

Uloga pro-angiogenih citokina i njihovih receptora u neovaskularizaciji presađene rožnice

Pauk Gulić, Maja

Doctoral thesis / Disertacija

2018

Degree Grantor / Ustanova koja je dodijelila akademski / stručni stupanj: **University of Zagreb, School of Medicine / Sveučilište u Zagrebu, Medicinski fakultet**

Permanent link / Trajna poveznica: <https://urn.nsk.hr/urn:nbn:hr:105:054228>

Rights / Prava: [In copyright](#)/[Zaštićeno autorskim pravom.](#)

Download date / Datum preuzimanja: **2025-01-24**



Repository / Repozitorij:

[Dr Med - University of Zagreb School of Medicine Digital Repository](#)



**SVEUČILIŠTE U ZAGREBU
MEDICINSKI FAKULTET**

Maja Pauk Gulić

**Uloga pro-angiogenih citokina i njihovih
receptora u neovaskularizaciji
presadene rožnice**

DISERTACIJA



Zagreb, 2018.

**SVEUČILIŠTE U ZAGREBU
MEDICINSKI FAKULTET**

Maja Pauk Gulić

**Uloga pro-angiogenih citokina i njihovih
receptora u neovaskularizaciji
presađene rožnice**

DISERTACIJA

Zagreb, 2018.

Klinički dio disertacije je proveden u Specijalnoj bolnici za oftalmologiju Svjetlost u Zagrebu, Klinici za oftalmologiju Medicinskog fakulteta Sveučilišta u Rijeci dok je na Institutu Ruđer Bošković proveden laboratorijski dio istraživanja.

Voditelj rada: prof. dr. sc. Iva Dekaris

Želim izraziti svoju zahvalnost...

...dragoj mentorici prof. dr. sc. Ivi Dekaris na pomoći, edukaciji, savjetima i podršci tijekom izrade ove Disertacije kao i tijekom cijele specijalizacije i poslijediplomskog doktorskog studija.

...svim djelatnicima Laboratorija Zavoda za molekularnu medicinu Instituta Ruđer Bošković u Zagrebu, posebno prof. dr. sc. Tihomiru Balogu i dr. sc. Sandri Sobočanec.

...prof. dr. sc. Nikici Gabriću - svom učitelju, prijatelju i šefu, svim kolegama i prijateljima koji su pomogli savjetom, podrškom i na bilo koji drugi način.

...posebna zahvala mom suprugu Saši i mojim roditeljima...

Hvala!

SADRŽAJ:

POPIS OZNAKA I SKRAĆENICA

1. UVOD I SVRHA RADA	1
1.1. Anatomija oka	2
1.2. Rožnica.....	3
1.3. Bolesti rožnice	5
1.3.1. Niskorizični slučajevi.....	5
1.3.1.1. Keratokonus	5
1.3.1.2. Distrofije rožnice	8
1.3.1.2.1. Reis-Bücklersova distrofija	10
1.3.1.2.2. Granularna rožnična distrofija tip 1	10
1.3.1.2.3. Fuchsova endotelna distrofija	11
1.3.2. Srednjorizični slučajevi	12
1.3.2.1. Bulozna keratopatija	12
1.3.3. Visokorizični slučajevi	13
1.3.3.1. Herpetični keratitis	13
1.3.3.2. Opekline rožnice	16
1.3.3.3. Perforacijske ozljede oka.....	18
1.4. Transplantacija rožnice	19
1.5. Angiogeni čimbenici u rožnici.....	22
1.5.1. Čimbenik rasta vaskularnog endotela.....	22
1.5.1.1. Čimbenik rasta vaskularnog endotela A.....	24
1.5.2. Čimbenik rasta fibroblasta	25
1.5.3. Matriks metaloproteinaze.....	25
1.5.4. Trombocitni čimbenik rasta	27
1.5.5. Angiopoetin.....	27
1.6. Antiangiogeni čimbenici u rožnici	28
1.6.1. Topiva forma VEGF receptora 1 i 3.....	28

1.6.2. Angiostatin	29
1.6.3. Endostatin	29
1.6.4. Pigmentni epitelni čimbenik	29
1.7. Terapijski pristupi u sprečavanju neovaskularizacije rožnice	30
1.7.1. Kortikosteroidi.....	30
1.7.2. Ciklosporin A.....	31
1.7.3. Anti VEGF protutijela	32
1.7.3.1. Bevacizumab.....	32
1.7.3.2. Ranibizumab	33
1.7.4. Transplantacija amnijske membrane	33
1.7.5. Laserska fotokoagulacija	34
1.7.6. Fotodinamska terapija	34
2. HIPOTEZA	35
3. CILJEVI ISTRAŽIVANJA	36
4. MATERIJALI I METODE	37
4.1. Etički aspekti istraživanja.....	37
4.2. Ispitanici.....	37
4.3. Preoperativna mjerenja.....	38
4.4. Operativna tehnika i poslijeoperacijsko praćenje	38
4.5. Laboratorijski dio istraživanja.....	40
4.6. Statistička obrada podataka	40
5. REZULTATI	42
5.1. Kvantitativne vrijednosti VEGF u rožnici mjerene metodom ELISA.....	42
5.1.1. VEGF-A	42
5.1.2. VEGF-C.....	44
5.2. Kvantitativne vrijednosti sVEGF-R u rožnici mjerene metodom ELISA.....	46

5.2.1. sVEGF-R1	46
5.2.2. sVEGF-R2	48
5.2.3. sVEGF-R3	50
5.3. Povezanost VEGF-A i sVEGF-R1	52
5.4. Povezanost VEG F-C i sVEGF-R3.....	53
5.5. Određivanje i usporedba vidnih funkcija prije operacije i nakon nje.....	54
5.6. Promjena broja endotelnih stanica.....	56
5.7. Reakcija odbacivanja transplantata i odbačeni transplantati	57
5.7.1. Korelacija koncentracije VEGF-A i reakcije odbacivanja transplantata.....	58
5.7.2. Korelacija koncentracije VEGF-C i reakcije odbacivanja transplantata.....	59
5.7.3. Korelacija koncentracije sVEGF-R1 i reakcije odbacivanja transplantata.....	60
5.7.4. Korelacija koncentracije sVEGF-R2 i reakcije odbacivanja transplantata.....	60
5.7.5. Korelacija koncentracije sVEGF-R3 i reakcije odbacivanja transplantata.....	61
5.8. Korelacija koncentracije VEGF-A i C i pojave neovaskularizacije u pacijenata nakon transplantacije.....	62
5.9. Korelacija koncentracije sVEGF-R1, R2, R3 i pojave neovaskularizacije kod pacijenata nakon transplantacije	63
5.10. Kratkoročne i dugoročne komplikacije penetrantne keratoplastike	64
5.11. 1. Uspješnost transplantacije	65
6. RASPRAVA.....	66
7. ZAKLJUČAK.....	73
7.1. Znanstveni doprinos	74
8. SAŽETAK	75
9. SUMMARY.....	77

10. LITERATURA	78
11. ŽIVOTOPIS.....	91
12. PRILOZI	92
12.1. Informirajući obrazac pristanka	92
12.2. Obavijest za ispitanika	96

POPIS OZNAKA I SKRAĆENICA

SZO – Svjetska zdravstvena organizacija

FGF – čimbenik rasta fibroblasta (eng. Fibroblast Growth Factor)

VEGF – čimbenik rasta vaskularnog endotela (eng. Vascular Endothelial Growth Factor)

PDGF – trombocitni faktor rasta (eng. Platelet-Derived Growth Factor)

NV – neovaskularizacija

SJS – Stevens-Johnsonov sindrom

sVEGF-R – topiva forma receptora čimbenika rasta vaskularnog endotela (eng. Soluble Vascular Endothelial Growth Factor Receptor)

mm – milimetar

µm – mikrometar

ECM – ekstracelularni matriks

ACAID – mehanizam imunološke devijacije povezane s prednjom očnom sobicom (eng. Anterior Chamber Associated Immune Deviation)

KK – keratokonus

OCT – optička koherentna tomografija (eng. Optical Coherence Tomography)

RD – rožnična distrofija

IC3D – međunarodna klasifikacija rožničnih distrofija (eng. International Classification of Corneal Dystrophies)

RBD – Reis-Bucklersova distrofija (eng. Reis-Bucklers dystrophy)

FED – Fuchsova endotelna distrofija (eng. Fuchs` endothelial dystrophy)

COL8A2 – eng. Collagen Type VIII Alpha 2 Chain

SLC4A11 – eng. Solute Carrier Family 4 Member 11

TCF – transkripcijski čimbenik (eng. transcription-factor)

BK – bulozna keratopatija

PBK – bulozna keratopatija nakon ugradnje intraokularne leće (eng. Pseudophakic Bullous Keratopathy)

TAM – transplantacija amnijske membrane

HSK – herpes simplex keratitis

HSV – herpes simplex virus

VZV – varicella zoster virus

CMV – citomegalovirus

EBV – Epstein-Barrov virus

HHV – humani herpes virus

OH – hidroksidni ion

NK-stanice – prirodne ubilačke stanice (eng. natural killer)
Ig – imunoglobulin
NSAID – nesteroidni protuupalni lijekovi (engl. Non-steroidal anti-inflammatory drugs)
PVR – proliferativna vitreoretinopatija
APC – stanica za prezentaciju antigena (eng. antigen-presenting cell)
LS stanica – Langerhansova stanica
PIGF – placentarni čimbenik rasta (eng. placenta growth factor)
NRP – neuropilin
NO – dušikov oksid
HER – eng. Human epidermal growth factor receptor
MMP – matriks metaloproteinaza
TNF – čimbenik tumorske nekroze (eng. Tumor Necrosis Factor)
ANG – angiopoetini
Da – Dalton
PEDF – pigmentni epitelni čimbenik (eng. Pigment Epithelium-Derived Factor)
IL – inteleukin
ELISA – eng. Enzyme-Linked Immunosorbent Assay
K-W ANOVA – eng. Kruskal-Wallis Analysis of Variance
pg – pikogram
ml – mililitar
ng – nanogram
NKVO – najbolje korigirana vidna oštrina
SD – standardna devijacija
VR – visokorizični
NR – niskorizični
PED – perzistirajući epitelni defekt

1. UVOD I SVRHA RADA

Prema podacima Svjetske zdravstvene organizacije (SZO) u svijetu je čak 39 milijuna slijepih i oko 250 milijuna slabovidnih osoba (1-3). Mrena je vodeći uzrok slabovidnosti, a potom slijede bolesti rožnice. Unatoč velikim međunarodnim naporima u prevenciji, otkrivanju, liječenju, korištenju novih lijekova te napretku tehnologije, bolesti rožnice i dalje ostaju vodeći uzrok sljepoće i slabovidnosti u razvijenim, a posebice u nerazvijenim zemljama (1).

Rožnica je prednji prozirni dio oka koji se sastoji od pet slojeva, i to - počevši izvana prema unutra slijede: epitel, Bowmanova membrana, stroma, Descemetova membrana i endotel (4). Tkivo je rožnice specifično po tome što je imunološki privilegirano, nema krvnih i limfnih žila te je prozirno. Da bi se održao tzv. angiogeno-imunološki privilegij, u rožnici postoji ravnoteža između proangiogenih i antiangiogenih čimbenika (5). Proangiogeni čimbenici uključuju čimbenik rasta fibroblasta (FGF), čimbenik rasta vaskularnog endotela (VEGF), trombocitni čimbenik rasta (PDGF) i angiopoetin. Čimbenici s antiangiogenim svojstvima su endostatin, angiostatin, trombospondin i dr. Većina patoloških procesa u rožnici, koji dovode do neovaskularizacije (NV-a), može se sažeti u tri kategorije: hipoksija, upala i gubitak limbalnih stanica, odnosno limbalne barijere. Prisutnost novonastalih krvnih žila u rožnici dovodi do rožničnoga edema, stvaranja lipidnih depozita, krvarenja i ožiljkavanja, što u konačnici dovodi do smanjenja prozirnosti rožnice i gubitka vidne oštine. U pacijenata s rožničnim transplantatom, NV povećava rizik odbacivanja transplantata (2). Osim krvnih žila, treba to pripisati i klinički nevidljivim limfnim žilama koje narušavaju imunološki privilegij rožnice. Iako etiologija i mehanizmi neovaskularizacije u rožnici nisu u potpunosti jasni, krajnji je rezultat slom angiogene barijere (6-11).

Transplantacija rožnice u primateljevu oku, koje nema upale ili NV-a rožnice, vrlo je uspješna metoda sa stopom uspjeha preko 90 % (12). U pacijenata koji imaju aktivnu upalu ili NV rožnice, transplantacije su operacije višega rizika sa stopom uspjeha od samo 20 % do 40 %. Tipični primjeri visokorizičnih slučajeva su vaskularizirani leukomi rožnice nakon povreda kiselinom ili lužinom, herpetičnoga keratitisa, nakon ulkusa rožnice, odbačeni transplantati i Stevens-Johnsonov sindrom (SJS). Rizik odbacivanja nove rožnice u takvih pacijenata korelira s brojem kvadranta rožnice zahvaćenih s NV-om (2). Dosadašnje su studije pokazale da je glavni promotor NV-a u različitim patološkim stanjima rožnice VEGF (3). Djeluje tako što potiče rast, migraciju i dijeljenje ciljnih stanica. Posebice, VEGF-A čimbenik važan je za dijeljenje

i migraciju endotelnih stanica. Veže se za receptore s tirozin-kinaznom aktivnošću: VEGF-R1 i VEGF-R2. VEGF-C i VEGF-D djeluju putem VEGF-R3 receptora i važni su u nastanku i razvoju limfnih žila.

Od antiangiogenih čimbenika u rožnici najpoznatiji su: pigmentni epitelni čimbenik, angiostatin, endostatin i trombospondini. Nove kliničke studije na miševima pokazale su da topiva forma VEGF-R1 (sVEGF-R1), koja se nalazi u rožničnom epitelu miševa, djeluje tako da poništava djelovanje VEGF-A. Također, potvrđeno je da odsustvo topivih VEGF-R1 receptora dovodi do NV-a. Isto tako, topivi VEGF-R1 prisutan je u zdravim ljudskim rožnicama dok je njegova koncentracija znatno snižena u rožnicama s NV-om. Topivi VEGF-R3 također se nalazi u epitelu i djeluje kao *mamac* za VEGF-C i VEGF-D koji su limfangiogeni čimbenici te tako neutralizira njihovo djelovanje(13,14).

Svrha je ovoga rada istražiti koji su angiogeni i antiangiogeni čimbenici VEGF skupine prisutni u humanim rožnicama da bi se na temelju te spoznaje mogla planirati ciljana antiangiogena terapija, smanjiti stopa NV-a, a time i povećati uspješnost preživljavanja transplantata rožnice u ljudi.

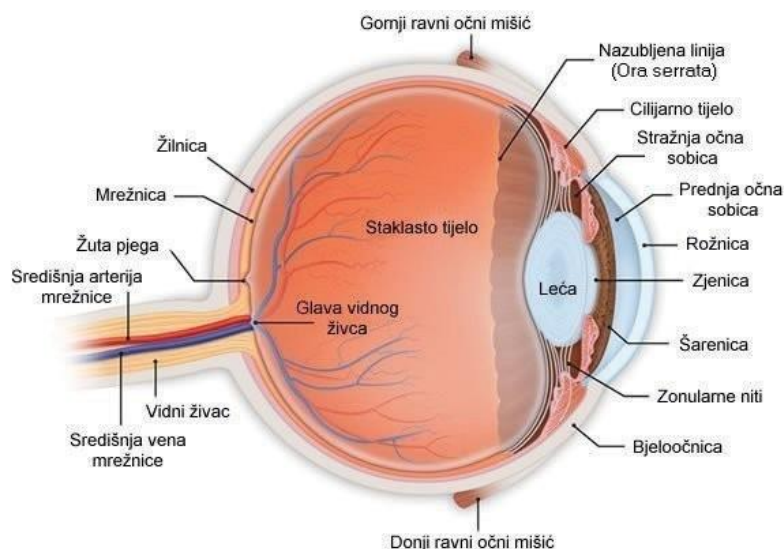
1.1. Anatomija oka

Organ vida – oko – čine:

- *zaštitni i pomoćni organi oka koji uključuju*: vjeđe, obrve, koštani omotač očne šupljine, facijalne tvorbe, očne mišiće, spojnicu i suzni aparat.
- *očna jabučica* koja se sastoji od vanjske očne ovojnice koju sprijeda čini prozirna rožnica i nastavlja se preko limbusa na neprozirnu bjeloočnicu, srednja očna ovojnica koju čine žilnica, cilijarno tijelo i šarenica te unutarnja očna ovojnica koju najvećim dijelom čini mrežnica. Unutrašnjost oka ispunjena je najvećim dijelom staklovinom koja popunjava prostor iza očne leće. Kut koji tvore stražnja ploha rožnice i prednja ploha šarenice naziva se iridokornealni kut. Iridokornealni kut je na mjestu gdje se dodiruju tkivo šarenice i leće najvećim dijelom građen od mrežasto raspoređenih tračaka tkiva koje se naziva trabekularna mreža. Trabekularnom mrežom otječe iz oka prozirna tekućina koja se stvara u cilijarnom tijelu i oplakuje unutrašnjost oka, a naziva se očna vodica. Uloga je očne vodice održavanje metaboličke homeostaze unutrašnjosti oka te održavanje očnog volumena (4).

– vidni živac koji se nastavlja u vidni put.

Slika 1. Anatomija oka



1.2. Rožnica

Rožnica je prednji prozirni dio oka kroz koji ulaze svjetlosne zrake. Ima horizontalan promjer oko 12 mm i okomit oko 11,5 mm te debljinu od 500-600 μm u sredini i 600-800 μm na periferiji. Zajedno s lećom rožnica lomi svjetlost što rezultira time da pomaže oku u fokusiranju i zaslužna je za približno dvije trećine refrakcijske moći oka. U čovjeka je refrakcijska moć rožnice približno 43 dioptrijske. Da bi svjetlosne zrake mogle proći kroz rožnicu, ona mora biti prozirna, a da bi se pravilno lomile, ona treba biti pravilno zakrivljena. Zdrava rožnica nema krvnih ni limfnih žila.

Tkivo se rožnice može histološki podijeliti na pet slojeva. Gledano izvana prema unutrašnjosti oka to su: epitel, Bowmanova membrana, stroma, Descemetova membrana i endotel (4).

Epitel rožnice debljine je oko 50 μm i sastoji se od 5 do 6 staničnih slojeva, periferno 8 – 10. Čine ga bazalne stanice koje su cilindrično položene na tanku bazalnu membranu, iznad njih postoje 2-3 sloja kubičnih stanica, a na površini su pločaste neurožene stanice. Epitel se obnavlja po x-y-z pravilu od limbusa (rubni dio rožnice gdje se nalaze matične stanice epitela) prema centru rožnice te od bazalnih prema apikalnim slojevima (6,7). Epitel rožnice prožet je bogatom mrežom živčanih završetaka, a mogu

se naći i histiociti, limfociti, melanociti i Langerhansove stanice.

Bowmanova je membrana čvrst acelularni sloj koji štiti stromu rožnice, sastavljen od nepravilno poslaganih kolagenih vlakana debljine od 8 do 14 mikrona.

Stroma rožnice čini 90 % debljine rožnice i najvećim se dijelom (oko 80 %) sastoji od kolagenom bogata ekstracelularnog matriksa (ECM) u čijem sastavu dominira kolagen tipa I i kolagen tipa V te u nešto manjem udjelu kolageni tipa III, IV, VI, VII, XII, XIII, XIV i XVIII (9,10). Fibrilarni kolageni osiguravaju čvrstoću rožnice, kolagen tipa VII osigurava adheziju epitela na bazalnu membranu, odnosno prednju stromu rožnice dok je kolagen tipa IV glavni sastojak bazalne membrane epitela i Descemetove membrane (8). Osnovne su stanice strome rožnice pluripotentne stanice neuroektodermalnoga podrijetla, a nazivaju se keratociti (9). U fiziološkim uvjetima keratociti su statične i metabolički slabo aktivne stanice, no tijekom razvoja i nakon ozljede strome rožnice poprimaju značajke fibroblasta i fagocitiraju komponente ECM-a, sintetiziraju proteaze, inhibitore proteaza, komponente ECM-a (kolagene, glikozaminoglikane) i druge molekule. Metaboličke funkcije keratocita regulirane su signalnim molekulama koje luče epitelne i upalne stanice te same keratocite (8).

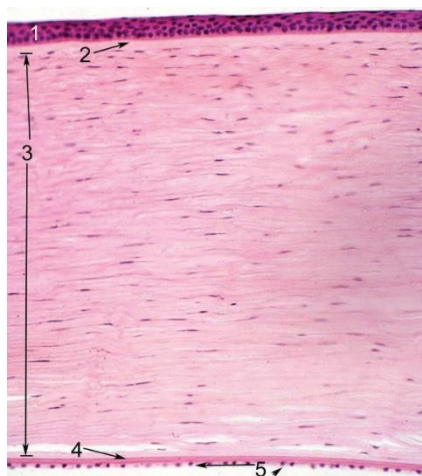
Descemetova membrana ili stražnja granična membrana tanki je acelularni sloj debljine 10 µm koji se sastoji od fine rešetke kolagenih fibrila.

Endotel rožnice nalazi se s unutarnje strane rožnice, sastoji se od jednog sloja heksagonalnih stanica koje su izgubile sposobnost dijeljenja, a imaju značajnu funkciju u održavanju prozirnosti rožnice odvođenjem viška vode iz strome.

Rožnica je imunološki privilegirano tkivo zahvaljujući mehanizmu imunološke devijacije povezane s prednjom očnom sobicom (ACAID; eng. anterior chamber associated immune deviation) (5,10). Zahvaljujući takvoj imunološkoj devijaciji postiže se visoka stopa uspješnosti transplantacije tkiva rožnice te je stoga transplantacija rožnice najčešća vrsta transplantacije čiji je uspjeh u *niskorizičnim slučajevima* veći od 90 %. To su slučajevi bolesti rožnice čija je glavna karakteristika avaskularnost i nepostojanje upale. Međutim, u očima s opsežnom vaskularizacijom i/ili upalom stopa uspješnosti značajno se smanjuje 20 % – 40 %, čak i uz korištenje sustavne imunosupresivne terapije (11).

Slika 2. Histološki presjek rožnice

- 1) Epitel
- 2) Bowmanova membrana
- 3) Stroma
- 4) Descemetova membrana
- 5) Endotel



1.3. Bolesti rožnice

1.3.1 Niskorizični slučajevi

1.3.1.1. Keratokonus

Keratokonus (KK) je ektatična bolest rožnice nepoznata uzroka karakterizirana neupalnim progresivnim stanjivanjem rožnice koja dobiva konusni izgled. Učestalost je 1 na 2000 stanovnika (12,15-16). Češće se javlja u muškaraca nego u žena (17). Obično najviše napreduje u adolescentskoj dobi i potom se stabilizira (iako nije pravilo). Rezultira visokim, nepravilnim, često miopskim astigmatizmom koji može biti ekstremno (12).

Etiologija KK-a višezročna je i uključuje genetske i okolišne čimbenike. Obiteljski se prenosi u 10 % slučajeva i pretpostavlja se da je nasljeđivanje autosomno dominantno s nekompletnom penetracijom. Sistemski poremećaji kod kojih se KK češće javlja su Downov, Turnerov, Ehlers-Dahnlosov i Marfanov sindrom, osteogenesis imperfecta te prolaps mitralne valvule. Očni udruženi poremećaji uključuju vernalni keratokonjunktivitis, plave sklere, aniridiju, ektopiju leće i retinitis pigmentosa (18).

Točan patofiziološki proces razvoja bolesti kod keratokonusa još nije poznat. Abnormalnosti koje se javljaju uključuju degeneraciju epitelnih bazalnih stanica

i prekide u Bowmanovu sloju te oslobađanje kataboličkih enzima i citokina koji uzrokuju stanjivanje kolagena i apoptozu keratocita (19).

Također, morfologija je živaca promijenjena. Studije pokazuju abnormalna grananja živčanih vlakana, njihovo smanjenje gustoće, izraženu tortuotičnost i zadebljanja (20, 21).

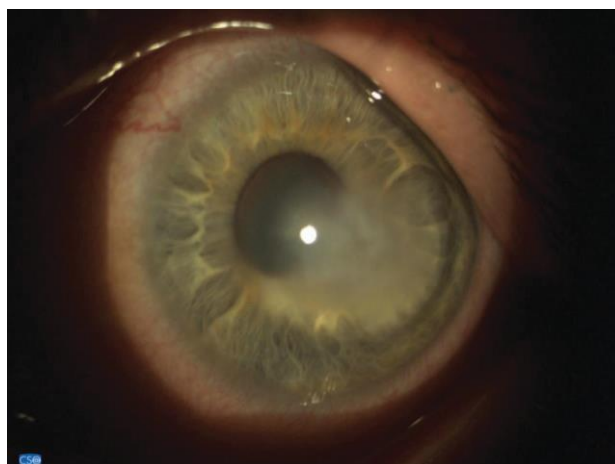Klinički se KK prezentira najčešće unilateralnim padom vidne oštine zbog progresivne miopije i astigmatizma koji postaje iregularan. Glavni znaci su: centralno i paracentralno stanjenje strome, apikalna protruzija i nepravilan astigmatizam. Izravnom oftalmoskopijom na udaljenosti od 30 cm vidi se refleks u obliku uljne kapi, biomikroskopski se uočavaju vertikalne duboke, stromalne strije (Vogtove linije), Munsonov znak pozitivan pri pogledu pacijenta prema dolje, epitelni zelenkastožuti depoziti na rožnici (Fleischerov prsten) i stromalno ožiljkavanje kod teških slučajeva. Pri nagloj progresiji bolesti može doći do iznenadna pucanja Descemetove membrane i akutna hidropsa rožnice (4).

Uz navedene kliničke znakove koji mogu upućivati na KK, najbolje tehnike koje se koriste za dijagnostiku su: OCT-optička koherentna tomografija prednjeg dijela oka i kompjutorizirana kornealna topografija za dijagnostiku i praćenje napretka bolesti.

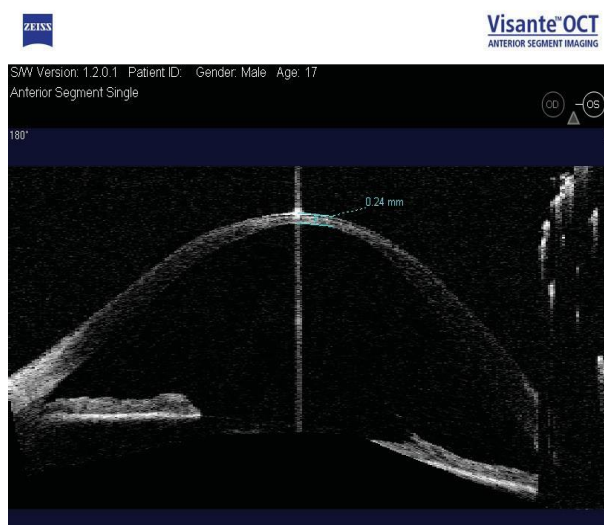
Liječenje blagih i srednje teških slučajeva keratokonusa sastoji se u nošenju naočala i polutvrdih ili, pak, tvrdih kontaktnih leća i redovitu praćenju progresije bolesti. Za progresivne oblike bolesti savjetuje se ugradnja rožničnih prstenova ili *cross linking* metoda. Bolesnici koji dobro podnose leće često su zadovoljni svojim vidom dok su bolesnici s uznapredovalim stadijem keratokonusa, oni koje leće ne mogu nositi, a vidna oština im je ispod 30 % te bolesnici s izrazitim stanjenjem rožnice kandidati za rožničnu kirurgiju. Ako je došlo do dekompenzacije rožnice i ona je nepovratno izgubila svoju prozirnost, tada je transplantacija rožnice jedina metoda izbora za te bolesnike (12).

3. Prijeoperacijske snimke bolesnika s dekompenziranim keratokonusom:

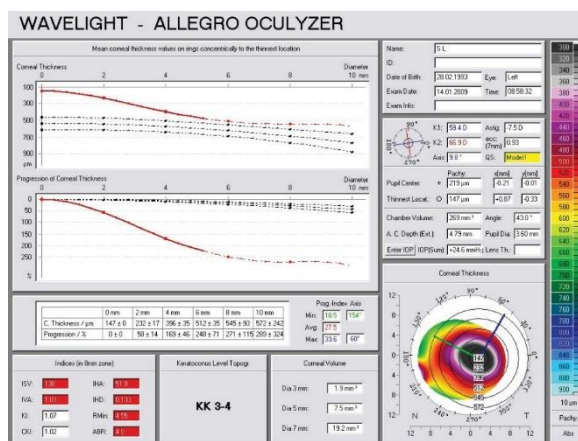
a) na biomikroskopu



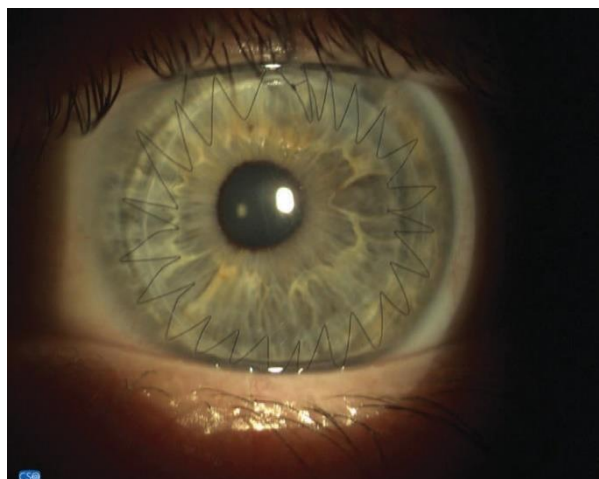b) debljina rožnice na prednjem OCT-u



c) topografska analiza rožnice



d) Poslijeoperacijski nalaz istog bolesnika na biomikroskopskoj snimci nakon transplantacije rožnice



1.3.1.2. Distrofije rožnice

Rožnične su distrofije (RD) grupa progresivnih, obično bilateralnih, najčešće genetski determiniranih, avaskularnih, neupalnih poremećaja koji dovode do zamućenja rožnice. Karakterizira ih progresivno nakupljanje naslaga depozita u slojevima rožnice koji smanjuju njezinu prozornost i utječu na refraktivnu jakost. To su primarne rožnične lezije koje nisu povezane s prethodnom upalom ili traumom, a obično se javljaju u prvom desetljeću života i polako napreduju vremenskim tijekom.

Mogu se dijeliti prema genetskom tipu nasljeđivanja, težini, histopatološkim značajkama, biokemijskim osobinama i anatomskom položaju (23).

Tablica 1. Prema Međunarodnoj klasifikaciji rožničnih distrofija (International Classification of Corneal Dystrophies - IC3D) dijele se na:

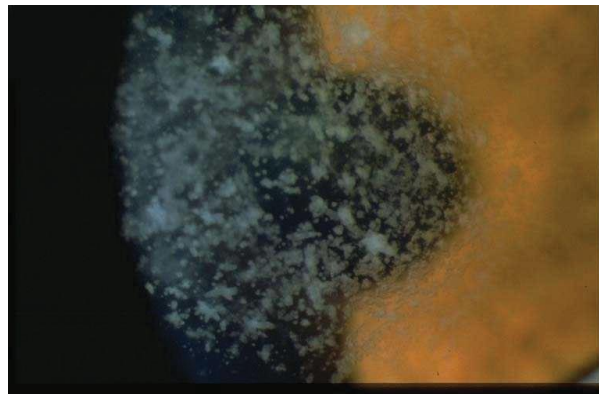
<p>1. Epitelne i subepitelne distrofije</p>	<ol style="list-style-type: none"> 1. Epitelna distrofija bazalne membrane 2. Epitelna distrofija s recidivirajućim erozijama 3. Subepitelijalna mucinozna 4. Meesmannova 5. Lischova epitelna 6. Rožnična distrofija nalik na želatinoznu kapljicu.
<p>2. Epitelno-stromalne distrofije</p>	<ol style="list-style-type: none"> 1. Reis–Bücklersova 2. Thiel-Behnkeova 3. Rešetkasta 4. Granularna tip I 5. Granularna tip II.
<p>3. Stromalne distrofije</p>	<ol style="list-style-type: none"> 1. Makularna (Stargardtova) 2. Schnyderova 3. Kongenitalna stromalna 4. Fleck 5. Stražnja amorfn 6. Centralna oblačasta François 7. Pre-Descemet
<p>4. Endotelne distrofije</p>	<ol style="list-style-type: none"> 1. Fuchsova endotelna 2. Stražnja polimorfna 3. Kongenitalna nasljedna endotelna 4. X-vezana endotelna 5. Grayson-Wilbrandtova

U nastavku teksta bit će opisane samo distrofije zbog kojih su pacijenti najčešće podvrgnuti transplantaciji rožnice.

1.3.1.2.1. Reis–Bücklersova distrofija (RBD)

RBD je progresivna distrofija rožnice koja se autosomno dominantno nasljeđuje. Povezana je s mutacijom gena TGFB1 na kromosomu 5 (5q31). Uočava se već u ranom djetinjstvu recidivirajućim erozijama. Pri pregledu biomikroskopom vidi se površinsko, mrežasto, sivo-bijelo zamućenje, najjače u centralnom dijelu rožnice. Vide se i subepitelni prstenovi nepravilna oblika. Promjene se zgušnjavaju vremenom, što rezultira mrežastim izgledom zbog odlaganja iregularnih snopova kolagena koji zamjenjuju Bowmanov sloj (23). Histološki se vidi da je Bowmanov sloj nerazpoznatljiv, nedostaje i zamijenjen je slojem granularnih crvenih depozita koji se boje Masson-trikromnim bojenjem i koji se protežu u subepitelnom dijelu strome, a u naprednim slučajevima i u sredini i u stražnjem dijelu strome. Simptomi se obično javljaju u srednjim godinama uz bolne i učestale erozije epitela. Vid je oslabljen zbog prednjih ožiljaka i nepravilnosti površine te prednjeg edema strome. Pacijenti se žale na crvenilo oka, suzenje, bol i svjetloplahost (4). Početak liječenja usredotočen je na zbrinjavanje erozija. Može se učiniti excimer laser keratektomija, lamelarna transplantacija ili perforativna keratoplastika.

Slika 4. Reis–Bücklersova distrofija

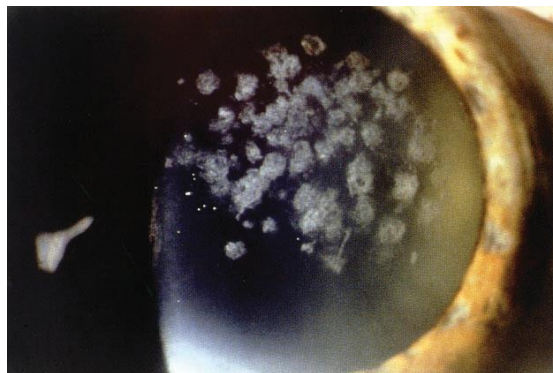


1.3.1.2.2. Granularna rožnična distrofija tip 1 (GROENOW tip 1)

Granularna distrofija rožnice nasljeđuje se autosomno dominantno i povezana je s mutacijom gena TGFB1 na kromosomu 5 (5q31). Javlja se rano u djetinjstvu obično recidivirajućim erozijama. Biomikroskopom se mogu uočiti mali, bijeli, jasno ograničeni depoziti koji podsjećaju na pahulje snijega ili mrvice kruha u prednjoj

stromi i centralno. Tijekom godina broj se lezija povećava i šire se u dubinu sve do Descemetove i centrifugalno, ali ne dosežu do limbusa. Homozigoti imaju ozbiljnije manifestacije (23, 25). Halo i svjetloplahost prvi su znaci bolesti, a vidna oštrina smanjuje se tijekom godina kako se broj opaciteta na rožnici povećava. Histološki se prikazuju brojni amorfnih hijalini stromalni depoziti koji se mogu protezati od epitela do Descemetove membrane i boje se Masson-trikromnim bojilom (25). Perforativna keratoplastika ili duboka lamelarna transplantacija obično su nužne do kraja četrdesete godine života.

Slika 5. Granularna rožnična distrofija tip I



1.3.1.2.3. Fuchsova endotelna distrofija

Fuchsova endotelna distrofija (FED) rožnice sporo je progresivni degenerativni poremećaj rožnice koji karakterizira nakupljanje „kapljica“ u unutarnjem sloju rožnice, zadebljanje Descemetove membrane i gubitak endotelnih stanica (26). Bolest se može nasljeđivati autosomno dominantno, makar je većina slučajeva sporadična, ali su, također, bitni genetski i okolišni predisponirajući čimbenici, poput starije životne dobi i ženskog spola.

Iako točan uzrok FED-a nije otkriven, nedavne studije pronašle su značajne genetske poremećaje. Nekoliko mutacija gena, kao što su kolagen tipa 8 alfa-2 (COL8A2), gen natrijeva borata kotransporter (SLC4A11), transkripcijski čimbenik 8 (TCF8) te transkripcijski čimbenik 4 (TCF4) važni su za nastanak FED-a (27-31).

Gubitak endotelnih stanica, također, može biti potaknut intraokularnim traumama ili operacijama. Iako se mogu vidjeti rani znakovi bolesti ljudi u njihovim 30-im i 40-im godinama, bolest rijetko uzrokuje oštećenja vida prije pedesete ili šezdesete godine.

1. stadij bolesti odlikuje se postupnim stvaranjem centralnih kapljičnih formacija sa širenjem prema periferiji.

2. stadij odlikuje se dekompenzacijom endotela s posljedičnim edemom strome centra rožnice i zamagljenjem vida koji je na početku lošiji ujutro, a popravlja se tijekom dana. Do edema epitela dolazi kada se debljina strome poveća za 30 %.

3. stadij karakteriziran je trajnim edemom epitela i bulama (buloznom keratopatijom) koje prouzrokuju bol i nelagodu prilikom pucanja zbog izlaganja golih živčanih završetaka. Mikroskopski nalaz pokazuje uvećane endotelne stanice, polimorfizam i oštećenje stanica zbog viška kolagena. To se nastavlja postupnom zamjenom Bowmanova sloja degenerativnim panusom i postupnim zamućenjem strome.

Uz navedene kliničke znakove, koji se mogu primijetiti pregledom pacijenta pod biomikroskopom, tehnike koje se koriste za dijagnostiku su OCT-optička koherentna tomografija prednjega dijela oka i praćenje pada broja endotelnih stanica spekularnim endotelnim mikroskopom (4).

Liječenje je u početku usmjereno na smanjivanje rožničnoga edema i ublažavanje boli. Kapi i mast natrijeva klorida privremeno mogu ublažiti edem. Kapi za lubrikaciju oka i terapijske meke kontaktne leće koriste se da bi se ublažila bol i zaštitili izloženi živčani završetci. Stražnja lamelarna transplantacija radi se u bolesnika dok nisu nastale promjene u punom sloju rožnice kad se perforativna keratoplastika koristi u najtežim slučajevima kod ireverzibilno zamućenih rožnica.

1.3.2. Srednjerizični slučajevi:

1.3.2.1. Bulozna keratopatija

Bulozna je keratopatija (BK) patološko stanje koje karakterizira stvaranje malih vezikula ili bula na rožnici zbog disfunkcije endotela.

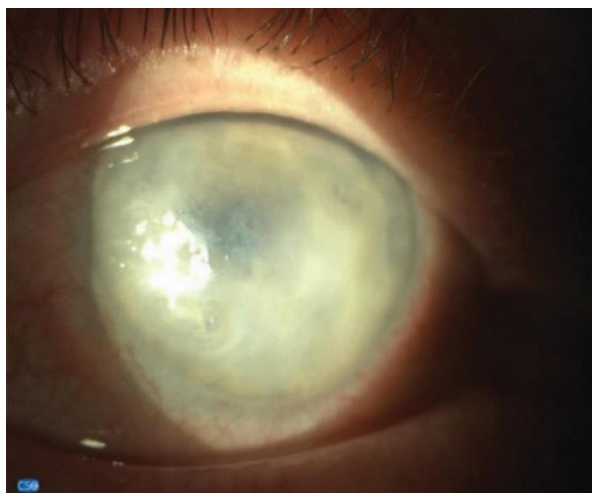
Predisponirajuća stanja za razvoj BK-a je uznapredovali stadij FED-a, vremenski dugo trajanje i moguće komplikacije tijekom operacije mrežnice u kojem su trajno i nepovratno oštećene endotelne stanice. Tijekom razvoja BK-a ili pseudofakne bulozne keratopatije u pacijenata koji su operirali mrežnicu (PBK), vide se patološke promjene deskvamacije epitelnih stanica i odvajanje epitela od Bowmanova sloja uz stvaranje mjehurića.

Bowmanov je sloj nepravilan i stanjen. U stromi rožnice vidljive su promjene poput formiranja ožiljka, proliferacije kolagenoznog sloja i naslage fibrilarnih depozita. U pacijenata s dugotrajnim PBK-om pronađena je abnormalna proliferacija stražnjega

kolagenoznog sloja i znatno niža gustoća keratocita u stražnjem dijelu strome. Također, primijećeno je da abnormalni fibrilarni materijal iza Descemetove membrane i subepitelijalne fibrocelularne naslage uzrokuju puknuće epitelijalne bazalne membrane i Bowmanova sloja (32).

Klinički se BK prezentira smanjenom vidnom oštrinom, osjećajem stranog tijela, bolnošću te crvenilom i suzenjem oka. Dijagnoza se postavlja pregledom pod biomikroskopom gdje se vidi otečena rožnica smanjene prozirnosti s bulama. Mjerenje debljine rožnice optičkom koherentnom tomografijom potvrđuje klinički pregled. U liječenju se koristi terapija kao i kod FED-a uz mogućnost i transplantacije amnijske membrane (TAM). Točan mehanizam utjecaja amnijske membrane nije poznat, ali je dokazano da TAM poboljšava zarastanje epitela jer služi kao membrana za rast endotelinih stanica, sprečava infiltraciju upalnih stanica i smanjuje apoptozu keratocita (33).

Slika 6. Izgled rožnice pacijenta s buloznom keratopatijom



1.3.3. Visokorizični slučajevi

1.3.3.1. Herpetični keratitis

Primarna infekcija herpes virusom obično se javlja rano u životu i često je asimptomatska. Rekurentne infekcije herpes virusom različito se klinički prezentiraju u ljudi, i na tijelu i na oku. Učestalost infekcije HSV-om povećava se s dobi i anti-HSV

antitijela nalaze se u oko 88 % osoba u dobi od 40 godina (34).

Herpes virus keratitis (HSK) drugi je vodeći uzrok sljepoće nakon katarakte u razvijenim zemljama, ponajprije zbog recidivirajuće prirode. Osmam je poznatih herpes virusa: herpes simplex virus tip 1 (HSV-1), HSV-2, virus varicella-zoster (VZV), citomegalovirus (CMV), Epstein-Barrov virus (EBV), humani herpes virus 6 (HHV-6), humani herpes virus 7 (HHV-7) i humani herpes virus 8 (HHV-8), a najčešći je uzrok keratitisa HSV-1 i odgovoran je 78 % – 98 % slučajeva. Ljudi su jedini prirodni domaćin vrste herpes simplex virusa 1 i 2. Ovisno o vrsti zahvaćenoga tkiva, herpetična očna bolest može se prezentirati kao blefaritis, konjunktivitis, intraokularna upala, retinitis i epitelni keratitis koje je tipično mjesto za primarnu infekciju i stromalni keratitis koji je najčešći oblik recidiva bolesti.

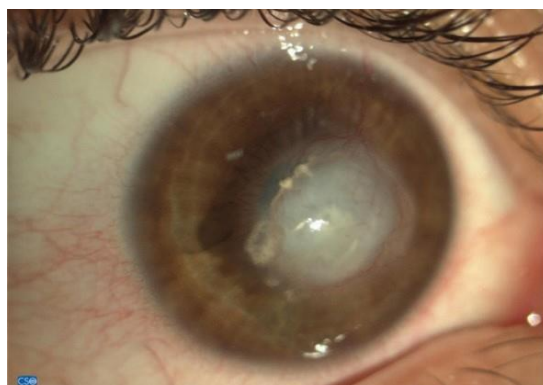Površinska herpetična upala rožnice najčešće započinje monokularno s fotofobijom, epiforom, blefarospazmom i osjećajem stranog tijela u oku. U epitelu se razvijaju zamućenja s mjehurićima. Mjehurići brzo pucaju i ostavljaju defekte različitih oblika poput točkica, grančica, zvjezdica... Česte su miješane injekcije praćene smanjenom osjetljivošću rožnice uz popratnu bol koja se javlja kao cilijarna retrobulbarna neuralgija. Regeneracijom epitela može doći do spontana izlječenja, međutim, infekcija se može proširiti u stromu rožnice i izazvati stromalni keratitis i uveitis. Histološki se vidi nestanak površinskog epitela, edem i nekroza, a promjene mogu zahvatiti Bowmanovu membranu i stromu sve do endotela. Glavni zaštitni mehanizmi u ovoj bolesti su makrofazi, interferon i NK stanice dok se specifična imunološka reakcija razvija kasnije kada više nema vidljivih lezija i virusa. Prvo se javljaju IgM, a potom IgG antitijela dok su količine IgA povećane u suzama. Za dijagnozu je važna klinička slika, a moguća je izolacija virusa iz brisa spojnice, iz suza ili s dna ulkusa kod ulkusnog keratitisa. U liječenju se koriste virostatici lokalno i sistemski, debridment, antibiotici i vitamini.

Kod herpetične upale dubljih slojeva rožnice bolest se može javiti bez fotofobije i blefarospazma uz izraženu hiposenzibilnost rožnice i slabljenje vidne oštine i diskoidni edem središnjeg dijela rožnice. Bolest se može javiti u dvama oblicima: 1. kao rani ili serozni oblik s centralnim edemom i precipitacijskim prstenom (Wesselyjev prsten) ili kao 2. kasni oblik s upalnom reakcijom strome uz popratnu neovaskularizaciju. Precipitacijski prsten očituje se u obliku bijelo-sivkasta intrakornealnoga kruga nastala precipitacijom kompleksa antigen-protutijela. U prednjoj očnoj sobici mogu se vidjeti nježni, upalni retrokornealni precipitati koji potječu iz endotela, strome ili celularnih elemenata prednje sobice. Ti precipitati mogu biti znak endotelitisa (35,36). Osim opisanih, postoje još i drugi oblici bolesti kao što su različiti infiltrati strome, sirasta nekroza rožnice i metaherpetične ulceracije rožnice kao i oblik neuroparalitičkog keratitisa. Dijagnoza se može postaviti analizom

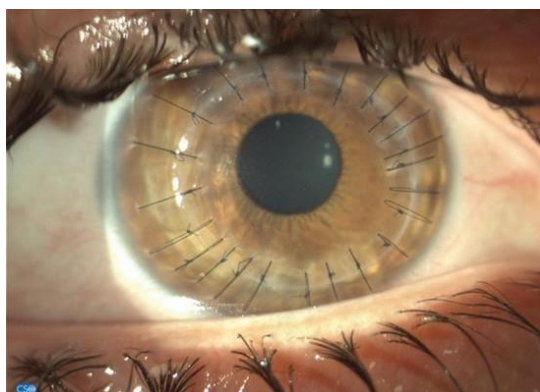cirkulirajućih antitijela, antitijela u sekretu suza, kulturama, imunofluorescentnom pretragom ostruganog epitela ili reakcijom vezanja komplementa.

Za liječenje se koriste lijekovi kao i kod površinskog keratitisa dok je kod stromalnih ožiljaka rožnice s neovaskularizacijom ili bez neovaskularizacije rožnice koji dovode do značajna pada vida, indicirana perforativna transplantacija rožnice (37).

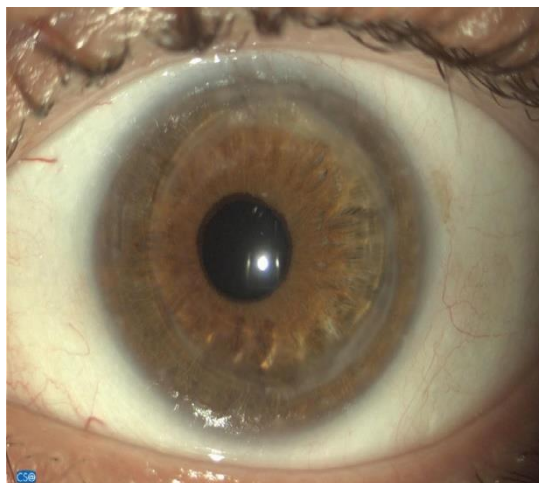
Slika 7. a) Biomikroskopska prijeoperacijska snimka bolesnika s vaskulariziranim leukomom rožnice nakon herpetičnog keratitisa:



b) Slika istog pacijenta 6 mjeseci nakon transplantacije rožnice



c) Nakon 12 mjeseci



1.3.3.2. Opekline rožnice

Opekline ili kombustija ozljeda je tkiva nastala djelovanjem visoke temperature koja prelazi granicu tolerancije organizma (45 °C). Uzroci opeklinama mogu biti termička djelovanja ultravioletnih, ionizirajućih i infracrvenih zraka, električna struja i kemijska sredstva. To je hitno medicinsko stanje, a ako je opekline uzrokovana kemijskim tvarima, kiselinama ili lužinama, posebno je opasna. Stupanj oštećenja tkiva ovisi o količini, koncentraciji pH štetnog agensa te o dužini djelovanja i učinkovitu liječenju.

Klinički opekotine dijelimo u tri stupnja:

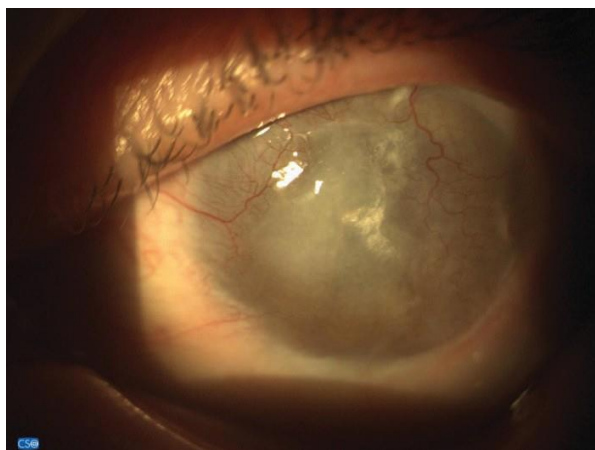1. stupanj pokazuje izraženo crvenilo kože vjeđa, ograničeno ili difuzno crvenilo spojnice s izraženom fotofobijom, epiforom i blefarospazmom. Na rožnici je zamućen epitel i nastaju sekundarne erozije.
2. stupanj na koži vjeđe obilježava stvaranje mjehurića te otok vjeđa, ptoza, epifora, fotofobija i blefarospazam. Nakon pasivna otvaranja vjeđa nađe se obilna kemoza i ograničeno bjelkasto ishemično područje oko limbusa rožnice. Na rožnici je parenhim bjelkasto-siv, zamućen i zadebljan. Na epitelu su velike erozije.
3. stupanj teško se razlikuje od 2. stupnja. Sivkasto-bijelo zamućenje rožnice je kao u „kuhane ribe“ i pregled je otežan. Brzo nastaje sekundarni glaukom s popratnim neuralgičnim bolovima (4).

Patohistološki, opekline kiselinom uzrokuje koagulaciju bjelančevina u epitelu rožnice čime se ograničava daljnja penetracija kiseline pa su opekline nastale djelovanjem kiseline obično površinske. Lužine penetriraju u tkiva bolje nego kiseline te su stoga opekline lužinama teže od onih uzrokovanih kiselinama. Lužine koje najčešće

uzrokuju opekline oka su: amonijak, natrij-hidroksid, kalij-hidroksid, magnezij-hidroksid itd.. Ireverzibilne promjene pri opeklini lužinama nastaju pri pH višem od 11,5 (38). Hidroksidni ion (OH) hidrolizira glikozaminoglikane, denaturira kolagen te izaziva saponifikaciju masnih kiselina staničnih membrana što dovodi do lize stanice. To se naziva likvefakcijska nekroza. Kation reagira s karboksilnom skupinom bjelančevina, ponajviše kolagenih vlakana i glikozaminoglikana u stromi rožnice i zaslužan je za penetrantnost lužina u tkivo rožnice (39). Posljedična hidracija glikozaminoglikana kolagenih vlakana rezultira promjenom njihove konfiguracije što rezultira smanjenjem prozirnosti rožnice. Obično najviše stradaju površinski slojevi oka, epitel spojnice i rožnice te vrčaste stanice spojnice koje su prve u kontaktu s lužinom, no lužine relativno brzo (3 – 5 minuta) prodiru prema dubljim slojevima pa tako mogu biti oštećeni i stromalni keratociti, živčani završetci i krvne žile, endotel rožnice, epitel leće, cilijarno tijelo i trabekularna mreža. Oštećeno tkivo stimulira upalnu reakciju u sklopu koje se luče protuupalni čimbenici i proteolitički enzimi čijim djelovanjem dolazi do daljnjeg oštećenja tkiva, formiranja fibrovaskularnog panusa i sterilne ulceracije rožnice (40, 41). Upala rožnice potiče lučenje čimbenika rasta vaskularnog endotela što često rezultira vaskularizacijom rožnice, ovisno o stupnju oštećenja rožnice. Polimorfonukleari stvaraju infiltrate u opečenoj rožnici već 12 – 24 sata, a u teških opeklinama najintenzivnija pregradnja tkiva rožnice zabilježena je između 14. i 21. dana nakon kombustije, a traje sve dok rožnica u potpunosti ne epitelizira, odnosno dok ima nekrotičnog tkiva (42, 43). Stupanj oštećenja rožnice u kemijskih opeklinama ovisi o zahvaćenoj površini, dubini penetracije i relativnoj toksičnosti kemikalije, odnosno o pH, duljini izloženosti, količini i penetrabilnosti kemijske tvari. Inicijalno liječenje opeklinama uzrokovanih djelovanjem lužina je hitno; treba smanjiti količinu i koncentraciju lužine na površini oka, što se postiže obilnim i dugotrajnim ispiranjem oka vodom ili fiziološkom otopinom (20 – 30 minuta) i primjenom blagih kiselina (citrata) sve do neutralizacije pH (44). U teških opeklinama uputno je učiniti odstranjenje nekrotičnog tkiva (debridman). Terapijski pristup ovisi o stupnju opekline te o kliničkom tijeku oporavka. U blažih opeklinama osnovno je omogućiti ponovnu reepitelizaciju rožnice i spriječiti pojavu infekcije dok epitel ne zaraste te liječiti svaki uveitis i glaukom koji nastaje kao komplikacija. U svrhu poticanja reepitelizacije najčešće se koriste nadomjestci suza (umjetne suze) i meke kontaktne leće. Ako se radi o težim opeklinama, potrebno je spriječiti pojavu ulceracija rožnice, a to se najčešće postiže uporabom vitamina C, antibioticima, cikloplegicima te je opisana uporaba tetraciklina i inhibitora kolagenaza u tu svrhu. Za kontrolu upale kod težih stupnjeva opeklinama najčešće se koriste kortikosteroidi, nesteroidni protuupalni lijekovi (NSAID) i citrat. Kortikosteroidi se primjenjuju lokalno tijekom prvih 7 – 10 dana s polaganim smanjenjem doze od 10 do 14 dana radi supresije upalnih stanica i proteolitičkih enzima. Ako se navedenim konzervativnim načinima liječenja u konkretnom slučaju ne očekuje ili ne postiže izlječenje, može se pokušati

kirurškim metodama kao što su konjunktivoplastika (prepariranom spojnicom prekrije se oštećena rožnica), transplantacija amnijske membrane, transplantacija limbalnih stanica i perforativna keratoplastika (45-47).

Slika 8. Izgled rožnice nakon ozljede lužinom



1.3.3.3. Perforacijske ozljede oka

Ozljede su oka razmjerno česte i vodeći su uzrok sljepoće u djece i mlađih odraslih te značajan uzrok sljepoće u starijih osoba. Površinske su ozljede oka najčešće, a samo 5 % čine perforativne ozljede koje zahvaćaju dublje očne strukture. Životna dob ozlijeđenih pretežito je između 15 i 60 godina, a 80 % su muškarci (48).

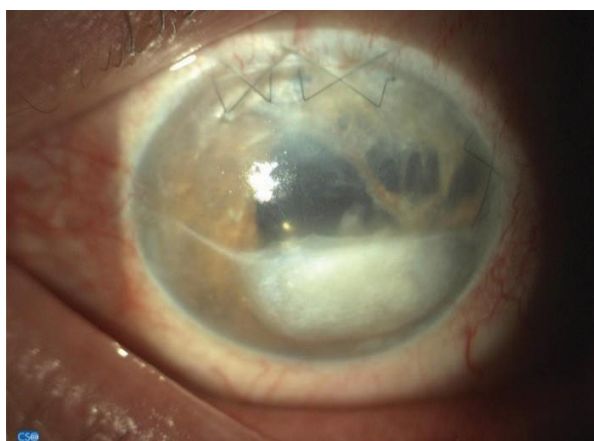Perforativne ozljede mogu se klasificirati prema mehanizmu nastanka na ozljede oštrim predmetom, tupe ozljede i ozljede projektilima. Ozljede oštrim predmetima uključuju ozljede olovkom, nožem, staklom i ostalim vrstama probadajućeg oružja. Tupe povrede uključuju povrede nastale najčešće udarom golf-loptice, daskom za surfanje i tupim dijelovima motora. Ozljede su projektilima ozljede nastale djelovanjem eksplozivnog stakla i dijelova raketa. Ozljede se mogu klasificirati i s obzirom na prisutnost ili odsutnost stranog tijela, vrstu izvedenoga operativnog zahvata, te dužinu poslijeoperacijskog tretmana (49).

Zbrinjavanjem ozljeda rožnice pokušava se uspostaviti integritet oka s najmanje ožiljaka koji bi mogli smetati vidu. Radi prevencije upale i stvaranja što manje ožiljaka, daju se lokalno i sustavno antibiotici, a ponekad i kortikosteroidi. Nove metode liječenja zasnivaju se na blokadi utjecaja vaskularnoga endotelnog čimbenika rasta.

Vaskularizacija koja prati stvaranje ožiljka jedan je od glavnih uzroka komplikacija nakon perforativne ozljede i smanjenja vidne oštine te razlog za transplantaciju rožnice.

Teške povrede oka često imaju razarajuće djelovanje na prednji i stražnji očni segment. Velike perforacije s gubitkom šarenice, leće i staklovine, udružene s krvarenjem, retinalnom i horioidalnom ablacijom preduvjet su za proliferativnu vitreoretinopatiju (PVR). Povlačenje retine od membrana PVR-a vodi daljnjoj ablaciji i često rezultira ftizom bulbusa i sljepoćom. U mnogim slučajevima zamućenja rožnice uzrokovane ozljedom i sekundarnom dekompenzacijom smanjuje vidljivost i onemogućuje vitreoretinalnu operaciju. Kombinirani zahvati transplantacije rožnice i vitreoretinalne kirurgije rješenje su za ovakve slučajeve. Iako su napredovale operativne tehnike tijekom godina, prognoza ovakvih ozljeda jako je loša (49, 50).

Slika 9. Bolesnik s traumatskom povredom oka



1.4. Transplantacija rožnice:

Transplantacija rožnice jedna je od najljepših, najefektnijih, najizazovnijih, ali i najkompliciranijih operacija u oftalmologiji. Prvu uspješnu transplantaciju rožnice u čovjeka obavio je austrijski oftalmolog E. Zirm 1905. godine, a prvi pacijent s uspješno transplantiranom rožnicom bio je Alois Gloger. Danas je transplantacija rožnice najčešća i najuspješnija od svih transplantacija tkiva i organa. U razvijenim zemljama, kao što je SAD, izvodi se više od 40 000 transplantacija rožnice godišnje, u Europi oko 35 000, a u Hrvatskoj oko 150. Indikacije za transplantaciju rožnice mogu biti:

1. Optičke - kada se operacija izvodi radi poboljšanja vida
2. Tektonske - ispravljanje oštećene strukture rožnice (stanjenja i perforacije)
3. Terapeutske - zamjena tkiva zbog refraktorne bolesti
4. Kozmetičke - poboljšanje izgleda oka bez očekivanja vidne funkcije.

U osnovi, svako konzervativnim putem neizlječivo zamućenje rožnice, uz pretpostavku zdrava stražnjeg segmenta, pretpostavlja indikaciju za operaciju rožnice.

U niskorizičnoj skupini pacijenata, uspješnost transplantacije iznosi preko 90 % (12). Taj izvanredni uspjeh prisutan je zbog toga što je rožnica „imunološki privilegirano tkivo“. Anatomske osobine koje uvjetuju razvitak i održanje imunološkog privilegija rožnice su:

Centralni dio rožnice ne posjeduje stanice za prezentaciju antigena (APC). Jedine profesionalne APC u rožnici su Langerhansove stanice (LS) koje su smještene isključivo u limbalnom dijelu. Većina (95 %) LS-a smještena je u epitelu rožnice, stroma ne sadrži stanice koje mogu igrati ulogu APC-a (samo pokoja se LS može naći u prednjoj stromi).

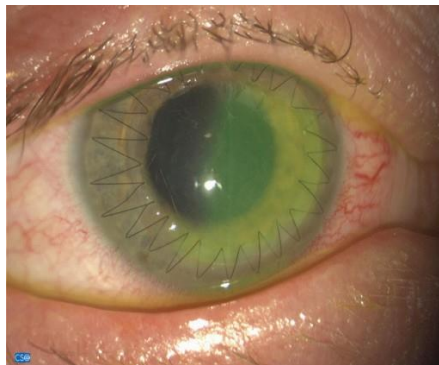Zdrava rožnica nema krvnih žila koje ju povezuju s krvnim i s limfnim sustavom te je njezina moć u slanju i primanju imunoloških informacija znatno oslabljena. Stanice rožnice luče brojne citokine i neuropeptide koji sprečavaju aktivaciju aloreaktivnih T-limfocita na određeni antigen, potiskuju efektorsku akciju aktiviranih makrofaga i modificiraju preradu i prezentiranje antigena od strane profesionalnih APC-a. Da bi se održao tzv. angiogeni-imunološki privilegij, u rožnici postoji ravnoteža između proangiogenih i antiangiogenih čimbenika. Proangiogeni čimbenici uključuju čimbenik rasta fibroblasta (FGF), čimbenik rasta vaskularnog endotela (VEGF), trombocitni čimbenik rasta (PDGF) i angiopoetin. Čimbenici s antiangiogenim svojstvima su: endostatin, angiostatin, trombospondin i dr. Većina patoloških procesa u rožnici koji dovode do NV-a može se sažeti u tri kategorije: hipoksija, upala i gubitak limbalnih stanica, odnosno limbalne barijere (51-54). Prisutnost aberentnih krvnih žila u rožnici dovodi do rožničnog edema, stvaranja lipidnih depozita, krvarenja i ožiljkavanja, što u konačnici dovodi do smanjenja prozirnosti rožnice i gubitka vidne oštine (55, 56). Osim krvnih žila, u reakciji se odbacivanja transplantata uloga dijelom može pripisati i klinički nevidljivim limfnim žilama koje narušavaju imunološki privilegij rožnice (57). Iako etiologija i mehanizmi NV-a u rožnici nisu u potpunosti jasni, krajnji je rezultat slom angiogene barijere. Različiti angiogeni i antiangiogeni čimbenici dokazano utječu na razvoj NV-a rožnice, ali se VEGF smatra presudnim.

U slučajevima upalnih bolesti rožnice, infekcija ili autoimunih bolesti angiogeni-imunološki privilegij se gubi i tada stopa preživljavanja transplantata drastično pada 30 % – 50 %. U visokorizičnu skupinu ubrajaju se pacijenti koji imaju vaskulariziranu rožnicu u dvama i više kvadranta, pacijenti koji idu na rekeratoplastiku, hitni pacijenti u slučaju traume ili infekcije, pacijenti s prijašnjom virusnom ili bakterijskom upalom rožnice te pacijenti s bilateralnom transplantacijom. Opći čimbenici koji povećavaju rizik transplantacije su: prethodna transfuzija krvi, prethodna transplantacija drugih organa ili tkiva, ozbiljna sustavna bolest (diabetes mellitus, kronične infekcije) i reimunizacija (tetanus, tifus).

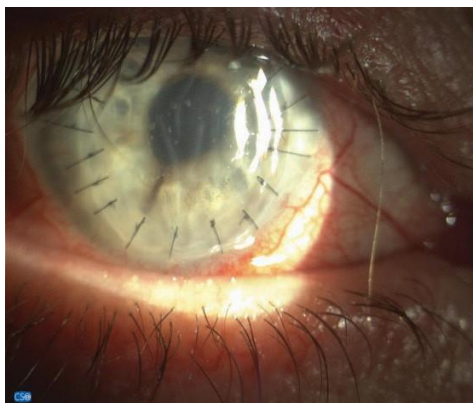
Studije su pokazale da je prijeoperacijska vaskularizacija rožnice jedan od ključnih čimbenika za uspjeh transplantacije. Naime, pacijenti koji imaju NV rožnice u dvama kvadrantima ubrajaju se u visokorizičnu skupinu, a pacijenti s NV-om u četirima kvadrantima imaju dvostruko veću šansu za odbacivanje transplantata. To je nedavno potvrdila metaanaliza koja je pokazala da što je veći broj kvadranta zahvaćen s NV-om, češći je broj reakcija odbacivanja i veći je broj odbačenih transplantata (51).

Slika 10. Pacijent s reakcijom odbacivanja transplantata

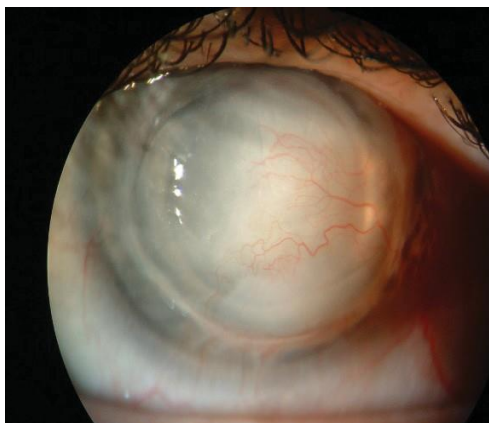
a) epitelna reakcija



b) endotelna reakcija



Slika 11. Pacijent s odbačenom rožnicom



1.5. Angiogeni čimbenici u rožnici:

1.5.1. Čimbenik rasta vaskularnog endotela (VEGF)

Čimbenik rasta vaskularnog endotela (eng. vascular endothelial growth factor; VEGF) naziv je za obitelj čimbenika rasta koji pripadaju skupini trombocitnog čimbenika rasta (eng. platelet derived growth factor; PDGF). VEGF najvažniji su i najpoznatiji čimbenici rasta krvnih žila, a to im je ujedno i najznačajnija uloga. Djelujući na ciljne stanice, VEGF mogu poticati njihov rast, migraciju i dijeljenje, odnosno vaskulogenezu i angiogenezu te inducirati vaskularnu propusnost (58). Uz navedeno, regulira retinalnu

leukostazu i sudjeluje u neuroprotekciji (59-61).

VEGF skupina čimbenika rasta obuhvaća više po strukturi i djelovanju sličnih, ali ipak različitih čimbenika rasta koji obuhvaćaju placentalni čimbenik rasta (eng. placenta growth factor PlGF) te ostale čimbenike rasta vaskularnog endotela obilježene slovima abecede VEGF-A, VEGF-B, VEGF-C i VEGF-D.

VEGF-A najbolje je istražen i budući da je udružen s angiogenezom, u posljednje se vrijeme najviše primjenjuje u anti-VEGF terapiji (62, 63).

VEGF-B okružuje VEGF R1 i sudjeluje u smanjivanju ekstracelularne tvari, u staničnoj adheziji i migraciji.

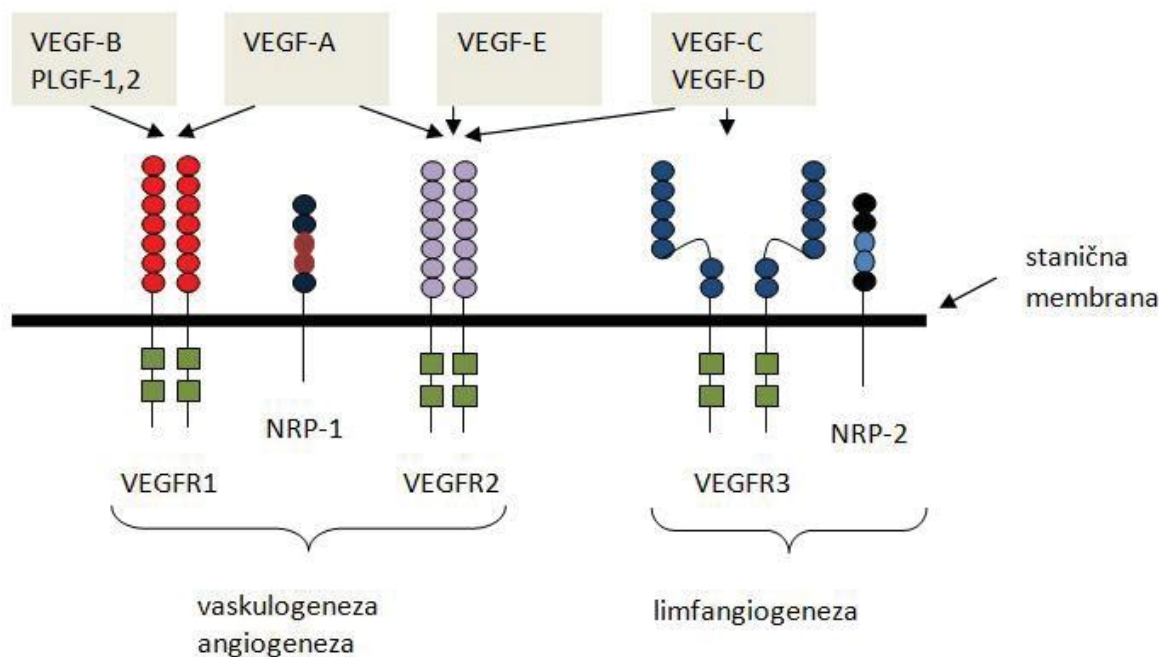
VEGF-C i VEGF-D okružuje VEGF R2 i R3 i regulira limfangiogenezu, a VEGF-C uključen je u procese cijeljenja rane.

PlGF okružuje VEGF R1 i najviše je eksprimiran član VEGF obitelji u endotelnim stanicama, a može povećati VEGF-A inducirajući endotelnu staničnu proliferaciju (64).

Postoji virusom kodiran protein koji nalikuje na VEGF, a nazvan je VEGF-E te sličan spoju u otrovu nekih zmija, nazvan VEGF-F, a navedeni, također, pripadaju skupini VEGF.

Dosada su u literaturi opisane tri vrste VEGF receptora, obilježene rednim brojevima (VEGFR-1, VEGFR-2 i VEGFR-3) te dvije vrste koreceptora nazvanih neuropilini (NRP-1 i NRP-2) koji moduliraju djelovanje VEGF (65,66). VEGFR receptori su površinski stanični receptori s tirozin-kinaznom aktivnošću. Vezanjem dimera VEGF na molekulu receptora dolazi do dimerizacije receptora te se on time aktivira transfosforilacijom. VEGFR sastoje se od ekstracelularnoga, transmembranskoga i intracelularnog dijela molekule. Ekstracelularni dio VEGFR-a ima sedam imunoglobulinima sličnih domena koji su jednom transmembranskom regijom povezani s intracelularnim dijelom VEGFR-a s tirozin-kinaznom aktivnošću. VEGF-A veže se samo na VEGFR-1 i VEGFR-2. VEGFR-2 (Flk-1/KDR) receptor je putem kojega se ostvaruje većina djelovanja VEGF-a (67). Uloga VEGFR-1 (Flt-1) vjerojatno je modulacija funkcije VEGFR-2 i njegova funkcija dolazi do izražaja u vaskulogenezi, na primjer, njegovim djelovanjem dolazi do pojačane osjetljivosti endotelne stanice na TNF (68,69). VEGFR-3 (Flt-4), na koji se vežu samo VEGF-C i VEGF-D, nužan je za vaskulogenezu u embrionalnom razvoju, a kasnije postaje ključnim regulatorom limfangiogeneze (70).

Slika 12. Receptori za VEGF, njihovi supstrati i najvažnije djelovanje



1.5.1.1. Čimbenik rasta vaskularnog endotela A

Najvažniji predstavnik skupine VEGF čimbenika rasta je VEGF-A koji je prvi otkriven pa se često naziva samo VEGF (u daljnjem tekstu VEGF) i ključni je regulator angiogeneze. To je heparin-vezujući glikoprotein, a kodiran je genom VEGF-A koji je u ljudima smješten na 6. kromosomu. Različitim spajanjem mRNA, nastalim prepisivanjem 8 egzona VEGFA gena, nastaju različite izoforme VEGF koje se, s obzirom na mjesto spajanja egzona 8 u molekuli dijele u dvije skupine; onu s proksimalnim mjestom spajanja egzona 8 (obilježava se kao VEGF_{xxx}, gdje xxx označava broj aminokiselina u molekuli) i onu s distalnim mjestom spajanja egzona 8 (obilježava se kao VEGF_{xxx}b)].

Kod ljudi je pronađeno devet osnovnih oblika VEGF-A, i to su: VEGF 121, VEGF 145, VEGF 148, VEGF 162, VEGF 165, VEGF 165 B, VEGF183, VEGF 189, VEGF 206. Ti oblici dobiveni su iz humanog VEGF-A gena na kromosomu 6P21.3 (70).

VEGF 165 najviše je eksprimiran VEGF-A oblik i ima ulogu u angiogenezi. Jedno istraživanje pokazuje da je VEGF 121 više mitogen nego VEGF 165 ili 189 (72, 73). Uloga VEGF 110 poticanje je endotelinoga staničnog rasta i indukcija vaskularne propusnosti, ali njegov mitogeni potencijal manji je nego u VEGF 165.

Najpoznatija je funkcija VEGF-A stimulacija proliferacije, migracije i proteolitičke

aktivnosti endotelih stanica (74-78). Zahvaljujući sposobnosti inhibicije apoptoze i kapilarne regresije održava endotelne stanice na životu (79, 80). Također, izaziva vazodilataciju i povećava perfuziju tkiva putem indukcije dušičnog oksida (NO), što prethodi angiogenezi (81). Kao medijator povećane vaskularne propusnosti VEGF-A poznat je i kao čimbenik vaskularne permeabilnosti (82). U tumorskih je stanica pokazano da VEGF utječe na pojačanu ekspresiju matriks-metaloproteinaza (83).

1.5.2. Čimbenik rasta fibroblasta (FGF)

Čimbenik rasta fibroblasta je heparin, vežući peptid koji stimulira migraciju i proliferaciju endotelih stanica (84, 85). Ima važnu ulogu u mnogim aspektima embrionalnog razvoja. Tijekom razvoja oka, leća i epitel rožnice razvijaju se iz istoga površnoga ektodermalnog tkiva. Prijenos signala preko FGF-receptora važan je za diferencijaciju i opstanak stanica leće, ali njegova uloga u razvoju rožnice još nije u potpunosti razjašnjena. Istraživanja upućuju da FGF ima ulogu u proliferaciji i diferencijaciji stanica rožnice. U kralježnjaka su identificirana čak 22 FGF (86, 87). FGF-signalizacija aktivira se vezanjem čimbenika rasta na njegove receptore na staničnoj površini, potiče dimerizaciju receptora, aktivaciju receptorne tirozin-kinaze te u konačnici dovodi do aktivacije različitih nizvodnih kaskada prijenosa signala (88). Četiri gena FGF receptora (FGFR) FGFR1 do FGFR4 identificirani su u sisavaca. Različite izoforme FGFR-a mogu nastati alternativnim splicingom primarnih transkripata, a razlikuju se u strukturi i afinitetu vezanja liganda. Tijekom razvoja rožnice, FGF-7 i FGF-10 luče se iz rožničnih mezenhimalnih stanica i oba se vežu za HER2 receptorne (FGFR2-IIIb) izoforme, koje su uglavnom izražene u limbalnom dijelu oka i središnjemu rožničnom epitelu (89-91). Ti obrasci ekspresije znače da FGFR2-signalizacija može promovirati proliferaciju limbalnih matičnih stanica i sudjelovati u modulaciji obnove epitela rožnice te homeostazi. *In vitro* funkcionalne studije pokazale su da FGF-7 pojačava rast i proliferaciju kultiviranih stanica epitela rožnice, ali ne utječu bitno na motilitet (92, 93). Topikalna primjena FGF-7 pokazala je *in vivo* i *in vitro* studijama da ubrzava cijeljenje rana epitela rožnice (94-96).

1.5.3. Matriks-metaloproteinaze (MMP)

Proteinaze su enzimi koji razgrađuju proteine, a dijele se na egzopeptidaze (razgrađuju krajeve molekule bjelančevina) i endopeptidaze (razgrađuju molekule bjelančevina na mjestima različitim od krajeva molekule). Endopeptidaze se mogu naći unutar stanica (intracelularne endopeptidaze) te izvan stanica (ekstracelularne endopeptidaze).

Intracelularne endopeptidaze djeluju u kiselom mediju unutar staničnih organela dok ekstracelularne endopeptidaze djeluju u neutralnom mediju ekstracelularnog prostora. Ekstracelularne endopeptidaze dijele se na serinske proteinaze i metaloproteinaze (97).

Matriks-metaloproteinaze su ekstracelularne endopeptidaze koje imaju značajnu ulogu u međustaničnim interakcijama i interakcijama stanica s ekstracelularnim matriksom (ECM) (98). Važne su za modificiranje strukture matriksa, za dostupnost čimbenika rasta, funkciju površinskih signalnih sustava stanica što utječe na staničnu diferencijaciju, proliferaciju i apoptozu. Imaju važnu ulogu u morfogenezi, zacjeljivanju rana, popravku i remodeliranju tkiva kao odgovoru na ozljedu i progresiju bolesti. Jedna od osnovnih funkcija im je pregradnja izvanstanične tvari, a strukturno im je zajednički motiv *cystein switch* u propeptidu i cink vežući motiv u katalitičkoj domeni; stoga pripadaju skupini metaloproteinaza. Do sada je opisano 28 tipova MMP, od čega 23 tipa u ljudi (97-99). Većina je secernirana u obliku zimogena (proenzima) koje aktiviraju proteaze. Propeptid, katalitička domena i hemopeksinu slična C-terminalna domena, koja je s katalitičkom domenom povezana fleksibilnim zglobovom, zajedničke su strukturne domene MMP-a. Supstrati MMP-a komponente su ECM-a, druge proteinaze i njihovi inhibitori, latentni čimbenici rasta i njihovi vezujući proteini, kemotaktične molekule, citokini, površinski receptori, stanične adhezijske molekule, druge proteaze itd. Djelovanjem na navedene supstrate MMP-i ne mijenjaju samo strukturu proteina ECM-a i time arhitekturu tkiva, već razgradnjom strukturnih proteina ECM-a zapravo utječu na opseg i razinu aktivnosti aktivnih i aktivaciju latentnih signalnih molekula i time sudjeluju u biologiji stanica djelujući na kemotaksiju, proliferaciju, diferencijaciju i preživljavanje stanice (98). Navedenim mehanizmima MMP sudjeluje u regulaciji mnogih bioloških procesa.

Jedna od prvih otkrivenih i najbolje istraženih MMP-ova je MMP9 poznata kao 92 kDa tip IV kolagenaze ili gelatinaza B (100,101). MMP 9 degradira denaturirani i hidrolizirani kolagen – gelatin, i nativni kolagen tipa IV, V, VI, VII, X, XI i XIV kao i druge komponente ECM-a (proteoglikane, elastin, fibronektin, mijelin, fibrilin-1, prekursore TNsF α i IL-1 β). Dokazano je da ovaj enzim utječe na nekoliko aspekata epitelne dinamike (102). Proizvode ga stanice epitela rožnice, a njegova je aktivnost regulirana Interleukinom 6 (Il6). Kod miševa, MMP 9 korelira s povećanom proliferacijom epitelnih stanica i izmijenjenim profilom upalnih citokina koji se javljaju pri eroziji rožnice. Nedostatak MMP9 u tim situacijama rezultira smanjenom sposobnošću da se ukloni privremeni fibrinski matriks koji se stvara u procesu cijeljenja te to rezultira neprozirnošću rožnice i smanjenjem vidne oštine. Prekomjerna ekspresija MMP-9 također je štetna. U slučajevima kronične necijeleće erozije, neuspjeh reepitelizacije povezuje se s povećanom ekspresijom MMP-9 te s oštećenjem u reparaciji bazalne

membrane (103,104). Prekomjerna ekspresija MMP-9 također se pojavljuje i pri drugim kožnim poremećajima i poremećajima površine oka kao što su: bulozna epidermoliza, cikatricijalni pemfigoid, epitelne erozije rožnice i suhe oči (105-108). U buloznoj keratopatiji izmjerene su povišene razine MMP-9 i MMP-2 (109). MMP-9 aktivno sudjeluje u procesu angiogeneze. Proteolizom ECM oslobađa vezane izoforme VEGF i time potiče angiogenezu, a degradacijom bazalne membrane endotela kapilara omogućuje VEGF-om potaknuto urastanje endotelnih stanica u okolni ECM (110). Miševi s defektnim genom za MMP-9 imaju defektnu angiogenezu (111).

Ukratko, abnormalne koncentracije (i visoke i niske) MMP-9 koje producira površinski epitel rožnice može biti štetan za održavanje i popravak tkiva.

1.5.4. Trombocitni čimbenik rasta (PDGF)

Trombocitni čimbenik rasta jedan je od brojnih čimbenika rasta ili proteina koji reguliraju stanični rast i diobu. Poznate su četiri izoforme PDGF A-D s tim da PDGF A i B oblikuju homodimere i heterodimere (112, 113).

Homodimer PDGF-BB ima značajnu ulogu u angiogenezi. Oslobađaju ga endotelne stanice u visokoj koncentraciji u vrijeme formiranja kapilara kao odgovor na tkivnu hipoksiju, čimbenike rasta, a služi u posredovanju regrutacije pericita (114, 115).

Iako nije uključen u početnoj fazi formiranja krvnih žila, PDGF-BB ima ulogu u stvaranju novih krvnih žila i njihovoj stabilizaciji induciranjem stvaranja anastomoza i regrutiranja pericita. Stabilizacija krvnih žila ovisna je o ekspresiji PDGF beta-receptora, koje eksprimiraju fibroblasti, endotelne stanice i stanice glatkih mišića (116, 117). PDGF-BB stimulira proizvodnju pericita kod proteina izvanstaničnoga matriksa, uključujući fibronektin, kolagen i proteoglikane, potrebne izgradnji bazalne membrane kapilara. Osim toga, PDGF-BB povećava razinu ekspresije za VEGF u stanicama i stimulira fibroblaste proizvoditi i lučiti kolagenaze, ključne stanice za migraciju u angiogenezi (118).

1.5.5. Angiopoetin

Angiopoetini (Ang) su čimbenici rasta koji djeluju preko tirozin-kinaznih receptora i važni su u formiranju zrelih krvnih žila. Angiopoetin-1 i Angiopoetin-2 sadrže 60 % jednakih aminokiselina i vežu se s istim afinitetom na endotelne stanice receptora tirozin-kinaze (1↓ Tie2, 2). Imaju karakteristične strukture proteina koji sadrže spiralno-spiralne domene u aminoterminaloj regiji i fibrinogen domenu u karboksil-terminalnom području (1↓, 2). Ang 2 važna je regulatorna molekula za angiogenezu, ali, također

modulira i limfangiogenezu tijekom embrionalnoga i neonatalnoga razvoja te ima ključnu ulogu u sazrijevanju limfnih žila u postnatalnom razvoju.

1.6. Antiangiogeni čimbenici u rožnici

1.6.1. Topiva forma VEGF receptora 1 i 3 (sVEGFR 1 i 3)

VEGF receptor 1 transmembranski je receptor koji veže VEGF, posebice VEGFA s visokim afinitetom i pokreće unutarstanično signaliziranje. Alternativno povezivanje VEGF receptora i mRNA rezultira u proizvodnji topivoga oblika VEGF receptora (sVEGFR1). Taj topivi receptor endogeni je inhibitor VEGF signala i dokazano je prisutan u normalnoj ljudskoj rožnici te se nalazi u većim količinama u epitelu i stromi bliže limbusu (13).

Ambati i suradnici pokazali su da je sVEGFR1 važan za avaskularnost rožnice na različitim animalnim modelima te da se njegovo antiangiogeno djelovanje zasniva na tome da djeluje kao mamac za VEGF, ali i inaktivira VEGF receptor heterodimerizacijom (14, 119-121). Topivi VEGFR1 sastoji od prvih šest domena transmembranskog VEGF receptora 1 i jedinstvene 31 aminokiseline na „repu“ čija je svrha nepoznata. sVEGFRu nedostaju proksimalne membranske imunoglobulinu nalik domene dok transmembransko područje i međustanična tirozin-kinazna domena nastaju alternativnim povezivanjem (122, 123).

Taj endogeni inhibitor angiogeneze pokazao je terapijsku učinkovitost kada se primjenjuje egzogeno u eksperimentalnom liječenju nekoliko bolesti, uključujući artritis, neovaskularizaciju mrežnice, rak štitnjače i gušterače. U svakom od tih slučajeva, sVEGF je povezan s značajnim smanjenjem patološke neovaskularizacije čak do 97,5 %, ali bez utjecaja na prethodno postojeće žile (124-128).

VEGFC ima značajnu ulogu u limfangiogenezi rožnice i doprinosi fiziološkoj angiogenezi te djeluje preko VEGFR2 i 3. Studije su pokazale da se u rožnici nalazi i topiva forma VEGFR3 (sVEGFR3) receptora koja, također, djeluje kao „mamac“ za VEGFC te blokira njegovo djelovanje. sVEGFR3 potiskuje hemangiogenezu blokiranjem VEGFC-inducirane fosforilacije VEGFR2 (129-132). Na mišjim je modelima dokazano da prekomjerna ekspresija sVEGFR3 inhibira limfangiogenezu i hemangiogenezu te povećava peterostruko preživljavanje transplantata dok njegova odsutnost dovodi do pojačane hemangiogeneze i limfangiogeneze u rožnici (129).

1.6.2. Angiostatin

Angiostatin je 38 kDa proteolitički fragment plazminogena i antiangiogeni čimbenik koji nalazimo u ljudskim rožnicama, u epitelu (133). Veže se za ATP sintazu i smanjuje vaskularnu endotelnu staničnu proliferaciju i migraciju. Također, veže se na integrin $\alpha\beta 3$ i utječe na angiogenezu i neovaskulogenezu (134, 135). Inducira apoptozu endotelne stanice krvnih žila koje su zaustavljene u G2 / M fazi. Studije na miševima pokazale su da je angiostatin učinkovit i netoksičan inhibitor NV-a koji nema sistemsko citotoksično djelovanje (136, 137).

1.6.3. Endostatin

Endostatin je 20 kDa proteolitički fragment kolagena XVIII koji se povezuje s tropomiozinom, integrinima, VEGF receptorima, MMP-om i glipikanima u antimigratornim i proliferativnim učincima na stanicama endotela krvnih žila (138, 139). Endostatin uzrokuje zastoj endotelne stanice u G1 fazi staničnog ciklusa. Vezivanje endostatina za tropomiozin ima važne uloge u različitim staničnim funkcijama, uključujući kontrakcije, citokinezu, unutarstanični transport, sekreciju, motilitet, morfogenezu i staničnu transformaciju. Endostatin, također, blokira VEGF-induciranu tirozin fosforilaciju KDR / Flk-1 i aktivaciju ERK, p38 MAPK i p125FAK, čiji su koraci važni za prijenos signala i mitogene aktivnosti VEGF-a u vaskularnim endotelnim stanicama. On inhibira vezanje VEGF-a za vaskularne endotelne stanice i za njegove površinske stanične receptore KDR / FLK-1 (140). Liječenje endostatinom povećava aktivnost unutarstanične proteaze kaspaze 3 povećavajući na taj način broj apoptoza vaskularnih endotelne stanice (141).

1.6.4. Pigmentni epitelni čimbenik (PEDF)

PEDF pripada obitelji serin proteinaze i prisutan je u visokim koncentracijama u očnom tkivu, uključujući rožnicu (rožnični epitel i endotel), staklasto tijelo i retinalni pigmentni epitel (142, 143). PEDF također nalazimo u velikom broju fetalnoga i odrasloga ljudskog tkiva te u gotovo svim moždanim regijama. PEDF izvorno je identificiran kao neurotrofni čimbenik, a kasnije je dokazano njegovo antiangiogeno djelovanje (144-146). Pokazao se kao prijeko potreban čimbenik u održavanju avaskularnosti rožnice i staklastoga tijela, a smanjene razine PEDF-a dovode do NV-a rožnice, retine i stvaranja pterigija (147, 148). Djeluje tako što suprimira VEGF, FGF i IL-8 / CXCL8 posredovanu vaskularnu migraciju i proliferaciju endotelne stanice i njihovu apoptozu (149).

1.7. Terapijski pristupi u sprečavanju neovaskularizacije rožnice

Trenutni terapijski pristupi u sprečavanju NV-a rožnice uključuju lokalnu i sistemsku kortikosteroidnu terapiju, imunosupresivne lijekove (Ciklosporin A) anti VEGF terapiju (bevacizumab i ranibizumab), nesteroidne protuupalne lijekove, transplantaciju amnijske membrane te rjeđe korištene: lasersku fotokoagulaciju i fotodinamsku terapiju.

1.7.1. Kortikosteroidi

Kortikosteroidi su hormoni nadbubrežne žlijezde, a među njima su najvažniji glukokortikosteroidi koji se koriste u terapiji alergijskih i imunoloških bolesti. Najpoznatiji sintetički glukokortikoidi su: prednizon, prednizolon, metilprednizolon, triamcinolon, betametazon, deksametazon. Kortikosteroidna terapija najčešće se koristi za prevenciju odbacivanja transplantata, kao i u liječenju samog odbacivanja transplantata rožnice.

Kortikosteroidi imaju antialergijsko, protuupalno i imunosupresivno djelovanje. Protuupalno djelovanje nastaje zahvaljujući inhibiciji fosfolipaze A2 (preko lipokortina) koji dovodi do supresije metabolizma arahidonske kiseline i sinteze upalnih medijatora (leukotriena, prostaglandina, prostaciklina i tromboksana). Osnovni učinak kortikosteroida na imunološki odgovor je supresija aktivnosti limfocita blokadom metabolizma, inaktivacijom i lifocitolizom. Oni blokiraju destrukciju fagocitnih stanica u makrofazima tako da je oštećena prezentacija antigena i smanjena produkcija IL-1 i IL-2. Također, smanjuju i broj eozinofila. Na molekularnoj razini, glukokortikoidi djeluju pasivno ulazeći u ciljne stanice i brzo se vežu na intracelularne citoplazmatske steroidne receptore. Nakon što se kompleks steroid-receptor podvrgnuo konformacijskim promjenama koje se nazivaju aktivacija, on prelazi nuklearnu membranu i veže se na DNA izravno na mjesta znana kao elementi glukokortikoidnog odgovora (eng. Glucocorticoid Response Elements-GLE). GRE veza kontrolira prepisivanje specifičnih gena ili promocijom ili inhibicijom produkcije specifične mRNA. Steroidi se isključivo inaktiviraju u jetri.

Topički oftalmološki kortikosteroidni preparati razlikuju se po svojoj sposobnosti prodiranja u rožnicu. Acetati najlakše prolaze kroz epitel rožnice. Alkoholni derivati su na drugom mjestu, a fosfati, koji su topivi u vodi, na trećem.

Standardni protokol liječenja pacijenata nakon transplantacije uključuje kombinaciju antibiotika i kortikosteroida (Tobradex ili Maxitrol kapi), umjetnih suza i gelova za podmazivanje i vlaženje oka.

U slučajevima reakcije odbacivanja transplantata koriste se jače doze kortikosteroida (Dexamethason) u obliku svakodnevne primjene subkonjunktivalnih injekcija tijekom najviše 10 – 14 dana, a ako je takvo liječenje neuspješno, potrebna je sistemska kortikosteroidna terapija u obliku tableta Medrola (metilprednizolon) u početnoj dozi od 1 mg/1 kg. Doze se postupno smanjuju svaki četvrti dan za 8 miligrama (2, 12).

Kortikosteroidna terapija može izazvati sljedeće nuspojave: oftalmološke (mrena, povišenje intraokularnog tlaka), poremećaj elektrolita i tekućine (hipertenzija), mišićno-koštane (osteoporoza, patološki prijelomi kostiju), dermatološke (otežano cijeljenje rana, avaskularna nekroza), metaboličke, neurološke, endokrine (manifestacija latentnog dijabetes melitusa, povećana potreba za inzulinom ili oralnim hipoglikemicima), imunološke (oportunističke infekcije, aktivacija latentnih infekcija).

1.7.2 Ciklosporin A

Ciklosporin A snažan je imunosupresivni agens izoliran iz jedne vrste gljivica. On je ciklički polipeptid koji se sastoji od 11 aminokiselina i topiv je u lipidima i organskim otapalima (150). U primarnoj imunološkoj reakciji blokira produkciju antitijela i stanični odgovor, a u kasnijoj fazi inhibira sekreciju limfokina bez djelovanja na sintezu antitijela. Djeluje na početku imunološkog odgovora kao i u procesiranju antigena.

Predominantno je djelovanje ciklosporina protiv T-pomagačkih limfocita (CD4+) prevenirajući produkciju limfokina, posebno inteleukina IL2. T-supresijske stanice relativno su otporne na djelovanje ciklosporina. Ciklosporin inhibira i sintezu limfokina: čimbenika inhibicije migracije, gama-interferon, čimbenik rasta B stanica. Ima inhibitorni učinak na produkciju inteleukina IL-1 iz makrofaga i inhibira sintezu medijatora upale iz ljudskih bazofila i masnih stanica. Veže se unutar citosola za ciklofilin (citoplazmatski protein s cis-trans prolil izomeraznom aktivnošću). Taj kompleks inhibira transkripciju mRNA na IL2 i druge limfokine. Veže se i na kalcineurin, čime inhibira djelovanje fosfataze i translokaciju citoplazmatskih komponenti NF-AT iz citosola u nukleus, prevenirajući na taj način transkripciju IL-2-mRNA.

U krvi se 33 % – 47% ciklosporina nalazi u plazmi, 4 % – 9 % u limfocitima, 5 % – 12 % u granulocitima a 41 % – 58 % u eritrocitima. Metabolizira se gotovo u cijelosti u jetri, izlučuje ponajprije putem žuči, a tek 6 % oralne doze izluči se urinom. Poluvrijeme krajnje eliminacije iz krvi približno je 19 sati neovisno o dozi i načinu primjene.

Ciklosporin A može se davati oralno (kapsule, oralna otopina), intravenski (infuzija), topički (kapi za oči). S ciklosporinom se povezuju sljedeće komplikacije: povećanje

razine serumskog kreatinina i uree, strukturalne promjene u bubrezima, povećanje serumskog bilirubina i jetrenih enzima, lagano povećanje krvnih lipida, povremena hiperkalijemija. Nuspojave mogu biti: bubrežne (nefrotoksičnost, hemolitički uremički sindrom), jetrene (hepatotoksičnost), neoplastičke (limfomi, fibroadenom dojke, skvamozni karcinom), dermatološke (osip, hipertrichoza), gastrointestinalne (anoreksija i mučnina), neurološke (tremor, konvulzije, depresija), metaboličke (hiperuricemija, hiperkalijemija, hipomagnezijemija) i kardiovaskularne (Raynoldov fenomen, intravaskularna koagulacija) (151).

Ciklosporin A uglavnom se daje oralno kod visokorizične skupine bolesnika za prevenciju reakcije odbacivanja rožničnog presatka. Do sada još uvijek ne postoji standardizirana doza i postoje različiti protokoli. Obično se započinje terapijskom dozom od 15 mg/kg tjelesne težine dnevno podijeljeno u dvije doze. U našoj klinici teži se postići terapijska doza od 100-200 µg/L u krvi koju nakon 4-6 mjeseci postupno snižavamo. Ciklosporin A može se davati u kombinaciji sa sistemskim kortikosteroidima kada je inicijalna doza znatno niža (3-6 mg/kg tjelesne težine) (152-154).

1.7.3. Anti VEGF protutijela

1.7.3.1. Bevacizumab (Avastin)

Bevacizumab je rekombinantno polivalentno monoklonalno humanizirano anti-VEGF protutijelo molekularne težine od 149 kD koji prepoznaje sve izoforme VEGF-a i koji je 2004. godine odobrila Food and Drug Administration u Sjedinjenim Američkim Državama za liječenje kolorektalnog karcinoma, a od tada je odobren i za liječenje drugih malignih bolesti (155). U oftalmologiji se u posljednjih nekoliko godina koristi u "off label" primjeni u liječenju dijabetičke retinopatije, neovaskularne senilne makulopatije, okluzije centralne retinalne vene, neovaskularnoga glaukoma te kod visokorizičnih pacijenata s transplantiranom rožnicom i NV-om rožnice. U liječenju transplantiranih pacijenata koristi se lokalno u vidu subkonjunktivalnih injekcija prije operativnog zahvata, na dan operacije ili u poslijeoperacijskom oporavku te topički u kapljicama.

Primjena bevacizumaba inducira involuciju novih krvnih žila i prekida upalni odgovor u rožnici što rezultira oporavkom rožnične funkcije (156). Sprečava nastanak trajnih epitelnih promjena, stromalnih mutnina i NV-a rožnice koja nastaje kao rezultat limbalne insuficijencije. Ispitivanja su pokazala da je bevacizumab netoksičan za ljudski rožnični epitel i fibroblaste (157). Učinkovito inhibira rožničnu NV samo ako se primjenjuje u

ranom nastanku NV-a kad nema pericita i glatkih mišićnih stanica dok kod kronične NV-a nema značajan utjecaj. Bevacizumab može spriječiti infiltraciju makrofaga u ranoj fazi, ali ne i u kasnoj fazi upale.

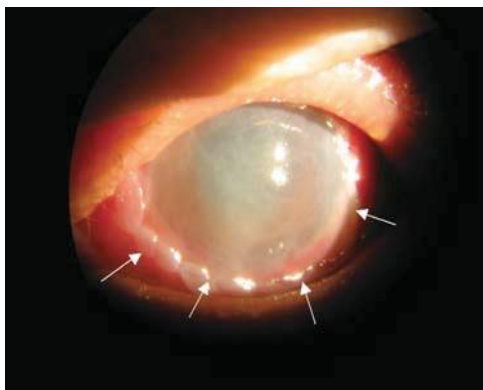
1.7.3.2. Ranibizumab

Ranibizumab je humanizirani izotip IgG1 kappa fragment monoklalnog antitijela koji se veže na aktivna mjesta svih izoformi molekula VEGF-A i time sprečava vezanje VEGF-A za njegove receptore na stanicama vaskularnog endotela čime negativno djeluje na staničnu proliferaciju, propusnost krvnih žila i stvaranje novih krvnih žila. Ima molekularnu težinu od 48kD, što je otprilike jednu trećinu veličine bevacizumaba i teorijski omogućuje bolje prodiranje u rožnicu (158). Ranibizumab zapravo je Fab-fragment s istog antitijela koji se koristi u stvaranju bevacizumaba, ali je „afinitetno sazrio“ tako da se veže isključivo na VEGF-A sa značajno većim afinitetom nego bevacizumab.

1.7.4. Transplantacija amnijske membrane (TAM)

Amnijska se membrana sastoji od jednog sloja epitelnih stanica, bazalne membrane i avaskularnog matriksa (ili strome). Dokazano je da AM pospješuje zacjeljivanje defekata epitela rožnice sprečavanjem infiltracije upalnih stanica, smanjenjem apoptoze u keratocitima i sekrecijom raznih čimbenika rasta. Epitel AM proizvodi čimbenik rasta fibroblasta, čimbenik rasta hepatocita i transformirajući čimbenik rasta. Debela bazalna membrana služi kao idealan supstrat za rast epitelnih stanica, olakšava njihovu migraciju, pojačava njihovo prijanjanje, potiče diferencijaciju te održava njihovu sposobnost umnažanja. Stroma AM-a sadrži tvar koja sprečava TGF- β signaliziranje koje, kada je aktivno, dovodi do diferencijacije normalnih ljudskih fibroblasta rožnice i limbusa u miofibroblaste. Diferencijacija u miofibroblaste klinički znači stvaranje stromalnih ožiljaka rožnice. Sprečavanjem formacije miofibroblasta AM-a sprečava stvaranje ožiljaka rožnice i reducira stvaranje rožničnih mutnina. Avaskularni matriks, također, sprečava nakupljanje upalnih stanica u rožnici jer pomoću inhibitora proteaze uzrokuje brzu apoptozu upalnih stanica. Time se objašnjava klinički učinak membrane, tj. pojava da nakon njezine transplantacije dolazi do smanjenja upalnih simptoma na rožnici i smanjena neovaskularizacije (33).

Slika 13. Izgled oka nakon transplantacije amnijske membrane



1.7.5. Laserska fotokoagulacija

Laserski inducirana fotokoagulacija postupak je kojim se snop svjetlosti selektivno usmjerava na određenu krvnu žilu što uzrokuje koagulaciju izazvanu toplinom i dovodi do okluzije krvne žile (159). Argon, Nd: YAG i žuti laseri mogu se koristiti u tu svrhu liječenja, međutim, istraživanja su pokazala da laserski inducirano oštećenje tkiva može stimulirati oslobađanje proangiogenih čimbenika koji potiču stvaranje nove kolateralne cirkulacije. Potencijalno rješenje za taj problem kombinirano je uporabom laserske fotokoagulacije i drugih metoda npr. uporabom anti-VEGF tvari (160). Laserska fotokoagulacija je opcija liječenja, ali rjeđe korištena zbog sljedećih mogućih komplikacija: neuobičajeno krvarenje i stanjenje rožnice, atrofija šarenice i nekrotizirajući skleritis (161).

1.7.6. Fotodinamska terapija

Fotodinamska terapija ambulantni je postupak u kojemu se koriste fotosenzibilne tvari koje se aktiviraju putem svjetla određene valne duljine. Postupak se provodi tako da se fotosenzibilne tvari tipa fluoresceina, varteporfirina ili dihematoporfirina ubrizgaju u venu na ruci (162-166). Tvari se akumuliraju u abnormalnim krvnim žilama rožnice, a djelovanjem lasera na to područje dolazi do oštećenja endotelne stanice krvnih žila i tromboze krvnih žila (167). Kao i kod terapije laserskom fotokoagulacijom, ta metoda može potaknuti stvaranje novih kolateralnih krvnih žila te se u kombinaciji s anti-VEGF lijekovima (bevacizumabom) može povećati učinkovitost te terapije (168). Iako nema značajnih nuspojava, cijena te terapije ograničava njezinu kliničku uporabu.

2. HIPOTEZA

Solubilni VEGF 1 i 3 receptori u humanim rožnicama blokiraju angiogeni učinak VEGF-A i VEGF-C te će stopa preživljenja transplantata biti veća u pacijenata čije rožnice sadrže niske razine VEGF-a i više razine sVEGFR-a u usporedbi s rožnicama s visokim VEGF-om i niskom razinom sVEGFR-a.

Pri postavljanju hipoteze vodila nas je ideja i spoznaja da poremećaj ravnoteže proangiogenih i antiangiogenih čimbenika i upalnih citokina u rožnici dovodi do upale, NV-a rožnice i u konačnici do „visokorizičnih slučajeva za transplantaciju rožnice“ kod kojih je uspješnost operacije samo 20 % – 40 %. Da bismo dokazali hipotezu, uzorci bolesnih rožnica pacijenata i kontrolnih zdravih rožnica testirani su na prisutnost i količinu VEGF-A i VEGF-C koji su dokazani kao glavni induktori angiogeneze, vaskulogeneze te limfogeneze u normalnim i u patološkim stanjima rožnice. Isto tako, uzorci su rožnica testirani na solubilne receptore sVEGF-R1 i 3 jer su istraživanja na uzorcima mišjih rožnica pokazala da topiva forma VEGF-R1 receptora, koji se nalazi u rožničnom epitelu, djeluje tako da poništava djelovanje VEGF-A, a topiva forma VEGF-R3 djeluje kao „mamac“ za VEGF-C i VEGF-D te tako neutralizira njihovo djelovanje. Smatramo da ovo istraživanje može dovesti u korelaciju prijeoperacijsku koncentraciju VEGF- A i VEGF-C te njihovih sVEGFR 1 i 3 i na takav način može „predvidjeti“ (biti prijeoperacijski pokazatelj) uspješnost transplantacije rožnice, može pretkazati izgled preživljenja transplantata i u skladu s tim može se prilagoditi svakom pacijentu najbolja poslijeoperacijska terapija.

3. CILJEVI ISTRAŽIVANJA

OPĆI CILJ: Istražiti koji su angiogeni i antiangiogeni čimbenici VEGF skupine prisutni u humanim rožnicama da bi se na temelju te spoznaje mogla planirati ciljana antiangiogena terapija, smanjiti stopa NV-a, a time i povećati uspješnost preživljenja transplantata u ljudi.

SPECIFIČNI CILJEVI:

1. Odrediti ELISA metodom razinu VEGF-A i VEGF-C te sVEGF-R1, 2 i 3 u uzorku tkiva zdravih i bolesnih rožnica s keratokonusom, buloznom keratopatijom i vaskulariziranim leukomom prikupljenim tijekom transplantacije rožnice.
2. Kvantificirati odstupanja i korelacije u razini promatranih citokina između zdravih i bolesnih rožnica.
3. Klinički pratiti uspješnost transplantacije i usporediti poslijeoperacijsku stopu NV-a i učestalost reakcije odbacivanja s količinom angiogenih čimbenika i njihovih receptora na dan operacije.

4. MATERIJALI I METODE

4.1. Etički aspekti istraživanja

U Klinici *Svjetlost* pacijenti su odabrani za transplantaciju rožnice, informirani o operativnom zahvatu i istraživanju, preoperativno obrađeni i operirani. Tijekom operativnog zahvata uzeto je tkivo rožnice za daljnja istraživanja.

Svi medicinski podatci, koji su prikupljeni od pacijenata, u skladu su s bioetičkim standardima te osiguravaju privatnost i anonimnost ispitanika uključenih u istraživanje. Svaki je ispitanik upoznat s istraživanjem, a svoj pristanak na sudjelovanje u istraživanju potvrdio je potpisivanjem informirane suglasnosti. Obavijest je sastavljena u skladu sa Zakonom o zdravstvenoj zaštiti Republike Hrvatske (NN 121/03) i Zakonom o pravima pacijenata Republike Hrvatske (NN 169/04). Istraživanjem je osigurano poštivanje bioetičkih standarda, odnosno četiriju temeljnih bioetičkih principa (osobni integritet - autonomnost, pravednost, dobročinstvo i neškodljivost), kao i onih iz njih izvedenih, a u skladu s Nürnberškim kodeksom Helsinške deklaracije.

4.2. Ispitanici:

Pacijenti su prema stupnju rizika i prognozi uspjeha operacije podijeljeni u tri skupine:

1. Niskorizična skupina uključuje pacijente s keratokonusom
2. Srednjorizična skupina: pacijenti s buloznom keratopatijom
3. Visokorizična skupina: pacijenti s vaskulariziranim leukomom rožnice koji nastaje kao posljedica herpetičnog keratitisa, traume, opekline ili odbačenog transplantata.

Kontrolnu - četvrtu skupinu u ovom istraživanju činile su zdrave rožnice iz certificirane Očne banke KBC *Rebro*, Zagreb. To su donorske rožnice koje se smatraju neprikladnima za kliničku uporabu zbog premala broja i/ili promijenjene morfologije endotela.

Prije operacije izliječene su sve eventualne upale prednjega očnog segmenta i vjeđa, a kod pacijenta koji su imali herpetični keratitis uvedena je profilaktička terapija tabletama Aciklovira 2x400 mg dva tjedna prije operacijskog zahvata.

4.3. Preoperativna mjerenja

Svim su bolesnicima učinjena sljedeća prijeoperacijska mjerenja:

- određivanje nekorigitirane i najbolje korigirane vidne oštine prema Snellenovim tablicama obavlja se na standardan način da su tablice postavljene na šest metara udaljenosti
- prijeoperacijski astigmatizam (Sell Nidek OPD-Scan II Wavefront aberometer i Pentacam Wavelight Allegro Oculyzer)
- mjerenje očnog tlaka (Reichert ATP Auto Non Contact Tonometer)
- mjerenje debljine rožnice optičkom koherentnom tomografijom prednjega dijela oka (Zeiss Visante™ OCT)
- topografska analiza prednje i stražnje površine rožnice (Wavelight Allegro Oculyzer- Pentacam)
- pregled očne pozadine (ako je moguć)
- ultrazvuk oka (Ultrascan imaging system, Alcon surgical)
- Svi bolesnici fotodokumentirani su uz pomoć biomikroskopa s priključenom digitalnom kamerom (CSO Digital vision).

Donorsko rožnično tkivo pribavljeno je iz certificirane Očne banke Kliničkog bolničkog centra *Rebro* (KBC *Rebro*) u Zagrebu. Kriteriji po kojima su odabrana donorska tkiva bili su gustoća endotelnih stanica rožnice > 2600 stanica/mm² te dobna usklađenost između primatelja i davatelja ≤ 20 godina.

4.4. Operativna tehnika i postoperativno praćenje

Kirurška tehnika koja je upotrijebljena u svih bolesnika je parcijalna perforativna keratoplastika. Operativni zahvat učinjen je u općoj anesteziji u 52 pacijenta dok je kod osmero učinjen u lokalno potenciranoj anesteziji uz parabolbarni blok zbog pridruženih sistemskih bolesti pacijenta i kontraindikacija za opću anesteziju. Svi su pacijenti preoperativno primili intravenozno 250 ml manitola, a lokalno su kapane antibiotske kapi i pilokarpin.

Isijecanje primateljeva prstena obavljeno je s vakuum trepanom (Hessburg-Barron Radial Vacuum Corneal Trepine, Katena Products, Sjedinjene Američke Države -SAD), a donorska rožnica isječena je s Barron trepanom (Katena products, SAD)

s disparitetom veličine od 0,5 mm. Disperzivni viskoelastik (Celoftal, Alcon, SAD) korišten je za punjenje i formiranje prednje očne sobice prije trepanacije, kao i zaštitu endotela tijekom cijele operacije te je na kraju operacije temeljito ispran. Četiri do osam pojedinačnih šavova postavilo se za pravilno pozicioniranje donorske rožnice, a potom se postavio jedan produženi šav 20 – 24 uboda 10,0 Nylon koncem (Alcon, SAD), a kod visokorizičnih pacijenata postavljeni su pojedinačni šavovi.

Isječena primateljeva rožnica (koja predstavlja biološki otpad) iskorištena je u ovom istraživanju. Postupak nije uključivao nikakve invazivne pretrage za pacijente. Pod operacijskim je mikroskopom razdijeljena na epitel, stromu i endotel i stavljena u tkivni hranjivi medij (Cornea Max, Eurobio, Francuska) te u inkubator na 37 °C tijekom 24 sata, a potom na – 80 °C do daljnjeg ispitivanja na Institutu *Ruđer Bošković*.

Postoperativno su bolesnici liječeni lokalnom kombinacijom antibiotičkih i kortikosteoridnih kapljica i masti (Tobradex sol, Alcon, USA), umjetnih suza (Blink sol., Abbot, SAD) te deksapantenola - gela za podmazivanje oka (Recugel, 5 %, Bausch and Lomb, PharmaSwiss) dok su visokorizični pacijenti bili i na oralnoj terapiji kortikosteroidima (Medrol). U slučajevima reakcije odbacivanja transplantata korištene su jače doze kortikosteroida (Dexamethason, 4 mg/ml, *Krka* Slovenija) u vidu svakodnevne primjene subkonjunktivalnih injekcija tijekom najviše 10 –14 dana, a ako je takvo liječenje bilo neuspješno, primijenila se sistemska kortikosteroidna terapija u obliku tableta metilprednizolona (Medrol, Pfizer, Italija) u početnoj dozi od 1 mg/1 kg. U slučajevima perzistirajućega epitelnog defekta učinjena je transplantacija amnijske membrane. U slučajevima neovaskularizacije korištena je terapija u vidu subkonjunktivalne aplikacije Bevacizumaba od 0,5 (25 mg/ml, Avastin, Genentech/ Roche, SAD) na kraju operativnog zahvata i topički u obliku kapljica četiri puta dnevno (25 mg/ml) ne dulje od 12 tjedana.

Bolesnici su praćeni u početku na dnevnoj osnovi prvih tjedan dana, potom na tjednoj tijekom prvoga postoperativnog mjeseca, pa na mjesečnoj bazi do kraja prve godine te na tromjesečnoj bazi do kraja druge godine, a po potrebi i češće.

U postoperativnom tijeku u razdoblju od dvije godine (na već navedenoj aparaturi) praćena je:

- bistrina transplantata
- najbolja korigirana vidna oštrina
- postoperativni astigmatizam
- promjena broja endotelih stanica u odnosu na početni broj endotelih stanica donorske rožnice (CSO, Specular Microscope)

- pojava neovaskularizacije rožnice
- učestalost reakcije odbacivanja transplantata
- povišen očni tlak
- učestalost odbačenog transplantata s nepovratno zamućenom rožnicom unatoč maksimalnom liječenju
- nastanak mrežne.

4.5. Laboratorijski dio istraživanja

Na Institutu *Ruđer Bošković* provodila se analiza rožnica na sljedeći način:

Određivanje VEGFa i sVEGFR metodom ELISA-om sastojalo se od obrade uzoraka prikupljenih u Klinici *Svjetlost* i kontrolnih donorskih rožnica iz Očne banke KBC *Rebro* koji su bili inkubirani u 500 μ l medija za pohranu rožnice (Cornea Max, Eurobio, France) 24 sata u inkubatoru na 37 °C. Nakon inkubacije 100 μ l od svakog uzorka korišteno je za analizu. Imunološkom kvantifikacijom određena je količina VEGF-A i sVEGFR-a rožnice u bolesnika i kontrolnih uzoraka (ELISA, R & D Systems, USA).

4.5. Statistička obrada podataka

Koncentracija u cijeloj rožnici je izračunata kao vagana aritmetička sredina koncentracija citokina i receptora u njenim dijelovima. Dakle: (konc. u epitelu x volumen epitela) + (konc. u stromi x volumen strome) + (konc. u endotelu x volumen endotela). Taj zbroj je podijeljen s volumenom cijele rožnice koja je zbroj volumena epitela, strome i endotela. Tako se dobije realna prosječna koncentracija u cijeloj rožnici i ona je najbliža koncentraciji u stromi jer je volumni udio strome najveći u rožnici.

Statističke metode:

Podatci su prikazani aritmetičkom sredinom i standardnom devijacijom ili medijanom i rasponom, ovisno o normalnosti distribucije.

Razlike između nekoliko skupina ispitanika testirane su analizom varijance za nezavisne uzorke (kod normalne raspodjele) ili neparametrijskom Kruskal-Wallisovim ANOVA-om (podatci kod kojih je SD bila veća od 1/3 linija sredine).

Razlike između dvaju skupina ispitanika testiranih t-testom (kod normalnih distribucija), odnosno Mann-Whitneyjevim U-testom (varijable koje nisu normalno distribuirane).

Razlike između pojedinih mjerenja testirane su ANOVA-om za zavisne uzorke (za

normalne distribucije), odnosno neparametrijskom Friedmanovom ANOVA-om za zavisne uzorke (varijable s nenormalnom distribucijom).

Razlike između pojedinih dvaju mjerenja unutar svake skupine testirane su t-testom za zavisne uzorke, odnosno Wilcoxonovim testom parova.

Promjene vrijednosti varijabli u više vremenskih točaka za više skupina ispitanika testirane su analizom varijance s ponovljenim mjerenjima.

Statistička analiza napravljena je na osobnom računalu u programu *Statistica for Windows 6.0*.

5. REZULTATI

Prikaz rezultata sastoji se od:

- **ekperimentalnog dijela** gdje su ELISA metodom određivane koncentracije VEGF-A i VEGF-C te sVEGF-R1, R2 i R3.
- **kliničkog dijela** u kojem su u postoperativnom tijeku praćeni:
 - najbolje korigirana vidna oštrina pacijenata
 - pojava neovaskularizacije rožnice
 - reakcija odbacivanja transplantata
 - nastanak mreine i dr. komplikacije
 - pad broja endotelnih stanica rožnice.

5.1. Kvantitativne vrijednosti VEGF citokina u rožnici mjerene metodom ELISA

5.1.1. VEGF-A

Tablica 2. Koncentracija VEGF-A u isječenome rožničnom prstenu u pacijenata iz skupine: visokorizičnih slučajeva, bulozne keratopatije, keratokonusa i kontrola određena u epitelu, stromi i endotelu te u svim trima slojevima zajedno (ukupna rožnica)

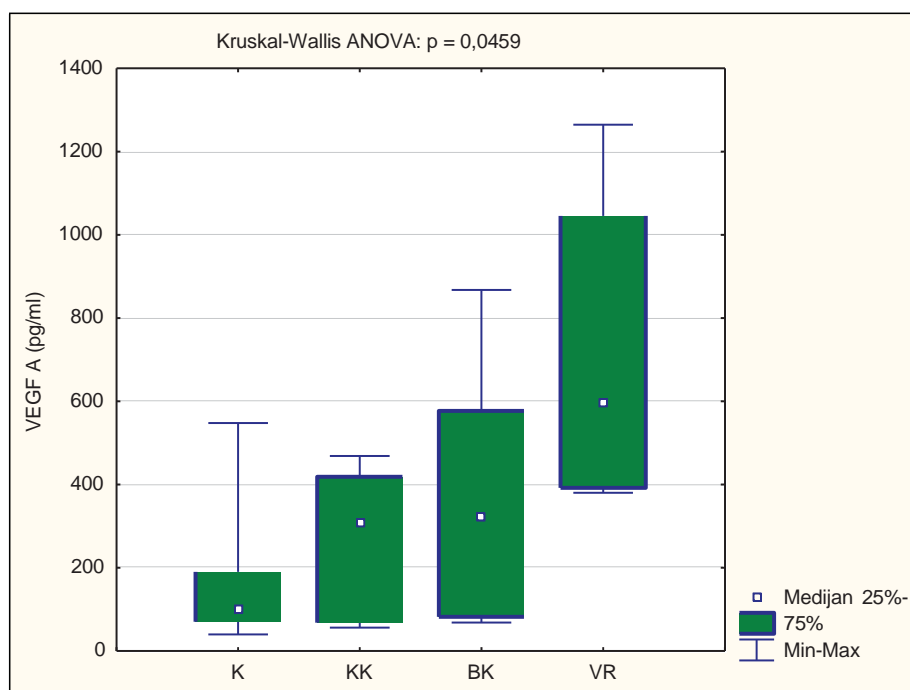
KONCENTRACIJA VEGF-A (pg/ml)				
SKUPINA	EPITEL Medijan (raspon)	STROMA Medijan (raspon)	ENDOTEL Medijan (raspon)	UKUPNA ROŽNICA Medijan (raspon)
VISOKORIZIČNI SLUČAJEVI	343 (98 – 465)	643 (383 – 1385)	64 (37 – 414)	599 (380 - 1264)
BULOZNA KERATOPATIJA	113 (49 – 804)	319 (63 – 879)	70 (34 – 629)	321 (68 – 868)
KERATOKONUS	268 (53 – 364)	311 (56 – 483)	261 (31 – 486)	308 (56 – 469)
KONTROLA	95 (49 – 950)	81 (39 – 522)	60 (40 – 521)	102 (40 – 548)
K-W ANOVA*	p = 0,3765	p = 0,0266	p = 0,7621	p = 0,0459

Koncentracija VEGF-A u punoj debljini isječenog uzorka najveća je u viskorizičnoj

skupini 599 (380 - 1264) pg/ml, a najniža u kontrolnoj skupini 102 (40 – 548) pg/ml te se statistički značajno razlikuje koncentracija između visokorizičnih pacijenata i kontrola ($p = 0,0104$) te visokorizične skupine i keratokonusa ($p = 0,0251$).

U stromi postoji statistički značajna razlika u količini VEGF-A između visokorizičnih pacijenata i kontrola ($p = 0,0066$) te skupine visokorizičnih i keratokonusa ($p = 0,0250$). U epitelu i u endotelu nema statistički značajnih razlika između pojedinih skupina bolesnika.

Slika 14. prikazuje koncentraciju VEGF-A u punoj debljini isječenoga rožničnog prstena u pacijenata iz skupine: visokorizičnih slučajeva, bulozne keratopatije, keratokonusa i kontrola na dan operativnog zahvata.



Napravljena je neparametrijska analiza varijance (Kruskal-Wallisova ANOVA) za nezavisne uzorke. Razlike između pojedinih skupina bolesnika testirane su Mann-Whitneyjevim U-testom.

5.1.2. VEGF-C

Tablica 3. Koncentracija VEGF-C u isječenome rožničnom prstenu u pacijenata iz skupine: visokorizičnih slučajeva, bulozne keratopatije, keratokonusa i kontrola određena u epitelu, stromi i endotelu te u svim trima slojevima zajedno (ukupna rožnica).

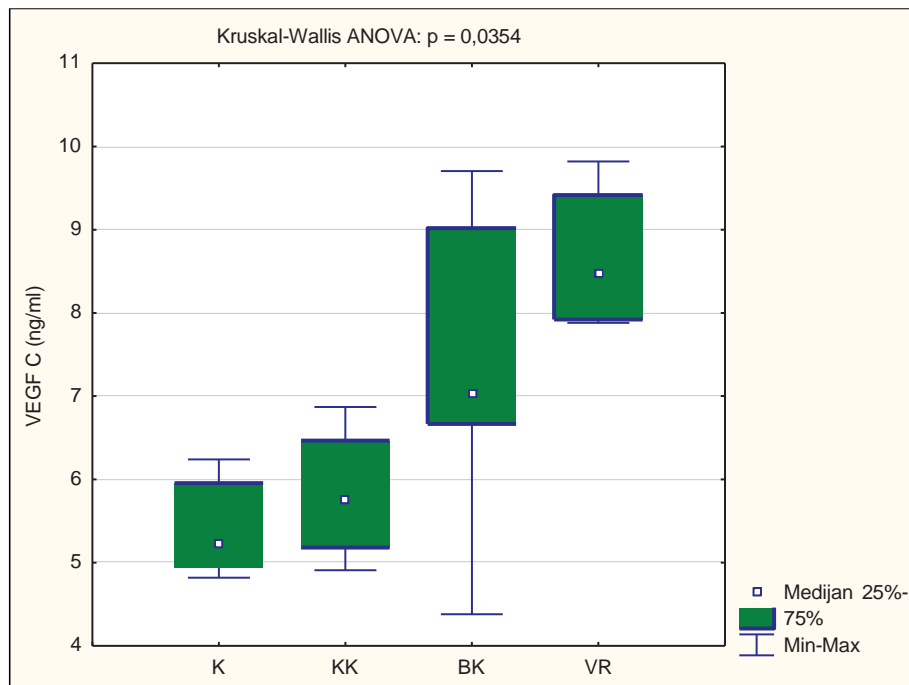
KONCENTRACIJA VEGF-C (ng/ml)				
SKUPINA	EPITEL Medijan (raspon)	STROMA Medijan (raspon)	ENDOTEL Medijan (raspon)	UKUPNA ROŽNICA Medijan (raspon)
VISOKORIZIČNI SLUČAJEVI	9,75 (8,21- 10,76)	8,17 (7,18-9,63)	8,94 (8,06-9,86)	8,49 (7,88-9,82)
BULOZNA KERATOPATIJA	7,81 (4,63-9,30)	6,92 (4,33-9,75)	7,32 (5,94-9,15)	7,02 (4,38-9,70)
KERATOKONUS	6,10 (5,49- 6,69)	5,72 (4,34-6,09)	6,67 (5,68-7,66)	5,76 (4,91-6,87)
KONTROLA	9,53 (6,84-11,27)	4,70 (4,59-5,86)	4,74 (3,88-6,65)	5,23 (4,82-6,24)
K-W ANOVA*	p = 0,0681	p = 0,0964	p = 0,0387	p = 0,0354

Postoji statistički značajna razlika u koncentraciji citokina VEGF-C među pacijentima s različitim dijagnozama, i to u rožnici kao cjelini ($p = 0,0354$) i u endotelu ($p = 0,0387$).

U ukupnoj rožnici, visokorizični pacijenti imaju statistički značajno veću koncentraciju VEGF-C nego keratokonusi i kontrole ($p = 0,0345$; $p = 0,0033$; Mann-Whitneyjev U-test).

U endotelu visokorizični pacijenti imaju statistički značajno veću koncentraciju VEGF-C nego kontrolna skupina ($p = 0,0321$; Mann-Whitneyjev U-test).

Slika 15. prikazuje koncentraciju VEGF-C u punoj debljini isječenoga rožničnog prstena u pacijenata iz skupine: visokorizičnih slučajeva, bulozne keratopatije, keratokonusa i kontrola na dan operativnog zahvata.



* Napravljena je neparametrijska analiza varijance (Kruskal-Wallisova ANOVA) za nezavisne uzorke. Razlike između pojedinih skupina bolesnika testirane su Mann-Whitneyjevim U-testom.

5.2. Kvantitativne vrijednosti sVEGF-R u rožnici mjerene metodom ELISA

5.2.1. sVEGF-R1

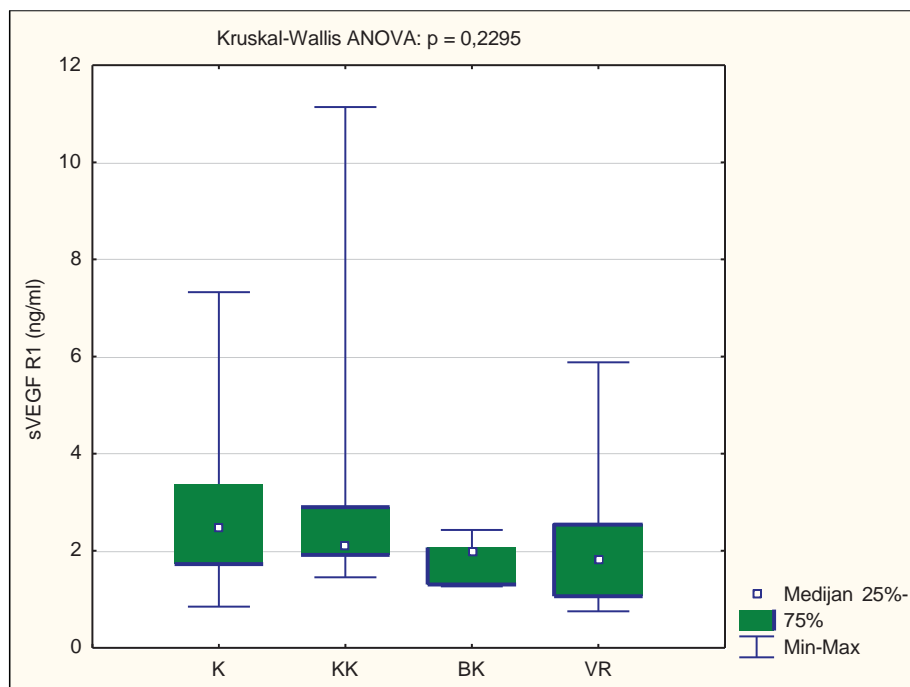
Tablica 4. Koncentracija sVEGF-R1 u isječenome rožničnom prstenu u pacijenata iz skupine: visokorizičnih slučajeva, bulozne keratopatije, keratokonusa i kontrola određena u epitelu, stromi i endotelu te u svim trima slojevima zajedno (ukupna rožnica).

KONCENTRACIJA s VEGF-R1 (ng/ml)				
SKUPINA	EPITEL Medijan (raspon)	STROMA Medijan (raspon)	ENDOTEL Medijan (raspon)	UKUPNA ROŽNICA Medijan (raspon)
VISOKORIZIČNI SLUČAJEVI	0,99 (0,59 – 2,30)	1,85 (0,76 – 6,39)	1,16 (0,48 – 2,31)	1,80 (0,75 – 5,88)
BULOZNA KERATOPATIJA	1,46 (0,56 – 2,33)	2,02 (1,27 – 2,54)	0,98 (0,73 – 1,23)	1,97 (1,27 – 2,43)
KERATOKONUS	1,64 (1,18 – 3,59)	2,43 (1,47–11,79)	1,67 (1,13 – 3,80)	2,11 (1,45 -11,14)
KONTROLA	1,04 (0,69 – 4,08)	2,65 (0,83 – 7,84)	0,94 (0,46 – 2,08)	2,49 (0,85 – 7,33)
K-W ANOVA*	p = 0,0798	p = 0,2315	p = 0,0083	p = 0,2295

Koncentracija sVEGF-R1 u cijelom uzorku rožnice najveća je u kontrolnoj skupini 2,49 (0,85-7,33) ng/ml dok je u viskorizičnoj skupini najmanja 1,80 (0,75-5,88) ng/ml.

Analiza varijance pokazala je da ne postoji statistički značajna razlika u koncentraciji VEGF-R1 između svih triju skupina bolesnika i kontrole u epitelu i u stromi kao ni u rožnici u cjelini. Razlika postoji samo u endotelu (p = 0,0083). No, kada su analizirane razlike između dviju pojedinih skupina za svaki dio rožnice, pokazalo se da je koncentracija receptora sVEGF-R1 statistički značajno veća kod keratokonusa nego kod kontrola, i to u epitelu (p = 0,0349) i u endotelu (p = 0,0056). Keratokonusi, također, imaju veću koncentraciju sVEGF-R1 nego visokorizični, i to u epitelu (p = 0,0211) i u endotelu (p = 0,0250). U endotelu je, također, sVEGF-R1 statistički značajno veći kod keratokonusa nego kod bulozne keratopatije (p = 0,0007).

Slika16. prikazuje koncentraciju sVEGF-R1 u punoj debljini isječenoga rožničnog prstena u pacijenata iz skupine: visokorizičnih slučajeva, bulozne keratopatije, keratokonusa i kontrola na dan operativnog zahvata.



*Napravljena je neparametrijska analiza varijance (Kruskal-Wallisova ANOVA) za nezavisne uzorke. Razlike između pojedinih skupina bolesnika testirane su Mann-Whitneyjevim U-testom.

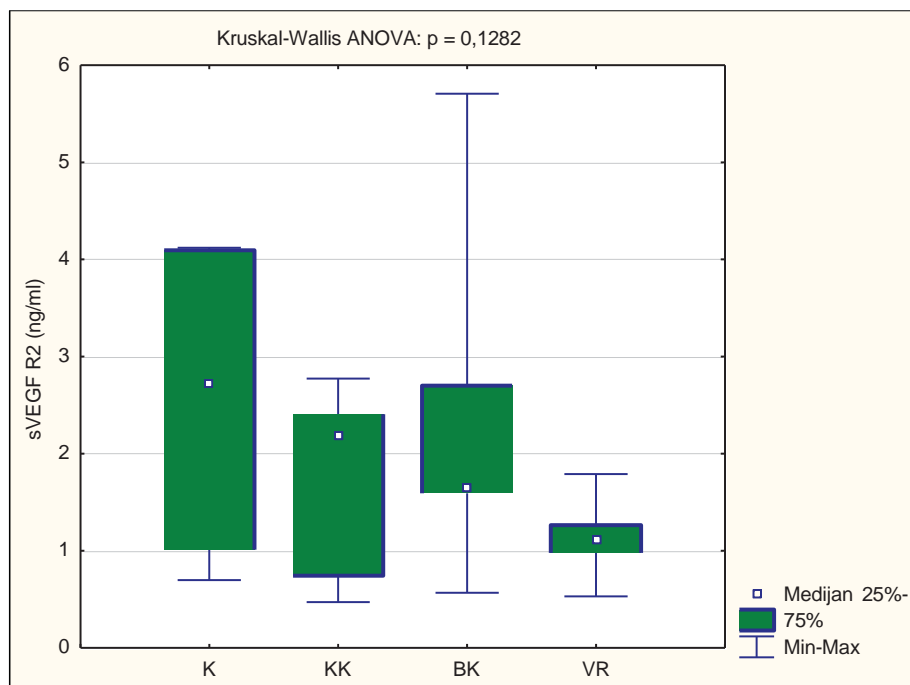
5.2.2. sVEGF-R2

Tablica 5. Koncentracija sVEGF-R2 u isječenome rožničnom prstenu u pacijenata iz skupine: visokorizičnih slučajeva, bulozne keratopatije, keratokonusa i kontrola određena u epitelu, stromi i endotelu te u svim trima slojevima zajedno (ukupna rožnica).

KONCENTRACIJA sVEGF-R2 (ng/ml)				
SKUPINA	EPITEL Medijan (raspon)	STROMA Medijan (raspon)	ENDOTEL Medijan (raspon)	UKUPNA ROŽNICA Medijan (raspon)
VISOKORIZIČNI SLUČAJEVI	1,04 (0,37 – 1,36)	1,14 (0,99 – 2,13)	1,21 (0,98 – 1,26)	1,12 (0,53 – 1,79)
BULOZNA KERATOPATIJA	1,44 (0,30 – 2,10)	1,73 (0,60 – 6,15)	1,63 (0,24 – 2,61)	1,65 (0,57 – 5,71)
KERATOKONUS	2,10 (0,25 – 2,89)	2,25 (0,49 – 3,11)	1,98 (0,23 – 3,06)	2,19 (0,47 – 2,77)
KONTROLA	1,49 (0,23 – 4,44)	2,40 (0,66 – 4,28)	2,08 (0,25 – 3,96)	2,71 (0,70 – 4,12)
K-W ANOVA*	p = 0,9110	p = 0,3286	p = 0,7287	p = 0,1282

Postoji statistički značajna razlika koncentracije sVEGF-R2 u ukupnoj rožnici između visokorizičnih slučajeva i pacijenata s buloznom keratopatijom ($p = 0,0308$).

Slika 17. prikazuje koncentraciju sVEGF-R2 u punoj debljini isječenoga rožničnog prstena u pacijenata iz skupine: visokorizičnih slučajeva, bulozne keratopatije, keratokonusa i kontrola na dan operativnog zahvata.



* Napravljena je neparametrijska analiza varijance (Kruskal-Wallisova ANOVA) za nezavisne uzorke. Razlike između pojedinih skupina bolesnika testirane su Mann-Whitneyjevim U-testom.

5.2.3. sVEGF-R3

Tablica 6. Koncentracija sVEGF-R3 u isječenome rožničnom prstenu u pacijenata iz skupine: visokorizičnih slučajeva, bulozne keratopatije, keratokonusa i kontrola određena u epitelu, stromi i endotelu te u svim trima slojevima zajedno (ukupna rožnica).

KONCENTRACIJA sVEGF-R3 (ng/ml)				
SKUPINA	EPITEL Medijan (raspon)	STROMA Medijan (raspon)	ENDOTEL Medijan (raspon)	UKUPNA ROŽNICA Medijan (raspon)
VISOKORIZIČNI SLUČAJEVI	0,76 (0,43 – 1,54)	0,63 (0,28 – 1,42)	0,26 (0,15 – 1,43)	0,63 (0,30 – 1,42)
BULOZNA KERATOPATIJA	1,21 (0,57 – 2,02)	1,03 (0,30 – 1,64)	1,05 (0,15 – 1,42)	1,04 (0,34 – 1,61)
KERATOKONUS	1,91 (0,48 – 4,82)	1,63 (0,27 – 9,42)	1,87 (0,15 – 4,09)	1,62 (0,28 – 9,04)
KONTROLA	1,43 (0,94 – 2,72)	1,92 (0,88 – 3,36)	1,33 (0,62 – 4,39)	1,93 (0,98 – 3,20)
K-W ANOVA*	p = 0,0606	p = 0,0019	p = 0,0332	p = 0,0040

Koncentracija sVEGF-R3 u ukupnom uzorku rožnice najveća je u kontrolnoj skupini 1,93 (0,98 – 3,20) ng/ml dok je u visokorizičnoj skupini najmanja 0,63 (0,30 – 1,42) ng/ml.

Analiza varijance pokazala je da postoji statistički značajna razlika u koncentraciji sVEGF-R3 između svih triju skupina bolesnika i kontrole, i to u stromi (p = 0,0019), u endotelu (p = 0,0332) i u ukupnoj rožnici (p = 0,0040).

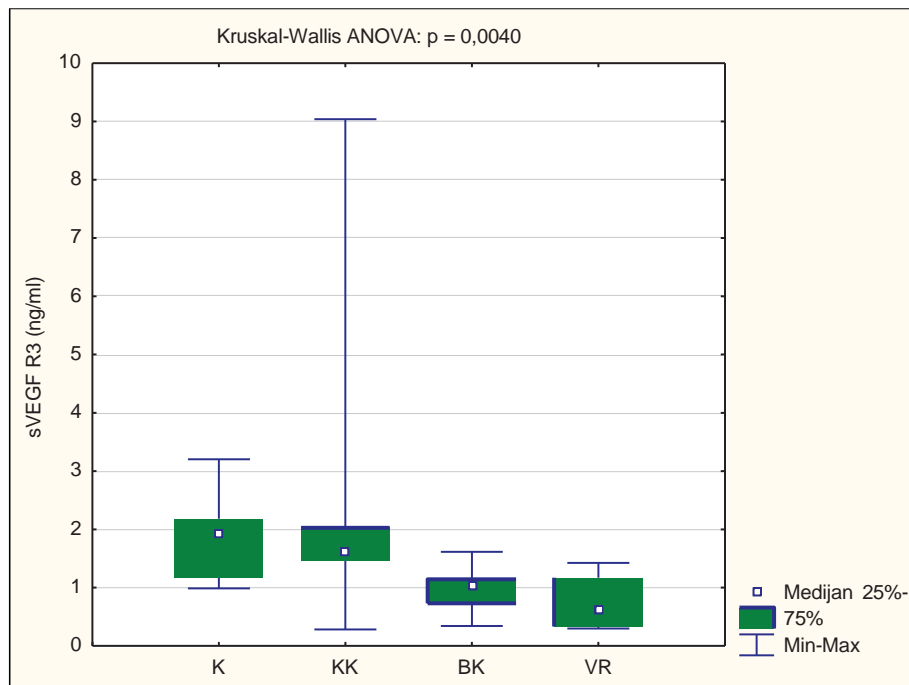
U epitelu postoji statistički značajna razlika između visokorizičnih slučajeva i kontrolne skupine (p = 0,0178) te granično značajna razlika između visokorizičnih pacijenata i pacijenata s keratokonusom (p = 0,0500).

U endotelu je, također, dokazana samo razlika između visokorizičnih pacijenata i kontrolne skupine (p = 0,0070).

U stromi su dokazane sljedeće razlike: VR vs. KK (p = 0,0143), BK vs. KK (p = 0,0176), VR vs. K (p = 0,0027) i B vs. K (p = 0,0046).

U ukupnoj rožnici dokazane su sljedeće razlike: VR vs. KK (p = 0,0243), BK vs. KK (p = 0,0330), VR vs. K (p = 0,0043) i B vs. KK (p = 0,0069).

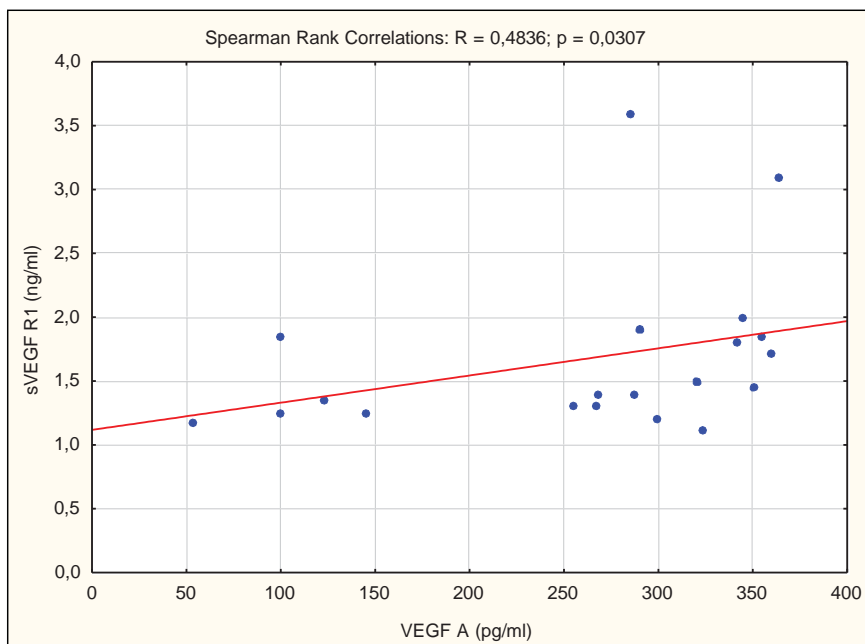
Slika 18. prikazuje koncentraciju sVEGF-R3 u punoj debljini isječenoga rožničnog prstena u pacijenata iz skupine: visokorizičnih slučajeva, bulozne keratopatije, keratokonusa i kontrola na dan operativnog zahvata.



*Napravljena je neparametrijska analiza varijance (Kruskal-Wallisova ANOVA) za nezavisne uzorke. Razlike između pojedinih skupina bolesnika testirane su Mann-Whitneyjevim U-testom.

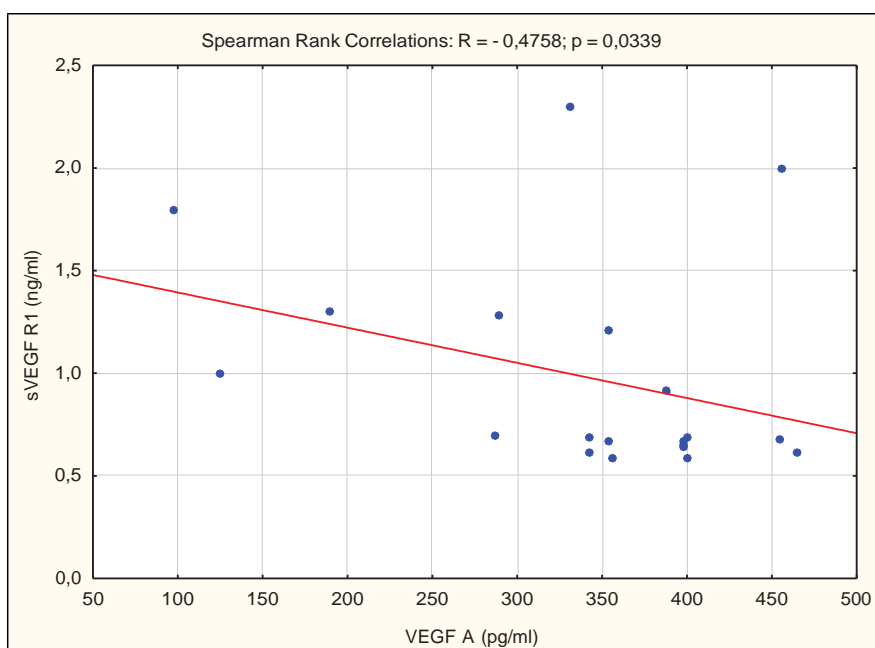
5.3. POVEZANOST VEGF-A I sVEGF-R1

a) U EPITELU KOD KERATOKONUSUSA



U epitelu rožnice postoji statistički značajna povezanost VEGF-A i receptora R1 u skupini keratokonusa. Veza je pozitivna, što znači da je uz veću koncentraciju VEGF-A vezana i veća koncentracija receptora R1. U ostalim skupinama takva veza nije dokazana.

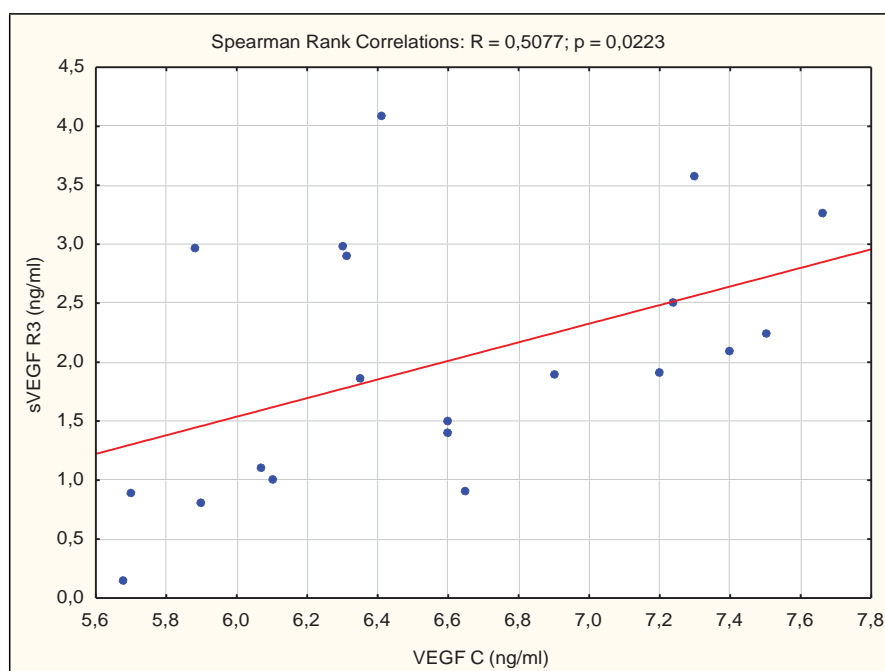
b) U EPITELU KOD VISOKORIZIČNIH PACIJENATA



U epitelu rožnice postoji statistički značajna povezanost VEGF-A i receptora R1 u visokorizičnoj skupini. Veza je negativna, što znači da je uz veću koncentraciju VEGF-A vezana i manja koncentracija receptora R1.

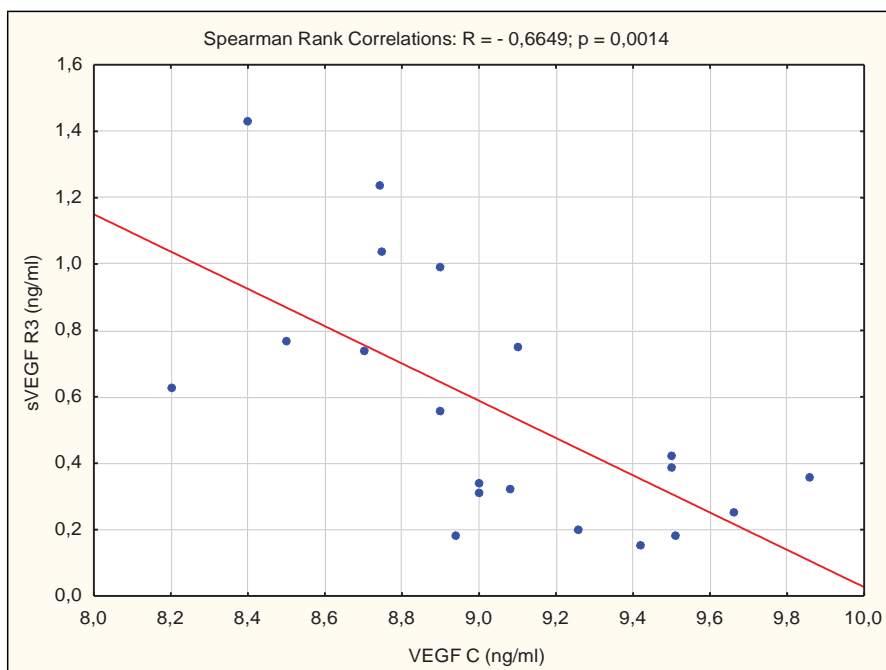
5.4. POVEZANOST VEGF- C I sVEGF-R3

a) U ENDOTELU KOD KERATOKONUSUSA



U endotelu rožnice postoji statistički značajna povezanost VEGF-C i receptora R3 u skupini keratokonusa. Veza je pozitivna, što znači da je uz veću koncentraciju VEGF-C vezana i veća koncentracija receptora R3

b) U ENDOTELU KOD VISOKORIZIČNIH PACIJENATA



U endotelu rožnice postoji statistički značajna povezanost VEGF-C i receptora R3 u visokorizičnoj skupini. Veza je negativna, što znači da je uz veću koncentraciju VEGF-C vezana i manja koncentracija receptora R3.

5.5. Određivanje i usporedba vidnih funkcija prije i poslije operacije

Tablica 7 i Slika 19. Najbolja korigirana prijeoperacijska vidna oština (NKVO) u skupinama: keratokonus, bulozna keratopatija i visokorizični slučajevi te promjene vidne oštine u poslijeoperacijskom razdoblju od dvije godine.

NKVO			
VRIJEME	KERATOKONUS aritm. sred. ± SD	BULOZNA KERATOPATIJA aritm. sred. ± SD	VISOKORIZIČNI SLUČAJEVI aritm. sred. ± SD
prijeoperacijsko	0,11 ± 0,09	0,09 ± 0,10	0,03 ± 0,04
1 mjesec	0,66 ± 0,25	0,43 ± 0,19	0,38 ± 0,17
6 mjeseci	0,81 ± 0,21	0,61 ± 0,23	0,57 ± 0,22
12 mjeseci	0,83 ± 0,21	0,62 ± 0,27	0,55 ± 0,29
24 mjeseca	0,84 ± 0,22	0,66 ± 0,30	0,48 ± 0,32
ANOVA	p = 0,0000	p = 0,0000	p = 0,0000

Najbolju vidnu oštrinu od 0,84 nakon dvije godine praćenja postigli su pacijenti iz skupine keratokonusa.

Napravljena je statistička analiza testom ANOVA s ponovljenim mjerenjem koja je dala sljedeće rezultate:

- značajno je povećanje vidne oštine tijekom cijeloga promatranog razdoblja od dvije godine ($p = 0,0000$)
- značajna je razlika u vidnoj oštini između skupina bolesnika u promatranom razdoblju ($p = 0,0000$)
- značajne su razlike u promjenama vidne oštine u odnosu na skupine bolesnika ($p = 0,0058$), što znači da se vidna oštrina u svakoj od skupina mijenjala statistički značajno različito.

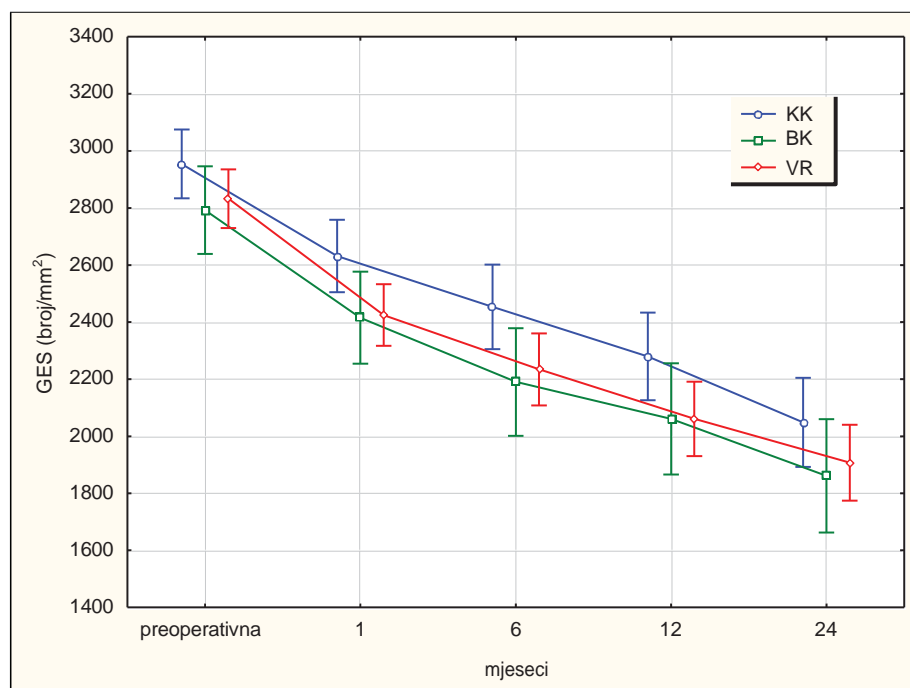
Vidna je oštrina u skupini keratokonusa u svakoj točki mjerenja statistički značajno viša nego u skupini pacijenata s buloznom keratopatijom (od prijeoperacijskog mjerenja do 24 mjeseca).

- NKVO u skupini keratokonusa statistički je značajno viša nego u skupini visokorizičnih pacijenata u svim točkama mjerenja, osim prijeoperacijskoga. Nema statistički značajne razlike između NKVO-a među pacijentima s buloznom keratopatijom i visokorizičnim slučajevima ni u jednoj točki mjerenja.

5.6. Promjena broja endotelnih stanica

Tablica 8. i Slika 20. prikazuju početni broj endotelnih stanica (ES) donorske rožnice na operativni dan te promjene u broju endotelnih stanica u skupinama visokorizičnih pacijenata, bulozne keratopatije i keratokonusa u postoperativnom razdoblju u praćenju od dvije godine.

VRIJEME	ES KERATOKONUS aritm. sred. ± SD	ES BULOZNA KERATOPATIJA aritm. sred. ± SD	ES VISOKORIZIČNI SLUČAJEVI aritm. sred. ± SD	ES SVE SKUPINE aritm. sred. ± SD
prijeoperacijsko	2932 ± 283	2799 ± 282	2866 ± 277	2874 ± 281
1 mj.	2621 ± 276	2415 ± 286	2425 ± 304	2494 ± 302
6 mj.	2428 ± 317	2190 ± 347	2234 ± 368	2296 ± 356
12 mj.	2270 ± 286	2061 ± 324	2061 ± 399	2133 ± 358
24 mj.	2049 ± 322	1861 ± 276	1907 ± 409	1945 ± 360
ANOVA	p = 0,0000	p = 0,0000	p = 0,0000	p = 0,0000



GES – gustoća endotelnih stanica

Postoji statistički značajan pad broja endotelnih stanica tijekom cijeloga promatranog razdoblja u svakoj skupini bolesnika (ANOVA). Dokazan je statistički značajan pad endotelnih stanica između dvaju mjerenja u svakoj skupini bolesnika (t-test).

Napravljena je statistička analiza testom ANOVA s ponovljenim mjerenjem koja je dala sljedeće rezultate:

- značajan je pad vrijednosti endotelnih stanica tijekom promatranog razdoblja od dvije godine ($p = 0,0000$)
- pad broja endotelnih stanica u skupini KK nakon dvije godina praćenja je 30,12 %, u skupini BK je 33,51 % i 33,46 % u VR skupini. Nema statistički značajne razlike u vrijednostima pada broja ES između skupina bolesnika u promatranom razdoblju ($p = 0,0509$).
- nema statistički značajne razlike u kretanju vrijednosti ES u promatranom razdoblju s obzirom na skupine bolesnika ($p = 0,8493$), što znači da su se vrijednosti pada broja ES u svakoj od skupina kretale na isti način.

Razina statističke značajnosti razlike među skupinama na granici je značajnosti ($p = 0,0509$). Stoga je napravljeno i testiranje među skupinama za svako mjerenje. Dobiveni su sljedeći rezultati:

- preoperativno nema razlika između skupina
- nakon mjesec dana i nakon šest mjeseci bolesnici s KK-om imali su veći broj ES nego pacijenti sa BK i VR
- nakon godinu dana KK su imali veći broj ES nego BK i VR pacijenti
- nakon dviju godina nije bilo statistički značajnih razlika između pojedinih skupina bolesnika
- tijekom cijelog praćenja nije bilo razlika između skupina BK i VR.

5.7. Reakcija odbacivanja transplantata

U promatranome postoperativnom razdoblju od dvije godine reakcija odbacivanja transplantata javila se u 17 od ukupno 60 pacijenata (28,3 %).

Promatrajući svaku skupinu pojedinačno, reakcija se odbacivanja javila u četvero pacijenata (20 %) iz skupine keratokonusa, petero (25 %) iz skupine buloznih keratopatija i osmero (40 %) iz visokorizične skupine.

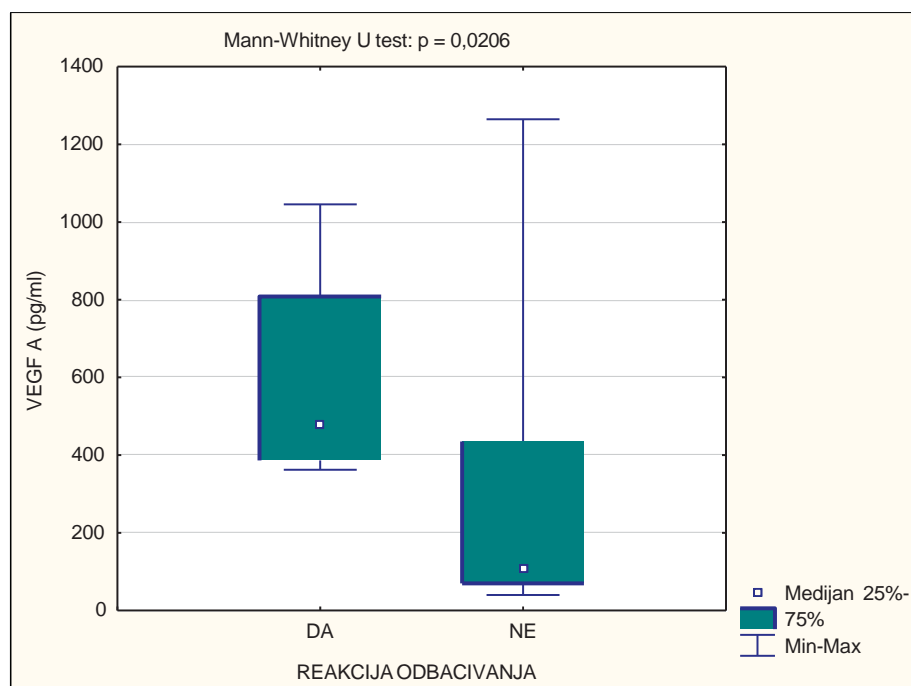
5.7.1. Korelacija koncentracije VEGF-A i reakcije odbacivanja transplantata

Tablica 9. Usporedba koncentracije citokina VEGF-A u rožnici (u svakome pojedinom sloju) kod pacijenata koji su imali i koji nisu imali reakciju odbacivanja transplantata.

KONCENTRACIJA VEGF-A (pg/ml)			
SLOJEVI ROŽNICE	ODBACIVANJE Medijan (raspon)	BEZ ODBACIVANJA Medijan (raspon)	Mann-Whitneyjev U-test
EPITEL	448 (86 – 950)	84 (49 – 345)	p = 0,0016
STROMA	181 (337 – 1129)	100 (39 – 1385)	p = 0,0138
ENDOTEL	445 (39 – 629)	59 (34 – 92)	p = 0,0059
UKUPNA ROŽNICA	477 (362 – 1046)	109 (40 – 1264)	p = 0,0206

Bolesnici koji su imali reakciju odbacivanja rožnice, imali su u prosjeku statistički značajno veću koncentraciju citokina VEGF-A u rožnici (i u svakome pojedinom sloju rožnice) nego bolesnici koji nisu imali reakciju (Mann-Whitneyjev U-test).

Slika 21. Usporedba koncentracije citokina VEGF-A u cijeloj rožnici kod pacijenata koji su imali i pacijenata koji nisu imali reakciju odbacivanja transplantata.



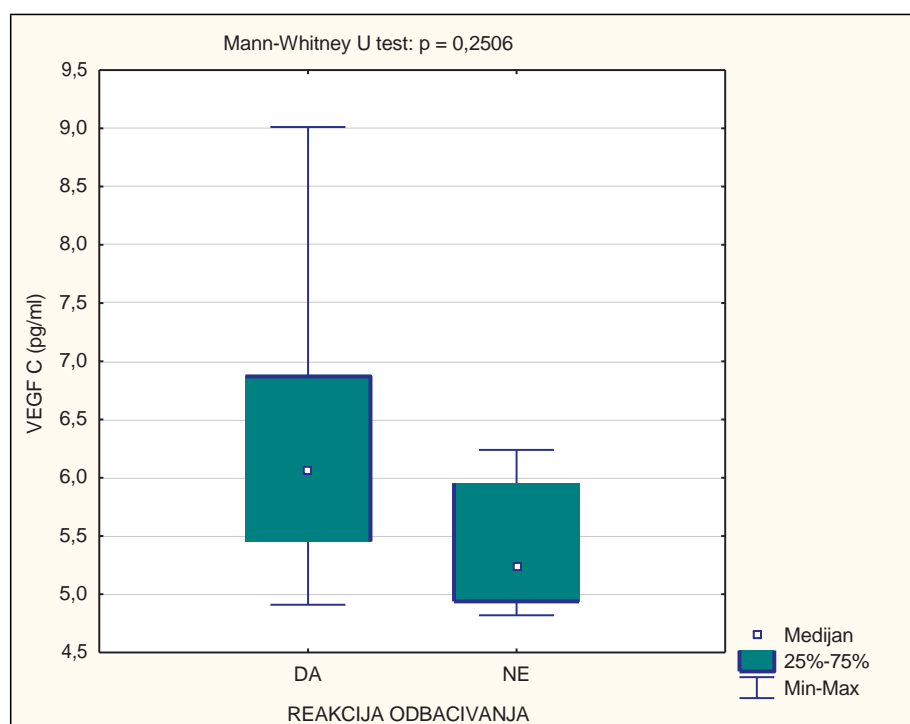
5.7.2. Korelacija koncentracije VEGF-C i reakcije odbacivanja transplantata

Tablica 10. Usporedba koncentracije citokina VEGF-C u rožnici (u svakom pojedinom sloju) kod pacijenata koji su imali i koji nisu imali reakciju odbacivanja transplantata.

KONCENTRACIJA VEGF-C (ng/ml)			
SLOJEVI ROŽNICE	ODBACIVANJE Medijan (raspon)	BEZ ODBACIVANJA Medijan (raspon)	Mann-Whitneyjev U-test
EPITEL	6,69 (5,49 – 10,76)	9,53 (6,84 – 11,27)	p = 0,2752
STROMA	6,09 (5,34 – 8,89)	4,70 (4,59 – 5,86)	p = 0,1266
ENDOTEL	7,66 (5,68 – 9,86)	4,74 (3,88 – 6,65)	p = 0,1266
UK. ROŽNICA	6,06 (4,91 – 9,01)	5,23 (4,82 – 6,24)	p = 0,2506

Bolesnici koji su imali reakciju odbacivanja imali su u prosjeku veću koncentraciju citokina VEGF-C u rožnici, nego bolesnici koji nisu imali reakciju. Razlike nisu statistički potvrđene (Mann-Whitneyjev U-test).

Slika 22. Usporedba koncentracije citokina VEGF-C u ukupnoj rožnici kod pacijenata koji su imali i pacijenata koji nisu imali reakciju odbacivanja transplantata.



5.7.3. Korelacija koncentracije sVEGF-R1 i reakcije odbacivanja transplantata

Tablica 11. Prikazuje usporedbu koncentracije sVEGF-R1 u rožnici (u svakome pojedinom sloju) kod pacijenata koji su imali i koji nisu imali reakciju odbacivanja transplantata.

KONCENTRACIJA sVEGF-R1 (ng/ml)			
SLOJEVI ROŽNICE	ODBACIVANJE Medijan (raspon)	BEZ ODBACIVANJA Medijan (raspon)	Mann-Whitneyjev U- test
EPITEL	1,86 (0,94 – 4,08)	1,09 (0,59 – 3,58)	p = 0,0131
STROMA	2,21 (1,80 – 5,95)	2,61 (0,76 – 11,79)	p = 0,9665
ENDOTEL	1,29 (1,04 – 1,54)	1,14 (0,46 – 3,80)	p = 0,5716
UK. ROŽNICA	2,23 (1,76 – 5,56)	2,46 (0,75 – 11,14)	p = 0,8567

Bolesnici koji su imali reakciju odbacivanja, imali su nešto manju koncentraciju sVEGF-R1 nego pacijenti koji nisu imali reakciju. Razlike nisu statistički potvrđene. (Mann-Whitneyjev U-test)

5.7.4. Korelacija koncentracije sVEGF-R2 i reakcije odbacivanja transplantata

KONCENTRACIJA sVEGF R2 (ng/ml)			
SLOJEVI ROŽNICE	ODBACIVANJE Medijan (raspon)	BEZ ODBACIVANJA Medijan (raspon)	Mann-Whitneyjev U-test
EPITEL	1,44 (0,28 – 2,89)	1,50 (0,23 – 4,44)	p = 0,9379
STROMA	2,65 (0,60 – 6,15)	1,56 (0,49 – 4,06)	p = 0,0637
ENDOTEL	2,09 (0,24 – 3,06)	1,65 (0,23 – 3,96)	p = 0,3157
UK. ROŽNICA	2,51 (0,57 – 5,71)	1,87 (0,47 – 4,09)	p = 0,1394

Bolesnici koji su imali reakciju odbacivanja nove rožnice, imali su u prosjeku nešto veću koncentraciju receptora sVEGF-R2 u epitelu nego bolesnici koji je nisu odbacili, no razlike nisu statistički značajne.

5.7.5. Korelacija koncentracije sVEGF-R3 i reakcije odbacivanja transplantata

Tablica 12. Usporedba koncentracije sVEGF-R3 u rožnici (u svakome pojedinom sloju) kod pacijenata koji su imali i koji nisu imali reakciju odbacivanja transplantata.

KONCENTRACIJA sVEGF-R3 (ng/ml)			
SLOJEVI ROŽNICE	ODBACIVANJE Medijan (raspon)	BEZ ODBACIVANJA Medijan (raspon)	Mann-Whitneyjev U-test
EPITEL	1,24 (0,48 – 2,84)	1,25 (0,84 – 4,82)	p = 0,6321
STROMA	0,40 (2,27 – 1,48)	1,64 (0,94 – 9,42)	p = 0,0006
ENDOTEL	0,34 (0,15 – 2,06)	1,24 (0,59 – 4,39)	p = 0,0079
UK. ROŽNICA	0,49 (0,28 – 1,62)	1,61 (0,93 – 9,04)	p = 0,0018

Bolesnici koji su imali reakciju odbacivanja, imaju niže vrijednosti sVEGF-R3 nego pacijenti koji nisu imali reakciju. Razlike su statistički značajne za cijelu rožnicu te za stromu i endotel posebno, dok u epitelu nema statistički značajne razlike (Mann-Whitneyjev U-test).

5.8 Korelacija koncentracije VEGF-A i C i pojave neovaskularizacije kod pacijenata nakon transplantacije

U postoperativnom praćenju pacijenata, krvne žile na transplantatu su se pojavile u sedmero od šezdesetero pacijenata (11,66%), i to u petero od dvadesetero (25 %) pacijenata iz visokorizične skupine i u dvoje (10%) pacijenata iz skupine bulozne keratopatije.

Tablica 13. Prikazuje usporedbu koncentracije VEGF-A u rožnici (u svakome pojedinom sloju) kod pacijenata kojima se postoperativno pojavila neovaskularizacija na rožnici u odnosu na one kojima je transplantat ostao bistar.

KONCENTRACIJA VEGF-A (pg/ml)			
SLOJEVI ROŽNICE	KRVNE ŽILE Medijan (raspon)	BEZ K. Ž. Medijan (raspon)	Mann-Whitneyjev U-test
EPITEL	431 (86 – 950)	140 (49 – 804)	p = 0,2235
STROMA	440 (389 – 522)	243 (39 – 1385)	p = 0,3657
ENDOTEL	317 (71 – 521)	62 (34 – 629)	p = 0,1594
UK. ROŽNICA	405 (392 – 548)	280 (40 – 1264)	p = 0,4273

Tablica 14. Prikazuje usporedbu koncentracije VEGF-C u rožnici (u svakome pojedinom sloju) kod pacijenata kojima se postoperativno pojavila neovaskularizacija na rožnici u odnosu na one kojima je transplantat ostao bistar.

KONCENTRACIJA VEGF-C (ng/ml)			
SLOJEVI ROŽNICE	KRVNE ŽILE Medijan (raspon)	BEZ K. Ž. Medijan (raspon)	Mann-Whitneyjev U-test
EPITEL	8,12 (5,49 – 10,76)	8,18 (6,69 – 11,27)	p = 0,6434
STROMA	7,49 (6,09 – 8,89)	5,02 (4,59 – 5,86)	p = 0,0641
ENDOTEL	8,76 (7,66 – 9,86)	5,21 (3,88 – 6,65)	p = 0,0641
UK. ROŽNICA	7,54 (6,06 – 9,01)	5,34 (4,94 – 5,96)	p = 0,0641

Koncentracija citokina VEGF-A i C u cijeloj rožnici veća je u bolesnika kojima se

postoperativno pojavila NV na rožnici nego kod pacijenata kojima je ostao bistar transplantat. Razlika nije statistički potvrđena.

5.9. Korelacija koncentracije sVEGF-R1, R2 i R3 i pojave neovaskularizacije kod pacijenata nakon transplantacije

Tablica 15. Prikazuje usporedbu koncentracije sVEGF-R1 u rožnici (u svakome pojedinom sloju) kod pacijenata kojima se postoperativno pojavila neovaskularizacija na rožnici u odnosu na one kojima je transplantat ostao bistar.

KONCENTRACIJA sVEGF-R1 (ng/ml)			
SLOJEVI ROŽNICE	KRVNE ŽILE Medijan (raspon)	BEZ K. Ž. Medijan (raspon)	Mann-Whitneyjev U-test
EPITEL	1,37 (0,59 – 1,72)	1,18 (0,67 – 4,08)	p = 0,7720
STROMA	2,25 (1,08 – 10,10)	2,56 (0,76 – 11,79)	p = 0,8155
ENDOTEL	1,18 (1,04 – 2,31)	1,16 (0,46 – 3,80)	p = 0,3115
UK. ROŽNICA	1,82 (1,06 – 2,57)	2,40 (0,75 – 11,14)	p = 0,3902

Tablica 16. Prikazuje usporedbu koncentracije sVEGF-R2 u rožnici (u svakome pojedinom sloju) kod pacijenata kojima se postoperativno pojavila neovaskularizacija na rožnici u odnosu na one kojima je transplantat ostao bistar.

KONCENTRACIJA sVEGF-R2 (ng/ml)			
SLOJEVI ROŽNICE	KRVNE ŽILE Medijan (raspon)	BEZ K. Ž. Medijan (raspon)	Mann-Whitneyjev U-test
EPITEL	0,31 (0,25 – 2,10)	1,51 (0,23 – 4,44)	p = 0,2008
STROMA	1,07 (0,49 – 1,73)	2,39 (0,66 – 6,15)	p = 0,0290
ENDOTEL	0,25 (0,24 – 1,73)	1,80 (0,23 – 3,96)	p = 0,1657
UK. ROŽNICA	1,08 (0,47 – 1,62)	2,41 (0,70 – 5,71)	p = 0,0262

Pacijenti koji su imali krvne žile u rožnici, imali su u prosjeku nižu koncentraciju receptora sVEGF-R2 nego bolesnici koji nisu imali vidljive krvne žile u rožnici. Razlike su statistički značajne u rožnici kao cjelini (p = 0,0262) i u stromi (p = 0,0290).

Tablica 17. Prikazuje usporedbu koncentracije sVEGF-R3 u rožnici (u svakome pojedinom sloju) kod pacijenata kojima se postoperativno pojavila neovaskularizacija na rožnici u odnosu na one kojima je transplantat ostao bistar.

KONCENTRACIJA sVEGF-R3 (ng/ml)			
SLOJEVI ROŽNICE	KRVNE ŽILE Medijan (raspon)	BEZ K. Ž. Medijan (raspon)	Mann-Whitneyjev U- test
EPITEL	1,13 (0,86 – 2,72)	1,28 (0,48 – 4,82)	p = 0,5145
STROMA	1,24 (0,41 – 2,94)	1,52 (0,27 – 9,42)	p = 0,5440
ENDOTEL	0,79 (0,16 – 1,41)	1,20 (0,15 – 4,39)	p = 0,1020
UK. ROŽNICA	1,17 (0,45 – 1,46)	1,58 (0,28 – 9,04)	p = 0,2594

Pacijenti kojima su se postoperativno pojavile NV na rožnici imali su u prosjeku nižu koncentraciju receptora sVEGF-R1, R2 i R3 nego bolesnici koji nisu imali vidljive krvne žile u rožnici. Razlika nije statistički potvrđena.

5.10. Kratkoročne i dugoročne komplikacije penetrantne keratoplastike

Kratkotrajne komplikacije nakon penetrantne keratoplastike definirane su kao one koje su reverzibilne unutar 14 dana.

- Defekt epitela na transplantatu javio se u desetero pacijenata (6,6 %), od toga je u petero (8,3 %) prešao u perzistirajući epitelni defekt (PED), i to u dvoje iz skupine visokorizičnih, dvoje iz skupine buloznih keratopatija i jednoga iz skupine keratokonusa.

Epitelni se defekt javio 14 ± 7 dana u troje pacijenata i nakon 1,5 mjesec u preostalim dvama slučajevima.

- Prosječna vrijednost postoperativnog astigmatizma iznosila je $3,50 \pm 2,55$ dcyL dok je visoki postoperativni astigmatizam (> 4 dcyL) nakon šest mjeseci imalo 26 (43,3 %) pacijenata.

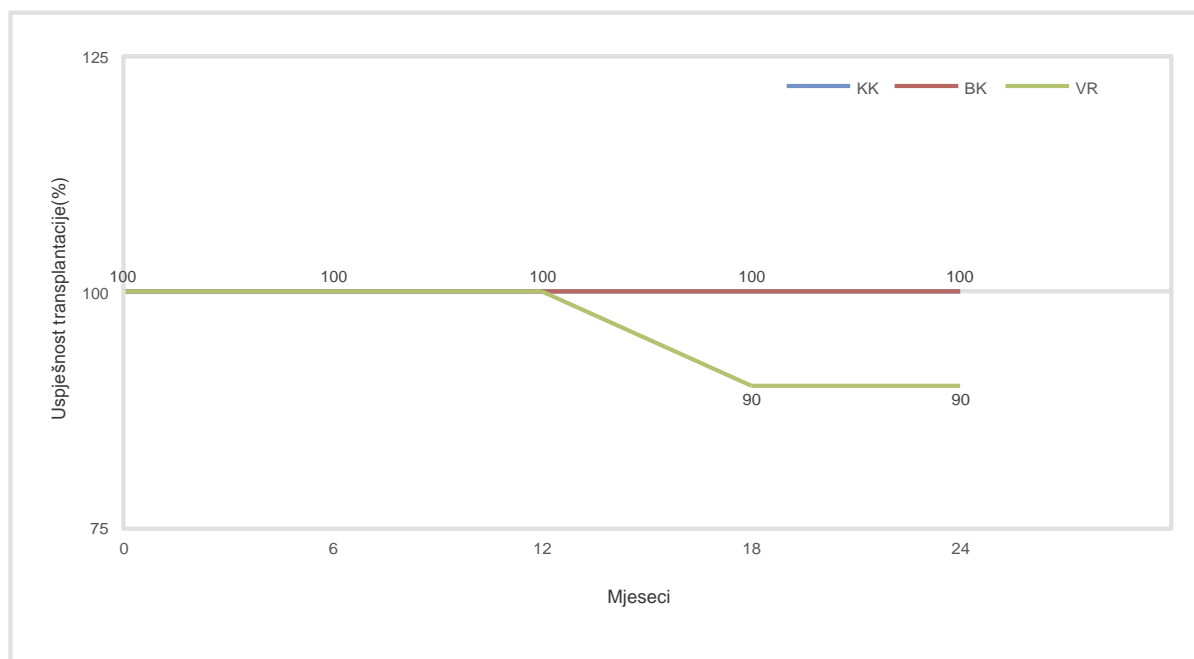
Dugotrajne su komplikacije definirane kao one koje su zahtijevale medikamentozni ili kirurški tretman.

- U postoperativnom razdoblju od dvije godine, sedmero je (11,6 %) pacijenata razvilo mreću i od njih je troje operirano (5 %).
- Povećan očni tlak imalo je desetero pacijenata (16,6 %), od toga petero iz skupine bulozne keratopatije, troje iz skupine visokorizičnih pacijenata i dvoje iz skupine keratokonusa.

5.11. 1. Uspješnost transplantacije

U promatranom razdoblju došlo je do nepovratna odbacivanja transplantata u dvoje pacijenata iz skupine visokorizičnih pacijenata (10 %).

Slika 23 Kaplan Mayer krivulja uspješnosti transplantacije



6. RASPRAVA

Bolesti rožnice vodeći su uzrok sljepoće i slabovidnosti diljem svijeta i transplantacija rožnice primarni je i jedini način vraćanja vidne funkcije. Danas je to ujedno i najčešći i najuspješniji operativni zahvat od svih transplantacija solidnih tkiva (169).

Ukupna je uspješnost preživljenja transplantata jednu godinu, nakon perforativne keratoplastike čak 86 % iako se ne provodi rutinski HLA tipizacija tkiva niti koristi sistemska imunosupresivna terapija kao kod drugih transplantacijskih zahvata. Međutim, nakon 15 godina uspješnost pada na 55 % što je slično stopi preživljenja kao kod drugih solidnih tkiva (170, 171). Ono što je važnije jest da je petogodišnja uspješnost transplantacije kod visokorizičnih pacijenata 54,2 % u usporedbi sa 91,3 % kod niskorizičnih slučajeva bez upale. Visokorizični slučajevi uključuju pacijente s već odbačenim transplantatom ili s rožnicom koja ima vaskularizaciju u najmanje dvama kvadrantima (172, 173). Nažalost, bilo koji prethodni upalni odgovor rožnice na infektivnu bolest poput herpesa ili trahoma, na tešku traumu ili kemijsku ozljedu povećava rizik primatelja na ponovnu vaskularizaciju rožnice nakon operacije. Hicks (174) i koautori predložili su Risk Score System koji se temelji na čimbenicima koji smanjuju uspješnost preživljenja transplantata u prvoj postoperativnoj godini. Sedam je rizičnih čimbenika: prijeoperacijska dijagnoza, stanje leće, okularna inflamacija, povišen očni tlak, neovaskularizacija rožnice, broj ranijih transplantacija i transfuzija krvi.

Nadalje, visokorizični slučajevi ne samo da imaju manju uspješnost transplantacije nego oni imaju i češće akutne reakcije odbacivanja na koje utječu i intraoperativne komplikacije, predoperativni glaukom, nedostatak limbalnih stanica, zamućenje rožnice nakon traume (posebno alkalijama), stanje donorske rožnice i sl. (175). Pojavnost prve reakcije odbacivanja transplantata nakon PK-a kreće se ukupno do 20 %, a očekivano odbacivanje transplantata nakon reakcije transplantata kreće se od 7 % do 20 % (175-178).

U našem istraživanju, u postoperativnom razdoblju od dvije godine, reakcija odbacivanja transplantata javila se u 17 pacijenata (28,3 %), i to u četiriju pacijenata iz skupine keratokonusa, pet iz skupine buloznih keratopatija i osam iz visokorizične skupine. U tom je razdoblju došlo do nepovratna odbacivanja transplantata u dvoje pacijenata iz skupine visokorizičnih pacijenata (3,3 %). Vrijeme odbacivanja transplantata bilo je u prosjeku oko 162 dana nakon operativnog zahvata.

Iako su najozbiljnija komplikacija PK-a reakcije odbacivanja transplantata rožnice postoperativni problemi, koji kompliciraju oporavak, reverzibilni epitelni defekt transplantata, visok postoperativni astigmatizam, mrena, postoperativni glaukom, infekcije i dr.

Epitel rožnice poznat je po svojoj brznoj regeneraciji, međutim, kada je normalno cijeljenje epitelnog defekta onemogućeno, dolazi do patološkog stanja koje karakterizira sporo cijeljenje defekta u vidu perzistirajućega epitelnog defekta (PED-a) ili čestih recidivirajućih erozija; javlja se kronična stromalna infiltracija, rožnična neovaskularizacija te konjunktivalizacija rožnice (33). Dohlman (179) je još 1957. opisivao poremećaje epitela rožnice koji su reverzibilni obično od 6 do 10 dana nakon operacije jer zbog izrazite aktivnosti bazalnih stanica epitela rožnice, očekuje se totalna reparacija stanica epitela rožnice. Neki podatci pokazuju da se promjene epitela u ranome postoperativnom razdoblju mogu naći u čak 63 % bolesnika (180). Kod transplantiranih pacijenata u postoperativnom razdoblju, cijeljenje dodatno komplicira denervacija nove rožnice, poremećaj suznog filma, česta primjena topičkih steroida i ponekad anatomske nesklad između vjeđa i rožnice, potom upale vjeđa te dobi i hormonskog statusa primatelja. U slučaju dugotrajna defekta rožnice, koji ne pokazuje znakove cijeljenja, zapravo govorimo o epitelnom odbacivanju rožnice koji zahtijeva liječenje u vidu primjene meke terapijske kontaktne leće, česta vlaženja rožnice pomoću umjetnih suza i gelova za podmazivanje rožnice, primjene subkonjunktivalnih injekcija dexametazona, transplantacije amnijske membrane, uvođenja oralnih kortikosteroida, primjene topikalnih čimbenika rasta ili permanentne tarzorafije.

U našem istraživanju PED se javio u petero (8,3 %) pacijenata, i to u dvoje iz skupine visokorizičnih, dvoje iz skupine buloznih keratopatija i jednoga iz skupine keratokonusa.

Epitelni se defekt javio 14 ± 7 dana u troje pacijenta i nakon 1,5 mjesec u preostalim dvama slučajevima. S obzirom da nakon dva tjedna epitelni defekt nije zacijelio, unatoč pojačanoj lokalnoj terapiji, kod svih je pacijenata učinjena transplantacija amnijske membrane koja je u konačnici dovela do cijeljenja defekta i zaustavljanja reakcije odbacivanja.

Visoki postoperativni astigmatizam (> 4 dcyl) česta je komplikacija PK-a. U podacima iz literature, prosječni astigmatizam nakon PK-a kreće se u rasponu od četiri do šest dioptrija (181). U našem istraživanju, prosječna vrijednost astigmatizma iznosila je $3,50 \pm 2,55$ dcyl dok je visoki postoperativni astigmatizam nakon

šest mjeseci imalo 26 (43,3 %) bolesnika, a uspješno je riješen nošenjem polutvrđih kontaktnih leća. Uzroci koji mogu pridonijeti postoperativnome visoku astigmatizmu su: stanjena i nepravilna rožnica primatelja prije transplantacije zbog traume ili keratokonusa, neovaskularizacija rožnice primatelja, ekscentrično trepanirana rožnica donora ili primatelja, astigmatizam donora rožnice, broj šavova rožnice, njihov raspored, napetost, dužina i dubina (182).

Unutar prvih pet godina poslije transplantacije rožnice gotovo se u 25 % bolesnika razvije određeni stupanj nuklearne ili kortikalne mreine. Primjena lokalnih ili sistemskih kortikosteroida u postoperativnom razdoblju i intraoperativna

manipulacija šarenice mogu pridonijeti razvoju katarakte (183, 184). Savjetuje se da se operacija mreine radi godinu dana poslije transplantacije, nakon stabilizacije rožnice i dioptrije te nakon vađenja šavova. U današnje vrijeme prednost operacije mreine kod ovakvih pacijenata je mogućnost rješavanja dioptrije, kako sferne komponente tako i astigmatizma ugradnjom monofokalnih toričnih leća. U našem je istraživanju sedmero (11,6 %) pacijenata razvilo mreinu i od njih je troje operirano (5 %) u razdoblju od dvije godine poslije operacije.

Postoperativni glaukom, koji nastaje nakon PK-a, važan je klinički problem zbog svoje učestalosti pojavljivanja (u gotovo 21 % slučajeva), poteškoće u prepoznavanju i praćenju te složenosti liječenja i kontroliranja (185, 186).

Etiologija i patogeneza višezročna je i za sada je uočena snažna povezanost između preoperativnoga glaukoma i afakije i posttransplantacijskoga glaukoma. Olson i Kaufman (187) navode da na poslijeoperacijski nastanak glaukoma mogu utjecati: retransplantacija, preoperativna dijagnoza bulozne keratopatije i trauma, potom čimbenici koji mogu utjecati na strukturu oćnog kuta i cirkulaciju oćne vodice, kao što su prećvrsti šavovi, dugaćki šavovi, jednaka velićina trepanacije primateljeve i davateljeve rožnice 21. Za ovaj je tip glaukoma karakteristićno da je često rezistentan na medikamentoznu terapiju, a kirurške alternative mogu dovesti do pojave reakcije odbacivanja ili konaćna odbacivanja transplantata. Ako glaukom ostane nekontroliran, dolazi do progresivna oštećenja vidnog živca i nepovratna gubitka vida, a prozirnost transplantata moće biti ugroćena oštećenjem endotelnih stanica (188).

Praktićna definicija glaukoma nakon PK-a intraokularni je tlak veći od 21 mmHg, s pridrućenim gubitkom vidnog polja i bez njega ili promjena vidnog živca, što zahtijeva medikamentoznu terapiju. Goldberg (189) u svojem istraživanju navodi javljanje povišena intraokularnog tlaka u 23 % slučajeva u ranome postoperativnom razdoblju (unutar prvih triju mjeseci), a dugoroćno gledano u 27 % oćiju nakon keratoplastike.

Simmons i kolege (190) izvijestili su učestalost kronićno povišena intraokularnog tlaka u 34 % oćiju nakon keratoplastike koju je operirao jedan kirurg. Prosjećno vrijeme do prvoga zabiljećenog povećanja intraokularnog tlaka bilo je šest mjeseci, mnogo dulje nego u drugim istraživanjima. U samo 2 % oćiju, u ovom radu, bila je potrebna kirurška terapija. Povećan oćni tlak, nakon perforativne keratoplastike u našem istraživanju, imalo je 16,6 % (n = 10) od toga petero iz skupine bulozne keratopatije koja se, kao što je navedeno, smatra jednim od vodećih rizićnih ćimbenika.

Prisutnost NV-a rožnice domaćina jedan je od najjaćih ćimbenika rizika za

odbacivanje transplantata. U očima s opsežnom vaskularizacijom i/ili upalom gubi se *angiogeni-imunološki privilegij* rožnice te stopa uspješnosti transplantacije pada na samo 20 % – 40 %, čak i uz korištenje maksimalne dosad poznate lokalne i sustavne terapije. Nažalost, čitavo se stoljeće postoperativna terapija za liječenje ovakvih slučajeva nije značajno promijenila te se i dalje bazira na lokalnoj i sistemsnoj primjeni samih kortikosteroida ili u kombinaciji s ciklosporinom. Pokušava se pronaći i donorsko tkivo koje se HLA podudara s primateljem i koriste se sistemski imunosupresivi (npr. mikofenolat mofetil, sirolimus) koji povećavaju stopu uspješnosti transplantacije, ali zbog sistemskih nuspojava ti su lijekovi strogo indicirani samo kod malog broja pacijenata uz česte kontrole (2).

Posljednje desetljeće intenzivna istraživanja vaskularizacije rožnice dovelo je do spoznaje da je angiogeneza rožnice regulirana putem nekoliko posrednika, a jedan od ključnih regulatora je VEGF čimbenik rasta koji proizvode epitelne stanice, makrofagi i fibroblasti u rožnici. Istraživanja ukazuju da je VEGF važan za indukciju angiogeneze, vaskulogeneze i limfogeneze u normalnim i patološkim stanjima u raznim organima pa tako i u rožnici (191). Pregledom literature primjećuje se da su se znanstvenici opsežno bavili proučavanjem VEGF-a u ishemijskim bolestima retine tipa dijabetičke retinopatije, sekundarnim neovaskularizacijama kod okluzije središnje vene i retinopatije prematurusa (192-195). Što se tiče same rožnice, istraživanja su pokazala da je povećana ekspresija VEGFa kod različitih bolesti rožnice, ponajprije kod upalnih stanja, ali i kod keratokonusa i bulozne keratopatije u odnosu na zdrave rožnice (196,197). Zheng i Sekelj (198,199) pokazali su da su koncentracije VEGFa znatno povišenije u vaskulariziranim rožnicama u odnosu na normalne rožnice. VEGF može se naći u svim slojevima rožnice, vaskularnim endotelnim stanicama limbalnih krvnih žila i keratocitima. Ekspresija je znatno povećana u epitelnim stanicama upalnih rožnica, vaskularnim endotelnim stanicama, makrofagima i fibroblastima. Shoshani (197) je pronašao povećanu ekspresiju VEGF, IL -1 β ; IL – 8; MMP -1 i MMP - 9 u rožničnom epitelu bolesnika s buloznom keratopatijom, u odnosu na zdrave rožnice. S obzirom na dosadašnja istraživanja koja su pokazala da se VEGF nalazi i u normalnim rožnicama, a da mu se ekspresija potiče prije svega upalnom reakcijom, očekivali smo pojačanu ekspresiju VEGF-A u patološki promijenjenim rožnicama s neovaskularizacijom, što smo i dokazali u istraživanju. U našem ispitivanju cijelog uzorka rožnice uočena je statistički značajno veća koncentracija VEGF-A u visokorizičnih pacijenata u odnosu na kontrole ($p = 0,0104$) te u visokorizičnih pacijenata u odnosu na keratokonuse ($p = 0,0251$). Također, u stromi postoji statistički značajna razlika između visokorizične i kontrolne skupine ($p = 0,0066$) i visokorizičnih pacijenata i keratokonusa ($p = 0,0250$).

U našim ranijim istraživanjima, pratili smo transplantirane pacijente i iz uzoraka

njihovih rožnica odredili smo koncentraciju VEGF-A koji se pokazao kao dobar prognostički čimbenik kasnijeg odbacivanja rožnice (199). Potom smo počeli liječenje visokorizičnih pacijenata s anti - VEGF terapijom, odnosno subkonjunktivalnom primjenom bevacizumaba nakon operativnog zahvata. Bevacizumab je monoklono humanizirano anti - VEGF protutijelo koje se posljednjih nekoliko godina koristi u "off label" primjeni u liječenju dijabetičke retinopatije, neovaskularne senilne makulopatije, okluzije centralne retinalne vene, neovaskularnoga glaukoma te kod visokorizičnih pacijenata s transplantiranom rožnicom i NV-om rožnice. Iako je većina dosadašnjih studija pokazala učinkovitost u smanjenju neovaskularizacije, još uvijek doza bevacizumaba i način primjene (kapljično, intrastromalno, subkonjunktivalno) nije standardiziran. U našem istraživanju, koje je pratilo visokorizične pacijente, koji su nakon transplantacije dobili injekciju bevacizumaba od 0,5ml (25 mg/ml) i liječeni dodatno lokalno kapljicama tri mjeseca, uspješnost preživljenja transplantata povećala se na čak 70 % (2).

Budući da su studije na transgениčnim miševima dokazale ulogu VEGF-C u limfangiogenezi i upali, u ovom smo istraživanju uz VEGF-A istraživali i VEGF-C. Hajrasouliha (200) navodi da VEGF-C ima ključnu ulogu u proliferaciji i stvaranju limfnih endotelnih stanica tijekom embriogeneze i života interakcijom sa svojim receptorom VEGFR-3. Preko istog receptora se uz limfangiogenezu ostvaruje i angiogeneza s tim da VEGF-C ima mogućnost vezanja i za VEGFR-2 koji je vrlo potentan angiogeni receptor. Autor je primijetio da se u reakciji odbacivanja transplantata značajno povećava koncentracija VEGF-C, ali i njegova receptora VEGFR-3. Primjenom VEGF-C blokirajućega monoklonskog protutijela, suprimira se angiogena reakcija, inhibira se sazrijevanje antigen prezentirajućih stanica rožnice i značajno poboljšava preživljenje transplantata. U našem istraživanju, koncentracija VEGF-C citokina pratila je trend VEGF-A te je najveća koncentracija i statistički potvrđena pronađena u visokorizičnoj skupini dok je najnižu koncentraciju imala skupina keratokonusa i kontrola ($p = 0.0345$; $p = 0.0033$).

Istraživali smo i tri prirodna VEGF antagonista, a to su solubilni receptori sVEGF-R1, R2 i R3 koji se u svojoj topivoj formi kompetitivno vežu za VEGF-A i VEGF-C i na taj način sprečavaju njihovo vezanje za membranski receptor te posljedično koče njihovo djelovanje. Topivi VEGFR-1 ima visok afinitet prema VEGF-A i bitan je za održavanje avaskularnosti rožnice tijekom razvoja. Ranije studije pokazale su jaku ekspresiju sVEGFR-1 u epitelu rožnica dobivenih od ostataka isječenih rožnica za transplantaciju, njegovu slabu izraženost u stromi i slabu izraženost u rožnicama s jakom neovaskularizacijom. Pojačana ekspresija sVEGFR-2 zabilježena je u rožnicama kod kojih je upala inducirana stavljanjem rožničnih šavova. Topiva forma sVEGFR-2 inhibira limfangiogenezu i poboljšava uspješnost preživljenja

transplantata blokiranjem aktivnosti VEGF-C, ali nema afinitet prema VEGF-A i ne može suzbiti angiogenezu posredovanu s VEGF-A. Topivi VEGF-R3 veže se za VEGF-C i može utjecati na smanjenje limfangiogeneze. Kod trauma rožnice i u slučajevima kada su postavljeni šavovi na rožnici, uočene su niske koncentracije sVEGFR-3 i visoke koncentracije VEGFR-3 na mjestu i u okolnom tkivu oko šavova. Topivi VEGFR-3, kada je eksprimiran u endotelu, ima zadatak vezati angiogene čimbenike rasta VEGF-C i D i inhibirati angiogenezu induciranu upalom. Kada je sVEGFR-3 izražen u epitelu može, također, pokazivati antiangiogena svojstva djelujući kao „mamac receptor“. Regulirajući angiogenezu rožnice sVEGFR-3 ključan je za održavanje prozirnosti rožnice i epitela te je sVEGFR3 fiziološka zamka za sprečavanje stvaranja NV-a kod stanja oka s malim stupnjem upale.

U istraživanju Philipsa (201) i njegovih suradnika, nije bilo značajne ekspresije sVEGFR-1 u normalnoj rožnici, za razliku od Ambatijeva istraživanja (13, 14) kod kojega je sVEGFR-1 bio u znatno većoj koncentraciji u normalnoj rožnici. Taj se rezultat podudara i s našim istraživanjem u kojem koncentracije solubilnih receptora sVEGFR-1, 2 i 3 pokazuju suprotan trend od citokina A i C te su najveće koncentracije pronađene u kontrolnoj skupini, a najniže u visokorizičnoj skupini. U našoj kontrolnoj skupini rožnica koncentracija sVEGFR-1 je povišena u svakom pojedinom sloju rožnice, a statistički značajno samo u endotelu u odnosu na visokorizične rožnice. Niske koncentracije sVEGFR-2 prate, također, niske koncentracije drugih topivih receptora u visokorizičnoj skupini, ali bez statistički značajne razlike u odnosu na kontrole.

U ovom istraživanju pronašli smo korelaciju VEGF-A i sVEGFR-1 u epitelu visokorizične i niskorizične skupine. Koncentracija VEGF-A statistički je značajno veća kod visokorizičnih rožnica dok je koncentracija sVEGFR-1 značajno smanjena u usporedbi sa slučajevima niskoga rizika ($p < 0,05$). U skupini keratokonusa, veza između citokina i njegova solubilnog receptora pozitivna je, što znači da je uz veću koncentraciju VEGF-A vezana i veća koncentracija receptora sVEGF-R1. U epitelu visokorizične skupine korelacija je negativna, što znači da je uz veću koncentraciju VEGF-A vezana manja koncentracija solubilnog receptora. Niske koncentracije sVEGFR-1 ne mogu heterodimerizacijom inaktivirati receptore VEGF-R1 i 2 pa se time povećava koncentracija i aktivnost VEGF-A koja vodi patološkoj NV i većoj šansi odbacivanja transplantata.

Također, pronašli smo povezanost između VEGF-C i sVEGF-R3 u visokorizičnoj i niskorizičnoj skupini pacijenata, i to u prvom redu u endotelu gdje je ponovno uočena pozitivna veza između VEGF-C i sVEGF-R3 kod keratokonusa, a negativna korelacija kod visokorizičnih pacijenata. Stresna stanja i tkiva s NV-om proizvode veće koncentracije VEGF-A i C, što troši razinu njihovih topivih receptora, čija je

koncentracija ionako patološki smanjena u visokorizičnim slučajevima. Povišena regulacija između VEGF-a i njegovih topivih receptora, koja je normalna u fiziološkim okolnostima i kod niskorizičnih slučajeva, mijenja se u negativnu korelaciju gdje se visoka koncentracija VEGF-A i C početno neutralizira već prisutnom malom koncentracijom s R1 i R3, ali nakon nekog vremena smanjena koncentracija topivih receptora ne može više vezati i neutralizirati visoku koncentraciju VEGF. Ravnoteža se mijenja u korist VEGF-A u bolesnim tkivima. Najveće koncentracije VEGFa imaju najmanju koncentraciju receptora za vezanje i neutralizaciju i obrnuto. Ti su omjeri potvrđeni i u kliničkom dijelu našeg istraživanja gdje je uočena izravna povezanost između reakcije odbacivanja transplantata i koncentracije VEGF-A i C citokina te njihovih topivih receptora. Kod svih pacijenata s reakcijom, razina proangiogenih citokina bila je povećana dok je koncentracija solubilnih receptora bila snižena.

Neovaskularizacija na novom transplantatu, koja se pojavila u postoperativnom razdoblju i kod nekih pacijenata, bila je dio kliničke slike reakcije odbacivanja presatka, povezana je s prisutnošću viših razina VEGF-A i C i nižom koncentracijom sVEGFR-1, 2 i 3, ali bez statističke značajnosti.

U zaključku možemo reći da neovaskularizacijom rožnica gubi svoj imunološki privilegij i narušena je ravnoteža između proangiogenih i antiangiogenih čimbenika. Prikazani rezultati ove humane prospektivne studije nadovezuju se na prve rezultate istraživanja solubilnih VEGF receptora na animalnim modelima. Dokazano je da solubilni receptori služe kao mamac za VEGF citokine i da heterodimerizacijom inaktiviraju njihove receptore. Stoga bi upravo ti solubilni receptori mogli biti „meta“ sljedećim istraživanjima za neke nove terapijske mogućnosti liječenja visokorizičnih slučajeva.

7. ZAKLJUČAK

Na temelju ovog istraživanja donose se sljedeći zaključci:

- Koncentracija proangiogenog citokina VEGF-A u cijelom uzorku rožnice na dan perforativne keratoplastike najveća je u viskorizičnoj skupini pacijenata, potom kod pacijenata s buloznom keratopatijom i keratokonusom dok su najniže koncentracije ovog citokina pronađene u kontrolnoj skupini. Jednaki trend pokazuje i koncentracija VEGF-C citokina s najvišom koncentracijom u viskorizičnoj skupini dok je u kontrolnoj skupini pronađena najniža koncentracija.
- Koncentracije solubilnih receptora sVEGFR-1, 2 i 3 pokazuju suprotan trend od citokina A i C te su najveće koncentracije pronađene u kontrolnoj skupini, a najniže u viskorizičnoj skupini.
- Najbolju vidnu oštrinu postižu pacijenti iz skupine keratokonusa koji ujedno imaju i najmanji broj postoperativnih komplikacija u promatranom razdoblju.
- Reakcija odbacivanja transplantata najčešće se javlja kod viskorizičnih pacijenata kod kojih je u dvama slučajevima, u ovom istraživanju, došlo i do ireverzibilnog odbacivanja transplantata.
- Bolesnici koji su imali reakciju odbacivanja rožnice, imali su statistički značajno veću koncentraciju citokina VEGF-A u rožnici dok je koncentracija citokina VEGF-C također bila veća u toj skupini pacijenata, ali nije statistički potvrđena. Isti pacijenti imali su manju koncentraciju sVEGF- R1, R2 i R3 nego pacijenti koji nisu imali reakciju. Razlike nisu statistički potvrđene osim kod sVEGFR-3.
- Pacijenti kojima se postoperativno javila NV na novoj rožnici imali su i preoperativno veće koncentracije citokina VEGF-A i C u cijeloj rožnici i niže koncentracije njihovih solubilnih receptora sVEGF-R1, 2 i 3. Razlika nije statistički potvrđena osim kod sVEGF-R2.

7.1. ZNANSTVENI DOPRINOS

Neovaskularizacija rožnice i upala i dalje se smatraju glavnim čimbenicima rizika za odbacivanje rožnice zbog čega visokorizični bolesnici, za razliku od onih s niskim rizikom, trebaju agresivniju postoperativnu imunosupresivnu terapiju, kako lokalnu tako i sustavnu što uvijek nije moguće zbog ozbiljnih nuspojava tih lijekova. Čak i lokalna kontinuirana uporaba steroida može uzrokovati prijevremeni nastanak mrežne, glaukom, usporiti cijeljenje rane te pogodovati nastanku infektivnog keratitisa. Gotovo sto godina terapija se nakon transplantacije rožnice nije mijenjala i zasnivala se na kortikosteroidima. Posljednjih nekoliko godina intenzivna istraživanja vaskularizacije rožnice dovelo je do spoznaje da je angiogeneza regulirana putem nekoliko posrednika, a jedan od ključnih regulatora je VEGF. Novi terapijski lijekovi koji se baziraju na anti-VEGF agensima, kao što je bevacizumab, pokazuju odlične rezultate, ali točna doza i način primjene još uvijek su upitni.

U ovoj humanoj prospektivnoj studiji, koja korelira s rezultatima drugih znanstvenika na životinjskim uzorcima, primijećena je povezanost između VEGF-A i C citokina i njegovih topivih receptora sVEGFR-1, R2 i R3, kao i njihov utjecaj na stvaranje/suzbijanje postoperativnih krvnih žila i učestalost reakcije odbacivanja. Mehanizam na kojem solubilni receptori zasnivaju svoje djelovanje je taj da služe kao mamac za VEGF citokine i inaktiviraju njihove receptore te tako smanjuju limfangiogenezu i angiogenezu. Taj bi mehanizam djelovanja mogao biti osnova i za neki novi topički lijek protiv NV-a i odbacivanja transplantata što bi pridonijelo većoj uspješnosti liječenja visokorizičnih transplantiranih pacijenata.

8. SAŽETAK

Rožnica je prednji prozirni dio oka i svako konzervativnim putem neizlječivo замуćenje rožnice, uz pretpostavku zdrava stražnjeg segmenta, predstavlja indicaciju za transplantaciju. Transplantacija rožnice jedna je od najljepših, najefektnijih, najizazovnijih, ali i najkompliciranijih operacija u oftalmologiji. To je najčešća i najuspješnija operacija od svih transplantacija tkiva i organa i u primateljevu oku kod kojeg nema upale ili NV rožnice. Uspješnost operacije viša je od 90 %. Kod pacijenata koji imaju aktivnu upalu ili NV rožnice, transplantacije su operacije višeg rizika sa stopom uspjeha od samo 20 % – 40 %. Tipični su primjeri visokorizičnih slučajeva vaskularizirani leukomi rožnice nakon opekline, herpetičnog keratitisa, nakon ulkusa rožnice, odbačeni transplantati i Stevens-Johnsonov sindrom. Rizik od odbacivanja nove rožnice kod takvih pacijenata korelira s brojem kvadranta rožnice zahvaćenih s NV-om. Dosadašnje su studije pokazale da je glavni promotor NV-a u različitim patološkim stanjima rožnice VEGF. Djeluje tako što utječe na ciljne stanice, potiče njihov rast, migraciju i dijeljenje. Posebno, VEGF-A čimbenik važan je za dijeljenje i migraciju endotelnih stanica. Veže se za receptore s tirozin-kinaznom aktivnošću: VEGF-R1 i VEGF-R2. VEGF-C i VEGF-D djeluju preko VEGFR-3 receptora i važni su u nastanku i razvoju limfnih žila. Od antiangiogenih čimbenika u rožnici najpoznatiji su: pigmentni epitelni čimbenik, angiostatin, endostatin i trombospondini, a novije kliničke studije na animalnim modelima pokazuju da i topiva forma VEGF receptora ima antiangiogeno djelovanje.

Cilj ovog rada je istražiti: 1) koji su angiogeni i antiangiogeni čimbenici VEGF skupine prisutni u humanim rožnicama. 2) odrediti ELISA metodom razinu VEGF-A i VEGF-C te sVEGFR1, R2 i 3 u uzorku tkiva zdravih i bolesnih rožnica 3) kvantificirati odstupanja i korelacije u razini promatranih citokina između pojedinih skupina 4) klinički pratiti uspješnost transplantacije i usporediti postoperativnu stopu NV-a i učestalost reakcije odbacivanja s količinom angiogenih čimbenika i njihovih receptora na dan operacije.

Istraživanje je uključilo 60 pacijenata koji su prema stupnju rizika i prognozi uspjeha operacije podijeljeni u tri skupine: 1) Niskorizična skupina uključuje pacijente s keratokonusom (n = 20). 2) Srednjorizičnu skupinu čine pacijenti s buloznom keratopatijom (n = 20). 3) Visokorizična skupina su pacijenti s vaskulariziranim leukomom rožnice koji nastaje kao posljedica herpetičnog keratitisa, traume, opekline ili odbačenog transplantata (n = 20). Kontrolnu, četvrtu skupinu u ovom istraživanju činile su zdrave rožnice iz certificirane Očne banke KBC „Rebro“ u Zagrebu. To su donorske rožnice koje se smatraju neprikladnima za kliničku uporabu zbog premalog broja i/ili promijenjene morfologije endotela. Klinički je dio disertacije proveden u Specijalnoj bolnici za oftalmologiju „Svjetlost“ u Zagrebu, Klinici za oftalmologiju Medicinskog fakulteta Sveučilišta u Rijeci dok

je na Institutu „Ruđer Bošković“ proveden laboratorijski dio istraživanja.

Podatci su prikazani aritmetičkom sredinom i standardnom devijacijom ili medijanom i rasponom, ovisno o normalnosti distribucije. Razlike između nekoliko skupina ispitanika testirane su analizom varijance za nezavisne uzorke (kod normalne raspodjele) ili neparametrijskom Kruskal-Wallisovom ANOVA-om. Razlike između dviju skupina ispitanika testirane su t-testom (kod normalnih distribucija) odnosno Mann-Whitneyjevim U-testom (varijable koje nisu normalno distribuirane). Statistička analiza napravljena je u programu Statistica for Windows 6.0.

Dobiveni su rezultati pokazali da je koncentracija proangiogenog citokina VEGF-A u cijelom uzorku rožnice na dan perforativne keratoplastike bila najveća u viskorizičnoj skupini pacijenata (599 pg/m) potom kod pacijenata s buloznom keratopatijom i keratokonusom dok su najniže koncentracije ovog citokina pronađene u kontrolnoj skupini (102 pg/ml). Jednak trend pokazuje i VEGF-C s najvišom koncentracijom u viskorizičnoj skupini (8,49 ng/ml) dok je u kontrolnoj skupini pronađena najniža koncentracija (5,23 ng/ml). Koncentracije solubilnih receptora sVEGFR-1, 2 i 3 pokazuju suprotan trend od citokina A i C te su najveće koncentracije pronađene u kontrolnoj skupini (2,49; 2,71; 1,93 ng/ml), a najniže u viskorizičnoj skupini (1,80; 1,12; 0,63 ng/ml). Najbolju vidnu oštrinu postižu pacijenti iz skupine keratokonusa ($0,84 \pm 0,22$) koji ujedno imaju i najmanji broj postoperativnih komplikacija u promatranom razdoblju. Reakcija odbacivanja transplantata najčešće se javlja kod viskorizičnih pacijenata (40 %) kod kojih je u dvama slučajevima (10 %) u ovom istraživanju došlo i do ireverzibilna zamućenja transplantata.

Pacijenti koji su imali reakciju odbacivanja rožnice, imali su statistički značajno veću koncentraciju citokina VEGF-A (477 pg/ml) u rožnici dok je koncentracija citokina VEGF-C (6,06 ng/ml) također bila veća u toj skupini pacijenata, ali nije statistički potvrđena. Isti pacijenti imali su manju koncentraciju sVEGF- R1,R2 i R3 (2,23; 2,51; 0,49 ng/ml) nego pacijenti koji nisu imali reakciju. Pacijenti kojima se postoperativno javila NV na novoj rožnici imali su i preoperativno veće koncentracije citokina VEGF-A i C (405 pg/ml; 7,54 ng/ml) u cijeloj rožnici i niže koncentracije njihovih solubilnih receptora sVEGF-R1,2 i 3 (1,82; 1,08; 1,17 ng/ml).

U ovoj humanoj prospektivnoj studiji, koja korelira s rezultatima drugih znanstvenika na životinjskim uzorcima, primijećena je povezanost između VEGF-A i C citokina i njegovih topivih receptora sVEGFR-1, R2 i R3, kao i njihov utjecaj na stvaranje/suzbijanje postoperativnih krvnih žila i učestalost reakcije odbacivanja. Mehanizam kojim solubilni receptori zasnivaju svoje djelovanje, a to je da služe kao mamac za VEGF citokine i inaktiviraju njihove receptore, smanjuju limfangiogenezu i angiogenezu, mogao bi biti i mehanizam za neki novi lijek u budućnosti protiv NV-a i odbacivanja transplantata što bi pridonijelo većoj uspješnosti liječenja transplantiranih pacijenata, posebno viskorizičnih slučajeva.

9. SUMMARY

Title: The role of pro-angiogenic cytokines and its receptors in development of corneal neovascularization after penetrating keratoplasty

Author: Maja Pauk Gulić

Zagreb, 2018

PURPOSE: To evaluate correlation of vascular endothelial growth factor (VEGF) and its soluble receptors quantity in the recipient cornea at the time of penetrating keratoplasty (PK) and its potential influence on graft rejection.

METHODS: Study included 60 eyes scheduled for PK, equally distributed (n=20) by corneal pathology into 3 risks groups: low, medium, high and controls. Quantity of VEGF-A and C, sVEGFR-1, R2 and R3 was analysed in total cornea and its layers using an enzyme-linked immunosorbent assay; correlated and compared with neovascularization rate and frequency of graft reaction/rejection in 2 postoperative years.

RESULTS: Highest concentrations of VEGF-A and C in total cornea were in high risk cases (599 pg/ml; 8.49 ng/ml) and the lowest in controls (102 pg/ml; 5.23ng/ml). Soluble VEGFR-1 and sVEGFR-3 were significantly higher in low risk patients (2.11 ng/ml; 1.62 ng/ml) as compared to high risk group in total cornea (1.8 ng/ml; 0.63 ng/ml). There were 2 graft rejections, both in high risk group. Eyes with graft reaction had significantly higher VEGF-A (477 pg/ml) and VEGF-C (6.06 ng/ml) and lower sVEGFR-1 (2.23 ng/ml) and R3 (0.49 ng/ml) as compared to clear grafts. Statistical analysis was done by Kruskal-Wallis ANOVA non-parametric test and difference between groups was analysed by Mann-Whitney U-test.

CONCLUSION: Our data implicate that graft reaction occurs more often in corneas with increased VEGF-A and C and decreased soluble forms of their receptors.

Novelty is that soluble VEGF receptors in human corneas may suppress rejection acting as a VEGF sink; thus potentially also serve as anti-rejection therapy.

10. POPIS LITERATURE:

1. Whitcher JP, Srinivasan M, Upadhyay MP. Corneal blindness: a global perspective. *Bull World Health Organ.* 2001;79(3):214-21.
2. Dekaris I, Gabric N, Draca N, Pauk-Gulic M, Milicic N. Three-year corneal graft survival rate in high-risk cases treated with subconjunctival and topical bevacizumab. *Graefes Arch Clin Exp Ophthalmol.* 2015; 253(2): 287-294.
3. Stevenson W, Cheng SF, Dastjerdi MH, Ferrari G, Dana R. Corneal neovascularization and the utility of topical VEGF inhibition: ranibizumab (Lucentis) vs bevacizumab (Avastin). *Ocul Surf.* 2012;10(2):67-83.
4. Kanski JJ. *Clinical Ophthalmology: A Systematic Approach: Expert Consult: Online and Print, 7e.* Saunders, Elsevir Limited, 2011.
5. Perez VL, Saeed AM, Tan Y, Urbieto M, Cruz-Guilloty F. The eye: A window to the soul of the immune system. *J Autoimmun.* 2013;45:7-14.
6. Sharma A, Coles WH. Kinetics of corneal epithelial maintenance and graft loss. A population balance model. *Invest Ophthalmol Vis Sci.* 1989;30(9):1962-1971.
7. Spigelman AV, Vernot JA, Deutsch TA, Peyman GA, Molnar J. Fibronectin in alkali
8. burns of the rabbit cornea. *Cornea.* 1985;4(3):169-172. Wagoner MD. Chemical injuries of the eye: current concepts in pathophysiology and therapy. *Surv Ophthalmol.* 1997;41(4):275-313.
9. Johnston MC, Noden DM, Hazelton RD, Coulombre JL, Coulombre AJ. Origins of avian ocular and periocular tissues. *Exp Eye Res.* 1979;29(1):27-43.
10. Streilein JW, Niederkorn JY. Induction of anterior chamber-associated immune deviation requires an intact, functional spleen. *J Exp Med.* 1981;153(5):1058-1067.
11. Hill JC. High risk corneal grafting. *Br J Ophthalmol.* 2002;86(9):945.
12. Dekaris I, Gabrić N, Pauk M, Drača N, Mravičić I, Barišić A. Penetrating keratoplasty in patients with keratoconus. *Medicina Flumin.* 2011;47(1):67-73.
13. Ambati BK, Patterson E, Jani P, Jenkins C, Higgins E, Singh N, et al. Soluble vascular endothelial growth factor receptor-1 contributes to the corneal antiangiogenic barrier. *Br J Ophthalmol.* 2007; 91(4):505-8.
14. Ambati BK, Nozaki M, Singh N, Takeda A, Jani PD, Suthar T, et al. Corneal avascularity is due to soluble VEGF receptor-1. *Nature.* 2006;443:993–997.
15. Li X, Yang H, Rabinowitz YS. Keratoconus: Classification scheme based on videokeratography and clinical signs. *J Cataract Refract Surg.* 2009;35(9):1597-1603.
16. Nepomuceno RL, Boxer Wachler BS, Weissman BA. Feasibility of contact lens fitting on keratoconus patients with INTACTS inserts. *Cont Lens Anterior Eye.* 2003;26:175-180.
17. Bredehorn Mayr T, Gernot I, Duncker W, Armitage WJ. *Eye Banking.* Karger: Basel: 2009. Str.97-105.
18. Gordon-Shaag A, Millodot M, Shneor E, Liu Y. The genetic and environmental factors for

- keratoconus. *Biomed Res Int*. 2015;2015:795738.
19. Bitirgen G, Ozkagnici A, Bozkurt B, Malik RA. In vivo corneal confocal microscopic analysis in patients with keratoconus. *Int J Ophthalmol*. 2015;18:8(3):534-539.
 20. Ucakhan OO, Kanpolat A, Yilmaz N, Ozkan M. In vivo confocal microscopy findings in keratoconus. *Eye Contact Lens*. 2006;32(4):183–191.
 21. Ozgurhan EB, Kara N, Yildirim A, Bozkurt E, Uslu H, Demirok A. Evaluation of corneal microstructure in keratoconus: a confocal microscopy study. *Am J Ophthalmol*. 2013;156(5):885–893.
 22. Mocan MC, Yilmaz PT, Irkeç M, Orhan M. In vivo confocal microscopy for the evaluation of corneal microstructure in keratoconus. *Curr Eye Res*. 2008;33(11):933–939.
 23. Weiss JS, Møller HU, Aldave AJ, Seitz B, Bredrup C, Kivelä T, i sur. IC3D classification of corneal dystrophies--edition 2. *Cornea*. 2015;34(2):117-159.
 24. Liang Q, Pan Z, Sun X, Baudouin C, Labbé A. Reis–Bücklers corneal dystrophy: a reappraisal using in vivo and ex vivo imaging techniques. *Ophthalmic Res*. 2014;51:187–195.
 25. Seitz B, Behrens A, Fischer M, Langenbacher A, Naumann GO. Morphometric analysis of deposits in granular and lattice corneal dystrophy —histopathologic implications for phototherapeutic keratectomy. *Cornea*. 2004;23:380–385.
 26. Goldberg RA, Raza S, Walford E, Feuer WJ, Goldberg JL. Fuchs endothelial corneal dystrophy: clinical characteristics of surgical and nonsurgical patients. *Clin Ophthalmol*. 2014;8:1761-1766.
 27. Li D, Peng X, Sun H. Association of TCF4 polymorphisms and Fuchs' endothelial dystrophy: a meta-analysis. *BMC Ophthalmol*. 2015;19;15(1):61.
 28. Riazuddin SA, Parker DS, McGlumphy EJ, Oh EC, Iliff BW, Schmedt T, i sur. Mutations in LOXHD1, a recessive-deafness locus, cause dominant late-onset Fuchs corneal dystrophy. *Am J Hum Genet*. 2012;90:533–9.
 29. Riazuddin SA, Vithana EN, Seet LF, Liu Y, Al-Saif A, Koh LW, i sur. Missense mutations in the sodium borate cotransporter SLC4A11 cause late-onset Fuchs corneal dystrophy. *Hum Mutat*. 2010;31:1261–1268.
 30. Forrest MP, Hill MJ, Quantock AJ, Martin-Rendon E, Blake DJ. The emerging roles of TCF4 in disease and development. *Trends Mol Med*. 2014;20:322–331.
 31. Baratz KH, Tosakulwong N, Ryu E, Brown WL, Branham K, Chen W, i sur. E2-2 protein and Fuchs's corneal dystrophy. *N Engl J Med*. 2010;363:1016–1024.
 32. Liu T, Xu Y, Sun D, Xie L. Histological Evaluation of Corneal Scar Formation in Pseudophakic Bullous Keratopathy. *PLoS One*. 2012;7(6): e39201.
 33. Dekaris I, Mravčić I, Barisić A, Draca N, Pauk M. Amniotic membrane transplantation in the treatment of persistent epithelial defect on the corneal graft. *Coll Antropol*. 2010;34 Suppl 2:15-9.
 34. Liesegang TJ. Herpes simplex virus epidemiology and ocular importance. *Cornea*. 2001; 20(1):1-13.
 35. Knickelhein JE, Hendricks RL, Charukamnoetkanok P. Management of Herpes Simplex

- Virus stromal keratitis: an evidence-based review. *Surv Ophthalmol.* 2009;54(2):226-43.
36. Shtein RM, Garcia DD, Musch DC, Einer VM. Herpes simplex virus keratitis: histopathologic inflammation and corneal allograft rejection. *Ophthalmology.* 2009;116(7): 1301-5.
 37. Thompson RW Jr, Price MO, Bowers PJ, Price FW Jr. Long-term graft survival after penetrating keratoplasty. *Ophthalmology.* 2003;110(7):1396-402.
 38. Wagoner MD. Chemical injuries of the eye: current concepts in pathophysiology and therapy. *Surv Ophthalmol.* 1997; 41(4): 275-313.
 39. Pfister RR, Friend J, Dohlman CH. The anterior segments of rabbits after alkali burns. Metabolic and histologic alterations. *Arch Ophthalmol.* 1971;86(2):189-93.
 40. Pfister RR, Haddox JL, Dodson RW, Harkins LE. Alkali-burned collagen produces a locomotory and metabolic stimulant to neutrophils. *Invest Ophthalmol Vis Sci.* 1987; 28(2): 295-304.
 41. Girard, MT, Matsubara M, Fini ME. Transforming growth factor-beta and interleukin-1 modulate metalloproteinase expression by corneal stromal cells. *Invest Ophthalmol Vis Sci.* 1991;32(9):2441-54.
 42. Paterson CA, Williams RN, Parker AV. Characteristics of polymorphonuclear leukocyte infiltration into the alkali burned eye and the influence of sodium citrate. *Exp Eye Res.* 1984;39(6):701-8.
 43. Strissel KJ, Rinehart WB, Fini ME. A corneal epithelial inhibitor of stromal cell collagenase synthesis identified as TGF-beta 2. *Invest Ophthalmol Vis Sci.* 1995; 36(1): 151-62.
 44. Ikeda N, Hayasaka S, Hayasaka Y, Watanabe K. Alkali burns of the eye: effect of immediate copious irrigation with tap water on their severity. *Ophthalmologica.* 2006; 220(4):225-8.
 45. Tejwani S, Kolari RS, Sangwan VS, Rao GN. Role of amniotic membrane graft for ocular chemical and thermal injuries. *Cornea.* 2007; 26(1): 21-6.
 46. Dekaris I, Gabric N. Preparation and preservation of amniotic membrane. *Dev Ophthalmol.* 2009; 43: 97-104.
 47. Huang T, Yang SQ, Gao N, Wang YJ. Limbal allografting from related live donors for limbal stem cell deficiency secondary to ocular chemical burn. *Zhonghua Yan Ke Za Zhi.* 2010; 46(9): 775-80.
 48. Beshay N, Keay L, Dunn H, Kamalden TA, Hoskin AK, Watson SL. The epidemiology of Open Globe Injuries presenting to a tertiary referral eye hospital in Australia. *Injury.* 2017; 48(7):1348-1354.
 49. Thakker MM, Ray S. Vision-limiting complications in open-globe injuries. *Can J Ophthalmol.* 2006;41:86-92.
 50. Merlak M, Kovacević D, Balog T, Marotti T, Grzetić Lenac R, Romac I, i sur. Vascular endothelial growth factor in aqueous humor of patients with perforative eye injuries. *Coll Antropol.* 2008; Oct; 32 Suppl 2: 33-7.
 51. Bachmann B, Taylor RS, Cursiefen C. Corneal Neovascularization as a Risk Factor

- for Graft Failure and Rejection after Keratoplasty: An Evidence-Based Meta Analysis. *Ophthalmology*. 2010;117(7):1300-5.
52. Chang JH, Gabison EE, Kato T, Azar DT. Corneal neovascularization. *Curr Opin Ophthalmol*. 2001;12:242–249.
 53. Azar DT. Corneal angiogenic privilege: angiogenic and antiangiogenic factors in corneal avascularity, vasculogenesis, and wound healing (an American Ophthalmological Society thesis). *Trans Am Ophthalmol Soc*. 2006; 104: 264–302.
 54. Cursiefen C, Colin J, Dana R, Diaz-Llopis M, Faraj LA, Garcia-Delpech S, i sur. Consensus statement on indications for anti-angiogenic therapy in the management of corneal diseases associated with neovascularisation: outcome of an expert roundtable. *Br J Ophthalmol*. 2012;96(1):3-9.
 55. Qazi Y, Maddula S, Ambati BK. Mediators of ocular angiogenesis. *J Genet*. 2009; 88: 495–515.
 56. Clements JL, Dana R. Inflammatory corneal neovascularization: etiopathogenesis. *Semin Ophthalmol*. 2011;26(4-5):235-45.
 57. Dietrich T, Bock F, Yuen D, Hos D, Bachmann BO, Zahn G, i sur. Cutting edge: lymphatic vessels, not blood vessels, primarily mediate immune rejections after transplantation. *J Immunol* 2010; 184: 535–539.
 58. Shakiba Y, Mansouri K, Arshadi D, Rezaei N. Corneal neovascularization: molecular events and therapeutic options. *Recent Pat Inflamm Allergy Drug Discov*. 2009;3(3):221-231.
 59. Falk T, Yue X, Zhang S, McCourt AD, Yee BJ, Gonzalez RT, i sur. Vascular endothelial growth factor-B is neuroprotective in an in vivo rat model of Parkinson's disease. *Neurosci Lett*. 2011;496(1):43-47.
 60. Cébe-Suarez S, Grünewald FS, Jaussi R, Li X, Claesson-Welsh L, Spillmann D, i sur. Orf virus VEGF-E NZ2 promotes paracellular NRP-1/VEGFR-2 coreceptor assembly via the peptide RPPR. *FASEB J*. 2008;22(8):3078-3086.
 61. Yamazaki Y, Matsunaga Y, Tokunaga Y, Obayashi S, Saito M, Morita T. Snake venom Vascular Endothelial Growth Factors (VEGF-Fs) exclusively vary their structures and functions among species. *J Biol Chem*. 2009; 284(15):9885-9891.
 62. Demir R, Kayisli UA, Cayli S, Huppertz B. Sequential steps during vasculogenesis and angiogenesis in the very early human placenta. *Placenta*. 2006; 27: 535-539.
 63. Meeson AP, Argilla M, Ko K, Witte L, Lang RA. VEGF deprivation- induced apoptosis is a component of programmed capillary regression. *Development*. 1999;126:1407-1415.
 64. Gordon JD, Mesiano S, Zaloudek CJ, Jaffe RB. Vascular endothelial growth factor localisation in human ovary and fallopian tubes: possible role in reproductive function and ovarian cyst formation. *J Clin Endocrinol Metab*. 1996;81: 353-9.
 65. Koch S, Tugues S, Li X, Gualandi L, Claesson-Welsh L. Signal transduction by vascular endothelial growth factor receptors. *Biochem J*. 2011; 437(2): 169-183.
 66. Hicklin DJ, Ellis LM. Role of the vascular endothelial growth factor pathway in tumor growth and angiogenesis. *J Clin Oncol*. 2005; 23(5): 1011-27.

67. Rini BI, Small EJ. Biology and clinical development of vascular endothelial growth factor-targeted therapy in renal cell carcinoma. *J Clin Oncol.* 2005; 23(5): 1028-1043.
68. Krueger J, Liu D, Scholz K, Zimmer A, Shi Y, Klein C, i sur. Flt1 acts as a negative regulator of tip cell formation and branching morphogenesis in the zebrafish embryo. *Development.* 2011;138(10):2111-2120.
69. Cindrova-Davies T, Sanders DA, Burton GJ, Charnock-Jones DS. Soluble FLT1 sensitizes endothelial cells to inflammatory cytokines by antagonizing VEGF receptor-mediated signalling. *Cardiovasc Res.* 2011; 89(3): 671-679.
70. Tammela T, Alitalo K. Lymphangiogenesis: Molecular mechanisms and future promise. *Cell* 2010; 140(4): 460-476.
71. Gerber HP, Hillan KJ, Ryan AM, Kowalski J, Keller GA, Rangell L, i sur. VEGF is required for growth and survival in neonatal mice. *Development.* 1999; 126: 1149-59.
72. Gerhardt H, Golding M, Fruttiger M, Ruhrberg C, Lundkvist A, Abramsson A, i sur. VEGF guides angiogenic sprouting utilizing endothelial tip cell filopodia. *J Cell Biol.* 2003; 161: 1163-77.
73. Murata T, Nakagawa K, Khalil A, Ishibashi T, Inomata H, Sueishi K. The temporal and spatial vascular endothelial growth factor expression in retinal vasculogenesis of rat neonates. *Lab Invest.* 1996;74:69-77.
74. Ferrara N, Henzel WJ. Pituitary follicular cells secrete a novel heparin-binding growth factor specific for vascular endothelial cells. *Biochem Biophys Res Commun.* 1989; 161(2): 851-858.
75. Leung DW, Cachianes G, Kuang WJ, Goeddel DV, Ferrara N. Vascular endothelial growth factor is a secreted angiogenic mitogen. *Science.* 1989; 246(4935):1306-1309.
76. Pepper MS, Ferrara N, Orci L, Montesano R. Vascular endothelial growth factor (VEGF) induces plasminogen activators and plasminogen activator inhibitor-1 in microvascular endothelial cells. *Biochem Biophys Res Commun.* 1991;181(2):902-906.
77. Unemori EN, Ferrara N, Bauer EA, Amento EP. Vascular endothelial growth factor induces interstitial collagenase expression in human endothelial cells. *J Cell Physiol.* 1992; 153(3): 557-562.
78. Lamoreaux WJ, Fitzgerald ME, Reiner A, Hasty KA, Charles ST. Vascular endothelial growth factor increases release of gelatinase A and decreases release of tissue inhibitor of metalloproteinases by microvascular endothelial cells in vitro. *Microvasc Res.* 1998;55(1):29-42.
79. Gerber HP, Dixit V, Ferrara N. Vascular endothelial growth factor induces expression of the antiapoptotic proteins Bcl-2 and A1 in vascular endothelial cells. *J Biol Chem.* 1998; 273(21): 13313-13316.
80. Gerber HP, McMurtrey A, Kowalski J, Yan M, Keyt BA, Dixit V, i sur. Vascular endothelial growth factor regulates endothelial cell survival through the phosphatidylinositol 3'-kinase/Akt signal transduction pathway. Requirement for Flk-1/KDR activation. *J Biol Chem.* 1998; 273(46): 30336-30343.
81. Ziche M, Morbidelli L. Nitric oxide and angiogenesis. *J Neurooncol.* 2000; 50(1-2): 139-

148.

82. Senger DR, Galli SJ, Dvorak AM, Perruzzi CA, Harvey VS, Dvorak HF. Tumor cells secrete a vascular permeability factor that promotes accumulation of ascites fluid. *Science*. 1983; 219(4587): 983-5.
83. Rooprai HK, Rucklidge GJ, Panou C, Pilkington GJ. The effects of exogenous growth factors on matrix metalloproteinase secretion by human brain tumour cells. *Br J Cancer* 2000; 82(1): 52-55.
84. Terranova VP, DiFlorio R, Lyall RM, Hic S, Friesel R, Maciag T. Human endothelial cells are chemotactic to endothelial cell growth factor and heparin. *J Cell Biol* 1985; 101: 2330–2334.
85. Gospodarowicz D, Abraham JA, Schilling J. Isolation and characterization of a vascular endothelial cell mitogen produced by pituitary-derived folliculo stellate cells. *Proc Natl Acad Sci USA* 1989; 86: 7311–7315.
86. Kao WW, Xia Y, Liu CY, Saika S. Signaling pathways in morphogenesis of cornea and eyelid. *Ocul Surf*. 2008; 6: 9–23.
87. Ornitz DM, Itoh N. Fibroblast growth factors signaling pathway. *Wiley Interdiscip Rev Dev Biol*. 2015 May-Jun;4(3):215-66.
88. Powers CJ, McLeskey SW, Wellstein A. Fibroblast growth factors, their receptors and signaling. *Endocr Relat Cancer*. 2000; 7: 165–197.
89. de Longh RU, Lovicu FJ, Chamberlain CG, McAvoy JW . Differential expression of fibroblast growth factor receptors during rat lens morphogenesis and growth. *Invest Ophthalmol Vis Sci*. 1997; 38: 1688–1699.
90. Li DQ, Tseng SC. Differential regulation of cytokine and receptor transcript expression in human corneal and limbal fibroblasts by epidermal growth factor, transforming growth factor-alpha, platelet-derived growth factor B, and interleukin-1 beta. *Invest Ophthalmol Vis Sci* 1996; 37: 2068–2080.
91. Li DQ, Tseng SC. Differential regulation of keratinocyte growth factor and hepatocyte growth factor/scatter factor by different cytokines in human corneal and limbal fibroblasts. *J Cell Physiol*. 1997; 172: 361–372.
92. Wilson SE, Walker JW, Chwang EL, He YG. Hepatocyte growth factor, keratinocyte growth factor, their receptors, fibroblast growth factor receptor-2, and the cells of the cornea. *Invest Ophthalmol Vis Sci*. 1993; 34: 2544–2561.
93. Andresen JL, Ehlers N. Chemotaxis of human keratocytes is increased by platelet-derived growth factor-BB, epidermal growth factor, transforming growth factor-alpha, acidic fibroblast growth factor, insulin-like growth factor-I, and transforming growth factor-beta. *Curr Eye Res*. 1998; 17: 79–87.
94. Carrington LM, Boulton M. Hepatocyte growth factor and keratinocyte growth factor regulation of epithelial and stromal corneal wound healing. *J Cataract Refract Surg*. 2005; 31: 412–423.
95. Chandrasekher G, Kakazu AH, Bazan HE. HGF- and KGF-induced activation of PI-3K/p70 s6 kinase pathway in corneal epithelial cells: its relevance in wound healing. *Exp*

- Eye Res. 2001; 73: 191–202.
96. Sotozono C, Inatomi T, Nakamura M, Kinoshita S. Keratinocyte growth factor accelerates corneal epithelial wound healing in vivo. *Invest Ophthalmol Vis Sci.* 1995; 36: 1524–1529.
 97. Predović J, Balog T, Marotti T, Gabrić N, Boháč M, Romac I, i sur. The expression of human corneal MMP-2, MMP-9, proMMP-13 and TIMP-1 in bullous keratopathy and keratoconus. *Coll Antropol.* 2008; 32 Suppl 2:15-9.
 98. Murphy G, Nagase H. Progress in matrix metalloproteinase research. *Mol Aspects Med.* 2008; 29(5): 290-308.
 99. Illman SA, Lohi J, Keski-Oja J. Epilysin (MMP-28)--structure, expression and potential functions. *Exp Dermatol.* 2008; 17(11): 897-907.
 100. Gordon GM, Ledee DR, Feuer W, Fini ME. Cytokines and Signaling Pathways Regulating Matrix Metalloproteinase-9 (MMP-9) Expression in Corneal Epithelial Cells. *J Cell Physiol.* 2009; 221(2): 402–411.
 101. Somerville RP, Oblander SA, Apte SS. Matrix metalloproteinases: old dogs with new tricks. *Genome Biol.* 2003; 4(6):216.
 102. Mohan R, Chintala SK, Jung JC, Villar WV, McCabe F, Russo LA, i sur. Matrix metalloproteinase gelatinase B (MMP-9) coordinates and effects epithelial regeneration. *J Biol Chem.* 2002;277(3):2065–72.
 103. Rayment EA, Upton Z, Shooter GK. Increased matrix metalloproteinase-9 (MMP-9) activity observed in chronic wound fluid is related to the clinical severity of the ulcer. *Br J Dermatol.* 2008;158(5):951–961.
 104. Yager DR, Nwomeh BC. The proteolytic environment of chronic wounds. *Wound Repair Regen.* 1999;7(6):433–41.
 105. Shimanovich I, Mihai S, Oostingh GJ, Ilenchuk TT, Bröcker EB, Opdenakker G i sur. Granulocyte-derived elastase and gelatinase B are required for dermal-epidermal separation induced by autoantibodies from patients with epidermolysis bullosa acquisita and bullous pemphigoid. *J Pathol.* 2004;204(5):519–527.
 106. Lo Russo L, Fedele S, Guiglia R, Ciavarella D, Lo Muzio L, Gallo P, i sur. Diagnostic pathways and clinical significance of desquamative gingivitis. *J Periodontol.* 2008;79(1):4–24.
 107. Afonso AA, Sobrin L, Monroy DC, Selzer M, Lokeshwar B, Pflugfelder SC. Tear fluid gelatinase B activity correlates with IL-1alpha concentration and fluorescein clearance in ocular rosacea. *Invest Ophthalmol Vis Sci.* 1999;40(11):2506–12.
 108. Garrana RM, Zieske JD, Assouline M, Gipson IK. Matrix metalloproteinases in epithelia from human recurrent corneal erosion. *Invest Ophthalmol Vis Sci.* 1999;40(6):1266–70.
 109. Bergers G, Brekken R, McMahon G, Vu TH, Itoh T, Tamaki K, i sur. Matrix metalloproteinase-9 triggers the angiogenic switch during carcinogenesis. *Nat Cell Biol* 2000; 2(10): 737-44.
 110. Pepper MS, Montesano R, Mandriota SJ, Orci L, Vassalli JD. Angiogenesis: a paradigm for balanced extracellular proteolysis during cell migration and morphogenesis. *Enzyme*

Protein 1996; 49(1-3): 138-162.

111. Vu TH, Shipley JM, Bergers G, Berger JE, Helms JA, Hanahan D, i sur. MMP-9/gelatinase B is a key regulator of growth plate angiogenesis and apoptosis of hypertrophic chondrocytes. *Cell* 1998; 93(3): 411-22.
112. Hollinger JO, Hart CE, Hirsch SN, Lynch S, Friedlaender GE. Recombinant human platelet-derived growth factor: biology and clinical applications. *J Bone Joint Surg Am.* 2008;90(Suppl 1):48–54.
113. Saik JE, Gould DJ, Watkins EM, Dickinson ME, West JL. Covalently immobilized platelet-derived growth factor-BB promotes angiogenesis in biomimetic poly(ethylene glycol) hydrogels. *Acta Biomater.* 2011;7(1):133-43.
114. Betsholtz C, Lindblom P, Gerhardt H. Role of pericytes in vascular morphogenesis. *EXS.* 2005; 94: 115–25.
115. Khachigian LM, Resnick N, Gimbrone MA, Jr, Collins T. Nuclear factor-kappa B interacts functionally with the platelet-derived growth factor B-chain shear-stress response element in vascular endothelial cells exposed to fluid shear stress. *J Clin Invest.* 1995; 96(2): 1169–75.
116. Zhang J, Cao R, Zhang Y, Jia T, Cao Y, Wahlberg E. Differential roles of PDGFR-alpha and PDGFR-beta in angiogenesis and vessel stability. *FASEB J.* 2009; 23(1): 153–63.
117. Bar RS, Boes M, Booth BA, Dake BL, Henley S, Hart MN. The effects of platelet-derived growth factor in cultured microvessel endothelial cells. *Endocrinology* 1989; 124(4):1841–8.
118. Heldin CH, Westermark B. Mechanism of action and in vivo role of platelet-derived growth factor. *Physiol Rev.* 1999;79(4):1283–316.
119. Kong HL, Hecht D, Song W, Kovessi I, Hackett NR, Yayon A, i sur. Regional suppression of tumor growth by in vivo transfer of a cDNA encoding a secreted form of the extracellular domain of the flt-1 vascular endothelial growth factor receptor. *Hum Gene Ther.* 1998; 10;9(6):823-33.
120. O'Reilly M. Targeting multiple biological pathways as a strategy to improve the treatment of cancer. *Clin Cancer Res.* 2002; 8(11):3309-3310.
121. Chen H, Ikeda U, Shimpo M, Maeda Y, Shibuya M, Ozawa K, i sur. Inhibition of vascular endothelial growth factor activity by transfection with sFLT gene. *J Cardiovasc Pharmacol.* 2000; 36(4):498-502.
122. Kendall RL, Wang G, Thomas KA. Identification of a natural soluble form of the vascular endothelial growth factor receptor, FLT-1, and its heterodimerization with KDR. *Biochem Biophys Res Commun.* 1996; 226: 324–328.
123. Barleon B, Sozzani S, Zhou D, Weich HA, Mantovani A, Marmé D. Migration of human monocytes in response to vascular endothelial growth factor (VEGF) is mediated via the VEGF receptor flt-1. *Blood.* 1996; 15;87(8):3336-43.
124. He Y, Smith SK, Day KA, Clark DE, Licence DR, Charnock-Jones DS. Alternative splicing of vascular endothelial growth factor (VEGF)-R1 (FLT-1) pre-mRNA is important for the regulation of VEGF activity. *Mol Endocrinol.* 1999; 13: 537–545.

125. Afuwape AO, Feldmann M, Paleolog EM. Adenoviral delivery of soluble VEGF receptor 1 (sFlt-1) abrogates disease activity in murine collagen-induced arthritis. *Gene Ther.* 2003; 10: 1950–1960.
126. Rota R, Riccioni T, Zaccarini M, Lamartina S, Gallo AD, Fusco A, i sur. Marked inhibition of retinal neovascularization in rats following soluble-flt-1 gene transfer. *J Gene Med.* 2004; 6: 992–1002.
127. Gehlbach P, Demetriades AM, Yamamoto S, Deering T, Xiao WH, Duh EJ, i sur. Periocular gene transfer of sFlt-1 suppresses ocular neovascularization and vascular endothelial growth factor-induced breakdown of the blood-retinal barrier. *Hum Gene Ther* 2003; 14:129–141.
128. Ye C, Feng C, Wang S, Wang KZ, Huang N, Liu X, i sur. sFlt-1 gene therapy of follicular thyroid carcinoma. *Endocrinology* 2004 Feb;145(2):817-22
129. Singh N, Tiem M, Watkins R, Cho YK, Wang Y, Olsen T, i sur. Soluble vascular endothelial growth factor receptor 3 is essential for corneal alymphaticity. *Blood.* 2013; 16;121(20):4242-9.
130. Joukov V, Pajusola K, Kaipainen A, Chilov D, Lahtinen I, Kukk E, i sur. A novel vascular endothelial growth factor, VEGF-C, is a ligand for the Flt4 (VEGFR-3) and KDR (VEGFR-2) receptor tyrosine kinases. *EMBO J.* 1996; 15(7):1751.
131. Joukov V, Sorsa T, Kumar V, Jeltsch M, Claesson-Welsh L, Cao Y, i sur. Proteolytic processing regulates receptor tyrosine kinases. *EMBO J.* 1996;15(7):1751.
132. Cao Y, Linden P, Farnebo J, Cao R, Eriksson A, Kumar V, i sur. Vascular endothelial growth factor C induces angiogenesis in vivo. *Proc Natl Acad Sci USA.* 1998;95(24):14389–14394.
133. Azar DT. Corneal angiogenic privilege: angiogenic and antiangiogenic factors in corneal avascularity, vasculogenesis, and wound healing (an American Ophthalmological Society thesis). *Trans Am Ophthalmol Soc.* 2006;104:264-302.
134. Moser TL¹, Stack MS, Asplin I, Enghild JJ, Højrup P, Everitt L, i sur. Angiostatin binds ATP synthase on the surface of human endothelial cells. *Proc Natl Acad Sci U S A.* 1999;96:2811–2816.
135. Tarui T, Miles LA, Takada Y. Specific interaction of angiostatin with integrin alpha(v) beta(3) in endothelial cells. *J Biol Chem.* 2001;276:39562–39568.
136. Griscelli F, Li H, Bennaceur-Griscelli A, Soria J, Opolon P, Soria C, i sur. Angiostatin gene transfer: inhibition of tumor growth in vivo by blockage of endothelial cell proliferation associated with a mitosis arrest. *Proc Natl Acad Sci U S A.* 1998;95:6367–6372.
137. Shepard SR, Boucher R, Johnston J, Boerner R, Koch G, Madsen JW, i sur. Large-scale purification of recombinant human angiostatin. *Protein Expr Purif.* 2000; 20:216–227.
138. Wen W, Moses MA, Wiederschain D, Arbiser JL, Folkman J. The generation of endostatin is mediated by elastase. *Cancer Res.* 1999;59:6052–6056.
139. Felbor U, Dreier L, Bryant RA, Ploegh HL, Olsen BR, Mothes W. Secreted cathepsin L generates endostatin from collagen XVIII. *Embo J.* 2000;19:1187–1194.

140. Ferreras M, Felbor U, Lenhard T, Olsen BR, Delaissé J. Generation and degradation of human endostatin proteins by various proteinases. *FEBS Lett.* 2000;486:247–251.
141. Kim YM, Hwang S, Kim YM, Pyun BJ, Kim TY, Lee ST, i sur. Endostatin blocks vascular endothelial growth factor-mediated signaling via direct interaction with KDR/Flk-1. *J Biol Chem.* 2002;277:27872–27879.
142. Shao C, Sima J, Zhang SX, Jin J, Reinach P, Ma JX. Suppression of Corneal Neovascularization by PEDF Release from Human Amniotic Membranes. *Invest Ophthalmol Vis Sci.* 2004 Jun;45(6):1758-62.
143. Tombran-Tink J, Chader GG, Johnson LV. PEDF: a pigment epithelium- derived factor with potent neuronal differentiative activity. *Exp Eye Res.* 1991;53:411–414.
144. Tombran-Tink J, Shivaram SM, Chader GJ, Johnson LV, Bok D. Expression, secretion, and age-related downregulation of pigment epithelium-derived factor, a serpin with neurotrophic activity. *J Neurosci.* 1995;15:4992–5003.
145. Becerra SP, Palmer I, Kumar A, Steele F, Shiloach J, Notario V, Chader GJ. Overexpression of fetal human pigment epithelium-derived factor in *Escherichia coli*: a functionally active neurotrophic factor. *J Biol Chem.* 1993;268: 23148–23156.
146. Bouck N. PEDF: anti-angiogenic guardian of ocular function. *Trends Mol Med.* 2002;8:330–334.
147. Gao G, Li Y, Zhang D, Gee S, Crosson C, Ma J. Unbalanced expression of VEGF and PEDF in ischemia-induced retinal neovascularization. *FEBS Lett.* 2001;489:270–276.
148. Jin J, Guan M, Sima J, Gao G, Zhang M, Liu Z. Decreased pigment epithelium-derived factor and increased vascular endothelial growth factor levels in pterygia. *Cornea.* 2003;22:473–477.
149. Mori K¹, Gehlbach P, Ando A, McVey D, Wei L, Campochiaro PA. Regression of ocular neovascularization in response to increased expression of pigment epithelium-derived factor. *Invest Ophthalmol Vis Sci.* 2002;43:2428–34.
150. Joseph A, Raj D, Shanmuganathan V, Powell RJ, Dua HS. Tacrolimus immunosuppression in high-risk corneal grafts. *Br J Ophthalmol.* 2007;91:51-5.
151. Rumelt S, Bersudsky V, Blum-Hareuveni T, Rehany U. Systemic cyclosporin A in high failure risk, repeated corneal transplantation. *Br J Ophthalmol.* 2002; 86: 988-92.
152. Poon AC, Forbes JE, Dart JK, Subramaniam S, Bunce C, Madison P, i sur. Systemic cyclosporin A in high risk penetrating keratoplasties: a case-control study. *Br J Ophthalmol.* 2001;85:1464-9.
153. Inoue K, Kimura C, Amano S, Sato T, Fujita N, Kagaya F, i sur. Long-term outcome of systemic cyclosporine treatment following penetration keratoplasty. *Jpn J Ophthalmol.* 2001;45:378-82.
154. Dhaliwal JS, Mason BF, Kaufman SC. Long-term use of topical tacrolimus (FK506) in high-risk penetrating keratoplasty. *Cornea* 2008;27:488-93.
155. Voiculescu OB, Voinea LM, Alexandrescu C. Corneal neovascularization and biological therapy . *J Med Life.* 2015 Oct-Dec;8(4):444-8.
156. Saravia M, Zapata G, Ferraiolo P, Racca L, Berra A. Anti-VEGF monoclonal antibody-

- induced regression of corneal neovascularization and inflammation in a rabbit model of herpetic stromal keratitis. *Graefes Arch Clin Exp Ophthalmol*. 2009 Oct;247(10):1409–1416.
157. Chalam KV, Agarwal S, Brar VS, Murthy RK, Sharma RK. Evaluation of cytotoxic effects of bevacizumab on human corneal cells. *Cornea*. 2009 Apr;28(3):328–333.
 158. Stevenson W, Cheng SF, Dastjerdi MH, Ferrari G, Dana R. Corneal neovascularization and the utility of topical VEGF inhibition: ranibizumab (Lucentis) vs bevacizumab (Avastin) *Ocul Surf*. 2012 Apr;10(2):67–83.
 159. Nirankari VS, Baer JC. Corneal argon laser photocoagulation for neovascularization in penetrating keratoplasty. *Ophthalmology*. 1986;93:1304–9.
 160. Gerten G. Bevacizumab (avastin) and argon laser to treat neovascularization in corneal transplant surgery. *Cornea*. 2008;27:1195–9.
 161. Pai VH, Handary SV. Necrotizing scleritis following laser therapy for corneal vascularization. *Ann Ophthalmol*. 2009;41:50–1.
 162. Fossarello M, Peiretti E, Zucca I, Serra A. Photodynamic therapy of corneal neovascularization with verteporfin. *Cornea*. 2003;22:485–8.
 163. Yoon KC, You IC, Kang IS, Im SK, Ahn JK, Park YG i sur. Photodynamic therapy with verteporfin for corneal neovascularization. *Am J Ophthalmol*. 2007;144:390–5.
 164. Gordon YJ, Mann RK, Mah TS, Gorin MB. Fluorescein-potentiated argon laser therapy improves symptoms and appearance of corneal neovascularization. *Cornea*. 2002;21:770–3.
 165. Sheppard JD Jr, Epstein RJ, Lattanzio FA Jr, Marcantonio D, Williams PB. Argon laser photodynamic therapy of human corneal neovascularization after intravenous administration of dihematoporphyrin ether. *Am J Ophthalmol*. 2006;141:524–9.
 166. Corrent G, Roussel TJ, Tseng SCG, Watson BD. Promotion of graft survival by photothrombotic occlusion of corneal neovascularization. *Arch Ophthalmol*. 1989;107:1051–6.
 167. Brooks BJ, Ambati BK, Marcus DM, Ratanasit A. Photodynamic therapy for corneal neovascularisation and lipid degeneration. *Br J Ophthalmol*. 2004;88:840.
 168. You IC, Im SK, Lee SH, Yoon KC. Photodynamic therapy with verteporfin combined with subconjunctival injection of bevacizumab for corneal neovascularization. *Cornea*. 2011;30:30–3.
 169. Rocha G, Deschenes J, Rowsey JJ. The immunology of corneal graft rejection. *Crit Rev Immunol*. 1998;18:305–325.
 170. Dana MR. Angiogenesis and lymphangiogenesis-implications for corneal immunity. *Semin Ophthalmol*. 2006; 21:19–22.
 171. Bachmann BO, Bock F, Wiegand SJ, Maruyama K, Dana MR, Kruse FE, i sur. Promotion of graft survival by vascular endothelial growth factor neutralization after high-risk corneal transplantation. *Arch Ophthalmol*. 2008; 126:71–77.
 172. Bhatti N, Qidwai U, Hussain M, Kazi A. Efficacy of topical bevacizumab in high-risk corneal transplant survival. *Pak J Med Sci*. 2013; 29:519–522.

- 173.** Bhatti N, Qidwai U, Hussain M, Kazi A. Efficacy of sub-conjunctival and topical bevacizumab in high-risk corneal transplant survival. *J Pak Med Assoc.* 2013; 63:1256–1259.
- 174.** Hicks CR, Macvie O, Crawford GJ, Constable IJ. A risk score as part of an evidence-based approach to the selection of corneal replacement surgery. *Cornea.* 2005;24(5):523–530.
- 175.** Patel HY, Ormonde S, Brookes NH, Moffatt SL, Sherwin T, Pendergrast, i sur. The New Zealand National Eye Bank: survival and visual outcome 1 year after penetrating keratoplasty. *Cornea.* 2011;30(7):760-4.
- 176.** Anshu A, Price MO, Price FW Jr. Risk of corneal transplant rejection significantly reduced with Descemet's membrane endothelial keratoplasty. *Ophthalmology.* 2012;119(3):536-40.
- 177.** Watson SL, Ramsay A, Dart JKG, Bunce C, Craig E. Comparison of deep lamellar keratoplasty and penetrating keratoplasty in patients with keratoconus. *Ophthalmology.* 2004;111(9):1676–82.
- 178.** Perera C, Jhanji V, Vajpayee RB. Factors influencing outcomes of the treatment of allograft corneal rejection. *Am J Ophthalmol.* 2011;152(3):358-63.
- 179.** Dohlman CH. On the fate of the corneal graft. *Acta Ophthalmol. (Copenh).* 1957;35(4):286-302.
- 180.** Feiz V, Mannis MJ, Kandavel G, McCarthy M, Izquierdo L, Eckert M, i sur. Surface keratopathy after penetrating keratoplasty. *Trans Am Ophthalmol Soc.* 2001;99:159–70.
- 181.** Riddle HK, Parker S, Price FW. Management of postkeratoplasty astigmatism. *Curr Opin Ophthalmol.* 1998;9(4):15-28.
- 182.** Karabatsas CH, Cook SD, Figueiredo FC, Diamond JP, Easty DL. Surgical control of late postkeratoplasty astigmatism with or without the use of computerized video keratography. *Ophthalmology* 1998;105:1999-200.
- 183.** Rhathi VM, Krishnamachary M, Gupta S. Cataract formation after penetrating keratoplasty. *J Cataract Refract Surg.* 1997;23(4):562-4.
- 184.** Martin TP, Reed JW, Legault C, Oberfeld SM, Jacoby BG, Yu DD i sur. Cataract formation and cataract extraction after penetrating keratoplasty. *Ophthalmology.* 1994;101(1):113-9.
- 185.** Reinhard T, Kallmann C, Cepin A, Godehardt E, Sundmacher R. The influence of glaucoma history on graft survival after penetrating keratoplasty. *Graefes Arch Clin Exp Ophthalmol.* 1997; 235: 553–557.
- 186.** Ing JJ, Ing HH, Nelson LR, Hodge DO, Bourne WM . Ten-year postoperative results of penetrating keratoplasty. *Ophthalmology.* 1998; 105: 1855–1865.
- 187.** Olson RJ, Kaufman HE. A mathematical description of causative factors and prevention of elevated intraocular pressure after keratoplasty. *Invest Ophthalmol Vis Sci.* 1977; 16: 1085–1092.
- 188.** Charlin R, Polack FM. The effect of elevated intraocular pressure on the endothelium of corneal grafts. *Cornea* 1982;1:241-9.

- 189.** Goldberg DB, Schanzlin DJ, Brown SI. Incidence of increased intraocular pressure after keratoplasty. *Am J Ophthalmol.* 1981;92(3):372-7.
- 190.** Simmons RB, Stern RA, Teekhasaene C, Kenyon KR. Elevated intraocular pressure following penetrating keratoplasty. *Trans Am Ophthalmol Soc.* 1989; 87:79-91.
- 191.** Mesarić B, Vitale B. *Imunološke bolesti oka.* Zagreb: Školska knjiga, 1991.
- 192.** Witmer AN, Vrensen GF, Van Noorden CJ, Schlingemann RO. Vascular endothelial growth factors and angiogenesis in eye disease. *Prog Retin Eye Res.* 2003;22(1):1-29.
- 193.** Ng EW, Adamis AP. Targeting angiogenesis, the underlying disorder in neovascular age-related macular degeneration. *Can J Ophthalmol.* 2005; 40(3):352-68.
- 194.** Alasil T, Rauser ME. Intravitreal bevacizumab in the treatment of neovascular glaucoma secondary to central retinal vein occlusion: a case report. *Cases J.* 2009;2:176.
- 195.** Lim TH, Bae SH, Cho YJ, Lee JH, Kim HK, Sohn YH. Concentration of vascular endothelial growth factor after intracameral bevacizumab injection in eyes with neovascular glaucoma. *Korean J Ophthalmol.* 2009;23(3):188-92.
- 196.** Saghizadeh M, Chwa M, Aoki A, Lin B, Pirouzmanesh A, Brown DJ, Ljubimov AV, Kenney MC. Altered expression of growth factors and cytokines in keratoconus, bullous keratopathy and diabetic human corneas. *Exp Eye Res.* 2001;73(2):179-89.
- 197.** Shoshani Y, Pe'er J, Doviner V, Frucht-Pery J, Solomon A. Increased expression of inflammatory cytokines and matrix metalloproteinases in pseudophakic corneal edema. *Invest Ophthalmol Vis Sci.* 2005;46(6):1940-7.
- 198.** Zheng M, Deshpande S, Lee S, Ferrara N, Rouse BT. Contribution of vascular endothelial growth factor in the neovascularization process during the pathogenesis of herpetic stromal keratitis. *J Virol.* 2001;75(20):9828-35.
- 199.** Sekelj S, Dekaris I, Balog T, Mahovne I, Krstonijevic EK, Janjetovic Z, i sur. Vascular endothelial growth factor in a recipient cornea acts as a prognostic factor for corneal graft reaction development. *Curr Eye Res.* 2015;40(4):407-14.
- 200.** Hajrasouliha AR, Funaki T, Sadrai Z, Hattori T, Chauhan SK, Dana R. Vascular endothelial growth factor-C promotes alloimmunity by amplifying antigen-presenting cell maturation and lymphangiogenesis. *Invest Ophthalmol Vis Sci.* 2012; 9;53(3):1244-50.
- 201.** Philipp W, Speicher L, Humpel C. Expression of vascular endothelial growth factor and its receptors in inflamed and vascularized human corneas. *Invest Ophthalmol Vis Sci.* 2000;41:2514–2522.

11. ŽIVOTOPIS

Maja Pauk Gulić, dr. med; specijalist oftalmolog

Rođena sam 06. 06.1982 godine u Puli. Medicinski fakultet Sveučilišta u Splitu završila sam 2007. godine. Godine 2012. upisala sam Znanstveni poslijediplomski studij „Biomedicina i zdravstvo“ Medicinskog fakulteta u Zagrebu, a 2014. Obranila sam temu doktorske disertacije pod nazivom „Uloga pro-angiogenih citokina i njihovih receptora u nastanku neovaskularizacije kod presađene rožnice“ pod mentorstvom prof. dr. sc Ive Dekaris. Specijalistički poslijediplomski studij iz oftalmologije pohađala sam 2011/2012 godine. Od 2009. godine zaposlena sam u Specijalnoj bolnici za oftalmologiju „Svjetlost“ u Zagrebu kao specijalizant oftalmologije, a od 2013. godine kao specijalist oftalmolog. Pohađala sam nekoliko edukacija u inozemstvu iz područja prednjeg segmenta oka, refrakcijske kirurgije i transplantacija rožnice te redovno sudjelujem na međunarodnim i domaćim oftalmološkim skupovima kao predavač. Do sada sam objavila 6 znanstvenih radova u časopisima indeksiranim u Current Contentsu, te preko 30 kongresnih sažetaka. Član sam Europskog udruženja za kataraktu i refrakcijsku kirurgiju (ESCRS), Europskog udruženja za očno bankarstvo (EEBA) te Hrvatskog društva za kirurgiju katarakte i refraktivnu kirurgiju (CSCRS).

12. PRILOZI

12.1. Informirajući obrazac pristanka

OBAVIJEST ZA ISPITANIKU

1. NAZIV ZNANSTVENOG ISTRAŽIVANJA:

Uloga pro-angiogenih citokina i njihovih receptora u nastanku neovaskularizacije kod presađene rožnice

2. POZIV

Poštovana/poštovani ----- pozivamo Vas da sudjelujete u znanstvenom istraživanju, u kojem će se istraživati uloga pro-angiogenih citokina i njihovih receptora u neovaskularizaciji presađene rožnice. Cilj ove obavijesti je pružiti Vam podatke o istraživanju, ciljevima i mogućem doprinosu. Molimo da pažljivo pročitate ovu obavijest. Ukoliko u ovoj obavijesti ne razumijete neke riječi, pitajte liječnike koji sudjeluju u ovom znanstvenom istraživanju.

3. CILJ/SVRHA ZNANSTVENOG ISTRAŽIVANJA

Pokušati bolje shvatiti mehanizme reakcije odbacivanja i patološke neovaskularizacije rožnice u pacijenata nakon transplantacije rožnice u svrhu pronalaska specifičnih antiangiogenih faktora ili pak lijeka pomoću kojeg bi se povećala stopa preživljenja transplantata.

4. VAŠA ULOGA ISPITANIKU U OVOM ZNANSTVENOM ISTRAŽIVANJU

Istraživanje će se provesti na uzorcima bolesničkih rožnica koje su prikupljene za vrijeme operativnog zahvata transplantacije rožnice, gdje oni predstavljaju biološki otpad. Njihovo odstranjenje je dio procedure kirurškog zahvata u kojem se bolesni dio rožnice zamijeni sa zdravim donorskim tkivom. Ovo istraživanje ne uključuje

nikakve druge invazivne pretrage.

5. KOJE SU MOGUĆE PREDNOSTI SUDJELOVANJA ZA ISPITANIKA

U ovom istraživanju možda nećete imati osobne koristi, ali spoznaje do kojih će se doći mogu pomoći u otkrivanju potencijalnog topičkog lijeka za prevenciju neovaskularizacije a time i lijeka za supresiju reakcije odbacivanja transplantata.

6. KOJI SU MOGUĆI RIZICI SUDJELOVANJA U OVOM ISTRAŽIVANJU

Nema rizika sudjelovanja. Uzorci bolesničkih rožnica koje su prikupljene za vrijeme operativnog zahvata transplantacije rožnice i koje predstavljaju biološki otpad bi se iskoristile u znanstveno istraživanje.

7. MORA LI SE SUDJELOVATI?

Na Vama je da odlučite želi sudjelovati ili ne. Ako se odlučite sudjelovati dobiti ćete na potpis ovu obavijest (jedan primjerak zadržite). Vaše sudjelovanje je dobrovoljno i možete se slobodno i bez ikakvih posljedica povući u bilo koje vrijeme, bez navođanja razloga. Ako odlučite prekinuti sudjelovanje, molim da o tome na vrijeme obavijestite glavnog istraživača i njegove suradnike.

8. POVJERLJIVOST I UVID U DOKUMENTACIJU

Vaši će se osobni podatci obrađivati elektronički, a glavni istraživač i njegovi suradnici pridržavati će se postupaka kojim će se zaštititi Vaša privatnost. U bazu podataka bit ćete uneseni pomoću koda i prema inicijalima. Vašu medicinsku dokumentaciju će pregledavati glavni istraživač i njegovi suradnici. Vaše ime nikada neće biti otkriveno. Pristup dokumentaciji mogu imati predstavnici Etičkog povjerenstva u Ustanovi u kojoj se liječite (lokalno etičko povjerenstvo) i Etičkog povjerenstva Medicinskog fakulteta.

9. ZA ŠTO ĆE SE KORISTITI PODACI DOBIVENI U OVOM ZNANSTVENOM ISTRAŽIVANJU?

Podaci iz ovog istraživanja mogu biti od praktične koristi, ali i znanstvene. Stoga će

se objavljivati u znanstvenim publikacijama. Vaš identitet će ostati anoniman.

10. TKO ORGANIZIRA I FINANCIRA ISPITIVANJE

Ministarstvo znanosti, obrazovanja i športa.

11. TKO JE PREGLEDAO OVO ISTRAŽIVANJE?

Ovo istraživanje je pregledalo Etičko povjerenstvo medicinskog fakulteta Sveučilišta u Zagrebu, koje je nakon uvida u određenu dokumentaciju odobrilo istraživanje. Ispitivanje se provodi u skladu sa svim primjenljivim smjernicama, čiji je cilj osigurati pravilno provođenje i sigurnost osoba koje sudjeluju u ovom znanstvenom istraživanju, uključujući Osnove dobre kliničke prakse i Helsinšku deklaraciju.

12. KOGA KONTAKTIRATI ZA DALJNJE OBAVIJESTI?

Ako trebate dodatne podatke, slobodno se obratite glavnom istraživaču ili njegovim suradnicima:

Ime i prezime glavnog istraživača: Maja Pauk Gulić, dr. med, specijalist oftalmolog

Specijalna bolnica za oftalmologiju „Svjetlost“

Heinzelova 39, Zagreb

Ime i prezime mentora glavnog istraživača: prof.dr.sc.Iva Dekaris, specijalist oftalmolog

Specijalna bolnica za oftalmologiju „Svjetlost“

Heinzelova 39, Zagreb

13. KOGA JOŠ OBAVIJESTITI O ISTRAŽIVANJU?

Vaš obiteljski liječnik bit će obaviješten o Vašem sudjelovanju u ovom znanstvenom istraživanju. (Ako u istraživanju sudjeluje psihijatrijski bolesnik kao ispitanik,

obavijest o sudjelovanju treba dobiti i odrasli član obitelji).

14. O PISANOJ SUGLASNOSTI ZA SUDJELOVANJE U ISPITIVANJU

Presliku dokumenta (potpisne stranice) koji ćete potpisati ako želite sudjelovati u istraživanju, dobit ćete Vi i glavni istraživač. Originalni primjerak dokumenta će zadržati i čuvati glavni istraživač.

Hvala što ste pročitali ovaj dokument i razmotrili sudjelovanje u ovom znanstvenom istraživanju.

Ova obavijest je sastavljena u skladu sa Zakonom o zdravstvenoj zaštiti Republike Hrvatske (NN 121/03) i Zakonom o pravima pacijenata Republike Hrvatske (NN 169/04).

12.2. Obavijest za ispitanika

SUGLASNOST ZA SUDJELOVANJE

1. Potvrđujem da sam dana _ , u Zagrebu pročitao/pročitala obavijest o znanstvenom istraživanju vezano uz transplantaciju rožnice i uzimanje uzorka tijekom operacije te sam imao/imala priliku postavljati pitanja.
2. Razumijem da je moje sudjelovanje dobrovoljno te se mogu povući u bilo koje vrijeme, bez navođenja razloga i bez ikakvih posljedica po zdravstvenom ili pravnom pitanju.
3. Razumijem da mojoj medicinskoj dokumentaciji imaju pristup odgovorni pojedinci (istraživač, mentor i suradnici), članovi Etičkog povjerenstva ustanove u kojoj se istraživanje obavlja te članovi Etičkog povjerenstva koje je odobrilo ovo znanstveno istraživanje. Dajem dozvolu tim pojedincima za pristup mojoj medicinskoj dokumentaciji.
4. Pristajem da moj obiteljski liječnik (odnosno član obitelji) bude upoznat s mojim sudjelovanjem u navedenom znanstvenom istraživanju.
5. Želim sudjelovati u navedenom znanstvenom istraživanju.

Ime i prezime ispitanika/ staratelja:

Potpis: _

Ime i prezime (štampano) _

Datum: _

Osoba koja je vodila postupak obavijesti za ispitanika i suglasnost za sudjelovanje:

Potpis: _

Ime i prezime (štampano) _

Datum: _

