

# Scintigrafija somatostatinskih receptora pomoću oktreotida obilježenoga Tehnecijem-99m u bolesnika s neuroendokrinim tumorima

---

Trogrlić, Mate

Doctoral thesis / Disertacija

2017

Degree Grantor / Ustanova koja je dodijelila akademski / stručni stupanj: **University of Zagreb, School of Medicine / Sveučilište u Zagrebu, Medicinski fakultet**

Permanent link / Trajna poveznica: <https://um.nsk.hr/um:nbn:hr:105:643888>

Rights / Prava: [In copyright](#)/[Zaštićeno autorskim pravom.](#)

Download date / Datum preuzimanja: **2024-10-14**



Repository / Repozitorij:

[Dr Med - University of Zagreb School of Medicine Digital Repository](#)



**SVEUČILIŠTE U ZAGREBU  
MEDICINSKI FAKULTET**

**Mate Trogrlić**

**Scintigrafija somatostatinskih  
receptora pomoću oktreotida  
obilježenoga Tehnecijem-99m u  
bolesnika s neuroendokrinim  
tumorima**

**DISERTACIJA**



**Zagreb, 2017.**

**SVEUČILIŠTE U ZAGREBU  
MEDICINSKI FAKULTET**

**Mate Trogrlić**

**Scintigrafija somatostatinskih  
receptora pomoću oktreotida  
obilježenoga Tehnecijem-99m u  
bolesnika s neuroendokrinim  
tumorima**

**DISERTACIJA**

Zagreb, 2017.

Disertacija je izrađena na Kliničkom zavodu za nuklearnu medicinu i zaštitu od zračenja Kliničkog bolničkog centra Zagreb

Voditelj rada: doc. dr. sc. Stanko Težak

## ZAHVALA

Zahvaljujem svom mentoru i učitelju doc. dr. sc. Stanku Težaku na odabiru teme, stručnoj pomoći pri izvođenju i pisanju ovog rada, kao i na sveukupnom dugogodišnjem poticaju da nuklearnoj medicini doprinosim stručno i znanstveno.

Osobitu zahvalnost dugujem svojoj obitelji, ocu i majci za ljubav i vjeru na čijim temeljima počiva moj rad.

Posebna zahvala Eleni za podršku i strpljenje tijekom pisanja disertacije.

## POPIS OZNAKA I KRATICA

1. NET – neuroendokrini tumor
2. <sup>99m</sup>Tc HYNIC-TOC – tehnecijem-99m obilježeni oktreotid
3. WB – planarni scintigrami cijelog tijela (od engl. whole body)
4. SPECT – jednofotonska emisijska kompjutorizirana tomografija
5. SPECT/CT – jednofotonska emisijska kompjutorizirana tomografija udružena s kompjutoriziranom tomografijom
6. DAXX/ATRX – proteinski dimer povezan s pojavom neuroendokrinog tumora gušterače
7. p53 – tumor supresor gen
8. mTOR – protein regulator stanične proliferacije, rasta, sinteze proteina, pripadnik fosfatidilinozitol-3-kinazne obitelji proteina
9. <sup>68</sup>Ga-DOTATATE – galijem-68 obilježeni analozi somatostatinskih receptora
10. PET/ce-CT – pozitronska emisijska tomografija potpomognuta dijagnostičkom kompjutoriziranom tomografijom s primjenom jodnog kontrastnog sredstva
11. <sup>111</sup>In-DTPA-oktreotid – indijem-111 obilježeni oktreotid
12. ZS – zlatni (referentni) standard
13. MSCT – „multislice computed tomography“
14. MR – magnetna rezonancija
15. T – Tesla, mjerna jedinica jačine magnetskog polja
16. MBq – Mega Becquerel, mjerna jedinica za količinu radioaktivnosti
17. mSv – mili Sivert, mjerna jedinica kojom se izražava ekvivalentna doza ionizirajućeg zračenja

# SADRŽAJ:

I UVOD .....	1
1. Neuroendokrini tumori .....	1
1.1. Epidemiologija.....	2
1.2. Etiologija.....	3
1.3. Patologija i klasifikacija.....	5
1.4. Klinička prezentacija i procjena bolesti .....	7
1.5. Laboratorijska dijagnostika.....	9
1.6. Konvencionalne slikovne i endoskopske metode .....	10
1.7. Liječenje.....	11
1.7.1. Operativno liječenje (odstranjenje primarnog tumora, metastazektomija jetre, transplantacija jetre).....	11
1.7.2. Sistemsko liječenje (analozi somatostatina, kemoterapija) te radioterapija .....	13
2. Konvencionalne slikovne radioizotopne metode u dijagnostici neuroendokrinih tumora.....	15
II HIPOTEZA .....	16
III CILJEVI ISTRAŽIVANJA .....	17
IV BOLESNICI I METODE .....	18
1. Bolesnici .....	18
2. Metode .....	20
2.1. Scintigrafija s tehnecij-99m obilježenim oktreatidom.....	20
2.2. Metodologija analize scintigrama .....	22
2.3. Ostale metode u praćenju bolesnika .....	23
2.4. Statistička obrada podataka .....	23
V REZULTATI .....	25
VI RASPRAVA.....	55
6.1. Osnovne karakteristike ispitivane populacije .....	57
6.2. SPECT/CT .....	58
6.3. Usporedba s literaturom.....	64
6.4. Daljnji doprinosi istraživanja.....	69
6.5. Usporedba s PET/CT metodom snimanja.....	70
6.6. Ograničenja ovog istraživanja.....	73
6.7. Ocjena istraživanja.....	75

VII ZAKLJUČCI.....	76
VIII SAŽETAK.....	78
IX SUMMARY .....	79
X LITERATURA .....	80
IX ŽIVOTOPIS .....	95



# I UVOD

## 1. Neuroendokrini tumori

Posljednjih je godina nuklearna medicna postala neosporno važna u dijagnostici neuroendokrinih tumora, uglavnom zahvaljujući dobrim dijagnostičkim rezultatima izotopima obilježenih somatostatinskih analoga. Karakteristika je nuklearno-medicinskih dijagnostičkih metoda funkcionalna informacija bazirana na kinetici i biodistribuciji radiofarmaka, što omogućava uvid u metaboličke i receptorske procese na razini stanice (1-3).

Također je posljednjih godina prisutan znatan tehnološki napredak među scintigrafskim metodama oslikavanja. Jedno od najvažnijih tehnoloških dostignuća na tom polju je primjena takozvanog „hibridnog“ oslikavanja. Primjena hibridne instrumentacije označava kombinaciju jednofotonske emisijske kompjutorizirane tomografije s niskodoznom kompjutoriziranom tomografijom (SPECT/CT). Ovakava kombinacija tehnoloških dostignuća omogućava istovremeni uvid u funkciju stanice te u same morfološke promjene (4-8).

Posljednjih godina svjedoci smo značajnog tehničkog napretka pozitronske emisijske tomografije s kompjutoriziranom tomografijom (PET/CT). Navedena metoda pruža odlične mogućnosti uz izvrstan uvid u morfološke i funkcionalne promjene. Pomoću pozitronskih radiofarmaka obilježeni su i analozi somatostatinskih receptora, čime se postižu izvrsni rezultati u dijagnostici neuroendokrinih tumora. Međutim, sama metoda ima iznimno visoku cijenu obzirom na primjenu pozitronskih radiofarmaka i obzirom na primjenu samog PET/CT uređaja. Iako PET/CT pomoću obilježenih somatostatinskih analoga vjerojatno predstavlja budućnost dijagnostike neuroendokrinih tumora, metoda trenutno nije dostupna u Republici Hrvatskoj.

## 1.1. Epidemiologija

Epidemiologija ovih relativno rijetkih tumora, koji čine samo 0,49% svih tumora, je od značajnog interesa. Najučestaliji su neuroendokrini tumori crvuljka, rektuma i ileuma, iako je kroz posljednjih 20 godina dvadesetog stoljeća uočen pad incidencije karcinoida crvuljka uz porast incidencije karcinoida ostalih sijela (9, 10).

Podaci za Republiku Hrvatsku govore o incidenciji neuroendokrinih tumora od 1 do 8 novooboljelih na 100.000 stanovnika (11). Učestalost neuroendokrinih tumora je u porastu u Hrvatskoj i svijetu posljednjeg desetljeća (11-13). Prevalencija neuroendokrinih tumora je oko 4 do 5 oboljelih na 100.000 stanovnika (14).

Incidencija gastroenteropankreatičnih neuroendokrinih tumora iznosi 3,6 na 100.000 stanovnika (podaci za SAD) (15), dok je incidencija samog neuroendokrinog tumora gušterače 1 na 100.000 stanovnika te čini 1 do 2% svih tumora gušterače (16-18).

Neuroendokrini tumori gušterače čine samo 1,3 do 2,8% novih slučajeva tumora gušterače godišnje. Međutim unatoč relativno niskoj incidenciji, prevalencija je procijenjena na 9,9% svih tumora gušterače (18-20).

Neuroendokrini tumori se uglavnom pojavljuju u mlađoj i srednjoj životnoj dobi, što nije karakteristično za ostale vrste tumora. Također je kroz drugu polovicu 20. stoljeća zamijećen porast prosječne dobi u kojoj se pojavljuju neuroendokrini tumori s 59,9 na 61,4 godina (10).

Kroz period od posljednjih trideset godina dvadesetog stoljeća zamijećen je porast prevalencije neuroendokrinih tumora od 213% za muškarce te od 286% za žene (za sve etničke skupine). Petogodišnje preživljenje za neuroendokrine tumore gušterače varira od 97% za inzulinom, do samo 30% za nefunkcionalne, asimptomatske tumore. Petogodišnje preživljenje za karcinoidne tumore iznosi oko 60% i ta vrijednost se nije značajnije promijenila u posljednjih 30 godina (21).

Bronhopulmonalni neuroendokrini tumori čine samo 1,2% ukupnog broja primarnih neoplazmi pluća. Njihova incidencija je također u porastu i 2013. godine je iznosila 1,57 na 100.000 stanovnika (podaci za SAD). Najčešće se pojavljuju u pripadnika bijele rase u šestom i sedmom desetljeću života, a od svih oblika bronhopulmonalnih neuroendokrinih tumora, najučestaliji je tipičan karcinoid koji čini 80 do 90% svih novootkrivenih tumora ovog tipa (22, 23).

## 1.2. Etiologija

Neuroendokrini tumori su rijetka, heterogena grupa neoplazmi. Svakom novom spoznajom klasifikacija neuroendokrinih tumora se mijenja, što je posebice bilo izraženo posljednjih godina. Danas je općeprihvaćeno stajalište o podrijetlu neuroendokrinih tumora iz pluripotentne matične stanice, dok termin „neuroendokrino“ definirana ponašanje i specifičnu histologiju stanice i tumora (karakteristična patohistološka bojenja, prisustvo specifičnih proteina plazme i sekretornih produkata). Obzirom na navedeno, neuroendokrini stanični sustav uključuje sve neuronalne i endokrine elemente koji dijele karakterističan fenotip; simultanu ekspresiju specifičnih proteina (neuroendokrini obilježivači) i za stanicu specifične hormonalne proizvode. Ovi su peptidi sadržani u unutarstaničnim vezikulama iz kojih se ispuštaju putem egzocitoze na izvanjski podražaj (15, 24-35).

Neuroendokrini tumori su heterogena grupa solidnih malignih tumora neuroektodermalnog embrionalnog podrijetla uglavnom lokalizirana u probavnom traktu i gušterači (8). Obzirom da su podrijetla različitih endokrinih stanica, neuroendokrini tumori mogu nastati u bilo kojem dijelu probavnog trakta ili dišnog sustava (36).

Također, obzirom na neuroendokrino podrijetlo stanica, važna biološka osobina ovih tumora je sposobnost sinteze biogenih amina i peptidnih hormona koji su uzrok nastanka brojnih i različitih kliničkih sindroma (37, 38). Karakteristika ovih tumora je uglavnom spor rast, a u trenutku otkrivanja bolesti u velikom postotku prisutne su regionalne ili udaljene metastatske promjene, odnosno bolest je u već znatno uznapredovalom stadiju (12, 14).

Novija predklinička i klinička istraživanja molekularne biologije neuroendokrinih tumora u bolesnika s rijetkim genetskim sindromima (Multipla endokrina neoplazija tipa 1, Von Hippel-Lindau sindrom) ukazuju na prisustvo određenih genetskih promjena u samom procesu tumorogeneze (39). Istraživanja su najdalje doprla u području neuroendokrinih tumora gušterače gdje su utvrđene promjene na razini signalnih puteva između stanica. Genetske mutacije duž signalnih puteva (PI3K/mTOR/Menin/p27/p18) mogu uzrokovati abnormalu proliferaciju neuroendokrinih tumora. Također je u bolesnika s pankreatičnim neuroendokrinih tumorima češće uočena mutacija na MEN1 genu (gen koji kontrolira G1/S progresiju staničnog ciklusa). Jedan od poznatijih članova PI3K obitelji gena je i mTOR gen

koji regulira preživljenje i proliferaciju stanice (40). Njegova abnormalna aktivacija je učestala kod bolesnika s neuroendokrinim tumorima gušterače. Od ostalih genetskih mutacija udruženih s učestalom pojavnosti neuroendokrinih tumora izdvaja se promjena na adapterskim proteinima DAXX/ATRAX (41). Navedeni proteini djeluju kao dimer, a njihova funkcija se povezuje sa stabilizacijom kromatina, posebice telomerskog kromatina. Također utvrđena je povezanost između DAXX gena i njegov utjecaj na p53 ekspresiju i utjecaj na sustav regulacije stanične apoptoze. Visoka učestalost DAXX mutacije uzrokuje poremećaje p53 regulirane G1/S progresije staničnog ciklusa, te posljedičnu tumorogenezu (28, 42, 43).

### 1.3. Patologija i klasifikacija

Njemački patolog Lubarsch, sa sveučilišta u Minhenu, smatra se u povijesnim knjigama kao prvi patolog koji je utvrdio postojanje neuroendokrinoog tumora (u ovom slučaju karcinoida) još davne 1888. godine.

Prve učestalije dijagnoze i prvo razlikovanje neuroendokrinih tumora od ostalih vrsta tumora datiraju iz ranog dvadesetog stoljeća. Tada su imenovani karcinoidi, obzirom na njihov relativno spor rast koji je smatran sličan rastu karcinoma, međutim ne u potpunosti identičan ostalim vrstama tumora (44).

Povijesno, zbog široke rasprostranjenosti primarnih tumora u tijelu i različite kliničke prezentacije samih neuroendokrinih tumora, u kliničkoj primjeni postojale su brojne klasifikacije i primjenjivana je različita terminologija.

Karcinoidi se dijele u tri grupe:

1. Tumori prednjeg crijeva (čine 50-60% karcinoida) lokalizirani u mukozi želuca, duodenumu, plućima i timusu
2. Tumori srednjeg crijeva (20-25%) koji su lokalizirani u jejunumu i distalnom ileumu
3. Tumori stražnjeg crijeva (15-30%) lokalizirani u distalnom kolonu i rektumu.

Tradicionalna klasifikacija dalje dijeli neuroendokrine tumore u šest grupa:

1. Neuroendokrini tumori gastroenteropankreatičnog područja kojima pripadaju neuroendokrini tumori želuca, duodenuma, jejunuma, cekuma, crvuljka, kolona, rektuma te endokrini tumori gušterače [funkcionalni (gastrinom, inzulinom, VIPom, glukagonom, somatostatinom) i nefunkcionalni]
2. Simpatoadrenergični tumori kojima pripadaju feokromocitom, paragangliom i neuroblastom
3. Medularni karcinom štitnjače
4. Grupa multiplih neuroendokrinih neoplazija (MEN) kojima pripadaju:
  - MEN 1 sindromi (hiperplazija ili neoplazma hipofize, doštitnih žlijezda, adenom ili hiperplazija nadbubrežne žlijezde, lipomi)

- MEN 2A sindromi (medularni karcinom štitnjače, feokromocitom, hiperplazija doštitnih žlijezda)
  - MEN 2B sindromi (neurinomi, mišićno-koštane abnormalnosti, poremećaji motiliteta crijeva, rjeđe uključuje i poremećaje doštitnih žlijezda)
5. Neuroendokrini tumori pluća
  6. Tumori hipofize.

Mnogi pokušaji učinjeni su s ciljem bolje klasifikacije i organizacije ovako velike i raznolike grupe tumora. Jedan od takvih pokušaja je i aktualna klasifikacija Svjetske Zdravstvene Organizacije (SZO) iz 2010. godine. Ona dijeli neuroendokrine tumore u dvije kategorije: dobro i slabo diferencirane. Dobro diferencirane neuroendokrine tumore dalje dijeli u dvije kategorije: G1 (niskog gradusa) i G2 (intermedijarnog gradusa). Svi slabo diferencirani neuroendokrini tumori su G3 (visokog gradusa) neuroendokrini karcinomi. Navedena klasifikacija temelji se na određivanju proliferacijskog indeksa s Ki-67 protutijelom (broj pozitivnih stanica na 100 tumorskih stanica prikazan kao postotak pozitivnih stanica) te određivanju broja mitoze u preparatu (prikazuje se kao broj mitoze na 10 vidnih polja velikog povećanja mikroskopa, 400x) (34, 45).

**Aktualna klasifikacija neuroendokrinih tumora prema SZO iz 2010. godine:**

1. NET G1 - manje od 2 mitoze, Ki-67 manji ili jednak 2%
2. NET G2 - 2 do 20 mitoze, Ki-67 3-20%
3. NET G3 - više od 20 mitoze, Ki-67 veći od 20%.

## 1.4. Klinička prezentacija i procjena bolesti

Obzirom da su ovi tumori vrlo rijetki, potrebna je visoka razina stručnosti te suradnja multidisciplinarnih timova kako bi se posumnjalo na njihovo postojanje te kako bi se postavila ispravna dijagnoza. Ovi tumori sintetiziraju, spremaju i luče različite peptide i neuroamine te uzrokuju različite kliničke slike, sindrome (46, 47). Većina neuroendokrinih tumora se javlja sporadično, međutim mogu također biti i dio obiteljskih sindroma kao MEN1, von Hippel-Lindau sindrom ili neurofibromatoza tipa 1.

Klinička prezentacija ovisi o sijelu primarnog tumora te o njegovoj sposobnosti stvaranja i lučenja različitih peptida (funkcionalni tumori). Većina neuroendokrinih tumora probavnog trakta su nefunkcionalni i stoga se njihova klinička prezentacija javlja kasno u tijeku bolesti, uglavnom kao simptomi mase samog tumora i pritiska na okolne strukture ili simptomi nastali od strane presadnica (metastaza). Iako funkcionalni neuroendokrini tumori uzrokuju različite kliničke simptome, individualni se simptomi često promatraju pojedinačno i teško se ili ne prepoznaju kao skup simptoma – sindrom. Zakašnjela dijagnoza je učestala (u prosjeku 5 do 7 godina od pojave prvih simptoma), što povećava rizika postojanja udaljenih presadnica (21).

Najčešće zabilježeni klinički simptomi su bol u abdomenu, dispepsija, mučnina, povraćanje, gubitak mase, proljevaste stolice. Znatno rjeđe bolest se prikazuje akutnim simptomima kao upala crvuljka, opstrukcija crijeva, perforacija crijeva ili gastrointestinalno krvarenje.

Karcinoidi želuca najčešće se pojavljuju kao mali, multipli tumori povezani s hipergastrinemijom. Ovi tumori imaju niski maligni potencijal (samo 2-5% ovih tumora razvija presadnice). Većina neuroendokrinih tumora dvanaesterca su tumori koji izlučuju gastrin te uzrokuju Zollinger-Ellison sindrom i javljaju se u bolesnika s MEN1 (21, 46-48).

Karcinoidi podrijetla enterokromafinih stanica su uglavnom nefunkcionalni, a njihovo najčešće sjelo su crvuljak i tanko crijevo. Uglavnom su mali i u prvim godina rijetko uzrokuju značajnije simptome (upala crvuljka). Međutim zamijećeno je da karcinoidi distalnog jejunuma i ileuma često daju presadnice u jetru te iako su u pravilu veličinom manji od 1 cm u 18% slučajeva uzrokuju karcinoidni sindrom karakteriziran kožnim osipom, proljevastim stolicama i abdominalnom boli (26, 44, 49, 50).

Karcinoidi debelog crijeva su uglavnom veliki tumori s najlošijom prognozom; vrlo često se pojavljuju s jetrenim presadnicama. Rektalni karcinoidi su uglavnom slučajno otkriveni tumori tijekom endoskopskih pretraga („incidentalomi“) koji u pravilu ne razvijaju značajniju kliničku sliku obzirom da su nefunkcionalni i vrlo rijetko daju presadnice u druge organe.

Neuroendokrini tumori gušterače su gotovo uvijek simptomatski tumori koji vrlo brzo razvijaju kliničku sliku. 40% navedenih tumora su nefunkcionalni, a 50% njih ima jetrene presadnice u trenutku dijagnoze (51).

Funkcionalni neuroendokrini tumori gušterače mogu stvarati brojne peptidne hormone i razvijati različite kliničke simptome. Inzulinomi se prezentiraju hipoglikemijom. Glukagonomi se prezentiraju šećernom bolesti i tipičnim osipom (nekrolitički migratorni eritem). VIP-omi se prezentiraju proljevastim stolicama i brojnim presadnicama u trenutku postavljanja dijagnoze (52). Napominjem kako funkcionalni neuroendokrini tumori gušterače nisu tema ovog doktorata (obzirom na poznato nisku osjetljivost, specifičnost i dijagnostičku točnost ispitivane dijagnostičke metode za ovu vrstu tumora) te su samo spomenuti radi potpunog uvida u raznolikost kliničke prezentacije neuroendokrinih tumora.

Većina bolesnika s bronhopulmonalnim neuroendokrinim tumorima razvija jasne simptome; kašalj (u 32% slučajeva), hemoptizu (u 26% slučajeva) i upalu pluća (u 24% slučajeva). Ova tri simptoma predstavljaju se i pojavljuju najčešće zajednički. Simptomi su često prisutni godinama prije postavljanja konačne dijagnoze. Također, navedeni tumori, mogu lučiti i brojne hormonske produkte koji uzrokuju šaroliku kliničku sliku. Najčešći hormonski produkt ovih tumora je serotonin, a njegova sekrecija uzrokuje proljevaste stolice, crveni osip lica i karcinoidnu bolest srca. Presadnice ovih tumora u jetru su relativno rijetke (u približno 2% do 5% slučajeva) (53-56).



## 1.5. Laboratorijska dijagnostika

Biokemijski markeri koji se primjenjuju u dijagnostici neuroendokrinih tumora su hormoni i amini koje stvaraju enterokromafine stanice iz kojih potječu sami tumori. Iako postoje brojni hormonski produkti koje stvaraju neuroendokrini tumori, u svakodnevnoj kliničkoj praksi, laboratorijska dijagnostika neuroendokrinih tumora temelji se na određivanju serumske koncentracije kromogranina A te određivanju koncentracije 5-hidroksiindolactene kiseline u 24 satnom urinu (u bolesnika s karcinoidnim sindromom) (24, 57-64). Također u bolesnika s neuroendokrinih tumorima mogu biti prisutne povišene vrijednosti gastrina, serotonina i kateholamina.

Kromogranini (A, B i C) su kiseli proteini podrijetlom iz intracelularnih granula, a otpuštaju se kosekrecijom s peptidima i aminima u mnogim neuroendokrinih tumorima. Visoke vrijednosti kromogranina karakteristične su za dobro diferencirane neuroendokrine tumore u kojih postoji znatna tumorska sekrecija. U usporedbi s kromograninom A (kiseli glikoprotein sastavljen od 439 aminokiselina s molekularnom masom 49 kDa), kromogranini B i C su znatno manje osjetljivi indikatori prisutnosti neuroendokrinih tumora (57, 58, 60, 62, 64).

Određivanje urinarne sekrecije (u 24 satnom urinu) krajnjeg metabolita serotonina, 5-hidroksiindolactene kiseline, koristan je inicijalni dijagnostički test s osjetljivošću i specifičnošću od oko 90 posto (ovisno o literaturi kreće se od 70 do 90 posto), a niža je u oboljelih od slabo diferenciranih neuroendokrinih tumora koji serotonin stvaraju bez karcinoidnog sindroma (65).

Ovisno o mjestu podrijetla svaki će tumor stvarati određenu, specifičnu, vrstu hormona ili peptida. U rijetkim slučajevima pronalaska primarnog sijela tumora prije pojave kliničkih simptoma, biokemijski markeri mogu se koristiti u postavljanju same dijagnoze. Također ih koristimo za praćenje bolesti, za praćenje odgovora na terapiju, a mogu imati i prognostičku vrijednost. Manje od 10% neuroendokrinih tumora su funkcionalni (oni koji stvaraju hormone i peptide), dok je većina neuroendokrinih tumora uglavnom afunkcionalna i nije udružena sa stvaranjem hormona i peptida (24).

Neuroendokrine tumore probavnog trakta te neuroendokrine tumore pluća i bronha uglavnom karakterizira lučenje kromogranina A, 5-hidroksiindolactene kiseline (koja je posebice specifična za neuroendokrine tumore podrijetla ileuma i bronha), neuron-specifične enolaze, histamina, serotonina, somatostatina, adrenokortikotropnog hormona (66).

## 1.6. Konvencionalne slikovne i endoskopske metode

Višeslojna kompjutorizirana tomografija („multislice computed tomography“ - MSCT) je neinvazivna, široko dostupna dijagnostička metoda s visokom osjetljivošću za otkrivanje neuroendokrinih tumora. Osjetljivost metode za detekciju primarnog neuroendokrinoog tumora gušterače iznosi prema objavljenim istraživanjima oko 80%. S nešto nižom osjetljivošću mogu se detektirati i tumori veličine od 4 mm. Zajednička osobitost većine neuroendokrinih tumora je hipervaskulariziranost. Zbog navedenog potrebna je primjena intravenskog jodnog kontrasta tijekom MSCT snimanja. Glavna prednost metode je precizna lokalizacija tumora u odnosu na okolne strukture, te detekcija presadnica u jetri i limfnim čvorovima abdomena (67-74).

Magnetna rezonancija (MR) zauzima važno mjesto u dijagnostici neuroendokrinih tumora, posebice neuroendokrinih tumora gušterače. Potrebno je rabiti uređaje jačine magnetskog polja 1.5 T ili više, uz mogućnost primjene MR kolangiopankreatografije (MRCP), radi procjene odnosa tumora, žučnih i pankreatičnih vodova. Snimanje je nužno u T1 i T2 sekvencama. Magnetna rezonancija predstavlja najosjetljiviju metodu za prikaz jetrenih presadnica s osjetljivošću od oko 85%, a specifičnošću od gotovo 100% (67, 71, 73, 75).

Endoskopski ultrazvuk (EUZ) je najosjetljivija metoda u dijagnostici neuroendokrinih tumora gušterače. Velika prednost metode je mogućnost biopsije s tankom iglom pod kontrolom endoskopskog ultrazvuka, što znatno povećava pouzdanost metode. Veliki iskorak u primjeni endoskopskog ultrazvuka označio je kontrastno poboljšani ultrazvuk („contrast enhanced endoscopic ultrasound“ - CEUS) koji pospješuje osjetljivost otkrivanja jetrenih sekundarizama veličine i do 2 mm u promjeru. Osjetljivost metode, ovisno o studiji, varira od 82 do 92%, dok je specifičnost na razini od 95% (68, 76-80).

## **1.7. Liječenje**

U većini slučajeva, neuroendokrini tumori, su spororastuće neoplazme. Karakteristično je kasno postavljanje ispravne dijagnoze nakon dugogodišnjih perzistirajućih simptoma. Sve navedeno povezano je s veličinom tumora koja i uz naglašenu i izraženu kliničku sliku može iznositi svega par milimetara. Obzirom na tako male dimenzije, neuroendokrini tumori često ostaju neprepoznati konvencionalnim dijagnostičkim metodama. U većini slučajeva početak liječenja je zakašnjeli te zahtijeva multidisciplinarni pristup. Također liječenje zahtijeva individualizirani pristup koji se temelji na kliničkoj simptomatologiji te je zavisan od lokacije samog primarnog tumora.

### **1.7.1. Operativno liječenje (odstranjenje primarnog tumora, metastazektomija jetre, transplantacija jetre)**

Operativno liječenje je metoda izbora u lokaliziranoj bolesti. Također, operativno liječenje je važno i u proširenoj bolesti. Takav pristup dovodi do smanjenja tumorske mase te time do boljeg preživljenja bolesnika. Ekstenzivne operacije, u bolesnika s proširenom bolešću, poboljšavaju preživljenje uz prihvatljivu razinu morbiditeta i mortaliteta po zahvatu (raspon od 0 do 5%). Glavna prepreka operativnom zahvatu je činjenica da u trenutku zahvata 80% bolesnika ima potvrđenu prisutnost jetrenih presadnica ili prisutnu bolest u lokalnim ili regionalnim limfnim čvorovima (81-83).

Gastroenteropankreatični neuroendokrini tumori se učestalo prezentiraju kao ekstenzivno proširena metastatska bolest što znatno ograničava terapijski učinak operativnog zahvata, međutim sam zahvat može spriječiti opstrukciju probavnog trakta ili znatna krvarenja što može imati pozitivan učinak na sveukupno liječenje. Ukoliko je moguće također se preporuča učiniti resekcija zbog smanjenja tumorske mase (52).

Primarni gastrointestinalni karcinomi želuca, duodenuma i rektuma u trenutku postavljanja dijagnoze veličinom su uglavnom manji od 1 cm u promjeru te ukoliko nisu lokalno invazivni, endoskopska resekcija je metoda izbora. Ukoliko rastu lokalno invazivno preporuča se odstranjenje u cijelosti („en block“ resekcija) (47).

Proširenost osnovne bolesti u jetru prisutna je u 50 do 75% neuroendokrinih tumora tankog crijeva, u 5 do 70% neuroendokrinih tumora gornjeg dijela probavnog trakta te u 14% neuroendokrinih tumora donjeg dijela probavnog trakta. 30 do 85% neuroendokrinih tumora gušterače u trenutku postavljanja dijagnoze ima jetrene presadnice, a potencijalno su u potpunosti odstranjive (resektabilne) u samo 7 do 15% bolesnika. Prisutnost jetrenih presadnica značajno pogoršava ishod operativnog zahvata te sveukupno preživljenje. Enukleacija ili ekstenzivna resekcija jetre sa ili bez ablacije tumora su metode izbora, međutim u manje od 15% bolesnika dovode do potpunog izliječenja. U manjem broja mlađih bolesnika s metastatskom bolešću ograničenom na jetru, metoda izbora je transplantacija jetre (23, 52, 83, 84).

Kako bi se poboljšao konačan ishod operativnog zahvata vrlo je važan individualni kirurški pristup bolesniku. Međutim za individualni kirurški pristup prije samog zahvata potreban je i individualni dijagnostički pristup koji će precizno procijeniti proširenost tumora (zahvaćenost bolešću regionalnih ili udaljenih limfnih čvorova, prisutnost udaljenih presadnica). Također važno je razviti metode koje će dovesti do smanjenja opterećenja jetre tumorskim presadnicama, čime bi većina bolesnika mogla postati kandidatima za operativni zahvat smanjenja tumorske mase (21).

Jedini kurativni tretman u bolesnika s bronhopulomnalnim neuroendokrinim tumorom je kirurška resekcija s maksimalnim mogućim očuvanjem okolnog zdravog plućnog parenhima. Osim same resekcije tumora u obzir dolaze i veći, agresivniji i ekstenzivniji operativni zahvati (ovisno o veličini primarnog tumora) kao što su lobektomija, bilobektomija ili pulmektomija. Ukoliko postoji proširenost bolesti na medijastinalne limfne čvorove preporuča se učiniti i medijastinalnu disekciju. Kontraverze i dalje postoje u svezi potrebe medijastinalne disekcije limfnih čvorova obzirom da istraživanja nisu jasno utvrdila povezanost između preživljenja i proširenosti bolesti na limfne čvorove medijastinuma (85-88).

### **1.7.2. Sistemsko liječenje (analozni somatostatina, kemoterapija) te radioterapija**

Osnovni ciljevi sistemske terapije u bolesnika s neuroendokrinim tumorima su kontrola klinički izraženih simptoma i supresija tumorskog rasta. Najučinkovitiji i općeprihvaćeni u kontroli simptoma su i dalje analozni somatostatina, lanreotid i oktreotid produljenog djelovanja, koji u 75% bolesnika postižu izvrsnu kontrolu simptoma vezanih uz samu tumorsku bolest. Također u 75% bolesnika dovode do smanjenja vrijednosti biokemijskih, tumorskih markera u serumu. Značajno kliničko poboljšanje postiže se primjenom analoga somatostatina. Ovi lijekovi se dobro podnose te su sigurni za primjenu, s minimalnim brojem nuspojava, što potvrđuju brojna istraživanja. Međutim, njihov učinak na sam tumorski rast je minimalan, u manje od 5% bolesnika primjena lijeka dovodi do dijagnostički mjerljive tumorske regresije (konvencionalnim radiološkim metodama), iako se u čak 50% bolesnika zamjećuje stabilizacija tumorske veličine i izostanak daljnjeg rasta samog tumora ili presadnica (89, 90).

Interferon ima izvrstan odgovor u vidu kontrole simptoma i kontrole tumorskog rasta (u 80% bolesnika), međutim uz značajan broj ozbiljnih nuspojava koje ograničavaju njegovu primjenu. Nedostaju istraživanja koja bi potvrdili značajnost simultanog liječenja interferonom i analozima somatostatina, iako navedena kombinacija dovodi do značajno nižeg broja bolesnika s daljnjom progresijom bolesti u komparaciji sa samostalnom terapijom analogom somatostatina te dovodi do boljeg preživljenja (medijan preživljenja u bolesnika s kombiniranom terapijom iznosi 51 mjesec, naspram 35 mjeseci kod bolesnika na samostalnoj terapijom analogom somatostatina) (91).

Citotoksična kemoterapija se smatra prvom linijom liječenja u bolesnika s loše diferenciranim neuroendokrinim tumorima. Kombinacija klasičnih kemoterapeutika etopozida i cisplatine ima učinka u bolesnika s loše diferenciranim gastroenteropankreatičnim neuroendokrinim tumorima. Kombinacija streptozocina i fluorouracila ili streptozocina i doksorubicina pokazala se korisnom u bolesnika s neuroendokrinim tumorom gušterače smanjujući veličinu tumora za 30% u trećine bolesnika (92).

Neuroendokrini tumori su u pravilu radiorezistentni tumori. Obzirom na navedeno klasična radioterapija se ne primjenjuje i rezervirana je za izolirane slučajeve u kojima

kirurška resekcija nije moguća ili je nepotpuna, a preostale, prethodno spomenute metode, nisu primjenjive ili nisu dostupne (21).

## 2. Konvencionalne slikovne radioizotopne metode u dijagnostici neuroendokrinih tumora

Mnogi neuroendokrini tumori pokazuju pojačanu ekspresiju somatostatinskih receptora, koja se in vivo može prikazati jednofotonskim i pozitronskim radiofarmacima (93). Posljedično, scintigrafija somatostatinskih receptora s tehnecij-99m obilježenim analogom somatostatina se široko primjenjuje za detekciju i lokalizaciju tumora pri sumnji na postojanje neuroendokrinih tumora, za lokalizaciju primarnog tumora, procjenu proširenosti bolesti, praćenje učinka liječenja te kao metoda probira bolesnika podobnih za terapiju analogima hormona somatostatina.

Duži niz godina indijem-111 obilježen analog somatostatina (In-111 pentetreotid, OctreoScan™; Mallinckrodt, Petten, Nizozemska) je bio jedina metoda prikaza raspodjele somatostatinskih receptora u organizmu. Korištenje indija-111 prilično je ograničeno visokim troškovima proizvodnje u ciklotronu te suboptimalnim karakteristikama za samo snimanje: srednje energije fotona nisu najpogodnije za snimanje gama kamerom (171 keV, 245 keV), dugo vrijeme fizikalnog poluraspada od 67,3 sati rezultira višim dozama ozračenja bolesnika (efektivna doza ozračenja i preko 20 mSv, što je u ovisnosti o apliciranoj aktivnosti), te dvodnevni protokolom snimanja koji je vrlo nepogodan za bolesnike (1, 94-101).

Poželjnije je obilježavanje somatostatinskih analoga s izotopom tehnecija-99m zbog povoljnijeg fizikalnog vremena poluraspada od 6,02 sati, monoenergetske gama zrake energije 140 keV, jednodnevnog protokola snimanja, više rezolucije te znatno niže efektivne doze ozračenja bolesnika ( $4,6 \pm 1,1$  mSv) (102). Dijagnostička točnost scintigrafije znatno je unaprijeđena uporabom jednofotonske emisijske kompjutorizirane tomografije (SPECT), obzirom da ista omogućava trodimenzionalni prikaz distribucije radiofarmaka u organizmu te točniju diferencijaciju između patološkog nakupljanja radiofarmaka u tumorskim lezijama i nespecifičnog, fiziološkog nakupljanja u abdomenu. Dodatno unapređenje scintigrafske metode nastalo je primjenom hibridnih metoda snimanja te uporabom lokalizacijske, niskodozne, kompjutorizirane tomografije (jednofotonska emisijska kompjutorizirana tomografija/niskodozna kompjutorizirana tomografija, SPECT/CT) (103, 104).

## **II HIPOTEZA**

Postoji statistički značajna razlika između jednofotonske emisijske tomografije i kompjutorizirane tomografije (SPECT/CT) u odnosu na jednofotonsku emisijsku tomografiju (SPECT) i scintigrafiju cijelog tijela u otkrivanju prisutnosti i broja točno lokaliziranih lezija neuroendokrinih tumora.



### III CILJEVI ISTRAŽIVANJA

OPĆI CILJ: Razjasniti postoji li prednost uporabe SPECT/CT metode tijekom scintigrafije somatostatinskih receptora učinjene pomoću tehnecij-99m obilježenoga oktrotida u bolesnika s neuroendokrinim tumorima u odnosu na dosadašnji način snimanja.

SPECIFIČNI CILJEVI: Usporedba pojedinih akvizicijskih modaliteta učinjenih 4 sata po injiciranju radiofarmaka: scintigrafije cijelog tijela, SPECT i SPECT/CT metode snimanja. Utvrditi postoji li vrijednost akvizicije ranog SPECT snimanja abdomena, učinjenog 10 minuta po injiciranju radiofarmaka.

Utvrditi vrijednost niskodozne kompjutorizirane tomografije za razlikovanje specifičnog nakupljanja radiofarmaka u lezijama neuroendokrinih tumora od nespecifičnog (fiziološkog) nakupljanja u abdomenu.

Nakon usporedbe scintigrafskih rezultata sa „referentnim (zlatnim) standardom“ (patohistološka potvrda ili kliničko praćenje od najmanje godinu dana uz primjenu dostupnih dijagnostičkih metoda) odredit će se osjetljivost, specifičnost, pozitivna i negativna prediktivna vrijednost te točnost dijagnostičkog testa.

## **IV BOLESNICI I METODE**

### **1. Bolesnici**

Šezdeset i pet (65) ispitanika s patohistološki potvrđenom dijagnozom neuroendokrinog tumora, upućenih od strane specijalista interne medicine ili internističke onkologije, je bilo uključeno u ovu istraživanje. Snimanje bolesnika se provodilo u Kliničkom bolničkom centru Zagreb između svibnja 2012. i prosinca 2014. godine, a provedeno je i kliničko praćenje bolesnika po završetku pretrage od najmanje godinu dana te usporedba sa „referentnim (zlatnim) standardom” (patohistološka potvrda ili kliničko praćenje od najmanje godinu dana uz primjenu dostupnih dijagnostičkih metoda). Sveukupno trajanje projekta je iznosilo gotovo četiri godine.

Svi podaci su pohranjeni i obrađivani u elektroničkom obliku (MS Excel, MedCalc, Statistica), a voditelj projekta i suradnici su u potpunosti poštivali propisane postupke za zaštitu osobnih podataka. U baze podataka bolesnici su uneseni pomoću posebnog koda. Medicinsku dokumentaciju su pregledavali samo voditelj projekta i njegovi suradnici, a imena bolesnika nikada neće biti otkrivena trećim osobama. Pristup dokumentaciji mogu imati i predstavnici Etičkog povjerenstva.

#### **Kriterij uključivanja ispitanika u istraživanje:**

1. svi ispitanici iznad 18 godina starosti sa patohistološki potvrđenom dijagnozom neuroendokrinog tumora
2. ispitanici s kliničkim pitanjem preoperativne procjene proširenosti bolesti, procjenom proširenosti bolesni nakon operativnog zahvata ili pitanjem odabira najpogodnije terapije za nastavak liječenja

### **Isključni kriteriji:**

1. ispitanici koje nismo bili u mogućnosti pratiti nakon provedene dijagnostičke metode
2. neadekvatno praćenje
3. trudnoća
4. svi ispitanici s poznatom alergijom na kontrastni medij ili poznatom alergijom na jod
5. ispitanici s hipertireozom
6. ispitanici kod kojih nije primjenjena SPECT/CT metoda s peroralnim kontrastnim medijem

Ova studija provedena je u Kliničkom bolničkom centru Zagreb između svibnja 2012. i prosinca 2014. godine na 65 bolesnika koji su zadovoljili kriterije uključivanja i kojima je snimljena planarna scintigrafija cijelog tijela (,whole body“ – WB), SPECT i SPECT/CT pomoću oktrotida obilježenoga tehnecijem-99m.

Scintigrafija somatostatinskih receptora, koja je uključivala planarnu scintigrafiju cijelog tijela, SPECT i SPECT/CT, provedena je 4 tjedan po posljednjem tretmanu dugodjelujućeg oktrotida (Sandostatin® LAR®; Novartis, Basel, Švicarska). Patohistološka klasifikacija neuroendokrinih tumora bazirala se na kriterijima Svjetske zdravstvene organizacije iz 2010. godine (SZO 2010).

U 59 bolesnika kod kojih je proveden operativni zahvat prije scintigrafije, dijagnoza neuroendokrine neoplazme je postavljena patohistološkom evaluacijom operativno dobivenog preparata, dok je u 6 bolesnika konačna dijagnoza postavljena biopsijom tumora.

U 4 bolesnika unatoč provedenoj patohistološkoj evaluaciji koja je upućivala na postojanje neuroendokrino tumora, podaci vezani uz klasifikaciju tumora prema kriterijima SZO iz 2010 godine (stupanj diferencijacije tumora i gradus tumora) nisu bili dostupni.

## 2. Metode

### 2.1. Scintigrafija s tehnecij-99m obilježenim oktreetidom

Radiofarmak Tehnecij-99m hidrazinonikotininil-tirozin(3)-oktreetid ( $^{99m}\text{Tc}$ -HYNIC-TOC), punim nazivom Tehnecij-99m etilendiaminooctena kiselina - hidrazinonikotininil-tirozin(3)-oktreetid je pripremljen od strane iskusnog inženjera radiokemije prema preciznim uputama proizvođača (Institute of Atomic Energy, POLATOM) tehničkim postupkom opisanim od grupe autora, Decristoforo sa suradnicima (105). Kemijska čistoća pripravka iznosila je u svakom pojedinačnom slučaju najmanje 95%. Obilježavanje radiofarmaka je provedeno na Kliničkom zavodu za nuklearnu medicinu (KBC Zagreb). Svakom bolesniku je injiciran tehnecij-99m oktreetid prosječne aktivnosti 670 MBq.

**Protokol snimanja koji se primjenjivao tijekom istraživanja sastojao se od slijedećih metoda:**

1. SPECT regije interesa 10 minuta po injiciranju tehnecij-99m obilježenoga oktreetida
2. Planarni scintigrami cijelog tijela učinjen 4 sata po injiciranju radiofarmaka tijela („whole body“ – WB)
3. SPECT regije interesa učinjen 4 sata po injiciranju radiofarmaka
4. SPECT/CT regije interesa uz primjenu peroralnog kontrastnog medija

Snimanja su provedena na dvoglavoju gama kameri Symbia T Serije (Siemens Medical Solutions, Erlangen, Njemačka). Za sve provedene akvizicije korišten je isti tip kamere i snimanja su provedena pod istim uvjetima.

Planarna scintigrafija cijelog tijela snimana je 4 sata po injiciranju radiofarmaka pomoću navedene dvoglave gama kamere. Za snimanje cijelog tijela (planarni scintigram cijelog tijela) korišten je paralelni, nisko-energetski kolimator visoke rezolucije. Energetski prozor je bio postavljen na 140 keV, širina energetskog prozora iznosila je 15%. Anteriorne i posteriorne snimke cijelog tijela snimane su u ležećem položaju u kontinuiranom modu (brzina kreveta iznosila je 9cm/sek), matrica 256 x 1024.

SPECT regije interesa sniman je 10 min i 4 sata po injiciranju. Akvizicijski parametri SPECT snimanja: orbita snimanja iznosila je 360°, snimane su 64 projekcije, 25 sekundi svaka projekcija, matrica 128 x 128, faktor uvećanja 1.0.

SPECT/CT snimanje provedeno je također 4 sata po injiciranju radiofarmaka. Neposredno nakon snimanja jednofotonske emisijske tomografije (SPECT), provedeno je snimanje niskodozne kompjutorizirane tomografije u kраниокаудалном smjeru prema slijedećim parametrima: napon rentgenske cijevi od 130 kV, jakost struje na rentgenskoj cijevi 25 mAs, matrica 512 x 512, debljina pojedinog sloja iznosila je 5 mm. Snimanja su provedena bez specifičnih protokola za disanje uz primjenu oralnog vodotopivog jodnog kontrastnog sredstva (Gastrografin®, otopina za oralnu primjenu, natrijev amidotrizoat 100 mg/mL, meglumin amidotrizoat 660 mg/mL; 10 mL Gastrografina razrijeđeno u 500 mL vode). Gastrografin je primijenjen neposredno prije SPECT/CT snimanja (u slučaju da je sniman SPECT/CT abdomena) 4 sata po injiciranju tehnećij-99m oktretida poradi bolje vizualizacije probavnog trakta te time preciznije lokalizacije eventualnih promjena u probavnom traktu ili neposredno uz njega.

Sve snimke rekonstruirane su pomoću SyngoMI radne stanice (SynoMI VA60B; Siemens Medical Solution, Erlangen, Njemačka). SPECT snimke su rekonstruirane pomoću OSEM („ordered subset expectation maximization“) iterativne metode (4 iteracije, 2 podseta) s ciljem točne koregistracije SPECT snimki s kompjutoriziranom tomografijom. Primjenjivana je korekcija atenuacije pomoću mapa dobivenih iz snimki niskodozne kompjutorizirane tomografije. Korigirane SPECT snimke regije interesa još jednom su rekonstruirane i filtrirane pomoću FLASH-3D metode (8 iteracija, 8 podsetova), što je prema istraživanju koje je proveo Sowa-Staszczak najoptimalnija metoda rekonstrukcije (106).

SPECT/CT abdomena je snimljen u 52 bolesnika, toraksa i abdomena u šest bolesnika, toraksa u dva bolesnika, abdomena i zdjelice u tri bolesnika te cijelog tijela (od baze lubanje do proksimalne trećine natkoljenica) u dva bolesnika.

Rezultati svih modaliteta snimanja (planarni scintigrami cijelog tijela, SPECT i SPECT/CT) su uspoređeni međusobno i s konvencionalnim dijagnostičkim metodama koje su bile provedene tijekom daljnjeg praćenja svakog pojedinog bolesnika. Od konvencionalnih dijagnostičkih metoda koje su primjenjivane u daljnjem praćenju bolesnika valja istaknuti kompjutoriziranu tomografiju potpomognutu intravenskim kontrastom, magnetnu

rezonanciju, PET/CT, endoskopski ultrazvuk te druge endoskopske procedure (kolonoskopija, gastroskopija). U daljnjem kliničkom praćenju posebna pažnja posvećena je praćenju vrijednosti biokemijskih markera (CgA, 5-HIAA, NSE) te kliničkom stanju bolesnika.

## **2.2. Metodologija analize scintigrama**

Analiza scintigrama (planarnih scintigrama cijelog tijela, jednofotonske emisijske tomografije i jednofotonske emisijske tomografije s niskodoznom kompjutoriziranom tomografijom) provedena je prema slijedećem načelu: svaka fokalno nakupljanje radiofarmaka koje prelazi normalno regionalno nakupljanje radiofarmaka ili nakupljanje u jetrenom parenhimu je zabilježeno kao patološko nakupljanje. Sve lezije s patološkim nakupljanje radiofarmaka čija se precizna anatomska lokalizacija nije mogla utvrditi zabilježene su kao neodređene lezije i naveden lezije isključene su iz evaluacije dijagnostičkih mogućnosti pojedinih modaliteta (planarni scintigrami cijelog tijela, SPECT, SPECT/CT) kao i iz ROC (Receiver Operating Characteristics) analize.

Lezije vizualizirane na scintigramu cijelog tijela, SPECT ili SPECT/CT snimanju analizirane su temeljem broja i lokacije lezija i uspoređene su s referentnim standardom. Mnoge prisutne lezije nisu mogle biti patohistološki verificirane obzirom da ekscizija svake pojedine lezije nije potrebna, nije primjerena te nije etički prihvatljiva. Iz navedenog razloga referentni standard za usporedbu je baziran na zbroju svih kliničkih i dijagnostičkih procedura obavljenih tijekom praćenja bolesnika.

Slijedeći kriterij je primjenjivan kao referentni standard za utvrđivanje maligne neuroendokrine konstitucije pojedine lezije:

1. patohistološka potvrda neuroendokrine neoplazme,
2. pozitivan nalaz konvencionalnih dijagnostičkih metoda (koji upućuje na neuroendokrinu neoplazmu) te
3. pozitivni klinički i biokemijski nalazi u daljnjem praćenju koji upućuju na neuroendokrinu neoplazmu.

Scintigrafski nalazi su klasificirani kao stvarno pozitivni, stvarno negativni, lažno pozitivni, lažno negativni u usporedbi s „referentnim (zlatnim) standardom“ (patohistološka potvrda ili kliničko praćenje od najmanje godinu dana uz primjenu dostupnih dijagnostičkih metoda).

Kako bi se utvrdila dodatna vrijednost SPECT/CT metode snimanja u različitim organskim sustavima, lezije neuroendokrinih tumora grupirane su u 7 grupa: lezije jetre, gušterače, limfnih čvorova, crijeva, kostiju, pluća i lezije drugih lokacija.

Također je utvrđen utjecaj dijagnostičke metode na daljnji tijek liječenja bolesnika i na plan daljnjeg liječenja. Svako odstupanje od prethodno utvrđenog plana je zabilježeno kao pozitivan utjecaj na daljnji tijek liječenja i kao novonastala promjena u tijeku liječenja kao posljedica primjene scintigrafske dijagnostičke metode.

### **2.3. Ostale metode u praćenju bolesnika**

Tijekom kliničkog praćenja primjenjen je značajan broj različitih dijagnostičkih metoda koje su obuhvaćale MSCT, PET/CT, magnetnu rezonanciju, različite endoskopske metode (gastroskopija, endoskopija, endoskopski ultrazvuk). Također su praćene vrijednosti biokemijski pokazatelja aktivnosti bolesti u krvi i urinu kao što su kromogranin A, neuron specifična enolaza te 5-hidroksiindolactena kiselina.

### **2.4. Statistička obrada podataka**

Napravljena je retrospektivna analiza svih ranije opisanih modaliteta snimanja (SPECT 10 minuta, planarni scintigrami, SPECT 4 sata, SPECT/CT 4 sata) u odnosu na podatke dobivene zlatnim standardom (histopatološki nalaz ili druge slikovne pretrage u praćenju nakon inicijalnog scintigrafskog snimanja).

Prikazana je opisna statistika kategorijskih varijabli kroz apsolutne frekvencije i odgovarajuće udjele, dok su se kvantitativne vrijednosti prikazale pomoću medijana i pripadajućih interkvartilnih raspona.

Dijagnostičke vrijednosti pojedinih slikovnih metoda prikazane su kroz parametre osjetljivosti, specifičnosti, negativne i pozitivne prediktivne vrijednosti, dijagnostičkog omjera šansi (OR) te površine ispod ROC krivulje („area under curve“ - AUC) i to na ukupnom uzorku, prema pojedinim organima te prema sijelu primarnog tumora.

Izračunati su Spearmanovi korelacijski koeficijenti između broja lezija određenih zlatnim standardom i pojedinim slikovnim metodama obzirom na primarno sijelo tumora, kao i kod broja lezija otkrivenih SPECT/CT metodom na pojedinoj lokaciji u odnosu na podatke dobivene zlatnim standardom.

Analizom razlika između ROC (Receiver Operating Characteristics) krivulja na bazi pacijenata ali i na bazi broja lezija ustanovljena je najbolja metoda obzirom na podatke dobivene iz zlatnog standarda. Sve P vrijednosti manje od 0,05 su smatrane značajnima.

U analizi se koristila programska podrška Statistical software MedCalc version 15.8 (MedCalc Statistical Software version 15.8 (MedCalc Software bvba, Ostend, Belgium; <https://www.medcalc.org>; 2015)



## V REZULTATI

Tablice 1. i 2. prikazuju opisnu statistiku praćenih kategorijskih i kvantitativnih varijabli na ukupnom promatranom uzorku (N=65 ispitanika). U ispitivanom uzorku bilo je gotovo podjednako muškaraca i žena (47,7% naspram 52,3%), dok je medijan dobi iznosio 60,39 godina (interkvartilni raspon, IQR: 49,97-67,79).

Najčešća lokalizacija primarnog sijela neuroendokrinog tumora bila je gušterača (29,2%), dok je metastatska bolest bila prisutna u 18 (27,7%) ispitanika. Većina ispitanika imala je neuroendokrini tumor gradusa 1 i 2 (NET G1 u 30 bolesnika te NET G2 u 24 bolesnika). Medijan duljine praćenja ispitanika bio je 29,33 mjeseci (IQR: 23,07-35,87).

Indeks proliferacije (Ki-67) bio je dostupan u 44 bolesnika a njegov medijan je iznosio 5,00%, što ukazuje na predominaciju dobro diferenciranih neuroendokrinih tumora u istraživanju.

U 63,1% bolesnika indikacija za scintigrafiju somatostatinskih receptora je bila procjena proširenosti bolesti nakon provedenog operativnog liječenja („restaging“). U 59 ispitanika (90,8%) proveden je operativni zahvat te ukljanjanje primarnog sijela tumora prije scintigrafije somatostatinskih receptora, dok je u 6 ispitanika (9,2%) učinjena biopsija primarnog tumora.

**Tablica 1.** Opisna statistika praćenih kategorijskih varijabli na ukupnom promatranom uzorku (N=65 ispitanika)

		N	%
SPOL	Ženski	34	52,3%
	Muški	31	47,7%
DIJAGNOZA S LOKACIJOM PRIMARNOG SIJELA TUMORA	Debelo crijevo	13	20,0%
	Tanko crijevo	18	27,7%
	Pluća i bronhi	6	9,2%
	Gušterača	19	29,2%
	Želudac	5	7,7%
	Ostalo	4	6,2%
POZNATA PROŠIRENA BOLEST U TRENUTKU DOLASKA	Ne	47	72,3%
	Da	18	27,7%
PATOHIŠTOLOŠKA DIJAGNOZA	G1	30	46,2%
	G2	24	36,9%
	G3	7	10,8%
	Nedefinirana	4	6,2%
DIFERENCIJACIJA	Dobro diferenciran	54	83,1%
	Slabo diferenciran	7	10,8%
	Nedefinirano	4	6,2%
INDIKACIJA ZA PRETRAGU	Preoperativni staging	3	4,6%
	Restaging nakon operativnog zahvata	41	63,1%
	Odabir terapije	11	16,9%
	Praćenje na terapiji sandostatinom	10	15,4%
SCINTIGRAFSKI POZITIVAN	Ne	27	41,5%
	Da	38	58,5%
LOKACIJA I INTENZITET NAKUPLJANJA U LEZIJAMA	Manji intenzitet od jetre	2	3,1%
	Bez nakupljanja	27	41,5%
	Intenzitet kao jetra	2	3,1%
	Veći intenzitet od nakupljanja u jetri	34	52,3%
OPERIRANI	Ne	6	9,2%
	Da	59	90,8%
SAMO BIOPSIJA	Ne	59	90,8%
	Da	6	9,2%
PATOLOŠKA KLINIČKA SLIKA	Ne	47	72,3%
	Da	18	27,7%
TERAPIJA SANDOSTATIN	Ne	40	61,5%
	Da	19	29,2%
	KT	6	9,2%
BIOKEMIJA POZITIVNA	Ne	39	60,0%
	Da	26	40,0%
KONTROLNA SCINTIGRAFIJA	Ne	46	70,8%
	Da	19	29,2%
KONTROLNA SCINTIGRAFIJA POZITIVNA	Negativna	4	21,1%
	Pozitivna	15	78,9%
INTENZITET NAKUPLJANJA RADIOFARMAKA	Nema nakupljanja	27	41,5%
	Manje nego u jetri	2	3,1%
	Kao u jetri	2	3,1%
	Više nego u jetri	34	52,3%

Od biokemijskih markera u istraživanju su praćene vrijednosti Kromogranina A (dostupno u 57 ispitanika), 5-hidroksindolactone kiseline (dostupno u 31 ispitanika) te neuron specifične enolaze (dostupno u 7 ispitanika).

**Tablica 2.** Opisna statistika praćenih kvantitativnih varijabli na ukupnom promatranom uzorku

	N	Aritmetička sredina	SD	Min	Max	Centile		
						25.	Medijan	75.
DOB (godine)	65	59,17	13,62	22,65	84,11	49,97	60,39	67,79
PRAĆENJE (mjeseci)	65	29,83	7,63	15,60	46,13	23,07	29,33	35,87
Ki-67 (%)	44	7,64	9,67	1,00	50,00	2,00	5,00	10,00
5HIAA (μmol/d)	31	107,72	268,33	4,00	1390,00	21,00	27,00	45,60
CgA (μg/L)	57	219,21	347,46	0,20	1500,00	5,30	59,00	288,00
NSE (μg/L)	7	12,88	6,00	8,40	25,80	8,90	11,07	14,02

Tablice 3. do 9. Prikazuju dijagnostičke vrijednosti pojedinih korištenih metoda slikovnog prikaza u odnosu na zlatni standard u dijagnostici promjena na pojedinim organskim sustavima.

Radi svrsishodnijeg praćenja definirali smo sedam grupa organskih sustava:

1. jetra,
2. gušterača,
3. limfni čvorovi,
4. tanko i debelo crijevo,
5. kosti,
6. pluća
7. ostale ispitivane lokacije.

Osjetljivost i specifičnost SPECT/CT metode za dijagnostiku promjena u jetri iznosile su 76% i 95%, a površina ispod krivulje (AUC) je iznosila 0,86.

Osjetljivost i specifičnost SPECT/CT metode za dijagnostiku promjena u gušterači iznosile su 80% i 98,18%, a površina ispod krivulje (AUC) je iznosila 0,89.

Osjetljivost i specifičnost SPECT/CT metode za dijagnostiku promjena u limfnim čvorovima iznosile su 86,67% i 96%, a površina ispod krivulje (AUC) je iznosila 0,91.

Osjetljivost i specifičnost SPECT/CT metode za dijagnostiku promjena u tankom i debelom crijevu iznosile su 50% i 98,41%, a površina ispod krivulje (AUC) je iznosila 0,74.

Osjetljivost i specifičnost SPECT/CT metode za dijagnostiku promjena u kostima iznosile su 100% (za oba ispitavana parametra), a površina ispod krivulje (AUC) je iznosila 1,0.

Osjetljivost i specifičnost SPECT/CT metode za dijagnostiku promjena u plućima iznosile su 100% i 95%, a površina ispod krivulje (AUC) je iznosila 0,98.

Osjetljivost i specifičnost SPECT/CT metode za dijagnostiku promjena u ostalim ispitivanim lokacijama iznosile su 100% (za oba ispitivana parametra), a površina ispod krivulje (AUC) je iznosila 1,0.

U pravilu, najbolju osjetljivost i specifičnost, dijagnostički omjer šansi (odds ratio ili OR) i najveću površinu ispod krivulje (AUC) ima SPECT/CT metoda snimljena 4 sata nakon injiciranja tehnećij-99m obilježenoga oktretotida.

Ako gledamo sumarni prikaz, u kojem su uključene sve lokalizacije pojavnosti neuroendokrinih tumora (Tablica 10), osjetljivost značajno raste ovisno o vremenu mjerenja (od 58,33% SPECT 10 min prema 88,89% za SPECT/CT 4 sata;  $P < 0,05$ ). U isto vrijeme specifičnost neznatno pada od 89,66% do 79,31% , što je i dalje u zadovoljavajućem rasponu. Sveukupno gledajući najveći dijagnostički OR ima SPECT/CT nakon 4 sata ( $OR = 28,25$ ), dok je AUC 0,84. Ovi podaci govore u prilog korištenja ove metode.

Tablice 11. do 15. prikazuju dijagnostičke vrijednosti pojedinih korištenih metoda slikovnog prikaza u odnosu na zlatni standard u dijagnostici promjena prema primarnom sijelu tumora.

Primarna sijela neuroendokrinih tumora radi svrsishodnijeg praćenja podijelili smo u pet grupa:

1. tumori debelog crijeva,
2. tankog crijeva,
3. pluća i bronha,
4. gušterače, želuca,
5. ostala primarna sijela.

Osjetljivosti i specifičnost SPECT/CT metode za otkrivanje presadnica primarnog neuroendokrinog tumora debelog crijeva iznosile su 100% (za oba ispitivana parametra), a površina ispod krivulje (AUC) je iznosila 1,0. Pozitivna i negativna prediktivna vrijednost iznosile su također 100%.

Osjetljivosti i specifičnost SPECT/CT metode za otkrivanje presadnica primarnog neuroendokrinog tumora tankog crijeva iznosile su 78,57% i 100%, a površina ispod krivulje (AUC) je iznosila 0,89. Pozitivna prediktivna vrijednost iznosila je 100%, dok je negativna prediktivna vrijednost iznosila 57,14%.

Osjetljivosti i specifičnost SPECT/CT metode za otkrivanje presadnica primarnog neuroendokrinog tumora pluća i bronha iznosile su 78,57% i 100%, a površina ispod krivulje (AUC) je iznosila 0,89. Pozitivna prediktivna vrijednost iznosila je 60,00%, dok je negativna prediktivna vrijednost iznosila 100%.

Osjetljivosti i specifičnost SPECT/CT metode za otkrivanje presadnica primarnog neuroendokrinog tumora gušterače iznosile su 100% i 50%, a površina ispod krivulje (AUC) je iznosila 0,75. Pozitivna prediktivna vrijednost iznosila je 81,25%, dok je negativna prediktivna vrijednost iznosila 100%.

Osjetljivosti i specifičnost SPECT/CT metode za otkrivanje presadnica primarnog neuroendokrinog tumora želuca iznosile su 50% i 100%, a površina ispod krivulje (AUC) je iznosila 0,75. Pozitivna prediktivna vrijednost iznosila je 100%, dok je negativna prediktivna vrijednost iznosila 75,00%.

**Tablica 3.** Dijagnostička vrijednost pojedinih korištenih metoda slikovnog prikaza u odnosu na zlatni (referentni) standard u dijagnostici promjena na jetri

		ZLATNI STANDARD: JETRA				Osjetljivost (95% CI)	Specifičnost (95% CI)	Dijagnostički OR (95% CI)	LR + (95% CI)	LR - (95% CI)	PPV (95% CI)	NPV (95% CI)	AUC (95% CI)
		Negativan		Pozitivan									
		N	%	N	%								
SPECT 10 min: JETRA	Negativan	38	95,0%	7	28,0%	72% (50,61% to 87,93%)	95% (83,08% to 99,39%)	44,41(8,11 to 478,03)	14,4 (4,22 to 52,97)	0,29 (0,14 to 0,50)	90,0% (68,30% to 98,77%)	84,44% (70,54% to 93,51%)	0,84 (0,72 to 0,92)
	Pozitivan	2	5,0%	18	72,0%								
PLANARNI SCINTIGRAMI: JETRA	Negativan	39	97,5%	8	32,0%	72% (50,61% to 87,93%)	97,5% (86,84% to 99,94%)	89,65(11,16 to 4.277,96)	28,8 (5,48 to 164,36)	0,29 (0,14 to 0,49)	84,44% (70,54% to 93,51%)	82,98% (69,19% to 92,35%)	0,83 (0,71 to 0,91)
	Pozitivan	1	2,5%	17	68,0%								
SPECT: JETRA	Negativan	38	95,0%	6	24,0%	76% (54,87% to 90,64%)	95% (83,08% to 99,39%)	53,98(9,65 to 593,13)	15,2(4,49 to 55,74)	0,25 (0,12 to 0,46)	90,48% (69,62% to 98,83%)	86,36% (72,65% to 94,83%)	0,86 (0,75 to 0,93)
	Pozitivan	2	5,0%	19	76,0%								
SPECT/CT: JETRA	Negativan	38	95,0%	6	24,0%	76% (54,87% to 90,64%)	95% (83,08% to 99,39%)	53,98(9,65 to 593,13)	15,2(4,49 to 55,74)	0,25 (0,12 to 0,46)	90,48% (69,62% to 98,83%)	86,36% (72,65% to 94,83%)	0,86 (0,75 to 0,93)
	Pozitivan	2	5,0%	19	76,0%								

**Tablica 4.** Dijagnostička vrijednost pojedinih korištenih metoda slikovnog prikaza u odnosu na zlatni (referentni) standard u dijagnostici promjena na gušterači

		ZLATNI STANDARD: GUŠTERAČA				Osjetljivost (95% CI)	Specifičnost (95% CI)	Dijagnostički OR (95% CI)	LR + (95% CI)	LR - (95% CI)	PPV (95% CI)	NPV (95% CI)	AUC (95% CI)
		Negativan		Pozitivan									
		N	%	N	%								
SPECT 10 min: GUŠTERAČA	Negativan	54	98,2%	8	80,0%	20% (2,52% to 55,61%)	98,18% (90,28% to 99,95%)	12,59 (0,59 to 810,34)	11 (1,5 to 78,19)	0,81 (0,5 to 0,97)	66,67% (9,43% to 99,16%)	87,10% (76,15% to 94,26%)	0,59 (0,46 to 0,71)
	Pozitivan	1	1,8%	2	20,0%								
PLANARNI SCINTIGRAMI: GUŠTERAČA	Negativan	54	98,2%	10	100,0%	0% (0% to 30,85%)	98,18% (90,28% to 99,95%)	NA	NA	1,02 (0,68 to 1,07)	0,00% (0,00% to 97,50%)	84,37% (73,14% to 92,24%)	0,49 (0,36 to 0,62)
	Pozitivan	1	1,8%	0	0,0%								
SPECT: GUŠTERAČA	Negativan	54	98,2%	10	100,0%	0% (0% to 30,85%)	98,18% (90,28% to 99,95%)	NA	NA	1,02 (0,68 to 1,07)	0,00% (0,00% to 97,50%)	84,37% (73,14% to 92,24%)	0,49 (0,36 to 0,62)
	Pozitivan	1	1,8%	0	0,0%								
SPECT/CT: GUŠTERAČA	Negativan	54	98,2%	2	20,0%	80% (44,39% to 97,48%)	98,18% (90,28% to 99,95%)	160,5 (13,86 to 9.724,2)	44 (8,01 to 252,72)	0,2 (0,06 to 0,52)	88,89% (51,75% to 99,72%)	96,43% (87,69% to 99,56%)	0,89 (0,79 to 0,95)
	Pozitivan	1	1,8%	8	80,0%								

**Tablica 5.** Dijagnostička vrijednost pojedinih korištenih metoda slikovnog prikaza u odnosu na zlatni (referentni) standard u dijagnostici promjena na limfnim čvorovima

		ZLATNI STANDARD: LIMFNI ČVOROVI				Osjetljivost (95% CI)	Specifičnost (95% CI)	Dijagnostički OR (95% CI)	LR + (95% CI)	LR - (95% CI)	PPV (95% CI)	NPV (95% CI)	AUC (95% CI)
		Negativan		Pozitivan									
		N	%	N	%								
SPECT 10 min: LIMFNI ČVOROVI	Negativan	50	100,0%	14	93,3%	6,67% (0,17% to 31,95%)	100% (92,89% to 100%)	NA	NA	0,93 (0,71 to 1,04)	100,00% (2,50% to 100,00%)	78,12% (66,03% to 87,49%)	0,53 (0,41 to 0,66)
	Pozitivan	0	0,0%	1	6,7%								
PLANARNI SCINTIGRAMI: LIMFNI ČVOROVI	Negativan	50	100,0%	12	80,0%	20% (4,33% to 48,09%)	100% (92,89% to 100%)	NA	NA	0,8 (0,55 to 0,95)	100,00% (29,24% to 100,00%)	100,00% (29,24% to 100,00%)	0,60 (0,47 to 0,72)
	Pozitivan	0	0,0%	3	20,0%								
SPECT: LIMFNI ČVOROVI	Negativan	49	98,0%	12	80,0%	20% (4,33% to 48,09%)	98% (89,35% to 99,95%)	11,62 (0,85 to 655,62)	10 (1,5 to 66,48)	0,82 (0,56 to 0,96)	75,00% (19,41% to 99,37%)	80,33% (68,16% to 89,40%)	0,59 (0,46 to 0,71)
	Pozitivan	1	2,0%	3	20,0%								
SPECT/CT: LIMFNI ČVOROVI	Negativan	48	96,0%	2	13,3%	86,67% (59,54% to 98,34%)	96% (86,29% to 99,51%)	124,19 (15,94 to 1.935,84)	21,67 (6,29 to 79,35)	0,14 (0,04 to 0,4)	86,67% (59,54% to 98,34%)	96,00% (86,29% to 99,51%)	0,91 (0,82 to 0,97)
	Pozitivan	2	4,0%	13	86,7%								



**Tablica 6.** Dijagnostička vrijednost pojedinih korištenih metoda slikovnog prikaza u odnosu na zlatni (referentni) standard u dijagnostici promjena na crijevima

		ZLATNI STANDARD: CRIJEVO				Osjetljivost (95% CI)	Specifičnost (95% CI)	Dijagnostički OR (95% CI)	LR + (95% CI)	LR - (95% CI)	PPV (95% CI)	NPV (95% CI)	AUC (95% CI)
		Negativan		Pozitivan									
		N	%	N	%								
SPECT 10 min: CRIJEVO	Negativan	63	100,0%	2	100,0%	0% (0% to 84,19%)	100% (94,31% to 100%)	NA	NA	NA	NA	96,92% (89,32% to 99,63%)	0,50 (0,37 to 0,63)
	Pozitivan	0	0,0%	0	0,0%								
PLANARNI SCINTIGRAMI: CRIJEVO	Negativan	63	100,0%	2	100,0%	0% (0% to 84,19%)	100% (94,31% to 100%)	NA	NA	NA	NA	96,92% (89,32% to 99,63%)	0,50 (0,37 to 0,63)
	Pozitivan	0	0,0%	0	0,0%								
SPECT: CRIJEVO	Negativan	63	100,0%	2	100,0%	0% (0% to 84,19%)	100% (94,31% to 100%)	NA	NA	NA	NA	96,92% (89,32% to 99,63%)	0,50 (0,37 to 0,63)
	Pozitivan	0	0,0%	0	0,0%								
SPECT/CT: CRIJEVO	Negativan	62	98,4%	1	50,0%	50% (1,26% to 98,74%)	98,41% (91,47% to 99,96%)	44,19 (0,4 to 4.929,45)	31,5 (3,47 to 222,11)	0,51 (0,1 to 0,92)	50,00% (1,26% to 98,74%)	98,41% (91,47% to 99,96%)	0,74 (0,62 to 0,84)
	Pozitivan	1	1,6%	1	50,0%								

**Tablica 7.** Dijagnostička vrijednost pojedinih korištenih metoda slikovnog prikaza u odnosu na zlatni (referentni) standard u dijagnostici promjena na kostima

		ZLATNI STANDARD: KOSTI				Osjetljivost (95% CI)	Specifičnost (95% CI)	Dijagnostički OR (95% CI)	LR + (95% CI)	LR - (95% CI)	PPV (95% CI)	NPV (95% CI)	AUC (95% CI)
		Negativan		Pozitivan									
		N	%	N	%								
SPECT 10 min: KOSTI	Negativan	62	100,0%	3	100,0%	0% (0% to 70,76%)	100% (94,22% to 100%)	NA	NA	NA	NA	95,38% (87,10% to 99,04%)	0,50 (0,37 to 0,63)
	Pozitivan	0	0,0%	0	0,0%								
PLANARNI SCINTIGRAMI: KOSTI	Negativan	62	100,0%	2	66,7%	33,33% (0,84% to 90,57%)	100% (94,22% to 100%)	NA	NA	0,67 (0,21 to 0,95)	100,00% (2,50% to 100,00)	96,87% (89,16% to 99,62%)	0,67 (0,54 to 0,78)
	Pozitivan	0	0,0%	1	33,3%								
SPECT: KOSTI	Negativan	62	100,0%	1	33,3%	66,67% (9,43% to 99,16%)	100% (94,22% to 100%)	NA	NA	0,33 (0,06 to 0,8)	100,00% (15,81% to 100,00%)	98,41% (91,47% to 99,96%)	0,83 (0,72 to 0,91)
	Pozitivan	0	0,0%	2	66,7%								
SPECT/CT: KOSTI	Negativan	62	100,0%	0	0,0%	100% (29,24% to 100%)	100% (94,22% to 100%)	NA	NA	NA	100,00% (29,24% to 100,00%)	100,00% (94,22% to 100,00%)	1,00 (0,94 to 1,00)
	Pozitivan	0	0,0%	3	100,0%								

**Tablica 8.** Dijagnostička vrijednost pojedinih korištenih metoda slikovnog prikaza u odnosu na zlatni (referentni) standard u dijagnostici promjena na plućima

		ZLATNI STANDARD: PLUĆA				Osjetljivost (95% CI)	Specifičnost (95% CI)	Dijagnostički OR (95% CI)	LR + (95% CI)	LR - (95% CI)	PPV (95% CI)	NPV (95% CI)	AUC (95% CI)
		Negativan		Pozitivan									
		N	%	N	%								
SPECT 10 min: PLUĆA	Negativan	60	100,0%	5	100,0%	0% (0% to 52,18%)	100% (94,04% to 100%)	NA	NA	NA	NA	92,31% (82,95% to 97,46%)	0,50 (0,37 to 0,63)
	Pozitivan	0	0,0%	0	0,0%								
PLANARNI SCINTIGRAMI: PLUĆA	Negativan	59	98,3%	2	40,0%	60% (14,66% to 94,73%)	98,33% (91,06% to 99,96%)	67,91 (3,89 to 4.709,38)	36 (5,63 to 219,82)	0,41 (0,12 to 0,78)	75,00% (19,41% to 99,37%)	96,72% (88,65% to 99,60%)	0,79 (0,67 to 0,88)
	Pozitivan	1	1,7%	3	60,0%								
SPECT: PLUĆA	Negativan	58	96,7%	1	20,0%	80% (28,36% to 99,49%)	96,67% (88,47% to 99,59%)	87,94 (5,99 to 5.791)	24 (5,98 to 90,9)	0,21 (0,04 to 0,65)	66,67% (22,28% to 95,67%)	98,31% (90,91% to 99,96%)	0,88 (0,78 to 0,95)
	Pozitivan	2	3,3%	4	80,0%								
SPECT/CT: PLUĆA	Negativan	57	95,0%	0	0,0%	100% (47,82% to 100%)	95% (86,08% to 98,96%)	NA	20 (5,9 to 54,06)	NA	62,50% (24,49% to 91,48%)	100,00% (93,73% to 100,00%)	0,98 (0,90 to 1,00)
	Pozitivan	3	5,0%	5	100,0%								

**Tablica 9.** Dijagnostička vrijednost pojedinih korištenih metoda slikovnog prikaza u odnosu na zlatni (referentni) standard u dijagnostici promjena na ostalim lokacijama

		ZLATNI STANDARD: OSTALO				Osjetljivost (95% CI)	Specifičnost (95% CI)	Dijagnostički OR (95% CI)	LR + (95% CI)	LR - (95% CI)	PPV (95% CI)	NPV (95% CI)	AUC (95% CI)
		Negativan		Pozitivan									
		N	%	N	%								
SPECT 10 min: OSTALO	Negativan	61	100,0%	3	75,0%	25% (0,63% to 80,59%)	100% (94,13% to 100%)	NA	NA	0,75 (0,3 to 0,96)	100,00% (2,50% to 100,00%)	95,31% (86,91% to 99,02%)	0,63 (0,50 to 0,74)
	Pozitivan	0	0,0%	1	25,0%								
PLANARNI SCINTIGRAMI: OSTALO	Negativan	61	100,0%	3	75,0%	25% (0,63% to 80,59%)	100% (94,13% to 100%)	NA	NA	0,75 (0,3 to 0,96)	100,00% (2,50% to 100,00%)	95,31% (86,91% to 99,02%)	0,63 (0,50 to 0,74)
	Pozitivan	0	0,0%	1	25,0%								
SPECT: OSTALO	Negativan	61	100,0%	2	50,0%	50% (6,76% to 93,24%)	100% (94,13% to 100%)	NA	NA	0,5 (0,15 to 0,86)	100,00% (15,81% to 100,00%)	96,83% (89,00% to 99,61%)	0,75 (0,63 to 0,85)
	Pozitivan	0	0,0%	2	50,0%								
SPECT/CT: OSTALO	Negativan	61	100,0%	0	0,0%	100% (39,76% to 100%)	100% (94,13% to 100%)	NA	NA	NA	100,00% (39,76% to 100,00%)	100,00% (94,13% to 100,00%)	1,00 (0,94 to 1,00)
	Pozitivan	0	0,0%	4	100,0%								

**Tablica 10.** Dijagnostička vrijednost pojedinih korištenih metoda slikovnog prikaza u odnosu na zlatni (referentni) standard u dijagnostici promjena

		ZLATNI STANDARD: UKUPNO				Osjetljivost (95% CI)	Specifičnost (95% CI)	Preciznost (Accuracy)	Dijagnostički OR (95% CI)	LR + (95% CI)	LR - (95% CI)	PPV (95% CI)	NPV (95% CI)	AUC (95% CI)
		Negativan		Pozitivan										
		N	%	N	%									
SPECT 10 min: UKUPNO	Negativan	26	89,7%	15	41,7%	58,33% (40,76% to 74,49%)	89,66% (72,65% to 97,81%)	72,3% (47/65)	11,64 (2,8 to 71,06)	5,64 (2,1 to 16,75)	0,46 (0,3 to 0,67)	87,50% (67,64% to 97,34%)	63,41% (46,94% to 77,88%)	0,74 (0,62 to 0,84)
	Pozitivan	3	10,3%	21	58,3%									
PLANARNI SCINTIGRAMI: UKUPNO	Negativan	26	89,7%	15	41,7%	58,33% (40,76% to 74,49%)	89,66% (72,65% to 97,81%)	72,3% (47/65)	11,64 (2,8 to 71,06)	5,64 (2,1 to 16,75)	0,46 (0,3 to 0,67)	87,50% (67,64% to 97,34%)	63,41% (46,94% to 77,88%)	0,74 (0,62 to 0,84)
	Pozitivan	3	10,3%	21	58,3%									
SPECT: UKUPNO	Negativan	24	82,8%	12	33,3%	66,67% (49,03% to 81,44%)	82,76% (64,23% to 94,15%)	73,8% (48/65)	9,22 (2,61 to 39,07)	3,87 (1,83 to 9,01)	0,40 (0,24 to 0,63)	82,76% (64,23% to 94,15%)	66,67% (49,03% to 81,44%)	0,75 (0,62 to 0,85)
	Pozitivan	5	17,2%	24	66,7%									
SPECT/CT: UKUPNO	Negativan	23	79,3%	4	11,1%	88,89% (73,94% to 96,89%)	79,31% (60,28% to 92,01%)	84,6% (55/65)	28,25 (6,7 to 156,73)	4,30 (2,28 to 9,09)	0,14 (0,05 to 0,33)	84,21% (68,75% to 93,98%)	85,19% (66,27% to 95,81%)	0,84 (0,73 to 0,92)
	Pozitivan	6	20,7%	32	88,9%									

**Tablica 11.** Dijagnostička vrijednost pojedinih korištenih metoda slikovnog prikaza u odnosu na zlatni (referentni) standard u dijagnostici promjena prema primarnom sijelu na debelom crijevu

Primarno sijelo	ZLATNI STANDARD						Osjetljivost (95% CI)	Specifičnost (95% CI)	PPV (95% CI)	NPV (95% CI)	AUC (95% CI)
	Negativan		Pozitivan								
	N	%	N	%							
Debelo crijevo	SPECT 10min	Negativan	12	100,0%	0	0,0%	100,00% (2,50% to 100,00%)	100,00% (73,54% to 100,00%)	100,00% (2,50% to 100,00%)	100,00% (73,54% to 100,00%)	1,00 (0,75 to 1,00)
		Pozitivan	0	0,0%	1	100,0%					
	PLANARNI SCINTIGRAMI	Negativan	12	100,0%	0	0,0%					
		Pozitivan	0	0,0%	1	100,0%					
	SPECT	Negativan	12	100,0%	0	0,0%					
		Pozitivan	0	0,0%	1	100,0%					
	SPECT/CT	Negativan	12	100,0%	0	0,0%					
		Pozitivan	0	0,0%	1	100,0%					

**Tablica 12.** Dijagnostička vrijednost pojedinih korištenih metoda slikovnog prikaza u odnosu na zlatni (referentni) standard u dijagnostici promjena prema primarnom sijelu na tankom crijevu

Primarno sijelo			ZLATNI STANDARD				Osjetljivost (95% CI)	Specifičnost (95% CI)	PPV (95% CI)	NPV (95% CI)	AUC (95% CI)					
			Negativan		Pozitivan											
			N	%	N	%										
Tanko crijevo	SPECT 10min	Negativan	4	100,0%	6	42,9%	57,14% (28,86% to 82,34%)	100,00% (39,76% to 100,00%)	100,00% (63,06% to 100,00%)	40,00% (12,16% to 73,76%)	0,79 (0,53 to 0,94)					
		Pozitivan	0	0,0%	8	57,1%										
	PLANARNI SCINTIGRAMI	Negativan	4	100,0%	6	42,9%										
		Pozitivan	0	0,0%	8	57,1%										
	SPECT	Negativan	4	100,0%	5	35,7%						64,29% (35,14% to 87,24%)	100,00% (39,76% to 100,00%)	100,00% (63,06% to 100,00%)	44,44% (13,70% to 78,80%)	0,82 (0,57 to 0,96)
		Pozitivan	0	0,0%	9	64,3%										
	SPECT/CT	Negativan	4	100,0%	3	21,4%						78,57% (49,20% to 95,34)	100,00% (39,76% to 100,00%)	100,00% (63,06% to 100,00%)	57,14% (18,41% to 90,10%)	0,89 (0,66 to 0,99)
		Pozitivan	0	0,0%	11	78,6%										

**Tablica 13.** Dijagnostička vrijednost pojedinih korištenih metoda slikovnog prikaza u odnosu na zlatni (referentni) standard u dijagnostici promjena prema primarnom sijelu na plućima i bronhima

Primarno sijelo			ZLATNI STANDARD				Osjetljivost (95% CI)	Specifičnost (95% CI)	PPV (95% CI)	NPV (95% CI)	AUC (95% CI)
			Negativan		Pozitivan						
			N	%	N	%					
Pluća i bronhi	SPECT 10min	Negativan	3	100,0%	3	100,0%	0,00% (0,00% to 70,76%)	100,00% (29,24% to 100,00%)	NA	50,00% (11,81% to 88,19%)	0,50 (0,12 to 0,88)
		Pozitivan	0	0,0%	0	0,0%					
	PLANARNI SCINTIGRAMI	Negativan	2	66,7%	0	0,0%	100,00% (29,24% to 100,00%)	66,67% (9,43% to 99,16%)	75,00% (19,41% to 99,37%)	100,00% (15,81% to 100,00%)	0,83 (0,36 to 1,00)
		Pozitivan	1	33,3%	3	100,0%					
	SPECT	Negativan	1	33,3%	0	0,0%	100,00% (29,24% to 100,00%)	33,33% (0,84% to 90,57%)	60,00% (14,66% to 94,73%)	100,00% (15,81% to 100,00%)	0,67 (0,22 to 0,96)
		Pozitivan	2	66,7%	3	100,0%					
	SPECT/CT	Negativan	1	33,3%	0	0,0%	100,00% (29,24% to 100,00%)	33,33% (0,84% to 90,57%)	60,00% (14,66% to 94,73%)	100,00% (15,81% to 100,00%)	0,67 (0,22 to 0,96)
		Pozitivan	2	66,7%	3	100,0%					



**Tablica 14.** Dijagnostička vrijednost pojedinih korištenih metoda slikovnog prikaza u odnosu na zlatni (referentni) standard u dijagnostici promjena prema primarnom sijelu na gušterači

Primarno sijelo			ZLATNI STANDARD				Osjetljivost (95% CI)	Specifičnost (95% CI)	PPV (95% CI)	NPV (95% CI)	AUC (95% CI)
			Negativan		Pozitivan						
			N	%	N	%					
Gušterača	SPECT 10min	Negativan	3	50,0%	3	23,1%	76,92% (46,19% to 94,96%)	50,00% (11,81% to 88,19%)	76,92% (46,19% to 94,96%)	50,00% (11,81% to 88,19%)	0,63 (0,39 to 0,84)
		Pozitivan	3	50,0%	10	76,9%					
	PLANARNI SCINTIGRAMI	Negativan	4	66,7%	7	53,8%	46,15% (19,22% to 74,87%)	66,67% (22,28% to 95,67%)	75,00% (34,91% to 96,81%)	36,36% (10,93% to 69,21%)	0,56 (0,32 to 0,79)
		Pozitivan	2	33,3%	6	46,2%					
	SPECT	Negativan	3	50,0%	5	38,5%	61,54% (31,58% to 86,14%)	50,00% (11,81% to 88,19%)	72,73% (39,03% to 93,98%)	37,50% (8,52% to 75,51%)	0,56 (0,32 to 0,78)
		Pozitivan	3	50,0%	8	61,5%					
	SPECT/CT	Negativan	3	50,0%	0	0,0%	100,00% (75,29% to 100,00%)	50,00% (11,81% to 88,19%)	81,25% (54,35% to 95,95%)	100,00% (29,24% to 100,00%)	0,75 (0,50 to 0,9)
		Pozitivan	3	50,0%	13	100,0%					

**Tablica 15.** Dijagnostička vrijednost pojedinih korištenih metoda slikovnog prikaza u odnosu na zlatni (referentni) standard u dijagnostici promjena prema primarnom sijelu na želucu

Primarno sijelo			ZLATNI STANDARD				Osjetljivost (95% CI)	Specifičnost (95% CI)	PPV (95% CI)	NPV (95% CI)	AUC (95% CI)
			Negativan		Pozitivan						
			N	%	N	%					
Želudac	SPECT 10min	Negativan	3	100,0%	1	50,0%	50,00% (1,26% to 98,74%)	100,00% (29,24% to 100,00%)	100,00% (2,50% to 100,00%)	75,00% (19,41% to 99,37%)	0,75 (0,24 to 0,99)
		Pozitivan	0	0,0%	1	50,0%					
	PLANARNI SCINTIGRAMI	Negativan	3	100,0%	1	50,0%					
		Pozitivan	0	0,0%	1	50,0%					
	SPECT	Negativan	3	100,0%	1	50,0%					
		Pozitivan	0	0,0%	1	50,0%					
	SPECT/CT	Negativan	3	100,0%	1	50,0%					
		Pozitivan	0	0,0%	1	50,0%					

Tablica 16. prikazuje korelacijske koeficijente između broja lezija određenih zlatnim standardom i pojedinim slikovnim metodama obzirom na primarno sjelo tumora (radi jednostavnosti prikaza te preglednosti tablice umjesto termina planarni scintigrami cijelog tijela primjenjena je engleska kratica WB - „whole body“).

Kod primarnog sijela tumora na debelom crijevu postoji apsolutna podudarnost otkrivenog broja lezija sa svim metodama i zlatnog standarda. Te podudarnosti nisu apsolutne, ali jako koreliraju kod primarnih sijela na tankom crijevu, plućima i bronhima, i gušterači. Najjače korelacije u ovim skupinama su sa brojem lezija otkrivenim SPECT/CT metodom 4 sata po injiciranju radiofarmaka, što potvrđuje vrijednost ispitivane metode.

Kod primarnog neuroendokrinog tumora želuca i kod primarnih tumora ostalih lokacija nisu utvrđene statistički značajne korelacije sa zlatnim standardom, što može biti i posljedica relativno malog broja lezija dijagnosticiranih kod ovih podtipova neuroendokrinih tumora u ispitivanoj populaciji.

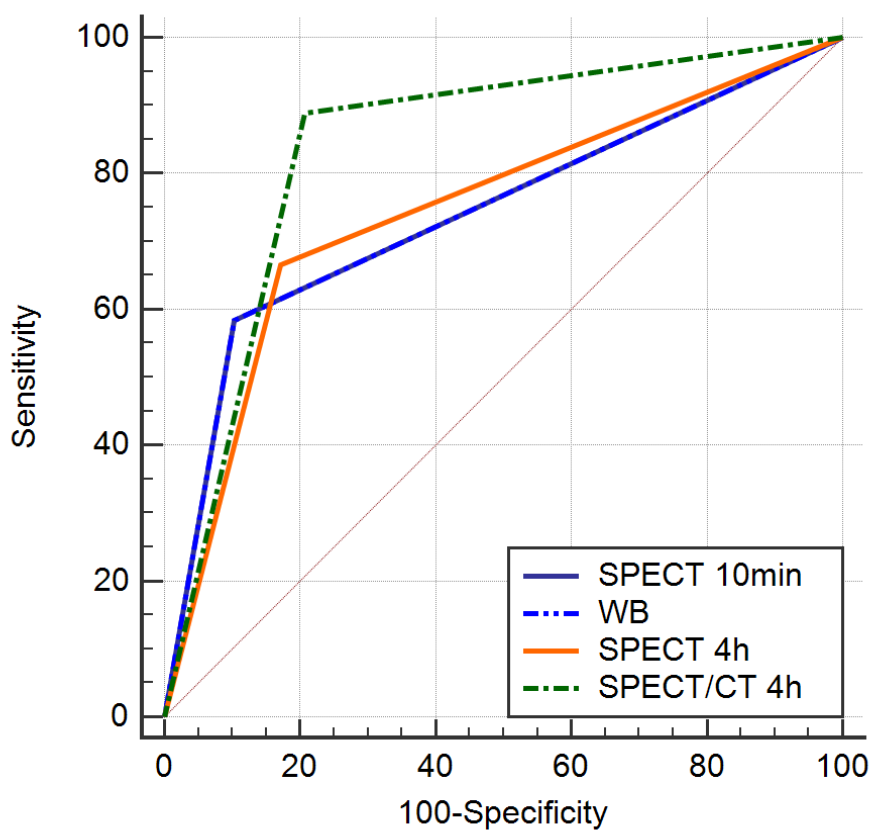
**Tablica 16.** Spearmanovi korelacijski koeficijenti između broja lezija određenih zlatnim standardom i pojedinim slikovnim metodama obzirom na primarno sjelo tumora

<b>DIJAGNOZA S LOKACIJOM PRIMARNOG TUMORA</b>		<b>Zlatni standard: broj lezija</b>
Debelo crijevo	SPECT 10min: broj lezija	<b>1,000*</b>
	WB: broj lezija	<b>1,000*</b>
	SPECT: broj lezija	<b>1,000*</b>
	SPECT/CT: broj lezija	<b>1,000*</b>
Tanko crijevo	SPECT 10min: broj lezija	<b>0,901*</b>
	WB: broj lezija	<b>0,882*</b>
	SPECT: broj lezija	<b>0,840*</b>
	SPECT/CT: broj lezija	<b>0,950*</b>
Pluća i bronhi	SPECT 10min: broj lezija	NA
	WB: broj lezija	<b>0,907*</b>
	SPECT: broj lezija	<b>0,893*</b>
	SPECT/CT: broj lezija	<b>0,893*</b>
Gušterača	SPECT 10min: broj lezija	<b>0,716*</b>
	WB: broj lezija	<b>0,563*</b>
	SPECT: broj lezija	<b>0,691*</b>
	SPECT/CT: broj lezija	<b>0,832*</b>
Želudac	SPECT 10min: broj lezija	0,791
	WB: broj lezija	0,791
	SPECT: broj lezija	0,791
	SPECT/CT: broj lezija	0,791
Ostalo	SPECT 10min: broj lezija	0,258
	WB: broj lezija	0,738
	SPECT: broj lezija	0,894
	SPECT/CT: broj lezija	1,000

\*P<0,05

Slika 1. i Tablica 17. prikazuju usporedbu ROC krivulja obzirom na vrstu slikovne pretrage u odnosu na broj ispitanika, analiza provedena na razini ispitanika („patient based analysis“). SPECT/CT nakon 4 sata ima značajno veću površinu ispod krivulje (AUC) u odnosu na sve ostale metode.

**Slika 1.** Usporedba ROC krivulja obzirom na vrstu slikovne pretrage u odnosu na broj ispitanika („patient based analysis“).



Varijabla	AUC	SE <sup>a</sup>	95% CI <sup>b</sup>
SPECT 10min	0,74	0,0506	0,616 to 0,841
WB	0,74	0,0506	0,616 to 0,841
SPECT	0,747	0,0535	0,624 to 0,847
SPECT/CT	0,841	0,0466	0,729 to 0,920

Iz Tablice 17. također je razvidna superiornost SPECT/CT metode u odnosu na sve preostale modalitete snimanja. Usporedbom ROC krivulja SPECT/CT, snimljen 4 sata po injiciranju radiofarmaka, se pokazao značajno bolji od SPECT metode snimljene 10 minuta po injiciranju radiofarmaka ( $P=0,03$ ), značajno bolji od planarnih scintigrama cijelog tijela snimljenih 4 sata po injiciranju radiofarmaka ( $P=0,03$ ) te značajno bolji od SPECT snimanja učinjenog 4 sata po injiciranju radiofarmaka (bez niskodozne kompjutorizirane tomografije) ( $P=0,01$ ).

Iz priložene usporedbe ROC krivulja također je vidljivo da planarni scintigrama cijelog tijela snimljeni 4 sata po injiciranju radiofarmaka nisu značajno bolji od SPECT snimanja učinjenog na 10 minuta ( $P=1,00$ ).

Nadalje, SPECT snimljen 4 sata po injiciranju tehnecij-99m obilježenog oktretida nije značajno bolji od SPECT metode učinjene na 10 minuta ( $P=0,86$ ).

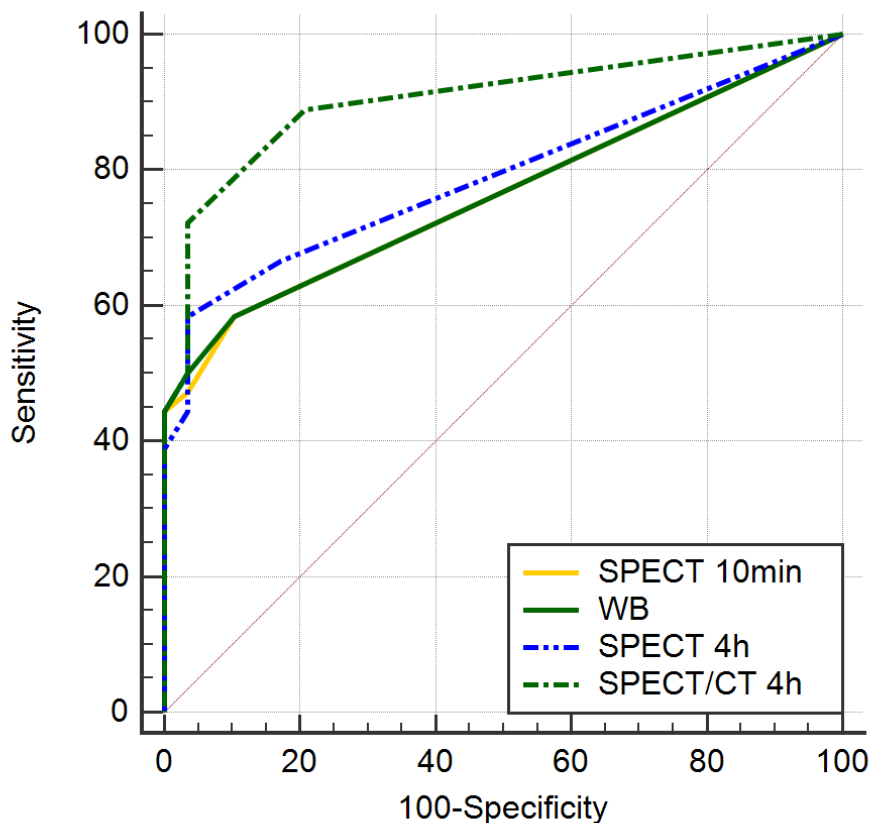
Također, SPECT snimljen 4 sata po injiciranju radiofarmka nije značajno bolji od planarnih scintigrama cijelog tijela (WB) ( $P=0,83$ ).

**Tablica 17.** Usporedba ROC krivulja obzirom na vrstu slikovne pretrage u odnosu na broj ispitanika („patient based analysis“).

SPECT 10min ~ WB	
Razlika između površina	0
Standardna greška	0,0469
95% interval pouzdanosti	-0,0920 to 0,0920
z statistika	0
P vrijednost	P = 1,0000
SPECT 10min ~ SPECT	
Razlika između površina	0,00718
Standardna greška	0,0437
95% interval pouzdanosti	-0,0785 to 0,0929
z statistika	0,164
P vrijednost	P = 0,8695
SPECT 10min ~ SPECT/CT	
Razlika između površina	0,101
Standardna greška	0,0484
95% interval pouzdanosti	0,00617 to 0,196
z statistika	2,087
P vrijednost	P = 0,0369
WB ~ SPECT	
Razlika između površina	0,00718
Standardna greška	0,0335
95% interval pouzdanosti	-0,0584 to 0,0727
z statistika	0,215
P vrijednost	P = 0,8300
WB ~ SPECT/CT	
Razlika između površina	0,101
Standardna greška	0,0484
95% interval pouzdanosti	0,00617 to 0,196
z statistika	2,087
P vrijednost	P = 0,0369
SPECT 4h ~ SPECT/CT	
Razlika između površina	0,0939
Standardna greška	0,0391
95% interval pouzdanosti	0,0172 to 0,171
z statistika	2,398
P vrijednost	P = 0,0165

Slika 2. i Tablica 18. prikazuju usporedbu ROC krivulja obzirom na vrstu slikovne pretrage u odnosu na broj lezija („lesion based analysis“). Kao i u Tablici 17, i u ovom primjeru gdje je primjenjena analiza obzirom na ukupan broj lezija, SPECT/CT ima značajno veću površinu ispod krivulje (AUC) u odnosu na sve ostale ispitivane metode. Značajnosti dobivene ovom statističkom metodom su puno izraženije (P vrijednosti su statistički značajnije) nego tijekom primjene analize provedene na razini bolesnika (Tablica 17.). AUC za SPECT/CT iznosila je 0,904 te je i ovom statističkom metodom potvrđena izvrsnost ispitivane metode.

**Slika 2.** Usporedba ROC krivulja obzirom na vrstu slikovne pretrage u odnosu na broj lezija („lesion based analysis“)



Variable	AUC	SE	95% CI
SPECT 10min	0,762	0,0479	0,640 to 0,859
WB	0,763	0,0478	0,642 to 0,860
SPECT	0,79	0,0491	0,671 to 0,881
SPECT CT	0,904	0,0362	0,805 to 0,963



**Tablica 18.** Usporedba ROC krivulja obzirom na vrstu slikovne pretrage u odnosu na broj lezija („lesion based analysis“)

SPECT 10min ~ WB	
Razlika između površina	0,00144
Standardna greška	0,0424
95% interval pouzdanosti	-0,0817 to 0,0846
z statistika	0,0339
P vrijednost	P = 0,9730
SPECT 10min ~ SPECT	
Razlika između površina	0,0283
Standardna greška	0,0396
95% interval pouzdanosti	-0,0494 to 0,106
z statistika	0,713
P vrijednost	P = 0,4758
SPECT 10min ~ SPECT/CT	
Razlika između površina	0,142
Standardna greška	0,0421
95% interval pouzdanosti	0,0598 to 0,225
z statistika	3,382
P vrijednost	P = 0,0007
WB ~ SPECT	
Razlika između površina	0,0268
Standardna greška	0,0259
95% interval pouzdanosti	-0,0240 to 0,0776
z statistika	1,035
P vrijednost	P = 0,3005
WB ~ SPECT/CT	
Razlika između površina	0,141
Standardna greška	0,0394
95% interval pouzdanosti	0,0636 to 0,218
z statistika	3,576
P vrijednost	P = 0,0003
SPECT ~ SPECT/CT	
Razlika između površina	0,114
Standardna greška	0,0366
95% interval pouzdanosti	0,0422 to 0,186
z statistika	3,113
P vrijednost	P = 0,0019

Broj otkrivenih lezija obzirom na primijenjenu dijagnostičku metodu snimanja (SPECT 10 min, WB, SPECT 4 sata, SPECT/CT 4 sata) prikazan je Tablici 19. Kod većine ispitivanih organskih sustava SPECT/CT učinjen nakon 4 sata po injiciranju radiofarmaka ima najbliže vrijednosti zlatnom standardu.

Prema referentnom standardu najveći broj lezija ustanovljen je u jetrenom parenhimu (n=137). Od navedenog broja SPECT/CT je utvrdio postojanje 128 lezija (93,43%), SPECT snimljen 4 sata po injiciranju radiofarmaka također 128 (93,43%), planarnim scintigramima cijelog tijela utvrđeno je postojanje 99 lezija (72,26%), dok je SPECT 10 minuta utvrdio je postojanje 122 lezije (89,05%).

Značajan broj lezija utvrđen je i u limfnim čvorovima. Prema referentnom standardu ustanovljeno je postojanje 38 lezija u limfnim čvorovima. Od navedenog broja SPECT/CT je utvrdio postojanje 37 lezija (97,36%), SPECT snimljen 4 sata po injiciranju radiofarmaka samo 11 (29,72%), planarnim scintigramima cijelog tijela utvrđeno je postojanje 7 lezija (18,42%), dok je SPECT 10 minuta utvrdio je postojanje 10 lezija (26,31%).

Iako je utvrđen manji ukupan broj lezija u gušterači (n=11), važno je navesti da je SPECT/CT u odnosu na referentni standard detektirao čak 10 lezija (90,9%), dok su preostale ispitivane metode u navedenoj lokaciji imale zanemariv učinak [WB i SPECT 4 sata utvrdili postojanje samo 1 lezije (9,09%)]. Navedeno prikazuje značajnu prednost SPECT/CT metode u detekciji lezija u području gušterače.

U našem istraživanju u odnosu na referentni standard SPECT/CT je detektirao prisutnost 93% jetrenih lezija (128/137), 97% lezija u limfnim čvorovima (37/38), 100% lezija koštanog sustava (5/5) i 91% lezija gušterače (10/11).

**Tablica 19.** Broj otkrivenih lezija obzirom na primijenjenu metodu snimanja

	<b>Broj lezija</b>
SPECT 10 MIN JETRA	122
WB JETRA	99
SPECT JETRA	128
SPECT/CT JETRA	128
<b>ZS JETRA</b>	<b>137</b>
SPECT 10 MIN GUŠTERAČA	3
WB GUŠTERAČA	1
SPECT GUŠTERAČA	1
SPECT/CT GUŠTERAČA	10
<b>ZS GUŠTERAČA</b>	<b>11</b>
SPECT 10 MIN LIMFNI ČVORVI	10
WB LIMFNI ČVORVI	7
SPECT LIMFNI ČVORVI	11
SPECT/CT LIMFNI ČVORVI	37
<b>ZS LIMFNI ČVORVI</b>	<b>38</b>
SPECT 10 MIN CRIJEVO	
WB CRIJEVO	
SPECT CRIJEVO	
SPECT/CT 4h CRIJEVO	2
<b>ZS CRIJEVO</b>	<b>2</b>
SPECT 10 MIN KOSTI	
WB KOSTI	1
SPECT KOSTI	2
SPECT/CT KOSTI	5
<b>ZS KOSTI</b>	<b>5</b>
SPECT 10 MIN PLUĆA	
WHOLE BODY PLUĆA	5
SPECT PLUĆA	8
SPECT/CT PLUĆA	10
<b>ZS PLUĆA</b>	<b>7</b>
SPECT 10 MIN OSTALE LOKACIJE	5
WB OSTALE LOKACIJE	1
SPECT OSTALE LOKACIJE	6
SPECT/CT OSTALE LOKACIJE	9
<b>ZS OSTALE LOKACIJE</b>	<b>8</b>

Tablica 20. prikazuje međusobne korelacije intenziteta nakupljanja radiofarmaka, Ki-67%, 5-HIAA, CGA i NSE.

U istraživanju nismo uspjeli utvrditi značajnu pozitivnu povezanost između intenziteta nakupljanja tehnecij-99m oktretida u lezijama i razina kromogranina A (CgA) u krvi (P=0,144) kao niti s razinama neuron specifične enolaze (NSE) (P=0,53). Međutim, u ispitivanoj populaciji utvrđen je značajna pozitivna povezanost između nakupljanja radiofarmaka u lezijama i razine 5-hidroksiindolactene kiseline (5-HIAA) u urinu (P=0,001).

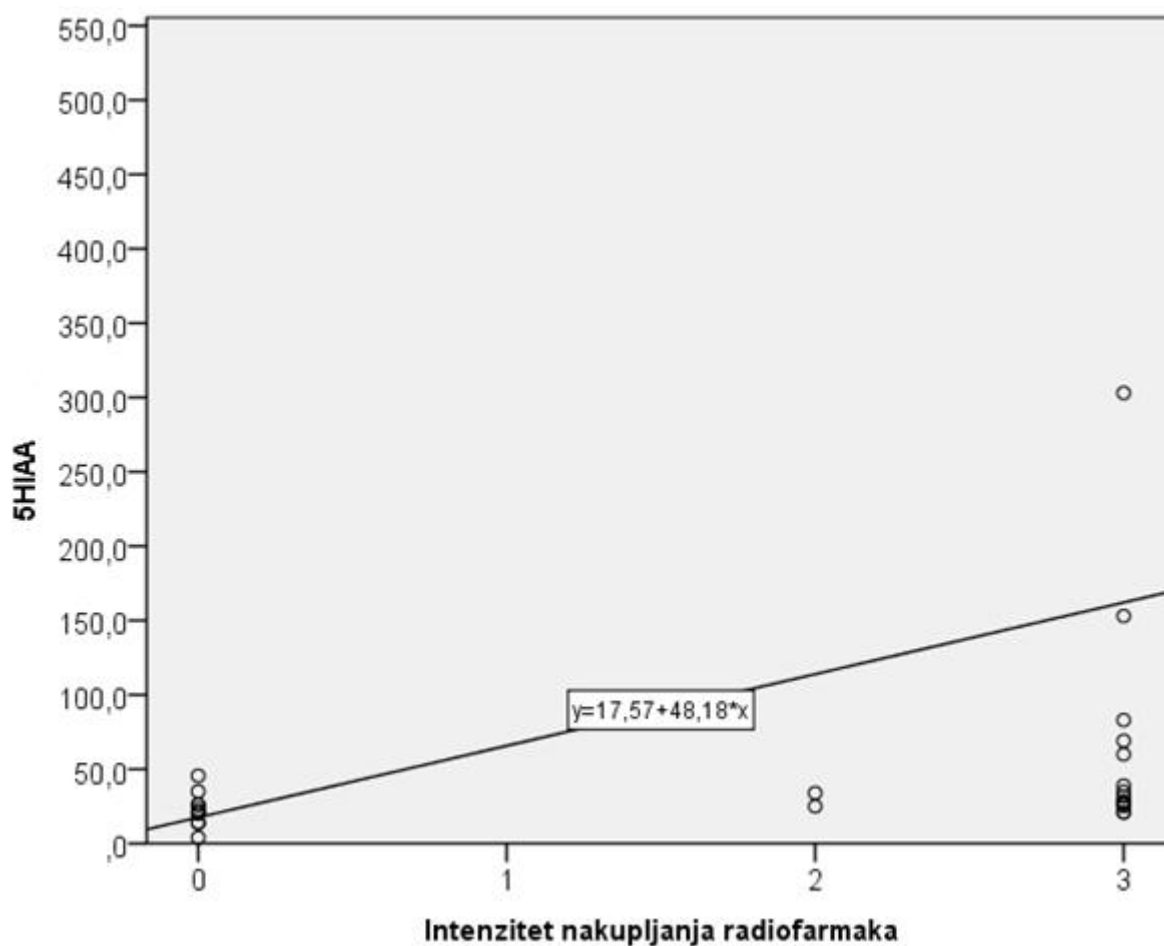
U istraživanju nismo uspjeli utvrditi značajnu pozitivnu povezanost između intenziteta nakupljanja radiofarmaka u lezijama s indeksom proliferacije Ki-67 (P=0,85).

**Tablica 20.** Međusobne korelacije intenziteta nakupljanja radiofarmaka u lezijama, Ki-67%, 5-HIAA, CGA i NSE

		Intenzitet nakupljanja radiofarmaka	Ki-67%	5HIAA	CgA	NSE
Intenzitet nakupljanja radiofarmaka	Korelacijski koeficijent	1,000	0,029	0,565	0,196	0,289
	P		0,850	0,001	0,144	0,530
	N	65	44	31	57	7
Ki-67%	Korelacijski koeficijent	0,029	1,000	-0,073	0,023	0,100
	P		0,850	0,746	0,887	0,873
	N	44	44	22	40	5
5HIAA	Korelacijski koeficijent	0,565	-0,073	1,000	0,326	0,400
	P	0,001	0,746		0,090	0,600
	N	31	22	31	28	4
CgA	Korelacijski koeficijent	0,196	0,023	0,326	1,000	0,214
	P	0,144	0,887	0,090		0,645
	N	57	40	28	57	7
NSE	Korelacijski koeficijent	0,289	0,100	0,400	0,214	1,000
	P	0,530	0,873	0,600	0,645	
	N	7	5	4	7	7

Značajna pozitivna povezanost između intenziteta nakupljanja tehnecij-99m obilježenoga oktreetida u lezijama i razine 5-hidroksiindolactene kiseline ( $\rho=0,565$ ;  $P=0,001$ ) prikazana je na Slici 3. Regresijski pravac prikazuje proporcionalan porast nakupljanja radiofarmaka u lezijama s porastom utvrđene razine 5-hidroksiindolactene kiseline u urinu.

**Slika 3.** Značajna povezanost intenziteta nakupljanja radiofarmaka i razine 5-HIAA:  
 $\rho=0,565$ ;  $P=0,001$



Tablica 21. prikazuje korelacija broja lezija otkrivenih SPECT/CT 4h na pojedinoj lokaciji u odnosu na podatke dobivene zlatnim standardom. U svim slučajevima su korelacije statistički značajne, a najslabije su kod lokalizacije u crijevima.

**Tablica 21.** Korelacija broja lezija otkrivenih SPECT/CT 4h na pojedinoj lokaciji u odnosu na podatke dobivene zlatnim (referentnim) standardom

		ZS jetra	ZS gušterača	ZS lč.	ZS crijeva	ZS pluća	ZS kosti
<b>SPECT/CT jetra</b>	Korelacijski koeficijent	<b>0,852</b>	-0,024	0,203	-0,120	-0,099	0,381
	P	<b>&lt;0,001</b>	0,850	0,106	0,340	0,431	0,002
<b>SPECT/CT gušterača</b>	Korelacijski koeficijent	-0,128	<b>0,823</b>	0,070	-0,071	-0,116	-0,088
	P	0,309	<b>&lt;0,001</b>	0,582	0,572	0,360	0,485
<b>SPECT/CT limfni čvorovi</b>	Korelacijski koeficijent	0,229	-0,044	<b>0,857</b>	0,119	0,427	0,027
	P	0,067	0,725	<b>&lt;0,001</b>	0,345	<0,001	0,832
<b>SPECT/CT crijeva</b>	Korelacijski koeficijent	0,206	-0,076	0,119	<b>0,484</b>	-0,051	-0,039
	P	0,099	0,548	0,344	<b>&lt;0,001</b>	0,684	0,757
<b>SPECT/CT pluća</b>	Korelacijski koeficijent	-0,013	-0,159	0,260	-0,067	<b>0,785</b>	-0,082
	P	0,918	0,205	0,037	0,598	<b>&lt;0,001</b>	0,515
<b>SPECT/CT kosti</b>	Korelacijski koeficijent	0,362	-0,094	0,029	-0,039	-0,063	<b>1,000</b>
	P	0,003	0,458	0,816	0,757	0,616	<b>&lt;0,001</b>

## VI RASPRAVA

Neuroendokrini tumori su grupa iznimno rijetkih neoplazmi koje na površini svojih stanica ispoljavaju somatostatinske receptore (47, 107). Oni čine iznimno heterogenu grupu tumora te se pojavljuju u brojnim i različitim organima ljudskog organizma (6, 21).

Postavljanje dijagnoze neuroendokrinog tumora predstavlja izazov obzirom da su neuroendokrini tumori često vrlo male lezije od svega nekoliko milimetara na vrlo različitim anatomskim lokacijama. U današnje doba otkrivanje neuroendokrinih neoplazmi uglavnom zavisi o konvencionalnim, morfološkim, dijagnostičkim metodama kao što su kompjutorizirana tomografija, ultrazvuk i magnetna rezonancija (108).

Neuroendokrini tumori pokazuju varijabilnu biološku agresivnost (107). U mnogih bolesnika za ove neoplazme karakterističan je spor rast te dug vremenski period prije pojavljivanja prvih simptoma. Nekoliko prognostičkih čimbenika je nadasve važno za tijek bolesti i liječenje neuroendokrinih tumora: sjelo primarnog tumora, stupanj diferenciranosti tumora (prema kriteriju Svjetske zdravstvene organizacije iz 2010. godine), indeks proliferacije (Ki-67 indeks), razina serumskih biomarkera (kromogranin A, 5-hidroksiindoloctena kiselina, neuron specifična enolaza), prisutnost somatostatinskih receptora na površini stanice same neoplazme te stadij tumora (prema TNM klasifikacijskom sustavu) (109-115).

Scintigrafija pomoću obilježenih somatostatinskih analoga s Indij-111-[DTPA-D-Phe<sup>1</sup>-oktretidom (<sup>111</sup>In-OCT; OctreoScan™; Mallinckrodt, Petten, Nizozemska)] je prihvaćena kao standardna dijagnostička metoda za otkrivanje prisustva somatostatinskih receptora i tumora s izraženom ekspresijom somatostatinskih receptora. Navedeni radiofarmak iskazuje određena svojstva koja ograničuju njegovu primjenu: visoka cijena radioizotopa (Indij-111, proizvodnja u ciklotronu) i samog radiofarmaka, potrebitost dvodnevnog protokola snimanja, suboptimalna svojstva samog radioizotopa za snimanje pomoću gama kamere te izloženost bolesnika visokim dozama ozračenja (94, 99, 116-121).

Razvoj tehnecijem-99m obilježenog radiofarmaka omogućuje nadilaženje gotovo svih neodstatka koje su bili karakteristični za indijem-111 obilježene radiofarmake. Najčešće primjenjivan tehnecijem-99m obilježen radiofarmak je  $^{99m}\text{Tc}$ -tehnecij-etilendiamin-N, N'-dioctena kiselina/hidrazinonikotinamid-tirozin-3-oktreotid ( $^{99m}\text{Tc}$ -HYNIC-TOC) (122, 123). Navedeni radiofarmak prvi je primjenio Decristoforo i njegova istraživačka grupa u srpnju 2000. godine (124).

Visoka dijagnostička i klinička vrijednost radiofarmaka („ $^{99m}\text{Tc}$ -HYNIC-TOC“) povezuje se uz prednosti obilježavanja s izotopom tehnecija-99m. Obzirom na niže radijacijsko opterećenje za bolesnike, radiofarmak se može injicirati u znatno višim dozama (viša aplicirana aktivnost u odnosu na indijem-111 obilježene radiofarmake) što posljedično omogućuje znatno višu kvalitetu snimki – scintigrama. Nadalje, cijena radiofarmaka je prihvatljivija i povoljnija u odnosu na cijenu indijem-111 obilježenih radiofarmaka, a sam radiofarmak se može proizvesti u radiolaboratoriju bolničkih centara, dakle na mjestu primjene (indijem-111 obilježeni radiofarmaci proizvode se u specijalno opremljenim jedinicama – ciklotronima, što znatno podiže troškove same pretrage). U Hrvatskoj trenutno postoji samo jedan ciklotron koji proizvodi radiofarmake (u sklopu Instituta Ruđer Bošković), međutim isti ne proizvodi indijem-111 obilježene radiofarmake. Također, tehnecijem-99m obilježeni somatostatinski analozi iskazuju pogodnija farmakokinetička svojstva, čime je omogućena brža vizualizacija neoplazmi, a time je omogućen i jednodnevni protokol snimanja, koji se dokazano pokazao pogodniji za bolesnike (125-127).



## 6.1. Osnovne karakteristike ispitivane populacije

Prosječna dob ispitanika bila je 59,17 godina (medijan 60,39 godina) što odgovara karakterističnoj pojavnosti neuroendokrinih tumora u srednjoj životnoj dobi. U većine bolesnika (90,8%) prije scintigrafije provedeno je operativno liječenje neuroendokrino tumorskog tumora, dok je u samo 6 bolesnika provedena biopsija neuroendokrino tumorskog tumora, a obzirom na izrazito proširenu bolest operativni zahvat nije proveden. U 19 bolesnika (29,2%) provedeno je sistemsko liječenje analogima somatostatina (Sandostatin LAR®), dok je u 6 (9,2%) bolesnika s neuroendokrino tumorskim tumorom višeg gradusa (NET G3) provedena kemoterapija. Najčeća indikacija za provedbu scintigrafije somatostatinskih receptora bila je procjena proširenosti bolesti nakon provedenog operativnog zahvata u 41 bolesnika (63,1%) te odabir daljnje vrste liječenja u 11 bolesnika (16,9%) i praćenje bolesnika na terapiji „hladnim“ analogima somatostatina (Sandostatin LAR®) u 10 bolesnika (15,4%).

Medijan praćenja ispitivane skupine bio je 29,33 mjeseci (minimalni period praćenja iznosio je 15,6 mjeseci, a maksimalni 46,13 mjeseci). Dobro diferencirani neuroendokrini tumori činili su većinu ispitanika u istraživanju (83,1%), što je u skladu s ENETS („European Neuroendocrine Tumor Society“) smjernicama za primjenu scintigrafije somatostatinskih receptora u dobro diferenciranih neuroendokrinih tumorima.

Prije scintigrafije postojanje proširene bolesti bilo je poznato u 18 ispitanika (27,7%). Najčešće sjelo primarnog tumora bijaše gušterača (u 19 ispitanika, 29,2%). Slijedili su neuroendokrini tumori tankog crijeva (18 ispitanika 27,7%) te neuroendokrini tumori debelog crijeva (13 ispitanika 20,0%). Scintigrafski pozitivan nalaz patološke ekspresije somatostatinskih receptora s prisutnim lezijama neuroendokrinih tumora utvrđen je u 58,5% bolesnika (38/65). Intenzivna zahvaćenost jetrenog parenhima malignom bolešću s prisutnim brojnim presadnicama utvrđena je u osam bolesnika.

## 6.2. SPECT/CT

Jednofotonska emisijska kompjutorizirana tomografija primjenjena istodobno s niskodoznom kompjutoriziranom tomografijom (SPECT/CT) je obećavajuća te sve raširenija dijagnostička metoda koja u današnje vrijeme postaje široko dostupnom i zastupljenom u svakodnevnoj kliničkoj primjeni.

Objavljene studije ukazuju na dodatnu dijagnostičku vrijednost primjene SPECT/CT metode u mnogim indikacijama (upalne bolesti, bolesti skeletnog sustava, tumorska oboljenja odrasle i dječje dobi, dijagnostika paratireoidnih žlijezda, otkrivanje postojanja hemangioma) (128-130), također i za neuroendokrine neoplazme, ali danas dostupne studije se uglavnom odnose na indijem-111 obilježene somatostatinske analoge (6). Stvarna vrijednost SPECT/CT metode tijekom primjene tehencij-99m obilježenoga oktreatida u bolesnika s neuroendokrinim neoplazmama još nije u potpunosti potvrđena i za sada je dostupan samo manji broj nesistematiziranih studija s manjim grupama bolesnika (131).

SPECT/CT i oktreatid obilježen tehencijem-99m predstavljaju kombinaciju trodimenzionalne molekularne dijagnostičke metode istodobno sa strukturalnim podacima dobivenim kompjutoriziranom tomografijom (132). Brojne prednosti proizlaze iz kombinacije SPECT metode snimanja i niskodozne kompjutorizirane tomografije u jednom hibridnom uređaju, a uglavnom nastaju kao posljedica precizne anatomske korelacije i mogućnosti korekcije atenuacije pomoću kompjutorizirane tomografije (133).

U ovom istraživanju uspoređena je dijagnostička vrijednost tehencij-99m oktreatid SPECT/CT metode snimanja u odnosu na planarne scintigrame cijelog tijela („whole body“ – WB) i samostalno primjenjen SPECT u bolesnika s patohistološki utvrđenom neuroendokrinom neoplazmom. U komparaciji sa planarnim scintigramom cijelog tijela i SPECT-om, SPECT/CT metoda iskazuje višu dijagnostičku preciznost i osjetljivost u utvrđivanju neuroendokrinih lezija.

U pravilu, najbolju osjetljivost i specifičnost, dijagnostički omjer šansi (odds ratio ili OR) i najveću površinu ispod krivulje (AUC) od svih ispitivanih metoda u ovom istraživanju ima SPECT/CT metoda snimljena 4 sata nakon injiciranja tehencijem-99m obilježenoga oktreatida (Tablica. 10).

Ovim istraživanjem utvrđena osjetljivost SPECT/CT metode snimanja, učinjene 4 sata nakon injiciranja tehnecijem-99m obilježenog oktreetida, iznosila je 88,89%. Specifičnost ispitivane metode iznosila je 79,31%. Točnost dijagnostičkog testa iznosila je 84,6%, a površina ispod krivulje (AUC) iznosila je 0,84. Dijagnostički omjer šansi, također kao mjera točnosti ispitivanog testa iznosio je 28,25. Pozitivna prediktivna vrijednost SPECT/CT metode iznosila je 84,21%, dok je negativna prediktivna vrijednost iznosila 85,19%. Primjenjivan je 95% interval pouzdanosti. Rezultate ovog istraživanja smo publicirali u veljači 2017. godine (134).

Analizom ROC krivulja („receiver operating characteristic curve“) provedenoj na razini bolesnika („patient based analysis“) i na razini lezija („lesion based analysis“) SPECT/CT, snimljen 4 sata po injiciranju radiofarmaka, se pokazao značajno bolji od svih preostalih ispitivanih metoda snimanja. SPECT/CT je u provedenom istraživanju na razini ispitanika („patient based analysis“) statistički značajno bolji od SPECT metode snimljene 10 minuta po injiciranju radiofarmaka ( $P=0,03$ ), značajno bolji od planarnih scintigrama cijelog tijela snimljenih 4 sata po injiciranju radiofarmaka ( $P=0,03$ ) te značajno bolji od SPECT snimanja učinjenog 4 sata po injiciranju radiofarmaka (bez niskodozne kompjutorizirane tomografije) ( $P=0,01$ ).

Sve provedene statističke metode ispitivanja potvrđuju hipotezu postavljenu u ovom istraživanju: „Postoji statistički značajna razlika između jednofotonske emisijske tomografije i kompjutorizirane tomografije (SPECT/CT) u odnosu na jednofotonsku emisijsku tomografiju (SPECT) i scintigrafiju cijelog tijela u otkrivanju prisutnosti i broja točno lokaliziranih lezija neuroendokrinih tumora“.

Rezultati ovog istraživanja sugeriraju značajnu dodatnu vrijednost te potrebu primjene SPECT/CT metode u svakodnevnoj kliničkoj primjeni unatoč nešto duljem vremenu snimanja i nešto višem opterećenju bolesnika zračenjem (u odnosu na SPECT metodu bez niskodozne kompjutorizirane tomografije) (135). Unatoč dodatnoj primjeni niskodoznog CT-a (efektivna doza od prosječno 1 mSv) tehnecijem-99m obilježeni oktreetid i dalje ima vrlo povoljno radijacijsko opterećenje za bolesnike (efektivna doza od  $4.6 \pm 1.1$  mSv) (102, 136).

Publicirana istraživanja pokazuju da pri primjeni indijem-111 obilježenog oktreetida radijacijsko opterećenje iznosi približno 16 mSv (pri apliciranoj aktivnosti od 200 MBq,

In111-Octreoscan) (101). Povoljnije radijacijsko opterećenje tehnecijem-99m obilježenog oktreotida omogućuje češće ponavljanje dijagnostičke metode u praćenju bolesnika uz manje dugoročnih štetnih posljedice po zdravlje bolesnika.

Kako bismo odgovorili na postavljene specifične ciljeve ovog istraživanja, statističkim testovima međusobno su uspoređeni pojedini akvizicijski modaliteti snimljeni 4 sata po injiciranju radiofarmaka (planarna scintigrafija cijelog tijela, SPECT i SPECT/CT). Osim same SPECT/CT metode koja je statistički superiornija, od ostalih ispitivanih metoda ne može se izdvojiti bolji modalitet te između planarne scintigrafije cijelog tijela i SPECT metode nema statistički značajne razlike u dijagnostičkoj učinkovitosti.

Iz priložene usporedbe ROC krivulja (Slike 1. i 2. te Tablice 17. i 18.) vidljivo je da planarni scintigrami cijelog tijela snimljeni 4 sata po injiciranju radiofarmaka nisu značajno bolji od SPECT snimanja učinjenog 10 minuta po injiciranju ( $P=1,00$ ). Nadalje, SPECT snimljen 4 sata po injiciranju tehnecijem-99m obilježenog oktreotida nije značajno bolji od SPECT metode učinjene na 10 minuta ( $P=0,86$ ). Također, SPECT snimljen 4 sata po injiciranju radiofarmaka nije značajno bolji od planarnih scintigrama cijelog tijela (WB) ( $P=0,83$ ).

Možemo zaključiti da su sve ispitivane metode snimanja (osim SPECT/CT metode koja je značajno bolja) statistički jednako vrijedne te koja će se primjenjivati ovisi isključivo o indikaciji za snimanje, organizaciji rada te preferencijama pojedinih centara.

Ovim istraživanjem također je utvrđeno da ne postoji statistički značajna prednost primjene SPECT metode učinjene 10 minuta po injiciranju radiofarmaka. Osim što navedena metoda u odnosu na ostale modalitete snimanja pokazuje nešto bolju specifičnost od 89,66% (koja ipak nije statistički značajna), osjetljivost ove SPECT studije je iznosila samo 58,33%, a dijagnostička točnost metode 72,3%. Sve navedeno ne može opravdati uvođenje ovog snimanja u rutinsku kliničku primjenu. Nešto bolja izmjerena specifičnost vjerojatno je posljedica nedovoljnog vremena za nespecifično nakupljanje radiofarmaka (u području upalnih žarišta ili zbog fiziološke eliminacije radiofarmaka putem žuči u crijevo), obzirom da se snimanje provodi 10 minuta po injiciranju tehnecijem-99m obilježenoga oktreotida.

Dodatna vrijednost planarne scintigrafije cijelog tijela snimljene 4 sata po injiciranju radiofarmaka je evidentna iz vrlo visoke specifičnosti za navedenu metodu. U našem istraživanju može se zamijetiti da su rezultati (osjetljivost, specifičnost, pozitivna i negativna prediktivna vrijednost, AUC) planarne scintigrafije cijelog tijela snimljene 4 sata po injiciranju radiofarmaka i SPECT metode snimljene 10 minuta po injiciranju radiofarmaka vrlo komparabilni. I iz navedenog proizlazi da SPECT regije interesa snimljen 10 minuta po injiciranju radiofarmaka ne doprinosi značajnije ukupnoj dijagnostičkoj točnosti te se kao takav može izostaviti iz svakodnevnog protokola snimanja, što će dodatno vremenski skratiti proceduru snimanja, pojednostavniti samu pretragu za bolesnika i sniziti troškove same pretrage.

Jedan od zadanih specifičnih ciljeva ovog istraživanja bio je i utvrđivanje vrijednost lokalizacijske niskodozne kompjutorizirane tomografije s oralnim kontrastom u sklopu SPECT/CT metode za razlikovanje specifičnog nakupljanja radiofarmaka (nakupljanje na somatostatinskim receptorima u neuroendokrinom tumoru) od nespecifičnog (fiziološkog) nakupljanja u abdomenu. Kako bismo istražili navedeno uspoređen je broj točno lokaliziranih lezija po odabranom modalitetu snimanja u odnosu na referentni standard (Tablica 19.). Također je provedena ROC analiza na razini otkrivenog broja lezija („lesion based analysis“) za svaku pojedinu metodu snimanja (Slika 2., Tablica 18.).

SPECT/CT metoda je po ispitivanim organskim sustavima (jetra, gušterača, limfni čvorovi, crijevo, kosti, pluća, ostale ispitivane lokacije) utvrdila najveći broj točno lokaliziranih lezija neuroendokrinih tumora u odnosu na referentni standard.

U našem istraživanju u odnosu na referentni standard SPECT/CT je utvrdio prisutnost 93,43% jetrenih lezija (128/137), 97,36% lezija u limfnim čvorovima (37/38), 100% lezija koštanog sustava (5/5) i 90,9% lezija gušterače (10/11) te time pokazao najmanji broj nespecifičnih lezija u odnosu na preostale ispitivane modalitete snimanja. U području crijeva u čitavom su istraživanju bile prisutne samo dvije lezije koje su bile dijagnosticirane jedino SPECT/CT metodom od svih ispitivanih modaliteta.

Značajno lošiji rezultat u odnosu na SPECT/CT ostvarila je SPECT metoda snimanja koja je utvrdila prisutnost 93% jetrenih lezija (128/137), 29,72% lezija u limfnim čvorovima (11/38), 40% lezija koštanog sustava (2/5) i 9,09% lezija gušterače (1/11).

Značajno lošiji rezultat u odnosu na SPECT/CT metodu (međutim ne i u odnosu na samu SPECT metodu) ostvarili su planarni scintigrami cijelog koji su utvrdili prisutnost 72,26% jetrenih lezija (99/137), 18,42% lezija u limfnim čvorovima (7/38), 20% lezija koštanog sustava (1/5) i 9,09% lezija gušterače (1/11).

SPECT/CT je u istraživanju provedenom na razini lezija („lesions based analysis“) statistički značajno bolji od SPECT metode snimljene 10 minuta po injiciranju radiofarmaka ( $P=0,0007$ ), značajno bolji od planarnih scintigrama cijelog tijela snimljenih 4 sata po injiciranju radiofarmaka ( $P=0,0003$ ) te značajno bolji od SPECT snimanja učinjenog 4 sata po injiciranju radiofarmaka (bez niskodozne kompjutorizirane tomografije) ( $P=0,0019$ ).

Sve prikazano potvrđuje dijagnostičku vrijednost SPECT/CT metode u prepoznavanju specifičnog nakupljanja radiofarmaka te je ovime utvrđena statistički značajna prednost SPECT/CT metode u otkrivanju lezija neuroendokrinih tumora u odnosu na ostale metode istraživanja.

Rezultati SPECT/CT metode, u smislu detekcije lezija neuroendokrinih neoplazmi, pokazuju znatnu korelaciju s referentnim standardom za gotovo sve ispitivane skupine. Time je statistički potvrđena vrijednost ispitivane dijagnostičke metode u detekciji lezija jetrenog parenhima, gušterače, limfnih čvorova, pluća, kostiju i crijeva (tankog i debelog).

Nadalje, SPECT/CT iskazuje najvišu dijagnostičku točnost (među ispitivanim modalitetima) uglavnom zbog značajno unaprijeđenog otkrivanja zahvaćenosti limfnih čvorova i lezija u gušterači. Glavna prednost SPECT/CT-a u odnosu na planarni scintigram cijelog tijela leži u preciznijoj detekciji i identifikaciji lezija pozitivnih na somatostatinske receptore. Rezultati SPECT/CT metode pokazuju značajnu korelaciju sa referentnim standardom u detekciji lezija u području gušterače i u limfnim čvorovima.

Navedena prednost proizlazi iz precizne morfološke (trodimenzionalna jednofotonska emisijska kompjutorizirana tomografija s niskodoznom kompjutoriziranom tomografijom) lokalizacije i identifikacije dublje pozicioniranih struktura i lezija u njima (abdominalni, paraaortalni limfni čvorovi, gušterača). U navedenim slučajevima planarni scintigrami cijelog tijela pokazuju znatno lošije dijagnostičke rezultate zbog dvodimenzionalnog prikaza snimljenog volumena tijela, lošije prostorne rezolucije planarnog scintigrama te zbog pozadinske aktivnosti u abdomenu koja vrlo često otežava analizu samih scintigrama.

Iz svega navedenog proizlazi nužna primjena SPECT/CT metode pri otkrivanju lezija u dublje pozicioniranim strukturama u organizmu kao što su limfni čvorovi abdomena i gušterača. Prednost SPECT/CT snimanja je znatno manje izražena u strukturama znatno bliže površini tijela (kao što su lezije u kostima udova, samo 5 detektiranih lezija u istraživanju) obzirom na znatno nižu pozadinsku aktivnost u navedenim regijama i znatno manji broj struktura koje bi bile u mogućnosti izazvati dodatnu atenuaciju, a time i nižu kvalitetu scintigrama. Naravno, ovakav rezultat bi mogao biti i posljedica vrlo malog broja u istraživanju ustanovljenih koštanih lezija, u odnosu na znatno veći broj detektiranih lezija u limfnim čvorovima i u gušterači (5 naspram 37, te naspram 10).

Također se iz rezultata istraživanja može zaključiti da prednost SPECT/CT metode nije toliko značajna u otkrivanju jetrenih lezija, gdje su planarni scintigrami cijelog tijela i sam SPECT pokazali nadasve zadovoljavajuće dijagnostičke mogućnosti u detekciji neuroendokrinih presadnica.

### 6.3. Usporedba s literaturom

Prema istraživanju Sepulvede-Mendez i suradnika provedenom na 56 bolesnika s gastroenteropankreatičnim neuroendokrinim tumorima u usporedbi sa „zlatnim standardom“ (biopsija, konvencionalne metode snimanja, kliničko praćenje) za oktreotid obilježen tehnejem-99m utvrđena je osjetljivost metode od 88,4%, specifičnost 92,3%, pozitivna prediktivna vrijednost 97,4%, negativna prediktivna vrijednost 70,6% te točnost dijagnostičkog testa od 89,3%. Rezultati navednog istraživanja vrlo su usporedivi s rezultatima dobivenim u ovom istraživanju. Dodatno, Sepulvede-Mendez i suradnici utvrdili su prisutnost lažno pozitivnih rezultata u upalnim promjenama, što se pokazalo kao glavni uzrok lažno pozitivnih lezija i u našem istraživanju (navode jedan slučaj lažno pozitivnog nalaza u bolesnika s upalnom bolesti crijeva (137).

Protokol snimanja koji su primjenili Sepulvede-Mendez i suradnici se razlikovao od protokola snimanja primijenjenog u ovom istraživanju obzirom na proteklo vrijeme od trenutka injiciranja radiofarmaka do snimanja. Scintigrafija cijelog tijela, SPECT ili SPECT/CT (koji nije učinjen u svih ispitanika) snimljeni su 2 sata po injiciranju radiofarmaka. I ova studija potvrđuje da ne postoji jedinstven protokol snimanja te svaki centar primjenjuje svoju metodu snimanja i vlastite vremenske determinante snimanja ovisno o organizaciji te vlastitim mogućnostima i potrebama.

Perri i suradnici u svojem publiciranom istraživanju utvrđivali su dijagnostičku vrijednost SPECT/CT metode pomoću <sup>111</sup>Indij-DTPA-oktreotida u 81 bolesnika sa sumnjom ili utvrđenim neuroendokrinim tumorom. Njihova studija je brojem ispitanika i metodom snimanja (osim primjene drugog radiofarmaka – indijem-111 obilježeni oktreotid) vrlo komparabilna sa ovim ispitivanjem. Osjetljivost navedene dijagnostičke metode iznosila je 95,3%, dok je specifičnost ispitivane metode iznosila 92,1%. Ovaj rezultat postignut pomoću indij-111 oktreotida je nešto bolji nego u našem istraživanju (osjetljivost SPECT/CT metode u ovom istraživanju iznosila je 88,9%, a specifičnost 79,3%). U analizi koja je provedena na razini lezija (za svaku leziju zasebna usporedba sa referentnim standardom) SPECT je precizno klasificirao 81,1% lezija (138/169), dok je SPECT/CT precizno klasificirao 96,4% lezija (163/169). Također, kao i u našem istraživanju, većina lezija je detektirana u jetri (n=40) i u limfnim čvorovima (n=33). U ispitivanoj skupini utvrdili su i značajan broj lezija koštanog sustava (n=30) te plućnog parenhima (n=17) (138).



Shi i suradnici u svojem publiciranom istraživanju provedenom na 48 bolesnika pomoću  $^{111}\text{In}$ -DTPA-oktreotida utvrđivali su dijagnostičku vrijednost tada najbolje, dostupne, SPECT metode. SPECT pomoću indij-111 oktreotida detektirao je 91% lezija u jetri (19/21), 98% lezija u limfnim čvorovima (39/40), 30% lezija u koštanom sustavu (3/10) te 89% lezija u gušterači (8/9) (139).

U našem istraživanju SPECT/CT je detektirao prisutnost 93% jetrenih lezija (128/137), 97% lezija u limfnim čvorovima (37/38), 100% lezija koštanog sustava (5/5) i 91% lezija gušterače (10/11) (Tablica. 19).

Za uvođenje tehnecijem-99m obilježenoga oktreotida u kliničku praksu vrlo je značajno istraživanje koje je proveo Gabriel sa suradnicima na 41 bolesniku sa sumnjom ili utvrđenim neuroendokrinim tumorom 2003. godine (127). Provedena je direktna usporedba dviju metoda ( $^{99\text{m}}\text{Tc}$  HYNIC-TOC i  $^{111}\text{In}$ -DTPA-oktreotid), odnosno oba radiofarmaka primjenjena su u svakog bolesnika. Rezultati istraživanja ukazuju na statistički značajno višu osjetljivost  $^{99\text{m}}\text{Tc}$  HYNIC-TOC radiofarmaka u odnosu na  $^{111}\text{In}$ -DTPA-oktreotid. Također u istraživanju navode značajno veći broj lažno pozitivnih lezija kod primjene tehnecij-99m oktreotida.  $^{99\text{m}}\text{Tc}$  HYNIC-TOC je detektirao 105 fokalnih scintigrafskih abnormalnosti dok je  $^{111}\text{In}$ -DTPA-oktreotid detektirao 91 fokus (ukupni broj fokusa prema referentnom standardu iznosio je 125). Usporedbom pojedinih lezija detektiranih s  $^{99\text{m}}\text{Tc}$  HYNIC-TOC i s  $^{111}\text{In}$ -DTPA-oktreotidom utvrđeno je:  $^{99\text{m}}\text{Tc}$  HYNIC-TOC je detektirao 51 leziju u jetri,  $^{111}\text{In}$ -DTPA-oktreotid 45;  $^{99\text{m}}\text{Tc}$  HYNIC-TOC detektirao je 28 lezija u abdomenu,  $^{111}\text{In}$ -DTPA-oktreotid 21,  $^{99\text{m}}\text{Tc}$  HYNIC-TOC detektirao je 26 lezija u području glave i toraksa,  $^{111}\text{In}$ -DTPA-oktreotid 25.

Gabrieli je dokazao prednost scintigrafije s tehnecij-99m obilježenim analogom somatostatina (65,9% stvarno pozitivnih tijekom scintigrafije s  $^{99\text{m}}\text{Tc}$  HYNIC-TOC naspram 51,2% stvarno pozitivnih tijekom scintigrafije s  $^{111}\text{In}$ -DTPA-oktreotidom). Također navode da jednodnevni protokol scintigrafije s tehnecij-99m obilježenim oktreotidom (naspram dvodnevnog protokola snimanja tijekom scintigrafije s indij-111-DTPA-oktreotidom) poboljšava suradljivost bolesnika i pojednostavljuje dijagnostičku proceduru.

Gabriel i suradnici objavili su 2005. godine istraživanje provedeno na 88 bolesnika s gastroenteropankreatičnim neuroendokrinim tumorima. Istraživali su vrijednost tehnecijem-99m obilježenog oktreotida u otkrivanju proširenosti bolesti („staging“) kod 42 ispitanika te

primjenjivost radiofarmaka u praćenju bolesnika („follow up“) nakon provedenog liječenja u 46 ispitanika. Tijekom istraživanja primjenjivali su aplicirane aktivnosti radiofarmaka od 400 MBq, što su nešto niže aktivnosti od onih primjenjivanih u našem istraživanju. Posebna pažnja je bila usmjerena na protokol snimanja koji se sastojao od planarnog scintigrama abdominalne regije 2 sata po iniciranju radiofarmaka te scintigrama cijelog tijela i SPECT snimanja abdomena 4 sata po injiciranju radiofarmaka. U samo jednog bolesnika utvrđen je lažno pozitivan nalaz (adenom debelog crijeva). Tijekom istraživanja utvrđeno je 14 lažno negativnih nalaza scintigrafije. Utvrđena je osjetljivost metode od 80%, specifičnost 94,4% te točnost dijagnostičkog testa od 82,9%. Tijekom istraživanja utvrđeno je postojanje 357 fokusa patološkog nakupljanja radiofarmaka u 69 bolesnika. Sama SPECT metoda utvrdila je postojanje dodatne 62 lezije u odnosu na planarne scintigrame. Gabriel i suradnici zaključuju da SPECT metoda snimanja ima visoku osjetljivost za detekciju lezija u području abdomena, dok rano snimanje 2 sata po injiciranju radiofarmaka povećava pouzdanost interpretacije abnormalnih nalaza (126).

Parisella i suradnici u svom su retrospektivnom istraživanju na 50 ispitanika s različitim oblicima neuroendokrinih tumora također ispitivali dijagnostičku vrijednost tehnecijem-99m obilježenog oktreotida. Ispitanike su podijelili u dvije skupine. Prvu skupinu činilo je 34 bolesnika s pitanjem proširenosti bolesti, a druga skupina sastojala se od 16 ispitanika sa sumnjom na postojanje neuroendokrinih tumora ili u kojih se provodilo praćenje nakon provedenog liječenja. Primjenjena je aktivnost od 370 MBq tehnecij-99m oktreotida. Protokol snimanja sastojao se od scintigrafije cijelog tijela i SPECT metode 2 do 3 sata nakon aplikacije radiofarmaka. Utvrdili su osjetljivost metode od 70,3%, specifičnost 76,9% te točnost dijagnostičkog testa od 72%. U prvoj skupini osjetljivost je iznosila 78,1%, specifičnost 50% te točnost testa 76,5%, dok su vrijednosti za drugu skupinu iznosile 20%, 81,2% i 62,5%. U 9 bolesnika u usporedbi s konvencionalnim metodama snimanja uočen je veći broj lezija na scintigrafiji. Zaključuju kako je scintigrafija tehnecij-99m oktreotidom visoko indicirana dijagnostička metoda za „in vivo“ histološku karakterizaciju lezija neuroendokrinih tumora. Također zaključuju kako metoda značajno utječe i doprinosi daljnjem tijeku liječenja bolesnika. U bolesnika kod kojih postoji biokemijska sumnja na prisutnost neuroendokrinih tumora, sama scintigrafija ne utječe u znatnoj mjeri na daljnji tijek liječenja (140).

U istraživanju koje je proveo Sainz-Esteban sa suradnicima na 107 bolesnika sa sumnjom ili potvrđenim neuroendokrinim tumorom ispitivana je dijagnostička vrijednost <sup>111</sup>In-pentetreotid SPECT/CT metode. Od 107 bolesnika u studiji u njih 49 postavljena je konačna dijagnoza neuroendokrinog tumora, dok u preostalih ispitanika nije potvrđeno postojanje neuroendokrinog tumora. Osjetljivost SPECT/CT metode s navedenim radiofarmakom iznosila je 87,8% a specifičnost 96,6%. Navode kako SPECT/CT iskazuje značajno bolju dijagnostičku vrijednost u odnosu na konvencionalne nuklearno-medicinske metode tijekom scintigrafije somatostatinskih receptora (planarna scintigrafija cijelog tijela i SPECT) uglavnom kao posljedica preciznije anatomske lokacije tumorskih lezija tijekom primjene SPECT/CT hibridnog sustava. Konvencionalna scintigrafija točno je klasificirala 65,6% lezija (105/160), dok je SPECT/CT točno klasificirao 94,4% lezija (151/160). Vrlo slično kao i u našem istraživanju otkrivene lezije su uglavnom bile lokalizirane u jetri (n=45, 28.1%), limfnim čvorovima (n=15, ili 9,4%), koštanom sustavu (n=10, ili 6,3%) i u plućima (n=10, ili 6,3%). Prednost SPECT/CT je najviše dolazila do izražaja u utvrđivanju zahvaćenosti limfnih čvorova neuroendokrinim tumorom (torakalnih i abdominalnih) i u otkrivanju prisutnosti lezija u gušterači (6).

Sve navedeno ustanovljeno je i potvrđeno i u našem istraživanju za SPECT/CT metodu pomoću tehnećij-99m oktretida, što potvrđuje vrijednost samog istraživanja.

Tijekom ovog istraživanja utvrđena je nešto niža specifičnost SPECT/CT-a u odnosu na planarne scintigrame cijelog tijela i sam SPECT. Navedena razlika nije bila statistički značajna. Niža specifičnost SPECT/CT snimanja vjerojatno je posljedica višeg dijagnostičkog povjerenja dijagnostičara prema SPECT/CT metodi u odnosu na samo SPECT i planarne scintigrame. Posljedično dolazi do dijagnostičke interpretacije čak i manjih lezija kao i lezija s nižom akumulacijom radiofarmaka što dovodi do nešto većeg broja lažno pozitivnih lezija. Prethodno navedena činjenica poziva na oprez pri interpretaciji scintigrama, posebice pri analizi hibridnih SPECT/CT tomograma. Radi navedenog potrebno je naglasiti kako je za analizu i interpretaciju hibridnih slikovnih metoda potrebno znanje i iskustvo, kako bi se izbjegla pogrešna interpretacija sumnjivih i granično pozitivnih nalaza, što može dovesti do dodatnog broja nepotrebnih pretraga (slikovnih i endoskopskih) opterećujući bolesnike dodatnom dozom ozračenja i noseći dodatne komplikacije koje svaka dijagnostička metoda nosi samim izvođenjem. Također vrlo je važno i postojanje multidisciplinarnih timova te uska suradnja specijalista nuklearne medicine sa specijalistima drugih područja

(onkologija, kirurgija, interna medicina) što doprinosi uspjehu slikovnih metoda, ali i poboljšava ishod liječenja bolesnika s rijetkim bolestima kao što su neuroendokrini tumori.

Nadalje, akvizicija SPECT/CT-a se provodila kao posljednje snimanje u četverosatnom intervalu. Duži period između injiciranja radiofarmaka i samog snimanja omogućuje bolje vezivanje radiofarmaka na somatostatinske receptore, ali omogućuje i više vremena za nespecifično vezivanje radiofarmaka na receptore prisutne na površini leukocita (podtip 2 somatostatinskih receptora). Time su stečeni preduvjeti za veći broj lažno pozitivnih nalaza u upalnim promjenama, što je i glavna zamjerka metodi te je već opisivano u publiciranoj literaturi (141). I u našem istraživanju upalne promjene su bile najčešći uzrok lažno pozitivnih rezultata ispitivane dijagnostičke metode.

U svojoj publiciranoj studiji Yamaga i suradnici opisuju intenzivno lažno pozitivno nakupljanje tehnečij-99m oktrotida u uncinatnom nastavku („processus“) gušterače. Tijekom istraživanja i u daljnjem kliničkom praćenju nije utvrđeno postojanje neuroendokrine neoplazme (142). Slične karakteristike radiofarmaka s lažno pozitivnim nakupljanjem istog u kaudalnom dijelu glave gušterače (uncinatni nastavak) zabilježene su i u našem istraživanju.

Problem lažno pozitivnih nalaza u opisanoj ali i drugim lokacijama mogao bi biti riješen primjenom SPECT/CT metode u kojoj je niskodozna kompjutorizirana tomografija zamijenjena s dijagnostičkom kompjutoriziranom tomografijom koja je dodatno potpomognuta primjenom jodnog intravenskog kontrasta. Navedeno rješenje mogla bi dovesti do daljnjeg povećanja specifičnosti SPECT/CT metode te predstavlja slijedeći logičan korak u daljnjem razvoju scintigrafije somatostatinskih receptora.

## 6.4. Daljnji doprinosi istraživanja

U našem istraživanju utvrđena je statistički značajna povezanost između intenziteta nakupljanja radiofarmaka u lezijama i razine 5-hidroksiindolactone kiseline (5-HIAA). Navedeno nas navodi na činjenicu da kod viših izmjerenih vrijednosti biokemijskog markera 5-HIAA u mokraći, postoji i veća vjerojatnost za intenzivniji prikaz lezija neuroendokrinih tumora, odnosno na samoj površini tumorske stanice vjerojatno je prisutan veći broj somatostatinskih receptora.

Istu povezanost očekivali smo i za biokemijski marker kromogranin A, koji je u današnje doba uglavnom dominantno primjenjivani biokemijski marker za otkrivanje i praćenje neuroendokrinih tumora, međutim istu nismo uspjeli dokazati, te nije bilo statistički značajne korelacije između razine detektiranog kromogranina A u krvi i intenziteta nakupljanja radiofarmaka u lezijama neuroendokrinih tumora. Time se 5-HIAA nameće kao važan biokemijski čimbenik kojim se može predvijeti potencijalna ekspresija somatostatinskih receptora na površini stanica neuroendokrinih tumora.

Nadalje nismo uspjeli utvrditi statistički značajnu korelaciju između razine detektirane neuron specifične enolaze (NSE) u krvi i intenziteta nakupljanja radiofarmaka u lezijama.

U ovom istraživanju jedan od ciljeva bio je utvrditi stupanj povezanosti između intenziteta nakupljanja radiofarmaka u neuroendokrinom tumoru i indeksa proliferacije Ki-67. Obzirom na poznatu činjenicu da je Ki-67 indeks nižih vrijednosti u dobro diferenciranih neuroendokrinih tumora (NET G1 i G2 prema klasifikaciji SZO iz 2010.g.), a viših vrijednosti u slabo diferenciranih tumora (NET G3), smatrali smo da postoji mogućnost statistički značajne korelacije između intenziteta nakupljanja radiofarmaka u lezijama neuroendokrinih tumora i indeksa proliferacije (povezanost nižeg indeksa proliferacije u dobro diferenciranih neuroendokrinih tumora s višim intenzitetom nakupljanja radiofarmaka na somatostatinskim receptorima dobro diferenciranih tumora). Istu korelaciju nismo uspjeli statistički potvrditi, te nismo dokazali postojanje statistički značajne povezanosti između intenziteta nakupljanja radiofarmaka i indeksa proliferacije, odnosno stupnja diferenciranosti tumora. Ki-67 indeks je bio dostupan u 44 od 65 ispitanika obuhvaćenih istraživanjem. U provedenom istraživanju 83,1% ispitanika je imalo dobro diferencirani neuroendokrini tumor s medijanom indeksa proliferacije od 5,00%.

## 6.5. Usporedba s PET/CT metodom snimanja

Unatoč višim inicijalnim troškovima i znatno nižoj dostupnosti, somatostatinski analozi obilježeni galijem-68 ( $^{68}\text{Ga}$ -DOTA-peptidi) i PET/CT su dokazano (prema publiciranoj literaturi) više dijagnostičke točnosti u dijagnostici neuroendokrinih neoplazmi u odnosu na tehnećij-99m oktretid i SPECT/CT.

Ukoliko je dostupna, pozitronska emisijska tomografija s kompjutoriziranom tomografijom (PET/CT) uz primjenu galijem-68 obilježenih peptida (Galij-68-1,4,7,10-tetraazaciklododekan-1,4,7,10-tetraoctena kiselina [DOTA]-peptid), predstavlja hibridnu dijagnostičku metodu izbora u bolesnika s neuroendokrinim tumorima. Glavne prednosti navedene metode leže u znatno višoj prostornoj rezoluciji PET/CT sustava naspram SPECT/CT sustava (3-6 mm naspram 10-15 mm) te u višem afinitetu galijem-68 obilježenog radiofarmaka za somatostatinske receptore u odnosu na tehnećijem-99m obilježeni radiofarmak, što je sve i dokazano brojnim objavljenim studijama (143-146).

Također tijekom PET/CT metode snimanja postoji mogućnost provođenja višeslojne kompjutorizirane tomografije („multi-slice computed tomography“ - MSCT) potpomognute jednim intravenskim kontrastom čime se postiže dodatni pozitivni utjecaj na dijagnostičku točnost navedene metode, što je nedavno pokazano u studiji koju je proveo Albanus sa svojim suradnicima na 54 bolesnika s patohistološki utvrđenim neuroendokrinim tumorom. Istraživali su dijagnostičku vrijednost PET/CT metode potpomognute dijagnostičkom kompjutoriziranom tomografijom s jednim intravenskim kontrastom pomoću galij-68-DOTA-peptida. Navode kako  $^{68}\text{Ga}$ -DOTATATE PET/ce-CT ima osjetljivost od 100% i specifičnost od 89% za detekciju koštanih lezija, osjetljivost od 92% i specifičnost od 83% za detekciju limfnih čvorova zahvaćenih tumorom te osjetljivost od 100% i specifičnost od 95% za utvrđivanje plućnih lezija (147).

Rezultati dobiveni našim istraživanjem ukazuju na izvrsnu primjenjivost i dijagnostičku vrijednost ispitivane metode (SPECT/CT pomoću tehnećij-99m oktretida) koja u nedostupnosti PET/CT metode može vrlo dobro konkurirati te biti gotovo ravnopravna zamjena. Osjetljivost i specifičnost SPECT/CT metode za dijagnostiku promjena u kostima iznosile su 100% (za oba ispitavana parametra), za dijagnostiku promjena u limfnim čvorovima iznosile su 86,67% i 96%, te za dijagnostiku promjena u plućima iznosile su 100%

i 95%. Napominjemo da je u našoj studiji ukupan broj lezija u plućima te u koštanom sustavu bio relativno malen (7 lezija u plućnom parenhimu te 5 lezija u koštanom sustavu prema referentnom standardu).

Etchebehere i suradnici objavili su 2014. godine rezultate svoje studije u kojoj su usporedili dijagnostičku točnost tri različite dijagnostičke metode na 19 bolesnika s neuroendokrinim neoplazmama. Usporedbom  $^{68}\text{Ga}$ -DOTA-TATE PET/CT metode snimanja,  $^{99\text{m}}\text{Tc}$ -HYNIC-Oktreotid SPECT/CT metode i WB MRI (magnetna rezonancija cijelog tijela) istraživanje je pokazalo superiorne rezultate za PET/CT i MRI u odnosu na  $^{99\text{m}}\text{Tc}$ -HYNIC-Oktreotid SPECT/CT. Točnost dijagnostičkog testa iznosila je 97% za PET/CT, 91% za MRI te 86% za SPECT/CT.  $^{68}\text{Ga}$ -DOTA-TATE PET/CT je detektirao značajno više gastroenteropankreatičnih lezija u odnosu na scintigrafiju somatostatinskih receptora pomoću tehnećij-99m oktretida. Rezultati su također pokazali podjednako dobru dijagnostičku osjetljivost između dvije pretodno spomenute metode u detekciji lezija u jetrenom i plućnom parenhimu. Međutim u odnosu na obje metode magnetna rezonancija je pokazala značajno bolje rezultate u otkrivanju plućnih lezija u bazi pluća uz ošit.  $^{68}\text{Ga}$ -DOTA-TATE PET/CT je detektirao značajno veći broj koštanih lezija u odnosu na MRI i SPECT/CT. Također napominju postojanje lažno pozitivnog nalaza  $^{68}\text{Ga}$ -DOTA-TATE PET/CT metode snimanja u području gušterače (uncinatni nastavak) (132).

Prethodno spominjana skupina Gabriela i njegovih suradnika objavila je 2007. godine također još jedno istraživanje u kojem su usporedili dijagnostičku vrijednost  $^{68}\text{Ga}$ -DOTA-TOC PET metode snimanja (bez niskodozne kompjutorizirane tomografije) sa scintigrafijom somatostatinskih receptora ( $^{99\text{m}}\text{Tc}$  HYNIC-TOC i/ili  $^{111}\text{In}$ -DOTA-TOC) i s kompjutoriziranom tomografijom (dijagnostički MSCT) u 84 bolesnika s neuroendokrinim tumorom. U navedenih 84 bolesnika sve tri dijagnostičke metode su bile učinjene radi bolje komparacije dijagnostičke vrijednosti svake pojedine. U 33 bolesnika za scintigrafiju somatostatinskih receptora primjenjen je  $^{99\text{m}}\text{Tc}$  HYNIC-TOC, u slijedećih 33 bolesnika  $^{111}\text{In}$ -DOTA-TOC, a u 18 bolesnika primjenjena su oba radiofarmaka za usporedbu s  $^{68}\text{Ga}$ -DOTA-TOC PET metodom i s kompjutoriziranom tomografijom. Također je provedeno spajanje (fuzija) slika s kompjutoriziranom tomografijom (koja je snimljena na posebnom uređaju, u studiji nisu primjenjivani hibridni uređaji SPECT/CT i PET/CT) primjenom vanjskih markera s ciljem preciznijeg pozicioniranja bolesnika tijekom snimanja.  $^{68}\text{Ga}$ -DOTA-TOC PET je

pokazao značajno bolju dijagnostičku točnost u odnosu na konvencionalnu scintigrafiju somatostatinskih receptora ( $^{99m}\text{Tc}$  HYNIC-TOC ili  $^{111}\text{In}$ -DOTA-TOC), 96% naspram 58%.  $^{68}\text{Ga}$ -DOTA-TOC PET je također otkrio, za daljnji tijek liječenja, važne kliničke informacije u 14,3% bolesnika (144).

U nedavno publiciranoj studiji Madrzak i suradnici usporedili su dijagnostičku točnost  $^{99m}\text{Tc}$  HYNIC-TOC SPECT metode snimanja (bez primjene niskodoznog lokalizacijskog CT-a) s  $^{68}\text{Ga}$ -DOTA-peptid PET/CT metodom u 24 bolesnika s neuroendokrinim tumorom. Točnost dijagnostičkog testa iznosila je 91,6% za SPECT. Ova studija djelomično dovodi u pitanje dodatnu vrijednost PET/CT metode, obzirom da je usporedbom dviju metoda PET/CT promijenio smjer liječenja u tek dodatnih 8,4% bolesnika u odnosu na  $^{99m}\text{Tc}$  HYNIC-TOC SPECT (148).

U istraživanju objavljenom na 109 bolesnika s gastroenteropankreatičnim neuroendokrinim tumorima Naswa i suradnici utvrđivali su vrijednost  $^{68}\text{Ga}$ -DOTA-NOC PET/CT-a. Osjetljivost metode iznosila je 78,3% a specifičnost 92,5%. Sama dijagnostička metoda je promijenila tijek liječenja u 19% bolesnika, uglavnom je bila riječ o odluci da se provede operacija novoutvrđenog sijela primarnog tumora. Također sama metoda je dovela do utvrđivanja ekstenzivno proširene osnovne bolesti u nekoliko bolesnika, čime je izbjegnuta nesvršishodna provedba operativnog zahvata. Podudarno s našim istraživanjem najčešće sijelo presadnica je bio jetreni parenhim kao i limfni čvorovi. Nadalje najčešće sijelo primarne neoplazme bila je gušterača (149).

Unatoč izuzetnim rezultatima, PET/CT pomoću galij-68-DOTA-peptida trenutno nije dostupan u Republici Hrvatskoj kao niti u mnogim drugim zemljama regije.



## 6.6. Ograničenja ovog istraživanja

U ovom istraživanju prisutno je nekoliko ograničenja važnih ovdje spomenuti. Iz etičkih razloga i nesvršishodnosti za daljnji tijek liječenja nismo bili u mogućnosti dobiti patohistološku potvrdu mnogih lezija detektiranih ispitivanom dijagnostičkom metodom. Obzirom na navedeno dolazi u obzir da je još poneka lezija, uz prethodno spomenute, lažno pozitivna. Međutim, obzirom na dugačak vremenski period kliničkog, slikovnog i biokemijskog praćenja bolesnika nakon scintigrafije (medijan duljine praćenja ispitanika iznosio je 29,33 mjeseci) vjerojatnost dodatnih lažno pozitivnih lezija je vrlo niska. Također, vrlo niska vjerojatnost za postojanje lažno pozitivnih ali i lažno negativnih lezija leži u činjenici detaljne usporedbe SPECT/CT rezultata sa (u većini slučajeva) više slikovnih i dijagnostičkih metoda tijekom praćenja bolesnika (MSCT, MR, UZV, endoskopski UZV, endoskopske metode).

Iako se samo snimanje pomoću SPECT/CT metode može provesti i do 24 sata po injiciranju radiofarmaka, u ovom istraživanju limitirali smo SPECT/CT snimanje na 4 sata po injiciranju tehnećij-99m oktrotida. Moguće je da bi SPECT/CT snimanje u neko drugo vrijeme po injiciranju radiofarmaka (12 ili 24 sata) rezultiralo nešto drugačijim rezultatima točnosti dijagnostičkog testa.

Ovo istraživanje je ograničeno veličinom uzorka (65 ispitanika) pri čemu je većina ispitanika ubrojena u dobro diferencirane neuroendokrine tumore, što je odraz aktualnih smjernica i preporuka za scintigrafiju somatostatinskih receptora kod dobro diferenciranih neuroendokrinih tumora (NET G1 i NET G2). Uzorak od 65 ispitanika djelomično je uvjetovan niskom pojavnosti neuroendokrinih tumora u našoj populaciji, a dijelom i visokom cijenom pretrage. Unatoč navedenom napominjemo kako je veličina uzorka dovoljna za vjerodostojno dokazivanje postavljene hipoteze ovog istraživanja. Ispitanici uključeni u ovo istraživanje su bolesnici iz opće populacije kojima je prilikom konvencionalnih dijagnostičkih pretraga utvrđeno postojanje tumorske bolesti, a patohistološkom dijagnozom potvrđeno postojanje neuroendokrino tumorske bolesti. Obzirom na navedeno, moguća je dobra pouzdanost rezultata ovog istraživanja na čitavu populaciju.

Glavna zamjerka ispitivanoj metodi u detekciji lezija neuroendokrinih tumora je u relativno visokom broju lažno pozitivnih lezija kao posljedica pojačanog nakupljanja

radiofarmaka u upalnim promjenama. Navedeno proizlazi iz prisustva somatostatinskih receptora na površini leukocita te migracije leukocita na mjesta upale. SPECT/CT sniman 4 sata po injiciranju radiofarmaka daje dovoljno vremena leukocitima za potrebnu migraciju u upalna žarišta. Također, razlog za veći broj lažno pozitivnih nalaza možda leži u činjenici što se u istraživanju primjenjivala niskodozna kompjutorizirana tomografija koja ima ograničenu vrijednost u interpretaciji same morfologije lezije, a korisnija je za točnu anatomsku korelaciju te precizniju lokalizaciju lezija. Ova limitacija SPECT/CT metode snimanja mogla bi se poboljšati primjenom dijagnostičke kompjutorizirane tomografije s primjenom intravenskog jednog kontrastnog sredstva tijekom izvođenja SPECT/CT-a. Međutim, za sada, većina nama dostupnih SPECT/CT uređaja nije opremljena ovom dodatnom mogućnosti te ovo ostaje za razmatranje u skorijoj budućnosti.

## 6.7. Ocjena istraživanja

Iako se danas primjenjuju i druge dijagnostičke metode u otkrivanju neuroendokrinih tumora, kako konvencionalne radiološke tako i nuklearno-medicinske, ovim istraživanjem uspjeli smo pokazati vrlo dobre rezultate (u postoperativnoj procjeni proširenosti bolesti, odabiru terapije te utjecaju metode na daljnji tijek liječenja bolesnika) upotrebom opisanog protokola snimanja i primjenom hibridnog SPECT/CT uređaja. Sve donedavno indijem-111 obilježeni oktreatid je smatran „zlatnim standardom“ u utvrđivanju ekspresije somatostatinskih receptora na površini neuroendokrinih tumora. Međutim, zajedničko iskustvo provedenih, prethodno spomenutih, istraživanja pokazalo je kako tehnecijem-99m obilježeni oktreatid nadilazi obilježavanje izotopom indija-111. Posljednjih godina bio je prisutan i problem dostupnosti radiofarmaka i hibridnih uređaja u pojedinim Europskim državama te stav liječnika specijalista onkologa i liječnika specijalista interne medicine i preporuka primjene indij-111 oktreatida što je i bila glavna zapreka širokoj primjeni tehnecij-99m obilježenog oktreatida uz SPECT/CT.

Ovim istraživanjem pokazali smo da je scintigrafija somatostatinskih receptora uz primjenu tehnecijem-99m obilježenog oktreatida i hibridne gama kamere (SPECT/CT) osjetljiva, specifična i pouzdana metoda visoke dijagnostičke točnosti za utvrđivanje postojanja lezija neuroendokrinih tumora.

## VII ZAKLJUČCI

Uloga scintigrafije somatostatinskih receptora kao moderne nuklearno-medicinske dijagnostičke metode u funkcionalnom i morfološkom prikazu neuroendokrinih neoplazmi mijenjala se tijekom vremena, pri čemu je SPECT/CT pomoću tehnećij-99m obilježenoga oktreotida postao metoda izbora u Republici Hrvatskoj, ali i u drugim zemljama regije gdje je PET/CT metoda snimanja pomoću galij-68 obilježenih analoga somatostatinskih receptora još uvijek nedostupna.

U ovom istraživanju SPECT/CT je pokazao dodatnu dijagnostičku vrijednost u odnosu na druge modalitete snimanja tijekom scintigrafije somatostatinskih receptora kao što su planarna scintigrafija cijelog tijela i jednofotonska emisijska kompjutorizirana tomografija u detekciji neuroendokrinih neoplazmi.

Ovim istraživanjem nismo uspjeli dokazati dodatnu dijagnostičku vrijednost SPECT snimanja učinjenog 10 minuta po injiciranju radiofarmaka te radi uštede vremena i smanjenja ukupne cijene pretrage, isti ne preporučamo u svakodnevnoj kliničkoj primjeni.

Dok SPECT/CT pokazuje najvišu osjetljivost i dijagnostičku točnost, njegova specifičnost u ovom istraživanju je nešto niža u odnosu na preostale uspoređivane metode snimanja. Razlika međutim nije statistički značajna.

U ispitivanoj populaciji utvrđena je značajna pozitivna povezanost između nakupljanja radiofarmaka u lezijama i razine 5-hidroksiindolactene kiseline (5-HIAA) u urinu. Time se 5-HIAA nameće kao važan biokemijski čimbenik kojim se može predvijeti potencijalna ekspresija somatostatinskih receptora na površini stanica neuroendokrinih tumora.

U Republici Hrvatskoj SPECT/CT pomoću tehnećij-99m obilježenog oktreotida je metoda dostupna u većini Kliničkih bolničkih centara. Nadamo se da će rezultati ovog istraživanja potaknuti veću primjenu metode te time poboljšati kvalitetu zdravstvene zaštite sa bržim i pouzdanijim odabirom terapije i boljim planiranjem daljnjeg tijeka liječenja u

bolesnika s neuroendokrinim tumorima. Posljedično očekujemo veću točnost provedene terapije s poboljšanom uspješnosti liječenja te bolju prognozu i preživljenje bolesnika.

## VIII SAŽETAK

*Cilj:* ove studije je bila evaluacija dodatne vrijednosti tehnećij-99m oktreotid SPECT/CT-a u odnosu na planarne scintigrame cijelog tijela (WB) i sam SPECT u detekciji i točnoj lokalizaciji lezija neuroendokrinih tumora.

*Metode:* Ovo istraživanje je obuhvaćalo 65 bolesnika s patohistološki utvrđenom dijagnozom neuroendokrinih tumora. Planarni scintigrami cijelog tijela, SPECT i SPECT/CT su snimljeni 4 sata nakon injiciranja 670MBq tehnećij-99m obilježenog oktreotida. Također su snimljeni i dodatni tomogrami (SPECT) 10 minuta po injiciranju radiofarmaka. Kliničko praćenje i praćenje konvencionalnim dijagnostičkim metodama je smatrano referentnim standardom.

*Rezultati:* Osjetljivost SPECT/CT je iznosila 88.9%, a specifičnost 79.3%. Dijagnostička točnost planarnih scintigrama cijelog tijela iznosila je 72.3%, SPECT snimanja 73.8%, a SPECT/CT snimanja 84.6%. AUC vrijednost („area under curve“) je bila najviša za SPECT/CT (0.84), slijedilo je SPECT snimanje (0.75) te planarni scintigrami cijelog tijela (0.74). Dijagnostička točnost i AUC vrijednost su značajno bolje za SPECT/CT u odnosu na ostale ispitivane modalitete.

*Zaključak:* Osjetljivost i dijagnostička točnost SPECT/CT u evaluaciji neuroendokrinih lezija je viša u odnosu na ostale ispitivane dijagnostičke modalitete.

## IX SUMMARY

### **Somatostatin receptor scintigraphy in neuroendocrine tumour patients using Technetium-99m octreotide**

**Mate Trogrlić, 2017.**

*Objective:* The aim of this study was to evaluate the additional value of  $^{99m}\text{Tc}$ -HYNIC-TOC SPECT/CT over planar whole-body (WB) scintigraphy and SPECT alone in the detection and accurate localisation of neuroendocrine tumour (NET) lesions.

*Methods:* This study included 65 patients with a definitive histological diagnosis of NET prior to scintigraphy. Planar WB scintigraphy, SPECT, and SPECT/CT images were acquired at 4 h post-administration of 670 MBq  $^{99m}\text{Tc}$ -HYNIC-TOC. Additional SPECT images at 10 min after tracer administration were also acquired. Clinical and imaging follow-up findings were considered as the reference standards.

*Results:* The sensitivity and specificity of SPECT/CT were found to be 88.9% and 79.3%, respectively. The diagnostic accuracies of WB scintigraphy, 4h-SPECT, and SPECT/CT were 72.3, 73.8, and 84.6%, respectively. The area under curve (AUC) value for SPECT/CT (0.84) was the highest, followed by those for 4h-SPECT (0.75) and WB scintigraphy (0.74). The accuracy and AUC values of SPECT/CT were significantly better compared to those of WB scintigraphy ( $P < 0.001$ ), 10 min-SPECT ( $P < 0.001$ ), and 4h-SPECT ( $P = 0.001$ ).

*Conclusion:* The sensitivity and diagnostic accuracy of SPECT/CT in the evaluation of NET lesions are higher compared to those of other tested imaging modalities.

## X LITERATURA

1. Bombardieri E, Maccauro M, De Deckere E, Savelli G, Chiti A. Nuclear medicine imaging of neuroendocrine tumours. *Ann Oncol.* 2001;12 Suppl 2:S51-61.
2. Oberg K, Eriksson B. Nuclear medicine in the detection, staging and treatment of gastrointestinal carcinoid tumours. *Best Pract Res Clin Endocrinol Metab.* 2005;19(2):265-76.
3. Rufini V, Calcagni ML, Baum RP. Imaging of neuroendocrine tumors. *Semin Nucl Med.* 2006;36(3):228-47.
4. Buscombe JR, Bombardieri E. Imaging cancer using single photon techniques. *Q J Nucl Med Mol Imaging.* 2005;49(2):121-31.
5. Barakat MT, Meeran K, Bloom SR. Neuroendocrine tumours. *Endocr Relat Cancer.* 2004;11(1):1-18.
6. Sainz-Esteban A, Olmos R, Gonzalez-Sagrado M, Gonzalez ML, Ruiz MA, Garcia-Talavera P, et al. Contribution of <sup>111</sup>In-pentetreotide SPECT/CT imaging to conventional somatostatin receptor scintigraphy in the detection of neuroendocrine tumours. *Nucl Med Commun.* 2015;36(3):251-9.
7. Kwekkeboom DJ, Krenning EP, Scheidhauer K, Lewington V, Lebtahi R, Grossman A, et al. ENETS Consensus Guidelines for the Standards of Care in Neuroendocrine Tumors: somatostatin receptor imaging with (111)In-pentetreotide. *Neuroendocrinology.* 2009;90(2):184-9.
8. Kloppel G, Couvelard A, Perren A, Komminoth P, McNicol AM, Nilsson O, et al. ENETS Consensus Guidelines for the Standards of Care in Neuroendocrine Tumors: towards a standardized approach to the diagnosis of gastroenteropancreatic neuroendocrine tumors and their prognostic stratification. *Neuroendocrinology.* 2009;90(2):162-6.
9. Godwin JD, 2nd. Carcinoid tumors. An analysis of 2,837 cases. *Cancer.* 1975;36(2):560-9.
10. Modlin IM, Sandor A. An analysis of 8305 cases of carcinoid tumors. *Cancer.* 1997;79(4):813-29.



11. Rustemovic N, Berkovic MC, Zjacic-Rotkvic V, Ostojic R, Hrabar D, Sertic J, et al. [Consensus guidelines for diagnosis, treatment and follow-up of patients with pancreatic neuroendocrine tumors]. *Lijec Vjesn.* 2010;132(5-6):127-33.
12. Arnold R. Endocrine tumours of the gastrointestinal tract. Introduction: definition, historical aspects, classification, staging, prognosis and therapeutic options. *Best Pract Res Clin Gastroenterol.* 2005;19(4):491-505.
13. Gastrointestinal Pathology Study Group of Korean Society of P, Cho MY, Kim JM, Sohn JH, Kim MJ, Kim KM, et al. Current Trends of the Incidence and Pathological Diagnosis of Gastroenteropancreatic Neuroendocrine Tumors (GEP-NETs) in Korea 2000-2009: Multicenter Study. *Cancer Res Treat.* 2012;44(3):157-65.
14. Oberg K, Castellano D. Current knowledge on diagnosis and staging of neuroendocrine tumors. *Cancer Metastasis Rev.* 2011;30 Suppl 1:3-7.
15. Lawrence B, Gustafsson BI, Chan A, Svejda B, Kidd M, Modlin IM. The epidemiology of gastroenteropancreatic neuroendocrine tumors. *Endocrinol Metab Clin North Am.* 2011;40(1):1-18, vii.
16. Klimstra DS. Nodular neoplasms of the pancreas. *Mod Pathol.* 2007;20 Suppl 1:S94-112.
17. Kloppel G, Perren A, Heitz PU. The gastroenteropancreatic neuroendocrine cell system and its tumors: the WHO classification. *Ann N Y Acad Sci.* 2004;1014:13-27.
18. Yao JC, Hassan M, Phan A, Dagohoy C, Leary C, Mares JE, et al. One hundred years after "carcinoid": epidemiology of and prognostic factors for neuroendocrine tumors in 35,825 cases in the United States. *J Clin Oncol.* 2008;26(18):3063-72.
19. Franko J, Feng W, Yip L, Genovese E, Moser AJ. Non-functional neuroendocrine carcinoma of the pancreas: incidence, tumor biology, and outcomes in 2,158 patients. *J Gastrointest Surg.* 2010;14(3):541-8.
20. Yao JC, Eisner MP, Leary C, Dagohoy C, Phan A, Rashid A, et al. Population-based study of islet cell carcinoma. *Ann Surg Oncol.* 2007;14(12):3492-500.
21. Modlin IM, Oberg K, Chung DC, Jensen RT, de Herder WW, Thakker RV, et al. Gastroenteropancreatic neuroendocrine tumours. *Lancet Oncol.* 2008;9(1):61-72.

22. Fink G, Krelbaum T, Yellin A, Bendayan D, Saute M, Glazer M, et al. Pulmonary carcinoid: presentation, diagnosis, and outcome in 142 cases in Israel and review of 640 cases from the literature. *Chest*. 2001;119(6):1647-51.
23. Modlin IM, Lye KD, Kidd M. A 5-decade analysis of 13,715 carcinoid tumors. *Cancer*. 2003;97(4):934-59.
24. O'Toole D, Grossman A, Gross D, Delle Fave G, Barkmanova J, O'Connor J, et al. ENETS Consensus Guidelines for the Standards of Care in Neuroendocrine Tumors: biochemical markers. *Neuroendocrinology*. 2009;90(2):194-202.
25. Jafri N, Salgia R. Biology and novel therapeutics for neuroendocrine tumors of the lung. *J Biol Regul Homeost Agents*. 2004;18(3-4):275-90.
26. Strosberg JR, Nasir A, Hodul P, Kvols L. Biology and treatment of metastatic gastrointestinal neuroendocrine tumors. *Gastrointest Cancer Res*. 2008;2(3):113-25.
27. Elsassner SJ, Allis CD, Lewis PW. Cancer. New epigenetic drivers of cancers. *Science*. 2011;331(6021):1145-6.
28. Zhang J, Francois R, Iyer R, Seshadri M, Zajac-Kaye M, Hochwald SN. Current understanding of the molecular biology of pancreatic neuroendocrine tumors. *J Natl Cancer Inst*. 2013;105(14):1005-17.
29. Haller DG. Endocrine tumors of the gastrointestinal tract. *Curr Opin Oncol*. 1994;6(1):72-6.
30. Bordi C. Endocrine tumors of the pancreas: the pathologist's approach. *Acta Biomed Ateneo Parmense*. 1993;64(5-6):195-204.
31. Grande E, Capdevila J, Barriuso J, Anton-Aparicio L, Castellano D. Gastroenteropancreatic neuroendocrine tumor cancer stem cells: do they exist? *Cancer Metastasis Rev*. 2012;31(1-2):47-53.
32. Schmitt-Graff A, Nitschke R, Wiedenmann B. [Gastroenteropancreatic neuroendocrine/endocrine tumors. Current pathologic-diagnostic view]. *Pathologe*. 2001;22(2):105-13.
33. Sanchez-Fayos Calabuig P, Martin Relloso MJ, Gonzalez Guirado A, Porres Cubero JC. [Gastrointestinal carcinoid tumors: cellular biology, molecular expression and physiopathological consequences of an enigmatic neoplasia]. *Gastroenterol Hepatol*. 2008;31(6):356-65.

34. Klimstra DS, Modlin IR, Coppola D, Lloyd RV, Suster S. The pathologic classification of neuroendocrine tumors: a review of nomenclature, grading, and staging systems. *Pancreas*. 2010;39(6):707-12.
35. Kloppel G. Tumour biology and histopathology of neuroendocrine tumours. *Best Pract Res Clin Endocrinol Metab*. 2007;21(1):15-31.
36. Swarts DR, Ramaekers FC, Speel EJ. Molecular and cellular biology of neuroendocrine lung tumors: evidence for separate biological entities. *Biochim Biophys Acta*. 2012;1826(2):255-71.
37. Ramage JK, Ahmed A, Ardill J, Bax N, Breen DJ, Caplin ME, et al. Guidelines for the management of gastroenteropancreatic neuroendocrine (including carcinoid) tumours (NETs). *Gut*. 2012;61(1):6-32.
38. Warner RR. Enteroendocrine tumors other than carcinoid: a review of clinically significant advances. *Gastroenterology*. 2005;128(6):1668-84.
39. Speisky D, Duces A, Bieche I, Rebours V, Hammel P, Sauvanet A, et al. Molecular profiling of pancreatic neuroendocrine tumors in sporadic and Von Hippel-Lindau patients. *Clin Cancer Res*. 2012;18(10):2838-49.
40. Zhou CF, Ji J, Yuan F, Shi M, Zhang J, Liu BY, et al. mTOR activation in well differentiated pancreatic neuroendocrine tumors: a retrospective study on 34 cases. *Hepatogastroenterology*. 2011;58(112):2140-3.
41. Yuan F, Shi M, Ji J, Shi H, Zhou C, Yu Y, et al. KRAS and DAXX/ATRX gene mutations are correlated with the clinicopathological features, advanced diseases, and poor prognosis in Chinese patients with pancreatic neuroendocrine tumors. *Int J Biol Sci*. 2014;10(9):957-65.
42. Heaphy CM, de Wilde RF, Jiao Y, Klein AP, Edil BH, Shi C, et al. Altered telomeres in tumors with ATRX and DAXX mutations. *Science*. 2011;333(6041):425.
43. Jiao Y, Shi C, Edil BH, de Wilde RF, Klimstra DS, Maitra A, et al. DAXX/ATRX, MEN1, and mTOR pathway genes are frequently altered in pancreatic neuroendocrine tumors. *Science*. 2011;331(6021):1199-203.
44. Kulke MH, Mayer RJ. Carcinoid tumors. *N Engl J Med*. 1999;340(11):858-68.
45. Rindi G, Petrone G, Inzani F. The 2010 WHO classification of digestive neuroendocrine neoplasms: a critical appraisal four years after its introduction. *Endocr Pathol*. 2014;25(2):186-92.

46. Kaltsas GA, Besser GM, Grossman AB. The diagnosis and medical management of advanced neuroendocrine tumors. *Endocr Rev.* 2004;25(3):458-511.
47. Modlin IM, Kidd M, Latich I, Zikusoka MN, Shapiro MD. Current status of gastrointestinal carcinoids. *Gastroenterology.* 2005;128(6):1717-51.
48. Modlin IM, Moss SF, Oberg K, Padbury R, Hicks RJ, Gustafsson BI, et al. Gastrointestinal neuroendocrine (carcinoid) tumours: current diagnosis and management. *Med J Aust.* 2010;193(1):46-52.
49. Schnirer, II, Yao JC, Ajani JA. Carcinoid--a comprehensive review. *Acta Oncol.* 2003;42(7):672-92.
50. Stamatakos M, Kontzoglou K, Sargedi C, Tsaknaki S, Iannescu R, Safioleas C, et al. Gastrointestinal carcinoid tumors: diagnosis and treatment. *Chirurgia (Bucur).* 2010;105(6):759-66.
51. Eriksson B, Oberg K, Stridsberg M. Tumor markers in neuroendocrine tumors. *Digestion.* 2000;62 Suppl 1:33-8.
52. Oberg K, Eriksson B. Endocrine tumours of the pancreas. *Best Pract Res Clin Gastroenterol.* 2005;19(5):753-81.
53. Beasley MB, Thunnissen FB, Brambilla E, Hasleton P, Steele R, Hammar SP, et al. Pulmonary atypical carcinoid: predictors of survival in 106 cases. *Hum Pathol.* 2000;31(10):1255-65.
54. Harpole DH, Jr., Feldman JM, Buchanan S, Young WG, Wolfe WG. Bronchial carcinoid tumors: a retrospective analysis of 126 patients. *Ann Thorac Surg.* 1992;54(1):50-4; discussion 4-5.
55. Marty-Ane CH, Costes V, Pujol JL, Alauzen M, Baldet P, Mary H. Carcinoid tumors of the lung: do atypical features require aggressive management? *Ann Thorac Surg.* 1995;59(1):78-83.
56. Torre M, Barberis M, Barbieri B, Bonacina E, Belloni P. Typical and atypical bronchial carcinoids. *Respir Med.* 1989;83(4):305-8.
57. Campana D, Nori F, Piscitelli L, Morselli-Labate AM, Pezzilli R, Corinaldesi R, et al. Chromogranin A: is it a useful marker of neuroendocrine tumors? *J Clin Oncol.* 2007;25(15):1967-73.
58. Eriksson B, Arnberg H, Oberg K, Hellman U, Lundqvist G, Wernstedt C, et al. Chromogranins--new sensitive markers for neuroendocrine tumors. *Acta Oncol.* 1989;28(3):325-9.

59. Eriksson B, Arnberg H, Oberg K, Hellman U, Lundqvist G, Wernstedt C, et al. A polyclonal antiserum against chromogranin A and B--a new sensitive marker for neuroendocrine tumours. *Acta Endocrinol (Copenh)*. 1990;122(2):145-55.
60. Granberg D, Stridsberg M, Seensalu R, Eriksson B, Lundqvist G, Oberg K, et al. Plasma chromogranin A in patients with multiple endocrine neoplasia type 1. *J Clin Endocrinol Metab*. 1999;84(8):2712-7.
61. Modlin IM, Gustafsson BI, Moss SF, Pavel M, Tsolakis AV, Kidd M. Chromogranin A--biological function and clinical utility in neuro endocrine tumor disease. *Ann Surg Oncol*. 2010;17(9):2427-43.
62. Nehar D, Lombard-Bohas C, Olivieri S, Claustrat B, Chayvialle JA, Penes MC, et al. Interest of Chromogranin A for diagnosis and follow-up of endocrine tumours. *Clin Endocrinol (Oxf)*. 2004;60(5):644-52.
63. Sjoblom SM. Clinical presentation and prognosis of gastrointestinal carcinoid tumours. *Scand J Gastroenterol*. 1988;23(7):779-87.
64. Stridsberg M, Oberg K, Li Q, Engstrom U, Lundqvist G. Measurements of chromogranin A, chromogranin B (secretogranin I), chromogranin C (secretogranin II) and pancreastatin in plasma and urine from patients with carcinoid tumours and endocrine pancreatic tumours. *J Endocrinol*. 1995;144(1):49-59.
65. Manfe AZ, Norberto L, Marchesini M, Lumachi F. Usefulness of chromogranin A, neuron-specific enolase and 5-hydroxyindolacetic acid measurements in patients with malignant carcinoids. *In Vivo*. 2011;25(6):1027-9.
66. Vinik AI, Silva MP, Woltering EA, Go VL, Warner R, Caplin M. Biochemical testing for neuroendocrine tumors. *Pancreas*. 2009;38(8):876-89.
67. Dromain C, de Baere T, Baudin E, Galline J, Ducreux M, Boige V, et al. MR imaging of hepatic metastases caused by neuroendocrine tumors: comparing four techniques. *AJR Am J Roentgenol*. 2003;180(1):121-8.
68. Khashab MA, Yong E, Lennon AM, Shin EJ, Amateau S, Hruban RH, et al. EUS is still superior to multidetector computerized tomography for detection of pancreatic neuroendocrine tumors. *Gastrointest Endosc*. 2011;73(4):691-6.
69. King CM, Reznick RH, Dacie JE, Wass JA. Imaging islet cell tumours. *Clin Radiol*. 1994;49(5):295-303.

70. Legmann P, Vignaux O, Dousset B, Baraza AJ, Palazzo L, Dumontier I, et al. Pancreatic tumors: comparison of dual-phase helical CT and endoscopic sonography. *AJR Am J Roentgenol*. 1998;170(5):1315-22.
71. Moryoussef F, de Mestier L, Belkebir M, Deguelte-Lardiere S, Brix H, Kianmanesh R, et al. Impact on Management of Liver and Whole-Body Diffusion-Weighted Magnetic Resonance Imaging Sequences for Neuroendocrine Tumors: A Pilot Study. *Neuroendocrinology*. 2016.
72. Paulson EK, McDermott VG, Keogan MT, DeLong DM, Frederick MG, Nelson RC. Carcinoid metastases to the liver: role of triple-phase helical CT. *Radiology*. 1998;206(1):143-50.
73. Sheng R, Xie Y, Zeng M, Ji Y, Rao S, Chen C. MR imaging of primary hepatic neuroendocrine neoplasm and metastatic hepatic neuroendocrine neoplasm: a comparative study. *Radiol Med*. 2015;120(11):1012-20.
74. Wang SC, Parekh JR, Zuraek MB, Venook AP, Bergsland EK, Warren RS, et al. Identification of unknown primary tumors in patients with neuroendocrine liver metastases. *Arch Surg*. 2010;145(3):276-80.
75. Thoeni RF, Mueller-Lisse UG, Chan R, Do NK, Shyn PB. Detection of small, functional islet cell tumors in the pancreas: selection of MR imaging sequences for optimal sensitivity. *Radiology*. 2000;214(2):483-90.
76. Anderson MA, Carpenter S, Thompson NW, Nostrant TT, Elta GH, Scheiman JM. Endoscopic ultrasound is highly accurate and directs management in patients with neuroendocrine tumors of the pancreas. *Am J Gastroenterol*. 2000;95(9):2271-7.
77. Gouya H, Vignaux O, Augui J, Dousset B, Palazzo L, Louvel A, et al. CT, endoscopic sonography, and a combined protocol for preoperative evaluation of pancreatic insulinomas. *AJR Am J Roentgenol*. 2003;181(4):987-92.
78. Hellman P, Hennings J, Akerstrom G, Skogseid B. Endoscopic ultrasonography for evaluation of pancreatic tumours in multiple endocrine neoplasia type 1. *Br J Surg*. 2005;92(12):1508-12.
79. Kann PH, Kann B, Fassbender WJ, Forst T, Bartsch DK, Langer P. Small neuroendocrine pancreatic tumors in multiple endocrine neoplasia type 1 (MEN1): least significant change of tumor diameter as determined by endoscopic ultrasound (EUS) imaging. *Exp Clin Endocrinol Diabetes*. 2006;114(7):361-5.

80. Rosch T, Lightdale CJ, Botet JF, Boyce GA, Sivak MV, Jr., Yasuda K, et al. Localization of pancreatic endocrine tumors by endoscopic ultrasonography. *N Engl J Med.* 1992;326(26):1721-6.
81. Norton JA. Endocrine tumours of the gastrointestinal tract. Surgical treatment of neuroendocrine metastases. *Best Pract Res Clin Gastroenterol.* 2005;19(4):577-83.
82. Norton JA. Surgery for primary pancreatic neuroendocrine tumors. *J Gastrointest Surg.* 2006;10(3):327-31.
83. Sarmiento JM, Farnell MB, Que FG, Nagorney DM. Pancreaticoduodenectomy for islet cell tumors of the head of the pancreas: long-term survival analysis. *World J Surg.* 2002;26(10):1267-71.
84. van Vilsteren FG, Baskin-Bey ES, Nagorney DM, Sanderson SO, Kremers WK, Rosen CB, et al. Liver transplantation for gastroenteropancreatic neuroendocrine cancers: Defining selection criteria to improve survival. *Liver Transpl.* 2006;12(3):448-56.
85. Cooper WA, Thourani VH, Gal AA, Lee RB, Mansour KA, Miller JI. The surgical spectrum of pulmonary neuroendocrine neoplasms. *Chest.* 2001;119(1):14-8.
86. Filosso PL, Rena O, Donati G, Casadio C, Ruffini E, Papalia E, et al. Bronchial carcinoid tumors: surgical management and long-term outcome. *J Thorac Cardiovasc Surg.* 2002;123(2):303-9.
87. Filosso PL, Ruffini E, Oliaro A, Papalia E, Donati G, Rena O. Long-term survival of atypical bronchial carcinoids with liver metastases, treated with octreotide. *Eur J Cardiothorac Surg.* 2002;21(5):913-7.
88. Martini N, Zaman MB, Bains MS, Burt ME, McCormack PM, Rusch VW, et al. Treatment and prognosis in bronchial carcinoids involving regional lymph nodes. *J Thorac Cardiovasc Surg.* 1994;107(1):1-6; discussion -7.
89. Panzuto F, Di Fonzo M, Iannicelli E, Sciuto R, Maini CL, Capurso G, et al. Long-term clinical outcome of somatostatin analogues for treatment of progressive, metastatic, well-differentiated entero-pancreatic endocrine carcinoma. *Ann Oncol.* 2006;17(3):461-6.
90. Shojamanesh H, Gibril F, Louie A, Ojeaburu JV, Bashir S, Abou-Saif A, et al. Prospective study of the antitumor efficacy of long-term octreotide treatment in patients with progressive metastatic gastrinoma. *Cancer.* 2002;94(2):331-43.

91. Kolby L, Persson G, Franzen S, Ahren B. Randomized clinical trial of the effect of interferon alpha on survival in patients with disseminated midgut carcinoid tumours. *Br J Surg.* 2003;90(6):687-93.
92. Kouvaraki MA, Ajani JA, Hoff P, Wolff R, Evans DB, Lozano R, et al. Fluorouracil, doxorubicin, and streptozocin in the treatment of patients with locally advanced and metastatic pancreatic endocrine carcinomas. *J Clin Oncol.* 2004;22(23):4762-71.
93. Reubi JC, Waser B, Schaer JC, Laissue JA. Somatostatin receptor sst1-sst5 expression in normal and neoplastic human tissues using receptor autoradiography with subtype-selective ligands. *Eur J Nucl Med.* 2001;28(7):836-46.
94. Balon HR, Goldsmith SJ, Siegel BA, Silberstein EB, Krenning EP, Lang O, et al. Procedure guideline for somatostatin receptor scintigraphy with (111)In-pentetreotide. *J Nucl Med.* 2001;42(7):1134-8.
95. Bombardieri E, Aktolun C, Baum RP, Bishof-Delaloye A, Buscombe J, Chatal JF, et al. 111In-pentetreotide scintigraphy: procedure guidelines for tumour imaging. *Eur J Nucl Med Mol Imaging.* 2003;30(12):BP140-7.
96. Bombardieri E, Ambrosini V, Aktolun C, Baum RP, Bishof-Delaloye A, Del Vecchio S, et al. 111In-pentetreotide scintigraphy: procedure guidelines for tumour imaging. *Eur J Nucl Med Mol Imaging.* 2010;37(7):1441-8.
97. Bombardieri E, Coliva A, Maccauro M, Seregni E, Orunesu E, Chiti A, et al. Imaging of neuroendocrine tumours with gamma-emitting radiopharmaceuticals. *Q J Nucl Med Mol Imaging.* 2010;54(1):3-15.
98. Bombardieri E, Maccauro M, Castellani MR, Chiti A, Procopio G, Bajetta E, et al. [Radioisotopic imaging of neuroendocrine tumours. Which radiopharmaceutical and which diagnostic procedure?]. *Minerva Endocrinol.* 2001;26(4):197-213.
99. Chiti A, Briganti V, Fanti S, Monetti N, Masi R, Bombardieri E. Results and potential of somatostatin receptor imaging in gastroenteropancreatic tract tumours. *Q J Nucl Med.* 2000;44(1):42-9.
100. Chiti A, Fanti S, Savelli G, Romeo A, Bellanova B, Rodari M, et al. Comparison of somatostatin receptor imaging, computed tomography and ultrasound in the clinical management of neuroendocrine gastro-entero-pancreatic tumours. *Eur J Nucl Med.* 1998;25(10):1396-403.
101. Krenning EP, Bakker WH, Kooij PP, Breeman WA, Oei HY, de Jong M, et al. Somatostatin receptor scintigraphy with indium-111-DTPA-D-Phe-1-octreotide in



- man: metabolism, dosimetry and comparison with iodine-123-Tyr-3-octreotide. *J Nucl Med.* 1992;33(5):652-8.
102. Grimes J, Celler A, Birkenfeld B, Shcherbinin S, Listewnik MH, Piwowarska-Bilska H, et al. Patient-specific radiation dosimetry of <sup>99m</sup>Tc-HYNIC-Tyr3-octreotide in neuroendocrine tumors. *J Nucl Med.* 2011;52(9):1474-81.
  103. Krausz Y, Keidar Z, Kogan I, Even-Sapir E, Bar-Shalom R, Engel A, et al. SPECT/CT hybrid imaging with <sup>111</sup>In-pentetreotide in assessment of neuroendocrine tumours. *Clin Endocrinol (Oxf).* 2003;59(5):565-73.
  104. Schillaci O, Corleto VD, Annibale B, Scopinaro F, Delle Fave G. Single photon emission computed tomography procedure improves accuracy of somatostatin receptor scintigraphy in gastro-entero pancreatic tumours. *Ital J Gastroenterol Hepatol.* 1999;31 Suppl 2:S186-9.
  105. Decristoforo C, Mather SJ, Cholewinski W, Donnemiller E, Riccabona G, Moncayo R. (<sup>99m</sup>Tc)-EDDA/HYNIC-TOC: A new (<sup>99m</sup>Tc)-labelled radiopharmaceutical for imaging somatostatin receptor-positive tumours: First clinical results and intra-patient comparison with <sup>111</sup>In-labelled octreotide derivatives. *Eur J Nucl Med.* 2000;27(9):1318-25.
  106. Sowa-Staszczak A, Lenda-Tracz W, Tomaszuk M, Glowa B, Hubalewska-Dydejczyk A. Optimization of image reconstruction method for SPECT studies performed using [<sup>99m</sup>Tc-EDDA/HYNIC] octreotate in patients with neuroendocrine tumors. *Nucl Med Rev Cent East Eur.* 2013;16(1):9-16.
  107. Taal BG, Visser O. Epidemiology of neuroendocrine tumours. *Neuroendocrinology.* 2004;80:3-7.
  108. Sundin A, Garske U, Orlefors H. Nuclear imaging of neuroendocrine tumours. *Best Pract Res Clin Endocrinol Metab.* 2007;21(1):69-85.
  109. Hellman P, Lundstrom T, Ohrvall U, Eriksson B, Skogseid B, Oberg K, et al. Effect of surgery on the outcome of midgut carcinoid disease with lymph node and liver metastases. *World J Surg.* 2002;26(8):991-7.
  110. Panzuto F, Nasoni S, Falconi M, Corleto VD, Capurso G, Cassetta S. Prognostic factors and survival in endocrine tumor patients: comparison between gastrointestinal and pancreatic localization. *Endocr Relat Cancer.* 2005;12:1083-92.

111. Rindi G, Kloppel G, Couvelard A, Komminoth P, Korner M, Lopes JM, et al. TNM staging of midgut and hindgut (neuro) endocrine tumors: a consensus proposal including a grading system. *Virchows Arch.* 2007;451(4):757-62.
112. Seregni E, Ferrari L, Bajetta E, Martinetti A, Bombardieri E. Clinical significance of blood chromogranin A measurement in neuroendocrine tumours. *Ann Oncol.* 2001;12:S69-72.
113. Stokkel MP, Rietbergen DD, Korse CM, Taal BG. Somatostatin receptor scintigraphy and chromogranin A assay in staging and follow-up of patients with well-differentiated neuroendocrine tumors. *Nucl Med Commun.* 2011;32(8):731-7.
114. Tomassetti P, Campana D, Piscitelli L, Casadei R, Santini D, Nori F, et al. Endocrine pancreatic tumors: factors correlated with survival. *Ann Oncol.* 2005;16(11):1806-10.
115. Sharma P, Naswa N, Kc SS, Alvarado LA, Dwivedi AK, Yadav Y, et al. Comparison of the prognostic values of 68Ga-DOTANOC PET/CT and 18F-FDG PET/CT in patients with well-differentiated neuroendocrine tumor. *Eur J Nucl Med Mol Imaging.* 2014;41(12):2194-202.
116. Joseph K, Stapp J, Reinecke J, Skamel HJ, Höffken H, Neuhaus C. Receptor scintigraphy with 111In-pentetreotide for endocrine gastroenteropancreatic tumors. *Horm Metab Res Suppl.* 1993;27:28-35.
117. Krenning EP, Kwekkeboom DJ, de Jong M, Visser TJ, Reubi JC, Bakker WH, et al. Essentials of peptide receptor scintigraphy with emphasis on the somatostatin analog octreotide. *Semin Oncol.* 1994;21(5 Suppl 13):6-14.
118. Krenning EP, Kwekkeboom DJ, Reubi JC, van Hagen PM, van Eijck CH, Oei HY, et al. 111In-octreotide scintigraphy in oncology. *Digestion.* 1993;54:84-7.
119. Krenning EP, Kwekkeboom DJ, Bakker WH, Breeman WA, Kooij PP, Oei HY, et al. Somatostatin receptor scintigraphy with [111In-DTPA-D-Phe1]- and [123I-Tyr3]-octreotide: the Rotterdam experience with more than 1000 patients. *Eur J Nucl Med.* 1993;20:716-31.
120. Kwekkeboom D, Krenning EP, de Jong M. Peptide receptor imaging and therapy. *J Nucl Med.* 2000;41(10):1704-13.
121. Olsen JO, Pozderac RV, Hinkle G, Hill T, O'Dorisio TM, Schirmer WJ, et al. Somatostatin receptor imaging of neuroendocrine tumors with indium-111 pentetreotide (Octreoscan). *Semin Nucl Med.* 1995;25(3):251-61.

122. Decristoforo C, Mather SJ, Cholewinski W, Donnemiller E, Riccabona G, Moncayo R.  $^{99m}\text{Tc}$ -EDDA/HYNIC-TOC: a new  $^{99m}\text{Tc}$ -labelled radiopharmaceutical for imaging somatostatin receptor-positive tumours; first clinical results and intra-patient comparison with  $^{111}\text{In}$ -labelled octreotide derivatives. *Eur J Nucl Med*. 2000;27(9):1318-25.
123. Guggenberg EV, Mikolajczak R, Janota B, Riccabona G, Decristoforo C. Radiopharmaceutical development of a freeze-dried kit formulation for the preparation of [ $^{99m}\text{Tc}$ -EDDA-HYNIC-D-Phe1, Tyr3]-octreotide, a somatostatin analog for tumor diagnosis. *J Pharm Sci*. 2004;93(10):2497-506.
124. Decristoforo C, Melendez-Alafort L, Sosabowski JK, Mather SJ.  $^{99m}\text{Tc}$ -HYNIC-[Tyr3]-octreotide for imaging somatostatin-receptor-positive tumors: preclinical evaluation and comparison with  $^{111}\text{In}$ -octreotide. *J Nucl Med*. 2000;41(6):1114-9.
125. Bangard M, Béhé M, Guhlke S, Otte R, Bender H, Maecke HR, et al. Detection of somatostatin receptor-positive tumours using the new  $^{99m}\text{Tc}$ -tricine-HYNIC-D-Phe1-Tyr3-octreotide: first results in patients and comparison with  $^{111}\text{In}$ -DTPA-D-Phe1-octreotide. *Eur J Nucl Med*. 2000;27:628-37.
126. Gabriel M, Muehllechner P, Decristoforo C, von Guggenberg E, Kendler D, Prommegger R, et al.  $^{99m}\text{Tc}$ -EDDA/HYNIC-Tyr(3)-octreotide for staging and follow-up of patients with neuroendocrine gastro-entero-pancreatic tumors. *Q J Nucl Med Mol Imaging*. 2005;49(3):237-44.
127. Gabriel M, Decristoforo C, Donnemiller E, Ulmer H, Rychlinski CW, Mather SJ, et al. An inpatient comparison of  $^{99m}\text{Tc}$ -EDDA/HYNIC-TOC with  $^{111}\text{In}$ -DTPA-octreotide for diagnosis of somatostatin receptor-expressing tumors. *J Nucl Med*. 2003;44(5):708-16.
128. Agarwal KK, Mukherjee A, Sharma P, Bal C, Kumar R. Incremental value of  $^{99m}\text{Tc}$ -MDP hybrid SPECT/CT over planar scintigraphy and SPECT in avascular necrosis of the femoral head. *Nucl Med Commun*. 2015;36(10):1055-62.
129. Arican P, Okudan Tekin B, Sefizade R, Naldoken S, Bastug A, Ozkurt B. The role of bone SPECT/CT in the evaluation of painful joint prostheses. *Nucl Med Commun*. 2015;36(9):931-40.
130. Zhang Y, Shi H, Li B, Cai L, Gu Y, Xiu Y. The added value of SPECT/spiral CT in patients with equivocal bony metastasis from hepatocellular carcinoma. *Nuklearmedizin*. 2015;54(6):255-61.

131. Trogrlic M, Tezak S.  $^{99m}\text{Tc}$ -EDDA/HYNIC-TOC in management of patients with head and neck somatostatin receptor positive tumors. *Nucl Med Rev.* 2016;19(2):74-80.
132. Etchebehere EC, de Oliveira Santos A, Gumz B, Vicente A, Hoff PG, Corradi G, et al.  $^{68}\text{Ga}$ -DOTATATE PET/CT,  $^{99m}\text{Tc}$ -HYNIC-octreotide SPECT/CT, and whole-body MR imaging in detection of neuroendocrine tumors: a prospective trial. *J Nucl Med.* 2014;55(10):1598-604.
133. O'Connor MK, Kemp BJ. Single-photon emission computed tomography/computed tomography: basic instrumentation and innovations. *Semin Nucl Med.* 2006;36(4):258-66.
134. Trogrlic M, Težak S. Incremental value of  $^{99m}\text{Tc}$ -HYNIC-TOC SPECT/CT over whole-body planar scintigraphy and SPECT in patients with neuroendocrine tumours. *Nuklearmedizin.* 2017(2017-02-06 00:00:00). DOI: 10.3413/Nukmed-0851-16-10.
135. Sharma P, Sharma S, Ballal S, Bal C, Malhotra A, Kumar R. SPECT-CT in routine clinical practice: increase in patient radiation dose compared with SPECT alone. *Nucl Med Commun.* 2012;33(9):926-32.
136. Gonzalez-Vazquez A, Ferro-Flores G, Arteaga de Murphy C, Gutierrez-Garcia Z. Biokinetics and dosimetry in patients of  $^{99m}\text{Tc}$ -EDDA/HYNIC-Tyr3-octreotide prepared from lyophilized kits. *Applied radiation and isotopes : including data, instrumentation and methods for use in agriculture, industry and medicine.* 2006;64(7):792-7.
137. Sepulveda-Mendez J, de Murphy C, Pedraza-Lopez M, Murphy-Stack E, Rojas-Bautista J, Gonzalez-Trevino O. Specificity and sensitivity of  $^{99m}\text{Tc}$ -EDDA/HYNIC-Tyr3-octreotide ( $^{99m}\text{Tc}$ -TOC) for imaging neuroendocrine tumors. *Nucl Med Commun.* 2012;33(1):69-79.
138. Perri M, Erba P, Volterrani D, Lazzeri E, Boni G, Grosso M, et al. Octreo-SPECT/CT imaging for accurate detection and localization of suspected neuroendocrine tumors. *Q J Nucl Med Mol Imaging.* 2008;52(4):323-33.
139. Shi W, Johnston CF, Buchanan KD, Ferguson WR, Laird JD, Crothers JG, et al. Localization of neuroendocrine tumours with [ $^{111}\text{In}$ ] DTPA-octreotide scintigraphy (Octreoscan): a comparative study with CT and MR imaging. *QJM.* 1998;91(4):295-301.

140. Parisella MG, Chianelli M, D'Alessandria C, Todino V, Mikolajczak R, Papini E, et al. Clinical indications to the use of (99m)Tc-EDDA/HYNIC-TOC to detect somatostatin receptor-positive neuroendocrine tumors. *Q J Nucl Med Mol Imaging*. 2012;56(1):90-8.
141. Li X, Bauer W, Kreissl MC, Weirather J, Bauer E, Israel I, et al. Specific somatostatin receptor II expression in arterial plaque: (68)Ga-DOTATATE autoradiographic, immunohistochemical and flow cytometric studies in apoE-deficient mice. *Atherosclerosis*. 2013;230(1):33-9.
142. Yamaga LY, Neto GC, da Cunha ML, Osawa A, Oliveira JC, Fonseca RQ, et al. 99mTc-HYNIC-TOC increased uptake can mimic malignancy in the pancreas uncinata process at somatostatin receptor SPECT/CT. *Radiol Med*. 2016;121(3):225-8.
143. Breeman WA, de Blois E, Sze Chan H, Konijnenberg M, Kwekkeboom DJ, Krenning EP. (68)Ga-labeled DOTA-peptides and (68)Ga-labeled radiopharmaceuticals for positron emission tomography: current status of research, clinical applications, and future perspectives. *Semin Nucl Med*. 2011;41(4):314-21.
144. Gabriel M, Decristoforo C, Kendler D, Dobrozemsky G, Heute D, Uprimny C, et al. 68Ga-DOTA-Tyr3-octreotide PET in neuroendocrine tumors: comparison with somatostatin receptor scintigraphy and CT. *J Nucl Med*. 2007;48(4):508-18.
145. Hofmann M, Maecke H, Börner A, Weckesser E, Schöffski P, Oei M, et al. Biokinetics and imaging with the somatostatin receptor PET radioligand 68Ga-DOTATOC: preliminary data. *Eur J Nucl Med*. 2001;28(12):1751-7.
146. Krausz Y, Freedman N, Rubinstein R, Lavie E, Orevi M, Tshori S, et al. 68Ga-DOTA-NOC PET/CT imaging of neuroendocrine tumors: comparison with <sup>111</sup>In-DTPA-octreotide (OctreoScan®). *Mol Imaging Biol*. 2011;13:583-93.
147. Albanus DR, Apitzsch J, Erdem Z, Erdem O, Verburg FA, Behrendt FF, et al. Clinical value of (68)Ga-DOTATATE-PET/CT compared to stand-alone contrast enhanced CT for the detection of extra-hepatic metastases in patients with neuroendocrine tumours (NET). *Eur J Radiol*. 2015;84(10):1866-72.
148. Madrzak D, Mikolajczak R, Kaminski G. Influence of PET/CT Ga-68 somatostatin receptor imaging on proceeding with patients, who were previously diagnosed with Tc-99m-EDDA/HYNIC-TOC SPECT. *Nucl Med Rev*. 2016;19(2):88-92.

149. Naswa N, Sharma P, Kumar A, Nazar AH, Kumar R, Chumber S, et al. Gallium-68-DOTA-NOC PET/CT of Patients With Gastroenteropancreatic Neuroendocrine Tumors: A Prospective Single-Center Study. *American Journal of Roentgenology*. 2011;197(5):1221-8.

## IX ŽIVOTOPIS

Rođen sam u Varaždinu, 12.05.1982. godine gdje sam završio osnovno i srednjoškolsko obrazovanje. Diplomirao sam 11.09.2006. godine na Medicinskom fakultetu Sveučilišta u Zagrebu s prosječnom ocjenom 4,09. Pripravnički staž odradio sam u Županijskoj bolnici Čakovec tijekom 2006. i 2007. godine. Početkom 2008. godine započeo sam specijalizaciju iz nuklearne medicine u trajanju od četiri godine na Kliničkom zavodu za nuklearnu medicinu KBC Zagreb. Tijekom specijalizacije završio sam Stručni poslijediplomski studij iz nuklearne medicine na Medicinskom fakultetu Sveučilišta u Zagrebu.

Specijalistički ispit položio sam 07.03.2012. godine te od tada radim kao specijalist nuklearne medicine na Kliničkom zavodu za nuklearnu medicinu KBC Zagreb.

U rujnu 2012. godine upisao sam doktorski studij iz područja Biomedicine i zdravstva na Medicinskom fakultetu Sveučilišta u Zagrebu.

Sudjelovao sam na tečajevima stručnog usavršavanja u organizaciji Europske škole za nuklearnu medicinu, te kao stipendist Međunarodne agencije za atomsku energiju (*International Atomic Energy Agency*) višekratno boravio u inozemstvu na stručnom usavršavanju iz nuklearne medicine. Tijekom 2016.godine kao stipendist IAEA-e boravio sam na edukaciji iz područja nuklearno-medicinske dijagnostike na Institutu za nuklearnu medicinu u Londonu (Institute of Nuclear Medicine, UCL London), Velika Britanija.

Član sam više društava (Hrvatskog društva za nuklearnu medicinu pri HLZ-u, Europskog udruženja za nuklearnu medicinu - EANM, Hrvatskog društva za štitnjaču pri HLZ-u). Aktivno sam sudjelovao na većem broju nacionalnih i internacionalnih kongresa, a višekratno u svojstvu pozvanog predavača. Autor sam i koautor brojnih radova.

Sudjelujem kao vanjski suradnik u poslijediplomskoj nastavi Medicinskog fakulteta Sveučilišta u Zagrebu.

Aktivno se služim engleskim i njemačkim jezikom, živim i radim u Zagrebu.