

Analiza mikrostrukture prolaznih fetalnih zona i segmenata bijele tvari ljudskoga mozga histološkim metodama i magnetskom rezonancijom

Žunić Išasegi, Iris

Doctoral thesis / Disertacija

2019

Degree Grantor / Ustanova koja je dodijelila akademski / stručni stupanj: **University of Zagreb, School of Medicine / Sveučilište u Zagrebu, Medicinski fakultet**

Permanent link / Trajna poveznica: <https://um.nsk.hr/um:nbn:hr:105:363191>

Rights / Prava: [In copyright](#)/[Zaštićeno autorskim pravom.](#)

Download date / Datum preuzimanja: **2024-09-05**



Repository / Repozitorij:

[Dr Med - University of Zagreb School of Medicine Digital Repository](#)



**SVEUČILIŠTE U ZAGREBU
MEDICINSKI FAKULTET**

Iris Žunić Išasegi

**Analiza mikrostrukture prolaznih fetalnih
zona i segmenata bijele tvari ljudskoga
mozga histološkim metodama i
magnetskom rezonancijom**

DISERTACIJA



Zagreb, 2019.

**SVEUČILIŠTE U ZAGREBU
MEDICINSKI FAKULTET**

Iris Žunić Išasegi

**Analiza mikrostrukture prolaznih fetalnih
zona i segmenata bijele tvari ljudskoga
mozga histološkim metodama i
magnetskom rezonancijom**

DISERTACIJA

Zagreb, 2019.

Disertacija je izrađena na Odsjeku za razvojnu neuroznanost i Odsjeku za slikovni prikaz mozga Hrvatskog Instituta za Istraživanje Mozga, Medicinskog Fakulteta Sveučilišta u Zagrebu, a u sklopu projekta Hrvatske Zaklade za Znanost/*Croatian Science Foundation* (CSF-IP-09-2014-4517-„Subplate zona ljudskog mozga: neriješeni problemi“) uz sufinanciranje Znanstvenog Centra Izvrsnosti za bazičnu, kliničku i translacijsku neuroznanost (*research was co-financed by the Scientific Centre of Excellence for Basic, Clinical and Translational Neuroscience- project “Experimental and clinical research of hypoxic-ischemic damage in perinatal and adult brain”; GA KK01.1.1.01.0007 funded by the European Union through the European Regional Development Fund*).

Rad doktoranda financiran je iz „Projekta razvoja karijera mladih istraživača- izobrazba novih doktora znanosti“ Hrvatske Zaklade za Znanost (CSF-DOK-10-2015).



Formiranje kohorte ispitanika proizašlo je iz višegodišnje suradnje sa Zavodom za neonatologiju i intenzivno liječenje Klinike za Pedijatriju Kliničkog Bolničkog Centra Zagreb.

Voditelj rada: Akademik Ivica Kostović, prof.emeritus

Zahvaljujem se svima koji su na bilo koji način pripomogli u izradi ove doktorske disertacije, posebice kliničkom timu Zavoda za neonatologiju i intenzivno liječenje Klinike za pedijatriju KBC-a Zagreb na uspješnoj suradnji te Andriji Štajduharu na pomoći pri statističkoj obradi podataka.

Hvala mom mentoru, akademiku Kostoviću, na motivaciji i iznimnom načinu vođenja kroz svijet neuroznanosti.

Kolegama i prijateljima s Hrvatskog Instituta za Neuroznanost zahvaljujem na potporama svih vrsta i oblika.

Dinu, hvala na najsnažnijoj podršci i vjeri u ostvarenje mojih ciljeva.

SADRŽAJ:

| | |
|--|-----------|
| 1. UVOD | 1 |
| 1.1. Prenatalni razvoj mozga- histološka mikrostrukturalna organizacija kao rezultat razvojnih histogenetskih i neurogenetskih procesa..... | 1 |
| 1.2. Embrionalno i fetalno razdoblje- proliferacija, migracija i diferencijacija stanica središnjeg živčanog sustava kao stanična mikrostrukturalna podloga prolaznih fetalnih zona moždane stijenke 2 | |
| 1.3. Segmentacija bijele tvari po Von Monakowu | 5 |
| 1.4. Uloga MR-a u prikazu razvoja mozga | 10 |
| 1.5. Kratki pregled dosadašnjih spoznaja o korelatima MR-a s histološkim i morfološkim zbivanjima tijekom razvoja mozga | 11 |
| 1.6. MR slikovni prikaz SP zone | 12 |
| 1.7. Nedonošenost i perinatalne lezije | 13 |
| 2. HIPOTEZA | 16 |
| 3. CILJEVI | 17 |
| 3.1. Opći ciljevi | 17 |
| 3.2. Specifični ciljevi | 17 |
| 4. MATERIJALI I METODE..... | 18 |
| 4.1. Ispitanici i uzorci | 18 |
| 4.2. Metode: | 29 |
| 4.2.1. Histološke i imunocitokemijske metode | 29 |
| 4.2.2. Postupak snimanja <i>postmortem</i> uzoraka mozga MR-om | 30 |
| 4.2.3. Postupak MR snimanja fetusa <i>in utero</i> | 31 |
| 4.2.4. Postupak snimanja ispitanika MR-om u postnatalnom razdoblju | 31 |
| 4.3. Kvantitativna obrada slika dobivenih MR-om | 32 |
| 4.3.1. Difuzijska traktografija | 32 |

| | | |
|-----------|---|-----------|
| 4.3.2. | Obrada MR-DTI snimki | 33 |
| 5. | REZULTATI | 36 |
| 5.1. | Prikaz razvoja segmenata bijele tvari od srednje fetalnog razdoblja do druge godine života histološkim metodama i MR slikovnim prikazom | 36 |
| 5.1.1. | Kraj srednje-fetalnog razdoblja..... | 36 |
| 5.1.2. | Razdoblje izrazito nezrele nedonošenosti (od navršenih 22 do navršenih 27+6/7 tjedana trudnoće) | 38 |
| 5.1.3. | Razdoblje vrlo nezrele nedonošenosti (od navršenih 28 do navršenih 31+6/7 tjedana trudnoće) | 43 |
| 5.1.4. | Razdoblje umjerene i kasne nedonošenosti (od navršenih 32 do 36+6/7 tjedana trudnoće) | 46 |
| 5.1.5. | Kratki pregled razlika osnovnih segmentalnih struktura u različitim skupinama nedonoščadi i terminskoj novorođenčadi. Rano postnatalno razdoblje..... | 50 |
| 5.2. | Kvantitativni rezultati- vrijednosti difuzijskih parametara..... | 56 |
| 5.2.1. | Vrijednosti FA u različitim segmentima bijele tvari u nedonoščadi..... | 57 |
| 5.2.2. | Vrijednosti ADC u različitim segmentima bijele tvari u nedonoščadi | 69 |
| 5.2.3. | Vrijednosti FA u različitim segmentima bijele tvari u djece dobi dvije godine rođenih kao nedonoščad | 78 |
| 5.2.4. | Vrijednosti ADC u različitim segmentima bijele tvari u djece dobi dvije godine rođenih kao nedonoščad | 84 |
| 5.2.5. | Kratki pregled kvantitativnih rezultata vrijednosti FA i ADC parametara i njihovo tumačenje u kontekstu histološke slike..... | 93 |
| 6. | RASPRAVA | 97 |
| 6.1. | Razvoj bijele tvari do konačne segmentacije u adultni tip prema Von Monakowu..... | 97 |
| 6.2. | Neurobiološka razvojna interpretacija dobivenih kvalitativnih i kvantitativnih rezultata ... | 100 |
| 6.3. | Kliničko značenje studije..... | 108 |

| | | |
|-----------------------|-------|------------|
| 7. ZAKLJUČAK: | | 111 |
| 8. SAŽETAK | | 113 |
| 9. SUMMARY | | 114 |
| 10. LITERATURA | | 115 |
| 11. ŽIVOTOPIS | | 138 |

POPIS KRATICA KORIŠTENIH U DISERTACIJI:

VZ, ventrikularna zona

SVZ, subventrikularna zona

IZ, intermedijarna zona

SP, subplate

CP, kortikalna ploča

MZ, marginalna zona

FFO, *fasciculus fronto-occipitalis*

MR, magnetska rezonancija (metoda oslikavanja magnetskom rezonancijom)

UZV, ultrazvuk

DWI, *diffusion weighted imaging*

DTI, *diffusion tensor imaging*

DEHSI, *diffuse excessive high signal intensity*

HIE, hipoksijsko-ishemijska encefalopatija

FA, frakcijska anizotropija, *fractional anisotropy*

ADC, *apparent diffusion coefficient*

CRL, *crown-rump length*

ROI, *region of interest*

SNAPP-II, *score for neonatal acute physiology*

SNAPP-E-II, *score for neonatal acute physiology- perinatal extension*

SWI, *susceptibility-weighted imaging*

MPRAGE, *magnetization-prepared rapid acquisition gradient echo*

ISS, *sagittal stratum internum*

ESS, *sagittal stratum externum*

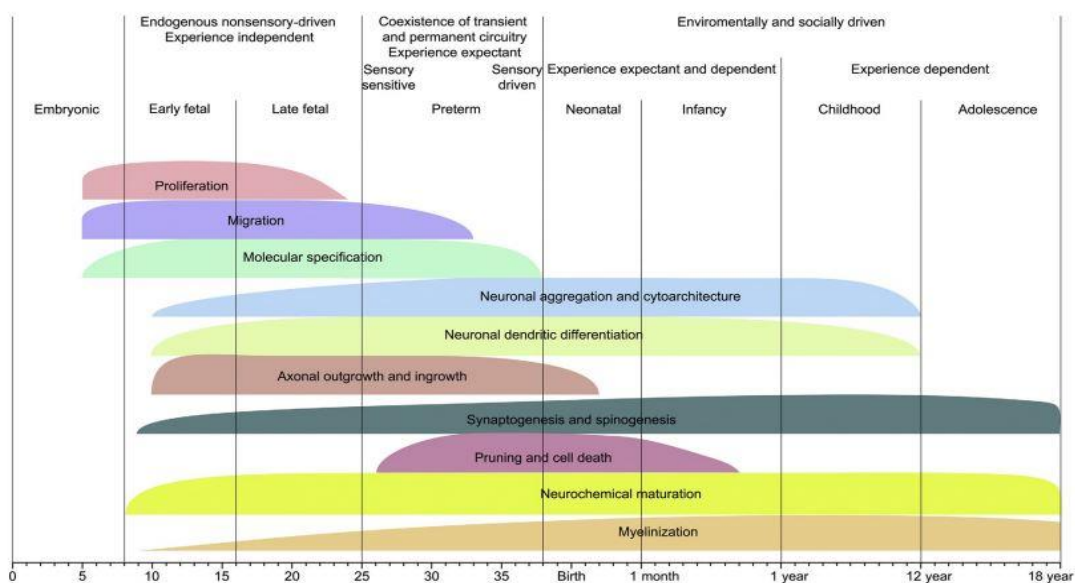
MACC, *multilaminar axonal-cell layer*

1. UVOD

1.1. Prenatalni razvoj mozga- histološka mikrostrukturalna organizacija kao rezultat razvojnih histogenetskih i neurogenetskih procesa

Pravilna prostorno-vremenska laminarna organizacija u embrionalne i fetalne zone buduće moždane kore važna je osnova za sve histogenetske i neurogenetske procese koji se događaju tijekom fetalnog i perinatalnog razvoja ljudskog mozga.

Proliferacija stanica preteča neurona i glije; stanična apoptoza; migracija neurona od mjesta posljednje mitoze do njihovog ciljnog područja; aksonogeneza i dendritogeneza; diferencijacija molekularnog fenotipa stanice; sinaptogeneza; retrakcija i premještanje aksona ili aksonskih ogranaka; smanjivanju broja prekobrojnih sinapsi i dendritičkih trnova (spina); promjene neurotransmiterskog fenotipa neurona te ostali histogenetski procesi kao preteča i osnova buduće moždane kore imaju svoj definiran preklapajući vremensko-prostorno raspored unutar navedenih embrionalnih i fetalnih zona tijekom prenatalnog razvoja mozga (1). Naravno, razvoj mozga u postnatalnom razdoblju ne završava već poprima nove dinamične obrasce procesa sazrijevanja i remodeliranja (2–7), od kojih neki traju čak do trećeg desetljeća života (8), a veliki doprinos proučavanju mozga u djetinjstvu i adolescenciji pridonio je razvoj metode oslikavanja mozga magnetskom rezonancijom (MR) (9–12).



Slika 1. Shematski prikaz rasporeda odvijanja i intenziteta neurogenetskih procesa tijekom razvoja mozga od začeća do 18. godine života. Preuzeto, uz dopuštenje, iz Kostović i Judaš, *Brain Mapping: An Encyclopedic Reference* (2015).

1.2. Embrionalno i fetalno razdoblje- proliferacija, migracija i diferencijacija stanica središnjeg živčanog sustava kao stanična mikrostrukturalna podloga prolaznih fetalnih zona moždane stijenke

Embrionalnim razdobljem smatramo period od začeća do kraja 8. tjedna nakon oplodnje (13). Embrionalni razvoj ljudskog mozga karakteriziran je nastajanjem neuralne ploče (oko 23. dana nakon oplodnje, (13,14) čiji je neuroepitel osnova svih budućih stanica živčanog sustava), te njene postupne transformacije preko neuralnog žlijeba u neuralnu cijev, što se naziva procesom primarne neurulacije (14) koji završava 31. dana nakon oplodnje. Usporedno s neurulacijom, počinju se definirati osnove budućih moždanih struktura, te se već prije formiranja same neuralne cijevi mogu razaznati budući dijelovi velikog mozga, takozvani moždani mjehurići: prosencephalon, mesencephalon, rhombencephalon te osnova budućeg unutarnjeg uha (*discus oticus*) (14,15). Razvojna osnova diencefalona sadrži osnove budućeg talamusa i *discus opticus* (preteča mrežnice) te hijazmatsku ploču kao osnovu budućeg križanja vidnog živca (14). Lateralni dijelovi *prosencephalona* otkrivaju osnovu telencephalona (14). Oko 30. dana nakon oplodnje počinje razvitak struktura *lamina terminalis* i komisurne ploče; isto tako i uočavaju se razvojne osnove hipofize i *corpora mamillaria*. 32. dana nakon oplodnje može se uočiti osnova malog mozga kao zadebljanje dijela *rhombencephalona* (14,16). Što se tiče embrionalnih prolaznih zona, oko 33. dana nakon oplodnje, stijenka telencefaličkih mjehurića sastoji se samo od ventrikularne zone (VZ), s iznimkom tri područja u kojima postoji i marginalna zona (MZ), a to su razvojne osnove njušnog područja, amigdala i hipokampus (14). U ovom stadiju pojavljuje se i medijalni ganglijski brežuljak, koji potječe od razvojne osnove diencefalona (14,16). Nakon 35. dana nakon oplodnje potpuna je podjela na moždane mjehuriće: *telencephalon*, *diencephalon*, *mesencephalon*, *myelencephalon* i *metencephalon* (14,16) dok je oko 40. dana nakon oplodnje moguće prepoznati osnovu različitih tipova moždane kore: *archicortex* (troslojni alokorteks), *paleocortex* (petoslojni alokorteks) i *neocortex* (temeljni šestoslojni ontogenetski tip korteksa) (17). Oko 50. dana nakon oplodnje, stijenka telencefalona „dobiva“ kortikalnu ploču (CP) (14,16), koja se tijekom prijelaza iz embrionalnog u fetalno razdoblje proteže kroz cijeli neokorteks.

Fetalno razdoblje smatra se od kraja 8. tjedna pa do rođenja, te je u tom razdoblju moždana stijenka definirana fetalnim prolaznim zonama kroz koje se odvijaju različiti neurogenetski procesi. Navedene zone su VZ i subventrikularna zona (SVZ), intermedijarna zona (IZ), subplate zona (SP), CP i MZ, definirane prema Boulder Committee klasifikaciji

(1970), odnosno prema njenoj revidiranoj verziji (1,19).

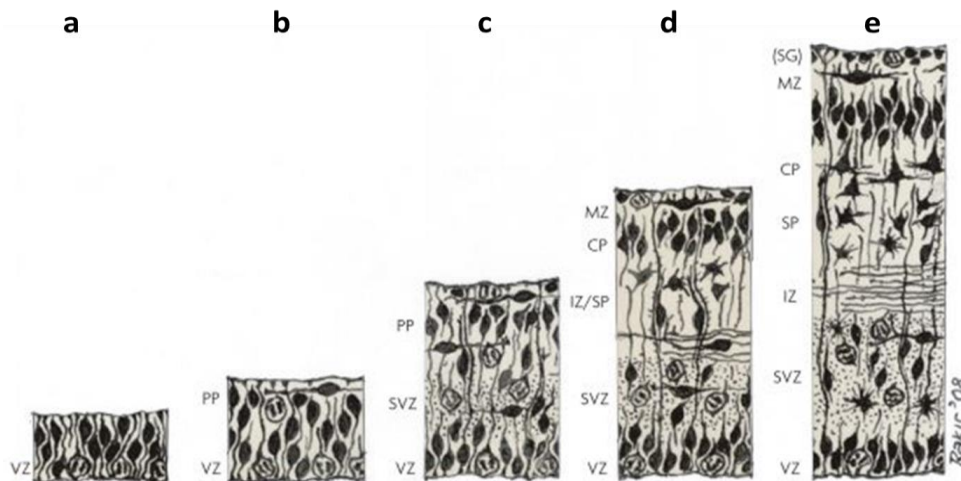
VZ i SVZ predstavljaju takozvane „tvornice neurona“, gdje VZ obuhvaća sloj najbliži moždanim komorama te sadrži živčane matične stanice (engl. *neural stem cells*). VZ je formirana već pri nastajanju neuralne cijevi, te se u periodu prije neurogeneze sastoji od jednog reda pseudostratificiranih stanica koji se dijele simetričnom diobom (20–24) te čiji radijalni izdanci sežu do pijalne površine (25). Simetrična dioba stanica omogućava povećavanje broja preteča budućih neurona i glije, postupno povećava veličinu i volumen VZ (22,24,26–28). Simetrična dioba postepeno se zamjenjuje asimetričnom pri početku neurogeneze (oko 5. tjedna gestacije), kao posljedica podlijevanja neuroepitelnih stanica određenim promjenama u smislu ekspresije gena, staničnih karakteristika te potencijala diferencijacije (29–33). U ovom stadiju, veliki broj neuroepitelnih stanica kao potomka daje novu neuroepitelnu stanicu i neuron, ili eventualno progenitora koji će se dalje podijeliti na mjestu udaljenom od ventrikularne površine, na granici sa SVZ (engl. *basal progenitor*) (34). Neuroepitelne stanice prolaze još jednu veliku promjenu te poprimaju molekularni i citološki fenotip glija stanica (31,35,44–46,36–43), a za potomke sada daju radijalnu gliu (22,47–52). Radijalna glija, kako samo ime kaže, prvotno je opisana Golgi metodom kao stanice s dugim radijalnim nastavkom koji se proteže do pijalne površine (53), a nakon nekog vremena otkriven im je i potvrđen morfološki i molekularni fenotip glija stanica kao što su lamelarni nastavci, prisutnost intermedijarnih filamenata, glikogenske granule, te „bojanje“ tipičnim imunohistokemijskim markerima glije kao što su GFAP (od engl. *glial fibrillary acidic protein*) i vimentin (21,25,61,62,44,54–60). U početku njihova proučavanja, pridodana im je uloga stanica vodiča postmitotičkim neuronima iz proliferativnih zona migracijom duž njihovih radijalnih nastavaka, kako bi neuroni pronašli svoj konačan položaj u budućoj moždanoj kori (25,63–65). Ipak, naknadno je otkrivena mnogo složenija priroda radijalne glije te je dokazano da su zapravo indirektna preteča svih stanica središnjeg živčanog sustava, kako neurona, tako i glije (20,36,73,74,37,66–72).

IZ, fetalna bijela tvar, heterogena je prolazna zona te se primarno sastoji od rastućih snopova aksona budućih moždanih puteva. Također, tu prolaze i brojne migratorne stanice na putu od proliferativnih zona prema SP i CP, i to najviše u periodu od 13-20 PCW (75).

Izrazitu važnost u razvoju moždane stijenke, odnosno buduće bijele ali i sive tvari, zauzima SP zona (76–78). Naime, SP, između ostalog, ima ulogu u navođenju talamokortikalnih aksona prema neuronima buduće moždane kore (79–82), te predstavlja

područje stvaranja prvih moždanih kortikalnih sinaptičkih krugova. Također, SP zona utječe na inervaciju četvrtog sloja moždane kore od strane talamičkih vlakana (83) te na dozrijevanje inhibicijskog mehanizma u navedenom sloju (84,85). Isto tako, neuroni SP zone su elektrofiziološki aktivni te pokazuju spontanu sinaptičku aktivnost (86–88), razvijaju intrakortikalne i subkortikalne projekcije (81,86,89).

Prvi val migracije nezrelih neurona formira preplate, koji naknadnim dolaskom ostalih migrirajućih neurona biva podijeljen u vanjski, pijalni sloj (MZ), te unutarnji sloj (SP zona). Tako u 13. tjednu gestacije počinje razvoj SP zone, ključne zone za kortikogenezu u primata i ljudi (76,78). Aferentna vlakna iz bazalnog telencefalona (90) te talamusa (77,91,92), postepeno pristižu, i raspršuju stanice dubljeg sloja kortikalne ploče paralelno formirajući SP zonu. Zahvaljujući svojoj kompoziciji satkanjoj od različitih vrsta stanica u sredini bogatoj ekstracelularnim matriksom (glikozaminoglikani, hondroitin-aminoglikani, laminin, fibronektin, adhezijske molekule) (7,93,94), razvoj SP zone može se pratiti i putem MR slikovnog prikaza (7,95–97). Budući da se volumen i debljina SP zone povećavaju nakon 20. tjedna gestacije, kada je većina migracijskih neurona pristigla u CP, to potvrđuje da SP nije samo prolazna zona kroz koju neuroni migriraju, već činjenice govore u prilog da ima ključnu ulogu kao „čekaonica“ za rastuće snopove aksona (7,78,96,98–100).



Slika 2. Prikaz razvoja neokorteksa lateralne stijenke dorzalnog telencefalona primata tijekom embrionalnih dana (E) a) E30, b) E31-32, c) E45, d) E55, e) 14. tjedan gestacije. Revidirana verzija Boulder Committee iz 1970., preuzeto i izmjenjeno, uz dopuštenje, prema Bystron, Blakemore i Rakić (2008), *Nature Rev.* VZ-ventrikularna zona, PP-preplate, SVZ-subventrikularna zona, IZ-intermedijarna zona, SP-subplate, CP-kortikalna poča, MZ-marginalna zona, SG-supragranularni sloj.

CP nastaje oko 8. tjedna gestacije, a čini osnovu budućih II.-VI. slojeva moždane kore (1,101,102). Marginalna zona nastaje iz preplate-a, sadrži Cajal-Retziusove stanice i supragranularni pijalni sloj u površinskom sloju, dok u dubljem sloju sadrži više vlakana. Podrobnija istraživanja navode veću kompleksnost i laminaciju MZ, te definitivno ističu njeno značenje u evoluciji mozga primata (103).

1.3. Segmentacija bijele tvari po Von Monakowu

Constantin Von Monakow (rusko-švicarski neuropatolog, 1853-1930), prihvatio je od Josepha Julesa Déjerina (104) i Korbiniana Brodmanna (105), te sistematično doradio segmentaciju bijele tvari odraslog mozga u pet segmenata (106), idući od ventrikularne prema pijalnoj površini moždane stijenke:

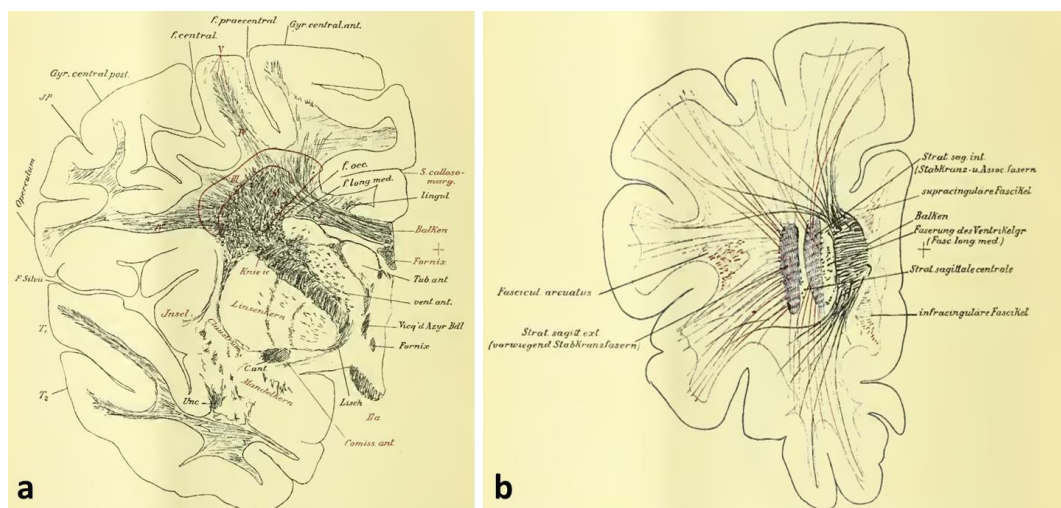
Segment I: središnja bijela tvar, uključujući *corpus callosum*, *commisuru anterior*, *fornix*, centralno postavljena asocijativna vlakna

Segment II: područje periventrikularnog križanja različitih klasa vlakana, odnosno *corone radiate* (njem. *des Stabkranzes*), talamokortikalne radijacije ispremiježane sa sagitalno i horizontalno usmjerenim vlaknima uz sagitalno usmjerena vlakna od frontalnog prema okcipitalnom polu (*sagittal strata*)

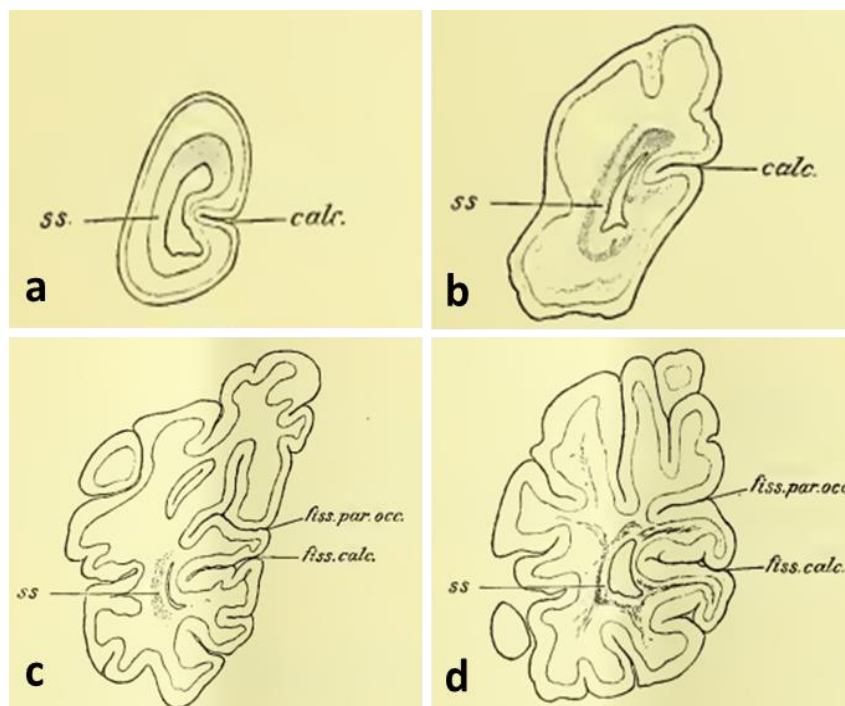
Segment III: *Centrum semiovale*

Segment IV: Bijela tvar moždanih vijuga (njem. *Markkegel* ili *Markpyramiden*)

Segment V: Bijela tvar unutar moždane kore (završni intrakortikalni dijelovi radijalnih i tangencijalnih mijeliniziranih vlakana)



Slika 3. Izvorni crteži podjele bijele tvari dvogodišnjeg mozga na segmente (a) i izdvojeni prikaz sagittal strata (b). Modificirano prema Von Monakow (1905), *Gehirnpatologie*.



Slika 4. Prikaz razvoja sagittal strata u fetusa dobi 4 mjeseca (a), 7 mjeseci (b), novorođenčeta (c) i dvomjesečnog djeteta (d). Preuzeto iz Von Monakow (1905), *Gehirnpatologie*. (ss-sagittal strata, (fiss.)calc.-fissura calcarina, fiss. par.occ.-fissura parietooccipitalis)

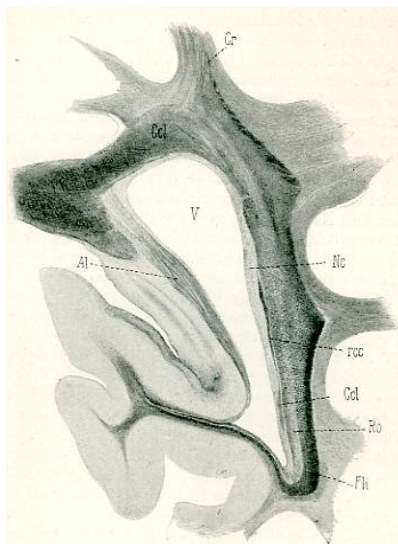
Tijekom perinatalnog razvoja mozga svi segmenti nisu prisutni u isto vrijeme već se postepeno razvijaju od moždanih komora prema pijalnoj površini. Ključno značenje navedene segmentacije korištene u razvoju mozga je upravo u tome da svaki segment sadrži određene aksonske puteve koji su najvulnerabilniji upravo u trenutku njihova stvaranja (107) što bi moglo ukazivati na potencijalno predilekcijsko mjesto u slučaju hipoksijsko-ishemijskih oštećenja. Kada bismo „sjediniili“ podjelu na fetalne zone i segmentaciju prema Von Monakowu, dobivamo sljedeću detaljniju podjelu moždane stijenke od ventrikularne prema pijalnoj površini (107):

Duboki, periventrikularni odjeljak (Von Monakow: I. segment) čine proliferativne zone (VZ i SVZ, ganglijski brežuljak), periventrikularni aksonski putevi (*fasciculus fronto-occipitalis* (FFO), kortikostrijatalna vlakna, subkalozalna vlana, *tractus frontopontinus*) (108). Taj odjeljak razvijen već u periodu između 26. i 31. tjedana gestacije.

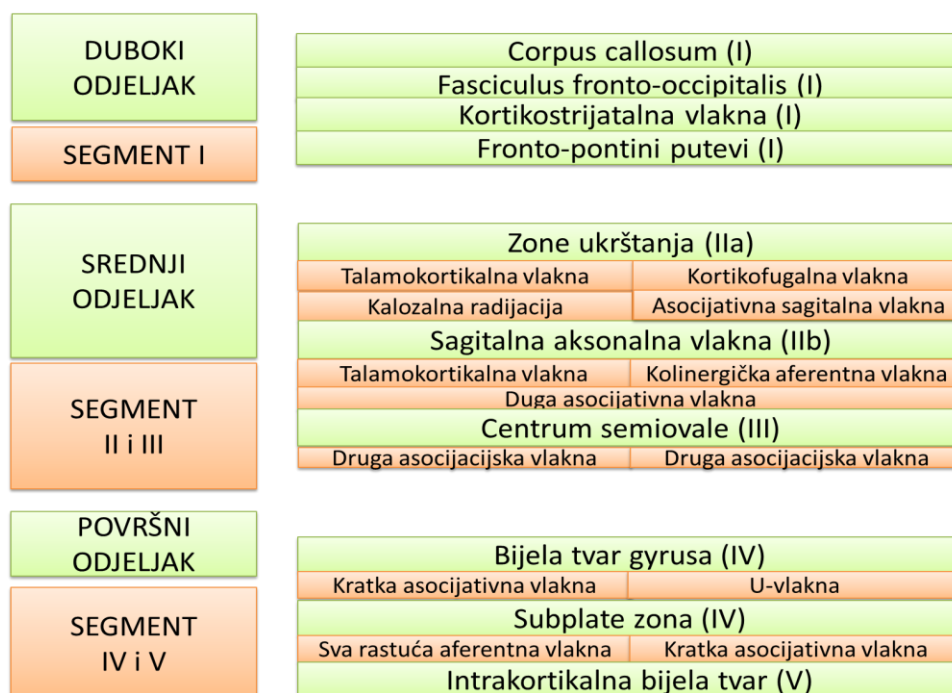
Intermedijarni odjeljak (Von Monakow: II. i III. segment) čine periventrikularna križanja aksonskih puteva (IIa), *sagittal strate* (IIb) i *centruma semiovale* (III) (95,109). Segment II je također razvijen u periodu od 26. do 31. tjedana gestacije, dok na području

segmenta III dominira SP, te se postupno razvija tek nakon 32. tjedna gestacije, odnosno tijekom rezolucije SP zone.

Površinski odjeljak (Von Monakow: IV. i V. segment): uključuje tri prolazne fetalne zone, IZ, SP te CP, koje se postupno u kasnom periodu gestacije transformiraju u klasične segmente IV i V kao u odrasлом mozgu. Segment IV (bijela tvar *gyrusa*) pojavljuje se nakon 34. tjedna gestacije, dok se segment V (intrakortikalna mijelinizirana bijela tvar) razvija tek nakon rođenja, sve do 6. godine života.



Slika 5. Prikaz kompleksnog sustava aksonskih puteva (Ccl- corpus callosum, Ro-radiatio optica, Fli- fasciculus longitudinalis inferior, Cr- corona radiata) u području okcipitalnog režnja; preuzeto iz Obersteiner H (1902), Arbeiten aus dem Neurologischen Institute an der Wiener Universitaet: VIII Heft (110).



Slika 6. Shematski prikaz podjele segmenata bijele tvari. Preuzeto i izmjenjeno, uz dopuštenje, iz Kostović i sur. (2014), *Front Neuronat*.

Primjer vulnerabilnih područja svakako su, u kliničkom smislu još uvijek nedovoljno istražena, periventrikularna križanja aksonskih puteva (engl. *periventricular crossroads*; segment II) koja sadrže faktore rasta, molekule navođenja aksona te ekstracelularni matriks kao supstrat rasta (95,111–116). Hipoksijsko ishemijske lezije mogu poremetiti navedeno okruženje za rast aksona te posljedično dovesti do fokalne periventrikularne leukomalacije koja je najčešći oblik pogođenosti navedenog područja. Periventrikularnih križanja ima ukupno šest te čine važna račvišta vlakana različitih projekcijskih, komisuralnih i asocijativnih puteva (95):

C1: Frontalno periventrikularno križanje: lateralno od lateralnog ruba lateralnih moždanih komora, na koronarnom presjeku u razini *septuma* i *foramena intraventriculare*, gdje vlakna prednjeg kraka *capsulae internae* prodiru između *nucleus caudatusa* i *putamena*.

C2: Frontalno periventrikularno križanje: nalazi se na istoj razini kao i križanje C1, te „sjeda“ na dorzalnu stranu lateralnih moždanih komora.

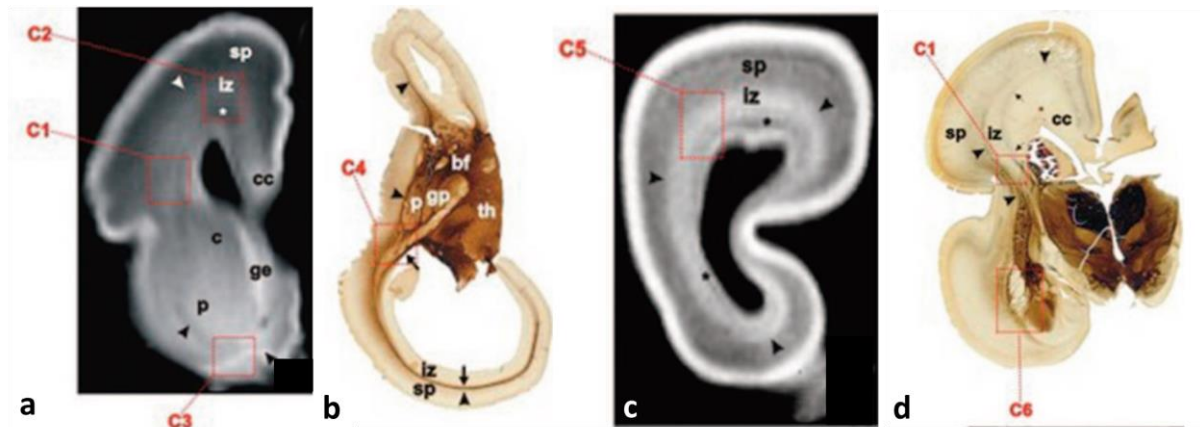
C3: Frontalno periventrikularno križanje: ventralno od *nucleus caudatusa* i *putamena*, na razini *genu corpus callosum* prostire se rostralno prema ventralnoj površini prednjeg roga

lateralnih moždanih komora; sadrži subkalozalni snop vlakana i vlakna *capsulae externae*, te vlakna *corpus callosa*, *comissura anterior* i *capsulae internae*.

C4: Parijetalno periventrikularno križanje: na izlazu retrolentikularnog dijela stražnjeg kraka *capsulae internae*, najbolje vidljivo na horizontalnom presjeku u obliku trokuta, gdje bazu čini *capsula interna*. Ostala vlakna u križanju čine vlakna vidnog puta (genikulokortikalna) te vlakna iz pulvinara, vlakna *corpus callosa*, zajedno s asocijativnim vlaknima.

C5: Okcipitalno periventrikularno križanje: dorzolateralno od stražnjeg roga lateralnih moždanih komora. Tu se nalaze vlakna pulvinara i bazalnog telencefalona, uklopljenih u *capsulu externu*, križajući se s radijacijom *corpus callosa*.

C6: Temporalno periventrikularno križanje: anterolateralno u odnosu na vrh donjeg roga lateralnih moždanih komora. Tu se masivna vlakna bazalnog telencefalona križajući s radijacijom *capsulae internae*, stražnjom radijacijom *commisurae anterior* i amigdalofugalnim projekcijama, prolazeći kroz periamigdaloidno područje.



Slika 7: Prikaz periventrikularnih križanja (C1-C6) na T1 in vitro MR snimkama (a, c) i AChE preparatima mozga u dobi 16 (b), 19 (a, c), 24 (d) tjedana trudnoće. Preuzeto i izmjenjeno, uz dopuštenje, prema Judaš i sur. (2005), AJNR. (sp- subplate, iz-intermedijarna zona, cc-corpus callosum, p-putamen, ge-ganglijski brežuljak, c-nucleus caudatus, gp-globus pallidus, th-talamus, bf-vlakna iz bazalnog telencefalona)

1.4. Uloga MR-a u prikazu razvoja mozga

Slikovni prikaz mozga MR-om bez sumnje je pronašao ulogu u dijagnostici razvojnih anomalija mozga ili ekstrakranijalnih indikacija otkrivenih ultrazvučnom metodom (UZV), dok je većina MR prikaza fetalnih mozgova i dalje rezultat snimanja majke tijekom trudnoće zbog zdravstvenih tegoba vezanih za abdominalno ili pelvično područje. Bez obzira na indikaciju, takav slikovni prikaz fetalnog mozga vrijedan je materijal koji omogućava uvid u razvoj mozga još u *in utero* periodu (117,118,127–129,119–126). Također, i slikovni prikaz prijevremeno rođene djece, nedonoščadi, oko perioda rođenja ali i u korigiranoj terminskoj dobi (TEA, od engl. *term-equivalent age*) omogućava nam uvid u razvoj mozga, iako *ex utero*, s obzirom da najvjerojatnije mozak još uvijek nije poprimio klasični obrazac razvoja mozga djece rođene na termin (130,131,140,132–139). Osnovni neurogenetski procesi (proliferacija, migracija, stanična agregacija, aksonogeneza, dendritogeneza, sinaptogeneza i sl.), te naposljetku girifikacija, sulkacija te mijelinizacija moždanih puteva, vrlo su važni mikro- i makrostrukturni elementi koji se očituju na MR snimci, iako u puno manjoj rezoluciji u odnosu na histološki prikaz tkiva. Prema tome, MR nam pruža mogućnost uvida u osnovne razvojne promjene mozga, posebice korišten i koristan u patološkim stanjima (141).

Razvoj bijele tvari također indirektno možemo pratiti na MR-u, pažljivom vremenskom i prostornom analizom prolaznih fetalnih zona, odnosno pretinaca (engl. *compartments*) moždane stijenke. Studije koje uključuju *in vitro* MR ljudskog, te *in vivo* MR mozga još *in utero* omogućile su praćenje razvitka gore navednih zona kroz cijeli period fetalnog razvitka (96–98,118,119,121,122). Analiza konvencionalnih T1 i T2 MR snimki tijekom maturacije mozga predstavljaju izazov, posebice u premijelinizacijskom stadiju. Naime, intenziteti signala te kontrast bijela-siva tvar na T1 i T2 snimkama u perinatalnom razdoblju u potpunosti se razlikuju od onih u odrasloj dobi, te se promjena obrasca u adultni oblik najviše pripisuje mijelinizaciji. Brze promjene u intenzitetima signala tijekom neonatalne faze imaju potencijal osjetljivih biomarkera razvoja mozga, no nedovoljno dokazane i proučene povezanosti navedenih promjena s biološkom/histološkom razvojnom pozadinom ograničavaju primjenu u kliničkoj rutinskoj svakodnevici (142–145).

Osim strukturnog klasičnog MR-a, sve veću ulogu imaju dodatne MR sekvence poput DWI (od engl. *diffusion weighted imaging*) temeljene na „kontrastu“ koji proizlazi iz dinamike gibanja molekula vode u tkivu. Određena „podvrsta“ DWI-a je DTI (od engl. *diffusion tensor imaging*) koji na određen način koristi i modelira podatke iz difuzijske

snimke te daje vrijedne podatke izražene u određenim parametrima o usmjerenosti aksonskih snopova u mozgu. Upravo parametri koji ukazuju na gibanje vode u tkivu daju nam dodatne informacije o normalnim ili patološkim zbivanjima, jer molekule vode na svom putu gibanja nailaze na različite prepreke poput membrana, makromolekula i sličnih mikrostrukturalnih elemenata (146–149) (više o fizikalnoj podlozi DTI-a u poglavlju Materijali i metode). Opisujući mikrostrukturu tkiva, posebice bijele tvari mozga, dobivaju se vrijedni dodatni podaci o normalnom ili pak patološkom razvoju mozga, posebice ukoliko strukturni MR ne pokazuje oštećenja. Također se na taj način mogu pratiti različiti maturacijski procesi mozga koji nadopunjuju T1 i T2 snimke strukturnog MR-a (132,150–155). S obzirom na svoju neinvazivnost, zanimljive su studije longitudinalnog praćenja nedonoščadi sve do odrasle dobi kombinirane s različitim kliničkim neurološkim, psihološkim i kognitivno-bihevioralnim testovima koje ukazuju na ishod i posljedice nedonošenosti ili pak funkcionalne plastičnosti mozga koja s odrastanjem nadoknadi određene nedostatke (140,156,165–167,157–164).

1.5. Kratki pregled dosadašnjih spoznaja o korelatima MR-a s histološkim i morfološkim zbivanjima tijekom razvoja mozga

Važan preduvjet većih morfoloških promjena poput mijelinizacije i girifikacije, te funkcionalne povezanosti različitih dijelova mozga, svakako je primjeren razvoj bijele tvari.

U ranom fetalnom razdoblju, do 13. tjedna gestacije na MR-u moguće je razlikovati tzv. trilaminarni obrazac organizacije moždane stijenke koji se sastoji od periventrikularno smještenih proliferativnih zona, IZ te CP (96,122,127,168).

U srednje fetalnom razdoblju, počevši od 15. tjedna gestacije pa nadalje, moguće je lakše definirati različite prolazne zone na MR-u, zahvaljujući njihovom različitom sadržaju, odnosno rasporedu i gustoći stanica i vlakana u pojedinim zonama (169). Sada se na MR-u jasno vidi ventrikularna zona, zatim periventrikularna zona bogata vlaknima (engl. *periventricular fiber rich zone*), SVZ koju je teško odijeliti od IZ, SP zona i CP (96,97,119,122,169).

Nakon 29. tjedna gestacije počinje jasno smanjenje proliferativnih zona kao posljedica smanjene produkcije neurona; zone na MR-u su i dalje jasno odvojene, prateći histološku dinamiku neurogenetskih procesa.

U „razdoblju nedonoščeta“ počinju se formirati i razlikovati pet segmenata bijele tvari (106) na MR-u. Neki od segmenata razvijeni su već prije, ali u ovom razdoblju definitivno se

možu precizno odrediti. Svakako najprominentniji je segment II, odnosno periventrikularna križanja puteva te *sagittal strata* (95,109). Ipak, segmenti kao takvi još uvijek nisu dobili na dovoljnoj važnosti u rutinskom korištenju tijekom analize mozga perinatalnog i neonatalnog mozga.

1.6. MR slikovni prikaz SP zone

U ranoj fazi stvaranja SP zone, na MR-u je vidljiva promjena konzistencije CP, te se nova zona u nastajanju može vidjeti jedino kao područje ispod CP, odnosno kao nejasna delineacija donjeg ruba CP (95). U periodu nakon 20. tjedna gestacije SP zona doživljava ekspanziju, te svakako dominira na MR prikazu moždane stijenke. Bijela tvar poprima „nezreli, vodenasti“ oblik intenziteta signala zbog obilja ekstracelularnog matriksa, što za posljedicu ima teškoću razlikovanja normalne bijele tvari u razvoju od blagih patoloških promjena koje su karakterizirane visokim intenzitetom signala (DEHSI, od engl. *Diffuse high signal intensity*) (170,171). SP zona od 26.-31. tjedna gestacije doživljava svoj vrhunac te zauzima 45% volumena telencefalona (98), a na T2 sekvencama MR-a pokazuje hiperintenzitet uz jasnu delineaciju prema drugim slojevima (169). Nakon 26. tjedna gestacije izgled moždane stijenke postepeno se mijenja zahvaljujući pojedinim procesima poput razvoja *corone radiate*, čija talamokortikalna vlakna sada definitivno ulaze u CP; postepeno smanjivanje količine ekstracelularnog matriksa (7), kako u SP zoni, tako i u periventrikularnim križanjima moždanih puteva što za posljedicu ima zamagljenje (engl. *blurring*) MR-signala te također postepeno nestajanje jasnih granica između moždanih pretinaca (96). CP, koja u tom periodu započinje svoje raslojavanje u moždane slojeve (II-VI), preostaje kao jedini sloj koji daje jasan MR-signal. U novorođenačkoj dobi SP zona svedena je na ostatak SP zone (engl. *subplate- remnant*), što se na MR-u očituje kao ostatak difuzne pojave SP zone u moždanim vijugama. SP *remnant* u *sulcusima* ima difuzan izgled u području frontalne i okcipitalne regije, dok u centralnim regijama ima konkretniji izgled jednog sloja (engl. *band-like shape*) (7). Takav oblik SP *remnanta* uskoro (2-11 mjeseci postnatalno) poprima i središnja regija, međutim, u frontalnim regijama još uvijek ima difuzni oblik, što odgovara dinamici arhitekture stanica, vlakana i ekstracelularnog matriksa u tim područjima (7,78,172). Naime, SP zona iščezava iz centralne i okcipitalne regije, dok se najduže zadržava u frontalnom dijelu mozga, sve do otprilike 16 mjeseci postnatalnog života. U tom periodu, neuroni SP zone transformiraju se u intersticijske neurone bijele tvari koji postaju inkorporirani u bijelu tvar *gyrusa* (173–176).

1.7. Nedonošenost i perinatalne lezije

Napretkom neonatologije i općenito perinatalne skrbi, omogućeno je preživljavanje velikog broja djece izloženih raznim neurorizičnim čimbenicima, na taj način ih svrstavajući u skupinu neurorizične djece s potencijalnim motoričkim, senzoričkim i kognitivnim smetnjama.

Hipoksijsko-ishemijska encefalopatija (HIE) spada među najčešće tipove perinatalnih lezija, te je jedan od najčešćih uzroka cerebralne paralize i ostalih neurorazvojnih smetnji. Najčešći uzrok HIE je perinatalna asfiksija, koja posljedično uzrokuje hipoksemiju i hiperkapniju, dovodeći do acidoze i gubitka krvožilne autoregulacije te cerebralne hipoperfuzije koja uzrokuje smrt živčane stanice (177–180). Prognoza perinatalne HIE ovisi o raznim čimbenicima, uključujući stupanj zrelosti mozga, gestacijsku dob djeteta, veličinu zahvaćenosti područja te trajanje stanja hipoperfuzije (181–183).

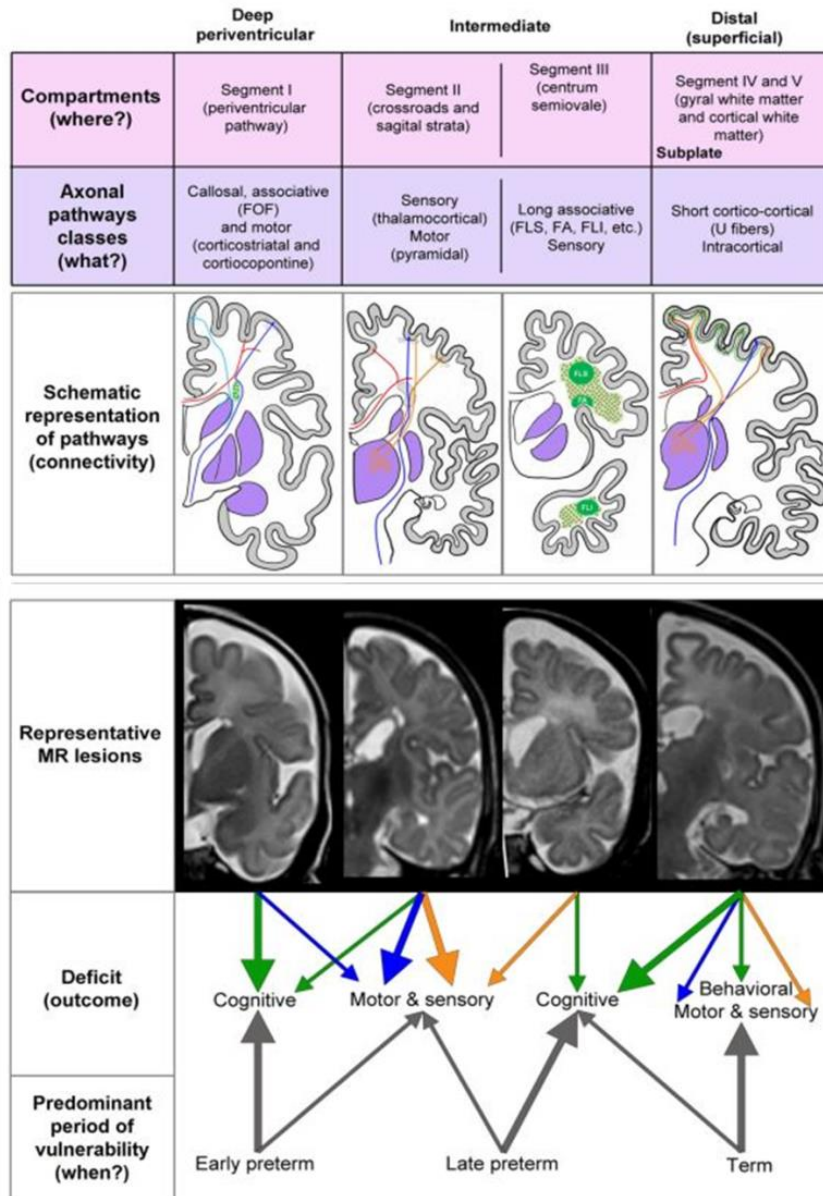
S obzirom na različiti perfuzijski obrazac i zrelost mozga djeteta rođenog u terminu i prije termina, različite su manifestacije HIE i mogući ishodi. Vaskularna opskrba moždanog tkiva mijenja se ovisno o maturaciji mozga; tako se u nezrelom mozgu ventrikulopetalne penetrirajuće arterije šire do periventrikularne regije, stoga je periventrikularna zona najčešće pogođena u hipoperfuziji. U nedonoščadi do 31. tjedna gestacije, najčešći oblik ozljede je periventrikularna leukomalacija. Nakon 36. tjedna gestacije, krvne žile se šire lateralno od lateralnih moždanih komora, što intravaskularnu graničnu zonu pomiče periferno parasagitalno.

Nedonošenost se smatra rođenjem prije navršenih 37 tjedana trudnoće, te se dijeli na izrazito preranu nedonošenost (prije 28. tjedna gestacije), vrlo preranu nedonošenost (od 28.-32. tjedna gestacije) te umjerenu do kasnu nedonošenost (od 32.-37. tjedna gestacije). Prema tjelesnoj nedonoščadi se dijeli na nedonoščad niske tjelesne mase (manje od 2500 g), nedonoščad vrlo niske tjelesne mase (od 1000 do 1499 g) i nedonoščad izrazito niske tjelesne mase (od 500 do 999 g) (184). Vjerojatnost odstupanja u kasnijem razvoju posljedica je raznih perinatalnih neurorizičnih čimbenika, odnosno pojave ranog oštećenja mozga, a najčešći perinatalni neurorizični čimbenici su upravo prijevremeno rođenje i niska porođajna masa (185–187), a glavnim neuropatološkim supstratom dugoročnih neurorazvojnih smetnji kod prijevremeno rođene djece smatra se oštećenje bijele tvari (132,188–190). Istraživanja koja uključuju analizu MR snimaka opisuju sljedeće strukturne promjene „bijele“ tvari nakon periventrikularne leukomalacije: a) ventrikulomegalija, b) redukcija „bijele tvari“, c)

promjena intenziteta MR signala različitih komponenata „bijele tvari“ te *capsulae internae* i *centruma semiovale* (116,131,191–197).

Identifikacija točnog patološkog supstrata predstavlja određenu problematiku u dijagnostici i prognozi perinatalnih lezija, s obzirom da ponekad suptilne lezije u kliničkoj praksi mogu nositi teže neurološke i kognitivne smetnje od „većih“ lezija, što otežava plan rehabilitacije, posebice u suradnji s roditeljima. Možemo reći da je jedino kod cerebralne paralize dostupna pouzdana detaljnija klasifikacija promjena na MR-u (198). Oporavak, odnosno ishod neuroloških i kognitivnih funkcija nakon perinatalnih hipoksijsko-ishemijskih lezija varijabilan je i individualan, te otvara pitanje funkcionalne plastičnosti mozga koja postoji čak i na razini najviših kognitivnih funkcija, te se najvjerojatnije odnosi na promjene strukture kortikalnih neuronskih krugova, uključujući strukturnu i funkcionalnu reorganizaciju projekcijskih puteva (6,199–203). Najveći klinički izazov upravo je korištenje potencijala plastičnosti mozga te je cilj što ranija dijagnostika, intervencija i rehabilitacija u neurorizične djece, kako s teškim neurološkim i psihološkim smetnjama, tako i kod djece s blagim poremećajima koji se mogu očitovati tek tijekom školskog obrazovanja, a narušavaju kvalitetu života. Kroz istraživanja u svrhu pronalaženja biomarkera suptilnih promjena kod takozvanih „blažih“ oštećenja predstavljen je koncept razvojne radijalne vulnerabilnosti (107), koji govori u prilog da se razvojna vulnerabilnost mijenja duž radijalne osi rastućih aksonalnih puteva pa su prema tome duboki, i u manjoj mjeri intermedijarni odjeljci, zahvaćeni primarno kod ranije nedonoščadi, dok se kod kasnije nedonoščadi očekuje oštećenje u intermedijarnom, odnosno površnom odjeljku (Slika 6). Prema tome, lezije nastale kod ranije nedonoščadi zahvatit će aksonske puteve u dubokom odjeljku (*fasciculus fronto-occipitalis*, kortikostrijatalna vlakna, subkalozalna vlakna, kortikopontini putevi), te će najvjerojatnije rezultirati motornim i kognitivnim deficitom djeteta. Lezije u kasnije nedonoščadi zahvatit će projekcijske puteve, aksonalnu *sagittal strata* te *centrum semiovale* (intermedijarni odjeljak) što može rezultirati motornim, osjetnim te kognitivnim deficitom djeteta. Perinatalne lezije zahvaćaju površni odjeljak, odnosno segment IV i V, točnije kratka asocijativna vlakna i U-vlakna, te mogu rezultirati kombinacijom motornih, osjetnih, bihevioralnih i kognitivnih deficita (107) (Slika 8). SP zona, koja se prolazno nalazi u površinskom odjeljku potencijalno služi kao „generator“ plastičnosti nakon lezije (202,204). Dobro definirani vremenski i prostorni parametri preciznije bi mogli utvrditi koja vlakna su potencijalno oštećena tijekom lezije, te svakako pružaju vrijedne podatke koji bi mogli usmjeriti ranu intervenciju, čak i kada lezije nisu očite tijekom analize MR snimaka.

Selective (?) radial vulnerability of cerebral compartments



Slika 8: Shematski prikaz koncepta razvojne radialne vulnerabilnosti sa shematskim prikazom oštećenja vlakana u različitim periodima nedonošenosti, prikazom lezija na MR-snimkama te ishodišta u smislu različitih tipova deficita. Preuzeto, uz dopuštenje, iz Kostović i sur. (2014), *Front Neuroanat*.

2. HIPOTEZA

Praćenjem promjena intenziteta MR signala u usporedbi s histološkim preparatima, moguće je otkriti nove pokazatelje normalnog i poremećenog razvoja različitih aksonskih puteva unutar jasno definiranih prolaznih fetalnih zona i različitih segmenata bijele tvari u lateralnom dijelu stijenke telencefalona čovjeka.

3. CILJEVI

3.1. Opći ciljevi

Utvrđiti prostorno-vremenski odnos razvitka moždanih puteva s prolaznim fetalnim zonama i segmentima bijele tvari i odnose prolaznih fetalnih zona u različitim fazama rasta i razvoja moždanih puteva tijekom razvoja ljudskog mozga u tri vremenska perioda (kasnom fetalnom, perinatalnom i ranom postnatalnom razdoblju).

3.2. Specifični ciljevi

1. Opisati prostorni odnos različitih aksonalnih sustava sa SP zonom i segmentima bijele tvari u kasnom fetalnom, perinatalnom i ranom postnatalnom razdoblju.
2. Analizirati promjene frakcijske anizotropije (FA) i pojavnog difuzijskog koeficijenta (ADC, od engl. *apparent diffusion coefficient*) u različitim prolaznim zonama moždane kore i segmentima bijele tvari u normalnim, normotipičnim i patološkim mozgovima tijekom razvoja mozga u novorođenčadi i nedonoščadi u korigiranoj terminskoj dobi, te u sklopu longitudinalnog praćenja tijekom druge godine života.
3. Temeljem rezultata ciljeva 1 i 2 opisati slijed razvitka komisuralnih, projekcijskih i asocijativnih puteva te njihov odnos sa SP zonom u perinatalnom razdoblju, ostacima SP zone i segmentima bijele tvari u ranoj postnatalnoj moždanoj kori .
4. Temeljem rezultata ciljeva 1-3 predložiti novi sustav procjenjivanja abnormalnosti razvoja ljudskog mozga na temelju dobivenih rezultata strukturnih MR i MR-DTI metoda.

4. MATERIJALI I METODE

4.1. Ispitanici i uzorci

U *in vitro* dio studije uključeni su *postmortem* fetalni mozgovi i mozgovi djece do druge godine života, koji su u laboratoriju obrađivani različitim histološkim i imunohistokemijskim metodama, te su snimani MR- uređajem snage 3 Tesla (Magnetom Prisma^{FIT}, Siemens). Mozgovi pripadaju vrijednoj Zagrebačkoj neuroembriološkoj zbirci (<http://www.zagrebbraincollection.hr/index.php>) (205,206), te su uzorci dobiveni tijekom službenih autopsija, nakon spontanih ili medicinski opravdanih pobačaja, uz suglasnost Etičkog povjerenstva Medicinskog fakulteta Sveučilišta u Zagrebu, te u skladu s propisima Deklaracije iz Helsinkija iz 2000. godine. Dob uzoraka mozga izražena je kao gestacijska dob, a temelji se na anamnestičkim podacima o trudnoći, duljini tjeme-zadak (engl. *CRL, crown-rump length*) izraženoj u milimetrima, konačno definirana kao kombinacija navedenih podataka uz histološke parametre (veličina i razvojni stadij CP, SP, MZ...) (207). Također, gestacijska dob (tjedni trudnoće) korištena je umjesto postkonceptijske dobi kako bi se izbjegla diskrepancija između histoloških preparata te ispitanika *in vivo* (*nedonoščad*) koji su također dio ove studije, a čija se dob uvijek mjeri u tjednima trudnoće, prema amenoreji.

U *in vivo* dio studije uključene su MR snimke fetusa *in utero* gdje je indikacija za snimanje bila patologija abdomena ili zdjelice u majke ili ekstrakranijalna indikacija fetusa. Također, u *in vivo* dio studije uključena su i djeca koju možemo podijeliti u više skupina: prva skupina je „kontrolna“ skupina djece, odnosno novorođenčad koja je rođena u terminu, ali su ubrzo nakon poroda snimani MR-om zbog ekstrakranijalnih indikacija; drugu skupinu djece čini nedonoščad, koja je snimana MR-om u periodu nakon rođenja MR-uređajem snage 1.5T (Symphony, Siemens), te drugi put u periodu korigirane terminske dobi uređajem 3T (Magnetom Prisma^{FIT}, Siemens;).

Nedonoščad je također snimana tijekom druge godine života, kada se uz MR obrađuju i klinički u smislu neurološkog i psihološkog pregleda, što nije dio ove disertacije, već longitudinalnog praćenja u sklopu naslovnog projekta kojemu i pripada izrada ovog doktorata. Roditelji ili zakonski skrbnici djeteta, odnosno trudnice potpisuju informirani pristanak prije MR dijagnostike; podaci o pacijentima su šifrirani te čuvani po etičkim principima, a neuroradiološka obrada, odnosno analiza MR slika i anamnestičkih podataka pacijenata su odobreni i kontrolirani od strane Etičkog povjerenstva Medicinskog fakulteta Sveučilišta u Zagrebu.

Nedonoščad je također u svrhu istraživanja podijeljena u skupine „prisutne perinatalne lezije“ i „bez očitih perinatalnih lezija“ što ovisi o strukturnim patološkim deficitima na MR-u mozga ili težim neurološkim ispadima u anamnezi, te je podijeljena prema dobi (prema Svjetskoj Zdravstvenoj Organizaciji), što čini tri skupine: izrazito nezrela nedonoščad (rođeni prije 28. tjedna trudnoće), vrlo nezrela nedonoščad (rođeni nakon navršenih 28 a prije 32 tjedna trudnoće), te umjerena do kasna nedonoščad (nakon navršena 32 tjedna a prije 37 tjedana trudnoće).

Tablica 1. Prikaz podjele i broja uzoraka i ispitanika korištenih u izradi doktorata

| POSTMORTEM UZORCI | | Histološki preparati mozgova | | Fetalni | 26 | | |
|------------------------------|---|--|---|---|--------------------------------|----|---|
| | | | | Postnatalni | 1 | | |
| | | <i>In vitro</i> MR snimke | | Fetalni | 13 | | |
| IN VIVO ISPITANICI | Strukturni MR/kvalitativna analiza | MR <i>in utero</i> | | | | 12 | |
| | | Nedonoščad s MR u dvije vremenske točke- nakon rođenja i u korigiranoj terminskoj dobi | | | | 49 | |
| | MR-DTI- (vrijednosti FA i ADC) | MR u (korigiranoj) terminskoj dobi | Kontrolna „termiska“ skupina, novorođenčad | | | | 6 |
| | | | Nedonoščad (ukupno 44 ispitanika) | Podjela- prisutnost perinatalne lezije/bez očitih perinatalnih lezija na MR-u | Prisutne perinatalne lezije | 19 | |
| | | | | | Bez očitih perinatalnih lezija | 25 | |
| | | | Podjela po dobi prilikom rođenja | < navršenih 28 tj gestacije | 12 | | |
| | | | | 28-32 tj gestacije | 23 | | |
| | | | | 32-37 tj gestacije | 4 | | |
| | | Djeca u 2. godini života (rođeni kao nedonoščad; ukupno 31 ispitanik) | Podjela- prisutnost perinatalne lezije/bez očitih perinatalnih lezija na MR-u | Prisutne perinatalne lezije | 19 | | |
| | | | | Bez očitih perinatalnih lezija | 12 | | |
| | | | Podjela po dobi prilikom rođenja | <28 tj gestacije | 13 | | |
| | | | | 28-32 tj gestacije | 12 | | |
| | | 32-37 tj gestacije | 6 | | | | |

Kao svojevrzne kliničke parametre i podatke o pacijentima, u obzir su uzeti SNAP-II (od engl. *Score for Neonatal Acute Physiology*) i SNAPP-E-II (od engl. *Score for Neonatal*

Acute Physiology-Perinatal Extension) sustav, kao korisni prediktori sekvela perinatalnog morbiditeta, razvijeni 2001. godine (208,209). SNAP-II uključuje 6 parametara: srednji arterijski tlak, najnižu tjelesnu temperaturu, najniži omjer pO₂/FiO₂, najniži pH, prisutnost recidivirajućih konvulzija i diurezu u prvih 12 sati života. Njegov prošireni oblik, SNAPP-E II, ima dodatna tri parametra: rodna masa, Apgar u 5. minuti i postojanje intrauterinog zastoja u rastu. U ovom istraživanju navedeni podaci preuzeti su iz bolničke dokumentacije, gdje je za izračun SNAP-II i SNAPP-E II korišten kalkulator Francuskog društva za anesteziologiju i reanimatologiju (*Societe Francaise de Anesthesie et de Reanimation, SFAR*), dostupan na web adresi: <http://www.sfar.org/scores2/snap22.html>. Najmanji broj bodova za oba bodovna sustava je 0. Najviši zbroj bodova za SNAP-II je 115, a za SNAPP-E II je 162 (Tablica 2 i 3). Viši zbroj bodova označava teži poremećaj fiziologije tj. teže bolesno novorođenče. Dostupni SNAPP-II i SNAPP-E-II bodovi (Tablica 4 i 6), kao i ostali anamnestički podaci o pacijentima, dobiveni su zahvaljujući suradnji s kliničarima Zavoda za neonatologiju i intenzivno liječenje Klinike za pedijatriju KBC-a Zagreb, gdje se navedeni parametri uspješno prate i bilježe (210).

Dodatno, osim predikcije mortaliteta, navedeni bodovni sustavi pokazali su korelaciju i s neurološkim oštećenjima (211,212), odnosno mogu služiti kao dobar prediktor UZV nalaza lezija mozga, mikrocefalije u korigiranoj dobi od 24 mjeseca, a isto tako loš bodovni zbroj može prognozirati i lošije rezultate na Bayley testu i pozitivan test probira na poremećaje iz autističnog spektra.

Tablica 2. Prikaz računanja bodova u SNAP-II bodovnom sustavu:

| PARAMETAR | VRIJEDNOST | BROJ BODOVA |
|--|------------|-------------|
| Srednji arterijski tlak (mm/Hg) | ≥30 | 0 |
| | 20-29 | 9 |
| | <20 | 19 |
| Najniža tjelesna temperatura | >35.6 | 0 |
| | 35-35.6 | 8 |
| | <35 | 15 |
| pO ₂ (mm/Hg)/ FiO ₂ (%) | >2.49 | 0 |
| | 1-2.49 | 5 |

| | | |
|----------------------------------|-------------|----|
| | 0.3-0.99 | 16 |
| | <0.3 | 28 |
| Najniži pH | ≥ 7.20 | 0 |
| | 7.10-7.19 | 7 |
| | <7.10 | 16 |
| Recidivirajuće konvulzije | NE | 0 |
| | DA | 19 |
| Diureza (ml/kg/h) | ≥ 1 | 0 |
| | 0.1-0.9 | 5 |
| | <0.1 | 18 |

Tablica 3. Prikaz računanja dodatnih bodova za kompletiziranje SNAPP-E-II bodovnog sustava (bodovi se dodaju na SNAPP-II ukupni bodovni zbroj)

| PARAMETAR | VRIJEDNOST | BODOVI |
|---|-------------|--------|
| APGAR u 5. minuti | ≥ 7 | 0 |
| | <7 | 18 |
| Rodna masa (g) | ≥ 1000 | 0 |
| | 750-1000 | 10 |
| | <750 | 17 |
| Rodna masa <3. centile za gestacijsku dob | DA | 0 |
| | NE | 12 |

Tablica 4. Podaci o ispitanicima čiji su MR slikovni prikazi u korigiranoj terminskoj dobi korišteni za mjerenje FA i ADC vrijednosti. Ispitanici čiji su strukturni MR slikovni prikazi (u dvije vremenske točke- nakon rođenja i korigiranoj terminskoj dobi) korišteni u kvalitativnoj analizi označeni su u posljednjem stupcu (*- podaci nedostupni iz liječničke dokumentacije).

| Redni broj | Šifra ispitanika | Gestacijska dob pri rođenju (tjedni + dani) | Rodna masa (g) | Rodna dužina (cm) | SNAP-II | SNAPPE-II | Kvalitativna analiza |
|------------|------------------|---|----------------|-------------------|---------|-----------|----------------------|
| 1 | SP32 | 36 | 2760 | 46 | 5 | 5 | |
| 2 | SP34 | 30+3 | 1460 | 40 | 16 | 16 | |
| 3 | SP35 | 30+2 | 1040 | 37 | 40 | 40 | |
| 4 | SP36 | 27+1 | 1040 | * | 29 | 53 | |

| | | | | | | | |
|----|------|------|------|------|----|----|---|
| 5 | SP37 | 29 | 1300 | 41 | * | * | |
| 6 | SP38 | 30 | 1220 | 37 | 7 | 7 | |
| 7 | SP39 | 24+2 | 700 | 32 | 20 | 35 | + |
| 8 | SP40 | 27+5 | 1220 | 39 | 5 | 5 | |
| 9 | SP41 | 29 | 1150 | * | 31 | 31 | + |
| 10 | SP42 | 29+2 | 1200 | 37 | 12 | 12 | + |
| 11 | SP43 | 25 | 860 | 32 | 36 | 76 | + |
| 12 | SP44 | 30+4 | 1490 | 40 | 16 | 16 | + |
| 13 | SP45 | 30+4 | 1840 | 44 | 31 | 31 | + |
| 14 | SP50 | 28 | 1250 | 38 | 10 | 10 | + |
| 15 | SP51 | 41 | 3500 | 52 | * | * | |
| 16 | SP52 | 40 | 3060 | * | * | * | |
| 17 | SP53 | 28+5 | 1370 | 37 | 0 | 0 | + |
| 18 | SP54 | 39+6 | 3990 | 32 | * | * | + |
| 19 | SP55 | 30 | * | * | 5 | 23 | + |
| 20 | SP56 | 32+3 | 1390 | 40.5 | 13 | 13 | + |
| 21 | SP57 | 27+1 | 1060 | 35 | 29 | 47 | + |
| 22 | SP59 | 40 | 3450 | 52 | * | * | |
| 23 | SP60 | 29+2 | 1520 | 39 | 38 | 56 | + |
| 24 | SP63 | 29+5 | 1270 | 38 | 32 | 50 | + |
| 25 | SP64 | 32+3 | 1460 | 42 | 5 | 5 | + |
| 26 | SP65 | 31 | 1050 | 35 | 5 | 5 | + |
| 27 | SP66 | 26+3 | 1000 | * | 38 | 56 | + |
| 28 | SP67 | 29 | 1270 | 37 | 40 | 40 | + |
| 29 | SP68 | 29 | 1250 | 40 | * | * | + |
| 30 | SP71 | 28 | 1030 | 38 | 47 | 47 | + |
| 31 | SP73 | 29+4 | 1250 | 36 | * | * | + |
| 32 | SP74 | 29+2 | 1745 | 40 | 12 | 12 | + |
| 33 | SP78 | 28+5 | 850 | 34 | * | * | + |
| 34 | SP79 | 34 | 2040 | 44 | * | * | |
| 35 | SP80 | 27 | 800 | * | 16 | 44 | |
| 36 | SP81 | 30 | 1570 | 40 | 24 | 24 | + |
| 37 | SP82 | 31 | 1740 | 42 | 13 | 31 | + |
| 38 | SP83 | 26 | 830 | 35 | 32 | 50 | |
| 39 | SP84 | 26 | 830 | 36 | 35 | 63 | |
| 40 | SP85 | 29+4 | 990 | 37 | 5 | 15 | + |
| 41 | SP86 | 31+3 | 1696 | * | * | * | + |
| 42 | SP89 | 29+2 | 1170 | 38 | 16 | 34 | |
| 43 | SP90 | 42 | 2640 | 52 | * | * | |
| 44 | SP92 | 37+2 | 2960 | * | * | * | |
| 45 | SP93 | 25+5 | 730 | 33 | * | * | + |

| | | | | | | | |
|----|------|------|------|----|----|----|---|
| 46 | SP94 | 25+2 | 740 | 33 | 5 | 40 | + |
| 47 | SP95 | 39 | 2970 | 48 | * | * | |
| 48 | SP96 | 29+5 | 1240 | 40 | 5 | 5 | + |
| 49 | SP97 | 32+0 | 1720 | 45 | 5 | 5 | + |
| 50 | SP98 | 31 | 1330 | 37 | 24 | 24 | + |

Tablica 5. Ispitanici (korigirana terminska dob) s perinatalnim lezijama, te patologija izdvojena iz neuroradiološkog nalaza.

| Šifra ispitanika | MR nalaz |
|------------------|--|
| SP35 | Desno uz trup kaudatusa manji linearni T2/SWI hipointenzitet na mjestu ranijeg subependimalnog krvarenja. Obostrano u cerebelarnim hemisferama nekoliko točkastih zona hemoragije. |
| SP36 | Obostrano malacijsko-cistične zone na granici nucl. caudatusa i talamusa. Subependimalni depoziti hemosiderina u području trigonuma i okcipitalnih rogova. Izrazito reduciran volumen cerebelluma, s nekoliko točkastih zona hemoragije. |
| SP38 | Točkaste zone krvarenja subependimalno u području trupova lateralnih komora. Točkasta zona krvarenja u lijevoj cerebelarnoj hemisferi. |
| SP39 | Plošna zona hemosiderinskih depozita subependimalno u području lijevog trigonuma, na mjestu ranije hemoragije. |
| SP40 | Cistična periventrikularna leukomalacija. |
| SP43 | Sitni subependimalni depozita hemosiderina obostrano u području sulcusa terminalisa i na dnu okcipitalnih rogova. |
| SP44 | Manje cistične ishemijske lezije u području glave lijevog kaudatusa i medijalno u desnom talamusu. Diskretni depoziti hemosiderina u okcipitalnim rogovima lateralnih komora. |
| SP57 | Hemosiderinski depoziti desno u sulcusu terminalisu na mjestu ranije hemoragije. |
| SP63 | Obostrano u periventrikularnoj bijeloj tvari uz trupove komora nalaze T2 hipointenzivne mrljaste zone koje su hiperintenzivne na T1 presjecima. Manje cistične zone obostrano. |
| SP64 | Obostrano u bijeloj tvari uz trupove lateralnih komora nalaze se pojedinačne točkaste mrljaste lezije, nalaz odgovara sekveli perinatalne ishemijske/hipoksijske. |
| SP68 | Cistična promjena uz trup kaudatusa desno. |
| SP79 | Manji depoziti hemosiderina na mjestu ranije hemoragije subependimalno uz lijevi frontalni rog, obostrano u području trupova kaudatusa, desno u području trigonuma. |
| SP80 | Ependimalno obostrano, uz tijela komora T2/SWI hipointenzitet koji odgovara mjestu ranije hemoragije. |
| SP81 | Periventrikularno obostrano hipointenziteti koji odgovaraju perinatalnim ishemijskim lezijama. |
| SP84 | Depoziti hemosiderina u lijevoj cerebelarnoj hemisferi. |
| SP85 | Uz trup lateralne komore desno depozit hemosiderina na mjestu ranije hemoragije. |

| | |
|------|--|
| SP89 | Manja subependimalna cista u sulcus terminalis lijevo, na mjestu ranije hemoragije. |
| SP93 | Depoziti hemosiderina uz trupove lateralnih komora, u temporalnim i okcipitalnim rogovima lateralnih komora. |
| SP94 | Obstrukcija aqueductus mesencephali bez hipertenzivnog hidrocefalusa. |

Tablica 6. Podaci o ispitanicima čiji su MR slikovni prikazi u 2. godini života korišteni za mjerenje FA i ADC. Ispitanici čiji su strukturni MR slikovni prikazi (u dvije vremenske točke-nakon rođenja i korigiranoj terminskoj dobi) korišteni u kvalitativnoj analizi označeni su u posljednjem stupcu (*-podaci nedostupni iz liječničke dokumentacije)

| Redni broj | Šifra ispitanika | Gestacijska dob pri rođenju (tjedni+dani) | Rodna masa (g) | Rodna dužina (cm) | SNAP-II | SNAPPE-II | Kvalitativna analiza |
|------------|------------------|---|----------------|-------------------|---------|-----------|----------------------|
| 1 | PK182 | 31+2 | 1490 | 40 | * | * | |
| 2 | PK183 | 31+2 | 1530 | 42 | * | * | |
| 3 | PK186 | 34 | 2810 | 47 | * | * | |
| 4 | PK189 | 27+6 | 890 | 35 | * | * | |
| 5 | PK190 | 29+2 | 1390 | * | * | * | |
| 6 | SP1 | 30 | 1490 | 40 | * | * | |
| 7 | SP2 | 26+4 | 1050 | * | 29 | 29 | + |
| 8 | SP3 | 32+5 | 1335 | * | 17 | 17 | + |
| 9 | SP4 | 28+6 | 1270 | 38 | 23 | 23 | + |
| 10 | SP5 | 32+5 | 1760 | * | 5 | 5 | + |
| 11 | SP7 | 27+5 | 1275 | 37 | 43 | 43 | + |
| 12 | SP10 | 26+5 | 670 | 30 | * | * | |
| 13 | SP13 | 26+3 | 906 | * | 5 | 15 | + |
| 14 | SP16 | 26+5 | 970 | 36 | * | * | + |
| 15 | SP16b | 26+5 | 990 | 37 | 32 | 42 | |
| 16 | SP17 | 30 | 1400 | 38 | 5 | 5 | + |
| 17 | SP19 | 26+4 | 840 | * | 13 | 23 | + |
| 18 | SP20 | 32 | 1800 | 41 | 5 | 23 | + |
| 19 | SP22 | 33 | 2140 | 47 | * | * | |
| 20 | SP23 | 33 | 1350 | 40 | * | * | |
| 21 | SP23b | 33 | 1840 | 43 | * | * | |
| 22 | SP24 | 28 | 1020 | 28 | 23 | 23 | + |
| 23 | SP25 | 27+4 | 1100 | 40 | 36 | 54 | + |
| 24 | SP26 | 31+6 | 1750 | 43 | 0 | 0 | + |
| 25 | SP30 | 25+2 | 700 | * | 57 | 92 | + |
| 26 | SP36 | 27+1 | 1040 | 37 | * | * | |
| 27 | SP39 | 24+2 | 700 | 32 | 20 | 35 | + |
| 28 | SP40 | 27+5 | 1220 | 39 | * | * | |

| | | | | | | | |
|----|------|------|------|----|----|----|---|
| 29 | SP42 | 29+2 | 1200 | 37 | 12 | 12 | + |
| 30 | SP48 | 24+2 | 593 | 31 | 47 | 64 | + |
| 31 | SP50 | 28 | 1250 | 38 | * | * | |

Tablica 7. Prikaz perinatalne patologije ispitanika (izdvojene iz neuroradiološkog nalaza) čiji je MR slikovni prikaz u drugoj godini života korišten u izradi disertacije.

| Šifra ispitanika | MR nalaz |
|------------------|--|
| SP1 | Subependimalno obostrano uz trupove kaudatusa nalazi se linearni T2/SWI hipointenzitet na mjestu ranijeg krvarenja. Obostrano na granici segmenta II i III u frontalnim i parijetalnim režnjevima nalaze se zone subakutne mikrohemoragije. |
| SP3 | Posthemoragijska malacijska šupljina zahvaća kaudalni dio vermisa i veći dio desne cerebelarne hemisfere |
| SP7 | Obostrano uz trup kaudatusa T2/SWI hipointenziteti na mjesturanijeg subependimalnog krvarenja. Hemosiderinski talog difuzno oblaže ependim ventrikularnog sustava. Manje ovalne zone hemoragije obostrano u cerebelarnim hemisferama. |
| SP10 | Uz pleksuse stanje nakon krvarenja II. stupnja (UZV) |
| SP13 | Desno u području trupa kaudatusa subependimalna kolekcija hemosiderina na mjestu ranijeg krvarenja uz linearne taloge hemosiderina ependimalno u obje lateralne komore. Manja zona malacije uz trup desne lateralne komore. |
| SP16 | Periventrikularni talog hemosiderina lijevo u području glave i trupa kaudatusa na mjestu perinatalne hemoragije. |
| SP24 | Subependimalno ciste desno u trupu lateralne komore. Zone ranije hemoragije kaudalno u području cerebelarnih hemisfera. |
| SP25 | Obostrano uz glavu i trup kaudatusa subependimalni talozi hemosiderina na mjestu ranije hemoragije. |
| SP30 | Subependimalno uz lateralne komore, naglašenije desno, točkasti i ilineani depoziti hemosiderina na mjestu ranije hemoragije. Nekoliko ovalnih hemosiderinskih depozita u lijevoj cerebelarnoj hemisferi. |
| SP36 | Cistično-malacijske zone na granici kaudatusa i talamusa, obostrano. Subependimalni depoziti hemosiderina u području trigonuma i okcipitalnih rogova. Izrazito reduciran volumen cerebeluma. |
| SP39 | Plošna zona hemosiderinskih depozita subependimalno u području lijevog trigonuma na mjestu ranije hemoragije. |
| SP40 | Obostrano periventrikularno manje cistične zone- cistična periventrikularna leukomalacija. |
| SP48 | Suspektan razvoj subependimalnih cisti tj. leukomalacije uz frontalne rogove lateralnih komora obostrano. Pravilno oblikovan corpus callosum koji se doima hipotrofičan. Sitni hemosiderinski depoziti duž zidova lateranih komora i u predmnijevanom području ganglijskog brežuljka, te u dnu okcipitalnih rogova lateralnih komora, što odgovara stanju nakon krvarenja. Ventrikularni sustav proširen proporcionalno stupnju redukcije volumena |

| | |
|------|--|
| | bijele tvari, naglašenije lijevo. |
| SP50 | Manja zona malacije periventrikularno lijevo u području trupa kaudatusa na mjestu ranije hemoragije. |

Tablica 8. Prikaz podjele i broja postmortem uzoraka snimanih MR-om (in vitro MR), korištenih u izradi disertacije (*-podaci nedostupni)

| POSTMORTEM UZORAK | DUŽINA TJEME ZADAK (mm) | MASA (g)/ DUŽINA (cm) | DOB (tjedni trudnoće) |
|-------------------|-------------------------|-----------------------|-----------------------|
| ČF454 | * | 470/* | 22 |
| ČF297 | * | 900/35 | 22 |
| ČF583 | * | * | 22 |
| ČF459 | * | 520/29 | 22-23 |
| ČF613 | * | 570/27.5 | 22-23 |
| ČD314 | * | * | 25 |
| ČF287 | 230 | * | 25 |
| ČF505 | * | 600/28 | 26 |
| ČF232 | * | 860/38 | 27 |
| ČD315 | * | * | 33 |
| ČF397 | * | 2060/42 | 33-34 |
| ČF477 | * | 2970/49 | 40 |
| ČF397 | * | * | 42 |

Tablica 9. Tablični prikaz ispitanika MR in utero

| IN UTERO MRI | DOB PREMA ANAMNESTIČKIM PODACIMA (TJEDNI TRUDNOĆE) |
|--------------|--|
| HM1003251 | 28 |
| VH10016235 | 22 |
| SS10017093 | 35 |

| | |
|-------------|----|
| JD10016508 | 32 |
| ČL10025422 | 22 |
| KA10011489 | 28 |
| HA10000337 | 27 |
| ČM10000333 | 23 |
| BŽ10003457 | 28 |
| BZ10007188 | 33 |
| ČBM10010464 | 32 |
| DT10011666 | 31 |

Tablica 10. Tablični prikaz postmortem mozgov a čiji su histološki preparati korišteni u izradi disertacije (*-podaci nedostupni)

| POSTMORTEM UZORAK | TJEME- ZADAK (mm) | MASA (g)/ DUŽINA (cm) | DOB (gestacijski tjedni) |
|------------------------------|----------------------------------|--------------------------------------|---|
| ČF168 2D | 135 | * | 19 |
| ČF87 | 180 | 450/* | 21 |
| ČF183 | 175-180 | * | 22 |
| ČF456 | * | 620/26 | 22-23 |
| ČF86 3 | 195 | 500/* | 23 |
| ČF433 L1 | * | 570/29 | 23 |
| ČF545 D2 | * | 660/32 | 25 |
| ČF575 | * | 970/35 | 25-26 |
| ČF180 4, 5A | 240 | * | 26 |
| ČF517 | * | 810/32 | 26 |
| ČF624 D HOR | * | 750/35.5 | 26/27 |
| ČF362 D OKC | * | 580/* | 28 |
| ČF206 2D, 4L | * | 1350/40 | 28 |
| ČF202 3L | * | 980/34 | 29 |
| ČF312 D2 | * | 1200/36 | 29 |

| | | | |
|---------------|-----|-----------|-------|
| ČF205 L1, 5D | * | 1200/38 | 30 |
| ČF210 1L | * | 2100/44 | 31 |
| ČF207 2L | * | 1500/46 | 32 |
| ČF209 2L | * | 1100/38 | 32-33 |
| ČF597 | * | 2050/38.5 | 33 |
| ČF201 2L | * | 1450/39 | 35 |
| ČF551 L5 | * | * | 35 |
| ČF221 2D | 310 | 2000/* | 36 |
| ČF528 L6, L7 | 320 | */47 | 40 |
| ČD322 L2, L3B | * | 3120/50 | 40 |
| ČF587 D4, L5 | * | * | 40 |
| ČD111 L4A | * | * | 2 god |

4.2. Metode:

4.2.1. Histološke i imunocitokemijske metode

U izradi disertacije korištene su različiti stanični (neuralni i glijalni), fibrilarni, proliferativni i sinaptički markeri za prikaz prostornih odnosa stanica i vlakana, u različitim fetalnim „pretincima“ moždane stijenke, posebice u odnosu na SP zonu, u različitim vremenskim periodima tijekom razvoja mozga. Također, histološki prikaz služi kao indikator različitih neurogenetskih i gliogenetskih događaja u različitim segmentima bijele tvari prema Von Monakowu (106), u korelaciji s MR slikovnim *in vivo* i *in vitro* prikazima.

Postmortem mozgovi su fiksirani u 4% puferiranoj otopini paraformaldehida (0.1M fosfatni pufer; pH = 7.4). Nakon toga su uklopljeni u parafin, te serijski rezani na mikrotomu na preparate debljine 20 µm. Klasične histološke (Nissl) i histokemijske (Acetilkinesteraza, AChE) metode su korištene kako bi se prikazala citoarhitektonika i rastućih talamokortikalnih vlakana, ali i drugih aksonskih puteva (*capsula externa*, vlakna iz bazalnog telencefalona), koristeći se prije opisanim postupcima (91). Imunohistokemija se provodi na način da se prvo deparafiniziraju rezovi uklopljeni u parafin, potom se kuhaju u citratnom puferu (pH 6,0), tretiraju otopinom metanola i 0.3%-tnog hidrogen peroksida, ispiru u otopini 1XPBS. Zatim se blokira endogenu peroksidazu i pseudoperoksidazu otopinom Triton X-100 i BSA (Bovine

serum albumine), kako bi se izbjegao lažno pozitivan rezultat. U istom „*blockingu*“ se razrijeđuju primarna protutijela, te se ista inkubiraju preko noći na +4 °C. Odgovarajuća sekundarna protutijela (Vectastain ABC kit, Vector Laboratories, Burlingame, CA) korištena su u skladu s uputama proizvođača. Za vizualizaciju pozitivnih rezultata bojanja koristi se 3,3-diaminobenzidin s metalnim pojačivačem, u skladu s uputama proizvođača (SigmaFast DAB *with metal enhancer*, Sigma, St. Louis, MO). Nakon završenog bojanja, preparati se prosvjetljuju sa otopinom HistoClear (National Diagnostics, Charlotte, NC) i pokrivaju koristeći pokrovni medij Histomount (National Diagnostics, Charlotte, NC). Preparati se zatim skeniraju visokorezolucijskim digitalnim skenerom NanoZoomer 2.0 RS (Hamamatsu, Japan). Slike su uređivane u programu Microsoft Publisheru (Microsoft Office 2016).

Tablica 11. Popis korištenih protutijela u obradi histoloških preparata

| PRIMARNO PROTUTIJELO | PROIZVOĐAČ | RAZRIJEĐENJE |
|----------------------|---------------------------|--------------|
| anti-GFAP | DAKO, z-0334 | 1:1000 |
| anti-SMI312 | Biologend, SMI312-R | 1:1000 |
| anti-Ki67 | DAKO, m-7240; | 1:100 |
| anti-SMI99 (MBP) | Biologend, 808401 | 1:1000 |
| anti-Iba1 | Wako Chemicals, 019.19741 | 1:1000 |
| anti-SNAP25 | Biologend, 836301 | 1:1000 |
| anti-CD68 | DAKO, m-7315 | 1:100 |

4.2.2. Postupak snimanja *postmortem* uzoraka mozga MR-om

Za MR oslikavanje *postmortem* uzoraka korišten je uređaj snage magnetskog polja 3T (Magnetom, Prisma^{FIT}, Siemens), te su svi mozgovi snimljeni uz pomoć male osmokanalne površinske zavojnice za snimanje zapešća. Za dobivanje snimaka korištena je sekvenca poznata kao MPRAGE (od engl. *magnetization-prepared rapid acquisition gradient-echo sequence*; TR/TE = 14 ms/4.6 ms; FOV = 125 × 90 mm; rezolucija = 512 × 368; veličina voxela = 0.25 × 0.25 × 0.30 mm; trajanje 2:48 h). Mozgovi prije snimanja fiksirani su u 4% pufiriranoj otopini formaldehida (1M fosfatni pufer; pH = 7.4), a vrijeme fiksacije većine mozgova je nekoliko dana ili tjedana, ovisno o starosti mozga.

4.2.3. Postupak MR snimanja fetusa *in utero*

Za oslikavanje fetusa MR-om *in utero* u slučaju majčine indikacije ili ekstrakranijalne indikacije samog fetusa, korišten je uređaj snage magnetskog polja 1.5T (Symphony, Siemens) uz pomoć šestokanalne zavojnice. Sekvenca upotrijebljena za snimanje fetusa je takozvana HASTE (od engl. *half-Fourier single shot turbo spin-echo*; TR/TE= 1400 ms/96 ms, FOV = 380 × 310 mm, rezolucija = 384 × 280, veličina voxela = 1 × 1 × 3 mm; trajanje =1:10 h).

4.2.4. Postupak snimanja ispitanika MR-om u postnatalnom razdoblju

Skupina nedonoščadi snimana je dva puta, prvi puta u periodu nakon rođenja Kliničkom Bolničkom Centru Zagreb, Sveučilišta u Zagrebu, na MR uređaju snage 1.5 T (Symphony, Siemens; T2-weighted turbo spin-echo, TR/TE=5050ms/116ms, FOV=200x104mm; rezolucija=448x152; veličina voxela=0.5x0.6x5mm; trajanje=2:46 min). Drugo MR snimanje obavljeno je u korigiranoj terminskoj dobi na uređaju snage 3T (Magnetom, Prisma^{FIT}, Siemens; T2-weighted turbo spin-echo TR/TE=6000ms/96ms,FOV=220x96mm; rezolucija=512x179; veličina voxela=0.4x0.4x1.5mm; trajanje 3:30 min).

Kontrolna skupina novorođenčadi snimana je MR-om zbog ekstrakranijalnih indikacija ubrzo nakon rođenja, na način kao i potonje navedena grupa nedonoščadi.

Djeca u dobi dvije godine također su snimana na MR uređaju snage magnetskog polja 3T (Magnetom, Prisma^{FIT}, Siemens). Važan preduvjet kvalitetnih MR snimaka za analizu je mirovanje pacijenta/ispitanika. To se kod novorođenčadi ili mlađe dojenčadi često postigne tako da se umjereno depriviraju od spavanja te ih se prije samog snimanja onda nahrani, čime se postiže njihov san i mirovanje tijekom snimanja, koje u prosjeku traje 45 minuta. Ukoliko to nije dovoljno, potrebno je primijeniti određenu vrstu sedacije (midazolam 0.1 mg/kg ili phenobarbiton 5-10 mg/kg intravenski), što obavezno zahtjeva stručan nadzor pedijatra tijekom snimanja. Kod starije djece se koristi opća anestezija, za što je obavezan prisutan anesteziološki tim, te se za uspavlivanje, bez premedikacije, koristi inhalacijski anestetik sevofluran (8% -tni za uspavlivanje; 6% -tni za održavanje anestezije za vrijeme snimanja).

4.3. Kvantitativna obrada slika dobivenih MR-om

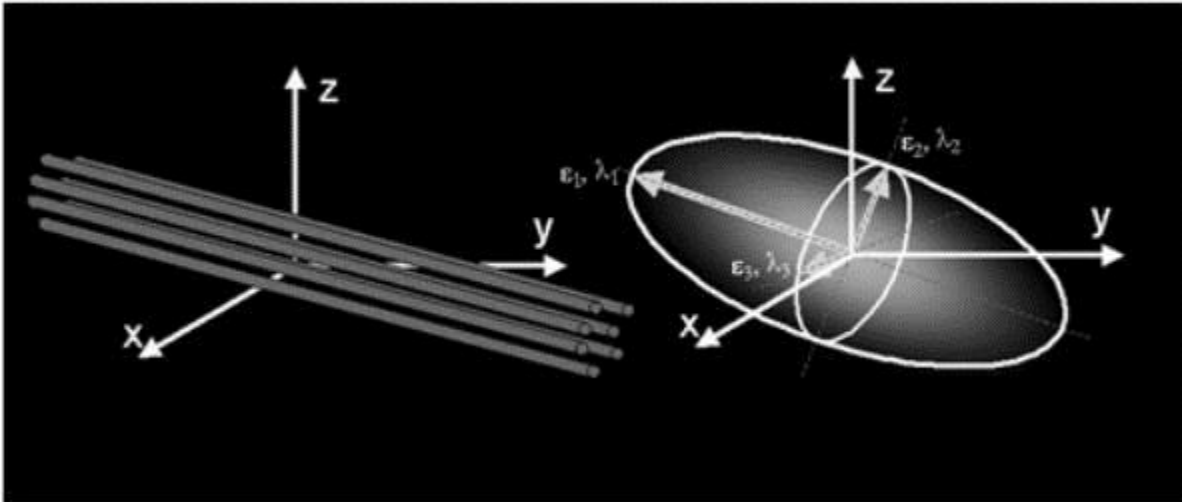
4.3.1. Difuzijska traktografija

Difuzijska traktografija (DTI, od engl. *diffusion tensor imaging*), kao zasebna sekvenca snimanja MR-a omogućuje matematičkim aproksimativnim modelima rekonstrukciju aksonalnih putova, te indirektno opisuje organizaciju aksonskih puteva kroz parametre poput FA i ADC. Također omogućuje vizualizaciju usmjerenosti aksonskih snopova, što nije moguće na konvencionalnim MR snimkama (213–215). DTI se temelji na difuziji vode, odnosno bilježi procese difuzije molekula vode u tkivu. Voda se u tkivu giba ovisno o preprekama na koje nailazi; tako u tkivima gdje nema prepreke ni stroge organizacije strukture gibanje molekula vode je jednako u svim smjerovima, što se naziva izotropnim gibanjem (npr. cerebrospinalni likvor) i tu je FA jednaka nuli. U strukturama gdje postoji određen viši stupanj organizacije, usmjerenost gibanja vode će biti ograničena. Gibanje vode uglavnom je ograničeno mijelinom, iako ograničenost postoji i prije kompletne mijelinizacije aksonskih snopova, što govori u prilog činjenici da i druge mikrostrukturalne promjene mogu utjecati na parametre difuzije, poput same organizacije vlakana u snopu, strukturne i funkcionalne maturacije oligodendrocita i njihovih nastavaka ili pak intracelularnih sastavnica (npr. citoskelet) (216). Primjeri tkiva gdje postoji usmjerenost snopova (ne)mijeliziranih aksona su moždani putevi poput *corpus callosum*, kortikospinalnog puta, gdje se FA približava jedinici (ovisno o dobi), a u idealnom teoretskom slučaju postiže vrijednost FA=1. Drugi difuzijski parametar, ADC, dodatno koristi za opisivanje difuzije molekula vode u smislu brzine gibanja vode u jedinici vremena (mm^2/s). Dok maturacijom tkiva vrijednost FA raste i približava jedinici, vrijednost ADC pada zbog ograničene mogućnosti gibanja vode (9,217).

Tenzor difuzije opisuje se kao matrica sa sljedećim komponentama:

$$D = \begin{pmatrix} D_{xx} & D_{xy} & D_{xz} \\ D_{yx} & D_{yy} & D_{yz} \\ D_{zx} & D_{zy} & D_{zz} \end{pmatrix}$$

gdje svaka komponenta opisuje oblik i orijentaciju difuzijskog tenzora što se slikovito prikazuje elipsoidom. Barem tri vektora smjera su potrebna da bi za svaki vokal izračunali



Slika 9. Shematski prikaz usmjerenosti difuzijskog tenzora. Elipsoidni oblik koristi kako bi se prikazao oblik i usmjerenost difuzijskog tenzora. Preuzet, uz dopuštenje, iz Alexander i sur., 2007, *Neurotherapeutics*.

difuzijski tenzor, koji opisuje trodimenzionalni oblik difuzije (Slika 9). Voksel predstavlja najmanju trodimenzionalnu jedinicu slike, različitih dimenzija, najčešće 1mm x 1mm x 1mm, te se pretpostavlja da je on homogeno strukturiran. Smjer difuzije je predstavljen najdužom osi tenzora te ga možemo pratiti u svakom vokselu, što nam služi za rekonstruiranje snopa vlakana i dobivanje parametara difuzije. DTI snimanja se temelje na šest ili više pravaca gradijenta, koji su dovoljni za izračun tenzora difuzije, a povećanjem broja pravaca gradijenta povećava točnost podataka.

4.3.2. Obrada MR-DTI snimki

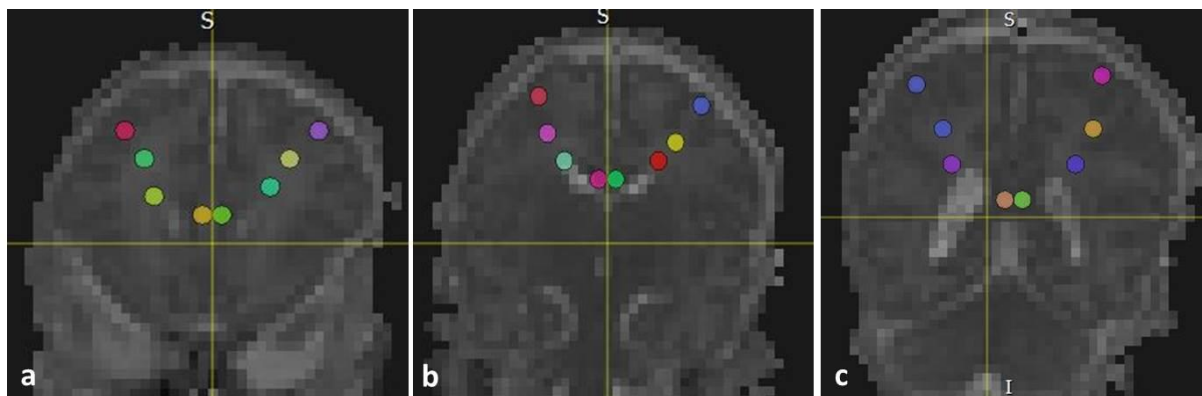
Sve snimke nedonoščadi snimanih u korigiranoj terminskoj dobi, te snimke dvogodišnjaka obrađene su programom TrackVis 0.6 (Center for Biomedical Imaging Massachusetts General Hospital, Boston, Massachusetts, SAD, <http://trackvis.org/>). Prije same obrade, potrebno je isključiti snimke koje ne zadovoljavaju tehničke kriterije kvalitete, a one koje su uključene u studiju prolaze proces predpripreme u posebnom programskom alatu Trackvis-a: Diffusion Toolkit programu. Proces uključuje učitavanje DTI sekvence, nakon čega je potrebno podesiti određene parametre analize kako bi se omogućila rekonstrukcija aksonalnih snopova. Parametri koje je potrebno zadati su b_0 volumen, maksimalna b vrijednost, broj smjerova DWI snimke, orijentacija snimke, te prag kuta snimanja (engl. *angle threshold*). B vrijednost (engl. *b value*) je parametar koji označava stupanj difuzije, b_0 volumen difuzijski gradijent koji se koristi kao referentna točka za računanje pomaka, dok je

maksimalna b vrijednost zapravo maksimalna snaga gradijenta koja se primjenjuje. Maksimalna b vrijednost određene je tijekom snimanja MR-a, te nije ista u svim razdobljima maturacije mozga. Tako se novorođenčad koristi 600-700 mm/s², dok se za „stariju“ djecu koriste vrijednosti 1000 mm/s². Broj smjerova također se određuje prilikom snimanja MR-a, te može imati do 264 smjera, dok su korištene snimke snimane u 30 smjerova. Prag kuta snimanja je prag kojeg postavimo da bismo isključili vlakna koja najvjerojatnije ne pripadaju traženom rekonstruiranom aksonalnom snopu, odnosno dva susjedna vokseli ne smiju imati kut savijanja veći ili manji od zadanog kako bi se nastavio pratiti isti snop vlakana. Korišteni prag kuta snimanja kod rekonstrukcije slika bio je 35°.

Nakon svih navedenih parametara, TrackVis rekonstruira 2D mape difuzijskih tenzora i 3D model aksonalnih snopova. Osim mape difuzijskih tenzora (engl. *FA color map*), koristi se još i ADC i FA mapa kako bi upotpunili tražene podatke, a isto tako služe za bolju identifikaciju anatomskih struktura, što je potrebno za pravilno snalaženje i zadavanje anatomski ispravnih regija interesa (ROI, od engl. *Region of interest*) kao početne točke rekonstrukcije snopova vlakana. *FA color map*, kao što samo ime kaže, u bojama slikovito prikazuje usmjerenost vlakana, tako vlakna koja imaju latero-lateralni smjer imaju crvenu boju (npr. *corpus callosum*), kraniokaudalni snopovi su plave boje (npr. *tractus corticospinalis*), dok su anteroposteriorno usmjereni aksonski snopovi zelene boje (npr. *radiatio optica*).

ROI su pozicionirani na mjesta koja odgovaraju određenim segmentima bijele tvari (106) u razvoju mozga, od ventrikularne prema pijačnoj površini, što za svrhu ima dobivanje vrijednosti FA i ADC kao indirektni pokazatelje usmjerenosti snopova vlakana, bez primarne potrebe za rekonstrukcijom moždanih puteva. Pojedini snopovi vlakana negdje su potpuno zahvaćeni regijom interesa, dok su na pojedinim mjestima oni ukriženi s drugim vlaknima, ili se u regiji interesa nalazi samo njihova radijacija. ROI predstavlja sfera promjera 1 mm koja je pozicionirana na mjesta koja anatomski odgovaraju segmentima I-IV, i to na tri koronarna presjeka na lijevoj i desnoj hemisferi: prva razina presjeka odgovara frontalnom režnju (razina *genu corporis callosi*), srednja odgovara središnjem dijelu mozga (presjek kroz hipokampus), a treća odgovara okcipitalnom režnju (razina *splenium corporis callosi*). To ukupno čini osam regija interesa na svakom presjeku; četiri lijevo, četiri desno, odnosno dvanaest regija interesa po mozgu. Kao što je prije navedeno, sve dostupne mape korištene su kako bi se povećala točnost anatomske pozicije regija interesa, s obzirom da program nudi nižu rezoluciju

difuzijskih snimki, u odnosu na konvencionalne T1 ili T2 MR snimke. Nakon pravilnog određivanja ROI-a, za svaki ROI dobije se izračun vrijednosti FA i ADC.



Slika 10. Prikaz regija interesa na pozadinskoj ADC mapi mozga nedonščeta snimanog u korigiranoj terminskoj dobi na tri presjeka.

Podaci dobiveni navedenim mjerenjem statistički su obrađeni u programu Phyton™; za usporedbu između skupina korišten je neparametrijski *two-sample* Kolmogorov-Smirnovljev test, a statistički značajna razlika između skupina smatrana je ona gdje je $p \leq 0.05$.

5. REZULTATI

5.1. Prikaz razvoja segmenata bijele tvari od srednje fetalnog razdoblja do druge godine života histološkim metodama i MR slikovnim prikazom

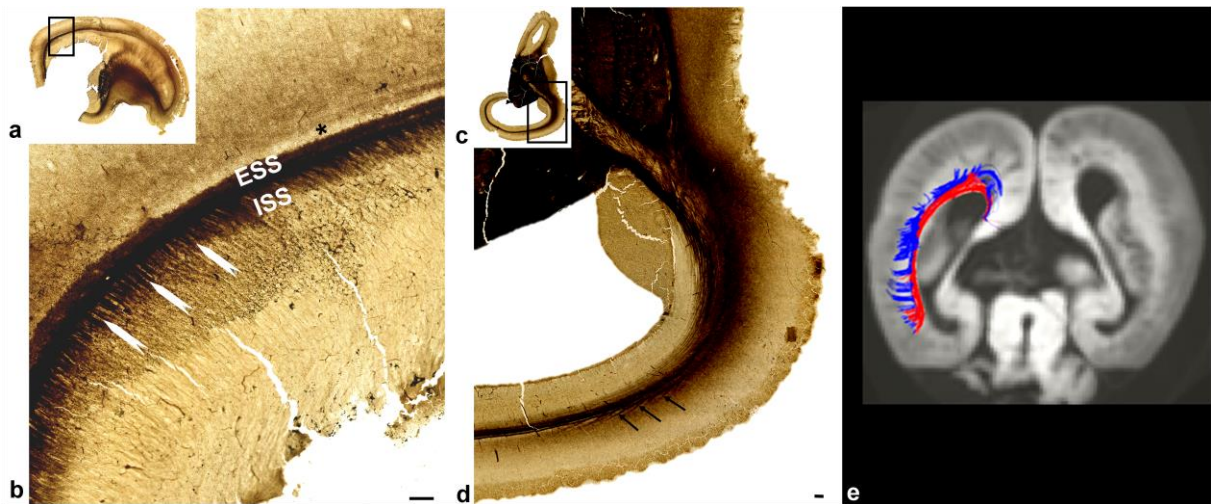
Histološka podloga intenziteta signala MR-a kroz različita razdoblja u narednim poglavljima opisana je primarno kroz grafičke prikaze. Kroz opise pratimo razvoj segmenata bijele tvari prema Von Monakowu, idući od frontalnog prema okcipitalnom dijelu mozga. Naglasak je stavljen na transformaciju stroge laminarne organizacije buduće bijele tvari prema adultnom segmentiranom tipu moždane stijenke gdje dominiraju *centrum semiovale*, odnosno *corona radiata*.

5.1.1. Kraj srednje-fetalnog razdoblja

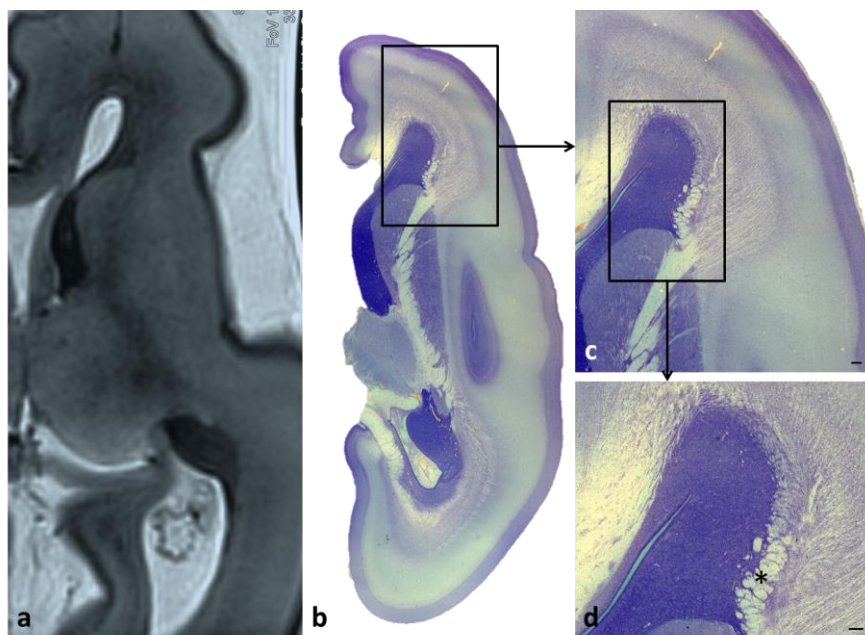
U ovom razdoblju, prepoznavanje mikrostrukturalne pozadine i fetalnih zona olakšano je zbog velike količine ekstracelularnog matriksa, te zbog jasne razlike između nakupina stanica i vlakana (95,96,169). Jasno vidljive zone na MR-u su VZ, periventrikularna zona bogata vlaknima gdje dominira *corpus callosum*, SVZ, kombinacija SVZ/IZ gdje se isprepliću stanični slojevi i vlakna koja raspršuju stanice, SP te CP. SP se prikazuje kao MR *in vitro* hiperintenzivna zona ispod CP, vidljiva i na histološkom preparatu kao područje bez stanica. Od segmenata su prisutni segment I koji je vidljiv najviše zahvaljujući masivnom *corpus callosumu*, no isto tako i zbog asocijativnog frontookcipitalnog snopa-FFO (na slici 12 označen kao *), koji je slabije vidljiv na MR-*in vitro* snimci, ali dominira histološkom slikom. Od ostalih segmenata razvijeni su *sagittal strata* te periventrikularna križanja vlakana (*crossroads*).

Sagittal strata u ovom razdoblju sastoji se od unutarnjeg (*sagittal stratum internum*; ISS) i vanjskog (*sagittal stratum externum*; ESS) sloja. Talamička vlakna, sadržana u ISS, i vlakna bazalnog telencefalona, sadržana u ESS, putuju u sagitalnom smjeru od frontalnog prema okcipitalnom polu, a njihovo odvajanje postaje uočljivo na izlazu stražnjeg kraka *capsulae internae*. S jedne strane, *sagittal strata* u uskoj su povezanosti s proliferativnom SVZ, dok s druge strane graniče sa SP zonom prema kojoj pružaju svoja vlakna. Pojedina vlakna su AChE pozitivna, što govori u prilog talamičkim vlaknima koja su ispresjecana AChE negativnim zonama koja predstavljaju potencijalna asocijativna vlakna u samom početku razvoja. U ovom razdoblju započinje interakcija vlakana *sagittal strata* s proliferativnim stanicama u području (vanjske SVZ) i vlaknima duboke IZ, te na taj način

stvaraju složen multilaminaran aksonalno-celularni sloj (engl. *multilaminar axonal-cell layer- MACC*) koji se zadržava i tijekom perioda nedonoščeta (109).



Slika 11. Sagitalan (a, b) i horizontalan (c, d) presjek mozga starog 18/19 tjedana trudnoće imunoreaktivnog na AChE prikazuju sustav vlakana unutarnjeg (ISS) i vanjskog (ESS) sloja sagittal stratuma ispresjecanih s radialno orijentiranim vlaknima (b, strjelice). Izlaz vlakana iz aksonskog sustava sagittal strata prema SP zoni prikazan strjelicama (b). AchE negativan sloj uz ESS prikazuju potencijalan razvoj asocijativnih vlakana na granici s dubokim dijelom SP zone. DTI prikaz kontinuiteta vlakana corpus callosuma koji graniče sa SVZ i presjecaju SVZ i IZ, isprekidani drugim sagitalnim vlaknima. Mjerka=250 μ m. (Slika iz doktorske disertacije objavljena u Žunić Išasegi i sur., 2018, BSAF)



Slika 12. Usporedba MR in vitro postmortem mozga starog 19+5 tjedana gestacijske dobi i histološkog preparata (Nissl) iste dobi. Vidljiva je kompleksna arhitektura vlakana i staničnih slojeva u frontalnom periventrikularnom križanju, s fasciculusom frontooccipitalisom kao

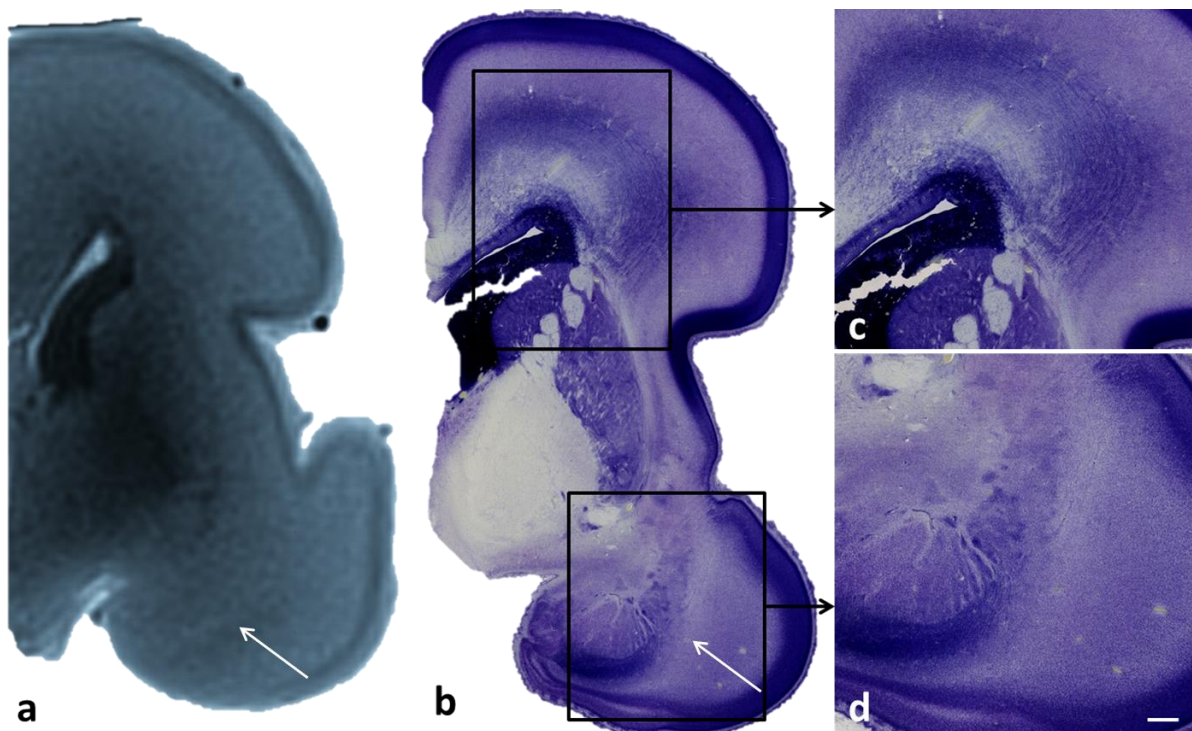
dominantnim periventrikularnim snopom () uz masivni corpus callosum (CC). CI= capsula interna. Mjerka (c, d)= 200 μ m*

5.1.2. Razdoblje izrazito nezrele nedonošenosti (od navršениh 22 do navršениh 27+6/7 tjedana trudnoće)

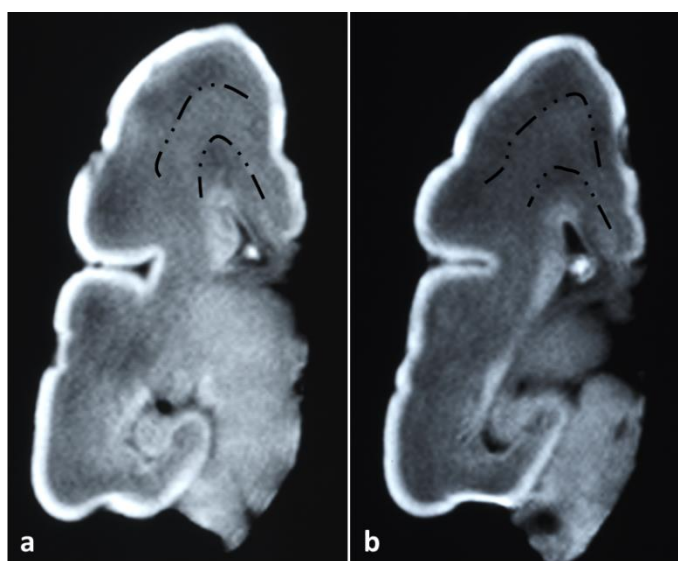
Razdoblje izrazito nezrele nedonošenosti okarakterizirano je, prije svega, nezrelim obrascem intenziteta MR signala, s predominantnom SP zonom koja se na T2-slikama prikazuje kao hiperintenzivno područje, te zauzima veliki udio lateralne stijenke telencefalona, kako je i opisivano i u prijašnjim studijama (96–98). Pritom su na MR slikovnom prikazu vidljivi segmenti I i II (Slika 15), dok segment III kao takav još uvijek ne postoji već se na njegovom mjestu nalazi IZ, upravo kao što se na području segmenta IV još uvijek nalazi dominantna SP zona.

Izostanak segmenta IV (bijela tvar *gyrusa*) je očekivan zbog još uvijek nerazvijenih *gyrusa*, odnosno tek započetom procesu girifikacije. Naime, prisutno je stvaranje primarnih *sulcusa* i *gyrusa*, koji od ovog razdoblja pa nadalje, poprimaju brzu dinamiku razvoja, najvjerojatnije zahvaljujući, između ostaloga, brzom rastu asocijativnih, kortiko-kortikalnih puteva (78,98,219).

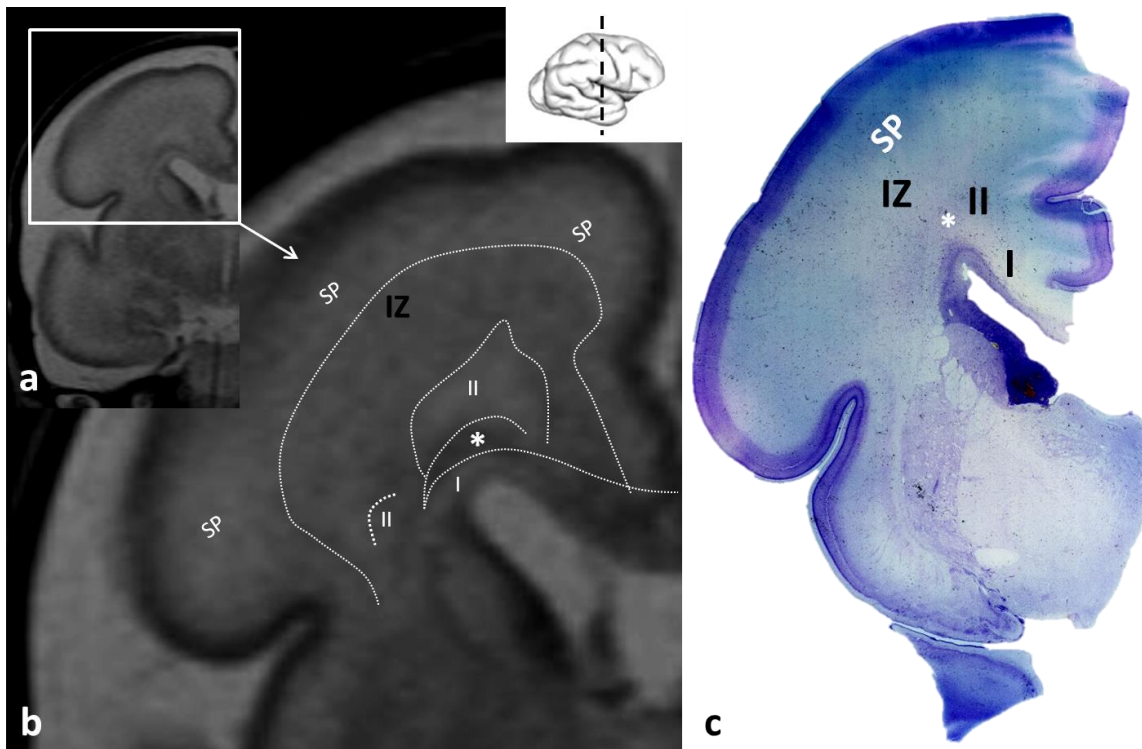
Granice između navedenih postojećih segmenata su jasne: segment II dolazi do izražaja zbog periventrikularnih križanja, koja su u ovom stadiju još uvijek bogata hidrofilnim ekstracelularnim matriksom dajući na T2 snimkama visok signal. Izraženije u frontalnom i srednjem dijelu mozga, zanimljivu granicu između segmenta I (corpus callosum, FFO, subkalozalni snop vlakana) čini T2 hipointenzivna zona koja po intenzitetu signala odgovara nakupini stanica, najvjerojatnije glijalnog podrijetla.



Slika 13. MR *in vitro* fetalnog mozga gestacijske dobi 22/23 tjedna (a) u usporedbi s Nissl preparatom iste dobi i presjeka. Viši intenzitet signala na MR-u (strjelica, a) odgovara periventrikularnom križanju C6 (amigdalodfugalni put; strjelica, b; d). Izraženi sloj vlakana (corpus callosum) i stanica (c) nije vidljiv na prikazanom MR *in vitro* preparatu. Mjerka (c, d)=500 μ m



Slika 14. MR *in vitro* fetalnog mozga gestacijske dobi 24-25 tjedana na kojemu se naziru fetalne zone/budući segmenti na koronarnim presjecima u razini hipokampusa (a) i okcipitalnog režnja (b). Saggittal strata nemaju jasno podijeljene slojeve.

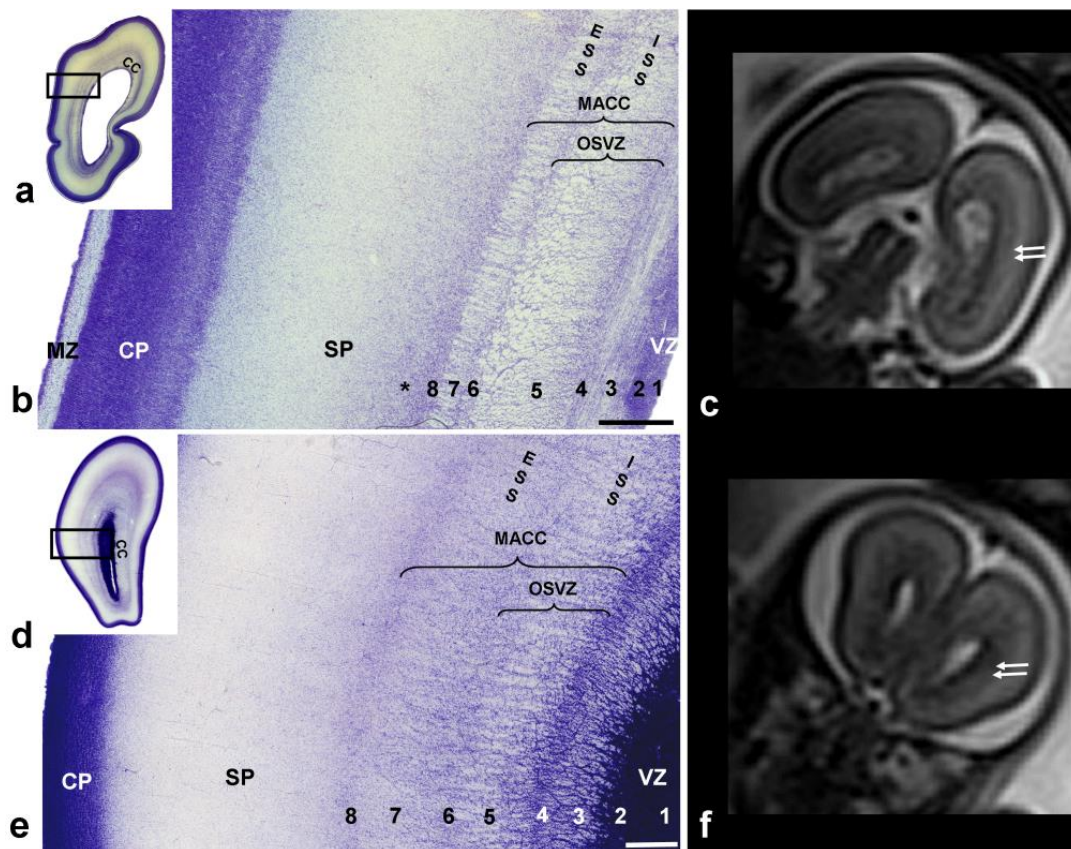


Slika 15. Prikaz prolaznih fetalnih zona na T2 snimci MR-u nedonoščeta rođenog s 27+1 tjedana trudnoće (a, b), snimanog u tjednu nakon rođenja, te usporedba s histološkim preparatom mozga iste dobi bojanog Nissl metodom (c). Na MR snimci jasno su vidljivi segmenti I (corpus callosum i subkalozalni snop), segment II koji se na ovom presjeku vidi kao periventrikularno križanje C1 i C2. Između segmenta I i II nalazi se hipointenzivna zona (*), što odgovara intenzitetu kortikalne ploče, odnosno intenzitetu stanica. Intermedijarna zona (IZ) prikazuje se kao homogena hipointenzivna zona koja graniči s velikom hiperintenzivnom subplate zonom.

Granice između segmenata I i II nisu izražene u okcipitalnom režnju, zbog masivnog *corpura callosuma* i kalozalne radijacije vlakana koja dominiraju te daju visok intenzitet signala na T2 snimkama. Također, osim *corpura callosuma*, na presjeku dominira T2 hipointenzivna *sagittal strata*, koja oštro, ali oblikom ovalno, okružuju stražnji rog lateralnih komora, te čine granicu prema SP zoni. *Sagittal strata* histološki predstavljaju kompleksnu kombinaciju vlakana i stanica, i to onih koja u ovoj fazi još nisu mijelinizirana te su nedovoljno kompaktna, dok su stanice još uvijek proliferativne (109). Na histološkim preparatima (Slika 16) dosljedno se izmjenjuje osam staničnih i fibrilarnih slojeva iz kojih se razaznaju VZ (1), unutrašnja SVZ (2), periventrikularna zona bogata vlaknima (3), koju slijedi složen skup slojeva sastavljen od staničnog sloja koji pripada SVZ te čini dio vanjske SVZ (4), unutarnji sloj *sagittal stratum* (5) koji raspršuje stanice vanjske SVZ te unutarnji

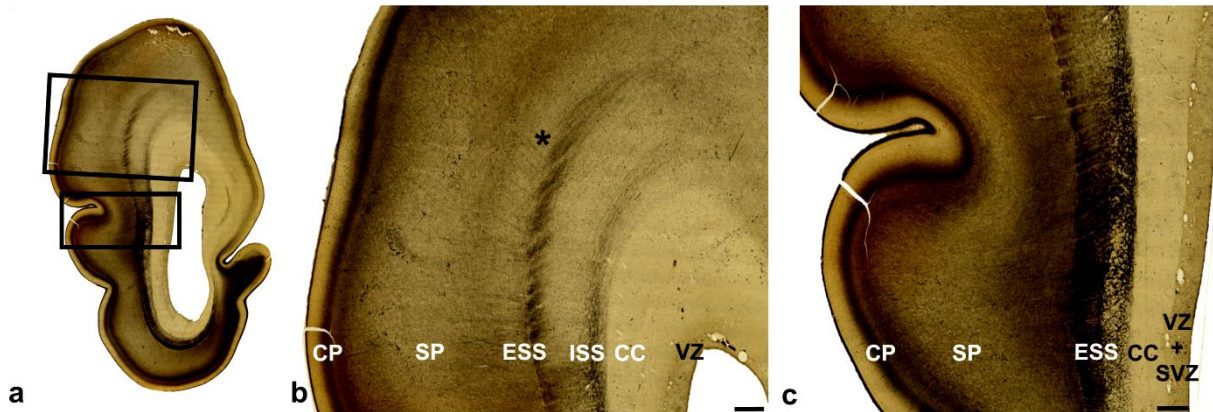
proliferativni sloj stanica (6) koji s vanjskim slojem stanica (8) omeđuju vanjski *sagittal stratum*. Također, i vlakna vanjskog *sagittal stratum* raspršuju stanične slojeve čineći palisadni oblik vlakana i stanica. Najlateralniji stanični sloj (8) graniči s dubokom SP zonom, koja u svom najdubljem dijelu otkriva početak rasta asocijativnih vlakana što se na AChE preparatima prikazuje kao AChE negativna zona, vidljivo već i u ranijem razdoblju (vidi paragraf 5.1.1.). *Sagittal strata* prikazuje se i na MR-u frontalno, no s manje jasnim omeđenjem od viđenog u okcipitalnom dijelu mozga, te je u toj regiji vidljiva najviše zahvaljujući *capsuli externi*.

IZ okcipitalno na histološkim preparatima rane dobi okarakterizirana je transformacijom u MACC (od engl. *multilaminar axonal cell layer*), koji predstavlja složen prijelazni sustav kombinacije vlakana i stanica *sagittal strate* koji raspršuju SVZ, posebice njezin vanjski dio.

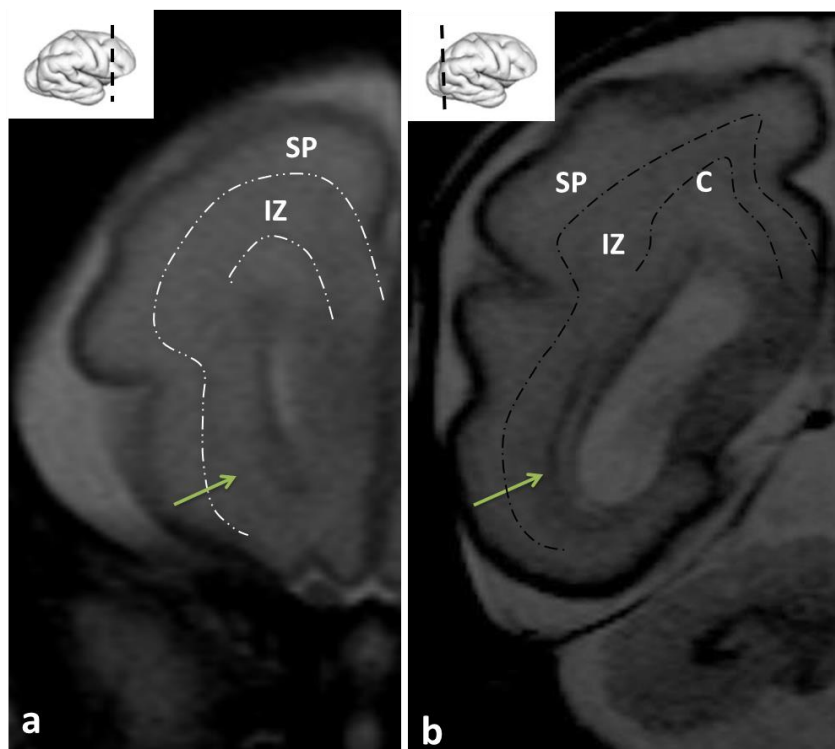


Slika 16. Prikaz *sagittal strata* na preparatima mozga bojanim Nissl metodom (a, b, d, e) i MR fetusa *in utero* u 22 TNZ. Kompleksna citoarhitektonika isprepletenih vlakana i stanica u okcipitalnom (a, b) i frontalnom (d, e) dijelu mozga, (ESS-external *sagittal stratum*; ISS-internal *sagittal stratum*; VZ-ventrikularna zona, SP-subplate zona, CP-kortikalna ploča, MZ-marginalna zona; CC-corpora callosum; OSVZ-vanjska subventrikularna zona; MACC (od engl. *multilaminar axonal cell layer*) koja se na MR snimci prikaže kao hipointenzivna zona

oko lateralnih moždanih komora. Brojevi 1-8 detaljnije objašnjeni u tekstu. * predstavlja početnu zonu rasta dugih asocijativnih vlakana. (Slika iz doktorske disertacije objavljena u Žunić Išasegi i sur., 2018, BSAF).



Slika 17. Prikaz sagittal strata na preparatima mozga dobi 26 TNZ bojanog metodom AChE. Lateralno uz AChE pozitivnu vanjski sagittal stratum nalazi se AChE negativni snop vlakana (*) koji odgovara početnom rastu asocijativnih vlakana. (VZ- ventrikularna zona, CC-corporus callosum, ISS-unutarnji sagittal stratum, ESS-vanjski sagittal stratum, SP-subplate zona, CP-kortikalna ploča; slika iz doktorske disertacije objavljena u Žunić Išasegi i sur., 2018, BSAF).



Slika 18. T2 MR slikovni prikaz frontalnog i okcipitalnog dijela mozga nedonoščeta rođenog s 27+1 tjedana trudnoći. U okcipitalnom dijelu se jasno vide ograničenja corpus callosuma koji je najizraženija sastavnica stražnjeg „crossroada“ (C5), intermedijarna zona (IZ) te

subplate (SP) zona. Uz donji rog lateralne komore nalazi se hipointenzivna sagittal strata koja svoj korijen ima u okcipitalnom „crossroadu“. Frontalno (a) se sagittal strata vidi slabije u odnosu na okcipitalni dio, dok su granice između prolaznih zona jednako dobro vidljive.

5.1.3. Razdoblje vrlo nezrele nedonošenosti (od navršenih 28 do navršenih 31+6/7 tjedana trudnoće)

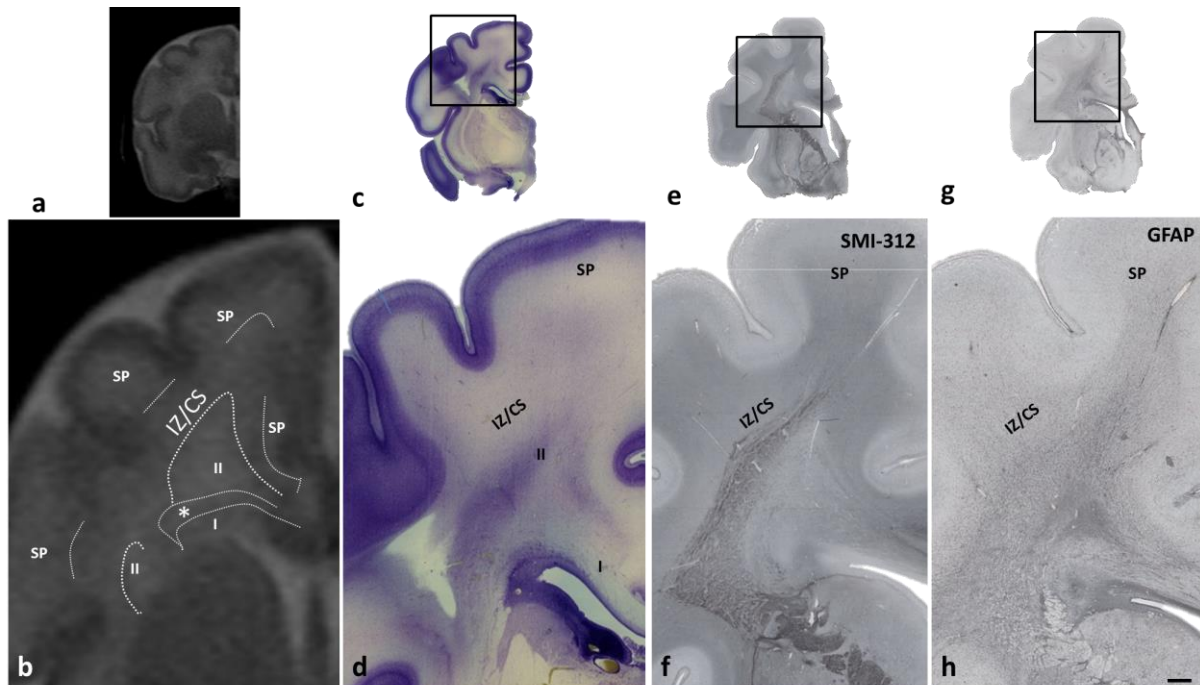
U razdoblju Vrlo nezrele nedonošenosti događaju se sljedeće morfološki značajne promjene: dovršetak transformacije fibrilarne fetalne zone u *centrum semiovale* (segment III), stvaranje sekundarnih *gyrusa* i kontinuitet valovitog oblika SP zone s postepenom redukcijom na dnu formirajućih *sulcusa*. *Centrum semiovale* oblikuje se na granici između, još uvijek razvijene SP zone i formirajućih *sagittal strata*. Glavni kontigent aksona bijele tvari koji doprinosi razvitku *centrum semiovale* su asocijativni putevi koji imaju pretežito antero-posteriorni tijek i smješteni su uz duboki rub SP zone, a u *sagittal strata* smješteni su najpovršnije (108,109), odnosno na lateralnom rubu koji graniči sa SP zonom.

Sagittal strata dobro se prikazuju na histološkim preparatima primjenom metoda fibrilarnih markera, što ukazuje na sazrijevanje strukturnih fibrilarnih elemenata u glavnim snopovima (Slika 19f). Zanimljivo je da se topografski smještaj *sagittal strata* i njihov prijelaz u periventrikularna križanja, gdje se križaju s *corpus callosumom*, dobro nazire i na GFAP (Slika 19h) preparatima, što ukazuje da, u diferencijaciji segmenata bijele tvari, sudjeluje astroglia. Tu pojavu možemo označiti kao razvitak glioarhitektonije bijele tvari (220).

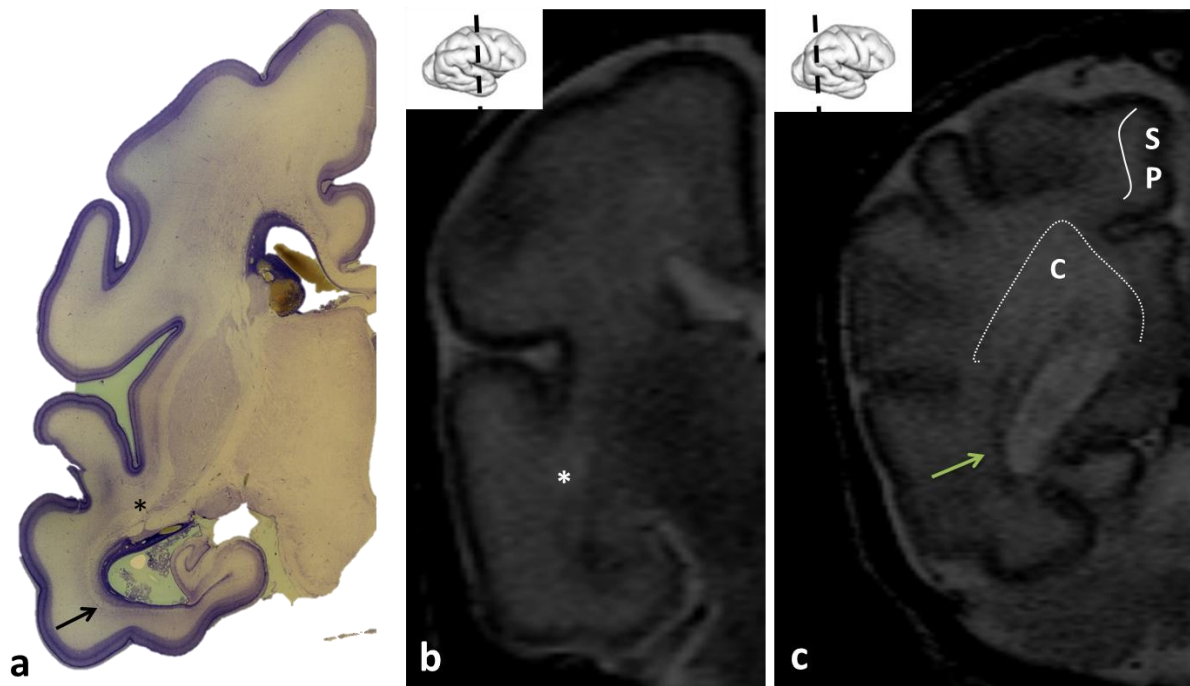
Za ovo razdoblje značajno je da se SP još uvijek nalazi u fazi najizraženijeg razvoja (78), s početnom redukcijom u dnu *sulcusa*. Također postoje regionalne razlike SP zone, s time da u asocijativnim područjima (operkularno/parijetalno/frontalno) SP je izuzetno voluminozan, što tumačimo velikom količinom asocijativnih vlakana.

Kao i u prijašnjim razdobljima, segmenti bijele tvari najbolje su vidljivi u okcipitalnom i frontalnom režnju. U središnjim područjima, u području somatosenzoričkog područja i motornog područja frontalnog režnja, moćna radijacija *capsulae internae* koja oblikuje *coronu radiatu* dominira odnosima na presjecima, i delineacijom pojedinih segmenata. Na granici prema SP zoni postoji izravna radijalna orijentacija aksona, pa se granice SP zone i bijele tvari *gyrusa* slabije razaznaju.

U periodu vrlo nezrele nedonošenosti, prisutni su svi primarni *sulcusi* i *gyrusi* uz početnu pojavu sekundarnih *sulcusa* i *gyrusa* (98,219). Također, zamjetan je početak promjene MR intenziteta signala od nezrelog prema zrelijem obrascu. SP zona i dalje kao hipointenzivni subkortikalni signal zauzima područje buduće bijele tvari *gyrusa* koja sada neoštro graniči s IZ koja se postupno transformira u *centrum semiovale* što čini segment III po Von Monakowu.



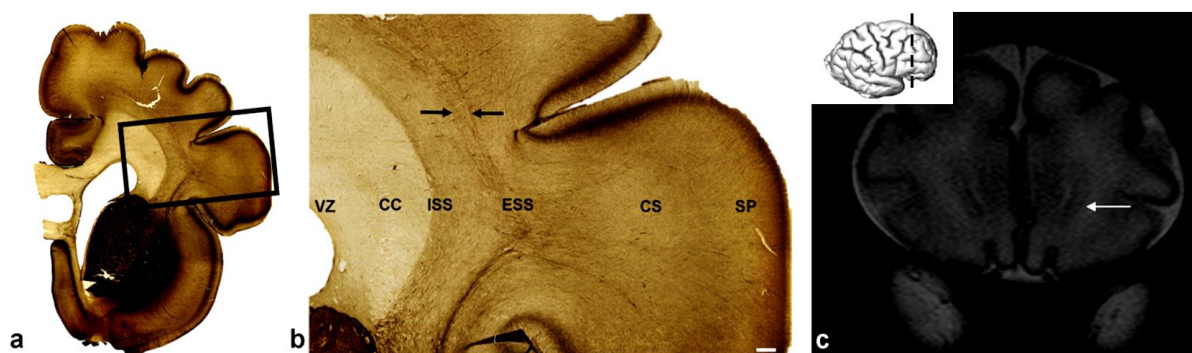
Slika 19. T2 MR *in vivo* snimka koronarnog presjeka (a, b) kroz frontalni i temporalni režanj mozga nedonoščeta u dobi od 32 tjedna prikazuje sličnu arhitekturu kao i u prijašnjem stadiju, sada s manje oštrim granicama između prolaznih zona, odnosno segmenata. Histološki preparati bojani metodom Nissl (c, d), imunoreaktivni na SMI312 (e, f) i GFAP (g, h) otkrivaju pozadinsku arhitekturu stanica i vlakana, posebno izraženu u periventrikularnom dijelu gdje se nalazi corpus callosum, subkalozalni snop te se nazire FOF. Stanice koje čine vršak periventrikularnog križanja u ovom području zapravo su glija stanice (h) koje prate radijaciju capsule internae. Mjerka (d, f, h)=1mm.



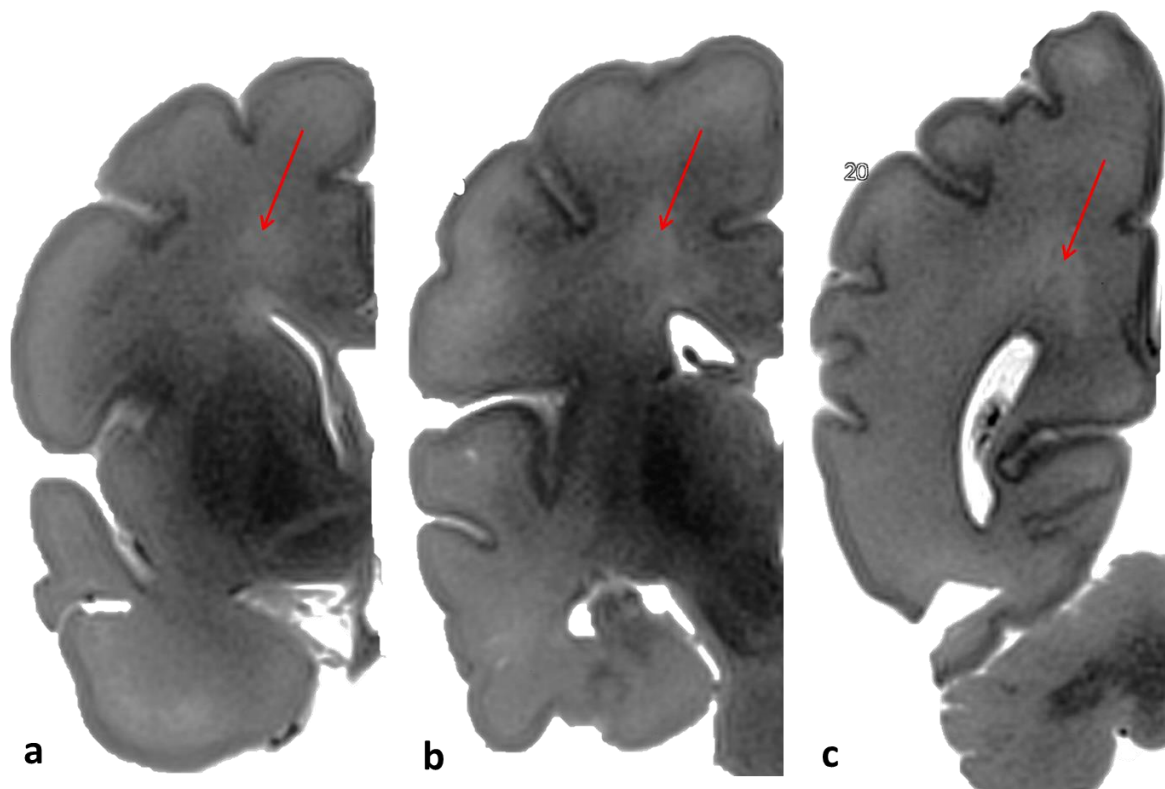
Slika 20. Nissl preparat koronarnog presjeka mozga starosti 29 tjedana kroz područje hpokampusa (a) te T2 in vivo snimka nedonoščeta snimanog u 29 tjednu (b) pokazuju vidljivost periventrikularnog križanja C4 (*) kao područje bogato vlaknima hiperintenzivno na MR-u. Strjelica (a) ukazuje na sagittal stratu koja se u ventralnom dijelu i u središnjem dijelu mozga i dalje vidi kao kontinuitet vlakana koji putuju od frontalnog prema okcipitalnom polu mozga. MR in vivo snimka koronarnog presjeka kroz okcipitalni režanj mozga nedonoščeta u dobi od 32 tjedna (c) prikazuje manju zastupljenost SP zone u odnosu na frontalno područje, ali također i u odnosu na prijašnji stadij. Okcipitalno periventrikularno križanje (C) i dalje višeg intenziteta u odnosu na okolne strukture. Sagittal strata vidljiva (strjelica) kao hipointenzivna struktura koja okružuje donji rog lateralne komore te je „neodvojiva“ od prikazanog periventrikularnog križanja.

5.1.4. Razdoblje umjerene i kasne nedonošenosti (od navršenih 32 do 36+6/7 tjedana trudnoće)

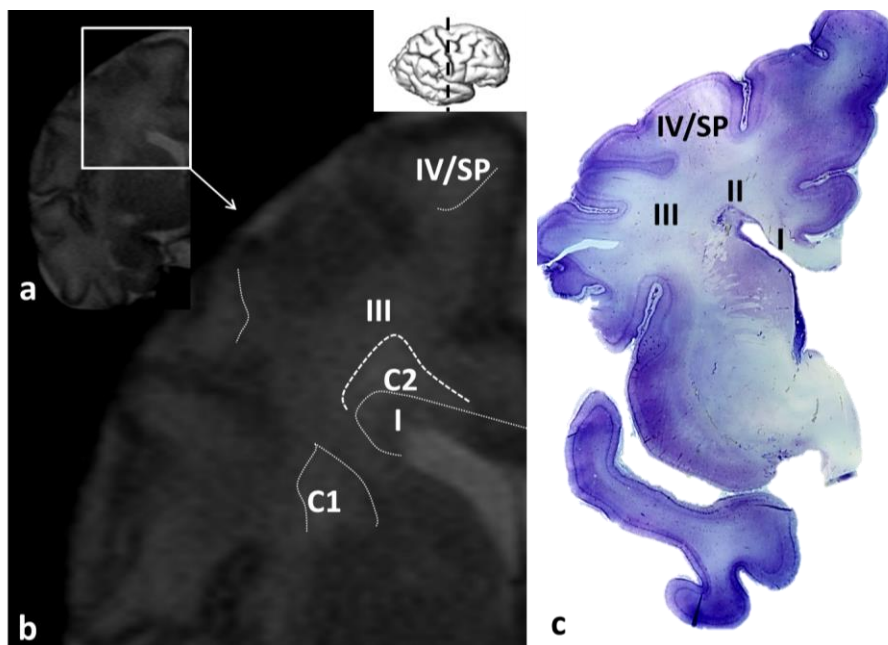
Razdoblje umjerene i kasne nedonošenosti karakterizirano je razvojem *centrum semiovale*, najvjerojatnije najviše zahvaljujući razvoju asocijativnih vlakana (AChE negativno). U ovom periodu uz segment III, koji se razvija u srži moždane stijenke, segment IV nije razvijen te je teško odjeljiv od SP zone koja sada zauzima puno manji volumen prostora u odnosu na ranije stadije, zbog konačne uspostave sinapsi u sivoj tvari, odnosno moždanoj kori (78). Moždana stijenka svakako poprima sve sličniji oblik segmentiranosti bijele tvari odraslog mozga prema Von Monakowu, i sada su definirani segmenti: I- sustav *corpus callosuma* u kombinaciji s periventrikularnim aksonskim putevima, II- periventrikularna križanja puteva i *sagittal strata*, III-*centrum semiovale* kao kombinacija asocijativnih vlakana inkorporiranih u *coronu radiatu*, IV- bijela tvar *gyrusa* uz početni razvoj kratkih kortiko-kortikalnih asocijativnih vlakana (*U-fibers*) (95,106,225,108,109,127,169,221–224).



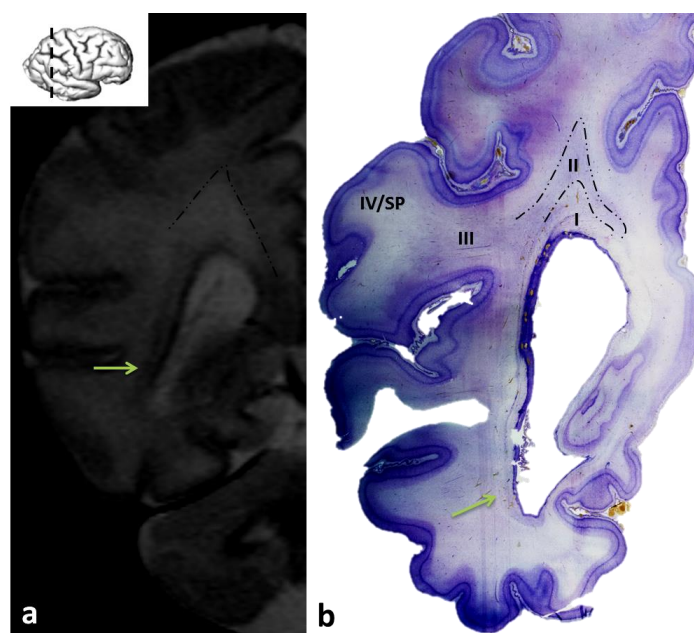
Slika 21. Preparat mozga starog 35 tjedana (a, b) reaktivnog na AChE pokazuje da se, usporedno s procesom redukcijom SP zone, *centrum semiovale* kao III segment bijele tvari razvija lateralno od *external sagittal stratum* (b, ESS, između strjelica). *Sagittal strata* u frontalom dijelu mozga definirana je masivnim nemijeliniziranim *corpus callosumom* (CC), i tračcima stanica. Na MR in vivo slikovnom prikazu (c) nedonoščeta rođenog u 34. tjednu u frontalnom režnju, *sagittal strata* vidljiva su kao T2 hipointenzivni tračak stanica koji prati oblik lateralnih moždanih komora (strjelica). Kvadrat u a prikazan je kao uvećana slika b. VZ=ventrikularna zona, ISS- internal sagittal stratum. Mjerka=1 mm. (Slika iz doktorske disertacije objavljena u radu Žunić Išasegi i sur.,2018, BSAF).



Slika 22. MR in vitro snimka koronarnog presjeka postmortem mozga starog 33 tjedna gestacije, gdje se jasno uočavaju periventrikularna križanja u dorzalnom dijelu mozga (strjelica) kao hiperintenzivna područja.

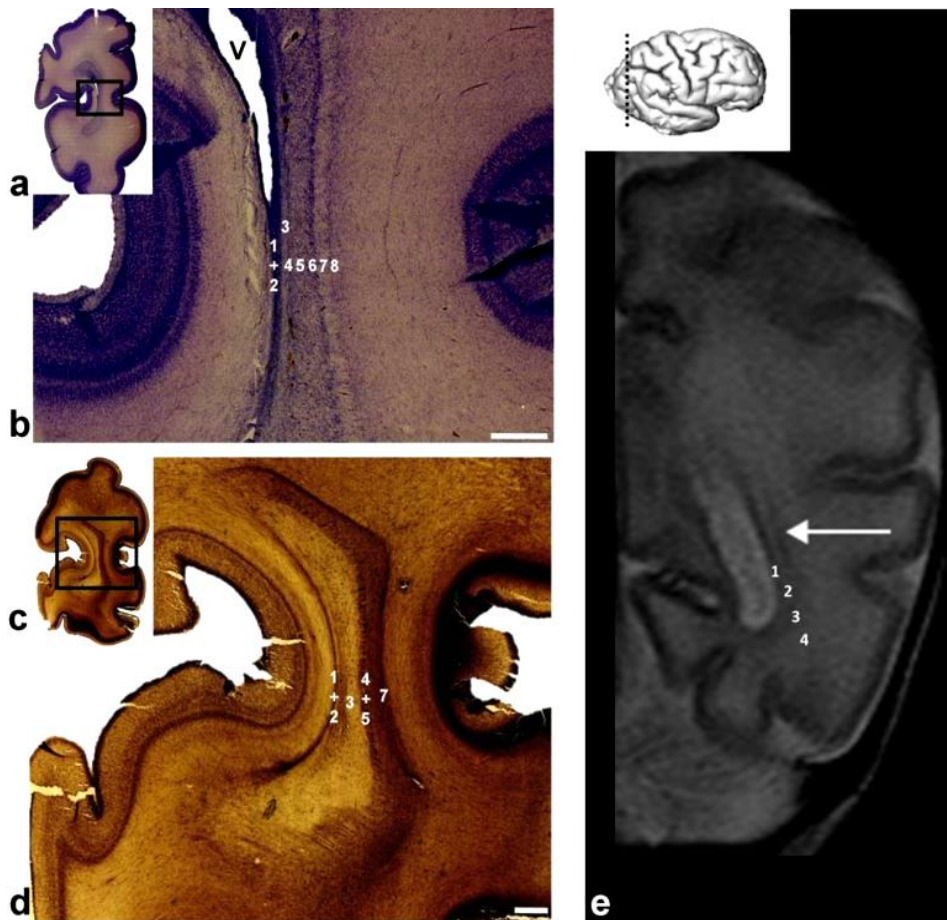


Slika 23. T2 MR in vivo snimka koronarnog presjeka kroz frontalni i temporalni režanj mozga nedonoščeta u dobi od 34 tjedna (a, b) prikazuje maturaciju obrasca intenziteta signala na način da su periventrikularna križanja (II) manje hipointenzivna s obzirom na okolno tkivo u odnosu na raniji stadij. SP zona prisutna u insuli te mjestimično u frontalnom režnju. Nissl preparat (c) mozga starog 35 tjedana prikazuje manje stanica u području „crossroada“ te izostanak stanične „kapice“ koja odjeljuje segment I i II, karakteristične za ranije, nezrelije stadije.



Slika 24. T2 MR in vivo snimka koronarnog presjeka kroz okcipitalni dio mozga nedonoščeta u dobi od 34 tjedna (a) u usporedbi s Nissl preparatom mozga iste dobi (b) prikazuje i dalje vidljivu sagittal stratu (zeleni strjelica) uz slabiju delineaciju segmenta na MR-u u odnosu na histološki preparat. Nissl metoda i ovom stadiju otkriva pozadinu hiperintenzivnog signala na

MR-u (iscrtkane linije) koji je posljedica kombinacije vlakana i stanica, međutim uz manje izražene stanične nakupine u odnosu na raniji stadij (između segmenta I i segmenta II).



Slika 25. Nissl (a, b) i AChE (c, d) histološki preparat koronarnog reza kroz okcipitalni pol mozga nedonoščeta u dobi 35 tjedana trudnoće prikazuje histološku arhitekturu kao pozadinu T2-MR prikaza sagittal strate kao kombinaciju dvije hipointenzivne i dvije hiperintenzivne zone (e; 1-4). Laminarna struktura (b, d; 1-8) čini istu kombinaciju stanica i vlakana kao u proteklim stadijima, samo bez manje „brazdi“ u lamini 7. Na MR-u (e) dvije hipointenzivne zone (1,3) okružuju hiperintenzivnu zonu (2) čineći karakterističan „triplet“, dok se lateralno od zone 3, SP spaja sa zonom 4 koja sadrži prospektivna asocijativna vlakna. Brojke na histološkim preparatima ne odgovaraju strukturama označenim istim brojkama na MR-u zbog veće rezolucije histologije u odnosu na MR. (Slika iz doktorske disertacije objavljena u radu Žunić Išasegi i sur., 2018, BSAF).

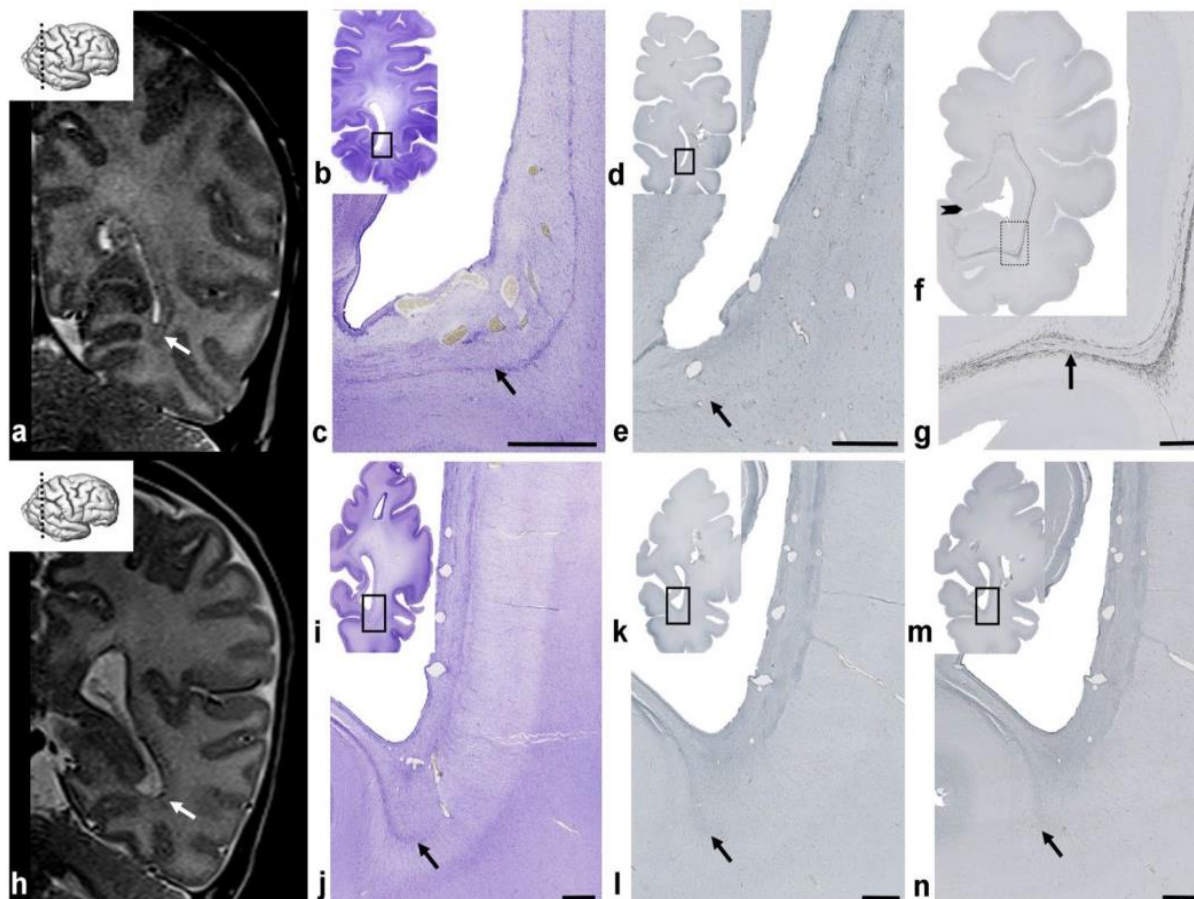
5.1.5. Kratki pregled razlika osnovnih segmentalnih struktura u različitim skupinama nedonoščadi i terminskoj novorođenčadi. Rano postnatalno razdoblje

U periodu novorođenčeta pune terminske dobi, fibrilarni slojevi postaju kompaktni, nestaju proliferativne stanice, a MACC biva potpuno zamijenjen dubokom fetalnom bijelom tvari. Delineacija *sagittal strata* sada je izraženija zahvaljujući uznapredovaloj mijelinizaciji.

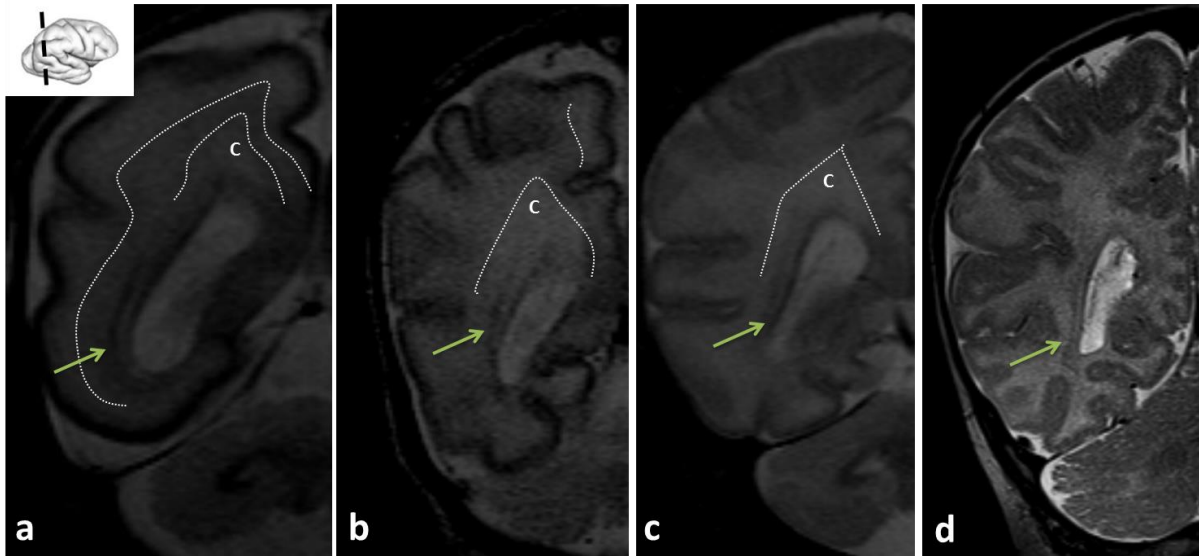
Najuočljivija razlika između novorođenčadi rođene u terminu i nedonoščadi vidljiva je u okcipitalnom dijelu *sagittal strata*, gdje se kod terminske novorođenčadi vidi jasna hipointenzivna linija koja oštro okružuje okcipitalni rog lateralnih komora, dok je kod većeg nedonoščadi u korigiranoj terminskoj dobi *sagittal strata* slabo izražena na MR-u, teško razlučiva od hipointenzivne VZ te ima zrnati, raspršeni izgled.

Pretpostavke su da više čimbenika ima ulogu u razlici „prikaza“ *sagittal strata* na MR-u, poput zbijenosti vlakana (Slika 26, usporedi c i j), prisutnosti proliferativnih stanica (Slika 26, usporedi e i l) te stupnju mijelinizacije (Slika 26, usporedi g i n). Takvi rezultati potencijalno govore u prilog zakašnjelog sazrijevanja nedonoščadi *ex utero* u odnosu na terminsku novorođenčad ili čak i određeni stupanj oštećenosti elemenata koji sudjeluju u rastu vlakana i mijelinizaciji (107,226). Segment V se razvija postnatalno, kao intrakortikalna bijela tvar (nije prikazano).

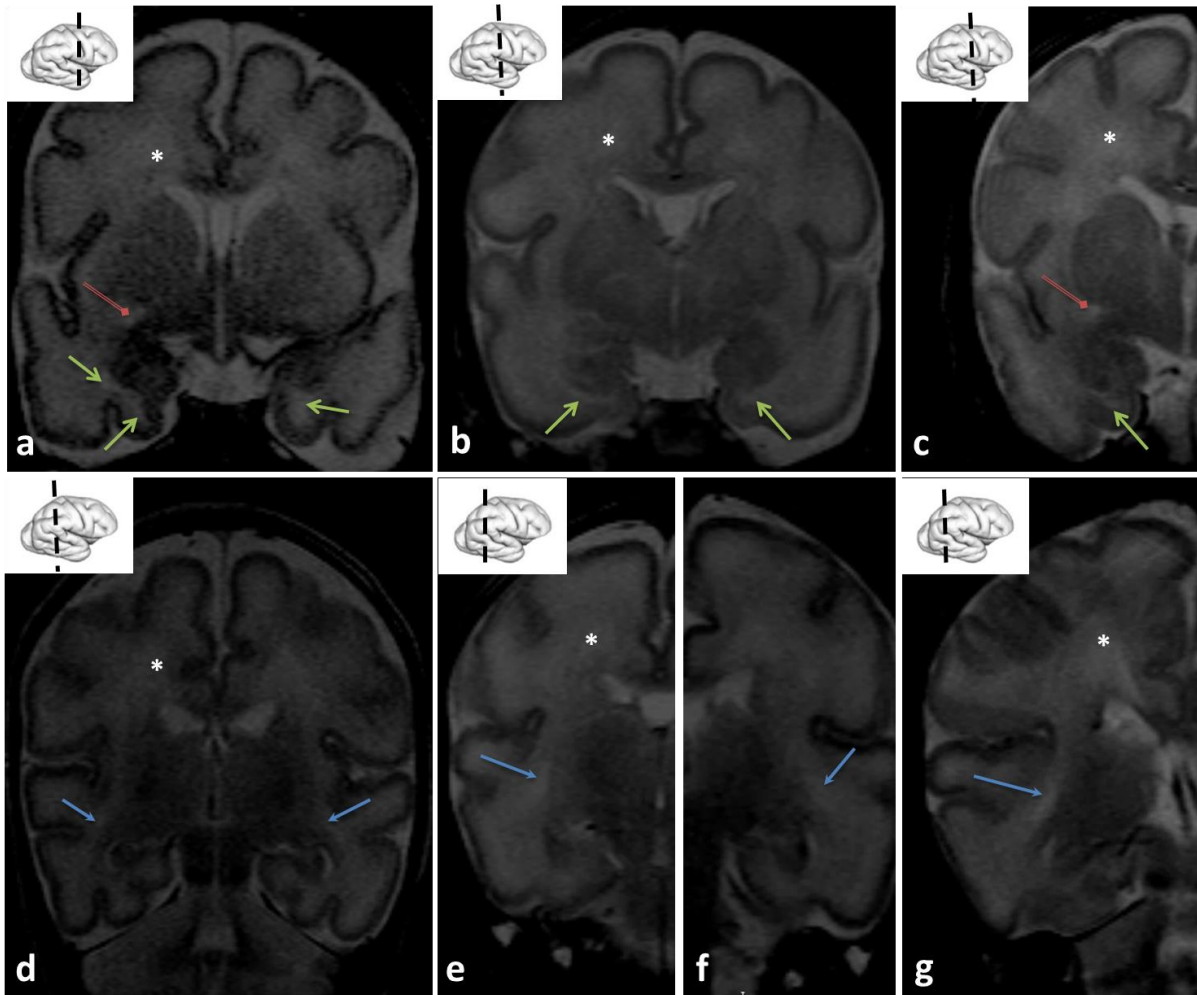
U periodu prve dvije godine života događa se intenzivna mijelinizacija (227,228), uz sazrijevanje kratkih kortiko-kortikalnih asocijativnih veza, što odgovara i strukturnim zahtjevima kognitivnog razvoja djeteta u tom razdoblju, dok se mijelinizacija intrakortikalne bijele tvari događa gotovo do sedme godine života (229,230).



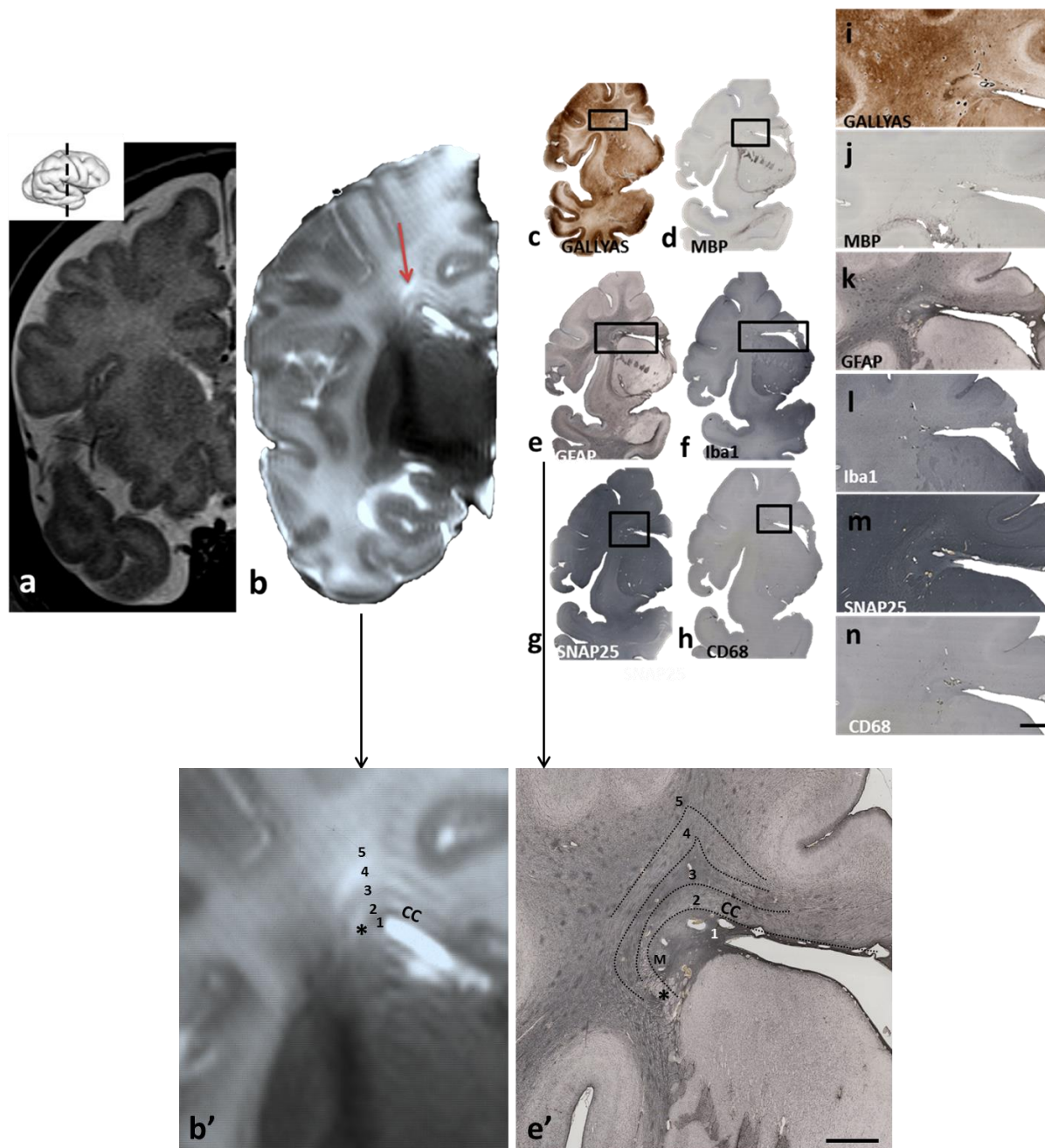
Slika 26. Prikaz MR-a djeteta rođenoga u terminu (a) u odnosu na MR nedonoščeta snimanog u terminskoj korigiranoj dobi (b). „b“-“g“ prikazuju histološke preparate Nissl (b, c), Ki67 (d, e) i SMI99 (f, g) postmortem mozga terminskog djeteta . Iste histološke i imunohistokemijske metode korištene su i za postmortem mozak nedonoščeta (i-n). Vidljiva je očita razlika prikaza sagittal strate u terminskog djeteta (a, strjelica) u odnosu na nedonošče snimano u korigiranoj terminskoj dobi (h). Histološki preparati mozga terminskog djeteta prikazuju veću kompaktnost vlakana (c), još uvijek prisutan sloj proliferativnih stanica (e) te pojačanu mijelinizaciju (g) u odnosu na nedonoščad (j, l, n). (Slika iz doktorske disertacije objavljena u radu Žunić Išasegi i sur., 2018, BSAF).



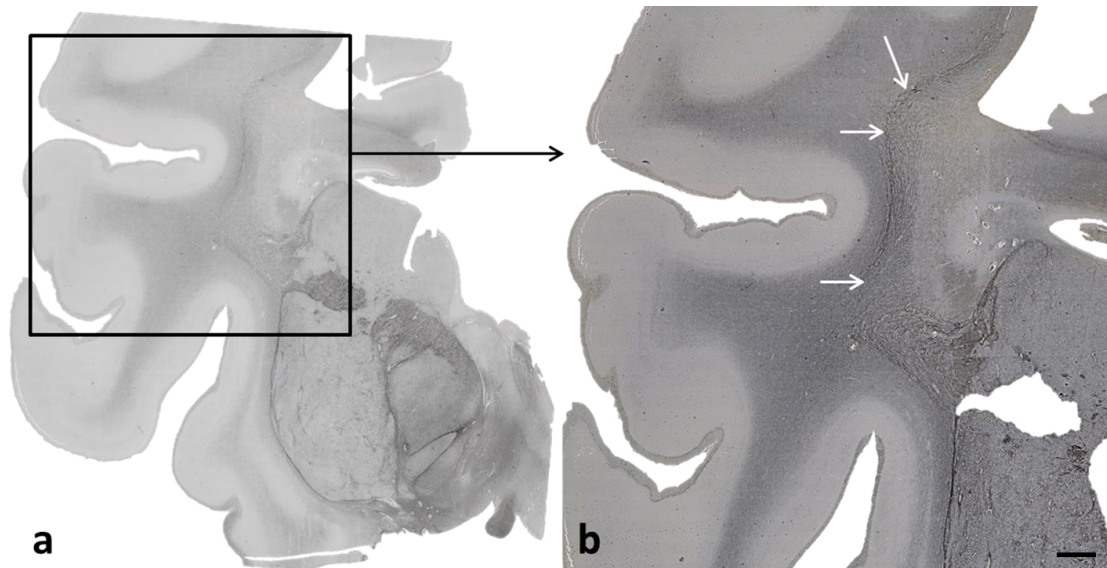
Slika 27. Pregled MR slikovnih prikaza okcipitalnog režnja s pripadajućim strukturama u različitim dobnim skupinama nedonoščadi – izrazito nezrela (a), vrlo nezrela (b), umjerena do kasna (c) te novorođenčeta (d). Idući od najranije dobne skupine prema terminskoj dobi, uočava se gubitak oštih granica između fetalnih zona (homogenizacija intenziteta signala), te gubitak intenziteta periventrikularnih križanja (C). Također, sagittal strata (strjelica) u terminskoj nedonoščadi poprima zreli, mijelinizirani oblik oštrijeg kuta oko lateralnih komora.



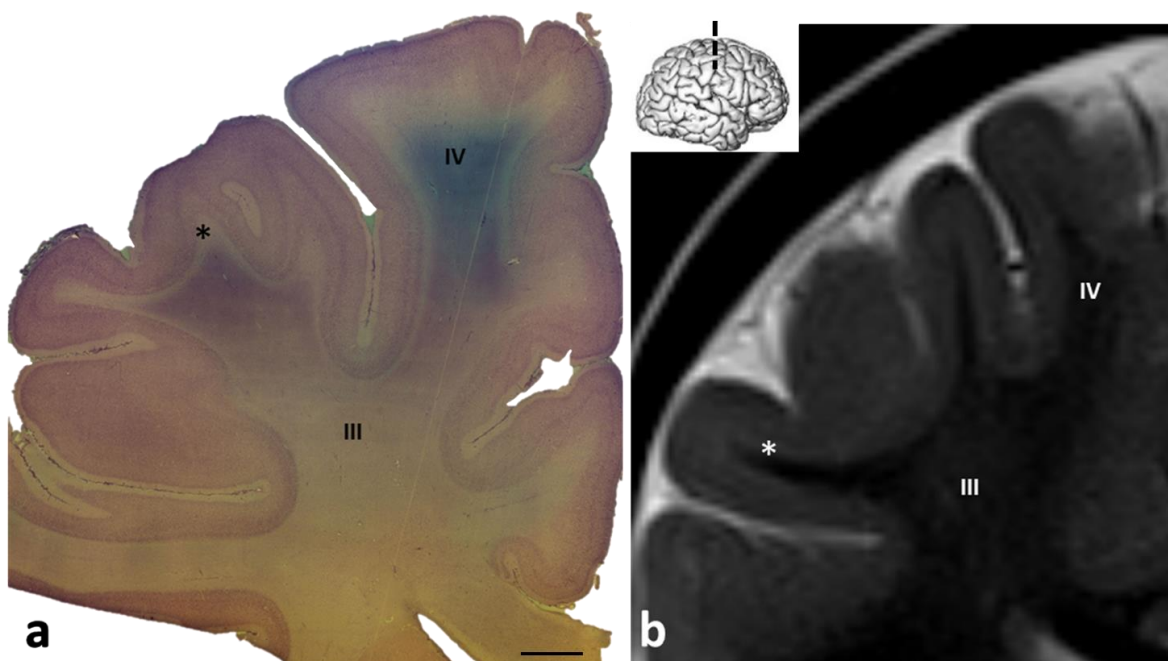
Slika 28. Pregled MR slikovnih prikaza periventrikularnih križanja C6 (zelena strjelica), commissure anterior (crvena strjelica) te periventrikularnog križanja C4 (plava strjelica) u različitim dobnim skupinama nedonoščadi-izrazito nezrela (a,d), vrlo nezrela (b, e, f), umjerena do kasna (c, g). Također je prikazano stražnje periventrikularno križanje () koje se nazire i u rostralnijim područjima mozga. Sve navedene strukture prikazuju se kao T2 hiperintenzivna područja.*



Slika 29. MR novorođenčeta *in vivo* (a) kroz frontalni i početak temporalnog režnja i MR *in vitro* postmortem mozga približno iste dobi (b) te histološki korelati periventrikularnog područja koji stvaraju signal na MR-u. Uočljivo je da izmjenični hiperintenzivni i hipointenzivni „slojevi“ signala (strjelica i b') najviše odgovaraju glijalnoj arhitektici (k, e', GFAP). Brojevi (b', e') odgovaraju sljedećim slojevima: 1- subkalozalna siva tvar + ventrikularna zona, 2-corpus callosum (CC) i fasciculus fronto-occipitalis (*), 3-stanični sloj, „kapica“, 4- fibrilarni sloj periventrikularnog križanja (C2), 5- stanični sloj, najvjerojatnije sačinjen od migratornih stanica. M= Muratoff snop. Mjerka (i-n, e')=1.5mm.



Slika 30. SMI-312 obojani preparati mozga novorođenčeta prikazuje mijelinizirano tkivo koje odgovara kapsuli externae, a čini omeđenje periventrikularnih križanja u dorzalnom dijelu mozga prema centrum semiovale. Mjerka=1.5mm.



Slika 31. Nissl preparat kroz bijelu tvar mozga dvogodišnjeg djeteta (a) u usporedbi s T2-MR in vivo dvogodišnjeg djeteta. Prisutni su razvijeni centrum semiovale (III), giralna bijela tvar (IV) te su vidljivi i kratki kortiko-kortikalni asocijativni putevi (*). Također, MR prikazuje mijelinizirano tkivo i intenzitet signala prisutan kao kod odraslih osoba. Mjerka (a)= 0,5cm.

5.2. Kvantitativni rezultati- vrijednosti difuzijskih parametara

Sljedeći paragrafi prikazuju vrijednosti difuzijskih parametara FA i ADC izmjerene u različitim segmentima bijele tvari (I-IV).

Prvi dio kvantitativnih rezultata odnosi se na vrijednosti u različitim dobnim skupinama nedonoščadi prilikom snimanja u korigiranoj terminskoj dobi te terminske novorođenčadi (kontrolna skupina) snimane u periodu oko rođenja. Rezultati su prikazani kao srednje vrijednosti i standardne devijacije za svaki segment u svakoj dobnj skupini zasebno, a nakon toga je napravljena usporedba između nedonoščadi različitih dobnih skupina i kontrolne skupine. Također, napravljena je i usporedba navedenih vrijednosti između skupine nedonoščadi bez očitih strukturnih lezija u odnosu na skupinu s očitom patologijom na MR slikovnom prikazu mozga.

Isti princip mjerenja primijenjen je i u dvogodišnje djece koja su rođena kao nedonoščad, te su mjerenja vrijednosti difuzijskih parametara segmenata bijele tvari izmjerena na MR difuzijskim snimkama u periodu oko navršene druge godine života. Djeca su podijeljena prema pripadanju dobnim skupinama nedonoščadi u vrijeme rođenja, a isto tako i prema prisutnosti strukturne patologije na MR slikovnom prikazu snimljenim u korigiranoj terminskoj dobi, kako bi se dobio uvid u dinamiku razvoja bijele tvari nakon perioda od dvije godine, odnosno nakon završene mijelinizacije. Iako je u dvogodišnjaka razvijen i segment V, mjerenja vrijednosti u tom segmentu nisu napravljena zbog nedovoljne rezolucije MR difuzijskih snimki za korišteni *postprocessing* program koje bi davale vrijednosti sive tvari, a ne intrakortikalne bijele tvari.

S obzirom na to da u vrijednostima FA i ADC segmenata I-IV između lijeve i desne moždane polutke nije bilo statistički značajnih razlika, navedene vrijednosti u obje polutke navedene su kao zbirni rezultat, odnosno nisu navođene vrijednosti za svaku polutku zasebno.

Rezultati su, kako je objašnjeno gore, podijeljeni u posebne odjeljke: vrijednosti FA u nedonoščadi, vrijednosti ADC u nedonoščadi, vrijednosti FA u dvogodišnje djece rođene kao nedonoščad te vrijednosti ADC u dvogodišnje djece rođene kao nedonoščad, što je zaokruženo s odjeljkom koji sažima najvažnije zaključke vezane za navedene rezultate.

5.2.1. Vrijednosti FA u različitim segmentima bijele tvari u nedonoščadi

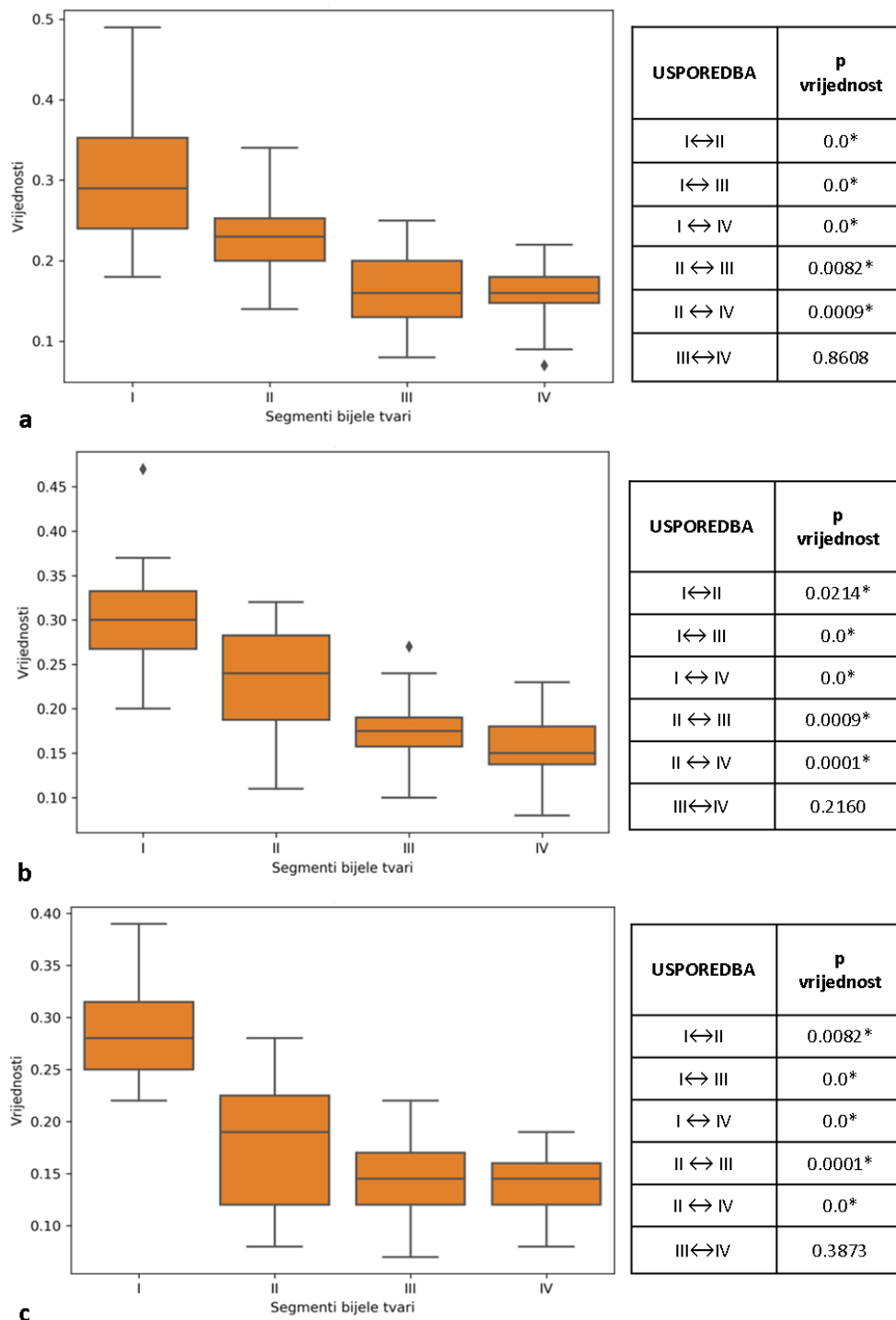
Rezultati mjerenja vrijednosti FA u različitim segmentima bijele tvari na različitim presjecima mozga, te u različitim dobnim skupinama prikazani su grafički i tablično:

Tablica 12. Srednje vrijednosti i standardne devijacije FA mjerene na različitim regijama interesa u frontalnom (FRONT-I do FRONT- IV), središnjem (MID-I do MID-IV) te okcipitalnom (OKC-I do OKC-IV) dijelu mozga u skupinama ispitanika- Izrazito nezrela nedonoščad (22-28 tjedana trudnoće); Vrlo nezrela nedonoščad (29-32 tjedana trudnoće); Umjerena do kasna nedonoščad (33-37 tjedana trudnoće); Kontrolna skupina novorođenčadi rođene u terminu.

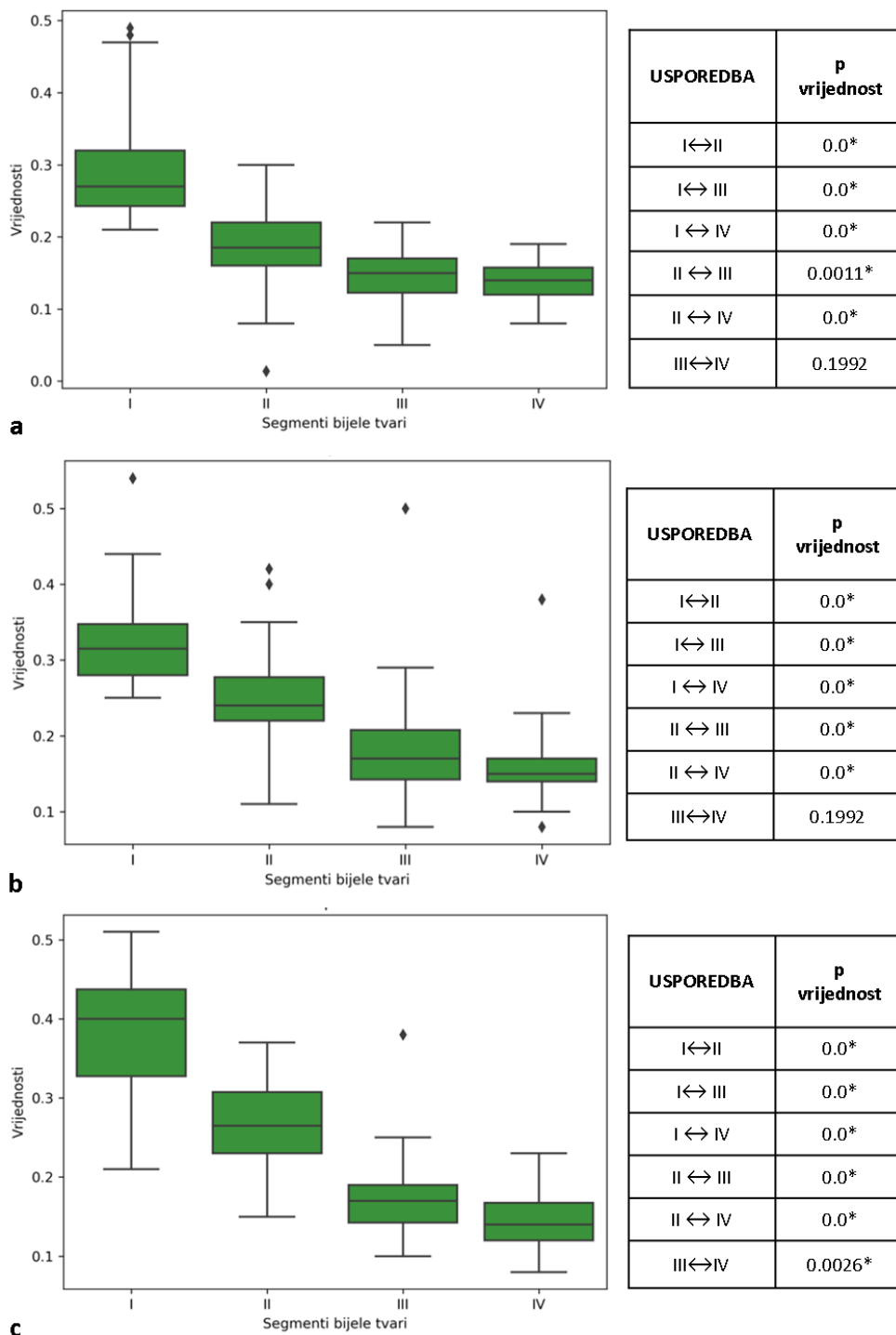
| REGIJA INTERESA (ROI) | IZRAZITO NEZRELA NEDONOŠENOST | | VRLO NEZRELA NEDONOŠENOST | | UMJERENA DO KASNA NEDONOŠENOST | | KONTROLNA SKUPINA | |
|-----------------------|-------------------------------|--------|---------------------------|--------|--------------------------------|--------|--------------------|--------|
| | SREDNJA VRIJEDNOST | +/- SD | SREDNJA VRIJEDNOST | +/- SD | SREDNJA VRIJEDNOST | +/- SD | SREDNJA VRIJEDNOST | +/- SD |
| FRONT-I | 0.29 | 0.05 | 0.29 | 0.07 | 0.27 | 0.04 | 0.37 | 0.08 |
| FRONT-II | 0.18 | 0.06 | 0.19 | 0.05 | 0.20 | 0.04 | 0.25 | 0.06 |
| FRONT-III | 0.14 | 0.04 | 0.15 | 0.03 | 0.17 | 0.06 | 0.19 | 0.05 |
| FRONT-IV | 0.14 | 0.03 | 0.14 | 0.02 | 0.15 | 0.03 | 0.17 | 0.09 |
| MID-I | 0.33 | 0.05 | 0.32 | 0.05 | 0.30 | 0.03 | 0.38 | 0.06 |
| MID-II | 0.24 | 0.06 | 0.25 | 0.06 | 0.23 | 0.03 | 0.30 | 0.06 |
| MID-III | 0.17 | 0.03 | 0.18 | 0.06 | 0.15 | 0.03 | 0.19 | 0.06 |
| MID-IV | 0.16 | 0.03 | 0.16 | 0.04 | 0.14 | 0.03 | 0.15 | 0.04 |
| OKC-I | 0.30 | 0.07 | 0.39 | 0.07 | 0.36 | 0.07 | 0.38 | 0.08 |
| OKC-II | 0.23 | 0.05 | 0.26 | 0.05 | 0.30 | 0.05 | 0.32 | 0.07 |
| OKC-III | 0.16 | 0.05 | 0.18 | 0.05 | 0.19 | 0.02 | 0.19 | 0.06 |
| OKC-IV | 0.16 | 0.03 | 0.15 | 0.03 | 0.15 | 0.02 | 0.16 | 0.06 |

U svakoj pojedinačnoj skupini i dijelu mozga, većinski se svi segmenti međusobno razlikuju, osim segmenata III i IV. Jedino u okcipitalnom dijelu mozga u skupini kasne do umjerene nedonošenosti između segmenata III i IV postoji statistički značajna razlika (slike 32-35).

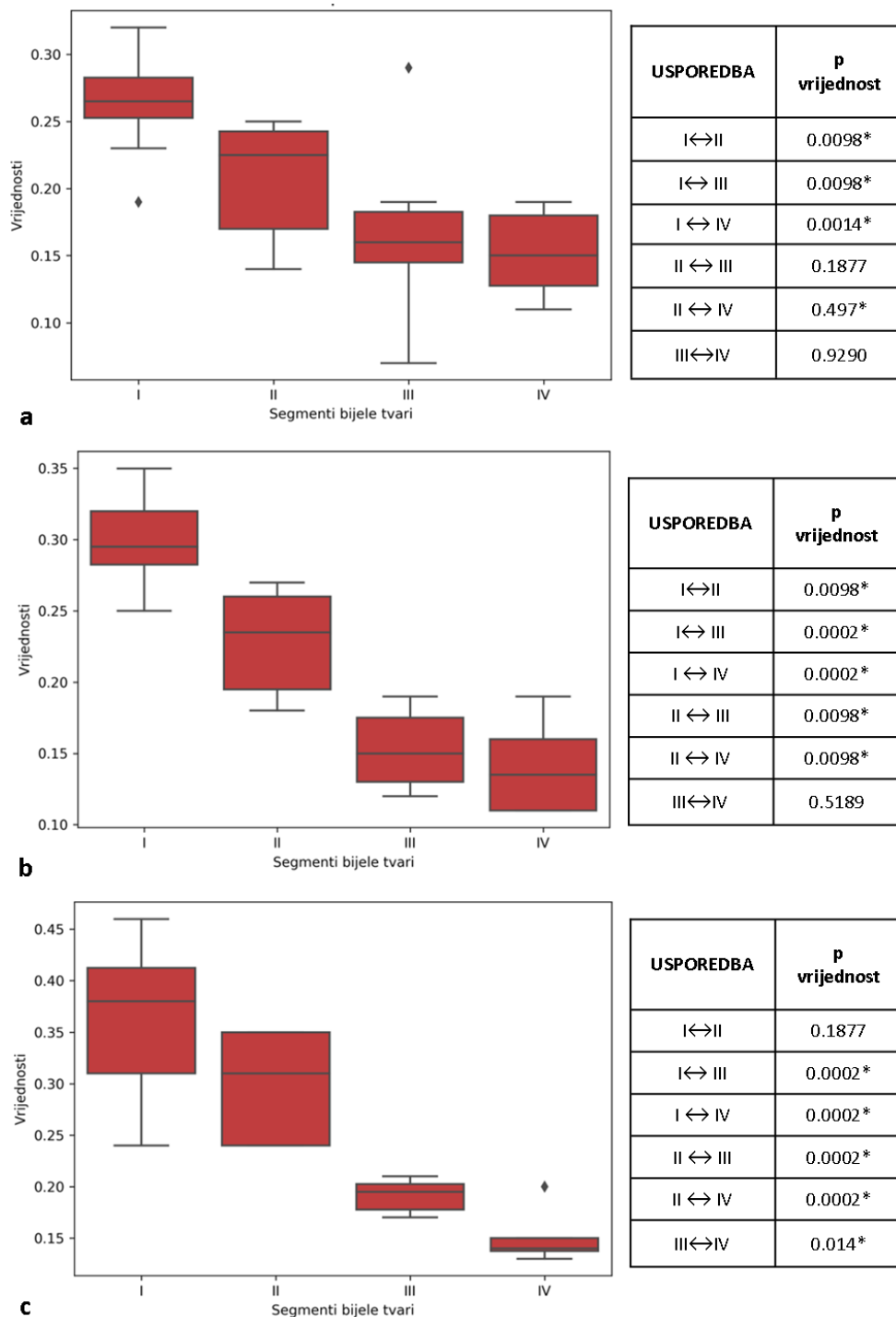
U međusobnom uspoređivanju skupina, najveća i najčešća razlika nalazi se u odnosu kontrolne skupine terminske novorođenčadi na ostale skupine nedonoščadi, uz neke iznimke (Slike 36-38).



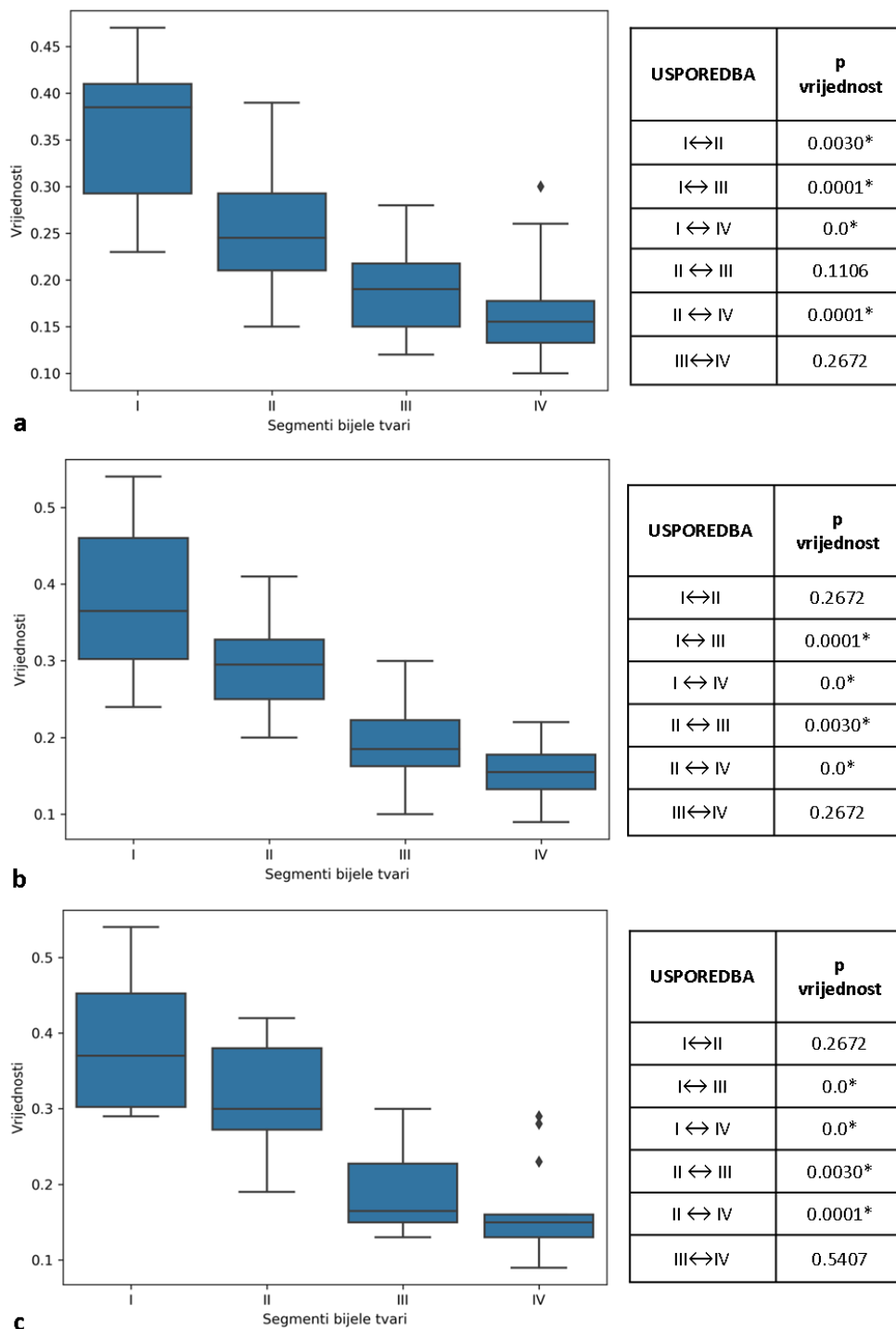
Slika 32. Grafički prikaz srednjih vrijednosti FA (ordinata) i standardnih devijacija u skupini izrazito nezrele nedonoščadi po segmentima (apskisa) u različitim dijelovima mozga: frontalno (a), središnje (b), okcipitalno (c). Statistički značajna razlika (*, $p \leq 0.05$) prisutna je međusobno između svih segmenata u svim istraživanim područjima mozga, osim između segmenata III i IV.



Slika 33. Grafički prikaz srednjih vrijednosti FA (ordinata) i standardnih devijacija u skupini vrlo nezrele nedonošćadi po segmentima (apscisa) u različitim dijelovima mozga: frontalno (a), središnje (b), okcipitalno (c). Statistički značajna razlika (*, $p \leq 0.05$) prisutna je međusobno između svih segmenata u svim istraživanim područjima mozga, osim između segmenata III i IV.



Slika 34. Grafički prikaz srednjih vrijednosti FA (ordinata) i standardnih devijacija u skupini umjerene do kasne nedonoščadi po segmentima (apscisa) u različitim dijelovima mozga: frontalno (a), središnje (b), okcipitalno (c). Statistički značajna razlika (*, $p < 0.05$) prisutna je međusobno između svih segmenata u različitim istraživanim područjima (a, b, c), osim frontalno između segmenata II i III; III i IV (a); centralno između segmenata III i IV (b); te okcipitalno između segmenata I i II (c).



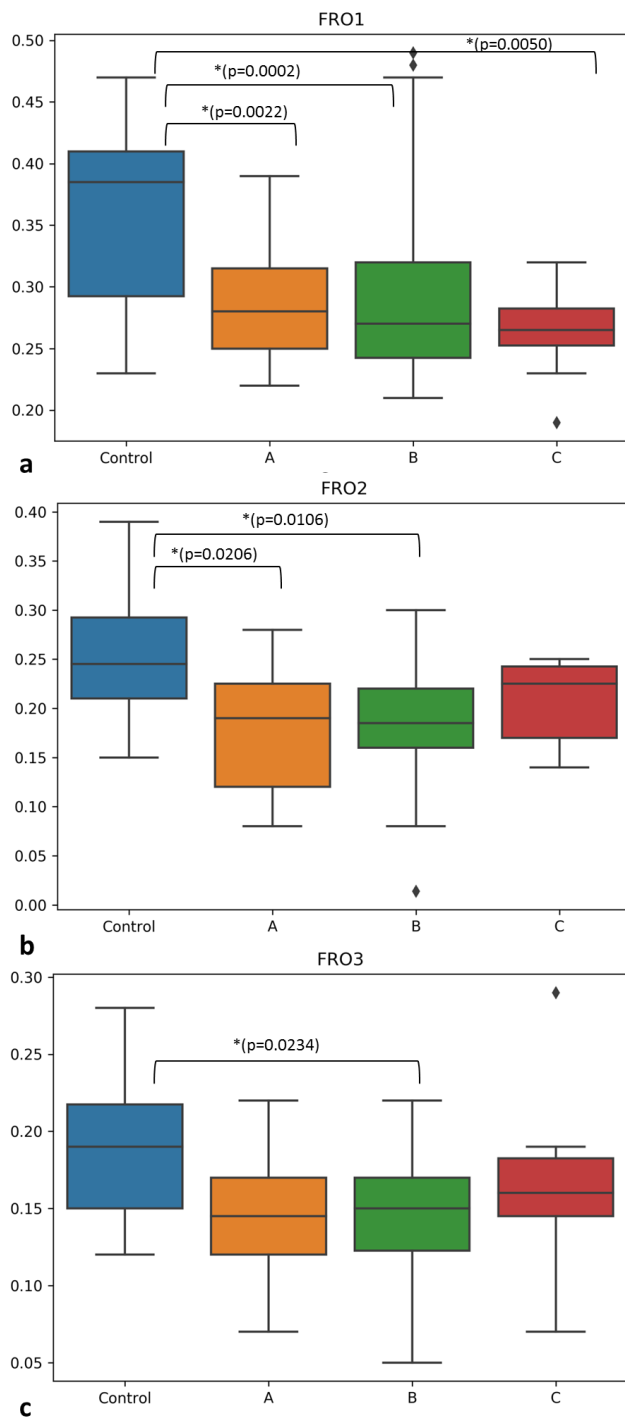
Slika 35. Grafički prikaz srednjih vrijednosti FA (ordinata) i standardnih devijacija u skupini terminske novorođenčadi po segmentima (apskisa) u različitim dijelovima mozga: frontalno (a), središnje (b), okcipitalno (c). Statistički značajna razlika (*, $p \leq 0.05$) prisutna je međusobno između svih segmenata u različitim istraživanim područjima (a, b, c), osim frontalno između segmenata II i III; III i IV (a); centralno između segmenata I i II, te III i IV (b); i okcipitalno između segmenata I i II, III i IV (c).

Mjereći vrijednosti FA u smjeru radijalne osi (od lateralnih moždanih komora prema pijalnoj površini) u nedonoščadi i kontrolnoj skupini terminske novorođenčadi u ispitivanim regijama mozga, uočava se jasna diferencijacija segmenata I-IV u radijalnom smjeru, najčešće od najveće vrijednosti koja pripada komisuralnom snopu prema manjim vrijednostima FA koje pripadaju *centrumu semiovale* i SP zoni, odnosno njezinim ostacima (Slika 32-35). Pritom je primjetna veća razlika između dubokih segmenata koja se smanjuje prema površinskim segmentima, što govori u prilog radijalnog načina rasta vlakana koja izravno idu u segment IV, odnosno geometrije vlakana u perifernim dijelovima *centruma semiovale* koja se odlikuje radijalnim „zračnjem“ prema bijeloj tvari *gyrusa* i *SP remnantu*.

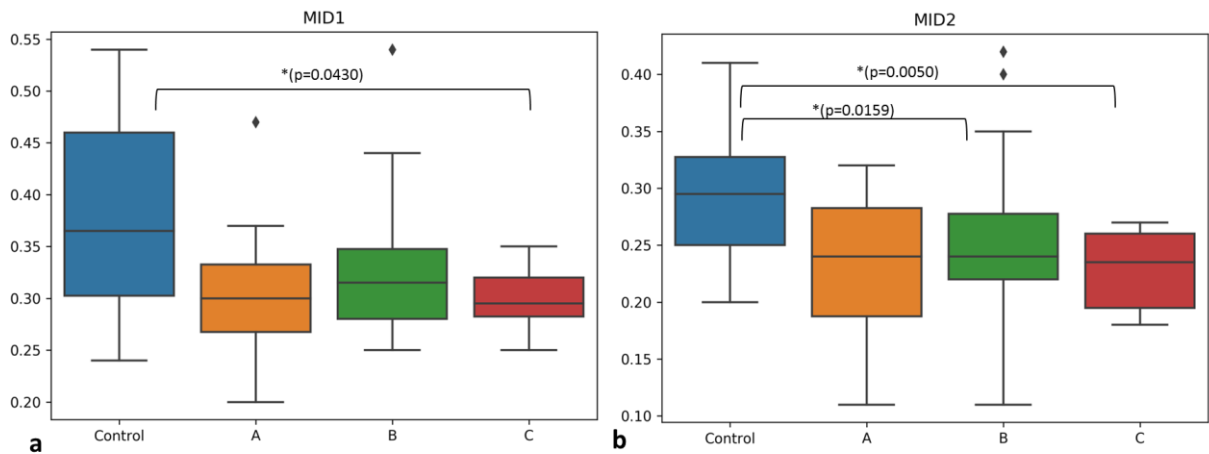
Uglavnom se svi segmenti međusobno se statistički značajno razlikuju ($p \leq 0.05$), osim segmenata III i IV u svim ispitivanim skupinama i regijama mozga uz iznimku skupine umjerene do kasne nedonoščadi u okcipitalnom dijelu, što pripisujemo sporadičnosti, a ne pravilu.

U skupini umjerene do kasne nedonoščadi te kontrolne skupine novorođenčadi, uz segmente III i IV, također nailazimo na nepostojanje razlike između segmenata II i III frontalno, te I i II okcipitalno (a u kontrolnoj skupini i u središnjoj regiji mozga), što govori u prilog podjednakom stupnju zrelosti te dvije skupine.

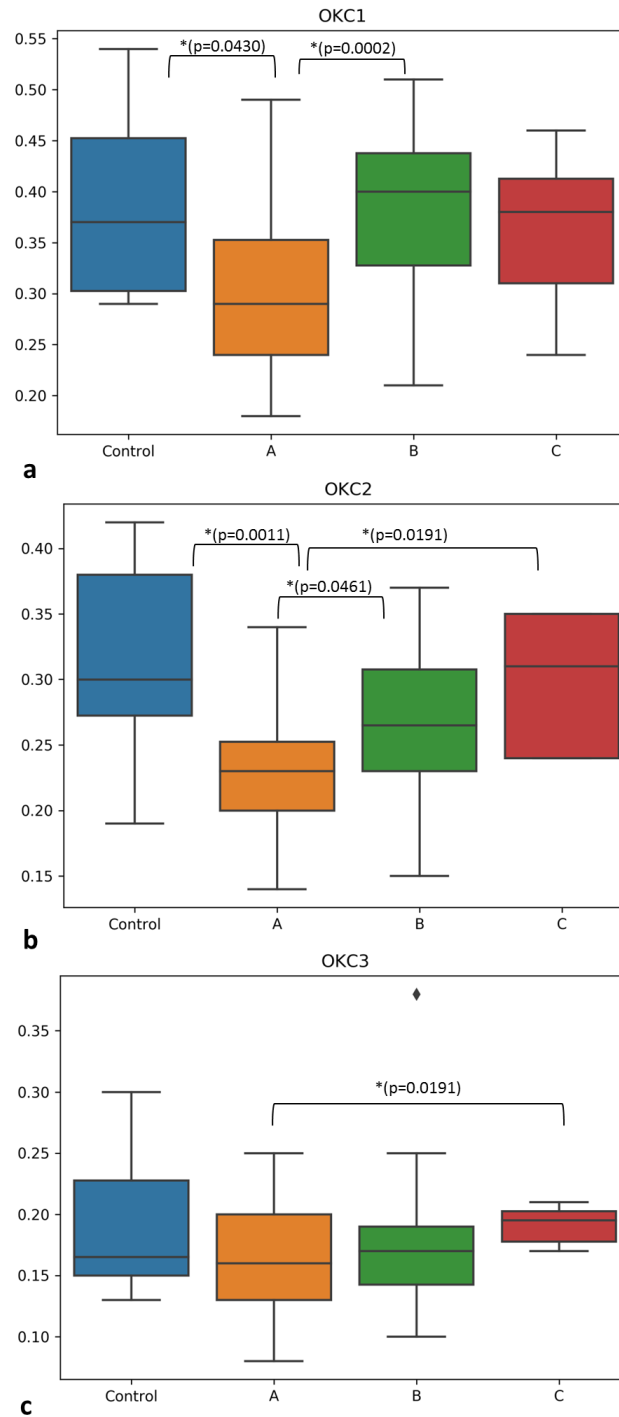
Svakako ne iznenađuje nepostojanje razlike između segmenata I i II u navedenim regijama jer segment II u okcipitalnom dijelu čini optička radijacija čija je usmjerenost vlakana snažna gotovo kao i *corpus callosum*.



Slika 36. Grafički prikaz srednjih vrijednosti FA (ordinata) i standardnih devijacija u frontalnom dijelu mozga gdje se određene skupine statistički međusobno razlikuju u naznačenim segmentima, kako je prikazano na slici (*, $p \leq 0.05$; A, B, C; A-Izrazito nezrela nedonošćad; B- vrlo nezrela nedonošćad; C-umjerena do kasna nedonošćad; Control-novorodenčad rođena u terminu).



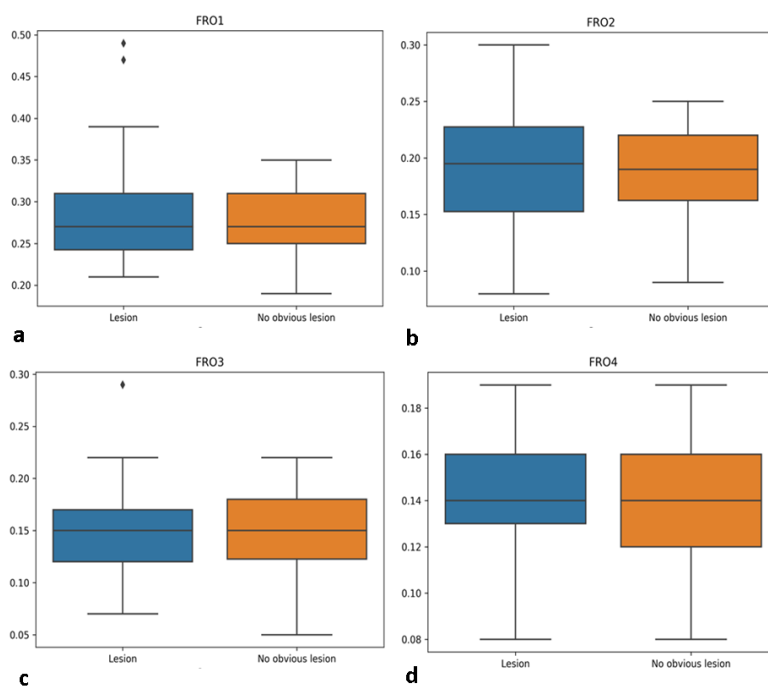
Slika 37. Grafički prikaz srednjih vrijednosti FA (ordinata) i standardnih devijacija kroz središnji dio mozga, gdje se određene skupine međusobno statistički razlikuju u određenim segmentima, kako je naznačeno na slici (*, $p \leq 0.05$; A-Izrazito nezrela nedonoščad; B- vrlo nezrela nedonoščad; C-umjerena do kasna nedonoščad; Control-novorodjenčad rođena u terminu)



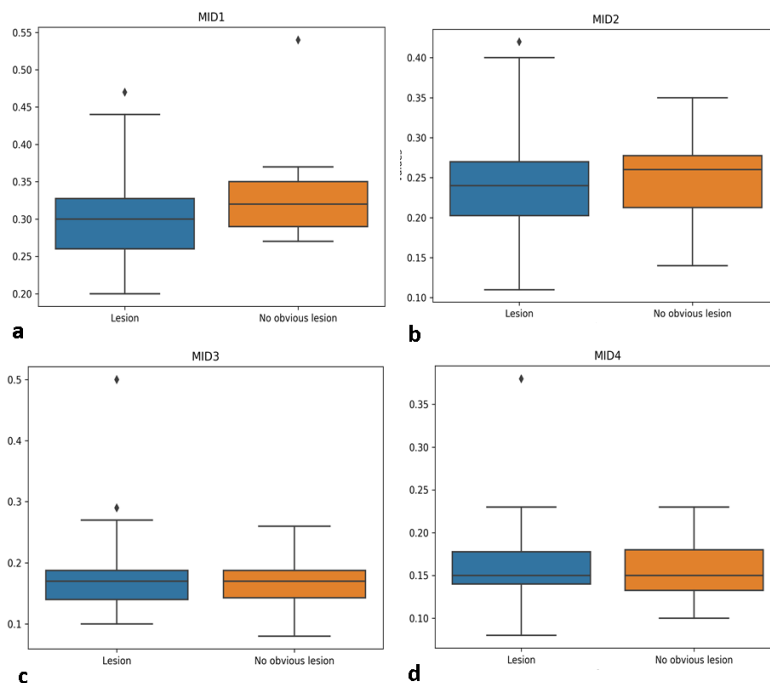
Slika 38. Grafički prikaz srednjih vrijednosti FA (ordinata) i standardnih devijacija u okcipitalnom dijelu mozga. Statistički značajne razlike postoje međusobno između skupina u vrijednostima određenih segmenata, kako je naznačeno na slici (*, $p \leq 0.05$; A-Izrazito nezrela nedonoščad; B- vrlo nezrela nedonoščad; C-umjerena do kasna nedonoščad; Control-novorodenčad rođena u terminu).

Uspoređujući međusobno nedonoščad različite dobi pri rođenju i kontrolne skupine novorođenčadi u vrijednostima FA pri korigiranoj terminskoj dobi, dolazimo do heterogenih rezultata u razlikama vrijednosti između pojedinih skupina. Naime, frontalno se statistički značajna razlika nalazi u segmentima I (kontrolna skupina različita od sve tri skupine nedonoščadi), II (kontrolna skupina različita od skupina izrazito nezrele i vrlo nezrele nedonoščadi) te u segmentu III (kontrolna skupina različita od skupine vrlo nezrele nedonoščadi). U središnjem dijelu mozga slična razlika prisutna je u segmentima I (kontrolna skupina u odnosu na umjerenu do kasnu nedonoščad) te segmentu II (kontrolna skupina u odnosu na vrlo nezrelu te umjerenu do kasnu nedonoščad). U okcipitalnom dijelu razlika je prisutna u vrijednostima segmenta I (kontrolna skupina u odnosu na skupinu izrazito nezrele nedonoščadi, izrazito nezrela nedonoščad u odnosu na vrlo nezrelu nedonoščad) i segmentu II (isto kao i segment I uz dodatnu razliku izrazito nezrele nedonoščadi u odnosu na umjerenu do kasnu nedonoščad) dok se u segmentu III razlikuju umjereno do kasna nedonoščad u odnosu na izrazito nezrelu nedonoščad.

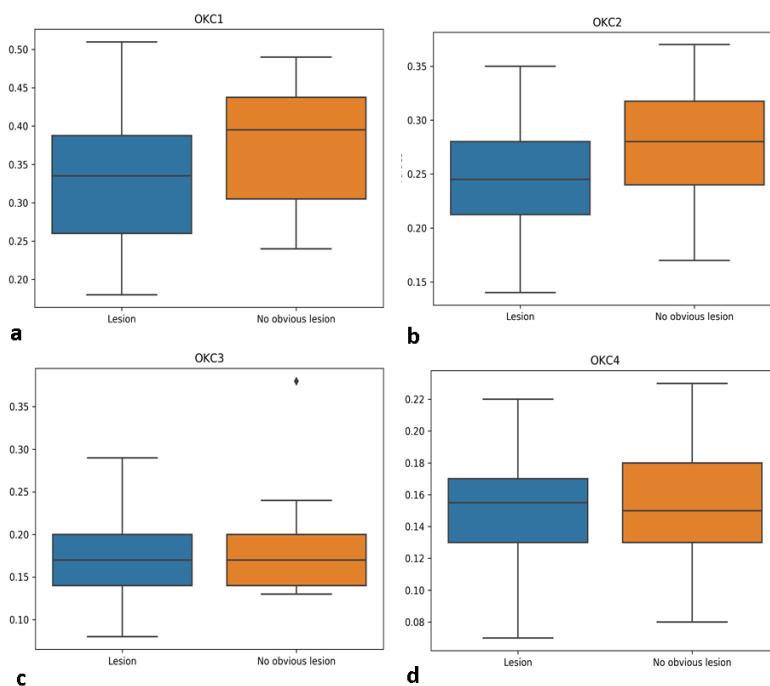
Određene regionalne razlike govore u prilog različitoj geometriji vlakana pri pristupanju moždanoj kori.



Slika 39. Grafički prikaz srednjih vrijednosti FA (ordinata) i standardnih devijacija u području segmenata I-IV u frontalnom režnju. Nema statistički značajne razlike između nedonoščadi koji su imali perinatalne lezije na MR nalazu (engl. lesion) i onih koji nisu imali očitih lezija na MR nalazu (engl. no obvious lesion).



Slika 40. Grafički prikaz srednjih vrijednosti FA (ordinata) i standardnih devijacija u području segmenata I-IV u središnjim regijama mozga. Nema statistički značajne razlike između nedonoščadi koji su imali perinatalne lezije na MR nalazu (engl. lesion) i onih koji nisu imali očitih lezija na MR nalazu (engl. no obvious lesion).



Slika 41. Grafički prikaz srednjih vrijednosti FA (ordinata) i standardnih devijacija u području segmenata I-IV u okcipitalnom dijelu mozga. Nema statistički značajne razlike između nedonoščadi koji su imali perinatalne lezije na MR nalazu (engl. lesion) i onih koji nisu imali očitih lezija na MR nalazu (engl. no obvious lesion).

U usporedbi skupine nedonoščadi koja ima očite perinatalne lezije vidljive na MR snimkama (Tablica 5), te u skupini nedonoščadi koje to nemaju, ne postoji statistički značajna razlika u vrijednostima FA izmjerenima u niti jednom segmentu na svim istraživanim regijama mozga.

S obzirom da je period iza 34. tjedna gestacije razdoblje masivnog rasta asocijativnih vlakana koja još uvijek urastaju u moždanu koru, pozadinsko objašnjenje nepostajanja razlike moglo bi biti u suptilnim promjenama na malim fascikulima asocijativnih vlakana koje nije moguće zamjetiti na MR-DTI (vidi paragraf rasprave 6.2.).

5.2.2. Vrijednosti ADC u različitim segmentima bijele tvari u nedonoščadi

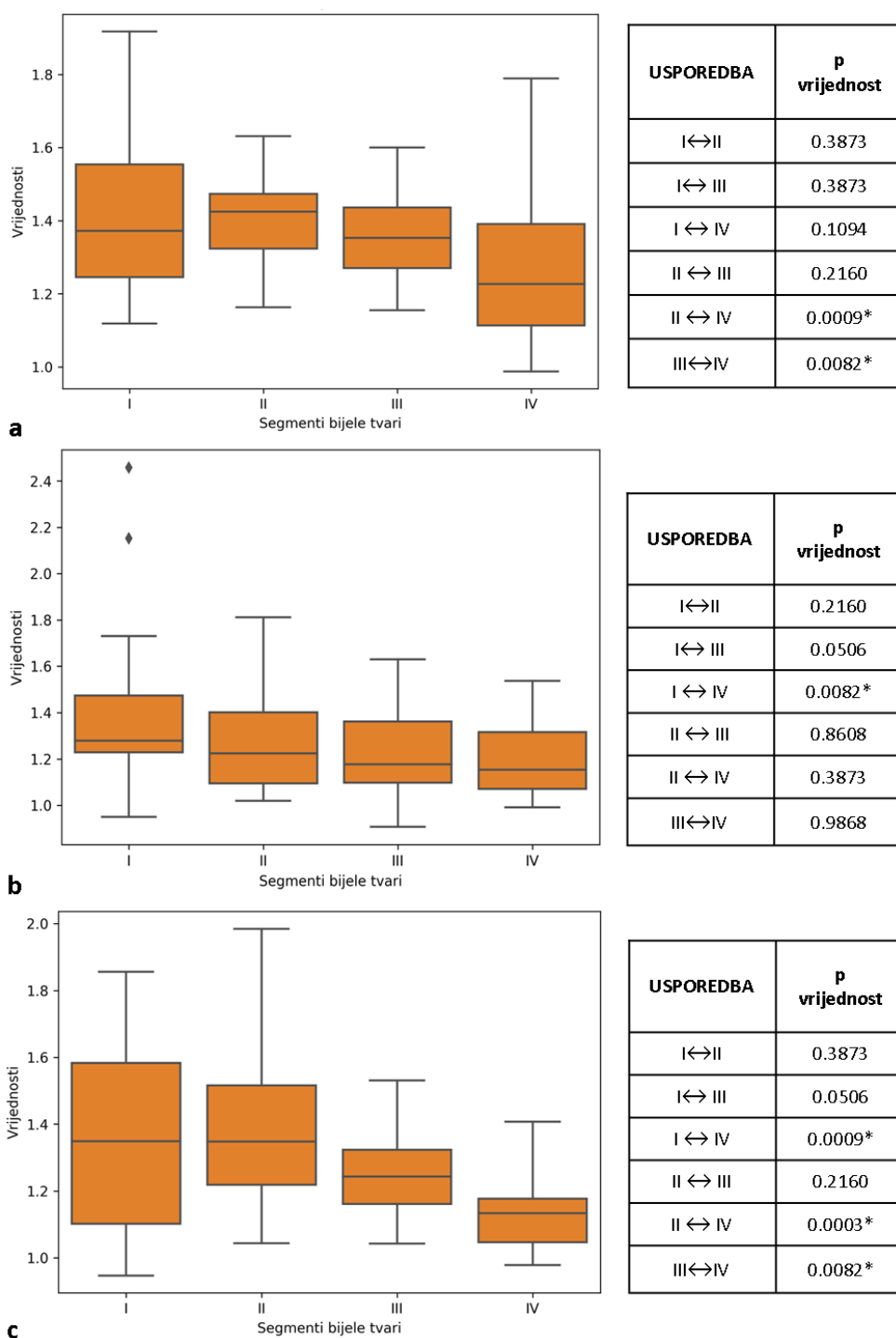
Rezultati mjerenja vrijednosti ADC u različitim segmentima bijele tvari na različitim presjecima mozga, te u različitim dobnim skupinama prikazani su grafički i tablično:

Tablica 13. Srednje vrijednosti i standardne devijacije ADC mjerene na različitim regijama interesa u frontalnom (FRONT-I do FRONT-IV), središnjem (MID-I do MID-IV) te okcipitalnom (OKC-I do OKC-IV) dijelu mozga u grupi ispitanika- Izrazito nezrela nedonoščad (22-28 tjedana trudnoće); Vrlo nezrela nedonoščad (29-32 tjedana trudnoće); Umjerena do kasna nedonoščad (33-37 tjedana trudnoće); Kontrolna skupina novorođenčadi rođene u terminu.

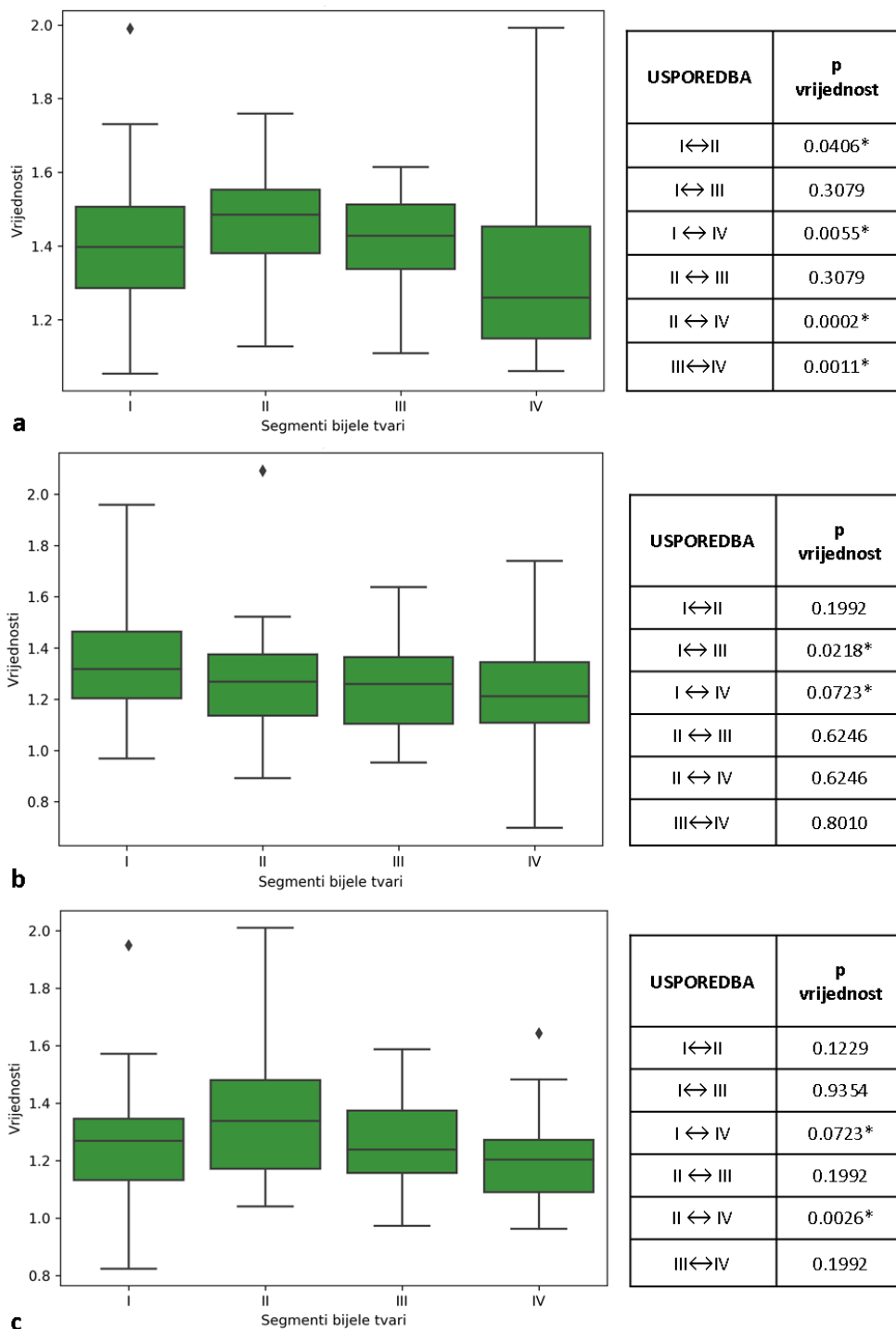
| REGIJA INTERESA (ROI) | IZRAZITO NEZRELA NEDONOŠENOST | | VRLO NEZRELA NEDONOŠENOST | | UMJERENA DO KASNA NEDONOŠENOST | | KONTROLNA SKUPINA | |
|-----------------------|---|--------|---|--------|---|--------|---|--------|
| | SREDNJA VRIJEDNOST ($\times 10^{-3} \text{ mm}^2/\text{s}$) | +/- SD | SREDNJA VRIJEDNOST ($\times 10^{-3} \text{ mm}^2/\text{s}$) | +/- SD | SREDNJA VRIJEDNOST ($\times 10^{-3} \text{ mm}^2/\text{s}$) | +/- SD | SREDNJA VRIJEDNOST ($\times 10^{-3} \text{ mm}^2/\text{s}$) | +/- SD |
| FRONT-I | 1.421 | 0.23 | 1.410 | 0.18 | 1.285 | 0.09 | 1.375 | 0.22 |
| FRONT-II | 1.402 | 0.11 | 1.461 | 0.14 | 1.231 | 0.11 | 1.278 | 0.19 |
| FRONT-III | 1.363 | 0.11 | 1.419 | 0.13 | 1.269 | 0.22 | 1.194 | 0.18 |
| FRONT-IV | 1.270 | 0.22 | 1.323 | 0.20 | 1.091 | 0.09 | 1.214 | 0.23 |
| MID-I | 1.395 | 0.33 | 1.383 | 0.24 | 1.364 | 0.11 | 1.272 | 0.21 |
| MID-II | 1.292 | 0.24 | 1.267 | 0.20 | 1.095 | 0.11 | 1.111 | 0.23 |
| MID-III | 1.229 | 0.18 | 1.246 | 0.16 | 1.061 | 0.09 | 1.126 | 0.20 |
| MID-IV | 1.200 | 0.16 | 1.240 | 0.19 | 1.097 | 0.12 | 1.166 | 0.19 |
| OKC-I | 1.373 | 0.26 | 1.269 | 0.20 | 1.304 | 0.10 | 1.266 | 0.20 |
| OKC-II | 1.365 | 0.21 | 1.352 | 0.22 | 1.077 | 0.11 | 1.153 | 0.22 |
| OKC-III | 1.256 | 0.14 | 1.26 | 0.15 | 1.059 | 0.14 | 1.106 | 0.17 |
| OKC-IV | 1.138 | 0.11 | 1.199 | 0.15 | 1.0171 | 0.09 | 1.084 | 0.18 |

Za razliku od FA, vrijednosti ADC su heterogene u smislu međusobnih razlika u vrijednostima u pojedinim dijelovima mozga.

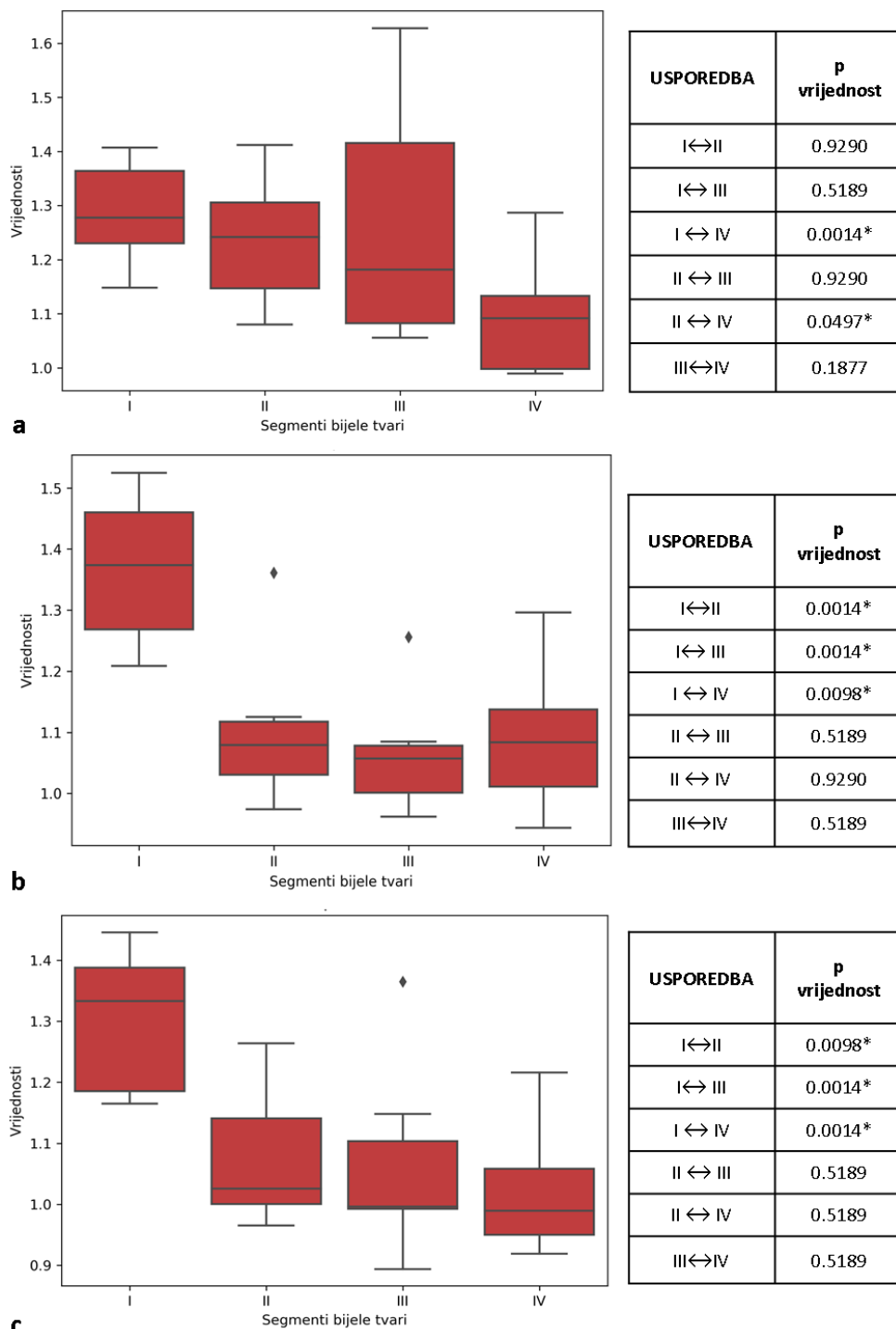
Sve skupine međusobno se razlikuju u vrijednostima barem jednog segmenta, dok između kontrolne skupine terminske novorođenčadi i skupine umjerene do kasne nedonoščadi nema razlike u izmjerenim vrijednostima niti jednog segmenta, što govori u prilog zrelosti mozga u navedenim parametrima između skupine kasne nedonoščadi, upravo kao kod terminske novorođenčadi.



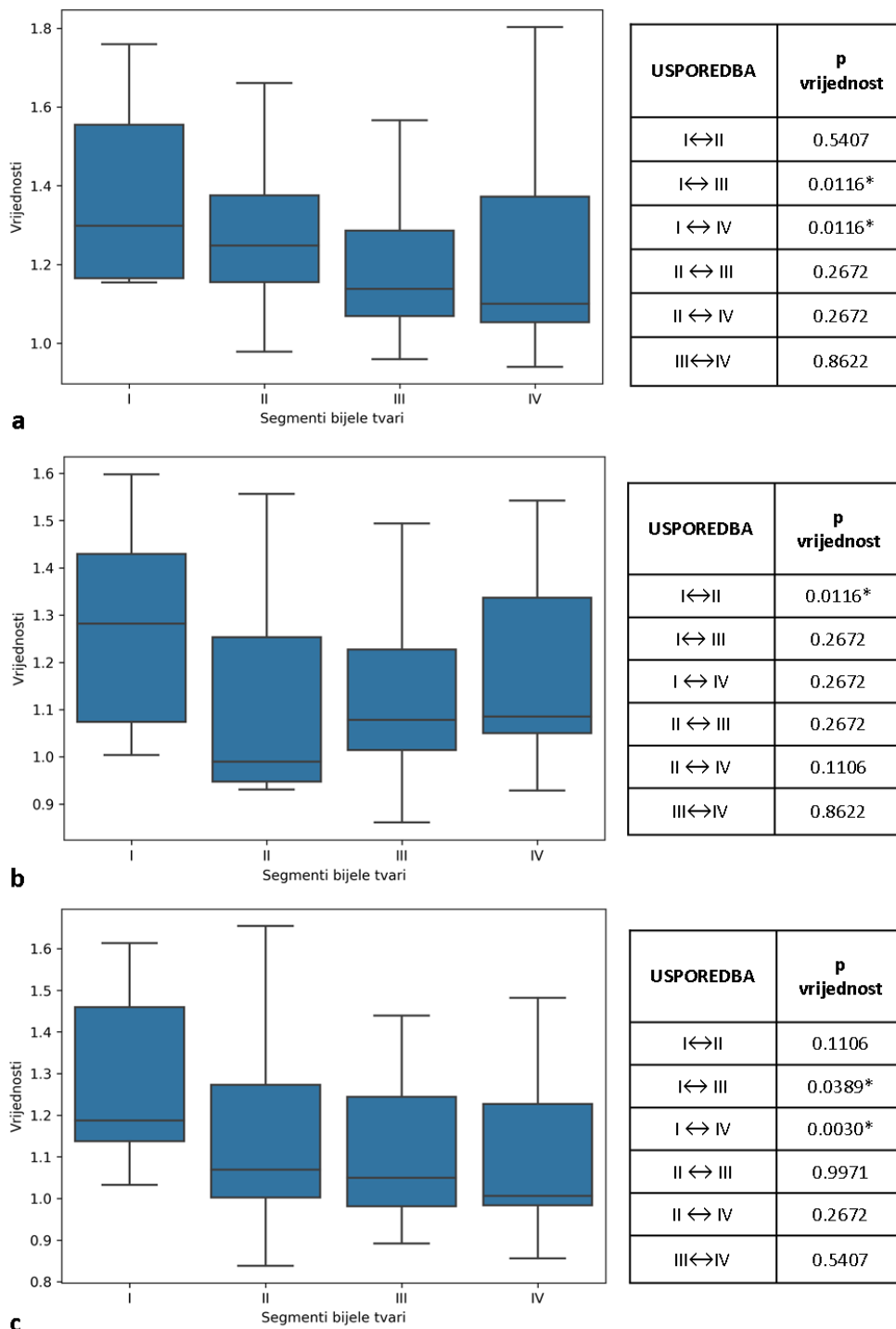
Slika 42. Grafički prikaz srednjih vrijednosti ADC (ordinata, $\times 10^{-3} \text{ mm}^2/\text{s}$) i standardnih devijacija u skupini vrlo nezrele nedonoščadi po segmentima (apscisa) u različitim dijelovima mozga: frontalno (a), središnje (b), okcipitalno (c). Statistički značajna razlika (*, $p \leq 0.05$) prisutna je frontalno između segmenata II i IV, te III i IV (a), u središnjoj regiji mozga između segmenata I i IV (b), te okcipitalno između segmenata I i IV, II i IV, te III i IV (c).



Slika 43. Grafički prikaz srednjih vrijednosti ADC (ordinata, $\times 10^{-3} \text{mm}^2/\text{s}$) i standardnih devijacija u skupini umjerene do kasne nedonoščadi po segmentima (apskisa) u različitim dijelovima mozga: frontalno (a), središnje (b), okcipitalno (c). Statistički značajna razlika (*, $p \leq 0.05$) prisutna je frontalno između segmenata I i II, I i IV te II i IV (a). U središnjem dijelu mozga, razlika je statistički značajna između segmenata I i III, te I i IV. U okcipitalnom dijelu mozga, ta razlika je prisutna između segmenata I i IV, te II i IV (c).



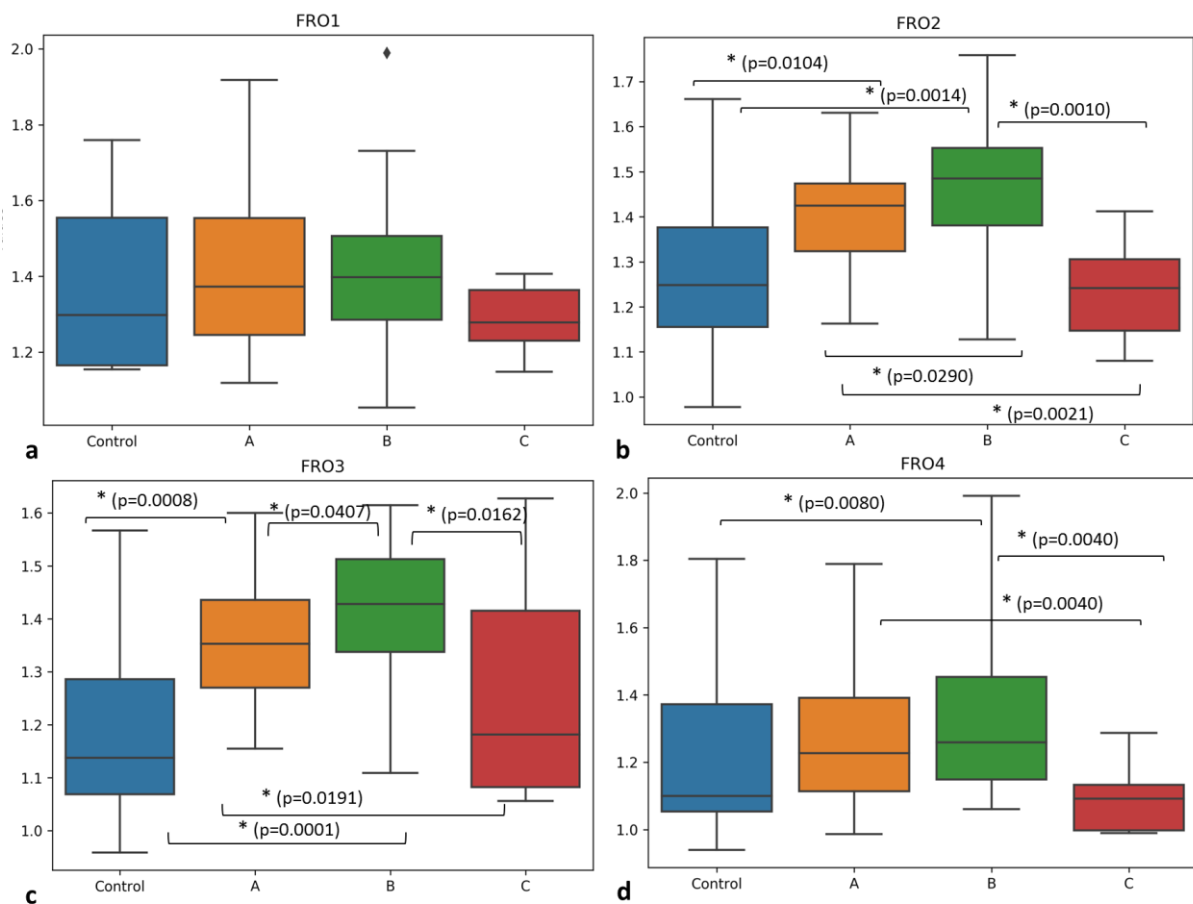
Slika 44. Grafički prikaz srednjih vrijednosti ADC (ordinata, $\times 10^{-3} \text{ mm}^2/\text{s}$) i standardnih devijacija u skupini vrlo nezrele nedonoščadi po segmentima (apscisa) u različitim dijelovima mozga: frontalno (a), centralno (b), okcipitalno (c). Statistički značajna razlika ($p \leq 0.05$) prisutna je frontalno između segmenata I i IV te II i IV (a). U središnjem dijelu, razlika je značajna između segmenata I i II, I i III te I i IV (b); dok u okcipitalnom dijelu mozga, razlika je najznačajnija između segmenata I i III te I i IV (c).



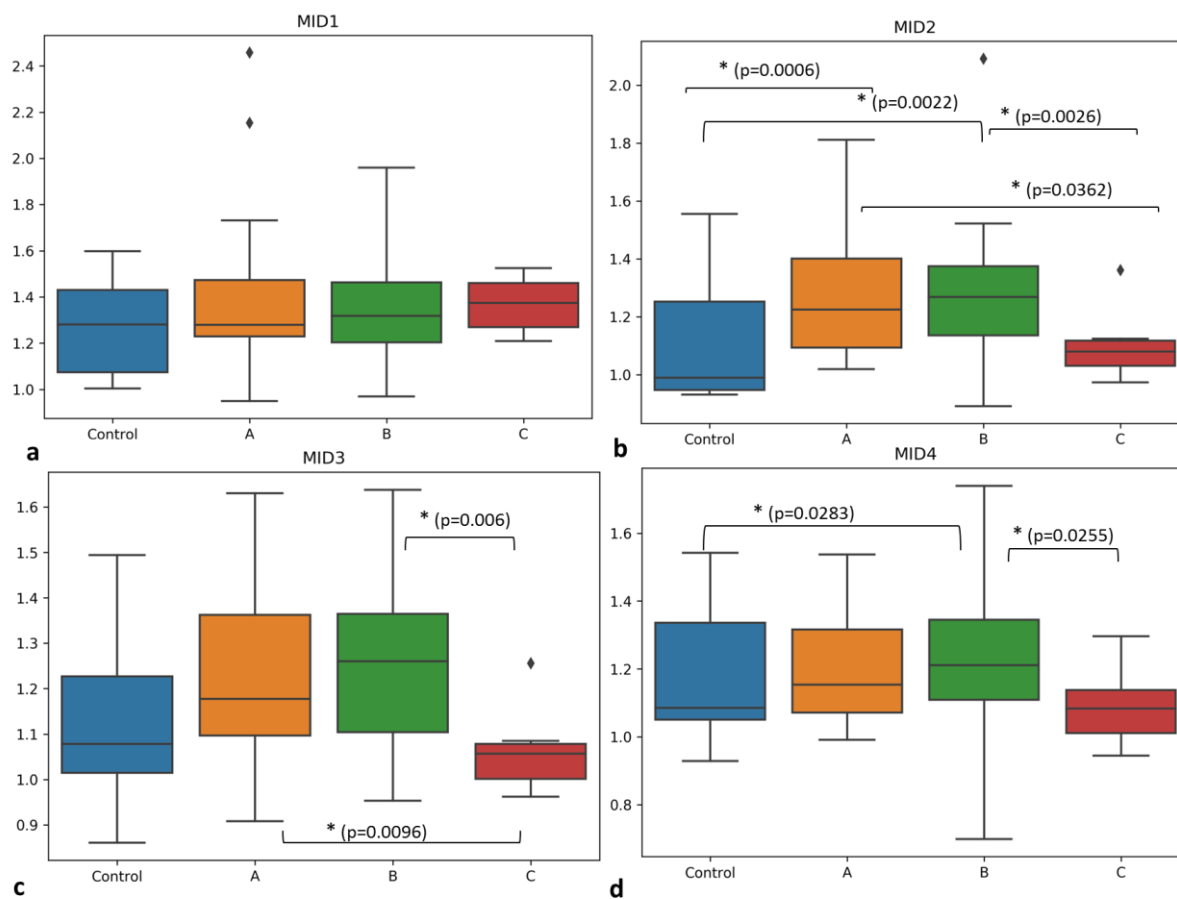
Slika 45. Grafički prikaz srednjih vrijednosti ADC (ordinata, $\times 10^{-3} \text{mm}^2/\text{s}$) i standardnih devijacija u skupini terminske novorođenčadi po segmentima (apscisa) u različitim dijelovima mozga: frontalno (a), centralno (b), okcipitalno (c). Statistički značajna razlika ($p \leq 0.05$) prisutna je frontalno između segmenata I i III te I i IV (a); u središnjem dijelu razlika je značajna između segmenata I i II (b); u okcipitalnom dijelu mozga, razlika je najznačajnija između segmenata I i III, te I i IV (c).

Usporedbom vrijednosti ADC u korigiranoj terminskoj dobi po radijalnoj osi od moždanih komora prema pijalnoj površini, ne postoji obrazac diferencijacije segmenata bijele

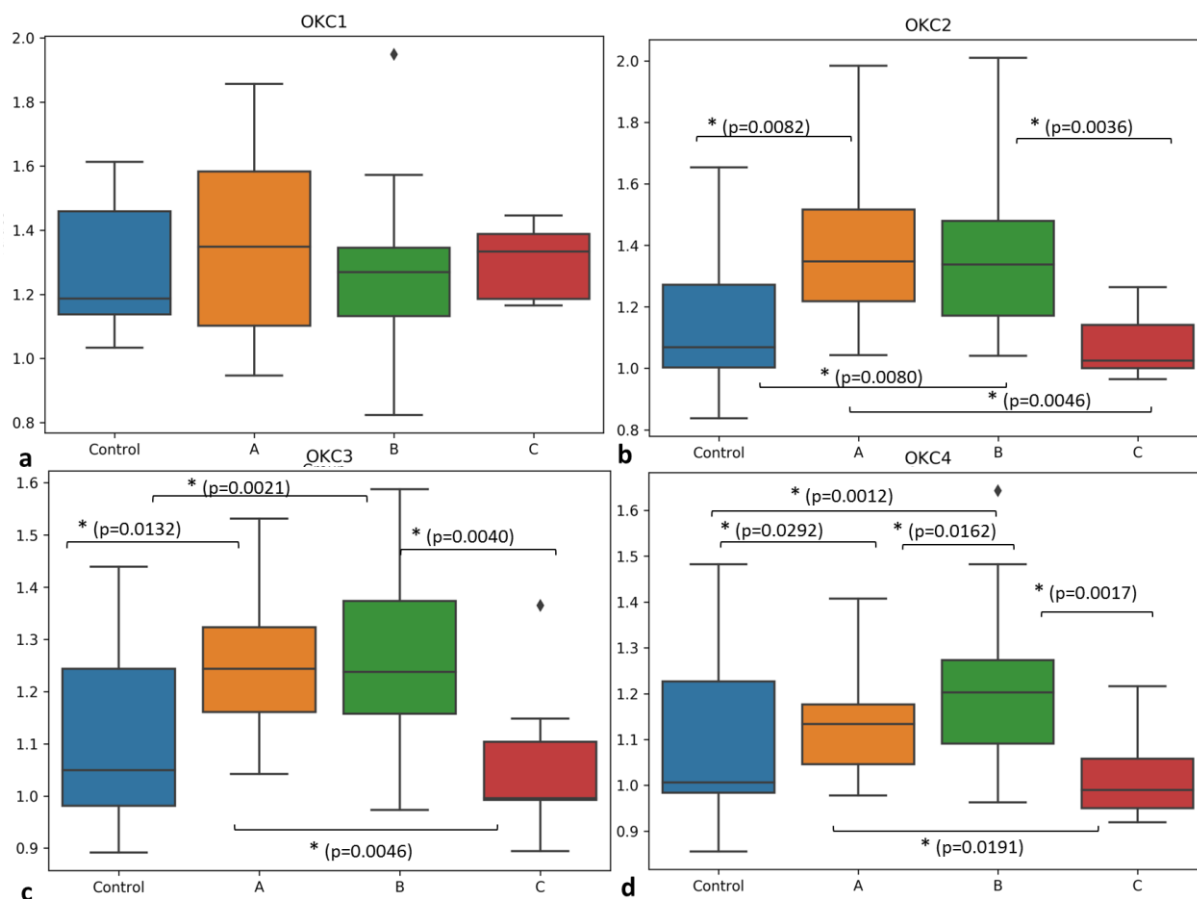
tvari kao kod FA vrijednosti, na što upućuju izrazito heterogene razlike između pojedinih segmenata za svaku dobnu skupino zasebno, kao i za svaki dio mozga zasebno. Vrijednost segmenta koja se najviše razlikovno ističe u odnosu na druge je segment IV i to najčešće u odnosu na segment I, što ne iznenađuje s obzirom na to da u segment I spada *corpus callosum*, dok je segment IV zapravo ostatak SP zone, s još uvijek nedefiniranim kratkim asocijativnim vlaknima u toj dobi.



Slika 46. Grafički prikaz srednjih vrijednosti ADC (ordinata, $\times 10^{-3} \text{ mm}^2/\text{s}$) i standardnih devijacija u frontalnom dijelu mozga koje se statistički razlikuju međusobno između određenih skupina na temelju različitih segmenata, kako je naznačeno na slici (*, $p \leq 0.05$; A-izrazito nezrela nedonoščad; B- vrlo nezrela nedonoščad; C-kasna do umjerena nedonoščad; Control-novorodačad rođena u terminu). U segmentu I ne postoje statistički značajne razlike između skupina.



Slika 47. Grafički prikaz srednjih vrijednosti ADC (ordinata, $\times 10^{-3} \text{ mm}^2/\text{s}$) i standardnih devijacija u frontalnom dijelu mozga koje se statistički razlikuju međusobno između određenih skupina na temelju različitih segmenata, kako je naznačeno na slici (*, $p \leq 0.05$; A-izrazito nezrela nedonoščad; B- vrlo nezrela nedonoščad; C-kasna do umjerena nedonoščad; Control-novorodēnčad rođena u terminu). U segmentu I ne postoje statistički značajne razlike između skupina.

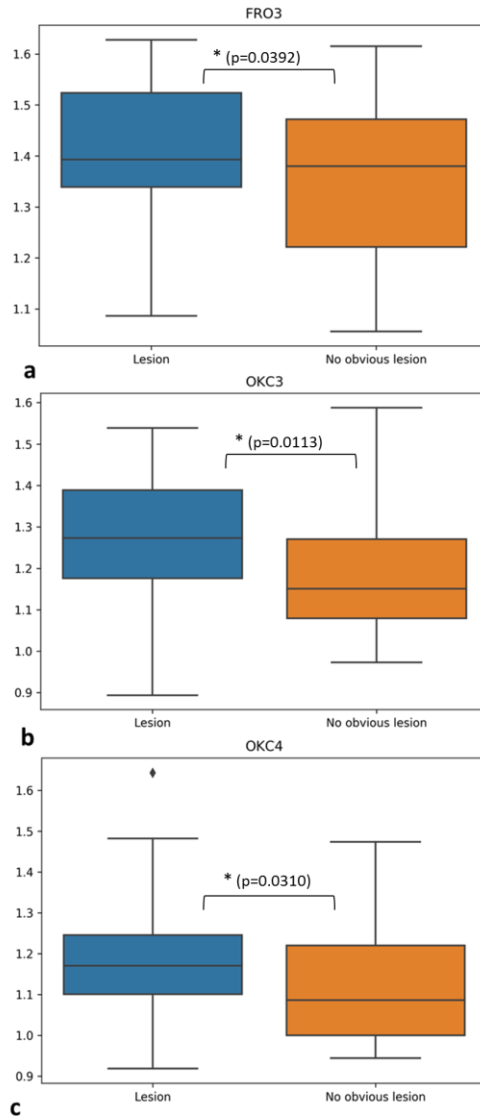


Slika 48. Grafički prikaz srednjih vrijednosti ADC (ordinata, $\times 10^{-3} \text{mm}^2/\text{s}$) i standardnih devijacija u frontalnom dijelu mozga koje se statistički razlikuju međusobno između određenih skupina na temelju različitih segmenata, kako je naznačeno na slici (*, $p \leq 0.05$; A-izrazito nezrela nedonoščad; B- vrlo nezrela nedonoščad; C-kasna do umjerena nedonoščad; Control-novorodjenčad rođena u terminu). U segmentu I ne postoje statistički značajne razlike između skupina.

Najznačajnije razlike između skupina nalaze se u okcipitalnom dijelu mozga, gdje se segmenti II, III i IV razlikuju gotovo između svih skupina, dok između kontrolne skupine i umjerene do kasne nedonoščadi nema razlike ni u tom dijelu mozga.

Najčešće statistički značajnu razliku nalazimo između kontrolne skupine u odnosu na skupine nedonoščadi.

Zanimljivo je da u segmentu I u sve tri ispitane regije mozga ne postoje statistički značajne razlike između skupina što bi potencijalno govorilo o bržem sazrijevanja *rostrum/genu corpus callosa* u svim skupinama nedonoščadi u odnosu na druge ispitivane moždane puteve mozga, što se slaže s rostro-kaudalnim smjerom sazrijevanja *corpus callosa* u prenatalnom razdoblju (231).



Slika 49. Grafički prikaz srednjih vrijednosti ADC (ordinata, $\times 10^{-3} \text{mm}^2/\text{s}$) i standardnih devijacija u svrhu usporedbe između skupine nedonoščadi koji su imali perinatalne lezije na MR nalazu (engl. *lesion*) i onih koji nisu imali očitih lezija na MR nalazu (engl. *no obvious lesion*). Statistički značajna razlika (*, $p \leq 0.05$) prisutna je u segmentu III frontalno (a), te okcipitalno u segmentima III (b), i IV (c).

U usporedbi skupine nedonoščadi koja ima očite perinatalne lezije (*obvious lesion*) vidljive na MR snimkama, te u skupini nedonoščadi koje to nemaju (*no obvious lesion*), statistički značajna razlika u vrijednostima ADC prisutna je u segmentu III frontalno, te u okcipitalnom režnju u područjima segmenata III i IV.

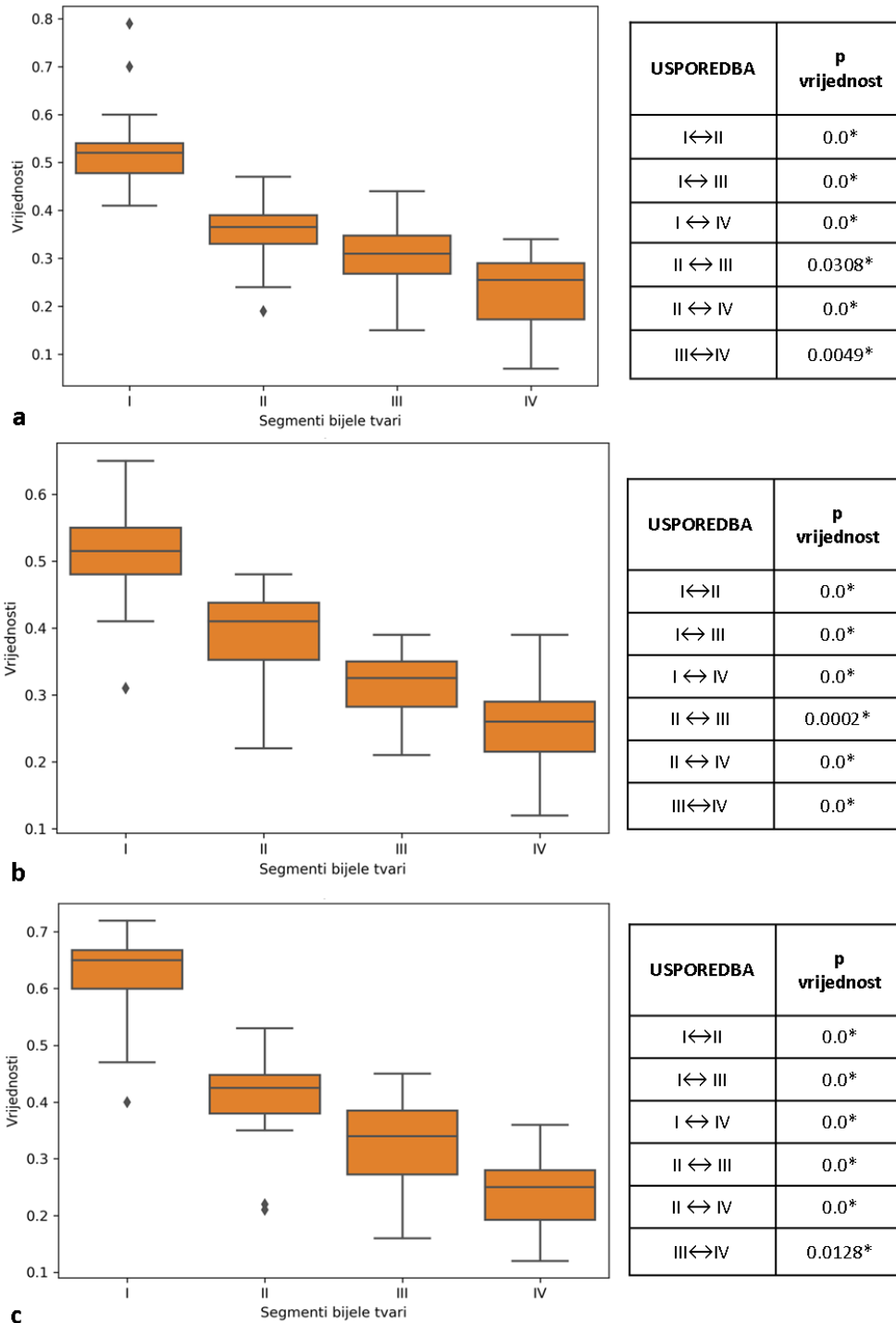
5.2.3. Vrijednosti FA u različitim segmentima bijele tvari u djece dobi dvije godine rođenih kao nedonoščađ

Rezultati mjerenja vrijednosti FA u različitim segmentima bijele tvari dvogodišnje djece rođene kao nedonoščađi na različitim presjecima mozga podijeljeni u dobne skupine prema periodu rođenja prikazani su grafički i tablično, kako slijedi:

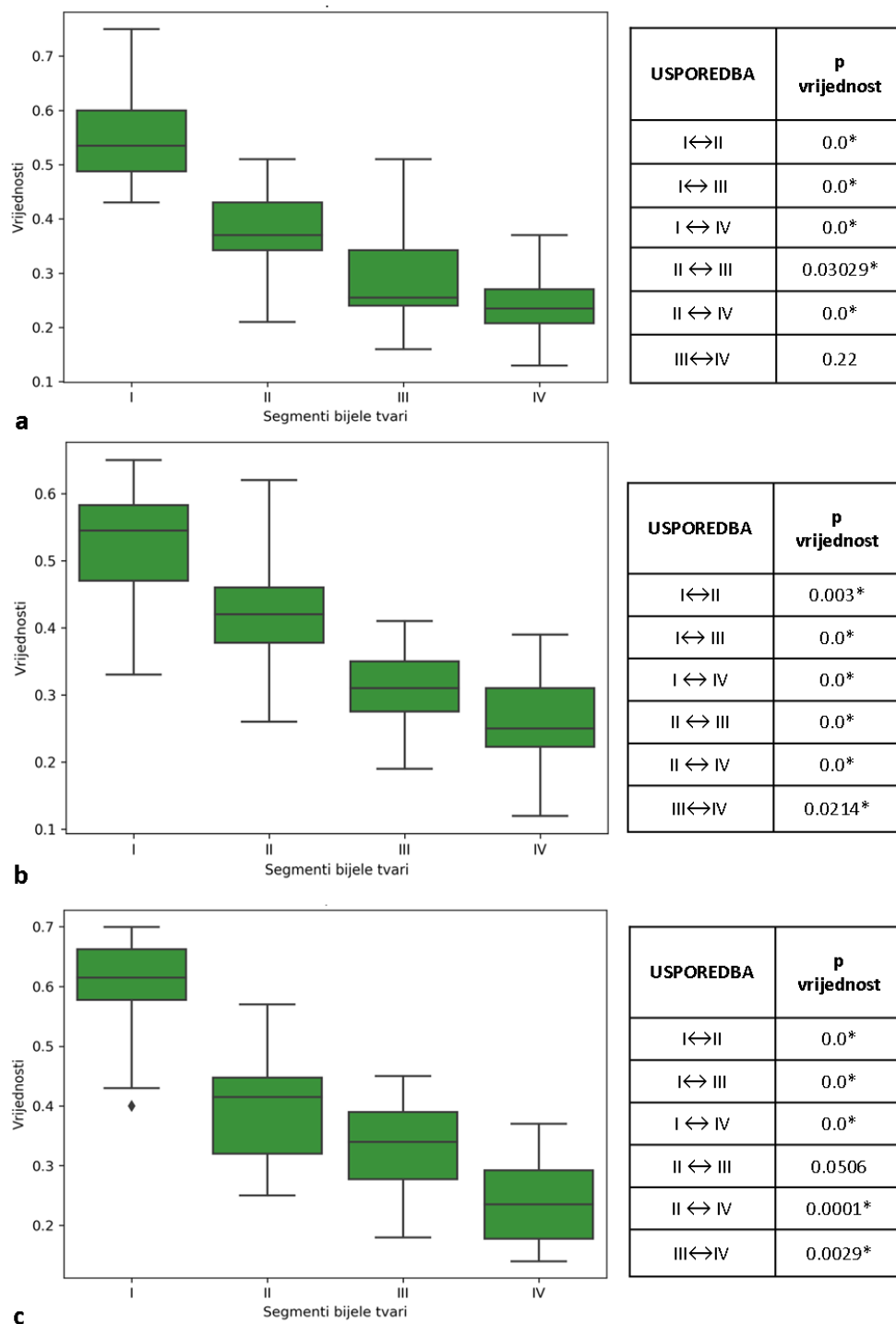
Tablica 14. Srednje vrijednosti i standardne devijacije FA mjerene na različitim regijama interesa u frontalnom (FRONT-I do FRONT-IV), središnjem (MID-I do MID-IV) te okcipitalnom (OKC-I do OKC-IV) dijelu mozga u grupi ispitanika dobi u dvije godine koji rođenjem kao nedonoščađ pripadaju u tri različite dobne skupine- Izrazito nezrela nedonoščađ (22-28 tjedana trudnoće); Vrlo nezrela nedonoščađ (29-32 tjedana trudnoće). Umjerena do kasna nedonoščađ (33-37 tjedana trudnoće).

| REGIJA INTERESA (ROI) | IZRAZITO NEZRELA NEDONOŠENOST | | VRLO NEZRELA NEDONOŠENOST | | UMJERENA DO KASNA NEDONOŠENOST | |
|-----------------------|-------------------------------|--------|---------------------------|--------|--------------------------------|--------|
| | SREDNJA VRIJEDNOST | +/- SD | SREDNJA VRIJEDNOST | +/- SD | SREDNJA VRIJEDNOST | +/- SD |
| FRONT-I | 0.53 | 0.08 | 0.55 | 0.09 | 0.60 | 0.08 |
| FRONT-II | 0.35 | 0.06 | 0.38 | 0.08 | 0.41 | 0.08 |
| FRONT-III | 0.30 | 0.08 | 0.29 | 0.08 | 0.28 | 0.06 |
| FRONT-IV | 0.24 | 0.08 | 0.24 | 0.06 | 0.19 | 0.05 |
| MID-I | 0.52 | 0.07 | 0.52 | 0.09 | 0.58 | 0.09 |
| MID-II | 0.39 | 0.07 | 0.43 | 0.08 | 0.42 | 0.09 |
| MID-III | 0.26 | 0.05 | 0.31 | 0.06 | 0.32 | 0.07 |
| MID-IV | 0.26 | 0.07 | 0.25 | 0.07 | 0.27 | 0.08 |
| OKC-I | 0.62 | 0.07 | 0.60 | 0.08 | 0.66 | 0.09 |
| OKC-II | 0.41 | 0.07 | 0.40 | 0.09 | 0.38 | 0.10 |
| OKC-III | 0.32 | 0.08 | 0.34 | 0.08 | 0.33 | 0.08 |
| OKC-IV | 0.25 | 0.07 | 0.24 | 0.07 | 0.23 | 0.07 |

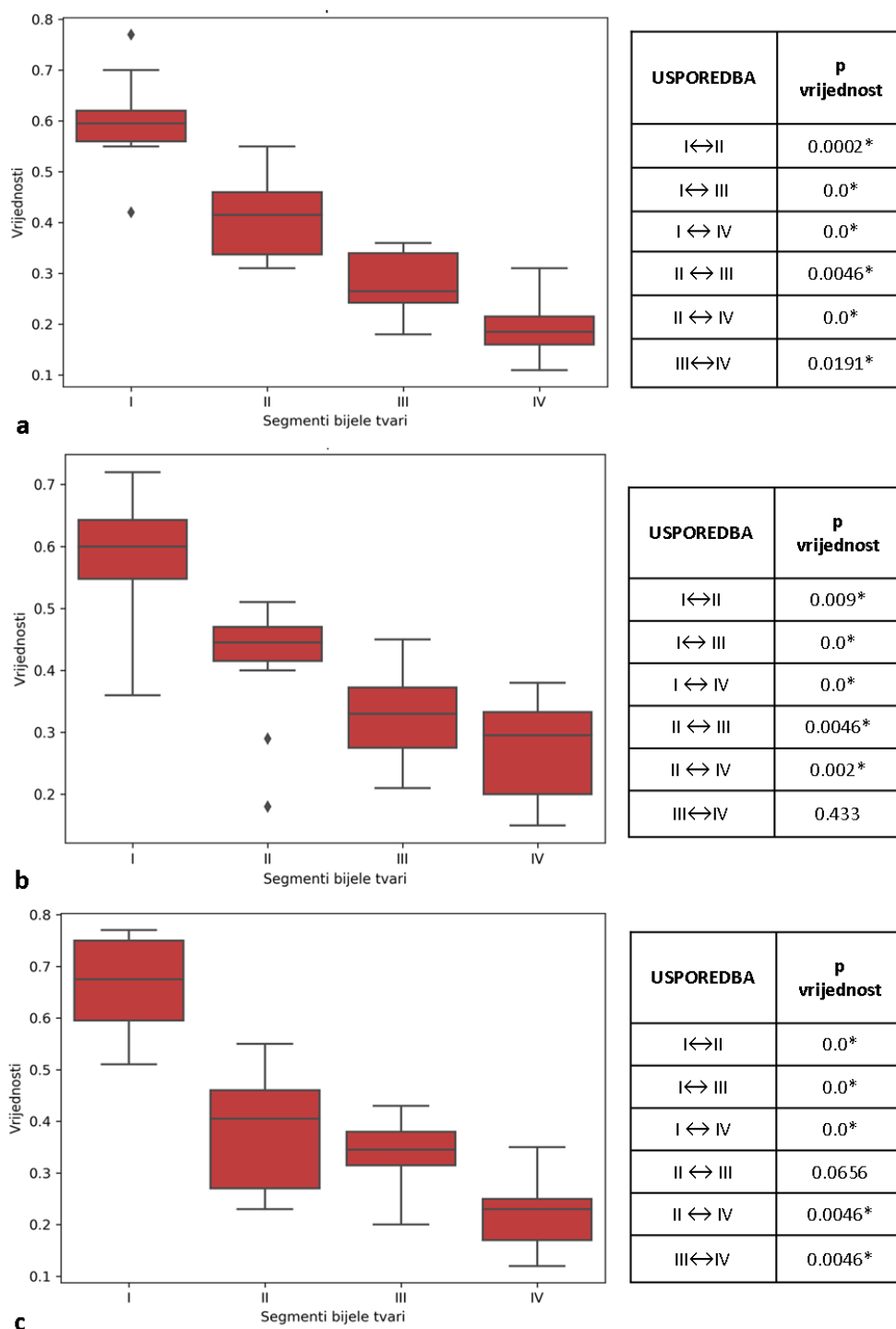
Vrijednosti FA segmenata I-IV u različitim regijama mozga međusobno se statistički značajno razlikuju ($p \leq 0.05$) osim okcipitalno između segmenata II i III u skupinama dvogodišnjaka rođenih kao vrlo nezrela i umjereno do kasna nedonoščađ, te segmenata III i IV u frontalnom području mozga skupine vrlo nezrele nedonoščađi.



Slika 50. Grafički prikaz srednjih vrijednosti FA (ordinata) i standardnih devijacija u dvogodišnjaka rođenih kao skupina izrazito nezrele nedonoščadi po segmentima (apscisa) u različitim dijelovima mozga: frontalno (a), središnje (b), okcipitalno (c). Statistički značajna razlika vrijednosti FA (*, $p \leq 0.05$) prisutna je međusobno između svih segmenata u pojedinim regijama mozga.



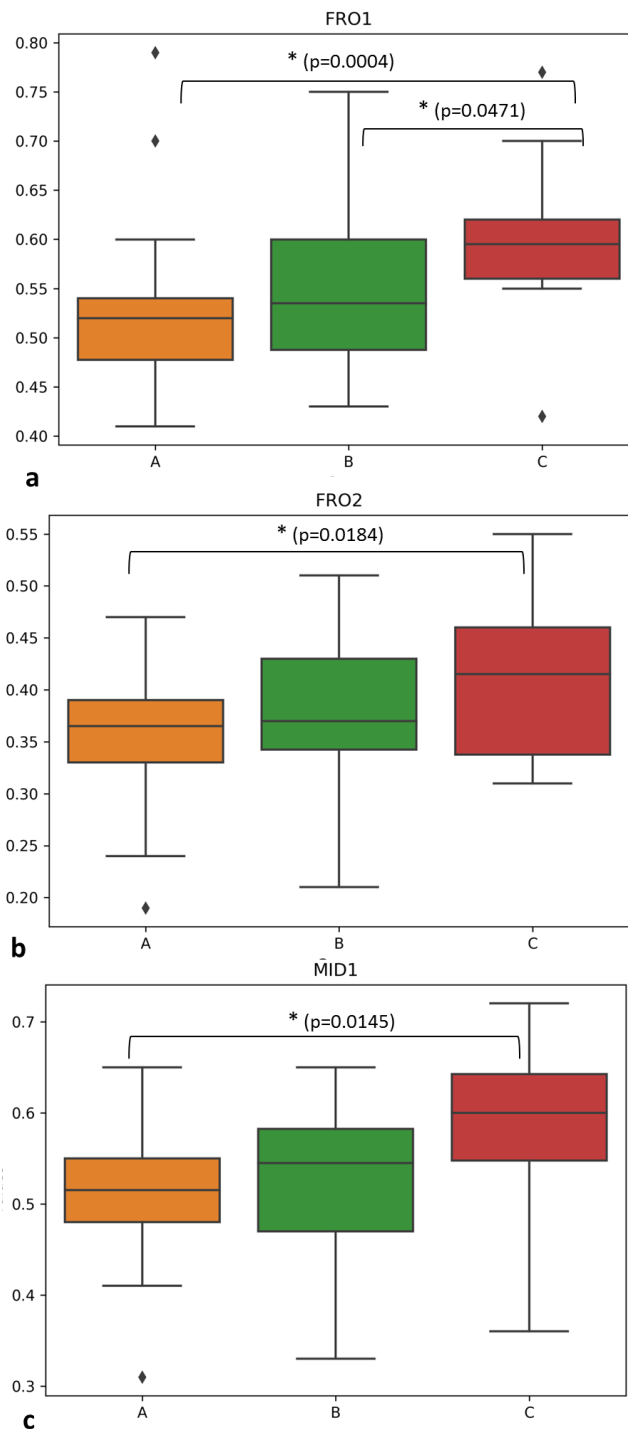
Slika 51. Grafički prikaz srednjih vrijednosti FA (ordinata) i standardnih devijacija u dvogodišnjaka rođenih kao skupina vrlo nezrele nedonoščadi po segmentima (apscisa) u različitim dijelovima mozga: frontalno (a), središnje (b), okcipitalno (c). Statistički značajna razlika vrijednosti FA (*, $p \leq 0.05$) prisutna je međusobno između svih segmenata u pojedinim regijama mozga, osim između segmenta III i IV frontalno (a) i segmenata II i III okcipitalno (c).



Slika 52. Grafički prikaz srednjih vrijednosti FA (ordinata) i standardnih devijacija u dvogodišnjaka rođenih kao skupina umjerena do kasna nedonoščad po segmentima (apscisa) u različitim dijelovima mozga: frontalno (a), središnje (b), okcipitalno (c). Statistički značajna razlika vrijednosti FA (*, $p \leq 0.05$) prisutna je međusobno između svih segmenata u navedenim regijama mozga, osim između segmenata III i IV u središnjem (b) i II i III u okcipitalnom (c) dijelu mozga.

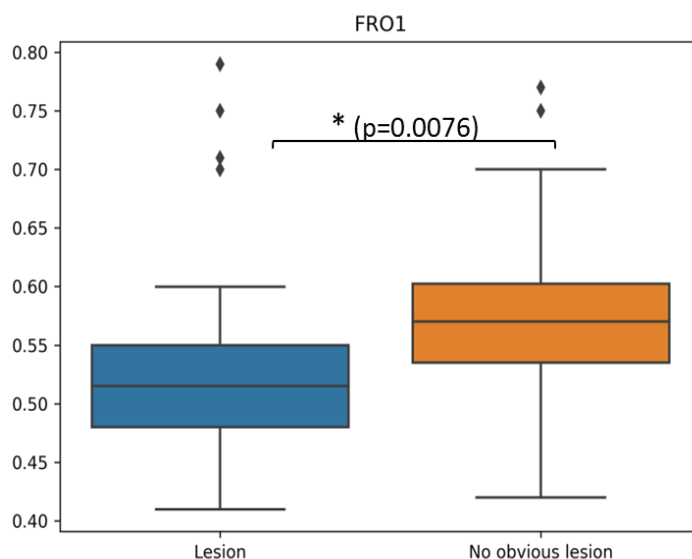
FA vrijednosti po radialnoj osi od moždanih komora prema pjalnoj površini u dobi od dvije godine pokazuju izraženiju diferencijaciju u odnosu na korigiranu terminsku dob, što

govori u prilog dovršenom razvoju svakog segmenta, odnosno formaciji različitih klasa aksona unutar svakog od njih.



Slika 53. Grafički prikaz srednjih vrijednosti FA (ordinata) i standardnih devijacija u dijelovima mozga gdje se skupine dvogodišnje djece (podijeljenih u skupine prema dobi rođenja) međusobno statistički značajno razlikuju u vrijednostima određenih segmenata, kako je naznačeno na slici (*, $p \leq 0.05$; A-izrazito nezrela nedonoščad; B- vrlo nezrela nedonoščad; C-kasna do umjerena nedonoščad).

Različite dobne skupine nedonoščadi snimane MR-om u periodu oko navršene druge godine života poprimaju slične vrijednosti FA u segmentima I—IV bijele tvari, odnosno ne postoje statistički značajne razlike između različitih dobnih skupina u istoj mjeri kao i kod nedonoščadi snimane u terminskoj korigiranoj dobi (vidi paragraf 5.2.2.), što govori u prilog procesa plastičnosti mozga tijekom prve dvije godine života po pitanju maturacije segmenata bijele tvari.



Slika 54. Grafički prikaz srednjih vrijednosti FA (ordinata) i standardnih devijacija kao usporedba između dvogodišnjaka na osnovi prisutnosti perinatalnih lezija u korigiranoj terminskoj dobi. Statistički značajna razlika (*, $p \leq 0.05$) prisutna je samo u vrijednostima segmenta I frontalno.

U usporedbi skupina dvogodišnjaka koji su kao nedonoščad u korigiranoj terminskoj dobi imali očite perinatalne lezije vidljive na MR snimkama (Tablica 7), te skupine nedonoščadi koja nije imala navedene lezije, statistički značajna razlika postoji jedino u FA vrijednostima segmenta I u frontalnoj regiji mozga, što se potencijalno može pripisati produženom razvoju frontalnog režnja gdje i radijalno usmjerene stanice (migratorni neuroni) (232), a ne samo vlakna, čine mikrostrukturalnu pozadinu dobivanja vrijednosti FA.

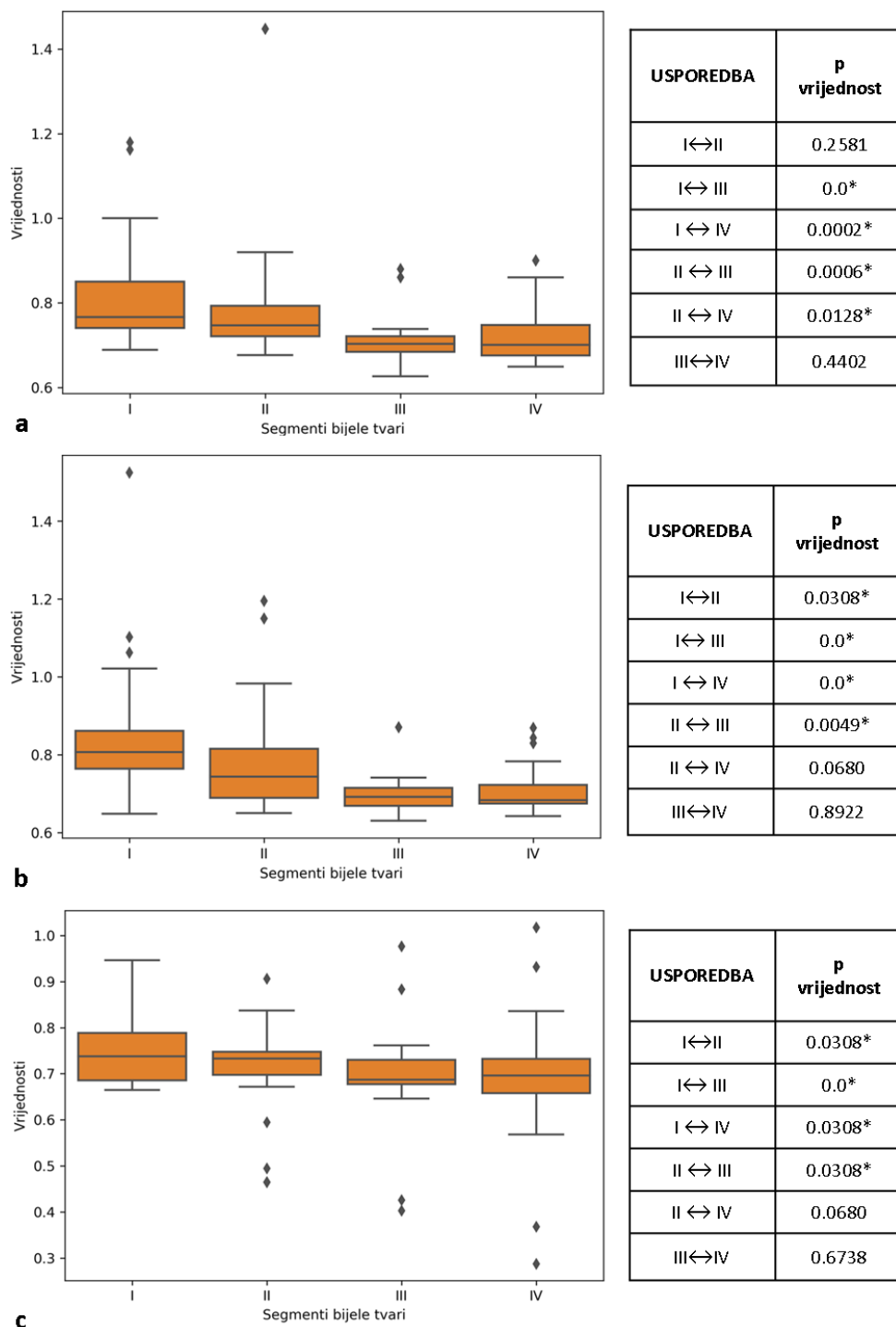
5.2.4. Vrijednosti ADC u različitim segmentima bijele tvari u djece dobi dvije godine rođenih kao nedonoščad

Rezultati mjerenja vrijednosti ADC u različitim segmentima bijele tvari dvogodišnje djece rođene kao nedonoščadi na različitim presjecima mozga podijeljeni u dobne skupine prema periodu rođenja prikazani su grafički i tablično, kako slijedi:

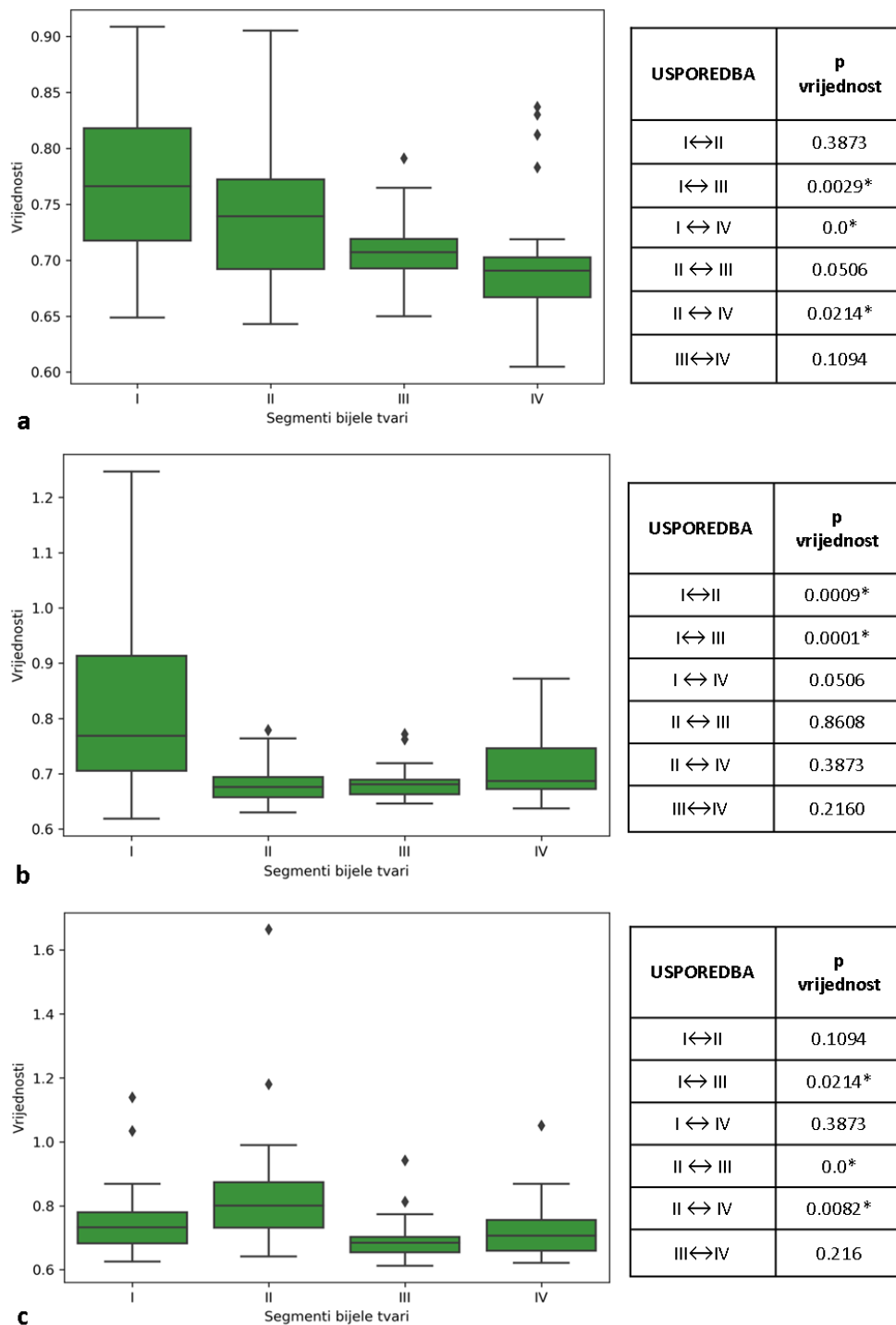
Tablica 15. Srednje vrijednosti i standardne devijacije ADC mjerene na različitim regijama interesa u frontalnom (FRONT-I do FRONT-IV), središnjem (MID-I do MID-IV) te okcipitalnom (OKC-I do OKC-IV) dijelu mozga u grupi ispitanika dobi u dvije godine koji rođenjem kao nedonoščad pripadaju u tri različite dobne skupine-Izrazito nezrela nedonoščad (22-28 tjedana trudnoće); Vrlo nezrela nedonoščad (29-32 tjedana trudnoće); Umjerena do kasna nedonoščad (33-37 tjedana trudnoće).

| REGIJA INTERESA (ROI) | IZRAZITO NEZRELA NEDONOŠENOST | | VRLO NEZRELA NEDONOŠENOST | | UMJERENA DO KASNA NEDONOŠENOST | |
|-----------------------|---|--------|---|--------|---|--------|
| | SREDNJA VRIJEDNOST (x10 ⁻³ mm ² /s) | +/- SD | SREDNJA VRIJEDNOST (x10 ⁻³ mm ² /s) | +/- SD | SREDNJA VRIJEDNOST (x10 ⁻³ mm ² /s) | +/- SD |
| FRONT-I | 0.824 | 0.13 | 0.775 | 0.07 | 0.706 | 0.05 |
| FRONT-II | 0.784 | 0.14 | 0.741 | 0.06 | 0.700 | 0.04 |
| FRONT-III | 0.711 | 0.05 | 0.710 | 0.03 | 0.677 | 0.05 |
| FRONT-IV | 0.722 | 0.06 | 0.701 | 0.06 | 0.688 | 0.06 |
| MID-I | 0.853 | 0.17 | 0.805 | 0.14 | 0.715 | 0.09 |
| MID-II | 0.785 | 0.14 | 0.683 | 0.04 | 0.652 | 0.05 |
| MID-III | 0.696 | 0.04 | 0.684 | 0.03 | 0.663 | 0.04 |
| MID-IV | 0.711 | 0.06 | 0.714 | 0.06 | 0.660 | 0.05 |
| OKC-I | 0.751 | 0.07 | 0.761 | 0.12 | 0.701 | 0.06 |
| OKC-II | 0.705 | 0.10 | 0.846 | 0.21 | 0.720 | 0.11 |
| OKC-III | 0.693 | 0.11 | 0.695 | 0.07 | 0.652 | 0.03 |
| OKC-IV | 0.687 | 0.14 | 0.723 | 0.09 | 0.670 | 0.03 |

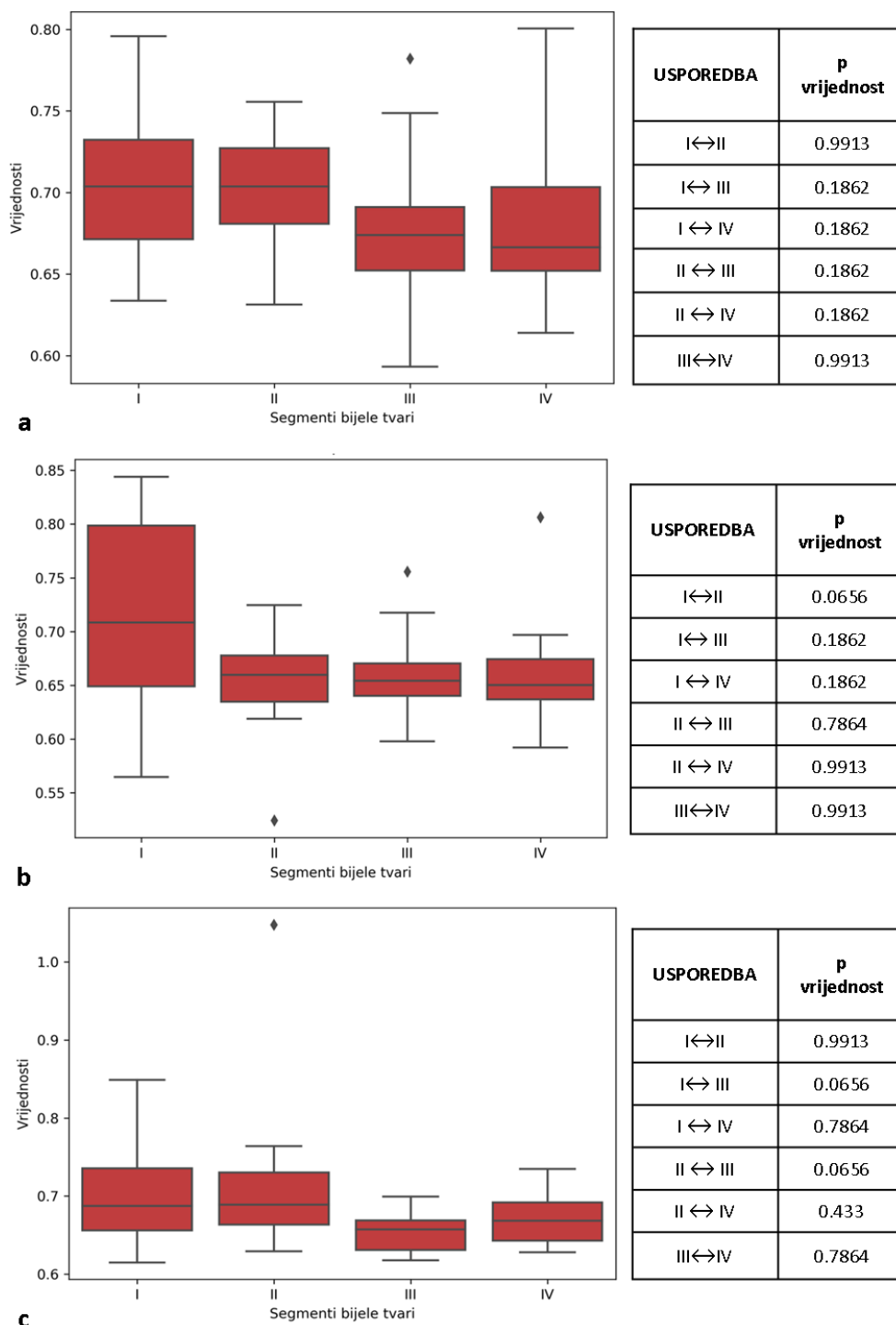
Analizirajući skupine dvogodišnje djece koje se međusobno razlikuju po dobi rođenja, segmenti se međusobno statistički razlikuju po pitanju ADC vrijednosti, osim segmenata III i IV, dok se u skupini koja je rođena kao umjerena do kasna nedonoščad vrijednosti u segmentima međusobno uopće ne razlikuju.



Slika 55. Grafički prikaz srednjih vrijednosti ADC (ordinata, $\times 10^{-3} \text{ mm}^2/\text{s}$) i standardnih devijacija u skupini dvogodišnjaka rođenih kao izrazito nezrela nedonoščad (apscisa) u različitim dijelovima mozga: frontalno (a), središnje (b), okcipitalno (c). Statistički značajna razlika (*, $p \leq 0.05$) prisutna je između svih segmenata međusobno (gledano za svaku regiju mozga), osim između segmenata I i II te III i IV frontalno (a), segmenata II i IV, te III i IV u središnjem (b) i okcipitalnom (c) dijelu mozga.



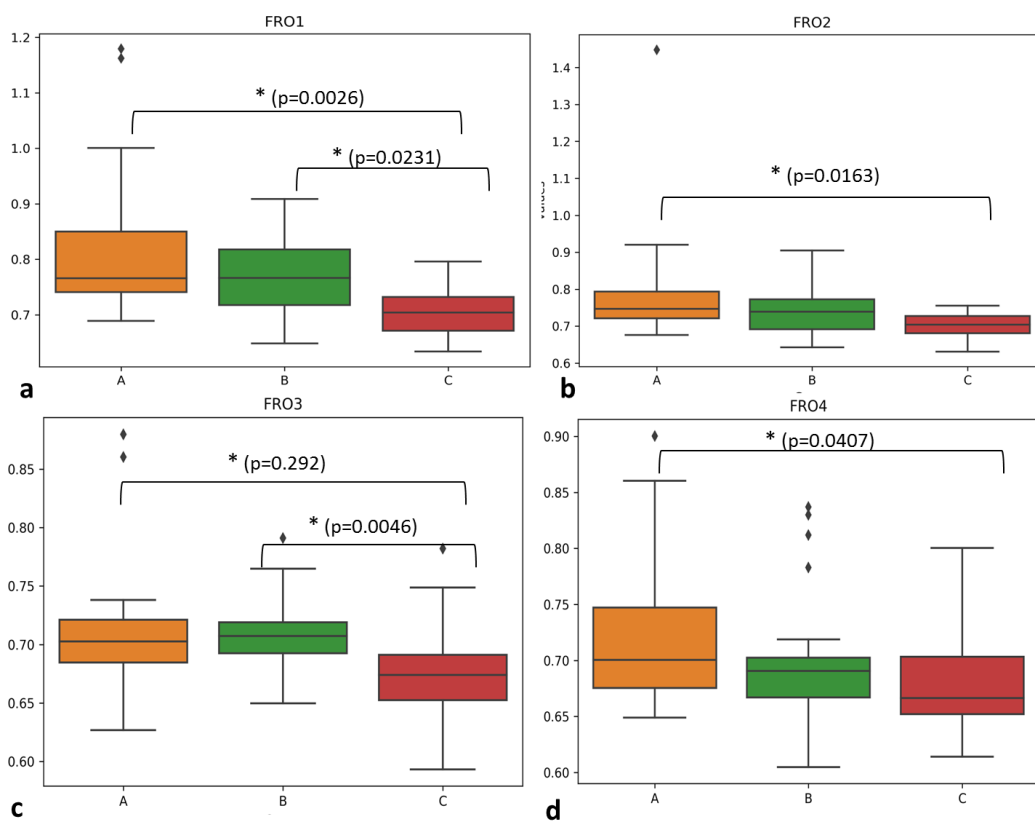
Slika 56. Grafički prikaz srednjih vrijednosti ADC (ordinata, $\times 10^{-3} \text{ mm}^2/\text{s}$) i standardnih devijacija u skupini dvogodišnjaka rođenih kao vrlo nezrela nedonoščad (apskisa) u različitim dijelovima mozga: frontalno (a), središnje (b), okcipitalno (c). Statistički značajna razlika (*, $p \leq 0.05$) prisutna je između segmenata I i III, I i IV, II i IV frontalno (a), segmenata I i II, te I i III u središnjem dijelu mozga dok je u okcipitalnom dijelu (c) ta razlika prisutna između segmenta I i III, II i III te II i IV.



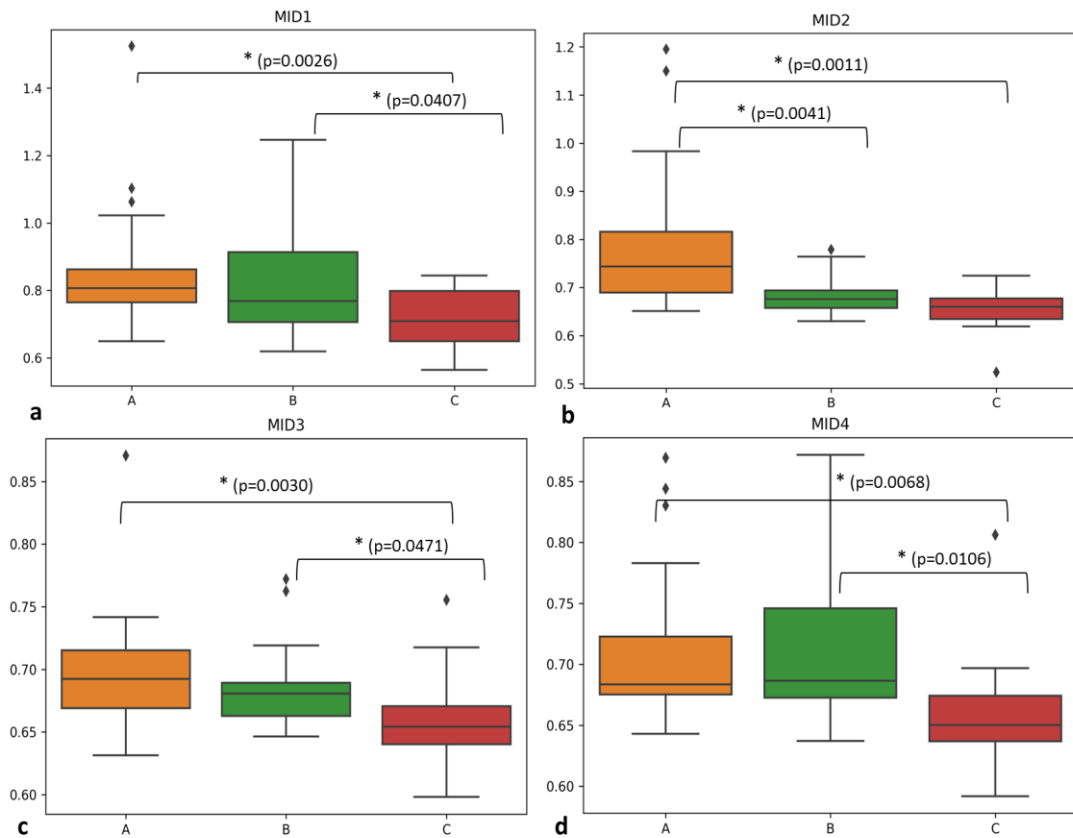
Slika 57. Grafički prikaz srednjih vrijednosti ADC (ordinata, $\times 10^{-3} \text{ mm}^2/\text{s}$) i standardnih devijacija u skupini dvogodišnjaka rođenih kao umjerena do kasna nedonoščad (apscisa) u različitim dijelovima mozga: frontalno (a), središnje (b), okcipitalno (c). Ne postoji statistički značajna razlika u vrijednosti ADC međusobno između segmenata u niti jednoj navedenoj regiji.

Kao i u korigiranoj terminskoj dobi, ADC vrijednosti mjerene u dvogodišnjaka po radialnoj osi ne otkrivaju specifičnu diferencijaciju segmenata u radialnom smjeru kao FA,

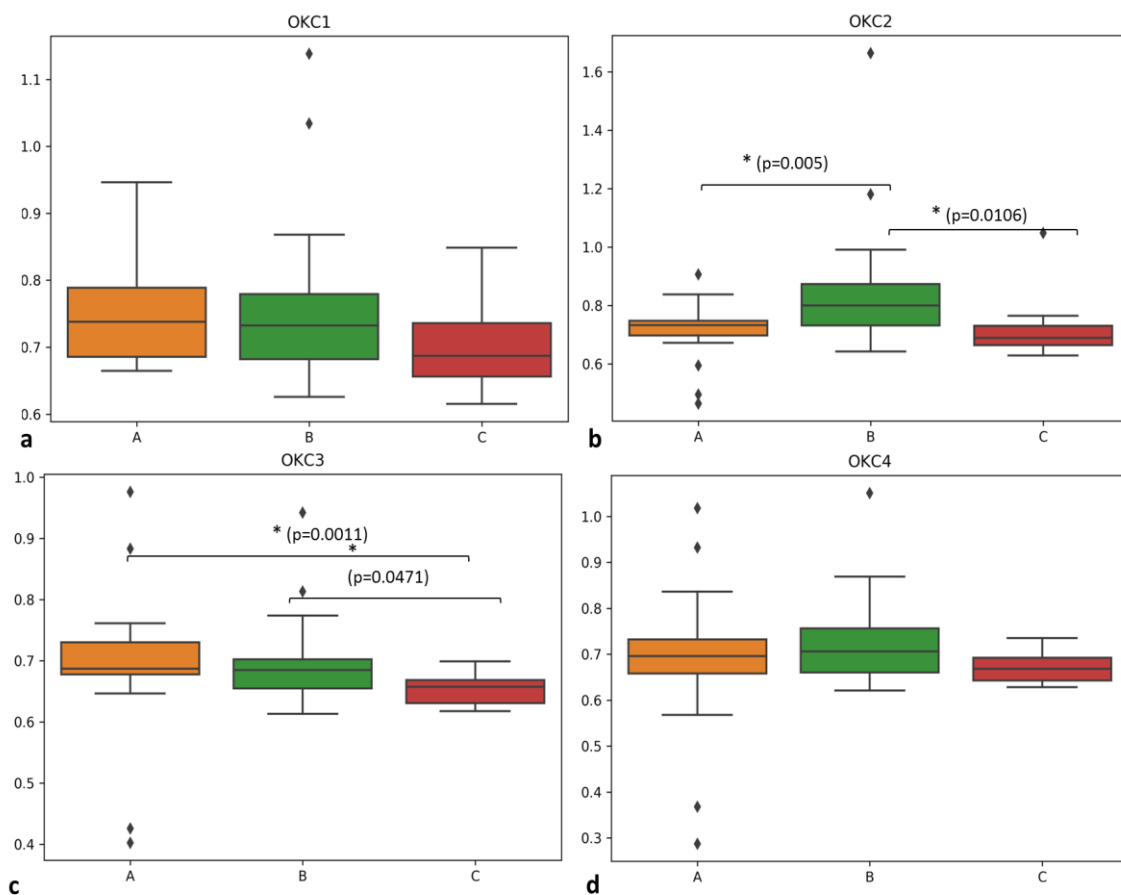
već nude razlike između segmenata koje ne prate nikakav poseban obrazac, pogotovo ako uzmemo u obzir da u skupini umjerene do kasne nedonoščadi vrijednosti ne otkrivaju međusobne razlike između niti jednog segmenta. Jedina zapažena konstanta je razlika vrijednosti segmenta IV u odnosu na druge segmente u skupinama izrazito nezrele i vrlo nezrele nedonoščadi, najčešće u odnosu na segment III. Moguće objašnjenje leži u različitim stadijima mijelinizacije *centruma semiovale* i kratkih asocijativnih puteva (vidi paragraf rasprave 6.2.).



Slika 58. Grafički prikaz srednjih vrijednosti ADC (ordinata, $\times 10^{-3}$ mm²/s) i standardnih devijacija u frontalnoj regiji mozga gdje se skupine dvogodišnjaka (podijeljeni po pripadanju dobnim skupinama nedonoščadi pri rođenju) međusobno statistički značajno razlikuju u vrijednostima određenih segmenata, kako je naznačeno na slici (*, $p \leq 0.05$; A-izrazito nezrela nedonoščad; B- vrlo nezrela nedonoščad; C-umjerena do kasna nedonoščad).

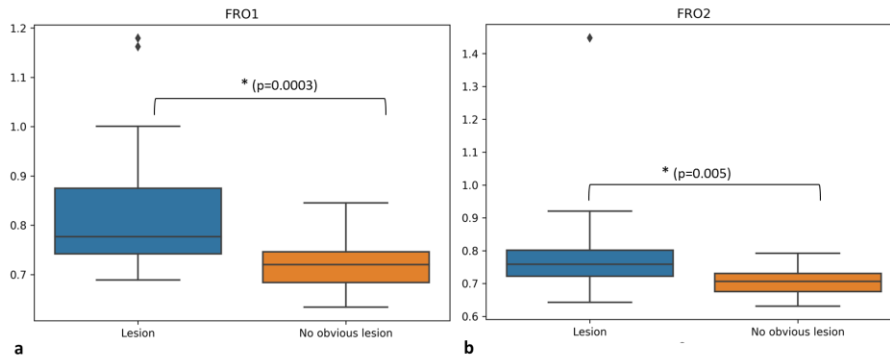


Slika 59. Grafički prikaz srednjih vrijednosti ADC (ordinata, $\times 10^{-3} \text{ mm}^2/\text{s}$) i standardnih devijacija u sredšnjoj regiji mozga gdje se skupine dvogodišnjaka (podijeljeni po pripadanju dobnim skupinama nedonoščadi pri rođenju) međusobno statistički značajno razlikuju u vrijednostima određenih segmenata, kako je naznačeno na slici (*, $p \leq 0.05$; A-izrazito nezrela nedonoščad; B- vrlo nezrela nedonoščad; C-umjerena do kasna nedonoščad).

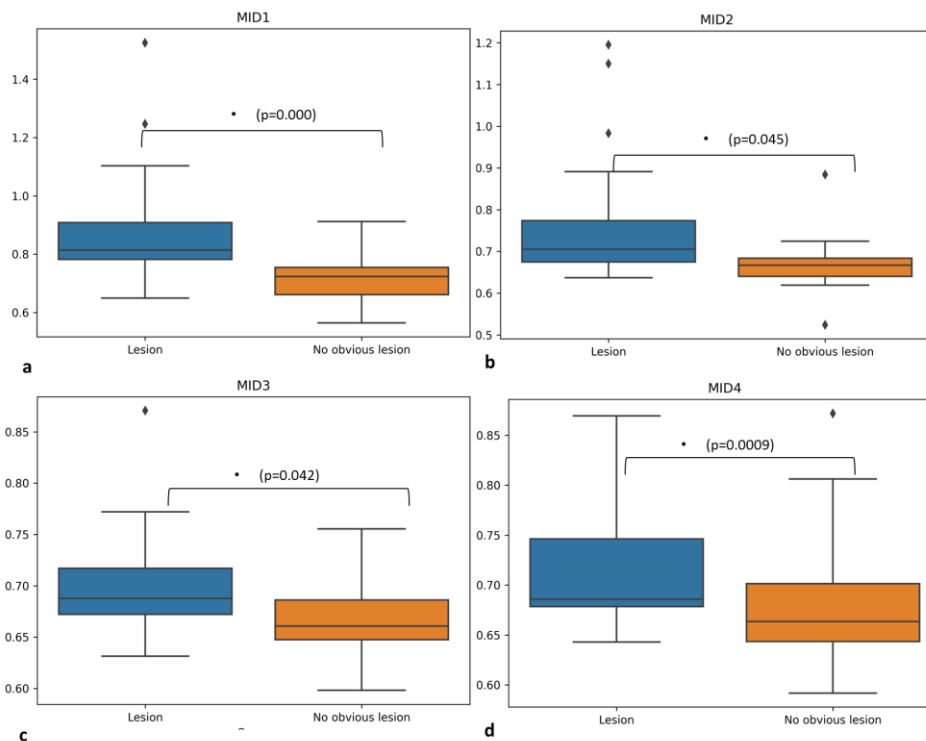


Slika 60. Grafički prikaz srednjih vrijednosti ADC (ordinata, $\times 10^{-3} \text{ mm}^2/\text{s}$) i standardnih devijacija u okcipitalnoj regiji mozga gdje se skupine dvogodišnjaka (podijeljeni po pripadanju dobnim skupinama nedonoščadi pri rođenju) međusobno statistički značajno razlikuju u vrijednostima određenih segmenata, kako je naznačeno na slici (*, $p \leq 0.05$; A-izrazito nezrela nedonoščad; B- vrlo nezrela nedonoščad; C-umjerena do kasna nedonoščad).

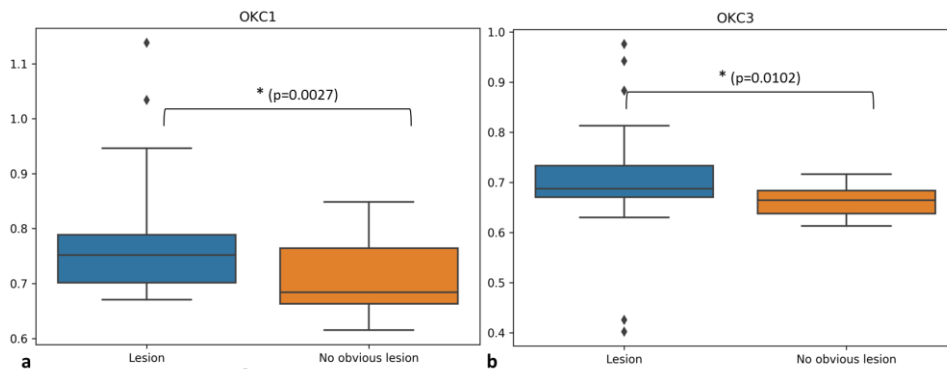
Između različitih skupina dvogodišnjaka, podijeljenih prema dobi, postoje razlike između pojedinih segmenata u različitim dijelovima mozga, ali se odlikuju kao heterogeni rezultati, dok je razlika između skupine rođene kao umjerena do kasna nedonoščad i izrazito rana nedonoščad svojevrsna konstanta. S obzirom na to da nismo uspjeli formirati kontrolnu kohortu dvogodišnjaka u ovom istraživanju, a prijašnji rezultati govore u prilog sličnom maturacijskom stadiju terminske novorođenčadi i umjerene do kasne nedonoščadi, ovakve razlike u ADC vrijednostima su očekivane i opravdane.



Slika 61. Grafički prikaz srednjih vrijednosti ADC (ordinata, $\times 10^{-3} \text{ mm}^2/\text{s}$) i standardnih devijacija kao usporedba između dvogodišnjaka na osnovi prisutnosti perinatalnih lezija u korigiranoj terminskoj dobi. Statistički značajna razlika (*, $p \leq 0.05$) prisutna je frontalno u segmentima I (a) i II (b).



Slika 62. Grafički prikaz srednjih vrijednosti ADC (ordinata, $\times 10^{-3} \text{ mm}^2/\text{s}$) i standardnih devijacija kao usporedba između dvogodišnjaka na osnovi prisutnosti perinatalnih lezija u korigiranoj terminskoj dobi. Statistički značajna razlika između navedenih skupina (*, $p \leq 0.05$) prisutna je u središnjem dijelu mozga u vrijednostima svih segmenata.



Slika 63. Grafički prikaz srednjih vrijednosti ADC (ordinata, $\times 10^{-3} \text{ mm}^2/\text{s}$) i standardnih devijacija kao usporedba između dvogodišnjaka na osnovi prisutnosti perinatalnih lezija u korigiranoj terminskoj dobi. Statistički značajna razlika između navedenih skupina (*, $p \leq 0.05$) prisutna je u okcipitalno u vrijednostima segmenata I (a) i III (b).

ADC vrijednosti u dvogodišnjaka koji imaju različiti MR nalaz u korigiranoj terminskoj dobi, u smislu prisutnosti (Tablica 7) ili odsutnosti perinatalnih lezija, otkrivaju najviše statističkih značajnih razlika između te dvije skupine koje se očituju u segmentima I i II frontalno, svim segmentima u ispitivanoj središnjoj regiji mozga te segmentima I i III okcipitalno.

5.2.5. Kratki pregled kvantitativnih rezultata vrijednosti FA i ADC parametara i njihovo tumačenje u kontekstu histološke slike

5.2.5.1. FA i ADC kao pokazatelji maturacije

5.2.5.1.1. FA vrijednosti segmenata u korigiranoj terminskoj dobi i u drugoj godini života

Vrijednosti FA u nedonoščadi i terminskoj novorođenčadi izmjerenih na MR difuzijskim snimkama u korigiranoj terminskoj dobi govore u prilog različitih vrijednosti svih segmenata međusobno u različitim dijelovima mozga, osim segmenta III (*centruma semiovale*) i IV (bijele tvari *gyrusa*). Svakako je primjetno „padanje“ vrijednosti FA od dubokih prema površinskim odjeljcima (u radijalnom smjeru) a isto tako i smanjivanje međusobnih razlika između segmenata od dubokih prema površinskim segmentima. (Slika 32-35).

U dvogodišnjaka, statistički značajna razlika može se naći i između segmenata III (*centrum semiovale*) i IV (bijela tvar *gyrusa*; slika 50-53), što bi govorilo u prilog tome da, u korigiranoj terminskoj dobi, segment IV/SP *remnant* i dalje služe kao područje za rast kratkih asocijativnih vlakana, što ih u mikrostrukturnom smislu ne razlikuje od *centruma semiovale* (III) koji također u tom razdoblju očigledno još uvijek sadrži rastuća asocijativna vlakna, dok je u dvogodišnjaka taj proces završen.

5.2.5.1.2. Razlike između različitih dobnih skupina nedonoščadi u korigiranoj terminskoj dobi i u drugoj godini života po pitanju vrijednosti FA

Razlike FA po pitanju vrijednosti segmenata između različitih skupina nedonoščadi podijeljenih po dobi postoje u korigiranoj terminskoj dobi (Slika 36-38) ali se nakon dvije godine gotovo potpuno gube (Slika 53), što govori u prilog plastičnosti mozga u svim dobnim skupinama nedonoščadi, jer je u korigiranoj terminskoj dobi razlika između kontrolne skupine i nedonoščadi praktički bila pravilo. Nažalost, u dobi od dvije godine nismo uspjeli formirati kontrolnu skupinu te ona kao takva u ovom istraživanju nije prisutna.

5.2.5.1.3. ADC vrijednosti segmenata u korigiranoj terminskoj dobi i u drugoj godini života

Vrijednosti ADC u korigiranoj terminskoj dobi su izrazito heterogene u smislu razlika između segmenata u pojedinim regijama mozga (Slika 42-45), govoreći eventualno u prilog regionalnim razlikama pri sazrijevanju.

U dobi od dvije godine, ADC vrijednosti kao da prate FA vrijednosti u korigiranoj terminskoj dobi, te međusobne razlike između segmenata postoje ali ne i između segmenata III (*centrum semiovale*) i IV (bijela tvar *gyrusa*) (Slika 55-57). Iznenađuju rezultati u skupini umjerene do kasne nedonoščadi u dobi dvije godine, gdje međusobne razlike između segmenata uopće nema.

5.2.5.1.4. Razlike između različitih dobnih skupina nedonoščadi u korigiranoj terminskoj dobi i u drugoj godini života po pitanju vrijednosti ADC

Na MR-u korigirane terminske dobi, razlike između različitih dobnih skupina nedonoščadi postoje, ali ne i između kontrolne skupine i skupine umjerene do kasne nedonoščadi, što govori u prilog da ADC otkriva svojevrsnu raniju maturaciju potonje skupine (Slika 46-48).

Kod dvogodišnje djece, rođenih kao nedonoščad a podijeljenih u skupine prema dobi rođenja, postoje razlike između pojedinih segmenata u različitim dijelovima mozga, ali se odlikuju kao heterogeni rezultati, dok je razlika između skupine rođene kao umjerena do kasna nedonoščad i izrazito rana nedonoščad svojevrsna konstanta, što je i očekivani rezultat (Slika 58-60).

5.2.5.2. FA i ADC kao markeri perinatalnih lezija

Značajnijih razlika između skupina s i bez očitih strukturnih perinatalnih lezija na MR-u u korigiranoj terminskoj dobi nema po pitanju vrijednosti FA (Slika 39-41). Moguće objašnjenje leži u još uvijek nedovoljno razvijenim snopovima asocijativnih vlakana koji pristupaju moždanoj kori u obliku *fasciculosa* ne dajući veliki doprinos vrijednostima difuzijskih parametara (vidi paragraf rasprave 6.2.).

Po pitanju vrijednosti ADC, navedene dvije skupine u korigiranoj terminskoj dobi razlikuju se u segmentima III (*centrum semiovale*) frontalno, te okcipitalno segmentima III (*centrum semiovale*) i IV (bijela tvar *gyrusa*; Slika 49).

Kada su skupine s i bez očitih perinatalnih lezija na terminskom MR-u uspoređivane u dobi dvije godine, statistički značajna razlika vrijednosti FA nađena je samo u segmentu I (periventrikularna bijela tvar) frontalno (Slika 54).

ADC vrijednosti pak otkrivaju više razlika između navedenih skupina i to u vrijednostima segmenata I (periventrikularna bijela tvar) i II (periventrikularna križanja

puteva i *sagittal strata*) frontalno, segmenata I (periventrikularna bijela tvar), II (periventrikularna križanja puteva), III (*centrum semiovale*) i IV (bijela tvar *gyrusa*) u središnjoj regiji mozga te segmenata I (periventrikularna bijela tvar) i III (*centrum semiovale*) u okcipitalnoj regiji mozga (Slika 61-63). Moguće objašnjenje leži u većoj osjetljivosti ADC vrijednosti na mijelinizaciju (vidi paragraf rasprave 6.2.).

5.2.5.3. Usporedba histološkog prikaza rasta i razvoja aksonskih puteva s MR-DTI difuzijskim parametrima

Usporedba FA i ADC s histološkim nalazima prikazanima u prvom dijelu rezultata upućuje na razvrstavanje projekcijskih, komisuralnih i asocijativnih puteva u radijalnom smjeru od ventrikla prema korteksu (vidi (107)).

U dubokom odjeljku, odnosno segmentu I (periventrikularna bijela tvar) i II (periventrikularna križanja puteva i *sagittal strata*), gdje postoji velika kompaktnost snopova s obzirom na to da se različiti sustavi vlakana sažimaju u manjem periventrikularnom prostoru (medijalno od razine izlaska *capsulae internae*), korelacija kvantitativnih rezultata FA i ADC s histologijom je očita. U površinskom odjeljku, kao što su segmenti III (*centrum semiovale*) i IV (bijela tvar *gyrusa* i *SP remnant*), ta korelacija je manje uočljiva, što upućuje na dinamičan rast završnih asocijativnih pleksusa unutar bogatog ekstracelularnog matriksa.

FA se pokazala kao dobar parametar maturacije, sve do druge godine života. Za razliku od toga, ADC pokazuje slabiju korelaciju s maturacijom na histološkom prikazu, što se može tumačiti da više ovisi o mijelinizaciji koja je relativna, posebno za asocijativne puteve (vidi u raspravi).

S obzirom da su FA i ADC parametri prvotno mjereni u korigiranoj terminskoj dobi, kada se očekuje da je većina aksonalnih puteva već razvijena (komisuralna, projekcijska, (duga) asocijativna), odnosno da su eferentni i aferentni putevi već definirani te da su dosegli ciljne zone, očekivana diferencijacija u vrijednostima FA, a nešto manje i ADC, u radijalnom smjeru potvrđena je našim rezultatima. Već sami grafički prikazi pružaju uvid u „padajući slijed“ vrijednosti (Slika 32-34) FA koji govore od njihovoj radijalnoj distribuciji, odnosno da i DTI parametri razlikuju *corpus callosum* od periventrikularnih križanja puteva (i *sagittal strata*), a njih pak od *centruma semiovale* sačinjenog od rastućih snopova asocijativnih puteva.

Važno je naglasiti da u središnjoj regiji mozga segmentom II dominira razvijeni moćni kortikospinalni put zajedno s fronto-pontinim putevima, koje na ovoj rezolucijskoj MR-DTI razini nije moguće razlučiti od periventrikularnih puteva s obzirom da „preuzimaju“ vrijednost FA, no ipak i dalje nedovoljno da bi dosegli vrijednosti *corpus callosum*-a.

Kvantitativni rezultati vrijednosti parametara difuzije i njihova korelacija s histologijom potvrđuju da je razvitak segmenata prolongiran tijekom razvoja mozga, od 22. tj pa nadalje, što je jedna od odlika razvitka bijele tvari u čovjeka i bitno se razlikuje od eksperimentalnih životinja u kojima nema pojedinih segmenata (npr bijela tvar *gyrusa*) i u kojima je razvitak brz i sažet te nema jasne rezolucije u slijedu rasta pojedinih sustava vlakana.

FA i ADC parametri svakako nam omogućuju indirektan uvid u diferencijaciju razvoja različitih klasa aksonskih puteva smještenih u segmente bijele tvari u radijalnom smjeru (od moždanih komora prema pijačnoj površini).

6. RASPRAVA

Traganje za histološkim korelatima kvalitativnih i kvantitativnih promjena na MR slikovnom prikazu tijekom razvoja mozga djeteta u ovom istraživanju svoje uporište ima upravo u segmentima bijele tvari kao preciznim histološkim pokazateljima rasta i razvoja aksonskih puteva. Normativni podaci prikazani u ovoj disertaciji koristit će se u tekućem i budućem radu naše istraživačke grupe.

Praćenje razvitka segmenata bijele tvari u nedonoščadi dobar je pokazatelj sazrijevanja moždanih puteva i odnosa s ostalim neurogenetskim procesima, te predstavlja nastavak istraživanja segmenata bijele tvari s naglaskom na histološke i neuroradiološke pokazatelje njihova razvoja (95,107,109) i potencijalnu primjenu u kliničkom praćenju nedonoščadi.

Podaci dobiveni u ovoj studiji (kvantitativni i kvalitativni) zahtijevaju detaljniju raspravu o razvojnom pojavljivanju segmenata bijele tvari do konačne segmentacije adultnog tipa (106), vrijednostima FA i ADC u korelaciji sa strukturnim MR-om i histološkim preparatima mozga, uz neizostavan osvrt na njihovo moguće kliničko značenje u perinatalnim oštećenjima bijele tvari.

6.1. Razvoj bijele tvari do konačne segmentacije u adultni tip prema Von Monakowu

Težnja da se masa bijele tvari mozga podijeli u anatomske jasno definirane snopove s određenim funkcijama i značenjima postoji od samih početaka neuroanatomskih istraživanja (233). Problem na koji se nailazi pri proučavanju razvoja bijele tvari, a na kojeg smo naišli i pri izradi ove doktorske disertacije, dvojake je prirode; naime, ni histološke i imunohistokemijske a ni neuroradiološke metode ne pružaju dovoljno izravan uvid u razvoj aksonskih puteva ljudskog mozga. Preciznije metode za prikaz i praćenje moždanih puteva, korištene kroz povijest, su neuroanatomske metode *tracinga* na eksperimentalnim životinjama, odnosno primatima kao najbližim ljudskim srodnicima, poput autoradiografskih metoda praćenja (234–236). Nažalost, komparativne neuroanatomske metode ne pružaju uvijek vjerodostojan prikaz puteva u čovjeka (237), te ponekad u literaturi dovode do nedosljednosti u nazivlju.

Histologija, kao što je prikazano i u rezultatima ove studije, predstavlja komplementarnu metodu oslikavanju MR-om, no ne nudi odgovore na sva pitanja, s obzirom da je ta metodologija u razvojnoj neuroznanosti ograničena. Važan preduvjet i gotovo

imperativ pri korištenju neuroradioloških metoda, prije svega traktografije, je dobro poznavanje klasične neuroanatomije, kako bi se maksimalno izbjegli lažno pozitivni ili pak lažno negativni rezultati (238,239).

Histokemijske i imunohistokemijske metode, koje se mogu koristiti za odrasli mozak, često nam ne govore ništa u razvojnom smislu s obzirom da su putevi tek u procesu sazrijevanja a problem je posebice izražen zbog nemijeliniziranog tkiva. Ono na što se možemo osloniti su neizravni pokazatelji, poput Nissl metode koja u neobojanim dijelovima tkiva ukazuje na vlakna koja organiziraju i raspršuju skupine stanica. Preparati moždanog tkiva analizirani histokemijskom metodom distribucije AChE (91,240) predstavljaju vrijedne i rijetke nalaze koji prikazuju moždane puteve, no njihova slabost je u tome što ih ne boja sve, posebice ne asocijativna vlakna koja čine temelj funkcionalne povezanosti unutar hemisfere. Metoda koja se približava vjernom prikazu razvoja vlakana je Di-I tracing, gdje se u tkivo od interesa injicira lipofilna boje koja se pasivno prenosi anterogradno i retrogradno duž membrane neurona te na taj način prikazuje vlakna ispitivanog puta. Navedena metoda korištena je, između ostaloga, u studiji (241) gdje je prikazan razvoj vidnog puta u čovjeka tijekom srednje fetalnog razdoblja, no metodi se zamjera dugotrajnost, jer je potrebno i nekoliko mjeseci kako bi boja prešla udaljenost od par milimetara, iako postoje neke studije koje smatraju da bi se veća brzina mogla postići dugotrajnijom fiksacijom *postmortem* tkiva (242).

Naglasak u ovom radu stavljen je na razvoj segmenta II bijele tvari, odnosno periventrikularna križanja aksonskih puteva a još više na aksonalni sagitalni sustav (*sagittal strata*). Naime, u suvremenoj bazičnoj i kliničkoj literaturi ne postoji puno podataka o navedenom aksonalnom sustavu, a njegovo anatomsko definiranje seže još u sam početak 19. stoljeća (104,227,243–245), no od tog perioda pa sve do današnjeg razdoblja postoje određene nedoumice a i određeno zanemarivanje njegove važnosti. Kroz povijest, *sagittal stratum* više puta bio je poistovjećivan s FLI ili optičkom radijacijom, što je samo djelomično točno. Prvi detaljniji točni opisi *sagittal strata* potječu od Stevena Polyaka (246), kao autoriteta na području anatomije optičke radijacije, što pobuđuje daljnji interes za anatomsko-funkcionalnim značenjem i potencijalnim oštećenjem *sagittal strata* (108,109,225,247). Naši rezultati (109) ukazuju na kompleksnost navedenog aksonalnog sustava, koji uz komisuralna i projekcijska vlakna, sadrži i asocijativna vlakna u razvitku na granici s dubokim dijelom SP zone. Važnost se također nalazi u tome što vlakna *sagittal strata* čine svojevrsnu interakciju

sa stanicama SVZ (posebice vanjski dio SVZ) u fetalnom razdoblju te raspršuju različite tipove stanica (uglavnom proliferativnih) koji se nalaze u toj zoni, za koju određeni znanstvenici smatraju da sadrži ključ posebnosti razvitka neokorteksa primata (248,249). Dodirna točka asocijativnih puteva i ove doktorske disertacije, nalazi se u najdubljem sloju SP zone (109,220), te je prikazana u našim rezultatima kao AChE negativna linija koja se razvija uz *external sagittal stratum* (245,246). S obzirom na to da je ova disertacija osnova za daljnja klinička istraživanja vezana za hipoksijsko-ishemijske događaje u perinatalnom razdoblju te da naša istraživačka grupa ima perspektivne, još neobjavljene, rezultate vezane za vidljivost *sagittal strata* (109) na MR slikovnom prikazu u korelaciji s kliničkim ishodom (247), jasno je da je poznavanje razvoja različitih klasa moždanih puteva (komisuralni, projekcijski, asocijativni) vrlo važno za interpretaciju dobivenih kliničkih rezultata.

Asocijativni putevi, kojih se dotičemo u ovoj disertaciji, a mogu se prikazati MR-om, su FFO i *fasciculus fronto-occipitalis inferior* (FFOi)/ FLI, te predstavljaju duge asocijativne puteve koji se najranije razvijaju u čovjeka. Kod navedenih puteva također postoje nesuglasice oko nazivlja. Naime, Schmahmann i Pandya (225,250), vodeći se prema klasičnoj literaturi, smatraju da se naziv FFO (104) isključivo odnosi samo periventrikularni snop vlakana koji spaja frontalni i okcipitalni režanj, te se kroz povijest pogrešno smatrao jedinstvenim entitetom s *fasciculus subcallosus* Muratoff (251) i kalozalnim tapetumom (252), dok se asocijativni snop vlakana koji se nalazi lateralno od *capsula externa* naziva FLI (244). Međutim, Davis (253) u radu o navedenom aksonalnom snopu, između ostaloga, donosi zaključak da bi se taj naziv trebao napustiti te koristiti naziv FFOi, kao što je 1909. godine predložio i Curran (254), koji nije isključio postojanje FLI, a kojega u pojedinim odsječcima puta kroz okcipitalni režanj smatra integrativnim dijelom FFO. Problem asocijativnih vlakana okcipitalnog dijela dodatno se komplicira kada se uzme u obzir ponovno dobivanje na važnosti vertikalnog okcipitalnog fascikulusa nakon gotovo cijelog stoljeća (245,255,256), koji spaja dorzalni i ventralni dio vizualnog sustava, pripada okcipitalnom polu, a leži lateralno od FLI i FFOi, koji prema tome, ipak postoje kao zasebna dva snopa (257). Kratki presjek povijesnih neslaganja oko asocijativnih vlakana govori nam o važnosti modernih neuroradioloških tehnika koje pružaju uvid u anatomiju mozga zdravih ispitanika *in vivo*, no također upozorava na i danas mnoge neriješene nedoumice oko anatomskih nazivlja i položaja moždanih puteva, unatoč razvijenoj tehnologiji koja ipak zahtjeva posebno proučavanje i poznavanje klasične literature.

Bez obzira na navedene nesuglasice oko anatomskog nazivlja, uska povezanost *sagittal strata* sa sve tri klase aksonskih puteva (komisuralni, projekcijski i asocijativni) te njihova interpretacija na histološkim preparatima u korelaciji s MR slikovnim prikazom u našim rezultatima daje na važnosti tom aksonskom sustavu te potvrđuje važnost definiranja razvoja aksonskih puteva po idući radijalno od moždanih komora prema sivoj tvari mozga (107,109,247). Osim *sagittal strata*, druga komponenta segmenta II bijele tvari, periventrikularna križanja aksonskih puteva (C1-C6) također kriju još nedovoljno poznat potencijal kao razvojni ili pak patološki biomarkeri na MR slikovnom prikazu u neurorizične djece (više o tome u sljedećim paragrafima) (134,247).

6.2. Neurobiološka razvojna interpretacija dobivenih kvalitativnih i kvantitativnih rezultata

Slikovni MR prikaz prolazne laminarne organizacije fetalnog mozga važna je stavka u procjeni normalnog, priželjkivanog razvoja djeteta te je indirektni pokazatelj histoloških neurogenetskih događanja tijekom njegova sazrijevanja. Zahtjevnost interpretacije strukturnih MR slika prvenstveno kao razlog ima u dugim relaksacijskim T1 i T2 vremenima zbog velikog sadržaja vode u mozgu fetusa, uz brze razvojne promjene u samoj strukturi te postupnom smanjivanju T1 i T2 relaksacijskih vremena u periodu nedonošenosti (258,259). Možemo reći da najveću potrebu i korist za MR slikovnim prikazom imaju neurorizična djeca, posebice nedonoščad što nas dovodi do dodatnih problema i pitanja- koje su promjene zapravo očekivan maturacijski fenomen a što je patologija? Primjerice, ventrikulomegaliju vežemo uz određene patologije, dok je kao prolazan događaj prisutna u nedonoščadi oko 26 tjedana trudnoće i to u stražnjim rogovima lateralnih komora. Također, eksteracerebralni prostor često je proširen i ispunjen likvorom, što perzistira do 36. tjedna gestacije („benigni vanjski hidrocefalus“), no može ali i ne mora proći do korigirane terminske dobi (260). Upravo te individualne varijacije u kombinaciji s nedovoljno definiranim vremenskim okvirima za pojedine prolazne pojave na MR-u zahtijevaju iznimno kritički pogled i analizu MR slika u donošenju procjena daljnjeg razvoja djeteta. DEHSI (od engl. *diffuse excessive high signal intensity*), kao difuzni hiperintenzitet na T2 snimkama se primjerice smatrao očitim znakom difuznog oštećenja bijele tvari u nedonoščadi (261,262) te samim time dobio važnost u nepovoljnom prediktivnom značenju za neurorazvoj djeteta, posebice na kognitivno-lingvistički aspekt (263), no postavlja se pitanje što zapravo DEHSI jest, i spadaju li određeni stupnjevi DEHSI-a u normalan maturacijski obrazac. Kidokoro i suradnici (134) u DEHSI uključuju i vidljivost okcipitalnog periventrikularnog križanja, dok naši rezultati

govore u prilog da je to do jedne mjere uobičajen nalaz, ali u određenoj dobnoj skupini nedonoščadi, koji se može zadržati i do korigirane terminske dobi, što smatraju i neki drugi autori (262). Određenu zagonetnost predstavljaju prolazne T2 hipointenzivne linije koje histološki čine nakupine stanica, poput *sagittal strata* u okcipitalnom režnju, za koju naši podaci ukazuju da se radi o mnogo kompleksnijoj fibrilarno-staničnoj arhitekturi (109) od samih migrirajućih (glijalnih) stanica, kako se navodi u većini studija. Stanične nakupine, najčešće prisutne u frontalnim periventrikularnim križanjima, smatraju se nakupinama glija stanica koje migriraju te karakteriziraju nezrele stadije mozga (264), što se slaže i s našim rezultatima, no prisutna je nedostatnost histoloških korelata koje ukazuju na točan tip stanica zarobljenih od strane vlakana u tom području. Također, germinativni matriks prisutan je u periodu do 30/32 tjedna trudnoće, što otprilike odgovara periodu kada nestaju i glijalne „kapice“ u sklopu periventrikularnih križanja (262). Naši rezultati po pitanju prolaznih zona donekle se slažu i s *postmortem in situ* MR slikovnim prikazom moždanog fetalnog gdje je razlika između SP i IZ najveća oko 19/20 tjedana gestacije, no rezultati drugih studija navode da se ta razlika u intenzitetu signala gubi oko 24. tjedna gestacije (265,266), što je prilikom analize naših ispitanika vidljivo tek nakon 28. tjedna gestacije. Naši radiološki rezultati ne ukazuju na troslojnu strukturu SP zone u periodu oko 20. tjedna gestacije koja je navedena u istoj studiji Scola i suradnici (265), no ta zanimljiva podjela SP na tri dijela u potpunoj su suglasnosti s histološkim prikazom dinamike sublaminarne podjele SP zone (220) naše istraživačke grupe. Najjasniji prikaz laminarne organizacije fetalnog mozga ipak je prisutan tek kod snimanja MR uređajem snage 7T (266), jer su *in vivo* studije ograničene na manje kvalitetne sekvence, što je razumljivo i kod fetusa *in utero*, kao i kod snimanja nedonoščadi. Fenomen prolaznih struktura i dalje nije razjašnjen, tako da se u nekim radovima smatra da je visoki intenzitet signala na T2 MR snimkama posljedica visoke koncentracije radijalne glije (262), dok naša istraživačka grupa pripisuje to većoj količini ekstracelularnog matriksa potrebnog za rast vlakana u tom području (95), no moguća je kombinacija oba objašnjenja. Naši najmlađi *in vivo* ispitanici snimani su u periodu od 28. tjedna trudnoće, te se na njima najjasnije vide prolazne fetalne strukture i zone i periventrikularna križanja, što je u suglasnosti s većinom studija koje su vezane uz *in vitro* (266) i *in vivo* MR prikaz mozga u tom razdoblju, čak i kada postoje neslaganja oko pojedinih naziva struktura ili kliničkog značenja njihove vidljivosti, slabe vidljivosti ili nevidljivosti prilikom analize MR slikovnih prikaza.

Razvojem difuzijskih MR sekvenci, analiziranje slikovnih prikaza dobilo je kvantitativnu dimenziju u smislu davanja određenih numeričkih vrijednosti pojedinim parametrima tkiva što je privuklo pažnju mnogim vodećim svjetskim pedijatrijskim neuroradiološkim istraživačkim skupinama, kako po pitanju maturacijskih promjena u normalnom razvoju mozga djeteta (128,151,152,221,267–269), tako i po pitanju perinatalnih lezija mozga (261,268,278,279,270–277), s obzirom da odstupanja vrijednosti parametara difuzije vode od normalnih vrijednosti mogu upućivati na procese oštećenja na staničnoj i fibrilarnoj razini prije nego se uoče na konvencionalnom MR slikovnom prikazu. Najbolja potvrda osjetljivosti i specifičnosti metode dobije se longitudinalnim praćenjem djece, odnosno njihovim kliničkim ishodom. Tako se, između ostalih, navode abnormalnosti difuzijskih parametara u smislu redukcije difuzije u bijeloj tvari (272), u talamusu, kortikospinalnim putevima i *capsuli interna* u novorođenčadi s encefalopatijom (270), zatim redukcija vrijednosti FA u *splenium corporis callosi* te stražnjem kraku *capsulae internae* kod djece s hipoksijsko ishemijskim oštećenjem u odnosu na kontrolnu skupinu, ali bez promjene vrijednosti ADC u istim područjima (277). Studija Zhang i suradnici (2016) pak navodi značajne promjene vrijednosti ADC i FA skupine s HIE u odnosu na kontrolnu skupinu u područjima *corone radiate*, *fasciculus longitudinalis superior*, FLI, stražnji krak *capsulae internae* te *genu* i *splenium corporis callosi* (280). Nažalost, unatoč mnogim studijama i višegodišnjim istraživanjima, nije se došlo do jedinstvenih rezultata, već studije nude razne kombinacije rezultata, ali uglavnom sa zajedničkim stavom da redukcija FA prati HIE, dok je ADC nešto manje osjetljiv parametar za perinatalne lezije te da je za donošenje određenih zaključaka po pitanju navedene patologije, ipak potrebno sagledati kombinaciju difuzijskih parametara.

U razvojnoj neuroanatomiji i neuroradiologiji takve rezultate treba sagledavati kritički, te ih ovdje navodim kao osvrt na metodologiju u vidu slabosti studije. Prvenstveno je pitanje tehničke prirode, odnosno, koje su postavke snimanja u neonatalnom periodu uopće ispravne (281–283). Također, u odraslom mozgu, pozadina vrijednosti difuzijskih parametara mnogo je jasnija od ranog razvojnog razdoblja s obzirom na dinamiku razvojnih događanja. Uz uvijek problematični reproducibilitet mjerenja, u odraslom mozgu najizraženiji u području *centrum semiovale* i *corone radiate* (284,285), razlika dobivenih vrijednosti posljedica je i različite snage magnetskog polja uređaja (284). Potonje u izradi ove disertacije nije predstavljalo problem s obzirom da su ispitanici snimani na istom uređaju.

Dobivene vrijednosti FA i ADC u ovom istraživanju većinom odgovaraju vrijednostima u ostalim studijama (286), uz generalno pravilo da FA vrijednosti rastu tijekom sazrijevanja, dok ADC vrijednosti (uglavnom) bilježe pad (151,287,288). FA vrijednost uglavnom je neovisna o parametrima snimanja, dok je ADC vrijednost itekako ovisna o b vrijednosti (*b-value*); kako b vrijednost raste, tako ADC pada, što otežava korištenje tog difuzijskog parametra u dijagnostici te zahtjeva kritički pogled na njegovo rutinsko korištenje, posebice u pedijatrijskoj populaciji gdje još uvijek nisu standardizirani parametri snimanja (289–293), što djelomično objašnjava nešto niže vrijednosti ADC naših rezultata nego u literaturi vezanoj za populaciju dvogodišnjaka. Najveća neslaganja u dobivenim vrijednostima difuzijskih parametara u literaturi nalaze se upravo u periodu prva 24 mjeseca života (291,294). Primjerice, naši rezultati pokazuju budući segment III (*centrum semiovale*) s nešto nižim ADC vrijednostima u neonatalnom razdoblju u odnosu na studiju Neil i suradnici (151), no i jedni i drugi rezultati značajno se razlikuju od vrijednosti u odraslom mozgu (295). Razlike u izmjerenim vrijednostima nisu iznenađenje zbog problema reproducibiliteta koji utječu na vrijednosti (284,285), što uvijek valja imati na umu, no ni (ne)uspješnost reproducibiliteta nije generaliziran već se više odnosi na određene dijelove mozga, kao što je bijela tvar frontalnog ili okcipitalnog režnja, izraženija u novorođenčadi zbog manjeg volumena mozga i površine presjeka pri određivanju regija interesa (285). Kao još jednu od slabosti studija navodim manji broj MR slikovnih prikaza ispitanika kontrolne skupine, odnosno terminske novorođenčadi u korigiranoj terminskoj dobi, kao i neuspjeh formiranja kontrolne skupine ispitanika u drugoj godini života, što za razlog ima jednostavnu činjenicu da mali broj djece ima ekstrakranijalne indikacije za snimanje MR-a koje bi ih u teoriji činilo idealnom kontrolnom skupinom. Također, i skupina nedonoščadi koja je rođena nakon navršena 32 tjedna trudnoće sadrži manji broj ispitanika u odnosu na ranije dobne skupine nedonoščadi, gdje je razlog očito dobro stanje djeteta i postavlja se pitanje etičnosti i ispravnosti upućivanja te djece na snimanje MR-om.

Iako se promjene FA vrijednosti tijekom razvoja mozga pripisuju prvenstveno mijelinizaciji, uzroci koji prethode mijelinizaciji su višestruki i ne strogo strukturalne prirode, poput ionskog transporta duž aksoleme (296,297), proliferacije oligodendrocita (298) i sličnih procesa. Kompaktnost vlakana uz posljedično reduciran međuaksonalni prostor pridonosi rastu FA (215). Studija Trivedi i suradnici (154) među rijetkima korelira parametre difuzijskih sekvenci s histologijom, gdje je pokazano da uz položaj vlakana (radijalno/tangencijalno), gustoća stanica svakako ima važnu ulogu tijekom ranog razvoja frontalnog dijela mozga,

posebice do 28. tjedna gestacije. Naime, u tom razdoblju koncentracija GFAP značajno pozitivno korelira s FA vrijednostima, dok se nakon tog razdoblja korelacija gubi. Također, u IZ, FA pozitivno korelira s ekspresijom neurofilamentoznog markera, dok se u SP zoni i germinativnim zonama ta korelacija odnosi na koncentraciju neuron-specifične enolaze (154). Navedene činjenice govore u prilog složenosti interpretacije dobivenih rezultata, osobito ako se uzme u obzir da period nedonošenosti zauzima razdoblje od čak 22. tjedna gestacije sve do ulaska u terminsku dob. Prednost naše studije je što su sva djeca snimana u istom razdoblju te se pretpostavlja da su prolaze kroz slične razvojne procese, no treba uzeti u obzir da vrijeme provedeno izvan maternice svakako utječe na povezanost (engl. *connectivity*) neuronskih krugova unatoč često neočitim strukturalnim promjenama na strukturnom MR-u (136,264,299) dok neke studije tvrde da razlike u cerebralnoj aktivnosti između nedonoščadi i terminske djece ipak nema (300). Nedovoljna povezanost neuralne mreže o kojoj se može zaključiti iz mikrostrukturalnih značajki moždanih puteva u nedonoščadi, podloga je različitim funkcijskim nedostatnostima kroz smanjenu efikasnost prijenosa informacija (299,301–304) među različitim moždanim strukturama. U kasnijem razvojnom razdoblju, Kelly i suradnici (305) daju prednost raspršenosti aksona u aksonskim snopovima kao glavnoj mikrostrukturalnoj komponenti koja govori u prilog u smanjenoj koherentnoj aksonalnoj organizaciji i čini osjetljiviji parametar za usporedbu između nedonoščadi i kontrolne skupine.

Zanimljivost u uspoređivanju skupina nedonoščadi, međusobno podijeljenih prema dobi, je ta da se razlike u vrijednostima između različitih skupina nakon dvije godine generalno smanjuju, odnosno gube, dok su u korigiranoj terminskoj dobi izražene. Nažalost, kod snimanja dvogodišnje djece kontrolna skupina izostaje iz već navedenih razloga, no unatoč tome, osjetno je izjednačavanje dobnih skupina, posebice po pitanju FA vrijednosti, dok su za ADC vrijednosti razlike i prisutne, ali najviše između dvije krajnje dobne skupine (izrazito nezrela nedonoščad i umjereno do kasna nedonoščad). U literaturi se navode oprečni podaci u studijama koje longitudinalno prate nedonoščad u usporedbi s terminskom novorođenčadi, s time da podataka o longitudinalnom praćenju različitih dobnih skupina nedonoščadi, vezanih za mikrostrukturalne parametre, ima vrlo malo. De Kieviet i suradnici (2014) (306) daju podatke o nižim vrijednostima FA u nedonoščadi u odnosu na terminsku novorođenčad u osmoj godini života za *cingulum*, kortikospinalni put, te *forceps minor* i *major*. Groeschel i suradnici (2014) (307) u skupini adolescenata, također podijeljenih u skupine prema rođenju, prikazuju kombinaciju nižih vrijednosti FA u *corpus callosumu* i kortikospinalnom putu te viših vrijednosti FA u SLF-u i talamokortikalnim putevima u

nedonoščadi u odnosu na terminsku novorođenčad, kao i neke druge longitudinalne studije koje također prikazuju kombinaciju različitih opcija (308,309) u usporedbi navedenih skupina. Naši podaci nisu rezultat strogog longitudinalnog praćenja, no s obzirom da je podjela na dobne skupine nedonoščadi rađena po istim kriterijima u obje vremenske točke snimanja, govore u prilog plastičnosti mozga nakon preranog rođenja. Uzevši u obzir navedene slične studije, ipak je i dalje nedovoljno podataka za detaljnije zaključivanje o dugoročnim procesima sazrijevanja moždanih puteva nedonoščadi na mikrostrukturalnoj razini na temelju difuzijskih parametara, što govori o utjecaju različitih čimbenika na navedene procese, posebice kada govorimo o preranom rođenju (179).

Naši kvantitativni rezultati difuzijskih parametara nude heterogeni prikaz maturacijskih procesa na mikrostrukturalnoj razini, te potvrđuju FA kao maturacijski pokazatelj što je prikazano i u prethodnim studijama (150,151,287,310,311), no nažalost nedovoljno značajne za rutinsku primjenu već samo kao potvrda određenih histoloških procesa. Naime, u dvogodišnjih ispitanika naše kohorte statistički značajna razlika vrijednosti FA može se naći između *centrum semiovale* (segment III) i bijele tvari *gyrusa/SP remnanta* (segment IV; za razliku od korigirane terminske dobi), što bi govorilo u prilog tome da u korigiranoj terminskoj dobi segment IV/ *SP remnant* i dalje služe kao područje za rast kratkih asocijativnih vlakana. Ipak, po pitanju ADC vrijednosti u tom periodu jedino se ta dva segmenta međusobno ne razlikuju u dvogodišnjaka rođenih kao izrazito nezrela nedonoščad ili pak kao vrlo nezrela nedonoščad. Jedno od objašnjenja je da ADC i FA zapravo pokazuju različite procese u bijeloj tvari (150,312). Naime, neke studije zagovaraju ADC kao pouzdaniji parametar u procjeni maturacije bijele tvari u odnosu na FA (313), također i kao osjetljiviji parametar za procese mijelinizacije (150), dokazano i na eksperimentalnim modelima (314). Pridodamo li tome regionalne razlike u mijelinizaciji i određene specifičnosti po pitanju mijelinizacije asocijativnih puteva (315), heterogeni rezultati po pitanju ADC vrijednosti u tom smislu ne iznenađuju.

Najvažniji rezultati odnose se na potvrdu radijalne diferencijacije segmenata po vrijednostima FA i ADC u radijalnom smjeru od moždanih komora prema pijačnoj površini, upravo onako kako je i očekivano zbog poznavajućeg slijeda rasta aksonskih puteva u čovjeka. Specifičnost rasta različitih klasa aksonskih puteva u čovjeka u odnosu na druge vrste proizlazi iz dugog perioda rasta i razvoja (čak devet mjeseci *in utero*), karakteriziran preklapajućim histogenetskim i neurogenetskim procesima (engl. *overlapping*) koji su pak vrlo dobro definirani vremensko-prostornim slijedom (engl. *sequential growth*). Također,

navedeni rezultati služe kao potvrda važnosti sagledavanja procesa aksonalnog rasta kroz dinamiku razvoja segmenata u svrhu boljeg poznavanja razvoja moždane stijenke, a ne samo u pojedinim prostornim točkama kao što su zasebni aksonski putevi. ADC vrijednosti pružaju manje podataka o diferencijaciji segmenata u radijalnom smjeru u odnosu na FA, ali prema našim rezultatima, osjetljiviji su za perinatalnu patologiju čak i nakon dvije godine života.

Za usporedbu skupina koje imaju ili nemaju prisutne strukturne lezije očite na MR slikovnom prikazu, dobiveni su značajni rezultati jedino za ADC vrijednosti u dobi od dvije godine, i to na većini segmenata u sve tri ispitane regije mozga, a konstantan nalaz su više vrijednosti ADC u skupini koja je imala očite perinatalne lezije. Svrha ovakve usporedbe je procjena osjetljivosti difuzijskih tehnika/parametara čak i kada lezije nisu očite na konvencionalnom/strukturnom MR slikovnom prikazu, kao što je pokazano u nekim studijama čija je problematika ipak bolest odrasle dobi poput traumatske ozljede mozga (316) ili pak multiple skleroze (317). U perinatalnom razdoblju također postoje slična istraživanja (276,318), no važna karika u procjeni osjetljivosti difuzijskih parametara svakako je korelacija s kliničkim ishodom, što ne ulazi u opseg ove doktorske disertacije. Studija koja se bavila sličnom problematikom naišla je na razlike u vrijednostima difuzijskih parametara nedonoščadi i terminske djece, no upravo bitna metodološka razlika je u tome što je usporedba učinjena između skupine djece rođenih kao nedonoščad (bez očitih strukturnih lezija) i zdrave terminske novorođenčadi što dovodi u pitanje značajnost rezultata s obzirom na očite različite maturacijske stadije navedenih skupina u korigiranoj terminskoj dobi (319). Druge su istraživačke skupine pak našle razliku u FA vrijednostima kod nedonoščadi s i bez hipoksijsko ishemijskih lezija u korigiranoj terminskoj dobi, ali ta razlika nije potvrđena po pitanju ADC vrijednosti (276). U korigiranoj terminskoj dobi, posebice po pitanju FA nismo naišli na dovoljnu osjetljivost ispitivanih difuzijskih parametara na perinatalnu patologiju, moguće zbog još nedovoljno poznatog mehanizma oštećenja asocijativnih vlakana (aksonopatija?, neuropatija?, oligodendropatija?, ekstracelularni matriks?) koje bi se očekivale u tom razdoblju. Naime, to je i dalje razdoblje masivnog rasta asocijativnih vlakana, te je moguće da snopići asocijativnih vlakana uklopljenih u bogati ekstracelularni matriks još uvijek ne daju dovoljan „signal“ za MR-DTI parametre, odnosno da je njihovo oštećenje suptilno. Prijašnje studije, poput Ward i suradnici (2006), kao i neke druge (271), navode FA kao uspješan markere za umjerene i teške perinatalne lezije bijele i sive tvari (272) detektirane nakon rođenja, dok ADC u tom pogledu zaostaje, odnosno osjetljiviji je samo na teže lezije.

Također, McKinstry i suradnici (2002) dovode u pitanje pravovremene osjetljivosti ADC parametra tijekom novorođenačke dobi za perinatalne lezije (320), doduše na malom broju ispitanika.

I dalje ostaje nepoznanica zašto FA i ADC pokazuju sličan, ali ne isti obrazac vezan za maturacijske procese, kao i za razlike između različitih dobnih skupina nedonoščadi ili između skupina koji se razlikuju po pitanju prisutstva perinatalnih lezija, vjerojatno zbog nedovoljno podataka po pitanju korelacije MR-DTI parametara i histologije tijekom razvoja mozga (312). Svakako ostaje imperativ sagledati oba difuzijska parametra pri analizi slikovnog prikaza mozga u tumačenju procesa, bilo maturacijskih ili patoloških.

Difuzijske sekvence smatraju se pouzdanijima od T1 i T2 sekvenci u periodu do druge godine života, s obzirom na gotovo ista T1 i T2 relaksacijska vremena u periodu nedovršenog procesa mijelinizacije, no problem je u nepotpunosti normativnih podataka u pedijatrijskoj dobi (294) posebice zbog manjka ekstrakranijalnih indikacija za MR snimanje i pitanja etičnosti snimanja zdravih kontrola s obzirom da se većina djece mora sedirati/anestezirati u prvim godinama života, što nas opet vraća na problem naše studije gdje se pojedini ispitanici, unatoč urednom strukturalnom nalazu MR-a i bez neuroloških ispada mogu smatrati normotipičnima, ali ne i potpuno zdravima, tj „normalnima“. Ipak, DTI studije koje su najbliže došle normativnim podacima govore u prilog sazrijevanju „od centra prema periferiji“ (294,321) što se podudara i s našim rezultatima. Također, normativni podaci ukazuju na to da je, unatoč većoj pouzdanosti u odnosu na strukturni MR, teško rekonstruirati određene puteve u djece, tako se najranije mogu uočiti *corpus callosum* i *cingulum*, dok se *fasciculus longitudinalis superior* vidi jasno tek oko navršene godine dana (294). FLI i FFI na FA mapi postaju jasno uočljivi s tri mjeseca života (294), dok naši histološki podaci pokazuju da se FFO može uočiti već oko 19/20 tjedna fetalnog života, što ukazuje na veliku vremensku diskrepanciju i još jednom potvrđuje prednost histoloških nad neuroradiološkim metodama.

Razlike između mikrostrukturalne pozadine bijele tvari su općenit, a ne lokaliziran problem, ali svejedno govore u prilog da preuranjen porod u nedonoščadi utječe na specifične klase aksonskih puteva, što je više u skladu s našim rezultatima (107,299). Svakako je važno još jednom naglasiti da se nedonoščad smatra najzahtjevnijom skupinom pacijenata/ispitanika za kvalitetno difuzijsko MR snimanje i intepretaciju nalaza (293).

6.3. Kliničko značenje studije

Glavna svrha i misao vodilja ovog istraživanja odnosi se na bolje poznavanje razvoja fetalnog mozga i mozga nedonoščeta na slikovnom prikazu u svrhu rane detekcije, intervencije te rehabilitacije djece. Opseg i topografija lezije mozga svakako su među prvim podacima potrebnima u planiranju neonatološkog zbrinjavanja djeteta i uključivanja djeteta u program rane intervencije i (re)habilitacije. Postavlja se pitanje točnog poznavanja moždanih puteva zahvaćenih lezijom, njihov maturacijski status u trenutku lezije te potencijal strukturne i funkcionalne reorganizacije i plastičnosti mozga. Vulnerabilnost - plasticitet mozga i dalje imaju nedovoljno jasan mehanizam i potencijal; naime, općeprihvaćeno je da mozak tijekom razvoja ima veću mogućnost plastičnosti i oporavka u odnosu na kasniju dob (322), no potencijal nužno ne znači i sigurni oporavak, a rana intervencija ne bi smjela značiti promptno kretanje u postupak rehabilitacije odmah nakon detekcije lezije. Stoga je vrlo važno istraživati normalne/uobičajene mehanizme razvoja bijele tvari, potvrditi razdoblje najveće vulnerabilnosti tijekom perinatalnog razdoblja kako se ne bi previdjele i one manje uočljive strukturno funkcionalne lezije koje ponekad nisu jasno vidljive na slikovnom prikazu MR-om. Također, repetitivno dokazivanje koristi slikovnog prikaza MR-om u navedenim postupcima kod nedonoščadi kroz znanstvena uporišta svakako je korak naprijed u osiguravanju te neuroradiološke pretrage kao dijagnostičkog zlatnog standarda na razini zahvaćene populacije. Kliničko značenje istraživanja naše istraživačke grupe, a prema tome i ove doktorske disertacije leži upravo u svemu navedenom.

Difuzijske sekvence pružaju više informacija o lezijama koje nisu vidljive na strukturnom MR-u, ali su očito povezane s lezijama drugih regija mozga, kako je i prikazano u studiji Millera i suradnika (131) gdje bijela tvar frontalnog režnja te asocijativno vizualno područje u djece s umjerenim lezijama u drugim područjima mozga „kasne“ u uobičajenoj dinamici rasta FA i pada ADC u odnosu na djecu bez lezija ili s minimalnim lezijama. Iako je studija rađena na malom uzorku, vrijedna je jer pokazuje da postoji difuzna promjena u mikrostrukturi mozga u djece koja su pretrpjela leziju, iako je na strukturnom MR-u vidljivo samo prvotno spomenuto oštećenje. Zanimljivo je da i naši rezultati prikazuju najznačajnije razlike između skupina ispitanika podijeljenih po gestacijskoj dobi rođenja u korigiranoj terminskoj dobi upravo u segmentima frontalnog režnja, i u okcipitalnom području kojim dominira optička radijacija, iako ispitanici uglavnom nemaju lezije u tim područjima vidljive na strukturnom MR-u. Zbog povećanog interesa za istraživanjem perinatalnog mozga na slikovnom prikazu MR-om, brojnih studija te napretka tehnologije, opravdano je za očekivati

da je barem većina promjena na MR-u poznata, međutim nedavna studija o ADC vrijednostima u trećem trimestru na fetalnim mozgovima (323) pokazuje da i dalje postoje nesuglasice i nerazriješena pitanja, poput visokog signala na T2 strukturnim MR snimkama. Naime, navedena studija prikazuje razliku vrijednosti ADC u područjima povećanog intenziteta signala između fetusa u kojih je dokazana infekcija citomegalovirusom i kontrolne skupine, ali u pojedina područja „patološkog“ hiperintenziteta, između ostaloga, uvrštava i periventrikularna križanja. Međutim, zaključak studije je da ADC vrijednosti u područjima hiperintenziteta signala u djece koja nemaju citomegalovirusnu infekciju nisu klinički značajna, dok u djece s citomegalovirusnom infekcijom, ADC odskaka od normalnih vrijednosti, što potvrđuje potrebu za daljnjim istraživanjima vezanim za promjene intenziteta signala, ali i dokazuje kako određene razvojne promjene uočljive na MR-u i dalje nisu općeprihvaćene u kliničkom radu. Nadalje, vezano za intenzitet signala na strukturnom MR-u, Kidokoro i suradnici (134) smatraju da se nevidljivost periventrikularnog križanja u okcipitalnom dijelu mozga (C5) može smatrati lošom predikcijom za kognitivni razvoj djeteta ispitan Bayley-II testom, dok Guo i suradnici (324) leziju u području stražnjeg, okcipitalnog periventrikularnog križanja ne povezuju s lošim ishodom na Bayley kompozitnoj skali. Štoviše, lezije u tom području imaju bolji ishod u odnosu na lezije u ventralnijem području *sagittal strate*, odnosno optičke radijacije. Međutim, za DEHSI je ipak dokazano da nema značajnu prediktivnu vrijednost za neuromotorni ili kognitivni ishod djeteta (325–327), te je od strane iste istraživačke skupine koja je zagovarala DEHSI kao važan prediktivni čimbenik publicirano kako ipak nema značajnije razlike u neurobihevioralnom ishodu adolescenata koji su kao nedonošćad na MR snimci imali DEHSI različitih stupnjeva u odnosu na djecu bez DEHSI-a (328).

Prednost ovog istraživanja u odnosu na druge studije koje povezuju strukturni MR slikovni prikaz i neurokognitivni ishod (329–334) nalazi se u tome što obuhvaća koncept radijalne vulnerabilnosti razrađen u radu Kostović i suradnici iz 2014. godine (107), a ne samo pojedine moždane puteve ili zasebne regije. Koncept radijalne vulnerabilnosti (107) uzima u obzir prostorno-vremensku dinamiku rasta moždanih puteva, tako „duboke“, periventrikularne lezije primarno zahvaćaju kortiko-pontine i kortiko-strijatalne puteve i frontookcipitalni asocijativni put, periventrikularna križanja i *sagittal strata* predstavljaju vulnerabilno područje prvenstveno talamokortikalnih vlakana karakterističnih za raniji period nedonošćadi, dok ozljeda primarno asocijativnih puteva unutar *centrum semiovale* karakterizira lezije kasnije nedonošćadi. *SP remnant* i kratka kortiko-kortikalna vlakna (*U-*

fibers), prema tome, najvulnerabilniji su oko perioda pune terminske dobi, te pružaju mogućnost ostvarivanja potencijala pozitivnog ishoda kognitivnog razvoja ukoliko se ozljeda dogodila u razdoblju nedonoščeta.

Sagittal strata i periventrikularna križanja kao najprominentnije strukture na MR-u, čija je važnost više puta naglašena u našim rezultatima i raspravi, zasigurno kriju određeno kliničko značenje zbog važnih moždanih puteva koji prolaze tim područjem (95,109), te se potonji čak smatraju i glavnom „stanicom“ povezanosti neuronskih mreža u ljudskom mozgu (335), a svakako predstavljaju vulnerabilno područje za periventrikularno oštećenje bijele tvari u nedonoščadi (112).

7. ZAKLJUČAK:

1. Analizom usporedbe histologije i MR slikovnog prikaza može se dobiti uvid u glavne faze razvitka komisuralnih, projekcijskih i asocijativnih moždanih puteva koji čine bijelu tvar velikog mozga fetusa čovjeka. Rezultati potvrđuju da je jednostavna podjela na segmente bijele tvari, predložena u klasičnim neuroanatomskim radovima, najbolji način za anatomsku definiciju bijele tvari te se tim anatomskim parametrima moraju dopuniti suvremene segmentacije bijele tvari koje su trenutno u primjeni u perinatalnom neuroradiološkom slikovnom prikazu.
2. Prateći razvoj segmenata I i II od ranog fetalnog razdoblja, te III i IV tijekom razdoblja nedonošenosti, naši rezultati pokazuju da se razvitak segmenata bijele tvari može prikazati na svim serijski obrađenim *in vitro* i *in vivo* mozgovima, obzirom na to da se glavni segmenti mogu prepoznati na histološkim preparatima. FA i ADC vrijednosti djelomično vremenski i topografski prate histološki razvoj segmenata, ističu diferencijaciju razvoja segmenata bijele tvari u radijalnom smjeru, s time da FA radi bolju korelaciju s histološkom slikom, te se značajno razlikuju između različitih skupina nedonoščadi međusobno i u odnosu na kontrolnu skupinu u (korigiranoj) terminskoj dobi, dok se u drugoj godini života te razlike uglavnom smanjuju, što govori u prilog plastičnosti. Naši rezultati potvrđuju vrijednost analize FA kao pokazatelja razvojnih promjena. Originalni doprinos leži u korelaciji vrijednosti sa segmentima bijele tvari kao temeljnih topografskih odrednica bijele tvari. Pouzdanost promjena FA vrijednosti po pojedinim segmentima nije potvrđena kao biomarker perinatalnih lezija, odnosno, osim ADC vrijednosti u drugoj godini života, navedeni difuzijski parametri ne razlikuju skupine s/bez očitih perinatalnih lezija na strukturnom MR prikazu.
3. Utvrđena je prisutnost značajne promjene intenziteta signala na MR slikovnom prikazu u području intenzivnog rasta aksona (segment II, na granici sa SP zonom), što tumačimo značajnom količinom ekstracelularnog matriksa u tim područjima. Najsloženiji topografski raspoređen sustav komisuralnih, projekcijskih i asocijativnih vlakana prisutan je u *sagittal strata*, čija je arhitektura važna, ne samo za „normalni“ razvitak bijele tvari, već i kao potencijalni prediktivni čimbenik u analizi perinatalnih oštećenja bijele tvari.

4. Rezultati ovog istraživanja o razvitku pojedinih segmenata bijele tvari mogu se primijeniti u rutinskim dijagnostičkim postupcima procjene „normalnosti“ mozga nedonoščadi i terminske novorođenčadi na MR slikovnom prikazu kao i nadopuna kvalitetnom longitudinalnom praćenju neurorizične djece, posebice jer su konvencionalni MR slikovni prikaz, kao i mjerenje difuzijskih parametara dostupni u kliničkoj svakodnevici.

8. SAŽETAK

Analiza mikrostrukture prolaznih fetalnih zona i segmenata bijele tvari ljudskoga mozga histološkim metodama i magnetskom rezonancijom

Razvoj aksonskih puteva ljudskog mozga složen je proces gdje podjela na prolazne fetalne zone i segmente bijele tvari ima važnu ulogu zbog različitih vremensko-prostornih okvira intenzivnog rasta i posljedične specifične osjetljivosti na štetne čimbenike tijekom razvoja. Cilj rada je definiranje mikrostrukturnih promjena segmenata bijele tvari, u svrhu jasnije korelacije MR-a i kliničkih parametara u nerorazvojnim poremećajima.

Istraživanje uključuje *postmortem* mozgove (fetalno/rano postnatalno razdoblje) obrađene histološkim, imunohistokemijskim i *in vitro* MR metodama (ukupno 40 uzoraka), te ispitanike čiji su *in vivo* MR slikovni prikazi korišteni u kvalitativnoj (12 fetusa *in utero*, 49 nedonoščadi) i FA-ADC analizi u (korigiranoj) terminskoj dobi (7 novorođenčadi, 52 nedonoščadi) i drugoj godini života (31 ispitanik).

Histološka/MR analiza prenatalnog/perinatalnog razvoja segmenata bijele tvari otkriva specifičnosti maturacije segmenta II bijele tvari, posebice različitosti između nedonoščadi i terminske novorođenčadi. FA i ADC vrijednosti prate histološki razvoj segmenata, ističući diferencijaciju razvoja segmenata bijele tvari u radijalnom smjeru od moždanih komora prema pijalnoj površini, razlikujući se između nedonoščadi međusobno i u odnosu na kontrolnu skupinu u terminskoj dobi, s tendencijom smanjivanja razlika u drugoj godini života. ADC vrijednosti u drugoj godini života razlikuju skupine s/bez perinatalnih lezija vidljivih na strukturnom MR-u.

Najsloženiji sustav komisuralnih, projekcijskih i asocijativnih vlakana prisutan je u *sagittal strata*, što ga, uz specifične promjene intenziteta MR-signala, čini potencijalnim biomarkerom neurorizika. Poznavanje histološkog/MR razvoja segmenata bijele tvari ima potencijalnu primjenu tijekom rutinske analize mozga nedonoščeta.

Ključne riječi: segmenti bijele tvari, razvoj mozga, nedonoščad, *sagittal strata*, MR slikovni prikaz

9. SUMMARY

Microstructural analysis of transient fetal zones and white matter segments of human brain using histological methods and magnetic resonance imaging

The development of human brain axonal pathways is a complex process where transitional fetal zones and white matter segments play an important role due to the various spatio-temporal frames of intense growth and the consequent specific sensitivity to the harmful factors during development.

The aim of this thesis was to define the microstructural changes of the white matter segments, for the purpose of better correlation of MRI with clinical parameters in neurodevelopmental disorders.

This study included *postmortem* brains (fetal/early postnatal period) treated with histological, immunohistochemical and MRI *in vitro* methods (40 samples in total). *In vivo* MR images were used in qualitative (12 fetuses *in utero*, 49 premature infants) and FA-ADC analysis at the (corrected) term-age (7 newborns, 52 premature infants) and at the second year of life (31 subjects).

The histological/MRI analysis of the prenatal/perinatal development of the white matter segments reveals maturational specificity of the second white matter segment, especially the differences between premature and full term infants. The FA and ADC values follow the histological development of the segments, pointing to their differentiation in radial direction, from cerebral ventricles to pial surface, distinguishing groups of neonates between themselves and in comparison with the control group at the corrected term-age, with the tendency of reducing the differences towards the second year of life. Groups with and without perinatal lesions visible on structural MRI differ in the ADC values in the second year of life

The most complex system of commissural, projection and associative fibers is present in the *sagittal strata*, characterized by particular MR signal intensity changes, which makes it the potential biomarker of perinatal neurorisk. Knowledge of histological/MRI development of the white matter segments has potential for application during routine brain imaging analysis.

Keywords: white matter segments, brain development, premature infants, *sagittal strata*, MRI

10. LITERATURA

1. Kostović I, Judaš M. Embryonic and Fetal Development of the Human Cerebral Cortex. In: Brain Mapping: An Encyclopedic Reference. 2015. p. 167–75.
2. Yakovlev PI, Lecours A-R. The myelogenetic cycles of regional maturation of the brain. In: Regional Development of Brain in Early Life. 1967. p. 3–70.
3. Huttenlocher PR, Dabholkar AS. Regional differences in synaptogenesis in human cerebral cortex. *J Comp Neurol.* 1997;387(2):167–78.
4. Thatcher RW. Cyclic cortical reorganization during early childhood. *Brain Cogn.* 1992;20(1):24–50.
5. Zelazo PD [Ed]. The Oxford handbook of developmental psychology: Body and mind. 1st ed. New York: Oxford University Press; 2013.
6. Kostović I. Structural and histochemical reorganization of the human prefrontal cortex during perinatal and postnatal life. *Prog Brain Res.* 1990;85:223–39.
7. Kostović I, Jovanov-Milošević N, Radoš M, Sedmak G, Benjak V, Kostović-Srzić M, i sur. Perinatal and early postnatal reorganization of the subplate and related cellular compartments in the human cerebral wall as revealed by histological and MRI approaches. *Brain Struct Funct.* 2014;219(1):231–53.
8. Petanjek Z, Judas M, Simic G, Rasin MR, Uylings HBM, Rakic P, i sur. Extraordinary neoteny of synaptic spines in the human prefrontal cortex. *Proc Natl Acad Sci.* 2011;108(32):13281–6.
9. Lebel C, Walker L, Leemans A, Phillips L, Beaulieu C. Microstructural maturation of the human brain from childhood to adulthood. *Neuroimage.* 2008;40(3):1044–55.
10. Levene MI, Whitelaw A, Dubowitz V, Bydder GM, Steiner RE, Randell CP, i sur. Nuclear magnetic resonance imaging of the brain in children. *Br Med J (Clin Res Ed).* 1982;285(6344):774–6.
11. Barkovich AJ. Concepts of myelin and myelination in neuroradiology. Vol. 21, *American Journal of Neuroradiology.* 2000. p. 1099–109.
12. Shaw P, Kabani NJ, Lerch JP, Eckstrand K, Lenroot R, Gogtay N, i sur. Neurodevelopmental Trajectories of the Human Cerebral Cortex. *J Neurosci.* 2008;28(14):3586–94.
13. O’Rahilly R, Müller F. Developmental stages in human embryos: Revised and new measurements. *Cells Tissues Organs.* 2010;192(2):73–84.
14. O’Rahilly R, Muller F. The development of the neural crest in the human. *J Anat.* 2007;211:335–51.
15. Bartelmez G. The subdivision of the neural folds in man. *J Comp Neurol.* 1923;35:231–47.
16. O’Rahilly R, Müller F. The Embryonic Human Brain. An atlas of Developmental Stages. 3rd edition. New York: John Wiley & Sons Inc; 2006.

17. Müller F, O'Rahilly R. The human brain at stage 16, including the initial evagination of the neurohypophysis. *Anat Embryol.* 1989;179:551–69.
18. Angevine JB, Bodian D, Coulombre AJ, Edds M V., Hamburger V, Jacobson M, i sur. Embryonic vertebrate central nervous system: Revised terminology. *Anat Rec.* 1970;166(2):257–61.
19. Bystron I, Blakemore C, Rakic P. Development of the human cerebral cortex: Boulder Committee revisited. Vol. 9, *Nature Reviews Neuroscience.* 2008. p. 110–22.
20. Haydar TF, Ang E, Rakic P. Mitotic spindle rotation and mode of cell division in the developing telencephalon. *Proc Natl Acad Sci.* 2003;100(5):2890–5.
21. Rakić P. Specification of cerebral cortical areas. *Science (80-).* 1988;241(4862):170–6.
22. Götz M, Huttner WB. The cell biology of neurogenesis. Vol. 6, *Nature Reviews Molecular Cell Biology.* 2005. p. 777–88.
23. Wodarz A, Huttner WB. Asymmetric cell division during neurogenesis in *Drosophila* and vertebrates. Vol. 120, *Mechanisms of Development.* 2003. p. 1297–309.
24. Huttner WB, Kosodo Y. Symmetric versus asymmetric cell division during neurogenesis in the developing vertebrate central nervous system. Vol. 17, *Current Opinion in Cell Biology.* 2005. p. 648–57.
25. Rakić P. Mode of cell migration to the superficial layers of fetal monkey neocortex. *J Comp Neurol.* 1972;145(1):61–83.
26. Fish JL, Dehay C, Kennedy H, Huttner WB. Making bigger brains-the evolution of neural-progenitor-cell division. *J Cell Sci.* 2008;121(17):2783–93.
27. Egger B, Gold KS, Brand AH. Regulating the balance between symmetric and asymmetric stem cell division in the developing brain. *Fly (Austin).* 2011;5(3):1–5.
28. Sauer FC. Mitosis in the neural tube. *J Comp Neurol.* 1935;62(2):377–405.
29. Frederiksen K, McKay RD. Proliferation and differentiation of rat neuroepithelial precursor cells in vivo. *J Neurosci.* 1988;8(4):1144–51.
30. Misson JP, Edwards MA, Yamamoto M, Caviness VS. Mitotic cycling of radial glial cells of the fetal murine cerebral wall: a combined autoradiographic and immunohistochemical study. *Dev Brain Res.* 1988;38(2):183–90.
31. Aaku-Saraste E, Hellwig A, Huttner WB. Loss of occludin and functional tight junctions, but not ZO-1, during neural tube closure - Remodeling of the neuroepithelium prior to neurogenesis. *Dev Biol.* 1996;180(2):664–79.
32. Møllgård K, Saunders NR. Complex tight junctions of epithelial and of endothelial cells in early foetal brain. *J Neurocytol.* 1975;4(4):453–68.
33. Kosodo Y, Röper K, Haubensak W, Marzesco AM, Corbeil D, Huttner WB. Asymmetric distribution of the apical plasma membrane during neurogenic divisions of mammalian neuroepithelial cells. *EMBO J.* 2004;23(11):2314–24.

34. Haubensak W, Attardo A, Denk W, Huttner WB. From The Cover: Neurons arise in the basal neuroepithelium of the early mammalian telencephalon: A major site of neurogenesis. *Proc Natl Acad Sci.* 2004;101(9):3196–201.
35. Feng L, Hatten ME, Heintz N. Brain lipid-binding protein (BLBP): A novel signaling system in the developing mammalian CNS. *Neuron.* 1994;12(4):895–908.
36. Hartfuss E, Galli R, Heins N, Götz M. Characterization of CNS precursor subtypes and radial glia. *Dev Biol.* 2001;229(1):15–30.
37. Malatesta P, Hartfuss E, Götz M. Isolation of radial glial cells by fluorescent-activated cell sorting reveals a neuronal lineage. *Development.* 2000;127(24):5253–63.
38. Shibata T, Yamada K, Watanabe M, Ikenaka K, Wada K, Tanaka K, i sur. Glutamate transporter GLAST is expressed in the radial glia-astrocyte lineage of developing mouse spinal cord. *J Neurosci.* 1997;17(23):9212–9.
39. Bartsch S, Bartsch U, Dorries U, Faissner A, Weller A, Eklom P, i sur. Expression of tenascin in the developing and adult cerebellar cortex. *J Neurosci.* 1992;12(3):736–49.
40. Götz M, Bolz J, Joester A, Faissner A. Tenascin-C synthesis and influence on axonal growth during rat cortical development. *Eur J Neurosci.* 1997;9(3):496–506.
41. Akimoto J, Itoh H, Miwa T, Ikeda K. Immunohistochemical study of glutamine synthetase expression in early glial development. *Dev Brain Res.* 1993;72(1):9–14.
42. Vives V, Alonso G, Solal AC, Joubert D, Legraverend C. Visualization of S100B-positive neurons and glia in the central nervous system of EGFP transgenic mice. *J Comp Neurol.* 2003;457(4):404–19.
43. Schnitzer J, Franke WW, Schachner M. Immunocytochemical demonstration of vimentin in astrocytes and ependymal cells of developing and adult mouse nervous system. *J Cell Biol.* 1981;90(2):435–47.
44. Levitt P, Rakic P. Immunoperoxidase localization of glial fibrillary acidic protein in radial glial cells and astrocytes of the developing rhesus monkey brain. *J Comp Neurol.* 1980;193(3):815–40.
45. Sancho-Tello M, Valles S, Montoliu C, Renau-Piqueras J, Guerri C. Developmental pattern of GFAP and vimentin gene expression in rat brain and in radial glial cultures. *Glia.* 1995;15(2):157–66.
46. Choi BH. Radial glia of developing human fetal spinal cord: Golgi, immunohistochemical and electron microscopic study. *Brain Res.* 1981;227(2):249–67.
47. Gregg C, Weiss S. Generation of functional radial glial cells by embryonic and adult forebrain neural stem cells. *J Neurosci.* 2003;23(37):11587–601.
48. Kriegstein A, Alvarez-Buylla A. The Glial Nature of Embryonic and Adult Neural Stem Cells. *Annu Rev Neurosci.* 2009;32(1):149–84.
49. Liour SS, Yu RK. Differentiation of radial glia-like cells from embryonic stem cells. *Glia.* 2003;42(2):109–17.

50. Suter DM, Tirefort D, Julien S, Krause K-H. A Sox1 to Pax6 Switch Drives Neuroectoderm to Radial Glia Progression During Differentiation of Mouse Embryonic Stem Cells. *Stem Cells*. 2009;27(1):49–58.
51. Malatesta P, Appolloni I, Calzolari F. Radial glia and neural stem cells. Vol. 331, *Cell and Tissue Research*. 2008. p. 165–78.
52. Alvarez-Buylla A, García-Verdugo JM, Tramontin AD. A unified hypothesis on the lineage of neural stem cells. *Nat Rev Neurosci*. 2001;2(4):287–93.
53. Ramón y Cajal S. *Histologie du système nerveux de l’homme & des vertébrés*. Paris: Maloine; 1909.
54. His W. Die Neuroblasten und deren Entstehung im embryonalen Mark. *Abhandl Math Phys Cl Kgl Sach Ges Wissensch*. 1889;(15):313–72.
55. Rakić P. Neuron-glia relationship during granule cell migration in developing cerebellar cortex. A Golgi and electronmicroscopic study in *Macacus rhesus*. *J Comp Neurol*. 1971;141(3):283–312.
56. Choi BH, Lapham LW. Radial glia in the human fetal cerebrum: A combined golgi, immunofluorescent and electron microscopic study. *Brain Res*. 1978;148(2):295–311.
57. Levitt P, Cooper ML, Rakic P. Coexistence of neuronal and glial precursor cells in the cerebral ventricular zone of the fetal monkey: an ultrastructural immunoperoxidase analysis. *J Neurosci*. 1981;1(1):27–39.
58. Gadisseux JF, Evrard P. Glial-neuronal relationship in the developing central nervous system: A histochemical-electron microscope study of radial glial cell particulate glycogen in normal and reeler mice and the human fetus. *Dev Neurosci*. 1985;7(1):12–32.
59. Hatten ME, Mason CA. Mechanisms of glial-guided neuronal migration in vitro and in vivo. *Experientia*. 1990;46(9):907–16.
60. Rakić P. Radial glial cells: scaffolding for brain construction. In: Ketterman H, Ransom B, editors. *Neuroglial cells*. New York: Oxford University Press; 1995. p. 746–62.
61. Marin-Padilla M. Early ontogenesis of human cerebral cortex. In: Peters A, G. Jones E, editors. *Cerebral cortex: development and maturation of cerebral cortex*. New York: Plenum Press; 1988. p. 479–509.
62. Choi BH. Glial fibrillary acidic protein in radial glia of early human fetal cerebrum: A light and electron microscopic immunoperoxidase study. *J Neuropathol Exp Neurol*. 1986;45(4):408–18.
63. Hatten ME. Central nervous system neuronal migration. *Annu Rev Neurosci*. 1999;22:511–39.
64. Marín O, Rubenstein JLR. Cell migration in the forebrain. *Annu Rev Neurosci*. 2003;26(Figure 1):441–83.
65. Campbell K, Götz M. Radial glia: Multi-purpose cells for vertebrate brain

- development. Vol. 25, Trends in Neurosciences. 2002. p. 235–8.
66. Malatesta P, Hack MA, Hartfuss E, Kettenmann H, Klinkert W, Kirchhoff F, i sur. Neuronal or glial progeny: Regional differences in radial glia fate. *Neuron*. 2003;37(5):751–64.
 67. Noctor SC, Flint AC, Weissman TA, Dammerman RS, Kriegstein AR. Neurons derived from radial glial cells establish radial units in neocortex. *Nature*. 2001;409(6821):714–20.
 68. Miyata T, Kawaguchi A, Okano H, Ogawa M. Asymmetric inheritance of radial glial fibers by cortical neurons. *Neuron*. 2001;31(5):727–41.
 69. Zecevic N. Specific characteristic of radial glia in the human fetal telencephalon. *Glia*. 2004;48(1):27–35.
 70. Mo Z, Moore AR, Filipovic R, Ogawa Y, Kazuhiro I, Antic SD, i sur. Human cortical neurons originate from radial glia and neuron-restricted progenitors. *J Neurosci*. 2007;27(15):4132–45.
 71. Fishell G, Kriegstein AR. Neurons from radial glia: The consequences of asymmetric inheritance. Vol. 13, *Current Opinion in Neurobiology*. 2003. p. 34–41.
 72. Rakić P. Elusive radial glial cells: Historical and evolutionary perspective. *Glia*. 2003;43(1):19–32.
 73. Lamonica BE, Lui JH, Hansen D V., Kriegstein AR. Mitotic spindle orientation predicts outer radial glial cell generation in human neocortex. *Nat Commun*. 2013;4.
 74. Pinto L, Mader MT, Irmeler M, Gentilini M, Santoni F, Drechsel D, i sur. Prospective isolation of functionally distinct radial glial subtypes-Lineage and transcriptome analysis. *Mol Cell Neurosci*. 2008;38(1):15–42.
 75. Samuelsen GB, Larsen KB, Bogdanovic N, Laursen H, Græm N, Larsen JF, i sur. The changing number of cells in the human fetal forebrain and its subdivisions: A stereological analysis. *Cereb Cortex*. 2003;13(2):115–22.
 76. Kostović I, Molliver ME. A new interpretation of the laminar development of cerebral cortex: synaptogenesis in different layers of neopallium in the human fetus. *Anat Rec*. 1974;(178):95.
 77. Kostović I, Rakić P. Development of prestriate visual projections in the monkey and human fetal cerebrum revealed by transient cholinesterase staining. *J Neurosci*. 1984;4(1):25 LP-42.
 78. Kostović I, Rakić P. Developmental history of the transient subplate zone in the visual and somatosensory cortex of the macaque monkey and human brain. *J Comp Neurol*. 1990;297(3):441–70.
 79. Ghosh a, Antonini a, McConnell SK, Shatz CJ. Requirement for subplate neurons in the formation of thalamocortical connections. *Nature*. 1990;347(6289):179–81.
 80. Ghosh A, Shatz CJ. A role for subplate neurons in the patterning of connections from

- thalamus to neocortex. *Development*. 1993;117(3):1031–47.
81. Catalano SM, Shatz CJ. Activity-dependent cortical target selection by thalamic axons. *Science* (80-). 1998;281(5376):559–62.
 82. Molnár Z, Adams R, Blakemore C. Mechanisms underlying the early establishment of thalamocortical connections in the rat. *J Neurosci*. 1998;18(15):5723–45.
 83. Kanold PO, Kara P, Reid RC, Shatz CJ. Role of subplate neurons in functional maturation of visual cortical columns. *Science* (80-). 2003;301(5632):521–5.
 84. Kanold PO, Shatz CJ. Subplate Neurons Regulate Maturation of Cortical Inhibition and Outcome of Ocular Dominance Plasticity. *Neuron*. 2006;51(5):627–38.
 85. Ohshiro T, Weliky M. Subplate Neurons Foster Inhibition. Vol. 51, *Neuron*. 2006. p. 524–6.
 86. Friauf E, McConnell SK, Shatz CJ. Functional synaptic circuits in the subplate during fetal and early postnatal development of cat visual cortex. *J Neurosci*. 1990;10(8):2601–13.
 87. Hanganu IL. Spontaneous Synaptic Activity of Subplate Neurons in Neonatal Rat Somatosensory Cortex. *Cereb Cortex*. 2001;11(5):400–10.
 88. Luhmann H, Kilb W, Hanganu-Opatz I. Subplate cells: amplifiers of neuronal activity in the developing cerebral cortex. *Front Neuroanat*. 2009;3:19.
 89. Kanold PO. Transient microcircuits formed by subplate neurons and their role in functional development of thalamocortical connections. Vol. 15, *NeuroReport*. 2004. p. 2149–53.
 90. Kostović I. Prenatal development of nucleus basalis complex and related fiber systems in man: A histochemical study. *Neuroscience*. 1986;17(4):1047–77.
 91. Kostović I, Goldman Rakić PS. Transient cholinesterase staining in the mediodorsal nucleus of the thalamus and its connections in the developing human and monkey brain. *J Comp Neurol*. 1983;219(4):431–47.
 92. Krsnik Ž, Majić V, Vasung L, Huang H, Kostović I. Growth of thalamocortical fibers to the somatosensory cortex in the human fetal brain. *Front Neurosci*. 2017;11:233.
 93. Bicknese A, Sheppard A, O’Leary D, Pearlman A. Thalamocortical axons extend along a chondroitin sulfate proteoglycan-enriched pathway coincident with the neocortical subplate and distinct from the efferent path. *J Neurosci*. 1994;14(6):3500–10.
 94. Milošević NJ, Judaš M, Aronica E, Kostovic I. Neural ECM in laminar organization and connectivity development in healthy and diseased human brain. *Prog Brain Res*. 2014;214:159–78.
 95. Judaš M, Radoš M, Jovanov-Milošević N, Hrabac P, Štern-Padovan R, Kostovic I. Structural, immunocytochemical, and MR imaging properties of periventricular crossroads of growing cortical pathways in preterm infants. *Am J Neuroradiol*. 2005;26(10):2671–84.

96. Radoš M, Judaš M, Kostović I. In vitro MRI of brain development. Vol. 57, *European Journal of Radiology*. 2006. p. 187–98.
97. Kostović I, Vasung L. Insights From In Vitro Fetal Magnetic Resonance Imaging of Cerebral Development. Vol. 33, *Seminars in Perinatology*. 2009. p. 220–33.
98. Vasung L, Lepage C, Radoš M, Pletikos M, Goldman JS, Richiardi J, i sur. Quantitative and qualitative analysis of transient fetal compartments during prenatal human brain development. *Front Neuroanat*. 2016;10:11.
99. Kostović I, Jovanov-Milošević N. Subplate zone of the human brain: historical perspective and new concepts. *Coll Antropol*. 2008;32 Suppl 1:3–8.
100. Kostović I, Judaš M. Correlation between the sequential ingrowth of afferents and transient patterns of cortical lamination in preterm infants. Vol. 267, *Anatomical Record*. 2002. p. 1–6.
101. Kostović-Knežević L, Kostović I, Krmpotić Nemančić J, Kelović Z, Vuković B. The cortical plate of the human neocortex during the early fetal period (at 31–65 mm CRL). *Verh Anat Ges*. 1978;72:721–3.
102. Meyer G, Schaaps JP, Moreau L, Goffinet AM. Embryonic and early fetal development of the human neocortex. *J Neurosci*. 2000;20(5):1858–68.
103. Kostović I, Jovanov-Milošević N, Krsnik Z, Petanjek Z, Judaš M. Laminar organization of the marginal zone in the human fetal cortex. *Neuroembryology*. 2005;3:19–26.
104. Déjerine J, Déjerine-Klumpke A. *Anatomie des centres nerveux*. Paris: Rueff et Cie; 1895.
105. Brodmann K. *Physiologie des Gehirns*. Knoblauch A, Brodmann K, Hauptmann A, editors. *Die Allgemeine Chirurgie der Gehirnkrankheiten*. Stuttgart: Ferdinand Enke; 1914.
106. Von Monakow C. *Gehirnpathologie*. Wienn: Alfred Hölder; 1905.
107. Kostović I, Kostović-Srzić M, Benjak V, Jovanov-Milošević N, Radoš M. Developmental dynamics of radial vulnerability in the cerebral compartments in preterm infants and neonates. *Front Neurol*. 2014;5:139.
108. Vasung L, Huang H, Jovanov-Milošević N, Pletikos M, Mori S, Kostović I. Development of axonal pathways in the human fetal fronto-limbic brain: Histochemical characterization and diffusion tensor imaging. *J Anat*. 2010;217(4):400–17.
109. Žunić Išasegi I, Radoš M, Krsnik Ž, Radoš M, Benjak V, Kostović I. Interactive histogenesis of axonal strata and proliferative zones in the human fetal cerebral wall. *Brain Struct Funct*. 2018;223(9):3919–43.
110. Obersteiner H. *Arbeiten aus dem Neurologischen Institute (Institut für Anatomie und Physiologie des Centralnervensystem)*. Heft VIII. Leipzig, Wien: Franz Deuticke; 1902.

111. Kostović I, Judaš M, Rašin M, Jovanov-Milošević N, Hrbač P. Periventricular predilection sites of hypoxicischaemic injury in preterm infants contain crossroads of growing pathways embedded in extracellular matrix rich in molecular guidance cues. In: Abstracts of the Sixth IBRO World Congress of Neuroscience, held in Prague, Czech Republic. 2003. p. 1009.
112. Verney C, Pogledic I, Biran V, Adle-Biassette H, Fallet-Bianco C, Gressens P. Microglial reaction in axonal crossroads is a hallmark of noncystic periventricular white matter injury in very preterm infants. *J Neuropathol Exp Neurol.* 2012;71(3):251–64.
113. Milos R, Kasprian G, Brugger P, Mitter C, Prayer D. Periventricular triangles: persistent crossroads in the pathological fetal brain. In: Radiological Society of North America 2011 Scientific Assembly and Annual Meeting [Internet]. Chicago; 2011. Available from: <http://archive.rsna.org/2011/11011832>
114. Prayer D, Brugger P, Judaš M, Radoš M, Kasprian G, Kostović I. Triangular crossroads: a ‘Wetterwinkel’ of the fetal brain. In: Proceedings of the 43rd ASNR Annual Meeting [Abstract No 290]. 2005.
115. Pogledic I, Kostovic I, Fallet-Bianco C, Adle-Biassette H, Gressens P, Verney C. Involvement of the subplate zone in preterm infants with periventricular white matter injury. *Brain Pathol.* 2014;24(2):128–41.
116. Childs AM, Ramenghi LA, Evans DJ, Ridgeway J, Saysell M, Martinez D, i sur. MR features of developing periventricular white matter in preterm infants: Evidence of glial cell migration. *Am J Neuroradiol.* 1998;19(5):971–6.
117. Glenn OA, Barkovich AJ. Magnetic resonance imaging of the fetal brain and spine: An increasingly important tool in prenatal diagnosis, part 1. *Am J Neuroradiol.* 2006;27(8):1604–11.
118. Glenn OA, Barkovich J. Magnetic resonance imaging of the fetal brain and spine: An increasingly important tool in prenatal diagnosis: Part 2. *Am J Neuroradiol.* 2006;27(9):1807–14.
119. Weisstanner C, Kasprian G, Gruber GM, Brugger PC, Prayer D. MRI of the Fetal Brain. *Clin Neuroradiol.* 2015;25:189–96.
120. Glenn OA. MR imaging of the fetal brain. *Pediatr Radiol.* 2010;40(1):68–81.
121. Rutherford MA. Magnetic resonance imaging of the fetal brain. *Curr Opin Obstet Gynecol.* 2009;21(2):180–6.
122. Kasprian G, Krampfl E, Ulm B, Witzani L, Prayer L, Brugger PC. MRI of normal fetal brain development. *Eur J Radiol.* 2006;57(2):199–216.
123. Kyriakopoulou V, Vatansever D, Davidson A, Patkee P, Elkommos S, Chew A, i sur. Normative biometry of the fetal brain using magnetic resonance imaging. *Brain Struct Funct.* 2017;222(5):2295–307.
124. Studholme C. Mapping Fetal Brain Development In Utero Using Magnetic Resonance Imaging: The Big Bang of Brain Mapping. *Annu Rev Biomed Eng.* 2011;13(1):345–

68.

125. Mitter C, Jakab A, Brugger PC, Ricken G, Gruber GM, Bettelheim D, i sur. Validation of In utero Tractography of Human Fetal Commissural and Internal Capsule Fibers with Histological Structure Tensor Analysis. *Front Neuroanat* [Internet]. 2015;9. Available from: <http://journal.frontiersin.org/Article/10.3389/fnana.2015.00164/abstract>
126. Kasprian G, Brugger PC, Weber M, Krssák M, Krampfl E, Herold C, i sur. In utero tractography of fetal white matter development. *Neuroimage*. 2008;43(2):213–24.
127. Huang H, Xue R, Zhang J, Ren T, Richards LJ, Yarowsky P, i sur. Anatomical Characterization of Human Fetal Brain Development with Diffusion Tensor Magnetic Resonance Imaging. *J Neurosci*. 2009;29(13):4263–73.
128. Dubois J, Dehaene-Lambertz G, Kulikova S, Poupon C, Hüppi PS, Hertz-Pannier L. The early development of brain white matter: A review of imaging studies in fetuses, newborns and infants. Vol. 276, *Neuroscience*. 2014. p. 48–71.
129. Garel C, Chantrel E, Brisse H, Elmaleh M, Luton D, Oury JF, i sur. Fetal cerebral cortex: Normal gestational landmarks identified using prenatal MR imaging. *Am J Neuroradiol*. 2001;22(1):184–9.
130. Inder TE. Abnormal Cerebral Structure Is Present at Term in Premature Infants. *Pediatrics*. 2005;115(2):286–94.
131. Miller SP, Vigneron DB, Henry RG, Bohland MA, Ceppi-Cozzio C, Hoffman C, i sur. Serial quantitative diffusion tensor MRI of the premature brain: Development in newborns with and without injury. *J Magn Reson Imaging*. 2002;16(6):621–32.
132. Ment LR, Hirtz D, Hüppi PS. Imaging biomarkers of outcome in the developing preterm brain. *Lancet Neurol*. 2009;8(11):1042–55.
133. Battin MR, Maalouf EF, Counsell SJ, Herlihy a H, Rutherford M a, Azzopardi D, i sur. Magnetic resonance imaging of the brain in very preterm infants: visualization of the germinal matrix, early myelination, and cortical folding. *Pediatrics*. 1998;101(6):957–62.
134. Kidokoro H, Anderson PJ, Doyle LW, Neil JJ, Inder TE. High signal intensity on T2-weighted MR imaging at term-equivalent age in preterm infants does not predict 2-year neurodevelopmental outcomes. *Am J Neuroradiol*. 2011;32(11):2005–10.
135. Kidokoro H, Neil JJ, Inder TE. New MR imaging assessment tool to define brain abnormalities in very preterm infants at term. *Am J Neuroradiol*. 2013;34(11):2208–14.
136. Bouyssi-Kobar M, du Plessis AJ, McCarter R, Brossard-Racine M, Murnick J, Tinkleman L, i sur. Third Trimester Brain Growth in Preterm Infants Compared With In Utero Healthy Fetuses. *Pediatrics*. 2016;138(5).
137. Qiu A, Mori S, Miller MI. Diffusion tensor imaging for understanding brain development in early life. *Annu Rev Psychol*. 2015;66:853–76.
138. Neubauer V, Djurdjevic T, Griesmaier E, Biermayr M, Gizewski ER, Kiechl-

- Kohlendorfer U. Routine magnetic resonance imaging at term-equivalent age detects brain injury in 25% of a contemporary cohort of very preterm infants. *PLoS One*. 2017;12(1).
139. Smyser CD, Kidokoro H, Inder TE. Magnetic resonance imaging of the brain at term equivalent age in extremely premature neonates: To scan or not to scan? Vol. 48, *Journal of Paediatrics and Child Health*. 2012. p. 794–800.
 140. Maas LC, Mukherjee P, Carballido-Gamio J, Veeraraghavan S, Miller SP, Partridge SC, i sur. Early laminar organization of the human cerebrum demonstrated with diffusion tensor imaging in extremely premature infants. *Neuroimage*. 2004;22(3):1134–40.
 141. Griffiths P, Bradburn M, Campbell M, Cooper C, Graham R, Jarvis D, i sur. Use of MRI in the diagnosis of fetal brain abnormalities in utero (MERIDIAN): a multicentre, prospective cohort study. *Lancet*. 2017;389(10068):538–46.
 142. Hansen PE, Ballesteros MC, Soila K, Garcia L, Howard JM. MR imaging of the developing human brain. Part 1. Prenatal development. *Radiographics*. 1993;13(1):21–36.
 143. Ballesteros MC, Hansen PE, Soila K. MR imaging of the developing human brain. Part 2. Postnatal development. *Radiographics*. 1993;
 144. Barkovich AJ, Kjos BO, Jackson Jr DE, Norman D, Jackson DE, Norman D, i sur. Normal maturation of the neonatal and infant brain: MR imaging at 1.5 T. *Radiology*. 1988;166(1 Pt 1):173–80.
 145. van der Knaap MS, Valk J. MR imaging of the various stages of normal myelination during the first year of life. *Neuroradiology*. 1990;31(6):459–70.
 146. Mori S, van Zijl PCM. Fiber tracking: principles and strategies - a technical review. *NMR Biomed*. 2002;15(7–8):468–80.
 147. Wakana S, Jiang H, Nagee-Poetscher LM, van Zijl PCM, Mori S. Fiber tract-based atlas of human white matter anatomy. *Radiology*. 2004;230(1):77–87.
 148. Hagmann P, Jonasson L, Maeder P, Thiran J-P, Wedeen VJ, Meuli R. Understanding Diffusion MR Imaging Techniques: From Scalar Diffusion-weighted Imaging to Diffusion Tensor Imaging and Beyond. *RadioGraphics*. 2006;Suppl 1:S2.
 149. Tournier J-D, Mori S, Leemans A. Diffusion tensor imaging and beyond. *Magn Reson Med*. 2011;65(6):1532–56.
 150. Provenzale JM, Isaacson J, Chen S, Stinnett S, Liu C. Correlation of apparent diffusion coefficient and fractional anisotropy values in the developing infant brain. *Am J Roentgenol*. 2010;195(6):456–62.
 151. Neil JJ, Shiran SI, McKinstry RC, Schefft GL, Snyder AZ, Almlil CR, i sur. Normal brain in human newborns: apparent diffusion coefficient and diffusion anisotropy measured by using diffusion tensor MR imaging. *Radiology*. 1998;209(1):57–66.
 152. Hüppi PS, Dubois J. Diffusion tensor imaging of brain development. *Semin Fetal*

- Neonatal Med. 2006;11(6):489–97.
153. Jakab A, Pogledic I, Schwartz E, Gruber G, Mitter C, Brugger PC, i sur. Fetal cerebral Magnetic Resonance Imaging beyond morphology. *Semin Ultrasound CT MR*. 2015;36(6):456–75.
 154. Trivedi R, Husain N, Rathore RKS, Saksena S, Srivastava S, Malik GK, i sur. Correlation of diffusion tensor imaging with histology in the developing human frontal cerebrum. *Dev Neurosci*. 2009;31(6):487–96.
 155. Gupta RK, Hasan KM, Trivedi R, Pradhan M, Das V, Parikh NA, i sur. Diffusion tensor imaging of the developing human cerebrum. *J Neurosci Res*. 2005;81(2):172–8.
 156. Chau V, Synnes A, Grunau RE, Poskitt KJ, Brant R, Miller SP. Abnormal brain maturation in preterm neonates associated with adverse developmental outcomes. *Neurology*. 2013;81(24):2082–9.
 157. Rose J, Mirmiran M, Butler EE, Lin CY, Barnes PD, Kermoian R, i sur. Neonatal microstructural development of the internal capsule on diffusion tensor imaging correlates with severity of gait and motor deficits. *Dev Med Child Neurol*. 2007;49(10):745–50.
 158. Lindqvist S, Skranes J, Eikenes L, Haraldseth O, Vik T, Brubakk A-M, i sur. Visual function and white matter microstructure in very-low-birth-weight (VLBW) adolescents--a DTI study. *Vision Res*. 2011;51(18):2063–70.
 159. Skranes J, Vangberg TR, Kulseng S, Indredavik MS, Evensen KAI, Martinussen M, i sur. Clinical findings and white matter abnormalities seen on diffusion tensor imaging in adolescents with very low birth weight. *Brain*. 2007;130:654–66.
 160. McKinstry RC, Mathur A, Miller JH, Ozcan A, Snyder AZ, Schefft GL, i sur. Radial organization of developing preterm human cerebral cortex revealed by non-invasive water diffusion anisotropy MRI. *Cereb Cortex*. 2002;12(12):1237–43.
 161. Thompson DK, Inder TE, Faggian N, Johnston L, Warfield SK, Anderson PJ, i sur. Characterization of the corpus callosum in very preterm and full-term infants utilizing MRI. *Neuroimage*. 2011;55(2):479–90.
 162. Skranes J, Lohaugen GC, Martinussen M, Indredavik MS, Dale AM, Haraldseth O, i sur. White matter abnormalities and executive function in children with very low birth weight. *Neuroreport*. 2009;20(3):263–6.
 163. Berman JI, Glass HC, Miller SP, Mukherjee P, Ferriero DM, Barkovich AJ, i sur. Quantitative fiber tracking analysis of the optic radiation correlated with visual performance in premature newborns. *Am J Neuroradiol*. 2009;30(1):120–4.
 164. Peyton C, Yang E, Msall ME, Adde L, Støen R, Fjørtoft T, i sur. White matter injury and general movements in high-risk preterm infants. *Am J Neuroradiol*. 2017;38(1):162–9.
 165. Eluvathingal TJ, Hasan KM, Kramer L, Fletcher JM, Ewing-Cobbs L. Quantitative diffusion tensor tractography of association and projection fibers in normally developing children and adolescents. *Cereb Cortex*. 2007;17(12):2760–8.

166. Allin MPG, Kontis D, Walshe M, Wyatt J, Barker GJ, Kanaan RAA, i sur. White matter and cognition in adults who were born preterm. *PLoS One*. 2011;6(10):6(10):e24525.
167. Young JM, Morgan BR, Whyte HEA, Lee W, Smith M Lou, Raybaud C, i sur. Longitudinal Study of White Matter Development and Outcomes in Children Born Very Preterm. *Cereb Cortex*. 2016;1–12.
168. Huang H, Vasung L. Gaining insight of fetal brain development with diffusion MRI and histology. *Int J Dev Neurosci*. 2014;32:11–22.
169. Kostović I, Judaš M, Radoš M, Hrabáč P. Laminar organization of the human fetal cerebrum revealed by histochemical markers and magnetic resonance imaging. *Cereb Cortex*. 2002;12:536–44.
170. Counsell SJ, Rutherford MA, Cowan FM, Edwards AD. Magnetic resonance imaging of preterm brain injury. *Arch Dis Child Fetal Neonatal Ed*. 2003;88(4):F269-74.
171. Counsell SJ, Shen Y, Boardman JP, Larkman DJ, Kapellou O, Ward P, i sur. Axial and radial diffusivity in preterm infants who have diffuse white matter changes on magnetic resonance imaging at term-equivalent age. *Pediatrics*. 2006;117(2):376–86.
172. Duque A, Krsnik Z, Kostović I, Rakic P. Secondary expansion of the transient subplate zone in the developing cerebrum of human and nonhuman primates. *Proc Natl Acad Sci*. 2016;113(35):9892–7.
173. Judaš M, Sedmak G, Pletikos M, Jovanov-Milošević N. Populations of subplate and interstitial neurons in fetal and adult human telencephalon. *J Anat*. 2010;217(4):381–99.
174. Kostović I, Rakić P. Cytology and time of origin of interstitial neurons in the white matter in infant and adult human and monkey telencephalon. *J Neurocytol*. 1980;9(2):219–42.
175. Chun JJM, Shatz CJ. Interstitial cells of the adult neocortical white matter are the remnant of the early generated subplate neuron population. *J Comp Neurol*. 1989;282(4):555–69.
176. Kostović I, Judaš M, Sedmak G. Developmental history of the subplate zone, subplate neurons and interstitial white matter neurons: Relevance for schizophrenia. *Int J Dev Neurosci*. 2011;29(3):193–205.
177. Johnston M V, Trescher WH, Ishida A, Nakajima W. Neurobiology of hypoxic-ischemic injury in the developing brain. *Pediatr Res*. 2001;49(6):735–41.
178. Ferriero DM. Neonatal brain injury. *N Engl J Med*. 2004;351(19):1985–95.
179. Volpe JJ. Brain injury in premature infants: a complex amalgam of destructive and developmental disturbances. *Lancet Neurol*. 2009;8(1):110–24.
180. Volpe JJ. Cerebral White Matter Injury of the Premature Infant--More Common Than You Think. *Pediatrics*. 2003;112:176–80.

181. Negro S, Benders MJNL, Tataranno M, Coviello C, de Vries L, Van Bel F, i sur. Early Prediction of Hypoxic-Ischemic Brain Injury by a New Panel of Biomarkers in a Population of Term Newborns. *Oxid Med Cell Longev*. 2018;doi: 10.1155/2018/7608108.
182. de Vries LS, Jongmans MJ. Long-term outcome after neonatal hypoxic-ischaemic encephalopathy. *Arch Dis Child - Fetal Neonatal Ed*. 2010;95(3):F220-4.
183. Ahearne CE. Short and long term prognosis in perinatal asphyxia: An update. *World J Clin Pediatr*. 2016;5(1):67–74.
184. March of Dimes, PMNCH, Save the Children, WHO. Born too soon. The Global Action Report on Preterm Birth. CP Howson, MV Kinney, JE Lawn Eds World Heal Organ Publ Geneva. 2012;
185. Amiel-Tison C, Elisson P. Birth asphyxia in the full term newborn: Early assessment and outcome. *Dev Med Child Neurol*. 1986;28:671–82.
186. Hadders Algra M, Huisjes HJ, Touwen BCL. Perinatal risk factors and minor neurological dysfunction: significance for behaviour and school achievement at nine years. *Dev Med Child Neurol*. 1988;30(4):482–91.
187. Lindahl E, Michelsson K, Helenius M, Parre M. Neonatal risk factors and later neurodevelopmental disturbances. *Dev Med Child Neurol*. 1988;30(5):571–89.
188. Hart AR, Whitby EW, Griffiths PD, Smith MF. Magnetic resonance imaging and developmental outcome following preterm birth: Review of current evidence. *Dev Med Child Neurol*. 2008;50(9):655–63.
189. Mathur AM, Neil JJ, Inder TE. Understanding Brain Injury and Neurodevelopmental Disabilities in the Preterm Infant: The Evolving Role of Advanced Magnetic Resonance Imaging. Vol. 34, *Seminars in Perinatology*. 2010. p. 57–66.
190. Volpe JJ. The Encephalopathy of Prematurity-Brain Injury and Impaired Brain Development Inextricably Intertwined. *Semin Pediatr Neurol*. 2009;16(4):167–78.
191. Rutherford MA, Pennock JM, Counsell SJ, Mercuri E, Cowan FM, Dubowitz LM, i sur. Abnormal magnetic resonance signal in the internal capsule predicts poor neurodevelopmental outcome in infants with hypoxic-ischemic encephalopathy. *Pediatrics*. 1998;102(2 Pt 1):323–8.
192. Hoon AH, Lawrie WT, Melhem ER, Reinhardt EM, Van Zijl PCM, Solaiyappan M, i sur. Diffusion tensor imaging of periventricular leukomalacia shows affected sensory cortex white matter pathways. *Neurology*. 2002;59(5):752–6.
193. Çoskun A, Lequin M, Segal M, Vigneron DB, Ferriero DM, Barkovich AJ. Quantitative analysis of mr images in asphyxiated neonates: Correlation with neurodevelopmental outcome. *Am J Neuroradiol*. 2001;22(2):400–5.
194. Melhem ER, Hoon AH, Ferrucci JT, Quinn CB, Reinhardt EM, Demetrides SW, i sur. Periventricular Leukomalacia: Relationship between Lateral Ventricular Volume on Brain MR Images and Severity of Cognitive and Motor Impairment. *Radiology*. 2000;214(1):199–204.

195. Moses P, Courchesne E, Stiles J, Trauner D, Egaas B, Edwards E. Regional size reduction in the human corpus callosum following pre- and perinatal brain injury. *Cereb cortex*. 2000;10(12):1200–10.
196. Felderhoff-Mueser U, Rutherford MA, Squier W V., Cox P, Maalouf EF, Counsell SJ, i sur. Relationship between MR imaging and histopathologic findings of the brain in extremely sick preterm infants. *Am J Neuroradiol*. 1999;20(7):1349–57.
197. Inder TE, Wells SJ, Mogridge NB, Spencer C, Volpe JJ. Defining the nature of the cerebral abnormalities in the premature infant: A qualitative magnetic resonance imaging study. *J Pediatr*. 2003;143(2):171–9.
198. Himmelmann K, Horber V, De La Cruz J, Horridge K, Mejaski-Bosnjak V, Hollody K, i sur. MRI classification system (MRICS) for children with cerebral palsy: development, reliability, and recommendations. *Dev Med Child Neurol*. 2017;59(1):57–64.
199. Volpe J. *Neurology of the newborn*. 4th editio. Philadelphia: W.B. Saunders Co.; 2001.
200. Stiles J. Neural plasticity and cognitive development. *Dev Neuropsychol*. 2000;18(2):237–72.
201. Krägeloh-Mann I, Toft P, Lunding J, Andresen J, Pryds O, Lou HC. Brain lesions in preterms: Origin, consequences and compensation. *Acta Paediatr Int J Paediatr*. 1999;88(8):897–908.
202. Kostović I, Judaš M. The role of the subplate zone in the structural plasticity of the developing human cerebral cortex. *Neuroembryology*. 2002;1(4):145–53.
203. Schwartz M, Goldman Rakic P. Development and plasticity of the primate cerebral cortex. *Clin Perinatol*. 1991;17:83–101.
204. Kanold P. Subplate neurons: crucial regulators of cortical development and plasticity. *Front Neuroanat*. 2009;3.
205. Kostović I, Judaš M, Kostović-Knežević L, Šimić G, Delalle I, Chudy D, i sur. Zagreb research collection of human brains for developmental neurobiologist and clinical neuroscientist. *Int J Dev Biol*. 1991;35:215–30.
206. Judaš M, Šimić G, Petanjek Z, Jovanov-Milošević N, Pletikos M, Vasung L, i sur. The Zagreb Collection of human brains: A unique, versatile, but underexploited resource for the neuroscience community. *Ann N Y Acad Sci*. 2011;1225(SUPPL. 1):105–30.
207. Olivier G, Pineau H. Horizons de Streeter et age embryonnaire. *Bull Assoc Anat (Nancy)*. 1962;47:573–6.
208. Richardson DK, Corcoran JD, Escobar GJ, Lee SK. SNAP-II and SNAPPE-II: Simplified newborn illness severity and mortality risk scores. *J Pediatr*. 2001;138(1):92–100.
209. Richardson DK, Gray JE, McCormick MC, Workman K, Goldmann DA. Score for Neonatal Acute Physiology: a physiologic severity index for neonatal intensive care. *Pediatrics*. 1993;91(3):617–23.

210. Benjak V. Structural changes of the corpus callosum and periventricular crossroads of pathways at term-equivalent age in preterm born infants with abnormal clinical and laboratory findings during the first postnatal week. University of Zagreb; 2011.
211. Dammann O, Naples M, Bednarek F, Shah B, Kuban KCK, O'Shea TM, i sur. SNAP-II and sNAPPE-II and the risk of structural and functional brain disorders in extremely low gestational age newborns: The ELGAN study. *Neonatology*. 2010;97(2):71–82.
212. Chien LY, Whyte R, Thiessen P, Walker R, Brabyn D, Lee SK. SNAP-II predicts severe intraventricular hemorrhage and chronic lung disease in the neonatal intensive care unit. *J Perinatol*. 2002;22(1):26–30.
213. Le Bihan D. Looking into the functional architecture of the brain with diffusion MRI. *Int Congr Ser*. 2006;4(6):469–80.
214. Basser PJ, Mattiello J, LeBihan D. MR diffusion tensor spectroscopy and imaging. *Biophys J*. 1994;66(1):259–67.
215. Beaulieu C. The basis of anisotropic water diffusion in the nervous system - A technical review. *NMR Biomed*. 2002;15:435–55.
216. Dubois J, Dehaene-Lambertz G, Perrin M, Mangin JF, Cointepas Y, Duchesnay E, i sur. Asynchrony of the early maturation of white matter bundles in healthy infants: Quantitative landmarks revealed noninvasively by diffusion tensor imaging. *Hum Brain Mapp*. 2008;29(1):14–27.
217. Engelter ST, Provenzale JM, Petrella JR, DeLong DM, MacFall JR. The effect of aging on the apparent diffusion coefficient of normal-appearing white matter. *AJR Am J Roentgenol*. 2000;175(2):425–30.
218. Alexander AL, Lee JE, Lazar M, Field AS. Diffusion tensor imaging of the brain. *Neurotherapeutics*. 2007;4(3):316–29.
219. Chi JG, Dooling EC, Gilles FH. Gyral development of the human brain. *Ann Neurol*. 1977;1(1):86–93.
220. Kostović I, Žunić Išasegi I, Kršnik Ž. Sublaminar organization of the human subplate: developmental changes in the distribution of neurons, glia, growing axons and extracellular matrix. *J Anat*. 2018;10.1111/joa.12920.
221. Huang H, Zhang J, Wakana S, Zhang W, Ren T, Richards LJ, i sur. White and gray matter development in human fetal, newborn and pediatric brains. *Neuroimage*. 2006;33(1):27–38.
222. Takahashi E, Folkerth RD, Galaburda AM, Grant PE. Emerging cerebral connectivity in the human fetal Brain: An MR tractography study. *Cereb Cortex*. 2012;22(2):455–64.
223. Vasung L, Jovanov-Milošević N, Pletikos M, Mori S, Judaš M, Kostović I. Prominent periventricular fiber system related to ganglionic eminence and striatum in the human fetal cerebrum. *Brain Struct Funct*. 2011;215(3–4):237–53.
224. Kostović I, Jovanov-Milošević N. The development of cerebral connections during the

- first 20-45 weeks' gestation. *Semin Fetal Neonatal Med.* 2006;11(6):415–22.
225. Schmahmann JD, Pandya DN. *Fibre pathways of the brain.* Oxford: Oxford University Press; 2006.
 226. Khwaja O, Volpe JJ. Pathogenesis of cerebral white matter injury of prematurity. *Archives of Disease in Childhood: Fetal and Neonatal Edition.* 2008.
 227. Flechsig P. *Anatomie des menschlichen Gehirns und Ruchen-marks auf myelogenetischer Grundlage.* Leipzig: Thieme; 1920.
 228. Yakovlev PI, Lecours A-R. The myelogenetic cycles of regional maturation of the brain. In: *Regional Development of Brain in Early Life.* 1967. p. 3–70.
 229. Vulpius O. Ueber die Entwicklung und Ausbreitung der Tangentialfasern in der menschlichen Grosshirnrinde während verschiedener Altersperioden. *Arch Psychiat Nervenkrankheit.* 1892;23:775–98.
 230. Kaes T. *Die Grosshirnrinde des Menschen in ihrem Massen und in ihrem Fasergehalt.* Jena, Fischer; 1907.
 231. Rakić P, Yakovlev PI. Development of the corpus callosum and cavum septi in man. *J Comp Neurol.* 1968;132(1):45–72.
 232. Paredes MF, James D, Gil-Perotin S, Kim H, Cotter JA, Ng C, i sur. Extensive migration of young neurons into the infant human frontal lobe HHS Public Access. *Science* (80-). 2016;doi: 10.1126/science.aaf7073.
 233. Schmahmann JD, Pandya DN. Cerebral white matter - Historical evolution of facts and notions concerning the organization of the fiber pathways of the brain. Vol. 16, *Journal of the History of the Neurosciences.* 2007. p. 237–67.
 234. Porrino LJ, Crane AM, Goldman-Rakic PS. Direct and indirect pathways from the amygdala to the frontal lobe in rhesus monkeys. *J Comp Neurol.* 1981;198(1):121–36.
 235. Goldman-Rakic PS, Selemon LD, Schwartz ML. Dual pathways connecting the dorsolateral prefrontal cortex with the hippocampal formation and parahippocampal cortex in the rhesus monkey. *Neuroscience.* 1984;12(3):719–43.
 236. Goldman-Rakic PS. Prenatal formation of cortical input and development of cytoarchitectonic compartments in the neostriatum of the rhesus monkey. *J Neurosci.* 1981;1(7):721–35.
 237. Takemura H, Pestili F, Weiner K. Comparative neuroanatomy: Integrating classic and modern methods to understand association fibers connecting dorsal and ventral visual cortex. *Neurosci Res.* 2018;<https://doi.org/10.1016/j.neures.2018.10.011>.
 238. Maier-Hein KH, Neher PF, Houde JC, Côté MA, Garyfallidis E, Zhong J, i sur. The challenge of mapping the human connectome based on diffusion tractography. *Nat Commun.* 2017;8(1):1349.
 239. Thomas C, Ye FQ, Irfanoglu MO, Modi P, Saleem KS, Leopold DA, i sur. Anatomical accuracy of brain connections derived from diffusion MRI tractography is inherently

- limited. *Proc Natl Acad Sci.* 2014;111(46):16574–9.
240. Krnjevic K, Silver A. Acetylcholinesterase in the developing forebrain. *J Anatol.* 1966;100(1):68–89.
 241. Hevner RF. Development of connections in the human visual system during fetal mid-gestation: a DiI-tracing study. *J Neuropathol Exp Neurol.* 2000;59(5):385–92.
 242. Sparks DL, Lue LF, Martin TA, Rogers J. Neural tract tracing using Di-I: A review and a new method to make fast Di-I faster in human brain. *J Neurosci Methods.* 2000;15(103):3–10.
 243. Reil J. *Das Hirnschenkel-System oder die Hirnschenkel-Organisation im großen Gehirn.* Halle, Curtschens Buchhandlung. 1809;9:147–71.
 244. Burdach C. *Vom Baue und Leben des Gehirns.* Leipzig: Dyk; 1822.
 245. Sachs H. *Das Hemisphaerenmark des menschlichen Grosshirns. I. Der Hinterhauptlappen.* Leipzig: Georg Thieme Verlag; 1892.
 246. Polyak S. *The vertebrate visual system.* Chicago: University press; 1957.
 247. Katušić A, Žunić Išasegi I, Radoš M, Raguž M, Grizelj R, Ferrari F, i sur. Transient structural MRI patterns correlate with the motor functions in preterm infants. 2019;neobjavljeno.
 248. Dehay C, Kennedy H, Kosik KS. The Outer Subventricular Zone and Primate-Specific Cortical Complexification. Vol. 85, *Neuron.* 2015. p. 683–94.
 249. Ortega JA, Memi F, Radonjic N, Filipovic R, Bagasrawala I, Zecevic N, i sur. The Subventricular Zone: A Key Player in Human Neocortical Development. Vol. 24, *Neuroscientist.* 2018. p. 156–70.
 250. Schmahmann JD, Pandya DN. The complex history of the fronto-occipital fasciculus. Vol. 16, *Journal of the History of the Neurosciences.* 2007. p. 362–77.
 251. Muratoff W. Secundäre Degenerationen nach Durchschneidung des Balkens. *Neurol Cent.* 1893;12:714–29.
 252. Onufrowicz W. Das balkenlose Mikrocephalengehirn Hoffman. Ein Beitrag zur pathologischen und normalen Anatomie des menschlichen Gehirnes. *Arch für Psychiatr.* 1887;18:305–28.
 253. Davis LE. An anatomic study of the inferior longitudinal fasciculus. *Arch Neurol Psychiatry.* 1921;5(4):370–81.
 254. Curran EJ. A new association fiber tract in the cerebrum with remarks on the fiber tract dissection method of studying the brain. *J Comp Neurol Psychol.* 1909;19(6):645–56.
 255. Wernicke C. *Lehrbuch der Gehirnkrankheiten für Ärzte und Studierende.* Kassel: Verlag von Theodor Fischer; 1881.
 256. Obersteiner H. *Anleitung beim Studium des Baues der Nervösen Centralorgane im Gesunden und Kranken Zustande.* Leipzig: Toeplitz & Deuticke; 1888.

257. Yeatman JD, Weiner KS, Pestilli F, Rokem A, Mezer A, Wandell BA. The vertical occipital fasciculus: A century of controversy resolved by in vivo measurements. *Proc Natl Acad Sci*. 2014;
258. Counsell SJ, Kennea NL, Herlihy AH, Allsop JM, Harrison MC, Cowan FM, i sur. T2 relaxation values in the developing preterm brain. *Am J Neuroradiol*. 2003;24(8):1654–60.
259. Barkovich M, Li Y, Desikan R, Barkovich A, XU D. Challenges in pediatric neuroimaging. *Neuroimage*. 2018;185:793–801.
260. Girard NJ, Raybaud CA. Ventriculomegaly and pericerebral CSF collection in the fetus: Early stage of benign external hydrocephalus? *Child’s Nerv Syst*. 2001;17:239–45.
261. Counsell SJ, Allsop JM, Harrison MC, Larkman DJ, Kennea NL, Kapellou O, i sur. Diffusion-weighted imaging of the brain in preterm infants with focal and diffuse white matter abnormality. *Pediatrics*. 2003;112(1 Pt 1):1–7.
262. Maalouf EF, Duggan PJ, Rutherford M a, Counsell SJ, Fletcher a M, Battin M, i sur. Magnetic resonance imaging of the brain in a cohort of extremely preterm infants. *J Pediatr*. 1999;135(3):351–7.
263. Parikh NA, He L, Bonfante-Mejia E, Hochhauser L, Wilder PE, Burson K, i sur. Automatically quantified diffuse excessive high signal intensity on MRI predicts cognitive development in preterm infants. *Pediatr Neurol*. 2013;49(6):424–30.
264. Childs AM, Ramenghi LA, Cornette L, Tanner SF, Arthur RJ, Martinez D, i sur. Cerebral maturation in premature infants: Quantitative assessment using MR imaging. *Am J Neuroradiol*. 2001;22(8):1577–82.
265. Scola E, Conte G, Palumbo G, Avignone S, Cinnante CM, Boito S, i sur. High resolution post-mortem MRI of non-fixed in situ foetal brain in the second trimester of gestation: Normal foetal brain development. *Eur Radiol*. 2018;28(1):363–71.
266. Zhang Z, Liu S, Lin X, Teng G, Yu T, Fang F, i sur. Development of laminar organization of the fetal cerebrum at 3.0T and 7.0T: A postmortem MRI study. *Neuroradiology*. 2011;53(3):177–84.
267. Bartha AI, Yap KRL, Miller SP, Jeremy RJ, Nishimoto M, Vigneron DB, i sur. The normal neonatal brain: MR imaging, diffusion tensor imaging, and 3D MR spectroscopy in healthy term neonates. *Am J Neuroradiol*. 2007;28(6):1015–21.
268. Mukherjee P, Miller JH, Shimony JS, Philip J V, Nehra D, Snyder AZ, i sur. Diffusion-tensor MR imaging of gray and white matter development during normal human brain maturation. *AJNR American J Neuroradiol*. 2002;23(9):1445–56.
269. Oishi K, Faria A V., Yoshida S, Chang L, Mori S. Reprint of “Quantitative evaluation of brain development using anatomical MRI and diffusion tensor imaging.” *Int J Dev Neurosci*. 2014;32:28–40.
270. Barkovich AJ, Miller SP, Bartha A, Newton N, Hamrick SEG, Mukherjee P, i sur. MR imaging, MR spectroscopy, and diffusion tensor imaging of sequential studies in

- neonates with encephalopathy. *Am J Neuroradiol.* 2006;27(3):533–47.
271. Brissaud O, Amirault M, Villega F, Periot O, Chateil JF, Allard M. Efficiency of fractional anisotropy and apparent diffusion coefficient on diffusion tensor imaging in prognosis of neonates with hypoxic-ischemic encephalopathy: A methodologic prospective pilot study. *Am J Neuroradiol.* 2010;31(2):282–7.
 272. Ward P, Counsell S, Allsop J, Cowan F, Shen Y, Edwards D, *i sur.* Reduced Fractional Anisotropy on Diffusion Tensor Magnetic Resonance Imaging After Hypoxic-Ischemic Encephalopathy. *Pediatrics.* 2006;117(4):619–30.
 273. Bassi L, Chew a, Merchant N, Ball G, Ramenghi L, Boardman J, *i sur.* Diffusion tensor imaging in preterm infants with punctate white matter lesions. *Pediatr Res [Internet].* 2011;69(6):561–6. Available from: <http://www.ncbi.nlm.nih.gov/pubmed/21386750>
 274. Chau V, Poskitt KJ, Miller SP. Advanced Neuroimaging Techniques for the Term Newborn With Encephalopathy. *Pediatr Neurol.* 2009;40(3):181–8.
 275. Roze E, Harris PA, Ball G, Elorza LZ, Braga RM, Allsop JM, *i sur.* Tractography of the corticospinal tracts in infants with focal perinatal injury: Comparison with normal controls and to motor development. *Neuroradiology.* 2012;54(5):507–16.
 276. Hüppi PS, Murphy B, Maier SE, Zientara GP, Inder TE, Barnes PD, *i sur.* Microstructural brain development after perinatal cerebral white matter injury assessed by diffusion tensor magnetic resonance imaging. *Pediatrics.* 2001;107(3):455–60.
 277. Li HX, Feng X, Wang Q, Dong X, Yu M, Tu WJ. Diffusion tensor imaging assesses white matter injury in neonates with hypoxic-ischemic encephalopathy. *Neural Regen Res.* 2017;
 278. De Vries LS, van Haastert IC, Benders MJNL, Groenendaal F. Myth: Cerebral palsy cannot be predicted by neonatal brain imaging. *Semin Fetal Neonatal Med.* 2011;16(5):279–87.
 279. Cavalleri F, Lugli L, Pugliese M, D’Amico R, Todeschini A, Della Casa E, *i sur.* Prognostic value of diffusion-weighted imaging summation scores or apparent diffusion coefficient maps in newborns with hypoxic-ischemic encephalopathy. *Pediatr Radiol.* 2014;44(9):1141–54.
 280. Zhang F, Liu C, Qian L, Hou H, Guo Z. Diffusion Tensor Imaging of White Matter Injury Caused by Prematurity-Induced Hypoxic-Ischemic Brain Damage. *Med Sci Monit.* 2016;22:2167–74.
 281. Pietsch M, Christiaens D, Hutter J, Cordero-Grande L, Price A, Hughes E, *i sur.* A framework for multi-component analysis of diffusion MRI data over the neonatal period. *Neuroimage.* 2019;186:321–37.
 282. Vassar RL, Barnea-Goraly N, Rose J. Identification of neonatal white matter on DTI: Influence of more inclusive thresholds for atlas segmentation. *PLoS One.* 2014;9(12):e115426.
 283. Tanner SF, Ramenghi LA, Ridgway JP, Berry E, Saysell MA, Martinez D, *i sur.*

- Quantitative comparison of intrabrain diffusion in adults and preterm and term neonates and infants. *Am J Roentgenol.* 2000;174(6):1643–9.
284. Brander A, Kataja A, Saastamoinen A, Ryymin P, Huhtala H, Öhman J, i sur. Diffusion tensor imaging of the brain in a healthy adult population: Normative values and measurement reproducibility at 3 T and 1.5 T. *Acta radiol.* 2010;51(7):800–7.
 285. Lepomäki VK, Paavilainen TP, Hurme SAM, Komu ME, Parkkola RK. Fractional anisotropy and mean diffusivity parameters of the brain white matter tracts in preterm infants: Reproducibility of region-of-interest measurements. *Pediatr Radiol.* 2012;42(2):175–82.
 286. Watanabe M, Sakai O, Ozonoff A, Kussman S, Jara H. Age-related Apparent Diffusion Coefficient Changes in the Normal Brain. *Radiology.* 2013;266(2):575–82.
 287. Moon WJ, Provenzale JM, Sarikaya B, Ihn YK, Morlese J, Chen S, i sur. Diffusion-tensor imaging assessment of white matter maturation in childhood and adolescence. *Am J Roentgenol.* 2011;197(3):704–12.
 288. Hüppi PS, Maier SE, Peled S, Zientara GP, Barnes PD, Jolesz FA, i sur. Microstructural development of human newborn cerebral white matter assessed in vivo by diffusion tensor magnetic resonance imaging. *Pediatr Res.* 1998;44(4):584–90.
 289. Ogura A, Hayakawa K, Miyati T, Maeda F. Imaging parameter effects in apparent diffusion coefficient determination of magnetic resonance imaging. *Eur J Radiol.* 2011;77(1):185.
 290. Huo J, Brown M, Alger J, Kim H, Pope W, Goldin J. Between-Scanner Variation in Normal White Matter ADC in the Setting of a Multi-Center Clinical Trial. In: *Proceedings 17th Scientific Meeting, International Society for Magnetic Resonance in Medicine, Honolulu.* 2009.
 291. Jones RA, Palasis S, Damien Grattan-Smith J. The Evolution of the Apparent Diffusion Coefficient in the Pediatric Brain at Low and High Diffusion Weightings. *J Magn Reson Imaging.* 2003;18(6):665–74.
 292. Celik A. Effect of imaging parameters on the accuracy of apparent diffusion coefficient and optimization strategies. *Diagnostic Interv Radiol.* 2016;22(1):101–7.
 293. Pieterman K, Plaisier A, Govaert P, Leemans A, Lequin MH, Dudink J. Data quality in diffusion tensor imaging studies of the preterm brain: a systematic review. *Pediatr Radiol.* 2015;
 294. Hermoye L, Saint-Martin C, Cosnard G, Lee SK, Kim J, Nassogne MC, i sur. Pediatric diffusion tensor imaging: Normal database and observation of the white matter maturation in early childhood. *Neuroimage.* 2006;29(2):493–504.
 295. Pierpaoli C, Jezzard P, Basser PJ, Barnett A, Di Chiro G. Diffusion tensor MR imaging of the human brain. *Radiology.* 1996;201(3):637–48.
 296. Wimberger D, Roberts T, Barkovich A, Prayer L, Moseley M, Kurcharczyk J. Identification of “premyelination” by diffusion-weighted MRI. *J Comput Assist Tomogr.* 1995;19(1):28–33.

297. Prayer D, Barkovich AJ, Kirschner DA, Prayer LM, Roberts TPL, Kucharczyk J, i sur. Visualization of nonstructural changes in early white matter development on diffusion-weighted MR images: Evidence supporting premyelination anisotropy. *Am J Neuroradiol.* 2001;22(8):1572–6.
298. Drobyshvsky A. Developmental Changes in Diffusion Anisotropy Coincide with Immature Oligodendrocyte Progression and Maturation of Compound Action Potential. *J Neurosci.* 2005;25(22):5988–97.
299. Telford EJ, Cox SR, Fletcher-Watson S, Anblagan D, Sparrow S, Pataky R, i sur. A latent measure explains substantial variance in white matter microstructure across the newborn human brain. *Brain Struct Funct.* 2017;222(9):4023–33.
300. Shany E, Meledin I, Gilat S, Yogev H, Golan A, Berger I. In and ex utero maturation of premature infants electroencephalographic indices. *Clin Neurophysiol.* 2014;125(2):270–6.
301. Ritchie K, Bora S, Woodward LJ. Social development of children born very preterm: A systematic review. *Dev Med Child Neurol.* 2015;57(10):899–918.
302. Ball G, Pazderova L, Chew A, Tusor N, Merchant N, Arichi T, i sur. Thalamocortical connectivity predicts cognition in children born preterm. *Cereb Cortex.* 2015;25(11):4310–8.
303. Uddin LQ, Supekar K, Menon V. Reconceptualizing functional brain connectivity in autism from a developmental perspective. *Front Hum Neurosci.* 2013;7:458.
304. Liston C, Cohen MM, Teslovich T, Levenson D, Casey BJ. Atypical prefrontal connectivity in attention-deficit/hyperactivity disorder: Pathway to disease or pathological end point? *Biol Psychiatry.* 2011;69(12):1168–77.
305. Kelly CE, Thompson DK, Chen J, Leemans A, Adamson CL, Inder TE, i sur. Axon density and axon orientation dispersion in children born preterm. *Hum Brain Mapp.* 2016;37(9):3080–102.
306. De Kieviet JF, Pouwels PJW, Lafeber HN, Vermeulen RJ, Van Elburg RM, Oosterlaan J. A crucial role of altered fractional anisotropy in motor problems of very preterm children. *Eur J Paediatr Neurol.* 2014;18(2):126–33.
307. Groeschel S, Tournier JD, Northam GB, Baldeweg T, Wyatt J, Vollmer B, i sur. Identification and interpretation of microstructural abnormalities in motor pathways in adolescents born preterm. *Neuroimage.* 2014;87:209–19.
308. Travis KE, Adams JN, Ben-Shachar M, Feldman HM. Decreased and increased anisotropy along major cerebral white matter tracts in preterm children and adolescents. *PLoS One.* 2015;10(11):e0142860.
309. Dodson CK, Travis KE, Ben-Shachar M, Feldman HM. White matter microstructure of 6-year old children born preterm and full term. *NeuroImage Clin.* 2017;16:268–75.
310. Girard NJ, Dory-Lautrec P, Koob M, Dediou AM. MRI assessment of neonatal brain maturation. *Imaging in Medicine.* 2012.

311. Schneider J, Kober T, Bickle Graz M, Meuli R, Hüppi PS, Hagmann P, i sur. Evolution of T1 relaxation, ADC, and fractional anisotropy during early brain maturation: A serial imaging study on preterm infants. *Am J Neuroradiol.* 2016;37(1):155–62.
312. Provenzale J, Isaacson J, Stinnett S, Chen S. Analysis of corpus callosum diffusion tensor imaging parameters in infants. *Neuroradiol J.* 2012;25(3):342–50.
313. Schmithorst VJ, Wilke M, Dardzinski BJ, Holland SK. Correlation of White Matter Diffusivity and Anisotropy with Age during Childhood and Adolescence: A Cross-sectional Diffusion-Tensor MR Imaging Study. *Radiology.* 2002;222(1):212–8.
314. Tyszka JM, Readhead C, Bearer EL, Pautler RG, Jacobs RE. Statistical diffusion tensor histology reveals regional dysmyelination effects in the shiverer mouse mutant. *Neuroimage.* 2006;29(4):1058–65.
315. Kinney H, Volpe J. Myelination events. In: Volpe J, TE I, Darras B, De Vries L, du Plessis A, Neil J, i sur., editors. *Volpe's Neurology of the Newborn.* 6th ed. Elsevier; 2018. p. 176–88.
316. Nakayama N, Okumura A, Shinoda J, Yasokawa YT, Miwa K, Yoshimura SI, i sur. Evidence for white matter disruption in traumatic brain injury without macroscopic lesions. *J Neurol Neurosurg Psychiatry.* 2006;77(7):850–5.
317. Sbardella E, Tona F, Petsas N, Pantano P. DTI Measurements in Multiple Sclerosis: Evaluation of Brain Damage and Clinical Implications. *Mult Scler Int.* 2013;671–730.
318. Cho HK, Jang SH, Lee E, Kim SY, Kim S, Kwon YH, i sur. Diffusion tensor imaging-demonstrated differences between hemiplegic and diplegic cerebral palsy with symmetric periventricular leukomalacia. *Am J Neuroradiol.* 2013;34 (3) 650(3):650–4.
319. Shim SY, Jeong HJ, Son DW, Jeong JS, Oh SH, Park SY, i sur. Altered microstructure of white matter except the corpus callosum is independent of prematurity. *Neonatology.* 2012;102(4):309–15.
320. McKinstry RC, Miller JH, Snyder AZ, Mathur A, Schefft GL, Almlí CR, i sur. A prospective, longitudinal diffusion tensor imaging study of brain injury in newborns. *Neurology.* 2002;59(6):824–33.
321. Zhai G, Lin W, Wilber K, Gerig G, Gilmore J. Comparison of regional white matter diffusion in healthy neonates and adults performed with a 3.0-T head-only MR imaging unit. *Radiology.* 2003;229:673–81.
322. Johnston M V. Plasticity in the developing brain: implications for rehabilitation. *Dev Disabil Res Rev.* 2009;15(2):94–101.
323. Katorza E, Strauss G, Cohen R, Berkenstadt M, Hoffman C, Achiron R, i sur. Apparent Diffusion Coefficient levels and neurodevelopmental outcome in fetuses with brain MR Imaging white matter hyperintense signal. *Am J Neuroradiol.* 2018;39(10):1926–31.
324. Guo T, Duerden EG, Adams E, Chau V, Branson HM, Chakravarty MM, i sur. Quantitative assessment of white matter injury in preterm neonates. *Neurology.* 2017;88(7):614–22.

325. Leitner Y, Weinstein M, Myers V, Uliel S, Geva K, Berger I, i sur. Diffuse excessive high signal intensity in low-risk preterm infants at term-equivalent age does not predict outcome at 1 year: A prospective study. *Neuroradiology*. 2014;56(8):669–78.
326. Hart AR, Smith MF, Rigby AS, Wallis LI, Whitby EH. Appearances of diffuse excessive high signal intensity (DEHSI) on MR imaging following preterm birth. *Pediatr Radiol*. 2010;40(8):1390–6.
327. de Bruïne FT, van den Berg-Huysmans AA, Leijser LM, Rijken M, Steggerda SJ, van der Grond J, i sur. Clinical Implications of MR Imaging Findings in the White Matter in Very Preterm Infants: A 2-year Follow-up Study. *Radiology*. 2011;261(3):899–906.
328. Murner-Lavanchy I, Kidokoro H, Thompson D, Doyle L, Cheong J, Hunt R, i sur. Thirteen-year outcomes in very preterm children associated with diffuse excessive high signal intensity on neonatal magnetic resonance imaging. *J Pediatr*. 2018;3476(18):31428–8.
329. Schadl K, Vassar R, Cahill-Rowley K, Yeom K, Stevenson D, Rose J. Prediction of cognitive and motor development in preterm children using exhaustive feature selection and cross-validation of near-term white matter microstructure. *Neuroimage Clin*. 2017;17:667–79.
330. Bunge SA, Wright SB. Neurodevelopmental changes in working memory and cognitive control. *Curr Opin Neurobiol*. 2007;17(2):243–50.
331. De Bruïne FT, Van Wezel-Meijler G, Leijser LM, Steggerda SJ, Van Den Berg-Huysmans AA, Rijken M, i sur. Tractography of white-matter tracts in very preterm infants: A 2-year follow-up study. *Dev Med Child Neurol*. 2013;55(5):427–33.
332. Kesler SR, Reiss AL, Vohr B, Watson C, Schneider KC, Katz KH, i sur. Brain Volume Reductions within Multiple Cognitive Systems in Male Preterm Children at Age Twelve. *J Pediatr*. 2008;152(4):513–20.
333. Krishnan ML, Dyet LE, Boardman JP, Kapellou O, Allsop JM, Cowan F, i sur. Relationship Between White Matter Apparent Diffusion Coefficients in Preterm Infants at Term-Equivalent Age and Developmental Outcome at 2 Years. *Pediatrics*. 2007;120(3):604–9.
334. Rose J, Cahill-Rowley K, Vassar R, Yeom KW, Stecher X, Stevenson DK, i sur. Neonatal brain microstructure correlates of neurodevelopment and gait in preterm children 18-22 mo of age: An MRI and DTI study. *Pediatr Res*. 2015;78(6):700–8.
335. Owen JP, Wang MB, Mukherjee P. Periventricular White Matter Is a Nexus for Network Connectivity in the Human Brain. *Brain Connect*. 2016;6(7):548–57.

11. ŽIVOTOPIS

Iris Žunić Išasegi rođena je u Zadru 30.11.1989. godine gdje pohađa osnovnoškolsko i srednješkolsko obrazovanje. 2014. godine diplomirala je s odličnim uspjehom na Medicinskom Fakultetu Sveučilišta u Zagrebu, a tijekom fakultetskog obrazovanja dodjeljene su joj dvije Dekanove nagrade: 2010. godine za najbolji znanstveni rad, te 2012. godine za izvanredan uspjeh na četvrtoj godini studija. Nakon studija odrađuje pripravnički staž za Kliniku za dječje bolesti u Zagrebu, nakon čega odlazi u Hrvatsku Vojsku gdje dobiva čin poručnika i postavljen je časnik zdravstvene službe u vojarni 1. hrvatske gardijske brigade Tigrovi-Croatia. 2015. godine upisuje postdiplomski znanstveni studij iz Neuroznanosti Sveučilišta u Zagrebu pod mentorstvom akademika Ivice Kostovića, a krajem 2016. godine prelazi na radno mjesto asistenta na Hrvatskom Institutu za Istraživanje Mozga gdje, između ostaloga, aktivno sudjeluje u provedbi HRZZ projekta „Subplate zona ljudskoga mozga-neriješeni problemi“ akademika Ivice Kostovića, generalno se baveći problematikom hipoksijsko-ishemijskih oštećenja u nedonoščadi. Do veljače 2019. godine autor i koautor je četiri znanstvena rada u Current Contents Connect/Web of Science Core Collection, šest sažetaka na skupovima te jednog poglavlja u knjizi. Član je Hrvatske Liječničke Komore i Hrvatskog Društva za Neuroznanost. Služi se engleskim i njemačkim jezikom. U braku je i ima kćerku Iskru.