

Minimalna argon laser fotokoagulacija retinalnog pigmentnog epitela kod dijabetičkog makularnog edema

Vukojević, Nenad

Doctoral thesis / Disertacija

2007

Degree Grantor / Ustanova koja je dodijelila akademski / stručni stupanj: **University of Zagreb, School of Medicine / Sveučilište u Zagrebu, Medicinski fakultet**

Permanent link / Trajna poveznica: <https://um.nsk.hr/um:nbn:hr:105:003916>

Rights / Prava: [In copyright](#)/[Zaštićeno autorskim pravom.](#)

Download date / Datum preuzimanja: **2024-08-08**



Repository / Repozitorij:

[Dr Med - University of Zagreb School of Medicine Digital Repository](#)





Središnja medicinska knjižnica

Vukojević, Nenad (2007) *Minimalna argon laser fotokoagulacija retinalnog pigmentnog epitela kod dijabetičkog makularnog edema [Minimal argon laser photocoagulation of retinal pigment epithelium in diabetic macular edema]*. Doktorska disertacija, Sveučilište u Zagrebu.

<http://medlib.mef.hr/358>

University of Zagreb Medical School Repository

<http://medlib.mef.hr/>

**SVEUČILIŠTE U ZAGREBU
MEDICINSKI FAKULTET**

Nenad Vukojević

**Minimalna argon laser fotokoagulacija
retinalnog pigmentnog epitela kod
dijabetičkog makularnog edema**

DISERTACIJA

Zagreb, 2007.

Klinika za očne bolesti Medicinskog fakulteta Sveučilišta u Zagrebu

Voditelj rada: prof.dr. sc. Branimir Cerovski

Zahvaljujem voditelju rada prof.dr.sc.Branimiru Cerovskom na pomoći oko izrade i korisnim savjetima.

Također zahvaljujem kolegici dr. Mirjani Kujundžić-Tiljak na pomoći oko statističke obrade podataka.

Zahvaljujem se sestrama Nadi Pavlek, Ružici Brzica, Božici Balaško, sestrama Odjela za vitreoretinalnu kirurgiju i bolesti stražnjeg segmenta oka i gđi. Blaženki Badanjak bez čije pomoći ovaj rad nebi bio dovršen.

Zahvaljujem mojoj obitelji na strpljenju i potpori.

SADRŽAJ:

strana:

1.	Uvod i svrha rada	5
1.1	Patogeneza komplikacija šećerne bolesti	5
1.2	Komplikacije šećerne bolesti na očima	6
1.2.1	Dijabetička retinopatija	7
1.2.2	Dijabetički makularni edem	10
1.2.3	Uloga fluoresceinske angiografije i kolor fotografije u dijagnostici dijabetičke retinopatije	14
1.2.4	Laser fotokoagulacija kao metoda izbora u liječenju dijabetičke retinopatije	15
1.2.5	Svrha istraživanja	19
2.	Cilj i hipoteza istraživanja	22
3.	Metode istraživanja i ispitanici	23
4.	Rezultai istraživanja	28
5.	Rasprava	71
6.	Zaključak	79
7.	Kratki sadržaj	82
8.	Summary	83
9.	Životopis	84
10.	Popis literature	85

POPIS OZNAKA I KRATICA

DCCT - The Diabetes Control and Complications Trial

UKPDS - U.K.Prospective Diabetes Study

ETDRS - Early Treatment Diabetic Retinopathy Study

IRMA - intraretinalne vaskularne abnormalnosti

VEGF – vaskularni endotelijalni čimbenik rasta (vascular endothelial growth factor)

CSME - klinički signifikantni makularni edem

RPE - retinalni pigmentni epitel

FKG - fotokoagulacija

PEDF - pigment epithelium derived factor

CNV - horoidealne neovaskularizacija

OCT – optička koherentna tomografija (optical coherence tomography)

MS - prosječna osjetljivost

MD - prosječni defekt

LV - gubitak varijance

1. UVOD I SVRHA ISTRAŽIVANJA

Šećerna bolest (diabetes mellitus) je sustavna bolest koja je karakterizirana poremećenim metabolizmom glukoze u organizmu zbog apsolutnog ili relativnog manjka inzulina, inzulinske rezistencije, povećana stvaranja glukoze te prekomjernog djelovanja hormona sa učinkom suprotnim od inzulina. Tako nastaje stanje kronične hiperglikemije sa poremećenim metabolizmom ugljikohidrata, bjelančevina i masti. Prevalencija šećerne bolesti u svijetu posljednjih desetljeća bilježi nagli porast. Koncem prošlog stoljeća u svijetu je registrirano 150 milijuna dijabetičara sa prognozom da će za 20 godina taj broj biti 240 milijuna. U našoj zemlji prevalencija šećerne bolesti je oko 4% što odgovara prevalenciji u ostalim Europskim zemljama.¹ Prema savjetima Američke dijabetološke udruge iz 2000-te godine, danas je općeprihvaćena klasifikacija šećerne bolesti na *tip 1* koji je karakteriziran sa apsolutnim manjkom inzulina i *tip 2* bolesti obilježen greškom u sekreciji inzulina i sa rezistencijom perifernih tkiva na inzulinski učinak.²

1.1 PATOGENEZA KOMPLIKACIJA ŠEĆERNE BOLESTI

Kao posljedica dugotrajne bolesti i jednog i drugog tipa dijabetesa, nastaju brojne kasne komplikacije na velikim i malim krvnim žilama, živcima i bazalnim membranama različitih tkiva. Iako dijabetičke vaskularne komplikacije mogu zahvatiti gotovo svaki organ u tijelu, histopatološke promjene zbog ove bolesti ipak su organ specifične. Kronične komplikacije šećerne bolesti podjeljene su na vaskularne (nefropatija, retinopatija, koronarna arterijska bolest, cerebrovaskularna bolest i bolest perifernih krvnih žila) i nevaskularne (neuropatija).

Komplikacije šećerne bolesti su u izravnoj vezi sa trajanjem i regulacijom bolesti. Brojne studije su pokazale da kronična hiperglikemija ima najvažniju ulogu u nastanku mikrovaskularnih komplikacija. DCCT i UKPDS studije su pokazala da se intenzivnom terapijom šećerne bolesti značajno reduciraju mikrovaskularne komplikacije. Strogom regulacijom glikemije za 76% reducirano je nastajanje dijabetičke retinopatije u odnosu na kontrolnu skupinu sa konvencionalnom terapijom, usporena je progresija retinopatije za 54%, te progresija u vrlo tešku neproliferativnu i proliferativnu formu za 47%. Reducirana je proteinurija za 54%, a neuropatija za 60%.^{3,4} Osim toga UKPDS studija je pokazala da se sniženjem AlcHb za 1% mikrovaskularne komplikacije snižavaju za 35%, a smrtnost zbog dijabetičkih komplikacija za 25%.⁵ Dakle, ove a i još neke studije su pokazale da stroga regulacija glikemije je povezana sa pozitivnim učinkom na dijabetičku retinopatiju, srce,

bubrege i živčani sustav reducirajući nastanak oštećenja, a kad već postoje njihovu progresiju.⁶

Iako je kronična hiperglikemija prepoznata kao najvažniji patogenetski čimbenik nastanka komplikacija, točan mehanizam nastanka staničnog i organskog oštećenja još u potpunosti nije razjašnjen.^{1,7} Nekoliko teorijskih pretpostavki pokušava razjasniti biokemijska zbivanja koja dovode do oštećenja i poremećaja stanične funkcije.

Prva teorijska pretpostavka pokušava povezati kroničnu hiperglikemiju sa povećanim stvaranjem i akumulacijom sorbitola koji dovodi do poremećaja stanične funkcije. Celularno oštećenje nastaje kao rezultat povećanog osmotskog stresa. Međutim, kliničke studije sa primjenom inhibitora aldoze-reduktaze nisu se pokazale uspješnim u redukciji dijabetičke retinopatije i neuropatije.⁸

Drugi mogući put nastanka dijabetičkih komplikacija je putem krajnjih produkata glikolizacije nastalih uz ireverzibilnu kemijsku reakciju. Ti konačni produkti induciraju endotelni i poremećaj bazalnih membrana koji dovode do organskih oštećenja.^{9,10}

Aktivacija protein-kinaze C je još jedan mogući put nastanka dijabetičkih komplikacija.

Studije pokazuju da kronična hiperglikemija izaziva povišene koncentracije diiglicerola koji je mogući aktivator beta izoforme protein-kinaze C. Beta izoforma protein-kinaze C povišena u retinalnim stanicama oboljelih od dijabetesa i poznata je njezina uloga na vaskularnu funkciju kao što propusnost, kontraktilnost, koagulacija te vazoproliferativni efekt.⁶ Danas, prvi put u liječenju dijabetičke retinopatije, se čini da postoji medikamentozni pripravak sa sustavnim djelovanjem koji bi mogao biti koristan u liječenju ove bolesti.^{11,12}

1.2 KOMPLIKACIJE ŠEĆERNE BOLESTI NA OČIMA

Šećerna bolest dovodi do brojnih komplikacija na očima. Dijabetička retinopatija, rubeoza šarenice uz neovaskularni glaukom, ishemijska neurooptikopatija su najčešće vaskularne komplikacije na organu vida. Vrlo često su povezane sa značajnim oštećenjem vidne funkcije i sljepoćom, osobito dijabetička retinopatija. I nevaskularne komplikacije kao što su katarakta, pareze i paralize kranijalnih živaca okulomotora, senzorna keratopatija i promjene refrakcije izazivaju vidne smetnje, mada ne tako teške kao vaskularne a često su i prolazne.¹³ No, kao što je već spomenuto, najčešći uzrok slabog vida je progresivna dijabetička retinopatija koja nastaje kao posljedica mikroangiopatije.¹⁴

1.2.1 Dijabetička retinopatija

Dijabetička retinopatija je visoko specifična vaskularna komplikacija oba tipa šećerne bolesti. Posljednjih desetljeća prevalencija retinopatije je dramatično porasla u općoj populaciji. Napredak medicine i bolja skrb za oboljele od dijabetesa omogućava produljenje života što opet dovodi do porasta komplikacija koje ne ugrožavaju život bolesnika. Trajanje dijabetesa je značajan čimbenik rizika za pojavu i progresiju dijabetičke retinopatije. Nakon 20 godina trajanja bolesti gotovo svi bolesnici sa tipom 1 i više od 60% oboljelih sa tipom 2 šećerne bolesti imaju određeni stupanj dijabetičke retinopatije.¹⁵ Dijabetička retinopatija jedan je od vodećih uzroka slabog vida i sljepoće u svijetu, a vodeći je uzrok novonastale sljepoće u SAD u dobnoj skupini između 20 - 74 godine, te na ovu bolest otpada 12% ukupne novonastale sljepoće svake godine u SAD. Unatoč svim metodama prevencije, incidencija i prevalencija gubitka vida i sljepoće izazvane dijabetesom se u novije vrijeme ne smanjuje.¹⁶ Drugo straživanje u SAD pokazuje da više od 4 milijuna tj. 40,3% dijabetičara starijih od 40 godina ima dijabetičku retinopatiju, te 8,2% ili svaki dvanaesti bolesnik od dijabetesa stariji od 40 godina ima dijabetičku retinopatiju koja ugrožava vidnu funkciju. Za razliku od drugih uzroka novonastale slabovidnosti i sljepoće, dijabetička retinopatija najčešće pogađa osobe za vrijeme njihovog radnog razdoblja u životu izazivajući ne samo smanjenje kvalitete života oboljelih nego i velike financijske gubitke za nacionalne fondove.¹⁷

Neproliferativna („background“) i proliferativna dijabetička retinopatija su klasificirane kao dva osnovna oblika retinalne lezije kod dijabetesa, a praćene su brojnim manifestacijama na fundusu oka.

Krvarenja u retini, eksudati, „cotton-woll spots“, edem, mikroaneurizme, intraretinalne vaskularne abnormalnosti, venske abnormalnosti (kruničaste vene) karakteriziraju neproliferativnu dijabetičku retinopatiju. Termin neproliferativna dijabetička retinopatija odnosi se na intraretinalne patološke promjene i na nedostatak proliferativnih lezija. Budući da prije pojave svake proliferativne lezije već postoji celularni odgovor na ishemijsku unutar retinalnih krvnih žila termin, „background“ (temeljna ili pozadinska) retinopatija bi više odgovarao ovom stupnju retinopatije.¹⁴

Neproliferativna dijabetička retinopatija gradira se u tri stupnja:

1. blaga neproliferativna dijabetička retinopatija

- značajke ovog stupnja retinopatije su najmanje jedna mikroaneurizma, ali krvarenja i mikroaneurizmi je manje nego na standardnim ETDRS (Early Treatment Diabetic Retinopathy Study) 2A fotografiji...

2. umjereno teška neproliferativna dijabetička retinopatija

- značajke ovog stupnja retinopatije su da je krvarenja i mikroaneurizmi više nego na standardnoj ETDRS 2A fotografiji najmanje u jednom a manje od četiri kvadranta.

Intraretinalne vaskularne abnormalnosti (IRMA), „cotton wolle spots“ i „kruničaste“ vene su nazočni kod ovog stupnja retinopatije. Rizik progresije u proliferativnu formu unutar 5 godina je 33%.

3. teška neproliferativna dijabetička retinopatija

- značajke ovog stupnja retinopatije su da je:

a) krvarenja i mikroanurizmi više nego na standardnoj fotografiji ETDRS 2A u sva 4 kvadranta.

b) Abnormalnosti venskog kalibra je najmanje u 2 kvadranta.

c) Intraretinalna vaskularna abnormalnost (IRMA) veća nego na standardnoj ETDRS fotografiji 8A u najmanje 1 kvadrantu

Oči sa ovim stupnjem retinopatije imaju 60% rizika progresije u proliferativnu formu unutar 5 godina.

4. vrlo teška neproliferativna dijabetička retinopatija

- ovaj stupanj retinopatije ima bar dvije ili više lezija teške neproliferativne dijabetičke retinopatije ali bez elemenata proliferativne forme. 75% očiju sa ovim stupnjem retinopatije tijekom jedne godine razviju proliferativnu formu dijabetičke retinopatije.

Proliferativnu dijabetičku retinopatiju karakteriziraju neovaskularizacije, glijalna proliferacija, trakcija i ablacija mrežnice i krvarenja u staklovinu.

Proliferativna dijabetička retinopatija ima dva stupnja uznapređovalosti:

1. rana proliferativna dijabetička retinopatija

- karakterizirana je proliferativnim promjenama na retini manjim od rizičnih.

2. visokorizična proliferativna dijabetička retinopatija

- značajke ovog visokorizičnog stupnja retinopatije su:

a) neovaskularizacija više od $\frac{1}{4}$ optičkog diska (NVD)

b) neovaskularizacija manje od $\frac{1}{4}$ optičkog diska praćena sa krvarenjem u staklovinu ili preretinalnim krvarenjem

c) neovaskularizacija bilo gdje na retini jednaka ili veća od $\frac{1}{2}$ optičkog diska sa preretinalnim krvarenjem ili krvarenjem u staklovinu.¹⁸

Gubitak vidne oštine i sljepoća najčešće su posljedica dijabetičkog makularnog edema, krvarenja u staklovinu i trakcijske ablacije retine. Dva su osnovna procesa na čijim posljedicama nastaju promjene na retini zbog dijabetesa. To su okluzija retinalnih kapilara i ostalih žila što za posljedicu ima ishemiju i stvaranje vaskularnih abnormalnosti te abnormalna vaskularna propusnost.¹⁴

Iako točan patofiziološki mehanizam nastanka okluzivnih promjena kod dijabetičke retinopatije nije poznat, evidentne su promjene u strukturi retinalnih kapilara i većih krvnih

žila. Zadebljanje, vakuolizacija i odlaganje fibrilarnog kolagena u bazalnu membranu kapilara dovodi do poremećaja kapilarnog strukturnog rigiditeta, njezine filtracijske uloge i kontrole stanične proliferacije i diferencijacije.^{19,20} Gubitak intramuralnih pericita i formacija mikroaneurizmi, kao najranije klinički vidljive i za mrežnicu specifične lezije, nadalje vodi poremećaju funkcije kapilara koje na kraju postaju potpuno acelularne i nefunkcionalne.^{21,22} To dovodi do kapilarne okluzije i zone retine ostaju u hipoksiji. Kao odgovor na hipoksiju retine, oko zona bez perfuzije, kapilare koje su još u funkciji bivaju dilatirane i hipercelularne, formiraju se grozdovi mikroaneurizmi.²³ Arteriolarne okluzije čini još intenzivniju ishemiju mrežnice nego li kapilarne okluzije. Takva ishemija je praćena akutnim edemom retinalnih aksona što se manifestira bjelkastom opacifikacijom unutarnjih slojeva retine («cotton wool spots»), tamnomrljastim hemoragijama te promjenama venskog kalibra. Krvarenja u retini su često znak ozbiljnosti neproliferativne retinopatije. Osobito se to odnosi na brojnije tamnomrljaste hemoragije koje se javljaju usporedno sa arteriolarne okluzijom i predstavljaju hemoragijske infarkte. Međutim, u principu ne predstavljaju uzrok gubitka vida osim ako ne zahvaćaju foveolu. Kao odgovor na ishemiju mrežnice kapilare se remodeliraju, dilatiraju se, urastaju u zone bez perfuzije formirajući intraretinalne vaskularne abnormalnosti (IRMA). Segmentna venska dilatacija, stanjenje venskog zida i formacija abnormalnih venskih omći je zapravo odgovor na tu ishemiju i znak je ishemije i kad akutna faza arteriolarne opstrukcije prođe. Stoga su intraretinalne vaskularne abnormalnosti i venske abnormalnosti jasan ishemijski indikator i upozorenje na buduće proliferativne promjene.¹⁴ Kao odgovor na retinalnu ishemiju brojne retinalne stanice oslobađaju vaskularni endotelijalni faktor rasta (VEGF) čija se koncentracija dramatično povećava u hipoksičnim uvjetima. Retinalne endotelne stanice posjeduju veliki broj receptora visokog afiniteta za VEGF što omogućava proliferaciju endotelnih stanica i formiranje novih kapilara.^{24,25,26} Značaj VEGF-a u proliferativnoj dijabetičkoj retinopatiji je potvrđen i istraživanjima gdje blokadom djelovanja VEGF-a postižu kliničko poboljšanje proliferativne dijabetičke retinopatije.^{26,27} Upravo rast novih kapilara na površini retine i disku vidnog živca te urastanje u staklovinu dijeli proliferativnu od neproliferativne forme dijabetičke retinopatije. Neovaskularizacije su praćene proliferacijom i kontrakcijom vezivnog tkiva, krvarenjima u staklovinu i preretinalno te, zbog posebne dinamike odnosa staklovine i retine, i trakcijskim odignućem mrežnice. Vrlo česta komplikacija ishemije retine i proliferativnih promjena je sekundarni neovaskularni glaukom koji nastaje zbog proliferativnih vaskularnih promjena na šarenici i iridokornealnom kutu. Upravo su ove proliferativne promjene uz makularni edem glavni uzroci sljepoće kod bolesnika oboljelih od šećerne bolesti.

Drugi patološki mehanizam koji kompromitira funkciju retine je abnormalna propusnost hematookularne barijere. Dvije barijere dijele mrežnicu i unutarnji dio oka od krvi. To su unutarnja i vanjska hematookularna barijera. Zid kapilara i ostalih krvnih žila u mrežnici

predstavlja unutarnju a retinalni pigmentni epitel vanjsku hematookularnu barijeru. Poremećajem unutarnje hematookularne barijere na razini endotela kapilara omogućava propuštanje fluida i sastojaka plazme u okolnu mrežnicu. Nekoliko je mogućih mehanizama poremećaja propusnosti unutarnje hematookularne barijere.

Jedan mogući put je slabljenje i otvaranje zonula occludentes koje se nalaze između endotela kapilara. Drugi potencijalni put je je kroz stanice endotela retinalnih kapilara, bilo kroz fenstraciju kapilara ili putem pojačanog transporta putem staničnih vezikula. Istraživanja sa imunocitokemijski označenim molekulama albumina su pokazala da primarno pojačana propusnost endotelnih stanica kapilara je mjesto proboja unutarnje hematookularne barijere. U istim istraživanjima a i u nekim ranijim je evidentirano propuštanje i kroz retinalni pigmentni epitel.^{28,29,30} Još prije dvadesetak godina je uočeno da, kod eksperimentalnih životinja sa streptozotocin izazvanim dijabetesom, postoje rane strukturne promjene retinalnog pigmentnog epitela. Fluorofotometrijom staklovine je nađena povišena koncentracija fluoresceina u staklovini kada još endotel kapilara ne pokazuje abnormalnu permeabilnost.³¹

Mjesta propuštanja definitivno su su abnormalno propusne mikroaneurizme, retinalne kapilare, dilatirane i one normalnog kalibra, intravaskularne retinalne abnormalnosti te vrlo vjerojatno i oštećeni retinalni pigmentni epitel. Kao posljedica propusnosti hematookularne barijere i akumulacije fluida i sastojaka plazme u mrežnicu nastaje edem mrežnice. Stvaranje edema u bilo kojem tkivu pa tako i u mrežnici je rezultat poremećene ravnoteže između kapilarnog hidrostatskog tlaka i tkivnog koloidno osmotskog tlaka koji odvodi fluid van iz kapilara te koloidno osmotskog tlaka plazme i tkivnog hidrostatskog tlaka koji ga pak vraća u kapilare. U zdravoj mrežnici nepropusni endotel kapilara održava visoki koloidno osmotski gradijent plazma – tkivo. S druge strane choriokapilarni sloj žilnice je jako permeabilan za velike proteinske molekule i u choriokapilarnom sloju je koloidno osmotski tlak je razmjeno visok. Retinalni pigmentni epitel, normalno, čini nepropusnu barijeru za velike molekule održavajući adekvatan visoki gradijent između choriokapilarnog sloja i mrežnice koji omogućava odlazak fluida iz mrežnice. Naravno, promjene u propusnosti kapilarnog endotela ili retinalnog pigmentnog epitela smanjuje potrebne gradijente i izaziva stvaranje edema mrežnice.¹⁴

1.2.2 Dijabetički makularni edem

Ako je edem mrežnice lokaliziran u žutoj pjegi (macula lutea) onda takav poremećaj zovemo makularni edem. Edem žute pjege koji se javlja kod oba oblika retinopatije, najčešći je uzrok slabljenja vida i javlja se među pacijentima sa umjereno teškom i teškom neproliferativnom dijabetičkom retinopatijom 38%, a kod proliferativne forme 71%.³² Prevalencija makularnog edema u populaciji oboljelih od šećerne bolesti je izravno povezana sa trajanjem i regulacijom bolesti.¹⁴ Edem je primarno izazvan probojem unutarnje hematookularne barijere na razini endotela retinalnih kapilara što ima za posljedicu propuštanje i nakupljanje fluida i sastojaka plazme u okolnu mrežnicu, točnije makulu. Međutim, kao što je već spominjano, postoje naznake da i poremećaj permeabilnosti vanjske hematookularne barijere tj. sloja pigmentnog epitela može biti povezan sa nastankom edema.^{28,29,30} Osim intraretinalnog nakupljanja fluida i eksudata makularna funkcija može biti poremećena i okluzijom parafovealnih kapilara, krvarenjima u makuli, trakcijom na makulu, formiranjem makularne rupture ali i čestom kombinacijom svih ovih poremećaja.¹⁸

Mjesta propuštanja kroz hematookularnu barijeru, mikroaneurizme, kapilare te intraretinalne mikrovaskularne abnormalnosti (IRMA), propuštanja kroz pigmentni epitel, najbolje su vidljive metodom fluoresceinske angiografije koja je metoda izbora za dijagnostiku dijabetičke retinopatije³³. Međutim samo propuštanje nije dovoljan kriterij za utvrđivanje edema makule nego je taj termin prvenstveno rezerviran za oči koje imaju zadebljanje retine u zoni makule. Retinalno zadebljanje i tvrdi eksudati sa zadebljenjem retine koje prijete ili zahvaćaju centar makule ugrožavaju funkciju makule, smatraju se klinički značajnim.

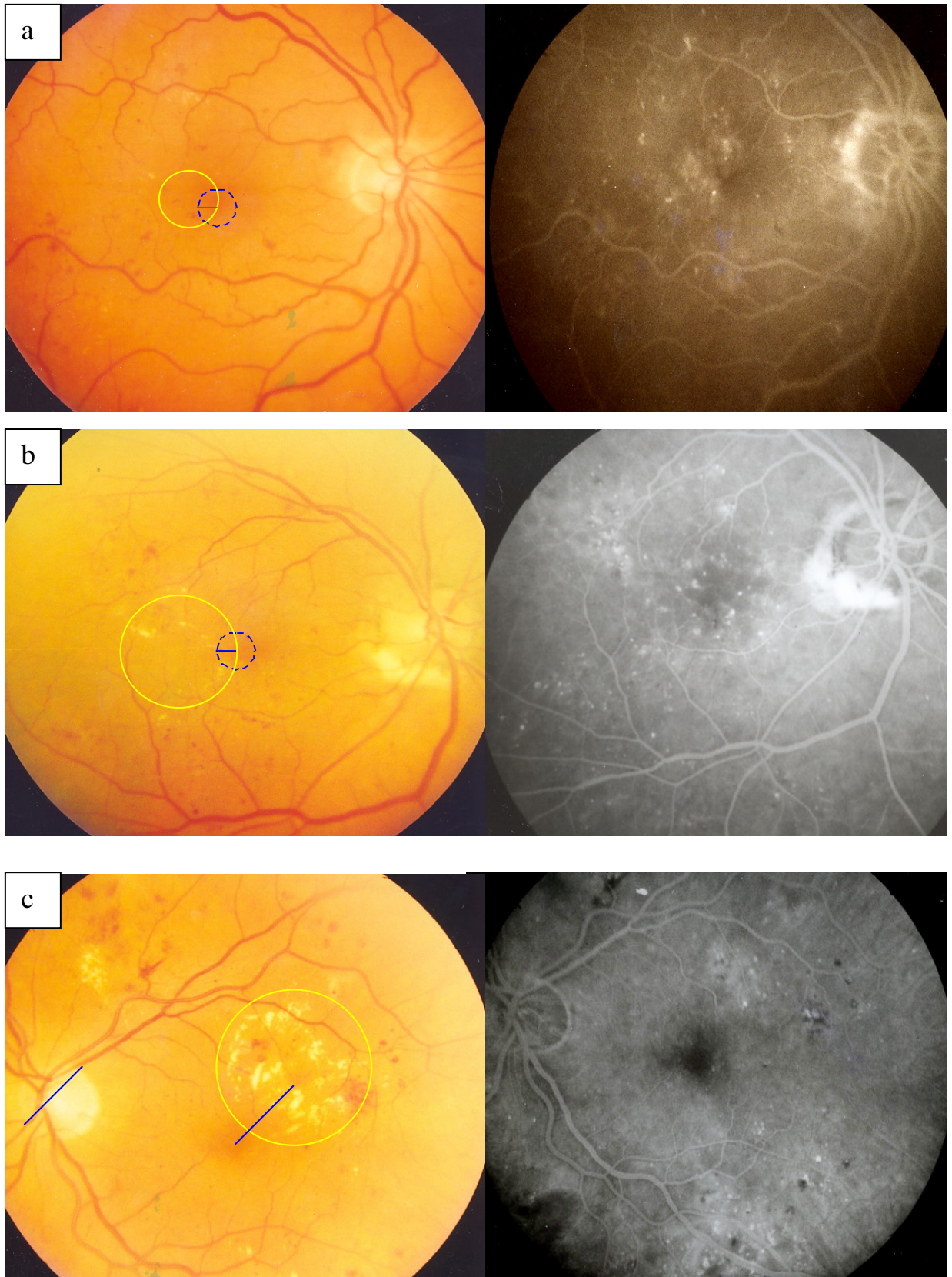
Klinički značajni makularni edem (CSME) uključuje jednu od slijedećih lezija:

- a) retinalno zadebljanje unutar 500 μm od centra makule
- b) tvrdi eksudati sa retinalnim zadebljenjem unutar 500 μm od centra makule
- c) retinalno zadebljanje najmanje 1 površina diska vidnog živca unutar udaljenosti promjera diska od centra makule.³⁴ (Slika 1.)

Morfološki makularni edem može biti **fokalni i difuzni**. Fokalni edem je lokalizirano područje retinalnog zadebljanja primarno izazvano propuštanjem iz mikroaneurizmi ili rjeđe iz intraretinalnim mikrovaskularnih abnormalnosti. Zone edema su često okružene tvrdim eksudatima. Biokemijski ti eksudati lipoproteini, vjerojatno iz plazme, lokalizirani su u vanjskom ili unutarnjem sloju živčanih niti. Međutim, ponekad se deponiraju ispod retine izazivajući degeneraciju fotoreceptora. Fluoresceinskom angiografijom su vidljive abnormalno propusne mikroaneurizme u središtu edema. (Slika 1 pod b i c)

Difuzni edem je izazvan propuštanjem iz dilatiranih i abnormalno propusnih kapilara te vjerojatno i poremećajem propusnosti retinalnog pigmentnog epitela. Kod očiju sa difuznim

edemom često je nemoguće procijeniti da li propuštanje fluoresceina na fluoresceinskom angiogramu dolazi više iz dilatiranih kapilara ili iz kroz pigmentni epitel. Difuzni edem ima vrlo malo ili najčešće nema tvrdih lipidnih eksudata. (Slika 1 pod a) Ali, za razliku od fokalnog edema, često je praćen nakupljanjem fluida u cistoidnim prostorima makule. Difuzni edem često je bilateralan i simetričan. Klinički signifikantni makularni edem može se naći na svakoj razini uznapredovalosti dijabetičke retinopatije i predstavlja veliki zdravstveni problem. U trogodišnjem praćenju izaziva smanjenje vidne oštine kod otprilike 33% očiju.³⁵



Slika 1. Kolor fotografija i fluoresceinska angiografija klinički signifikantnog makularnog edema (CSME) po ETDRS kriterijima

1.2.3 Uloga fluoresceinske angiografije i fundus kolor fotografije u dijagnostici dijabetičke retinopatije

Posljednjih 30-tak godina fluoresceinska angiografija i fundus fotografija imaju veliku važnost u dijagnostici i praćenju retinalnih a osobito makularnih poremećaja. Fluoresceinska angiografija se temelji na načelima luminiscencije i fluorescencije. Luminiscencija je fizikalna pojava emisije svjetla iz određenog materijala kada se elektromagnetski val jedne valne duljine apsorbira te se reemitira elektromagnetski val druge valne duljine. Fluorescencija je luminiscencija izazvana kontinuiranom eksitacijom. Fluorescein natrij, narančasto-crvena tekućina, koji se injicira intravenski kao kontrastno sredstvo, apsorbira svjetlost valne duljine 465 do 490 nm koja ga eksitira i tada emitira svjetlost valne duljine 520 do 530 nm. 80% fluoresceina je vezano za proteine plazme a 20% je slobodno i fluoresceira. Slobodni fluorescein ne prolazi kroz endotel retinalnih kapilara i kroz retinalni pigmentni epitel, ali izlazi iz kapilara horiokapilarnog sloja. Budući da ne prolazi kroz intaktnu hematoretinalnu barijeru, adekvatnom opremom kao što je fundus kamera, mogu se navedene osobine ovog sredstva iskoristiti za otkrivanje poremećaja hematookularne barijere i drugih vaskularnih lezija. Fundus kamera posjeduje posebne filtere koji omogućavaju prodor adekvatnog eksitacijskog svjetla do retine i eliminiraju svjetlost svih valnih duljina osim emitirane od fluoresceina koja jedina dopire natrag do filma.³⁶

Fluoresceinska angiografija dala je veliki doprinos u razumijevanju patogeneze dijabetičke retinopatije. Unatoč desetljećima primjene i danas predstavlja temeljnu pretragu kako u dijagnostici uznapređovalosti retinopatije tako i za detekciju lezija koje je potrebno liječiti fotokoagulacijom. Osobito je korisna za procjenu rizika od progresije retinopatije iz neproliferativne forme u proliferativnu formu. Gubitak retinalnih kapilara koji može biti jedino dokumentiran fluoresceinskom angiografijom je općeprihvaćen čimbenik za progresiju neproliferativne u proloiferativnu formu dijabetičke retinopatije.^{33,37,38} Isto tako fluoresceinska angiografija rješava eventualnu nesigurnost u razlikovanju intraretinalnih mikrovaskularnih abnormalnosti i neovaskularizacija, a osobito je korisna u detekciji manjih ekstraretinalnih neovaskularizacija koje često promaknu pri fundoskopiranju ili fundus fotografiji kada optički mediji nisu dovoljno prozirni. Međutim najveća korist fluoresceinske angiografije je da služi kao vodič za laser fotokoagulaciju kod očiju sa klinički značajnim makularnim edemom. Lezije kod makularnog edema koje na fluoresceinskoj angiografiji zahtijevaju liječenje su:

1. fokalno propuštanje dalje od 500 μm od centra makule za koje se smatra da izaziva zadebljanje retine i tvrde eksudate

2. fokalno propuštanje 300-500 μm od centra makule koje se smatra da izaziva zadebljanje retine i tvrde eksudate i da fotokoagulacijom istih neće doći do uništavanja preostale kapilarne mreže
3. zone difuznog propuštanja iz ekstenzivnog broja mikroaneurizmi ili IRMA-a
4. avaskularne zone u makuli osim normalne centralne avaskularne zone.¹⁸

Fluoresceinska angiografija nam isto tako pomaže da odlučimo kada nema svrhe liječiti dijabetički makularni edem kao što je kod ishemije makule.

Osim fluoresceinske angiografije i fundus kolor fotografija je također standardna metoda za detekciju dijabetičke retinopatije. Kapilarna dilatacija i gubitak kapilarne mreže na fluoresceinskoj angiografiji i Early Treatment Diabetic Retinopathy Study (ETDRS) standardne kolor fotografije za gradaciju ozbiljnosti retinopatije se u značajnoj mjeri poklapaju i daju vrlo slične prognostičke rezultate.^{37,39} Fundus kolor fotografija 7 standardnih polja fundusa nam služe za detekciju i klasifikaciju dijabetičke retinopatije ali i također za dokumentiranje regresije makularnog edema i regresije neovaskularizacija.

Novija dijagnostička metoda Optical coherence tomography (OCT) nam daje dvodimenzionalnu sliku presjeka kroz mrežnicu prikazujući mikrostrukturni izgled retine. Vrlo je senzitivna u detekciji i praćenju makularnog edema, osobito kod diskretnijih lezija koje su teže klinički detektibilne.^{40,41,42} OCT nam daje kvantitativne informacije koje nisu dostupne kliničkim pregledom niti fluoresceinskom angiografijom i može se iskoristiti za detekciju ranih promjena kod dijabetičke retinopatije. Međutim, ne daje nam informacije o mikrovaskularnim promjenama u retini i mjestima propuštanja kroz hematoretinalnu barijeru. Stoga fluoresceinska angiografija i fundus fotografija još uvijek zauzimaju najznačajnije mjesto u dijagnostici ciljanom liječenju i praćenju dijabetičke retinopatije, osobito dijabetičkog makularnog edema.

1.2.4 Laser fotokoagulacija kao metoda izbora u liječenju dijabetičke retinopatije

Laser fotokoagulacija dugi niz godina ima široku promjenu u oftalmološkoj praksi, osobito za liječenje retinalnih bolesti. Lasersko svjetlo je elektromagnetski val koji se sastoji od jedne ili više posebnih valnih duljina. Ta monokromatičnost dozvoljava preciznu selekciju određene valne duljine za specifične aplikacije lasera na određena ciljna tkiva. Laser fotokoagulacijom se svjetlosna energija absorbira u pigmentnom epitelu i transformira se u toplinsku energiju unutar oštro ograničene zone retinalnog tkiva izazivajući u početku inflamaciju, a kasnije i ožiljak. Absorpcija laserskog svjetla ovisi njegovoj valnoj duljini i vrsti ciljnog tkiva. Ako je tkivo transparentno za svjetlo onda nema absorpcije fotona niti zagrijavanja tkiva. Retinalno tkivo ima nekoliko elementa koji absorbiraju laserske fotone te

je stoga retina organ kod kojeg fotokoagulacija proizvodi izuzetan učinak. Melanin, hemoglobin i ksantofil su tri najznačajnija retinalna absorbera svjetla.⁴³ Melanin je najbolji absorber svjetla i njegova kao i hemoglobinska absorpcija opada sa porastom valne duljine. Kisikom reducirani hemoglobin ima bolju absorpcijsku moć od oksigeniranog hemoglobina. Makularni ksantofil izuzetno dobro absorbira plavo svjetlo te je štetni učinak plavog laserskog svjetla na makulu vrlo jak.⁴⁴ Retinalna fotokoagulacija se javlja kada absorpcija laserskog svjetla povisi temperaturu u pigmentnom epitelu za 10° -20° C i tada na pigmentnom epitelu nastaje lokalizirano zabljenje tj. „retinalna opekline“. To zabljenje je manje intenzivno i neoštije ograničeno u zonama tretiranog makularnog edema zbog edema i slabije transparentnosti okolnog tkiva. Ta činjenica je jako bitna kod fotokoagulacije makularnog edema da se izbjegne ekscesivni tretman tj. nepotrebno oštećenje i chorioretinalni ožiljak. Tipična klinička fotokoagulacija izaziva odmah vidljivu retinalnu leziju. Podgranična („subthreshold“) laserska opekline izaziva puno manji porast temperature pigmentnog epitela i postaje klinički vidljiva tek nekoliko sati nakon fotokoagulacije.

Nekoliko vrsta lasera se danas koristi u fotokoagulaciji bolesti mrežnice. Još je uvijek najrasprostranjeniji zeleno-plavi argon laser valne duljine 488-514.5 nm, žuti dye laser 570-630 nm, crveni kripton 647 nm i Nd:YAG laser - laser dvostruke frekvencije (1064 i 532 nm). Zeleni argon i žuti dye laser su pogodni u fotokoagulaciji makularnog edema jer su dobro apsorbirani hemoglobinom te su pogodni za koagulaciju mikroanurizmi i kapilara.⁴⁵

Argon laseri su najrasprostranjeniji u kliničkoj praksi i sa njima su napravljen najveći broj kliničkih istraživanja koja su demonstrirala efikasnost fotokoagulacije kod različitih bolesti. Originalni argon laser je u početku imao plavo-zeleni spektar. Plavi laser širi previše energije u okolno retinalno tkivo izazivajući veća oštećenja, zatim postoji i jači fototoksični učinak na fotoreceptore. Također za liječenje makularnih bolesti nije pogodan zbog dobre absorpcije na makularnom ksantofilu. Tek kasnije, spoznajom o štetnosti plavog svjetla, proizvode se aparati sa samo zelenim svjetlom valne duljine 514.5nm. Posljednjih nekoliko godina u uporabi je diodni infracrveni mikropulsni laser valne duljine 810 nm, koji je lošije apsorbiran hemoglobinom i teže okludira mikroanurizme, ali gotovo selektivno koagulira pigmentni epitel. Za razliku od već spominjanih lasera nema provođenja topline u okolnu te je oštećenje fotoreceptora minimalno ili ga uopće nema.^{46,47} Aparati za fotokoagulaciju imaju mogućnost kontrole snage i trajanja laserske ekspozicije kao i veličine spota. Budući da termalna ozljeda ovisi o veličini i trajanju porasta retinalne temperature, mijenjajući navedene parametre može se manipulirati sa intenzitetom retinalnog oštećenja ali i smaniti bol pacijentu. Intenzitet ozljede mrežnice se smanjuje sa skraćivanjem trajanja ekspozicije, smanjenjem snage i povećanjem spota laserske zrake. Smanjujući i veličinu spota i ekspoziciju može doći do izlaganja malog volumena tkiva velikoj energiji u vrlo kratkom vremenu što može dovesti do termomehaničke ozljede, rupturiranja tkiva i hemoragije.⁴⁸

Međutim smanjujući samo trajanje ekspozicije i snage laserske zrake može se smanjiti provođenje topline na okolno tkivo. Multipli kratki argon i diodni laserski pulsevi stvaraju oftalmoskopski nevidljiva oštećenja pigmentnog epitela, ne oštećujući fotoreceptore i choriokapilarni sloj, a djeluju na ponovnu uspostavu vanjske hematoretinalne barijere. Ovakav tip fotokoagulacije se može osobito primijeniti kod bolesti povezanih sa disfunkcijom retinalnog pigmentnog epitela kao što su dijabetički difuzni makularni edem ili centralna serozna retinopatija.^{47,49,50} Dok za diodni laser skraćivanje ekspozicije nije tako opasno za retinalno tkivo, kod ekspozicije argon laseru kraće od 0.05 sekundi, sa malim spotom, može dovesti do disrupcije tkiva i hemoragije.⁵¹

Bilo da je klasična ili fotokoagulacija modificiranim tehnikama već desetljećima doprinosi liječenju dijabetičke retinopatije. I proliferativna i „background“ forma dijabetičke retinopatije, a osobito sa klinički značajnim makularnim edemom pokazuju povoljan odgovor nakon fotokoagulacije. Laser fotokoagulacija retine izaziva regresiju neovaskularizacije kod proliferativne dijabetičke retinopatije, dovodi do smanjenja i nestanka edema makule reducirajući teži gubitak vidne oštine sa 33% kod netretiranih očiju na 13% kod tretiranih očiju.^{34,52,53,54}

Postoje različiti pristupi i tehnike u liječenju fotokoagulacijom koje ovise o tipu i težini retinopatije i postojanju klinički značajnog makularnog edema. Zapravo postojanje klinički značajnog makularnog edema najčešće određuje način i dinamiku liječenja.

Apsolutne indikacije za fotokoagulaciju su:

- Klinički značajni makularni edem kod bilo kojeg stupnja retinopatije
- Proliferativna dijabetička retinopatija
- Vrlo teška neproliferativna dijabetička retinopatija
- Ekstenzivna neovaskularizacija iridokornealnog kuta, bez obzira da li su vidljivi visokorizični elementi dijabetičke retinopatije.^{18,55}

Osnovni načini fotokoagulacije su:

- fokalna fotokoagulacija – kod klinički značajnog makularnog edema (CSME)
- lokalna fotokoagulacija – izravno na neovaskularizaciju.
- panretinalna ili «scatter» (razasuta) fotokoagulacija – kod proliferativne i vrlo teške neproliferativne dijabetičke retinopatije

U liječenju CSME koristi se fokalna fotokoagulacija sa dvije osnovne tehnike.

1. izravna fotokoagulacija koja se koristi kod fokalnog edema i koja izravno koagulira mjesta propuštanja (mikroaneurizme). Koriste se pečati promjera 100 µm, trajanja 0.1 s umjerene snage koji zabjeli pigmentni epitel i vanjske

slojeve retine ispod mikroanurizmi a nakon toga pečatom od 50-75 μ m koaguliramo mikroanurizmu.

2. tzv. „grid“ (rešetka) tehnika koja koagulira ciljano pigmentni epitel u zoni edema. Koriste se pečati 100 – 200 μ m, trajanja 0.1 s, umjerene snage, plasiraju se u čitavoj makuli osim centralne zone 500 μ m promjera, manji pečati bliže centru a veći dalje, uz jedan pečat razmaka.
3. kombinacija ovih dviju tehnika .^{56,35}

Unatoč dugotrajnoj i rasprostranjenoj kliničkoj primjeni laser fotokoagulacije, još nije kompletno razjašnjen mehanizam povoljnog djelovanja lasera u prevenciji gubitka vida kod dijabetičke retinopatije. Povoljni efekt fotokoagulacije najčešće nije posljedica trenutne koagulacije nego je izazvan sekundarnim odgovorom tkiva.^{14,49}

Kod proliferativne dijabetičke retinopatije koagulacijom ishemične retine smanjuje se produkcija vazoproliferativnog faktora, omogućava se bolja difuzija kisika iz choriokapilarisa u retinu, smanjuje se broj fotoreceptora koji su veliki potrošači kisika a izravno se koaguliraju postojeće neovaskularne formacije.^{57,58} Novija istraživanja pokazuju da se fotokoagulacijom pigmentnog epitela uspostavlja i bolja funkcija vanjske hematookularne barijere, vjerojatno regulacijom produkcije određenih vazoproliferativnih faktora, između ostalih vrlo značajnog „pigment epithelium derived factor“ (PEDF) koji pokazuje veliku antivazoproliferativnu moć.⁵⁹ Kod dijabetičkog makularnog edema povoljni efekti fotokoagulacije laserom su također evidentni ali njihov mehanizam je prilično nejasan.

Kod fokalnog edema postoji donekle logično objašnjenje da se izravnom koagulacijom mikroaneurizmi eliminira uzrok propuštanja fluida i sastojaka plazme u retinu, ali još uvijek nije jasna uloga pigmentnog epitela, budući da je on primarno najjače koaguliran. Zapravo nije jasna ni njegova uloga u resorpciji edema i eksudata nakon tretmana.⁶⁰

Kod difuznog edema makule mehanizam povoljnog učinka fotokoagulacije je još nejasniji. Zapravo nije potpuno razjašnjeno podrijetlo makularnog edema. Fluoresceinskom angiografijom vide se naznake da, uz difuzno propuštanje iz retinalnih kapilara, i oštećenje pigmentnog lista dopušta prodor fluoresceina iz choriocapilarisa što dovodi u vezu vanjsku hematookularnu barijeru i difuzni makularni edem.¹⁴ Dakle, difuzni makularni edem nastaje zbog poremećaja i vanjske i unutarnje hematookularne barijere. Prema tome cilj djelovanja lasera bi trebali biti i retinalni pigmentni epitel i abnormalno propusne kapilare. Sukladno navedenom primjenjuje se odgovarajuća laser tehnika – „grid“ fotokoagulacija. Nekoliko hipoteza pokušavale su objasniti povoljan efekt grid fotokoagulacije. Primarni koagulativni efekt je pretežno na pigmentni epitel, choriocapilaris i fotoreceptore. Dakle primarni uzrok propuštanja, kapilare koje su zbog edema odmaknute od pigmentnog lista, praktično su intaktne laserom!

Postoji nekoliko mišljenja o uzroku povoljnog efekta „grid“ tehnike na difuzni makularni edem. Prva tvrdi da laser eliminira oštećene RPE stanice te se premještanjem drugih stanica ponovo uspostavlja kompetentna vanjska hematookularna barijera.⁶¹ Alternativna hipoteza tvrdi da laser uništava, za kisikom visoko zahtijevne, fotoreceptore što reducira protok krvi ali i propuštanje.⁵⁷ Treća daje mogućnost ponovne uspostave kompetentne unutarnje hematookularne barijere proliferacijom endotelnih stanica.⁶² Međutim nekoliko eksperimentalnih i kliničkih studija dovode u vezu makularni edem sa razinom vazoproliferativnih faktora, i to VEGF i PEDF u staklovini. Istraživanja su pokazala da oči sa makularnim edemom imaju povišenu razinu VEGF-a te niže razine PEDF-a u odnosu na oči bez dijabetičkog makularnog edema.^{59, 63} Eksperimentalnom studijom kulture humanog retinalnog pigmentnog epitela i pigmentnog epitela očiju štakora dokazana je povišena razina PEDF-a nakon laser fotokoagulacije.⁶⁴ Ove činjenice upućuju na važnu vezu između vazoproliferativnih i vazoinhibitornih čimbenika ne samo kod proliferativnih lezija kod dijabetičke retinopatije nego i u nastanku makularnog edema. Ulogu vazoproliferativnih faktora u genezi makularnog edema također potvrđuju i rezultati intravitrealne primjene anti VEGF pripravaka kod dijabetičkog makularnog edema gdje je zamjetan pozitivan efekt ove terapije.^{65,66}

Uvođenjem u praksu diodnog lasera i proučavanjem njegovih mogućnosti u selektivnoj fotokoagulaciji pigmentnog epitela potvrđuje da retinalni pigmentni epitel igra bitnu ulogu kako u genezi tako i u resorpciji dijabetičkog makularnog edema. Liječenje diodnim laserom dijabetičkog makularnog edema pokazalo se uspješnim mada je značajno prolongirano vrijeme resorpcije edema.^{46,47,50,67} Multipli kratki argon laser pulsevi također su se pokazali uspješnim u selektivnoj koagulaciji pigmentnog epitela eksperimentalnih životinja, mada ta metoda kasnije nije našla širu kliničku promjenu.⁴⁹

Unatoč nekim novijim potencijalnim načinima liječenja dijabetičke retinopatije kao što su intravitrealna primjena kortikosteroida, anti VEGF pripravaka ili inhibitora protein kinaze C, fotokoagulacija laserom je uz adekvatnu kontrolu glikemije ostala „zlatni standard“, u liječenju dijabetičke retinopatije.^{11,35, 36,37,38,39,40}

1.2.5 Svrha istraživanja

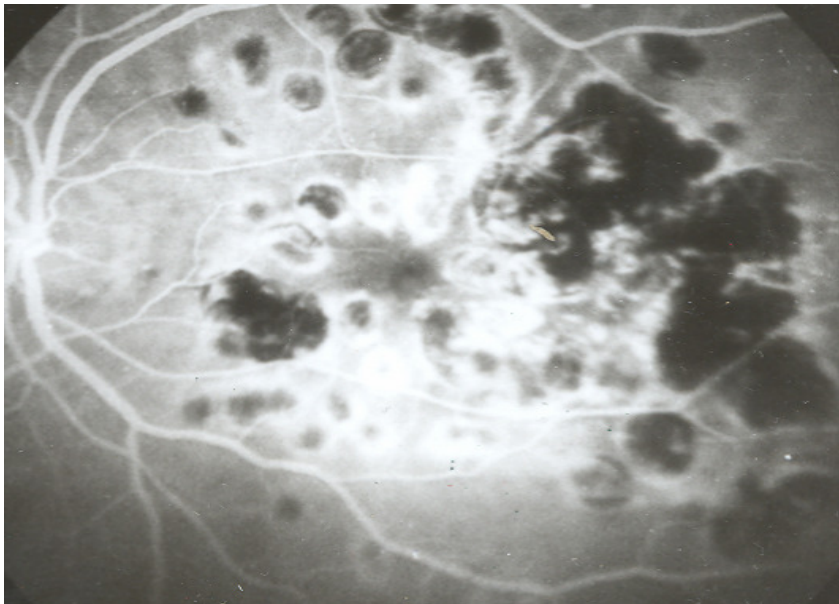
Zbog bliskosti retinalnog pigmentnog epitela sa dubokim dijelovima retine, zapravo slojem fotoreceptora i horiokapilarnim slojem žilnice, jatrogena oštećenja ovih slojeva su redovita pojava pri fotokoagulaciji laserom. Atrofija mrežnice i žilnice, ekscesivna hiperplazija pigmenta, fibroza i pojava horoidealne neovaskularizacija (CNV) su najčešće komplikacije ekstenzivne fotokoagulacije.(Slika 2.) Brojna istraživanja pokazuju, uz očuvanje vidne oštine, poremećaj makularne funkcije nakon klasične fotokoagulacije makularnog edema po

ETDRS (Early Treatment Diabetic Retinopathy Study), a i nakon nekih modificiranih tehnika.^{68,69,70,71} Stoga je cilj oftalmologa da se uz što manje oštećenja struktura mrežnice i žilnice postigne povoljni učinak na resorpciju dijabetičkog makularnog edema.⁴⁹

Uporabom diodnog lasera i proučavanjem njegovih mogućnosti u selektivnoj fotokoagulaciji pigmentnog epitela spoznalo se da i minimaliziranjem jatrogenog oštećenja mrežnice možemo uspješno liječiti dijabetički makularni edem.. Posljednjih nekoliko godina u uporabi je diodni infracrveni mikropulsni laser valne duljine 810 nm, koji je loše apsorbiran u hemoglobinu i teže okludira mikroanurizme, ali gotovo selektivno koagulira pigmentni epitel. Za razliku od već spominjanih lasera nema provođenja topline u okolnu te je oštećenje fotoreceptora minimalno ili ga uopće nema.^{46,47} Sa sličnim učinkom mogu se iskoristiti nove generacije lasera ali i dosad korišteni laseri uz izbor najmanje štetnog ali i efikasnog načina fotokoagulacije. Aparati za fotokoagulaciju imaju mogućnost kontrole snage i trajanja laserske ekspozicije kao i veličine spota. Pažljivim izborom snage, duljine ekspozicije te veličinom spota djelovanja laserske zrake može se minimalizirati oštećenje a postići željeni učinak. Budući da termalna ozljeda ovisi o veličini i trajanju porasta retinalne temperature, mijenjajući navedene parametre može se manipulirati sa intenzitetom retinalnog oštećenja ali i smaniti bol pacijentu. Intenzitet ozljede mrežnice se smanjuje sa skraćivanjem trajanja ekspozicije, smanjenjem snage i povećanjem spota laserske zrake. Smanjujući i veličinu spota i ekspoziciju može doći do izlaganja malog volumena tkiva velikoj energiji u vrlo kratkom vremenu što može dovesti do termomehaničke ozljede, rupturiranja tkiva i hemoragije.⁴⁸ Međutim smanjujući samo trajanje ekspozicije i snage laserske zrake može se smanjiti provođenje topline na okolno tkivo. Multipli kratki argon i diodni laserski pulsevi stvaraju oftalmoskopski nevidljiva oštećenja pigmentnog epitela, ne oštećujući fotoreceptore i choriokapilarni sloj, a djeluju na ponovnu uspostavu vanjske hematoretinalne barijere. Ovakav tip fotokoagulacije se može osobito primijeniti kod bolesti povezanih sa disfunkcijom retinalnog pigmentnog epitela kao što su dijabetički difuzni makularni edem ili centralna serozna retinopatija.^{47,49,50}

Metoda fluoresceinske angiografije koja je do sada bila neophodna u dijagnostici, planiranju tretmana a i za praćenje uspješnosti liječenja dijabetičke retinopatije, pokazuje se uspješnom i za evaluaciju modificiranih tehnika, osobito onih kod kojih se ne vidi zabjeljenje pigmentnog lista nakon fotokoagulacije.^{72,73} Osim fluoresceinske angiografije za praćenje stanja makule i makularne funkcije bitna je fundus fotografija a i drugi testovi kao što su optical coherence tomography (OCT), testovi kontrastne osjetljivosti, elektroretinografija, kompjuterizirana perimetrija. Kompjuterizirana perimetrija je osobito osjetljiva, kako za otkrivanje ispada zbog dijabetičkog makularnog edema, tako i za detekciju skotoma nastalih nakon laser fotokoagulacije.^{74,75,76,77} Kompjuterizirana perimetrija se pokazala kao i korisna neagresivna metoda za detekciju makularnog edema i lokalizaciju makularne disfunkcije.⁷⁸

Tako su Sims i suradnici pronašli da fokalna fotokoagulacija smanjuje osjetljivost u vidnom polju u tretiranoj zoni dok je osjetljivost u zonama koje nisu tretirane ostala stabilna.⁷⁹ Ciavarella i suradnici kao i Greestein i suradnici, kao i neki drugi autori, u svojim istraživanjima nalaze da fokalna fotokoagulacija zelenim argon laserom izaziva smanjenje retinalne funkcije, dokumentirane multifokalnom eletroretinografijom i perimetrijom, ne samo u tretiranoj zoni nego i izvan nje.^{70,71,80,81} Oštećenja mrežnice i žilnice konvencionalnom laser fotokoagulacijom dobro su dokumentirana patohistološkom i analizom elektronskim mikroskopom promjena očiju osoba koje su nekoliko dana prije smrti bile liječene laser fotokoagulacijom. Na tim preparatima nađena su oštećenja vanjskih slojeva mrežnice, horiokapilarnog sloja pa čak i dubokih žila žilnice. Periferni laserski pečati pokazuju čak oštećenja mrežnice pune debljine.^{82,83} Ove spoznaje potakle su razvoj novih tehnika fotokoagulacije argon laserom ali i primjenu mikropulsnog diodnog lasera u liječenju dijabetičkog makularnog edema.^{47,49,50,54,67,70,84,85,86} Novija tehnološka dostignuća omogućavaju razvoj novih laserskih uređaja koji se koriste u liječenju dijabetičke retinopatije. Međutim, mišljenja smo da se i prethodne tehnike, kao što je fotokoagulacija zelenim argon laserom, mogu optimalizirati, tj. bitno popraviti odnos koristi liječenja i jatrogenog oštećenja okolnih tkiva.



Slika 2. Fluoresceinska angiografija makule oka nakon ekstenzivne laser fotokoagulacije

2. CILJ I HIPOTEZA ISTRAŽIVANJA

Iz uvoda se može zaključiti da, unatoč dugotrajnom i uspješnom liječenju dijabetičkog makularnog edema, je još uvijek nedovoljno razjašnjen mehanizam povoljnog djelovanja laser fotokoagulacije. Razvojem novih laserskih uređaja koje se primjenjuju u liječenju dijabetičkog makularnog edema značajno se smanjuje jatrogeno oštećenje makule. Međutim, i optimaliziranjem primjene zelenog argon lasera može se postići povoljan učinak u liječenju klinički signifikantnog dijabetičkog makularnog edema uz minimalnu štetu. Zato očekujem da ću ovim istraživanjem dokazati da minimalnom laser fotokoagulacijom pigmentnog epitela možemo postići jednako povoljni učinak na resorpciju dijabetičkoga makularnog edema kao kod klasične ETDRS laser fotokoagulacije. Te da ću funkcionalnim testovima dokazati da minimalna fotokoagulacija, uz povoljni učinak na liječenje bolesti, manje oštećuje funkciju makule nego klasična ETDRS fotokoagulacija.

Ciljevi istraživanja:

1. Da minimalnom fotokoagulacijom pigmentnog epitela kod dijabetičkog edema makule postignemo povoljni učinak na resorpciju makularnog edema .
2. Funkcionalnim pretragama dokazati da ova metoda, uz očuvanje ili poboljšanje vidne oštine, manje jatrogeno oštećuje funkciju makule nego klasična fotokoagulacija.
3. Pokazati značaj uloge pigmentnog epitela mrežnice u resorpciji makularnog edema.
4. Potvrditi ulogu fluoresceinske angiografije u samom liječenju fotokoagulacijom, a ne samo u dijagnostici i planiranju liječenja dijabetičkog makularnog edema.
5. Pokazati mogućnosti kompjuterizirane perimetrije u dijagnostici i praćenju makularnog edema u usporedbi sa kliničkim pregledom, fundus fotografijom i fluoresceinskom angiografijom.

3. METODE ISTRAŽIVANJA I ISPITANICI

Ovo prospektivno randomizirano istraživanje provedeno je na Klinici za očne bolesti Medicinskog fakulteta u Zagrebu, Klinički bolnički centar Zagreb.

Nakon pažljivog odabira bolesnika koji su zadovoljavali kriterije studije, napravili smo intervju u kojem smo pacijentu objasnili prirodu, tijek i ev. ishod očne bolesti, mogućnosti liječenja, potencijalne rizike liječenja te cilj istraživanja. Nakon pristanka bolesnika da sudjeluje u istraživanju, svaki bolesnik koji je pristao na sudjelovanje u studiji je potpisao informirani pismeni pristanak.

Bolesnicima uključenim u studiju uzeta je detaljna anamneza, napravljen je oftalmološki pregled koji je uključivao pregled vidne oštine, intraokularni tlak, te pregled prednjeg segmenta oka i očne pozadine, zatim napravljena je fundus fotografija u boji, Octopus perimetrija program d32, test kontrastne osjetljivosti Pelly-Robson, fluoresceinska angiografija te laser fotokoagulacija.

Klinički pregled bolesnika je uključivao:

Vidnu oštrinu mjerenu Snellenovim optotipima, aplanacijsku tonometriju, pregled prednjeg segmenta oka na biomikroskopu i binokularni pregled očne pozadine na biomikroskopu koristeći 90 D nekontaktnu Volk Superfield leću.

Za istraživanje su korišteni uređaji i postupci:

- ***kompjuterizirana perimetrija na aparatu OCTOPUS 101***

Korišten je program d32, normalna strategija, veličina test značke III, svjetlosne jakosti pozadine od 4 asb sa 76 testiranih točaka unutar 30°. Analizirane su vrijednosti : prosječna osjetljivost (MS), prosječni defekt (MD) i gubitak varijance (LV). Vidno polje je podijeljeno u pet područja - četiri kvadranta i središnji dio od 8°. Analizirane su promjene nakon liječenja fotokoagulacijom u pojedinim dijelovima vidnog polja s posebnim osvrtom na središnji dio vidnog polja od 8°.

- ***fluoresceinska angiografija i fundus fotografija na analognoj kameri marke KOWA, model RC-Xv***

Fluoresceinska angiografija je rađena nakon intravenske aplikacije 5 ml 10% fluorescein natrija. Kod ispitanika sa standardnim načinom liječenja je rađena prije bilo kakve aplikacije lasera. A kod ispitanika sa minimalnom fotokoagulacijom pigmentnog epitela, dva sata nakon probne fotokoagulacije - za detekciju minimalne snage potrebne da ostavi trag na pigmentnom epitelu.

Slikano je sedam standardnih polja očne pozadine kao što se prakticira kod dijabetičke retinopatije.

Fundus kolor fotografija je napravljena kod svih očiju prije prve fotokoagulacije laserom te nakon završenog perioda praćenja.

- ***Pelly Robson test kontrastne osjetljivosti***

Test je rađen sa udaljenosti od 1 m, za svako oko posebno, sa odgovarajućom korekcijom refrakcije uz dodatak od +0.50 Dsph za udaljenost od 1m

- ***laser fotokoagulacija zelenim argon laserom na aparatu COHERENT Novus 2000***

Standardna fotokoagulacija je rađena sa spotom od 100 μ m, duljina ekspozicije 0.1s, minimalnom snagom da ostavi adekvatno zabljenje u pigmentnom epitelu.

Korišten je ETDRS protokol po kojemu su tretirane i mikroaneurizme i druge fokalne lezije za koje se na fluoresceinskoj angiografiji pokazalo da izazivaju edem te grid tretman na mjestima difuznog propuštanja ili gubitak kapilara.

Kod očiju sa modificiranom tehnikom fotokoagulacije aplicirani su probni laserski spotovi. Započeta je probna fotokoagulacija sa standardnim laserskim spotom uz postupno smanjivanje snage da se detektira minimalna snaga koja ostavlja trag na pigmentnom epitelu.

U studiju su uključeni bolesnici sa:

neproliferativnom dijabetičkom retinopatijom blagog i umjerenog stupnja sa klinički značajnim makularnim edemom (kriterij ETDRS studije)

U studiju nisu ušli bolesnici koji su na ispitivanim očima imali ili tijekom studije dobili:

- proliferativnu i vrlo tešku ne proliferativnu dijabetičku retinopatiju
- kataraktu u središnjem dijelovima leće
- glaukom ili očnu hipertenziju

- ishemiju makule
- druge bolesti makule
- bolesti rožnice
- zamućenja staklovine
- bolesti vidnog živca
- operiranu kataraktu ili ugradnju intraokularne leće unatrag godinu dana

te bolesnici koji:

- su imali insuficijenciju bubrega
- pacijentice koje su bile drugom stanju

Ispitivane oči su podijeljene u dvije skupine:

Oči sa fokalnim edemom makule i oči sa difuznim i predominantno difuznim edemom makule

Slučajnim odabirom ispitivane oči su podijeljene u dvije osnovne skupine:

I skupina – liječeni minimalnom laser fotokoagulacijom

II skupina - liječeni klasičnom laser fotokoagulacijom po ETDRS metodi

Bolesnici sa sličnim stanjem makule bili su liječeni na oba načina. Jedno oko standardnom metodom fotokoagulacije a drugo oko minimalnom fotokoagulacijom pigmentnog epitela.

Nakon kliničkog pregleda bolesnicima je napravljen Pelly-Robson test kontrastne osjetljivosti, kompjuterizirana perimetrija d 32 program i fundus fotografija.

Ispitanicima iz skupine I napravljena je argon laser fotokoagulacija te su uz gornju ili donju temporalnu arkadu aplicirani laserski pečati veličine 100 μm , u trajanju 0.1 s, snagom koja daje uobičajeni izgled laserskog pečata (zabjeljenje pigmentnog epitela neoštarih rubova). Smanjivajući snagu za 0.1 mW nastavljeno je apliciranje laserskih pečata dok potpuno nije nestalo zabjeljenje, te su dalje aplicirani pečati do snage od 0.05 mW. Dva sata nakon probne fotokoagulacije napravljena je fluoresceinsku angiografiju te je analizom fotografija utvrđena minimalna snaga koja ostavlja trag na pigmentnom epitelu, a oftalmoskopski je laserski pečat praktično nevidljiv. (Slika 3.)

Nakon toga napravljena je laser fotokoagulacija makularnog edema minimalnom snagom koja ostavlja trag na pigmentnom epitelu.

Ispitanicima u skupini II nakon navedenih pretraga napravljena je laser fotokoagulacija makularnog edema po ETDRS kriterijima, bez prethodne probne fotokoagulacije. (Slika 4.)

Bolesnici su kontrolirani svaka četiri mjeseca. Kontrolni pregled je uključivao pregled vidne oštine, pregled prednjeg segmenta na biomikroskopu i pregled očne pozadine sa 90 D Volk

Superfiled lećom. U slučaju slabljenja vidne oštine, perzistiranja ili pogoršanja makularnog edema napravljena je kontrolna fluoresceinska angiografija te nadopuna laser fotokoagulacije.

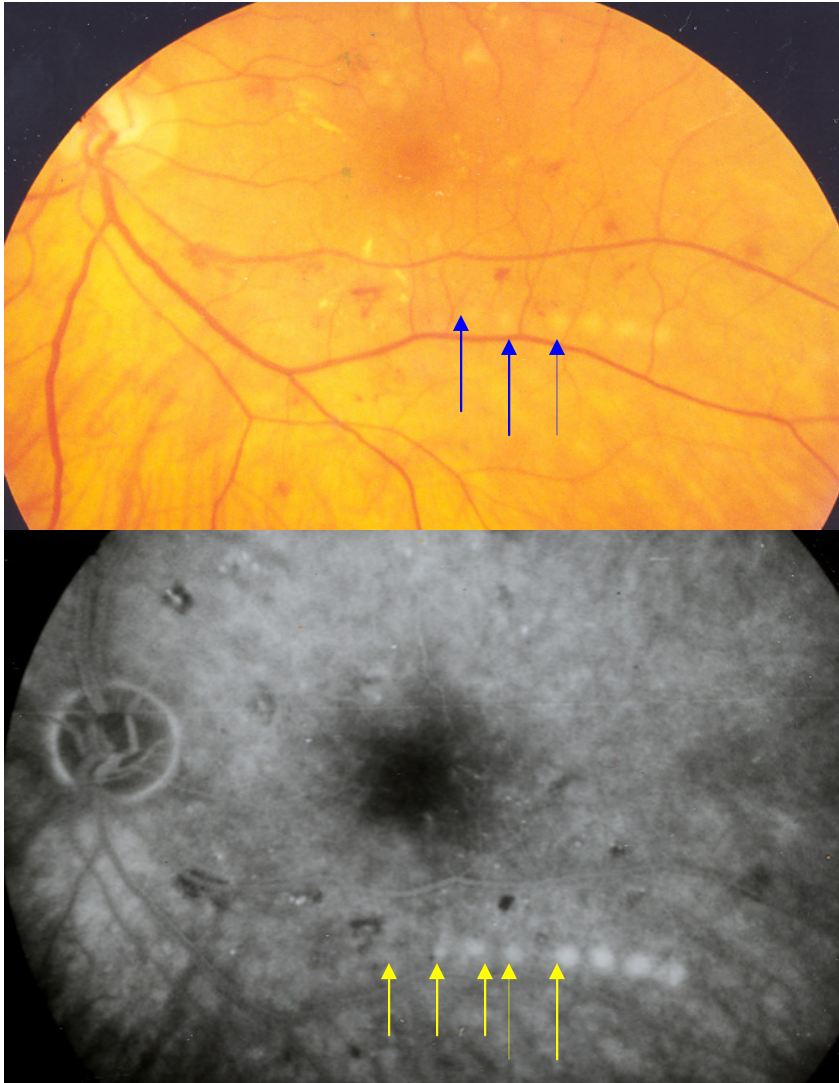
Nakon godinu dana od početka studije ponovo su napravljene dijagnostičke pretrage kao na početku studije. Rezultati su statistički obrađeni i uspoređivani. Uspoređivana je vidna oština, rezultati mjerenja kontrastne osjetljivosti po Pelly-Robsonu, promjena vidnog polja programa d32, oftalmoskopski i angiografski postojanje makularnog edema što je dokumentirano fundus fotografijom.

3.1 STATISTIČKA ANALIZA

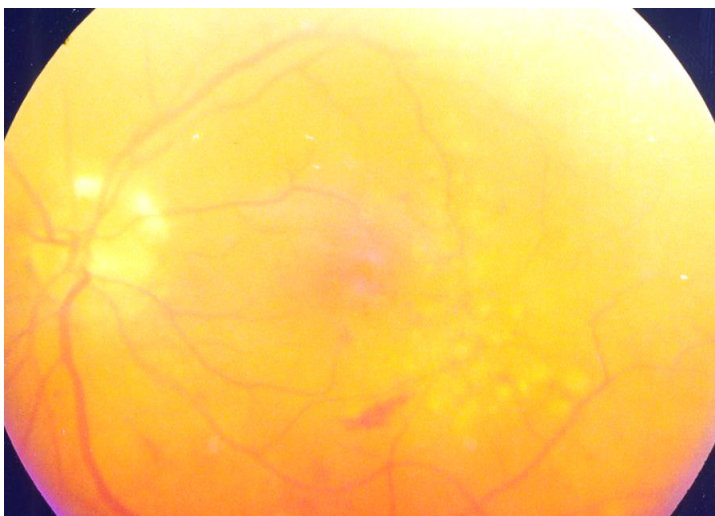
Za opis distribucija izmjerenih obilježja primijenjene su standardne deskriptivne statističke metode. Distribucije frekvencija svih kvantitativnih varijabli testirane su unutargrupno na normalnost Smirov-Kolmogorovljevim testom.

Razlike u distribucijama kvalitativnih varijabli testirane su χ^2 -testom, dok su razlike u distribucijama kvantitativnih varijabli testirane jednosmjernom analizom varijance.

Dinamika unutargrupnih promjena vrijednosti istraživanih obilježja između ponavljanih mjerenja, kao i međugrupne razlike pojedinih mjerenja analizirani su parametrijski dvosmjernom analizom varijance s ponavljanim mjerenjima s post hoc LSD testom višestruke usporedbe.



Slika 3. Kolor fotografija i fluoresceinska angiografija nakon probne laser fotokoagulacije



Slika 4. Kolor fotografija makule nakon standardne laser fotokoagulacije

4. REZULTATI ISTRAŽIVANJA

U istraživanje je bilo uključeno ukupno 81 oko od 43 bolesnika sa dijabetičkim klinički značajnim makularnim edemom. 22 (51.16%) ispitanika su bili muškarci a 21 (48.84%) žene. Prosječna životna dob je bila 60.45 godina (SD =7.76) uz raspon od 41 do 75 godina. Dob slijedi normalnu distribuciju u ispitivanim skupinama.

Oči sa klinički značajnim dijabetičkim makularnim edemom su podijeljene u dvije osnovne skupine. U skupini sa minimalnom (modificiranom) fotokoagulacijom retinalnog pigmentnog epitela (RPE) je bilo 41 (50.6%) oko, a u skupini sa klasičnom ETDRS fotokoagulacijom 40 (49.4%) očiju. (Tablica 1)

14 bolesnika, sa istom vrstom dijabetičkog makularnog edema. po jednim okom je bilo uključeno u obje ispitivane skupine.

Od ukupnog broja očiju 39 (48.1%) je imalo fokalni makularni edem, a 42 (51.9%) difuzni i predominantno difuzni makularni edem. (Tablica 2)

Tablica 1: Raspodjela očiju sa klinički značajnim dijabetičkim makularnim edemom u odnosu na način liječenja

	Broj očiju	Postotak(%)
Minimalna fotokoagulacija RPE	41	50,6
Klasična fotokoagulacija	40	49,4
Ukupno	81	100,0

Tablica 2: Raspodjela očiju sa klinički signifikantnim dijabetičkim makularnim edemom u odnosu na vrstu makularnog edema

	Broj očiju	Postotak (%)
Fokalni edem	39	48,1
Difuzni edem	42	51,9
Ukupno	81	100,0

U osnovi postoje četiri osnovne ispitivane skupine. Skupina od 17 (21%) očiju sa fokalnim edemom liječena minimalnom (modificiranom) fotokoagulacijom, skupina sa 24 (29,6%) oka sa difuznim edemom liječena također sa minimalnom (modificiranom) fotokoagulacijom, skupina sa fokalnim edemom od 22 (27,2%) oka liječena klasičnom (ETDRS) fotokoagulacijom i skupina sa 18 (22,2%) očiju sa difuznim edemom liječena klasičnom (ETDRS) fotokoagulacijom. (Tablica 3)

Tablica 3: Raspodjela očiju sa klinički signifikantnim dijabetičkim makularnim edemom u odnosu na vrstu makularnog edema i način fotokoagulacije

	Broj očiju	Postotak(%)
Minimalna FKG - fokalni edem	17	21,0
Minimalna FKG - difuzni edem	24	29,6
Klasična FKG - fokalni edem	22	27,2
Klasična FKG - difuzni edem	18	22,2
Ukupno	81	100,0

Analiza vidne oštrine i kontrastne osjetljivosti

Prosječna vidna oštrina u skupini očiju sa fokalnim makularnim edemom liječenih minimalnom fotokoagulacijom je porasla sa 0,81 (SD=0,21) prije liječenja na 0,92 (SD=0,18) nakon liječenja. Isto tako i prosječna kontrastna osjetljivost sa 1,43 (SD=0,13) prije liječenja, popravila se je na 1,53 (SD=0,14) nakon liječenja. U skupini očiju s predominantno difuznim makularnim edemom liječenom minimalnom fotokoagulacijom prosječna vidna oštrina je porasla sa 0,64 (SD=0,17) na 0,70 (SD=0,27), a kontrastna osjetljivost sa 1,35 (SD=0,14) na 1,41 (SD=0,15).

Kod očiju sa fokalnim makularnim edemom liječenih sa klasičnom fotokoagulacijom prosječna vidna oštrina je sa 0,63 (SD=0,30) porasla na 0,69 (SD=0,32) dok je kontrastna osjetljivost ostala nepromijenjena. Jedino kod očiju sa predominantno difuznim dijabetičkim makularnim edemom prosječna vidna oštrina je manja nakon liječenja. Sa 0,47 (SD=0,33) je pala 0,42 (SD=0,33), kao i kontrastna osjetljivost sa 1,29 (SD=0,16) na 1,20 (SD=0,37). (Tablica 4.)

Vidna oštrina poslije liječenja u skupini ispitanika sa minimalnom FKG s fokalnim edemom ne slijedi normalnu distribuciju. Ako pak zaključujemo uz razinu značajnosti 0,01 onda sve opisane varijable u svim ispitivanim skupinama slijede normalnu distribuciju. (Tablica 5.)

Budući da su vrijednosti svih varijabli u oba mjerenja, u četiri ispitivane skupine slijedile normalnu raspodjelu primijenjena je dvosmjerna analiza varijance s ponavljanim mjerenjima. Grupe se međusobno statistički značajno razlikuju ($P < 0,001$). Vrijednosti vidne oštrine unutargrupno (vrijednosti između dva mjerenja) također se statistički značajno razlikuju ($P=0,0198$). Efekt vrijednosti vidne oštrine i grupa zajedno također je statistički značajan (0,0438). (Tablica 6.)

Za detaljnu analizu unutargrupnih i međugrupnih razlika primijenjen je post-hoc LSD test višestruke usporedbe. Vidi se statistički značajna razlika u vidnoj oštrini između ispitivanih skupina te također statistički značajna razlika među mjerenjima (Tablica 7. i Tablica 8.)

Kada se pogledaju razlike među mjerenjima vidne oštrine u sve četiri skupine ispitivanih očiju vidi se samo statistički značajna razlika u skupini očiju sa fokalnim edemom liječenih minimalnom (modificiranom) laser fotokoagulacijom RPE ($p < 0,05$), dok u svim ostalim skupinama nema statistički značajne promjene vidne oštrine. Mada je smjer promjena statistički značajan. (Tablica 9., Tablica 6. i Slika 5.)

Tablica 4. Promjene vidne oštine i kontrastne osjetljivosti prije i nakon fotokoagulacije očiju sa klinički signifikantnim makularnim edemom

GRUPE		Vidna oština prije liječenja	Vidna oština poslije liječenja	Kontrastna osjetljivost prije liječenja	Kontrastna osjetljivost poslije liječenja
Minimalna FKG - fokalni edem	Broj ispitivanih očiju	17	17	17	17
	Prosječno	0,81	0,92	1,43	1,53
	Medijan	0,80	1,00	1,50	1,55
	Standardna devijacija	0,21	0,18	0,13	0,14
	Raspon	0,70	0,70	0,45	0,45
	Min.	0,30	0,30	1,20	1,20
	Maks.	1,00	1,00	1,65	1,65
Minimalna FKG - difuzni edem	Broj ispitivanih očiju	24	24	24	24
	Prosječno	0,64	0,70	1,35	1,41
	Medijan	0,70	0,75	1,35	1,35
	Standardna devijacija	0,17	0,27	0,14	0,15
	Raspon	0,60	0,90	0,60	0,45
	Min.	0,30	0,10	1,05	1,20
	Maks.	0,90	1,00	1,65	1,65
Klasična FKG - fokalni edem	Broj ispitivanih očiju	22	22	22	22
	Prosječno	0,63	0,69	1,42	1,42
	Medijan	0,65	0,70	1,40	1,35
	Standardna devijacija	0,30	0,32	0,15	0,14
	Raspon	0,90	0,90	0,60	0,45
	Min.	0,10	0,10	1,05	1,20
	Maks.	1,00	1,00	1,65	1,65
Klasična FKG - difuzni edem	Broj ispitivanih očiju	18	18	18	18
	Prosječno	0,47	0,42	1,29	1,20
	Medijan	0,45	0,35	1,20	1,29
	Standardna devijacija	0,33	0,33	0,16	0,37
	Raspon	0,95	0,95	0,60	1,65
	Min.	0,05	0,05	1,05	0,00
	Maks.	1,00	1,00	1,65	1,65

Tablica 5. Razlike u distribuciji vidnih oštrina i kontrastne osjetljivosti u ispitivanim skupinama očiju sa dijabetičkim makularnim edemom

GRUPE		Vidna oštrina prije liječenja	Vidna oštrina poslije liječenja	Kontrastna osjetljivost prije liječenja	Kontrastna osjetljivost poslije liječenja
Modificirana FKG - fokalni edem	N	17	17	17	17
	Kolmogorov-Smirnov Z Asymp. Sig. (2-tailed)	0,940 0,339	1,545 0,017	0,921 0,364	1,120 0,162
Modificirana FKG- difuzni edem	N	24	24	24	24
	Kolmogorov-Smirnov Z Asymp. Sig. (2-tailed)	0,959 0,316	0,923 0,362	1,021 0,249	1,115 0,166
Klasična FKG - fokalni edem	N	22	22	22	22
	Kolmogorov-Smirnov Z Asymp. Sig. (2-tailed)	0,814 0,522	1,148 0,143	0,913 0,376	1,074 0,199
Klasična FKG - difuzni edem	N	18	18	18	18
	Kolmogorov-Smirnov Z Asymp. Sig. (2-tailed)	0,609 0,852	0,607 0,854	1,136 0,152	0,972 0,301

Tablica 6. Vidna oštrina – dvosmjerna analiza varijance sa ponavljanim mjerenjima u ispitivanim skupinama očiju sa dijabetičkim makularnim edemom

	SS	Stupnjevi slobode	MS	F	P
Intercept	69,12722	1	69,12722	514,7216	<0,000001
GRUPE	3,12049	3	1,04016	7,7451	0,000138
Pogreška	10,34112	77	0,13430		
MJERENJA	0,07844	1	0,07844	5,6641	0,019790
MJERENJA *GRUPE	0,11763	3	0,03921	2,8311	0,043825
Pogreška	1,06639	77	0,01385		

Tablica 7. Post-hoc LSD test: Vidna oštrina - razlike među grupama (ukupno) očiju sa dijabetičkim makularnim edemom

GRUPE	{1}	{2}	{3}	{4}
Modificirana FKG - fokalni edem {1}		0,018	0,014	<0,001
Modificirana FKG - difuzni edem {2}	0,018		0,876	0,007
Klasična FKG - fokalni edem {3}	0,014	0,876		0,012
Klasična FKG - difuzni edem {4}	<0,001	0,007	0,012	

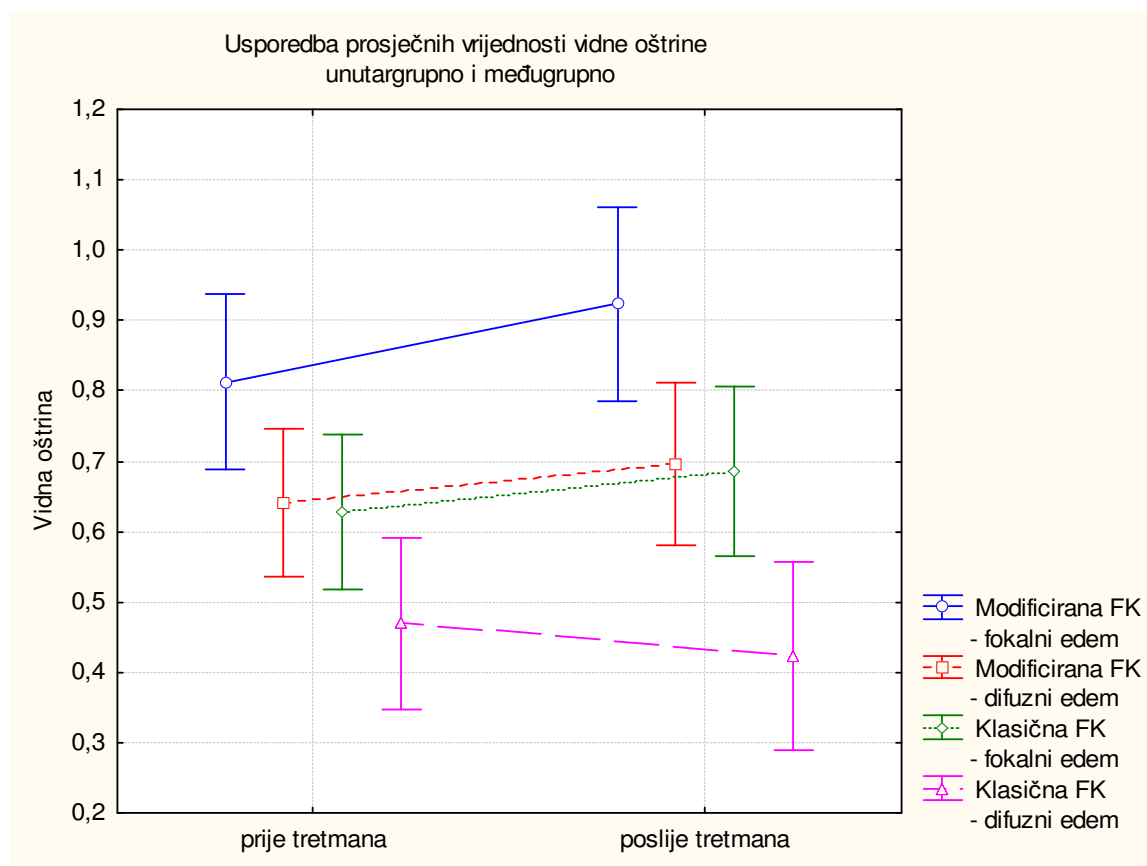
Tablica 8. Post-hoc LSD test: Vidna oštrina - razlike među mjerenjima (ukupno) u ispitivanim skupinama očiju sa dijabetičkim makularnim edemom

VIDNA OŠTRINA	Prije tretmana	Poslije tretmana
Prije tretmana		0,017
Poslije tretmana	0,017	

Tablica 9. Post-hoc LSD test: Vidna oština- razlike između svih mjerenja u četiri skupine očiju sa dijabetičkim makularnim edemom

GRUPE		VIDNA OŠTRINA	{1}	{2}	{3}	{4}	{5}	{6}	{7}	{8}
1	Modificirana FKG - fokalni edem	Prije tretmana		0,007	0,147	0,182	0,123	0,157	0,007	<0,001
2		Poslije tretmana	0,007		0,002	0,054	0,001	0,049	<0,001	<0,001
3	Modificirana FKG - difuzni edem	Prije tretmana	0,147	0,002		0,115	0,894	0,579	0,136	0,011
4		Poslije tretmana	0,182	0,054	0,115		0,396	0,930	0,009	0,019
5	Klasična FKG - fokalni edem	Prije tretmana	0,123	0,001	0,894	0,396		0,100	0,179	0,020
6		Poslije tretmana	0,157	0,049	0,579	0,930	0,100		0,014	0,026
7	Klasična FKG - difuzni edem	Prije tretmana	0,007	<0,001	0,136	0,009	0,179	0,014		0,232
8		Poslije tretmana	<0,001	<0,001	0,011	0,019	0,020	0,026	0,232	

Slika 5. Usporedba prosječnih vrijednosti vidne oštine kod očiju sa dijabetičkim makularnim edemom prije i nakon liječenja unutargrupno i međugrupno



Prosječna kontrastna osjetljivost u skupini ispitivanih očiju sa fokalnim makularnim edemom liječenim modificiranom tehnikom je porasla sa 1,43 (SD=0,13) prije na 1,53(SD=0,14) nakon liječenja. U skupini očiju sa predominantno difuznim makularnim edemom liječenom minimalnom(modificiranom) fotokoagulacijom kontrastna osjetljivost je porasla sa 1,35 (SD=0,14) na 1,41 (SD=0,15). Kod očiju sa fokalnim makularnim edemom liječenih sa klasičnom fotokoagulacijom kontrastna osjetljivost ostala nepromijenjena. Jedino kod očiju sa predominantno difuznim dijabetičkim makularnim edemom kontrastna osjetljivost je smanjena sa 1,29 (SD=0,16) na 1,20 (SD=0,37).(Tablica 4.)

Kad promatramo kontrastnu osjetljivost vidimo da se grupe međusobno statistički značajno razlikuju (P =0,0005).

Vrijednosti kontrastne osjetljivosti unutargrupno (vrijednosti između dva mjerenja) statistički se značajno ne razlikuju (P=0,4111).

Efekt vrijednosti kontrastne osjetljivosti i grupa zajedno statistički je značajan (0,0199). (Tablica 10.)

Tablica 10. Kontrastna osjetljivost – dvosmjerna analiza varijance sa ponavljanim mjerenjima u ispitivanim skupinama očiju sa dijabetičkim makularnim edemom

	SS	Stupnjevi slobode	MS	F	P
Intercept	302,8552	1	302,8552	5773,536	<0,000000
GRUPE	1,0357	3	0,3452	6,581	0,000510
Pogreška	4,0391	77	0,0525		
MJERENJA	0,0114	1	0,0114	0,683	0,411094
MJERENJA *GRUPE	0,1741	3	0,0580	3,475	0,019983
Pogreška	1,2860	77	0,0167		

Za detaljnu analizu unutargrupnih i međugrupnih razlika primijenjen je post-hoc LSD test višestruke usporedbe. Vidljiva je samo statistički značajna razlika kontrastne osjetljivosti u skupini sa difuznim makularnim edemom u odnosu na sve ostale ispitivane skupine očiju. (Tablica 11.) Nema statistički značajne razlike među mjerenjima ukupno u ispitivanim skupinama. (Tablica 12.) Kada se pogledaju razlike između mjerenja po skupinama vidljiva je statistički značajna razlika u kontrastnoj osjetljivosti u skupini očiju sa fokalnim edemom liječenih modificiranom fotokoagulacijom i u skupini očiju sa difuznim edemom liječenih klasičnom fotokoagulacijom. (Tablica 13.) Smjer promjena je također statistički značajan u istim skupinama (Tablica 10., Slika 6)

Tablica 11. Post-hoc LSD test: Kontrastna osjetljivost - razlike među ispitivanim grupama (ukupno) očiju sa dijabetičkim makularnim edemom

GRUPE	{1}	{2}	{3}	{4}
Modificirana FKG - fokalni edem {1}		0,049	0,226	<0,001
Modificirana FKG - difuzni edem {2}	0,049		0,418	0,012
Klasična FKG - fokalni edem {3}	0,226	0,418		0,002
Klasična FKG - difuzni edem {4}	<0,001	0,012	0,002	

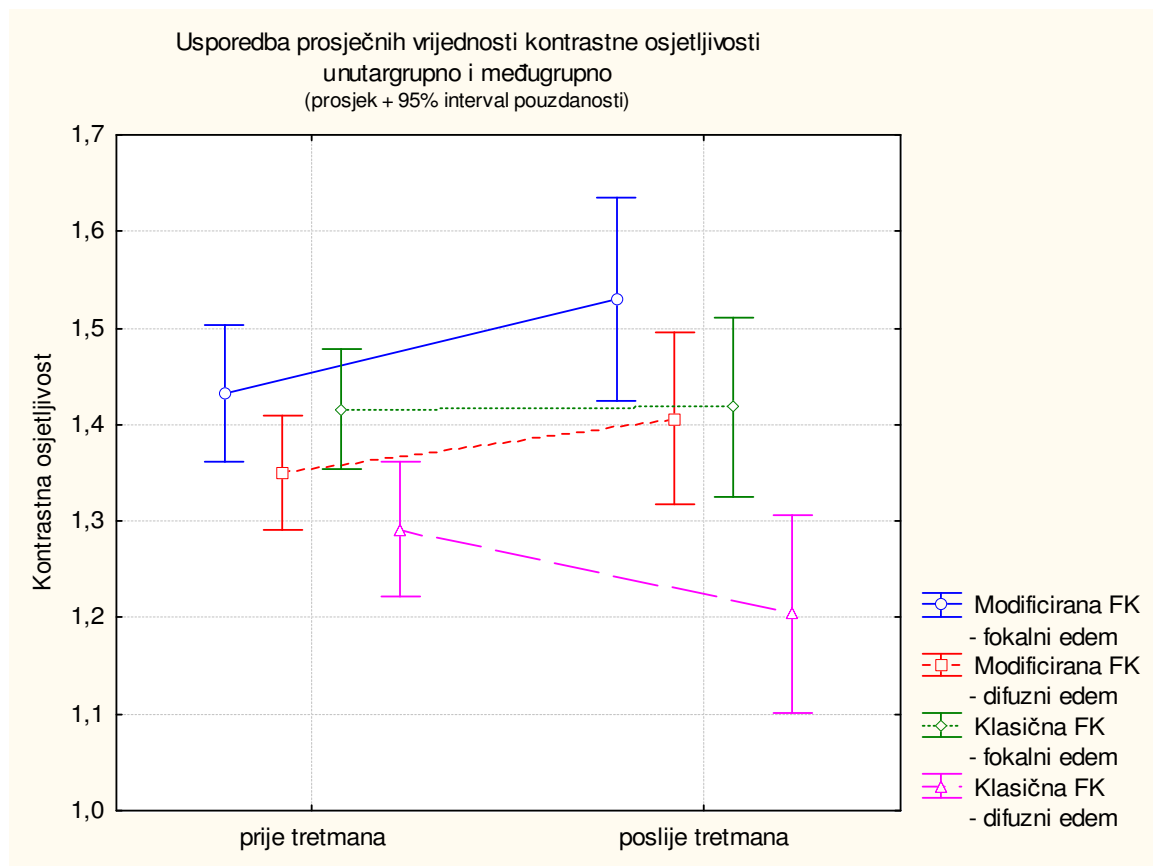
Tablica 12. Post-hoc LSD test: Kontrastna osjetljivost - Razlike među mjerenjima (ukupno) u ispitivanim skupinama očiju sa dijabetičkim makularnim edemom

KONTRASTNA OSJETLJIVOST	Prije liječenja	Poslije liječenja
Prije liječenja		0,374
Poslije liječenja	0,374	

Tablica 13. Post-hoc LSD test: Kontrastna osjetljivost - razlike između svih mjerenja u četiri ispitivane skupine očiju sa dijabetičkim makularnim edemom

GRUPE		KONTRASTNA OSJETLJIVOST	{1}	{2}	{3}	{4}	{5}	{6}	{7}	{8}
1	Modificirana FKG - fokalni edem	Prije tretmana		0,032	0,260	0,659	0,825	0,814	0,073	<0,00 ₁
2		Poslije tretmana	0,032		0,003	0,094	0,061	0,137	<0,001	<0,00 ₁
3	Modificirana FKG - difuzni edem	Prije tretmana	0,260	0,003		0,136	0,333	0,217	0,417	0,013
4		Poslije tretmana	0,659	0,094	0,136		0,861	0,860	0,050	0,006
5	Klasična FKG - fokalni edem	Prije tretmana	0,825	0,061	0,333	0,861		0,954	0,092	<0,00 ₁
6		Poslije tretmana	0,814	0,137	0,217	0,860	0,954		0,034	0,004
7	Klasična FKG - difuzni edem	Prije tretmana	0,073	<0,001	0,417	0,050	0,092	0,034		0,045
8		Poslije tretmana	<0,001	<0,001	0,013	0,006	<0,001	0,004	0,045	

Slika 6. Usporedba prosječnih vrijednosti kontrastne osjetljivosti unutargrupno i međugrupno



Analiza varijabli Octopus perimetrije, program d32

Promjene perimetrijskih varijabli programa d32 prije i nakon liječenja prikazana je na tablici 14. U skupini sa fokalnim edemom liječenim metodom minimalne fotokoagulacije prosječna osjetljivost je porasla sa 21,36 (SD=4,09) na 22,57(SD=3,82), prosječni defekt je smanjen sa 5,13 (SD=3,82) na 3,71(SD=3,43), a gubitak varijance sa 19,28(SD=17,30) na 17,93(SD=16,28). U skupini očiju sa difuznim edemom liječenih metodom minimalne fotokoagulacije prosječna osjetljivost je porasla sa 17,79(SD=5,0) na 18,00(SD=4,92), prosječni defekt smanjen sa 8,60 (SD=4,88) na 8,28(SD=4,60), a gubitak varijance sa 25,79(SD=15,97) na 24,00(SD=15,13). U skupini očiju sa fokalnim edemom liječenih klasičnom fotokoagulacijom prosječna osjetljivost je porasla sa 20,20(SD=3,04) na 20,34(SD=4,02), prosječni defekt smanjen sa 6,04(SD=2,82) na 5,86(SD=3,73), a gubitak varijance sa 19,20(SD=11,33) na 23,08(SD=18,03). A u skupini očiju sa difuznim edemom liječenih klasičnom fotokoagulacijom prosječna osjetljivost nakon liječenja je smanjena sa 15,10(SD=5,66) na 13,71(SD=5,83), prosječni defekt raste sa 11,21(SD=5,09) na 12,38(SD=5,18) a gubitak varijance 27,51(SD=16,25) na 26,15(SD=12,67). (Tablica 14.) Sve opisane varijable u svim ispitivanim skupinama slijede normalnu distribuciju.(Tablica 15.)

Tablica 14. Perimetrija - program d32: prosječna osjetljivost, prosječni defekt i gubitak varijance prije i nakon liječenja kod očiju sa klinički značajnim dijabetičkim makularnim edemom

		PERIMETRIJA					
GRUPE		Prosječna osjetljivost prije liječenja	Prosječna osjetljivost poslije liječenja	Prosječni defekt prije liječenja	Prosječni defekt poslije liječenja	Gubitak varijance prije liječenja	Gubitak varijance poslije liječenja
Modificirana FK G-fokalni edem	Broj ispitivanih očiju	17	17	17	17	17	17
	Prosječno	21,36	22,57	5,13	3,71	19,28	17,93
	Medijan	22,60	23,80	3,90	3,10	8,90	9,40
	Standardna devijacija	4,09	3,82	3,82	3,43	17,30	16,28
	Raspon	14,90	15,40	14,30	14,90	57,40	63,20
	Min.	10,90	11,70	0,90	-1,00	4,40	5,30
	Maks.	25,80	27,10	15,20	13,90	61,80	68,50
Modificirana FKG -difuzni edem	Broj ispitivanih očiju	24	24	24	24	24	24
	Prosječno	17,79	18,00	8,60	8,28	25,79	24,00
	Medijan	17,65	18,80	8,80	7,80	22,95	20,10
	Standardna devijacija	5,00	4,92	4,88	4,60	15,97	15,13
	Raspon	18,40	17,80	18,20	16,10	50,50	55,90
	Min.	6,00	7,80	1,70	1,70	6,40	3,90
	Maks.	24,40	25,60	19,90	17,80	56,90	59,80
Klasična FKG -fokalni edem	Broj ispitivanih očiju	22	22	22	22	22	22
	Prosječno	20,20	20,34	6,04	5,86	19,20	23,08
	Medijan	20,25	20,30	6,05	5,65	16,00	16,45
	Standardna devijacija	3,04	4,02	2,82	3,73	11,33	18,03
	Raspon	14,20	15,20	13,10	14,00	44,30	65,10
	Min.	12,40	11,10	0,20	0,50	2,80	2,00
	Maks.	26,60	26,30	13,30	14,50	47,10	67,10
Klasična FKG -difuzni edem	Broj ispitivanih očiju	18	18	18	18	18	18
	Prosječno	15,10	13,71	11,21	12,38	27,51	26,15
	Medijan	15,50	12,50	10,75	12,80	23,75	25,45
	Standardna devijacija	5,66	5,83	5,09	5,18	16,95	12,67
	Raspon	19,50	21,10	17,60	19,20	69,30	56,90
	Min.	4,60	3,20	3,40	3,20	7,60	7,70
	Maks.	24,10	24,30	21,00	22,40	76,90	64,60

Tablica 15. Razlike u distribuciji prosječne osjetljivosti, prosječnog defekta i gubitka varijance prije i nakon liječenja kod očiju sa klinički signifikantnim dijabetičkim makularnim edemom

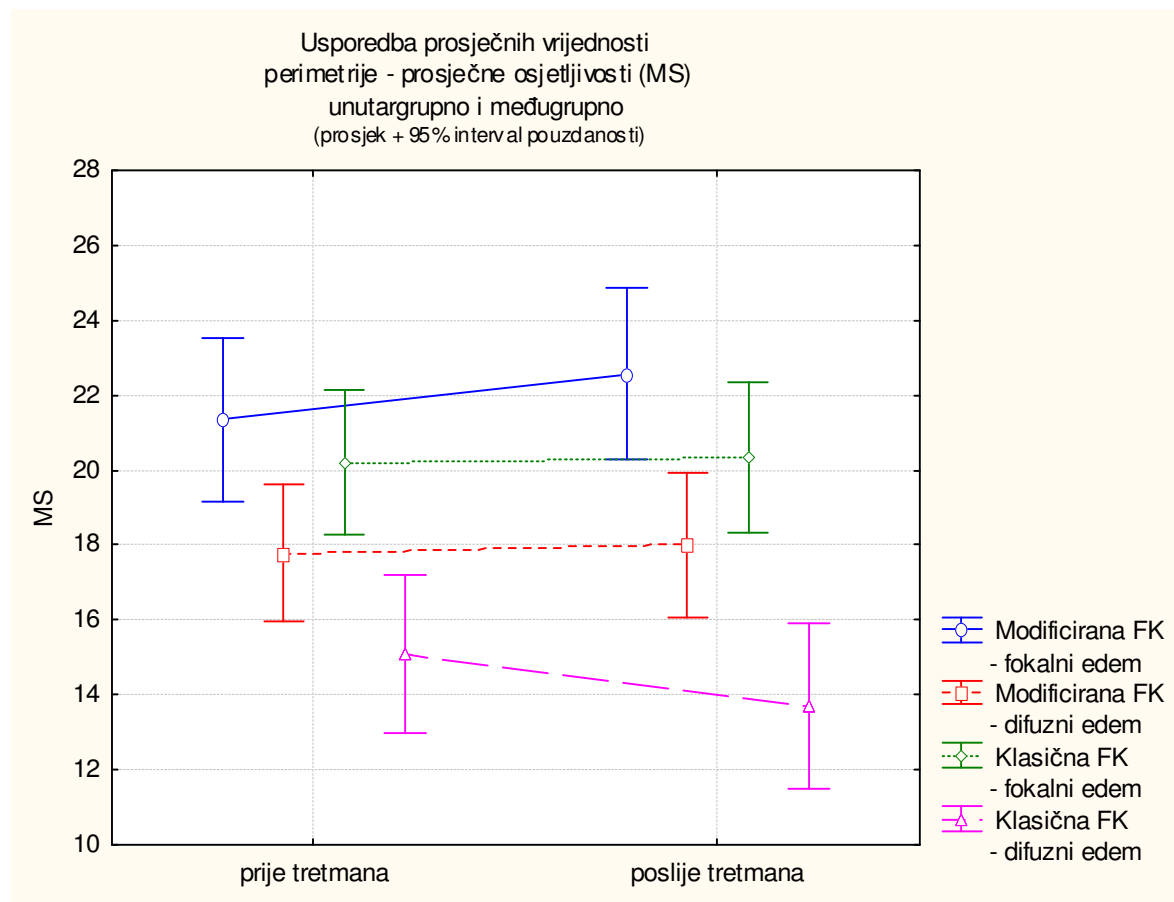
GRUPE		PERIMETRIJA					Gubitak varijance prije liječenja	Gubirak varijance poslije liječenja
		Prosječna osjetljivost prije liječenja	Prosječna osjetljivost poslije liječenja	Prosječni defekt prije liječenja	Prosječni defekt poslije liječenja	Prosječni defekt poslije liječenja		
Modificirana FKG - fokalni edem	Broj očiju	17	17	17	17	17	17	
	Kolmogorov-Smirnov Z	0,823	0,760	0,834	0,708	1,052	0,945	
	Asymp. Sig. (2-tailed)	0,507	0,610	0,490	0,698	0,218	0,334	
Modificirana FKG - difuzni edem	Broj očiju	24	24	24	24	24	24	
	Kolmogorov-Smirnov Z	0,806	0,749	0,720	0,652	0,588	0,754	
	Asymp. Sig. (2-tailed)	0,534	0,629	0,678	0,789	0,879	0,620	
Klasična FKG - fokalni edem	Broj očiju	22	22	22	22	22	22	
	Kolmogorov-Smirnov Z	0,443	0,452	0,311	0,427	0,648	0,852	
	Asymp. Sig. (2-tailed)	0,989	0,987	1,000	0,993	0,796	0,462	
Klasična FKG - difuzni edem	Broj očiju	18	18	18	18	18	18	
	Kolmogorov-Smirnov Z	0,350	0,560	0,445	0,378	0,947	0,848	
	Asymp. Sig. (2-tailed)	1,000	0,912	0,989	0,999	0,332	0,469	

Analizom prosječne osjetljivosti (MS) vidljivo je da se grupe međusobno statistički značajno razlikuju ($P < 0,0001$). Vrijednosti prosječne osjetljivosti perimetrije unutargrupno (vrijednosti između dva mjerenja) statistički se značajno ne razlikuju ($P=0,8960$). Efekt vrijednosti prosječne osjetljivosti i grupa zajedno statistički nije značajan ($0,0607$). (Tablica 16.) Za detaljnu analizu unutargrupnih i međugrupnih razlika primijenjen je post-hoc LSD test višestruke usporedbe. Vidljiva je statistički značajna razlika u prosječnoj osjetljivosti između skupine sa difuznim makularnim edemom kod očiju liječenih sa klasičnom metodom i ostalih skupina, međutim nema statistički značajnerazlike među mjerenjima. (Tablica 17 i Tablica 18). I vidljiva je samo statistički značajna razlika između mjerenja samo u skupini ispitivanih očiju sa difuznim edemom liječenih na klasičan način fotokoagulacije, gdje se vidi i statistički značajan smjer promjene. (Tablica 19. i Slika 7.)

Tablica 16. Perimetrija – program d32 - prosječna osjetljivost (MS) – dvosmjerna analiza varijance sa ponavljanim mjerenjima prije i nakon liječenja kod očiju sa klinički značajnim dijabetičkim makularnim edemom

	SS	Stupnjevi slobode	MS	F	P
Intercept	55139,49	1	55139,49	1424,161	<0,000001
GRUPE	1166,12	3	388,71	10,040	0,000012
Pogreška	2981,22	77	38,72		
MJERENJA	0,07	1	0,07	0,017	0,895987
MJERENJA *GRUPE	30,65	3	10,22	2,565	0,060709
Pogreška	306,71	77	3,98		

Slika 7. Perimetrija - program d32: Usporedba prosječnih vrijednosti prosječne osjetljivosti (MS) unutargrupno i međugrupno prije i nakon liječenja kod očiju sa klinički značajnim dijabetičkim makularnim edemom



Tablica 17. Post –hoc LSD test. Perimetrija – program d 32. Prosječna osjetljivost (MS) – razlike među grupama (ukupno) prije i nakon liječenja kod očiju sa klinički signifikantnim dijabetičkim makularnim edemom

GRUPE	{1}	{2}	{3}	{4}
Modificirana FKG - fokalni edem {1}		0,005	0,237	<0,001
Modificirana FKG - difuzni edem {2}	0,005		0,071	0,013
Klasična FKG - fokalni edem {3}	0,237	0,071		<0,001
Klasična FKG - difuzni edem {4}	0,000	0,013	<0,001	

Tablica 18. Post –hoc LSD test. Perimetrija – program d 32. Prosječna osjetljivost (MS) – razlike među mjerenjima (ukupno) prije i nakon liječenja kod očiju sa klinički signifikantnim dijabetičkim makularnim edemom

PERIMETRIJA - MS	Prije tretmana	Poslije tretmana
Prije tretmana		0,888
Poslije tretmana	0,888	

Tablica 19. Post –hoc LSD test. Perimetrija – program d 32. Prosječna osjetljivost (MS) – razlike između svih mjerenja u četiri skupine očiju sa klinički signifikantnim dijabetičkim makularnim edemom prije i nakon liječenja

GRUPE		PERIMETRIJA - MS	{1}	{2}	{3}	{4}	{5}	{6}	{7}	{8}
1	Modificirana FKG - fokalni edem	Prije tretmana		0,081	0,074	0,024	0,567	0,497	0,004	<0,001
2		Poslije tretmana	0,081		0,002	0,023	0,116	0,271	<0,001	<0,001
3	Modificirana FKG - difuzni edem	Prije tretmana	0,074	0,002		0,713	0,192	0,064	0,170	0,006
4		Poslije tretmana	0,024	0,023	0,713		0,109	0,206	0,047	0,030
5	Klasična FKG - fokalni edem	Prije tretmana	0,567	0,116	0,192	0,109		0,821	0,012	<0,001
6		Poslije tretmana	0,497	0,271	0,064	0,206	0,821		0,001	0,001
7	Klasična FKG - difuzni edem	Prije tretmana	0,004	<0,001	0,170	0,047	0,012	0,001		0,039
8		Poslije tretmana	<0,001	<0,001	0,006	0,030	<0,001	0,001	0,039	

Analizom prosječnog defekta vidljivo je da se grupe međusobno statistički značajno razlikuju ($P < 0,0001$). Vrijednosti prosječnog defekta unutargrupno (vrijednosti između dva mjerenja) statistički se značajno ne razlikuju ($P = 0,5567$). (Tablica 20.)

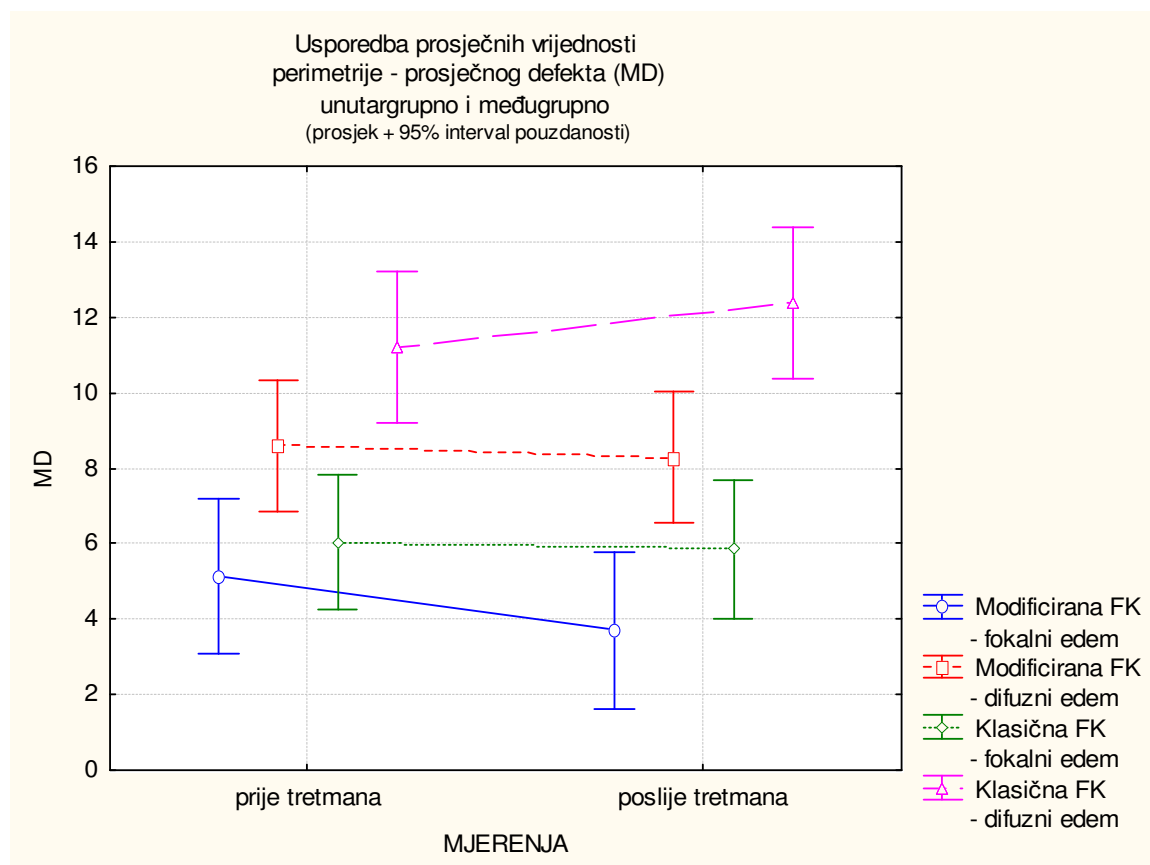
Efekt vrijednosti prosječnog defekta i grupa zajedno statistički nije značajan (0,0647).

Za detaljnu analizu unutargrupnih i međugrupnih razlika primijenjen je post-hoc LSD test višestruke usporedbe. Postoji statistički značajna razlika među skupinama, osobito skupine sa difuznim edemom liječene na klasični način i ostalih skupina, međutim nema statistički značajne razlike među mjerenjima. Samo u skupini očiju sa difuznim fokalnim makularnim edemom liječenom modificiranom metodom fotokoagulacije postoji statistički značajna razlika u prosječnom defektu prije i nakon liječenja. (Tablica 23 i Slika 8.)

Tablica 20. Perimetrija – program d32 – prosječni defekt (MD) – dvosmjerna analiza varijance sa ponavljanim mjerenjima kod očiju sa klinički signifikantnim dijabetičkim makularnim edemom

	SS	Stupnjevi slobode	MS	F	P
Intercept	9296,264	1	9296,264	285,3787	<0,000001
GRUPE	1129,317	3	376,439	11,5560	0,000002
Pogreška	2508,290	77	32,575		
MJERENJA	1,373	1	1,373	0,3485	0,556678
MJERENJA *GRUPE	29,701	3	9,900	2,5127	0,064695
Pogreška	303,383	77	3,940		

Slika 8. Perimetrija - program d32: Usporedba prosječnih vrijednosti prosječnog defekta (MD) unutargrupno i međugrupno prije i nakon liječenja kod očiju sa klinički signifikantnim dijabetičkim makularnim edemom



Tablica 21. Post-hoc LSD test. Perimetrija – program d 32. Prosječni defekt(MD)- razlike među grupama (ukupno) prije i nakon liječenja kod očiju sa klinički signifikantnim dijabetičkim makularnim edemom

GRUPE	{1}	{2}	{3}	{4}
Modificirana FKG - fokalni edem {1}		0,002	0,244	<0,001
Modificirana FKG - difuzni edem {2}	0,002		0,040	0,009
Klasična FKG - fokalni edem {3}	0,244	0,040		<0,001
Klasična FKG - difuzni edem {4}	<0,001	0,009	<0,001	

Tablica 22. Post – hoc LSD test. Perimetrija – program d 32. Prosječni defekt(MD) – razlike među mjerenjima (ukupno) prije i nakon liječenja kod očiju sa klinički signifikantnim dijabetičkim makularnim edemom

PERIMETRIJA – MD	Prije tretmana	Poslije tretmana
Prije tretmana		0,565
Poslije tretmana	0,565	

Tablica 23. Post – hoc LSD test. Perimetrija – program d 32. Prosječni defekt(MD) – razlike između svih mjerenja u četiri skupine ispitivanih očiju sa klinički signifikantnim dijabetičkim makularnim edemom.

GRUPE		PERIMETRIJA - MD	{1}	{2}	{3}	{4}	{5}	{6}	{7}	{8}
1	Modificirana FKG - fokalni edem	Prije tretmana		0,041	0,059	0,022	0,622	0,598	0,002	<0,001
2		Poslije tretmana	0,041		<0,001	0,014	0,095	0,248	<0,001	<0,001
3	Modificirana FKG - difuzni edem	Prije tretmana	0,059	<0,001		0,582	0,133	0,032	0,147	0,006
4		Poslije tretmana	0,022	0,014	0,582		0,079	0,154	0,031	0,024
5	Klasična FKG - fokalni edem	Prije tretmana	0,622	0,095	0,133	0,079		0,762	0,006	<0,001
6		Poslije tretmana	0,598	0,248	0,032	0,154	0,762		<0,001	0,001
7	Klasična FKG - difuzni edem	Prije tretmana	0,002	<0,001	0,147	0,031	0,006	<0,001		0,080
8		Poslije tretmana	<0,001	<0,001	0,006	0,024	<0,001	0,001	0,080	

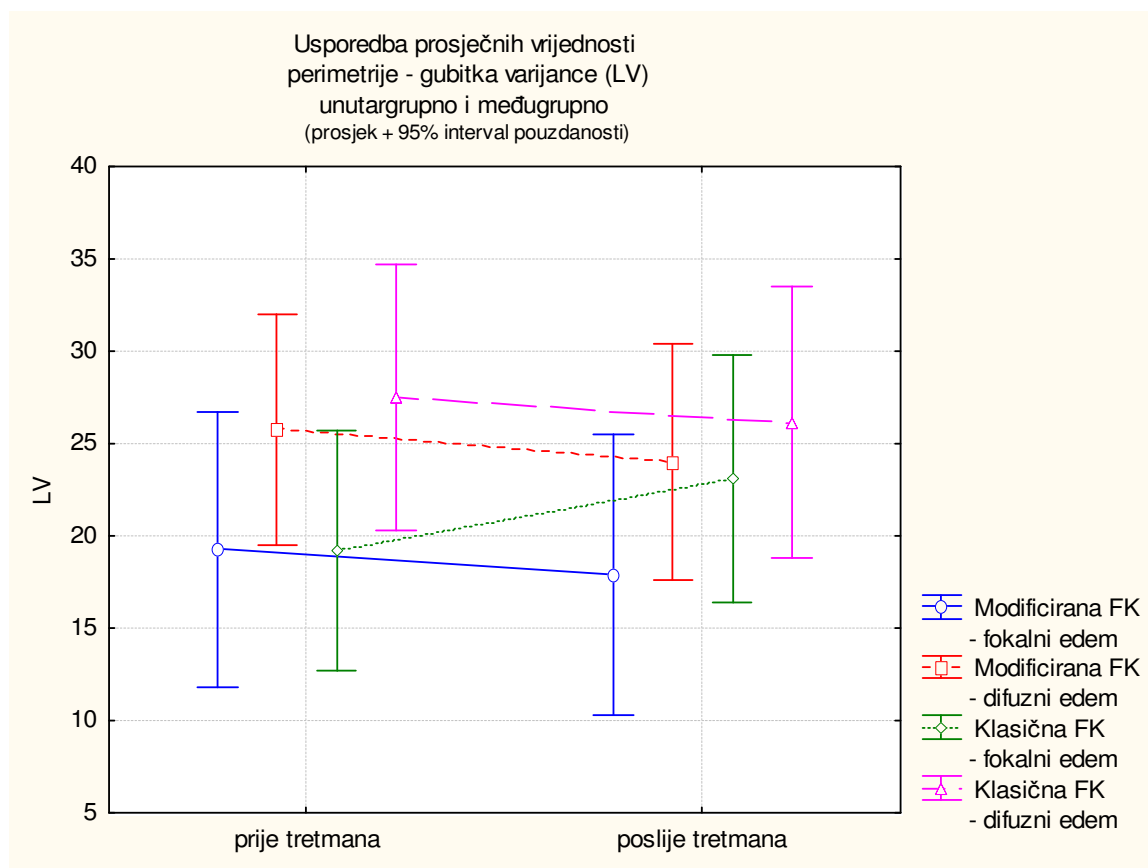
Analizom gubitka varijance (LV) vidljivo je da se grupe međusobno statistički značajno ne razlikuju ($P = 0,2726$). Vrijednosti gubitka varijance unutargrupno (vrijednosti između dva mjerenja) statistički se značajno ne razlikuju ($P=0,9244$). Efekt vrijednosti gubitka varijance i grupa zajedno statistički nije značajan ($0,5287$). (Tablica 24.)

Za detaljnu analizu unutargrupnih i međugrupnih razlika primijenjen je post-hoc LSD test višestruke usporedbe. Nema statistički značajne razlike u gubitku varijance među skupinama niti među mjerenjima. (Tablica 25, Tablica 26, Tablica 27 i Slika 9.)

Tablica 24. Perimetrija – porogram d32 – gubitak varijance (LV) – dvosmjerna analiza varijance sa ponavljanim mjerenjima kod očiju sa klinički signifikantnim dijabetičkim makularnim edemom

	SS	Stupnjevi slobode	MS	F	P
Intercept	83040,39	1	83040,39	219,1930	<0,000001
GRUPE	1508,63	3	502,88	1,3274	0,271616
Pogreška	29171,14	77	378,85		
MJERENJA	0,96	1	0,96	0,0091	0,924382
MJERENJA *GRUPE	235,87	3	78,62	0,7446	0,528742
Pogreška	8130,01	77	105,58		

Slika 9. Perimetrija - program d32: Usporedba prosječnih vrijednosti gubitka varijance(LV)- unutargrupno i međugrupno prije i nakon liječenja kod očiju sa klinički signifikantnim dijabetičkim makularnim edemom



Tablica 25. Post-hoc LSD test. Perimetrija – program d 32. Gubitak varijance (LV) - razlike među grupama (ukupno) prije i nakon liječenja kod očiju sa klinički signifikantnim dijabetičkim makularnim edemom

GRUPE	{1}	{2}	{3}	{4}
Modificirana FKG - fokalni edem {1}		0,153	0,569	0,081
Modificirana FKG - difuzni edem {2}	0,153		0,359	0,653
Klasična FKG - fokalni edem {3}	0,569	0,359		0,198
Klasična FKG - difuzni edem {4}	0,081	0,653	0,198	

Tablica 26. Post – hoc LSD test. Perimetrija – program d 32. Gubitak varijance (LV) – razlike među mjerenjima (ukupno) prije i nakon liječenja kod očiju sa klinički signifikantnim dijabetičkim makularnim edemom

PERIMETRIJA - LV	Prije tretmana	Poslije tretmana
Prije tretmana		0,969
Poslije tretmana	0,969	

Tablica 27. Post – hoc LSD test. Perimetrija – program d 32. Gubitak varijance (LV) – razlike između svih mjerenja u četiri skupine ispitivanih očiju sa klinički signifikantnim dijabetičkim makularnim edemom.

GRUPE		PERIMETRIJA - LV	{1}	{2}	{3}	{4}	{5}	{6}	{7}	{8}
1	Modificirana FKG - fokalni edem	Prije tretmana		0,703	0,294	0,341	0,991	0,450	0,215	0,194
2		Poslije tretmana	0,703		0,114	0,329	0,800	0,415	0,071	0,216
3	Modificirana FKG - difuzni edem	Prije tretmana	0,294	0,114		0,547	0,255	0,556	0,778	0,941
4		Poslije tretmana	0,341	0,329	0,547		0,299	0,874	0,471	0,724
5	Klasična FKG - fokalni edem	Prije tretmana	0,991	0,800	0,255	0,299		0,215	0,184	0,163
6		Poslije tretmana	0,450	0,415	0,556	0,874	0,215		0,373	0,621
7	Klasična FKG - difuzni edem	Prije tretmana	0,215	0,071	0,778	0,471	0,184	0,373		0,693
8		Poslije tretmana	0,194	0,216	0,941	0,724	0,163	0,621	0,693	

Analiza topografskih promjena vidnog polja Octopus programa d32:

Gornji temporalni kvadrant :

Skupina očiju sa fokalnim edemom liječenih minimalnom fotokoagulacijom - poboljšanje 7 (42,2%) očiju, pogoršanje 2 (11,8%) oka, bez promjene 8 (47,1%) očiju.

Skupina očiju sa difuznim edemom liječenih minimalnom fotokoagulacijom - poboljšanje kod 9 (37,5%) očiju, pogoršanje kod 3 (12,5%), bez promjene 12 (50,0%) očiju.

Skupina očiju sa fokalnim edemom liječenih klasičnom metodom fotokoagulacije – poboljšanje 10 (45,5%), pogoršanje 5 (22,7%) i bez promjene u vidnom polju kod 7 (38,9%) očiju.

Skupina sa difuznim edemom liječenih klasičnom metodom fotokoagulacije – poboljšanje 3 (16,7%), pogoršanje 8 (44,4%) i bez promjene u vidnom polju 7 (38,9%) očiju. (Tablica 28.)

Nema statistički značajne razlike u distribuciji varijabli u gornjem temporalnom kvadrantu vidnog polja među ispitivanim skupinama očiju sa dijabetičkim makularnim edemom nakon fotokoagulacija laserom.(Tablica 29)

Tablica 28: Analiza promjena u gornjem temporalnom kvadrantu vidnog polja kod očiju sa dijabetičkim makularnim edemom nakon fotokoagulacije laserom

			GRUPE				Ukupno
			Modificiran a FKG - fokalni edem	Modificiran a FKG - difuzni edem	Klasična FKG - fokalni edem	Klasična FKG - difuzni edem	
Vidno polje gornji temporalni kvadrant	bez promjene	Broj očiju	8	12	7	7	34
		% unutar GRUPE	47,1%	50,0%	31,8%	38,9%	42,0%
	poboljšanje	Broj očiju	7	9	10	3	29
		% unutar GRUPE	41,2%	37,5%	45,5%	16,7%	35,8%
	pogoršanje	Broj očiju	2	3	5	8	18
		% unutar GRUPE	11,8%	12,5%	22,7%	44,4%	22,2%
Ukupno	Broj očiju	17	24	22	18	81	
	% unutar GRUPE	100,0%	100,0%	100,0%	100,0%	100,0%	

Tablica 29. χ^2 analiza promjena u gornjem temporalnom kvadrantu vidnog polja kod očiju sa dijabetičkim makularnim edemom nakon fotokoagulacije laserom

	Vrijednost	Stupnjevi slobode	P
χ^2	9,484	6	0,148
Broj očiju	81		

Gornji nazalni kvadrant :

Skupina očiju sa fokalnim edemom liječenih minimalnom fotokoagulacijom - poboljšanje 6 (35,3%), pogoršanje 1 (5,9%) , bez promjene u vidnom polju 10 (58,8%) očiju.

Skupina očiju sa difuznim edemom liječenih minimalnom fotokoagulacijom - poboljšanje kod 10 (41,7%), pogoršanje kod 2 (8,3%), bez promjene 12 (50,0%) očiju.

Skupina očiju sa fokalnim edemom liječenih klasičnom metodom fotokoagulacije – poboljšanje 11 (50,0%), pogoršanje 2 (9,1%) i bez promjene u vidnom polju kod 9 (40,9%) očiju. Skupina sa difuznim edemom liječenih klasičnom metodom fotokoagulacije – poboljšanje 3 (16,7%), pogoršanje 8 (44,4%) i bez promjene u vidnom polju 7 (38,9%) očiju. (Tablica 30.)

Vidljiva statistički značajna distribucija varijabli u gornjem temporalnom kvadrantu vidnog polja između ispitivanih skupina očiju sa dijabetičkim makularnim edemom nakon fotokoagulacija laserom.(Tablica 31.)

Tablica 30. Analiza promjena u gornjem nazalnom kvadrantu vidnog polja kod očiju sa dijabetičkim makularnim edemom nakon fotokoagulacije laserom

			GRUPE				Ukupno
			Modificiran a FKG - fokalni edem	Modificiran a FKG - difuzni edem	Klasična FKG - fokalni edem	Klasična FKG - difuzni edem	
Vidno polje gornji nazalni kvadrant	bez promjene	Broj očiju	10	12	9	7	38
		% unutar GRUPE	58,8%	50,0%	40,9%	38,9%	46,9%
	poboljšanje	Broj očiju	6	10	11	3	30
		% unutar GRUPE	35,3%	41,7%	50,0%	16,7%	37,0%
	pogoršanje	Count	1	2	2	8	13
		% unutar GRUPE	5,9%	8,3%	9,1%	44,4%	16,0%
Ukupno		Broj očiju	17	24	22	18	81
		% unutar GRUPE	100,0%	100,0%	100,0%	100,0%	100,0%

Tablica 31. χ^2 analiza promjena u gornjem nazalnom kvadrantu vidnog polja kod očiju sa dijabetičkim makularnim edemom nakon fotokoagulacije laserom

	Vrijednost	Stupnjevi slobode	P
χ^2	15,838	6	0,015
Broj očiju	81		

Donji temporalni kvadrant :

Skupina očiju sa fokalnim edemom liječenih minimalnom fotokoagulacijom - poboljšanje 5 (29,4%), pogoršanje 3 (17,6%) , bez promjene u vidnom polju 9 (52,9%) očiju.

Skupina očiju sa difuznim edemom liječenih minimalnom fotokoagulacijom - poboljšanje kod 8 (33,3%), pogoršanje kod 4 (16,7%), bez promjene 12 (50,0%) očiju.

Skupina očiju sa fokalnim edemom liječenih klasičnom metodom fotokoagulacije – poboljšanje 7 (31,8%), pogoršanje 6 (27,3%) i bez promjene u vidnom polju kod 9 (40,9%) očiju.

Skupina sa difuznim edemom liječenih klasičnom metodom fotokoagulacije – poboljšanje 5 (27,8%), pogoršanje 7 (38,9%) i bez promjene u vidnom polju 6 (33,3%) očiju. (Tablica 32.)

Nema statistički značajne distribucije varijabli u donjem temporalnom kvadrantu vidnog polja među ispitanim skupinama očiju sa dijabetičkim makularnim edemom nakon fotokoagulacija laserom.(Tablica 33.)

Tablica 32. Analiza promjena u donjem temporalnom kvadrantu vidnog polja kod očiju sa dijabetičkim makularnim edemom nakon fotokoagulacije laserom

			GRUPE				Ukupno
			Modificirana FKG - fokalni edem	Modificirana FKG - difuzni edem	Klasična FKG - fokalni edem	Klasična FKG - difuzni edem	
Vidno polje donji tempor. kvadrant	bez promjene	Broj očiju	9	12	9	6	36
		% unutar GRUPE	52,9%	50,0%	40,9%	33,3%	44,4%
	poboljšanje	Broj očiju	5	8	7	5	25
		% unutar GRUPE	29,4%	33,3%	31,8%	27,8%	30,9%
	pogoršanje	Broj očiju	3	4	6	7	20
		% unutar GRUPE	17,6%	16,7%	27,3%	38,9%	24,7%
Ukupno		Broj očiju	17	24	22	18	81
		% unutar GRUPE	100,0%	100,0%	100,0%	100,0%	100,0%

Tablica 33. χ^2 analiza promjena u donjem temporalnom kvadrantu vidnog polja kod očiju sa dijabetičkim makularnim edemom nakon fotokoagulacije laserom

	Vrijednost	Stupnjevi slobode	P
χ^2 Broj očiju	3,622 81	6	0,728

Donji nazalni kvadrant :

Skupina očiju sa fokalnim edemom liječenih minimalnom fotokoagulacijom - poboljšanje 6 (35,3%), pogoršanje 4 (23,5%), bez promjene u vidnom polju 7 (41,2%) očiju.

Skupina očiju sa difuznim edemom liječenih minimalnom fotokoagulacijom - poboljšanje kod 9 (37,5%), pogoršanje kod 4 (16,7%), bez promjene 11 (45,8%) očiju.

Skupina očiju sa fokalnim edemom liječenih klasičnom metodom fotokoagulacije – poboljšanje 6 (27,3%), pogoršanje 6 (27,3%) i bez promjene u vidnom polju kod 10 (45,5%) očiju.

Skupina sa difuznim edemom liječenih klasičnom metodom fotokoagulacije – poboljšanje 4 (22,2%), pogoršanje 8 (44,4%) i bez promjene u vidnom polju 6 (33,3%) očiju. (Tablica 34.)

Nema statistički značajne distribucije varijabli u donjem nazalnom kvadrantu vidnog polja među ispitavanim skupinama očiju sa dijabetičkim makularnim edemom nakon fotokoagulacija laserom.(Tablica 35.)

Tablica 34. Analiza promjena u donjem nazalnom kvadrantu vidnog polja kod očiju sa dijabetičkim makularnim edemom nakon fotokoagulacije laserom

			GRUPE				Ukupno
			Modificirana FKG - fokalni edem	Modificirana FKG - difuzni edem	Klasična FKG - fokalni edem	Klasična FKG - difuzni edem	
Vidno polje donji nazalni kvadrant	bez promjene	Broj očiju	7	11	10	6	34
		% unutar GRUPE	41,2%	45,8%	45,5%	33,3%	42,0%
	poboljšanje	Broj očiju	6	9	6	4	25
		% unutar GRUPE	35,3%	37,5%	27,3%	22,2%	30,9%
	pogoršanje	Broj očiju	4	4	6	8	22
		% unutar GRUPE	23,5%	16,7%	27,3%	44,4%	27,2%
Ukupno		Broj očiju	17	24	22	18	81
		% unutar GRUPE	100,0%	100,0%	100,0%	100,0%	100,0%

Tablica 35. χ^2 analiza promjena u donjem nazalnom kvadrantu vidnog polja kod očiju sa dijabetičkim makularnim edemom nakon fotokoagulacije laserom

	Vrijednost	Stupnjevi slobode	P
χ^2	4,485	6	0,611
Broj očiju	81		

Središnji dio vidnog polja od 8^o:

Skupina očiju sa fokalnim edemom liječenih minimalnom fotokoagulacijom - poboljšanje 8(47,1%), pogoršanje 1 (5,9%) ,bez promjene u vidnom polju 8 (47,1%) očiju.

Skupina očiju sa difuznim edemom liječenih minimalnom fotokoagulacijom - poboljšanje kod 9 (37,5%), pogoršanje kod 2 (8,3%), bez promjene 13 (54,2%) očiju.

Skupina očiju sa fokalnim edemom liječenih klasičnom metodom fotokoagulacije – poboljšanje 7 (31,8%), pogoršanje 7 (31,8%) i bez promjene u vidnom polju kod 8 (36,4%) očiju. Skupina sa difuznim edemom liječenih klasičnom metodom fotokoagulacije – poboljšanje 5 (27,8%), pogoršanje 5 (27,8%) i bez promjene u vidnom polju 8 (44,4%) očiju. (Tablica 36.)

Nema statistički značajne distribucije varijabli u središnjem dijelu od 8^o vidnog polja među ispitanim skupinama očiju sa dijabetičkim makularnim edemom nakon fotokoagulacija laserom. Unatoč tome potrebno je skrenuti pozornost na značajno poboljšanje vidnog polja nakon liječenja, u odnosu na očekivano poboljšanje, u skupini očiju sa fokalnim edemom liječenih metodom minimalne fotokoagulacije kao i na značajnije pogoršanje, u odnosu na očekivano, u skupini očiju sa difuznim edemom liječenih klasičnom metodom. (Tablica 37.)

Tablica 36. Analiza promjena u središnjem dijelu od 8^o vidnog polja kod očiju sa dijabetičkim makularnim edemom nakon fotokoagulacije laserom

			GRUPE				Ukupno
			Modificira na FKG - fokalni edem	Modificira na FKG - difuzni edem	Klasična FKG - fokalni edem	Klasična FKG - difuzni edem	
Vidno polje središnji dio	bez promjene	Broj očiju	8	13	8	8	37
		% unutar GRUPE	47,1%	54,2%	36,4%	44,4%	45,7%
Ukupno	poboljšanje	Broj očiju	8	9	7	5	29
		% unutar GRUPE	47,1%	37,5%	31,8%	27,8%	35,8%
	pogoršanje	Broj očiju	1	2	7	5	15
		% unutar GRUPE	5,9%	8,3%	31,8%	27,8%	18,5%
	Broj očiju	17	24	22	18	81	
		% unutar GRUPE	100,0%	100,0%	100,0%	100,0%	100,0%

Tablica 37. χ^2 analiza promjena u središnjem dijelu od 8^o vidnog polja kod očiju sa dijabetičkim makularnim edemom nakon fotokoagulacije laserom

	Vrijednost	Stupnjevi slobode	P
χ^2 Broj očiju	7,597 81	6	0,269

Analiza stanja makularnog edema

Kada promatramo stanje makularnog edema koje je prije i nakon liječenja analizirano oftalmoskopski i dokumentirano fundus fotografijom vidi se da je kod 56 (69,1%) očiju došlo

do smanjenja ili nestanka makularnog edema, kod 7 (8,6%) očiju makularni edem je ostao isti a kod 18 (22,2%) očiju makularni edem se pogoršao. Kada se promatraju unutargrupne promjene vidi se da od 17 očiju sa fokalnim edemom liječenih minimalnom tehnikom fotokoagulacije 12 (70,6%) očiju ima smanjenje makularnog edema, 3 (17,6%) oka ima nepromijenjen makularni edem, a kod 2 (11,8%) oka makularni edem se pogoršao.

U skupini od 24 oka sa difuznim i predominantno difuznim edemom liječenih minimalnom fotokoagulacijskom tehnikom 19 (79,2%) ima smanjenje makularnog edema, 2 oka (8,3%) isto stanje a 3 (12,5%) oka pogoršanje edema.

Od 22 oka sa fokalnim makularnim edemom liječenih klasičnom tehnikom fotokoagulacije 19 (86,4%) očiju ima poboljšanje makularnog edema, 1 (4,5%) ima nepromijenjen nalaz a 2 (9,1%) oka pogoršanje edema.

18 očiju je imalo difuzni edem i liječeni su klasičnom grid tehnikom fotokoagulacije. U ovoj skupini 6 (33,3%) očiju je imalo smanjenje makularnog edema, 1 (5,6%) oko je bilo nepromijenjeno a kod ostalih 11 očiju (61,1%) makularni edem se pogoršao. (Tablica 38.) Vidljivo je da postoji statistički značajna razlika u promjeni makularnog edema kod analize skupina promatranih očiju. (Tablica 39)

Tablica 38. Promjene dijabetičkog makularnog edema prije i nakon liječenja u odnosu na vrstu makularnog edema i način fotokoagulacije

			GRUPE				Ukupno
			Modificiran a FKG - fokalni edem	Modificiran a FKG - difuzni edem	Klasična FKG - fokalni edem	Klasična FKG - difuzni edem	
Makularni edem nakon liječenja	nepromijenjeno	Broj očiju	3	2	1	1	7
		% unutar GRUPE	17,6%	8,3%	4,5%	5,6%	8,6%
	bolje	Broj očiju	12	19	19	6	56
		% unutar GRUPE	70,6%	79,2%	86,4%	33,3%	69,1%
	lošiji	Broj očiju	2	3	2	11	18
		% unutar GRUPE	11,8%	12,5%	9,1%	61,1%	22,2%
Ukupno		Broj očiju	17	24	22	18	81
		% unutar GRUPE	100,0%	100,0%	100,0%	100,0%	100,0%

Tablica 39. χ^2 analiza distribucije promjena dijabetičkog makularnog edema prije i nakon liječenja u odnosu na vrstu makularnog edema i način fotokoagulacije

	Value	Stupnjevi slobode	P
χ^2	22,674	6	0,001
N of Valid Cases	81		

Analiza promjena propuštanja na fluoresceinskoj angiografiji

Analizom propuštanja kontrasta na fotografijama fluoresceinske angiografije vidljivo je da od 81 liječenog oka propuštanje smanjeno kod 74 (91,4%) očiju a kod 7 (8,6%) očiju je propuštanje nešto veće. Tako u skupini očiju sa fokalnim edemom liječenih minimalnom fotokoagulacijom 15 (88,2%) očiju fluoresceinska angiografija pokazuje smanjeno propuštanje a kod 2 (11,8%) pojačano propuštanje. Od 24 oka sa difuznim i predominantno difuznim edemom 21 (87,5%) oko ima smanjenje a 3 (12,5%) oka povećanja propuštanja na fluoresceinskoj angiografiji. U skupini očiju sa fokalnim edemom liječenih klasičnom metodom fotokoagulacije sve oči imaju reducirano propuštanje kontrasta. Od 18 očiju sa difuznim edemom liječenih klasičnom fotokoagulacijom propuštanje je reducirano kod 16 (88,9%) očiju a kod 2 (11,1%) oka propuštanje fluoresceina se pojačalo. (Tablica 40.) Vidljivo je da ne postoji statistički značajna razlika u propuštanju kontrasta na fluoresceinskoj angiografiji (FAG) kod analize skupina ispitivanih očiju. (Tablica 41.)

Tablica 40. Promjene propuštanja na fluoresceinskoj angiografiji (FAG) prije i nakon liječenja u odnosu na vrstu makularnog edema i način fotokoagulacije

			GRUPE				Ukupno
			Modificirana FKG - fokalni edem	Modificirana FKG - difuzni edem	Klasična FKG - fokalni edem	Klasična FKG - difuzni edem	
Propušta- nje kontrasta na FAG	manje	Broj očiju	15	21	22	16	74
		% unutar GRUPE	88,2%	87,5%	100,0%	88,9%	91,4%
	više	Broj očiju	2	3	0	2	7
		% unutar GRUPE	11,8%	12,5%	,0%	11,1%	8,6%
Ukupno		Broj očiju	17	24	22	18	81
		% unutar GRUPE	100,0%	100,0%	100,0%	100,0%	100,0%

Tablica 41. χ^2 analiza distribucije promjena propuštanja na fluoresceinskoj angiografiji (FAG) prije i nakon liječenja u odnosu na vrstu makularnog edema i način fotokoagulacije

	Vrijednost	Stupnjevi slobode	P
χ^2 Broj očiju	2,883	3	0,410
	81		

Analiza snage lasera, broja tretmana I broja laserskih pečata

Analizirana je prosječna snaga lasera, broj tretmana i broj laserskih pečata u svakoj skupini liječenih očiju. Kod skupine sa fokalnim makularnim edemom liječenih modificiranom tehnikom prosječno je bio samo jedan tretman, prosječna snaga lasera je bila 0,18 mW i 63,29 laserskih pečata prosječno. U skupini sa predominantno difuznim edemom liječenih modificiranom fotokoagulacijom bilo je prosječno 1.22 tretmana, prosječne snage 0.16mW i prosječno 107,83 laserska pečata. U skupini očiju sa fokalnim makularnim edemom liječenih klasičnom fotokoagulacijom u prosjeku je bilo 1,23 tretmana, sa prosječnom snagom 0.23 mW i 95,23 pečata prosječno. U skupini očiju sa difuznim makularnim edemom liječenih modificiranom tehnikom fotokoagulacije prosječno je bio 1,56 tretmana, prosječnom snagom od 0,23 mW i prosječno 100,22 laserska pečata. (Tablica 42.)

Zabilježena je statistički značajna razlika u broju tretmana između četiri ispitivane skupine. Prema rezultatu LSD testa višestruke usporedbe u grupama ispitanika kod kojih je učinjena klasična fotokoagulacija zabilježene su statistički značajno veće snage lasera pri tretmanima nego u grupama ispitanika kod kojih je primijenjena modificirana fotokoagulacija. Nije bilo statistički značajne razlike u broju laserskih pečata. (Tablica 43-48, Slika 10. i Slika 11.)

Tablica 42. Prosječna snaga lasera, broj tretmana i broj laserskih pečata u analiziranim skupinama očiju sa dijabetičkim makularnim edemom

GRUPE		Broj tretmana	Snaga lasera pri tretmanu (mW)	Broj pečata
Modificirana FK - fokalni edem	Broj očiju	17	17	17
	Prosječno	1,00	0,18	63,29
	Medijan	1,00	0,17	65,00
	Standardna devijacija	0,00	0,06	29,98
	Raspon	0,00	0,29	105,00
	Min.	1,00	0,11	15,00
	Maks.	1,00	0,40	120,00
Modificirana FK - difuzni edem	Broj očiju	23	24	24
	Prosječno	1,22	0,16	107,83
	Medijan	1,00	0,17	108,00
	Standardna devijacija	0,42	0,05	43,79
	Raspon	1,00	0,17	168,00
	Min.	1,00	0,07	12,00
	Maks.	2,00	0,24	180,00
Klasična FK - fokalni edem	Broj očiju	22	22	22
	Prosječno	1,23	0,23	95,23
	Medijan	1,00	0,21	81,50
	Standardna devijacija	0,53	0,06	82,72
	Raspon	2,00	0,25	335,00
	Min.	1,00	0,15	25,00
	Maks.	3,00	0,40	360,00
Klasična FK - difuzni edem	Broj očiju	18	18	18
	Prosječno	1,56	0,23	100,22
	Medijan	1,50	0,24	73,00
	Standardna devijacija	0,62	0,06	74,34
	Raspon	2,00	0,26	236,00
	Min.	1,00	0,14	20,00
	Maks.	3,00	0,40	256,00

Tablica 43. Razlike u distribuciji snage lasera i broja laserskih pečata kod ispitivanih skupina očiju sa dijabetičkim makularnim edemom

GRUPE		Snaga lasera pri tretmanu	Broj pečata
Modificirana FKG - fokalni edem	Broj očiju	17	17
	Kolmogorov-Smirnov Z	1,354	0,507
	Asymp. Sig. (2-tailed)	0,051	0,959
Modificirana FKG - difuzni edem	Broj očiju	24	24
	Kolmogorov-Smirnov Z	0,960	0,380
	Asymp. Sig. (2-tailed)	0,315	0,999
Klasična FKG - fokalni edem	Broj očiju	22	22
	Kolmogorov-Smirnov Z	0,871	1,068
	Asymp. Sig. (2-tailed)	0,434	0,204
Klasična FKG - difuzni edem	Broj očiju	18	18
	Kolmogorov-Smirnov Z	0,643	0,821
	Asymp. Sig. (2-tailed)	0,802	0,511

Tablica 44. Razlike u distribuciji broja laserskih tretmana kod ispitivanih skupina očiju sa dijabetičkim makularnim edemom

			GRUPE				Ukupno
			Modificirana FKG - fokalni edem	Modificirana FKG - difuzni edem	Klasična FKG - fokalni edem	Klasična FKG - difuzni edem	
Broj tretmana	1	Broj očiju	17	18	18	9	62
		% unutar GRUPE	100,0%	78,3%	81,8%	50,0%	77,5%
2	Broj očiju		0	5	3	8	16
		% unutar GRUPE	,0%	21,7%	13,6%	44,4%	20,0%
3	Broj očiju		0	0	1	1	2
		% unutar GRUPE	,0%	,0%	4,5%	5,6%	2,5%
Ukupno	Broj očiju		17	23	22	18	80
		% unutar GRUPE	100,0%	100,0%	100,0%	100,0%	100,0%

Tablica 45. χ^2 analiza broja laserskih tretmana kod ispitivanih skupina očiju s dijabetičkim makularnim edemom

	Vrijednost	Stupnjevi slobode	P
χ^2	14,220	6	0,027
Broj očiju	80		

Tablica 46. Analiza varijance – broj tretmana, snaga lasera, broj pečata kod ispitivanih skupina očiju s dijabetičkim makularnim edemom

	SS	df	MS	SS	df	MS	F	p
Broj tretmana	2,78	3	0,926	16,2	76	0,213	4,339908	0,007065
Snaga lasera	0,08	3	0,028	0,3	77	0,003	8,388657	0,000068
Broj pečata	21319,05	3	7106,350	296147,8	77	3846,076	1,847689	0,145555

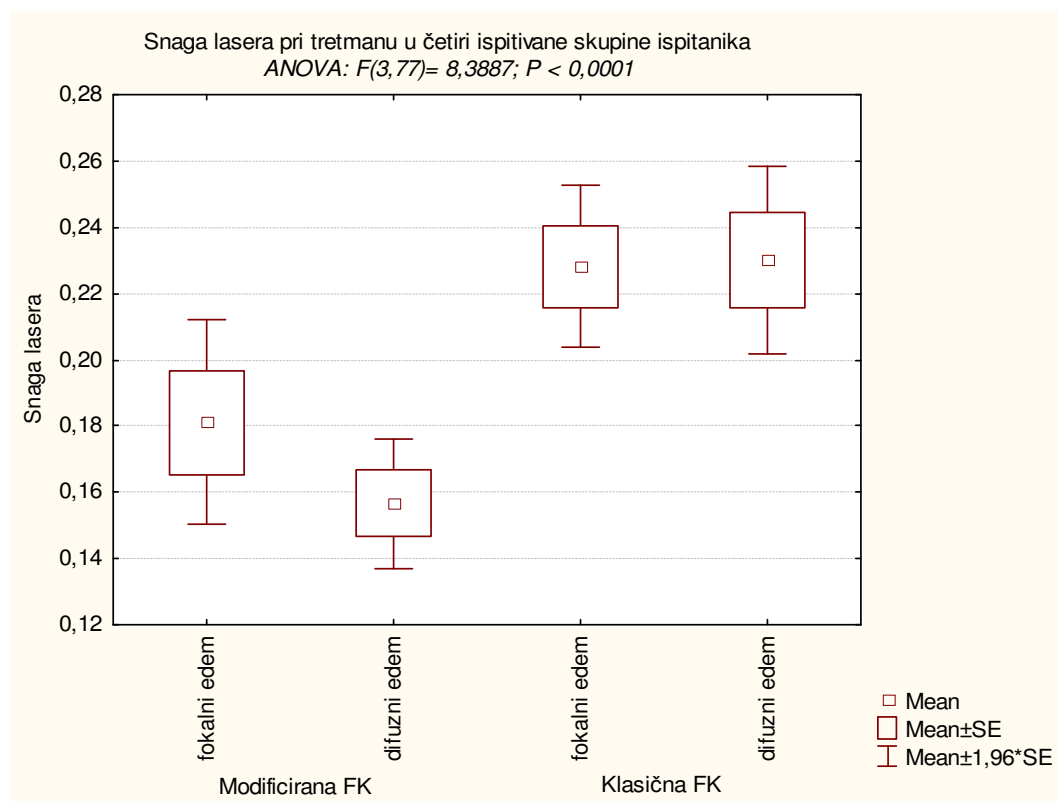
Tablica 47. LSD post hoc test višestruke usporedbe – broj tretmana laserom kod ispitivanih skupina očiju s dijabetičkim makularnim edemom

GRUPA	{1}	{2}	{3}	{4}
Modificirana FKG - fokalni edem {1}		0,145	0,132	0,001
Modificirana FKG - difuzni edem {2}	0,145		0,943	0,023
Klasična FKG - fokalni edem {3}	0,132	0,943		0,028
Klasična FKG - difuzni edem {4}	0,001	0,023	0,028	

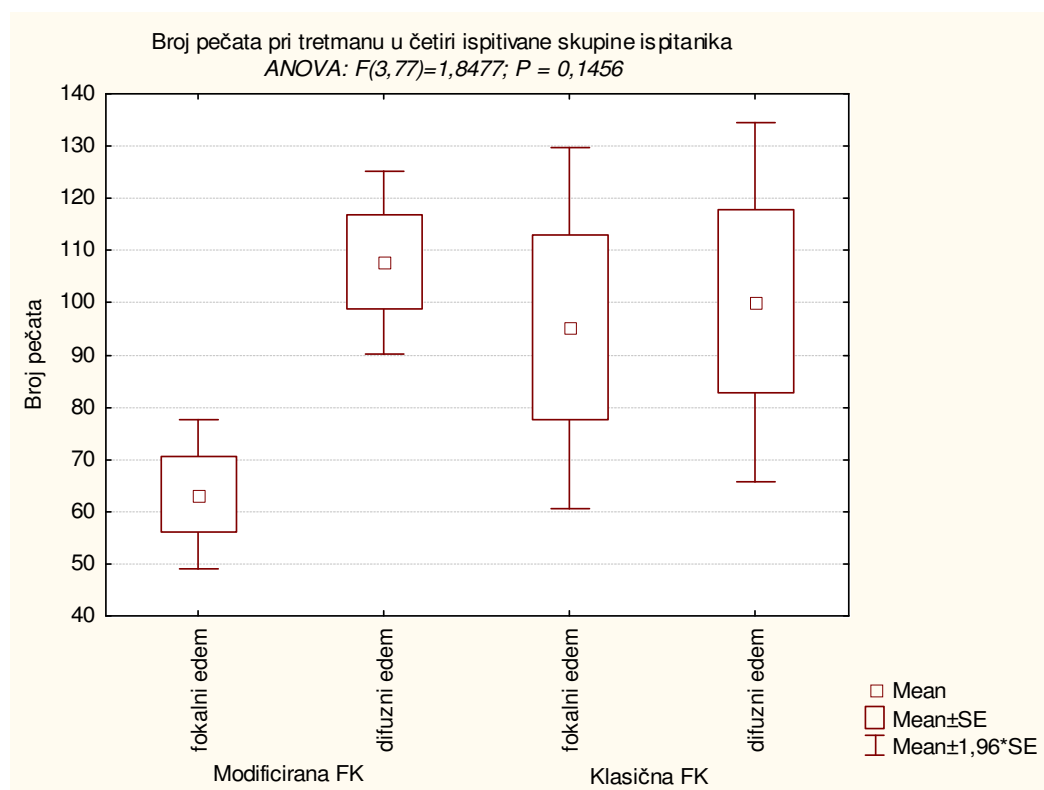
Tablica 48. LSD post hoc test višestruke usporedbe – snaga lasera u ispitivanim skupinama očiju s dijabetičkim makularnim edemom

GRUPA	{1}	{2}	{3}	{4}
Modificirana FKG - fokalni edem {1}		0,185	0,014	0,015
Modificirana FKG - difuzni edem {2}	0,185		<0,001	<0,001
Klasična FKG - fokalni edem {3}	0,014	<0,001		0,922
Klasična FKG - difuzni edem {4}	0,015	<0,001	0,922	

Slika 10. Prikaz prosječne snage lasera kod ispitivanih skupina očiju sa klinički značajnim dijabetičkim makularnim edemom



Slika 11. Prikaz broja laserskih pečata kod ispitivanih skupina očiju s dijabetičkim makularnim edemom

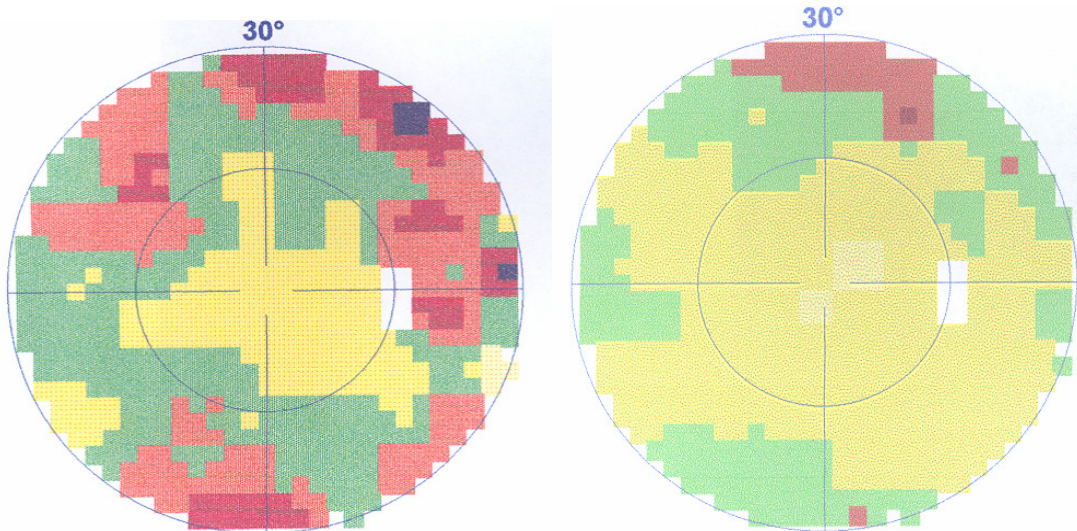
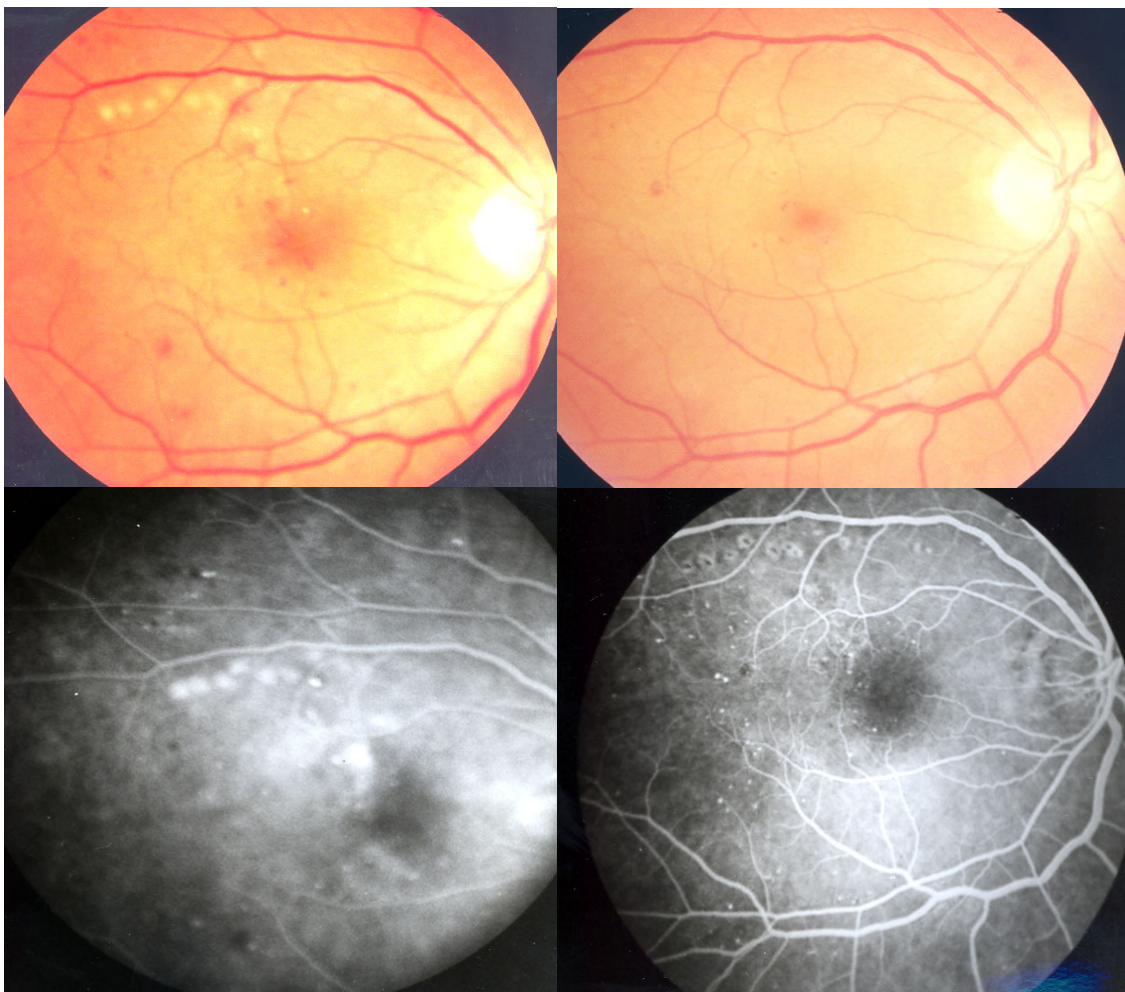


Analiza podudarnosti lokalizacije makularnog edema, lokalizacije propuštanja na slikama fluoresceinske angiografije sa promjenama u vidnom polju (Octopus perimetrija program d32)

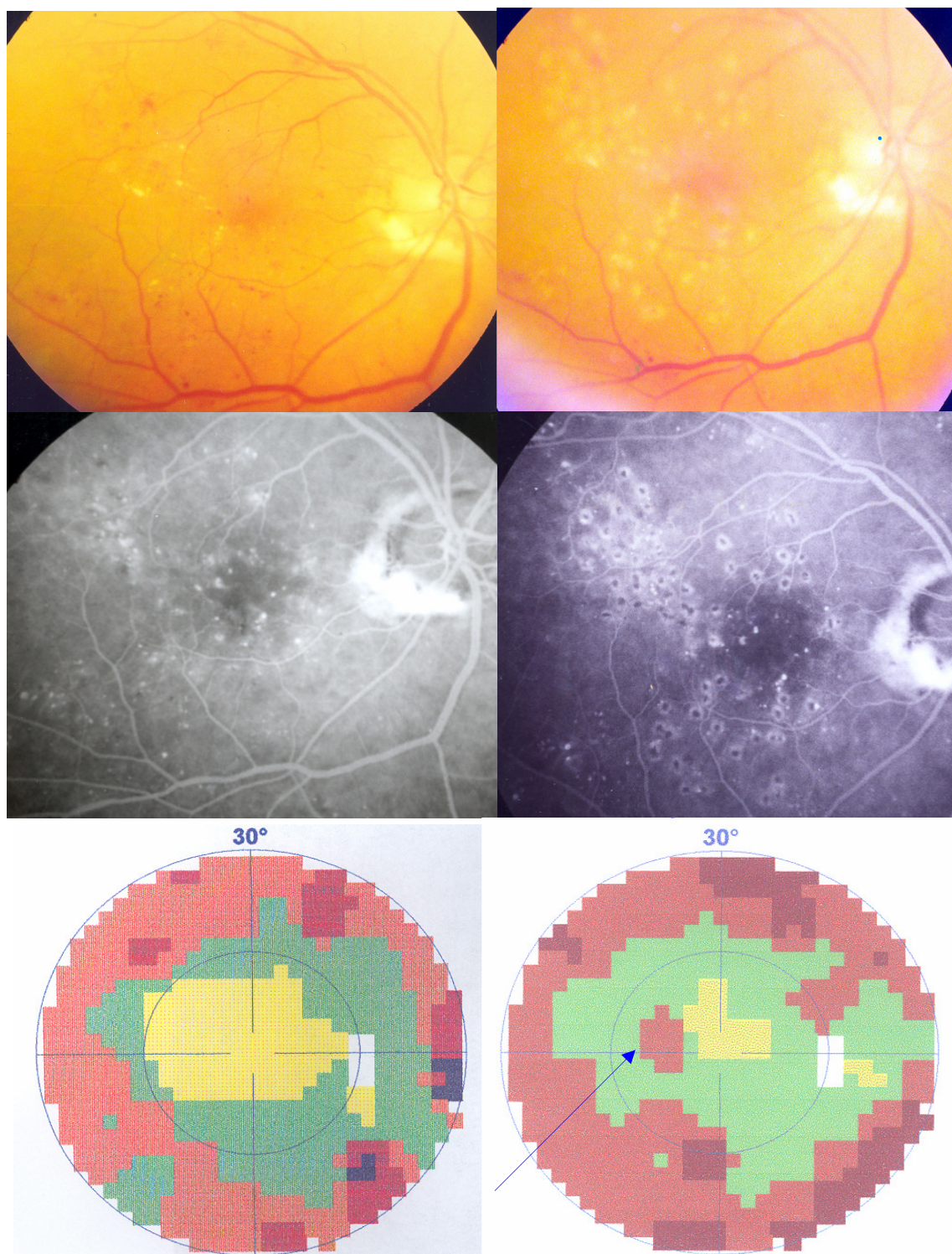
Usporedbom lokalizacije makularnog edema i propuštanja na fluoresceinskoj angiografiji, koje se u potpunosti poklapaju, sa promjenama u vidnom polju vidi se podudarnost kod 69 (85,2%) očiju. Samo kod 12 (14,8%) očiju nije nađena potpuna podudarnost. (Tablica 49. Slika 15.)

Tablica 49. Podudarnost lokalizacije makularnog edema na fluoresceinskoj angiografiji (FAG) i fundus fotografiji sa nalazom Octopus perimetrije programa d32

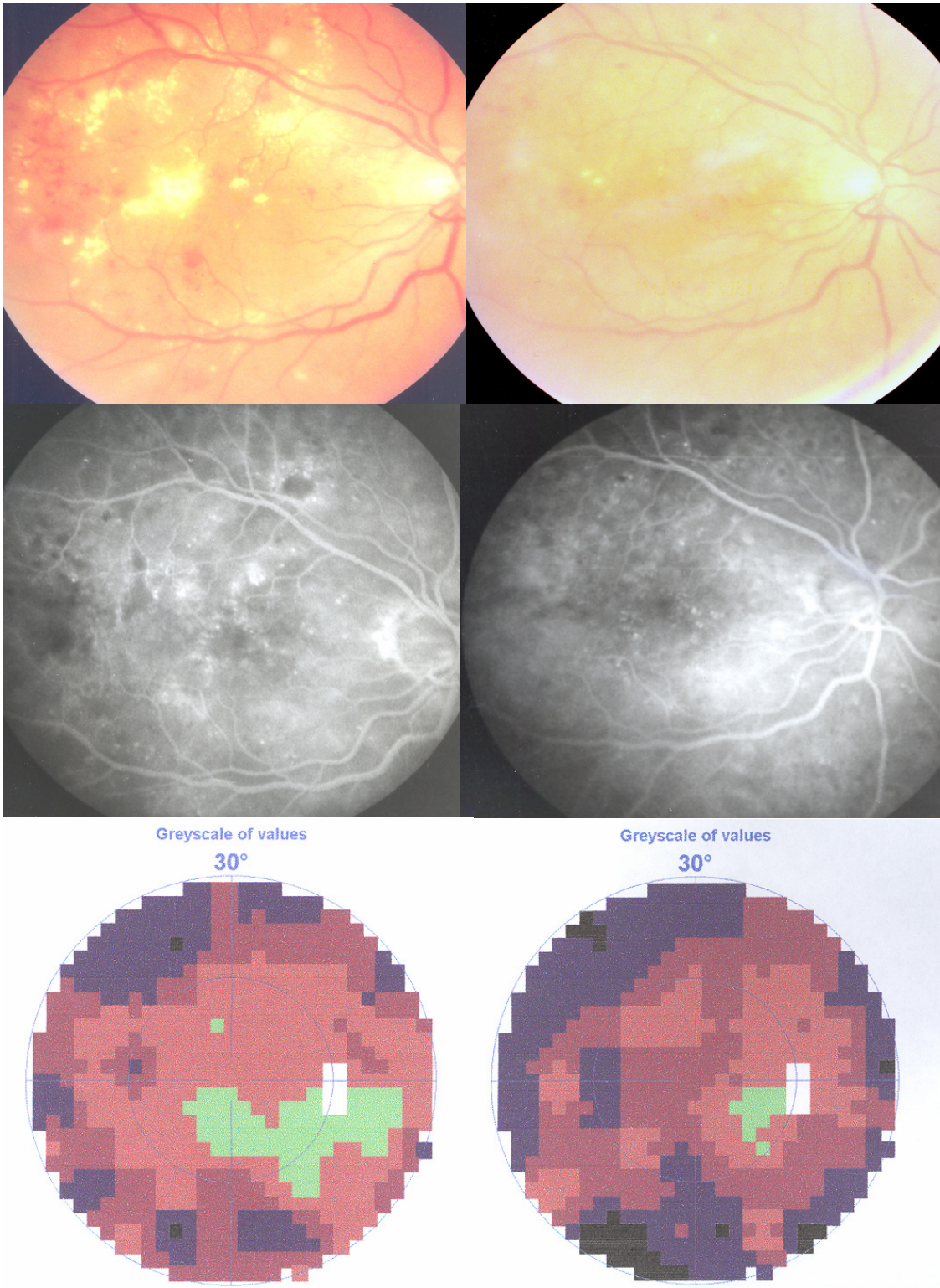
	Fokalni makularni edem		Difuzni makularni edem		Ukupno	
	Broj očiju	%	Broj očiju	%	Broj očiju	%
Podudara se sa slikama FAG-a i fundus fotografije	37	45,7%	32	39,5%	69	85,2%
Ne podudara se sa slikama FAG-a i fundus fotografije	2	2,5%	10	12,3%	12	14,8%
ukupno	39	48,1%	42	51,9%	81	100,0%



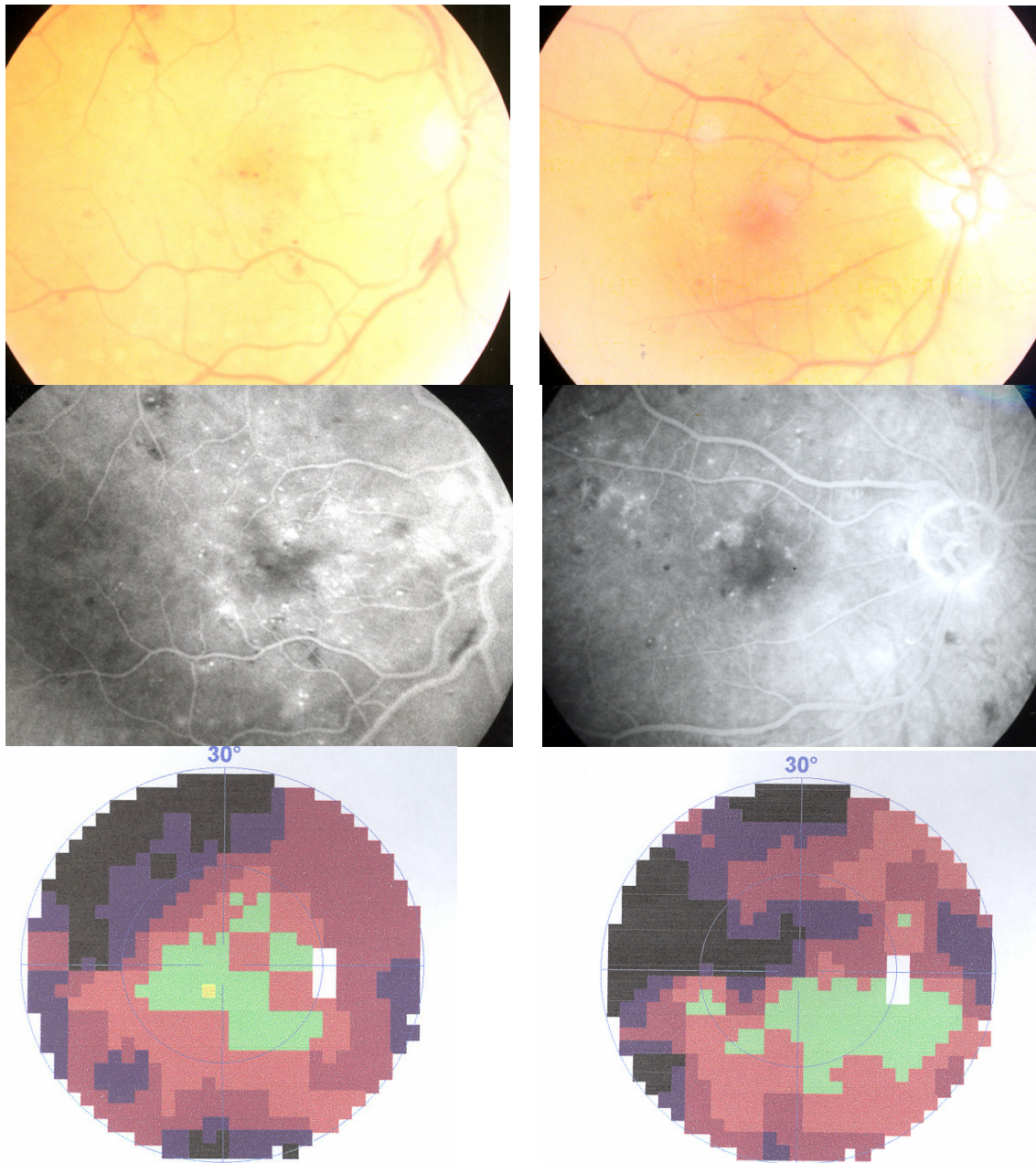
Slika 12. Kolor fotografija, fluoresceinska angiografija i siva skala programa d32 Octopus perimetrije oka s dijabetičkim makularnim edemom prije i nakon minimalne (modificirane) laser fotokoagulacije RPE



Slika 13. Kolor fotografija, fluoresceinska angiografija i siva skala programa d32 Octopus perimetrije oka sa dijabetičkim makularnim edemom prije i nakon klasične (ETDRS) laser fotokoagulacije. Strelica pokazuje nastanak paracentralnog skotoma nakon FKG.



Slika 14. Kolor fotografija, fluoresceinska angiografija i siva skala programa d32 Octopus perimetrije oka sa dijabetičkim makularnim edemom prije i nakon klasične (ETDRS) laser fotokoagulacije.



Slika 15. Kolor fotografija, fluoresceinska angiografija i siva skala programa d32 Octopus perimetrije oka sa dijabetičkim makularnim edemom. Usporedba lokalizacije makularnog edema na kolor fotografiji i fluoresceinskoj angiografiji sa ispadima u vidnom polju.

5. RASPRAVA

Bilo da je klasična (ETDRS) ili podgranična tehnika diodnim laserom, fotokoagulacija već desetljećima doprinosi liječenju dijabetičke retinopatije. I proliferativna i „background“ forma dijabetičke retinopatije, a osobito sa klinički značajnim makularnim edemom, pokazuju regresiju nakon fotokoagulacije. Liječenje klinički značajnog makularnog edema (CSME) je primarni cilj da bi se smanjilo daljnje propadanje vidne funkcije. Unatoč dugotrajnoj i rasprostranjenoj kliničkoj primjeni laser fotokoagulacije, još nije kompletno razjašnjen mehanizam povoljnog djelovanja lasera u prevenciji gubitka vida kod dijabetičke retinopatije. Klinička iskustva i brojna istraživanja pokazuju da klasični i neki nekonvencionalni načini fotokoagulacije kod dijabetičkog makularnog edema ne samo koriste nego i oštećuju retinalnu funkciju.

Potaknuti vlastitim kliničkim iskustvom, nakon dugogodišnjeg liječenja očiju sa dijabetičkom retinopatijom i klinički značajnim makularnim edemom, a i navedenim spoznajama, napravili smo ovo prospektivno randomizirano istraživanje u svrhu optimaliziranja odnosa koristi laser fotokoagulacije i štetnog učinka na tkivo mrežnice i žilnice kod klinički značajnog dijabetičkog makularnog edema. Istraživanje je trajalo 4 godine, od 2003. do 2006. godine. Fluoresceinskom angiografijom je detektirana minimalna snaga koja ostavlja angiografski vidljiv, a klinički nevidljiv, trag na retinalnom pigmentnom epitelu i ta snaga je korištena za fotokoagulaciju u skupini sa minimalnom (modificiranom) fotokoagulacijom. Klasična fotokoagulacija laserom po ETDRS metodi je korištena u drugoj ispitivanoj skupini očiju.

Praćeni su morfološki i funkcionalni parametri makularnog statusa. Makularni edem – kliničkim izgledom (stereoskopskom slikom mrežnice na biomikroskopu sa 90 D nekontaktnom lećom), fundus fotografijom i slikama fluoresceinske angiografije.

Funkcionalno stanje makule – vidna oštrina na Snellenovim optotipima, test kontrastne osjetljivosti po Pelly Robsonu te Octopus perimetrija program d32.

81 oko od 43 bolesnika je uključeno u studiju. 41 oko sa klinički značajnim makularnim edemom liječeno je minimalnom (modificiranom) tehnikom fotokoagulacije, a 40 očiju sa klasičnom (ETDRS) tehnikom. 14 bolesnika s istom vrstom makularnog edema je s po jednim okom uključeno u svaku ispitivanu skupinu. Bolesnici su praćeni tijekom jedne godine nakon inicijalnog tretmana i kontrolirani u razmacima od 4 mjeseca.

Prvo je analizirana vidna oštrina. Vidna oštrina je jedan od osnovnih parametara makularne funkcije ali i organa vida uopće. Analizom vidne oštrine vidljivo je da se grupe međusobno statistički značajno razlikuju ($P < 0,001$). Vrijednosti vidne oštrine unutargrupno (vrijednosti između dva mjerenja) također se statistički značajno razlikuju ($P=0,0198$), također smjer promjena u vidnoj oštrini grupa je statistički značajan ($P<0.05$). Prosječna

vidna oštrina u skupini očiju sa fokalnim dijabetičkim makularnim edemom liječenim minimalnom fotokoagulacijom, na kraju studije je bila statistički značajno bolja nego prije liječenja. Isto tako postoji statistički značajna razlika promjene vidne oštrine u odnosu na skupinu sa istim fokalnim makularnim edemom liječenim klasičnom fotokoagulacijom. U ostalim skupinama promjena vidne oštrine nakon liječenja nije statistički značajna, ali je smjer promjena vidne oštrine statistički značajan. (Slika 5.) Osobito je to evidentno kod očiju sa difuznim makularnim edemom liječenih grid tehnikom. Naime, dok kod očiju sa difuznim edemom liječenim minimalnom metodom fotokoagulacije RPE vidna oštrina se, nakon liječenja, poboljšava dotle kod očiju sa istim edemom, liječenim klasičnom fotokoagulacijom, vidna oštrina se pogoršava. Poboljšanje vida nakon liječenja je također vidljivo i u skupini očiju sa fokalnim makularnim edemom liječenih klasičnom metodom fotokoagulacije, ali nije statistički značajno.

Nedovoljno povoljan odgovor na klasičnu grid fotokoagulaciju kod difuznog edema slaže se sa iskustvima nekoliko puta opisivanim u literaturi.^{87,88,89} Zadovoljavajući rezultat nakon fotokoagulacije modificiranom tehnikom (minimalnom) može se tumačiti kao posljedica poštenije metode fotokoagulacije. Nekoliko autora ima slična iskustva. Tako Freiberg koristeći mikropulsni diodni laser nalazi poboljšanje ili istu vidnu oštrinu preko 70%, i smanjenja makularnog edema preko 95% očiju. Lee i Olk nalaze da modificiranom tehnikom grid fotokoagulacije vidna oštrina ostaje dulje vrijeme stabilna preko 70% očiju sa difuznim makularnim edemom.⁹⁰ Skupina japanskih autora u svom radu sa grid fotokoagulacijom makularnog edema, štedeći papilomakularni snopić, ima poboljšanje vida kod 43% očiju.⁹¹ Međutim, ima i studija koje nisu, analizirajući promjene vidne oštrine, potvrdili djelotvornost modificiranih tehnika ili su pokazale istu efikasnost kao liječenje klasičnom metodom argon laserom.^{92,93} Iako se rezultati naše studije slažu sa rezultatima većine ostalih autora, ako se kritički osvrnemo na skupine sa difuznim edemom, može se zamjetiti da u skupini očiju liječenih klasičnom fotokoagulacijom prosječna vidna oštrina prije liječenja je značajno niža, tj. da je moguće da je makularna funkcija prije liječenja u njoj bila nešto više oštećena pa je i povoljni učinak lasera manji. Unatoč tome navedena istraživanja a i rezultati ovog rada slažu se sa hipotezom da je klasična fotokoagulacija sa laserskom opeklinom pune debljine mrežnice agresivna metoda i da ima načina, modificiranjem laserske tehnike, trajnije i u višoj mjeri sačuvati vidnu oštrinu.

Kontrastna osjetljivost je funkcija vida koja je jako osjetljivi pokazatelj makularnog poremećaja. Analizom kontrastne osjetljivosti vidljivo je da se grupe međusobno statistički značajno razlikuju ($P = 0,0005$). Vrijednosti kontrastne osjetljivosti unutargrupno (vrijednosti između dva mjerenja) statistički se značajno ne razlikuju ($P = 0,4111$). Efekt vrijednosti kontrastne osjetljivosti i grupa zajedno statistički je značajan ($0,0199$).

Dok u skupini ispitanika sa fokalnim edemom liječenih minimalnom tehnikom prosječna

kontrastna osjetljivost raste nakon fotokoagulacije, i to statistički značajno, što govori za oporavak funkcije dotle u skupini ispitivanih očiju sa fokalnim edemom i klasičnim načinom fotokoagulacije prosječna kontrastna osjetljivost ostaje nepromijenjena unatoč poboljšanju vidne oštrine. Kada usporedimo skupine sa difuznim makularnim edemom liječenih na različite načine, evidentno je statistički značajno smanjenje kontrastne osjetljivosti u skupini sa difuznim edemom liječenih na klasični način, dok u skupini očiju sa difuznim edemom liječenih modificiranom tehnikom, unatoč tome što nema statistički značajnog poboljšanja, promjena kontrastne osjetljivosti je u smjeru poboljšanja. (Slika 6.)

I drugi autori nalaze slične poremećaje nakon klasične fotokoagulacije. Tako Khosla i sur. nalaze statistički signifikantno smanjenje kontrastne osjetljivosti nakon liječenja centralne serozne retinopatije argon laserom, a Mackie i Walsh reduciranu, ali ne statistički značajno, kontrastnu osjetljivost kod laserom tretiranih očiju sa dijabetičkom retinopatijom.^{81,94} Naši rezultati ispitivanja kontrastne osjetljivosti govore u prilog hipoteze da klasična fotokoagulacija unatoč zadovoljavajućem oporavku vidne oštrine, resorpciji makularnog edema i smanjenju propuštanja na fluoresceinskoj angiografiji, kod ispitivanih očiju sa fokalnim dijabetičkim makularnim edemom ipak jatrogeno oštećuje makularnu funkciju. Vidna oštrina i kontrastna osjetljivost nisu u izravnoj korelaciji. To se slaže sa rezultatima indijske skupine autora koji isto tako ne nalaze korelaciju vidne oštrine i kontrastne osjetljivosti kod dijabetičkog makularnog edema mada nalaze značajni oporavka kontrastne osjetljivosti nakon fokalne fotokoagulacije mikroaneurizmi.⁹⁵

Makularnu funkciju nadalje smo pratili ispitivanjem kompjuteriziranom Octopus perimetrijom programom d32. Analizirana je prosječna osjetljivost (MS), prosječni defekt (MD) i gubitak varijance (LV) te 5 područja vidnog polja sa posebnim osvrtom na središnji dio vidnog polja od 8°.

Analizirajući prosječnu osjetljivost (MS) na čitavom vidnom polju vidi se da se grupe međusobno statistički značajno razlikuju ($P < 0,0001$).

Vrijednosti prosječne osjetljivosti perimetrije unutargrupno (vrijednosti između dva mjerenja) statistički se značajno ne razlikuju ($P = 0,8960$).

Efekt vrijednosti prosječne osjetljivosti (MS) i grupa zajedno statistički nije značajan ($0,0607$).

Analizom prosječnog defekta (MD) vidi se da se grupe međusobno statistički značajno razlikuju ($P < 0,0001$).

Vrijednosti prosječnog defekta unutargrupno (vrijednosti između dva mjerenja) statistički se značajno ne razlikuju ($P = 0,5567$).

Efekt vrijednosti prosječnog defekta (MD) i grupa zajedno statistički nije značajan ($0,0647$).

Analizom gubitka varijance (LV) vidi se da se grupe međusobno statistički značajno ne razlikuju ($P = 0,2726$).

Vrijednosti gubitka varijance unutargrupno (vrijednosti između dva mjerenja) statistički se značajno ne razlikuju ($P=0,9244$).

Efekt vrijednosti gubitka varijance (LV) i grupa zajedno statistički nije značajan (0,5287).

Unatoč što nema statistički značajne razlike, vidljivo je da prosječna osjetljivost (MS) u svim ispitivanim skupinama blago raste nakon liječenja osim u skupini očiju sa difuznim edemom liječenih klasičnom fotokoagulacijom, gdje se MS značajno pogoršava nakon liječenja i to pogoršanje u ovoj skupini je statistički značajno. To se može tumačiti agresivnijim terapijskim pristupom i jatrogenim oštećenjem pri fotokoagulaciji.

Statistički značajno smanjenje prosječnog defekta (MD) postoji u skupini sa fokalnim edemom liječenih modificiranom tehnikom dok u ostalim skupinama promjena nije statistički značajna. Evidentna je, mada ne statistički značajna, razlika u smjeru promjena prosječnog defekta u ostalim skupinama. Nakon klasične fotokoagulacije, u skupini očiju sa difuznim edemom evidentan je porast prosječnog defekta dok je u ostalim ispitivanim skupinama u blagom smanjenju. Gubitak varijance (LV) samo raste u skupini očju sa fokalnim edemom liječenih sa klasičnom fotokoagulacijom dok je kod ostalih skupina u blagom padu.

Smanjenje prosječnog defekta (MD) u skupini očiju liječenih sa modificiranom tehnikom i povećanje istog u skupini sa difuznim edemom liječenih klasičnom ETDRS metodom govori u prilog štetnosti na makulu intenzivnije (klasične) fotokoagulacije. Takve promjene su dobro dokumentirane na Slici 13. i Slici 14.

Analizirali smo, nadalje, promjene u dijelovima vidnog polja podjeljenog u pet područja. Statistički značajna razlika u perimetrijskim varijablama je nađena samo u gornjem nazalnom kvadrantu. Međutim ako se analiziraju promjene u odnosu na očekivani rezultat evidentno je da postoji razlika u smjeru promjena između ispitivanih skupina.

Tako u **gornjem temporalnom kvadrantu vidnog polja** postoji evidentna razlika između skupina sa difuznim edemom. U skupini očiju sa difuznim edemom liječenih modificiranom metodom poboljšanje vidnog polja nakon liječenja je imalo 37,5% (naspram očekivanih 35,8%) a pogoršanje 12,5% (naspram očekivanih 22,2%) očiju, dok u skupini očiju sa istom vrstom edema liječenih klasičnom tehnikom poboljšanje je imalo 16,7% a pogoršanje čak 44,4%. U ostalim skupinama nema značajnije razlike.

U **gornjem nazalnom kvadrantu vidnog polja** također postoji značajna razlika između skupina sa difuznim edemom. U skupini očiju sa difuznim edemom liječenih modificiranom metodom poboljšanje vidnog polja nakon liječenja je imalo 41,7% ,a pogoršanje 8,3% (naspram očekivanih 16,0%), dok u skupini očiju sa istom vrstom edema liječenih klasičnom tehnikom poboljšanje je imalo 16,7% a pogoršanje 44,4% (naspram očekivanih 16,0%). U ostalim skupinama nema značajnije razlike.

U **donjem temporalnom kvadrantu vidnog polja** razlika između skupina sa difuznim edemom je nešto manja negu u prethodnim kvadrantima. U skupini očiju sa difuznim

edemom liječenih modificiranom metodom poboljšanje vidnog polja nakon liječenja je imalo 33,3% a pogoršanje 16,7% očiju, dok u skupini očiju sa istom vrstom edema liječenih klasičnom tehnikom poboljšanje je imalo 27,8% a pogoršanje 38,9% (naspram očekivanih 24,7%). U ostalim skupinama nema značajnije razlike.

U donjem nazalnom kvadrantu vidnog polja polja isto postoji razlika između skupina sa difuznim edemom. U skupini očiju sa difuznim edemom liječenih modificiranom metodom poboljšanje vidnog polja nakon liječenja je imalo 37,5% a pogoršanje 16,7% očiju, dok u skupini očiju sa istom vrstom edema liječenih klasičnom tehnikom poboljšanje je imalo 22,2% a pogoršanje čak 44,4% (naspram očekivanih 27,2%). U ostalim skupinama nema značajnije razlike

Kada analiziramo **središnji dio vidnog polja od 8^o**, u skupini očiju sa fokalnim makularnim edemom liječenih minimalnom tehnikom fotokoagulacije vidi se da je 47,1% (naspram očekivanih 35,8%) očiju imalo poboljšanje vidnog polja a samo 5,9% pogoršanje (naspram očekivanih 18,5%), nasuprot skupini sa fokalnim edemom liječenom klasičnom tehnikom gdje je bilo 31,8% poboljšanja i 31,8% pogoršanja vidnog polja. U skupini sa difuznim edemom razlika je isto izražena. Tako u skupini liječenom minimalnom tehnikom 37,5% očiju je imalo poboljšanje a 8,3% (naspram očekivanih 18,5%) pogoršanje nasuprot skupini sa klasičnom fotokoagulacijom gdje je poboljšanje imalo 27,8% očiju a pogoršanje također 27,8%. Ostatak očiju nije imao promjene u središnjem dijelu vidnog polja.

Evidentno je da je središnji dio vidnog polja značajno sačuvaniji u skupini očiju koje su liječene minimalnom tehnikom fotokoagulacije. Nasuprot tome, nakon povoljnog odgovora na klasičnu fotokoagulaciju i smanjenja edema funkcionalne pretrage pokazuju oštećenje makularne funkcije. (Slika 12, Slika 13 i Slika 14) To se može tumačiti dobro poznatim štetnim učinkom laserske energije, osobito klasičnog načina fotokoagulacije gdje stradavaju strukture bliske retinalnom pigmentnom epitelu a i zbog specifične histokemijske građe središta makule, koje je posebno osjetljivo na djelovanje laserske energije. Slična iskustva donose i neki autori koji su proučavali utjecaj laser fotokoagulacije dijabetičkog makularnog edema na središnji dio vidnog polja. Tako Stripth i sur. navode gubitak prosječne osjetljivosti u središnjem dijelu vidnog polja od 5^o za 6.86 dB kumulativno nakon tretmana modificiranom tehnikom fotokoagulacije.⁹⁶ Fernandez-Vigo i sur. nalaze kod 33% apsolutni i 40% relativni skotom kod očiju nakon fotokoagulacije makularnog edema.⁷⁷

Oštećenja retinalne osjetljivosti nakon fotokoagulacije laserom nalaze još neki autori bilo nakon panretinalne fotokoagulacije ili pak nakon fokalne i grid fotokoagulacije.^{74,76}

Međutim, ima istraživanja koja potvrđuju sačuvanje vidnog polja nakon podgranične grid laser fotokoagulacije makularnog edema u usporedbi sa klasičnom fotokoagulacijom po ETDRS metodi. Tako Sinclair u svom radu, za razliku od destrukcije paraaksijalnog vidnog polja klasičnom ETDRS fotokoagulacijom, nakon ispodpražene fotokoagulacije nalazi, ne

pogoršanje, već i stanovito poboljšanje u centralnom vidnom polju.⁶⁷ Za razliku od ovih istraživanja gdje je statistički dokazano očuvanje vidnog polja pri poštudnim tehnikama fotokoagulacije, naše istraživanje unatoč sličnom smjeru perimetrijskih promjena ne dokazuje statistički značajnu razliku. Mogući razlog da je ispitivani uzorak nedovoljno velik.

Kada promatramo stanje makularnog edema kod ukupnog broja očiju koje je prije i nakon liječenja analizirano oftalmoskopski i dokumentirano fundus fotografijom vidi se da je kod 69.1% očiju došlo do smanjenja ili nestanka makularnog edema, kod 8.6% očiju makularni edem je ostao isti a kod 22.2% očiju makularni edem se pogoršao. (Slika 12, Slika 13 i Slika 14.) Kada se promatraju unutargrupne promjene vidi se da kod očiju sa fokalnim edemom liječenih minimalnom tehnikom fotokoagulacije 70.6% očiju ima smanjenje makularnog edema, 17.6% oka ima nepromijenjen makularni edem, a kod 11.8% oka makularni edem se pogoršao.

U skupini očiju sa difuznim i predominantno difuznim edemom liječenih minimalnom fotokoagulacijskom tehnikom 79,2% ima smanjenje makularnog edema, 8.3% isto stanje, a 12.5% očiju pogoršanje edema.

U skupini sa fokalnim makularnim edemom liječenih klasičnom tehnikom fotokoagulacije 86.4% ima poboljšanje makularnog edema, 4.5% ima nepromijenjen nalaz, a 9.1% očiju pogoršanje edema.

U skupini sa difuznim edemom liječenim klasičnom grid tehnikom fotokoagulacije 33.3% očiju je imalo smanjenje makularnog edema, 5.6% je bilo nepromijenjeno a kod ostalih 61.1% makularni edem se pogoršao. Dakle, relativno je visok postotak rezolucije makularnog edema u svim promatranim skupinama izuzev skupine sa difuznim edemom liječene klasičnom metodom fotokoagulacije.

Analizom propuštanja kontrasta na fotografijama fluoresceinske angiografije postotak očiju sa redukcijom makularnog edema je još bolji. Vidljivo je da od 81 liječenog oka propuštanje smanjeno kod 91.4% očiju a kod 8.6% očiju je propuštanje nešto veće. Tako u skupini očiju sa fokalnim edemom liječenih minimalnom fotokoagulacijom 88.2% očiju fluoresceinska angiografija pokazuje smanjeno propuštanje a kod 11.8% pojačano propuštanje. Od 21 oka sa difuznim i predominantno difuznim edemom 87.5% oko ima smanjenje a 12.5% oka povećanja propuštanja na fluoresceinskoj angiografiji. U skupini očiju sa fokalnim edemom liječenih klasičnom metodom fotokoagulacije sve oči imaju reducirano propuštanje kontrasta. Od očiju sa difuznim edemom liječenih klasičnom fotokoagulacijom propuštanje je reducirano kod 88.9% očiju a kod 11.1% oka propuštanje fluoresceina se pojačalo. Nema statistički značajne razlike između ispitivanih skupina. Ovaj povoljniji rezultat u smislu smanjenja propuštanja na fluoresceinskoj angiografiji u odnosu na smanjenje makularnog edema vidljivo na kliničkom pregledu i fundus fotografiji

može se tumačiti činjenicom da je ponekad potrebno više vremena od promatranog razdoblja da tvrdi eksudati nestanu, a zatim klinički izgled je često kompromitiran hemoragijama, a ponekad i "cotton wool" mrljama koje ne reagiraju na laser terapiju. (Slika 12, Slika 13 i Slika 14) Stereoskopska vizualizacija fundusa i fluoresceinska angiografija realno mogu procijeniti postojanje zadebljanja retine u makuli – makularnog edema. Da stereoskopska slika fundusa nekontaktom i kontaktom lećom na biomikroskopu i fluoresceinska angiografija visoko koleriraju sa zadebljanjem retine u makuli izravno dokazanim optičkom koherentnom tomografijom (OCT) pokazuje niz radova.^{97,98,99}

Relativno visoki postotak redukcije makularnog edema postignut je nakon prosječno samo jednog tretmana u skupini sa fokalnim makularnim edemom tretiranoj minimalnom fotokoagulacijom, prosječno 1,22 tretmana u skupini sa difuznim edemom i minimalnom fotokoagulacijom, prosječno 1,23 tretmana u skupini sa fokalnim edemom i klasičnom fotokoagulacijom i 1,56 tretmana prosječno u skupini sa difuznim edemom i klasičnom fotokoagulacijom. Sličan postotak reduciranog edema, ali nakon 24 mjeseca, kao i broj dodatnih zahvata laser fotokoagulacijom navode Olk i Akduman koristeći fotokoagulaciju minimalnim intenzitetom na 810 nm diodnom laseru. Nakon 6 mjeseci praćenja svega 39% očiju je imalo redukciju makularnog edema.^{100,101} Takvo prolongirano razdoblje potrebno za eliminaciju makularnog edema je tipično za oči sa dijabetičkim makularnim edemom tretirane diodnim laserom.

Snaga lasera je u osnovi glavni parametar po kojem se razlikuje minimalna od klasične fotokoagulacije u ovom istraživanju. Komparirajući snagu vidljiva je statistički značajna razlika između skupine sa minimalnom fotokoagulacijom gdje je prosječna snaga 0,16 mW, a u skupini sa klasičnom fotokoagulacijom je 0,23 mW. Snaga lasera je praktično specifična za svako oko jer ovisi o prozirnosti optičkih medija i absorpciji laserske energije u njima.

I naše istraživanje provedeno argon laserom i istraživanja sa mikropulsnim tehnikama diodnim laserom gdje je primarno cilj fotokoagulacije retinalni pigmentni epitel pokazuju da retinalni pigmenti epitel ima glavnu ulogu u resorpciji makularnog edema. Fluoresceinskom angiografijom vide se naznake da, uz difuzno propuštanje iz retinalnih kapilara, i oštećenje pigmentnog lista dopušta prodor fluoresceina iz choriocapilarisa što dovodi u vezu vanjsku hematookularnu barijeru i difuzni makularni edem.¹⁴ Dakle difuzni makularni edem nastaje zbog poremećaja i vanjske i unutarnje hematookularne barijere. Prema tome cilj djelovanja lasera bi trebali biti i retinalni pigmentni epitel i abnormalno propusne kapilare, mikroaneurizme i intraretinalne mikrovaskularne abnormalnosti (IRMA). Dakle primarni uzrok propuštanja, kapilare, mikroaneurizme i IRMA koje su zbog edema odmaknute od pigmentnog lista, praktično su intaktne laserom jer ovim poštenim tehnikama djeluje se samo na retinalni pigmentni epitel. Ovim istraživanjem se potvrđuju teorije da se laser

fotokoagulacijom pigmentnog epitela dešavaju određene promjene u oku, točnije mrežnici, koje smanjuju propusnost kroz hematookularne barijere, poboljšavaju resorpciju edema i koja predpostavljaju zašto laser fotokoagulacija retinalnog pigmentnog epitela kod dijabetičkog difuznog makularnog edema povoljno djeluje.^{59,63}

Visoku podudarnost smo našli komparacijom nalaza Octopus perimetrije programa d32, slike sa sivom skalom, i slika fluoresceinske angiografije te kolor fotografijom fundusa. (Tablica 49 i Slika 15.)

Od 81 ispitivanog oka, kod 69 (85,2%) očiju je vidljiva podudarnost zona makularnog edema i ishemije sa promjenama u vidnom polju. Samo kod 12 (14,8%) očiju nije nađena potpuna podudarnost opisanih promjena i od toga je 10 očiju sa difuznim makularnom edemom. Razlog za to vjerojatno je u činjenici da kod difuznog edema često postoji i difuzna supresija retinalne osjetljivosti. Drugi razlozi su tehničke prirode. Analogna fundus kamera na kojoj je rađena fluoresceinska angiografija ima ograničene tehničke mogućnosti, nižu rezoluciju i male fotografije. Zatim tu su razlozi sa strane osoblja, npr. sporo ubrizgavanje kontrasta, nedovoljna količina kontrasta u tijelu (ruptura vene pri davanju kontrasta)... Slična iskustva imaju i neki drugi autori. Tako Hudson i sur. nalaze značajnu povezanost između lokaliziranog gubitka vidnog polja sa kliničkom lokalizacijom makularnog edema.¹⁰² Okada i sur. a i neki drugi autori potvrđuju da mikroperimetrija može biti još jedan način detekcije makularnog edema i objektivni pokazatelj stupnja makularnog oštećenja.^{103,104} Međutim, neki drugi autori nisu našli značajniju povezanost kliničkog nalaza makularnog edema i promjena u vidnom polju. Tako Agardh i sur. nalaze povezanost defekata u vidnom polju u boljoj koleraciji sa makularnom ishemijom nego sa makularnim edemom.¹⁰⁵ Unatoč različitim rezultatima o uzrocima ispada u vidnom polju kompjuterizirana perimetrija se nudi kao jedna neinvazivna, neskupa i jednostavna metoda za detekciju promjena kod dijabetičkog makularnog edema, osobito iskoristiva i vrlo senzitivna za detekciju početnih promjena, i to čak senzitivnija nego metode koje se baziraju na subjektivnom osjetu funkcionalnog poremećaja (npr. Amsler test).¹⁰⁶ Osobito je iskoristiva a za detekciju dijabetičkog makularnog edema kod osoba sa insuficijencijom bubrega, žena u trudnoći ili osoba sa alergijskom dijatezom kada je davanje kontrasta kontraindicirano.

6. ZAKLJUČAK

Ovo prospektivno randomizirano istraživanje napravljeno je u svrhu optimaliziranja odnosa koristi laser fotokoagulacije i štetnog učinka na tkivo mrežnice i žilnice kod klinički signifikantnog dijabetičkog makularnog edema. Analizirajući učinke, fluoresceinskom angiografijom vođene, minimalne fotokoagulacije pigmentnog epitela i klasične ETDRS (Early Treatment Diabetic Retinopathy Study) metode fotokoagulacije, funkcionalnim pretragama smo imali u cilju dokazati da minimalna argon laser fotokoagulacija pigmentnog epitela može postići najmanje jednak učinak na makularni edem kao i klasična fotokoagulacija uz manje jatrogeno oštećenje. Na taj način bi se također stavila u prvi plan uloga retinalnog pigmentnog epitela u resorpciji makularnog edema. Koristeći Octopus perimetriju program d32 pratili smo makularnu funkciju prije i nakon liječenja. Analizom perimetrijskog nalaza i komparacijom sa fundus fotografijom i slikama fluoresceinske angiografije smo imali namjeru pokazati mogućnosti kompjuterizirane perimetrije u detekciji i praćenju makularnog edema.

Rezultati ove studije pokazuju da je vidna oštrina u skupinama očiju sa dijabetičkim makularnim edemom liječenim minimalnom fotokoagulacijom pigmentnog epitela bolja nego u skupinama ispitivanih očiju liječenih klasičnom ETDRS metodom. Osobito je izražena razlika kod očiju sa difuznim i predominantno difuznim makularnim edemom gdje je poboljšanje vidne oštrine u skupini ispitivanih očiju liječenih minimalnom metodom fotokoagulacije izrazito veće.

Kontrastna osjetljivost je vrlo senzitivna metoda ispitivanja makularne funkcije. Dok u skupini ispitanika sa fokalnim edemom liječenih minimalnom tehnikom fotokoagulacije prosječna kontrastna osjetljivost raste nakon fotokoagulacije što govori za oporavak funkcije, dotle u skupini ispitivanih očiju sa fokalnim edemom i klasičnim načinom fotokoagulacije prosječna kontrastna osjetljivost ostaje nepromijenjena unatoč poboljšanju vidne oštrine. U skupini ispitivanih očiju sa difuznim edemom, skupina očiju liječena minimalnom fotokoagulacijom retinalnog pigmentnog epitela ima značajno veći broj očiju sa poboljšanjem i puno manji broj očiju sa pogoršanjem kontrastne osjetljivosti.

Analizirajući nalaze Octopus perimetrije program d32 ne nalazi se statistički značajna razlika prosječne osjetljivosti (MS), prosječnog defekta (MD) i gubitka varijance (LV) među ispitivanim skupinama očiju prije i nakon liječenja. Međutim, dok u skupinama očiju liječenim minimalnom fotokoagulacijom prosječna osjetljivost raste, prosječni defekt se smanjuje, u skupini sa difuznim edemom prosječna osjetljivost se smanjuje a prosječni defekt raste. Mogući razlog što nije dokazana statistički značajna razlika među ispitivanim skupinama očiju je da ispitivani uzorak nije dovoljno velik. Situacije postaje jasnija kada se

analiziraju pojedini segmenti vidnog polja. U sva četiri perifernija kvadranta vidnog polja nema statistički značajne razlike u promatranim skupinama očiju prije i nakon liječenja. Međutim u središnjoj zoni od 8° razlike u nalazu vidnog polja postaju izraženije. U skupini ispitanika sa fokalnim edemom liječenih minimalnom fotokoagulacijom vidljiv je veći broj očiju sa poboljšanjem i manji broj sa pogoršanjem nego u skupini očiju liječenih klasičnom tehnikom fotokoagulacije. Slični rezultati u središnjem dijelu vidnog polja su i u skupinama očiju sa difuznim edemom.

Evidentno je da je središnji dio vidnog polja značajno sačuvaniji u skupini očiju koje su liječene minimalnom tehnikom fotokoagulacije. To se može tumačiti dobro poznatim štetnim učinkom laserske energije, osobito klasičnog načina fotokoagulacije, gdje zbog specifične histokemijske građe središta makule, koje je posebno osjetljivo na djelovanje laserske energije, jače stradavaju strukture bliskije retinalnom pigmentnom epitelu.

Analizom kolor fotografije fundusa i stereoskopskom vizualizacijom stanja makule, vidljiva je statistički značajna razlika u resorpciji makularnog edema u odnosu na stanje prije liječenja. Sve promatrane skupine očiju imaju relativno visoki postotak očiju sa zadovoljavajućom regresijom edema, osim skupine sa predominantno difuznim edemom liječenih sa klasičnom metodom fotokoagulacije.

Fluoresceinska angiografija tekođer je pokazala statistički značajnu razliku u smanjenju propuštanja u ispitivanim skupinama, u odnosu na stanje prije liječenja. Sve skupine ispitivanih očiju pokazuju visoki postotak (preko 85%) u smanjenju propuštanja kontrasta. Međutim nema statistički značajne razlike između ispitivanih skupina očiju.

Komparacijom fundus fotografija, slika fluoresceinske angiografije i slika sive skale perimetrijskog nalaza nađena je podudarnost visokog stupnja između topografske lokalizacije makularnog edema i perimetrijskog nalaza. 85% podudarnosti nam govori o značajnoj preciznosti lokalizacije makularnog edema kompjuteriziranom perimetrijom.

Na temelju iznesenog se može zaključiti da:

Minimalna fotokoagulacija pigmentnog epitela postiže zadovoljavajući učinak na resorpciju klinički signifikantnog makularnog edema.

Analizirajući vidnu oštrinu, kontrastnu osjetljivost i Octopus perimetrijom d 32 program, središnju zonu od 8°, vidljivo je da minimalna fotokoagulacija pigmentnog epitela manje jatrogeno oštećuje funkciju makule nego klasična ETDRS metoda fotokoagulacije.

Ovo istraživanje pokazuje da retinalni pigmentni epitel, budući da je on primarno cilj laserske fotokoagulacije u skupini ispitivanih očiju sa minimalnom fotokoagulacijom, evidentno ima najznačajniju ulogu u resorpciji makularnog edema.

Fluoresceinska angiografija je potvrdila svoju ulogu u dijagnostici makularnog edema te je pokazala da je praktično jedina metoda za izbor minimalne adekvatne količine energije za fotokoagulaciju pigmentnog epitela.

Kompjuterizirana perimetrija se pokazala visoko preciznom metodom detekcije dijabetičkog makularnog edema. Ova dijagnostička metoda se se nudi kao jedna vrlo senzitivna, neinvazivna, neskupa i jednostavna metoda za detekciju promjena kod dijabetičkog makularnog edema, osobito iskoristiva za detekciju početnih promjena. Osobito je iskoristiva a za detekciju dijabetičkog makularnog edema kod osoba sa insuficijencijom bubrega, žena u trudnoći ili osoba sa alergijskom dijatezom kada je davanje kontrasta kontraindicirano.

Iz rezultata ovog istraživanja koji se u značajnoj mjeri slažu sa sličnim istraživanjima, evidentno je da se tehnika minimalne fotokoagulacije retinalnog pigmentnog epitela nameće kao adekvatna, efikasna i poštena metoda za liječenje klinički signifikantnog dijabetičkog makularnog edema.

7. KRATKI SADRŽAJ

S namjerom da smanjimo oštećenje fotoreceptora laser fotokoagulacijom uspoređivali smo metodu minimalne fotokoagulacije retinalnog pigmentnog epitela sa standardnom (ETDRS) metodom. Prospektivno randomizirano kliničko istraživanje u kojem je 81 oko sa blagom i umjereno teškom neproliferativnom dijabetičkom retinopatijom i klinički značajnim dijabetičkim makularnim edemom bilo ispitivano prije i svaka 4 mjeseca nakon fotokoagulacije laserom, provedeno je kroz razdoblje od jedne godine. U prvoj skupini su bile oči liječene minimalnom fotokoagulacijom retinalnog pigmentnog epitela utemeljenom na na vidljivosti test lezije na fluoresceinskoj angiografiji, a u drugoj skupini oči sa klasičnom laser fotokoagulacijom po osnovama ETDRS studije. Svaka skupina je imala podskupinu sa fokalnim i podskupinu sa difuznim makularnim edemom. Osnovni parametri koje smo pratili bili su redukcija makularnog edema na nekontaktnoj indirektnoj biomikroskopiji fundusa, fundus fotografiji, fluoresceinskoj angiografiji, vidna oštrina, kontrastna osjetljivost i promjene u vidnom polju prije i jednu godinu nakon početka liječenja.

41 oko je tretirano minimalnom fotokoagulacijom pigmentnog epitela a 40 očiju sa standardnom ETDRS fotokoagulacijom. Usporedbom makularnog statusa, fundus fotografije, fluoresceinske angiografije pokazala sa približno jednaka efikasnost u redukciji makularnog edema. Perimetrija nije pokazala statistički značajnu razliku između skupina, ali analizom vidne oštrine i kontrastne osjetljivosti dokazana je statistički značajno poboljšanje u skupinama očiju liječenih minimalnom fotokoagulacijom pigmentnog retinalnog epitela. Ovo kliničko istraživanje sugerira da minimalna fotokoagulacija pigmentnog epitela može biti efikasna kao klasična ETDRS fotokoagulacija, a manje štetna za makularnu funkciju.

8. SUMMARY

In order to decrease damage of the photoreceptors by laser photocoagulation we evaluated the method of minimal photocoagulation of retinal pigment epithelium versus standard laser treatment in patients with clinically significant diabetic macular edema.

A prospective randomised clinical trial in which 81 eyes with mild to moderate nonproliferative diabetic retinopathy and clinically significant macular edema were examined before and every 4 months after argon green laser treatment during one year. The first group were eyes treated with minimal photocoagulation of pigment epithelium based on the visibility of test lesion on fluorescein angiography and other eyes by standard laser treatment based on ETDRS. The outcomes were reduction of macular edema at noncontact lens biomicroscopy, fundus photography and fluorescein angiography, visual acuity, contrast sensitivity and perimetry changes before and one year after treatment.

Forty-one eyes were treated with minimal laser burns and 40 eyes with standard treatment. Comparison of macular status, fundus photography, fluorescein angiography after one year showed the same efficacy in reduction of macular edema in the groups. Perimetry showed no statistical difference between the groups, but visual acuity and contrast sensitivity were better in the group with minimal photocoagulation of retinal pigment epithelium.

This clinical trial suggests that minimal photocoagulation of retinal pigment epithelium may be as effective as standard treatment in reduction of diabetic macular edema but less harmful to macular function.

MINIMAL ARGON LASER PHOTOCOAGULATION OF RETINAL PIGMENT EPITHELIUM IN DIABETIC MACULAR EDEMA

NENAD VUKOJEVIĆ

Zagreb, 2007.

9. ŽIVOTOPIS

Rođen sam 1963.godine u Ljubuškom, Bosna i Hercegovina, gdje sam završio osnovnu školu i gimnaziju. Medicinski fakultet Sveučilišta u Zagrebu upisao sam 1983. godine, a diplomirao sam 1989.godine. Poslijediplomski studij „Ultrazvuk u kliničkoj medicini“ upisao sam 1989. godine na Medicinskom fakultetu u Zagrebu. Od 1992. do 1995. godine sam specijalizirao oftalmologiju na Klinici za očne bolesti Medicinskog fakulteta u Zagrebu, a specijalistički ispit iz oftalmologije sam položio 1995. godine. Od tada radim na Zavodu za vitreoretinalnu kirurgiju i bolesti stražnjeg segmenta oka na Klinici za očne bolesti Medicinskog fakulteta u Zagrebu. U više navrata boravio sam na edukaciji na klinikama za očne bolesti u Udinama –Italija i Essenu-Njemačka. Magistarski rad pod naslovom „Utjecaj silikonskog štapića na anteroposteriorni promjer očne jabučice kod očiju operiranih zbog ablacije mrežnice“ obranio sam 1997. godine na Medicinskom fakultetu u Zagrebu.

10. POPIS LITERATURE

1. Aganović I, Metelko Ž. Šećerna bolest. U: Vrhovac B, Francetić I, Jakšić B, Labar B, Vucelić B, ur. Interna medicina. Zagreb: Naklada Ljevak; 2003, str. 1264-1284.
2. American Diabetes Association: Clinical Practice Recommendations 2000: Report of the Expert Committee on the Diagnosis and Classification of Diabetes Mellitus. *Diabetes Care* 2000; 23(suppl. 1):4-19.
3. The Diabetes Control and Complications Trial Research Group. The effects of intensive treatment of diabetes on the development and progression of long-term complications in Insulin-Dependent Diabetes mellitus. *N Engl J Med* 1993; 329: 977-986.
4. The Diabetes Control and Complications Trial Research Group. Progression of retinopathy with intensive versus conventional treatment in the Diabetes control and Complication Trial. *Ophthalmology* 1995; 102: 647-661.
5. U.K. Prospective Diabetes Study (UKPDS) Group: Intensive blood-glucose control with sulphonylureas or insulin compared with conventional treatment and risk of complications in patients with type 2 diabetes (UKPDS 33). *Lancet* 1998; 352-387.
6. Olsen BS, Sjolie A, Hougaard P, Johannesen J, Borch-Johnsen K, Marinelli K, Thorsteinsson B, Pramming S, Mortensen HB. A 6-year nationwide cohort study of glycaemic control in young people with type 1 diabetes. Risk markers for the development of retinopathy, nephropathy and neuropathy. *Danish Study Group of Diabetes in Childhood. J Diabetes Complicat* 2000; 14(6):295-300.
7. American diabetes association. Plasma Glucose and Prediction of Microvascular Disease and Mortality: Evaluation of 1997 American Diabetes Association and 1999 World Health Organization criteria for diagnosis of diabetes. *Diabetes Care* 2000; 23 (8):1113-1118.
8. Sorbinil Retinopathy Trial Research Group: A randomized trial of sorbinil, an aldose reductase inhibitor in diabetic retinopathy. *Arch Ophthalmol* 1990;108:1234-1244.
9. Corbett JA, Tilton RG, Chang K et al. Aminoguanidin a novel inhibitor of nitric oxid formation, prevent diabetic vascular dysfunction. *Diabetes* 1992; 41(4): 552-556.
10. Brownlee M, Cerami A, Vlassara H. Advanced glycolylation end products in tissue and the biochemical basis of diabetic complications. *N Engl J Med* 1988; 318(20):1315-1321.
11. Shiba T, Inoguchi T, Sportsman JR et al. Correlation of diacylglycerol level and protein kinase C activity in rat retina to circulation. *Am J Physiol* 1993; 265(28): 783-793.
12. The PKC-DRS Study Group: The effect of ruboxitaurin on visual loss in patients with moderately severe to very severe nonproliferative diabetic retinopathy. *Diabetes* 2005; 54: 2188-2197.

-
13. Ugrinović N. Oštećenja oka u dijabetesu. U: Čupak K ur. Oftalmologija. Zagreb: Nakladni zavod Globus; 2004, str. 888-893.
 14. Bresnick GH. Nonproliferative diabetic retinopathy. U: Ryan SJ ur. Retina. St Louis: Mosby; 1994, str. 1277-1318
 15. Klein R, Klein BEK, Moss SE, et al: The Wisconsin epidemiologic study of Diabetic retinopathy. II. Prevalence and risk of the diabetic retinopathy when age at diagnosis is less than 30 years . Arch Ophthalmol 1984; 102: 520-526.
 16. Centers for Disease Control and Prevention (CDC). Blindness caused by diabetes- Massachusetts, 1987-1994. Morb Mortal Wkly Rep 1996; 45(43): 937-41.
 17. The Eye Diseases Prevalence Research Group. The Prevalence of Diabetic Retinopathy Among Adults in the United States. Arch Ophthalmol. 2004; 122: 552-563
 18. Aiello LM, Cavallerano JD, Aiello LP, Bursell SE. Diabetic retinopathy. U: Guyer DR, Yannuzzi LA, Chang S, Shields JA, Gren WR, ur. Retina-Vitreous-Macula. Philadelphia: Saunders; 1999, str.316-344.
 19. Williamson Jr, Chang K, Rowold E, Marvel J, Tomlinson M et al. Sorbinil prevents diabetes – induced increases in vascular permeability but does not alter collagen cross-linking. Diabetes 1986;34:703-705.
 20. Vigny M, Ollier-Hartmann MP, Lavigne M, Fayein N, Jeanny JC, Laurent M, Courtois Y. Specific binding of basic fibroblast growth factor to basement membrane-like structures and to purified heparin sulfate proteoglycan of the EHS tumor. J Cell Physiol;1988:321-328.
 21. Cogan DG, Toussaint D, Kuwabara T. Retinal vascular patterns. IV. Diabetic retinopathy. Arch Ophthalmol 1961;66:366-378.
 22. Kohner EM, Henkind P. Correlation of fluorescein angiogram and retinal digest in diabetic retinopathy. Am J Ophthalmol 1970;69:403-414.
 23. Bresnick GH, Engerman R, Davis MD and de Venecia G. Patterns of ischaemia in diabetic retinopathy. Trans Am Acad Ophthalmol Otolaryngol 1976;81:694-709.
 24. Shweiki D, Itin A, Soffer D, Keshet E. Vascular endothelial growth factor induced by hypoxia may mediate hypoxia-mediated angiogenesis. Nature 1992;359:843-845.
 25. Aiello LP, Avery RL, Arrigg PG et al. Vascular endothelial growth factor in ocular fluid of patients with diabetic retinopathy and other retinal disorders . N Eng J Med 1994;331:1480-1487.
 26. Thieme H, Aiello LP, Takagi H et al. Comparative analysis of vascular endothelial growth factor (VEGF) receptors on retinal and aortic microvascular endothelial cells. Diabetes 1995;44:98-103.

-
27. Adamis AP, Altaweel M, Bressler NM i sur. Macugen Diabetic Retinopathy Study Group. Changes in retinal neovascularisation after pegaptanib (Macugen) therapy in diabetic individuals. *Ophthalmology* 2007;114(3):615-616.
 28. Frank RN. Etiologic mechanisms in diabetic retinopathy. U: Ryan SJ et al. *Retina*. Mosby: St Louis 1994;1243-1276.
 29. Viores SA, Gadegbeku C, Campochiaro PA, Green WR: Immunohistochemical localisation of blood-retinal barrier breakdown in human diabetics. *Am J Pathol* 1989;134:231-235.
 30. Viores SA, Mc Gehee R, Lee A, Cadegbeku C and Campochiaro PA. Ultrastructural localisation of blood-retinal barrier breakdown in diabetic and galactosemic rats. *J Histochem Cytochem* 1990;38:1341-1352.
 31. Krupin T, Waltman SR, Szewczyk P, Koloms B, Farber M, Silverstein B and Becker B. Fluorometric studies on the blood-retinal barrier in experimental animals. *Arch Ophthalmol* 1982;100:631-634.
 32. Klein R, Klein BEK, Moss SE, Davis MD, DeMets DL. The Wiscosin Epidemiologic Study of Diabetic Retinopathy, IV. Diabetic macular edema. *Ophthalmology* 1984;91:1464-1474.
 33. Early Treatment Diabetic Retinopathy Study Report Number 11. Classification of diabetic retinopathy from fluorescein angiograms. *Ophthalmology* 1991; 98:807-822
 34. Early Treatment Diabetic Retinopathy Study Report Number 1: Photocoagulation for diabetic macular edema. *Arch Ophthalmol* 1985; 103: 1796-1806.
 35. Early Treatment Diabetic Retinopathy Study Report Number 4: Photocoagulation for diabetic macular edema. *Int Ophthalmol Clin* 1987;27:265-272.
 36. Schatz H. Fluorescein angiography: basic principles and interpretation. U: Ryan SJ, ur. *Retina*. St Louis: Mosby; 1994, str.911-984.
 37. Early Treatment Diabetic Retinopathy Study Report Number 13. Fluorescein angiography risk factors for progression of diabetic retinopathy. *Ophthalmology* 1991;98:834-940.
 38. Early Treatment Diabetic Retinopathy Study Report Number 19: Phocal photocoagulation treatment of diabetic macular edema.relationship of treatment effect to fluorescein angiographic and other retinal characteristics at baseline. *Arch Ophthalmol* 1995;113:1144-1155.
 39. Early Treatment Diabetic Retinopathy Study Report Number 12: Phundus photographic risk factors for progression of diabetic retinopathy. *Ophthalmology* 1991;98:823-833.
 40. Baumal CR, Puliafito CA. New diagnostic and therapeutic approaches to retinal disease. U: Guyer DR, Yannuzzi LA, Chang S, Shields JA, Gren WR,ur. *Retina-Vitreous-Macula*. Philadelphia: Saunders; 1999, str.69-76.
 41. Kim BY. Smith SD. Kaiser PK. Optical coherence tomographic patterns of diabetic

-
- macular edema. *Am J Ophthalmol* 2006;142(3):405-12.
42. Massin P, Girach A, Erginay A, Gaudric A. Optical coherence tomography: a key to the future management of patients with diabetic macular oedema. *Acta Ophthalmol Scand* 2006; 84(4):466-74.
43. Mainster MA: Wavelength selection in macular photocoagulation: tissue optics, thermal effects and laser systems. *Ophthalmology* 1986;93:952-958.
44. Mainster MA, Warren K. Laser photocoagulation. U: Guyer DR, Yannuzzi LA, Chang S, Shields JA, Gren WR, ur. *Retina-Vitreous-Macula*. Philadelphia: Saunders; 1999, str. 61-68.
45. Trempe CL, Mainster MA, Pomerantzeff O, Avila MP, Jalkh AE, Weiter JJ, McMeel JW, Schepens CL. Macular photocoagulation. Optimal wavelength selection. *Ophthalmology* 1982;89(7):721-8.
46. Friberg TR, Ekatarini C, Karatza MD. The treatment of macular disease using a micropulsed and continuous wave 810 nm diode laser. *Ophthalmology* 1997;104:2030-2038.
47. Roider J, Brinkman R, Wirbelauer C, Laqua H, Birngruber R. Subthreshold (retinal pigment epithelium) photocoagulation in macular diseases: a pilot study. *Br J Ophthalmol* 2000; 84:40-47.
48. Mainster MA. Classification of ophthalmic photosurgery. *Lasers Light Ophthalmol* 1994;6:65-67.
49. Roider J, Norman A, Michaud NA, Flotte TJ, Birngruber R. Response of retinal pigment epithelium to selective photocoagulation. *Arch Ophthalmol* 1992;110:1786-1792.
50. Akduman L, Olk RJ. Subthreshold (invisible) modified grid diode laser photocoagulation in diffuse diabetic macular edema (DDME). *Ophthalmic surg lasers* 1999;30(9):706-714.
51. Obana A, Lorenz B, Gassler A, Birngruber R: The therapeutic range of chorioretinal photocoagulation with diode and argon laser – an experimental comparison. *Lasers Light Ophthalmol* 1992;4:147-156.
52. Diabetic Retinopathy Study Report Number 1: Preliminary report on effects of photocoagulation therapy. *Am J Ophthalmol* 1976;81:1-14.
53. Diabetic Retinopathy Study Report Number 2: Photocoagulation of proliferative diabetic retinopathy. *Ophthalmology* 1978;85:82.
54. Olk RJ. Modified grid argon (blue-green) laser photocoagulation for diffuse diabetic macular edema. *Ophthalmology* 1986;93:938-950.
55. Diabetic Retinopathy Study Report Number 14: Indications for photocoagulation treatment of diabetic retinopathy. *Int Ophthalmol Clin* 1987;27:239-253
56. Early Treatment Diabetic Retinopathy Study Report Number 9: Early photocoagulation for diabetic retinopathy. *Ophthalmology* 1991;98:766-785.

-
57. Weiter JJ, Zuckerman R. The influence of the fotoreceptor-RPE complex on the iner retine: an explanation for the benefit effects of photocoagulation. *Ophthalmology* 1980;87:1133-139.
 58. Stefansson E, Hatchell, Fisher BL, Sutherland FS, Machemer R. Panretinal photocoagulation and retinal oxigenation in normal and diabetic cats. *Am J Ophthalmol* 1986;101:657-664.
 59. Dowson DW, Volpert OV, Gillis P, et al. Pigment epithelium-derived factor: a potent inhibitor of angiogenesis. *Science* 1999;285:245–8.
 60. Bresnick GH. Diabetic maculopathy: a critical review highlighting diffuse macular edema. *Ophthalmology* 1983;90:1301-1317.
 61. Wallow IH. Repair of the pigment epithelial barrier following photocoagulation . *Arch Ophthalmol* 1984;102:102-126.
 62. Marshall J, Glover G, Rothery S. Some new findings on retinal irradiation by krypton and argon lasers. *Doc Ophthalmol Proc Ser* 1984; 36: 21-37.
 63. Funatsu H, Yamashita H, Nakamura S, Mimura T, Eguchi S, Noma H, Hori S. Vitreous levels of pigment epithelium-derived factor and vascular endothelial growth factor are related to diabetic macular edema. *Ophthalmology*. 2006;113(2):294-301.
 64. Ogata N, Tombran-Tink J, Jo N, Mrazek D, Matsumura M. Upregulation of pigment epithelium-derived factor after laser photocoagulation. *Am J Ophthalmol*. 2001;132(3):427-9.
 65. Cunningham ET Jr, Adamis AP, Altaweel M i sur.; Macugen Diabetic Retinopathy Study Group. A phase II randomized double-masked trial of pegaptanib, an anti-vascular endothelial growth factor aptamer, for diabetic macular edema. *Ophthalmology* 2005;112(10):1747-57.
 66. Haritoglou C, Kook D, Neubauer A, Wolf A, Priglinger S, Strauss R, Gandorfer A, Ulbig M, Kampik A. Intravitreal bevacizumab (Avastin) therapy for persistent diffuse diabetic macular edema. *Retina*. 2006; 26(9):999-1005.
 67. Sinclair SH, Alaniz R, Presti P. Laser treatment of diabetic macular edema :comparasion of ETDRS-level treatment with threshold-level treatment by using high-contrast discriminant central visual field testing. *Semin Ophthalmol* 1999;14:214-222.
 68. Greenstein VC, Chen H, Hood DC,Holopigian K, Sieple W, Carr RE. Retinal function in diabetic macular edema after focal laser photocoagulation. *Invest Ophthalmol* 2000;41 :3655-3664.
 69. Lai Y, Gao R, Wu D. The study on changes of macular light sensitivity before and after photocoagulation for diabetic macular edema. *Zhonghua Yan Ke Za Zhi* 1996;32:362-365.
 70. Striph GG, Hart WM Jr, Olk RJ. Modified grid laser photocoagulation for diabetic macular edema. The effect on the central visual field. *Ophthalmology* 1988;95:1673-1679.

-
71. Greenstein VC, Chen H, Hood DC, Holopigian K, Sieple W, Carr RE. Retinal function in diabetic macular edema after focal laser photocoagulation. *Invest Ophthalmol* 2000;41:3655-3664.
 72. Ladas ID. Use of digitized fluorescein angiogram system to guide laser treatment of diabetic macular edema: a new technique. *Ophthalmologica* 2003;217:194-198.
 73. Kylstra JA, Brown JC, Jaffe GJ, Cox TA, Gallemore R, Greven CM, Hall JG, Efrig DE. The importance of fluorescein angiography in planning laser treatment of diabetic macular edema. *Ophthalmology*.1999;106(11):2068-73.
 74. Ludwig K, Lachenmayr BJ, Bonnici M, Plachta O. Changes in the visual field in diabetic retinopathy after grid laser coagulation of the posterior pole of the eye. *Fortschr Ophthalmol* 1991;88(6):824-828.
 75. Okuyama M, Okisaka S. Automatic static threshold perimetry is useful for estimating the effects of laser photocoagulation on diabetic maculopathy. *Ophthalmic Res* 1998;30(4):207-215.
 76. Pahor D. Visual field loss after argon laser photocoagulation in diabetic retinopathy: full versus mild-scatter coagulation. *Int Ophthalmol* 1998;22(5):313-319.
 77. Fernandez-Vigo J. Fernandez MI. Diaz JA. Sabugal JF. Sanchez Salorio M. Functional consequences of focal photocoagulation in diabetic macular edema. *J Fr Ophthalmol* 1989; 12(10):691-695.
 78. Brown JC. Kylstra JA. Mah ML. Entoptic perimetry screening for central diabetic scotomas and macular edema. *Ophthalmology* 2000; 107(4):755-759.
 79. Sims LM, Stoessel K, Thompson JT, Hirsch J. Assessment of visual – field changes before and after focal photocoagulation for clinically significant diabetic macular edema. *Ophthalmologica* 1990;200:133-141.
 80. Ciavarell P, Moretti G, Falsini B, Porciatti V. The pattern electroretinogram (PERG) after laser treatment of the peripheral or central retina. *Curr Eye Res* 1997;16:111-115.
 81. Khosla PK, Rana SS, Tewari HK, Azad RU, Talwar D. Evaluation of visual function following argon laser photocoagulation in central serous retinopathy. *Opht Surg Las* 1997;28(8):693-697.
 82. Johnson RN, Irvine AR, Woods IS. Histopathology of cripton red laser panretinal photocoagulation. A clinicopathologic correlation. *Arch Ophthalmol* 1987;105(2):235-238.
 83. Wilson DJ, Green WR. Argon laser panretinal photocoagulation for diabetic retinopathy. Scanning electron microscopy of human choroidal vascular casts. *Arch Ophthalmol* 1987; 105 (2):239-242.
 84. Stanga PE, Reck AC, Hamilton AM. Micropulse laser in the treatment of diabetic macular edema. *Semin Ophthalmol* 1999; 14(4):210-213.

-
85. "Light" versus "classic" laser treatment for clinically significant diabetic macular oedema. Bandello F, Polito A, Del Borrello M, Zemella N, Isola M. *Br. J. Ophthalmol.* 2005;89:864-870.
 86. Moorman CM, Hamilton AM. Clinical applications of the MicroPulse diode laser. *Eye* 1999;13:145–150.
 87. Degenring RF, Hugger P, Sauder G, Jonas JB. Grid laser photocoagulation in diffuse diabetic macular edema. *Klin Monatsbl Augenheilkd.* 2004 Jan;221(1):48-51.
 88. Schatz H, Madeira D, McDonald HR, Johnson RN. Progressive enlargement of laser scars following grid laser photocoagulation for diffuse diabetic macular edema. *Arch Ophthalmol.* 1991;109(11):1549-1551.
 89. Schmid KE, Neumaier-Ammerer B, Stolba U, Binder S. Effect of grid laser photocoagulation in diffuse diabetic macular edema in correlation to glycosylated haemoglobin (HbA1c). *Graefes Arch Clin Exp Ophthalmol.* 2006;244(11):1446-1452.
 90. Lee CM, Olk RJ. Modified grid laser photocoagulation for diffuse diabetic macular edema. Long-term visual results. *Ophthalmology.* 1991;98(10):1594-1602.
 91. Shimura M, Yasuda K, Nakazawa T, Ota S, Tamai M. Effective treatment of diffuse diabetic macular edema by temporal grid pattern photocoagulation. *Ophthalmic Surg Lasers Imaging.* 2004;35(4):270-280.
 92. Akduman L, Olk RJ. Diode laser (810 nm) versus argon green (514 nm) modified grid photocoagulation for diffuse diabetic macular edema. *Ophthalmology.* 1997;104(9):1433-1441.
 93. Guyot-Argenton C, El Maftouhi A. Failure of photocoagulation therapy for diabetic macular edema. *J Fr Ophtalmol.* 2004;27(6):597-603.
 94. Mackie SW, Walsh G. Contrast and glare sensitivity in diabetic patients with and without pan-retinal photocoagulation. *Ophthalmic Physiol Opt.* 1998;18(2):173-181.
 95. Talwar D, Sharma N, Pai A, Azad RV, Kohli A, Viridi PS. Contrast sensitivity following focal laser photocoagulation in clinically significant macular oedema due to diabetic retinopathy. *Clin Experiment Ophthalmol.* 2001;29(1):17-21.
 96. Stription GG, Hart WM Jr, Olk JR. Modified grid laser photocoagulation for diabetic macular edema. The effect on the central visual field. *Ophthalmology* 1988;95(12):1673-1679.
 97. Strom C, Sander B, Larsen N, Larsen M, Lund-Andersen H. Diabetic macular edema assessed with optical coherence tomography and stereo fundus photography. *Invest Ophthalmol Vis Sci.* 2002;43(1):241-245.

-
98. Kang SW, Park CY, Ham DI. The correlation between fluorescein angiographic and optical coherence tomographic features in clinically significant diabetic macular edema. *Am J Ophthalmol.* 2004;137(2):313-322.
99. Neubauer AS, Chryssafis C, Priglinger SG i sur. Topography of diabetic macular oedema compared with fluorescein angiography. *Acta Ophthalmol Scand* 2007;85(1):32-39.
100. Olk RJ, Akduman L. Minimal intensity diode laser (810 nanometer) photocoagulation (MIP) for diffuse diabetic macular edema (DDME). *Semin Ophthalmol.* 2001;16(1):25-30.
101. Akduman L, Olk RJ. Subthreshold (invisible) modified grid diode laser photocoagulation in diffuse diabetic macular edema (DDME). *Ophthalmic Surg Lasers.* 1999;30(9):706-714.
102. Hudson C, Flanagan JG, Turner GS, Chen HC, Young LB, McLeod D. Short-wavelength sensitive visual field loss in patients with clinically significant diabetic macular oedema. *Diabetologia.* 1998;41(8):918-928.
103. Okada K, Yamamoto S, Mizunoya S, Hoshino A, Arai M, Takatsuna Y. Correlation of retinal sensitivity measured with fundus-related microperimetry to visual acuity and retinal thickness in eyes with diabetic macular edema. *Eye.* 2006;20(7):805-809.
104. Vujosevic S, Midena E, Pilotto E, Radin PP, Chiesa L, Cavarzeran F. Diabetic macular edema: correlation between microperimetry and optical coherence tomography findings. *Invest Ophthalmol Vis Sci.* 2006;47(7):3044-3051.
105. Agardh E, Stjernquist H, Heijl A, Bengtsson B. Visual acuity and perimetry as measures of visual function in diabetic macular oedema. *Diabetologia.* 2006;49(1):200-206.
106. Brown JC, Kylstra JA, Mah ML. Entoptic perimetry screening for central diabetic scotomas and macular edema. *Ophthalmology.* 2000;107(4):755-759.



