

# Elastografske vrijednosti tkiva dojke u žena

---

**Džoić Dominković, Martina**

**Doctoral thesis / Disertacija**

**2017**

*Degree Grantor / Ustanova koja je dodijelila akademski / stručni stupanj:* **University of Zagreb, School of Medicine / Sveučilište u Zagrebu, Medicinski fakultet**

*Permanent link / Trajna poveznica:* <https://um.nsk.hr/um:nbn:hr:105:773890>

*Rights / Prava:* [In copyright](#)/[Zaštićeno autorskim pravom.](#)

*Download date / Datum preuzimanja:* **2025-01-01**



*Repository / Repozitorij:*

[Dr Med - University of Zagreb School of Medicine  
Digital Repository](#)



**SVEUČILIŠTE U ZAGREBU  
MEDICINSKI FAKULTET**

**Martina Džoić Dominković**

**Elastografske vrijednosti tkiva dojke u  
žena**

**DISERTACIJA**



**Zagreb, 2017.**

**SVEUČILIŠTE U ZAGREBU  
MEDICINSKI FAKULTET**

**Martina Džoić Dominković**

**Elastografske vrijednosti tkiva dojke u  
žena**

**DISERTACIJA**

Zagreb, 2017.

**UNIVERSITY OF ZAGREB  
SCHOOL OF MEDICINE**

**Martina Džoić Dominković**

**Elastographic values of breast tissue in  
women**

**DOCTORAL THESIS**

**Zagreb, 2017.**

**Disertacija je izrađena na Kliničkom zavodu za dijagnostičku i intervencijsku radiologiju Kliničke bolnice "Dubrava" u Zagrebu.**

**Voditelj rada: doc. dr. sc. Gordana Ivanac**

*Ovaj rad posvećujem mojoj mami. Ona je razlog za sve što jesam.*

Zahvaljujem

Najviše svojoj mentorici, dr.sc.Gordani Ivanac, koja je osmislila temu i omogućila njenu provedbu, a osim što je bila najbolja mentorica na svijetu postala je i prijateljica za cijeli život,

prof.dr.sc.Borisu Brkljačiću na svoj mogućoj pomoći koju je pružio prilikom osmišljavanja teme i njenog realiziranja,

svim djelatnicima Kliničkog zavoda za dijagnostičku i intervencijsku radiologiju KB Dubrava, posebno djelatnicima jedinice za Ultrazvuk na kojoj je provedeno ovo istraživanje,

dr.Tatjani Cicvari, dr. Jovanki Vojnović i dr.Martini Šturlić koje su imale veliku ulogu u prikupljanju pacijentica,

svim specijalizantima i specijalistima Kliničkog zavoda koji su mi na razne načine pomogli prilikom provedbe istraživanja,

prof.Jasni Ivić, na lektoriranju ovog rada,

Mislavu Čavki, mom radiološkom uzoru koji sve probleme lako riješi,

Niki Radoviću i Jani Fili koji su imali ulogu psihologa kad god je negdje zapelo,

mojim nezamjenjivim prijateljima Cati, Mikiju, Ljubici, Falak, Paulu, Fili, Vesni koji su bili uz mene kad god je bilo potrebno,

mojoj novoj obitelji Dominković na pomoći kad je trebalo,

mojoj najdražoj seki, Draletu, Anđi i Niki koji su moj neutralizator loših događanja,

mome tati koji uvijek čuva leđa i najsigurniji je „back up“ na svijetu,

mojem Anti na bezuvjetnoj ljubavi i pomoći cijelo vrijeme bez kojega ništa od ovoga ne bi bilo provedivo,

mojoj Dori, samo zato što postoji.

## SADRŽAJ

1. UVOD .....	1
1.1 Anatomija i fiziologija dojke .....	1
1.2. Bolesti dojke .....	5
1.3. „Screening“ karcinoma dojke .....	13
1.4. Dijagnostika bolesti dojke .....	18
1.4.1. Mamografija.....	20
1.4.1.1. Gustoća dojke i mamografija .....	22
1.4.2. Ultrazvuk dojke.....	28
1.4.2.1. Elastografija .....	34
1.4.3. Magnetska rezonancija.....	43
1.5. Dosadašnje spoznaje i prikaz problema.....	46
2. HIPOTEZA ISTRAŽIVANJA.....	47
3. CILJEVI ISTRAŽIVANJA .....	48
3.1. Opći ciljevi istraživanja .....	48
3.2. Specifični ciljevi istraživanja.....	48
4. MATERIJALI I METODE .....	49
5. REZULTATI.....	55
6. RASPRAVA .....	68
7. ZAKLJUČCI.....	81
8. SAŽETAK .....	83
9. ABSTRACT.....	84
10. LITERATURA.....	85
11. ŽIVOTOPIS .....	94
12. PRILOZI.....	95
12.1. Upitnik za pacijentice.....	95

12.2.	Informirani pristanak .....	96
-------	-----------------------------	----



## **POPIS OZNAKA I KRATICA**

UIQ – upper inner quadrant – gornji medijalni kvadrant (GMK)

UOQ – upper outer quadrant – gornji lateralni kvadrant (GLK)

LIQ – lower inner quadrant – donji medijalni kvadrant (DMK)

LOQ – lower outer quadrant – donji lateralni kvadrant (DLK)

MRI – magnetic resonance imaging – oslikavanje magnetskom rezonancijom

CT – computed tomography – kompjuterizirana tomografija

SPECT CT – single photon emission computed tomography – jednofotonska emisija kompjuterizirana tomografija

BRCA – breast cancer gene – gen za karcinom dojke

MMG – mamografija

SAD – Sjedinjene Američke Države

WHO – World Health Organization – Svjetska zdravstvena organizacija (SZO)

IARC – International agency for research on cancer – Međunarodna agencija za istraživanje raka

UZV – ultrazvuk

MR – magnetska rezonancija

BIRADS – Breast Imaging Reporting And Data System – oslikavanje dojki i sustav tumačenja i kategorizacije nalaza

ACR – American College of Radiology – Američko Društvo Radiologa

Ki 67 – protein u tijelu važan za staničnu ptoliferaciju

ER – estrogenski receptori

PR – progesteronski receptori

BMI – body mass index – indeks tjelesne mase

MHz - megaherc

cm – centimetar

B-mod – brightness mode – mod svjetline

3D - trodimenzionalan

E – Youngov modul

$\sigma$  – mehanički stres kojem se izlaže tkivo

$\varepsilon$  – istežanje ili smicanje koje se događa pod djelovanjem mehaničkog stresa

ARFI - acoustic radiation force imaging – oslikavanje upotrebom akustičke sile

GE – General Electric, Fairfield, Connecticut, SAD

HI – harmonic imaging – harmoničko oslikavanje

SWE – shear wave elastografija – elastografija posmičnim valovima

m/s – metar u sekundi

Vs – velocity - brzina

kPa – kilopaskali

ms - milisekunde

SSI – Supersonic shear imaging – Supersonic posmično oslikavanje

VTIQ - virtual touch tissue quantification tool – sredstvo za kvantifikaciju virtualnog dodira tkiva

MRE – elastografija magnetskom rezonancijom

HER-2 – human epidermal growth factor receptor 2 – receptor za ljudski epidermalni faktor rasta 2

SD – standardna devijacija

E ratio – omjer elastografske vrijednosti lezije i masti

Elmax – maksimalna elastografska vrijednost

CAD – computer assisted device – kompjutorski asistiran uređaj

T - Tesla

Q – Quantification tool – sredstvo za kvantifikaciju

ROI – region of interest – područje interesa

$X^2$  – hi kvadrat

P – probability - vjerojatnost

Hz - herc

OC – oralna kontracepcija

HRT – hormonska nadomjesna terapija

FSH – folikul stimulirajući hormon

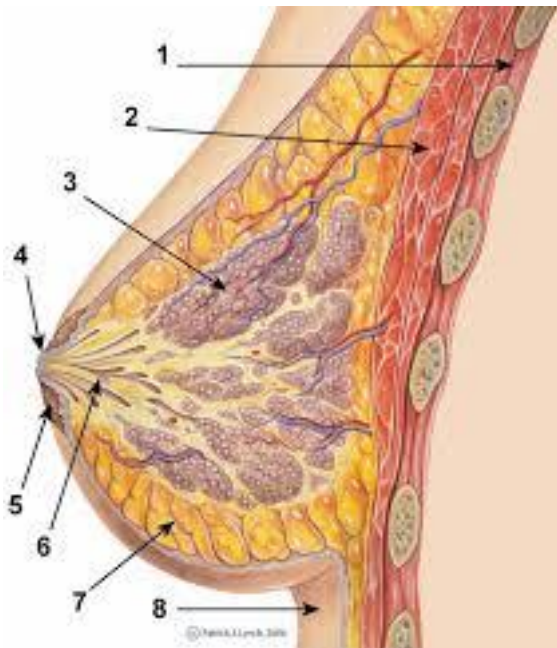
LH – luteinizirajući hormon

IGH – insulin growth factor – inzulinski faktor rasta

# 1. UVOD

## 1.1 Anatomija i fiziologija dojke

Dojke su parne mliječne egzokrine žlijezde koje se sastoje od 15 do 20 režnjeva (lobusa) okruženih vezivnim tkivom. Svaki režanj se sastoji od različitog broja režnjića (lobulusa) i mliječnih kanalića, a svaki režnjić se sastoji od tridesetak terminalnih ogranaka (acinusi ili duktuli) koji formiraju parenhimski ili žljezdani dio režnjića. Režnjevi mliječne žlijezde nisu jednaki. Oni su veći iznad bradavice, a najveći su usmjereni prema gore i lateralno, tj. prema pazušnoj jami (1, 2).



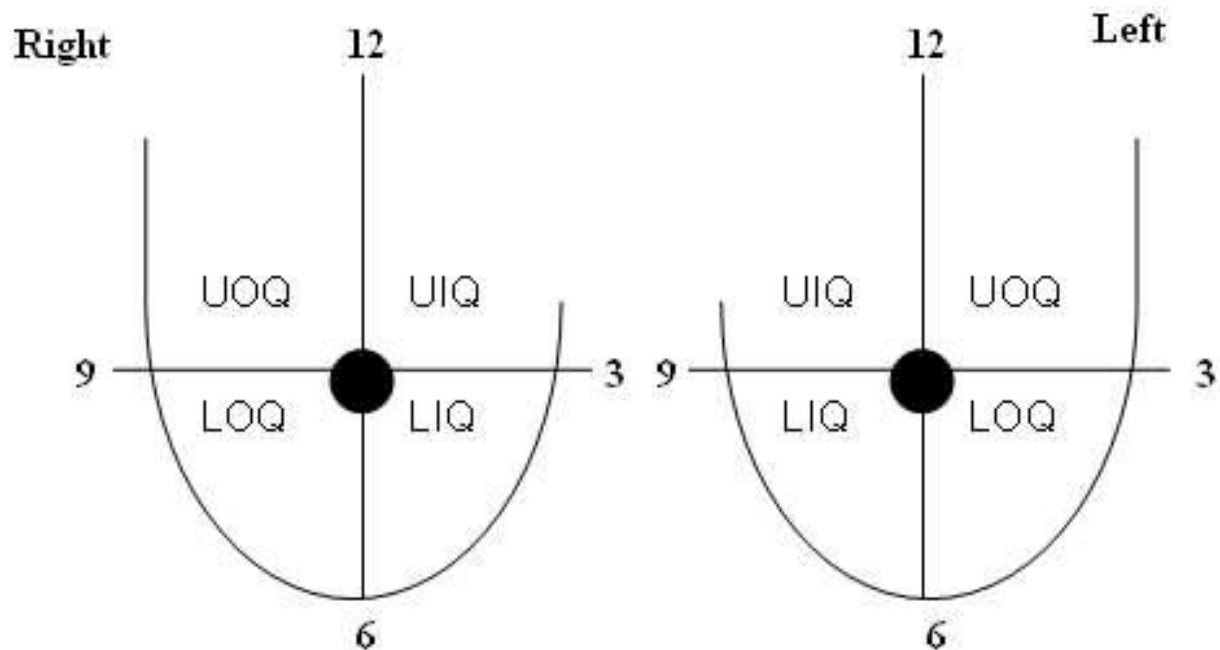
Slika 1. Anatomija dojke: 1 - prsni koš; 2 - veliki prsni mišić; 3 - mliječne žlijezde, lobi glandulae mammae; 4 - bradavica, papilla mammaria; 5 - areola; 6 - mliječni kanali, ductus lactiferus; 7 - masno tkivo; 8 - koža. Preuzeto iz: Anatomija dojke, Patrick J. Lynch and C. Carl Jaffe, MD.

Dojka se sastoji od tri vrste tkiva: epitelnog žljezdanog, masnog i vezivnog tkiva. Žljezdano tkivo se nalazi unutar masnog tkiva. U potkožnom masnom tkivu potporu žljezdanom tkivu

daju vezivne strukture koje se nazivaju Cooperovi ligamenti. Veliki izvodni mliječni kanali se otvaraju na bradavici ili mamili (Slika 1).

Arterijska opskrba krvlju dojke potiče od ogranaka aksilarne arterije (opskrbljuje gornje vanjske kvadrante), ogranaka unutarnje torakalne arterije (opskrbljuje unutrašnje i centralne dijelove dojke) i ogranaka interkostalnih arterija (opskrbljuje lateralne dijelove). Venska drenaža se odvija preko istoimenih vena (aksilarne, unutarnje torakalne i interkostalnih vena). Limfna drenaža je prvenstveno usmjerena prema aksilarnim limfnim čvorovima, manjim dijelom prema limfnim čvorovima uz unutarnju torakalnu arteriju ili u gornjem abdomenu (1).

Uvriježena je podjela dojke prema kvadrantima na dva lateralna (gornji i donji) i dva medijalna (gornji i donji) kvadranta (Slika 2).



Slika 2. Prikaz kvadranta dojke: „upper inner quadrant“ (UIQ) - gornji medijalni kvadrant (GMK), „upper outer quadrant“ (UOQ) - gornji lateralni kvadrant (GLK), „lower inner quadrant“ (LIQ) - donji medijalni kvadrant (DMK) i „lower outer quadrant“ (LOQ) donji lateralni kvadrant (DLK), „right“ - desno, „left“ - lijevo. Model sata je superponiran na model 4 kvadranta kako bi prikazali kako je svaka dojka podijeljena unutar pojedinog kvadranta. Preuzeto iz: Nicholas Joseph Jr. Breast Mammography: Correlated Ultrasound, MRI, CT, and SPECT-CT.

Kod odraslih žena često postoji asimetrija dojki (lijevo/desno). Morfološki, asimetrija dojki je definirana kao razlika u obliku, poziciji ili volumenu između lijeve i desne dojke kod iste žene. Asimetrija u veličini se naziva anizomastijom. Asimetrija dojki može biti uzrokovana embriološkim, hormonskim ili idiopatskim faktorima, ali također može biti rezultat različitih stanja kao što su: prisutnost lezije (benigne ili maligne), traume, infekcije ili kirurškog zahvata (1, 3).

Razvoj mliječnih žlijezda je kompleksan proces koji se događa u embrionalnoj fazi, no većim dijelom se zbiva postnatalno u pubertetu, trudnoći i laktacijskom periodu. Ženske dojke počinju rasti u pubertetu (između 10. i 12. godine). Dojke odgovaraju na hormonske promjene (pojačano lučenje estrogena i progesterona) u tijelu i počinju se razvijati. Tijekom puberteta raste broj mliječnih kanalića i žljezdanog tkiva, rasteže se koža dojke kako raste količina tkiva dojke i dojka poprima okruglast izgled.

Mlađe žene uglavnom imaju dojke s većim udjelom žljezdanog u odnosu na masno tkivo (gušće dojke).

Dojke su izložene mjesečnim ciklusima i promjenama estrogena i progesterona tijekom menstrualnog ciklusa. U prvom dijelu menstrualnog ciklusa, estrogen stimulira rast mliječnih kanalića dok u drugom dijelu ciklusa progesteron preuzima vodeću hormonsku ulogu. Premenstrualno povećanje dojki i mastodinija su posljedica cikličkih promjena hormona i njihovog utjecaja na žljezdano tkivo dojke. Visoke razine progesterona su odgovorne za povećanje volumena dojki, tako da je najmanji volumen dojki oko 11. dana menstrualnog ciklusa (neposredno prije ovulacije), a najveći volumen dojki je oko 20. dana ciklusa (premenstrualno). Histološki se maksimalna proliferacija žljezdanog epitela mliječnih žlijezda događa u drugoj polovini menstrualnog ciklusa, dosežući maksimum 21. dana menstrualnog ciklusa. Najniža proliferacija je između 5. i 10. dana menstrualnog ciklusa zajedno s regresijom parenhima i atrofijom epitela (1-5).

Dojke svoj puni razvoj dosežu u periodu trudnoće i laktacije. U trudnoći se dojke još više povećavaju, a žljezdano tkivo se tek tada potpuno razvije i osposobi za stvaranje mlijeka što je zapravo i glavna funkcija mliječnih žlijezda – produkcija mlijeka. Estrogeni posteljice luče se tijekom cijele trudnoće i uzrokuju rast i grananje sustava kanalića. Istodobno se povećava količina strome u dojkama, a u nju se odlaže mnogo masti. Za rast sustava kanalića važna su još najmanje četiri hormona: hormon rasta, prolaktin, glukokortikoidi nadbubrežne žlijezde i inzulin. Svaki od njih ima barem neku ulogu u metabolizmu bjelancevina, pa to može

objasniti njihovu funkciju u razvoju dojki. Za konačan razvoj dojke u organ koji izlučuje mlijeko potrebno je i djelovanje progesterona. Kad se razvije sustav kanalića, sinergističkim djelovanjem progesterona i ostalih spomenutih hormona, osobito estrogena, nastaje dalji rast režnjića, pupanje alveola te razvoj sekrecijskih osobina alveolarnih stanica. Te su promjene slične sekrecijskim učincima progesterona na endometriju maternice u drugoj polovini menstruacijskog ciklusa. Iako su estrogeni i progesteron važni za fizički razvoj dojki u tijeku trudnoće, ti hormoni imaju i specifičan inhibicijski učinak na izlučivanje mlijeka. Hormon prolaktin ima suprotno djelovanje jer potiče izlučivanje mlijeka. Taj hormon luči majčina adenohipofiza, a njegova koncentracija u majčinoj krvi se neprestano povećava od petog tjedna trudnoće do djetetova rođenja. U doba porođaja dosegne vrlo visoku razinu, koja je oko 10-20 puta veća od normalne razine u žene koja nije trudna. Osim toga, posteljica luči velike količine ljudskog korionskog somatomamotropina koji također ima blaga laktacijska svojstva. Neposredno poslije djetetova rođenja nagli prestanak lučenja estrogena i progesterona iz posteljice omogućuje laktacijski učinak prolaktina. U sljedećih 1-7 dana dojke počinju lučiti obilne količine mlijeka (4).

Također postoji i postlaktacijska faza koja uključuje značajnu smrt stanica i remodeliranje tkiva. Nakon svake trudnoće žljezdano tkivo dojke se reducira, a vezivo i masno tkivo umnožava. U klimakteriju započinje involucija žljezdanog parenhima mliječne žlijezde, pa u starosti od tog tkiva ostanu samo tragovi. U starijih žena, žljezdano tkivo se zamjenjuje masnim tkivom i dojke postaju manje guste. Starenjem i ligamenti gube svoju elastičnost uzrokujući time opuštanje dojki (1, 2, 4, 5).

## 1.2. Bolesti dojke

Prema nastanku u pojedinim dijelovima dojke patološke promjene se mogu podijeliti na sljedeći način:

- promjene u glavnim mliječnim kanalima: duktektazija, cistična dilatacija izvodnog kanala (velika duktalna cista), papilom izvodnog kanala, intraduktalni karcinom koji polazi od terminalnog kanala;
- promjene u manjim kanalima i terminalnim kanalićima: hiperplazija, papilom perifernog voda, duktalni karcinom;
- promjene u režnjićima: cista, fibroadenom, adenoza, tumor phyllodes, lobularni karcinom;
- promjene interlobularnog vezivnog tkiva: sarkom;
- neklasificirane lezije: radijalni ožiljak (1).

Bolesti dojke također možemo podijeliti na benigne i maligne. Benigne lezije u dojkama vrlo su česte. Benigne promjene se klinički mogu očitovati kao iscjedak iz dojke, bol ili nelagoda u dojci, palpabilna tvorba u dojci što ih čini velikom poteškoćom u diferencijalnoj dijagnozi karcinoma dojke.

Uzrok im je hormonska neravnoteža i međudjelovanje različitih tvari koje potiču sekreciju s retencijom izlučene tekućine i razvojem ektazije (proširenja) vodova i cista te proliferaciju dukalnog i lobularnog epitela s razvojem različitih obrazaca i stupnjeva epitelne hiperplazije (1, 6).

Oko 25% tih lezija ima 1,5-2 puta povećan rizik nastanka karcinoma dojke dok 3-5% lezija ima i 4-5 puta povećan rizik nastanka karcinoma, što se posebno odnosi na proliferativne i atipične lezije. Rizični faktor za razvoj karcinoma dojke nakon dijagnoze benigne bolesti dojke uključuje histološka obilježja benignih bolesti dojke, dob u kojoj je učinjena biopsija kojom je dobivena dijagnoza benigne bolesti dojke te obiteljska povijest. Ne postoji povećan rizik za karcinom dojke kod žena koje imaju neproliferativne lezije u dojkama, osim u slučaju jake obiteljske povezanosti, dok je rizik dobijanja karcinoma dojka u istoj dojci u kojoj je već dokazana benigna bolest dojke s atipijom povećan u prvih deset godina od dijagnoze benigne bolesti (1, 6).

Benigne bolesti dojke mogu zahvatiti cijelu dojku ili biti fokalne (1).



Uobičajena je sljedeća patološka podjela bolesti dojke:

#### 1. Fibrocistične promjene

Obuhvaćaju širok spektar promjena od posve bezazlenih do oblika povezanih s povećanim rizikom nastanka raka dojke. Jedina jedinstvena osobina jest ta da sve te promjene stvaraju opipljive „grudice“ (7). Ovaj niz promjena je posljedica pojačanog odgovora i izmjene oblika dojke uslijed cikličkih promjena koje se normalno događaju u menstrualnom ciklusu (1). Kod otprilike dvije trećine žena s boli u dojkama ta bol je ciklička i događa se u očekivanoj fazi menstrualnog ciklusa. Bol je tipično najjača u lutealnoj fazi menstrualnog ciklusa, a jenjava s početkom mjesečnice. Bol je najčešće bilateralna uz jače bolove u vanjskim gornjim kvadrantima. Ciklička bol se najčešće javlja u reproduktivnoj dobi žena te se smiruje s menopauzom. Etiologija mastalgije nije u potpunosti jasna. Mnoge pacijentice s cikličkom mastalgijom imaju osjetljive dojke s palpabilnim čvorićima. Međutim, ne postoji jasna povezanost između ovakvih simptoma i histoloških promjena. Smatra se kako se fibrocistične promjene javljaju kao odgovor na normalnu fiziološku involuciju dojki za razliku od patološkog procesa u dojkama (8).

U prošlosti su se te promjene nazivale fibrocistična bolest što je izazvalo nezadovoljstvo liječnika zbog dva razloga. Prvo, iznimno je teško povući granicu između fiziološke „nodularnosti“ za vrijeme mjesečnice i promjena koje bi dobile naziv „bolest“. Drugo, većina promjena ove skupine ima malu kliničku važnost.

Postoje dva prevladavajuća oblika ove bolesti:

##### a) Neoproliferativne lezije – jednostavne fibrocistične promjene: ciste i fibroze.

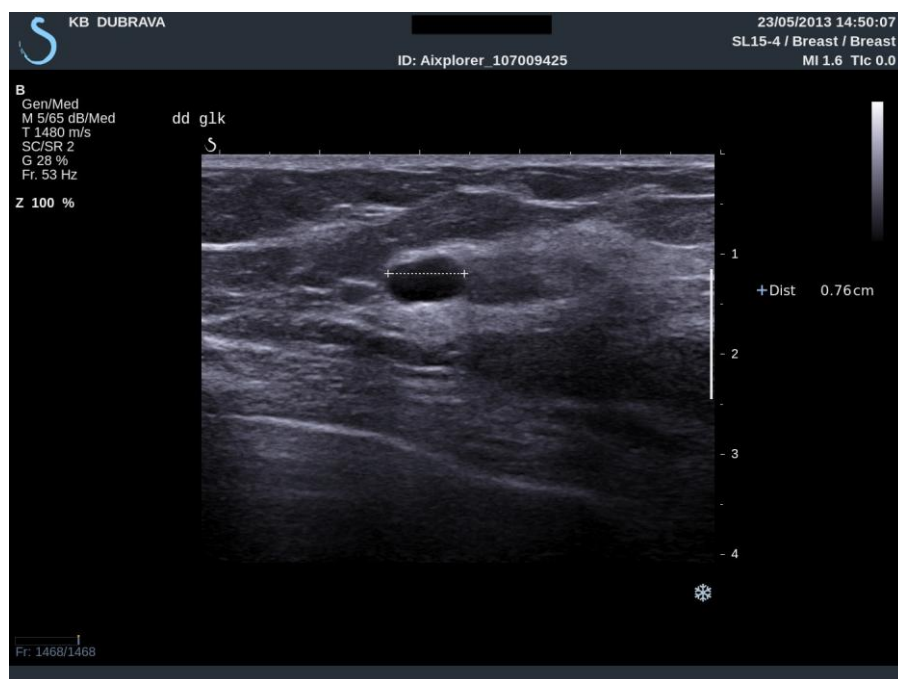Ovo je najčešći tip promjena obilježen stvaranjem fibrozne strome i širenjem duktusa te stvaranjem cista različite veličine.

Ciste su najčešće žarišne lezije u dojkama. Potječu iz terminalnih duktusa. Kod oko 50% žena u dobi od 30-40 godina i višoj dobi razvijaju se u solitarnoj ili multiploj formi. Veće ciste se nalaze kod oko 20-25% žena (Slika 3).

Asimptomatske ciste se često otkrivaju slučajno pri slikovnoj dijagnostici. Ciste u dojci su uglavnom beznačajne, osim kad se pojave kod žena s pozitivnom obiteljskom anamnezom za rak dojke kada prisutnost cista nosi 2-3 puta veći rizik nastanka karcinoma.

Galaktocele su retencijske ciste ispunjene mlijekom koje se razvijaju tijekom trudnoće ili laktacije.

Uljna cista je cista ispunjenja uljnim nekrotičnim sadržajem, obično se povezuje s prethodnom traumom ili kirurškim zahvatom (1, 6-8).



Slika 3. Ultrazvučni prikaz ciste u dojci – anehogena lezija s karakterističnim dorzalnim pojačanjem ultrazvučnog snopa.

b) Proliferativne lezije sa i bez atipije

Obuhvaća niz proliferativnih promjena unutar duktusa, terminalnih duktusa ili lobula dojke od kojih su neke beznačajne, dok su druge iznimno značajne jer nose pojačan rizik za razvoj karcinoma dojke. Tu pripadaju različiti oblici fokalne fibroze, epitelne hiperplazije i adenoze.

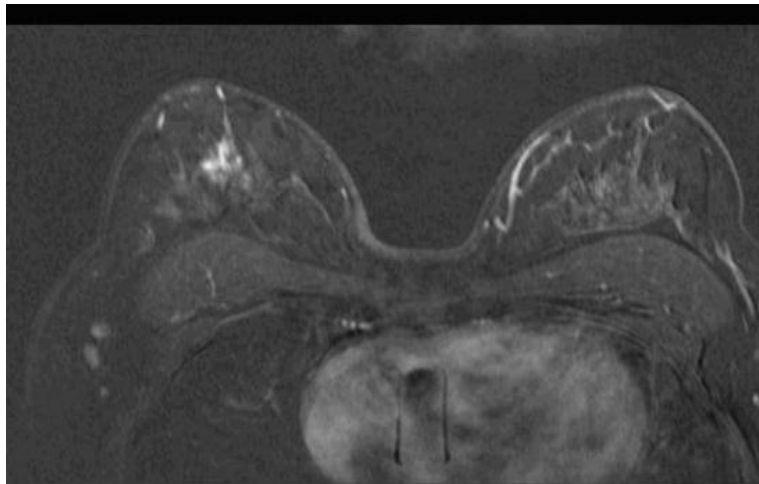
Fokalna fibroza predstavlja proliferaciju stromalnog tkiva kod mlađih žena i povezana je s fokalnom atrofijom parenhima. Promjera je 1-3 cm.

Epitelne hiperplazije su duktalne (epitelioza), lobularne i atipične. Atipična hiperplazija se nalazi u 3-4% bioptičkih uzoraka, a citološka i histološka dijagnoza je iznimno teška. Rizik nastanka karcinoma je veći za 4-5 puta u usporedbi s normalnom populacijom.

Adenoza je neneoplastična proliferacija terminalnih duktalnih segmenata. Najčešći oblici su duktalna adenoza, sklerozirajuća adenoza, mikroglandularna adenoza i radijalni ožiljak.

Sklerozirajuća adenoza može biti povezana s atipičnom lobularnom hiperplazijom ili lobularnim karcinomom in situ. Relativni rizik nastanka maligne lezije je povećan 1,5-2 puta.

Radijalni ožiljak je fokalna ili multipla fokalna tubularna proliferativna adenoza koja se razvija oko vezivnog centra i radijalno se širi prema van. Značajan je u diferencijalnoj dijagnozi karcinoma dojke zbog svog spikuliranog izgleda na slikovnoj dijagnostici (1, 6-8) (Slika 4).



Slika 4. Magnetska rezonancija dojke – prikaz radijalnog ožiljka u desnoj dojci kao nepravilne tvorbe sa znacima postkontrastne imbibicije.

## 2. Upale dojke

Upale dojke su rijetke. Za vrijeme akutnog stadija uzrokuju bol i osjetljivost zahvaćenog područja. Uobičajena je podjela na:

### a) Mastitis

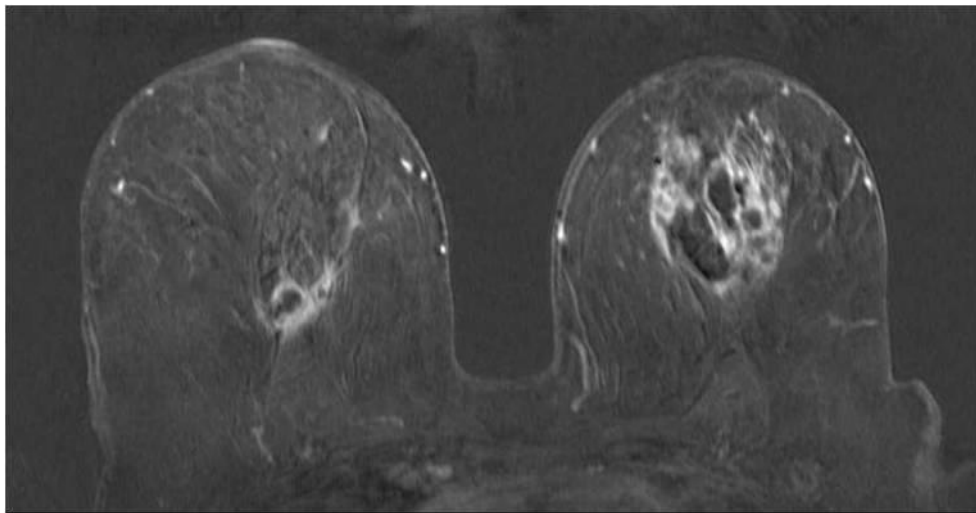
Akutni mastitis se razvija kada bakterije uđu u tkivo dojke kroz izvodne kanale ili preko fisura bradavice koje se obično razvijaju tijekom prvih tjedana dojenja ili kada bradavicu zahvate različiti oblici dermatitisa. Danas je sve manje akutnih bakterijskih puerperalnih mastitisa, a prevladavaju kronična upalna stanja koja nisu povezana s trudnoćom ili porođajem.

### b) Proširenje kanala dojke (periduktalni ili plazma stanični mastitis)

Radi se o nebakterijskoj upali dojke povezanoj sa sušenjem sekreta dojke u glavnim izvodnim kanalima što uzrokuje dilataciju kanala s rupturom i reaktivnim promjenama u okolnom tkivu dojke. To je iznimno rijetko stanje koje se uglavnom susreće u žena koje su rodile nakon 40. godine života. Proširenje kanala ima važnu ulogu jer odvodi do induracije tkiva dojke i uvlačenja kože ili bradavice oponašajući promjene koje uzrokuje karcinom dojke.

c) Masna nekroza (traumatska nekroza masnog tkiva)

Radi se o rijetkoj i bezazlenoj bolesti koja je važna samo iz razloga što stvara palpabilnu promjenu u dojci. Većina, ali ne i sve pacijentice, imaju u anamnezi neku prethodnu traumu ili kirurški zahvat (1, 6-8) (Slika 5).

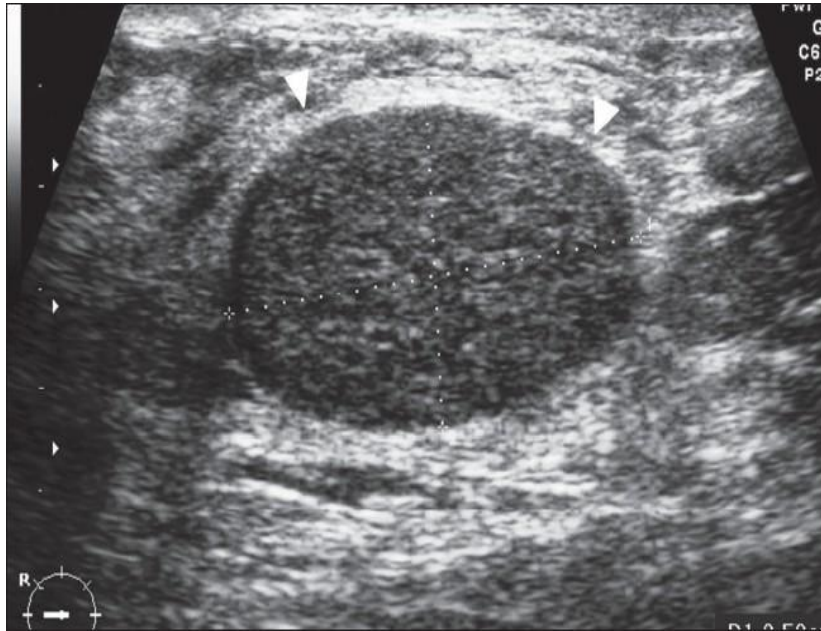

Slika 5. Magnetska rezonancija dojki – prikaz masne nekroze obostrano koja se javila nakon operativnog zahvata redukcije dojki.

### 3. Tumori dojke

a) Fibroadenom

Radi se o najčešćem benignom tumoru u dojci (Slika 6). U njegovu razvoju glavnu ulogu ima povećanje estrogenske aktivnosti. Često se javljaju kod mlađih žena. Postoje i u juvenilnoj formi kao brzorastući tumori kod djevojaka mlađih od 20 godina. Mogu biti multipli i gigantski. Može se povećati u drugoj fazi ciklusa i trudnoći dok za vrijeme menopauze može regredirati i kalcificirati.



Slika 6. Ultrazvuk dojki – prikaz fibroadenoma kao ovalne hipoehogene oštro ocrtane tvorbe u dojci.

b) Tumor phyllodes (filodni tumor)

Tumor vezivnog tkiva koji može narasti do masivnih razmjera, katkada dosežući i 15-20 cm u promjeru, postane lobuliran i cističan te na prerezu pokazuju listolike otvore i pukotine (phyllodes). Ovi tumori su obično dobroćudni iako neki postaju zloćudni i mogu metastazirati.

c) Intraduktalni papilom (papilloma intraductale)

To je neoplastična papilarna izraslina unutar duktusa. Većinom se radi o solitarnoj promjeni koja se nalazi unutar glavnog mliječnog voda. Klinički se manifestira pojavom seroznog ili krvavog iscjetka iz dojke ili rijetko uvlačenjem bradavice. Ovu promjenu treba razlikovati od papilarnog karcinoma koji pokazuje jaču citološku atipiju i abnormalne mitoze. Postoji i stanje multiple intraduktalne papilomatoze kod koje postoji sklonost recidiviranju i nosi povećan rizik nastanka karcinoma dojke (1, 6-8).

d) Karcinom dojke

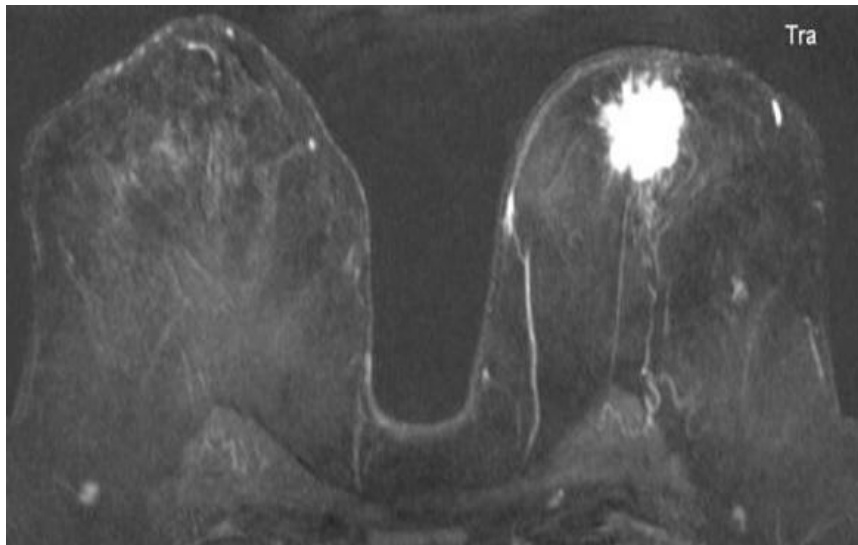
Karcinom dojke je jedna od epidemija suvremenog svijeta. Od karcinoma dojke u Hrvatskoj obolijeva oko 2200 žena godišnje, a umire oko 850 žena; to je najčešći maligni tumor žena u razvijenim državama Europe, Amerike, Australije i Azije i vodeći uzrok smrti žena u dobi 35-45 godina (1, 9).

Karcinom dojke češće se javlja u lijevoj dojci, 4-10% se razvija obostrano, najčešće zahvaća gornji lateralni kvadrant (50%), zatim središnji dio (20%), te donji lateralni, gornji medijalni i donji medijalni kvadrant (svaki 10%) (7).

Glavni čimbenici rizika za dobivanje raka dojke su: ženski spol, dob (značajno raste rizik s godinama tijekom fertile dobi žena, a i poslije raste, ali manjom stopom; rizik za dobivanje karcinoma dojke je s 50 godina 10 puta veći nego s 30 godina), reproduktivna anamneza (rana menarha i kasna menopauza su rizični čimbenici zbog pojačane izloženosti spolnim hormonima, kao i nuliparitet i kasna dob prve iznesene trudnoće – više od 30 godina; dojenje – posebno duže od godinu dana predstavlja zaštitni čimbenik), osobna povijest bolesti dojke (dokazan je povećan rizik 1,5-2 puta za hiperplaziju epitela bez atipije, 4-5 puta za atipičnu hiperplaziju, 8-10 puta za karcinom in situ); životni stil (izloženost alkoholu i nedostatak folne kiseline povećava rizik; pušenje dovodi do smanjenja razine estrogena, ali samo za sebe ne povećava rizik za nastanak karcinoma dojke, no u kombinaciji s pozitivnom obiteljskom anamnezom povećava rizik 2,8-5,3 puta u odnosu na žene s negativnom obiteljskom anamnezom; fizička aktivnost smanjuje rizik za nastanak karcinoma dojke posebno kod menopausalnih žena); egzogeni hormoni (nije potpuno jasna veza između hormonske nadomjesne terapije i rizika za karcinom dojke, no potrebno je dobro odvagati korist/štetu prije uzimanja hormona); obiteljska povijest i genetika (većina karcinoma dojke je sporadična, no 15-20% ima veze s genetikom npr. rizik je povećan 2-3 puta ukoliko je karcinom imala majka ili sestra pacijentice; 5-10% karcinoma dojke se nasljeđuju preko BRCA 1/2 („breast cancer gene“) (10) (Slika 7).

Karcinomi in situ mogu biti duktalni (mogu biti sporije ili brže progresije, većina ih sadrži mikrokalcifikacije) i lobularni (radi se o difuznom procesu koji obično zahvaća veće područje dojke, često su okultni na metodama slikovne dijagnostike). Invazivni duktalni karcinom je najčešći oblik karcinoma dojke i čini 60-80% karcinoma dojke dok invazivni lobularni čini oko 15% karcinoma dojke. Posebni tipovi duktalnog invazivnog karcinoma su: medularni karcinom (3-4%), mucinozni (3%), papilarni (2%) i tubularni (2%). Postoje i drugi rijetki oblici karcinoma (adenoidno-cistični, mukoepidermoidni, planocelularni, itd.) (1).

Pagetova bolest je duktalni karcinom koji zahvaća velike mliječne vodove. Rano se šire prema bradavici i rano se klinički uočavaju s ekcematoidnim krustama na bradavici, a zbog rane kliničke prezentacije imaju bolju prognozu od duktalnih karcinoma smještenih duboko u dojci. Inflamatorni karcinomi imaju iznimno lošu prognozu. Mogu nastati iz bilo kojeg karcinoma dojke. Histopatološki se tumorske stanice nalaze u limfnim žilama kože te se zbog toga klinički uočava edem, eritem i hiperemija (1).



Slika 7. Magnetska rezonancija dojki – prikaz invazivnog duktalnog karcinoma u lijevoj dojci.

### 1.3. „Screening“ karcinoma dojke

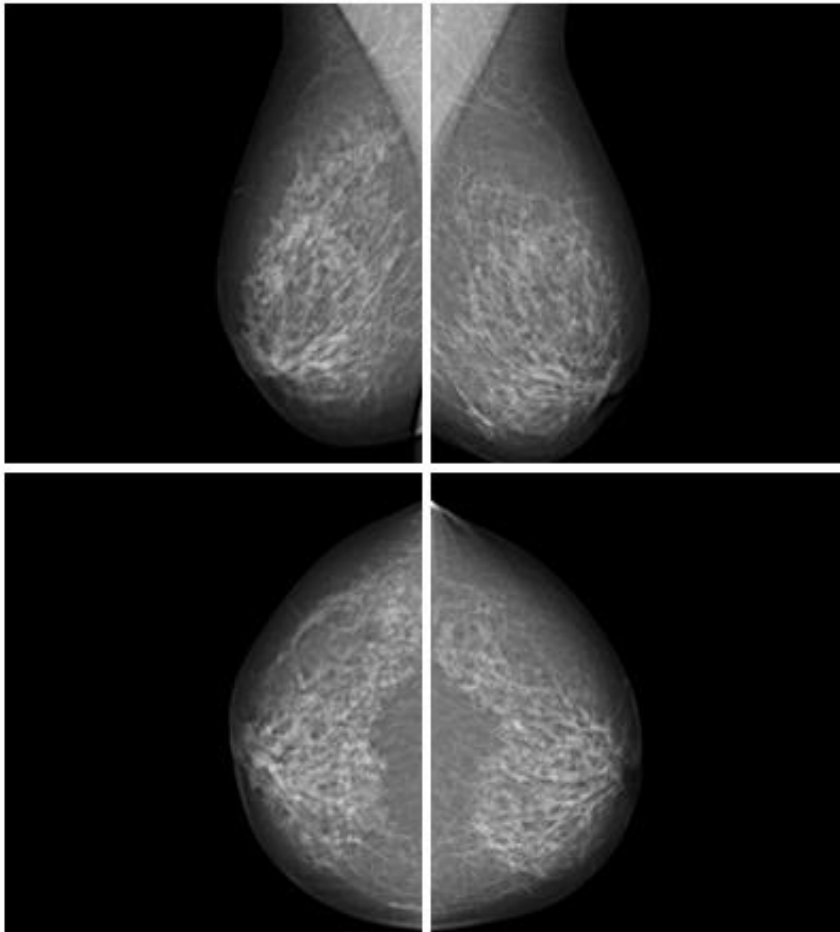
Kod asimptomatskih bolesnica slikovne metode se upotrebljavaju za „screening“ (probir) za rano otkrivanje karcinoma dojke. Glavna je svrha probirne mamografije (MMG) otkrivanje klinički okultnog karcinoma koji je malen i u ranoj je fazi razvoja. Na taj se način poboljšava rezultat liječenja i smanjuje se broj žena koje umiru od karcinoma dojke. Uspješan program probira treba prekinuti rast karcinoma dojke prije nego dođe do metastatskog rasapa.

Programi probira provedeni u Kanadi, SAD-u (Sjedinjenim Američkim Državama), Švedskoj i Velikoj Britaniji pokazali su da se stopa smrtnosti od karcinoma dojke može smanjiti periodičkim mamografskim probirom. Prema najnovijim rezultatima, postoji korist od godišnjeg probirnog programa uz uporabu mamografije i kliničkog pregleda dojki za žene u dobi iznad 40 godina (1, 11). Stopa smrtnosti žena od karcinoma dojke 1989. godine u SAD-u je iznosila 33,2 na 100 000, 2007. godine iznosila je 22,8 na 100 000, što znači smanjenje od 31,3% ili prevedeno 75 000 žena je spašeno od smrti (12).

Danas se za „screening“ zdravih žena upotrebljava jedino mamografija, jer je djelotvornost mamografskog probira u smanjivanju mortaliteta dokazana brojnim studijama, jedna od njih pokazuje smanjenje mortaliteta za 17% kod probirne mamografije u dobi 39 - 49 godina (11). Mamografija ima visoku osjetljivost i prihvatljivu specifičnost za rano otkrivanje karcinoma dojke. Mamografija je široko dostupna metoda koja je prihvaćena kao inicijalna metoda probira kod asimptomatskih žena starijih od 40 godina u cijelom svijetu. Standardno mamografsko snimanje uključuje snimanje obje dojke u dvije projekcije (kraniokaudalna projekcija i mediolateralna kosa projekcija) (1, 13) (Slika 8).

Program ranog otkrivanja raka dojke u Hrvatskoj u skladu je s odrednicama Nacionalne strategije prevencije i ranog otkrivanja raka, koje su sastavni dio cjelokupne strategije razvoja zdravstva 2006. - 2011. godine. Program je sukladan Rezoluciji o prevenciji i kontroli karcinoma (WHA 58.22 „Cancer prevention and control“), koju je usvojila Svjetska zdravstvena skupština na svom 58. zasjedanju u Ženevi 2005. godine da bi ukazala na rastući problem karcinoma u svijetu. Nacionalni program ranog otkrivanja raka dojke u Hrvatskoj „Mamma“ donesen je Zaključkom Vlade Republike Hrvatske u lipnju 2006. godine na prijedlog Ministarstva zdravstva i socijalne skrbi (14).





Slika 8. „Screening mamografija“ – uvijek se rade dvije projekcije za svaku dojku: kраниокаудална i mediolateralna kosa projekcija.

„Screening“ program može opravdati svrhu svog postojanja jedino ukoliko je dobro ustrojen i organiziran te ukoliko je njime obuhvaćena cijela populacija žena. Treba postojati jednaka mogućnost sudjelovanja svih žena u programu, a sam program mora biti prilagođen osobama koje su pod povećanim rizikom za dobijanje karcinoma dojke jer je probir obično ustrojen kako bi pokrio žene bez simptoma i s uobičajenim rizikom za dobijanje karcinoma dojke.

Mamografski „screening“ svake 2 - 3 godine, uz praćenje osoba s pozitivnim ili suspektnim nalazima, smanjit će mortalitet od raka dojke za jednu trećinu među ženama u dobi 50 - 69 godina (IARC – Međunarodna agencija za istraživanje raka). Ograničen je dokaz njegove učinkovitosti za žene u dobi 40 - 49 godina. Program obuhvaća populaciju u riziku (žene 50 - 69 godina), prema popisu iz 2001. godine u Hrvatskoj u toj dobnoj skupini ima oko 560 000 žena.

Ciljevi programa su: (1) za 25% smanjiti mortalitet od raka dojke pet godina nakon početka provođenja programa; (2) otkriti u većem postotku nego danas rak dojke u početnom (lokaliziranom) stadiju u odnosu na uznapredovale stadije bolesti i time smanjiti troškove vrlo skupog liječenja uznapredovalog stadija bolesti i (3) poboljšati kvalitetu življenja bolesnica s rakom dojke (14).

Testovi za probir uključuju: 1) visokokvalitetnu mamografiju, 2) klinički pregled dojki i 3) samopregled dojki. Mamografija bilježi promjene na dojci prosječno oko dvije godine ranije nego što te promjene dovode do stanja koje se može zapaziti kliničkim pregledom. No ipak 15 - 20% karcinoma dojki se ne može prikazati mamografijom što se naročito odnosi na dojke s velikom količinom žljezdanog tkiva.

Klinički pregled dojki treba vršiti svake treće godine za žene do 40. godine starosti (posebno u slučaju pozitivne obiteljske anamneze za karcinom dojke), a nakon toga svake godine (preporuka Američkog društva za borbu protiv raka). Njega vrše liječnici u primarnoj zdravstvenoj zaštiti /obiteljski liječnik. Samopregled dojki (od 20. godine života) treba biti dobrovoljna odluka svake žene uz prihvaćanje činjenice da samopregled ne može biti jedina metoda probira, kao i to da on ne može otkriti male tumore. U slučaju urednog nalaza probir se ponavlja svake druge godine (14, 15).

„Screening“ postupak ima za cilj izdvojiti naizgled zdrave žene koje s velikom vjerojatnošću imaju određenu bolest ili nedostatak, od onih koje to vjerojatno nemaju. „Screening“ nije dijagnostički postupak, pa se pojedine žene sa suspektnim nalazom BIRADS 4-5 šalju na daljnju dijagnostičku obradu radi potvrde raka dojke (16).

Nakon probira očekuje se 4% pozitivnih nalaza, što je godišnje 11 129 žena za daljnju obradu (14). Evaluacija svakog mamograma je zahtjevna i treba biti optimizirana. Preporučuje se neovisno dvostruko očitavanje („double reading“) mamograma i praćenje („follow-up“) procedure u odnosu na inicijalne mamografske rezultate, u smislu komprehenzivne mamografije, fizikalnog pregleda, ultrazvuka (UZV) i potencijalne biopsije.

Ne postoji metoda ili kombinacija metoda oslikavanja koje mogu apsolutno isključiti rak dojke. To je posebno važno kod dojki građenih od vrlo gustoga fibrožljezdanoga tkiva, što umanjuje osjetljivost mamografije (16). Ministarstvo zdravstva i socijalne skrbi ovlastilo je Hrvatski zavod za zdravstveno osiguranje da s izvoditeljima programa sklopi poseban ugovor za provedbu predloženog Programa (14).

Važno je uspoređivati mamografske nalaze s prethodnima i koristiti dodatne metode (poglavito ultrazvuk) kako bi se izbjegao veliki broj nepotrebnih biopsija. Mamografija je jedina metoda kojom se otkriva rani duktalni karcinom in situ koji se prikazuje mikrokalifikacijama.

Mamografija je najisplativija neinvazivna metoda oslikavanja za probir karcinoma dojke, reproducibilna je, nalazi se lako dokumentiraju, zahtijeva manje vremena liječnika u usporedbi s ultrazvukom dojki. Više od 10% palpabilnih karcinoma se ne vide na mamografskom nalazu tako da negativan nalaz na mamografiji nije dovoljan za isključenje karcinoma kod pacijentice s kliničkim simptomima (13-17).

Točnost pretrage uvelike ovisi o kvaliteti snimke te iskustvu i educiranosti radiologa koji snimke očitava. Mamografija nije savršena metoda za probir karcinoma dojke, najviše zbog niže osjetljivosti kod žena s gustim dojkama, kao i zbog velikog broja lažno pozitivnih i lažno negativnih nalaza. U SAD-u od 1000 žena u „screening“ programu, 10% (100 žena) će biti ponovno pozvano zbog daljnje evaluacije neke promjene. Od tog broja otprilike 2/3 (67 žena) neće imati razloga za daljnje pretrage (lažno pozitivan nalaz), 18 žena će imati lezije koje zahtijevaju daljnje praćenje dok će 15 žena imati sumnjivu leziju i trebat će tkivnu potvrdu dijagnoze. Od njih će 3-5 žena dobiti dijagnozu karcinoma dojke, dok će ostatak (10 - 12 žena) imati benignan nalaz biopsije i time će također činiti lažno pozitivan mamografski nalaz. Još jedan problem mamografskog probira je „cancer overdiagnosis“ ili pretjerana dijagnostika karcinoma. Ovu grupu čine tumori koji histološki ispunjavaju kriterije za karcinom, ali se ne šire i ne uzrokuju nikakvu štetu pacijentu u tijeku njegova života.

„Overdiagnosis“ vodi k nepotrebnom testiranju i liječenju koje nosi psihičke i fizičke posljedice. Postoje podaci da ovakvi tumori čine 35% svih karcinoma otkrivenih screeningom. Međutim, trenutno ne postoji način kojim bi predvidjeli kako će se ponašati neka otkrivena lezija ukoliko se ne obrađuje (12). Dok se ne pronađe bolja metoda otkrivanja ranog karcinoma dojke, mamografski probir ostaje najbolja raspoloživa metoda za smanjenje stope smrtnosti od karcinoma dojke (1).

Ultrazvuk nije prva metoda izbora za „screening“ karcinoma dojke. Glavni nedostatak mu je što ne može prikazati mikrokalifikacije koje su česta prezentacija dukalnog karcinoma in situ.

Važno je spomenuti da postoji posebna skupina žena s visokim rizikom razvoja karcinoma dojke. Kod tih je žena indiciran godišnji „screening“, i to bar 10 godina ranije od dobi u kojoj

je primjerice majka imala karcinom dojke (ali ne prije 25. godine života), a novija istraživanja pokazuju osobitu korist „screeninga“ magnetskom rezonancijom kod takvih žena (1, 13-18).

## 1.4. Dijagnostika bolesti dojke

Slikovne dijagnostičke metode su od velikog značaja za dijagnostiku patologije dojke. U kliničkoj praksi se rutinski koriste mamografija i ultrazvuk, a svoje mjesto čuva i magnetska rezonancija (MR) dojke koja se koristi u određenim indikacijama.

BIRADS („Breast Imaging-Reporting and Data System“) postoji u SAD-u od 1992. godine i predstavlja standardizirani način interpretiranja slikovnih metoda pregleda koji se primjenjuju u bolesti dojke, osmišljen i razvijen od strane ACR („American College of Radiology“). Uporabom u kliničkoj praksi te na velikom broju objavljenih znanstvenih studija, pokazalo se kako ujednačavanje terminologije opisa i kategoriziranja nalaza na takav način unapređuje komunikaciju medicinskog osoblja uključenog u dijagnosticiranje karcinoma dojke i bolesnica, olakšava interpretaciju i pohranu nalaza, procjenu rada mamografske jedinice i znanstveni rad na području dijagnostike karcinoma dojke. Prema BIRADS klasifikaciji nalaze mamografskih snimanja klasificira se u 7 kategorija: BIRADS 0-6 prema vjerojatnosti da lezija predstavlja malignu leziju (16).

BIRADS 1 i 2 kategorije označavaju uredne nalaze i ne zahtijevaju nikakvu daljnju obradu. U BIRADS 1 kategoriji ne nalazi se nikakvih promjena u dojkama, a u BIRADS 2 kategoriji nalazimo promjene koje morfološki ukazuju na benignost (npr. kalcificirani fibroadenom).

Oko 9% „screening“ mamografija će dobiti BIRADS kategoriju 3, 4 ili 5 što implicira daljnje pretrage ili češće kontrole. BIRADS 3 kategorija se danas rjeđe upotrebljava zbog toga što su kategorije BIRADS 4 i 5 te koje dovode do biopsije i definitivne dijagnoze. BIRADS 3 kategorija upućuje najvjerojatnije na benignu leziju (vjerojatnost da se radi o malignoj leziji je ispod 2% - npr. fibroadenom). Kod ove kategorije je indicirana mamografska kontrola za 6 mjeseci, zatim svakih 6 mjeseci tijekom 3 godine, kako bi se potvrdila nepromjenjivost promjene, nakon čega se nalaz može revidirati i smanjiti u BIRADS 2 kategoriju. Međutim, često ova vrsta kontrole uzrokuje nemir i neizvjesnost i za radiologa i za pacijenta koji su skloniji bržem odgovoru na pitanje. Kod BIRADS 3 lezije često se indicira komplementarni UZV pregled nakon čega se može postaviti dijagnoza ili se može učiniti ciljana citološka punkcija ili biopsija lezije kako bi dobili točnu dijagnozu. Ukoliko se preporuči UZV pregled, često nisu potrebne šestomjesečne mamografske kontrole, osim u slučajevima kada se lezija ne vidi na UZV nego samo na mamografskom pregledu.

BIRADS 4 kategorija odgovara sumnjivoj leziji. Vjerojatnost da se radi o malignoj leziji varira. Ova široka kategorija može se dodatno podijeliti u tri potkategorije BIRADS 4 A, B i C. Kategorija BIRADS 4A nosi vjerojatnost od 2 do 10% da se radi o karcinomu, kategorija 4B nosi rizik od 10 do 50%, dok mamogram okarakteriziran kao BIRADS 4C nosi vjerojatnost od 50 do 95% da se radi o karcinomu, što znači visoku vjerojatnost da se radi o karcinomu. Najčešće se viđa kategorija BIRADS 4A koja se viđa u 50% slučajeva kada se radi o kategoriji BIRADS 4, 4B se viđa u 38% slučajeva, dok se 4C viđa u 13 % slučajeva. Najčešća potvrđena histološka dijagnoza u BIRADS 4 kategoriji je ipak fibrocistična bolest (fibrocistične promjene), i to u otprilike 28% slučajeva. Lezije u BIRADS 4 u pravilu zahtijevaju tkivnu dijagnozu.

BIRADS 5 kategorija pokazuje karakteristike tipične za karcinom (vjerojatnost maligne lezije je viša od 96%), također je potrebno dobiti tkivnu dijagnozu lezije.

BIRADS 6 kategorija odgovara lezijama koje su već dokazani karcinomi, a bolesnice su u pripremi za terapijsku proceduru ili u tijeku terapijskih procedura.

BIRADS 0 kategorija rezervirana je za nepotpune ili tehnički nezadovoljavajuće preglede koje je potrebno ponoviti ili nadopuniti (16).

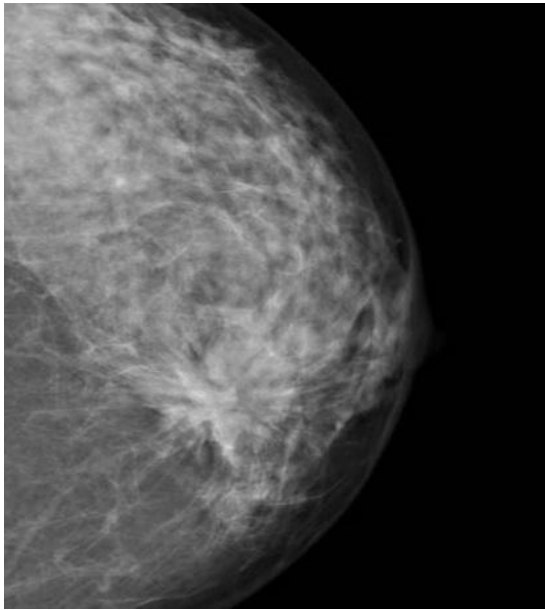
#### 1.4.1. Mamografija

Dijagnostička mamografija je pretraga koja se koristi za oslikavanje dojki kod žena s određenim simptomima ili kliničkim promjenama. Ovi simptomi uključuju sljedeće: palpabilni čvor u dojci, iscjedak iz bradavice, uvlačenje bradavice te različite promjene kože dojke. Često je diferencijalna dijagnoza benignih i malignih lezija samo na osnovu simptoma teška zbog sličnosti nalaza jer se simptomi i klinička slika benignih i malignih lezija često preklapaju.

Dijagnostička mamografija se sastoji od klasičnih projekcija koje se rade i u sklopu „screening“ mamografije te dodatnih projekcija s upotrebom kompresije ili dodatnih uvećanja određenih sumnjivih područja. Iako je katkada sama mamografija dovoljna kako bi potvrdila kliničku sumnju, potrebne su i druge metode, kao npr. ultrazvuk, magnetska rezonancija ili tkivna potvrda dijagnoze koja je danas dio standardne preoperativne obrade bolesti dojke (1, 15, 18).

Prema BIRADS leksikonu promjene na mamografiji se opisuju kao tvorbe (ukoliko je promjena vidljiva na obje mamografske projekcije), kalcifikacije, poremećaji arhitektonike (nepravilna zona koju nije moguće prikazati na obje mamografske projekcije) te područja asimetrije (16).

Maligne tvorbe se mogu prezentirati kao lezije nepravilnog oblika i granica na mamografiji (najčešća prezentacija invazivnog dukalnog karcinoma) ili kao nakupine patoloških mikrokalifikacija (najčešća prezentacija dukalnog karcinoma in situ). Često nije moguće povući jasnu granicu između benignih i malignih lezija isključivo temeljem nalaza slikovnih metoda pa je često potrebno učiniti ciljanu citološku punkciju ili biopsiju (1, 15, 18) (Slika 9).



Slika 9. Mamografija dojki, kраниокаудална projekcija – spikulirana nepravilna lezija – BIRADS 5 lezija.



#### 1.4.1.1. Gustoća dojke i mamografija

Sastav tkiva dojke je određen relativnim udjelom žljezdanog, vezivnog i masnog tkiva. Žljezdano tkivo je dugo vremena smatrano glavnim čimbenikom u fiziologiji i patologiji dojke, dok nedavna istraživanja ističu ulogu masnog i vezivnog tkiva (5). Prema dosadašnjim istraživanjima, količina žljezdanog tkiva u dojka predstavlja uglavnom nasljednu osobinu. Međutim, ipak postoje i neki egzogeni faktori koji mogu utjecati na sastav dojke i zastupljenost žljezdanog tkiva, kao što su: dob, partalni status, menopauza (19-22). Menopauzalni status, težina i broj iznesenih trudnoća utječu na mamografsku gustoću, ali čine samo 20-30% razlika u mamografskoj gustoći.

Prema studiji koju su izveli Boyd i suradnici 2012. godine, naslijeđe čini 60% razlika u gustoći u Australiji, 67% u Sjevernoj Americi i 63% u svim proučavanim zemljama. Ovi rezultati pokazuju kako populacijske razlike u postotku mamografske gustoće tkiva dojke ovise o genetičkim čimbenicima (22). Sa starenjem se smanjuje udio žljezdanog i vezivnog tkiva, a prevladava masno tkivo.

Gustoća dojke, procijenjena mamografijom, je definirana kao postotak mamograma koji je zahvaćen radiološki denznim (žljezdanim) tkivom (23). Mast je radiološki prozirna i prezentira se tamnim tonovima na mamografiji, dok su vezivno i žljezdano tkivo radiološki gusti i prezentiraju se svijetlim tonovima tj. čine ono što zovemo mamografskom gustoćom ili „denzitetom“. Radiografska gustoća dojke uvelike se razlikuje između dviju žena iste dobi, kao i kod iste žene različite dobi. Kod mladih žena dominira u dojka žljezdani parenhim pa takve dojke označavamo „gustim“ na mamografiji.

Maligni tumori dojke se u tako gustim dojka ne mogu uvijek uočiti na mamografiji zbog superpozicije okolnog žljezdanog parenhima. Kod mamografski guste dojke potrebno je učiniti komplementarni UZV pregled zbog otkrivanja patoloških promjena koje se ne vide na mamografiji, a vide se na UZV (24-26). Kod starijih žena, s involutivno promijenjenim dojka, prevladava u dojka masno tkivo, a žljezdani parenhim je atrofičan. Mamografija kod involutivnih dojki vrlo točno prikazuje tumore koji su gušći od okolnoga tkiva pa se mogu otkriti u vrlo ranoj fazi razvoja (1).

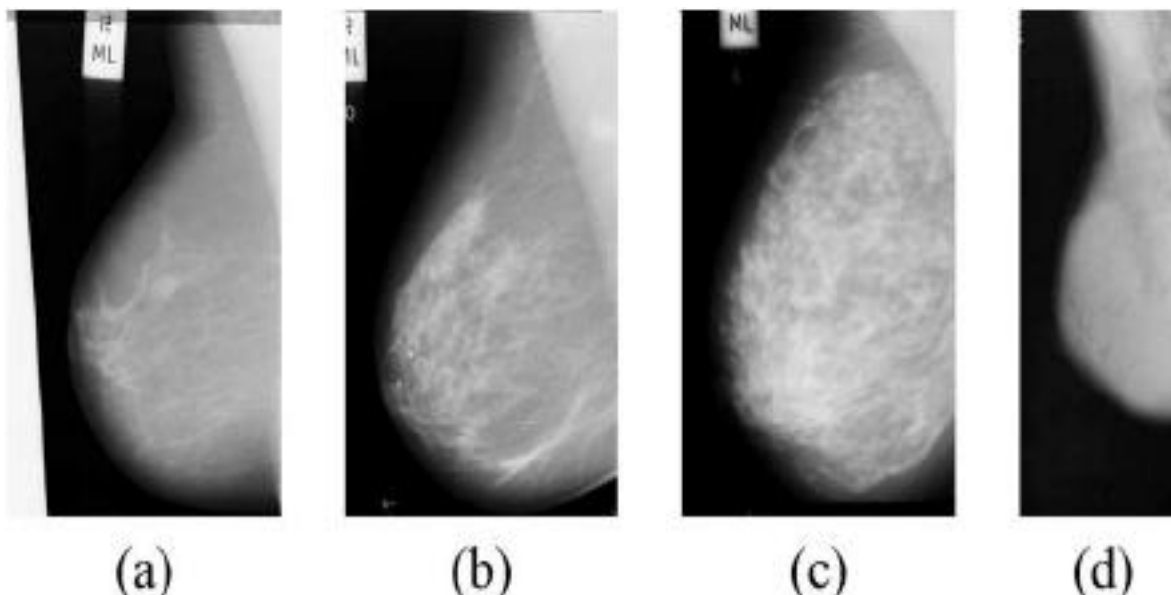
Ghosh i suradnici su prvi povezali gušće tkivo dojke na mamografiji i ultrazvuku s histološki većim udjelom žljezdanog i vezivnog tkiva. Analizirali su histološke uzorke dobivene „core-biopsijom“ (punkcija „debljom“ iglom) mamografski i ultrazvučno gustog i manje gustog

tkiva dojke te su zatim odredili histološki sastav istih, kao i određene molekularne markere (Ki 67 kao proliferacijskog markera te estrogenske i progesteronske receptore). Pronašli su kako su gušći dijelovi dojke građeni od značajno više žljezdanog i vezivnog tkiva u odnosu na masno tkivo. Također je pronađena i veća povezanost gušćih dijelova dojki i proliferativnih bolesti dojke bez atipije u usporedbi s manje gustim dijelovima što bi značilo kako je veća količina žljezdanog epitela povezana s većom vjerojatnošću da se u njemu dogodi proliferativna bolest. Nije nađena povezanost prisutnosti molekularnih markera (Ki-67, ER ili PR) s gušćim ili manje gustim dijelovima dojke kako je bilo sugerirano ranijim studijama (27).

Ranije procjene gustoće bile su potpuno kvalitativne. Wolfe je prvi još 1976. godine opisao četiri kategorije gustoće tkiva dojke te s njima povezanu veću vjerojatnost za razvoj karcinoma dojke. Ova podjela je napravljena nakon rušenja prethodne hipoteze o duktalnom uzorku u dojkama. Ta je hipoteza tvrdila kako duktalni uzorak predstavlja evolucijsku promjenu povezanu sa starenjem te da njegov udio u dojci raste kako regredira žljezdano i vezivno tkivo u starijoj dobi. Wolfe i suradnici su pokazali kako su prominentni duktusi prisutni od rane dobi i samo postaju više vidljivi kako se smanjuje udio superponiranog parenhima. Također je pronađena veza između opisanog dukalnog uzorka i prisutnosti karcinoma dojke, ranije prisutnog karcinoma dojke ili veće vjerojatnosti za razvoj karcinoma dojke kod određenih žena s faktorima rizika kao što su dob ili nuliparitet. Kategorije mamografske gustoće prema Wolfeu su: N1 – najniži rizik za razvoj karcinoma (dominantno masno tkivo s malim udjelom „displazije“ – adenoze – fibrocističnih promjena koje odgovaraju radiološki gušćem vezivnom i žljezdanom tkivu, nema vidljivog dukalnog uzorka. ), P1 – nizak rizik za razvoj karcinoma dojke (uglavnom masno tkivo s duktalnim uzorkom u prednjem dijelu dojke koji zauzima manje od jedne četvrtine volumena dojke), P2 – visoki rizik za razvoj karcinoma dojke (veći postotak dojke zauzima duktalni uzorak ili više od jedne četvrtine volumena dojke), i DY – najviši rizik za razvoj karcinoma dojke („ekstenzivna displazija“ ili gušće tkivo građeno od žljezdanog i vezivnog tkiva dojke koje skriva izražen duktalni uzorak; u najizraženijem obliku parenhim je homogen u izgledu na mamografiji i za koji su autori čak predlagali i subkutanu mastektomiju kao način prevencije karcinoma) (28).

BIRADS također ima podjelu na 4 kategorije prema mamografskoj gustoći tkiva, no radi se o kvantitativnoj procjeni. Kvantitativno prema gustoći, dojke se dijele u 4 skupine: D1 – dojka građena od <25% žljezdanog tkiva ili skoro potpuno involutivna dojka, D2 – dojka građena

od 25 – 50% žljezdanog tkiva ili mjestimično žljezdano tkivo, D3 – dojka građena od 51 – 75% žljezdanog tkiva ili heterogeno gusta dojka i D4 – dojka građena od >75% žljezdanog tkiva ili gusta žljezdana dojka. Danas se uglavnom u svijetu koristi ova kvantitativna procjena gustoće parenhima dojke (16, 24, 29) (Slika 10).



Slika 10. Prikaz dojki različite gustoće na mamografiji: a - D1 - dojke građene <25% žljezdanog tkiva, b - D2 - dojke građene od 25-50% žljezdanog tkiva, c - D3 - dojke građene 50-75% žljezdanog tkiva, d - D4 - dojke građene >75% žljezdanog tkiva. Preuzeto iz: A novel breast tissue density classification methodology. Oliver A, Freixenet J, Marti R et al. IEEE Trans Inf Technol Biomed. 2008; 12(1): 55-65.

McCormack i dos Santos Silva su proveli veliku metaanalizu o povezanosti mamografske gustoće i rizika za dobivanje raka dojke upotrebljavajući podatke od više od 14 000 žena s karcinomom dojke i 226 000 žena bez karcinoma dojke iz različitih drugih studija. Pronašli su kako je mamografski procijenjena gustoća tkiva dojke u izravnoj vezi s povišenim rizikom za dobivanje raka dojke. Rizik za dobivanje karcinoma koji je nosila mamografska gustoća tkiva nije se razlikovao kod žena različite dobi, menopauzalnog statusa ili etničke skupine i nije mogao biti objašnjen „maskiranjem“ tumora superponiranim žljezdanim tkivom (30). Međutim, ova veza je bila značajnija za žene u općoj populaciji nego za simptomatske žene, za postotak mamografske gustoće nego za Wolfove kategorije, kao i za studije incidencije u usporedbi sa studijama prevalencije (31).

Za 4 skupine prema BIRADS-u relativni rizik za dobivanje karcinoma dojke je rastao od 1,8 za masne dojke do 4,6 za guste dojke (30). Nisu nađene direktne veze između ostalih faktora rizika i mamografske gustoće. Većina premenopauzalnih žena je ipak bila u kasnim 30-im i 40-im godinama te još uvijek nije poznato je li mamografska gustoća u ranoj odrasloj dobi pokazatelj rizika kasnije u životu.

Mehanizmi kojima gustoća dojke izaziva pojačan rizik za dobivanje karcinoma dojke nije potpuno razjašnjen (32). Gustoća predstavlja razinu žljezdanog i vezivnog tkiva u dojci. Karcinomi dojke potječu od epitelnih stanica žljezdanog epitelnog tkiva pa bi veće količine parenhima mogle značiti veći broj stanica koje su pod rizikom karcinogeneze i epitelne proliferacije.

Moguće je i kako neki poznati faktori rizika utječu na rizik za karcinom dojke preko gustoće tkiva. Postotak mamografske gustoće se smanjuje s dobi što se čini paradoksalno uzevši u obzir da incidencija karcinoma dojke raste s dobi.

„Pikeov model karcinoma dojke“ je baziran na činjenici da je „izloženost tkiva dojke“ glavna mjera za opis incidencije karcinoma dojke. Izloženost tkiva dojke predstavlja izloženost tkiva hormonima i faktorima rasta, učincima menarhe, trudnoće i menopauze te osjetljivost tkiva dojke na karcinogenezu. Izloženost tkiva dojke je najveća u razdoblju menarhe, smanjuje se za vrijeme trudnoće pa za vrijeme perimenopauzalnog razdoblja i najmanja je tijekom menopauze. Pike i suradnici su pokazali kako kumulativna izloženost odgovara dobnoj incidenciji. Varijable koje utječu na izloženost tkiva dojke također utječu i na postotak mamografske gustoće, kao i prosječnu mamografsku gustoću populacije (33). Pikeova tvrdnja, kako osjetljivost dojke na karcinogenezu ovisi u najvećoj mjeri o izloženosti prije 20-e godine života, je potkrijepljena podacima o ženama koje su preživjele atomsku bombu u Japanu (34).

Istraženo je kako postoji izvantumorski potpis koji dijeli vantumorsku stromalnu mikrookolinu karcinoma dojke u dva primarna fenotipa, aktivni (ima izraženu ekspresiju gena uključenih u stvaranje fibroze) i inaktivni tip (izraženi geni koji omogućuju stanični kontakt). Aktivni tip ima puno lošije preživljavanje u usporedbi s inaktivnim tipom. Inaktivni tip je povezan s većom mamografskom gustoćom (35).

Tešić i suradnici su prvi objavili studiju vezanu za mamografsku gustoću dojke i rizik za dobivanje karcinoma dojke u području Centralne i Jugoistočne Europe (Hrvatska) gdje je intermedijarna incidencija karcinoma dojke. Rezultati su bili sljedeći: apsolutna stopa

karcinoma dojke je bila 4,9 karcinoma na 1000 mamografija, pozitivna obiteljska anamneza je bila prisutna kod 11% žena, prijašnje intervencije na dojkama je imalo 10% ispitanica, 71,1% žena je imalo BMI („body mass index“ ili indeks tjelesne mase) preko 25. Od ostalih rezultata izdvajaju se sljedeće činjenice: 9% je imalo menarhu prije 12. godine života, 11% su bile nulipare, 9,3% je imalo prvo dijete nakon 30. godine, 26,3% su uzimale oralnu kontracepciju, hormonsku nadomjesnu terapiju je uzimalo 5,8%, distribucija mamografske gustoće je bila takva da je kod samo 13,2% žena procijenjeno kako imaju heterogeno guste i guste dojke, dok je 86,8% imalo masne dojke ili dojke s raspršenim fibrožljezdanim tkivom.

Žene u 4 skupine prema mamografskoj gustoći su se razlikovale značajno prema dobi i drugim ispitivanim potencijalnim faktorima rizika za dobivanje karcinoma dojke. BMI je bio u obrnuto proporcionalnoj vezi s gustoćom dojke. Žene s pozitivnom obiteljskom anamnezom, prijašnjom intervencijom na dojkama, kasnijom menarhom, kasnijom dobi prve trudnoće i manjim brojem trudnoća su sve imale gušće dojke.

Kad su uspoređeni rizik za dobivanje karcinoma dojke između žena s raspršenim fibrožljezdanim parenhimom i onih s potpuno masnim dojkama omjer je bio 1,7, kod usporedbe gustih dojki (heterogeno gustih i izrazito gustih) s masnim dojkama omjer je bio 1,9 (36).

Mnoge druge studije su pokazale kako žene s gušćim dojkama imaju povišen rizik za dobivanje karcinoma dojke, kao i svih drugih proliferativnih lezija koje mogu biti prekursori karcinoma dojke (31, 36-44).

Istraživane su i promjene kategorija gustoće dojke iste žene, te su žene koje su promijenile kategoriju gustoće iz više u nižu imale samim time i manji rizik za dobivanje karcinoma dojke, dok su žene koje su promijenile kategoriju iz niže u višu dobile i viši rizik za rak dojke u usporedbi sa ženama koje su ostale u istoj kategoriji (45).

Karakterizacija gustoće dojke mamografijom ima nekoliko ograničenja. Ne uzima se u obzir debljina dojke i prema tome, bazirana je na projicirano područje, a ne na volumen tkiva.

Kompjutorski asistiranje metode mjerenja gustoće dojke mamografijom zahtijevaju dvije dopuštene varijable: guste i neguste dojke te ne dopuštaju prijelazne oblike. Ne postoje dodaci za različitu struju ili napon upotrijebljen za stvaranje slike, te je potrebno oko dobro educiranog radiologa i time su mjerenja subjektivna. Ovi potencijalni izvori grešaka mjerenja

mogu smanjiti stupanj očekivane povezanosti između mamografske gustoće i drugih rizika za dobivanje karcinoma dojke, kao i same bolesti.

Također, izloženost žena zračenju smanjuje mogućnost učestalih mjerenja i u odsutnosti kliničke indikacije, isključuje upotrebu mamografije u mjerenju gustoće dojke kod mladih žena.

U istom radu su predložene i druge mogućnosti za mjerenje gustoće dojke: magnetska rezonancija i ultrazvučna tomografija (46).

#### 1.4.2. Ultrazvuk dojke

Ultrazvuk se sve više upotrebljava u kliničkoj praksi zbog svojih brojnih prednosti kao što su dostupnost, bezbolnost, cijena, pretraga nema ionizirajućeg zračenja pa se može opetovano izvoditi, rezultat pretrage nije ovisan o sastavu tkiva dojke kao što je to slučaj s mamografijom.

Velika je važnost ultrazvuka i pri vođenju ciljanih punkcija i biopsija. Za optimalan UZV pregled potrebno je izabrati odgovarajući uređaj i sondu, odgovarajući način prikaza, a nužno je i poznavati normalnu ultrazvučnu anatomiju te ultrazvučnu prezentaciju benignih i malignih lezija (47).

Danas se za ultrazvučni pregled upotrebljavaju linearne sonde visoke frekvencije od 10 do 15 MHz (megaherca). Potrebno je izabrati odgovarajuću frekvenciju za određene dijelove dojke kao i pojedine lezije, ovisno o volumenu i sastavu dojke, te lokaciji/dubini lezije u dojci. Visoke frekvencije poboljšavaju rezoluciju ultrazvučnih zraka, ali se smanjuje prodornost ultrazvuka što može biti nedostatak kod pregleda većih dojki. Otvor sonde bi trebao omogućiti pregled širine 4,5 do 6,5 cm (centimetara), neki proizvođači pak proizvode sonde s većim otvorima (47-49).

Ultrazvuk je subjektivna metoda koja ovisi o osobi koja izvodi pregled tako da je potrebna precizna tehnika u svrhu optimizacije pregleda i skeniranja čitavog tkiva dojke kako se ništa ne bi promašilo i ostalo nepregledano (47).

Medijalni kvadranti se pregledaju u ležećem položaju na leđima, lateralni kvadranti se pregledaju tako da se pacijent postavi u položaj na kontralateralnom boku s rukom ispruženom preko glave. Ova pozicija izravnava tkivo dojke ispred zida prsnog koša i smanjuje debljinu tkiva koje treba pregledati (47-49).

Ultrazvučni pregled se može izvesti paralelnim parasagitalnim presjecima od gore ka dolje ili kontinuiranim transverzalnim presjecima od lateralno ka medijalno i nazad. Alternativa je radijalna tehnika koja podrazumijeva centripetalno pomjeranje sonde u radijalnom i antiradijalnom smjeru, prema bradavici i od bradavice, što odgovara normalnoj anatomiji režnjeva dojke.

Najvažnije je prikazati leziju iz barem dva smjera. Kako bi se izbjegli artefakti, potrebna je jednolična, kontrolirana kompresija tkiva sondom. Optimalan prikaz određene lezije zahtijeva

fokusiranje ultrazvučnih zraka na dubinu na kojoj je lezija lokalizirana. Sve lezije treba dinamički pregledati, uključujući elastografiju, mobilnost i granice prema drugim strukturama (47-49).

Zrela dojka je građena od žljezdanog tkiva, mliječnih kanalića, masti i vezivnog tkiva. Nezrela dojka je hipoehogena poput okolnog masnog tkiva. Kako sazrijeva, raste ehogenost žljezdanog tkiva, katkada se taj proces ne događa jednolično pa dolazi do stvaranja hipoehogenih i hiperehogenih područja.

U zreloj dojci je žljezdano tkivo sonografski hiperehogeno. Okolno masno tkivo je hipoehogeno, Cooperovi ligamenti se prikazuju kao fine linearne hiperehogene strukture koje prolaze kroz masno tkivo. S involucijom, parenhim postaje atrofičan te masno i vezivno tkivo dominiraju. Masno tkivo je hipoehogeno, vezivno tkivo ostaje hiperehogeno.

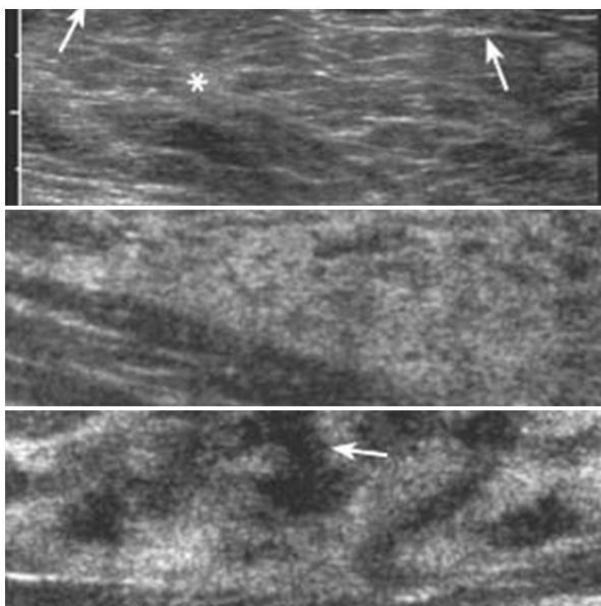
Tijekom trudnoće u dojci se dešava lobularna hiperplazija, hiperemija i zadržavanje tekućine. Sonografski, ehogenost tkiva se smanjuje s povećanim udjelom vode. Kasnije u trudnoći se vide prošireni kanali. Hormonska nadomjesna terapija uzrokuje proliferaciju žljezdanog parenhima koje tada izgleda homogeno i hiperehogeno, no naravno postoje varijacije (16, 47, 50, 51).

Važnost ultrazvuka je posebno izražena kod mamografski gustih žljezdanih dojki bez uočljivih lezija, kod kojih su male cistične i solidne lezije na mamografiji maskirane okolnim gustim parenhimom. Na ultrazvuku se ove lezije vide zbog razlike u ehogenosti između lezije i okolnog tkiva (52, 53).

Ultrazvuk je indiciran kod evaluacije palpabilnih lezija u dojkama, čak i ukoliko je mamografski nalaz negativan te kako bi se procijenile promjene otkrivene mamografijom ili MR-om (BIRADS 3, 4 i 5), kao i za procjenu implantata u dojkama te aksilarnih limfnih čvorova.

Prema nalazu B-mod („brightness mode“) ultrazvuka, dojke se mogu podijeliti prema procijenjenom sastavu i strukturi tkiva dojke, također prema ACR BIRADS kriterijima. Prema njima, dojke se dijele u 3 skupine: homogene – involutivne dojke, homogene – žljezdane dojke i heterogene dojke (miješani oblik) (16) (Slika 11).





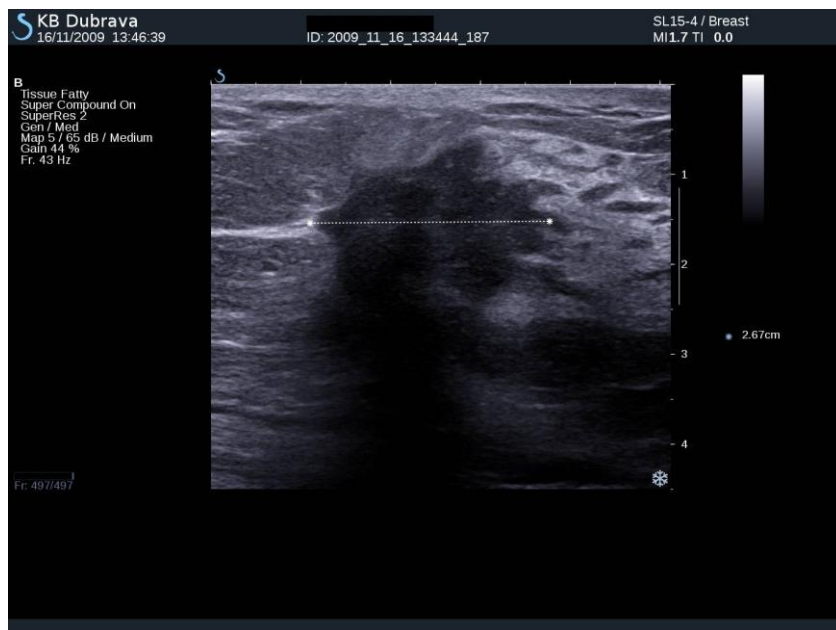
Slika 11. Prikaz dojki različite gustoće na ultrazvuku: prva slika – homogeno masne dojke – uglavnom su prikazani masni režnjevi uz hiperehogene Cooperove ligamente i druge vezivne strukture (strelice) s tankim slojem žljezdanog tkiva (strelica); druga slika – homogeno žljezdane dojke – vidi se jednoliko ehogeno žljezdano tkivo; treća slika – heterogene dojke – zastupljeno je ehogeno žljezdano tkivo te hipoehogeni kanalići (strelica). Preuzeto iz: ACR BIRADS, 4th ed., 2003.

Ultrazvuk je pogodan i za probir određenih ciljanih skupina žena. Radi se o metodi izbora za pregled mladih žena kojima se ne radi mamografija zbog osjetljivosti žljezdanog parenhima na ionizirajuće zračenje (54, 55).

Ultrazvuk je važan kod ciljanih „ultrazvučno vođenih“ punkcija i biopsija kojima se postavlja tkivna dijagnoza promjena u dojkama. Uz pomoć ultrazvuka moguće je kontrolirati položaj igle „u živom vremenu“ tijekom cijelog zahvata pa možemo biti sigurni kako je uzorak tkiva uzet s pravog mjesta (56).

Sonografski, karcinomi se uglavnom prezentiraju kao hipoehogene tvorbe nepravilnog oblika i granica, vertikalno orijentirane sa stražnjom akustičkom sjenom te imaju patološku vaskularizaciju na „color“ (obojenom) ili „power“ (osnaženom) dopleru (Slika 12).

Također postoji i velik dio „sive“ zone u kojoj je diferencijalna dijagnoza između benignih i malignih lezija prema sonografskom prikazu iznimno teška.



Slika 12. Ultrazvuk dojki – prikaz karcinoma dojke na ultrazvuku kao nepravilne hipoehogene tvorbe s dorzalnom akustičkom sjenom.

BIRADS klasifikacija je prilagođena za nalaze ultrazvučnih pregleda dojki sa sličnom standardiziranom terminologijom i klasifikacijom nalaza u sedam kategorija, kao i za mamografiju. Prema očekivanom riziku za malignost promjene i planiranju daljnjeg postupka s nađenom promjenom ultrazvučne BIRADS kategorije prate u potpunosti mamografsku BIRADS klasifikaciju (16, 54).

U strukturiranom nalazu, BIRADS preporučuje prvo definirati ehostrukturu dojke, zatim opisati fokalne lezije uzimajući u obzir određene značajke te odrediti kategoriju nalaza koja odražava nivo sumnje na malignu tvorbu. Ehostruktura dojki se opisuje na sljedeći način: homogene inolutivne dojke, homogene fibrožljezdane dojke i heterogene dojke (16). Tvorba je lezija vidljiva na dvije projekcije (47).

Sve značajke treba oprezno analizirati te ocijeniti razinu sumnje na malignu tvorbu prema najboljim značajkama. Ultrazvučni nalaz treba korelirati s nalazom mamografije ili magnetske rezonancije kad god je to moguće. Često pri tome dolazi do diskrepancije u lokaciji lezije na različitim slikovnim modalitetima zbog toga što se npr. MR snima u ležećem

položaju na trbuhu dok se UZV pregled odrađuje u ležećem položaju na leđima ili boku (47, 57).

Japansko društvo za ultrazvuk dojke i štitnjače je 2004. godine izdalo smjernice za klasifikaciju lezija dojke prema ultrazvučnom nalazu. Ova podjela se u jednoj mjeri slaže s BIRADS kategorizacijom UZV nalaza. Prema toj podjeli sve lezije u dojkama se dijele na tvorbe („mass“) i promjene koje se ne mogu nazvati tvorbama („non mass“) (58).

U novije vrijeme sve se više koriste novi dodaci klasičnom ultrazvučnom B-moda prikazu, kao što su: „compound imaging“ (složeno oslikavanje), „harmonic imaging“ (harmoničko oslikavanje), panoramski prikaz, „color“ (obojeni) i „power“ (osnaženi) dopler, sonoelastografija, 3D (trodimenzionalan) ultrazvuk.

„Compound imaging“ upotrebljava elektroničko zakošenje UZV snopa za stvaranje slika iz brojnih različitih kutova snimanja.

„Harmonic imaging“ dodatno unapređuje prostornu i kontrastnu rezoluciju; harmoničke frekvencije se upotrebljavaju za stvaranje slike dok su originalne, fundamentalne frekvencije zakočene inverzijom faza između dva iduća pulsa.

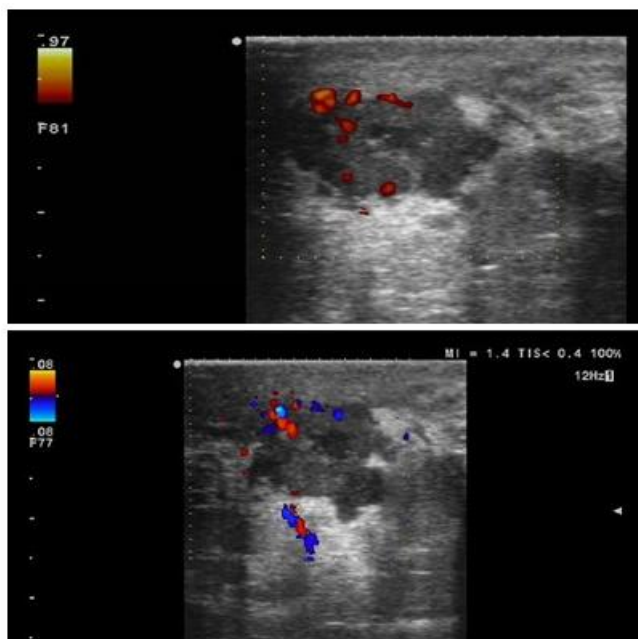
„Extended field of view“ ili panoramski prikaz je manje koristan u oslikavanju dojke nego npr. za prikaz mišića ili nekih površnih struktura tijela, no ipak se može koristiti za prikaz multifokalnih lezija u dojkama (59).

Sonde za „color“ i „power“ dopler upotrebljavaju visoke doplerske frekvencije ( $\geq 7$  MHz) koje omogućuju dobar prikaz promjena krvnih žila. Maligni vaskularni uzorak se prezentira kao hipervaskularan sa žilama uz rub tumora koje se šire u centar lezije, granaju se i izrazito su nepravilne s niskim otporom. Krvne žile benignih lezija su paralelne s površinom lezije (Slika 13).

Međutim, ova pravila se ne mogu uvijek primijeniti u kliničkoj praksi i često dolazi do preklapanja različitih doplerskih osobina lezija; značajke lezije prikazane u sivoj skali (B-mod) su presudne za razlikovanje benignih i malignih lezija, kao i za odabir lezija za biopsiju (60).

3D ultrazvuk se upotrebljava u sonografiji dojke s automatiziranim načinom i ručnim 3D sondama. Automatizirani UZV dojke se nedavno razvio u SAD-u kao alternativa dosadašnjem UZV pregledu u kojem se sonda drži i pomjera ručno. Pri ovakvom pregledu, dobije se više

od 3000 slika u sagitalnim, koronarnim i transverzalnim presjecima od kojih se kasnije prave 3D rekonstrukcije koje će pregledati radiolog. Pacijenti se pozivaju na dodatne UZV preglede kako bi se razjasnili nejasni nalazi automatiziranog UZV pregleda. Automatizirani ležeci 3D ultrazvuk dojke se upotrebljava za "screening" karcinoma dojke. Potrebno je još dodatnih studija koje bi procijenile kliničku važnost automatiziranog UZV-a u usporedbi s dosadašnjim načinom pregleda (61).



Slika 13. Prikaz „power“ doplera (gornja slika) i „color“ doplera (donja slika) u dojci - prikaz vaskularizacije solidne tvorbe u dojci.

#### 1.4.2.1. Elastografija

Mehanička svojstva dojke, kao što su tvrdoće tkiva te utjecaj mehaničkih sila na fiziologiju tkiva dojke, do sada su premalo istraživana (62).

Ultrazvučno oslikavanje elastičnosti u središtu je interesa istraživača posljednjih 20 godina s ciljem postizanja slike mekih tkiva koja će pokazati i njegova svojstva, kao što su tvrdoća i viskoznost. Naime, mnoga meka tkiva mogu imati jednaku oku prepoznatljivu ehogenost (u B-modu tvrda i meka tkiva imaju jednaku ehogenost), ali se mogu razlikovati u mehaničkim svojstvima što omogućava određivanje anatomskih granica te izdvajanje bolesnog tkiva (63, 64).

Ove tehnike nastavljaju tradiciju drevne tehnike palpacije kao ispitivanja tvrdoće tkiva. Koncept dijagnosticiranja bolesti ispitivanjem mehaničkih svojstava mekih tkiva je poznat više od 2000 godina. Hipokrat je prvi opisao manualnu palpaciju dojke kao metodu otkrivanja tumora dojke. Već je poznato da različiti patološki procesi (tumori, fibroze) dovode do promjene tvrdoće tkiva i to zbog upalne i dezoplastične reakcije tkiva u odgovoru na rast tumora. Bolesna tkiva postaju tvrđa od okoline zbog većeg broja stanica ili ožiljnih vezivnih promjena (63, 65).

Postoji razlika između termina „elastični modul“ i kolokvijalnog termina „elastičnost“. Elastični modul (Youngov modul) u fizici je stupanj tvrdoće datog materijala. Visoki elastični modul imaju materijali koji su tvrđi, a nizak elastični modul imaju materijali koji su mekani. Kada se koristi termin elastičnost u sonoelastografiji, tada niska elastičnost znači tvrdo tkivo, a visoka elastičnost znači mekano tkivo.

Meka tkiva su veoma kompleksni heterogeni materijali te su u oslikavanju elastičnosti učinjeni veliki pomaci kako bi se pojednostavila analiza i interpretacija slika elastičnosti. Tvrdoća tkiva se može opisati njegovim Youngovim modulom (E) koji je mjera otpora medija na kompresivnu deformaciju. Tkiva s višim Youngovim modulom, kao što su mišićno i vezivno tkivo, su otpornija na deformaciju nego popustljiva tkiva, kao što je mast.

Tkiva se deformiraju u odgovoru na primijenjeni stres ( $\sigma$ ); u slučaju manualne palpacije stres je zapravo sila koju proizvode prsti kliničara na određeno područje tijela. Deformacija tkiva koja se dogodi pod primijenjenim stresom zove se smicanje ili istezanje ( $\epsilon$ ).

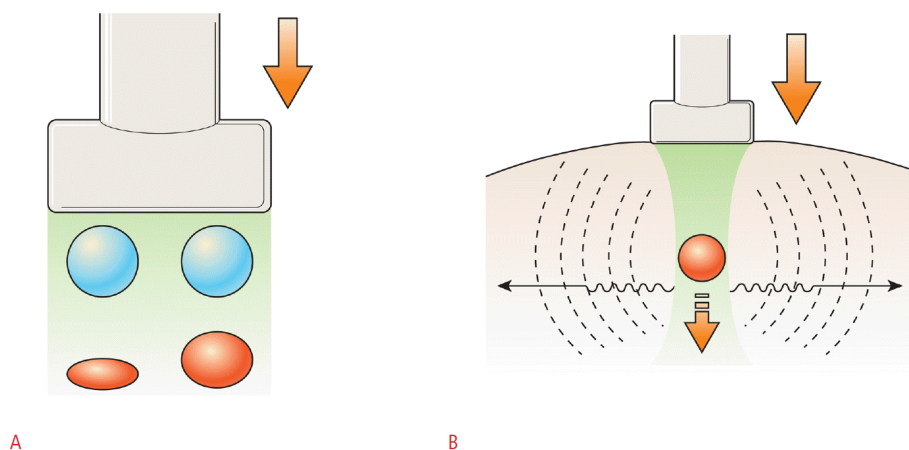
Napravljene su brojne pretpostavke na području oslikavanja elastičnosti tkiva kako bi se pojednostavila analiza i interpretacija slike elastičnosti. Npr. tkivo je linearno (razina smicanja je rezultat stresa), elastično (vraća se u prvobitno stanje kada se otkloni primijenjeni stres), izotropno (značajke tkivnog sastava ne ovise o orijentaciji) i nekompresibilno (volumen tkiva ostaje isti pod utjecajem smicanja zbog visokog udjela vode u tkivnom sastavu).

Pod ovim pretpostavkama, mogu se dovesti u vezu stres i smicanje (istezanje) tkiva Youngovim modulom:  $E = \sigma / \varepsilon$  (66), po kojem je E Youngov modul tkiva koji je direktno proporcionalan količini primijenjenog mehaničkog stresa na tkivo, a obrnuto proporcionalan istezanju tkiva koje se događa pod primijenjenim stresom.

Sonoelastografija je nova, dinamička ultrazvučna tehnika kojom se procjenjuje tvrdoća tkiva mjerenjem stupnja distorzije tkiva pod primjenom vanjske sile.

Najviše je upotrebljavana u procjeni patologije difuznih lezija jetre i lezija dojki, a većina elastografskih tehnika upotrebljava vanjsku kompresiju. Neki je nazivaju i ehopalpacijom.

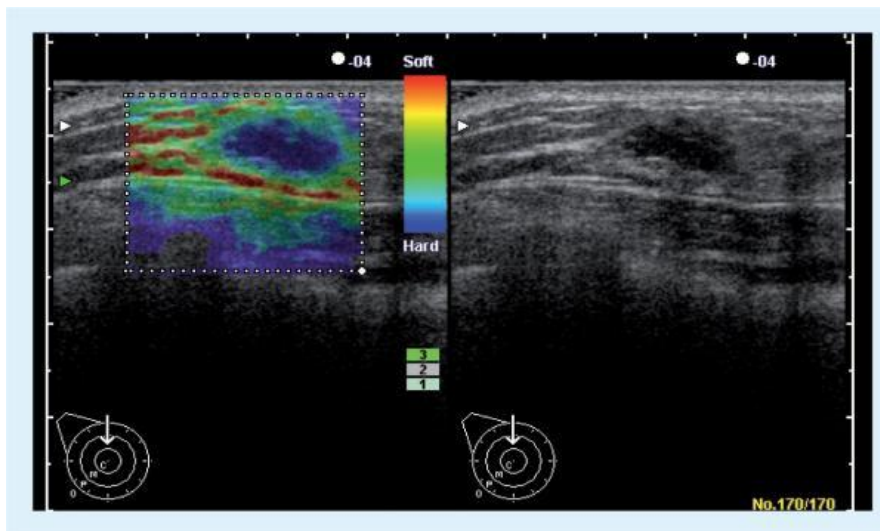Postoje dva sonoelastografska načina prikaza trenutno u kliničkoj primjeni. To su „strain“ (istezanje) i „shear wave“ (valovi smicanja ili posmični valovi) elastografija (Slika 14).



Slika 14. Princip elastografije – A: „strain“ elastografija procjenjuje tkivnu elastičnost preko deformacije tkiva uzrokovane kompresijom tako što je deformacija veća u mekšim tkivima u odnosu na tvrda tkiva; B: „shear-wave“ elastografija procjenjuje elastičnost preko brzine prolaska „shear“ valova tako što je brzina veća u tvrdim tkivima u odnosu na meka tkiva. Preuzeto iz: Ultrasound elastography for thyroid nodules: recent advances. Kwak jY, Kim EK. Ultrasonography 2014; 33(2): 75-82.

„Strain“ elastografija upotrebljava kompresiju na tkivo i mjeri efekt promjene oblika tkiva te tako daje kvalitativnu informaciju o tvrdoći tkiva. Kompresija na tkivo se može aplicirati manualno ili putem „push“ (napada) ultrazvučne sile („acoustic radiation force imaging“ – ARFI - oslikavanje upotrebom akustičke sile) (67).

UZV slika se postiže prije i nakon kompresije UZV sondom, a program uređaja omogućuje točno mjerenje distorzije tkiva tijekom propagacije UZV snopa. Nakon toga se elastogram superponira na B – prikaz i prikazuje tvrdoću tkiva različitim bojama: crvene nijanse predstavljaju elastična, meka tkiva, a plave lezije su tvrde, reducirane elastičnosti (Slika 15).



Slika 15. Invazivni duktalni karcinom dojke dokazan biopsijom prikazan Hitachi elastografijom u živom vremenu – lezija je prikazana kao područje manjeg istezanja (plavo) što označava tvrde promjene, za razliku od dobroćudnih lezija koje imaju jednoliki elastografski prikaz s okolnim zdravim tkivom. Preuzeto iz: Palmeri ML, Nihgtingale KR. What challenges must be overcome before ultrasound elasticity imaging is ready for the clinic? *Imaging Med* 2011; 3(4): 433-444.

Ovakav prikaz i upotreba manualne kompresije je karakterističan za Hitachi i ostale proizvođače koji su razvijali „strain“ elastografiju (68), kao što su Siemens Medical Solutions, GE (General Electric) Healthcare i Philips (63).

Ova metoda ima neke nedostatke: dobivena mapa elastičnosti je izrazito ovisna o kompresibilnosti organa te o jačini kompresije ispitivača (68). Dobivena informacija govori o procijenjenom istezanju tkiva na datom mjestu, ali ovisi o ispitivanim mehaničkim svojstvima okolnog tkiva i nije kvantitativna metoda (64).

ARFI se također upotrebljava za kvalitativni prikaz tkivne elastičnosti. Zasniva se na ARFI koji prolazno deformira meka tkiva što rezultira stvaranjem polja pomjeranja koja se upotrebljavaju za stvaranje slike relativne tvrdoće u području interesa. Siemens Medical Solutions je implementirao verziju oslikavanja s ARFI u jedan od njihovih ultrazvučnih uređaja.

ARFI se upotrebljava i za karakterizaciju tkiva kroz harmoničke ekscitacije kroz „harmonic imaging“ (HI). HI upotrebljava ARFI za stvaranje vibracija tkiva i tada stvara sliku temeljenu na amplitudi i frekvenciji odgovora tkiva na tu ekscitaciju (63).

Obje prikazane vrste elastografskog prikaza su potpuno kvalitativne i time se iznjedrila potreba za stvaranjem kvantitativne metode koja može izmjeriti tkivnu elastičnost.

„Shear-wave“ elastografija (SWE) generira, hvata i kvantificira brzinu „shear“ (posmičnih valova) vala i omogućuje kvantitativnu analizu elastičnosti lezija u dojci na način da stvara u živoj slici kvantitativnu bojom kodiranu mapu lokalne tkivne elastičnosti.

Bazira se na principu koji koristi fokusirane UZV snopove i odašilje niskofrekventne „shear“ valove u tkivo i u njemu stvara mehaničke vibracije. Posmični valovi putuju kroz tkivo te u tom prolazu različite tkivne heterogenosti utječu na njihov tijek. Brzina propagacije posmičnih valova ovisi o elastičnom modulu tkiva (64). Posmični valovi putuju sporije u mekšem tkivu, a brže u tvrdem tkivu (69).

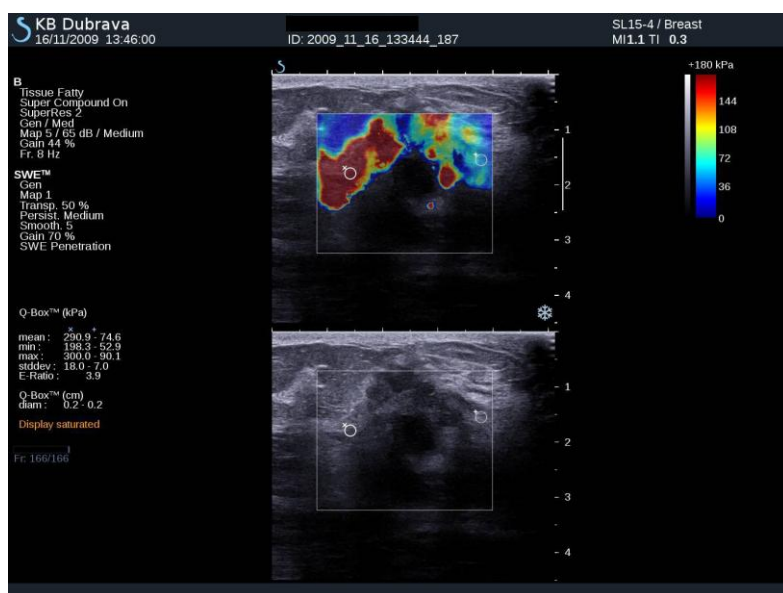
Ultrabrzi skener koji može snimiti  $\geq 5000$  slika u sekundi je od iznimne važnosti jer može i stvarati ove posmične valove i snimati prolazak kroz tkivo istih. Ovakav uređaj je stotinjak puta brži od konvencionalnog UZV uređaja.

Elastičnost tkiva se može kvantitativno izmjeriti iz brzine prolaska posmičnog vala kroz tkivo upotrebljavajući inverzijske algoritme. Brzina posmičnih valova može se izraziti kao brzina („velocity“ -  $V_s$ ) u m/s (metrima u sekundi) ili kao Youngov modul (u kilopaskalima (kPa)) uz prikaz elastičnosti u boji.



„Shear-wave“ elastografija omogućuje prikaz tkivne elastičnosti u manje od 20 ms (milisekundi), čak i u izrazito viskoznom mediju kao što je dojka (67). Posmični val se generira bez manualne kompresije pa je metoda neovisna o osobi koja vrši pregled, a također je i reproducibilna.

Kodiranje tvrdih i mekih lezija bojom potpuno je suprotno od uređaja koji rabe „strain“ elastografiju, dakle kod SWE su meka tkiva prikazana plavom bojom, dok su tvrda tkiva prikazana crvenom bojom (68) (Slika 16).



Slika 16. Prikaz biopsijom dokazanog invazivnog dukalnog karcinoma „shear-wave“ elastografijom na uređaju Aixplorer, Supersonic Imagine. Najtvrdi dio lezije je prikazan crvenom bojom, za razliku od prikaza „strain“ elastografije.

Siemens Medical Solutions je napravio verziju „shear“ elastografije u kojoj se posmični valovi stvaraju pod utjecajem ARFI te se kvantitativna elastičnost dobije mjerenjem vremena dolaska „shear“ valova. Siemens je implementirao verziju ARFI „shear“ elastografije na njihov uređaj ACUSON S2000® kao Virtual Touch™ Tissue Quantification tool. Uglavnom se upotrebljava za evaluaciju i dijagnosticiranje jetrene fibroze.

SuperSonic Imagine je izbacio na tržište njihov ultrazvučni uređaj Aixplorer® koji kvantitativno mjeri elastičnost tkiva prema propagaciji posmičnih valova i najviše se koristi za lezije u dojka, jetri, štitnjači i prostati (63) (Slika 16).

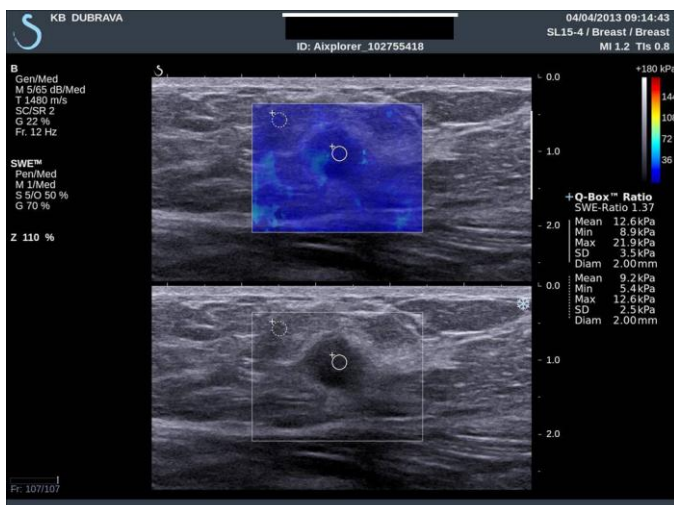
Postoje i drugi modaliteti za oslikavanje elastičnosti, od kojih je najvažnija elastografija magnetskom rezonancijom (MRE) (65). Klinička je važnost MRE u dijagnosticiranju jetrene fibroze bez potrebe za jetrenom biopsijom. MRE se intenzivno istražuje u patologiji mozga, dojke, krvnih žila, srca, bubrega i skeletnih mišića, kao i nekih organa koji nisu pogodni za pregled UZV kao što su pluća.

Moguće je kako će istraživanja pokazati da su MRE i sonoelastografija metode koje mogu djelovati sinergistički u kliničkoj praksi i mogu zadovoljiti različite potrebe (npr. oslikavanje u živom vremenu s UZV-om vrs poboljšan kontrast mekih tkiva sa „screeningom“ tkiva u 3D s MRE) (63).

Mnogo je radova dokazalo korist elastografske metode u diferenciranju malignih i benignih lezija dojke (64, 70-77). Elastografija je sposobna razlikovati komplicirane cistične lezije od solidnih bez obzira na ehogeni sadržaj ciste što često izaziva nedoumice kod pregleda u B modu. Naime, posmični valovi ne putuju kroz tekućinu i ciste pokazuju elastografsku vrijednost od 0 kPa. Takvu značajku ne pokazuju solidne lezije (64, 70).

Sve solidne lezije se mogu prikazati elastografski. Srednja elastografska vrijednost malignih lezija je oko  $146,6 \text{ kPa} \pm 40,1$  (standardna devijacija (SD)) dok benigne lezije pokazuju vrijednosti od oko  $45,3 \text{ kPa} \pm 41,1$  ( $P < 0,001$ ) (64) (Slika 17).

Drugi radovi su prijavili srednju elastografsku vrijednost benignih lezija od 41 kPa i malignih lezija od 179 kPa (73).



Slika 17. Prikaz fibroadenoma „shear-wave“ elastografijom na uređaju Aixplorer, Supersonic Imagine. Benigne lezije imaju elastografske vrijednosti slične okolnom tkivu. Fibroadenom je prikazan plavom bojom (meke lezije).

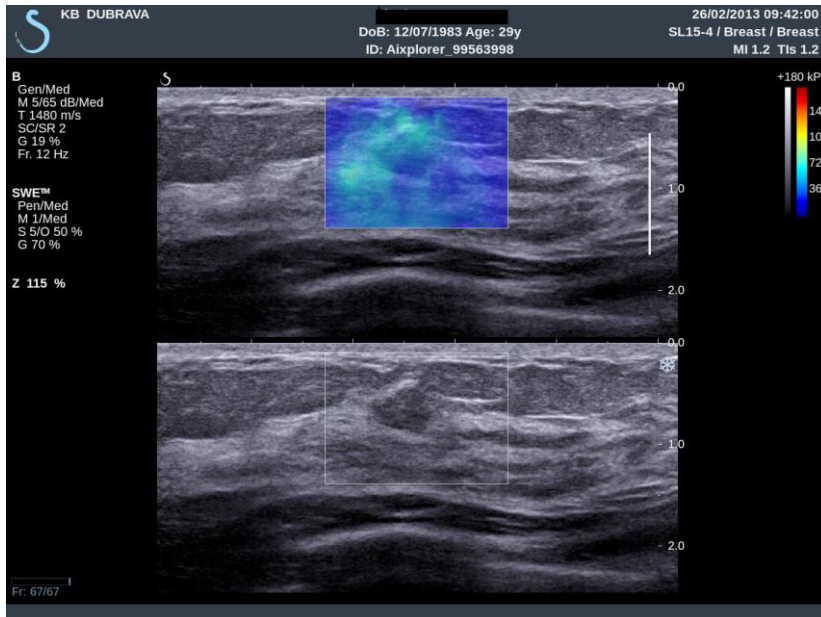
Najveći doprinos za upotrebu elastografije u kliničkoj praksi je dala Bergova studija. Ona nam je donijela određene kriterije koji se mogu koristiti za razlikovanje benignih i malignih lezija elastografijom. Kriteriji su podijeljeni u kvantitativne i kvalitativne. Kvantitativne značajke koje se mjere elastografijom su: srednja, maksimalna i minimalna elastografska vrijednost lezije, srednja elastografska vrijednost okolnog tkiva (masti) te omjer elastičnosti lezije i masti (E ratio). Kvalitativne značajke koje se gledaju su: boja, oblik i homogenost tvorbe na elastografiji. Boja na elastografiji može biti klasificirana kao plava (meke lezije), zelena (nešto tvrđe od plavih), žuta i narančasta (srednji oblici tvrdoće), crvena (tvrde lezije) te crna (bez prikaza posmičnog vala u tvorbi). Oblik na elastografiji može biti pravilan (karakterističan za benigne lezije) i nepravilan (karakterističan za maligne lezije). Homogenost elastografskog prikaza tvorbi može biti: homogene lezije (benigne tvorbe), umjereno homogene i heterogene (maligne tvorbe) (73).

U ovoj studiji su ispitivači upotrebom kvalitativnih i kvantitativnih elastografskih značajki lezije povećali kategoriju BIRADS-a kod BIRADS 3 lezija ili smanjili kategoriju BIRADS-a kod BIRADS 4a lezija i time povećali specifičnost UZV s 61,1% na 78,5%. Upotrebom elastografskih značajki (ovalni oblik,  $EI \max \leq 80$  kPa (5,2 m/s), plava boja lezije kada je skala postavljena na maksimum od 180 kPa (7,7 m/s)) može se smanjiti broj nepotrebnih biopsija kod BIRADS 4a tvorbi kod kojih postoji niža sumnja na malignost. Tvrdoća na SWE je pomogla identificirati nekoliko malignih promjena među ovalnim, oštro ograničenim promjenama bez suspektih B-mod osobina koje bi inače završile kao BIRADS 3 kategorija. Prilikom UZV BIRADS kategorizacije nalaza promjene u dojkama, dodatak elastografskih značajki tvorbe poboljšava specifičnost UZV-a bez gubitka osjetljivosti istog (73).

No ipak postoje i primjeri kada elastografija kod određenih malignih tumora dojke (triple (trostruko) negativni karcinomi dojke) može pokazati niže elastografske vrijednosti od onih za invazivni duktalni karcinom, kao i kvalitativne značajke karakteristične za benigne lezije (npr.boja) (Slika 18).

Radi se o posebnoj skupini karcinoma dojke koji imaju lošiju prognozu i manje mogućnosti za terapiju jer se radi o karcinomima koji nemaju estrogenske, progesteronske i HER 2

(„human epidermal growth factor receptor 2“ – receptor za ljudski epidermalni faktor rasta 2) receptore te prema tome takvim pacijenticama jedino preostaje kemoterapija kao modalitet sistemskog liječenja. Ovi tumori imaju lošu prognozu zbog agresivne tumorske biologije i nedostatka učinkovite terapije. Čine 15% svih karcinoma dojke i uglavnom se prezentiraju kao veliki tumori visokog gradusa s velikom učestalošću recidiva i udaljenih metastaza (78).



Slika 18. Prikaz elastografijom triple negativnog karcinoma dojke koji pokazuju elastografske značajke kao benigne lezije (plava pravilna homogena tvorba). Ovdje su prikazane kvalitativne elastografske značajke: boja, oblik i homogenost.

Inicijalni rezultati elastografije u živom vremenu za karakterizaciju lezija u dojci pokazuju kako ova tehnika može donijeti značajne nove dijagnostičke informacije. Ove informacije dalje mogu unaprijediti izbor pacijenata za biopsiju što bi značilo smanjenje broja biopsija benignih lezija dojke (71).

Pri usporedbi mamografije, ultrazvuka i elastografije u dijagnosticiranju solidnih lezija dojke, elastografija je pokazala najveću specifičnost (95,7%) uz najmanji broj lažno pozitivnih rezultata (4,3%). Točnost elastografije (88,2%) je veća od točnosti UZV (72,6%). Nema razlike u osjetljivosti i stopi lažno negativnih rezultata između ove tri metode. Kombinacija B-mod UZV i elastografije ima najveću osjetljivost (89,7%) i točnost (93,9%) uz najmanji broj lažno negativnih rezultata (9,2%) (77).

Elastografija ima visoku osjetljivost u karakterizaciji malignih lezija u dojkama. Moguća je određena razina varijabilnosti u specifičnosti metode između različitih dojki ili različitih pregledavača zbog razlika u tehnici elastografskog pregleda i načina mjerenja lezije (72).

Mnogo se polemika vodilo o reproducibilnosti elastografije nakon početnog oduševljenja, no velika prospektivna, multicentrična studija koju su izveli Cosgrove i suradnici je pokazala kako je elastografija izrazito reproducibilna. Pouzdanost mjerenja (reproducibilnost) između mjerenja istog pregledavača je skoro savršena dok je reproducibilnost između različitih pregledavača umjerena, no iste je razine, ako ne i viša, od reproducibilnosti pregledavača kod određivanja BIRADS kategorije. Najreproducibilnija elastografska značajka između različitih pregledavača je homogenost lezije i maksimalna elastografska vrijednost lezije (Elmax) (69).

Razvijaju se i kompjutorski sustavi koji bi analizirali elastografske značajke (CAD). Dosadašnja istraživanja su pokazala obećavajuću ulogu kod razlikovanja benignih i malignih lezija u dojkama (76).

### 1.4.3. Magnetska rezonancija

Magnetska rezonancija dojke izvodi se na supravodljivim magnetima snage magnetskog polja od 1 do 1,5 Tesle (T) uz korištenje posebnih zavojnica za dojke („breast coils“) te uz intravensku primjenu paramagnetskog gadolinijskog kontrastnog sredstva (gadoterat meglumin). Pacijentica pri pregledu leži potrbuše s obje dojke položene u zavojnice za dojke.

MR prikazuje procese u dojci koji imaju patološku vaskularizaciju i pojačano nakupljaju kontrastno sredstvo. To je, uz ostale bolesti, odlika i malignih tumora (1, 79).

Međutim, nakupljanje kontrastnog sredstva ovisi i o fazi menstrualnog ciklusa u premenopauzalnih žena. Zbog toga je važno raditi pretragu u točno određenoj fazi menstrualnog ciklusa (5. - 12. dan nakon početka menstruacije), inače će normalan parenhim nakupljati kontrastno sredstvo i time zamaskirati i otežati interpretaciju nalaza (80).

Klasični MR pregled dojki počinje prekontrastnim T1 ili T2 sekvencama za orijentaciju o anatomiji dojke i zida prsnoga koša, zatim slijedi T2 brza spin eho sekvenca, postkontrastna dinamička T1 sekvenca (dinamička jer se zapravo radi o T1 sekvenci prije kontrastnog sredstva i multiplim sekvencama nakon primjene kontrastnog sredstva) (81).

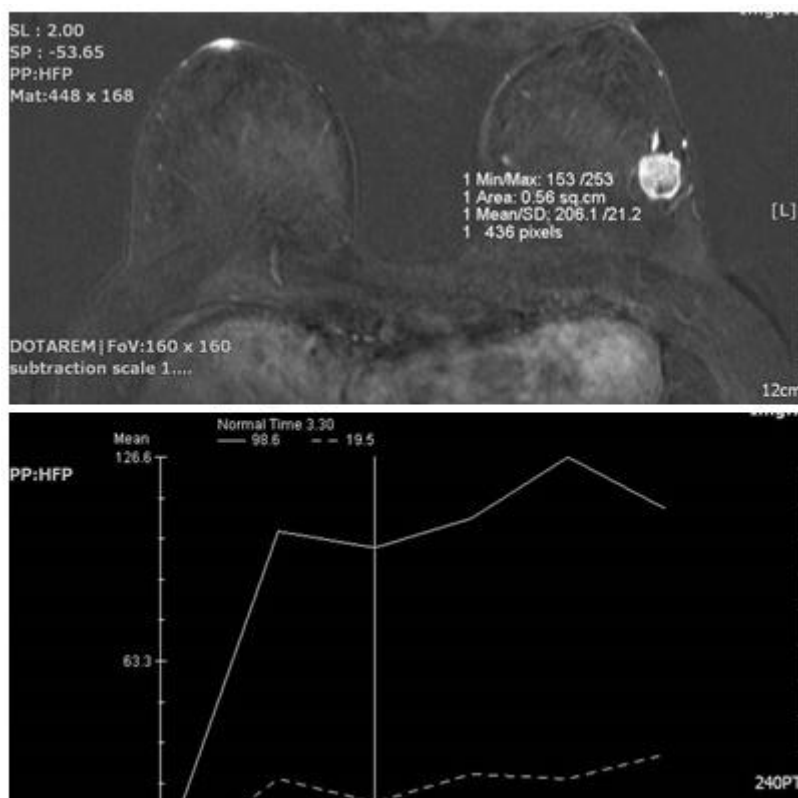
Pokazalo se da MR bez upotrebe kontrastnog sredstva nema veću ulogu u dijagnostici promjena u dojčkama. Najveće nakupljanje kontrastnog sredstva u tumoru se događa 2 minute nakon aplikacije kontrasta te je važno napraviti pravovremene slike jer će se visoko vaskularizirani tumori tada najbolje vidjeti u odnosu na pozadinu (82) (Slika 19).

Uvedeni su i MR BIRADS kriteriji interpretacije nalaza kojih se potrebno držati pri donošenju odluke o kategorizaciji nalaza. Prema BIRADS klasifikaciji MR-om se opisuju sljedeće značajke tvorbe: način imbibicije („mass“ (tvorba), „non-mass“ (nakupljanje kontrastnog sredstva, no ne u obliku tvorbe), fokus), granice (oštro ocrtane/neoštro ocrtane), oblik (pravilan/nepravilan), multifokalnost, vrsta imbibicije (homogena, heterogena, rubna imbibicija) te tip dinamičke krivulje u prve dvije minute nakon aplikacije intravenskog bolusa kontrastnog sredstva (polagani i brzi „wash in“ (ulazak kontrastnog sredstva u tvorbu)) i nakon 2 minute (perzistentni tip krivulje, plato tip krivulje i brzi „wash out“ (ispiranje) kontrastnog sredstva iz lezije (16) (Slika 19).

MR dojke s kontrastnim sredstvom je najosjetljivija metoda oslikavanja patologije dojke, osjetljivost se bliži čak i 100% (83).

MR dojke je zadnja pretraga među dijagnostičkim pretragama dojke i uvijek ju je potrebno korelirati s nalazima mamografije i ultrazvuka čiju osjetljivost povećava u otkrivanju patologije u dojci kod izabrane skupine pacijentica. No specifičnost je značajno niža zbog odlike različitih fizioloških i patoloških stanja u dojci da nakupljaju kontrastno sredstvo. Specifičnost pretrage je 37-97% (83, 84).

Indikacije za pregled MR dojki trebaju biti točno definirane i tu pripadaju: preoperativna procjena proširenosti već dijagnosticiranog karcinoma dojke, procjena odgovora na terapiju u slučaju neoadjuvantne kemoterapije, procjena nalaza i praćenje stanja na dojkama nakon operativnog zahvata karcinoma, nejasan nalaz na mamografiji i ultrazvuku, nepoznato primarno sjelo tumora, „screening“ pacijentica s visokim rizikom za karcinom dojke te kod procjene stanja implantata u dojkama (82).



Slika 19. Prikaz invazivnog duktalnog karcinoma dojke magnetskom rezonancijom – homogeni „mass“ tip imbibicije pravilnog oblika, oštro ocrtanih rubova s dinamičkom

krivulja koja pokazuje brzi „wash-in“ u prve dvije minute, potom plato tip krivulje nakon dvije minute.

Visoka cijena pregleda i donekle niska specifičnost MR ograničavaju rutinsku uporabu MR u „screeningu“ karcinoma dojke (85). MR bi trebao odgovoriti na sve nedoumice u vezi pitanja patologije dojke, no to je gotovo nemoguće zbog niza novootkrivenih područja nakupljanja kontrastnog sredstva čiji maligni potencijal nije jasan te se nameće novo pitanje u dijagnostičkom algoritmu obrade patologije u dojci: „Što s takvim promjenama?“ (86).

Prava vrijednost MR u dijagnostici bolesti dojke još je predmet brojnih istraživanja. Trenutno su aktualna ispitivanja MR elastografije u dijagnostici bolesti dojke, dosadašnji rezultati su obećavajući, no ipak je potrebno još studija koje bi to potvrdile i uvele MRE u svakodnevnu kliničku praksu (87).



## 1.5. Dosadašnje spoznaje i prikaz problema

Brojni radovi opisuju povezanost mamografske gustoće dojke s različitim anamnestičkim i nasljednim faktorima ili povezanost s određenim životnim stilom (20-25, 27-33, 35-47).

U literaturi ne postoji previše informacija vezano za elastografsku tvrdoću zdravog tkiva dojke te varijabilnost elastografskih vrijednosti kod žena. Tek je nekoliko radova elastografsku tvrdoću parenhima pokušalo dovesti u vezu s određenim anamnestičkim parametrima.

Posljednjih godina najviše se tim pitanjem bavio Rzymiski sa suradnicima. Oni su 2011. godine objavili rad koji je pokazao da se srednje elastografske vrijednosti masnog i žljezdanog tkiva ne mijenjaju značajnije u različitim fazama menstrualnog ciklusa, no da postoje značajne razlike u elastičnosti tkiva između unutarnjih i vanjskih kvadranta dojke (88).

Ista skupina autora je objavila rad o povezanosti razine inzulina u krvi i inzulinske rezistencije s elastografskom heterogenosti masnog tkiva, no malo se zna o tome kakvog to utjecaja ima na patologiju dojke (89).

Do sada je objavljena jedna studija o tome što sve utječe na elastičnost žljezdanog parenhima. Ona pozitivno korelira s godinama, elastičnost masnog tkiva korelira pozitivno s trajanjem laktacije, dok heterogenost elastične mape žljezdanog tkiva korelira s bolovima u dojci, a heterogenost masnog tkiva s indeksom tjelesne mase (90).

Postoji samo jedna studija objavljena 2012.godine o povezanosti MMG gustoće te B-mod ultrazvuka i elastografskih vrijednosti koja je donijela zaključke kako tamno i srednje siva područja na B-mod ultrazvuku koreliraju s MMG gustoćom, dok elastografija korelira ukoliko se izvodi u spomenutim sivim područjima gdje je tkivo gušće (91).

## **2. HIPOTEZA ISTRAŽIVANJA**

Elastografske vrijednosti masnog i žljezdanog tkiva dojke razlikuju se međusobno, po kvadrantima i ovise o različitim parametrima.

Mamografski gušće dojke su elastografski tvrđe.

### **3. CILJEVI ISTRAŽIVANJA**

#### **3.1. Opći ciljevi istraživanja**

Istraživanje vrijednosti tvrdoće tkiva dojke elastografijom te njene ovisnosti o različitim anamnestičkim faktorima, kao i korelacija elastografskih vrijednosti s mamografski i ultrazvučno procijenjenom gustoćom parenhima dojke.

#### **3.2. Specifični ciljevi istraživanja**

1. Istražiti odnos elastografskih vrijednosti masnog i žljezdanog tkiva dojke u različitim kvadrantima te heterogenosti masnog i žljezdanog tkiva s dobi, brojem trudnoća, dobi prve trudnoće, trajanjem laktacije u mjesecima, dobi prve i zadnje menstruacije, fazom menstrualnog ciklusa, uzimanjem hormonskih sredstava, bolovima u dojkama, uzimanjem alkohola i cigareta te s indeksom tjelesne mase.
2. Istražiti odnos elastografskih vrijednosti masnog i žljezdanog tkiva dojke u različitim kvadrantima dojke s mamografski i ultrazvučno procijenjenom gustoćom parenhima dojke, kao i prosječne vrijednosti elastičnosti žljezdanog parenhima i masnog tkiva u kPa.

#### 4. MATERIJALI I METODE

Proveli smo prospektivno istraživanje u Kliničkoj bolnici Dubrava, na Kliničkom zavodu za dijagnostičku i intervencijsku radiologiju.

U istraživanje smo uključili 200 žena: asimptomatske žene koje se jave na „screening“ ili sistematski pregled i žene s određenim simptomima ili palpabilnim tvorbama u dojčkama, kao i pacijentice upućene iz drugih ustanova koje su uključene u standardnu dijagnostičku obradu.

Iz istraživanja su isključene žene s operiranim dojčkama, žene s rekonstruktivnim zahvatima na dojčkama, žene koje su bile podvrgnute terapiji zračenjem u području dojki, prsnog koša i torakalne kralježnice te žene s već poznatim tumorima dojke.

Sve žene uključene u istraživanje su potpisale obrazac o informiranom pristanku (Prilog 1).

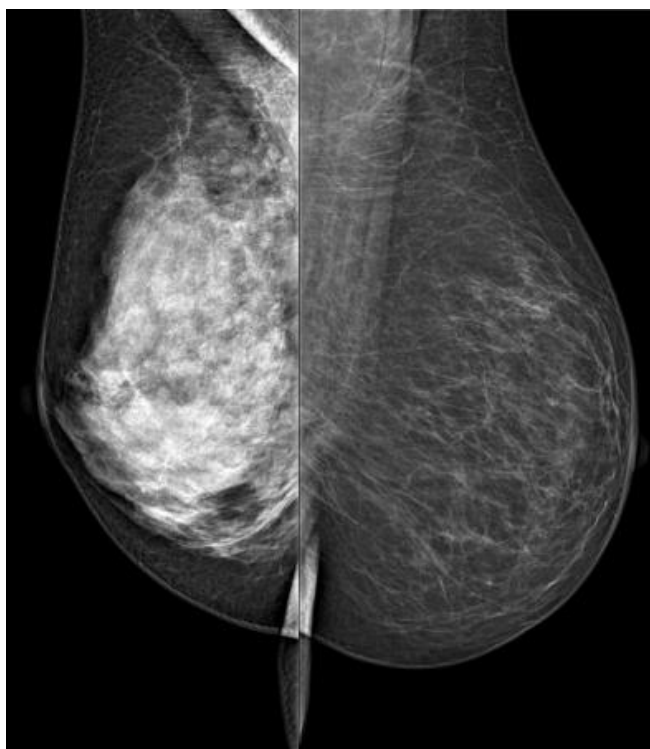Sve žene uključene u istraživanje su ispunile upitnik koji je sadržavao sljedeće parametre: dob, dob prve i zadnje menstruacije, trenutna faza menstrualnog ciklusa (dan menstrualnog ciklusa ukoliko se radi o premenopausalnim ženama ili dob zadnje menstruacije ukoliko se radi o ženama u menopauzi), broj trudnoća, dob prve trudnoće, dužina laktacije u mjesecima, obiteljska anamneza karcinoma dojke, postojanje bolova u dojčkama ovisnih o menstrualnom ciklusu, indeks tjelesne mase, uzimanje hormonskih sredstava, uzimanje alkohola, pušenje (Prilog 2).

Žene uključene u istraživanje pripadaju različitim dobnim skupinama podijeljenim u dvije kategorije: s i bez mamografije. Ženama koje nemaju 40 godina, a koje su se javile zbog „screeninga“ karcinoma dojke i nemaju nikakvih simptoma u dojčkama niti pripadaju skupini žena s povišenim rizikom za karcinom dojke, se odmah radio ultrazvučni pregled bez prethodnog mamografskog pregleda. U ovu skupinu (žene bez mamografije) je uključeno 100 pacijentica. Ženama koje imaju preko 40 godina ili pripadaju skupini žena s povišenim rizikom za karcinom dojke, a nemaju 40 godina ili im je mamografiju potrebno učiniti u sklopu standardnog dijagnostičkog algoritma, se učinila mamografija, a zatim ultrazvučni pregled. U ovu skupinu (žene s mamografijom) je uključeno 100 pacijentica.

Indikacije za mamografski pregled žena uključenih u ovo istraživanje su: „screening“ karcinoma dojke kod žena s 40 i više godina, povišen rizik za karcinom dojke (pozitivna obiteljska anamneza, nositelji BRCA 1 ili 2 gena) ili palpabilne promjene u dojčkama kod žena mlađih od 40 godina kojima se mamografija radi u sklopu standardne dijagnostičke obrade.

Mamografija je napravljena na digitalnom uređaju najviše klase s ravnim detektorima „Mammomat - full-flatpanel“ digitalna mamografija proizvođača Siemens (Erlangen, Njemačka). Svim uključenim pacijenticama su napravljene standardne mamografske snimke: dvije projekcije (kraniokaudalna i mediolateralna) za svaku dojku.

Žene s priloženom mamografijom su svrstane u skupine prema gustoći žljezdanog tkiva dojke. Ova podjela je učinjena prema ACR BIRADS kriterijima. Kvantitativno prema gustoći, dojke se dijele u 4 skupine: D1 – dojka građena od <25% žljezdanog tkiva ili skoro potpuno involutivna dojka, D2 – dojka građena od 25 – 50% žljezdanog tkiva ili mjestimično žljezdano tkivo, D3 – dojka građena od 51 – 75% žljezdanog tkiva ili heterogeno gusta dojka i D4 – dojka građena od >75% žljezdanog tkiva ili gusta žljezdana dojka (16). Uzorak smo birali tako da u svakoj kategoriji mamografske gustoće prema ACR bude 25 žena (Slika 20).



Slika 20. Prikaz različite gustoće dojki na mamografiji: lijevo – izrazito gusta žljezdana dojka D4, desno – involutivna dojka D1.

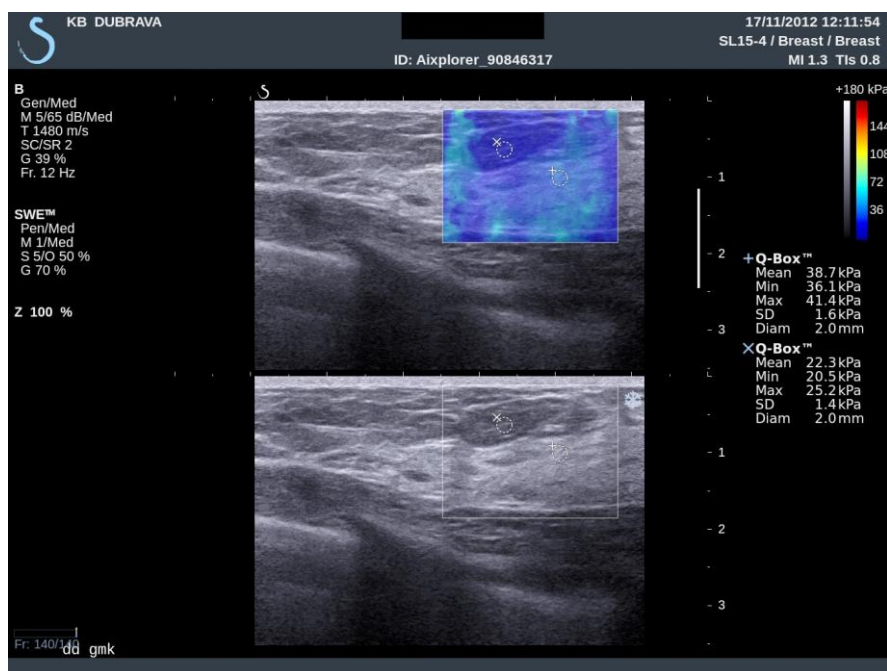
Svim ženama koje su uključene u istraživanje je napravljen ultrazvučni pregled matričnom multifrekventnom sondom visoke frekvencije i visoke rezolucije (linearnom sondom

frekvencije od 15 MHz) na ultrazvučnom uređaju najviše klase „Aixplorer Ultrasound System, SuperSonic Imagine SA“, Aix en Provance, Francuska. Ultrazvučni pregled je podrazumijevao klasični pregled u B-modu od strane jednog istraživača tako da u istraživanju nema tzv. „interobserver“ varijabilnosti.

Prema nalazu B-mod ultrazvuka, također smo podijelili žene u skupine prema procijenjenoj strukturi tkiva dojke prema ACR BIRADS kriterijima. Prema njima, dojke se dijele u 3 skupine: homogene – involutivne dojke, homogene – žljezdane dojke i heterogene dojke (miješani oblik) (16).

Nakon toga se pristupilo sonoelastografiji u živom vremenu. Metodologija se sastojala od generiranja udaljenih zraka koje su stvorile vibracije što je rezultiralo propagacijom posmičnih valova. Nakon generiranja i hvatanja posmičnog vala ultrabrzim ultrazvukom, uređaj Aixplorer je izračunao brzinu širenja posmičnog vala i prema njoj stvorio bojom kodiranu mapu tkivne elastičnosti.

Prema Youngovoj formuli, elastičnost tkiva se može izračunati iz brzine širenja posmičnog vala kroz tkivo. Rezultat je slika u kojoj je tkivna elastičnost u kilopaskalima ili metrima u sekundi prikazana bojom postavljenom na klasičan ultrazvučni B-mod prikaz. Na svakoj elastografskoj slici, tvrdoća (elastičnost) tkiva je prikazana bojom u rasponu od tamnoplave koja predstavlja nisku tvrdoću (samo preko 0 kPa (0 m/s)) do crvene koja predstavlja visoku tvrdoću (postavljenu na  $\geq 180$  kPa (7,7 m/s) za ovo istraživanje) (Slika 21).



Slika 21. Prikaz načina mjerenja elastografskih parametara. UZV miješani oblik dojki. ROI se postavlja u B-mod karakteristično mjesto za žljezdani parenhim i masno tkivo te uređaj prikaže vrijednost elastičnosti u kPa i boji.

Upotrijebljena je dobro ustrojena elastografska tehnika bez manualne kompresije s opreznim i preciznim mjerenjem i analizom elastografskih slika. Tvrdća tkiva je mjerena upotrebljavajući ugrađenu kvantifikaciju područja interesa sustava uređaja („Q-box; SuperSonic Imagine“). „Q-box“ je kvantifikacijsko sredstvo koje pruža mjerenje tvrdoće tkiva u kilopaskalima ili metrima u sekundi bilo kojeg željenog područja interesa („region of interest“ – ROI).

Kod vršenja elastografskog mjerenja, regija interesa uključuje subkutano masno tkivo pri vrhu i pektoralni mišić pri dnu ekrana. Sva elastografska mjerenja uključuju mjerenja sa 2 mm „Q-boxom“ (područje mjerenja elastičnosti u kPa) u žljezdanom i masnom tkivu, odabranim po tipičnim karakteristikama masnog i žljezdanog tkiva u B-modu.

Svaku dojku smo podijelili u 4 kvadranta te u svakom kvadrantu učinili po jedno mjerenje elastičnosti žljezdanog parenhima i masnog tkiva. Sva mjerenja su rađena u istom „presetu“ (podešenju) uređaja (podešenje uređaja koje se upotrebljavalo je bilo „breast preset“ – podešenje za dojku) (Slika 4).

Parametri koji su zabilježeni su: srednja elastografska vrijednost u „Q – boxu“, minimalna i maksimalna elastografska vrijednost u „Q – boxu“. Svaka žena je ovim načinom mjerenja imala 8 mjerenja, po 4 u svakoj dojci. Kako bi to značilo da svako mjerenje donosi 6 novih vrijednosti (minimalna, srednja i maksimalna elastografska vrijednost za mast i žljezdano tkivo), za svaku ženu imamo 48 različitih elastografskih vrijednosti za mast i parenhim. Radi pojednostavljenja izračuna statistike i prikaza podataka i rezultata, odlučili smo uzeti samo srednje elastografske vrijednosti za parenhim i mast, što nam donosi 16 elastografskih vrijednosti po ženi, po jednu srednju vrijednost za parenhim i mast po kvadrantu.

Dodatno se izračunala heterogenost elastografskih vrijednosti procjenjivanjem raspona u kojemu se kreću izračunate vrijednosti. Heterogenost se računala prema formuli: maksimalna vrijednost – minimalna vrijednost / minimalna vrijednost (heterogenost kao postotak minimalne elastografske vrijednosti).

Za potrebe ovog istraživanja će se zabilježiti ukupan broj lezija, te broj malignih i benignih lezija u dojkama kod žena uključenih u istraživanje te će se usporediti broj lezija s elastografskim vrijednostima. Lezije će se zabilježiti kao maligne ili benigne prema nalazu citološke punkcije ili tkivne biopsije. Lezije koje su dvojbenih UZV morfoloških i elastografskih karakteristika će se punktirati citološkom punkcijom ili tkivnom biopsijom, nakon pristanka pacijentice.

Sve slike su spremljene u digitalnom obliku.

Sve podatke smo pohranili u tablici Microsoft Excel (Microsoft Corporation, SAD).

Rezultati su analizirani testiranjem raspodjela pojedinih varijabli, a zatim su se na temelju toga upotrijebile odgovarajuće mjere deskriptivne statistike, te prikladni statistički testovi (parametrijski ili neparametrijski).

Kategorijske i nominalne vrijednosti su prikazane kroz odgovarajuće frekvencije i udjele, dok su se kvantitativne vrijednosti prikazale kroz medijane i interkvartilne raspone. Kolmogorov-Smirnovljev testom analizirana je raspodjela kvantitativnih podataka te su se shodno dobivenim podacima primijenili odgovarajući neparametrijski testovi. Usporedbe između kvantitativnih vrijednosti analizirane su Mann-Whitney U testom. Razlike u kategorijskim varijablama analizirane su  $X^2$  (hi kvadrat) testom. Povezanost pojedinih kliničkih parametara s elastografskim vrijednostima parenhima i masnog tkiva procijenjena je Spearmanovim koeficijentima korelacije. Zavisne usporedbe analizirane su Friedmanovim testom (u slučaju



više ispitivanih skupina), odnosno Wilcoxonovim testom (dvije ispitivane skupine). Sve P („probability“ – vjerojatnost) vrijednosti manje od 0,05 su smatrane značajnima. U analizi se koristila statistička podrška IBM SPSS Statistics, verzija 21,0 ([www.spss.com](http://www.spss.com)).

Studija je odobrena od strane Etičkog povjerenstva Kliničke bolnice Dubrava i Etičkog povjerenstva Medicinskog fakulteta Sveučilišta u Zagrebu.

## 5. REZULTATI

U istraživanje je uključeno 200 pacijentica koje su u periodu od rujna 2012. do siječnja 2014. godine pregledane na Kliničkom zavodu za dijagnostičku i intervencijsku radiologiju Kliničke bolnice Dubrava.

Pozitivnu obiteljsku anamnezu za karcinom dojke imalo je 34 (17%) ispitanica, oralnu kontracepciju ili hormonsku nadomjesnu terapiju je uzimalo njih 54 (27%), 69 (34,5%) pacijentica je pušilo cigarete, alkohol je pilo 65 (32,5%) ispitanica. Bolove u dojkama ovisne o menstrualnom ciklusu je prijavilo 88 (44%) ispitanica (Tablica 1).

Tablica 1. Socio-demografske i kliničke karakteristike pacijentica uključenih u istraživanje

		<b>Ukupan broj</b>	<b>%</b>
<b>Anamneza</b>	Negativna	166	83%
	Pozitivna	34	17%
<b>Uzimanje OC ili HRT</b>	Ne	146	73%
	Da	54	27%
<b>Pušenje</b>	Ne	131	65,5%
	Da	69	34,5%
<b>Alkohol</b>	Ne	135	67,5%
	Da	65	32,5%
<b>Bolovi u dojkama</b>	Ne	112	56%
	Da	88	44%
<b>Procjena gustoće</b>	Mamografija	100	50%
	UZV	200	100%
<b>Mamografija: skupine po gustoći parenhima</b>	1	25	25%
	2	25	25%
	3	25	25%
	4	25	25%
<b>UZV: skupine po gustoći parenhima</b>	1	33	16,5%
	2	90	45%
	3	77	38,5%

OC – oralna kontracepcija, HRT – hormonska nadomjesna terapija.

Mamografija se učinila kod 100 žena (50%), ultrazvučni pregled s elastografijom se učinio kod svih 200 žena (100 %). Žene s mamografijom su raspoređene u 4 skupine prema mamografskoj gustoći parenhima: <25% parenhima (25 žena – 25%), 25 – 50% parenhima (25 žena – 25%), 50 – 75% parenhima (25 žena – 25%), >75% parenhima (25 žena – 25%).

Prema ultrazvučnom nalazu sastava tkiva dojke, žene iz našeg istraživanja koje nemaju mamografiju su raspoređene u 3 skupine (15): involutivne dojke (16,5%), heterogene dojke (45%) te guste žljezdane dojke (38,5%) (Tablica 1).

Raspon starosti pacijentica je bio 17 do 73 godine, s prosječnom dobi od  $40,3 \pm 13,7$  godina (Tablica 2). Prosječna dob prve menstruacije je bila  $13,1 \pm 1,4$  godine.

Prosječni dan menstrualnog ciklusa kod premenopauzalnih žena uključenih u istraživanje u vrijeme kada je vršen pregled iznosio je (141 ispitanica)  $14,8 \pm 8,2$ . Prosječna dob zadnje menstruacije (na 59 ispitanica koje su ušle u menopauzu) je bio  $48,6 \pm 5,5$  godina. Medijan broja prethodnih trudnoća (50% ispitanica je imalo dovršenu jednu ili više trudnoća) je bio 1 (interkvartilni raspon 0-2), dok je medijan dobi prve trudnoće iznosio 25,5 (interkvartilni raspon 17-40). Prosječno trajanje laktacije u ispitivanih žena je iznosilo  $7,2 \pm 13,3$  mjeseci. Indeks tjelesne mase ili „body mass index“ ispitivanih žena je iznosio  $24 \pm 4,3 \text{ kg/m}^2$  (Tablica 2).

Što se tiče lezija u dojkama, ukupan broj nađenih lezija je iznosio 241 (od toga je bilo 8 malignih - 3,2% i 233 benignih – 96,7% lezija). Medijan ukupno nađenih lezija u dojkama po jednoj ženi je iznosio 1 (interkvartilni raspon 0-2), što znači da je 50% žena je imalo bar jednu leziju u dojkama. Prosječan broj malignih lezija po ispitanici iznosi  $0,04 \pm 0,2$ . Broj benignih lezija po jednoj ispitanici iznosi  $1,1 \pm 1,8$  (Tablica 2).

Tablica 2. Opisna statistika kvantitativnih socio-demografskih i kliničkih varijabli cjelokupnog uzorka.

<b>Dob (godine)<sup>a</sup></b>	$40,3 \pm 13,7$
<b>Dob prve menstruacije<sup>a</sup></b>	$13,1 \pm 1,4$
<b>Dob zadnje menstruacije<sup>a</sup></b>	$48,6 \pm 5,5$
<b>Dan menstrualnog ciklusa u vrijeme pregleda<sup>a</sup></b>	$14,8 \pm 8,2$
<b>Broj trudnoća<sup>b</sup></b>	1 (0-2)
<b>Dob prve trudnoće<sup>b</sup></b>	25,5 (17-40)
<b>Trajanje laktacije (mjeseci)<sup>a</sup></b>	$7,2 \pm 13,3$
<b>BMI (kg/m<sup>2</sup>)<sup>a</sup></b>	$24 \pm 4,3$
<b>Ukupan broj lezija u dojkama<sup>b</sup></b>	1 (0-2)

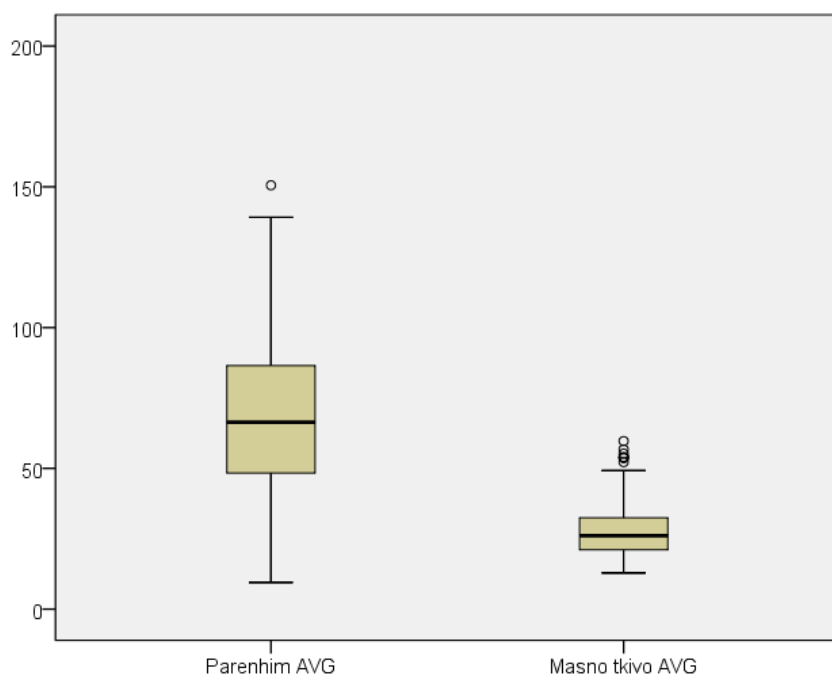
<b>Broj malignih lezija<sup>a</sup></b>	0,04 ± 0,2
<b>Broj benignih lezija<sup>a</sup></b>	1,1 ± 1,8

<sup>a</sup> - vrijednost prikazana kao aritmetička sredina ± standardna devijacija; <sup>b</sup> - vrijednost prikazana kao medijan s donjim i gornjim centilom.

Medijani prosječnih srednjih vrijednosti elastičnosti (tvrdoće) žljezdanog tkiva bile su višestruko veće od vrijednosti masnog tkiva: : 66,4 kPa (48,1 - 86,7) naprema 26,1 kPa (21,1 - 32,5), što se također može reći i za minimalne i maksimalne elastografske vrijednosti.

Heterogenost masnog i žljezdanog tkiva je sličnog intenziteta (2,92 za mast i 2,29 za parenhim).

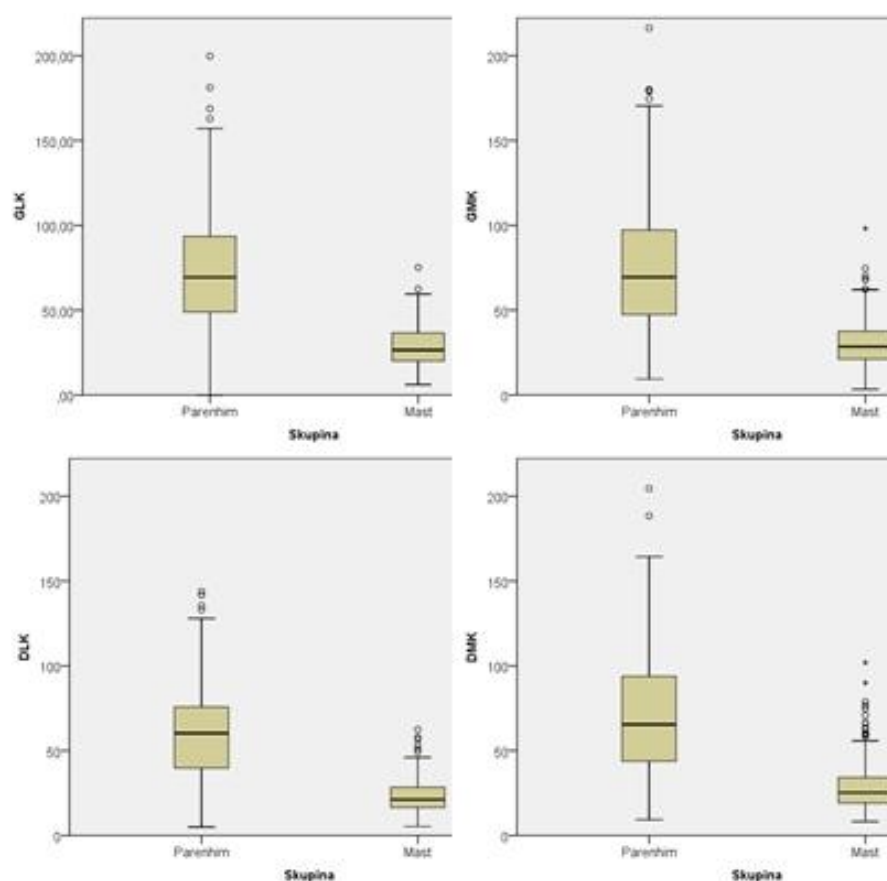
Ukupne elastografske vrijednosti značajno su veće u parenhimu u odnosu na mast (Mann Whitney U test=2210,5; P<0,001) (Slika 22).



Slika 22. Usporedba srednjih elastografskih vrijednosti žljezdanog i masnog tkiva.

U gornjem lateralnom kvadrantu (GLK) medijan tvrdoće parenhima iznosi 69,4 kPa, a masti iznosi 26,5 kPa; u donjem lateralnom kvadrantu (DLK) medijan tvrdoće parenhima iznosi 60,3 kPa, a masti iznosi 21,2 kPa; u gornjem medijalnom kvadrantu (GMK) medijan tvrdoće

parenhima iznosi 69,5 kPa, a masti iznosi 28,5 kPa; u donjem medijalnom kvadrantu (DMK) medijan tvrdoće parenhima iznosi 65,5 kPa, a masti iznosi 25,3 kPa. Usporedili smo vrijednosti elastografskih parametara žljezdanog i masnog tkiva prema kvadrantima. U svim kvadrantima značajno su veće elastografske vrijednosti parenhima u odnosu na masno tkivo (Mann-Whitney U test = 3715,5 (GLK), 3321,5 (DLK), 3663,5 (GMK), 3186,5 (DMK);  $P < 0,001$  za sve kvadrante) (Slika 6).



Slika 23. Prikaz elastografskih vrijednosti žljezdanog i masnog tkiva po kvadrantima.

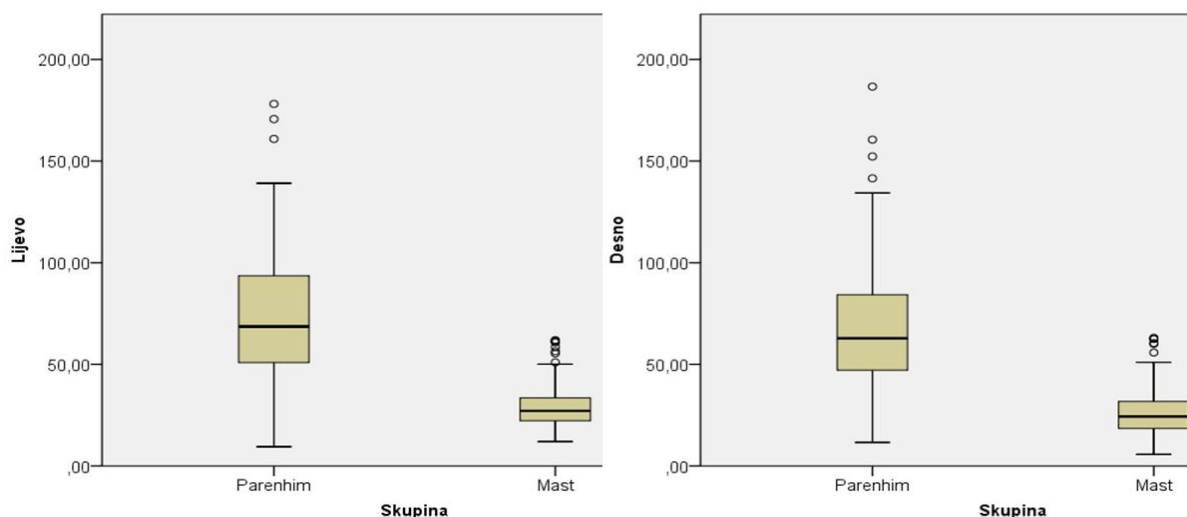
Kada smo usporedili elastografske vrijednosti žljezdanog parenhima između pojedinih kvadranta, dobili smo značajno najniže vrijednosti prosječne tvrdoće žljezdanog tkiva u DLK (Friedmanov Chi-Square test = 32,6;  $P < 0,001$ ) (Tablica 3). Elastografske vrijednosti masnog tkiva su u DLK značajno niže u usporedbi s drugim kvadrantima (Friedmanov Chi-Square test = 57,9;  $P < 0,001$ ) (Tablica 3).

Tablica 3. Usporedba elastografskih vrijednosti žljezdanog i masnog tkiva između pojedinih kvadranta

Kvadranti	Elastografska vrijednost žljezdanog tkiva	Elastografska vrijednost masnog tkiva
GLK <sup>a</sup>	69,4 (48,3-93,6)	26,5 (20,1-36,6)
DLK <sup>a*</sup>	60,3 (39,8-75,9)	21,2 (16,5-28,4)
GMK <sup>a</sup>	69,5 (47,3-97,4)	28,5 (21,2-37,6)
DMK <sup>a</sup>	65,5 (43,9-93,9)	25,3 (19,1-34,2)

GLK-gornji lateralni kvadrant; DLK – donji lateralni kvadrant; GMK – gornji medijalni kvadrant; DMK – donji medijalni kvadrant; N-broj izmjerenih vrijednosti; Min-najniža izmjerena vrijednost; Max-najviša izmjerena vrijednost. a - medijan s donjim i gornjim centilom ; \* -  $P < 0,05$  chi-squared Friedmanov test.

Što se tiče lijeve (L) i desne (D) dojke, također su značajno veće elastografske vrijednosti parenhima (L=65,6 kPa; D=62,8 kPa) u odnosu na masno tkivo (L=27,1 kPa; D=24,3 kPa), i u lijevoj (Mann-Whitney U test = 2276;  $P < 0,001$ ) i u desnoj dojci (Mann-Whitney U test = 3443,5;  $P < 0,001$ ) (Slika 24).



Slika 24. Prikaz elastografskih vrijednosti žljezdanog i masnog tkiva u desnoj i lijevoj dojci.

Kada smo usporedili elastografske vrijednosti žljezdanog parenhima i masti između lijeve i desne dojke, dobili smo značajno više vrijednosti prosječne tvrdoće obje vrste tkiva lijevo

(parenhim: Wilcoxonov test=-2,8, P=0,005; mast: Wilcoxonov test=-3,4; P=0,001) (Tablica 4).

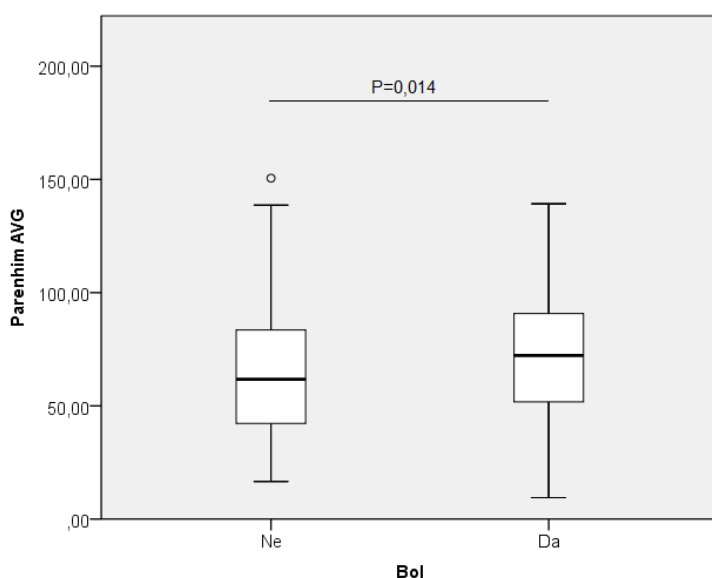
Tablica 4. Usporedba elastografskih vrijednosti žljezdanog i masnog tkiva lijevo i desno

	<b>Elastografska vrijednost žljezdanog tkiva</b>	<b>Elastografska vrijednost masnog tkiva</b>
Lijevo <sup>a*</sup>	65,6 (50,6-94,7)	27,1 (22,2-33,5)
Desno <sup>a</sup>	62,8 (47,1-84,5)	24,3 (18,4-31,7)

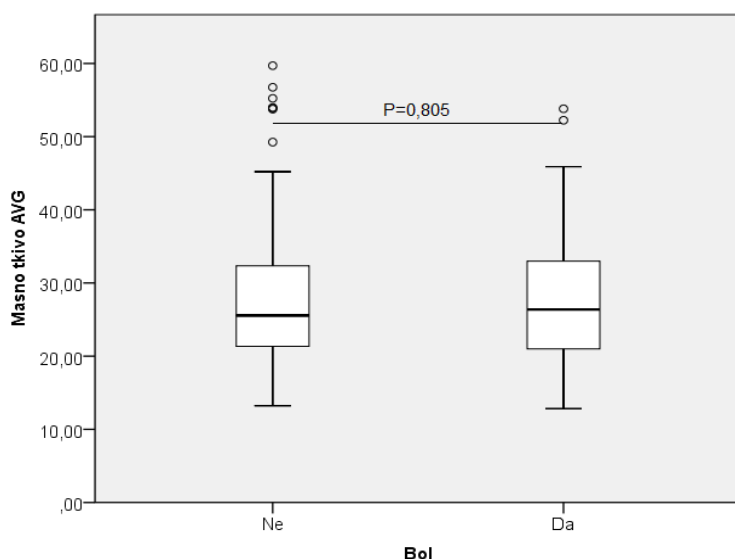
a - medijan s donjim i gornjim centilom ; \* - P<0,05 chi-squared Friedmanov test

Ispitali smo razlike u vrijednostima prosječnih elastografskih vrijednosti tvrdoće žljezdanog parenhima i masti u kPa u odnosu na određene anamnestičke podatke: obiteljsku anamnezu za karcinom dojke, uzimanje oralne kontracepcije (OC) ili hormonske nadomjesne terapije (HRT), pušenje, konzumiranje alkohola i bolove u dojčkama ovisno o menstrualnom ciklusu.

Nađena je povezanost između srednje elastografske vrijednosti parenhima i bolova u dojčkama (Mann-Whitney U test=3924,5, P=0,014). Ispitanice koje imaju bolove u dojčkama vezane za fazu menstrualnog ciklusa imaju elastografsku vrijednost parenhima 72,2 kPa (51,8 - 90,8), dok ispitanice koje nemaju opisane bolove imaju prosječnu vrijednost 61,7 kPa (42,2 - 83,5) (Slika 25 i 26).



Slika 25. Prikaz povezanosti elastografskih vrijednosti žljezdanog tkiva i bolova u dojka.



Slika 26. Prikaz povezanosti elastografskih vrijednosti masnog tkiva i bolova u dojka.

Podaci se ne razlikuju značajno u odnosu na anamnezu za karcinom dojke, uzimanje oralne kontracepcije (OC) ili hormonske nadomjesne terapije (HRT), pušenje i alkohol, bez obzira što podaci govore da su nešto više elastografske vrijednosti parenhima kod žena koje imaju pozitivnu obiteljsku anamnezu, koje nisu uzimale OC/HRT, koje ne puše i koje piju alkohol, no ne radi se o statistički značajnim razlikama. (Tablica 5).

Heterogenosti elastičnosti žljezdanog i masnog parenhima se ne razlikuju značajnije u odnosu na spomenute anamnestičke podatke, kao i prosječne srednje elastografske vrijednosti masnog tkiva (Tablica 5).

Tablica 5. Prikaz povezanosti medijana elastografskih vrijednosti parenhima i masti s anamnestičkim parametrima

		Elastografske vrijednosti žljezdanog tkiva	Elastografske vrijednosti masnog tkiva	Heterogenost žljezdanog tkiva	Heterogenost masnog tkiva
<b>Ob. anamneza</b>	-	<b>65,2</b> (49,5-83,6)	<b>25,9</b> (20,6-32,3)	<b>2,4</b> (1,3-4,3)	<b>2,9</b> (2,1-4,9)
	+	<b>73,8</b> (45,1-91,7)	<b>27,7</b> (23-35,7)	<b>2,1</b> (1,3-4,2)	<b>2,9</b> (2,2-5,3)



<b>Uzimanje</b>	-	<b>68,2</b> (45,7-89,6)	<b>26,1</b> (21,3-33,4)	<b>2,1</b> (1,3-4,2)	<b>3,2</b> (2,1-5,2)
<b>OC/HRT</b>	+	<b>61,9</b> (49,6-82,1)	<b>25,8</b> (21-30,7)	<b>2,8</b> (1,2-4,3)	<b>2,6</b> (1,9-4,3)
<b>Pušenje</b>	-	<b>67</b> (49,6-85)	<b>26,6</b> (21,7-34)	<b>2,3</b> (1,3-4,3)	<b>3</b> (2,1-4,9)
	+	<b>65,5</b> (45,7-86,9)	<b>24,1</b> (20,6-31)	<b>2,2</b> (1,3-4)	<b>2,8</b> (2-5,1)
<b>Alkohol</b>	-	<b>63,8</b> (43,5-84,7)	<b>26,3</b> (21,4-33,4)	<b>2,5</b> (1,3-4,4)	<b>3,1</b> (2,1-5,3)
	+	<b>69,3</b> (52,8-91,7)	<b>26</b> (21-31,6)	<b>1,9</b> (1,2-3,7)	<b>2,6</b> (1,8-4,3)
<b>Bolovi u dojčkama</b>	-	<b>61,7</b> (42,2-83,5)*	<b>25,6</b> (21,3-32,3)	<b>2</b> (1,2-4)	<b>2,9</b> (2,1-5,3)
	+	<b>72,2</b> (51,8-90,8)*	<b>26,3</b> (21-33)	<b>2,6</b> (1,6-4,4)	<b>2,9</b> (1,9-4,6)

Ob. anamneza – obiteljska anamneza za karcinom dojke; OC/HRT – oralna kontracepcija/hormonska nadomjesna terapija; \* -  $P < 0,05$  Mann Whitney U test. Sve vrijednosti su prikazane kao medijani s gornjim i donjim centilom

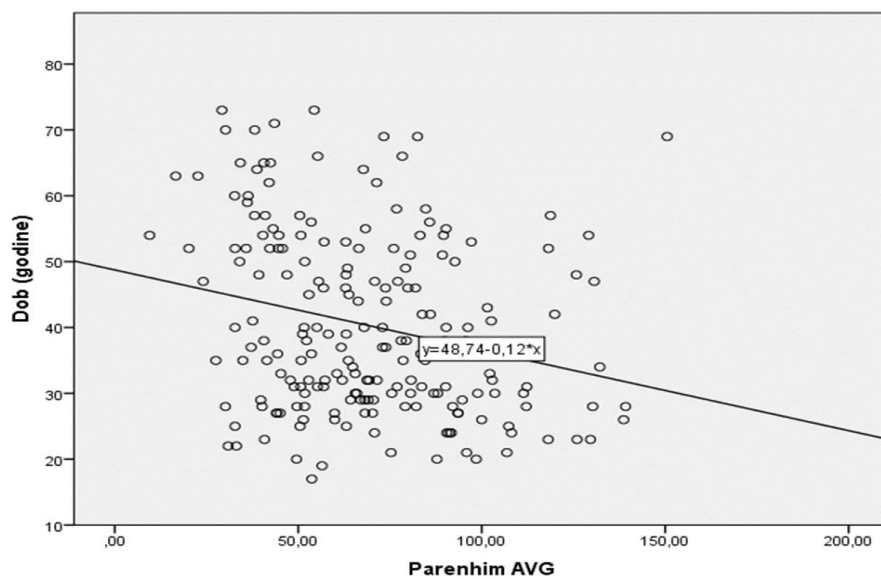
Što se tiče povezanosti elastografskih vrijednosti dojke i ostalih kliničko/anamnestičkih parametara (dob, dob 1.menstruacije, dob zadnje menstruacije, dan menstrualnog ciklusa, broj trudnoća, dob prve trudnoće, trajanje laktacije u mjesecima i indeks tjelesne mase), dobili smo sljedeće rezultate.

Nisu nađene statistički značajne povezanosti elastografskih vrijednosti žljezdanog i masnog tkiva te heterogenosti žljezdanog i masnog tkiva s dobi prve menstruacije, dobi zadnje menstruacije, danom menstrualnog ciklusa, dobi prve trudnoće i trajanjem laktacije.

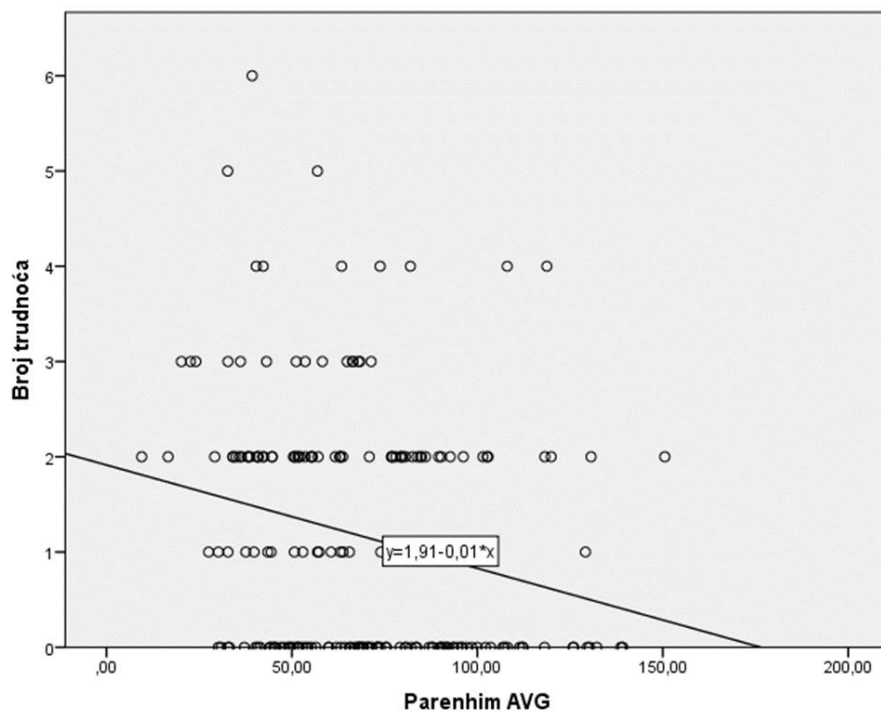
Svakako je primijećeno kako više elastografske vrijednosti parenhima dojke imaju žene koje su dobile ranije prvu menstruaciju, koje su zadnju menstruaciju imale u ranijoj dobi, zatim u prvoj fazi menstrualnog ciklusa, zatim u koje su prvu trudnoću imale u kasnijoj dobi te koje su dojile svoje dijete manji broj mjeseci.

Također je primijećeno kako elastografske vrijednosti masnog tkiva prate povezanost parenhima s anamnestičko-kliničkim parametrima, osim u slučaju faze menstrualnog ciklusa gdje je primijećena pozitivna korelacija dana menstrualnog ciklusa i srednje elastografske vrijednosti masnog tkiva (što je viši dan ciklusa, veća je i izmjerena vrijednost). U svim drugim slučajevima korelacije su jednake kao i za žljezdano tkivo.

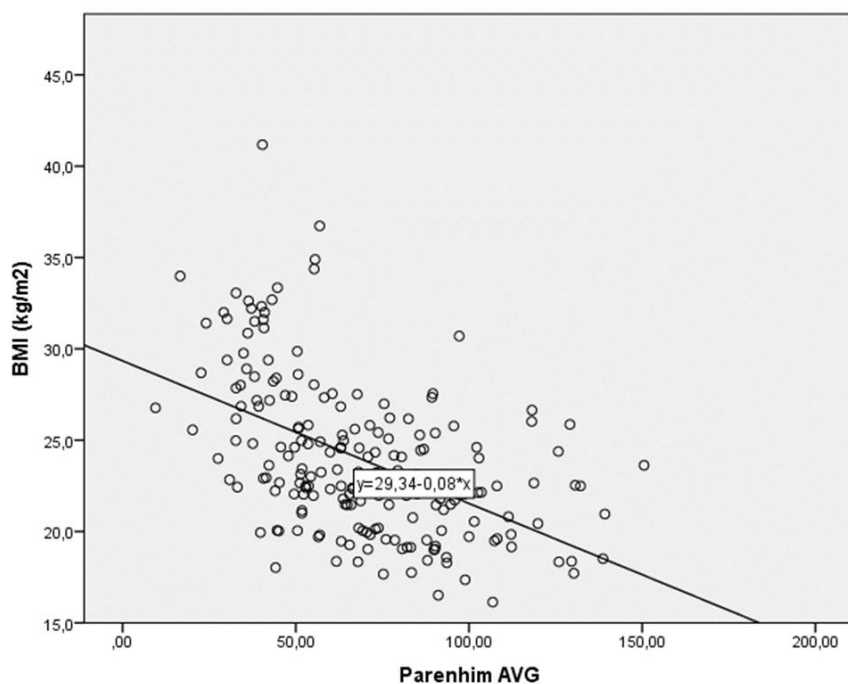
Prosječne elastografske vrijednosti žljezdanog tkiva značajno negativno koreliraju s dobi (Spearmanov korelacijski koeficijent = -0,2;  $P < 0,001$ ) (Slika 27), brojem trudnoća (Spearmanov korelacijski koeficijent = -0,2;  $P < 0,001$ ) (Slika 28) i indeksom tjelesne mase (Spearmanov korelacijski koeficijent = -0,5;  $P < 0,001$ ) (Slika 29). Veće elastografske vrijednosti povezane su s mlađom dobi, manjim brojem trudnoća i nižim indeksom tjelesne mase.



Slika 27. Prikaz povezanosti elastografskih vrijednosti žljezdanog tkiva i dobi ispitanica.



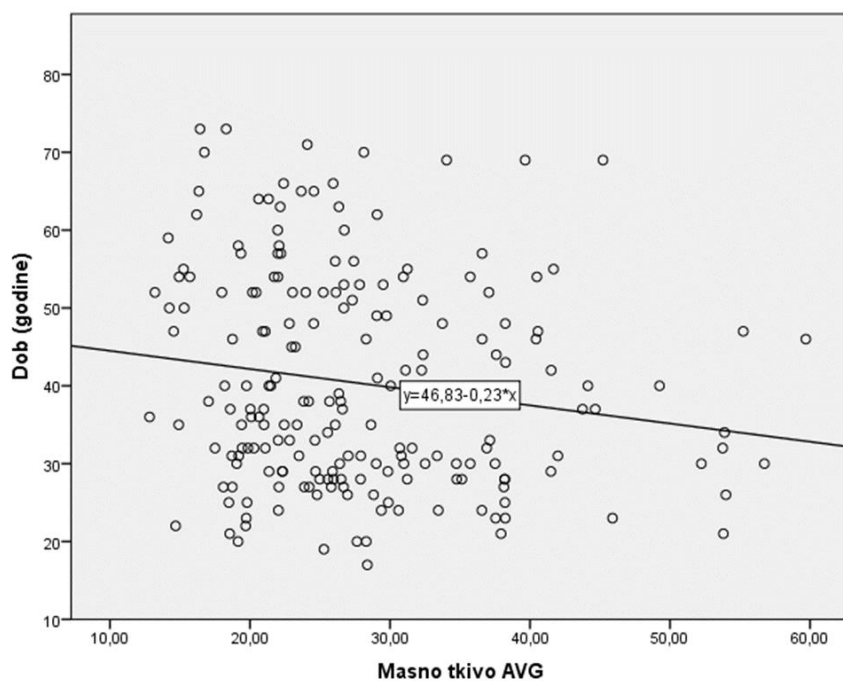
Slika 28. Prikaz povezanosti elastografskih vrijednosti žljezdanog tkiva i broja trudnoća ispitanica.



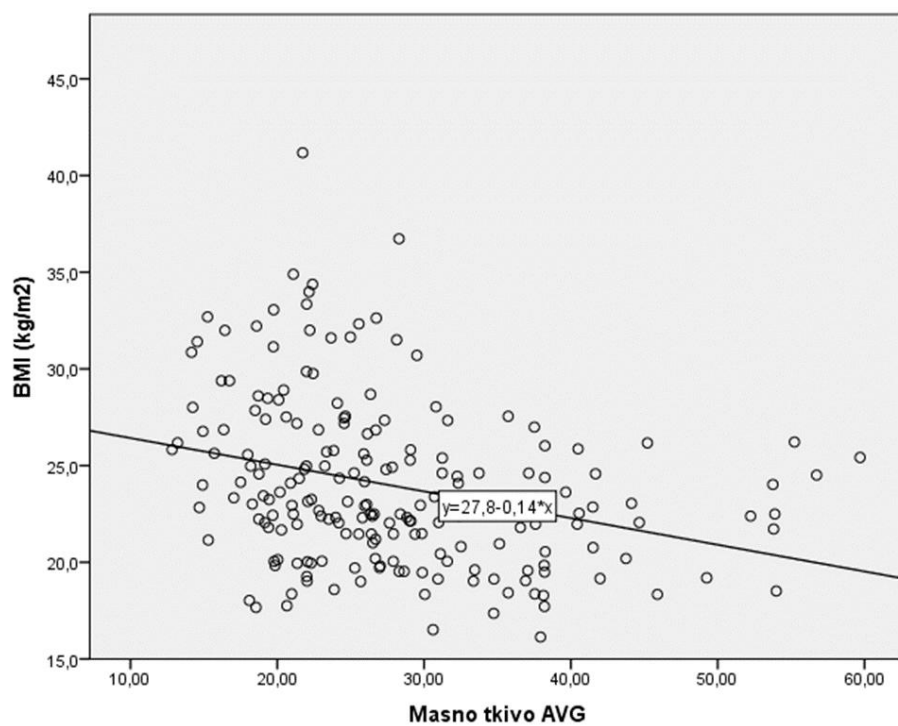
Slika 29. Prikaz povezanosti elastografskih vrijednosti žljezdanog tkiva i BMI.

Prosječna elastografska vrijednost masnog tkiva također značajno negativno korelira s dobi (Spearmanov korelacijski koeficijent = -0,2; P = 0,023) (Slika 30) i indeksom tjelesne mase (Spearmanov korelacijski koeficijent = -0,3; P < 0,001) (Slika 31), ali ne i s brojem trudnoća (iako su ovi koeficijenti korelacije niži nego kod žljezdanog parenhima). S brojem trudnoća je također primijećena negativna korelacija, no bez statističke značajnosti.

Što je veći broj benignih lezija u dojnama, veće su i prosječne elastografske vrijednosti parenhima u dojci (Spearmanov korelacijski koeficijent=0,2; P 0,002). Nije se našlo povezanosti između elastografskih vrijednosti tkiva dojke i broja malignih lezija otkrivenih u dojnama (Spearmanov korelacijski koeficijent=-0,023; 0,747).



Slika 30. Prikaz povezanosti elastografskih vrijednosti masnog tkiva i dobi ispitanica.



Slika 31. Prikaz povezanosti elastografskih vrijednosti masnog tkiva i BMI.

Pozitivne korelacije prosječnih elastografskih vrijednosti žljezdanog tkiva zabilježene su i sa mamografskim (Spearmanov korelacijski koeficijent = 0,7 ;P < 0,001) i sa ultrazvučnim (Spearmanov korelacijski koeficijent = 0,7; P < 0,001) skupinama prema gustoći parenhima.

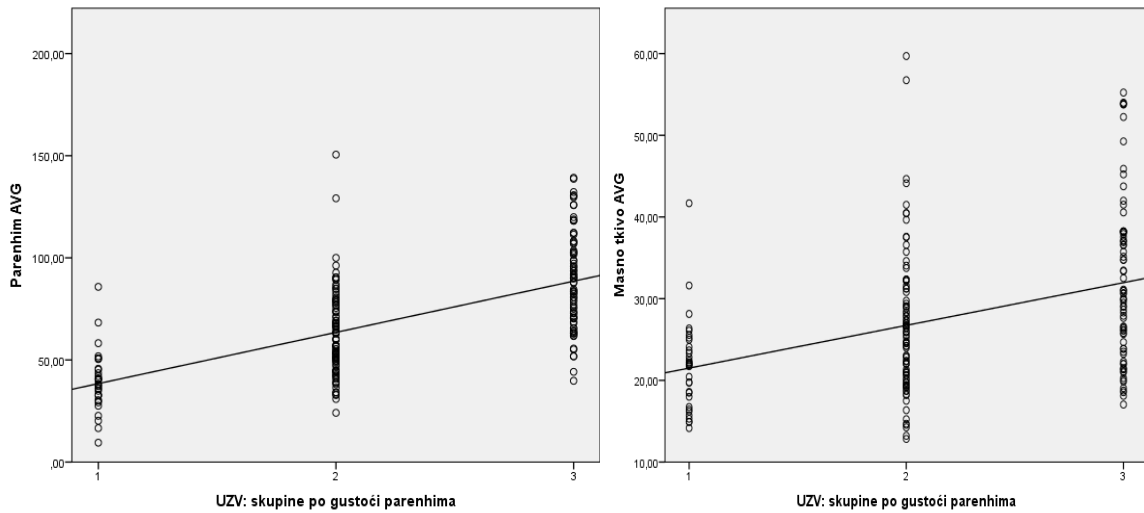
Pozitivna korelacija postoji i između prosječne elastografske vrijednosti masnog tkiva i skupina žena raspoređenih prema mamografskoj (Spearmanov korelacijski koeficijent = 0,4; P < 0,001) i ultrazvučnoj (Spearmanov korelacijski koeficijent = 0,4; P <0,001) gustoći žljezdanog tkiva dojke.

Dakle, što je veća procijenjena mamografska i ultrazvučna kategorija gustoće dojke, veća je i tvrdoća tkiva dojke procijenjena elastografijom, kako žljezdanog, tako i masnog tkiva dojke (Tablica 6) (Slika 31 i 32).

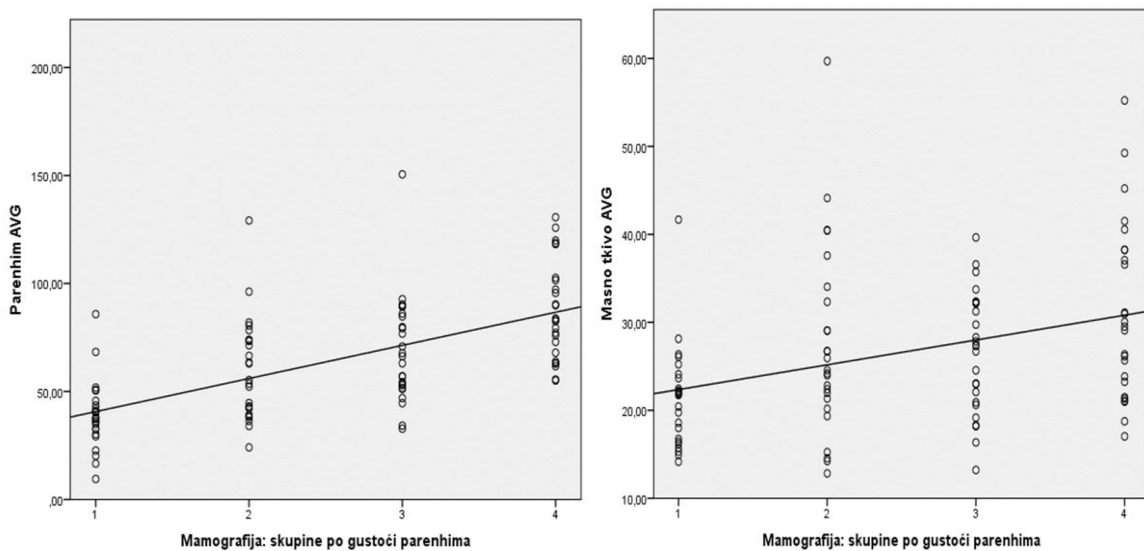
Tablica 6. Elastografske vrijednosti žljezdanog i masnog tkiva s obzirom na gustoću tkiva dojke na UZV i MMG

	<b>Žljezdano tkivo</b>	<b>Masno tkivo</b>
<b>UZV skupine*<sup>a</sup>:</b>		
<b>1</b>	38,1 (31,4 - 45,5)	22 (17,4 - 24,5)
<b>2</b>	59,9 (48,6 - 76,8)	25,7 (20,5 – 30,9)
<b>3</b>	88 (70,6 – 105,2)	30,6 (23,9 - 38,2)
<b>MMG skupine*<sup>a</sup>:</b>		
<b>1</b>	37,6 (32,7 - 43,5)	21,8 (16,7 - 23,7)
<b>2</b>	55,3 (42,2 - 73,8)	24,6 (21,3 - 32,3)
<b>3</b>	66,3 (52,9 - 84,7)	27,3 (20,9 - 32,1)
<b>4</b>	83,2 (67,9 - 101,5)	29,5 (23,2 - 38,2)

UZV – ultrazvučne; MMG – mamografske; UZV 1, 2, 3 – ultrazvučno masne dojke, miješani oblik i guste dojke; MMG 1, 2, 3, 4 – mamografski masne dojke, dojke s mjestimičnim žljezdanim tkivom, heterogeno guste dojke i guste žljezdane dojke; <sup>a</sup> - medijan s donjim i gornjim centilom ; \* - P<0,05 Spearmanov korelacijski koeficijent



Slika 31. Prikaz povezanosti prosječne vrijednosti parenhima i masnog tkiva dojke i UZV skupina prema procijenjenoj gustoći tkiva prema ACR BIRADS-u.



Slika 32. Prikaz povezanosti prosječne vrijednosti parenhima i masnog tkiva dojke i MMG skupina prema procijenjenoj gustoći tkiva prema ACR BIRADS-u.

## 6. RASPRAVA

U našem istraživanju dobili smo mnogo rezultata koji zahtijevaju detaljniju analizu i raspravu. Glavna svrha ovog istraživanja je procijeniti elastičnost (tvrdoću) normalnog (zdravog) tkiva dojke in vivo upotrebljavajući „supersonic shear imaging“. Većina dosadašnjih elastografskih studija nije mogla pružiti točna i precizna elastografska mjerenja jer se uglavnom radilo o „strain“ elastografiji koja daje relativne vrijednosti (92), osim toga elastografske studije su uglavnom bile usmjerene na proučavanje bolesnog tkiva dojki, tj. patologiju dojke - prvenstveno razlikovanje benignih i malignih lezija u dojkama (64, 70-77).

Nedavna Bergova studija na velikom broju ispitanika je donijela neke granične „cut off“ vrijednosti: tako se ovalne lezije s tvrdoćom ispod 80 kPa (5 m/s) mogu smatrati benignima. Maligne tvorbe uglavnom imaju vrijednosti tvrdoće preko 120 kPa. Druge studije su prijavile više vrijednosti, kao npr.  $146,6 \text{ kPa} \pm 40 \text{ kPa}$  i više (64, 78).

Rezultati našeg istraživanja su dale jedne od prvih elastografskih vrijednosti normalnog tkiva dojke. Tako smo dobili vrijednost od 66,4 kPa za prosječnu elastografsku vrijednost žljezdanog parenhima, dok je masno tkivo imalo prosječnu elastografsku vrijednost od 26,1 kPa, što se pokazalo i statistički značajnom razlikom između ta dva tkiva. Nema previše studija koja su ispitivala srednje elastografske vrijednosti ova dva tkiva dojke, no i oni koji postoje su poprilično različiti.

Rzymiski i suradnici su prijavili elastografsku vrijednost žljezdanog tkiva od  $11,3 \pm 5,8 \text{ kPa}$  i masnog tkiva od  $9,2 \pm 4,5 \text{ kPa}$  izmjerenih na 101 ženi u Poznanu, Poljska (90). Oni su također gledali povezanost s različitim kliničkim i anamnestičkim parametrima žljezdanog i masnog tkiva dojke te ćemo druge njihove rezultate također usporediti s našima. Što se tiče prosječnih elastografskih vrijednosti žljezdanog i masnog tkiva, vrijednosti između ove studije i naše su poprilično različite.

Tanter i suradnici su u studiji 2008. godine objavili kako Youngov modul varira od 3 kPa za masno tkivo do 45 kPa za normalno žljezdano tkivo dojke. Kvantitativne elastografske vrijednosti u normalnoj dojci se jasno razlikuju između različitih tkiva dojke i vidi se jasna razlika između masnog tkiva koje je puno mekše i žljezdanog tkiva koje je dosta tvrđe (70). Tezu o različitosti tvrdoće žljezdanog i masnog tkiva potvrđuju sve izvedene studije (70, 90, 94, 95) osim jedne (93).

Samani i suradnici su 2007. godine razvili specijalnu tehniku mjerenja elastičnosti normalnog i bolesnog tkiva dojke koju su primijenili na 169 svježih ex vivo uzoraka dojke, uključujući masno i žljezdano tkivo, kao i različite vrste benignih i malignih tumora dojke. Rezultati su pokazali kako nema veće razlike u elastičnosti masnog i žljezdanog tkiva, dok su npr. fibroadenomi dva puta tvrđi od normalnog tkiva, a fibrocistične promjene i maligni tumori 3-6 puta tvrđi od normalnog tkiva dojke, dok su invazivni duktalni karcinomi tvrđi i do 13 puta od normalnog tkiva. Vrijednosti koje su oni prijavili za masno tkivo iznose  $3,2 \pm 1$  kPa (71 uzorak) i za žljezdano tkivo  $3,2 \pm 0,6$  (26 uzoraka) (93).

Važno je imati na umu različite rezultate, no ovdje se prvenstveno radi o ex vivo tehnici mjerenja Youngovog modula elastičnosti, bez upotrebe „shear“ valova na premalom uzorku zdravog tkiva (26 uzoraka žljezdanog parenhima). Definitivno se tome može pripisati rezultat nepostojanja razlike u elastičnosti između žljezdanog i masnog tkiva koja je evidentna prema drugim autorima i studijama, bez obzira o kojoj se tehnici radi, o kojem uzorku i koje su procijenjene točne vrijednosti i žljezdanog i masnog tkiva (70, 90, 94).

Mnogo više elastografske vrijednosti, u skladu s našima, prijavio je Krouskup sa suradnicima 1998. godine koji je, također ex vivo, procjenjivao mehaničke osobine tkiva dojke i prostate koji su podložni kompresijskim silama. Uzorci su testirani na 3 razine smicanja („strain“) kako bi se procijenila elastična priroda tkiva i odredila razina mogućeg modeliranja tkiva. Test je pokazao kako se masno tkivo ponaša jednako na različitim razinama primijenjenog stresa (primijenjena razina stresa od 5-20% ili 0,1 – 4 Hz mijenja izmjerenu tvrdoću masnog tkiva s 18 na 24 kPa što nije statistički značajno) dok drugi ispitivani uzorci (među njima i žljezdano tkivo) imaju Youngov modul ovisan o razini stresa (28 kPa na 5% stresa i 66 kPa na 20%). Normalno žljezdano tkivo dojke ima elastični mod jednak masnom tkivu na niskim razinama primijenjenog stresa, ali s rastom primijenjenog stresa raste i razlika žljezdanog u odnosu na masno tkivo. Većino tkivo dojke je mnogo tvrđe i od masnog i žljezdanog tkiva dojke (vrijednosti na 20% primijenjenog stresa i do 244 kPa). Karcinomi dojke su tvrđi od ostalog tkiva dojke na visokim razinama primijenjenog stresa; intraduktalni in situ karcinomi su se ponašali poput masti na 5% stresa i puno tvrđe od žljezdanog tkiva na 20% stresa, dok su invazivni karcinomi bili mnogo tvrđi od svih drugih tkiva na svim razinama primijenjenog stresa (94).

Vrijednosti poput naših (masno tkivo 7 kPa, parenhim 30-50 kPa) i zaključke imao je i Athanasiou (64).



Neki autori su procjenjivali elastografske vrijednosti koristeći novu tehniku „Virtual touch tissue imaging quantification“ (VTIQ) ili kvantifikacija tkiva virtualnim dodiranjem (SIEMENS MedicalSolutions, Mountain View, CA, USA). Oni su uspoređivali srednje elastografske vrijednosti žljezdanog i masnog tkiva normalnih i bolesnih dojki te se pokazalo da nema veće razlike između bolesnog i zdravog tkiva.

Izmjerena prosječna elastografska vrijednost žljezdanog tkiva dojki je bila  $31,3\text{kPa} \pm 1,6\text{ SD}$  ili  $3,2\text{ m/s} \pm 0,7\text{ SD}$  (standard deviation) (raspon  $7,5 - 74,1\text{ kPa}$  ili  $1,6 - 5\text{ m/s}$ ), a masnog tkiva  $18,8\text{ kPa} \pm 1,1\text{ SD}$  ili  $2,5\text{ m/s} \pm 0,6\text{ SD}$  (raspon  $5,6 - 56,5\text{ kPa}$  ili  $1,4 - 4,3\text{ m/s}$ ), što se pokazalo i statistički značajnom razlikom između ta dva tkiva. Brzina „shear“ valova se ovom tehnikom može kvantitativno izmjeriti u metrima u sekundi (m/s) u području interesa (raspon  $0 - 10\text{ m/s}$ ) gdje vrijednost od  $10\text{ m/s}$  odgovara  $300\text{ kPa}$  (94). Ovisno o tehnici mjerenja, vrijednosti se mogu prikazati u kPa ili m/s.

Studiju sa sličnom metodologijom proveo je Wojcinski sa suradnicima. On je koristio istu tehniku upotrebljavajući VTIQ kako bi odredio brzine „shear“ valova u tkivu dojke u m/s te analizirao stupanj kompresije na mjerenja. U ponovljenim mjerenjima i s normalnom kompresijom, srednja vrijednost brzine „shear“ valova u parenhimu dojke je bila značajno viša nego u masnom tkivu ( $3,3 \pm 1,2\text{ m/s}$  vs.  $2,9 \pm 1,1\text{ m/s}$ ;  $p < 0,001$ ; 712 mjerenja u 89 pacijenata). Osim toga, našli su značajnu pozitivnu korelaciju između stupnja kompresije i izmjerenih brzina. Brzine „shear“ valova sa malom, srednjom i velikom kompresijom su bile  $1,9, 3,2$  i  $4,4\text{ m/s}$  u parenhimu, a  $1,5, 2,6$  i  $3,6\text{ m/s}$  u masnom tkivu (96).

Vidi se da su naše izmjerene vrijednosti nešto više nego one izmjerene u studiji od Tantera i Rzymaskog, no opet studije od Krouskupa i Anathasioua daju vrijednosti slične našima. Razlike među studijama možda se mogu objasniti različitim izvođenjima mjerenja, korištenjem različitih postavki uređaja („preset“ i „mod“ uređaja koji mijenjaju izmjerene vrijednosti) koje se često ne navedu u detaljima studije, kao i mogućim razlikama tvrdoće žena različitog geografskog porijekla, što bi bilo zanimljivo ispitati u budućnosti. Također, vezivno tkivo i Cooperovi ligamenti su umetnuti među masne režnjeve dojke te služe kao potpora žljezdanom tkivu dojke i sigurno doprinose samoj izmjerenoj vrijednosti u kPa i parenhima i masti, a kao što vidimo radi se o izuzetno tvrdom tkivu. Ne postoji točna metoda koja bi kvantitativno izmjerila razinu kompresije sondom i time isključila „interobserver variability“ (razliku između pregledavača), sličan zaključak je bio i u drugim studijama koje su predložile studiju koja će procijeniti utjecaj tipične statičke kompresije na dijagnostičku

vrijednost metode zbog toga što ljudska tkiva imaju osobinu da im elastičnost raste ako se primijeni statička kompresija (64).

Takvu je studiju napravio Cosgrove sa suradnicima 2012.godine te predložio način kako je moguće odrediti stupanj kompresije prilikom pregleda sa stupnjem varijabilnosti  $\leq 10\%$ . Oni stupanj kompresije određuju na sljedeći način: prvo treba odabrati strukturu udaljenu od površine kože kao npr. rebro, Cooperov ligament ili pektoralni mišić koji će biti prisutan na slici cijelo vrijeme pregleda. Zatim se izmjeri udaljenost strukture u različitim stupnjevima kompresije te se izračuna omjer udaljenosti s kompresijom s udaljenosti pri najmanjoj razini kompresije i izrazi se u postotcima kompresije. Najmanja tj. minimalna kompresija se dobije samo postavljanjem UZV sonde i promatranjem udaljene strukture, sonda se tada pritisne sve dok struktura više ne mijenja položaj (67). Međutim, predložena tehnika nije potpuno zaživjela u rutinskoj kliničkoj praksi zbog dužeg trajanja samog pregleda.

MR elastografijom je moguće također procijeniti elastična svojstva tkiva te razlikovati benigne i maligne tumore, no prijavljene elastografske vrijednosti izmjerene MR-om su dosta niže (žljezdano tkivo:  $7,6 \pm 3,6$  kPa i niže te masno tkivo:  $3,3 \pm 1,9$  kPa i niže) (87, 97).

Različiti Youngovi moduli između MR i UZV elastografskih mjerenja mogu se djelomično objasniti razlikom frekvencija koje se koriste. „Supersonic shear“ valovi imaju frekvenciju 250 Hz (širina frekvencija od 50-450Hz) dok se u MR elastografiji primjenjuju frekvencije od 50 do 80 Hz. Puno više vrijednosti izmjerene „supersonic shear imagingom“ u odnosu na MRE leži u činjenici kako je centralna frekvencija „shear“ UZV valova  $\sim 250$  Hz (s globalno širinom od 50 do 450 Hz). Brzina „shear“ valova se značajno mijenja s frekvencijom i može povisiti izmjerene vrijednosti u usporedbi s MR elastografijom gdje je raspon frekvencije 50-80 Hz (70).

Posebno smo izrazili heterogenost masnog, odnosno žljezdanog tkiva po uzoru na studiju od Rzymskog i suradnika. Heterogenost zapravo predstavlja različite piksele unutar Q-boxa od kojih svaki predstavlja točno izmjerenu elastografsku vrijednost. Dobili smo slične vrijednosti heterogenosti žljezdanog i masnog tkiva. Nismo pokazali nikakvu povezanost heterogenosti žljezdanog i masnog tkiva u odnosu na različite kliničko-anamnestičke parametre. Rzymski je u svojoj studiji dobio više vrijednosti heterogenosti za žljezdano u odnosu na masno tkivo, no bez statističke značajnosti. Našli su i povezanost heterogenosti masnog tkiva sa indeksom tjelesne mase, dok je heterogenost žljezdanog tkiva pozitivno korelirala s mastalgijom (90). Naši rezultati nisu potvrdili ove tvrdnje.

Naši rezultati kako je žljezdano tkivo statistički značajno tvrđe od masnog tkiva potvrđuje rezultate drugih studija. Išli smo korak dalje i analizirali elastografske vrijednosti žljezdanog i masnog tkiva po kvadrantima dojke. U svim kvadrantima je žljezdani parenhim značajno tvrđi od masnog tkiva. Gornji lateralni i gornji medijalni kvadrant imaju slične elastografske vrijednosti žljezdanog tkiva oko 69 kPa, zatim slijedi donji medijalni kvadrant s 65 kPa, zatim donji lateralni kvadrant s 60 kPa. Najniža vrijednost parenhima u donjem lateralnom kvadrantu se pokazala i statistički značajnom. Također je i elastografska vrijednost masnog tkiva statistički značajno najniža u donjem lateralnom kvadrantu i iznosi oko 21 kPa. Po elastografskim vrijednostima masnog tkiva, prvi s najvišim vrijednostima je gornji medijalni kvadrant s vrijednostima oko 28 kPa, slijedi gornji lateralni kvadrant s 26 kPa, donji medijalni kvadrant s 25 kPa te spomenuti donji lateralni kvadrant s 21 kPa. Spomenuta studija Rzymaskog iz 2011. godine je grupirala kvadrante dojke u unutrašnje i vanjske kvadrante te su usporedili elastografske vrijednosti žljezdanog i masnog tkiva. Srednje elastografske vrijednosti su se pokazale većima u unutrašnjim kvadrantima u odnosu na vanjske (90). Dokazano je da najveći broj tumora počinje u gornjem lateralnom kvadrantu. Objašnjava se činjenicom da se najviše žljezdanog parenhima nalazi upravo u tom kvadrantu, no primijećena je i veća genetska nestabilnost vanjskih kvadranta u usporedbi s unutrašnjima (98). S obzirom na ove činjenice, veća incidencija tumora u vanjskim kvadrantima može biti posljedica i genetske nestabilnosti, veće količine žljezdanog tkiva, a također i najveća elastografska vrijednost u GLK može imati udjela u toj priči. Medijalni kvadranti pokazuju također visoke elastografske vrijednosti. Pokušali smo objasniti visoku tvrdoću medijalnih kvadranta činjenicom kako karcinomi unutrašnjih kvadranta imaju lošiju prognozu (98). Sarp i suradnici su pokazali kako su karcinomi vanjskih kvadranta nižeg gradusa zbog čega imaju bolju prognozu od onih koji potječu iz unutrašnjih kvadranta (99).

Usporedili smo elastografske vrijednosti žljezdanog i masnog tkiva između lijeve i desne dojke. Naši rezultati su pokazali kako su elastografske vrijednosti i žljezdanog i masnog tkiva statistički značajno više u lijevoj dojci. Jedno od mogućih objašnjenja leži u odavno poznatoj činjenici kako su karcinomi dojke puno češći u lijevoj dojci (100). Druga činjenica koju smo našli vezano za određenu lateralizaciju u dojka je podatak o tome kako je veća produkcija mlijeka iz desne dojke u odnosu na lijevu, što bi moglo djelovati kao zaštitni čimbenik za tvrdoću parenhima i nastanak karcinoma u istoj dojci (101). S druge strane, studija iz 2013. godine je pokazala kako volumen žljezdanog parenhima lijeve i desne dojke pokazuje visoku funkcionalnu simetriju u odgovoru na fluktuacije hormona tijekom

menstruacijskog ciklusa, no isto tako su ostavili slobodan prostor za daljnje studije koje bi trebale pokazati predstavlja li funkcionalna asimetrija koja je primijećena kod nekih žena povećan rizik za razvoj unilateralnog karcinoma dojke (102).

Naši rezultati su pokazali povezanost srednjih elastografskih vrijednosti žljezdanog i masnog tkiva dojke s određenim ispitivanim anamnestičko-kliničkim parametrima. Tako je uočena povezanost između srednje elastografske vrijednosti parenhima i bolova u dojkama ovisno o menstrualnom ciklusu. Ispitanice koje imaju bolove u dojkama vezane za fazu menstrualnog ciklusa imaju srednju elastografsku vrijednost parenhima od 72,2 kPa naspram onih koje nemaju opisane bolove sa srednjom vrijednošću od 61,7 kPa.

Nešto su više elastografske vrijednosti parenhima kod žena koje imaju pozitivnu obiteljsku anamnezu za karcinom dojke, koje nisu uzimale OC/HRT, koje ne puše i koje piju alkohol, no ne radi se o statistički značajnim razlikama. Također je pronađeno kako su veće srednje elastografske vrijednosti žljezdanog tkiva povezane s mlađom dobi ispitanica, manjim brojem trudnoća i nižim indeksom tjelesne mase.

Prosječna elastografska vrijednost masnog tkiva također značajno negativno korelira s dobi i indeksom tjelesne mase, ali ne i s brojem trudnoća (iako su ovi koeficijenti korelacije niži nego kod žljezdanog parenhima).

Više elastografske vrijednosti parenhima dojke imaju žene koje su dobile ranije prvu menstruaciju, koje su zadnju menstruaciju imale u ranijoj dobi, zatim žene pregledane u prvoj fazi menstrualnog ciklusa, zatim koje su prvu trudnoću imale u kasnijoj dobi te koje su dojile svoje dijete manji broj mjeseci. Također je primijećeno kako elastografske vrijednosti masnog tkiva prate povezanost parenhima s anamnestičko-kliničkim parametrima, osim u slučaju faze menstrualnog ciklusa gdje je primijećena pozitivna korelacija dana menstrualnog ciklusa i srednje elastografske vrijednosti masnog tkiva (što je viši dan ciklusa, veća je i izmjerena vrijednost). U svim drugim slučajevima korelacije su jednake kao i za žljezdano tkivo pa i u slučaju broja trudnoća (negativna korelacija), osim što nije statistički značajna. Dakle skoro svi poznati rizični čimbenici za karcinom dojke su također povezani i s elastografskim vrijednostima dojke.

Jedina studija koju smo uspjeli pronaći koja je pokušala dovesti srednje elastografske vrijednosti tkiva dojke s nekim anamnestičko-kliničkim parametrima je bila već spomenuta studija od Rzymkog. Njihovo istraživanje je pokazalo pozitivnu korelaciju između srednje elastografske vrijednosti žljezdanog tkiva i dobi pacijentica, dok srednja elastografska

vrijednost masnog tkiva pozitivno korelira s trajanjem laktacije. Također su našli kako heterogenost parenhima pozitivno korelira s bolovima u dojki, dok heterogenost masnog tkiva pozitivno korelira s indeksom tjelesne mase.

Kada usporedimo njihove i naše rezultate, vidimo da su rezultati slični što se tiče dobi i trajanja laktacije no ipak ima i nekih razlika. U našoj studiji mastalgija korelira sa elastografskom vrijednosti parenhima, a ne masti (tj. heterogenosti masnog tkiva), dok indeks tjelesne mase pozitivno korelira sa elastografskim vrijednostima i parenhima i masti.

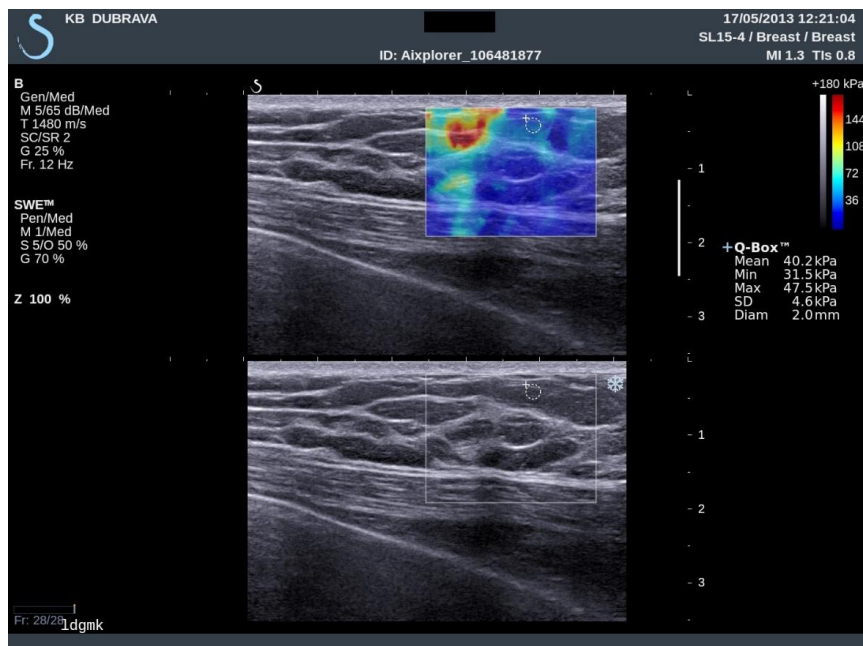
Dakle radi se o jednom, do sada, nedovoljno istraženom području bez previše podataka za usporedbu i analizu. Opadanje elastografskih vrijednosti s dobi se može objasniti već poznatom činjenicom o promjenama tkiva dojke i remodeliranju koje se zbiva sa starenjem, već je poznato kako se mamografska gustoća dojke smanjuje sa starenjem, sada je primijećeno slično i za tvrdoću dojke. S druge strane je zanimljiva činjenica da incidencija karcinoma dojke raste s dobi, i to u manje gustim i manje tvrdim dojkama, što zahtijeva daljnje objašnjenje.

Našli smo također povezanost između broja benignih lezija u dojkama i prosječnih elastografskih vrijednosti parenhima u dojci, no bez povezanosti između elastografskih vrijednosti tkiva dojke i broja malignih lezija otkrivenih u dojkama. Moguće kako tvrđe tkivo dojke predstavlja rizik za razvoj lezija u dojci (pre mali broj malignih lezija u našem uzorku možda nije bio dovoljan kako bi se otkrila statistički značajna povezanost). Slične rezultate pronašli smo u studiji od Amarose i suradnika. Kod njih je postojala pozitivna korelacija između benignih lezija te nakupljanja kontrastnog sredstva u parenhimu („background enhancement“) i nagiba dinamičke MR krivulje, no maligne lezije nisu pokazale povezanost s pozadinskim nakupljanjem kontrastnog sredstva (103).

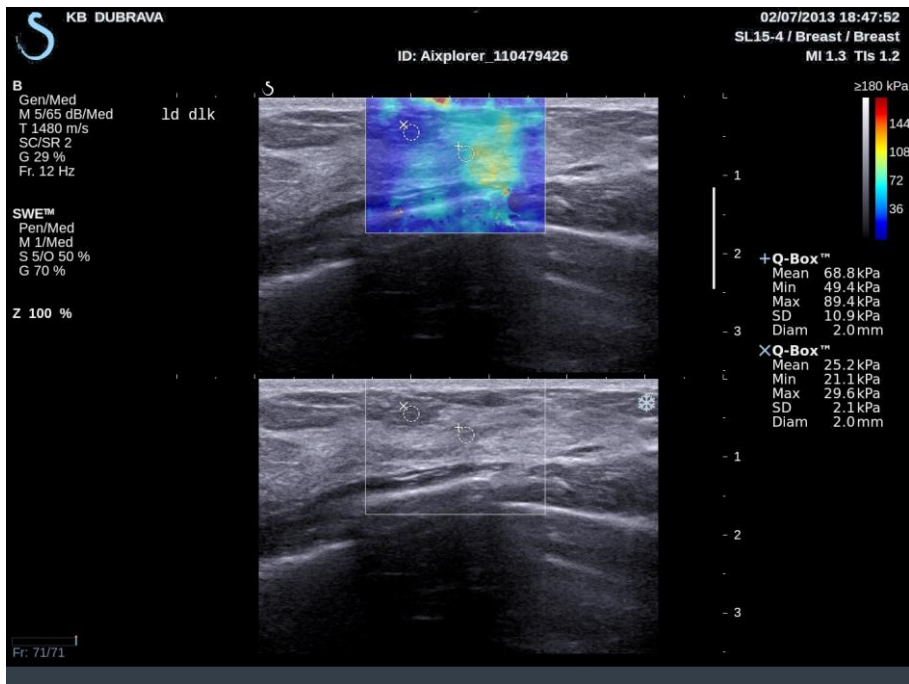
Htjeli smo istražiti i kako i koliko korelira tvrdoća tkiva dojke procijenjena elastografijom s ponajprije mamografski procijenjenom gustoćom tkiva, kao glavnom metodom za procjenu gustoće tkiva dojke, a zatim i s UZV procjenom istog. Pronašli smo značajne pozitivne korelacije. Dakle što je viša mamografska skupina gustoće (1-4), viša je i elastografska tvrdoća. Isto vrijedi i za UZV procijenjenu skupinu gustoće (1-3) (Slika 33, 34, 35).

Našli smo podatke o dvije studije koje su uspoređivale slične podatke i dale su donekle suprotne rezultate (91, 95). Jedna je studija pokazala da nema razlike između elastografskih vrijednosti između kategorije ACR 1 (ACR 1+2, 74 dojke) i 2 (ACR 3+4, 58 dojki).

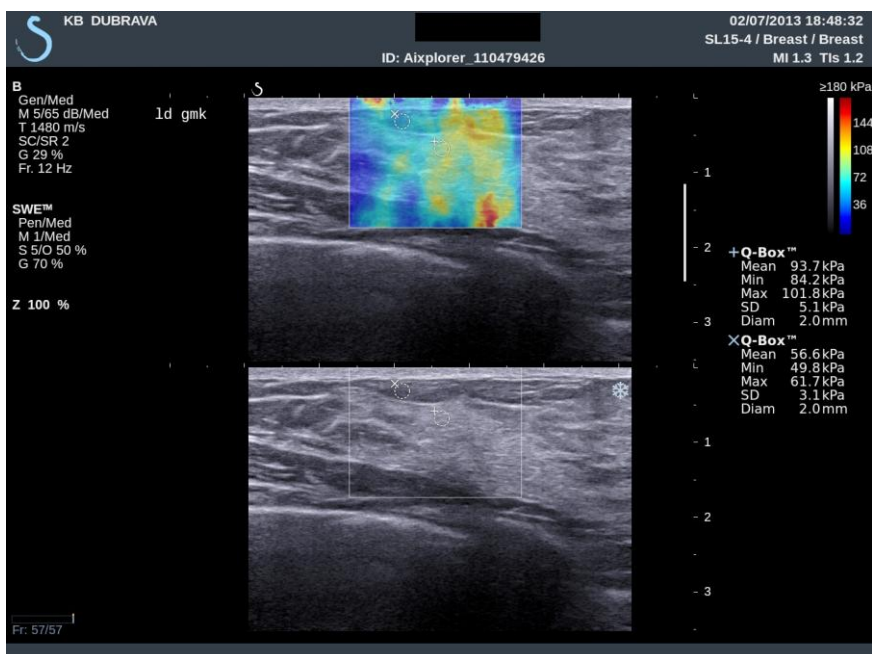
Kategorija ACR 1 je imala vrijednost parenhima od  $3,1 \text{ m/s} \pm 0,8 \text{ SD}$  ( $29,8 \text{ kPa} \pm 1,7 \text{ SD}$ ) i masnog tkiva od  $2,4 \text{ m/s} \pm 0,6 \text{ SD}$  ( $17,7 \text{ kPa} \pm 1,2 \text{ SD}$ ). U kategoriji 2 ACR su izmjerene sljedeće vrijednosti: parenhim  $3,3 \text{ m/s} \pm 0,7 \text{ SD}$  ( $33,4 \text{ kPa} \pm 1,6 \text{ SD}$ ) i mast  $2,6 \text{ m/s} \pm 0,6 \text{ SD}$  ( $20,3 \text{ kPa} \pm 1 \text{ SD}$ ) (95).



Slika 33. Primjer involutivnih dojki. Na ovoj elastografskoj slici se uopće ne vidi žljezdanog tkiva. Sa strane je vrijednost elastičnosti masnog tkiva u kPa – srednja elastografska vrijednost masnog tkiva je 40,2 kPa.



Slika 34. Primjer mješovitog tipa dojki. Sa strane su vrijednosti elastičnosti žljezdanog i masnog tkiva u kPa – srednja elastografska vrijednost žljezdanog tkiva je 68,8 kPa, dok je srednja elastografska vrijednost masnog tkiva 25,2 kPa.



Slika 35. Primjer žljezdanog tipa dojki. Sa strane su vrijednosti elastičnosti u kPa - srednja elastografska vrijednost žljezdanog tkiva je 93,7 kPa, dok je srednja elastografska vrijednost masnog tkiva 56,6 kPa.

Drugo istraživanje je procjenjivalo uspješnost B-mod UZV-a i elastografije u sposobnosti predviđanja mamografske gustoće i rezultati su pokazali kako su ove dvije metode veoma uspješne u procjenjivanju mamografske gustoće. B-mod tamno i srednje siva područja te elastografski siva izrazito tvrda područja koreliraju s gustim tkivom na mamografiji (91).

Zanimljivo je i kako i koliko elastična svojstva tkiva dojke ovise o čimbenicima koji utječu na fiziološke promjene tkiva dojke (već spomenuta dob, zatim dan menstrualnog ciklusa, hormonski status, trajanje laktacije i drugi) te koliko već poznati utjecaj pojedinih čimbenika na mamografsku gustoću ima utjecaja i na tvrdoću tkiva dojke.

Od ranije je poznato kako postoje razlike u histološkom sastavu tkiva između folikularne i lutealne faze menstrualnog ciklusa koje se zbivaju pod utjecajem hormonskih promjena koje se zbivaju u tijelu (104). Uz pretpostavku kako su dojke gušće u lutealnoj fazi ciklusa i smanjuju osjetljivost mamografije za otkrivanje karcinoma, rađena je studija o promjenama mamografske gustoće u folikularnoj i lutealnoj fazi menstrualnog ciklusa.

Prosječno povećanje gustoće je bilo prilično malo (1,2%), no ipak je kod manjeg broja žena zabilježeno i značajno povećanje gustoće (do 7,8%) (105). Međutim brojne druge studije su pokazale kako postoji malo povećanje denziteta tijekom menstrualnog ciklusa, no ono nije statistički značajno i definitivno nije ono to koje smanjuje osjetljivost mamografije u drugoj fazi ciklusa (možda se radi o nedovoljnoj kompresiji dojke tijekom mamografskog snimanja), niti putem povećanja gustoće djeluju hormoni na povećan rizik karcinoma dojke. Endogeni hormoni predstavljaju, po svemu, neovisan faktor rizika za dobivanje karcinoma dojke (104, 106-108).

Wojcinski je mjerio elastografske vrijednosti tkiva dojke tijekom menstrualnog ciklusa. Ispitanice su bile 22 žene podijeljene u 2 skupine (one koje nisu uzimale nikakve egzogene hormone te žene na OC). Dermis se elastografski nije značajnije mijenjao tijekom menstrualnog ciklusa te nije pokazao razlike u elastografskim vrijednostima između žena koje su koristile OC i koje nisu koristile OC.

Elastografske vrijednosti masnog tkiva nisu ovisile o uzimanju oralne kontracepcije i o fazi menstrualnog ciklusa. Žljezdano tkivo se pokazalo mekše od dermisa i tvrđe od masnog tkiva, a elastografske vrijednosti su varirale između faza ciklusa, kao i između skupina. Žene bez OC su imale kontinuirano povećanje tvrdoće tkiva s mekšim parenhimom u menstrualnoj i folikularnoj fazi ciklusa te tvrdim u lutealnoj fazi. Najviše elastografske vrijednosti žljezdanog parenhima su izmjerene u 4. tjednu (lutealna faza menstrualnog ciklusa). Žene koje



su uzimale OC nisu pokazale značajnije promjene u elastičnosti tkiva dojke tijekom menstrualnog ciklusa. Parenhim je generalno bio mekši u skupini bez uzimanja egzogenih hormona. Nije postojala statistički značajna razlika između skupina prema demografskim podacima, osim dužine trajanja menstrualnog krvarenja koje je značajno kraće u skupini žena koje uzimaju OC te se radi o njenom dobro poznatom efektu.

Ova skupina autora je predložila optimalno vrijeme za pregled sonoelastografijom – prvi tjedan nakon početka menstrualnog krvarenja zbog najmekšeg parenhima u toj fazi ciklusa te bi se tumorske promjene koje su tvrde mogle lakše zamijetiti u usporedbi s mekanim parenhimom. Ograničenja bi postojala za neke podtipove karcinoma dojke kao što je npr. mekani mucinozni karcinom (2-3% svih karcinoma dojke) (109).

U studiji gdje su uspoređivane razine hormona u tijelu i elastografske vrijednosti, nađeni su sljedeći rezultati: nije bilo korelacije između elastografskih vrijednosti tkiva dojke i folikul-stimulirajućeg hormona (FSH), estrogena, prolaktina i tiroidnih hormona. Androgeni su negativno utjecali na omjer elastografskih vrijednosti žljezdanog i masnog tkiva. Omjer luteinizirajućeg hormona (LH) i FSH je pozitivno korelirao sa elastografskim vrijednostima žljezdanog i masnog tkiva, posebno u GLK (88).

Pokazano je da razine inzulina u krvi inzulinska rezistencija koreliraju s elastografskim vrijednostima heterogenosti masnog tkiva. Nije jasan njihov utjecaj na patologiju dojke, no postoji poznata veza između nastanka karcinoma dojke i inzulinskih faktora rasta – insulin growth factors (IGF) (89). Nakon 2 godine nemasne dijete bogate ugljikohidratima smanjila se razina mamografske gustoće. No ne znamo je li se time smanjio i rizik nastanka karcinoma dojke (110).

Uzimanje oralne kontracepcije i razne vrste egzogenih hormona, dob, trudnoća igraju važnu ulogu u histološkim promjenama dojke, poput proliferacije ili apoptoze žljezdanog tkiva, varijacija u volumenu dojki i sastavu vode. Slični procesi se događaju i tijekom trudnoće i, u manjem stupnju, tijekom svakog menstrualnog ciklusa. Naročito trudnoća uzrokuje hiperplaziju epitelnih stanica dojke, njihovu diferencijaciju u kanaliće i nestanak vezivnog tkiva. Nakon prestanka laktacije, događa se suprotno, dolazi do hiperplazije vezivnog tkiva i nestaju epitelne stanice (90).

Fowler i suradnici su korištenjem MRI pokazali porast volumena parenhima dojki za 38,9% te porast sadržaja vode za 24,5% između 16. i 25. dana menstrualnog ciklusa. Nije bilo promjene volumena masnog tkiva tijekom menstrualnog ciklusa (111). Doplerski ultrazvučni

pregled pokazao je korelaciju između prokrvljenosti dojke i razine progesterona s pojačanim protokom kroz krvne žile dojke u drugoj fazi menstrualnog ciklusa (112).

Difuzna optička spektroskopija s vremenskom domenom se u jednoj studiji upotrijebila za otkrivanje sastava tkiva dojke (sadržaj vode, lipida i kolagena), krvnih parametara (saturacija kisikom i razina hemoglobina) i mikroskopske strukture. Mlađa dob, žene u fertilnoj dobi, niži BMI, uzimanje OC su bili značajno povezani s višim udjelom vode, kolagena i totalnog hemoglobina, a nižim udjelom lipida (113).

Naši rezultati su u dobroj mjeri u skladu s tim činjenicama. Promjene u dojci tijekom menstrualnog ciklusa koje u određenog broja žena uzrokuju bolove u dojkama praćene su višim elastografskim vrijednostima žljezdanog tkiva što upućuje na moguću značajniju proliferaciju epitelnih stanica, značajnu promjenu volumena i sastava dojki. Više su vrijednosti povezane i s manjim brojem trudnoća, kao i s kasnijom dobi prve trudnoće i kraćim periodom dojenja (zadnje dvije bez statističke značajnosti). Radi se o dobro poznatim rizičnim i zaštitnim čimbenicima koji su povezani s nastankom karcinoma dojke. Možemo iznijeti pretpostavku kako je moguće da upravo preko utjecaja na tvrdoću tkiva dojke ovi parametri igraju ulogu u karcinogenezi tj. u zaštiti tkiva dojke od karcinogeneze (trudnoća i laktacija).

Isto tako je već poznato kako neki poznati faktori rizika utječu na rizik za karcinom dojke preko gustoće tkiva (33). BMI i dob su u obrnuto proporcionalnoj vezi s gustoćom dojke na mamografiji. Žene s pozitivnom obiteljskom anamnezom, prijašnjom intervencijom na dojkama, kasnijom menarhom, kasnijom dobi prve trudnoće i manjim brojem trudnoća, kao i one koje su uzimale HRT su sve imale gušće dojke (36). Što se tiče elastografske tvrdoće, također postoji negativna korelacija s indeksom tjelesne mase te ranijom menopauzom. Nešto više elastografske vrijednosti su zabilježene kod žena s pozitivnom obiteljskom anamnezom, kod žena koje piju alkohol, kod žena koje ne puše, no bez statističke značajnosti.

Izrazito bi bilo teško objasniti svaki parametar, no definitivno su potrebne daljnje studije koje bi istražile je li elastografska tvrdoća neovisan faktor rizika za karcinom dojke ili je pod utjecajem različitih čimbenika koji, sami za sebe, predstavljaju neovisne faktore rizika koji na dobivanje karcinoma utječu preko elastografske tvrdoće te utječe li mamografska gustoća preko tvrdoće tkiva na nastanak karcinoma.

Naša studija bi mogla pridonijeti prihvaćanju elastografije u rutinskoj kliničkoj praksi, osim prilikom donošenja odluke o BIRADS kategorizaciji lezija, i kod otkrivanja rizika za dobivanje karcinoma dojke kod žena koje želimo zaštititi od mamografskog zračenja.

## 7. ZAKLJUČCI

1. Elastografske vrijednosti žljezdanog tkiva su veće od elastografskih vrijednosti masnog tkiva u svim kvadrantima i u obje dojke. Prosječna elastografska vrijednost žljezdanog parenhima iznosi 66,4 kPa, a masnog tkiva 26,1 kPa.
2. Elastografske vrijednosti žljezdanog tkiva i masti su najniže u DLK kad se gledaju vrijednosti po kvadrantima i iznose 60,3 kPa parenhim i 21,2 kPa mast.
3. Elastografske vrijednosti parenhima i masti su veće u lijevoj u odnosu na desnu dojku i iznose za parenhim: 65,6 kPa i za masno tkivo: 27,1 kPa.
4. Elastografske vrijednosti žljezdanog tkiva koreliraju s mastalgijom (pozitivno).
5. Veće elastografske vrijednosti žljezdanog tkiva povezane su s mlađom dobi, manjim brojem trudnoća i nižim indeksom tjelesne mase.
6. Elastografske vrijednosti masnog tkiva koreliraju s dobi i indeksom tjelesne mase (negativno).
7. Što je veći broj benignih lezija u dojkama, veće su i prosječne elastografske vrijednosti parenhima u dojci.
8. Elastografske vrijednosti žljezdanog i masnog tkiva pozitivno koreliraju s mamografski i ultrazvučno procijenjenom gustoćom tkiva.
9. Prosječne elastografske vrijednosti prema mamografskim skupinama gustoće iznose: za D1 kategoriju ili <25% žljezdanog tkiva elastografska vrijednost parenhima je 37,6 kPa te masti 21,8 kPa; za D2 kategoriju ili 25-50% žljezdanog tkiva elastografske vrijednosti iznose za parenhim 55,3 kPa i za mast 24,6 kPa; za kategoriju D3 ili 50-75% žljezdanog tkiva elastografske vrijednosti iznose 66,3 kPa za parenhim i 27,3 kPa; za kategoriju D4 ili >75%

žljezdano tkivo elastografske vrijednosti iznose 83,2 kPa za parenhim i 29,5 kPa za mast.

10. Prosječne elastografske vrijednosti prema UZV procijenjenim skupinama gustoće iznose: za homogeno involutivne dojke 38,1 kPa je elastografska vrijednost parenhima te 22 kPa masti; za miješani oblik ili heterogene dojke elastografske vrijednosti iznose 59,9 kPa za parenhim te 25,7 kPa za mast; za homogeno žljezdane dojke elastografske vrijednosti iznose 88 kPa za parenhim i 30,6 kPa za mast.

## 8. SAŽETAK

**Ključne riječi:** Dojka, Elastografija, Gustoća žljezdanog parenhima, Elastičnost žljezdanog parenhima, Elastičnost masnoga tkiva

**Uvod:** Elastografija je nova UZV metoda koja se do sada upotrebljavala za lakšu BIRADS kategorizaciju sumnjivih lezija. Svrha našeg rada je bila procijeniti elastografsku tvrdoću normalnog tkiva dojke, njenu povezanost s mamografski i ultrazvučno procijenjenom gustoćom tkiva dojke te odrediti povezanost s faktorima rizika za karcinom dojke te faktorima koji utječu na mamografsku tvrdoću.

**Materijali i metode:** Proveli smo prospektivno istraživanje u koje smo uključili 200 žena različite dobi. Sve žene su ispunile upitnik s pitanjima o osobnoj, obiteljskoj i reproduktivnoj anamnezi. 100 žena je imalo priložene mamografske slike za usporedbu te su bile podijeljene u 4 skupine prema mamografskoj gustoći tkiva. Svim ženama se učinio UZV pregled u B-modu i elastografija u živom vremenu. Svakoj ženi se dodijelila i UZV skupina prema gustoći tkiva. U svakom kvadrantu dojke izmjerila se tvrdoća žljezdanog parenhima i masnog tkiva. Zatim smo izračunali prosječne elastografske vrijednosti tkiva dojke, usporedili ih s MMG i UZV procijenjenom gustoćom tkiva te s određenim kliničko-anamnestičkim parametrima.

**Rezultati:** Elastografske vrijednosti žljezdanog tkiva (66,4 kPa) su veće od elastografskih vrijednosti masnog tkiva (26,1 kPa) u svim kvadrantima i u obje dojke. Najniže elastografske vrijednosti su izmjerene u DLK, dok su vrijednosti lijeve dojke značajno veće u odnosu na desnu. Elastografske vrijednosti žljezdanog tkiva pozitivno koreliraju s mastalgijom i brojem nađenih benignih promjena u dojkama, a negativno s dobi, brojem trudnoća i BMI. Elastografske vrijednosti masnog tkiva negativno koreliraju s dobi i indeksom tjelesne mase. Elastografske vrijednosti žljezdanog i masnog tkiva pozitivno koreliraju s mamografskim i ultrazvučnim skupina prema gustoći tkiva.

**Zaključci:** Naše istraživanje je pokazalo povezanost tvrdoće tkiva dojke i njezine gustoće, to znači kako je žene moguće svrstati u skupinu onih s višim ili nižim rizikom za dobivanje karcinoma dojke metodom koja je brza, jeftina i bez ionizirajućeg zračenja. Ova bi studija mogla pridonijeti proširivanju indikacija za upotrebu elastografije u kliničkoj praksi.

## 9. ABSTRACT

**Title:** Elastographic values of breast tissue in women

**Author:** Martina Džoić Dominković, 2017.

**Keywords:** Breast, Elastography, Density of glandular parenchyma, Elasticity of glandular parenchyma, Elasticity of fat tissue

**Introduction:** Breast elastography is a new ultrasound method for easier BIRADS categorization of the suspect lesions. Aim of this study is to estimate the elasticity of normal breast tissue and to compare it to the estimated mammographic and ultrasound breast density, also to correlate it with some well-known breast cancer risk factors and factors that influence on mammographic density.

**Materials and methods:** A prospective study with 200 women of different age was performed. All women fulfilled questionnaire about personal, familiar and reproductive history. A hundred women that had attached mammographic images were placed in one of four groups according to estimated mammographic density. The next step was an ultrasound examination with B-mod and elastography. One of three groups according to ultrasound density was assigned to all women. Elasticity of breast parenchyma and fatty tissue in all breast quadrants was measured. Average elastographic values of breast tissue were calculated and compared to estimated mammographic and ultrasound density, also to personal history factors.

**Results:** Elasticity of normal breast parenchyma (66,4 kPa) was higher than fatty tissue (26,1 kPa) in all breast quadrants and in both breasts. Lower outer quadrant of breasts had the lowest elasticity values of both parenchyma and fat. A left breast had higher elasticity values of breast tissue, comparing to a right breast. Glandular elasticity positively correlates with mastalgia and number of benign breast lesions. It negatively correlates with age, number of pregnancies and body mass index (BMI). Fat tissue elasticity negatively correlates with age and BMI. Glandular and fat tissue elasticity positively correlates with mammographic and ultrasound estimated breast density.

**Conclusions:** There is good correlation between breast elasticity and breast density. It means that the women could be classified in one of the groups with lower or higher breast cancer risk without ionizing radiation, also with the method which is fast and cheap. This study could contribute to widen indications for elastography in routine clinical practice.

## 10. LITERATURA

1. Brkljačić B, Brnić Z. Dojka. U: Hebrang A, Klarić-Čustović R. Radiologija. 3.izdanje. Medicinska naklada, Zagreb; 2007, str 349-362.
2. Krmpotić-Nemanić J. Dojka, mamma. U: Krmpotić-Nemanić J. Anatomija čovjeka. 5.izdanje. Medicinska naklada, Zagreb; 1993, str 524-528.
3. Reilley AF. Breast asymmetry: classification and management. *Aesthetic Surg J* 2006; 26:596–600.
4. Guyton AC, Hall JE. Trudnoća i laktacija. U: Guyton AC, Hall JE. Medicinska fiziologija. 9.izdanje. Medicinska naklada, Zagreb; 1999, str 904-917.
5. Sureshababu A, Tonner E, Flint DJ. Insulin-like growth factor binding proteins and mammary gland development. *Int J Dev Biol* 2011;55(7-9):781-9.
6. Hartmann LC, Sellers TA, Frost MH, i sur. Benign breast disease and the risk of breast cancer. *New England Journal of Medicine*. 2005; 353(3): 229-237.
7. Kumar V, Cotran RS, Robbins SL. Ženski spolni sustav i dojka. U: Kumar V, Cotran RS, Robbins SL. Osnove patologije. 5.izdanje. Školska knjiga, Zagreb; 2000, str 631-641.
8. Onstad M, Stuckey A. Benign breast disorders. *Obstetrics and gynecology clinics of North America* 2013; 40(3): 459-473.
9. Znaor A. Epidemiologija i primarna prevencija raka dojke. U: Senološko društvo (ur). *Senologija*. Zagreb, 2009. Senološko društvo, 2009. Hvar, Hrvatska, 2009.
10. Ketcham AS, Sindelar WF. Risk factors in breast cancer. *Progress in clinical cancer* 1974, 6: 99-114.
11. Magnus MC, Ping MA, Shen MM, Bourgeois J, Magnus JH. Effectiveness of Mammography Screening in Reducing Breast Cancer Mortality in Women Aged 39-49 Years: A Meta-Analysis. *J Womens Health* 2011, 6: 845-852.
12. Evans, W. Breast cancer screening: successes and challenges. *CA: a cancer journal for clinicians* 2012, 62(1): 5-9.
13. Brkljačić B, Čikara I, Ivanac G, Huzjan-Korunić R. Uloga mamografije u probiru za otkrivanje ranog i nesimptomatskog raka dojke. U: HAZU. Zbornik radova XVIII Znanstvenog sastanka «Bolesti dojke». Zagreb, 2008. str 53-66.
14. Ministarstvo zdravstva i socijalne skrbi. Nacionalni program ranog otkrivanja raka dojke, 2006. <http://www.mzww.hr>



15. Brkljačić B. Dojka i bolesti dojke. U: Šimunić V i sur. Ginekologija. Naklada Ljevak, Zagreb; 2001, 497-507.
16. American College of Radiology. American College of Radiology Breast Imaging Reporting and Data System (BI-RADS). 4th ed. Reston, Va. American College of Radiology, 2003.
17. Kuhl CK, Kuhn W, Schild H. Management of women at high risk for breast cancer: new imaging beyond mammography. *Breast* 2005; 14: 480-6.
18. Andersson I. Breast cancer screening with mammography. *Breast Care* 2007;2:4-5.
19. Wolfe JN, Albert S, Belle S, Salane M. Familial influences on breast parenchymal patterns. *Cancer* 1980; 46: 2433-7.
20. Pankow JS, Vachon CM, Kuni CC, i sur. Genetic analysis of mammographic breast density in adult women: evidence of a gene effect. *J Natl Cancer Inst* 1997;89:549-56.
21. Vachon CM, King RA, Atwood LD, Kuni CC, Sellers TA. Preliminary sibpair linkage analysis of percent mammographic density. *J Natl Cancer Inst* 1999;91:1778-9
22. Boyd NF, Dite GS, Stone J, i sur. Heritability of mammographic density, a risk factor for breast cancer. *N Engl J Med* 2002;347:886-94.
23. Boyd NF, Martin LJ, Yaffe MJ, Minkin S. Mammographic density and breast cancer risk: current understanding and future prospects. *Breast Cancer Res.* 2011;13(6):223.
24. Corsetti V, Houssami N, Ghirardi M, i sur. Evidence of the effect of adjunct ultrasound screening in women with mammography-negative dense breasts: interval breast cancers at 1 year follow-up. *Eur J Cancer.* 2011; 47(7): 1021-6.
25. Crystal P, Strano SD, Shcharynski S, Koretz MJ. Using Sonography to Screen Women with Mammographically Dense Breasts. *AJR* 2003; 181: 177-82.
26. Sickles EA, Filly RA, Callen PW. Breast Cancer Detection with Sonography and Mammography: Comparison Using State-of-the-Art Equipment. *AJR* 1983; 140: 843-5.
27. Ghosh K, Brandt KR, Reynolds C, i sur. Tissue composition of mammographically dense and non-dense breast tissue. *Breast Cancer Res Treat* 2012; 131(1): 267-275.
28. Wolfe, John N. Breast patterns as an index of risk for developing breast cancer. *American Journal of Roentgenology* 1976; 126 (6): 1130-1137.
29. Nicholson BT, LoRusso AP, Smolkin M, Bovbjerg VE, Petroni GR, Harvey JA. Accuracy of assigned BI-RADS breast density category definitions. *Acad Radiol* 2006; 13(9): 1143-9.

30. McCormack VA., dos Santos Silva I. Breast density and parenchymal patterns as markers of breast cancer risk: a meta-analysis. *Cancer Epidemiology Biomarkers & Prevention* 2006; 15(6): 1159-1169.
31. Boyd NF, Guo H, Martin LJ, i sur. Mammographic density and the risk and detection of breast cancer. *New England Journal of Medicine* 2007; 356(3): 227-236.
32. Boyd NF, Rommens YM, Vogt K, i sur. Mammographic breast density as an intermediate phenotype for breast cancer. *The Lancet Oncology* 2005; 6(10): 798-808.
33. Pike MC, Krailo MD, Henderson BE, Casagrande JT, Hoel DG. 'Hormonal' risk factors, 'breast tissue age' and the age-incidence of breast cancer. *Nature* 1983: 767-770.
34. Tokunaga M, Land CE, Yamamoto T, i sur. Incidence of female breast cancer among atomic bomb survivors, Hiroshima and Nagasaki, 1950-1980. *Radiation Research* 1987; 112(2): 243-272.
35. Sun X, Gierach GL, Sandhu R, i sur. Relationship of mammographic density and gene expression: analysis of normal breast tissue surrounding breast cancer. *Clinical Cancer Research* 2013; 19(18): 4972-4982.
36. Tesic V, Kolaric B, Znaor A, Kuna SK, Brkljacic B. Mammographic density and estimation of breast cancer risk in intermediate risk population. *The Breast Journal* 2013; 19(2): 71-78.
37. Wilkinson E, Clopton C, Gordonson J, Greene R, Hill A, Pike MC. Mammographic parenchymal patten and the risk of breast cancer. *J Natl Cancer Inst* 1977;59:1397-400.
38. Brisson J, Morrison AS, Kopans DB i sur. Height and weight, mammographic features of breast tissue, and breast cancer risk. *AmJ Epidemiol* 1984;119:371-81.
39. Boyd NF, Lockwood GA, Byng JW, Trichler DL, Yaffe MJ. Mammographic densities and breast cancer risk. *Cancer Epidemiol Biomark Prev* 1998;7:1133-44.
40. Byrne C, Schairer C, Wolfe J, i sur. Mammographic features and breast cancer risk: effects with time, age, and menopause status. *J Natl Cancer Inst* 1995;87:1622-9.
41. Boyd NF, Byng JW, Jong RA, i sur. Quantitative classification of mammographic densities and breast cancer risk: results from the Canadian National Breast Screening Study. *J Natl Cancer Inst* 1995; 87: 670-5.
42. Tice JA, Cummings SR, Ziv E, Kerlikowske K. Mammographic breast density and the Gail model for breast cancer risk prediction in a screening population. *Breast Cancer Res Treat* 2005; 94: 115-22.

43. Vacek PM, Geller B. A prospective study of breast cancer risk using routine mammographic breast density measurements. *Cancer Epidemiol Biomarkers Prev* 2004; 13: 715–22.
44. Kerlikowske K, Ichikawa L, Miglioretti DL, et al. Longitudinal measurement of clinical mammographic breast density to improve estimation of breast cancer risk. *J Natl Cancer Inst* 2007; 99: 386–95.
45. Lokate M, Stellato RK, Veldhuis WB, Peeters PH, Van Gils CH. Age-related changes in mammographic density and breast cancer risk. *American journal of epidemiology*, 2013; 178(1): 101-109.
46. Boyd NF, Martin LJ, Bronskill M, Yaffe MJ, Duric N, Minkin S. Breast tissue composition and susceptibility to breast cancer. *Journal of the National Cancer Institute* 2010; 102(16): 1224-1237.
47. Brkljacic B, Huzjan-Korunic R, Pavic L. *Ultrasound of the breast*. U: Kurjak A, Chervenak F, urednici. Donald School textbook of ultrasound in obstetrics and gynaecology. New Delhi (India): Jaypee; 2007. p. 950–70.
48. Teubner J. *Echomammography: technique and results*. U: Friedrich M, Sickles EA, editors. *Radiological diagnosis of breast diseases*. Berlin: Springer-Verlag; 2000. p. 181–220.
49. Kopans DB. *Ultrasound and breast evaluation*. U: Kopans DB, editor. *Breast imaging*. Philadelphia: Lippincott-Raven; 1998. p. 439–41.
50. Kopans DB. *The altered breast: pregnancy. Lactation. Biopsy, mastectomy, radiation, and implants*. In: Kopans DB, editor. *Breast imaging*. 2nd edition. Philadelphia: Lippincott-Raven; 1998. p. 445–69.
51. Roubidoux MA, Wilson TE, Orange RJ, et al. Breast cancer in women who undergo screening mammography: relationship of hormone replacement therapy to stage and detection method. *Radiology* 1998;208:725–8.
52. Crystal P, Strano SD, Scharzynski S, et al. Using sonography to screen women with mammographically dense breasts. *AJR Am J Roentgenol* 2003; 181(1):177–82.
53. Buchberger W, Niehoff A, Obrist P, et al. Clinically and mammographically occult breast lesions: detection and classification with high-resolution sonography. *Semin Ultrasound CT MR* 2000;21(4):325–36.
54. Huzjan Korunić R. Vrijednost ciljanog ultrazvučnog pregleda u dijagnostici lezija uočenih na magnetskoj rezonanciji dojke na postkontrastnim suptrakcijskim sekvencama. Zagreb: Sveučilište u Zagrebu; 2011, str 18-19.

55. Brkljacic B, Ivanac G. Ultrasonography of the breast. *Ultrasound Clinics*. 2014; 9(3): 391–427.
56. Shulman SG, March DE. Ultrasound-Guided Breast Interventions: Accuracy of Biopsy Techniques and applications in patient management. *Semin Ultrasound CT MRT*. 2006; 27: 298-307.
57. Hooley RJ, Scoutt LM, Philpotts LE. Breast ultrasonography: state of the art. *Radiology* 2013; 268(3): 642–59.
58. Kato Y, Ueno E, Kawauchi A et al. Diagnostic Guidelines for Non-mass Image Forming Lesions by Japan Association of Breast and Thyroid Sonology (JABTS) and Japan Society of Ultrasonics in Medicine. *J med Ultrasonics* 2002; 29: 450.
59. Stafford RJ, Whitman GJ. Ultrasound physics and technology in breast imaging. *Ultrasound Clin* 2011; 6(3): 299–312.
60. Cosgrove DO, Kedar RP, Bamber JC, et al. Breast diseases: color Doppler US in differential diagnosis. *Radiology* 1993;189:99–104.
61. Chang JM, Moon WK, Cho N, et al. Breast cancer initially detected by hand-held ultrasound: detection performance of radiologists using automated breast ultrasound data. *Acta Radiol* 2011; 52(1): 8–14.
62. Gefen A, Dilmoney B. Mechanics of the normal woman's breast. *Technol Health Care*. 2007; 15(4): 259-71.
63. Palmeri ML, Nightingale KR. What challenges must be overcome before ultrasound elasticity imaging is ready for the clinic? *Imaging Med*. 2011; 3(4): 433–444.
64. Athanasiou A, Tardivon A, Tanter M, et al. Breast Lesions: Quantitative Elastography with Supersonic Shear Imaging—Preliminary Results. *Radiology* 2010; 256: 297–303.
65. Garra BS. Imaging and estimation of tissue elasticity by ultrasound. *Ultrasound Q*. 2007; 23(4): 255-68.
66. Lai WM, Rubin D, Kreml E. *Introduction to Continuum Mechanics*. 3. izdanje. Woburn MA: Butterworth and Heinemann; 1999., str.228-232.
67. Barr RG, Zhang Z. Effects of precompression on elasticity imaging of the breast development of a clinically useful semiquantitative method of precompression assessment. *Journal of Ultrasound in Medicine* 2012; 31(6): 895-902.
68. Brkljačić B, Ivanac G, Huzjan Korunić R, Čikara I. Uloga ultrazvuka u dijagnostici i terapiji bolesti dojke – novosti u ultrazvučnoj tehnologiji i BI RADS kategorizaciji. U: Zbornik radova XXII. znanstvenog sastanka „Bolesti dojke“. Hrvatska akademija znanosti i umjetnosti, Zagreb: 2012, str.100.

69. Cosgrove DO, Berg WA, Doré CJ, i sur. Shear wave elastography for breast masses is highly reproducible. *European radiology* 2012; 22(5): 1023-1032.
70. Tanter M, Bercoff J, Athanasiou A, et al. Quantitative assessment of breast lesion viscoelasticity: initial clinical results using supersonic shear imaging. *Ultrasound Med Biol* 2008; 9: 1373-86.
71. Barr RG. Real-time ultrasound elasticity of the breast: initial clinical results. *Ultrasound Q.* 2010 Jun;26(2):61-6.
72. Barr RG, Destounis S, Lackey LB, Svensson WE, Balleyguier C, Smith CJ. Evaluation of breast lesions using sonographic elasticity imaging: a multicenter trial. *Ultrasound Med.* 2012; 31(2): 281-7.
73. Berg WA, Cosgrove DO, Doré CJ, i sur. Shear-wave Elastography Improves the Specificity of Breast US: The BE1 Multinational Study of 939 Masses. *Radiology.* 2012; 262(2): 435-49.
74. Leong LC, Sim LS, Lee YS, i sur. A prospective study to compare the diagnostic performance of breast elastography versus conventional breast ultrasound. *Clin Radiol.* 2010; 65(11): 887-94.
75. Bai M, Du L, Gu J, Li F, Jia X. Virtual touch tissue quantification using acoustic radiation force impulse technology: initial clinical experience with solid breast masses. *J Ultrasound Med.* 2012; 31(2): 289-94.
76. Moon WK, Choi JW, Cho N, i sur. Computer-aided analysis of ultrasound elasticity images for classification of benign and malignant breast masses. *AJR Am J Roentgenol.* 2010; 195(6): 1460-5.
77. Zhi H, Ou B, Luo BM, Feng X, Wen YL, Yang HY. Comparison of ultrasound elastography, mammography, and sonography in the diagnosis of solid breast lesions. *J Ultrasound Med.* 2007; 26(6): 807-15.
78. Džoić Dominković M, Ivanac G, Kelava T, Brkljačić B. Elastographic features of triple negative breast cancers. *European radiology* 2015: 1-8.
79. Ivanac G. Suvremene slikovne metode u dijagnostici karcinoma dojke (Modern imaging methods in the diagnosis of breast cancer). U: Zbornik radova 1. hrvatskog kongresa menopauzalne medicine. Zagreb; 2014.
80. Delille JP, Slanetz PJ, Yeh ED, Kopans DB, Garrido L. Physiologic changes in breast magnetic resonance imaging during the menstrual cycle: perfusion imaging, signal enhancement, and influence of the T1 relaxation time of breast tissue. *Breast J* 2005; 11: 236–241.

81. Heiberg EV, Perman WH, Herrmann VM, Janney CG. Dynamic sequential 3D gadolinium-enhanced MRI of the whole breast. *Magn Reson Imaging* 1996; 14: 337–348.
82. Mann RM, Kuhl CK, Kinkel K, Boetes C. Breast MRI: guidelines from the European Society of Breast Imaging. *Eur Radiol* 2008; 18: 1307–1318.
83. Beran L, Liang W, Nims T, Paquelet J et al. Correlation of Targeted Ultrasound with Magnetic Resonance Imaging Abnormalities of the Breast. *The Am J of Surg* 2005; 190: 592-4.
84. Harms SE, Flamig DP, Hesley KL i sur. MR imaging of the breast with rotating delivery of excitation off resonance: clinical experience with pathologic correlation. *Radiology* 1993; 187: 493-501.
85. Shin JH, Han BK, Choe YH, Ko K, Choi N. Targeted Ultrasound for MR detected lesions in breast cancer patients. *Korean J Radiol* 2007; 8: 475-83.
86. Moy L, Elias K, Patel V, Lee J i sur. Is Breast MRI Helpful in the Evaluation of Inconclusive Mammographic Findings? *AJR* 2009; 193: 986-93.
87. Sinkus R, Tanter M, Xydeas T, Catheline S, Bercoff J, Fink M. Viscoelastic shear properties of in vivo breast lesions measured by MR elastography. *Magnetic resonance imaging* 2005; 23(2): 159-165.
88. Rzymiski P, Skórzewska A, Opala T. Changes in ultrasound shear wave elastography properties of normal breast during menstrual cycle. *Clin Exp Obstet Gynecol.* 2011; 38(2): 137-42.
89. Rzymiski P, Wysocki PJ, Kycler W, Opala T. Correlation between insulin resistance and breast elasticity heterogeneity measured by shear wave elastography in premenopausal women - a pilot study. *Arch Med Sci.* 2011; 7(6): 1017-22.
90. Rzymiski P, Skórzewska A, Skibińska-Zielińska M, Opala T. Factors influencing breast elasticity measured by the ultrasound Shear Wave elastography - preliminary results. *Arch Med Sci.* 2011; 7(1): 127-33.
91. Jud SM, Häberle L, Fasching PA i sur. Correlates of mammographic density in B-mode ultrasound and real time elastography. *Eur J Cancer Prev.* 2012; 21(4): 343-9.
92. Itoh A, Ueno E, Tohno E i sur. Breast disease: clinical application of US elastography for diagnosis. *Radiology* 2006; 239: 341-50.
93. Samani A, Zubovits J, Plewes D. Elastic moduli of normal and pathological human breast tissues: an inversion-technique-based investigation of 169 samples. *Phys Med Biol* 2007; 52: 1565–1576.

94. Krouskop TA, Wheeler TM, Kallel F, Garra BS, Hall T. Elastic moduli of breast and prostate tissues under compression *Ultrason Imaging* 1998; 20: 260–74.
95. Golattaa M, Schweitzer-Martina M, Harcosa A, i sur. Normal breast tissue stiffness measured by a new ultrasoundtechnique: Virtual touch tissue imaging quantification (VTIQ). *European Journal of Radiology* 2013; 82: 676– 679.
96. Wojcinski S, Brandhorst K, Sadigh G, Hillemanns P, Degenhardt F. Acoustic radiation force impulse imaging with virtual touch tissue quantification: measurements of normal breast tissue and dependence on the degree of pre-compression. *Ultrasound in medicine & biology* 2013; 39(12): 2226-2232.
97. McKnight AL, Kugel JL, Rossman PJ, Manduca A, Hartmann LC, Ehman RL. MR elastography of breast cancer: preliminary results. *Am J Roentgen* 2001; 178: 11411-7.
98. Elsworth DL, Elsworth RE, Love B, i sur. Outer breast quadrants demonstrate increased levels of genomic instability. *Ann Surg Oncol* 2004; 11: 861-8.
99. Sarp S, Fioretta G, Verkooijen HM i sur. Tumor location of the lower-inner quadrant is associated with an impaired survival for women with early-stage breast cancer. *Ann Surg Oncol* 2007; 14: 1031-9.
100. Hallberg O, Johansson O. Sleep on the right side—Get cancer on the left? *Patophysiology* 2010; 17: 157–160.
101. Engstrom JL, Meier PP, Jegier B, Motykowski JE, Zuleger JL. Comparison of milk output from the right and left breasts during simultaneous pumping in mothers of very low birthweight infants. *Breastfeed Med.* 2007; 2(2): 83-91.
102. Chen JH, Chan S, Yeh DC, Fwu PT, Lin M, Su MY. Response of bilateral breasts to the endogenous hormonal fluctuation in a menstrual cycle evaluated using 3D MRI. *Magn Reson Imaging* 2013; 31(4): 538-544.
103. Amarosa AR, McKellop J, Klautau Leite AP i sur. Evaluation of the Kinetic Properties of Background Parenchymal Enhancement throughout the Phases of the Menstrual Cycle. *Radiology* 2013; 268(2): 356-365.
104. Chen JH, Chen WP, Chan S, Yeh DC, Su MY, McLaren CE. Correlation of endogenous hormonal levels, fibroglandular tissue volume and percent density measured using 3D MRI during one menstraual cycle. *Annals of Oncology* 2013; 24: 2329-2335.

105. Giske U, Parisky YR, Pike MC, Spicer DV. Mammographic density changes during the menstrual cycle. *Cancer Epidemiology Biomarkers & Prevention* 2001; 10(2): 141-142.
106. Hovhannisyan G, Chow L, Schlosser A, Yaffe MJ, Boyd NF, Martin LJ. Differences in measured mammographic density in the menstrual cycle. *Cancer Epidemiol Biomarkers Prev.* 2009; 18(7): 1993-9.
107. Buist DS, Aiello EJ, Miglioretti DL, White E. Mammographic breast density, dense area, and breast area differences by phase in the menstrual cycle. *Cancer Epidemiol Biomarkers Prev.* 2006; 15(11): 2303-6.
108. Chan S, Su MY, Lei FJ, Wu JP i sur. Menstrual cycle-related fluctuations in breast density measured by using three-dimensional MR imaging. *Radiology* 2011; 261(3): 744-51.
109. Wojcinski S, Cassel M, Farrokh A i sur. Variations in the elasticity of breast tissue during the menstrual cycle determined by real-time sonoelastography. *J Ultrasound Med* 2012; 31: 63-72.
110. Boyd NF, Greenberg C, Lockwood G i sur. Effects at two years of a low-fat, high carbohydrate diet on radiologic features of the breast: results from a randomized trial. *J Natl Cancer Inst* 1997; 89: 488-96.
111. Fowler PA, Casey CE, Cameron GG, Foster MA, Knight CH. Cyclic changes in composition and volume of the breast during the menstrual cycle, measured by magnetic resonance imaging. *Br J Obstet Gynaecol* 1990; 97: 595-602.
112. Weinstein SP, Conant EF, Sehgal CM, Woo IP, Patton JA. Hormonal variations in the vascularity of breast tissue. *J Ultrasound Med* 2005; 24: 67-72.
113. Taroni P, Quarto G, Pifferi A i sur. Breast tissue composition and its dependence on demographic risk factors for breast cancer: non-invasive assessment by time domain diffuse optical spectroscopy. *PloS one* 2015; 10(6): e0128941.



## 11. ŽIVOTOPIS

Rođena sam u Brčkom, Bosna i Hercegovina 20. prosinca 1982.godine. Odrasla sam u Orašju, Bosna i Hercegovina gdje sam završila osnovnu i srednju školu. Maturirala sam 2001.godine u Općoj gimnaziji Orašje.

Medicinski fakultet sam upisala u Mostaru 2001.godine, diplomirala 2007.godine s prosječnom ocjenom 4,89.

Pripravnički staž sam odradila 2007./2008.godine u Domu zdravlja Orašje. Stručni ispit sam položila u Sarajevu 2008.godine te u Zagrebu 2010.godine. Nakon završenog pripravničkog staža, radila sam u Županijskoj bolnici Orašje kao liječnik pri Internom odjelu iste ustanove do 2010.godine.

Za potrebe Županijske bolnice Orašje započela sam specijalizaciju iz radiologije u siječnju 2010.godine pri Zavodu za dijagnostičku i intervencijsku radiologiju KB „Dubrava“. U tijeku specijalizacije završila sam poslijediplomski specijalistički studij radiologije. Specijalistički ispit sam položila u svibnju 2014.godine.

U rujnu 2011.godine upisala sam doktorski studij iz područja Biomedicine i zdravstva na Medicinskom fakultetu Sveučilišta u Zagrebu.

Pohađala sam tečajevе edukacije na području ultrazvuka i magnetske rezonancije.

Članica sam Liječničke komore Županije Posavske, Hrvatskog društva radiologa, Hrvatskog liječničkog zbora, Hrvatske liječničke komore, European Society of Radiology.

Sudjelovala sam na više domaćih i međunarodnih kongresa i stručnih sastanaka, te objavila 3 znanstvena rada, od čega je jedan citiran u Current Contents.

Radila sam kao voditeljica programa pri Radio postaji Orašje, kao i pri Centru za kulturu Orašje. Radim kao predavač medicinskih predmeta u Srednjoj strukovnoj školi Orašje.

Autorica sam zbirke pjesama „Miraz besanih noći“ koju je izdao Centar za kulturu Orašje 2010.godine.

Govorim engleski jezik. Udana sam i majka sam jednog djeteta.

## 12. PRILOZI

### 12.1. Upitnik za pacijentice

Ime i prezime

1. Dob:
2. Dob prve menstruacije:
3. Dob zadnje menstruacije (dan ciklusa):
4. Broj trudnoća:
5. Dob prve trudnoće:
6. Trajanje laktacije (dojenja) u mjesecima:
7. Obiteljska anamneza za karcinom dojke:
8. Bolovi u dojkama ovisno o menstrualnom ciklusu:
9. Visina-težina/ Indeks tjelesne mase:
10. Uzimanje hormonskih preparata:
11. Konzumiranje alkohola:
12. Pušenje:

## 12.2. Informirani pristanak

*Što je elastografija?*

Elastografija je nova ultrazvučna metoda koja na poseban način mjeri tvrdoću tkiva i izračunava vrijednosti tvrdoće tkiva. Radi se o metodi koja koristi ultrazvučne valove i nema ionizirajućeg zračenja, bezbolna je te ne nosi nikakve poznate rizike niti nuspojave za Vaše zdravlje.

*Po čemu se elastografija razlikuje od običnog ultrazvučnog pregleda?*

Elastografija je nastavak ultrazvučnog pregleda, također se radi sa istom sondom kao i klasični ultrazvučni pregled, na istom aparatu koji ima opciju za elastografiju.

Jedina razlika je što ultrazvučni pregled koji uključuje i elastografiju traje nešto duže od klasičnog ultrazvučnog pregleda.

*Postoje li ikakvi rizici ili neželjeni efekti tog pregleda?*

Za sada u literaturi nema opisanih rizika niti neželjenih nuspojava.

*Ukoliko odbijem predloženi dijagnostički postupak, hoće li se time smanjiti kvaliteta pregleda kojega trebam učiniti?*

Ne. Kod vas će se u tom slučaju učiniti ultrazvučni pregled bez elastografije.

## SUGLASNOST O SUDJELOVANJU

Upoznata sam od strane liječnika usmeno i pismeno s metodama pretrage koja će se učiniti u mojem slučaju te mi je zajamčeno da će se prikupljeni podaci koristiti isključivo u znanstvene svrhe i biti u potpunosti anonimni.

Osjećam se dovoljno informiranom, pristajem na predloženi postupak.

Navedeno potvrđujem vlastoručnim potpisom.

---

Mjesto i datum

---

Potpis liječnika

---

Potpis pacijentice