

Prognostička vrijednost endotelina-1 za razvoj glaukomskeg oštećenja kod bolesnika s ekfolijativnim sindromom

Petric Vicković, Ivanka

Doctoral thesis / Disertacija

2009

Degree Grantor / Ustanova koja je dodijelila akademski / stručni stupanj: **University of Zagreb, School of Medicine / Sveučilište u Zagrebu, Medicinski fakultet**

Permanent link / Trajna poveznica: <https://um.nsk.hr/um:nbn:hr:105:540761>

Rights / Prava: [In copyright](#)/[Zaštićeno autorskim pravom.](#)

Download date / Datum preuzimanja: **2025-02-03**



Repository / Repozitorij:

[Dr Med - University of Zagreb School of Medicine Digital Repository](#)





Središnja medicinska knjižnica

Petric Vicković, Ivanka (2009) *Prognostička vrijednost endotelina-1 za razvoj glaukomskeg oštećenja kod bolesnika s ekfolijativnim sindromom.* Doktorska disertacija, Sveučilište u Zagrebu.

<http://medlib.mef.hr/660>

University of Zagreb Medical School Repository

<http://medlib.mef.hr/>

**SVEUČILIŠTE U ZAGREBU
MEDICINSKI FAKULTET**

Ivanka Petric Vicković

**Prognostička vrijednost endotelina-1 za razvoj
glaukenskog oštećenja kod bolesnika s
eksfolijativnim sindromom**

DISERTACIJA

Zagreb, 2009.

Rad je izrađen na Klinici za očne bolesti i Kliničkom zavodu za kemiju KB „Sestre milosrdnice”

Voditelj rada: prof. dr.sc. Zdravko Mandić

Iskreno hvala prof.dr.sc. Zdravku Mandiću na stručnoj pomoći prilikom izrade rada, na podršci i strpljenju.

Veliko hvala doc.dr.sc. Nadi Vrkić na izradi laboratorijskih testova, te doc.dr. sc. Anamariji Šimundić na statističkoj obradi i edukaciji.

Hvala osoblju Kabineta za glaukom na dugotrajnoj pomoći pri obradi bolesnika.

Hvala gospodi Petru i Hrvoju Lovriću bez kojih bi ovaj rad još dugo čekao početak.

SADRŽAJ

1. UVOD	8
1.1 Eksfolijativni sindrom	8
1.1.1 Terminologija	9
1.1.2 Epidemiologija	9
1.1.3 Patofiziologija eksfolijativnog sindroma.....	11
1.1.3.1 Sastav eksfolijativnog materijala	11
1.1.3.2 Podrijetlo eksfolijativnog materijala	12
1.1.3.3 Čimbenici patogeneze	13
1.1.4 Klinička slika EXS-a.....	15
1.1.4.1 Leća	15
1.1.4.2 Šarenica	17
1.1.4.3 Zjenica	18
1.1.4.4 Rožnica	19
1.1.4.5 Cilijarno tijelo i zonule	20
1.1.4.6 Očni kut	20
1.1.4.7 Spojnica	22
1.1.4.8 Staklasto tijelo i mrežnica	23
1.1.4.9 Glava vidnog živca	23
1.1.4.10 Asimetrija pojavnosti	23
1.1.4.11 Izvanočno nakupljanje EXM-a	24
1.1.4.12 Povezanost sa sistemnim bolestima	25
1.1.5 Eksfolijativni glaukom	25
1.2 Endotelini	26
1.2.1 Građa endotelina	26
1.2.2 Sinteza endotelina	29
1.2.3 Receptori za endotelin	32
1.2.4 Molekularni mehanizam djelovanja endotelina	33
1.2.5 Učinci endotelina na organe i organske sustave	34

1.2.6	Učinci endotelina-1 na oko	36
1.3	Glaukom	38
1.3.1	Definicija i podjela glaukoma	38
1.3.2	Klinički pregled bolesnika s glaukomom	40
1.3.2.1	Intraokularni tlak	40
1.3.2.2	Gonioskopija	41
1.3.2.3	Glava vidnog živca i mrežnični sloj živčanih vlakana	42
1.3.2.4	Vidno polje	44
2.	HIPOTEZA I CILJEVI ISTRAŽIVANJA	50
3.	BOLESNICI I METODE ISTRAŽIVANJA	52
3.1	Klinički pregled	52
3.2	Kriteriji za uključenje u studiju i isključenje iz studije	54
3.2.1	Kriteriji za uključenje u studiju	54
3.2.2	Kriteriji za isključenje iz studije	54
3.3	Pregled glave vidnog živca	55
3.4	Ispitivanje vidnog polja	55
3.5	Otkrivanje glaukenskog oštećenja	57
3.6	Određivanje razine endotelina-1 u očnoj vodici	57
3.7	Plan rada	58
3.8	Statistička analiza	61
4.	REZULTATI	62
4.1	Opći podaci	62
4.2	Intraokularni tlak	64
4.2.1	Maksimalni IOT	64
4.2.2	Dnevna varijacija IOT-a	65
4.3	Analiza očne vodice	67
4.3.1	Koncentracija endotelina-1 u očnoj vodici	67
4.3.2	Koncentracija ukupne količine proteina u očnoj vodici	69
4.3.3	Povezanost koncentracije ET-1 i ukupne količine proteina u očnoj vodici	71
4.3.4	Povezanost koncentracije ET-1 u očnoj vodici i dobi bolesnika	73

4.4	Klinička podjela eksfolijativnog sindroma	75
4.4.1	Povezanost ET-1 i kliničke podjele EXS-a.....	76
4.5	Glaukomska optička neuropatija	76
4.6	Frequency doubling technology perimetrija	78
4.7	Pokazatelji strukturalnih i funkcionalnih glaukopskih oštećenja	79
4.8	Povezanost ET-1 i funkcionalnog oštećenja u EXS skupini	79
4.9	Povezanost ET-1 i strukturalnog oštećenja PNO u EXS skupini	81
4.10	Usporedba općih i kliničkih čimbenika kod bolesnika sa i bez glaukomske neuropatije u EXS skupini	82
4.11	Univarijatna analiza čimbenika za razvoj glaukomske neuropatije u EXS skupini	83
4.12	Multivarijatna analiza čimbenika za razvoj glaukomske neuropatije u EXS skupini	84
5.	RASPRAVA	85
6.	ZAKLJUČAK	96
7.	SAŽETAK	97
8.	SUMMARY	99
9.	LITERATURA	101
10.	ŽIVOTOPIS	126

POPIS KRATICA

EXS	eksfolijativni sindrom
EXM	eksfolijativni materijal
EXG	eksfolijativni glaukom
ECM	ekstracelularni matriks
MAGP-1	mikrofibrilni vezujući glikoprotein 1, prema engl. microfibril associated glycoprotein
LTBP-1	prikriveni TGF beta vezujući protein 1, prema engl. latent TGF beta binding protein 1
LTBP-2	prikriveni TGF beta vezujući protein 2, prema engl. latent TGF beta binding protein 2
bFGF	osnovni čimbenik rasta fibroblasta, prema engl. basic fibroblast growth factor
HGF	čimbenik rasta hepatocita, prema engl. hepatocyte growth factor
CTGF	čimbenik rasta vezivnog tkiva, prema engl. connective tissue growth factor
TGF-β1	transformirajući čimbenik rasta beta 1, prema engl. transforming growth factor beta 1
MMP	matriks metaloproteinaza, prema engl. matrix metalloproteinase
TIMP	tkivni inhibitor matriks metaloproteinaze, prema engl. tissue inhibitor of matrix metalloproteinase
mRNA	glasnička ribonukleinska kiselina, prema engl. messenger ribonucleic acid
ET-1	endotelin-1
ET-2	endotelin-2
ET-3	endotelin-3
IOT	intraokularni tlak
ECE	enzim konvertor endotelina, prema engl. endothelin converting enzyme
POAG	primarni glaukom otvorenog kuta, prema engl. primary open angle glaucoma
NO	dušikov monoksid
RNFL	mrežnični sloj živčanih vlakana, prema engl. retinal nerve fiber layer
dB	decibel
SAP	standardna automatizirana perimetrija, prema engl. standard automated perimetry
FDT	perimetrija udvostručene frekvencije, prema engl. Frequency Doubling Technology Perimetry
GON	glaukomska optička neuropatija, prema engl. glaucomatous optic neuropathy
PNO	glava vidnog živca, papilla nervi optici
c/d	omjer ekskavacije i veličine papile vidnog živca, prema engl. cup/disc ratio

1. UVOD

1.1 Eksfolijativni sindrom

Eksfolijativni sindrom (EXS) predstavlja poremećaj obilježen proizvodnjom i progresivnim nakupljanjem eksfolijativnog materijala (EXM) u oku. U oku naslage eksfolijativnog materijala možemo pronaći u svim tkivima u prednjem segmentu oka, u spojnici, te u orbitalnom tkivu. Iako se poremećaj klinički manifestira na oku i povezan je s oftalmološkom patologijom, eksfolijativni sindrom zapravo predstavlja sustavni poremećaj. Nakupljanje eksfolijativnog materijala nađeno je u orbitalnom tkivu,^{1,2} koži³ i visceralnim organima.^{4,5} Analizirajući eksfolijativni sindrom kao sustavni poremećaj nađena je veća učestalost hipertenzije, infarkta miokarda, moždanog udara, te prolazne ishemičke atake u tih bolesnika.^{6,7}

Eksfolijativni sindrom predstavlja najčešći poznati uzrok glaukoma otvorenog kuta, te 25% svih glaukoma otvorenog kuta čini eksfolijativni glaukom.⁸

Eksfolijativni sindrom prvi je opisao još 1917. godine finski oftalmolog Lindberg^{9,10} koji je uočio sivkastobijele nakupine uz zjenični otvor kod 50% bolesnika s glaukomom otvorenog kuta. Vogt je 1925.g predložio naziv "glaukoma kapsulare" opisujući glaukom uzrokovan ovim sindromom.¹¹ Termin "kapsulare" koristio je jer je smatrao da sivkaste nakupine potječu od lećne kapsule. On je također smatrao da je uzrok povišenog intraokularnog tlaka eksfolijativni materijal koji sprječava otjecanje očne vodice. Termin «pseudoeksfolijativni» prvi je upotrijebio 1954. godine Dvorak-Theobald¹² u cilju razlikovanja ovog sindroma od prave eksfolijacije kapsule leće kao posljedice djelovanja topline (proizvodnja stakla).

1.1.1 Terminologija

Postoji potreba uvođenja jedinstvenog naziva za ovaj sindrom koji će odražavati pravu patohistološku sliku sindroma.

Tijekom godina mnogi nazivi su korišteni za opis ovog sindroma. Nazivi senilna uvealna eksfolijacija¹³ i senilni glaukom¹⁴ govorili su o povezanosti EXS-a sa starenjem. Korišteni su i nazivi kao: iridocilijarna eksfolijacija s pseudoeksfolijacijom kapsule, eksfolijacija pseudokapsule, epiteliokapsularna fibrilopatija, komplicirani pigmentni glaukom, eksfolijativni sindrom bazalne membrane, eksfolijacija lećne kapsule i očna elastoza.¹⁵⁻²⁰

Danas se najčešće koriste nazivi eksfolijativni i pseudoeksfolijativni sindrom. Naziv pseudoeksfolijativni govori u prilog nepostojanja prave eksfolijacije kapsule leće koja je prisutna pri izlaganju vrlo visokim temperaturama, te se javlja kod staklara. Iako je naziv eksfolijativni gledajući patogenezu bolesti pogrešan, Layden²¹ je uzimajući u obzir rijetku pojavnost prave eksfolijacije predložio termine eksfolijativni sindrom i eksfolijativni glaukom. U ovom radu korišteni su nazivi eksfolijativni sindrom i eksfolijativni glaukom.

1.1.2 Epidemiologija

Eksfolijativni sindrom prisutan je u svim geografskim područjima svijeta. Prosječna pojavnost u populaciji iznad 60 godina kreće se između 10-20%.^{22,23} No, poznata je tendencija pojavnosti ovog sindroma u određenim geografskim područjima, nekim rasama i etničkim skupinama. Tako su skandinavske zemlje poznate po visokoj prevalenciji eksfolijativnog sindroma. Prevalencija eksfolijativnog sindroma u Švedskoj je 18% (populacija 65-74

godine)²⁴, a 16,9%²⁵ u Norveškoj kod stanovnika starijih od 64 godine. Prevalencija u Finskoj kreće se od 2,1% i 8,4% (populacija starija od 60 godina)^{26,27} u središnjim dijelovima Finske do 22,1% (populacija starija od 70 godina)²⁸ u sjevernom dijelu zemlje. Visoku prevalenciju EXS-a također imaju Saudijska Arabija 9,3%²⁹ (populacija starija od 40 godina), Iran 13,1%³⁰ (populacija iznad 50 godina) i Kreta s prosječnom prevalencijom na otoku 16,1%³¹ (populacija iznad 40 godina).

Prevalencija EXS-a varira unutar jedne zemlje, na maloj udaljenosti, na području sličnog okoliša. Tako na Kreti prevalencija EXS-a unutar otoka varira od 11,5%, do 27%.³¹

Prevalencija EXS-a raste s dobi. Sindrom je vezan za ljude starije životne dobi, te se rijetko pojavljuje kod ljudi mlađih od 50 godina.³¹ Kod ljudi starijih od 60 godina prevalencija varira od 0% kod Eskima³² do 38% kod Navaho Indijanaca.³³ Tako da su najviše prevalencije EXS-a zabilježene u populacijama od 70-79 godina i starijima od 80 godina. Na Kreti u populaciji starijoj od 80 godina u 47% populacije nađen je EXS.³¹ U zemljama smještenim zemljopisno bliže ekvatoru (Grčka, Iran, Saudijska Arabija) EXS javlja se u ranijoj životnoj dobi u odnosu na zemlje smještene na višoj zemljopisnoj širini (Skandinavija).²⁵⁻³¹

Kontroverzna su mišljenja o utjecaju sunčevog svjetla (ultraljubičasto zračenje) na nastanak EXS-a. Mnoge studije govore u prilog te teze,^{34,35} ali i protiv.^{36,37} Forsius i Luukka nisu zabilježili EXS kod Eskima, za razliku od 20% EXS-a zabilježenog kod Lapa koji žive na istoj zemljopisnoj širini.³⁸ Nije nađena povezanost klimatskih faktora i EXS. Tako EXS nije zabilježen kod Inuita, dok je kod Sama zabilježena pevalencija 13%, a jedni i drugi žive u arktičkoj klimi.²³

Kontroverzna su izvješća o zastupljenosti spola kod EXS-a. Prema nekim izvješćima EXS je češći kod žena,^{24,39-41} prema drugim kod muškaraca,^{31,34,37,42} ili izvještavaju o podjednakoj zastupljenosti.^{29,43,44}

Genetski čimbenici imaju značajnu ulogu u nastanku EXS-a. Smata se da se EXS nasljeđuje autosomalno dominantno. Osim genetskih čimbenika u patogenezu su uključeni i mnogi ne-genetski čimbenici: prehrana, imunološki sustav, infektivni uzročnici i trauma.

1.1.3 Patofiziologija ekfolijativnog sindroma

1.1.3.1 Sastav ekfolijativnog materijala

Unatoč intenzivnim istraživanjima specifična patogeneza i točan kemijski sastav ekfolijativnog materijala i dalje je nepoznat. Patološki proces obilježen je kroničnim nakupljanjem patološkog fibrilarnog ekstracelularnog materijala (ECM) koji koji formira karakteristična ekfolijativna vlakna, te nastaje kao posljedica progresivnog stvaranja, smanjene razgradnje ili kombinacijom ovih dvaju procesa.⁴⁵ Indirektne histokemijske i imunohistokemijske metode podržavaju hipotezu postojanja kompleksa glikoprotein-proteoglikanske strukture, s proteinskom jezgrom okruženom glikokonjugatima.^{46,47}

Imunohistokemijskim metodama dokazana je prisutnost glikozaminoglikana i proteoglikana kao što su heparin sulfat proteoglikan, hondroitin sulfat proteoglikan, dermatan sulfat proteoglikan, keratan sulfat proteoglikan i hialuronan.⁴⁸⁻⁵⁰ Proteinski dijelovi EXM-a sadrže nekolagene dijelove bazalne membrane, kao što su laminin, nidogen i fibronektin, epitope sustava elastičnih vlakana (elastin, tropoelastin, fibrilin, amyloid P i vitronektin) te dijelove elastičnih miofibrola (fibrilin-1, mikofibrilni vezujući glikoprotein MAGP-1, prema engl. microfibril associated glycoprotein MAGP-1, prikriveni TGF- β vezujući proteini LTBP-1 i LTBP-2, prema engl. latent TGF- β binding proteins LTBP-1 i LTBP-2).

Imunohistokemijski nalazi daju čvrstu potporu hipotezi ekfolijativnog sindroma kao tipa elastoze s djelovanjem na elastične mikrofibrile.⁵¹⁻⁵³ Antitijela za dijelove elastičnih

miofibrila (osobito za LTBP-1) dokazani su biljezi za EXM u intraokularnom i ekstraokularnom tkivu.⁵⁴

1.1.3.2 Podrijetlo eksfolijativnog materijala

Eksfolijativni materijal stvaraju mnoge intraokularne i ekstraokularne stanice, uključujući epitelne stanice, endotelne stanice, stanice vezivnog tkiva, mišićne stanice i stanice stijenke krvnih žila. U oku eksfolijativni materijal primarno stvaraju preekvatorijalne lećne epitelne stanice, nepigmentirane epitelne stanice cilijarnog tijela, pigmentne epitelne stanice šarenice, endotel trabekularne mreže, endotel rožnice i mnoge stanice strome šarenice (fibrociti, melanociti, endotelne stanice krvnih žila, periciti i glatke mišićne stanice).⁴⁵

Intraokularno EXM stvara se i taloži na mnogim stanicama, no pasivnim prijenosom EXM-a očnom vodicom EXM može se nakupljati i u središnjim dijelovima kapsule leće, na zonulama, prednjoj hijaloidnoj membrani i intraokularnoj leći.

Osim u oku, nakupljanje EXM-a zabilježeno je u koži i vezivnom tkivu mnogih visceralnih organa (srce, pluća, jetra, bubreg, mokraćni mjehur, moždane ovojnice). Podrijetlo EXM-a su fibroblasti vezivnog tkiva, glatke i poprečno- prugaste mišićne stanice i stanice srčanog mišića. Nakupljanje EXM-a oko stanica može dovesti do oštećenja bazalne membrane stanice, a kao posljedica može nastati degeneracija stanica (degenerativna fibrilopatija).^{4,55}

1.1.3.3 Čimbenici patogeneze

Većina znanstvenih radova koja je proučavala patogenezu EXS-a analizirala je sastav očne vodice. Uzorak očne vodice može se jednostavno uzeti tijekom operativnog zahvata oka, a sva tkiva prednjeg očnog segmenta koja stvaraju i gdje se odlaže EXM okružuje očna vodica. Studije su pokazale, analizirajući očnu vodicu, povećanu koncentraciju čimbenika rasta (bFGF, HGF, CTGF, TGF- β 1)^{49,53,56}, promjene u odnosu matriks metaloproteinaze (MMP, prema engl. matrix metalloproteinase) i tkivnih inhibitora metaloproteinaza (TIMPs, prema engl. inhibitors of matrix metalloproteinases)⁵⁷⁻⁵⁹, povećanu koncentraciju biljega oksidativnog stresa (8-isoprostaglandin-F 2α) sa smanjenom koncentracijom čimbenika antioksidativne obrane (askorbinska kiselina)⁶⁰ i povećanu koncentraciju endotelina-1 (ET-1).⁶¹

Transformirajući čimbenik rasta beta 1 (TGF- β 1, prema engl. transforming growth factor beta) glavni je regulator sinteze matriksa u procesu stvaranja fibroze. Značajno je povišena njegova koncentracija (aktivnog i neaktivnog oblika) u očnoj vodici kod bolesnika s EXS-om. Dokazana je lokalna sinteza TGF- β 1 u tkivima prednjeg segmenta, a TGF- β 1 stimulira i sintezu EXM in vitro. Vezanje TGF- β 1 za EXM pomoću LTBP-1 i LTBP-2 mogao bi biti mehanizam regulacije aktivnosti čimbenika rasta kod EXS-a.⁵³ TGF- β 1 uzrokuje i promjene u odnosu MMP-a i njihovih inhibitora TIMP-a što dovodi do progresivnog nakupljanja EXM-a.⁵⁵

Značajni čimbenik u patogenezi EXS-a predstavlja stanični stres: oksidativni stres i ishemija/hipoksija. Smanjena koncentracija askorbinske kiseline (čimbenik antioksidativne obrane, jedan od najvažnijih čistača slobodnih radikala), povećana koncentracija biljega oksidativnog stresa (8-isoprostaglandin-F 2α) i smanjena koncentracija nekih enzimskih čistača (katalaza, glutacion peroksidaza) u očnoj vodici govori u prilog sniženog

antioksidativnog sustava obrane i oksidativnog stresa u prednjoj očnoj sobici kod bolesnika s EXS-om.^{55,60}

Ishemija oka dokazana je kod bolesnika s EXS-om: hipoperfuzija šarenice, hipoksija u prednjoj očnoj sobici⁶² i smanjen protok krvi u krvnim žilama oka i orbite.^{63,64}

Koncentracija endotelina-1, najsnažnijeg trenutno poznatog vazokonstriktora, povišena je u očnoj vodici kod bolesnika s EXS-om u odnosu na kontrolnu skupinu.⁶¹

Imunohistokemijski i biokemijski nalazi daju čvrstu potporu hipotezi eksfolijativnog sindroma kao tipa elastoze, inducirane stresom, kao oblika mikrofibrilopatije koja je povezana s prekomjernim stvaranjem elastičnih miofibrila i njihovim grupiranjem u karakteristične, zrele fibrile EXS-a.⁶⁴

Čimbenici rasta, osobito TGF- β 1, povećani stanični i oksidativni stres, narušeni stanični sustav obrane uključeni su u ovaj fibrozni proces.⁶⁵ Usljed promjene u odnosu MMP-e i TIMP-a patološki EXM ne razgrađuje se adekvatno, nego se progresivno nakuplja tijekom vremena u tkivima. Sličan patogeni mehanizam koji uključuje oksidativni stres, TGF- β i disbalans MMP-a spominjan je kod mnogih sistemskih bolesti vezivnog tkiva koje su povezane s nakupljanjem EXM-a.⁶⁶

Nedavna studija Thorleifsona i suradnika objašnjava genetsku etiologiju EXS-a i EXG-a. Tako je otkriven lizil- oksidazi sličan protein 1 (lysyl oxydase-like protein 1, LOXL1), gen smješten na 15. kromosomu (15q24.1) kao etiološki čimbenik. Mutacija LOXL1-a može dovesti do nakupljanja EXM-a i EXG-a .⁶⁷

1.1.4 Klinička slika ekfolijativnog sindroma

Eksfolijativni sindrom važno je klinički prepoznati. Nakupljanje EXM-a u očnim tkivima je zbivanje koje dugo može biti klinički neprepoznato s obzirom na izostajanje simptoma.

Simptomi se obično javljaju s pojavom katarakte ili glaukoma. Zabilježena je veća incidencija nastanka katarakte kod bolesnika s EXS-om,⁶⁸⁻⁷⁰ više vrijednosti intraokularnog tlaka,⁷¹ te veća učestalost intraoperativnih i postoperativnih komplikacija.⁷²⁻⁸² U oku naslage EXM-a možemo pronaći u svim tkivima prednjeg segmenta oka (leći, šarenici, zjeničnom otvoru, rožnici, zonulama i cilijarnom tijelu, te u očnom kutu), u spojnici, te u orbitalnom tkivu. Iako se poremećaj klinički manifestira na oku i povezan je s oftalmološkom patologijom, EXS zapravo predstavlja sistemski poremećaj. Nakupljanje EXM-a nađeno je u orbitalnom tkivu, koži i visceralnim organima.¹⁻⁵

1.1.4.1 Leća

Naslage ekfolijativnog materijala na prednjoj kapsuli leće najčešći su i dijagnostički najznačajniji znak. Klasični, razvijeni EXS obilježava taloženje EXM-a na prednjoj kapsuli leće koji ima 3 zone: centralna homogena zona, promjera nešto manjeg od promjera zjeničnog otvora, zatim periferna granularna zona i između njih "čista" zona koja ih razdvaja (Slika 1.1). U razvijenom obliku EXS-a naslage EXM-a u centralnoj i paracentralnoj zoni posljedica su pasivnog taloženja EXM-a putem očne vodice ili šarenice. Naslage EXM-a u perifernoj zoni posljedica su aktivne sinteze EXM-a od strane metabolički aktivnog preekvatorijalnog lećnog epitela.^{83,84} U tom području, lokalno stvoren EXM širi se i prožima u lećnu kapsulu, te odiže zonularne lamele od mjesta njihovog hvatišta na površini kapsule leće.⁸⁵

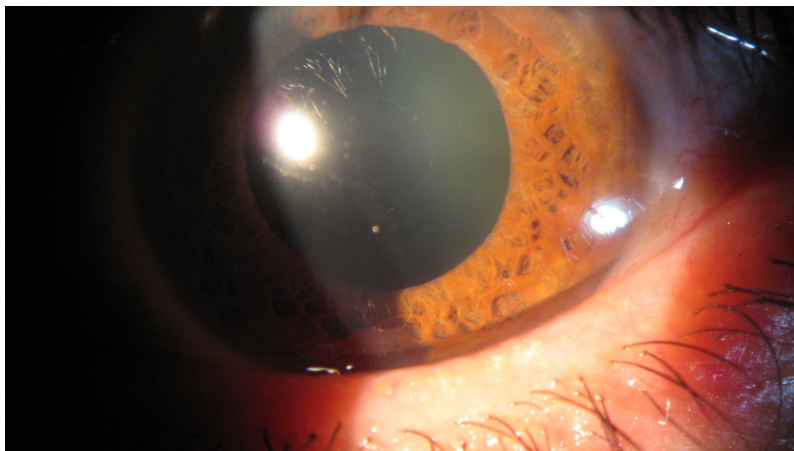
Rana faza EXS-a je prekapsularna faza. U toj fazi, prekapsularni sloj građen je od mikrofibrila, difuzno rasprostranjen po cijeloj prednjoj kapsuli leće, te predstavlja preteču klasičnog oblika EXS-a.^{86,87} Ova faza EXS-a može se otkriti samo elektronskom mikroskopijom. Maskirani EXS također se ubraja u rane, suspektne faze EXS-a. Naslage EXM-a na kapsuli leće ili cilijarnom tijelu mogu biti "maskirane" pojavom stražnjih sinehija. Stražnje sinehije formiraju granule melanina iz pigmentnog sloja šarenice. Tako kod prisutnosti stražnjih sinehija bez poznatog uzročnog čimbenika treba postaviti sumnju na EXS.

Klinički razvijene oblike EXS-a predstavljaju klasični oblik već opisan i "mini" EXS. "Mini" EXS nastaje kada se u prekapsularnom sloju pojave fokalni defekti, čiste zone. Obično se pojavljuju najprije u gornjem nazalnom dijelu, a nastaju kao posljedica struganja prekapsularnog sloja.⁸³

Postoji povezanost razvoja katarakte i EXS-a. Zamućenje leće kod bolesnika s EXS-om najčešće je nuklearnog tipa, a predstavlja i najčešći razlog upućivanja bolesnika s EXS-om na operativni zahvat. Nastanak katarakte povezan je s ishemijom oka, hipoksijom prednje očne sobice, povećanom koncentracijom čimbenika rasta ili smanjenim sustavom zaštite od ultraljubičastog zračenja (smanjena koncentracija vitamina C u očnoj vodici).⁸⁸

Operacija katarakte kod bolesnika s EXS-om zahtjevan je operativni zahvat, te predstavlja izazov za operatera zbog mogućih komplikacija usljed oštećenih zonula i slabe midrijaze. Intraoperativne i postoperativne komplikacije kao što su puknuće zonula, gubitak staklovine, oštećenje hematokamerularne barijere, fibroza ili kontrakcija prednje kapsule leće, sekundarna katarakta i decentraciji ili dislokacija IOL-a češće su i teže kod bolesnika s EXS-om nego kod bolesnika bez EXS-a.^{89,90}

Slika 1.1 Klinički razvijeni EXS (stupanj III)



1.1.4.2 Šarenica

Promjene na šarenici predstavljaju rani, klinički značajan znak EXS-a, a uključena su sva tkiva i sve vrste stanica šarenice. Stanice pigmentnog epitela šarenice stvaraju EXM gdje se on kasnije i taloži. Posljedično dolazi do degenerativnih promjena pigmentnog epitela šarenice s lokalnim oštećenjem membrana stanica i otpuštanjem granula melanina. Otpuštene i raspršene granule melanina klinički su vidljive kao transiluminacijski defekt, gubitak zjeničnog ruba, povećana pigmentacija trabekularne mreže i kao odlaganje pigmenta na šarinici.^{91,92} Takva peripupilarna atrofija šarenice, koja se opisuje kao «moljcem izgrižena», predstavlja značajan patognomonični znak EXS-a u kombinaciji s disperzijom melanina nakon medikamentozne midrijaze. Otpušteni pigment šarenice odlaže se na sve strukture prednjeg segmenta, a u očnom kutu može dovesti do povećane pigmentacije trabekularne mreže.⁹³ Klinički, šarenica je kod bolesnika s EXS-om rigidna, s karakteristično otežanom midrijazom nakon upotrebe midrijatika.⁹⁴ Ove promjene posljedica su nakupljanja EXM-a u

stromi šarenice, u području između sfinktera i dilatatora zjenice, te u stijenkama krvnih žila šarenice.⁹²

Promjene na krvnim žilama šarenice imaju za posljedicu mnoge funkcionalne promjene. Na zahvaćenim krvnim žilama prisutne su promjene bazalne membrane i degenerativne promjene stijenki krvnih žila. Promjene na stijenkama krvnih žila zahvaćaju progresivno sve slojeve, od adventicije (periciti, glatke mišićne stanice) do endotelnih stanica. U uznapredovaloj fazi, degenerativne promjene zahvaćaju cijelu stijenku krvne žile, prstenasto ih okružuju naslage EXM-a, te dolazi do obliteracije krvnih žila. Kao posljedica dolazi do razvoja hipoperfuzije šarenice i smanjenog parcijalnog tlaka kisika u prednjoj očnoj sobici. Hipoksija prednje očne sobice pogoduje razvoju atrofičnih promjena zjeničnog sfinktera i dilatatora.⁶²

Obliteracija krvnih žila šarenice sa stvaranjem kolaterala te hipoperfuzija šarenice može dovesti do razvoja mikroneovaskularizacije šarenice. Fluoresceinskom angiografijom dokazane su djelomične okluzije radijalnih kapilara šarenice u kombinaciji s hipoperfuzijom, smanjen broj krvnih žila, difuzno propuštanje iz oštećenih krvnih žila, osobito uz zjenični otvor.^{95,96} Spontano intrastromalno krvarenje, bez prisutne rubeoze šarenice, nakon midrijaze govori u prilog značajnog vaskularnog oštećenja.⁸³

Kao posljedica promjena na krvnim žilama šarenice dolazi do kroničnog oštećenja hematokamerularne barijere. Zbog toga kod bolesnika s EXS-om češće se razvija prolazna fibrinska reakcije (pseudouveitis), osobito nakon operacije katarakte.⁹⁷

1.1.4.3 Zjenica

Nakon naslaga na prednjoj kapsuli leće, druga klinički najuočljivija lokalizacija nakupljanja eksfolijativnog materijala je rub zjeničnog otvora. Tako u 32-94% bolesnika s EXS-om naslage EXM-a prisutne su na sfinkteru šarenice i rubu zjeničnog otvora.⁹⁸

Kod bolesnika s EXS-om midrijaza je oslabljena, iako nikad nisu koristili miotike.^{94,99} Kod bolesnika s klinički unilateralnom manifestacijom EXS-a postoji značajna razlika prilikom širenja zjenice kod oka s kliničkim EXS-om u odnosu na drugo oko. Oslabljena midrijaza posljedica je nakupljanja EXM-a na šarenici i mišiću dilatatoru zjenice, hipoksije šarenice te adhezivnih karakteristika EXM-a (stvaranje stražnjih sinehija).¹⁰⁰

Čak i bez upotrebe midrijatika zjenični otvor oka zahvaćenog EXS-om je manji zbog mogućeg stećenje mišića dilatatora, smanjene simpatičke inervacije ili povećane parasimpatičke inervacije.

1.1.4.4 Rožnica

U razvijenom obliku EXS-a, klinički se mogu uočiti naslage EXM-a smještene na endotelu rožnice. Endotel rožnice predstavlja mjesto lokalne sinteze EXM-a, endotelne stanice mogu degenerirati i odljepiti se od Descemetne membrane. Kasnije reendotelizacija može dovesti do odlaganja EXM-a u Descemetnu membranu.¹⁰¹ Posljedično na endotelu rožnice može se uočiti smanjen broj endotelnih stanica, nepravilno zadebljanje Descemetne membrane i fagocitoza granula melanina.¹⁰²

Uslijed nastanka edema rožnice, ove promjene mogu se klinički previdjeti. Edematozna rožnica ima veći rizik od pojave infekcija i ulceracija. Oštećeni endotel s

poremećenom funkcijom ima veći rizik od pojave rane dekompenzacije rožnice kod normalnih ili blago povećanih vrijednosti intraokularnog tlaka (IOT) ili nakon blage intraoperativne traume.

Zbog ovih promjena bitno je uočiti nastanak eksfolijativne keratopatije i dijagnostički ih treba razlučiti od Fuchsove distrofije i upalnih precipitata.^{102,103}

1.1.4.5 Cilijarno tijelo i zonule

Naslage EXM-a smještene su na cilijarnim nastavcima (pars plicata) cilijarnog tijela. EXM potječe od nepigmentiranih epitelnih stanica cilijarnog tijela gdje je prisutna lokalna sinteza.¹⁰⁴ Nije nađen EXM u drugim dijelovima cilijarnog tijela (stromi i stijenkama krvnih žila), osim u području uz trabekularnu mrežu.¹⁰⁵ U uznapredovaloj fazi progresivno nakupljanje EXM-a oštećuje bazalnu membranu stanica, te degenerativne promjene zahvaćaju epitelne stanice.

Zonule su karakteristično omotane EXM-om, koje im daju karakterističan izgled "smrznutih" zonula. Iako još nije poznato da li su vlakna zonula intaktna ili oštećena degenerativnim promjenama, poznato je da su za nestabilnost zonularnog aparata odgovorna oštećenja hvatišta na ekvatoru leće i cilijarnim nastavcima.⁸⁵ U području hvatišta, na epitelnim stanicama cilijarnog tijela i prednje kapsule leće zonularna vlakna su odvojena od bazalne membrane. Uzrok odvajanja je nakupljanje i odlaganje EXM-a kojeg stvaraju nepigmentirane cilijarne epitelne stanice na jednom kraju hvatišta, te preekvatorijakne lećne epitelne stanice na drugom kraju.⁸⁵

1.1.4.6 Očni kut

Većina nakupina EXM-a smještena je ispod endotela Schlemm-ovog kanala i u jukstakanalikularnom tkivu uz Schlemm-ov kanal, ili u uvealnom dijelu trabekuluma, dok je korneoskleralni dio manje zahvaćen.¹⁰⁶ Nakupljanje EXM-a prisutno je i u vanjskoj stijenci Schlemm-ovog kanala, perifernom dijelu sabirnih kanala te u skleralnom venskom pleksusu. Smatra se da nakupljanje EXM-a nastaje kao posljedica pasivnog nakupljanja u unutarnjem uvealnom dijelu i aktivne sinteze vanjskog jukstakanalikularnog dijela (endotelne stanice Schlemmovog kanala). Količina EXM-a u trabekularnoj mreži korelira s visinom IOT-a i stupnjem oštećenja očnog živca, a obrnuto korelira s brojem aksona u očnom živcu, potvrđujući uzročnu povezanost nakupina EXM-a u trabekularnoj mreži i razvoja glaukoma.^{106,107}

Progresivno nakupljanje EXM-a u jukstakanalikularnom dijelu, mjestu najvećeg otpora otjecanju očne vodice, uzrokuje i strukturalne promjene građe tkiva. U fiziološkim uvjetima, Schlemm-ov kanal okružen je mrežom elastičnih miofibrila koju daju napetost i fleksibilnost kanalu. Kod bolesnika s EXS-om, ta subendotelna mikrofibrilarna mreža oštećena je i popunjena naslagama EXM-a, te dolazi do gubitka stabilnosti i fleksibilnosti stijenke kanala.^{106,108} Mehanički gubitak stabilnosti dovodi do poremećaja organizacije i građe jukstakanalikularnog dijela. Ove promjene mogu objasniti degenerativne promjene prisutne kod uznapredovalog ekfolijativnog glaukoma: suženje i djelomični kolaps kanala, djelomična obliteracija Schlemm-ovog kanala, te dijeljenje kanala u manje. Zabilježena je i pojava kolapsa akvoznih vena uslijed perivaskularnog nakupljanja EXM-a.¹⁰⁶

Povećana pigmentacija trabekularne mreže predstavlja rani dijagnostički znak, te postoji povezanost stupnja pigmentacije trabekularne mreže i povišenog intraokularnog tlaka. Naslage pigmenta možemo naći na Schwalbe-ovoj liniji, te ponekad i nešto ispred nje (Sampaolesi-jeva linija).⁹³

Gonioskopski moguće je vidjeti nakupine EXM-a u očnom kutu. Tako u 5,6-50% bolesnika s EXS-om zabilježena je prisutnost grudica EXM-a u kutu.^{109,110} One nisu patognomonične za razvoj eksfolijativnog glaukoma s obzirom da su nađene i kod bolesnika s EXS-om bez povišenih vrijednosti IOT-a.⁹³

Primarni uzrok kroničnog porasta IOT-a posljedica je aktivne uloge trabekularnih stanica i Schlemm-ovog kanala u procesu stvaranja i nakupljanja EXM-a, s posljedičnim degenerativnim promjenama Schlemm-ovog kanala i okolnog tkiva.¹¹¹ No, i drugi čimbenici sudjeluju u patogenezi nastanka glaukoma kao što su disperzija i nakupljanje granula melanina koji otpuštaju degenerativno promjenjene stanice pigmentnog epitela šarenice, povećana koncentracija proteina u očnoj vodici,¹¹² vaskularni čimbenici⁶³ i promjene vezivnog tkiva lamine kribroze.¹¹³ Gustoća granula melanina promjenjiva je unutar trabekularne mreže, a fagocitiraju ih trabekularne endotelne stanice.¹⁰⁶ Raspršeni melanin može dovesti do porasta IOT-a nakon midrijaze.

Eksfolijativni glaukom obilježavaju visoke vrijednosti IOT-a. Osim povišenog IOT-a, u patogenezi ovog glaukoma sudjeluju i drugi čimbenici: smanjen protok krvi u krvnim žilama oka i orbite⁶³⁻⁶⁵ i oštećenja elastičnog tkiva lamine kribroze. Ovi čimbenici mogu povećati rizik za razvoj glaukomske neuropatije.¹¹³

Kod bolesnika s unilateralnim EXS-om kod kojih je IOT tijekom praćenja bio isti na oba oka, promjene na glavi vidnog živca zabilježene su samo kod oka s klinički vidljivim EXM-om. Ovi dokazi govore u prilog tvrdnji da sam eksfolijativni proces može predstavljati čimbenik rizika za razvoj oštećenja glave vidnog živca.¹¹⁴

1.1.4.7 Spojnica

Klinički, na spojnici nema znakova prisutnosti EXS-a. No, fluoresceinskom angiografijom zabilježene su promjene u spojnici kod bolesnika s EXS-om: gubitak pravilnog rasporeda limbalnih krvnih žila, područja neovaskularizacije, te kongestija u prednjim cilijarnim krvnim žilama.¹¹⁵

Biopsijom spojnice moguća je rana dijagnostika EXS-a, čime je moguće otkriti EXS prije pojave kliničkih znakova na oku.¹¹⁶

1.1.4.8 Staklasto tijelo i mrežnica

Nakon operacije katarakte naslage EXM-a mogu biti prisutni na prednjoj površini vitreusa, na tračcima vitreusa ukoliko je oštećena prednja hialoidna membrana, na stražnjoj kapsuli i na intraokularnoj leći.⁴⁵

Dokazana je povezanost EXS-a i okluzije središnje mrežnične vene.^{117,118}

1.1.4.9 Glava očnog živca

Glava očnog živca bljeđa je kod bolesnika s EXS-om u odnosu na bolesnike bez EXS-a, koji nisu imali razlike u vrijednostima IOT-a i nalazu vidnog polja.¹¹⁹ Glava očnog živca nešto je manja kod bolesnika s EXS-om,¹²⁰ iako neke studije ne potvrđuju tu tezu.¹²¹ Također, smatra se da bi EXS mogao biti čimbenik rizika za razvoj promjena glave očnog živca.¹¹⁴

1.1.4.10 Asimetrija pojavnosti

EXS klinički može se manifestirati samo na jednom oku ili na oba oka. Unilateralni EXS može biti preteča bilateralnoj pojavi EXS-a, no taj prelaz traje ponekad godinama, a ponekad se i ne dogodi tokom životnog vijeka bolesnika.^{122,123} Tako, Tarkkanen i suradnici u svojoj studiji navode da većina bolesnika s unilateralnim EXS-om nije prešla u klinički jasnu bilateralnu bolest. Kumulativna incidencija prijelaza EXS u EXG je 0.36 u 10 godina, te grubom procjenom ona iznosi 36% za razdoblje praćenja od 10 godina.¹²³ Puska i autori pronalaze u svojoj studiji s 10-godišnjim praćenjem bolesnika da kod 38% s unilateralnim EXS-om došlo je do konverzije u bilateralni oblik.¹²² Nisu nađeni čimbenici rizika za konverziju unilateralnog u bilateralni oblik.¹²² Klinički zahvaćeno oko obično ima slabiju vidnu oštrinu, jače razvijena zamućenja leće, viši IOT, užu zjenicu i jače izraženu pigmentaciju trabekularne mreže.

Kod mlađih bolesnika češće se javlja klinički unilateralni oblik EXS-a. Pretvorba unilateralnog u bilateralni oblik javlja se, ovisno o studijama, u 14-41% unutar 3 do 5 godina.^{122,123} Novija istraživanja pokazala su da klinički unilateralni oblik EXS-a nije u stvarnosti pravi unilateralni, već je pojava više asimetrična, jer kod klinički unilateralnih oblika EXS-a eksfolijativni materijal dokazan je imunohistokemijskim metodama u krvnim žilama šarenice, dilatatoru zjenica, kao i u spojnici očne jabučice u oku bez klinički vidljivog EXM-a.^{122, 124-126}

Ova histopatološka zahvaćenost oba oka govori u prilog EXS-a kao generalizirane, u osnovi bilateralne bolesti, s često klinički izraženom asimetrijom pojavnosti.

1.1.4.11 Izvanočno nakupljanje EXM-a

Osim u oku, EXM otkriven je i izvan oka, u orbitalnom tkivu, u koži i u visceralnim organima.¹⁻⁵

U orbitalnom tkivu elektronskom mikroskopijom EXM otkriven je u stijenkama stražnjih cilijarnih arterija, vanjskim očnim mišićima (kosom i glatkom), orbitalnom vezivnom tkivu, nitima očnog živca i u stijenkama središnjih mrežničnih krvnih žila.^{127,128}

U koži bolesnika s EXS i bolesnika kod kojih postoji sumnja na EXS nađena su vlakna nalik na EXM.^{129,130}

Nakupine EXM-a otkrivene su u vezivnom tkivu visceralnih organa: srcu, plućima, jetri, bubregu, mokraćnom mjehuru i moždanim ovojnicama.⁵

1.1.4.12 Povezanost sa sistemskim bolestima

Brojne studije dokazale su povezanost EXS s kardiovaskularnim i cerebrovaskularnim bolestima. Tako je kod bolesnika s EXS dokazana veća učestalost tranzitorne ishemičke atake,¹³¹ angine pektoris, hipertenzije, infarkta miokarda ili inzulta,⁶ oštećenja koronarnih arterija,¹³² aneurizme abdominalne aorte,¹³³ asimptomatske disfunkcije miokarda,¹³⁴ Alzheimer-ove bolesti¹³⁵ i osjetno živčano oštećenja sluha.¹³⁶

1.1.5 Eksfolijativni glaukom

EXS je najznačajniji čimbenik rizika za razvoj glaukoma otvorenog kuta.⁸ U nekim populacijama (baltičke, mediteranske, arapske zemlje) učestalost eksfolijativnog glaukoma (EXG) veća je od učestalosti primarnog glaukoma otvorenog kuta (POAG, prema engl. primary open angle glaucoma).¹³⁷

Povišeni IOT, sa ili bez prisutnosti glaukomskeg oštećenja, prisutan je u 25% bolesnika s EXS-om.⁷¹ Eksfolijativni glaukom (EXG) obilježen je agresivnijim kliničkim tijekom bolesti i lošijom prognozom nego POAG. U vrijeme postavljanja dijagnoze, kod bolesnika s EXG-m prisutni su viši intraokularni tlakovi, značajnije oštećenje glave očnog živca, teže oštećenje vidnog polja, lošija reakcija na medikamentoznu terapiju, te češće i brže postavljanje indikacije za operativnim zahvatom.¹³⁸⁻¹⁴³ Osim viših prosječnih vrijednosti IOT-a, veće su dnevne varijacije IOT-a i izraženiji skokovi IOT-a kod bolesnika s EXG-om nego kod bolesnika s POAG-om.¹⁴⁴ Također, kod bolesnika s EXG-om prisutna je korelacija između vrijednosti IOT-a u vrijeme postavljanja dijagnoze i oštećenja vidnog polja, te između dnevnih fluktuacija IOT-a i oštećenja sloja živčanih vlakana.^{145,146} Smanjenje vrijednosti i regulacija dnevnih fluktuacija IOT-a pomažu u smanjenju oštećenja vidnog polja. Konstans i suradnici prikazali su korisnost smanjenja IOT-a kod bolesnika s EXG-om, te preporučili ciljani IOT 17 mmHg ili niži kao prevenciju progresivnog glaukomskeg oštećenja.¹⁴⁷ EXG obilježen je s povećanim otporom otjecanja očne vodice i povišenim IOT-om. Mogući mehanizmi nastanka uključuju blokadu trabekularne mreže EXM-om i/ili otpuštenim pigmentom šarenice, oštećenje stanica trabekula i pridruženi POAG.

Postoji povezanost pojave i težine EXG-a, količine EXM-a i pigmenta u trabekularnoj mreži. Povećana pigmentacija trabekula značajan je znak EXS-a, a može se pojaviti i kao rani dijagnostički nalaz prije pojave EXM-a na prednjoj kapsuli leće ili uz zjenični rub.¹²⁴ Bolesnici s klinički unilateralnom pojavom EXS-a imaju izraženiju pigmentaciju trabekula na zahvaćenom oku. Povišeni IOT korelira sa stupnjem pigmentacije trabekula, a glaukomske oštećenje izraženije je kod očiju s jačom pigmentacijom trabekula.¹⁴⁸ No, neke studije nisu našle korelaciju između pigmentacije trabekula, te porasta IOT-a i težine glaukoma.¹⁴⁹

Glavni patohistološki mehanizam je nakupljanje EXM-a (stvorenom u trabekulu i izvan trabekula) u jukstakanalikularnom području s posljedičnim degenerativnim promjenama Schlemm-ovog kanala i jukstakanalikularnog područja.¹⁰⁶

Sam eksfolijativni proces predstavlja čimbenik rizika za glaukomska oštećenja glave očnog živca. Oštećenja glave očnog živca kod bolesnika s klinički unilateralnim EXS-om zabilježena su kod oba oka, sa i bez klinički vidljivih nakupina EXM-a.¹¹⁴

Rizik za nastanak glaukoma ima kumulativni karakter te predstavlja dio prirodnog tijeka bolesti. Jeng i suradnici u svojoj studiji pratili su novootkrivene bolesnike s EXS-om kroz 15 godina, rezultat studije je da je kroz praćeno razdoblje kod 44% bolesnika bilo potrebno uvesti antiglaukomska terapija.¹³⁸

Dvije dosadašnje studije izvješća o konverziji EXS-a u EXG kreću se od 24% do 32%.^{108,122} Kao čimbenici rizika za progresiju EXS-a u EXG dosada su izdvojeni: viši početni IOT u vrijeme postavljanja dijagnoze, prisutnost EXM na oba oka (bilateralno zahvaćanje), slabija dilatacija zjenice, veća razlika IOT-a između dva oka, te dnevna varijacija IOT-a.^{122,150}

Kod bolesnika s unilateralnim EXG-om glaukomska oštećenja na drugom, normotenzivnom oku s EXS-om otkrivena su u 40% očiju. Eksfolijativni proces, kao i IOT predstavljaju čimbenike rizika za razvoj glaukomske oštećenja, neovisan jedan o drugome.¹⁵⁰

Osim glaukoma otvorenog kuta bolesnici s EXS-om mogu imati predispoziciju i za razvoj glaukoma zatvorenog kuta. Pupilarni blok može nastati kao posljedica stražnjih sinehija, povećanog rigiditeta šarenice ili kao posljedica pomaka leće uslijed oštećenja zonula.

Pigmentni epitel šarenice i prednja površina leće s naslagama EXM-a imaju sklonost stvaranju stražnjih sinehija, osobito prilikom primjene terapije mioticima i smanjenih kretnji zjenice.

Uslijed veće rigidnosti šarenice tlak u stražnjoj očnoj sobici dovodi do izbočenja korijena šarenice, te do zatvaranja oćnog kuta.

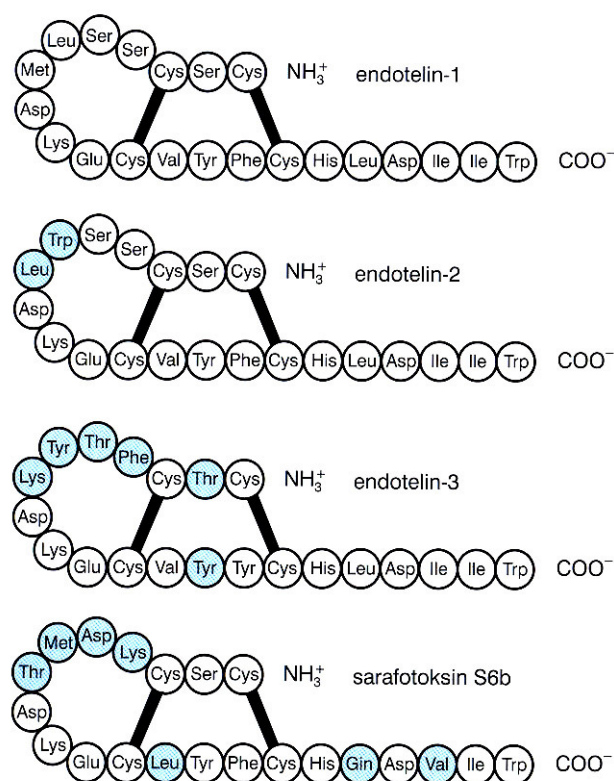
Oslabljene zonule omogućuju pomak leće prema naprijed te na taj naćin mogu uzrokovati pupilarni blok. Korištenje miotika moųe pridonijeti razvoju pupilarnog bloka i pomaka lećno-šarenićne membrane.¹⁵¹

1.2 Endotelini

1.2.1 Građa endotelina

Endotelini (ET) su skupina bjelanćevina saćinjenih od 21 aminokiseline sa snaųnim i dugotrajnim vazokonstrikijskim djelovanjem (Slika 1.2). Razlikuju se tri peptida građena od 21 aminokiseline: endotelin-1 (ET-1), endotelin-2 (ET-2) i endotelin-3 (ET-3).¹⁵² Prvi put endotelin je izoliran i proćišćen iz kulture stanica svinjske aorte 1988. godine.¹⁵³

Slika 1.2 Struktura molekule ET-1, ET-2 i ET-3



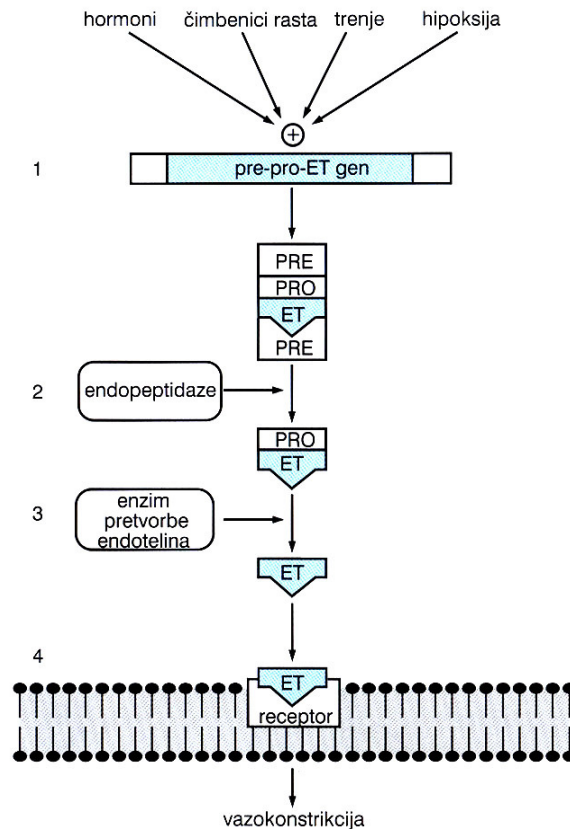
Endotelin-1 je jedini koji se stvara u endotelnim stanicama, ali i u glatkim mišićnim stanicama krvnih žila. Najznačajniji učinak endotelina je regulacija tonusa krvnih žila, no značajan je i u patogenezi stanja karakteriziranih snažnom vazokonstrikcijom i staničnom proliferacijom, kao npr. arterijskoj i plućnoj hipertenziji, kongestivnom zatajenju srca, aterosklerozi i koronarnoj arterijskoj bolesti.¹⁵⁴ Endotelin se ne može spremati u sekretornim granulama unutar endotelijalnih stanica. Na ishemijski ili drugi poticaj započinje prijevise mRNA, a nakon par minuta nastaje ET-1. Najveći dio ET-1 stvara se u vaskularnoj tuniki mediji, pa su koncentracije značajno više u tkivima nego u plazmi. Poluvijek mRNA je 15-20 min, a poluvijek ET-1 u plazmi je 4-7 min. Stoga vaskularni endotel može u kratkom vremenu regulirati njegovu proizvodnju. ET-2 i ET-3 se najviše stvaraju u bubrezima i crijevima, dok manji dio nastaje u miokradu, posteljici i maternici. Nemaju neke prepoznatljive i jedinstvene učinke u tim organima. Nešto veće koncentracije ET-3 nađene su u mozgu, i utječu na proliferaciju i razvoj neurona.

U čovjeka gen za ET-1 se nalazi na šestom kromosomu (6p23-p24), za ET-2 na prvom kromosomu, a za ET-3 na 20. kromosomu.¹⁵⁵

1.2.2 Sinteza endotelina

Biosinteza endotelina počinje stvaranjem inaktivnog endotelina, preproendotelina koji se sastoji od 212 aminokiselina (slika 1.3), a gen za njegovo kodiranje smješten je na 6. kromosomu. U procesu sinteze ET-1 djelovanjem specifičnih endopeptidaza, cijepanjem aminokiselina nastaje proendotelin-1 ili tzv. veliki endotelin (engl. big endotelin). Proendotelin-1 sadrži 38 aminokiselina, kruži krvotokom, ima slabije djelovanje od ET-1, no u nekim stanjima (npr. akutno zatajenje srca) luči se u dovoljnim koncentracijama da ostvari učinak i može se in vivo pretvarati u ET-1.¹⁵² Dio proendotelina nastalog u stanici intrastanično se prerađuje u zreli ET-1, a dio se izlučuje u nepromjenjenom obliku i u perifernim tkivima pretvara se u zreli oblik. Enzim pretvorbe endotelina (ECE, prema engl. endothelin converting enzyme) katalizira pretvorbu proendotelina-1 u endotelin-1.^{156,157} U čovjeka postoje tri izoenzima endotelin-konvertaze. Sve izoforme imaju sličan enzimatski učinak i hidroliziraju veliki ET-1, 2 i 3. Veliki endotelin djelovanjem kimaze može biti i drugačije pocijepan, a rezultat su različiti endotelin izopeptidi ET 1-31.

Slika 1.3 Biosinteza i lučenje ET



Biosinteza endotelina nije ograničena samo na vaskularni endotel, već ga stvaraju druge stanice i tkiva, npr. stanice pluća, bubrega, gušterače i crijeva. Izlučuju ga i stanice centralnog živčanog sustava, gdje imaju osobit učinak na glijalne i živčane stanice.¹⁵⁸

Cirkulirajuće stanice (npr. makrofazi) također izlučuju ET-1, a neutrofili pretvaraju egzogeni proendotelin u bioaktivni endotelin. Ovo omogućava porast lokalne koncentracije endotelina na mjestu upale.¹⁵⁹

Stvaranje ET-1 potiču čimbenici rasta (TGF β , EGF, bFGF, endotoksini), citokini (IL-1, IL-6, ET-1), stres, mehanička stimulacija, trombin, ioni kalcija, angiotenzin II, vazopresin, lipidi (LDL, HDL). U činitelje koji koče stvaranje ET-1 ubrajamo dušični oksid, atrijski natriuretički peptid (ANP) i prostaglandine.¹⁵⁴ (Tablica 1.1)

Tablica 1.1 Činitelji koji utječu na stvaranje ET-1

Činitelji koji potiču stvaranje ET-1		Činitelji koji slabe stvaranje ET-1	
Hormoni:	adrenalin inzulin angiotenzin II vazopresin kortizol bradikinin estrogeni	Hormoni:	atrijski i moždani natriuretski peptid
		Peptidi:	adrenomedulin
Proteini:	citokini IL-1 IL-6 TGFβ endotoksini ET-1 EGF bFGF	Ksenobiotici:	heparin prostaglandini PGE ₂ i PGI ₂ helatori kalcija dušični oksid
Ksenobiotici:	ciklosporin A23187	Fizičko-kemijski podražaji:	pritisak (>6din/cm ²)
Fizičko-kemijski podražaji:	hipoksija pritisak (<2din/cm ²) osmolarnost hipoksija		
Krvni činitelji:	trombin oksidirani LDL glukoza hiperkolesterolemija		

1.2.3 Receptori za endotelin

Sva tri endotelina vežu sa za dva tipa receptora: vazokonstrikcijski ET_A i vazodilatacijski ET_B.¹⁶⁰ Oba pripadaju obitelji G proteinskih receptora. Treći tip receptora izoliran je iz kulture stanica kože *Xenopus laevis* i ima izrazit afinitet za ET-3. U ljudi ova vrsta receptora nije nađena, a njegova funkcija i distribucija nije još u potpunosti razjašnjena.¹⁶¹

Tip receptora ET_A ima 10 puta jaču vezujuću sklonost za ET-1 nego za ET-3. Vežanje endotelina s ovim receptorom dovodi do vazokonstriktivnog učinka. Jačina učinka ovisi o aktivaciji receptora koji potiče fosfolipazu C, što rezultira stvaranjem inozitol 1,4,5-trifosfata i diacilglicerola. Ovaj posljednji povisuje razinu unutarstaničnog kalcija, što dovodi do vazokonstrikcije. Tip receptora ET_A dominantno je zastupljen u glatkim mišićnim stanicama žila i miokardu, a aktivacija pospješuje vazokonstrikciju i kontraktilnost miokarda.

Tip ET_B receptora najviše je prisutan na endotelnim stanicama, a manje na glatkim mišićnim stanicama žila. Njihova aktivacija uzrokuje vazodilataciju posredstvom dušičnog oksida, prostaciklina, adrenomedulina, C-tipa natriuretskog peptida i prostaglandina.¹⁶² Osim ovog učinka, vezivanje ET-3 s ET_B receptorom ključno je u normalnom razvoju stanica neuralne cijevi.¹⁶³ Osobito je važan za razvoj epidermalnih melanocita i neurona u probavi, pa miševi s nedostatkom ET-1 imaju kraniofacijalne anomalije i povišen krvni tlak.¹⁶⁴ U miševa koji imaju inaktivan mutirani gen za ovaj receptor razvija se aganglionarni megakolon. Slično je utvrđeno i kod prirodne Hirschprungove bolesti čovjeka, gdje mutirani gen za receptor ET_B onemogućava njegovu funkciju i time normalno kretanje kalcijevih iona i prijenos podražaja u aganglionarnom crijevu.

Različit raspored ovih receptora u tkivima dovodi do različitog učinka u pojedinim organima.

1.2.4 Molekularni mehanizam djelovanja endotelina

Nakon vezivanja endotelina s odgovarajućim receptorom aktivira se niz unutarstaničnih puteva, što rezultira njegovim fiziološkim djelovanjem. Endotelin tako aktivira različite signalne puteve: fosfatidilinozitolnu specifičnu fosfolipazu C, fosfatidilkolin specifičnu fosfolipazu C i D, citosolnu fosfolipazu A_2 , fosforilaciju nerekseptornog proteina tirozin kinazu i osjetljive kalcijeve kanaliće.

Ovi signalni putevi dijele se na one koji posreduju pri tzv. kratkotrajnim i dugotrajnim učincima.¹⁵⁹

Signalni prijenosni putevi koji posreduju u kratkotrajnim promjenama stanične funkcije uključuju porast citoplazmatske koncentracije Ca^{2+} , G-proteinom posredovanu aktivaciju fosfolipaze C, aktivaciju protein kinaze C, aktivaciju fosfolipaze A2 i D kao i arahidonske kiseline, te promjene unutarstaničnog pH poticanjem izmjene $\text{Na}^+ - \text{H}^+$ iona, a rezultiraju vazokonstrikcijom.¹⁶⁵

Za dugotrajne učinke bitna je karakteristika ET-1 koji je mitogen za glatke mišićne stanice krvnih žila, fibroblaste, glomerularne mezangijalne stanice i još neke vrste stanica. Mitogeni učinak ostvaruje se putem promjene koncentracije Ca^{2+} i aktivacije protein kinaze C. Time endotelin utječe na vaskularno preoblikovanje, hipertrofiju organa i time na patogenezu proliferativnih stanja kao npr. u nastanku ateroskleroze, bubrežne bolesti i bronhalne astme.

1.2.5 Učinci endotelina na organe i organske sustave

ET-1 je najsnažniji trenutno poznat vazokonstriktor. Izaziva kontrakciju arterija i vena, što povećava ukupni periferni otpor i srednji arterijski tlak.¹⁶⁶ Kontrakciji često prethodi prolazna vazodilatacija. Vazokonstrikcija je posredovana pretežno ET_A receptorima, a vazodilatacija većinom ET_B receptorima smještenim na glatkim mišićnim stanicama stjenki krvnih žila.¹⁶⁷

ET-1 djeluje na stanični rast i najsnažniji je poznati mitogen za mezangijske stanice. Potiče proliferaciju glatkih mišićnih stanica, fibroblasta i kardiomiocita pa je moguće da sudjeluje u razvoju aterosklerotičnog plaka i hipertrofije srca.¹⁶⁸

ET-1 se stvara u kulturi stanica endotela, no i endokarda, odakle djeluje parakrino na susjedne miocite i koronarne krvne žile.¹⁶⁹ ET_A i ET_B receptori nalaze se na mišićju klijetki i pretklijetki, na atrioventrikularnom i endokardijalnom sustavu provodljivosti i endokardijalnim stanicama.¹⁷⁰ Na srce djeluje pozitivno inotropno i kronotropno.

U bubrežima receptori ET_A najgušće su smješteni u arkuatnim arterijama, dok su receptori ET_B najgušći u sabirnim kanalićima. Oba receptora nalaze se i u glomerulima. ET-1 smanjuje bubrežni protok krvi povećavajući otpor u žilama. Primjena endotelina snižava udio glomerularne filtracije i može uzrokovati smanjenje natriureze. Endotelin ima oko 30 puta jači vazokonstriktorski učinak od angiotenzina II. Intravenska primjena endotelina smanjuje glomerularnu filtraciju ovisno o dozi. Endotelin izaziva kontrakciju mezangijalnih stanica, ali i aktivira stanične putove koji dovode do mitogeneze tih stanica. Infuzija ET-1 u zdravih dobrovoljaca povećava bubrežni vaskularni otpor.¹⁷¹

ET-1 preko ET_A i ET_B receptora u bronhima i dušniku djeluju bronhokonstriktorno.¹⁷² Osim stezanja glatkih mišića dušnika i bronha, endotelin potiče sekreciju mukoznog glikoproteina pomoću porasta Ca²⁺ te utječe na povećanu pokretljivost trepetljika u dišnom epitelu.

Tijekom kroničnih bolesti jetre ET-1 regulira protok sinusoidama stimulirajući kontrakciju aktiviranih HSC. Povišene razine ET-1 i ET-3 u bolesnika dobro koreliraju s težinom bolesti jetre.¹⁷³ Osobito povišene vrijednosti ET-1 nađene su u bolesnika kojima je ciroza komplicirana pridruženim hepatocelularnim karcinomom i koreliraju s veličinom tumora.¹⁷⁴ Nađene su povišene vrijednosti ET-1 u bolesnika s cirozom različitog porijekla. ET-1 predstavlja bitan čimbenik uključen u procese fibroze jetre. Nekoliko radova je pokazalo

da visoke koncentracije ET-1 uslijed smanjivanja jetrenog protoka krvi reduciraju protok žuči¹⁷⁵ što vjerojatno ima ulogu u patogenezi kolestatske bolesti jetre.

ET-3 je najzastupljeniji endotelin u središnjem živčanom sustavu (Tablica 1.2). Lokalno oslobođeni endotelini utječu na lučenje hormona hipofize.¹⁷⁶ Tako ET-3 koči lučenje prolaktina, a ET-1 djelujući preko ET_A receptora potiče lučenje gonadotropina, hormona rasta, tireotropina i vazopresina.¹⁷⁶

Tablica 1.2 Učinci endotelina na organe i organske sustave

Organ ili organski sustavi	Učinak endotelina
krvne žile	neposredan vazokonstriksijski učinak
stanične kulture	mitogeni učinak
kardiovaskularni sustav	vazokonstrikcija koronarnih žila pozitivno kronotropno djelovanje pozitivno inotropno djelovanje

bubrezi	vazokonstrikcija aferentne i referentne arteriole smanjenje bubrežnog protoka plazme smanjenje glomerularne filtracije
dišni sustav	vazokonstrikcija krvnog žilja pluća i bronhiola
središnji živčani sustav	vazokonstrikcija cerebralnih arterija
endokrini sustav	povećanje lučenja renina, aldosterona i adrenalina poticaj stvaranja ANP

1.2.5 Učinci endotelina-1 na oko

U oku ET-1 ima homeostatsku ulogu reguliranja protoka krvi u mrežnici i vidnom živcu te reguliranja intraokularnog tlaka. Za regulaciju protoka krvi i opskrbe vidnog živca bitni čimbenici su ET-1 i NO.¹⁷⁷⁻¹⁸²

ET-1 u oku sintetiziraju i otpuštaju nepigmentirani epitel cilijarnog tijela, mrežnične pigmentne epitelne stanice i mrežnične krvne žile.¹⁸²⁻¹⁸⁴

Endotelin-1 jedan je od čimbenika patogeneze glaukoma, osobito kod bolesnika s glaukomom bez povišenih vrijednosti IOT-a. Tako su kod bolesnika s normotenzivnim glaukomom nađene u plazmi značajno više koncentracije (35-70%) ET-1 u odnosu na bolesnike bez glaukoma.¹⁸⁵ Ishemija očnog živca može nastati osim kao posljedica povećanog IOT-a i kao posljedica vazospastičke bolesti i poremećaja regulacije u krvnim žilama mrežnice.^{177,182}

Smatra se da ET-1 ima dvojno djelovanje u oku. Nepovoljni učinci ET-1 manifestiraju se djelovanjem na očni živac i njegovim oštećenjem. Intravitrealna injekcija ET-1 može dovesti do smanjenog protoka krvi u mrežnici i očnom živcu te uzrokuje poremećaj aksoplazmatskog transporta.^{186,187} Nekoliko znanstvenika prikazalo je gubitak mrežničnih ganglijskih stanica nakon akutne primjene ET-1 intravitrealno.¹⁸⁷ Kronična primjena ET-1 u

očni živac iza očne jabučice dovela je do gubitka mrežničnih ganglijskih stanica kod zečeva, majmuna i štakora.¹⁷⁷⁻¹⁷⁹ Cioffi i suradnici razvili su in vivo model kronične ishemije očnog živca koristeći male doze ET-1 te su kod zečeva proizveli oštećenje očnog živca s prisutnom ekskavacijom nalik oštećenju koje se javlja kod glaukomske bolesti.¹⁷⁷ Sličan model glaukomske neuropatije, također dobiven dužom primjenom malih doza ET-1 kod majmuna, objavili su Orgul i suradnici.¹⁷⁸ Kod štakora perfuzija endotelina-1 u području vidnog živca dovela je također do razvoja oštećenja očnog živca i gubitka retinalnih ganglijskih stanica.¹⁷⁹ Pozitivno djelovanje ET-1 vidljivo je na prednjem segmentu oka, u regulaciji IOT-a. Tako endotelin-1 kontrakcijom cilijarnih glatkih mišićnih stanica povećava otjecanja očne vodice preko trabekularne mreže¹⁸⁰ te inhibicijom Na/K-ATPaze nepigmentiranog cilijarnog epitela smanjuje stvaranje očne vodice.¹⁸¹ Pretpostavlja se da se kod POAG-a kao odgovor na povišen IOT stvara i otpušta ET-1 u cilju smanjenja stvaranja i povišenja otjecanja očne vodice.

1.3 Glaukom

1.3.1 Definicija i podjela glaukoma

Glaukom je oblik optičke neuropatije, multifaktorijalnog uzroka, povezan s karakterističnim oštećenjem glave očnog živca, te dovodi do oštećenja u vidnom polju bolesnika. Glaukom je klinička definicija koja je temeljena na strukturalnim i funkcionalnim analizama.

Glaukom možemo podijeliti na primarni i sekundarni oblik na temelju gonioskopije, analize glave vidnog živca, oštećenja vidnog polja te glavnih čimbenika rizika (IOT, dob, lokalni i sistemni vaskularni čimbenici rizika, sniženi dijastolički perfuzijski tlak, rasa). Tako razlikujemo pet osnovnih oblika glaukoma.¹⁸⁸

1. Primarni kongenitalni oblik

- primarni kongenitalni glaukom
- primarni infantilni glaukom
- glaukom povezan s kongenitalnim anomalijama

2. Primarni glaukom otvorenog kuta

- primarni juvenilni glaukom
- suspektni juvenilni glaukom
- primarni glaukom otvorenog kuta
- suspektni primarni glaukom otvorenog kuta
- normotenzivni primarni glaukom otvorenog kuta
- suspektni normotenzivni primarni glaukom otvorenog kuta
- okularna hipertenzija

3. Sekundarni glaukom otvorenog kuta

- pseudoeksfolijativni glaukom
- pigmentni glaukom
- glaukom izazvan lećom
- glaukom povezan s krvarenjem u oku
- glaukom izazvan uveitisom
- glaukom kod tumora oka

- glaukom izazvan odljepljenjem mrežnice
- glaukom izazvan ozljedom oka
- steroidni glaukom
- glaukom izazvan operacijom oka i laserom
- glaukom uzrokovan povišenim episkleralnim venskim tlakom

4. Primarni glaukom zatvorenog kuta

- akutni glaukom zatvorenog kuta
- kronični glaukom zatvorenog kuta
- stanje nakon napada akutnog glaukoma zatvorenog kuta
- glaukom zatvarajućeg kuta

5. Sekundarni glaukom zatvorenog kuta

- sekundarni glaukom zatvorenog kuta s pupilarnim blokom
- sekundarni glaukom zatvorenog kuta bez pupilarnog bloka s uzročnim čimbenikom u prednjem segmentu
- sekundarni glaukom zatvorenog kuta bez pupilarnog bloka s uzročnim čimbenikom u stražnjem segmentu

1.3.2 Klinički pregled bolesnika s glaukomom

1.3.2.1 Intraokularni tlak

"Normalni" intraokularni tlak (IOT) je statistički opis raspona vrijednosti IOT-a u populaciji i nije primjenjiv na individualnu osobu. IOT ima tendenciju rasta za 1 mm Hg svakih deset godina nakon 40-e godine života, no to pravilo ne vrijedi za sve narode. Također,

IOT prati cirkadijalni ritam, tako da su najviše vrijednosti IOT-a zabilježene ujutro između 8 i 11 sati, a najniže od ponoći do 2 sata ujutro. Taj cirkadijalni ritam više ovisi o ritmu spavanja, nego o ritmu dana i noći. Dnevne vrijednosti tlaka mogu varirati od 3 do 5 mm Hg, a taj raspon je veći kod bolesnika s neliječenim glaukomom.

Mjerenjima provedenim na velikom broju očiju nađena je srednja vrijednost IOT-a od $15,5 \pm 2,57$ mmHg. Nekad se smatralo da vrijednosti IOT prate distribuciju Gaussove krivulje te da se 95% područja ispod krivulje nalazi unutar vrijednosti od 10,5 mmHg do 20,5 mmHg, tako da su se vrijednosti više od 20,5 mm Hg smatrale patološkim. Danas znamo da vrijednosti IOT-a ne slijede Gaussovu distribuciju u normalnoj populaciji, već je pomaknuta prema višim vrijednostima. Pojava povišenog očnog tlaka ne znači nužno i pojavu glaukoma, te ne zahtijeva obavezno liječenje.

Ne postoji apsolutan "siguran" i "opasan" IOT za razvoj glaukomske bolesti za opću populaciju. Smatra se da je potrebno kod svake osobe odrediti individualni ciljni tlak.

Tonometrija se temelji na odnosu između intraokularnog tlaka i sile koja je potrebna da bi se deformirala prirodna zakrivljenost rožnice. Danas najpopularnija metoda mjerenja IOT-a je Goldmannova aplanacijska tonometrija.¹⁸⁹⁻¹⁹¹

1.3.2.2 Gonioskopija

Gonioskopija predstavlja osnovnu i obaveznu tehniku pregleda kod svih bolesnika suspektnih na glaukom. Daje nam informaciju o topografiji očnog kuta. Dvije su osnovne tehnike pregleda očnog kuta: direktna i indirektna gonioskopija. Za direktnu oftalmoskopiju koristi se Koeppeva leća. Danas najčešće korištena metoda je indirektna gonioskopija pomoću Goldmannove leće.

U gradaciji otvorenosti očnog kuta najčešće se koriste sistemi klasifikacije: Shafferov, Scheiov i Spaethov sistem.¹⁹²⁻¹⁹⁵

Podjela po Schafferu:

0- nema vidljivih struktura očnog kuta (zatvoreni kut)

1- vidljiva samo Schwalbeova linija (uski kut)

2- vidljiva polovica trabekula (uži kut)

3- vidljiv trabekul, skleralni greben (srednje širok kut)

4- vidljive sve strukture od Schwalbeove linije do cilijarnog tijela (široki kut)

Podjela po Scheiu:

1- vidljive sve strukture kuta

2- vidljiv skleralni greben

3-vidljiv dio trabekula

4- ne vide se strukture kuta

Podjela po Speathu:

Insercija korijena šarenice:

A- ispred Schwalbeove linije

B- iza Schwalbeove linije

C- na skleralnom grebenu

D- iza skleralnoga grebena

E- na cilijarnom tijelu

Otvorenost kuta (kut rožnica-šarenica):

10°- uski

20°-uski

30°-široki

40°-široki

Oblik periferne rožnice:

s-strm i konveksan

r- regularan

q-konkavan

1.3.2.3 Glava vidnog živca i mrežnični sloj živčanih vlakana

Za pregled i analizu glave vidnog živca preporuča se stereoskopski pregled. Danas se najčešće koriste i preporučaju dvije metode pregleda stražnjeg pola i glave očnog živca. To su binokularni pregled na biomikroskopu nekontaktnom lupom (78D ili 90D) te binokularni pregled na biomikroskopu kontaktnom lupom (središnji dio četverozrcalne lupe). Snimanje i pohrana fotografije glave vidnog živca zbog analize oštećenja glave očnog živca, a posebice zbog praćenja progresije bolesti, preporučuje se koristiti kod bolesnika s glaukomom i suspektnim glaukomom.

Oftalmoskopijom možemo analizirati skleralni prsten (veličinu i oblik), neuroretinalni rub, hemoragije glave očnog živca, defekt mrežničnog sloja živčanih vlakana (RNLF), peripapilarnu atrofiju i smještaj krvnih žila.

Pregled i analizu glave vidnog živca i mrežničnog sloja živčanih vlakana možemo podijeliti u dvije glavne grupe: kvalitativna i kvantitativna analiza.

Kvalitativna analiza obuhvaća analizu obrisa neuroretinalnog ruba, prisutnost hemoragije glave očnog živca, peripapilarne atrofije, odmak neuroretinalnog ruba od krvne žile na glavi očnog živca, gubitak mrežničnog sloja živčanih vlakana.

Kvantitativna analiza obuhvaća analizu veličine glave očnog živca (promjer papile), omjer ekskavacije i papile, omjer neuroretinalnog ruba i papile, te debljina mrežničnog sloja živčanih vlakana.^{188,189}

Gubitak neuroretinalnog ruba u svim kvadrantima osim u temporalnom, kao i vertikalni $c/d > 0,7$ čvrsto podupiru dijagnozu glaukoma.¹⁹⁶

Sama veličina glave očnog živca, odnosno vertikalni promjer, utječe na veličinu vertikalnog c/d . Normalni vertikalni c/d za odgovarajuće veličine vertikalnog promjera glave očnog živca prikazani su na tablici 3.1.¹⁹⁷

Tablica 3.1 Normalni vertikalni c/d omjeri za vertikalne promjere glave očnog živca

Promjer PNO	Prosječni c/d	95% CI
≤ 1.0	0,26	0,20-0,32
1.2	0,33	0,32-0,34
1.4	0,39	0,39-0,39
1.6	0,45	0,45-0,45
1.8	0,5	0,50-0,50
≥ 2.0	0,55	0,53-0,57

1.3.2.4 Ispitivanje vidnog polja

Ispitivanje vidnog polja ili perimetrija je određivanje vidnog otoka (grčki: περι-okolo, unaokolo; μετρον-mjera). Perimetrija je bitna u kliničkom radu za ranu detekciju abnormalnosti, diferencijalnu dijagnozu, praćenje progresije i remisije bolesti te za otkrivanje nezapaženih oštećenja vida.¹⁹⁸

Dvije su osnovne metode ispitivanja vidnog polja:

a) Kinetička perimetrija

Kinetička perimetrija određuje vidno polje pomoću pokretnog stimulusa koji se kreće od područja koje ispitanik ne vidi prema sredini vidnog polja, sve dok ispitanik ne signalizira da vidi stimulus. Postupak se ponavlja istim stimulusom na drugim meridijanima, obično za svakih 15 stupnjeva. Na ovaj način dobijemo točke iste mrežnične osjetljivosti koje spojene u jednu liniju čine izoptere. Zbog toga se ovo vidno polje naziva i izopterno ili topografsko. Posljednjih je desetljeća Goldmanov perimetar prihvaćen kao standard u kinetičkoj perimetriji.¹⁹⁸

b) Statička perimetrija

Statička perimetrija podrazumijeva stimuluse različite jakosti koji se ne miču, već određuju prag podražaja u točno definiranom mrežničnom području. Naziva se također i profilna, jer siječe otok vidnog polja kroz jedan meridijan. Kompjutorizacija perimetrije uvodi niz prednosti pred manualnom perimetrijom. Isključuju se pogreške testiranja koje uzrokuje ispitivač. Rezultati se mogu dobiti u brojčanom obliku te se dodatno obrađivati, a moguće je i vrlo precizno otkrivanje malih i plitkih oštećenja

vidnog polja. Statička perimetrija preuzima vodeću ulogu u ranom otkrivanju glaukomskeg oštećenja vidnog polja i danas se smatra "zlatnim standardom" za ispitivanje vidnog polja.¹⁹⁸

Standardna prag automatizirana perimetrija uključuje određivanje minimuma osvijetljenosti potrebnog da ispitanik zapazi prezentaciju statičkog podražaja bijelim svjetlom i konstantne veličine na različitim položajima vidnog polja. Budući da standardna prag perimetrija koristi statički akromatski stimulus, smatra se da selektivno ne podražuje dvije velike skupine ganglijskih stanica vidnog živca. Ganglijske stanice dijele se na dvije podgrupe s obzirom na veličinu aksona: stanice s kratkim aksonima (parvocelularne ili P stanice) i stanice s dugim aksonima (magnocelularne ili M stanice). Parasol ganglijske stanice ili M-stanice smještene su kroz mrežnicu u magnocelularnom vidnom putu i služe za percepciju pokreta, niskoj prostornoj rezoluciji s visokom kontrastnom osjetljivošću i stereopsisu. Patuljaste ganglijske stanice ili P-stanice u parvocelularnom vidnom putu nadmašuju brojem M-stanice otprilike u omjeru 7:1, koji se u centralnoj mrežnici može povisiti na 30:1. One služe centralnoj vidnoj oštini, percepciji boja, niskoj kontrastnoj osjetljivošću i visokoj prostornoj rezoluciji, statičnom stereopsisu, prepoznavanju uzorka i oblika. Budući da postoji preklapanje u receptivnim poljima mrežničnih ganglijskih stanica, test s neselektivnim podražajem možda nije dostatno osjetljiv za najranija oštećenja mrežničnih ganglijskih stanica. Stoga, ako oštećenje nije lokalizirano, standardna automatska perimetrija praga neće moći otkriti oštećenje vidnog polja sve dok vidni živac ne pretrpi zapažena oštećenja.^{199, 200}

Cilj modernog istraživanja je napraviti brze testove te evaluirati sadašnju ili unaprijediti dijagnostičku preciznost i reproducibilnost radi otkrivanja bolesti u ranom stadiju, te prepoznavanja blage progresije. Idealan bi test bio brz, jeftin, primjenjiv na većinu

pučanstva, jednostavan za uporabu, visokoosjetljiv i specifičan. Danas postoje različita nova funkcijska testiranja i strategije u nastojanju da se dosegnu opisani ciljevi.

Postoji velik broj automatiziranih perimetara s naprednim prag (theshold) programima, što je preduvjet preciznom ispitivanju vidnog polja. Takvi su aparati Octopus, Humphrey, Squid perimetri koji koriste projecirane svjetlosne točke kao stimuluse, te Competer (Digilab) i Dicon perimetri koji koriste diode za emitiranje svjetla kao stimulusa, čvrsto instalirane na zidu polukugle.

Druga grupa automatiziranih perimetara - supratreshold mnogo su brži, ali provode mnogo manje adekvatan test vidnog polja.

Octopus perimetrija

Automatski Octopus perimenter konstruiran je na principu statičke kvantitativne perimetrije. Octopus 101 program postavlja dva pitanja: gdje testirati i kojom strategijom. Selekcija lokalizacije određuje nam i efikasnost testa i interpretaciju rezultata. Tako, Octopus nudi nekoliko programa, ovisno o patologiji koju želimo istraživati. Osim toga, Octopus nudi i nekoliko strategija, ovisno o patologiji gdje možemo dobiti samo probir, rano detektirati oštećenja vidnog polja i pratiti patološke promjene u vidnom polju.

Program G2 dizajniran je za glaukom, koristeći treshold strategiju. Kod ovog programa prioritet su paracentralne lokacije. U prvoj fazi testira se 59 lokacija. S obzirom na područje vidnog polja koje se ispituje, vrlo je pogodan za istraživanje vidnog polja kod ishemičnih oštećenja vidnog živca. Kod interpretacije nalaza prvi indeks je MS, «mean sensitivity» koji predstavlja srednju vrijednost svih mjerenja mrežnične osjetljivosti izraženu u dB. Normalne vrijednosti MS-a ovise o dobi bolesnika, što je razlog da nema dopuštenog odstupanja od normale za ovaj indeks. Mean defect (MD) indeks je srednjeg ispada svih vrijednosti komparacijskih tablica. S obzirom na to da je MD neovisan o dobi bolesnika

postoji dopušteno odstupanje od -2 do +2 dB. Sljedeći značajan parametar je loss variance (LV), tj. gubitak varijance. On je rezultat devijacija svih mjerenih lokacija vrijednosti MD-a. Taj pokazatelj je vrlo osjetljiv, i rani je pokazatelj lokaliziranih oštećenja. Reliability factor (RF) pokazatelj je kooperabilnosti bolesnika. Idealna njegova vrijednost je nula, ali smatra se dobrim rezultatom testiranja ako njegova vrijednost nije veća od 15%.^{201,202}

Perimetrija udvostručene frekvencije

Frequency doubling technology perimetrija (FDT)

FDT perimetrija omogućuje otkrivanje početnih oštećenja vidnog polja koje standardne perimetrijske metode nisu u stanju zabilježiti. FDT perimetrija bazirana je na tipu stimulusa koji otkrivaju mrežnične ganglijske stanice s dugim aksonima, magno stanice (M-stanice). M-stanice čine desetinu ukupnih ganglijskih stanica i osjetljivije su na glaukomska oštećenja od brojnijih parvocelularnih P stanica. Parasol ili M-stanice imaju podskupinu nazvanu My ganglijske stanice, koje čine približno 25% od ukupnog broja M-stanica te predstavljaju malu frakciju svih ganglijskih stanica i smatraju se odgovornima za pojavu dvostruke frekvencije. Ove stanice imaju veća tijela i aksone od drugih M-stanica, mala preklapanja receptivnih polja i nelinearan odgovor.^{198,203,204} Pojava dvostruke iluzije ili iluzija dvostruke frekvencije koju prvi opisuje Kelly, predstavlja pojavljivanje alternirajućih svijetlih i tamnih pruga udvostručenih od stvarnog broja pruga.²⁰⁵

FDT perimetrija testira centralnih 20° vidnog polja (C-20° program), ali može testirati i do 30° koristeći N-30 program. Stimulus se sastoji od alternirajućih svijetlih i tamnih pruga (0,25 Hz) u koje interferira svjetlosni titraj frekvencije 25 Hz, a FDT koristi iluziju dupliranja stimulusa, tako da ljudsko oko percipira iluziju dvostrukog broja pruga. Sam aparat razlikuje kontrast svijetlih i tamnih pruga stimulusa te mjeri kontrast koji je potreban da ispitanik može

prepoznati stimulus. Razlikujemo dva programa: test probira (screening test) i puni prag program (full treshold).²⁰⁴

Kada koristimo puni prag program, prag je definiran kao određivanje kontrasta potrebnog za primijetiti stimulus. U prag programu C-20° testira se 17 lokacija vidnog polja u području centralnih 20° vidnog polja. U prag programu N-30° testiraju se još dvije dodatne lokacije nazalno. Tri puta tijekom testiranja stimulus je postavljen u području slijepe pjege. Odgovor na ovaj stimulus zove se greška fiksacije. Također, tri puta tijekom testiranja umjesto stimulusa postavljena je pauza. Takav odgovor na nepostojeći stimulus zove se lažno pozitivan rezultat.²⁰⁴

Podaci FDT ispitivanja, program C-20° obuhvaća broj, lokaciju i težinu defekta 17 lokacija testiranja, uključujući i središnju zonu, dok program N-30° analizira 19 lokalizacija stimulusa gdje se određuje osjetljivost mrežnice s točnošću od 1 dB.

FDT puni prag program pruža nam statističke parametre ("mean deviation" MD i "pattern standard deviation" PSD) i patološke točke s razinom vjerojatnosti. Mapa ispitivanih 19 točaka ima četiri razine zasjenjenja za svaku zasebnu točku. Lokalizacija bez zasjenjenja ukazuje na to da je ispitanik postigao puni prag u toj točki kao i 95% zdravih ispitanika iste dobi ($P \geq .05$). Četiri stupnja zasjenjenja ukazuju da je vjerojatnost manja od 5%, 2%, 1% ili 0.5% da bi zdravi ispitanik iste dobi postigao puni prag kao i ispitanik. Odnosno, prisutnost patološke točke interpretirana je razinom značajnosti, vjerojatnost je manja od 5%, 2%, 1% ili 0.5% da je patološka. Mean defect (MD) indeks je prosječne vrijednosti ispada komparacijskih vrijednosti. Pattern standard deviation (PSD) pokazatelj je lokaliziranog oštećenja. Oba pokazatelja imaju pridružene razine vjerojatnosti.²⁰⁴

Standardnim perimetrijskim metodama oštećenje vidnog polja otkrivamo tek nakon gubitka 30% ganglijskih stanica.^{206,207} Frequency Doubling Technique (FDT) omogućuje otkrivanje početnih, ranih oštećenja vidnog polja, koje standardne perimetrijske metode nisu u

stanju zabilježiti.^{207,208} Pokazuje visoku osjetljivost i specifičnost za probir i razlikovanje zdravih pojedinaca od onih s glaukomom, kao i za mjerenje glaukenskog oštećenja. Cello i suradnici opisali su osjetljivost FDT testa od 85% i specifičnost 90% u otkrivanju početnih glaukenskih oštećenja.²⁰⁹

Funkcionalna oštećenja zabilježena FDT perimetrijom mogu predvidjeti kasniji nastanak oštećenja vidnog polja analiziranog standardnom automatskom perimetrijom kod bolesnika s rizikom za nastanak glaukoma.²¹⁰

Tako kod bolesnika s očnom hipertenzijom i suspektnim glaukomom oštećenja vidnog polja analizirana FDT perimetrijom otkrivena su 4-5 godina prije nego oštećenja detektirana standardnom automatskom perimetrijom.²¹⁰

Dodatna prednost FDT-a pred kompjutoriziranom perimetrijom je i nekoliko puta kraće trajanje same pretrage što omogućuje veći broj pregleda i manje zamara bolesnike. Prosječno trajanje testa probira je 1 minuta, a punog prag programa je 5 minuta. Osim vremenski kraćeg trajanja testiranja, prednosti FDT-a su neovisnost testiranja o veličini zjenice i zamagljenju vida. Tako FDT za testiranje tolerira refrakcijsku grešku do 6D. Praktičnost primjene prijenosnog uređaja, niža cijena uređaja i dostupnost također su prednosti ove tehnike. Nedostaci ove tehnike su nedostatna kontrola fiksacije, nemogućnost pohrane podataka te slabija kakvoća ispisa.²⁰⁴

2. HIPOTEZA I CILJEVI ISTRAŽIVANJA

Iz uvoda je vidljiva složenost patofiziologije EXS-a, koja još u cijelosti do danas nije razjašnjena. S obzirom da ekfolijativni glaukom karakterizira kasnije prepoznavanje bolesti, agresivnija klinička slika, brža progresija bolesti i lošija prognoza razumljiva je činjenica da je danas cilj što ranije prepoznavanje ovog glaukoma i njegove patofiziologije.

Hipoteza postavljena u ovom istraživanju je da povišena vrijednost endotelina-1 u očnoj vodici predstavlja prognostički čimbenik za razvoj glaukomske neuropatije kod bolesnika s ekfolijativnim sindromom.

1. Očekujemo da bolesnici s ekfolijativnim sindromom imaju povišene koncentracije endotelina-1 u očnoj vodici u odnosu na kontrolnu skupinu, dosad analizirao Koliakos i sur.⁶¹
2. Očekujemo, također, i pozitivnu povezanost kliničkog stupnja EXS-a s koncentracijom endotelina-1.
3. Postoji pozitivna povezanost koncentracije endotelina-1 i oštećenja vidnog polja analiziranog metodom frequency-doubling perimetrije (FDT).

Ciljevi ovog istraživanja bili su:

Opći cilj:

1. Utvrditi prognostičku vrijednost koncentracije endotelina-1 u očnoj vodici kod bolesnika s ekfolijativnim sindromom za razvoj glaukomske neuropatije.

Specifični ciljevi:

1. Ispitati postojanje razlike u koncentraciji endotelina-1 između bolesnika s ekfolijativnim sindromom i kontrolne skupine.
2. Ispitati povezanost koncentracije endotelina-1 s kliničkim stupnjem razvoja ekfolijativnog sindroma.
3. Analizirati postojanje razlike u koncentraciji endotelina-1 između bolesnika s patološkim i urednim nalazom FDT perimetrije kod bolesnika s ekfolijativnim sindromom.

4. Kod bolesnika s patološkom FDT perimetrijom i glaukomsom optičkom neuropatijom ispitati povezanost FDT parametara (MD, PSD, broj patoloških točaka) s koncentracijom endotelina-1 i drugim mogućim rizičnim čimbenicima kod bolesnika s ekfolijativnim sindromom.

3. BOLESNICI I METODE ISTRAŽIVANJA

Ova prospektivna studija parova provedena je na Klinici za očne bolesti i u Kliničkom zavodu za kemiju KB „Sestre milosrdnice”. Svi bolesnici uključeni u studiju bili su hospitalizirani na Klinici za očne bolesti zbog operativnog zahvata katarakte. Kod svih

bolesnika uzeta je detaljna anamneza (opća i očna anamneza), klinički pregled bolesnika, izmjeren krvni tlak, intraokularni tlak Goldmann aplanacijskom metodom, fotodokumentacija glave vidnog živca te uzimanje uzorka očne vodice. Vidna polja mjerena su kompjutoriziranom statičkom perimetrijom (Octopus perimetar 101 Interzeag AG, Schlieren, Switzerland) i metodom frequency-doubling perimetrije (Frequency doubling perimeter Welch-Allyn, Skaneateles, NY; Zeiss-Humphrey, San Leandro, CA).

3.1 Klinički pregled

Klinički pregled obuhvaćao je:

- određivanje vidne oštine Snellenovim optotipima
- pregled prednjeg segmenta na biomikroskopu
- klinička kategorizacija EXS-a s obzirom na količinu EXM-a vidljivog na biomikroskopu
- mjerenje intraokularnog tlaka, dnevna krivulja: aplanacijska tonometrija
- pregled očnog kuta (gonioskopija) trozrcalnom lupom po Goldmannu
- binokularni pregled očne pozadine na biomikroskopu nekontaktnom 90D Volk Superfield lupom
- fotografija u boji glave očnog živca

Pregled na biomikroskopu učinjen je kod svih bolesnika u fiziološkom stanju zjenice te u midrijazi (midrijaza postignuta dilatacijom zjenice s 10% neosynephrinom).

Na temelju anamneza, pregleda medicinske dokumentacije, kriterija za uključenje i isključenje iz studije i kliničkog pregleda bolesnici su podijeljeni u dvije skupine: bolesnici s ekfolijativnim sindromom i kontrolna skupina.

Bolesnici s ekfolijativnim sindromom kategorizirani su na temelju biomikroskopskog nalaza u 3 kliničke skupine:

1. stupanj I: ekfolijativni materijal vidljiv samo nakon dilatacije zjenice
2. stupanj II: ekfolijativni materijal djelomično (nekontinuirano) prisutan uz zjenični rub, vidljiv bez dilatacije zjenice, bez prisutnosti iridodoneze i fakodoneze
3. stupanj III: ekfolijativni materijal kontinuirano prisutan uz zjenični rub, vidljiv bez dilatacije zjenice, sa ili bez prisutnosti iridodoneze i fakodoneze

Dnevna krivulja tlaka obuhvaćala je 3 mjerenja: u 8, 14 i 20 sati. Maksimalni IOT bila je najveća vrijednost IOT-a zabilježena tijekom 3 mjerenja, a dnevna varijacija IOT-a je razlika između najviše i najmanje vrijednosti IOT-a tijekom 3 mjerenja.

Za ispitivanje vidnog polja korištene su dvije metode: kompjutorizirana perimetrija na aparatu Octopus i frequency-doubling perimetrija (FDT).

Kod svih bolesnika učinjena je fotografija u boji glave vidnog živca nakon operativnog zahvata snimana kamerom Visucam (Carl Zeiss Meditec AG, Jena, Germany), koja je pohranjena za analizu.

3.2 Kriteriji za uključenje u studiju i isključenje iz studije

3.2.1 Kriteriji za uključenje u studiju

Bolesnici s detektiranim nakupljanjem eksfolijativnog materijala (eksfolijativni sindrom-EXS) zadovoljili su sljedeće kriterije:

1. pregledom na biomikroskopu nađeno nakupljanje eksfolijativnog materijala (EXM) na prednjoj kapsuli leće i/ili zjeničnom rubu
2. bez znakova glaukenskog oštećenja vidnog polja analiziranog Octopus perimetrijom
3. poslijeoperativna korigirana vidna oštrina bolja od 0.6
4. gonioskopski otvoren kut.
5. s intraokularnim tlakom nižim od 21 mm Hg.

Kontrolnu skupinu činili su bolesnici hospitalizirani zbog operacije katarakte koji su zadovoljili sljedeće uvjete:

1. poslijeoperativna vidna oštrina bolja od 0.6
2. uredan nalaz prednjeg segmenta i očne pozadine
3. bez znakova glaukenskog oštećenja vidnog polja analiziranog Octopus perimetrijom
4. s intraokularnim tlakom nižim od 21 mm Hg.

3.2.2 Kriteriji za isključenje iz studije

Iz istraživanja bili su isključeni:

1. bolesnici s dijagnosticiranim drugim očnim bolestima (uveitis, progresivna retinopatija)
2. bolesnici s prethodnim oftalmološkim operativnim zahvatom ili laserskim tretmanom
3. bolesnici s neurooftalmološkim bolestima te bolestima mrežnice koje bi mogle utjecati na poremećaj vidnog polja (neuritis, kontuzija oka, visoka miopija, retinopatije...)

4. bolesnici sa šećernom bolesti, srčanim greškama, artritismom, zatajenjem bubrega, nereguliranom hipertenzijom, glomerulonefritismom, te okluzivnim vaskularnim bolestima
5. medikamentozno nekontrolirana ili loše kontrolirana sistemna arterijska hipertenzija.

3.3 Pregled glave očnog živca

Za analizu morfoloških promjena glave očnog živca korištena je stereofotografija, koja je analizirana bez poznatih informacija o ispitanicima.

Glaukomska optička neuropatija (GON) definirana je kao prisutnost ekskavacije PNO, asimetrija c/d parametra u odnosu na drugo oko veća od 0,2, stanjenje neuroretinalnog ruba ili lokalizirani gubitak sloja živčanih vlakana (notching). S obzirom na to da je u ovoj studiji analizirano samo jedno oko (operirano) bolesnika, asimetrija c/d omjera između dva oka nije bila kriterij za postavljanje dijagnoze. Kao mjera kvantitativne analize, odnosno ekskavacije PNO korišten je vertikalni c/d. Vertikalni c/d veći od 0,6 definiran je kao prisutnost GON-a.

3.4 Ispitivanje vidnog polja

Vidna polja mjerena su kompjutoriziranom statičkom perimetrijom (Octopus perimetar 101 Interzeag AG, Schlieren, Switzerland) i metodom frequency-doubling perimetrije (Frequency doubling perimeter Welch-Allyn, Skaneateles, NY; Zeiss-Humphrey, San Leandro, CA).

Kompjutoriziranom perimetrijom na aparatu Octopus analizirano je oštećenje vidnog polja te je korišten program G2, s veličinom stimulusa Goldman III, vremenom ekspozicije 100 milisekundi, osvjetljenjem pozadine od 4 apostilba.

Glaukomsko oštećenje vidnog polja definirano je kao postojanje najmanje:

- 1) depresija u 3 uzastopne točke za 5 dB, od kojih u jednoj najmanje 10 dB
- 2) depresija u 2 uzastopne točke za 10 dB
- 3) razlika od 10 dB u nazalnom horizontalnom meridijanu u 2 susjedne točke, koje ne smiju biti rubne točke osim ako su odmah iznad ili ispod nazalnog horizontalnog meridijana.

Vjerodostojni nalaz bio je nalaz vidnih polja kod kojih je postotak lažno pozitivnih i lažno negativnih nalaza bio manji od 30% i gubitak fiksacije manji od 20%.

Za analizu vidnog polja frequency-doubling perimetrijom kod svih bolesnika učinjen je Full Threshold Test (N-30). Riječ je o 19 lokalizacija stimulusa gdje se određuje osjetljivost retine s točnošću od 1 dB. U obje metode uzeti su u obzir rezultati jedino ako faktor pouzdanosti nije prelazio 10 %. Također, kod obje pretrage uzet je u obzir faktor učenja na način da rezultati prvog učinjenog testa nije ušao u studiju ako pacijent nije nikada ranije radio navedene pretrage.

FDT perimetrija smatrana je patološkom ako su najmanje 2 točke imale $P < .05$ da budu patološke u mapi PD (pattern deviation) ili prisutnost PSD s $P < .05$ ili lošije.²⁰⁴ Statističkim analizama na velikom broju bolesnika utvrđene su razine osjetljivosti u pojedinom dijelu vidnoga polja za kompjutoriziranu statičku perimetriju kao i za frequency-doubling perimetriju. Na osnovi dobivenih rezultata određene su granične vrijednosti koje, uz izvjesnu vjerojatnost, određuju dio vidnoga polja kao "uredan", odnosno kao "ispad" određene dubine. Vjerodostojnim nalazom FDT perimetrije smatrani su oni kod kojih je bilo manje od dva lažno pozitivna odgovora i gubitka fiksacije, te bez lažno negativnih odgovora.

Kao parametre FDT perimetrije korišteni su MD (mean deviation), PSD (pattern standard deviation), broj patoloških točaka (svaka točka s $P < .05$) na PD (pattern deviation) mapi, te FDT podjela (normalna i patološka vidna polja).

3.5 Otkrivanje glaukenskog oštećenja

Glaukom, progresivnu optičku neuropatiju karakteriziraju strukturalna i/ili funkcionalna oštećenja. Zlatni standard za otkrivanje funkcionalnih promjena, odnosno oštećenja vidnog polja je standardna automatizirana perimetrija (SAP). Nedostatak ove metode je da otkriva oštećenja vidnog polja tek nakon gubitka određenog broja ganglijskih stanica.

Stoga, da bi glaukom otkrili u što ranijoj fazi glaukenskog oštećenje definirano je u ovoj studiji kao prisutnost GON-a uz oštećenje vidnog polja otkriveno FDT perimetrijom.

3.6 Određivanje razine endotelina-1 u očnoj vodici

Razina endotelina 1 (ET-1) u očnoj vodici ispitanika određena je enzim-imunokemijskom metodom (ELISA ET 1-21, Biomedica, Graz, Austrija) tzv. sendvič ELISA tehnikom. Test ostvaruje točnost od 95-104 % i osjetljivost 0,004 ng/mL. Križne reakcije nisu nađene za većinu ispitivanih činitelja rasta i interleukina.

Ukupni proteini određeni su spektrofotometrijskom metodom s kromogenom pirogalolom (Urinary protein, OSR 6170, Olympus, Hamburg, Njemačka).

3.7 Plan rada

U istraživanje su bili uključeni bolesnici hospitalizirani u Klinici za očne bolesti KB „Sestre milosrdnice” u Zagrebu zbog operacije katarakte.

Svi sudionici u istraživanju potpisali su informirani pristanak te su u svakom trenutku mogli odustati od sudjelovanja u istraživanju.

U istraživanje uključene su 2 skupine bolesnika: bolesnici s dijagnosticiranim ekfolijativnim sindromom i kontrolna skupina. Iz studije su isključeni bolesnici s dijagnosticiranim drugim očnim bolestima (uveitis, progresivna retinopatija), sistemskim bolestima (šećerna bolest, artritis) i bolesnici s prethodnim operativnim zahvatima na oku (kirurška, laserska terapija). Uključeni su bolesnici s dobro kontroliranom sistemskom hipertenzijom.

U skupini bolesnika s ekfolijativnim sindromom bilo je 96 bolesnika, odnosno očiju. Od planiranih 100 bolesnika 2 su isključena iz studije zbog kroničnog postoperativnog cistoidnog edema makule, a dvoje zbog nekooperabilnosti tijekom istraživanja, te osobne odluke o odustajanju. U kontrolnoj skupini bilo je 97 bolesnika. Jedan bolesnik je isključen zbog postoperativne keratopatije, dok je dvoje bolesnika odustalo iz osobnih razloga.

Kod svih bolesnika učinjen je kompletan oftalmološki pregled (vidna oštrina, mjerenje intraokularnog tlaka, pregled na biomikroskopu, gonioskopija, pregled očne pozadine) dan prije operativnog zahvata. Isti dan učinjena je dnevna krivulja tlaka koja je obuhvaćala 3 mjerenja očnog tlaka: u 8, 14 i 20 sati. Na temelju kompletnog oftalmološkog pregleda bolesnici su grupirani u 2 grupe: bolesnici s ekfolijativnim sindromom i kontrolna skupina. U grupi bolesnika s ekfolijativnim sindromom (EXS skupina) bolesnici su razvrstani u 3 podskupine s obzirom na količinu EXM vidljivog biomikroskopskim pregledom.

Svi bolesnici operirani su metodom fakoemulzifikacije, bez sistemske i lokalne medikacije prije operativnog zahvata, osim midrijatika. U operacijskoj sali, prije pripreme bolesnika, u ležećem položaju izmjeren je krvni tlak (sistolički i dijastolički). Sat vremena prije

operativnog zahvata za postizanje midrijaze bolesnicima je ukapan 10% neosynephrine uz kompresiju donjeg suznog punktuma zbog sprječavanja sistemne resorpcije medikamenta. Operativni zahvat započinje pranjem operacijskog polja, odnosno oka. Kao profilaktičko sredstvo korišten je povidon-jodid. Nakon toga, kroz paracentezu, izbjegavajući kontaminaciju krvi, uzet je mali dio očne vodice (do 50 μ l) koristeći 27 g iglu za određivanje koncentracije endotelina-1 i ukupne količine proteina. Prednja očna sobica nakon toga ispunjena je viskoelastikom (Healon GV®, Pharmacia, Uppsala, Sweden). Daljnji tijek operativnog zahvata bio je uobičajen. Na 12 sati formiran je rožnični rez veličine 2,75 mm. Prednja kapsuloreksa učinjena je pomoću savijene 25G igle ili uz pomoć Utrata forcepsa (Katena Products, Denville, NJ, USA). Hidrodisekcija, hidrodelineacija, fakoemulzifikacija te irigacija/aspiracija lećnih masa učinjena je kod svih bolesnika koristeći Alcon Universal II aparat (Alcon, Forth Worth, TX, USA). Prednja sobica ispuni se ponovo viskoelastikom te se u kapsularnu vreću implantira savitljiva akrilatna intraokularna leća (AcrySof MA60BM, Alcon, Forth Worth, TX, USA). Uz pomoć irigacije/aspiracije odstrani se viskoelastik iz prednje sobice. Na kraju operativnog zahvata svi bolesnici dobili su deksametazon (Krka, Novo Mesto, Slovenija) supkonjunktivalno.

Nakon uzimanja uzorka očna vodica je pohranjena na -70°C do biokemijske analize. Pohranjeni uzorci označeni su brojevno, tako da prilikom biokemijske analize nije bila poznata dijagnoza kao niti bilo koja klinička informacija. Svi uzorci analizirani su u roku od 4 mjeseca. Također, svi uzorci analizirani su istog dana, numerirani prema vremenu sakupljanja uzorka.

Prva kontrola na Klinici za očne bolesti bila je 7., a druga kontrola 21. dan nakon otpuštanja iz bolnice. U tom razdoblju učinjeni su: kompjutorizirano vidno polje Octopus, program G2 i frequency-doubling perimetrija Full-Threshold Test (N-30) i fotografija u boji glave očnog živca. Sva vidna polja učinila je ista osoba kojoj dijagnoza bolesnika nije bila

poznata. Iz studije su isključeni bolesnici kojima su analizom vidnog polja Octopus perimetrijom pronađena glaukomska oštećenja vidnog polja koja smo prethodno definirali. Kod bolesnika kod kojih se frequency-doubling perimetrijom dobio patološki nalaz (definiran prethodno), ponovio se FDT u cilju smanjenja lažno pozitivnih rezultata. Drugi nalaz frequency-doubling perimetrije korišten je za analizu. Sva vidna polja (Octopus i FDT) analizirala su dva liječnika, zasebno, bez informacija o nalazu koji očitavaju te bez informacija o rezultatima analize drugog liječnika.

Analiza oštećenja glave vidnog živca provedena je na temelju analize fotografija u boji glave očnog živca učinjenih tijekom studije. Svim ispitanicima 7.-21. dan nakon otpuštanja iz bolnice u midrijazi učinjena je fotografija očne pozadine. Analizu svih fotografija glave vidnog živca radila su neovisno dva liječnika, bez informacija o ispitanicima čije nalaze analiziraju, i bez informacije o rezultatima analize drugog liječnika.

3.8 Statistička analiza

Za opis raspodjele istraživanih obilježja koristile su se deskriptivne statističke metode, koje obuhvaćaju izračun mjera sažimanja (mjere centralne tendencije i mjere rasipanja), te

analizu raspodjele i njenih značajki. Podaci su prikazani tabelarno (tablice kontigencije), izračunati su postoci i podaci su prikazani grafički.

Za testiranje razlika između grupa koristio se χ^2 test i Studentov t test za testiranje razlika među aritmetičkim sredinama.

U slučaju kada raspodjele kontinuiranih obilježja nisu slijedile normalnu raspodjelu korišteni su neparametrijski testovi (Mann-Whitney U test).

Povezanost obilježja skupova koji nisu distribuirani po Gausovoj raspodjeli ispitana je Spearmanovim testom korelacije.

Prediktivna vrijednost testa ispitana je višestrukom logističkom regresijom. U višestruki regresijski model uvrštena su sva ona obilježja koja su se u univarijantnoj analizi pokazala statistički značajnima.

4. REZULTATI

4.1 Opći podaci

Prosječna dob ispitanika izražena je aritmetičkom sredinom, a spolna raspodjela frekvencijama. Razlika između skupina testirana je t-testom, odnosno χ^2 testom.

U prospektivnoj studiji uključeno je 193 bolesnika podijeljenih u dvije skupine. Kod svakog bolesnika u studiju je bilo uključeno samo jedno operirano oko. U skupinu 1, bolesnici s ekfolijativnim sindromom (EXS skupina), uključeno je 96 bolesnika. Prosječna dob bolesnika u EXS skupini iznosila je $74,3 \pm 6,2$ godina. U skupinu 2 (kontrolna skupina) uključeno je 97 bolesnika, prosječne dobi $70,9 \pm 7,2$ godina.

Prosječna dob bolesnika viša je u skupini bolesnika s ekfolijativnom sindromom (skupina 1), te je razlika statistički značajna ($p < 0,001$). S obzirom na velik uzorak statistički značajna razlika nije biološki značajna jer su svi operirani bolesnici zadovoljavali kriterij prisutnosti senilne katarakte, odnosno svi bolesnici uključeni u istraživanje bili su stariji od 60 godina. Između EXS skupine i kontrolne skupine ne postoji statistički značajna razlika u raspodjeli bolesnika prema spolu ($p = 0,937$).

Vrijednost sistoličkog krvnog tlaka izražena je kao aritmetička sredina i standardna devijacija, dok je vrijednost dijastoličkog tlaka izražena kao medijan i interkvartilni raspon (25. i 75. percentil) s obzirom na to da podaci ne prate normalu raspodjelu. Između EXS skupine i kontrolne skupine ne postoji statistički značajna razlika ($p = 0,825$) u visini sistoličkog tlaka. Isto tako između ove dvije skupine ne postoji statistički značajna razlika u visini dijastoličkog tlaka ($p = 0,508$).

Tablica 4.1 Epidemiološke i kliničke osobine bolesnika u EXS skupini i kontrolnoj skupini

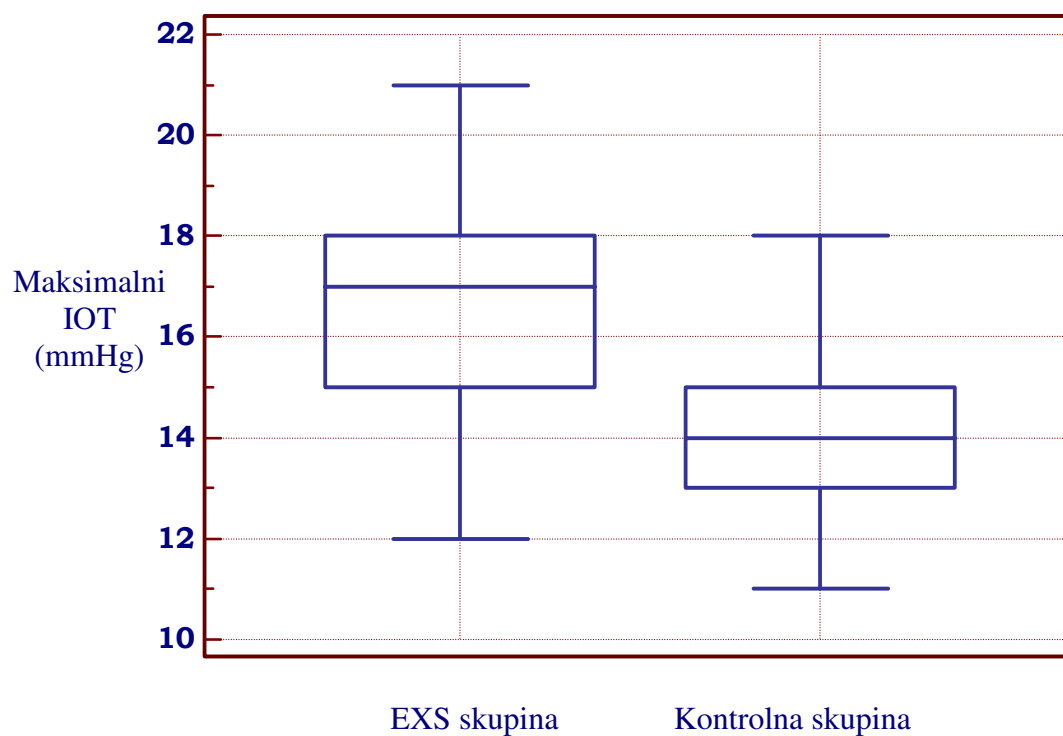
	Skupina 1 EXS skupina (n=96)	Skupina 2 Kontrolna skupina (n=97)	p	Statistički test
Dob (god)	74,3±6,2	70,9±7,2	<0,001	t-test
Spol (M/Ž)	44/52	44/53	0,937	χ^2 test
Oko (D/L)	48/48	52/45	0,721	χ^2 test
Krvni tlak (mmHg)				
Sistolički (mean±SD)	130±8,8		0,825	Mann-Whitney test
median (25-75 P)		130(120-140)		
Dijastolički (mean±SD)	72±6,6	73±6,3	0,508	t-test

4.2. Intraokularni tlak

4.2.1 Maksimalni IOT

U EXS skupini maksimalna vrijednost intraokularnog tlaka iznosila je $16,7 \pm 1,9$ mmHg, dok je u kontrolnoj skupini iznosila $14 \pm 1,6$ mmHg.

Grafikion 1. Maksimalna vrijednost IOT-a u EXS skupini i u kontrolnoj skupini



Tablica 4.2.1 Usporedba maksimalne vrijednosti IOT-a u EXS skupini i kontrolnoj skupini

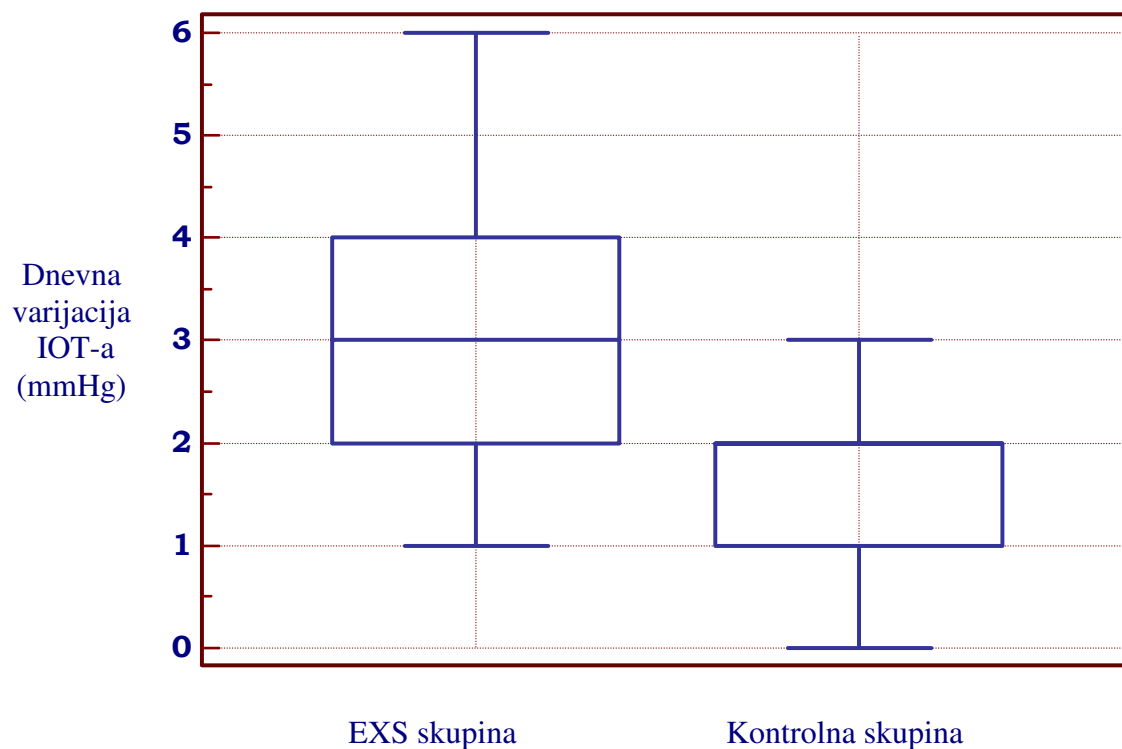
	EXS skupina	Kontrolna skupina	p	Statistički test
Maksimalni IOT (mmHg)	16,7±1,9	14±1,6	<0,001	t-test

Statistička analiza pokazala je značajnu razliku između maksimalnih vrijednosti IOT-a između EXS skupine i kontrolne skupine.

4.2.2 Dnevna varijacija IOT-a

Dnevna varijacija IOT-a bila je veća u EXS skupini i iznosila je 3,2±1,2 mmHg, dok je u kontrolnoj skupini iznosila 1,9±0,7 mmHg.

Grafikon 2. Dnevna varijacija IOT-a u EXS skupini i kontrolnoj skupini



Tablica 4.2.2 Usporedba dnevne varijacije IOT-a u EXS skupini i kontrolnoj skupini

	EXS skupina	Kontrolna skupina	p	Statistički test
Dnevna varijacija IOT (mmHg)	3,2±1,2	1,9±0,7	<0,001	Welchov test

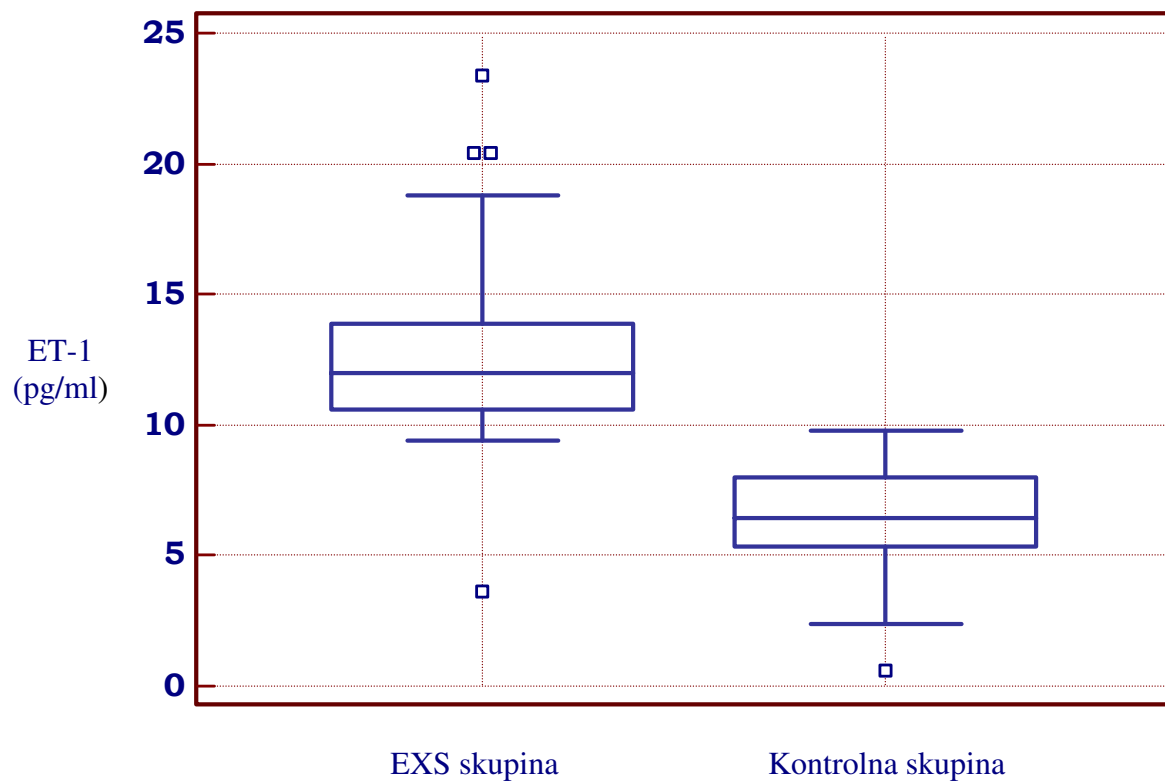
Između EXS skupine i kontrolne skupine postoji statistički značajna razlika ($p < 0,001$).

4.3 Analiza očne vodice

4.3.1 Koncentracija endotelina-1 u očnoj vodici

Koncentracija ET-1 u očnoj vodici u EXS skupini izražena je kao medijan i interkvartilni raspon, s obzirom na to da podaci ne prate normalu raspodjelu, te je iznosila 12,5 pg/ml, a interkvartilni raspon (25. i 75.percentil) 10,6-13,9 pg/ml. U kontrolnoj skupini prosječna vrijednost ET-1 iznosila je $6,6 \pm 1,8$ pg/ml.

Grafikon 3. Koncentracija ET-1 u očnoj vodici kod bolesnika u EXS skupinu i kontrolnoj skupini



Tablica 4.3.1 Usporedba koncentracije ET-1 u očnoj vodici kod bolesnika u EXS skupini i kontrolnoj skupini

	EXS skupina	Kontrolna skupina	p	Statistički test
ET-1 (pg/ml)				
mean±SD		6,6±1,8	<0,001	Mann-Whitney test
median (25-75 P)	12,5 (10,6-13,9)			

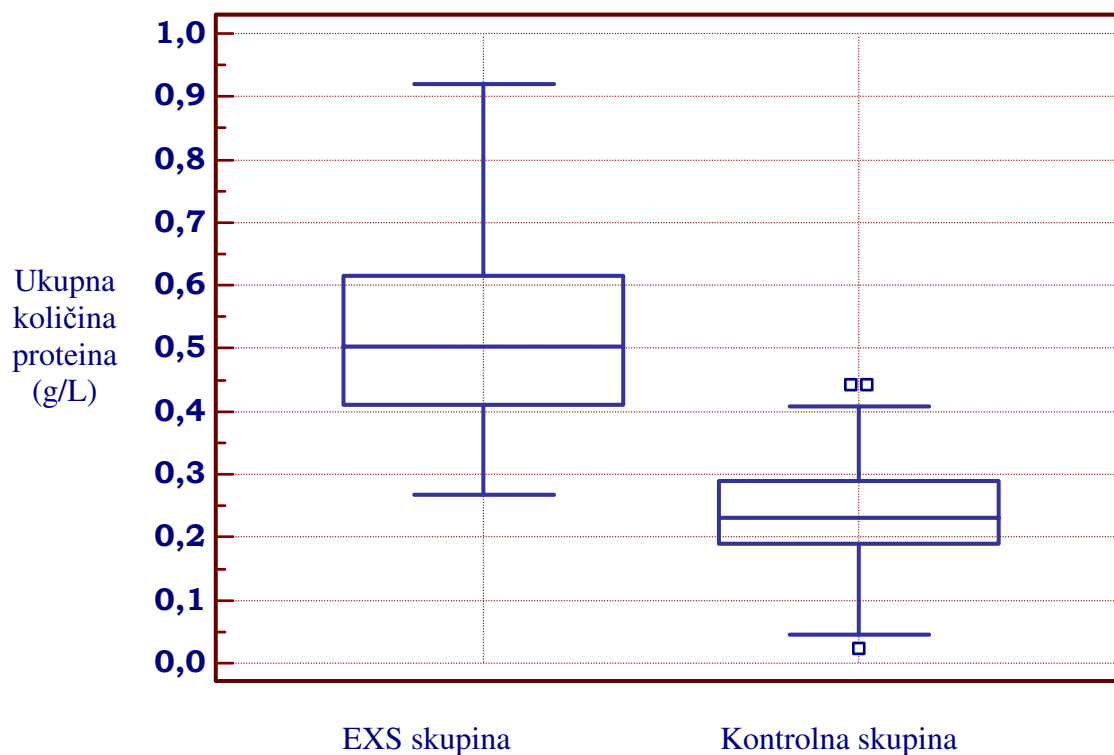
Nađena je statistički značajna razlika u koncentraciji ET-1 u očnoj vodici u EXS skupini i kontrolnoj skupini ($p < 0,001$).

U EXS skupini prosječna vrijednost koncentracije ukupne količine proteina u očnoj vodici iznosila je $0,51 \pm 0,48$ g/L, dok je u kontrolnoj skupini iznosila $0,24 \pm 0,01$ g/L.

4.3.2 Koncentracija ukupne količine proteina u očnoj vodici

Koncentracija ukupne količine proteina u EXS skupini iznosila je $0,51 \pm 0,48$ g/L, dok je u kontrolnoj skupini bila $0,24 \pm 0,01$ g/L.

Grafikion 4. Koncentracija ukupne količine proteina u očnoj vodici kod bolesnika s EXS skupini i kontrolnoj skupini



Tablica 4.3.2 Usporedba ukupne količine proteina u očnoj vodici kod bolesnika u EXS skupini i kontrolnoj skupini

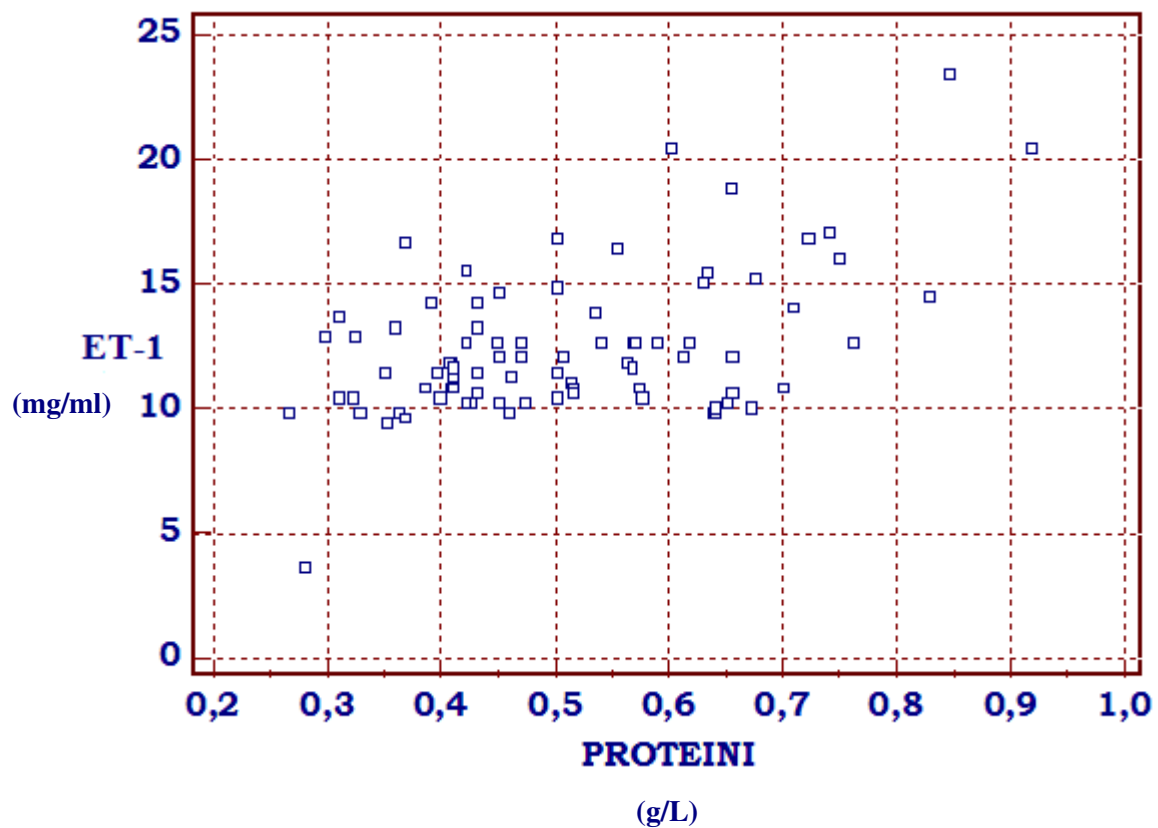
	EXS skupina	Kontrolna skupina	p	Statistički test
ukupne količine proteina u očnoj vodici (g/L)	0,51±0,48	0,24±0,01	<0,001	Mann-Whitney test

Nađena je statistički značajna razlika u koncentraciji ukupne količine proteina u očnoj vodici u EXS skupini i kontrolnoj skupini ($p < 0,001$)

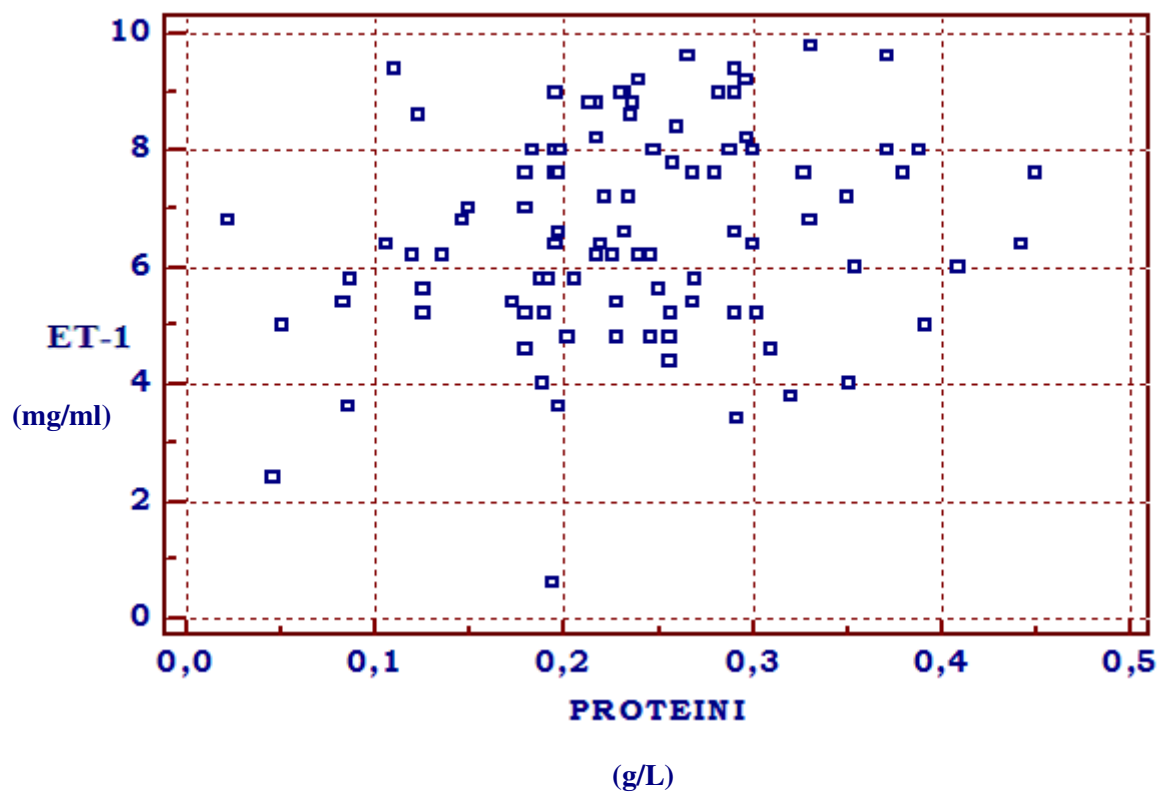
4.3.3 Povezanost koncentracije ET-1 i ukupne količine proteina u očnoj vodici

Povezanost između ispitivanih pokazatelja u bolesnika uključenih u studiju prikazani su u tablici kao Spearmanov koeficijent korelacije za parove varijabli, uz značajnost $p < 0.05$.

Grafikon 5. Povezanost koncentracije ET-1 i ukupne količine proteina u očnoj vodici u EXS skupini



Grafikon 6. Povezanost koncentracije ET-1 i ukupne količine proteina u očnoj vodici u kontrolnoj skupini



Tablica 4.3.3 Povezanost ET-1 i ukupne količine proteina u očnoj vodici

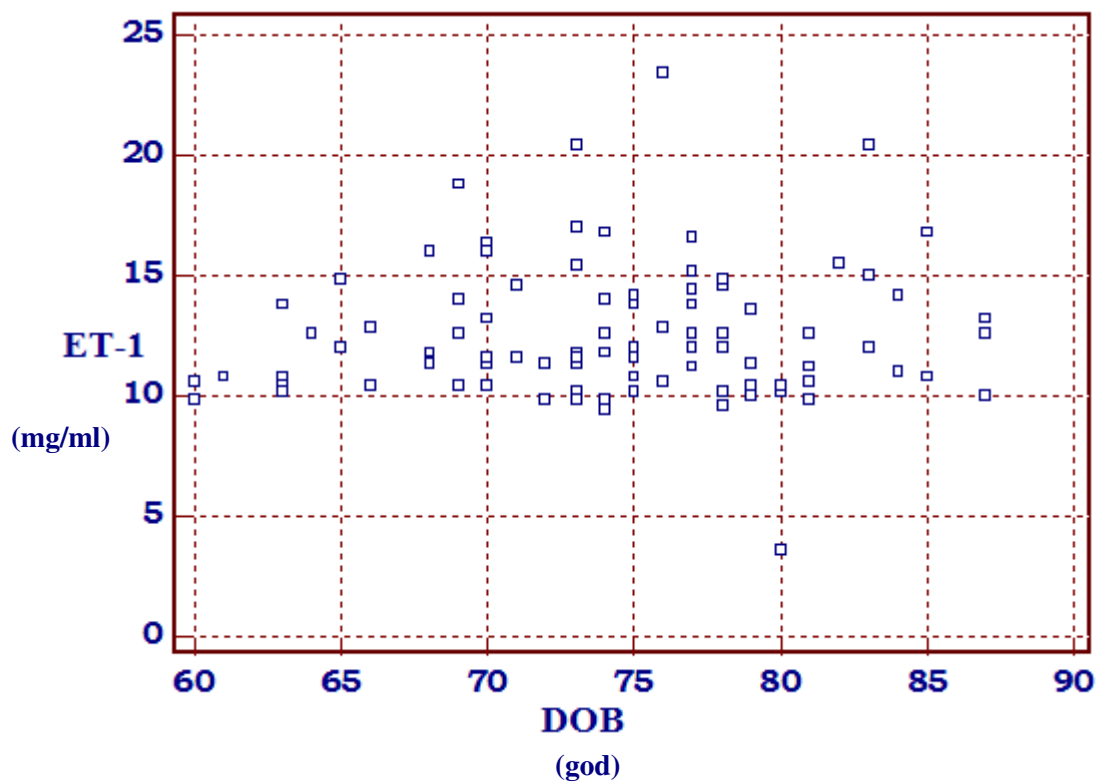
	EXS skupina		Kontrolna skupina	
ET-1: ukupna	r_s	p	r_s	p
količina proteina	0,374	0,0003	0,199	0,0515

U EXS skupini nađena je slaba povezanost koncentracije ET-1 i ukupne količine proteina u očnoj vodici, dok u kontrolnoj skupini nije nađena povezanost.

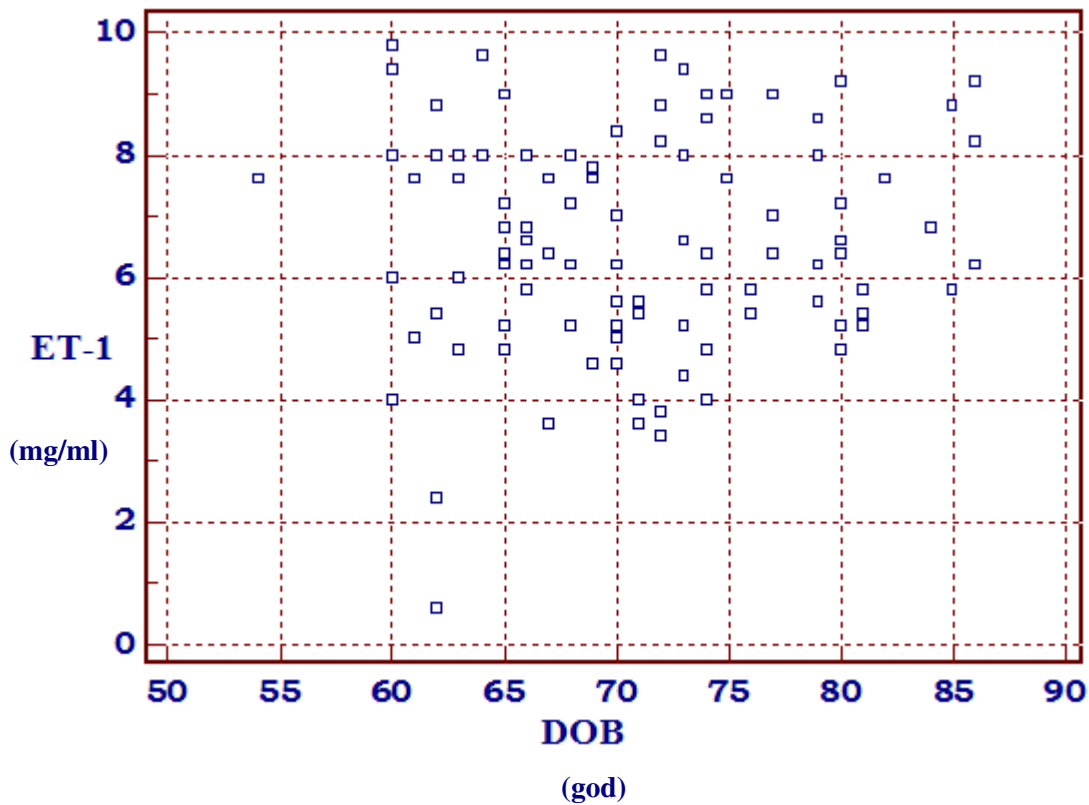
4.3.4 Povezanost koncentracije ET-1 u očnoj vodici i dobi bolesnika

Povezanost između koncentracije ET-1 u očnoj vodici i dobi bolesnika prikazani su kao Spearmanov koeficijent korelacije za parove varijabli, uz značajnost $p < 0.05$.

Grafikon 7. Povezanost koncentracije ET-1 i dobi bolesnika u EXS skupini



Grafikon 8. Povezanost koncentracije ET-1 i dobi bolesnika u kontrolnoj skupini



Tablica 4.3.4 Povezanost koncentracije ET-1 u očnoj vodici i dobi bolesnika

ET-1: dob bolesnika	EXS skupina		Kontrolna skupina	
	r_s	p	r_s	p
	0,052	0,609	0,035	0,729

Nije nađena korelacija između koncentracije ET-1 u očnoj vodici i dobi bolesnika u EXS skupini i kontrolnoj skupini.

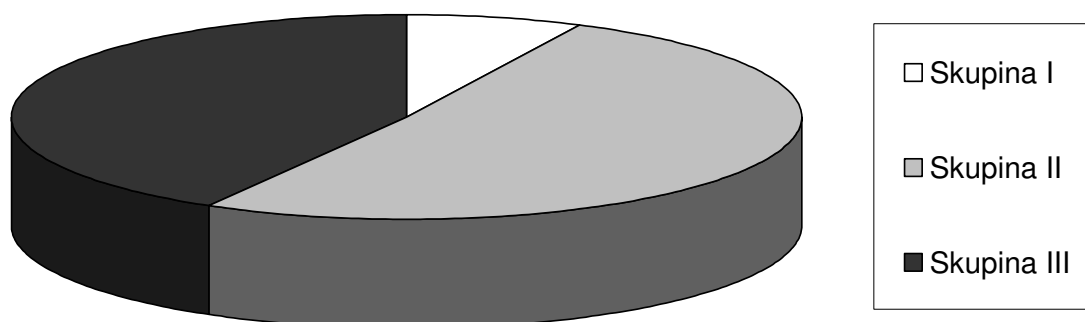
4.4 Klinička podjela ekfolijativnog sindroma

Bolesnici s ekfolijativnim sindromom podijeljeni su na temelju biomikroskopskog nalaza u 3 kliničke skupine: skupina I, II i III. U skupini I EXM je vidljiv tek nakon širenja zjenice, za razliku od skupine III gdje je bez širenja zjenice vidljiv centralni prsten EXM-a.

Tablica 4.4 Raspodjela bolesnika u EXS skupini prema kliničkoj podjeli nakupljanja EXM-a

	N(%)	Prosječna dob bolesnika ± SD
Skupina I	7 (7,3%)	77,1±3,2
Skupina II	49 (51%)	73±6,9
Skupina III	40 (41,7%)	74,5±6,7
Ukupno	96 (100%)	74,3±6,2

Grafikon 9. Raspodjela bolesnika prema kliničkoj podjeli ekfolijativnog sindroma



4.4.1 Povezanost ET-1 i kliničke podjele EXS-a

Povezanost između koncentracije ET-1 u očnoj vodici i kliničkog stupnja EXS-a ispitana je uz pomoć Spearmanovog koeficijenta korelacije.

Tablica 4.4.1 Povezanost ET-1 s ispitivanim varijablama

Parovi varijabli	r_s	p
ET-1:stupanj EXS sindroma	0,305	0,003

Nije nađena povezanost koncentracije ET-1 u očnoj vodici s kliničkim stupnjem EXS-a.

4.5 Glaukomska optička neuropatija

Vertikalni c/d, kao pokazatelj strukturalnog oštećenja, u EXS skupini izražen je kao medijan i interkvartilni raspon s obzirom da podaci ne prate normalu raspodjelu, te je iznosio 0,4, a interkvartilni raspon (25. i 75.percentil) 0,3-0,5. U kontrolnoj skupini prosječna vrijednost vertikalnog c/d iznosila je $0,3 \pm 0,1$.

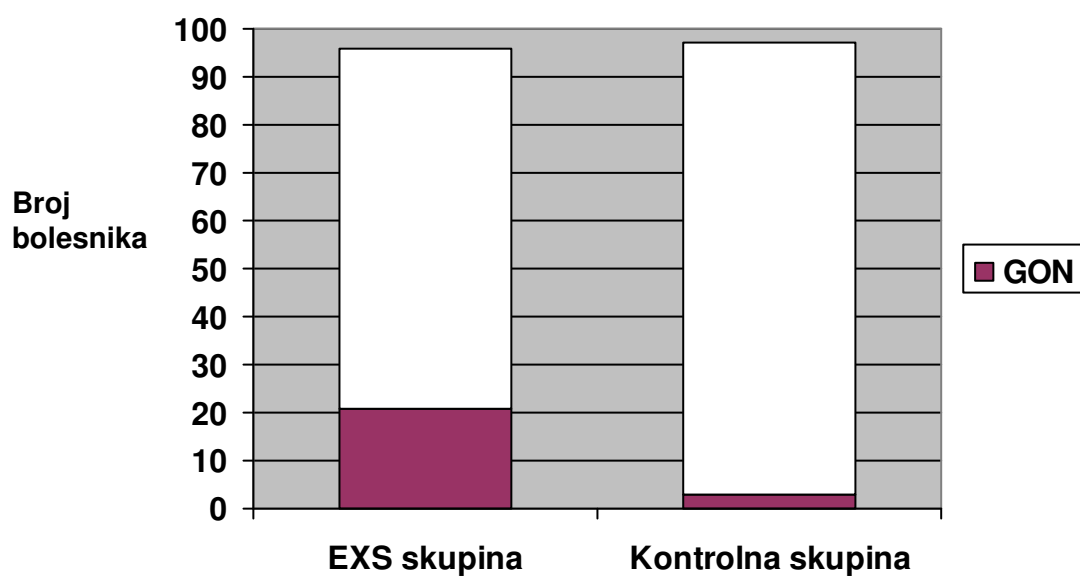
Tablica 4.5 Usporedba pokazatelja strukturalnog oštećenja kod bolesnika u EXS skupini i kontrolnoj skupini

	EXS skupina	Kontrolna skupina	p	Statistički test
Vertikalni c/d mean \pm SD median (25-75 P)	0,4 (0,3-0,5)	$0,3 \pm 0,1$	0,005	Mann-Whitney test

Statistička analiza pokazala je značajnu razliku u vrijednostima vertikalnog c/d između EXS skupine i kontrolne skupine ($p=0,005$).

Glaukomska optička neuropatija (GON) zabilježena je kod 21 (20%) bolesnika u EXS skupini te u 3 (3%) bolesnika u kontrolnoj grupi.

Grafikon 10. Usporedba incidencije GON-a između EXS skupine i kontrolne skupine



Između EXS skupine i kontrolne skupine postoji statistički značajna razlika u pojavnosti GON-a ($p < 0,001$).

4.6 Frequency doubling technology perimetrija

U skupini bolesnika s ekfolijativnim sindromom 28 bolesnika imalo je patološki FDT, za razliku od kontrolne skupine gdje je 9 bolesnika imalo patološki FDT.

Tablica 4.6.1 Raspodjela bolesnika s patološkim nalazom FDT-a

	EXS skupina	Kontrolna skupina	Ukupno
Patološki FDT	28	9	37
Postotak	30%	9%	20%
z test	P<0,001		

Između EXS skupine i kontrolne skupine postoji statistički značajna razlika u broju patoloških FDT nalaza ($p<0,001$).

Tablica 4.6.2 Usporedba FDT pokazatelja kod bolesnika s patološkim i urednim nalazom FDT perimetrije

Varijabla	Patološki FDT (n=37)	Uredni FDT (n=156)	p	Štatički test
MD (mean \pm SD)	-0,37 \pm 1,85	1,33 \pm 1,56	<0,001	t-test
PSD median (25-75 P)	4,11 (3,44-4,69)	3,16 (2,86-3,58)	<0,001	Mann-Whitney
Broj patoloških točaka median (25-75 P)	3 (2-4,25)	0 (0-1)	<0,001	Mann-Whitney

Za usporedbu aritmetičkih sredina varijable MD u skupini bolesnika s patološkim i urednim nalazom FDT perimetrije korišten je t-test s obzirom da varijable slijede normalnu raspodjelu. Između ove dvije skupine nađena je statistički značajna razlika u MD varijabli ($p<0,001$). Za usporedbu varijable PSD i broja patoloških točaka korišten je Mann-Whitney test jer varijable

ne slijede normalnu raspodjelu. Ovim testom nađena je statistički značajna razlika u varijablama PSD i broju patoloških točaka između ispitivanih skupina ($p < 0,001$).

4.7 Pokazatelji strukturalnih i funkcionalnih glaukopskih oštećenja

Tablica 4.7 Raspodjela bolesnika s patološkim nalazom FDT perimetrije, nalazom GON-a i bolesnika s oba nalaza

	Patološki FDT	GON	Patološki FDT + GON	Ukupno
EXS skupina	11	4	17	32
postotak	11,5%	4,2%	17,8%	33,3%
Kontrolna skupina	8	2	1	11
postotak	8,2%	2,1%	1%	11,3%
z test	<0,001	0,022	<0,001	

Između EXS skupine i kontrolne skupine nađena je statistički značajna razlika u broju patoloških nalaza FDT-a ($p < 0,001$), broju GON-a ($p = 0,022$) te u broju bolesnika koji imaju ujedno patološki FDT nalaz i GON ($p < 0,001$).

4.8 Povezanost ET-1 i funkcionalnog oštećenja u EXS skupini

Analizirana je povezanost koncentracije ET-1 u očnoj vodici i FDT pokazatelja (broj patoloških točaka, MD, PSD) u skupini bolesnika s ekfolijativnim sindromom.

Povezanost između ispitivanih pokazatelja u bolesnika uključenih u studiju prikazani su u tablici kao Spearmanov koeficijent korelacije za parove varijabli, uz značajnost $p < 0,05$

Tablica 4.8.1 Povezanost ET-1 s ispitivanim varijablama

Parovi varijabli	r_s	p
ET-1:broj patoloških točaka	0,280	0,006
ET-1:MD	-0,279	0,007
ET-1:PSD	0,216	0,035

Nije nađena povezanost koncentracije ET-1 u očnoj vodici s brojem patoloških točaka u mapi PD (pattern deviation), te vrijednostima MD i PSD u FDT perimetriji.

Razlika koncentracije ET-1 u očnoj vodici između bolesnika sa patološkim i urednim nalazom FDT perimetrije u EXS skupini analizirana je Welchovim testom (zbog nehomogenih varijanci). Postoji statistički značajna razlika ($p < 0,001$) u koncentraciji ET-1 u očnoj vodici između bolesnika s patološkim i urednim nalazom FDT perimetrije. Bolesnici s patološkim nalazom FDT perimetrije imaju statistički značajno više vrijednosti ET-1 u očnoj vodici.

Univarijatnom logističkom regresijom analizirana je vrijednost varijable ET-1 u očnoj vodici u predikciji patološkog ishoda nalaza patološke FDT perimetrije.

Tablica 4.8.2 Univarijatna analiza ET-1 u očnoj vodici za razvoj patološke FDT perimetrije

Varijabla	OR (95% CI)	p
ET-1	1,546 (1,234-1,937)	<0,001

Koncentracija ET-1 u očnoj vodici ima značajan doprinos u predikciji ishoda, tj. patološkog nalaza FDT perimetrije.

4.9 Povezanost ET-1 i strukturalnog oštećenja u EXS skupini

Razlika koncentracije ET-1 u očnoj vodici između bolesnika sa i bez GON-a u EXS skupini analizirana je Mann-Whitney testom. Postoji statistički značajna razlika ($p < 0,001$) u koncentraciji ET-1 u očnoj vodici između bolesnika sa i bez GON-a. Bolesnici s GON-om imaju statistički značajno više vrijednosti ET-1 u očnoj vodici

Tablica 4.9.2 Usporedba koncentracije ET-1 u očnoj vodici kod bolesnika sa i bez GON-a

Varijabla	GON (n=21)	Bez GON-a (n=75)	p	Statistički test
ET-1 (pg/ml) Medijan (raspon)	14,2 (9,8-23,4)	11,4 (3,6-18,8)	<0,001	Mann-Whitney test

Univarijatnom logističkom regresijom analizirana je vrijednost varijable ET-1 u očnoj vodici u predikciji GON-a.

Tablica 4.9.2 Univarijatna analiza ET-1 u očnoj vodici za razvoj GON-a

Varijabla	OR (95% CI)	p
ET-1	1,487 (1,194 - 1,851)	<0,001

Koncentracija ET-1 u očnoj vodici ima značajan doprinos u predikciji GON-a.

4.10 Usporedba općih i kliničkih čimbenika kod bolesnika sa i bez glaukomske neuropatije u EXS skupini

Varijabla	Glaukomska neuropatija (n= 17)	Bez glaukomske neuropatije (n= 79)	P	Statistički test
Dob (god)	76,9±6,4	73,9±6,1	0,068	t-test
Spol (Ž/M)	9/8	43/36	0,480	z-test
Maksimalni IOT(mmHg)	18,12±1,45	16,37±1,84	<0,001	t-test
Dnevna varijacija IOT-a (mmHg) median (25-75 P)	4 (4-5)	3(2-4)	<0,001	Mann-Whitney test
Broj patoloških točaka FDT median (25-75 P)	3 (3-5)	1 (0-1)	<0,001	Mann-Whitney test
MD	-1,17±1,25	0,61±1,5	<0,001	t-test
PSD	4,48±0,95	3,38±0,71	<0,001	t-test
ET-1 u očnoj vodici (pg/ml)	14,8 (13,5-16,2)	11,4 (10,4-12,6)	<0,001	Mann-Whitney test

Između bolesnika sa i bez glaukoma nije bilo statistički značajne razlike prema dobi ($p=0,068$) i spolu ($p=480$). Statistički značajna razlika nađena je između ove dvije skupine u maksimalnoj vrijednosti IOT-a ($p<0,001$). Također, nađena je statistički značajna razlika u odnosu na dnevnu varijaciju IOT-a u ove dvije skupine ($p<0,001$).

U svim FDT pokazateljima (broj patoloških točaka, MD, PSD) nađena je statistički značajna razlika ($p<0,001$) između bolesnika sa i bez glaukoma.

Statistički značajna razlika nađena je i u koncentraciji ET-1 u očnoj vodici između ove dvije skupine ($p<0,001$).

4.11 Univarijatna analiza čimbenika za razvoj glaukomske neuropatije u EXS skupini

Tablica 4.11 Univarijatna logistička regresijska analiza potencijalnih čimbenika pretkazanja za razvoj glaukomskeg oštećenja.

Varijabla	OR (95% CI)	P
Dob	1,089 (0,992-1,196)	0,061
Spol	1,062 (0,371-3,035)	0,911
Maksimalni IOT	1,856 (1,267-2,717)	<0,001
Dnevna varijacija IOT-a	2,762 (1,551-4,921)	<0,001
Klinička podjela EXS	3,128 (1,130-8,659)	0,018
Broj patoloških točaka (FDT)	2,741 (1,787-4,205)	<0,001
MD	0,412 (0,256-0,662)	<0,001
PSD	4,198 (2,093-8,420)	<0,001
ET-1 u očnoj vodici	1,714 (1,308-2,245)	<0,001

Kao prediktivni čimbenici za razvoj glaukomke neuropatije, u univarijatnu logističku regresijsku analizu uvršteni su parametri: dob i spol bolesnika, maksimalna vrijednost IOT-a, dnevna varijacija IOT-a, stupanj EXS-a, parametri FDT perimetrije broj patoloških točaka, MD i PSD, te koncentracija ET-1 u očnoj vodici. Čimbenici koji su identificirani da imaju značajan doprinos u razvoju glaukomskeg oštećenja su maksimalna vrijednost IOT-a, dnevna varijacija IOT-a, stupanj EXS-a, broj patoloških točaka, MD i PSD, te koncentracija ET-1 u očnoj vodici.

4.12 Multivarijatna analiza čimbenika za razvoj glaukomske neuropatije u EXS skupini

Tablica 4.12 Multivarijatna regresijska analiza potencijalnih čimbenika pretkazanja za razvoj glaukenskog oštećenja.

Varijabla	OR (95% CI)	P
Maksimalni IOT	1,090 (0,272-2,520)	0,840
Dnevna varijacija IOT-a	1,401 (0,384-5,109)	0,609
Klinička podjela EXS	1,568 (0,259-9,488)	0,624
Broj patoloških točaka (FDT)	1,526 (0,836-2,787)	0,169
MD	0,555 (0,270-1,137)	0,108
PSD	2,140 (0,592-7,735)	0,246
ET-1 u očnoj vodici	1,554 (1,044-2,313)	0,030

Uvrštenjem varijabli identificiranih univarijatnom analizom u multipli model, kao čimbenik pretkazanja za razvoj glaukenskog oštećenja detektirana je samo koncentracija ET-1 u očnoj vodici (omjer rizika=1,554, interval pouzdanosti:1,044-2,313, P=0,03).

5. RASPRAVA

Glaukom je bolest obilježena morfološkim promjenama glave vidnog živca i mrežničnog sloja živčanih vlakana (RNLF), kao i funkcionalnim promjenama, odnosno oštećenjem vidnog polja. Zlatni standard u dijagnozi glaukoma su funkcionalna oštećenja dokazana standardnom automatiziranom perimetrijom (SAP) uz morfološke promjene glave vidnog živca. No, problem SAP-a je nemogućnost prepoznavanja bolesti u ranoj fazi. Quigley i suradnici u svom istraživanju navode da se oštećenje vidnog polja analizirano SAP-om može otkriti nakon što je 30% ganglijskih stanica oštećeno,²⁰⁷ dok su Harwerth i suradnici pokazali da je potrebno oštećenje 40-50% ganglijskih stanica da bi gubitak vidne (mrežnične) osjetljivosti prekoračio uobičajeni interval pouzdanosti 95%.²¹¹ Sommer i suradnici u studiji navode da u 60% bolesnika s okularnom hipertenzijom gubitak mrežničnog sloja živčanih vlakana zabilježen je i do 6 godina prije pojave oštećenja vidnog polja zabilježenog SAP-om, a 88% bolesnika imaju zabilježen gubitak RNLF-a prilikom pojave oštećenja vidnog polja zabilježenog SAP-om.²¹²

S obzirom da je glaukom lječiva bolest, ključni dio liječenja je rano otkrivanje bolesti, s ciljem smanjenja ireverzibilnog oštećenja vida. Tako su strukturalne promjene PNO-a moguće i prije pojave funkcionalnih promjena, odnosno patološkog SAP-a.^{213,214} U OHTS studiji (Ocular Hypertension Treatment Study) u 60% bolesnika strukturalne promjene PNO-a detektirane su prije ili u vrijeme pojave oštećenja vidnog polja.²¹⁵ Takvi bolesnici s preperimetrijskim glaukomom, imaju veći udjel strukturalnih u odnosu na funkcionalne poremećaje.²¹⁶ Stoga, mnoge studije dijagnozu glaukoma baziraju na prisutnosti GON-a, odnosno na preperimetrijskim glaukomu.^{213,216,217} S obzirom na to da ireverzibilni gubitak mrežničnih ganglijskih stanica dovodi do ekskavacije PNO, horizontalni i vertikalni c/d predstavljaju pokazatelje strukturalnog oštećenja, odnosno GON-a. Fiziološki, debljina

neuroretinalnog ruba najveća je na donjem polu PNO, a najtanja temporalno (ISNT pravilo). Tako u ranoj i srednjoj fazi glaukomske bolesti vertikalni c/d raste brže nego horizontalni.²¹⁸ Vertikalni c/d kao pokazatelj strukturalnog oštećenja PNO povezan je glaukotskim oštećenjem kod bolesnika s preperimetrijskim glaukomom.¹⁹⁶ Bagga i suradnici u svom su radu pokazali da bolesnici koji su imali vertikalni c/d veći od 0,7 imali su veću prevalenciju oštećenja vidnog polja i gubitka RNLF u odnosu na bolesnike s manjim vertikalnim c/d.²¹⁶ Johnson i suradnici dokazali su povezanost vertikalnog c/d-a i patološkog nalaza SWAP-a kod bolesnika s očnom hipertenzijom.²¹⁹ Također, Ocular Hypertension Treatment Study iznosi podatak da je rizik konverzije u POAG 32% za svako povećanje vertikalnog c/d od 0,1.²¹⁵

Prilikom analiziranja c/d omjera ne smijemo zaboraviti da je taj omjer ovisan o veličini PNO. S obzirom da je veličina PNO varijabilna, velike PNO imaju veći c/d omjer, dok male PNO imaju mali c/d omjer. Zbog te individualne varijabilnosti, c/d u normalnoj populaciji varira.²¹⁸ Tako je moguće zdrave bolesnike s velikom PNO proglasiti patološkim, a one glaukomske, ali male PNO, urednim. U ovoj studiji kriterij GON-a bio je vertikalni c/d veći od 0,6. Mnoge studije koristile su sličan kriterij, te kao kriterij isključenja za GON koristile vertikalni c/d manji od 0,6.^{216,220-222} Normalni vertikalni c/d za PNO velikog vertikalnog promjera ($\geq 2,0$) iznosi 0,55 za 95% interval pouzdanosti.¹⁹⁷

Strukturalne promjene PNO u ovoj studiji analizirane su na temelju dokumentiranih fotografija u boji glave očnog živca. Unatoč, danas brojnim, razvijenim dijagnostičkim metodama za analizu strukturalnih promjena PNO, fotodokumentacija PNO i danas je najčešće korištena metoda objektivnog dokumentiranja strukturalnih promjena PNO kod bolesnika sa glaukomom i suspektnim glaukomom.²²³ Isto tako fotodokumentacija PNO korištena je za analizu strukturalnih promjena PNO u tri randomizirane kliničke studije,

OHTS (Ocular Hypertension Treatment Study), EMGT (Early Manifest Glaucoma Trial) i EGPS (European Glaucoma Prevention Study).²¹⁸

Novije perimetrijske metode, kao što je jedna od njih Frequency Doubling Technique (FDT) omogućuju otkrivanje početnih oštećenja vidnog polja, koje standardne perimetrijske metode nisu u stanju zabilježiti.²⁰⁶

Tako kod bolesnika s očnom hipertenzijom i suspektim glaukomom oštećenja vidnog polja analizirana FDT perimetrijom otkrivana su 4-5 godina prije oštećenja detektiranih standardnom automatskom perimetrijom.²¹⁰ FDT perimetrija uz korištenje punog prag programa pokazala je dobru moć prepoznavanja bolesnika s ranim glaukomom prije promjena vidljivih SAP-om.^{209,210,224,225} Najčešći uzrok lažno pozitivnih rezultata FDT perimetrije su bolesnici s dijabetesom, kataraktom i visokom miopijom.^{226,227} Da bi smanjili mogućnost lažno pozitivnih rezultata bolesnici s dijabetesom, kataraktom i visokom miopijom isključeni su iz studije. Također, u cilju bolje osjetljivosti metode, u obzir je uzet i faktor učenja, tako da je kod svih bolesnika s pozitivnim nalazom FDT perimetrije test ponovljen te se drugi nalaz testa smatrao vjerodostojnim. Za sada nema još dogovorenih kriterija za FDT perimetriju za prepoznavanje zdravih od glaukopskih bolesnika. Kriterij za definiranje patološkog nalaza FDT perimetrije u ovoj studiji bila je prisutnost najmanje 2 točke s $P < .05$ da budu patološke u mapi PD (pattern deviation) ili prisutnost PSD s $P < .05$ ili lošije. Ovaj kriterij imao je specifičnost 94% u normalnoj populaciji.²²⁸ Neki autori kao kriterij za patološku FDT perimetriju uzimali su prisutnost najmanje jedne patološke točke,^{229,206} dok je većina studija kao kriterij koristila prisutnost najmanje 2 patološke točke.^{210,225,228}

Nedostatak ove studije je da dijagnoza GON-a nije postavljena na temelju progresivnih glaukopskih promjena PNO. Detekcija progresivnih glaukopskih promjena zahtijeva praćenje bolesnika uz fotodokumentaciju PNO. Takva analiza pomaže nam u prepoznavanju varijabilnosti fiziološkog nalaza PNO u normalnoj populaciji od glaukopskih

promjena PNO. No, za praćenje bolesnika i razvoja progresije bolesti potreban je određen vremenski period. U ovoj studiji analizirana su strukturalna i funkcionalna oštećenja prisutna u vrijeme analize ET-1 iz očne vodice. Da bi izbjegli lažno pozitivne rezultate uzimajući u obzir dijagnozu glaukoma temeljenu samo na nalazu GON-a, u studiji kao kriterij glaukoma korištene su uz morfološke promjene (GON) i funkcionalne promjene (FDT perimetrija). Dijagnosticiranje glaukoma kombinacijom funkcionalnih i strukturalnih pokazatelja povećana je osjetljivost u odnosu na osjetljivost pri korištenju samo strukturalnih ili funkcionalnih pokazatelja. Kombinacijom FDT perimetrije (PSD) i strukturalnih pokazatelja osjetljivost otkrivanja glaukoma raste.²³⁰ Capriloli i suradnici također su zabilježili bolje prepoznavanje bolesnika s glaukomom od zdrave populacije koristeći kombinaciju strukturalnih i funkcionalnih pokazatelja.²³¹

Danas postoje čvrsti dokazi da je EXS ishemična bolest. Bolesnici s EXS-om imaju veći rizik nastanka ishemije zbog tendencije viših IOT-a, veće varijabilnosti IOT-a i nakupljanja EXM-a na krvne žile i posljedičnog oštećenja.^{6,108} Fluorescentnom angiografijom dokazane su promjene krvnih žila šarenice karakteristične za EXS, hipoperfuzija, mikorneovaskularizacija i formiranje anastomotskih krvnih žila.²³² Histopatološki, kao posljedica odlaganja EXM-a u stjenkama krvnih žila, te posljedičnih degenerativnih promjena adventicije, pericita i endotelnih stanica dolazi do suženja lumena krvnih žila koje mogu kasnije obliterirati.⁹² Kao posljedica morfoloških promjena krvnih žila šarenice u očnoj vodici snižen je parcijalni tlak kisika.⁶² Oštećenje hematookularne barijere krvnih žila šarenice može biti izrazito varijabilno. Zahvaćene krvne žile šarenice pokazuju progresivnu i nasumično lokaliziranu degeneraciju glatkih mišićnih stanica, pericita i endotelnih stanica uz odlaganje EXM-a u njihovoj adventiciji.⁹²

Eksfolijativni proces, zasebno, predstavlja čimbenik rizika za nastanak GON-a.^{114,150} Treba napomenuti da prirodan proces starenja smanjuje broj, odnosno rezervu mrežničnih

ganglijskih stanica. Tako je uslijed fiziološkog gubitka do osamdesete godine života izgubljeno 30% mrežničnih ganglijskih stanica.¹¹⁴ U ovoj studiji prosječna dob bolesnika bila je viša u skupini bolesnika s ekfolijativnom sindromom, no razlika nije biološki značajna s obzirom da su svi operirani bolesnici zadovoljavali kriterij prisutnosti senilne katarakte. Svi bolesnici u ovoj studiji zadovoljavali su kriterij životne dobi iznad 60-e godine života.

Čimbenici rizika kod EXS-a koji bi mogli povećati rizik GON-a su prije svega poremećaj hemodinamike i poremećaj elastičnog tkiva lamine kribroze.^{2,63, 107,113} Poremećaj očne, retrobulbarne i cerebralne hemodinamike zabilježen je kod bolesnika s EXS-om. Tako je nakupljanje EXM-a zabilježeno osim u krvnim žilama prednjeg segmenta oka, i u stjenkama stražnjih cilijarnih arterija, vorteks venama i središnjim mrežničnim krvnim žilama. S obzirom da nakupljanje EXM-a povećava rizik okluzija krvnih žila i ishemije oka, dodatno ugrožava perfuziju PNO i mrežničnih ganglijskih stanica te predstavlja jedan od razloga zašto bolesnici s EXS-om imaju povećan rizik za nastanak GON-a.^{2,63} Kolor-dopler pretraživanjem kod bolesnika s EXS-om zabilježena je smanjena brzina protoka u arteriji oftalmici, arteriji centralis retine i u stražnjim kratkim cilijarnim arterijama.⁶³ Detorakis i suradnici zabilježili su statistički značajnu razliku između bolesnika s EXS-om i kontrolne skupine u minimalnoj brzini protoka krvi i indeksu otpora za stražnje duge cilijarne arterije. Stražnje duge cilijarne arterije opskrbljuju krvlju prednji očni segment koji je primarno zahvaćen kod bolesnika s EXS-om. Hemodinamske promjene u stražnjim dugim cilijarnim arterijama mogu nastati kao posljedica lokalnog odlaganja EXM-a ili vaskularne promjene koje dovode do ishemije mogu biti čimbenik rizika za stvaranje i nakupljanje EXM-a.²³³ Elastoza lamine kribroze koja je zabilježena kod bolesnika s EXG-om može biti odgovorna za veću osjetljivost mrežničnih ganglijskih stanica na visinu i dnevne varijacije IOT-a.¹¹³ Količina EXM-a prisutna u području lamine kribroze dokazana histološki povezana je s težinom EXG-a.¹⁰⁷

EXS je čimbenik rizika za nastanak EXG-a neovisan o povišenom IOT-u.^{114,150,234} U Blue Mountains studiji incidencija glaukoma bila je 8 puta veća kod bolesnika EXS-om u odnosu na bolesnike bez EXS-a.²³⁴ U istraživanju Puske i suradnika konverzija EXS-a u EXG bila je 32% u 10 godina, s tim da je ta konverzija bila u vremenski kratkom roku. Tako je 2/3 bolesnika prešlo u EXG u prve 3 godine praćenja, dok je njih 94% prešlo u fazu EXG-a tijekom prvih 5 godina praćenja.¹²² I kod hipertenzivnih bolesnika EXS predstavlja čimbenik rizika za progresiju bolesti. Tako su u EMGT studiji hipertenzivni bolesnici s EXS-om (IOT od 24-32 mmHg) imali su dvostruko veću šansu za prelaz u EXG u odnosu na kontrolnu hipertenzivnu skupinu bez EXS-a.²³⁵

EXS je bolest gdje je klinički moguće pratiti progresiju. Tako nakon klinički suspektnog EXS-a s oslobađanjem pigmenta i prekapsularne faze prisutne su 3 kliničke faze vidljive pregledom na biomikroskopu. Iako pregledom na biomikroskopu možemo pratiti razvoj bolesti, ne možemo pratiti opstrukciju i nastanak degenerativnih promjena u Schlemm-ovom kanalu i jukstakanalikularnom području koji se smatraju uzrokom porasta IOT-a.¹⁰⁶ U ovoj studiji bili su uključeni samo normotenzivni bolesnici s EXS-om, te stupanj EXS-a, odnosno klinička faza zabilježena je u univarijantnoj analizi kao pretkazatelj glaukomskeg oštećenja. Kod bolesnika s unilateralnim EXS-om u studiji Puske i suradnika kod kojih je IOT tijekom praćenja bio isti na oba oka, promjene na glavi vidnog živca zabilježene su samo kod oka s klinički vidljivim EXM-om. S obzirom da je EXS bilateralna bolest, vjerojatno je EXM prisutan i na drugom oku, no u predkliničkoj fazi.¹¹⁴ Tako da vjerojatno sama dužina trajanja bolesti dovodi do progresije, odnosno većeg oštećenja trabekularne mreže.

Osim eksfolijativnog procesa i povećani IOT predstavlja čimbenik rizika za razvoj glaukoma. EXG obilježavaju visoke vrijednosti IOT-a, kao posljedica opstrukcije i disfunkcije trabekularne mreže. Osim viših prosječnih vrijednosti IOT-a, veće su dnevne fluktuacije IOT-a i izraženiji skokovi IOT-a kod bolesnika s EXG-om nego kod bolesnika s

POAG-om.¹⁴⁴ Osim što je nađena povezanost između nereguliranih vrijednosti IOT-a i oštećenja vidnog polja, dokazano je da sniženjem IOT-a možemo prevenirati progresiju bolesti. Tako da bolesnici s $IOT \leq 17$ mmHg uglavnom ostaju stabilni tijekom 5-10 godina, te kod 28% bolesnika bolest napreduje. Za razliku od njih, kod bolesnika s $IOT \geq 20$ mmHg incidencija progresije bolesti je 70%.¹⁴⁷

Utjecaj IOT-a na razvoj glaukoma vidljiv je i u Puskinjoj studiji. 32% (18/56) bolesnika s EXS-om prešlo je u EXG. Progresija u glaukom bila je 88% (7/8) kod bolesnika s hipertenzivnim EXS-om, dok je kod bolesnika s normotenzivnim EXS bila 23% (11/48).¹²² Iako se EXG smatra hipertenzivnim glaukomom, glaukomska oštećenja nađena su i kod bolesnika bez povišenih vrijednosti IOT-a. Tako da glaukomska oštećenja počinju i prije porasta IOT-a.^{114,150} U ovoj studiji svi bolesnici s EXS-om imali su $IOT < 21$ mmHg te bez glaukorskog oštećenja vidnog polja ispitivanog SAP-om. Razlika maksimalne vrijednosti IOT-a bila je statistički značajna između bolesnika s EXS-om i kontrolne skupine ($16,7 \pm 1,9$ mmHg i $14 \pm 1,6$ mmHg). Isto tako razlika maksimalne vrijednosti IOT-a bila je statistički značajna kod bolesnika s EXS-om između bolesnika sa i bez glaukorskog oštećenja ($18,12 \pm 1,45$ mmHg i $16,37 \pm 1,84$ mmHg). Iako se sve vrijednosti IOT-a uklapaju u definirane normalne vrijednosti IOT-a, primjećena je sklonost porastu IOT-a koji može dovesti do degeneracije ganglijskih stanica. Između EXS skupine i kontrolne skupine postoji statistički značajna razlika u dnevnoj varijaciji IOT-a ($3,2 \pm 1,2$ mmHg prema $1,9 \pm 0,7$ mmHg). Također, statistički značajna razlika u dnevnoj varijaciji IOT-a nađena je u EXS skupini između bolesnika sa i bez glaukoma. Dnevna varijacija IOT-a kod bolesnika s glaukomom u EXS skupini, odnosno njena središnja vrijednost (median) bila je 4 mmHg. Iako su univarijatnom analizom izdvojeni maksimalna vrijednost IOT-a i dnevna varijacija IOT-a kao pretkazatelji glaukorskog oštećenja kod bolesnika s EXS-om, dnevna varijacija IOT-a pokazala se kao jači pokazatelj. Veće dnevne varijacije IOT-a kod bolesnika s EXS-om zabilježene su u

literaturi.^{147,236} Također, zabilježeno je kod bolesnika s EXS-om i većim dnevnim varijacijama IOT-a stanjenje RNLF-a.¹⁴⁷ Glaukomske promjene nađene su kod 17,8% bolesnika s EXS-om. Jeng i suradnici su kod 16% bolesnika s EXS-om na početku istraživanja uključili antiglaukomsku terapiju.¹³⁸ Yarangümeli i suradnici glaukomska oštećenja pronašli su u 40% bolesnika s EXS-om.¹⁵⁰ Kriterij njihova uključanja i isključenja u studiju kod bolesnika s EXS-om bila je samo visina IOT-a, odnosno bili su uključeni svi bolesnici s $IOT \leq 21$ mmHg. Tako su u studiji bili uključeni i svi bolesnici koji su već imali oštećenja vidnog polja analizirana SAP-om. Glaukomsko oštećenje definirali su kao prisutnost patološkog SAP-a, GON-a ili oba nalaza zajedno. Multivarijatnom analizom kao pretkazatelji glaukomske oštećenja izdvojeni su maksimalana vrijednost IOT-a i dnevna varijacija IOT-a što govori u prilog činjenici da i "normalne" vrijednosti IOT-a mogu pridonijeti razvoju glaukomske oštećenja, kao i varijacije IOT-a.¹⁵⁰ Glaukomske promjene PNO kod normotenzivnih bolesnika s EXS-om prikazali su i Puska i sur.¹¹⁴

Bitan čimbenik koji doprinosi ishemiji oka je ET-1. Povišena koncentracija ET-1, snažnog vazokonstriktora, u očnoj vodici pronađena je kod bolesnika s EXS-om.⁶¹ Rezultati ove studije također su pokazali povišenu koncentraciju ET-1 u očnoj vodici kod bolesnika s EXS-om u odnosu na kontrolnu skupinu. Razlika u koncentraciji ET-1 u očnoj vodici također je pronađena u EXS skupini kod bolesnika sa glaukomom u odnosu na bolesnike bez glaukoma. U EXS skupini nađena je slaba korelacija između koncentracije ET-1 u očnoj vodici i ukupne količine proteina u očnoj vodici što govori u prilog činjenici da povišena koncentracija ET-1 nije posljedica povećane propusnosti hematookularne barijere, već posljedica lokalne sinteze ET-1 u oku. A lokalna sinteza ET-1 dokazana je in vitro iz nepigmentiranih epitelnih stanica cilijarnog tijela koje bi mogle biti izvor ET-1 u očnoj vodici.^{182,184}

Uloga ET-1 u patofiziologiji glaukoma proučavana je već duži niz godina. S obzirom na ulogu ET-1 u reguliranju protoka krvi, moguća je njegova uloga u svakoj očnoj ishemičnoj bolesti. Tako bolesnici s glaukomom imaju veću koncentraciju ET-1 u očnoj vodici u odnosu na bolesnike bez glaukoma.^{237,238} Koncentracija ET-1 u plazmi povišena je kod bolesnika s normotenzivnim glaukomom,^{186,239,240} no ovi rezultati nisu potvrđeni od drugih autora.^{238,241} No, Nicoleta i suradnici zabilježili su kod bolesnika sa i bez glaukoma koji su imali slične vrijednosti koncentracije ET-1 u plazmi, znatan porast koncentracije ET-1 u plazmi (34%) kod bolesnika s glaukomom nakon stresa izazvanog hladnoćom.²⁴¹ Ova činjenica ide u prilog poremećaju regulacije protoka krvi posredovanog ET-1 kod bolesnika s glaukomom.

U studiji je dokazana povezanost koncentracije ET-1 u očnoj vodici i funkcionalnog oštećenja dokazanog FDT perimetrijom kod bolesnika s EXS-om. Bolesnici s patološkim nalazom FDT perimetrije imali su statistički značajno više vrijednosti ET-1 u očnoj vodici, te je koncentracija ET-1 u očnoj vodici imala značajan doprinos za razvoj patološkog FDT-a. Iako su univarijantnom analizom kod bolesnika s EXS-om kao čimbenici rizika za razvoj glaukoma identificirani maksimalan IOT, dnevna varijacija IOT-a, stupanj EXS-a, broj patoloških točaka, MD, PSD i ET-1 u očnoj vodici, multivarijantnom analizom kao jedini pretkazatelj razvoja glaukoma identificiran je ET-1 u očnoj vodici. U studiji je također dokazana povezanost koncentracije ET-1 u očnoj vodici i glaukomske optičke neuropatije. ET-1 u očnoj vodici je identificiran kao čimbenik predikcije za razvoj GON-a.

Receptori za ET-1, ET_A nađeni su na endotelu rožnice, nepigmentiranim epitelnim stanicama cilijarnog tijela, glatkim mišićnim stanicama cilijarnog tijela i stanicama trabekularne mreže.²⁴² ET-1 ima dvojno djelovanje u oku. Pozitivno djelovanje ET-1 vidljivo je na prednjem segmentu oka, u regulaciji IOT-a. Tako endotelin-1 kontrakcijom cilijarnih glatkih mišićnih stanica povećava otjecanja očne vodice preko trabekularne mreže¹⁸⁰ te inhibicijom Na/K-ATPaze nepigmentiranog cilijarnog epitela smanjuje stvaranje očne vodice.

Nepovoljni učinci ET-1 manifestiraju se djelovanjem na poremećaj regulacije protoka krvi, tako da smanjuje mrežnični kao i protok PNO, dovodi do poremećaja aksoplazmanskog transporta i posljedično povećava rizik nastanka GON-a.^{186,187,243}

Intravitrealna injekcija ET-1 dana akutno ili kronično uzrokuje oštećenje i gubitak mrežničnih ganglijskih stanica.^{177-179,187} No mehanizam samog oštećenja ganglijskih stanica nije još u potpunosti razjašnjen.

U očnoj vodici kod bolesnika s EXS-om dokazana je povećana koncentracija 8-IPG-F2 α , smanjena koncentracija askorbinske kiseline, te smanjena koncentracija enzimskih čistača.^{55,60}

Ovi podaci govore u prilog oksidativnog stresa i djelovanja reaktivnih spojeva kao čimbenika u patofiziologiji EXS-a. Biljeg oksidativnog stresa, 8-IPG-F2 α stimulira sintezu ET-1 od strane endotelnih stanica.²⁴⁴ Povećana količina reaktivnih spojeva i nastali oksidativni stres mogu biti posljedica ultraljubičastog zračenja ili djelovanja infektivnog uzročnika. Oksidativni stres i 8-IPG-F2 α osim što stimuliraju sintezu ET-1, stimuliraju i sintezu TGF- β 1, čija povećana koncentracija je dokazana u očnoj vodici bolesnika s EXS-om.^{53,245} TGF- β 1 dodatno stimulira sintezu ET-1.²⁴⁶ Oksidativni stres također stimulira aktivnost matriks metaloproteinza (MMP-2 i MMP-9).²⁴⁷ Kod bolesnika s EXS-om zabilježena je povećana koncentracija MMP-2, a neki autori navode povećanje koncentracije gotovo svih matriks metaloproteinza uz pad koncentracije inhibitora TIMP-1. MMP-2 pomaže konverziju velikog endotelina u endotelin-1, te doprinosi povećavanju koncentracije ET-1.⁵⁹

ET-1 osim što je poznat kao snažan vazokonstriktor, pomaže i procesu stvaranja i razgradnje ekstracelularnog matriksa. Povećano stvaranje i odlaganje ekstracelularnog matriksa karakteristični su za EXS. Tako da povećana koncentracija ET-1 u očnoj vodici doprinosi povećanom nakupljanju EXM-a.^{9,248} U ovoj studiji nije nađena povezanost koncentracije ET-1 u očnoj vodici i kliničkog stupnja EXS-a.

U ovoj studiji analizirana je samo koncentracija ET-1 u očnoj vodici kod bolesnika s EXS-om. Za sada nema još podataka o koncentraciji ET-1 u staklastom tijelu koji bi pomogli razjašnjavanju uloge ET-1 u razvoju i progresiji glaukoma. Isto tako nije poznat i odnos između ET-1 u očnoj vodici i staklastom tijelu. Svojim djelovanjem ET-1 uzrokuje lokalnu ishemiju oka, te doprinosi već poznatim promjenama krvnih žila koje dovode do hipoksije prednje očne sobice.

ET-1 u očnoj vodici predstavlja bitan, neovisan pretkazatelj glaukenskog oštećenja kod normotenzivnih bolesnika s EXS-om. Prikazana je bitna uloga ET-1 u glaukenskoj bolesti prije porasta IOT-a. Iako su univarijatom analizom izdvojeni i drugi pretkazatelji, multivarijatom analizom pokazana je snaga ET-1 kao pretkazatelja glaukenskog oštećenja.

EXG obilježen je agresivnijim kliničkim tijekom bolesti i lošijom prognozom nego POAG. EXG je bolest koju karakteriziraju visoki IOT, dnevne varijacije IOT-a i izraženiji skokovi IOT-a nego kod bolesnika s POAG. Iako je EXG hipertenzivni glaukom, glaukenska oštećenja prisutna su i prije povišenja IOT-a, odnosno pri «normalnim» vrijednostima IOT-a. Stoga je potrebna pažnja i oprez kod normotenzivnih bolesnika s EXS-om.

6. ZAKLJUČCI

1. Bolesnici s EXS imaju veću koncentraciju ET-1 u očnoj vodici u odnosu na kontrolnu skupinu.
2. Koncentracija ET-1 u očnoj vodici predstavlja čimbenik predikcije za razvoj glaukenskog oštećenja kod bolesnika s EXS.
3. Nije nađena povezanost koncentracije ET-1 u očnoj vodici s kliničkim stupnjem EXS-a.
4. Bolesnici u EXS skupini, s patološkim nalazom FDT perimetrije, imaju više vrijednosti ET-1 u očnoj vodici u odnosu na bolesnike s urednim nalazom FDT perimetrije. Koncentracija ET-1 u očnoj vodici ima značajan doprinos pretkazanju patološkog nalaza FDT perimetrije.
5. Bolesnici u EXS skupini, s glaukomskom optičkom neuropatijom imaju više vrijednosti ET-1 u očnoj vodici u odnosu na bolesnike bez glaukomske optičke neuropatije. Koncentracija ET-1 u očnoj vodici ima značajan doprinos pretkazanju pojavnosti GON-a.
6. Kao pretkazatelji za razvoj glaukoma kod bolesnika s EXS-om univarijatnom analizom izdvojeni su maksimalna vrijednost IOT-a, dnevna varijacija IOT-a, stupanj EXS-a, broj patoloških točaka, MD i PSD, te koncentracija ET-1 u očnoj vodici.

7. SAŽETAK

Eksfolijativni sindrom predstavlja najznačajniji identificirani čimbenik rizika za razvoj glaukoma. S obzirom da eksfolijativni glaukom karakterizira agresivnija klinička slika s bržom progresijom bolesti, češća rezistentnost na medikamentoznu terapiju, češće i brže postavljanje indikacije za operativni zahvat, te na kraju lošija prognoza bolesti, razumljiva je činjenica da nam je danas cilj što ranije otkrivanje ovog glaukoma, kao i čimbenika rizika za ovu bolest.

Cilj istraživanja bio je utvrditi prognostičku vrijednost koncentracije ET-1 u očnoj vodici kod bolesnika s eksfolijativnim sindromom za razvoj glaukomske neuropatije. U istraživanje su bili uključeni bolesnici hospitalizirani u Klinici za očne bolesti KB „Sestre milosrdnice” u Zagrebu zbog operacije katarakte. U prospektivnoj studiji uključeno je 193 bolesnika podijeljenih u dvije skupine. U skupinu 1, bolesnici s eksfolijativnim sindromom (EXS skupina) uključeno je 96 bolesnika. Prosječna dob bolesnika uključenih u studiju iznosila je $74,3 \pm 6,2$ godina. U skupinu 2 (kontrolna skupina) uključeno je 97 bolesnika, prosječne dobi $70,9 \pm 7,2$ godina.

Svi bolesnici operirani su metodom fakoemulzifikacije, a tijekom zahvata svim bolesnicima je uzet uzorak očne vodice. Bolesnici kod kojih se analizom vidnog polja Octopus perimetrijom nisu pronašla glaukomska oštećenja vidnog polja uključeni su u studiju, kao i bolesnici s $IOT < 21$ mmHg. Tijekom postoperativnog praćenja učinjena je FDT perimetrija i fotodokumentacija glave vidnog živca.

Rezultati istraživanja pokazala su veću koncentraciju ET-1 u očnoj vodici kod bolesnika u EXS skupini u odnosu na kontrolnu skupinu. Razlika maksimalne vrijednosti IOT-a bila je statistički značajna između bolesnika s EXS i kontrolne skupine ($16,7 \pm 1,9$ mmHg i $14 \pm 1,6$ mmHg). Isto tako razlika maksimalne vrijednosti IOT-a bila je statistički značajna kod

bolesnika s EXS između bolesnika sa i bez glaukenskog oštećenja ($18,12 \pm 1,45$ mmHg i $16,37 \pm 1,84$ mmHg). Između EXS skupine i kontrolne skupine postoji statistički značajna razlika u dnevnoj varijaciji IOT-a ($3,2 \pm 1,2$ mmHg prema $1,9 \pm 0,7$ mmHg). Također, statistički značajna razlika u dnevnoj varijaciji IOT-a nađena je u EXS skupini između bolesnika sa i bez glaukoma. Nije nađena povezanost koncentracije ET-1 u očnoj vodici s kliničkim stupnjem EXS-a. Bolesnici u EXS skupini s patološkim nalazom FDT perimetrije imaju više vrijednosti ET-1 u očnoj vodici. Koncentracija ET-1 u očnoj vodici ima značajan doprinos pretkazanju patološkog nalaza FDT perimetrije. Bolesnici u EXS skupini s glaukenskog optičkom neuropatijom imaju više vrijednosti ET-1 u očnoj vodici u odnosu na bolesnike bez glaukomske optičke neuropatije. ET-1 ima značajan doprinos pretkazanju pojavnosti GON-a. Univarijatnom logističkom regresijom kao potencijalni pretkazatelji za razvoj glaukomske neuropatije identificirani su maksimalna vrijednost IOT-a, dnevna varijacija IOT-a, stupanj EXS, broj patoloških točaka, MD i PSD, te koncentracija ET-1 u očnoj vodici. Uvrštenjem varijabli identificiranih univarijatnom analizom u multipli model, kao čimbenik pretkazanja za razvoj glaukenskog oštećenja detektirana je samo koncentracija ET-1 u očnoj vodici (omjer rizika=1,554, interval pouzdanosti:1,044-2,313, P=0,03).

8. SUMMARY

Exfoliation syndrome (XFS) represents the most common identifiable cause of open-angle glaucoma worldwide. Exfoliative glaucoma (XFG) is more severe glaucoma and worse prognosis of exfoliative glaucoma is related to the clinical characteristic, also generally responds less well to medical therapy than POAG, and surgical treatment is frequently needed. And attention should be focused on the early diagnosis and treatment

The objective of the study was to investigate predictive value of ET-1 in aqueous humour in patients with XFS for glaucomatous damage. This prospective study consisted of patients who were undergoing routine senile cataract surgery at the Department of Ophthalmology, Clinical hospital "Sestre milosrdnice". The investigation included total of 193 patients, 96 cataract patients with XFS (mean age 74.3 ± 6.2 years), and 97 from age matched control cataract patients without XFS (mean age 70.9 ± 7.2 years).

In all cases aqueous humour samples were obtained during phacoemulsification surgery. At baseline all patients had normal Octopus visual field tests, and normal IOP (< 21 mmHg).

During follow-up examinations stereoscopic optic disc photographs and FDT perimetry (full-threshold program N-30) were performed.

The mean concentration of ET-1 in aqueous humour in patients with XFS was significantly greater than that measured in the aqueous humour of age matched controls. Significant differences were verified between the two groups of maximal IOP (16.7 ± 1.9 mmHg and 14 ± 1.6 mmHg). In XFS group significant differences were verified in maximal IOP (18.12 ± 1.45 mmHg and 16.37 ± 1.84 mmHg) between patients with and without glaucomatous damage. Wider IOP fluctuation (3.2 ± 1.2 mmHg and 1.9 ± 0.7 mmHg) was found in XFS group compared with control group. Also, wider IOP fluctuation in XFS group was verified in patients glaucomatous damage compared with patients without glaucomatous damage.

Significantly higher concentration of ET-1 in aqueous humour in XFS group was documented in patients with FDT perimetry abnormalities. Concentration of ET-1 in aqueous humour was predictive of functional abnormalities detected by FDT perimetry. Also, higher concentration of ET-1 in aqueous humour in XFS group was documented in patients with GON compared with patients without GON. Concentration of ET-1 in aqueous humour was significantly associated with GON.

In the univariate analysis, factors which were significantly associated with glaucomatous damage were maximal IOP, wider IOP fluctuations, XFS grade, number of abnormal points, MD, PSD, and concentration of ET-1 in aqueous humour.

Concentration of ET-1 in aqueous humour was only factor associated with glaucoma in the multivariate analysis (odds ratio=1.554, CI:1.044-2,313, P=0.03).

9. LITERATURA

1. Ringvold A. On the occurrence of pseudoexfoliation material in extrabulbar tissue from patients with pseudoexfoliation syndrome of the eye. *Acta Ophthalmol (Copneh)* 1973;51:511-8.
2. Schlötzer-Schrehardt U, Kuche M, Naumann GO. Electron-microscopic identification of pseudoexfoliation material in extrabulbar tissue. *Arch Ophthalmol* 1991;109:565-70.
3. Streeten BW, Dark AJ. Pseudoexfoliation syndrome. In: Gamer A, Klintworth GK, eds. *Pathobiology of Ocular Disease, Part A*. New York, Marcel Dekker, 1994:591-629.
4. Schlötzer-Schrehardt UM, Koca MR, Naumann GO, Volkholz H. Pseudoexfoliation syndrome. Ocular manifestation of a systemic disorder? *Arch Ophthalmol* 1992;110:1752-6.
5. Streeten BW, Li ZY, Wallace RN. Pseudoexfoliative fibrillopathy in visceral organs of a patient with pseudoexfoliation syndrome. *Arch Ophthalmol* 1992;110:1757-62.
6. Mitchell P, Wang JJ, Smith W. Association of pseudoexfoliation syndrome with increased vascular risk. *Am J Ophthalmol* 1997;124:685-7.
7. Repo LP, Terasvirta ME, Koivisto KJ. Generalized translucence of the iris and the frequency of the pseudoexfoliation syndrome in the eye of transient ischemic attack patients. *Ophthalmology* 1993;100:352-5.
8. Ritch R. Exfoliation syndrome: the most common identifiable cause of open-angle glaucoma. *J Glaucoma* 1996;3:176-8.
9. Lindberg JG. Clinical investigations on depigmentation of the pupillary border and translucency of the iris. *Acta Ophthalmol* 1989;67(suppl 190):1-96.
10. Lindberg JG. Kliniska undersökningar över depigmentering av pupillarranden och genomlysbarhet av iris vid fall av alderstarr samt i normala ögon hos gamla personer. Helsingfors, 1917, Thesis

11. Vogt A. Ein neues Spaltlampenbild des Pupillargebietes: Hellblauer Pupillarsaumfilz mit Hautchenbildung aus der Linsenvorderkapsel. *Klin Monatsbl Augenheilkd* 1925;75:1-12.
12. Dvorak-Theobald G. Pseudoexfoliation of the lens capsule: Relation to "true" exfoliation of the lens capsule as reported in the literature and role in the production of glaucoma capsulolenticulare. *Am J Ophthalmol* 1954;37:1-12.
13. Weekers L, Weekers R, Denjaid J. Pathogenie du glaucomecapsulaire. *Doc Ophthalmol* 1951; 5/6:555-67.
14. Wilson RP. Capsular exfoliation and glaucoma capsulare. *Trans Ophthalmol Soc NZ* 1953; 7:8-21.
15. Audibert J. Pseudoexfoliation of the lens capsule. *Acta Ophthalmol* 1962;71(Suppl):1-98.
16. Bertelsen TI, Drablos PA, Flood PR. The so-called senile exfoliation (pseudoexfoliation) of the anterior lens capsule, a product of the lens epithelium. *Acta Ophthalmol (Copenh)* 1964;42:1096-113.
17. Simon Tor JM. Glaucoma pigmentario complexus. *Arch Soc Ophthalmol Hisp Am* 1961; 21:121-54.
18. Eagle RC Jr, Font RL, Fine BS. The basement membrane exfoliation syndrome. *Arch Ophthalmol* 1979;97:510-5.
19. Bergmanson JP, Jones WL, Chu LW. Ultrastructural observations on (pseudo-) exfoliation of the lens capsule: A reexamination of the involvement of the lens epithelium. *Br J Ophthalmol* 1984;68:118-23.
20. Streeten BW, Bookman L, Ritch R. Pseudoexfoliative fibrilopathy in the conjunctiva. A relation to elastic fibers and elastosis. *Ophthalmology* 1987;94:1439-49.

21. Layden WE. Exfoliation syndrome. In: Ritch R, Shields MB, eds. The secondary glaucomas. St. Louis, Mosby Co, 1982:99-120.
22. Ringvold A. Epidemiology of the pseudoexfoliation syndrome. *Acta Ophthalmol Scand* 1999;77:371-5.
23. Forsius H, Forsman E, Fellman J, Eriksson AW. Exfoliation syndrome: frequency, gender distribution and association with climatically induced alternations of the cornea and conjunctiva. *Acta Ophthalmol Scand* 2002;80:478-84.
24. Ekström C. Prevalence of pseudoexfoliations in a population 65-74 years of age. *Acta Ophthalmol (Copenh)* 1987;65(Suppl 182):9-10.
25. Ringvold A, Blika S, Elsås T, Guldahl J, Brevik T, Hesstvedt P, et al. The Middle-Norway eye-screening study I. Epidemiology of the pseudo-exfoliation syndrome. *Acta Ophthalmol (Copenh)* 1988;66:652-8.
26. Krause U, Alanko HI, Kärnä J, Miettinen R, Larimi T, Jaanio E, Ollila OI, Takala J. Prevalence of exfoliation syndrome in Finland. *Acta Ophthalmol (Copenh)* 1988;66(Suppl 184):120-2.
27. Anie E. Exfoliations-Syndrom in einer nicht selektierten finnischen Bevölkerungsgruppe. *Fortschr Ophthalmol* 1988;85:59-60.
28. Hirvelä H, Luukinen H, Laatikainen L. Prevalence and risk factors of lens opacities in the elderly in Finland. A population-based study. *Ophthalmology* 1995;102:108-17.
29. Summanen P, Tønjum AM. Exfoliation syndrome among Saudis. *Acta Ophthalmol (Copenh)* 1988;66(Suppl 184):107-11.
30. Nouri-Mahdavi K, Nosrat N, Sahebghalam R, Jahanmard M. Pseudoexfoliation syndrome in central Iran: a population-based survey. *Acta Ophthalmol Scand* 1999;77:581-4.

31. Kozobolis VP, Papatzanaki M, Vlachonikolis IG, Pallikaris IG, Tsambarlakis IG. Epidemiology of pseudoexfoliation in the island of Crete (Greece). *Acta Ophthalmol Scand* 1997;75:726-9.
32. Forsius H. Prevalence of pseudoexfoliation of the lens in Finns, Lapps, Icelanders, Eskimos and Russians. *Trans Ophthalmol Soc UK* 1979;99:296-8.
33. Faulkner HW. Pseudo-exfoliation of the lens among the Navajo Indians. *Am J Ophthalmol* 1971;72:206-7.
34. Forsius H. Exfoliation syndrome in various ethnic populations. *Acta Ophthalmol* 1988;184(Suppl):71-85.
35. Taylor HR, Hollows FC, Moran D. Pseudoexfoliation of the lens in Australian Aborigines. *Br J Ophthalmol* 1977;61:473-5.
36. Heriot WJ, Crock GW, Taylor R, Zimmet P. Ophthalmic findings among one thousand inhabitants of Rarotonga, Cook Islands. *Aust J Ophthalmol* 1983;11:81-94.
37. McCarty CA, Taylor HR. Pseudoexfoliation syndrome in Australian adults. *Am J Ophthalmol* 2000;129:629-33.
38. Forsius H, Luukka H. Pseudoexfoliation of the anterior capsule of the lens in Lapps and Eskimos. *Can J Ophthalmol* 1973;8:274-7.
39. Crittendon JJ, Shields MB. Exfoliation syndrome in the southeastern United States.II. Characteristics of patient population and clinical course. *Acta Ophthalmol* 1988;184(Suppl):103-6.
40. Iizuka S, Nakae R, Motokura M. Incidence of pseudoexfoliation syndrome. *Folia Ophthalmol Jpn* 1991;42:926-31.
41. Hiller R, Sperduto RD, Krueger DE. Pseudoexfoliation, intraocular pressure, and senile lens change in a population-based survey. *Arch Ophthalmol* 1982;100:1080-2.

42. Sood NN. Prevalence of pseudoexfoliation of the lens capsule in India. *Acta Ophthalmol (Copenh)* 1968;57:211-4.
43. Shimizu K, Kimura Y, Aoki K. Prevalence of exfoliation syndrome in the Japanese. *Acta Ophthalmol* 1988;184(Suppl):112-5.
44. Stefaniotou M, Petroustos G, Psilas K. The frequency of pseudoexfoliation in a region of Greece (Epirus). *Acta Ophthalmol (Copenh)* 1990;68:307-9.
45. Rich R, Schlötzer-Schrehardt U. Exfoliation syndrome. *Surv Ophthalmol* 2001;45:265-315.
46. Kubota T, Schlötzer-Schrehardt U, Inomata H, Naumann GOH. Immunoelectron microscopic localization of the HNK-1 carbohydrate epitope in the anterior segment of pseudoexfoliation and normal eye. *Curr Eye Res* 1997;16:231-8.
47. Qi Y, Streeten BW, Wallace RN. HNK-1 epitope in the lens-ciliary zonular region in normal and pseudoexfoliative eyes: immunohistochemistry and ultrastructure. *Arch Ophthalmol* 1997;115:637-64.
48. Frtzsimmons TD, Fagerholm P, Wallin Ö. Hyaluronan in the exfoliation syndrome. *Arch Ophthalmol* 1997;75:257-60.
49. Gartaganis SP, Georgakopoulos CD, Exarchou AM, Mela EK, Lamari F, Karamanos NK. Increased aqueous humor basic fibroblast growth factor and hyaluronate levels in relation to the exfoliation syndrome and exfoliation glaucoma. *Acta Ophthalmol Scand* 2001;79:572-5.
50. Winkler J, Lunsdorf H, Wirbelauer C, Reinhardt D, Laqua H. Immunohistochemical and charge-specific localization of anionic constituents in pseudoexfoliation deposits on the central anterior lens capsule from individuals with pseudoexfoliation syndrome. *Graefe's Arch Clin Exp Ophthalmol* 2001;239:952-60.

51. Schlötzer-Schrehardt U, Dorfler S, Naumann GOH. Immunohistochemical localization of basement membrane components in pseudoexfoliation material of the lens capsule. *Curr Eye Res* 1992;11:343-55.
52. Schlötzer-Schrehardt U, von der Mark K, Sakai LY, Naumann GOH. Increased extracellular deposition of fibrillin-containing fibrils in pseudoexfoliation syndrome. *Invest Ophthalmol Vis Sci* 1997;38:970-84.
53. Schlötzer-Schrehardt U, Zenkel M, Kuchle M, Sakai LY, Naumann GOH. Role of transforming growth factor- β 1 and its latent form binding protein in pseudoexfoliation syndrome. *Exp Eye Res* 2001;73:765-80.
54. Schlötzer-Schrehardt U, Kuchle M, Hofmann-Rummelt C, Kaiser A, Kirchner TH. Latent TGF- β 1 binding protein (LTBP-1): a new marker for intra- and extraocular PEX deposits. *Klin Monatsbl Augenheilkd* 2000;216:412-9.
55. Schlötzer-Schrehardt U, Naumann GOH. Ocular and systemic pseudoexfoliation syndrome. *Am J Ophthalmol* 2006;141:921-37.
56. Hu D-N, Ritch R. Hepatocyte growth factor is increased in the aqueous humor of glaucomatous eyes. *J Glaucoma* 2001;10:152-7.
57. Schlötzer-Schrehardt U, Lommatzsch J, Kuchle M, Konstas AGP, Naumann GOH. Matrix metalloproteinases and their inhibitors in aqueous humour of patients with pseudoexfoliation syndrome, pseudoexfoliation glaucoma, and primary open-angle glaucoma. *Invest Ophthalmol Vis Sci* 2003;44:1117-25.
58. Ho SL, Dogar GF, Wang J, Crean J, Wu QD, Oliver N, Weitz S, et al. Elevated aqueous humour tissue inhibitor of matrix metalloproteinase-1 and connective tissue growth factor in pseudoexfoliation syndrome. *Br J Ophthalmol* 2005;89:169-73.

59. Gartaganis SP, Georgakopoulos CD, Mela EK, , Exarchou AM, et al. Matrix metalloproteinases and their inhibitors in exfoliative syndrome. *Ophthalmic Res* 2002;34:165-71.
60. Koliakos GG, Konstas AG, Schlötzer-Schrehardt U, et al. 8-Isoprostaglandin F2 α and ascorbic acid concentration in the aqueous humor of patients with exfoliation syndrome. *Br J Ophthalmol* 2003;87:353-6.
61. Koliakos GG, Konstas AGP, Schlötzer-Schrehardt U, Hollo G, Mitova D, Kovatchev D, Maloutas S, Georgiadis N. Endothelin-1 concentration is increased in the aqueous humor of patients with exfoliation syndrome. *Br J Ophthalmol* 2004;88:523-7.
62. Helbig H, Schlötzer-Schrehardt U, Noske W, Kellner U, Foerster MH, Naumann GOH. Anterior chamber hypoxia and iris vasculopathy in pseudoexfoliative syndrome. *German J Ophthalmol* 1994;3:148-53.
63. Yüksel N, Karabas VL, Arslan A, Demirci A, Caglar Y. Ocular hemodynamics in pseudoexfoliative syndrome and pseudoexfoliative glaucoma. *Ophthalmology* 2001;108:1043-9.
64. Ocakoglu O, Koyluoglu N, Kayiran A, Tamcelik N, Ozkan S. Microvascular blood flow of the optic disc nerve head and peripapillary retina in unilateral exfoliation syndrome. *Acta Ophthalmol Scand* 2004;82:49-53.
65. Zenkel M, Pöschl E, von der Mark K, et al. Differential gene expression in pseudoexfoliative syndrome. *Invest Ophthalmol Vis Sci* 2005;46:3742-52.
66. Lee S, Lee S, Sharma K. The pathogenesis of fibrosis and renal disease in scleroderma: recent insights from glomerulosclerosis. *Curr Hematol Rep* 2004;6:141-8.
67. Thorleifsson G, Magnusson KP, Sulem P, Walters GB, Gudbjartsson DF, et al. Common sequence variants in the LOXL1 gene confer susceptibility to exfoliation glaucoma. *Science* 2007;317:1397-400.

68. Fama F, Castagna I, Salmeri G. Influence of pseudoexfoliation syndrome on human lens transparency. *Ann Ophthalmol* 1993;25:440-1.
69. Puska P. Lens opacity in unilateral exfoliation syndrome with or without glaucoma. *Acta Ophthalmol* 1994; 72:290-6.
70. Lumme P, Laatikainen L. Exfoliation syndrome and cataract extraction. *Am J Ophthalmol* 1993;116:51-5.
71. Ringvold A, Blika S, Elsas T, Guldahl J, et al. The Middle-Norway eye-screening study II. Prevalence of simple and capsular glaucoma. *Acta Ophthalmol (Copenh)* 1991;69:273-80.
72. Guzek JP, Holm M, Cotter JB. Risk factors for intraoperative complications in 1000 extracapsular cataract cases. *Ophthalmology* 1987;94:461-6.
73. Skuta GL, Parrish RK, Hodapp E. Zonular dialysis during extracapsular cataract extraction in pseudoexfoliation syndrome. *Arch Ophthalmol* 1986;105:632-4.
74. Pingalosa B, Toni F, Liguori G. Considerations on the posterior chamber intraocular lens implantation in patients with pseudoexfoliation syndrome. *Doc Ophthalmol* 1989;71:49-53.
75. Walinder PEK, Olivius EOP, Nordell SI. Fibrinoid reaction after extracapsular cataract extraction and relationship to exfoliation syndrome. *J Cataract Refract Surg* 1989;15:526-30.
76. Hovding G. The association between fibrilopathy and posterior capsular/zonular breaks during extracapsular cataract extraction and posterior chamber intraocular lens implantation. *Acta Ophthalmol (Copenh)* 1988;66:662-6.
77. Auffarth GU, Tsao K, Wesendahl TA. Centration and fixation of posterior chamber intraocular lenses in eyes with pseudoexfoliation syndrome. An analysis of explanted autopsy eyes. *Acta Ophthalmol Scand* 1966;74:463-7.

78. Baltatzis S, Georgopoulos G, Theodossiadis P. Fibrin reaction after extracapsular cataract extraction: A statistical evaluation. *Eur J Ophthalmol* 1993;3:95-7.
79. Lumme P, Laatikainen L. Cell reaction and pigment deposits on the posterior chamber intraocular lens. *Acta Ophthalmol (Copenh)* 1994;72:16-20.
80. Drolsum L, Davanger M, Haaskjold E. Risk factor for an inflammatory response after extracapsular cataract extraction and posterior chamber IOL. *Acta Ophthalmol (Copenh)* 1993;72:21-6.
81. Drolsum L, Haaskjold E, Davanger M. Results and complications after extracapsular cataract extraction in eyes with pseudoexfoliation syndrome. *Acta Ophthalmol (Copenh)* 1993;71:771-6.
82. Zetterstrom C, Olivestedt G, Lundvall A. Exfoliation syndrome and extracapsular cataract extraction with implantation of posterior chamber lens. *Acta Ophthalmol (Copenh)* 1992;70:85-90.
83. Naumann GOH, Schlötzer-Schrehardt U, Kuchle M. Pseudoexfoliation syndrome for the comprehensive Ophthalmologist: intraocular and systemic manifestation. *Ophthalmology* 1998;105:951-68.
84. Dark AJ, Streeten BW, Conward CC. Pseudoexfoliative disease of the lens: a study in electron microscopy and histochemistry. *Br J Ophthalmol* 1977;61:462-72.
85. Schlötzer-Schrehardt U, Naumann GOH. A histopathologic study of zonular instability in pseudoexfoliation syndrome. *Am J Ophthalmol* 1994;118:730-43.
86. Tetsumoto K, Schlötzer-Schrehardt U, Kuchle M. Precapsular layer of the anterior lens capsule in early pseudoexfoliation syndrome. *Graefes Arch Clin Exp Ophthalmol* 1992;230:252-7.
87. Dark AJ, Streeten BW. Precapsular film on the aging human lens: precursor of pseudoexfoliation? *Br J Ophthalmol* 1990;74:717-22.

88. Conway RM, Schlötzer-Schrehardt U, Kuchle M, Naumann GOH. Pseudoexfoliation syndrome: pathologic manifestations of relevance to intraocular surgery. *Clin Exp Ophthalmol* 2004;32:199-210.
89. Kuchle M, Amberg A, Martus P, Nguyen NX, Naumann GOH. Pseudoexfoliation syndrome and secondary cataract. *Br J Ophthalmol* 1997;81:862-6.
90. Hayashi H, Hayashi K, Nakao F, Hayashi F. Anterior capsule contraction and intraocular lens dislocation in eyes with pseudoexfoliation syndrome. *Br J Ophthalmol* 1998;82:1429-32.
91. Shimizu T, Futa R. The fine structure of the pigment epithelium of the iris in capsular glaucoma. *Graefes Arch Clin Exp Ophthalmol* 1985;223:77-82.
92. Asano N, Schlötzer-Schrehardt U, Naumann GOH. A histopathologic study of iris changes in pseudoexfoliation syndrome. *Ophthalmology* 1995;102:1279-90.
93. Prince AM, Ritch R. Clinical signs of the pseudoexfoliation syndrome. *Ophthalmology* 1986;93:803-7.
94. Lundvall A, Zetterström C. Exfoliation syndrome and the effect of phenylephrine and pilocarpine on the pupil size. *Acta Ophthalmol* 1993;71:177-80.
95. Sakai K, Kojima K. Fluorescein angiography and electron microscopic study of the iris with exfoliation syndrome. *Folia Ophthalmol Jpn* 1982;33:72-82.
96. Vannas A. Fluorescein angiography of the vessels of the iris in pseudoexfoliation of the lens capsule, capsular glaucoma and some other forms of glaucoma. *Acta Ophthalmol* 1969;105(Suppl):1-75.
97. Kuchle M, Nguyen N, Hannappel E. The blood-aqueous barrier in eyes with pseudoexfoliation syndrome. *Ophthalmic Res* 1995;27(Suppl 1):136-42.
98. Ghosh M, Speakman JS. The origin of senile lens exfoliation. *Can J Ophthalmol* 1974;9:289-97.

99. Warson NJ, Winder S, Green FD. Pupil dilatation in the pseudoexfoliation syndrome. *Eye* 1995;9:341-3.
100. Carpel EF. Pupillary dilatation in eyes with pseudoexfoliation syndrome. *Am J Ophthalmol* 1988;105:692-4.
101. Schlötzer-Schrehardt U, Dörfler S, Naumann GOH. Corneal endothelial involvement in pseudoexfoliation syndrome. *Arch Ophthalmol* 1993;111:666-74.
102. Naumann GOH, Schlötzer-Schrehardt U. Keratopathy in pseudoexfoliation syndrome as a cause of corneal endothelial decompensation. A clinicopathologic study. *Ophthalmology* 2000;107:1111-24.
103. Hern KC, Meisler DM, Rockwood EJ, Lowder CY. Pseudoexfoliation syndrome masquerading as uveitis. *Am J Ophthalmol* 1994;118:392-3.
104. Ghosh M, Speakman JS. The ciliary body in senile exfoliation of the lens. *Can J Ophthalmol* 1973;8:394-403.
105. Ringvold A, Davanger M. Notes on the distribution of pseudoexfoliation material with particular reference to the uveoscleral route of aqueous humor. *Acta Ophthalmol* 1977;55:807-13.
106. Schlötzer-Schrehardt U, Naumann GOH. Trabecular meshwork in pseudoexfoliation syndrome with and without open-angle glaucoma. *Invest Ophthalmol Vis Sci* 1995;36:1750-64.
107. Gottanka J, Flügel-Koch C, Martus P, Johnson DH, Lütjen-Drecoll E. Correlation of pseudoexfoliation material and optic nerve damage in pseudoexfoliation syndrome. *Invest Ophthalmol Vis Sci* 1997;38:2435-46.
108. Ritch R, Schlötzer-Schrehardt U, Konstas AGP. Why is glaucoma associated with exfoliation syndrome? *Prog Retin Eye Res* 2003;22:253-75.

109. Tarkkanen A. Pseudoexfoliation of the lens capsule. *Acta Ophthalmol* 1962;71(Suppl):1-98.
110. Konstas AGP, Dutton GN. Gonioscopic findings in Greek patients with exfoliation glaucoma. *Acta Ophthalmol* 1991;69:281-7.
111. Schlötzer-Schrehardt U, Kuchle M, Naumann GOH. Mechanisms of glaucoma development in pseudoexfoliation syndrome. In: Gramer E, Grehn F, eds. *Pathogenesis and risk factors of glaucoma*. Springer, Heidelberg, 1999:34-49.
112. Kuchle M, Ho TS, Nguyen NX, Hannappe E, Naumann GOH. Protein quantification and electrophoresis in aqueous humor of pseudoexfoliation eyes. *Invest Ophthalmol Vis Sci* 1994;35:748-52.
113. Netland PA, Ye H, Streeten BW, Hernandez MR. Elastosis of the lamina cribrosa in pseudoexfoliation syndrome with glaucoma. *Ophthalmology* 1995;102:878-86.
114. Puska P, Vesti E, Tomita G, Ishida K, Raitta C. Optic disc changes in normotensive persons with unilateral exfoliation syndrome: a 3-years follow up study. *Graefes Arch Clin Exp Ophthalmol* 1999; 237:457-62.
115. Laatikainen L. Fluorescein angiographic studies of the peripapillary and perilimbal regions in simple, capsular and low-tension glaucoma. *Acta Ophthalmol* 1971;111(Suppl):3-83.
116. Oliveira C, Schlötzer-Schrehardt U, Vieira G, Liebmann J, Ritch R. Early diagnosis of exfoliation syndrome in the offspring of affected patients. *Acta Ophthalmol Scand* 2006;84:512-5.
117. Karjalainen K, Tarkkanen A, Merenmies L. Exfoliation syndrome in enucleated haemorrhagic and absolute glaucoma. *Acta Ophthalmol* 1987;65:320-2.
118. Saatchi OA, Ferliel ST, Ferliel M, et al. Pseudoexfoliation and glaucoma in eyes with retinal vein occlusion. *Int Ophthalmol* 1999;23:75-8.

119. Linnér E, Schwartz B, Araujo D. Optic disc pallor and visual field defect in exfoliative and non-exfoliative, untreated ocular hypertension. *Int Ophthalmol* 1989;13:21-38.
120. Jonas JB, Papastathopoulos KI. Optic disc appearance in pseudoexfoliation syndrome. *Am J Ophthalmol* 1997;123:174-80.
121. Puska P, Raitta C. Peripapillary atrophy in unilateral capsular glaucoma. *Graefe's Arch Clin Exp Ophthalmol* 1993;231:642-6.
122. Puska PM. Unilateral exfoliation syndrome: conversion to bilateral exfoliation and to glaucoma-a prospective 10-year follow-up study. *J Glaucoma* 2002;11:517-24.
123. Tarkkanen A, Kivelä T. Cumulative incidence of converting from clinically unilateral to bilateral exfoliation syndrome. *J Glaucoma* 2004;13:181-4.
124. Prince A, Streeten BW, Ritch R. Preclinical diagnosis of pseudoexfoliation syndrome. *Arch Ophthalmol* 1987;105:1076-82.
125. Kivelä T, Hietanen J, Uusitalo M. Autopsy analysis of clinically unilateral exfoliation syndrome. *Invest Ophthalmol Vis Sci* 1997;38:2008-15.
126. Hammer TH, Schlötzer-Schrehardt U, Naumann GOH. Unilateral or asymmetric pseudoexfoliation syndrome? An ultrastructural study. *Arch Ophthalmol* 2001;119:1023-31.
127. Eagle RC Jr, Font RL, Fine BS. The basement membrane exfoliation syndrom. *Arch Ophthalmol* 1979;97:510-5.
128. Küchle M, Schlötzer-Schrehardt U, Naumann GOH. Occurrence of pseudoexfoliative material in paracapsular structures in pseudoexfoliation syndrome. *Acta Ophthalmol (Copenh)* 1991;69:124-30.
129. Schlötzer-Schrehardt U, Küchle M, Dorfler S. Pseudoexfoliative material in the eyelid skin of pseudoexfoliation-suspect patients: A clinico-histopathological correlation. *Ger J Ophthalmol* 1993;2:51-60.

130. Streeten BW, Dark AJ, Wallace RN. Pseudoexfoliative fibrillopathy in the skin of patients with ocular pseudoexfoliation. *Am J Ophthalmol* 1990;110:490-9.
131. Repo LP, Teräsvirta ME, Koivisto KJ: Generalized transluminance of the iris and the frequency of the pseudoexfoliation syndrome in the eyes of transient ischemic attack patients. *Ophthalmology* 1993;100:352-5.
132. Citirik M, Acaroglu G, Batman C, Yildiran L, Zilelioglu O. A possible link between the pseudoexfoliation syndrome and coronary artery disease. *Eye* 2007;21:11-5.
133. Schumacher S, Schlötzer-Schrehardt U, Martus P, Lang W, Naumann GOH. Pseudoexfoliation syndrome and aneurysms of the abdominal aorta. *Lancet* 2001;357:359-60.
134. Bojic L, Ermacora R, Polic S, et al. Pseudoexfoliation syndrome and asymptomatic myocardial dysfunction. *Graefe's Arch Clin Exp Ophthalmol* 2005;243:446-9.
135. Linner E, Popovic V, Gottfries CG, Jonsson M, Sjögren M, Wallin A. The exfoliation syndrome in cognitive impairment of cerebrovascular or Alzheimer's type. *Acta Ophthalmol Scand* 2001;79:283-5.
136. Turacli ME, Özdemir FA, Tekeli O, Gökcan K, Gerçek M, Dürük K. Sensorineural hearing loss in pseudoexfoliation. *Can J Ophthalmol* 2007;42:56-9.
137. Bialasiewicz AA, Wali U, Shenoy R, Al-Saeidi R. Patients with secondary open-angle glaucoma in pseudoexfoliation (PEX) syndrome among a population with high prevalence of PEX: clinical findings and morphological and surgical characteristics. *Ophthalmologie* 2005;102:1064-8.
138. Jeng SM, Karger RA, Hodge DO, Burke JP, Johnson DH, Good MS. The risk of glaucoma in pseudoexfoliation syndrome. *J Glaucoma* 2007;16:117-21.
139. Davanger M, Ringvold A, Blika S. Pseudo-exfoliation, IOP and glaucoma. *Acta Ophthalmol (Copenh)* 1991;69:569-73.

140. Futa R, Shimizu T, Furuyoshi N. Clinical features of capsular glaucoma in comparison with primary open-angle glaucoma in Japan. *Acta Ophthalmol (Copenh)* 1992;70:214-9.
141. Konstas AG, Dimitracoulias N, Konstas PA. Exfoliation syndrome and open angle glaucoma. *Klin Monatsbl Augenheilkd* 1993;202:259-68.
142. Konstas AGP, Tsatsos I, Kardasopoulos A. Preoperative features of patients with exfoliation glaucoma and primary open-angle glaucoma. The AHEPA study. *Acta Ophthalmol (Copenh)* 1998;76:111-7.
143. Moreno-Montanes J, Alvarez Serna A, Alcolea Paredes A. Pseudoexfoliative glaucoma in patients with open-angle glaucoma in the northwest of Spain. *Acta Ophthalmol (Copenh)* 1990;68:695-9.
144. Konstas AGP, Mantziris DA, Steward WC. Diurnal intraocular pressure in untreated exfoliation and primary open angle glaucoma. *Arch Ophthalmol* 1997;115:182-5.
145. Teus MA, Castejon MA, Calvo MA. Intraocular pressure as a risk factor for visual field loss in pseudoexfoliative and in primary open-angle glaucoma. *Ophthalmology* 1998;105:2225-9.
146. Gumus K, Bozkurt B, Sonmez B, Irkec M, Orhan M, Saracbasi O. Diurnal variation of intraocular pressure and its correlation with retinal nerve fiber analysis in Turkish patients with exfoliation syndrome. *Graefe's Arch Clin Exp Ophthalmol* 2006;244:170-6.
147. Konstas AGP, Hollo G, Astakhov YS et al. Factors associated with long-term progression or stability in exfoliation glaucoma. *Arch Ophthalmol* 2004;122:29-33.
148. Moreno-Montanes J, Quintero Alonso A, Alvarez Serna A, Alcolea Paredes A. Pseudoexfoliation syndrome: clinical study of the anterior chamber angle. *J Fr Ophthalmol* 1990;13:183-8.

149. Konstas AGP, Jay JL, Marshall GE, Lee WR. Prevalence, diagnostic features, and response to trabeculectomy in exfoliation glaucoma. *Ophthalmology* 1993;100:619-27.
150. Yarangümeli A, Davutluoglu B, Kız Ö, Elhan A, Yaylaci M, Kural G. Glaucomatous damage in normotensive fellow eyes of patients with unilateral hypertensive pseudoexfoliation glaucoma: normotensive pseudoexfoliation glaucoma? *Clin Exp Ophthalmol* 2006;34:15-9.
151. von der Lippe I, Kuchle M, Naumann GOH. Pseudoexfoliation syndrome as a risk factor for acute ciliary block angle-closure glaucoma. *Acta Ophthalmol* 1993;71:277-9.
152. Inoue A, Yanagisawa M, Kimura S, Kasuya Y, Miyauchi T, Goto K, Masaki T. The human endothelin family: three structurally and pharmacologically distinct isopeptides predicted by three separate genes. *Proc Natl Acad Sci USA* 1989;86:2863-7.
153. Yanagisawa M, Kurihara H, Kimura S, Tombe Y, Kobayashi M, Mitsui Y, et al. A novel potent vasoconstrictor peptide produced by vascular endothelial cells. *Nature (London)* 1988;332:411-5.
154. Rossi GP, Seccia TM, Albertini G, Pessina AC. Measurement of endothelin: clinical and research use. *Ann Clin Biochem* 2000;37:608-26.
155. Inoue A, Yanagisawa M, Takawa Y, Mitsui Y, Kobayashi M, Masaki T. The human preproendothelin-1 gene. Complete nucleotide sequence and regulation of expression. *J Biol Chem* 1989;264:14954-9.
156. Opgenorth TJ, Wu-Wong JR, Shiosaki K. Endothelin-converting enzymes. *FASEB* 1992;6:2653-9.
157. Shimada K, Takahashi M, Tansawa K. Cloning and functional expression of endothelin-converting enzyme from rat endothelial cells. *J Biol Chem* 1994;269:18275-8.
158. Barnes K, Turner AJ. The endothelin system and endothelin-converting enzyme in the brain: molecular and cellular studies. *Neurochem Res* 1997;22:1033-40.

159. Simonson MS, Dunn MJ. The molecular mechanisms of cardiovascular and renal regulation by endothelin peptides. *J Lab Clin Med* 1992;119:622-39.
160. Masaki T, Vane JR, Vanhoutte PM. V. International union of pharmacology nomenclature of endothelin receptors. *Pharmacol Rev* 1994;46:137-42.
161. Karne S, Jayawickreme CK, Lerner MR. Cloning and characterization of an endothelin-3 specific receptor (ETc receptor) from *Xenopus laevis* dermal melanophores. *J Biol Chem* 1993;268:19126-33.
162. Ghoneim MA, Yamamoto T, Hirose S, Nagasawa T, Hagiwara H. Endothelium localisation of ETB receptors revealed by immunohistochemistry. *J Cardiovasc Pharmacol* 1993; 22(Suppl): S111-2.
163. Baynash AG, Hosoda K, Gład A, Richardson JA, Emoto N, Hammer RE, et al. Interaction of endothelin-3 with endothelin-B receptor is essential for development of epidermal melanocytes and enteric neurons. *Cell* 1994;79:177-85.
164. Kurihara Y, Kurihara H, Suzuki H, Kodama T, Maemura K, Nagai R, et al. Elevated blood pressure and craniofacial abnormalities in mice deficient in endothelin-1. *Nature* 1994;368:703-10.
165. Herman WH, Simonson MS. Nuclear signaling by endothelin-1. *J Biol Chem* 1995; 270(19):11654-61.
166. Remuzzi G, Benigni A. Endothelins in the control of cardiovascular and renal function. *Lancet* 1993;342:589-93.
167. Clozel M, Breu V, Gray GA, Kalina B, Loeffler B-M, Burri K, et al. Pharmacological characterization of bosentan, a new potent orally active nonpeptide endothelin receptor antagonist. *J Pharmacol Exp Therap* 1994;270:228-35.

168. Simonson MS, Wann S, Mene P, Dubyak GR, Kester M, Nakazato Y, et al. Endothelin stimulates phospholipase C, Na⁺/H⁺ exchange, c-fos expression, and mitogenesis in rat mesangial cells. *J Clin Invest* 1989;83:708-12.
169. Kramer BK, Ittner KP, Beyer ME, Hoffmeister HM, Riegger GAJ. Circulatory and myocardial effects of endothelin. *J Mol Med* 1997;75:886-90.
170. Schiffrin EL, Intengan HD, Thibault G, Touyz RM. Clinical significance of endothelin in cardiovascular disease. *Curr Opin Cardiol* 1997;12:354-67.
171. Rabelik AJ, Kaasjager KAH, Boer P, et al. Effects of endothelin-1 on renal function in humans: implications for physiology and pathophysiology. *Kidney Int* 1994;376-81.
172. Hay DWP, Henry PJ, Goldie RG. Endothelin and the respiratory system. *TiPS* 1993;14:29-32.
173. Aspinal RJ, Plasma endothelin levels in patients with cirrhosis. *J Hepatol* 1996;25(4): 578.
174. Matsumoto H, Uemasu J, Kitano M, Kawasaki H. Clinical significance of plasma ET-1 in patients with chronic liver disease. *Dig Dis Sci* 1994;39(12):2665-70.
175. Bauer M, Zhang JX, Bauer I, Clemens MG. ET-1 induced alterations of hepatic microcirculation: sinusoidal and extrasinusoidal sites of action. *Am J Physiol* 1994;267:143-9.
176. Masaki T, Yanigasawa M, Goto K. Physiology and pharmacology of endothelins. *Med Res Rev* 1992;12:391-421.
177. Cioffi GA, Orgul S, Onda E, Bacon DR, Van Buskirk EM. An in vivo model of chronic optic nerve ischemia: The dose-dependent effects of endothelin-1 on the optic nerve microvasculature. *Curr Eye Res* 1995;14:1147-53.
178. Orgul S, Cioffi GA, Bacon DR, Van Buskirk EM. An endothelin-1 induced model of chronic optic nerve ischemia in rhesus monkeys. *J Glaucoma* 1996;5:135-8.

179. Balwantray CC. Model of chronic endothelin-induced optic nerve damage in rat. *Exp Eye Res* 2000;17:24.
180. Pang IH, Yorio T. Ocular actions of endothelins. *Pros Soc Exp Bio Med* 1997;215:21-34.
181. Prasanna G, Dibas A, Hulet C, Yorio T. Inhibition of Na(+)/K(+)-atpase by endothelin-1 in human nonpigmented ciliary epithelial cells. *J Pharmacol Exp Ther* 2001;296:966-71.
182. Haeflinger IO, Flammer J, Beny JL et al. Endothelium-dependent vasoactive modulation in the ophthalmic circulation. *Prog Retin Exe Res* 2001;20:209-25.
183. Nayran S, Prasanna G, Krishnamoorthy R, et al. Cholinergic regulation of endothelin-1 (ET-1) synthesis and expression in human retinal pigment epithelial cells (ARPE-19). *Invest Ophthalmol Vis Sci* 2001;42(suppl):762.
184. Lepple-Wienhues A, Becker M, Stahl F, Berweck S, Hensen J, Noske W, Eichhorn M, Wiederholt M. Endothelin-like immunoreactivity in the aqueous humor and in conditioned medium from cultures ciliary epithelial cells. *Curr Eye Res* 1992;10:41-6.
185. Cellini M, Possati GL, Profazio V, Sbrocca M, Caramazza N, Caramazza R. Color Doppler imaging and plasma levels of endothelin-1 in low tension glaucoma. *Acta Ophthalmologica Scand* 1997; 224(Suppl):11-3.
186. Ciulla TA, Pawlyk BS, Harris A, Oberoi A, Miller JW, Sandberg MA. Endothelin-1-mediated retinal artery vasospasm and the rabbit electroretinogram. *J Ocul Pharmacol Ther* 2000;16:75-83.
187. Taniguchi T, Shimazawa M, Sasakoa M, Shimazaki A, Hara H. Endothelin-1 impairs retrograde axonal transport in optic nerve. *Curr Neurovasc Res* 2006;3:81-8.
188. European Glaucoma Society. Terminology and Guidelines for Glaucoma. III Edition. 2008, Editrice DOGMA, Savona, Italy

189. Fran Smith MA. Clinical examination of Glaucoma. In: Yanoff M, Duker JS(eds). Ophthalmology, 2nd Edition. London, Mosby 2004;12:1431-40.
190. Medeiros FA, Pinheiro A, Moura FC, Leal BC, Susanna RJr. Intraocular pressure fluctuations in medical versus surgically treated glaucomatous patients. J Ocul Pharmacol Ther 2002;18:489-98.
191. Shields RB. Textbook of Glaucoma. Baltimore, Williams&Wilkins, 1987;45-64.
192. Palmberg P. Gonioscopy. In: Ritch R, Shields MB, Krupin T (eds). The Glaucomas. St. Louis, Mosby, 1996;455-69.
193. Spaeth GL. The normal development of the human chamber angle: a new system of descriptive grading. Trans Ophthalmol Soc UK 1971;91:709-39.
194. Kolker AE, Hetherington J. Beker-Shaffer's diagnosis and therapy of the glaucomas. St. Louis, Mosby, 1995.
195. Scheie HG. Width and pigmentation of the angle of the anterior chamber: a system of grading by gonioscopy. Arch Ophthalmol 1957;58:510-14.
196. South East Asia Glaucoma Interest Group. Asia Pacific Glaucoma Guidelines. 2nd Ed. 2008. Available at: www.seagig.org
197. Healey PR, Mitchell P, Smith W, Wang JJ. Relationship between cup-disc ratio and optic disc diameter: the Blue Mountains Eyes Study. Aust NZ J Ophthalmol 1997;25 (Suppl 1):S99-101.
198. Cerovski B. Neurooftalmologija. Zagreb, Fraktura 2007;265-85.
199. Katz J, Quigley HA, Sommer A. Repeatability of the Glaucoma Hemifield Test in automated perimetry. Invest Ophthalmol Vis Sci 1995;36:1658-64.
200. Ogden TE. Nerve fiber layer of the primate retina: morphometric analysis. Invest Ophthalmol Vis Sci 1984;25:19-29.

201. Zalauf M, LeBlanc RP, Flammer J. Normal visual fields measured with Octopus program G1:II Global visual-field indices. *Graefes Arch Clin Exp Ophthalmol* 1994;232:516-22.
202. Flammer J. The Octopus Glaucoma G1 Program. *Glaucoma* 1987;9:67-72.
203. Quigley HA. Identification of glaucoma-related visual field abnormality with the screening protocol of frequency doubling technology. *Am J Ophthalmol* 1998;125:819-29.
204. American Academy of Ophthalmology. Automated perimetry. *Ophthalmology* 2002;109:2362-74.
205. Kelly DH. Frequency doubling in visual responses. *J Opt Soc Am* 1966;56:1628-33.
206. Iester M, Mermoud A, Schnyder C. Frequency Doubling Technique in Patients with Ocular Hypertension and Glaucoma. *Ophthalmology* 2000;107:288-94.
207. Quigley HA, Addicks EM, Green WR. Optic nerve damage in human glaucoma.III. Quantitative correlation of nerve fiber loss and visual field defect in glaucoma, ischemic neuropathy, papilledema, and toxic neuropathy. *Arch Ophthalmol* 1982;100:135-46.
208. Horn FK, Wakili N, Jünemann AM, Korth M. Testing for glaucoma with frequency doubling perimetry in normals, ocular hypertensives, and glaucoma patients. *Graefes Arch Clin Exp Ophthalmol* 2002;240:658-65.
209. Cello KE, Nelson-Quigg JM, Johnson CA. Frequency doubling technology perimetry for detection of glaucomatous visual field loss. *Am J Ophthalmol* 2000;129:314-22.
210. Medeiros FA, Sample PA, Weinreb RN. Frequency doubling technology perimetry abnormalities as predictors of glaucomatous visual field loss. *Am J Ophthalmol* 2004;137:863-71.

211. Harwerth RS, Carter-Dawson L, Smith EL III, Barnes G, Holt WF, Crawford ML. Neural losses correlated with visual losses in clinical perimetry. *Invest Ophthalmol Vis Sci* 2004;45:3152-60.
212. Sommer A, Katz J, Quigley HA, et al. Clinically detectable nerve fiber layer atrophy precedes the onset of glaucomatous field loss. *Arch Ophthalmol* 1991;109:77-83.
213. Nouri-Mahdavi K, Hoffman D, Tannenbaum D, Law SK, Caprioli J. Identifying early glaucoma with optical coherence tomography. *Am J Ophthalmol* 2004;137:228-35.
214. Bagga H, Greenfield DS. Quantitative assessment of structural damage in eyes with localized visual field abnormalities. *Am J Ophthalmol* 2004;137:797-805.
215. Gordon MO, Beiser JA, Brandt JD, et al. The Ocular Hypertension Treatment Study:baseline factors that predict the onset of primary open-angle glaucoma. *Arch Ophthalmol* 2002;120:714-20.
216. Bagga H, Feuer WJ, Greenfield DS. Detection of psychophysical and structural injury in eyes with glaucomatous optic neuropathy and normal standard automated perimetry. *Arch Ophthalmol* 2006;124:169-76.
217. Kanamori A, Nakamura M, Escano MF, Seya R, Meada H, Negi A. Evaluation of the glaucomatous damage on retinal nerve fiber layer thickness measured by optical coherence tomography. *Am J Ophthalmol* 2003;135:513-20.
218. Sharma P, Sample PA, Zangwill LM, Schuman JS. Diagnostic tools for glaucoma detection and management. *Surv Ophthalmol* 2008;53:S17-32.
219. Johnson CA, Brandt JD, Khong AM, Adams AJ. Short-wavelength automated perimetry in low, medium, and high-risk ocular hypertensive eyes:initial baseline results. *Arch Ophthalmol* 1995;113:70-6.

220. Bagga H, Greenfield DS, Feuer W, Kington RW. Scanning laser polarimetry with variable corneal compensation and optical coherence tomography in normal and glaucomatous eyes. *Am J Ophthalmol* 2003;135:521-9.
221. Greenfield DS, Bagga H, Kington RW. Macular thickness changes in glaucomatous optic neuropathy detected using optical coherence tomography. *Arch Ophthalmol* 2003;121:41-6.
222. Mistlberger A, Liebmann JM, Greenfield DS, et al. Heidelberg retina tomography and optical coherence tomography in normal, ocular hypertensive and glaucomatous eyes. *Ophthalmology* 1999;106:2027-32.
223. Fingeret M, Medeiros FA, Susanna R, et al. Five rules to evaluate the optic disc and retinal nerve fiber layer for glaucoma. *Optometry* 2005;76:661-8.
224. Boden C, Pascual J, Medeiros FA, Aihara M, Weinreb RN, Sample PA. Relationship of SITA and full-threshold standard perimetry for frequency-doubling technology perimetry in glaucoma. *Invest Ophthalmol Vis Sci* 2005;46:2433-9.
225. Landers JA, Goldberg I, Graham SL. Detection of early visual field loss in glaucoma using frequency-doubling perimetry and short wavelength automated perimetry. *Arch Ophthalmol* 2003;121:1705-10.
226. Realini T, Lai MQ, Barber L. Impact of diabetes on glaucoma screening using frequency-doubling perimetry. *Ophthalmology* 2004;111:2133-6.
227. Tanna AP, Abraham C, Lai J, Shen J. Impact of cataract on the results of frequency-doubling technology perimetry. *Ophthalmology* 2004;111:1504-7.
228. Medeiros FA, Sample PA, Weinreb RN. Corneal thickness measurements and frequency-doubling technology perimetry abnormalities in ocular hypertensive eyes. *Ophthalmology* 2003;110:1903-8.

229. Burnstein Y, Elish NJ, Magbalon M, Higginbotham EJ. Comparison of frequency-doubling perimetry with humphrey visual field analysis in a glaucoma practice. *Am J Ophthalmol* 2000;129:328-33.
230. Shah N, Bowd C, Medeiros FA, Weinreb RN, Sample PA, Hoffmann EM, Zangwill LM. Combining structural and functional testing for detection of glaucoma. *Ophthalmology* 2006;113:1593-602.
231. Caprioli J. Discrimination between normal and glaucomatous eyes. *Invest Ophthalmol Vis Sci* 1992;33:153-9.
232. Parodi MB, Bondel E, Saviano S, Ravalico G. Iris indocyanine green angiography in pseudoexfoliation syndrome and capsular glaucoma. *Acta Ophthalmol Scand* 2000;78:437-42.
233. Detorakis ET, Achtopoulos AK, Drakonaki EE, Kozobolis VP. Hemodynamic evaluation of the posterior ciliary circulation in exfoliation syndrome and exfoliation glaucoma. *Graefe's Arch Clin Exp Ophthalmol* 2007;245:516-21.
234. Mitchell P, Wang JJ, Hourihan F. The relationship between glaucoma and pseudoexfoliation: the Blue Mountains Eye Study. *Arch Ophthalmol* 1999;117:1319-24.
235. Grodum H, Heijl A, Bengtsson B. Risk of glaucoma in ocular hypertension with and without pseudoexfoliation. *Ophthalmology* 2005;112:386-90.
236. Altintas O, Yüksel N, Karabas VL, Caglar Y. Diurnal intraocular pressure variation in pseudoexfoliation syndrome. *Eur J Ophthalmol* 2004;14:495-500.
237. Noske W, Hensen J, Wiederholt M. Endothelin-like immunoreactivity in aqueous humor in patients with primary open-angle glaucoma and cataract. *Graefes Arch Clin Exp Ophthalmol* 1997;235:551-2.
238. Tezel G, Kass MA, Kolker AE, Becker B, Wax MB. Plasma and aqueous humor endothelin levels in primary open-angle glaucoma. *J Glaucoma* 1997;6:83-9.

239. Kaiser HJ, Flammer J, Wenk M, Luscher T. Endothelin-1 plasma levels in normal-tension glaucoma: abnormal response to postural changes. *Graefes Arch Clin Exp Ophthalmol* 1995;233:484-8.
240. Sugiyama T, Moriya S, Oku H, Azuma I. Association of endothelin-1 with normal tension glaucoma: clinical and fundamental studies. *Surv Ophthalmol* 1995;39:S49-56.
241. Nicoleta MT, Ferrier SN, Morrison CA, et al. Effects of cold-induced vasospasm in glaucoma: the role of endothelin-1. *Invest Ophthalmol Vis Sci* 2003;44:2565-72.
242. Tao W, Prasanna G, Dimitrijevic S, et al. Endothelin receptor A is expressed and mediates the (Ca²⁺) mobilization of cells in human ciliary smooth muscle, ciliary nonpigmented epithelium, and trabecular meshwork. *Curr Eye Res* 1998;17:31-8.
243. LeVatte TL, Archibald ML, Wang X, Chauhan BC. Increase in endothelin B receptor expression in optic nerve astrocytes in endothelin-1 induced chronic experimental optic neuropathy. *Invest Ophthalmol Vis Sci* 2007;47:3289.
244. Yura T, Fukunaga M, Khan R, et al. Free-radical-generated F₂ isoprostane stimulates cell proliferation and endothelin-1 expression on endothelial cells. *Kidney Int* 1999;56:471-8.
245. Weiss MF, Scivittaro V, Anderson JM. Oxidative stress and increased expression of growth factors in lesions of failed hemodialysis access. *Am J Kidney Dis* 2001;37:970-80.
246. Markewitz BA, Farrukh IS, Chen Y, et al. Regulation of endothelin-1 synthesis in human pulmonary arterial smooth muscle cells. Effects of transforming growth factor-beta and hypoxia. *Cardiovasc Res* 2001;49:200-6.
247. Wang H, Kochevar IE. Involvement of UVB-induced reactive oxygen species in TGF-beta biosynthesis and activation in keratinocytes. *Free Radic Biol Med* 2005;38:890-7.

248. Xu SW, Denton CP, Dashwood MR et al. Endothelin-1 regulation of intracellular adhesion molecule-1 expression in normal and sclerodermal fibroblasts. J Cardiovasc Pharmacol 1998;31(Suppl 1):S545-7.

10. ŽIVOTOPIS

Rođena sam 23. kolovoza 1969. godine u Zagrebu. Nakon završene srednje škole (MIOC) upisala sam Medicinski fakultet Sveučilišta u Zagrebu, gdje sam diplomirala 1994. godine. Specijalizaciju iz Oftalmologije započela sam 1997. godine u Klinici za očne bolesti KB “Sestre milosrdnice” u Zagrebu. Specijalistički ispit položila sam 2000. godine. Od tada radim kao specijalist oftalmolog u Klinici za očne bolesti KB „Sestre milosrdnice”. Uže područje moga rada su bolesti prednjeg segmenta oka.

Aktivno sam sudjelovala na brojnim znanstvenim i stručnim skupovima u zemlji i inozemstvu. Autor sam i koautor 12 radova objavljenih u časopisima koje citira Current Contents, 11 radova koje citiraju ostali indeksi, kao i napisana poglavlja u knjizi.

Član sam Hrvatskog liječničkog zbora, Hrvatskog oftalmološkog društva i Europskog udruženja za kataraktu i refraktivnu kirurgiju.