

Istraživanje čvrstoće fiksacije tetive infraspinatausa ovce transosealnom metodom i metodom dva reda koštanih sidara

Klobučar, Hrvoje

Doctoral thesis / Disertacija

2009

Degree Grantor / Ustanova koja je dodijelila akademski / stručni stupanj: **University of Zagreb, School of Medicine / Sveučilište u Zagrebu, Medicinski fakultet**

Permanent link / Trajna poveznica: <https://um.nsk.hr/um:nbn:hr:105:274735>

Rights / Prava: [In copyright](#)/[Zaštićeno autorskim pravom.](#)

Download date / Datum preuzimanja: **2024-06-26**



Repository / Repozitorij:

[Dr Med - University of Zagreb School of Medicine Digital Repository](#)



**SVEUČILIŠTE U ZAGREBU
MEDICINSKI FAKULTET**

Hrvoje Klobučar

**Istraživanje čvrstoće fiksacije tetive
infraspinata ovce transosealnom
metodom i metodom dva reda
koštanih sidara**

DISERTACIJA



Zagreb, 2009.

**SVEUČILIŠTE U ZAGREBU
MEDICINSKI FAKULTET**

Hrvoje Klobučar

**Istraživanje čvrstoće fiksacije tetive
infraspinatusa ovce transosealnom
metodom i metodom dva reda
koštanih sidara**

DISERTACIJA

Zagreb, 2009.

Disertacija je izrađena u Specijalnoj bolnici za ortopediju i traumatologiju lokomotornog sustava „Akromion“ , dok je istraživanje provedeno u Zavodu za procesno inženjerstvo - Laboratorij za tehnološke operacije, Prehrambeno biotehnološkog fakulteta Sveučilišta u Zagrebu, a u sklopu znanstvenoistraživačkog projekta „Nove metode u dijagnostici i liječenju bolesti i ozljeda ramena“, voditelja i mentora prof.dr.sc. Nikole Čička.

Voditelj rada: prof. dr. sc. Nikola Čičak

Zahvaljujem se;

svojem mentoru, prof.dr.sc. Nikoli Čičku na stručnom vođenju i tehničkoj pomoći pri osmišljanju i provođenju istraživanja te na savjetima u izradi rada,

prof.dr.sc. Draženu Matičiću i njegovom timu na potpori u izradi rada,

prof.dr.sc. Damiru Ježeku, doc.dr. Mladenu Brnčiću, Tomislavu Bosiljkovu i Svenu Karloviću na tehničkoj podršci i stručnoj pomoći u izvođenju istraživanja,

prof.dr.sc. Damiru Semenskom na stručnoj pomoći i korisnim savjetima u pripremi pokusa,

mojoj sestri, Ivi Klobučar-Srbić, prof, na lektoriranju rada,

mojoj obitelji na podršci, strpljenju i razumijevanju.

SADRŽAJ

SADRŽAJ	1
1. POPIS KRATICA.....	3
2. UVOD.....	8
2.1. FUNKCIJSKA ANATOMIJA ROTATORNE MANŠETE RAMENA.....	9
2.2. SINDROM SUBAKROMIJALNOG SRAZA U RAMENU	12
2.3. RUPTURE ROTATORNE MANŠETE RAMENA	13
2.3.1. KLINIČKA SLIKA RUPTURE ROTATORNE MANŠETE.....	14
2.3.2. DIJAGNOSTIČKA OBRADA BOLESNIKA S RUPTUROM ROTATORNE MANŠETE	17
2.4. KLASIFIKACIJE RUPTURA ROTATORNE MANŠETE RAMENA ..	20
2.5. OPERACIJSKE METODE REKONSTRUKCIJE ROTATORNE MANŠETE RAMENA.....	25
2.5.1. OTVORENA REKONSTRUKCIJA ROTATORNE MANŠETE RAMENA.....	26
2.5.2. ARTROSKOPSKE METODE REKONSTRUKCIJE ROTATORNE MANŠETE RAMENA	32
2.5.3. KOMBINIRANE METODE REKONSTRUKCIJE ROTATORNE MANŠETE RAMENA - „MINI-OPEN“	48
2.6. ARTROSKOPSKI ČVORovi I UGRADBENI ŠIVAĆI MATERIJAL .	49
2.6.1. KONCI I KOŠTANA SIDRA.....	50
2.6.2. ARTROSKOPSKI ČVORovi	53
2.7. ANATOMIJA RAMENA OVCE.....	57
2.8. BIOMEHANIČKA ISTRAŽIVANJA REKONSTRUKCIJE ROTATORNE MANŠETE.....	59

2.9. BIOMEHANIČKA ISTRAŽIVANJA ARTROSKOPSKIH ČVOROVA I ŠIVAĆEG MATERIJALA	63
3. CILJ RADA.....	67
4. HIPOTEZA.....	69
5. MATERIJAL I METODE ISTRAŽIVANJA.....	72
5.1. MATERIJAL.....	72
5.2. METODE	73
5.2.1. PRVI DIO ISTRAŽIVANJA.....	73
5.2.2. DRUGI DIO ISTRAŽIVANJA.....	77
5.2.3. TREĆI DIO ISTRAŽIVANJA.....	78
5.3. PLAN RADA U ISTRAŽIVANJU	91
5.4. STATISTIČKE METODE	94
6. REZULTATI.....	95
7. RASPRAVA.....	113
8. ZAKLJUČAK	131
9. SAŽETAK.....	133
10. SUMMARY	136
11. POPIS LITERATURE.....	138
12. ŽIVOTOPIS.....	151

1. POPIS KRATICA

- PDS – polidioxanon, resorptivni sintetski materijal od kojeg je izrađena vrsta konca
- S.C.O.I. – Southern California Orthopaedic Institute
- SMC – Samsung Medical Centre - klizni, okretni artroskopski čvor
- SMC – oznaka grupe u kojoj se postavljaju i testiraju SMC čvorovi
- SAK – Secure Arthroscopic Knot – klizni, okretni artroskopski čvor
- SAK – oznaka ispitivane grupe u kojoj se postavljaju i testiraju SAK čvorovi
- USP – od engleskog; “United States Pharmacopeia” - oznaka je za debljinu kirurškog konca
- KLZ – kliničko zatajenje čvora
- KRZ – krajnje zatajenje čvora
- Iš – širina tetive infraspinatusa neposredno uz hvatište na humerusu
- Id – debljina tetive infraspinatusa neposredno uz hvatište na humerusu
- Hg – promjer glave humerusa
- GK – kontrolna grupa kod koje se ne odvaja tetiva infraspinatusa od hvatišta na humerusu
- G1 – ispitivana grupa kod koje se odvaja tetiva infraspinatusa od njezinog hvatišta na humerusu i potom rekonstruira artroskopskom transosealnom metodom uz korištenje dva koštana sidra

- G2 – grupa u kojoj se odvaja tetiva infraspinatusa od njezinog hvatišta na humerusu i potom rekonstruira metodom postavljanja koštanih sidara u dva reda; jedno sidro postavlja se medijalno, a druga dva lateralno
- P₁ – površina hvatišta tetive infraspinatusa (engl. *footprint*) izmjerena nakon odvajanja tetive od njezinog hvatišta
- P₂ – površina hvatišta tetive infraspinatusa (engl. *footprint*) izmjerena nakon rekonstrukcije tetive infraspinatusa na humerusu i potom kidanja kompleksa tetiva-kost
- KZt – krajnje zatajenje tetive infraspinatusa testirano u kidalici
- Z₁ – sila pri kojoj započinje zatajivanje kompleksa tetiva-kost pri opterećenju u kidalici
- Z₂ – sila pri kojoj završava zatajivanje kompleksa tetiva-kost pri opterećenju u kidalici
- I – razmak koji mjeri plastičnu deformaciju kompleksa tetiva-kost kod opterećenja; započinje opterećivanjem sustava, a završava završetkom zatajivanja kompleksa tetiva-kost
- KRZ_{SAK} – krajnje zatajenje čvora SAK
- KRZ_{SMC} – krajnje zatajenje čvora SMC
- KLZ_{SAK} – kliničko zatajenje čvora SAK
- KLZ_{SMC} – kliničko zatajenje čvora SMC
- I_{SAK(KRZ)} – istežanje SAK-a pri krajnjem zatajenju
- I_{SMC(KRZ)} – istežanje SMC čvora pri krajnjem zatajenju
- G1-Iš – širina tetive infraspinatusa neposredno uz hvatište na humerusu u ispitivanoj grupi artroskopske transosealne metode

- G1-Id - debljina tetive infraspinatusa neposredno uz hvatište na humerusu u ispitivanoj grupi artroskopske transosealne metode
- G1-Hg – promjer glave humerusa u ispitivanoj grupi artroskopske transosealne metode
- G2-Iš - širina tetive infraspinatusa neposredno uz hvatište na humerusu u grupi dva reda koštanih sidara
- G2-Id - debljina tetive infraspinatusa neposredno uz hvatište na humerusu u grupi dva reda koštanih sidara
- G2-Hg - promjer glave humerusa u grupi dva reda koštanih sidara
- GK-Iš - širina tetive infraspinatusa neposredno uz hvatište na humerusu u kontrolnoj grupi
- GK-Id - debljina tetive infraspinatusa neposredno uz hvatište na humerusu u kontrolnoj grupi
- GK-Hg - promjer glave humerusa u kontrolnoj grupi
- G1-P₁ - površina hvatišta tetive infraspinatusa (engl. *footprint*) izmjerena nakon odvajanja tetive s njezinog hvatišta u ispitivanoj grupi artroskopske transosealne metode
- G2-P₁ - površina hvatišta tetive infraspinatusa (engl. *footprint*) izmjerena nakon odvajanja tetive s njezinog hvatišta u grupi dva reda koštanih sidara
- GK-P₁ - površina hvatišta tetive infraspinatusa (engl. *footprint*) izmjerena nakon odvajanja tetive s njezinog hvatišta u kontrolnoj grupi
- G1-P₂ - površina hvatišta tetive infraspinatusa (engl. *footprint*) izmjerena nakon rekonstrukcije tetive infraspinatusa na humerusu, potom

- kidanja kompleksa tetiva-kost u ispitivanoj grupi artroskopske transosealne metode
- G2-P₂ - površina hvatišta tetive infraspinatausa (engl. *footprint*) izmjerena nakon rekonstrukcije tetive infraspinatausa na humerusu, potom kidanja kompleksa tetiva-kost u grupi dva reda koštanih sidara
- GK-P₂ - površina hvatišta tetive infraspinatausa (engl. *footprint*) izmjerena nakon rekonstrukcije tetive infraspinatausa na humerusu, potom kidanja kompleksa tetiva-kost u kontrolnoj grupi
- G1-Z₁ – sila pri kojoj započinje zatajivanje kompleksa tetiva-kost pri opterećenju u kidalici u ispitivanoj grupi artroskopske transosealne metode
- G2-Z₁ - sila pri kojoj započinje zatajivanje kompleksa tetiva-kost pri opterećenju u kidalici u grupi dva reda koštanih sidara
- GK-Z₁ – sila pri kojoj započinje zatajivanje kompleksa tetiva-kost pri opterećenju u kidalici u kontrolnoj grupi
- G1-Z₂ – sila pri kojoj završava zatajivanje kompleksa tetiva-kost pri opterećenju u kidalici u ispitivanoj grupi artroskopske transosealne metode
- G2-Z₂ - sila pri kojoj završava zatajivanje kompleksa tetiva-kost pri opterećenju u kidalici u grupi dva reda koštanih sidara
- GK-Z₂ - sila pri kojoj završava zatajivanje kompleksa tetiva-kost pri opterećenju u kidalici u kontrolnoj grupi
- G1-KZt – krajnje zatajenje tetive infraspinatausa testirano u kidalici u ispitivanoj grupi artroskopske transosealne metode

G2-KZt - krajnje zatajenje tetive infraspinata testirano u kidalici u grupi dva reda koštanih sidara

GK-KZt – krajnje zatajenje tetive infraspinata testirano u kidalici u kontrolnoj grupi

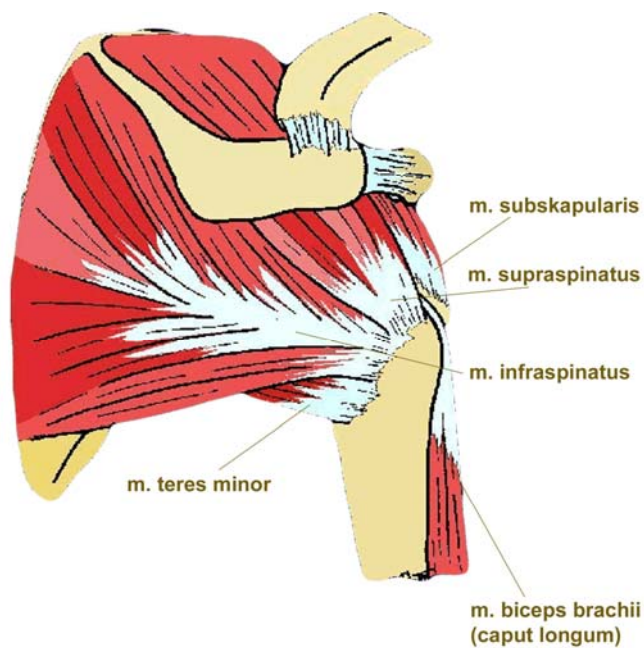
G1-I - razmak koji mjeri plastičnu deformaciju kompleksa tetiva-kost kod opterećenja; započinje opterećivanjem sustava, a završava završetkom zatajivanja kompleksa tetiva-kost u ispitivanoj grupi artroskopske transosealne metode

G2-I - razmak koji mjeri plastičnu deformaciju kompleksa tetiva-kost kod opterećenja; započinje opterećivanjem sustava, a završava završetkom zatajivanja kompleksa tetiva-kost u grupi dva reda koštanih sidara

GK-I - razmak koji mjeri plastičnu deformaciju kompleksa tetiva-kost kod opterećenja; započinje opterećivanjem sustava, a završava završetkom zatajivanja kompleksa tetiva-kost u kontrolnoj grupi

2. UVOD

Rotatorna manšeta ramenoga zgloba je najvažnija funkcionalna struktura ramena. Sačinjavaju ju tetive mišića subskapularisa, supraspinatusa, infraspinatusa i teres minora (slika 2-1). Osnovna joj je funkcija dinamička stabilizacija glave humerusa pri pokretima ruke i formiranje hipomohliona pri kontrakcijama deltoidnog mišića ramena. Osim za pokretanje ruke i stabilizaciju ramena, hvatišta tetiva rotatorne manšete važna su za krvnu opskrbu koštane strukture proksimalnog humerusa. [1-5]



Slika 2-1. Anatomija rotatorne manšete desnoga ramena prikazana sa stražnje i lateralne strane ramena.

Iako rotatornu manšetu sačinjavaju pojedinačni mišići niti kojih se mogu dobro razlikovati u površinskim slojevima, duboki slojevi tetivnih niti povezani su međusobno čineći jednu cjelinu. [6]

2.1. FUNKCIJSKA ANATOMIJA ROTATORNE MANŠETE RAMENA

Mišić supraspinatus (slika 2-1) najaktivniji je mišić rotatorne manšete.

Leži u fosi supraspinati skapule s medijalnog dijela koje i polazi. Prednji dio mišića je snažniji i voluminozniji, pa je prilikom njegove aktivnosti na prednjem dijelu tetive supraspinatusa izraženo i veće naprezanje, što može objasniti zašto rupture ove tetive započinju upravo na tom dijelu.^[2] Tetiva supraspinatusa spaja se s nitima mišića infraspinatusa straga i dijelom korakohumeralnog ligamenta u prednjem dijelu. Niti ovoga ligamenta nalaze se s artikularne strane tetive supraspinatusa, križajući njezine niti gotovo okomito u smjeru prema tetivi infraspinatusa, tvoreći pritom luk koji se uočava pri artroskopskom pogledu iz zglobnoga prostora. Tetiva supraspinatusa hvata se na velikom tuberkulu humerusa u području koje se zbog svojega karakterističnog oblika naziva *footprint* (engl.: *footprint* = otisak stopala). Supraskapularni živac inervira mišić supraspinatus, a glavnu krvnu opskrbu osigurava supraskapularna arterija. Živac prolazi kroz incizuru skapule ispod transverzalnog skapularnog ligamenta, a arterija prolazi iznad ligamenta. Zajedno ulaze u mišić blizu njegovog srednjeg dijela, a medijalni dio supraspinatusa prima krvnu opskrbu i od ogranaka dorzalne skapularne arterije.^[7, 8] Područje hvatišta tetive supraspinatusa je relativno avaskularno, točnije krvna opskrba je najslabija u prednjem dijelu tetive s artikularne strane. Velik dio krvne opskrbe tetive u tom području odvija se putem periostalnih kolateralnih žila, te preko subakromijalne burze.^[2] Mišić supraspinatus je aktivan u svim kretnjama koje uključuju elevaciju ruke.

Najsnažniji je u položaju od 30° elevacije, a zajedno s ostalim mišićima rotatorne manšete provodi stabilizaciju lopatice.

Mišić infraspinatus (slika 2-1) je drugi po aktivnosti važan mišić rotatorne manšete. Polazi s medijalne tri četvrtine fose infraspinate, i donje strane spine skapule, te s fascije infraspinate i međumišićne pregrade koja ga odjeljuje od mišića teres minor. Tetiva mu završava na hvatištu sa stražnje strane velikog tuberkula humerusa i spaja se s tetivama supraspinatusa i teres minor.^[8] Infraspinatus je najvažniji vanjski rotator ramena, koji ukupnoj vanjskoj rotaciji ramena pridonosi s oko 60%. Ovisno o položaju ruke, infraspinatus ima različite funkcije; u položaju unutarnje rotacije infraspinatus je važan stražnji stabilizator, a u položaju ruke u abdukciji i vanjskoj rotaciji sprječava prednju subluksaciju.^[7] Inervira ga supraskapularni živac nakon što prođe kroz spinoglenoidalni utor, koji može biti nadsvođen spinoglenoidalnim ligamentom. Krvna opskrba mišiću dolazi od dvije velike krvne žile koje se odvajaju od supraskapularne arterije, iako ga često opskrbljuje i subskapularna arterija preko svoje dorzalne ili cirkumfleksne skapularne arterije.^[7]

Mišić subskapularis (slika 2-1) nalazi se u prednjem dijelu ramena, polazi iz subskapularne fose lopatice i tetivno završava na malom tuberkulu humerusa sa 60% kranijalnoga dijela tetive. Distalnih 40% tetive subskapularisa hvata se ispod malog tuberkula.^[9] Ovu granicu u lateralnom dijelu mišića markira položaj prednjih humeralnih cirkumfleksnih žila, dok se distalno i ispod mišića provlače aksilarni živac i stražnja cirkumfleksna humeralna arterija. Funkcija mišića subskapularisa je stabilizacija glave

humerusa, pasivna prevencija prednje subluksacije, depresija glave humerusa pri funkciji deltoideusa i supraspinatusa, te vanjska rotacija humerusa. Inerviraju ga subskapularni živci, a krvnu opskrbu dobiva putem subskapularne arterije, dijelom preko prednje cirkumfleksne humeralne arterije te dijelom od gornje subskapularne arterije (Huelke).^[7]

Mišić teres minor (slika 2-1) malen je mišić priljubljen uz donji rub mišića infraspinatusa, te se zajedno s njegovom tetivom hvata na fasetu stražnjega dijela velikoga tuberkuluma humerusa. Duboki sloj tetive teres minora čvrsto je prirasao uz zglobnu čahuru.^[8] Mišić pridonosi 45% ukupnoj vanjskoj rotaciji ramena i funkcionira kao dinamički stabilizator sprječavajući prednju subluksaciju ramena. Inervira ga aksilarni živac, a krvnu opskrbu mogu mu osiguravati različite krvne žile u regiji, no najstalniji su ogranci stražnje cirkumfleksne skapularne arterije.^[7]

Tetiva duge glave mišića bicepsa (slika 2-1) svojom funkcijom sudjeluje u aktivnosti rotatorne manšete. Ulazi u zglobni prostor kroz procjep između tetiva supraspinatusa i subskapularisa koji se naziva rotatornim intervalom. Tetiva duge glave bicepsa hvata se na gornjem rubu glenoida na tuberkulum supraglenoidale, ulazeći pritom u sastav gornjega dijela glenohumeralnoga labruma. Sudjeluje u stabilizaciji glave humerusa, a osobito sudjeluje u vođenju glave humerusa pri rotacijama u položaju elevacije, i to tako da intertuberkularni žlijeb funkcionira kao svojevrsna tračnica.^[2]

Funkcija rotatorne manšete u cjelosti je višestruka. Svi mišići zajedno povlače glavu humerusa u glenoid čineći efekt *konkavitetne kompresije* čime

stvaraju hipomohlion u kretnjama cijele ruke. Mišići osiguravaju međusobni *balans* u kojem svaka aktivnost pojedinih mišića ili dijelova mišića dovodeći ruku u određen položaj može promijeniti smjer i vrstu djelovanja drugih mišića ili njihovih pojedinih dijelova. Na taj način neki mišići, ovisno o svojem položaju, mogu imati potpuno različitu funkciju u različitim položajima ruke. Pojedinačnim djelovanjem mišića koji sačinjavaju rotatornu manšetu postiže se rotacija humerusa u odnosu na lopaticu.^[2]

2.2. SINDROM SUBAKROMIJALNOGA SRAZA U RAMENU

Rotatorna manšeta nalazi se svojim konveksnim, kranijalnim dijelom u procjepu između koštanih dijelova akromiona skapule i velikoga tuberkula humerusa, te je upravo ovaj dio rotatorne manšete tijekom života i u situacijama intenzivnijeg i dugotrajnoga rada rukom iznad razine ramena, u stalnom položaju kompresije i traumatiziranja u odnosu na prednji rub akromiona i korakoakromijalni ligament.^[1, 2, 10] Takva opetovana mikrooštećenja dovode do upale i ožiljavanja s fibrokartilaginoznim promjenama u području kritične zone, tj. u onom području tetive supraspinatusa koje je najslabije opskrbljeno krvlju i izloženo najvećem opterećenju. Sindrom prenaprezanja, koji se očituje bolovima prilikom podizanja ruke u razinu i iznad razine ramena, naziva se i sindromom subakromijalnog sraza.^[2] Neer je opisao tri stadija subakromijalnog sraza: reverzibilni edem i hemoragija, razvoj fibroze i tendinitisa te sklerozacija velikog tuberkula i prednjeg ruba akromiona s rupturom rotatorne manšete.

Neoperacijski pristup temelji se na izbjegavanju iritacijskih podražaja, rada rukom iznad glave, primjeni protuupalnih lijekova i vježbi istezanja mišića rotatorne manšete. Operacijsko liječenje provodi se nakon neuspjeha šestomjesečnog neoperacijskog tretmana, a temelji se na otvorenoj ili artroskopskoj resekciji prednjeg dijela akromiona i korakoakromijalnog ligamenta. Cilj zahvata je povećati subakromijalni prostor i spriječiti oštećenje rotatorne manšete. ^[11]

2.3. RUPTURE ROTATORNE MANŠETE RAMENA

Struktura rotatorne manšete vrlo je čvrsta. Smatra se da se prilikom normalnih dnevnih aktivnosti preko ovih tetiva prenosi približno 140 N do 200 N. Maksimalno opterećenje koje intaktna tetiva rotatorne manšete osoba starije dobi može podnijeti iznosi 600 N do 800 N.

Rotatorna manšeta može rupturirati nakon traumatskog događaja u ljudi srednje i starije životne dobi, no najčešće pri tom postoji intrinzično oštećenje tkiva tetive. Najčešće je zahvaćena tetiva supraspinatusa.^[10, 12] Iako tetiva može oslabiti uslijed upale ili primjene kortikosterodnih pripravaka, kidanje tetivnoga tkiva najčešće uzrokuju degenerativna oštećenja, česta kod starije populacije. Starenjem dolazi do promjena u strukturi tetivnog tkiva koje gubi svoju očekivanu orijentaciju i paralelizam kolagenih niti. Pojedini dijelovi tetivnog tkiva postaju granulirani, gelatinozni i edematozni s gubitkom kolagenog materijala. Pojavljuje se fibrovaskularna hiperplazija, kolagen tipa II zamjenjuje kolagen tipa III, što znatno mijenja tetivnu čvrstoću i smanjuje

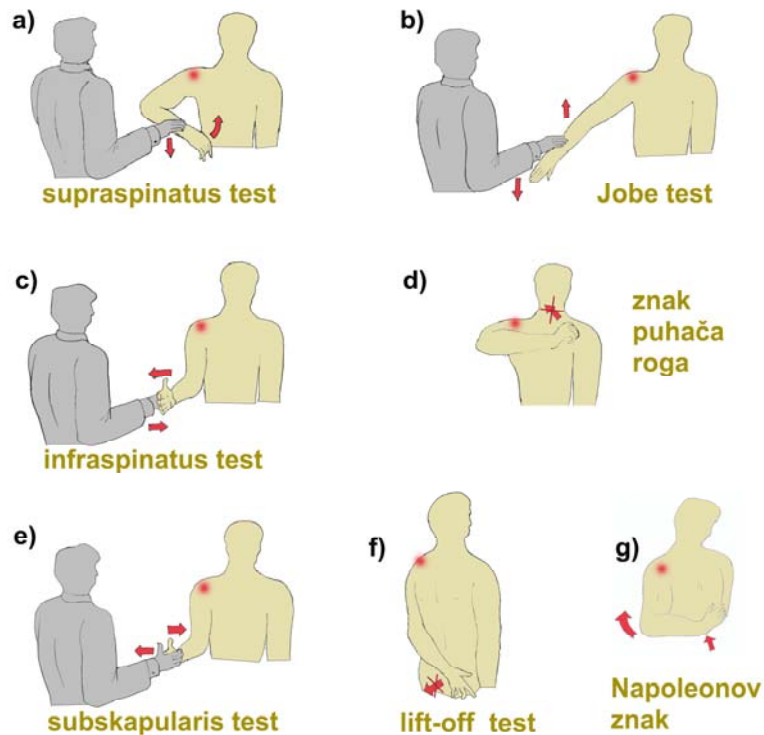
otpornost pucanju. Tetivno tkivo puca u regiji gdje je najslabije i gdje je naprezanje na tkivu najveće – u kritičnoj zoni, tj. prednjem dijelu hvatišta tetive supraspinatusa. Oštećenje dijelova tetive dovodi do povećanog opterećenja na rubovima rupturiranog tkiva, što opet dovodi do novog kidanja i pojave tzv zipp-fenomena, tj. širenja rupture tetive. Puknuto tkivo više ne može izdržati opterećenje, pa smanjuje snagu ruke i dovodi do hipotrofije mišića. Istovremeno, oštećuje se krvna opskrba tetivnog tkiva na mjestu rupture pa se u slabije prokrvljenom području javljaju histološke distrofičke promjene. Konačno, ruptura tetive izlaže oštećeno područje djelovanju litičkih enzima zglobne tekućine koji smanjuju tendenciju nastanka hematoma na mjestu oštećenja, a time i mogućnost normalnog cijeljenja.^[2, 13]

Smatra se da je incidencija pojavljivanja ruptura rotatorne manšete u osoba starijih od 50 godina 50%, a nakon 80-te godine čak i 80%. No smatra se da manje od 40% osoba koje imaju bolove u ramenu nakon 70-te godine života doista traže medicinsku pomoć.^[2]

2.3.1. KLINIČKA SLIKA RUPTURE ROTATORNE MANŠETE

Klinička slika ruptore rotatorne manšete očituje se bolovima i otežanim pokretanjem ruke, a osobito slabošću prilikom rada rukom u povišenom položaju. Kod djelomičnih puknuća tetive često je prisutna upalna reakcija tkiva i javlja se kontraktura ramena. Bol se javlja prilikom podizanja ruke, a osobito između 60° i 140° elevacije ruke. Prilikom kliničkog pregleda mogu se čuti krepitacije u ramenu. Kliničkim testovima (slika 2-2) potvrđuje se puknuće

pojedinih dijelova rotatorne manšete, a svi se temelje na slabosti određenih mišića tetiva kojih je oštećena.



Slika 2-2. Klinički testovi za dijagnosticiranje rupture pojedinih dijelova rotatorne manšete. Sivom bojom označen je ispitivač, a žutom ispitanik. Crvenom točkom označeno je oštećeno rame, a crvenim strelicama smjer pomicanja ruke pri izvođenju pojedinog testa (objašnjenje u tekstu).

Test supraspinatusa izvodi se s rukom u srednjem položaju, s nadlakticom položenom u ravnini lopatice i s fleksijom u laktu. Izražena je slabost ruke pri ispitivačevom pritisku na podlakticu.

Jobe test ispituje snagu supraspinatusa. S položajem nadlaktice i podlaktice u ravnini skapule i uz unutarnju rotaciju ruke, izražena je slabost ruke prilikom ispitivačevog pritiska na podlakticu.

Test infraspinatusa izvodi se s nadlakticom u adukciji i laktom u fleksiji od 90°. Pritiskom ispitivačeve ruke na podlakticu ispitanika u smjeru unutarnje rotacije uz otpor ispitanika uočava se znatnije slabija snaga u odnosu na suprotnu stranu.

Znak puhača roga prisutan je kad ispitanik iz položaja fleksije i abdukcije nadlaktice uz unutarnju rotaciju ramena ne može izvesti vanjsku rotaciju ramena. Ovaj test ispituje funkciju mišića teres minor.

Test subskapularisa izvodi se s nadlakticom u adukciji i laktom u fleksiji od 90°. Pri pritisku ispitivačeve ruke na podlakticu ispitanika u smjeru vanjske rotacije uz ispitanikov otpor, uočava se znatnije slabija snaga u odnosu na suprotnu stranu.

Napoleonov znak također ispituje funkciju mišića subskapularisa. Nadlaktica ispitanika je u adukciji i blagoj fleksiji, lakat u fleksiji od 90°, a dlan šake prati smjer podlaktice i pritišće trbuh ispitanika. Ako pri izvođenju ovog testa dođe do fleksije u ručnom zglobu ili pomicanja lakta prema straga, test je pozitivan.

Lift-off test je pozitivan ako ispitanikovu ruku naslonjenu na njegov sakrum ispitivač odmakne od tijela, a ispitanik je potom u tom položaju ne može zadržati. Test ukazuje na leziju gornjeg ruba subskapularnog mišića.

Nakon kliničkog pregleda radnu dijagnozu valja potvrditi ultrazvučnim pregledom ili magnetnom rezonancijom ramena (slika 2-3, 2-4).^[1, 14]

2.3.2. DIJAGNOSTIČKA OBRADA BOLESNIKA S RUPTUROM ROTATORNE

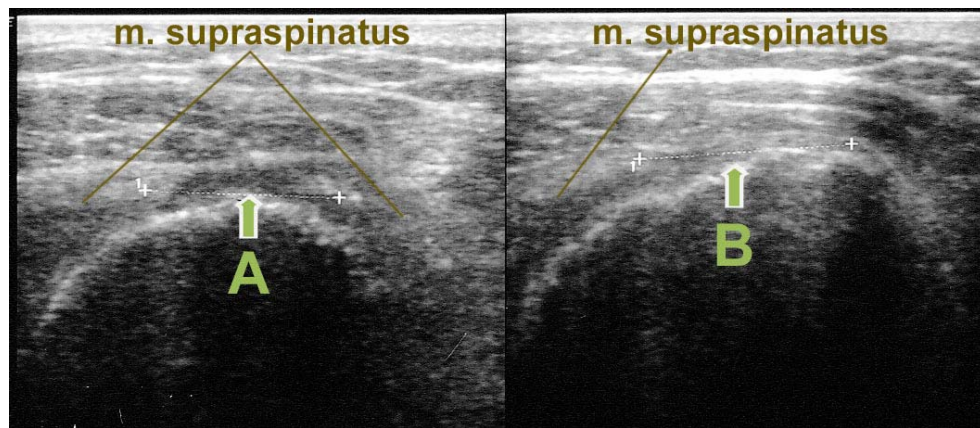
MANŠETE

Standardnom radiološkom obradom ne možemo prikazati oštećenja tetiva rotatorne manšete. Međutim, uvidom u koštane strukture mogu se primijetiti indirektni znakovi rupture rotatorne manšete. Jedan od najsigurnijih znakova rupture je kranijalni pomak glave humerusa sa suženjem subakromijalnog prostora. Za tu svrhu potrebno je napraviti rentgensku glenohumeralnu AP projekciju ramena (tzv. pravi AP). Na snimci se može uočiti sklerozacija koštane strukture na velikom tuberkulu, ili na donjem rubu akromiona. Koštanu prominanciju akromiona, ili osificirani korakoakromijalni ligament može se vidjeti na rentgenskoj AP projekciji ramena s nagnućem cijevi rtg uređaja za 30° prema kaudalno. Zakrivljeni oblik akromiona najbolje će se uočiti na skapulolateralnoj rtg projekciji ramena. Akromion s kljunastim zakrivljenjem prema distalno može znatno suziti subakromijalni prostor i dovesti do razvoja sindroma subakromijalnog sraza u ramenu. Standardno valja načiniti i aksilarnu rtg projekciju ramena, kako bi se isključila eventualno nastala koštana oštećenja na tuberkulima humerusa i isključila prisutnost os akromijale (nesraštanje pojedinih jezgara osifikacije u području akromiona).^[2]

Oštećeno meko tkivo tetiva rotatorne manšete može se optimalno prikazati ultrazvučnim prikazom ili magnetnom rezonancom.

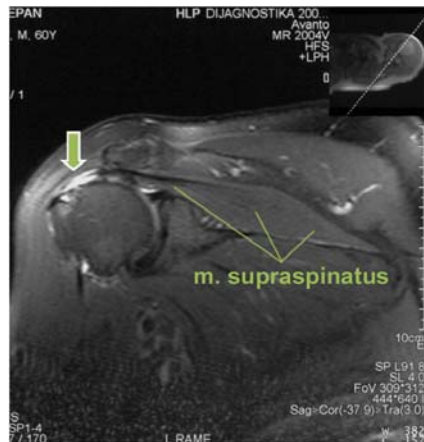
Ultrazvučno se na poprečnom i uzdužnom presjeku mogu prikazati sve tetive rotatorne manšete (slika 2-3). Može se napraviti i statički i dinamički ultrazvučni pregled ramena, ovisno o tome pomičemo li rame prilikom pregleda ili ne. Glavni pokazatelji postojanja rupture su: neprikazivanje

rotatorne manšete, prekid u kontinuitetu rotatorne manšete, žarišno neprikazivanje rotatorne manšete i nenormalna ehogena struktura tetive. Sporedni ultrazvučni pokazatelji rupture rotatorne manšete su: prisutnost intraartikularnog ili ekstraartikularnog izljeva, konkavna struktura subdeltoidne burze, znak nepokrivene hrskavice, nepravilnost površine velikog tuberkula humerusa ili povišen položaj glave humerusa.^[15]



Slika 2-3. Ultrazvučni prikaz rupture tetive supraspinatusa (strelica) ; A – transverzalni presjek, B - longitudinalni presjek.

Magnetnom rezonancom mogu se istovremeno prikazati i ostala tkiva u području ramena i u njegovoj okolini (slika 2-4). Prikazuje se postojanje tendinitisa, izljeva, djelomičnog ili potpunog puknuća tetive, retrakcije tetive te stanja i eventualne masne infiltracije mišićnog tkiva, nastale kao posljedica njegove relativne inaktivnosti zbog rupture tetive. Također, djelomično i ograničeno može se prikazati koštana struktura proksimalnog humerusa.^[14]



Slika 2-4. Prikaz ruptur tetive supraspinatusa (strelica) magnetnom rezonancom.

Ako se pravovremeno ne postavi klinička dijagnoza ili se pak ne provede operacijsko liječenje, rascijep u strukturi tetivnog tkiva postupno se širi dovodeći konačno do kranijalne migracije glave humerusa s razvojem artropatije ramena.^[16] Razlozi su to zbog kojih su vrlo često potrebni zahvati na oštećenom tetivnom tkivu, a pred operatera se postavlja zahtjev rekonstrukcije rupturirane manšete (jedne ili više tetiva) sa sigurnom, čvrstom fiksacijom koja će omogućiti brzu mobilizaciju ramena i ruke, dozvoljavajući tako i brz oporavak bolesnika uz minimalnu mogućnost rerupture rekonstruirane rotatorne manšete ili rupturirane fiksacijskog materijala u neposrednom rehabilitacijskom razdoblju.^[17, 18] Na uspjeh operacijskog zahvata utječu brojni čimbenici: dob bolesnika, veličina ruptur tetive, kvaliteta tetivne strukture, te vrsta i način izvođenja operacijskog zahvata.^[19] U prvih 12 tjedana nakon operacije važno je zaštititi rekonstruirano tkivo i omogućiti cijeljenje.^[20] Da bi se postigla što bolja i primarno čvršća fiksacija potrebno se koristiti operacijskim implantatima i koncima s primarno visokom čvrstoćom i otpornošću na kidanje, te takvom operativnom tehnikom fiksacije

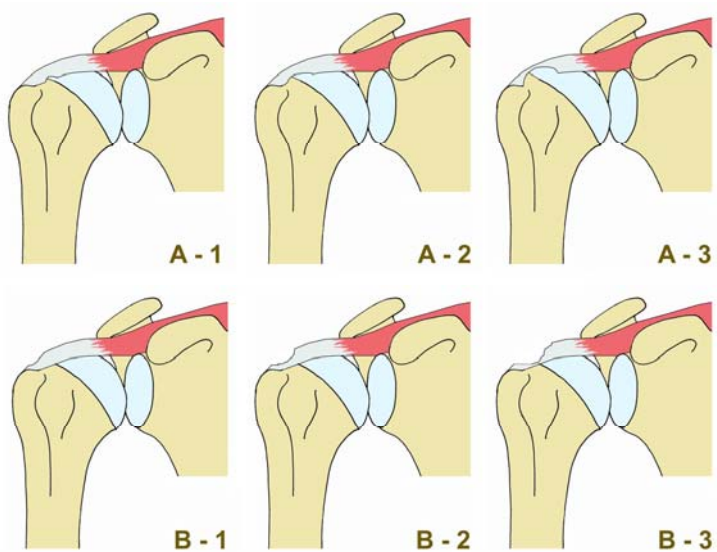
koja osigurava maksimalno moguć kontakt rekonstruiranog tkiva na ležištu za kost (radi boljeg cijeljenja), te šivanje tetive i vezanje konaca na način koji daje najveću moguću primarnu čvrstoću i otpornost na pucanje ili proklizavanje šavova i čvorova.^[12]

2.4. KLASIFIKACIJE RUPTURA ROTATORNE MANŠETE RAMENA

Radi standardiziranja načina fiksacije postoje brojne klasifikacije vrsta i veličina rupture. One mogu biti prijeoperacijske (na temelju kliničkog, ultrazvučnog i magnetnorezonancijskog nalaza) ili intraoperacijske – postavljene na temelju artroskopskog nalaza. Praktično su važne klasifikacije veličine rupture – obzirom na broj i lokalizaciju puknutih tetiva (Patte, Habermeyer, Snyder-SCOI, Bateman).^[21] Najčešće je korištena Cofieldova podjela na male, srednje velike (<3 cm), velike (3-5 cm) i masivne rupture (> 5cm). Sličnu podjelu napravio je i Bateman koji klasificira rupturu prema veličini ali nakon debridementa rubova puknute tetive. U kliničkoj praksi često se koristi klasifikacija obzirom na veličinu retrakcije ostatka tetive (Patte-Bernageau), oblika rupture (Ellman i Gartsman) i mobilnosti rupturiranog ostatka tetive.^[21, 22]

Osnovna je podjela ruptura rotatorne manšete na kompletne (puknuće cijele debljine tetive) i parcijalne rupturu. Kod parcijalnih ruptura puknuo je samo dio tetive rotatorne manšete. Prema Ellmanovoj klasifikaciji (slika 2-5) parcijalne rupturu dijele se na tri stupnja; kod 1. stupnja oštećeno je manje od $\frac{1}{4}$ debljine tetive (< 3mm). Rupturu 2. stupnja zahvaćaju < $\frac{1}{2}$ debljine cijele

tetive (3-6 mm), a parcijalne rupture 3. stupnja zahvaćaju $> \frac{1}{2}$ debljine cijele tetive ($> 6\text{mm}$). Prema mjestu u tetivi gdje se parcijalna puknuća dešavaju, razlikujemo artikularna puknuća, intrasubstancijske rupture i oštećenja na burzalnoj strani tetive.



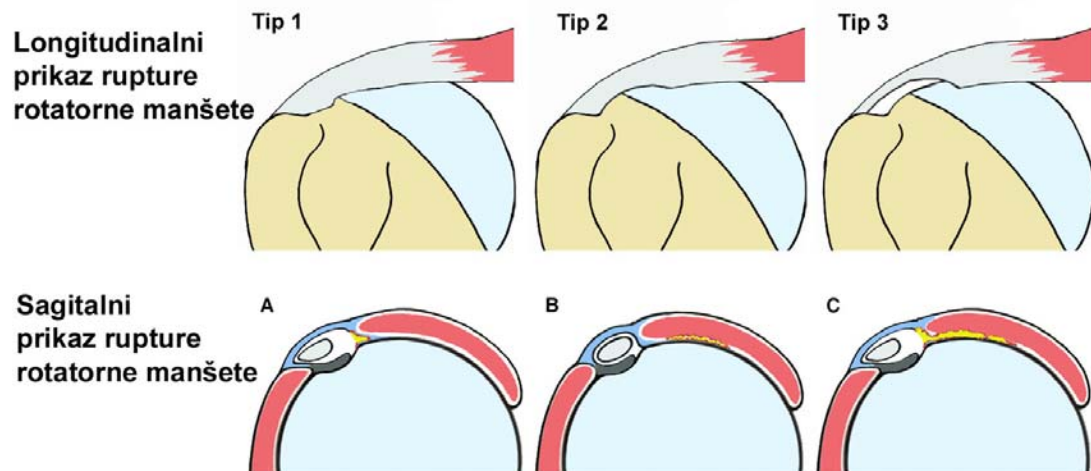
Slika 2-5. Parcijalne rupture rotatorne manšete – podjela po Ellmanu. A – rupture s artikularne strane, B – rupture s burzalne strane. Broj označava stupanj rupture (1. stupanj - ruptura $<$ od

$\frac{1}{4}$ debljine tetive ($< 3\text{mm}$), 2. stupanj – ruptura $< \frac{1}{2}$ debljine tetive (3-6 mm), 3. stupanj - ruptura $> \frac{1}{2}$ debljine tetive ($> 6\text{mm}$))

Habermeyer predlaže klasifikaciju parcijalnih artikularnih ruptura rotatorne manšete na temelju intraartikularnog nalaza promatrajući proširenost puknutog dijela tetive u dvije ravnine; sagitalnoj i frontalnoj (slika 2-6).

Patte je predstavio vrlo opsežnu klasifikaciju ruptura rotatorne manšete na temelju pet ključnih elemenata za procjenu: veličina rupture (tablica 2-1),

topografska lokalizacija rupture u sagitalnoj ravnini (slika 2-7), topografska lokalizacija rupture u frontalnoj ravnini (slika 2-8), kvaliteta trofike mišića rupturirane tetive te prema stanju tetive duge glave bicepsa nadlaktice.

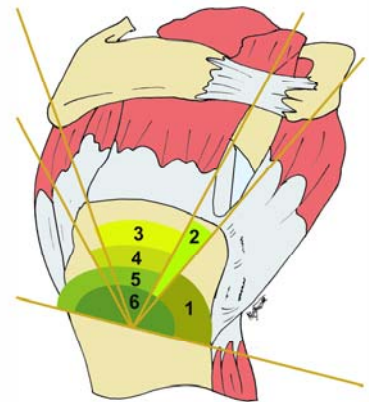


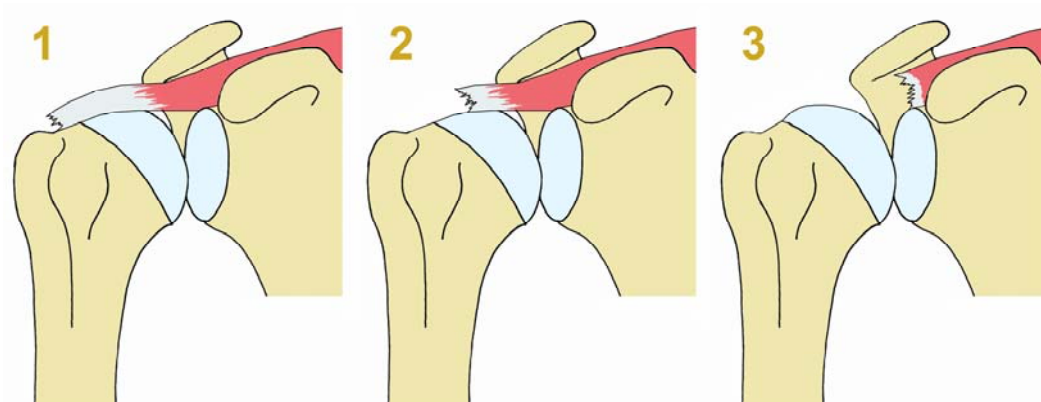
Slika 2-6. Klasifikacija parcijalnih artikularnih ruptura rotatorne manšete prema Habermeyeru. a) Longitudinalna ekstenzija ruptur u frontalnoj ravnini; tip 1 – mala ruptura na prijelazu hrskavice u kost, tip 2 – proširenje ruptur tetive na hvatištu sve do središnjeg dijela *footprint*, tip 3 – proširenje ruptur prema velikom tuberkulu. b) Sagitalna ekstenzija ruptur artikularne strane rotatorne manšete; tip A – ruptura korakohumeralnog ligamenta koja se nastavlja u medijalni rub tetive supraspinatusa, tip B – izolirana ruptura srpastog središnjeg dijela tetive supraspinatusa, tip C – ruptura polazi s lateralnog dijela kolature bicepsa, širi se na medijalni i prednji dio supraspinatusa i nastavlja prema središnjem srpolikom dijelu tetive supraspinatusa.

Oznaka	Karakteristike ruptur tetive
Grupa I	Parcijalne ili potpune ruptur promjera manjeg od 1 cm na hvatištu za kost
	la Duboke, parcijalne ruptur
	lb Površne ruptur
	lc Male potpune ruptur
Grupa II	Potpune ruptur cijelog supraspinatusa
Grupa III	Potpune ruptur koje zahvaćaju više od jedne tetive
Grupa IV	Masivne ruptur sa sekundarnom artropatijom

Tablica 2-1. Klasifikacija veličine ruptur rotatorne manšete prema Patteu.

Slika 2-7. Klasifikacija ruptur rotatorne manšete prema Patte-u – u sagitalnoj ravnini. 1- izolirana ruptur tetive subskapularisa, 2 - izolirane lezije u zoni korakohumeralnog ligamenta, 3 – izolirane ruptur supraspinatusa (ako su udružene s 2 – nazivaju se superiornim defektom, a ako je pridružena i lezija 1- nazivaju se anterosuperiornim defektom), 4 – lezija supraspinatusa i ½ infraspinatusa, 5 – lezija supraspinatusa i cijelog infraspinatusa, 6 – ruptur subskapularisa, supraspinatusa i infraspinatusa, često uz pridruženu artropatiju ramena.

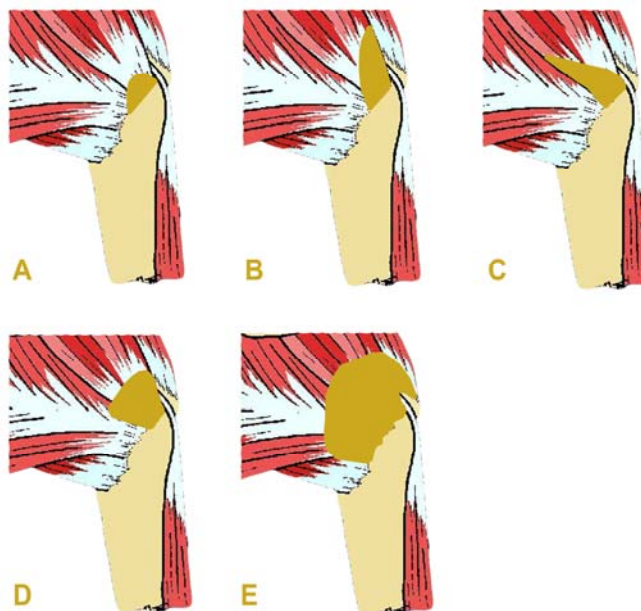




Slika 2-8. Klasifikacija retrakcije rupturirane rotatorne manšete prema Patte-u – u frontalnoj ravnini. Stadij 1- retrakcija tetive na razini hvatišta tetive, stadij 2 – retrakcija tetive na razini glave humerusa, stadij 3 – retrakcija rupturirane tetive na razinu glenoida.

Ellman i Gartsman klasificirali su rupture rotatorne manšete prema obliku puknuća tetive: srpolike rupture, rupture trokutastog oblika (u obliku slova „L“ ili naopakog slova „L“), trapezoidne te masivne rupture (slika 2-9).

Slika 2-9. Klasifikacija oblika ruptura rotatorne manšete prema Ellmanu i Gartsmanu; A – srpolika ruptura, B – ruptura u obliku obrnutog slova „L“, C – ruptura u obliku slova „L“, D – trapezoidna ruptura, E – masivna ruptura.



2.5. OPERACIJSKE METODE REKONSTRUKCIJE ROTATORNE MANŠETE RAMENA

Operateru na raspolaganju stoje dvije grupe operacijskih metoda rekonstrukcije tetive: otvoreni operacijski zahvati i artroskopske metode. Otvorene operacije tehnički su manje zahtjevne, imaju bržu krivulju učenja operatera, ali daju slabiji pregled i pristup tkivu rotatorne manšete, te uvjetuju nešto duži rehabilitacijski tijek zbog cijeljenja tkiva kroz koja se pristupalo na mjesto puknuća tetiva. Standardno se izvode metode šivanja rupturirane tetive i fiksacije za kost koncima provučenim kroz tunele probušene u regiji velikog tuberkula. Šavovi koji se na taj način postavljaju nazivaju se intraosealnim šavovima. Konstrukcije tetiva-šav-kost dozvoljavaju optimalni kontakt tetive i kosti u regiji prirodnog tetivnog hvatišta (tzv. engl. „footprint“ – otisak stopala) stvarajući uvjete za optimalno cijeljenje rekonstruirane tetive uz kost.^[2, 23, 24]

Kod velikih, masivnih ruptura sa zahvaćenošću većeg broja tetiva i kada primarno rekonstrukcija tetive nije moguća izvode se transferi tetiva mišića o okolici ramena (m. pectoralis major, m. trapezius, m. latissimus dorsi).^[25, 26]

Artroskopski zahvati rekonstrukcije tetiva rupturirale rotatorne manšete zahtijevaju bolju tehnološku opremljenost operacijskog tima, dulja je krivulja učenja operatera i trajanje operacijskog zahvata. Međutim, bolji je prikaz oštećenog tkiva, veća je mogućnost mobilizacije krajeva oštećene tetive, a brži je i rehabilitacijski tijek i oporavak bolesnika. U postupku artroskopske

fiksacije oštećene tetive moraju se koristiti koštana sidra, odnosno implantati pomoću kojih se minimalno invazivnim pristupom izvodi fiksacija tkiva tetive uz kost.

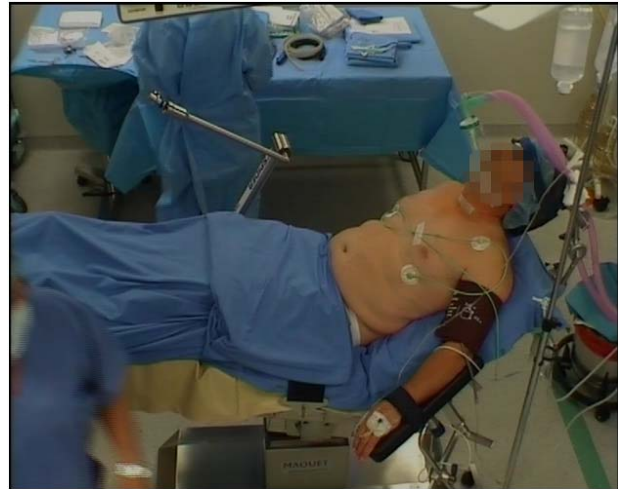2.5.1. OTVORENA REKONSTRUKCIJA ROTATORNE MANŠETE RAMENA

Iako je i kod otvorenih metoda rekonstrukcije rotatorne manšete moguće koristiti metode fiksacije pomoću koštanih sidara, standardna otvorena metoda temelji se na provlačenju konaca kroz tunele kreirane u velikom tuberkulu i fiksaciji mobiliziranih rubova puknute tetive tako postavljenim intraosealnim šavima.^[2, 24] Uza sve nedostatke koje otvoreni zahvat ima, zlatni standard u rekonstrukciji tetive na njezinu hvatištu (engl. *footprint*) i dalje je tehnika šivanja intraosealnim šavima. Transosealna metoda (metoda intraosealnih šavova) čvrsto priljubljuje tetivu uz koštano hvatište. Konac pritišće na tetivu većom površinom, a ne isključivo na mjestu čvora, a naprezanje se prenosi i na koštano tkivo. S formiranjem više transosealnih tunela opterećenje se raspodjeljuje, a površina kontakta tetive i kosti se povećava. Čvor se pritom postavlja iznad koštanog dijela, smanjujući na taj način strangulaciju tkiva, no uz zadržavanje optimalnog tlaka preko cijele tetive. Transosealna metoda je stabilnija i dozvoljava manju količinu gibanja tetive prema koštanom hvatištu u odnosu na metode s koštanim sidrima.^[27]

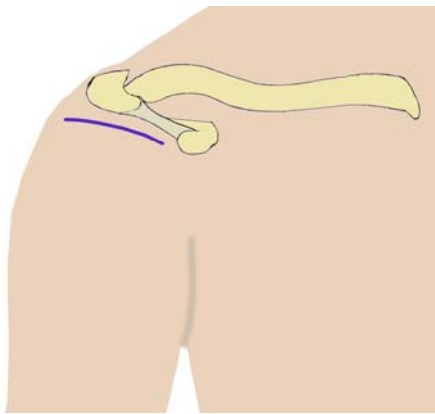
Pacijent se nalazi u polusjedećem položaju s povišenjem trupa od 40°-60° u odnosu na horizontalnu podlogu (slika 2-10). Najčešće se koristi

anterosuperiorni poprečni pristup (slika 2-11) ili uzdužni pristup. Radi lakšeg pristupa na rame pogodno je pod ipsilateralnu skapulu postaviti podlošku.

Slika 2-10. Polusjedeći položaj bolesnika (engl. *beach chair*). Glava pacijenta nalazi se u posebnom držaču, a trup je odignut 30°-40° u odnosu na horizontalnu podlogu. Noge su flektirane u kukovima i



koljenima, tako da potkoljenice budu postavljene u povišeni položaj, paralelno s horizontalnom podlogom. Pristup stražnjem dijelu ramena je slobodan uklaňanjem dijela operacijskog stola iza ramena. Na ipsilateralnu stranu operacijskog stola postavlja se hidraulični držač za ruku (*Spider*) ako je na raspolaganju.

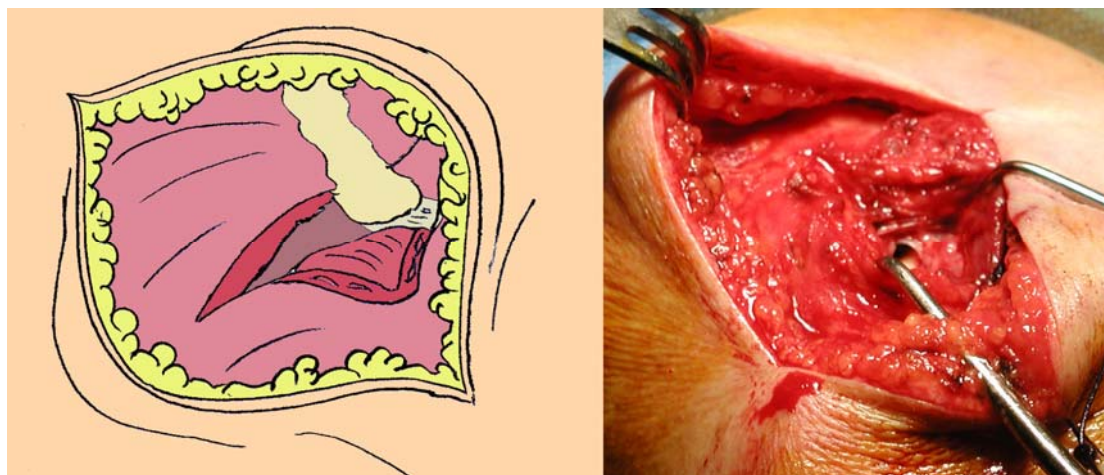


Slika 2-11. Anterosuperiorni pristup na desno rame. Rez (plava crta) polazi 1 cm lateralno i 1 cm proksimalno od lateralnog ruba korakoidnog nastavka skapule, ide preko prednjeg ruba akromiona na njegov lateralni rub, a završava oko 1-2 cm ispred

stražnjeg akromijalnog kuta pri prelasku u spinu skapule.

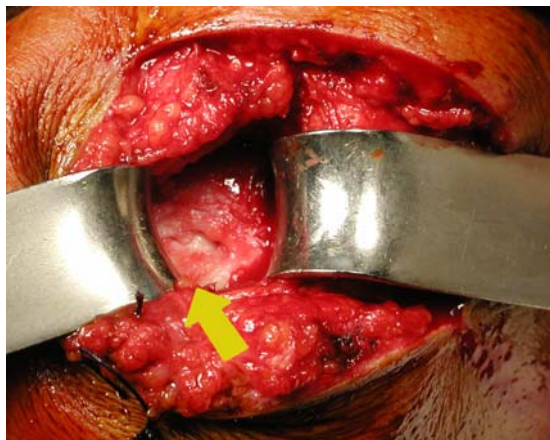
Kroz kožu i potkožje pristupa se na fasciju deltoidnog mišića koji se razdvaja između snopa prednjih i srednjih mišićnih niti, pazeći pritom da se maksimalno čuva integritet intaktnog dijela deltoidnog mišića i njegove fascije. Mišić se može razdvojiti do najviše 5 cm distalno od akromiona a da se ne riskira ozljeda aksilarnog živca koji prolazi središnjim dijelom mišića deltoideusa. Prednji dio deltoidnog mišića odvaja se s hvatišta na akromionu subperiostalnom preparacijom (slika 2-12).

U većini slučajeva učini se prednja akromioplastika, kako bi se uklonio subakromijalni sraz i „otvorio“ prostor za kirurški zahvat subakromijalno. Postavlja se retraktor subakromijalno i dlijetom postavljenim u ravnini tijela resecira se prednji dio akromiona u frontalnoj ravnini. Potom se vrši resekcija dlijetom kaudalne površine akromiona u transverzalnoj ravnini.



Slika 2-12. Shematski prikaz odvajanja dijela hvatišta mišićnih niti prednjeg snopa mišića deltoideusa s prednjeg ruba akromiona i korakoakromijalnog ligamenta (lijevo). Na desnom dijelu slike intraoperacijski je prikazano razmicanje niti deltoidnog mišića. Uočava se manja ruptura tetive supraspinatusa.

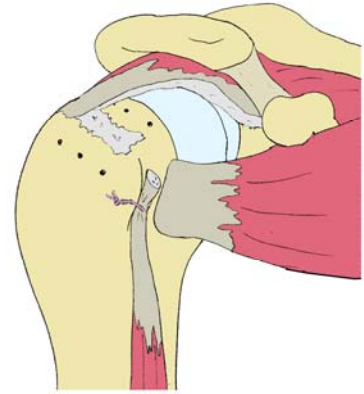
Resekciju lateralnog okrajka ključne kosti nije potrebno redovito i rutinski učiniti, već samo onda kada postoje klinički simptomi i znaci oštećenja akromioklavikularnog zgloba. Ukoliko postoji kaudalni osteofit ove regije, on se odstranjuje u sklopu subakromijalne dekompresije. Subakromijalna burza parcijalno se odstranjuje i to samo u području u kojem njezina prisutnost (osobito ako je zadebljana) smeta vidljivosti i izvođenju zahvata rekonstrukcije rotatorne manšete. Tetivni okrajci rupturirane rotatorne manšete lociraju se, debridiraju (slika 2-13), mobiliziraju korištenjem podržnih šavi, a mjesto originalnog hvatišta rupturirane tetive (*footprint*) se osvježi.



Slika 2-13. Ruptura tetive supraspinatusa (strelica).

Tetiva duge glave bicepsa kirurški se zbrinjava samo ako je oštećena ili ako je luksirana izvan intertuberkularnog sulkusa.^[22, 28, 29] U tom slučaju presijeca se i odstranjuje artikularni dio tetive, a njezin distalni okrajak fiksira se intraosealnim šavom u prethodno pripremljenom ležištu u intertuberkularnom žlijebu (slika 2-14).

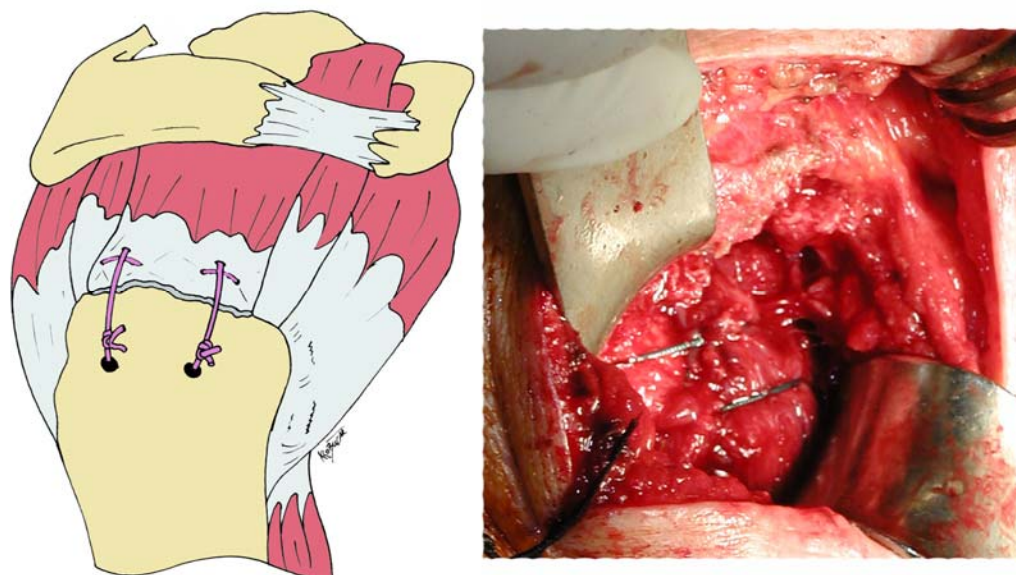
Slika 2-14. Stanje po tenodezi duge glave bicepsa nadlaktice u intertuberkularnom žlijebu jednim intraosealnim šavom u regiji velikog tuberkula. Postavljena su i tri transosealna tunela na velikom tuberkulu. Prije provlačenja konaca kroz te tunele i šivanja tetive valja učiniti debridement na hvatištu (*footprint*) i provesti mobilizaciju rupturiranih okrajaka tetive supraspinatusa.



Retrahirani dio rupturirane tetive treba mobilizirati s artikularne strane i s burzalne strane, uključujući i mobilizaciju s korakoidnog nastavka, uz presijecanje korakohumeralnog ligamenta, a straga do spine skapule.

Kroz veliki tuberkul provuku se intraoselano smješteni neresorptivni šavi. To se može izvesti bušenjem tunela kroz koji se provlače konci, ili pak provlačenjem konaca uz pomoć oštne igle, te potom preko njih vezanjem čvorova kroz kost retrogradnim provlačenjem drugih neresorptivnih konaca prethodno provučenih kroz tkivo tetive (tzv. *shuttle-relay* tehnika). Tako formirani tuneli u kosti moraju imati barem 1 cm dugačak koštani most između vrha velikog tuberkula i lateralnog otvora tunela, te međusobni razmak od barem 1 cm, kako bi otpornost na kidanje pri opterećenju bila dovoljno velika.^[30] Ako je ruptura tetive velika, prethodno postavljenim poprečnim intratativnim šavima može se ruptura reducirati (tehnika konvergencije margina).^[31] Provlačenjem konca koji prolazi kroz tetivu po principu Mason-Alenove metode osigurava se čvrsta i stabilna forma konca u tetivi koji ne

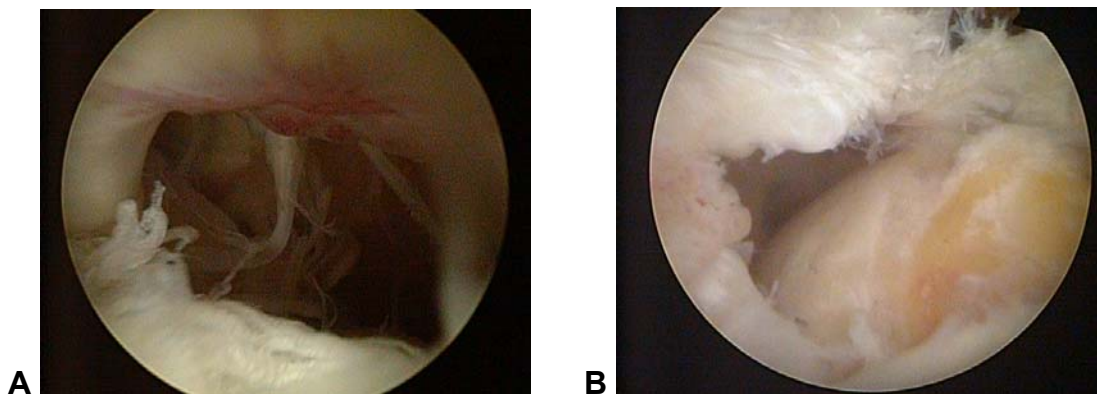
cijepa tkivo tetive. Nakon što su postavljeni svi konci kroz kost i kroz tetivno tkivo, šavi se postavljaju na vanjsku stranu velikog tuberkula, pritom držeći ruku u položaju abdukcije (slika 2-15).^[2] Za dobru funkciju ruke nakon zahvata od ključne je važnosti rekonstrukcija deltoidnog mišića intraosealnim šavima na akromionu.^[32] Ako je ruptura prevelika u obzir mogu doći parcijalne rekonstrukcije ili čak transferi tetiva okolnih mišića ili tetive gornje trećine subskapularnog mišića, transfer tetive latisimus dorzi ili dijela velikog pektoralnog mišića.^[26] Nakon operacije preporuča se zadržati ruku u imobiliziranom položaju 4 do 6 tjedana. Uvijek kada je to moguće ruku treba pokušati zadržati uz tijelo, jer se tako povećava kontakt tetive i *footprinta*. Otvorena transosealna metoda može se izvesti i korištenjem koštanih sidara.^[33]



Slika 2-15. Shematski prikaz otvorene rekonstrukcije tetive supraspinatusa s dva intraosealno položena šava, šivana po tipu Mason-Alen u području tetive.

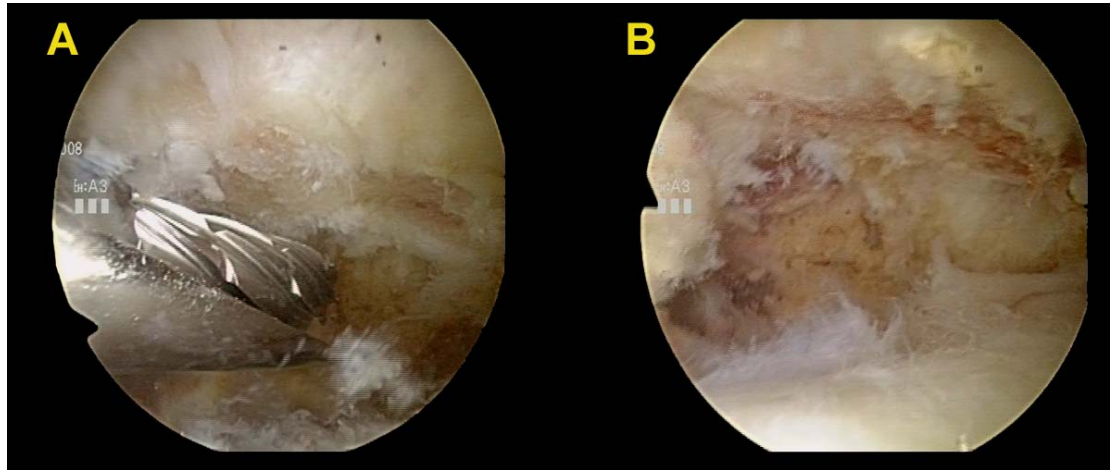
2.5.2. ARTROSKOPSKE METODE REKONSTRUKCIJE ROTATORNE MANŠETE RAMENA

Danas postoje brojne metode artroskopske fiksacije rotatorne manšete. Operacijski zahvat izvodi se u općoj anesteziji ili u kombinaciji opće i regionalne anestezije interskalenskim blokom, radi neutralizacije poslijeoperacijske boli. Zahvat se može izvesti u položaju bolesnika na boku ili u polusjedećem položaju. U položaju na boku ruka se zadržava u trakciji 3-5 kg u položaju abdukcije, a u polusjedećem položaju preporuča se korištenje hidrauličnog držača za ruku. U bočnom položaju bolja je mogućnost prikaza glenohumeralnog zgloba, dok je polusjedeći položaj „prirodniji“ za pristup rotatornoj manšeti uz lakšu mogućnost konverzije u otvoreni operacijski zahvat ako je to naknadno potrebno.^[34] Nakon pranja i pokrivanja operacijskog polja, u rame se ulazi stražnjim portalom.^[28] Za optimalni vizualni artroskopski prikaz struktura u ramenu i okolici od osobite je važnosti razina tlaka tekućine (fiziološka otopina). Uputno je koristiti pumpu kojom se tlak kontinuirano zadržava na razini 50-60 mmHg dok anesteziološki tim istovremeno zadržava bolesnikov sistolički tlak na razini od 90-100 mmHg.^[34] Učini se intraartikularni pregled i intraburzalni pregled subakromio-subdeltoidne burze. Radi standardiziranja pregleda, Snyder preporuča evaluaciju oštećenja artroskopskim pregledom ramena u 15 točaka.^[35] Ruptura rotatorne manšete mora se prikazati i s artikularne i s burzalne strane (slika 2-16).

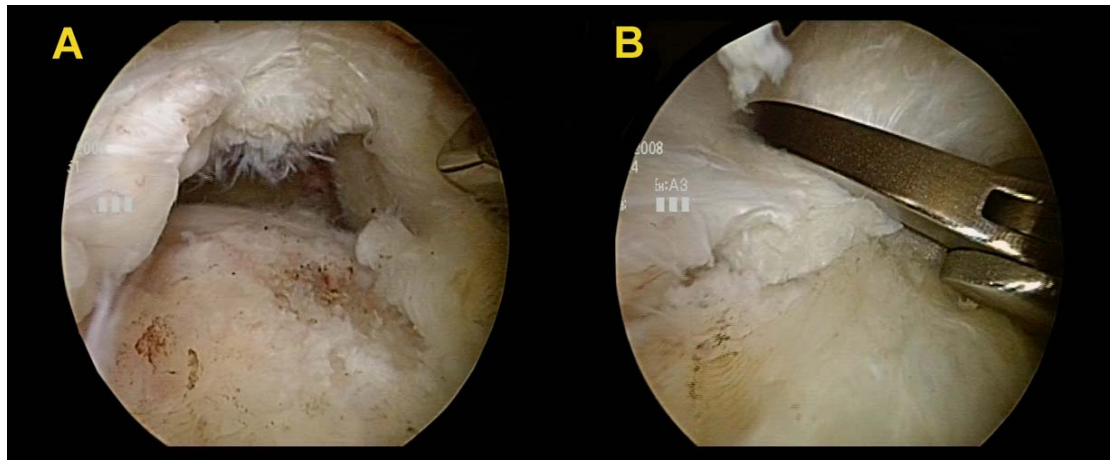


Slika 2-16. Prikaz ruptуре tetive supraspinatusa; A - iz zgloba (artikularna strana), B - iz subakromijalne burze (burzalna strana).

Kako bi se u cijelosti razumjela konfiguracija ruptуре, neophodno ju je prikazati iz najmanje dvaju artroskopskih portala, najčešće stražnjeg i lateralnog portala. Kod parcijalne ruptуре može se označiti mjesto ruptуре koncem koji se kroz iglu postavlja u rupturu. Najčešće se rekonstrukcije manšete izvode postavljanjem artroskopa u subakromijalni prostor, no opisane su i koriste se i metode izvođenja zahvata s pogledom isključivo s artikularne strane.^[36] Sve operacijske metode zahtijevaju pažljivo uklanjanje zadebljane burze u području ruptуре kako bi se uočila stvarna veličina puknuća, te kako bi zahvat šivanja tetive i vezanja čvorova bio tehnički lakše izvediv. Akromioplastika se izvodi samo ako je prisutan subakromijalni sindrom sraza (slika 2-17), i to na početku ili na kraju zahvata.^[34, 37] Prije početka rekonstrukcije svakako treba testirati mobilnost puknute i retrahirane tetive koju treba rekonstruirati (slika 2-18) te načiniti plan rekonstrukcije.



Slika 2-17. A – subakromijalna dekompresija abraderom. B – stanje nakon subakromijalne dekompresije.



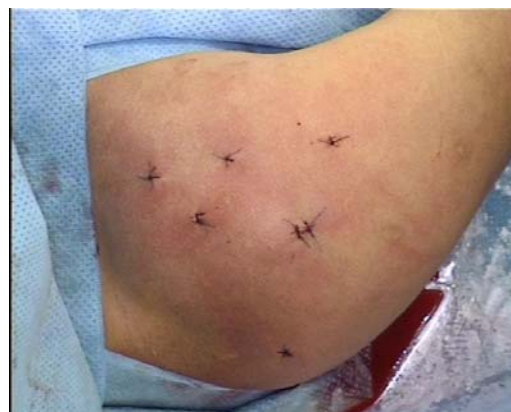Slika 2-18. Testiranje mobilnosti rupturirane tetive. A – ruptura tetive supraspinatusa – pogled s burzalne strane, B – povlačenje ostatka tetive preko *footprinta* hvatačem tkiva.

Ukoliko tetiva nije mobilna potrebno je učiniti osobađanje ostatka rotatorne manšete od okolnog tkiva – burze, koštanih struktura akromiona, baze korakoidnog nastavka i spine skapule, te valja presjeći i sve priraslice.

Od iznimne je važnosti formirati slobodan interval između burzalne strane tetive i akromiona. Tetivno tkivo treba mobilizirati i s artikularne strane, odvajajući tetivu od labruma, glenoida i zglobne čahure. Ako je tetiva jako retrahirana i minimalno mobilna, potrebno je otvoriti prednji rotatorni interval (područje između tetiva subskapularisa i supraspinatusa) i dozvoliti mobilizaciju retrahirane tetive supraspinatusa (engl. *anterior slide*). Može se mobilizacija provesti i straga u tzv. stražnjem rotatornom intervalu odvajanjem tetiva supraspinatusa i infraspinatusa (u kombinaciji s prednjom mobilizacijom naziva se *double slide*).^[34] Ako se radi o velikim rupturama, njihov incijalni defekt može se smanjiti postupkom konvergencije margina, tj. približavanjem rubova tetive uz njezino postupno stanjivanje.^[31] Kod vrlo retrahiranih i rigidnih ruptura koriste se tehnike oslobađanja dijelova tetive na bazi korakoidnog nastavka i spine skapule.^[38]

U artroskopskoj kirurgiji rotatorne manšete potrebno je učiniti minimalno tri artroskopska portala: stražnji, lateralni i prednji, no vrlo često potrebni su i dodatni portali koje operater može učiniti prema trenutačnoj potrebi (slika 2-19).^[34]

Slika 2-19. Prikaz zašivenih artroskopskih ulaza po završetku operacijskog zahvata.



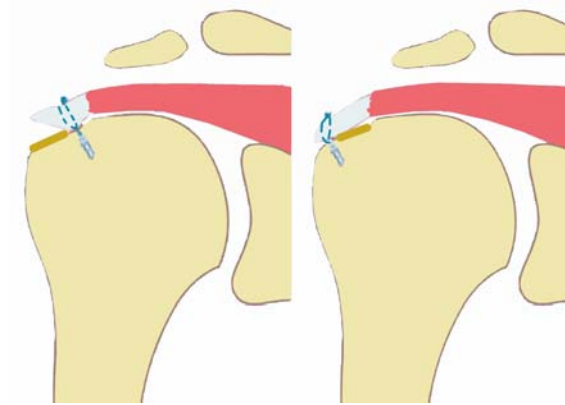
Za artroskopske rekonstrukcije rotatorne manšete koriste se isključivo koštana sidra postavljena u kost pod kutem (tzv. *dead man's angle*) od $\leq 45^\circ$ u odnosu na uzdužnu osovinu humerusa kako bi se povećao otpor izvlačenju sidara.^[39] Savjetuje se koristiti sidra koja na sebi nose dva ili tri konca kako bi se time smanjio broj sidara, a zadržala ili poboljšala fiksacija tkiva te smanjilo opterećenje na svaki pojedini konac.^[34, 40] Na temelju položaja i raspodjele sidara i načina rekonstrukcije *footprinta* razlikuju se metode jednog ili dva reda koštanih sidara, tzv. *bridging* metode i transosealne metode.

1.2.2.1. Artroskopske metode rekonstrukcije tetive rotatorne manšete postavljanjem koštanih sidara u jednom redu

Pri postavljanju sidara u jednom redu, razmak među njima treba biti najmanje 1 cm, te trebaju biti postavljena u području hvatišta tetive supraspinatusa (*footprint*)(slika 2-20). Postoje različite vrste ovakve fiksacije obzirom na tehničke detalje izvođenja zahvata – šivati se može postupno ili nakon prethodno provučenih *shuttle* konaca kroz tkivo tetive. Mogu se postaviti sva potrebna sidra, te njihovi konci naknadno provlačiti i odjednom šivati (engl. *suture loop shuttle technique*).^[41]

Ako se postave sidra u jednom redu medijalno, skraćuje se poluga djelovanja rotatorne manšete (engl. *lever arm*), a lateralni dio regije *footprinta* ostaje nepokriven tetivnim tkivom. Ako se pak sidra postave lateralno, tada se pri rotaciji ruke medijalni dio *footprinta* slobodno pomiče ispod tkiva rotatorne manšete koji nije fiksiran uz kost (tzv. fenomen brisača).^[42]

Slika 2-20. Shematski prikaz rekonstrukcije rotatorne manšete koštanim sidrima postavljenim u jednom redu (engl. *single row*). Smeđom bojom označen je dio *footprint* na koji nije prionula



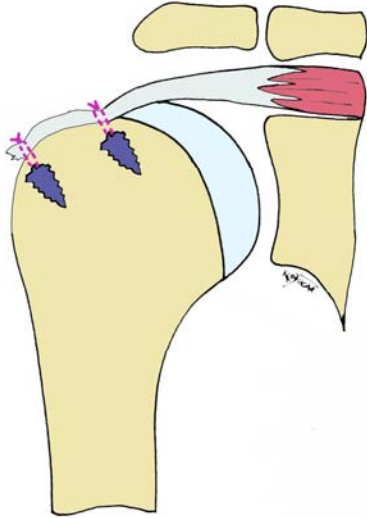
tetiva, ovisno o tome postavljaju li se sidra medijalno (lijeva slika) ili lateralno (desna slika).

Iako rekonstrukcije izvedene na ovaj način postavljanja sidara u jednom redu imaju dovoljnu inicijalnu čvrstoću i otpornost na kidanje, one ne rekonstruiraju u cijelosti hvatište oštećene tetive (*footprint*) pa su se s vremenom razvile metode dva reda koštanih sidara.^[31, 43]

1.2.2.2. Artroskopske metode rekonstrukcije tetive rotatorne manšete postavljanjem koštanih sidara u dva reda

Kod svih inicijalno osmišljenih metoda dva reda koštanih sidara (slika 2-21) medijalno postavljena sidra nose konce koji se šivaju po principu madrac-šava, a konci u lateralno postavljenim sidrima šivaju se običnim šavom (engl. *simple suture*). Šivanje na ovaj način povećava broj sidara i konaca, ne povećavajući značajno kontaktnu površinu rekonstruiranog tkiva tetive na kosti. Obzirom na tu činjenicu, razvijaju se metode dva reda

koštanih sidara koje rekonstruiraju tetivu, a posebnim razmještajem konaca između sidara povećavaju tlak na hvatištu tetive.^[44]



Slika 2-21. Shematski prikaz rekonstrukcije rotatorne manšete koštanim sidrima postavljenim u dva reda (engl. *double row*).

Ovisno o veličini rupture mogu se koristiti dva sidra (kod manjih ruptura), tri sidra – jedno medijalno i dva lateralno (kod srednje velikih ruptura) ili četiri sidra u slučaju velikih ili masivnih ruptura (dva medijalno uz artikularnu hrskavicu i dva lateralno uz rub *footprint*).^[42]

Metoda rekonstrukcije u obliku dijamanta (engl. *diamond repair*) temelji se na postavljanju triju sidara u dva reda; dva sidra postavljaju se lateralno, a jedno sidro medijalno, a sva tri nalaze se u području hvatišta tetive supraspinatusa na humerusu. Medijalno postavljeno sidro nalazi se neposredno lateralno od artikularne hrskavice.

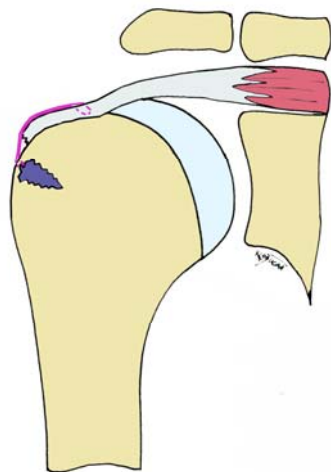
Millettova metoda temelji se na četirima sidrima u regiji *footprint*. Dva sidra postavljaju se medijalno, a dva sidra lateralno, te se kroz dva lateralno položena sidra provlače konci (*shuttle relay* tehnikom) koji se nalaze na medijalno položenim sidrima. Na taj način postiže se premoštenje koncima

regije *footprint* i raspodjela tlaka na rekonstruiranu tetivu po cijelom njezinom hvatištu.^[45]

Guanche ili „vikiška“ metoda koristi četiri sidra raspodijeljena u dva reda tako da se po dva konca iz svakog medijalno položenog koštanog sidra provlače retrogradno (*shuttle relay* tehnikom) kroz lateralno položena sidra.
[45]

1.2.2.3. Artroskopske premosne metode u rekonstrukciji tetive rotatorne manšete uz korištenje koštanih sidara

Metode mosta (engl. *bridging* metode) temelje se na formiranju končane premosnice između mjesta prolaska konaca kroz tetivu i mjesta prolaska konaca kroz koštano sidro (slika 2-22) preko koje se prenosi sila pritiska tetive prema kosti kada se ruka nalazi u položaju adukcije.



Slika 2-22. Metoda mosta (engl. *bridging*). Sa sidrom postavljenim lateralno i koncima koji se kroz tetivu provlače medijalno pri položaju ruke u adukciji postiže se kontakt tetive i *footprint*.

Metoda postavljanja sidara lateralno s provlačenjem konaca medijalno osmišljena je kao metoda jednog reda sidara ali postavljenih izvan regije

footprinta. Ova metoda odgovara tehnici obuhvatne sveze u osteosintezi i predstavlja dinamičku vrstu fiksacije rupturirane tetive rotatorne manšete.^[46]

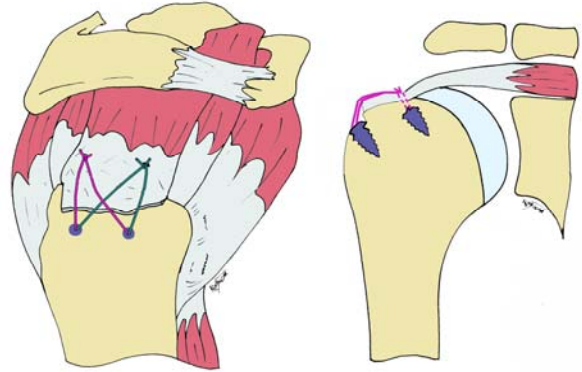
Nedostatak ove metode je gubitak kontakta tkiva tetive i kosti pri podizanju ruke u abdukciju, pa osobito u ranom rehabilitacijskom razdoblju nije uputno mobilizirati rame. Zbog toga se postupno razvijaju metode koje koriste sidra u medijalnom dijelu *footprinta* kako bi povećale kontaktnu površinu tetive i kosti u svim položajima ruke (slika 2-23).

Jedna od njih je i *Roman-bridge* metoda koja odgovarajućom vrstom provlačenja konaca na koštanim sidrima postavljenim u medijalnom dijelu *footprinta* s po dva konca i pritezanjem prema lateralno osigurava fiksaciju rekonstruirane tetive, povećavajući kontaktnu površinu na njezinom prirodnom hvatištu.^[47]

Često se koristi i tzv. *lasso-loop* metoda, tj. konac koji prolazi kroz tkivo tetive ne izvlači se u cijelosti, već se na njemu kreira petlja kroz koju se isti konac još jednom provuče.^[48]

Neke od tehnika koriste komercijalno dostupne implantate kod kojih nije potrebno postavljati čvor – SutureBridge (Arthrex) postavlja se u lateralnom dijelu *footprinta*, samostalno ili u kombinaciji s medijalno postavljenim sidrima (slika 2-23) sa ili bez stavljanja čvorova u medijalnom dijelu.^[49, 50] Pietschmann je dokazao da izbjegavanje postavljanja medijalnog čvora kod sidara bez čvora (engl. *knotless anchors*) može dovesti do znatnog odmicanja tkiva rekonstruirane tetive od kosti.^[51]

Slika 2-23. Premosna tehnika s postavljanjem sidara u dva reda nastoji imitirati transosealnu otvorenu tehniku obzirom na ostvarivanje kontakta tetive i kosti, te metodu dva reda sidara s

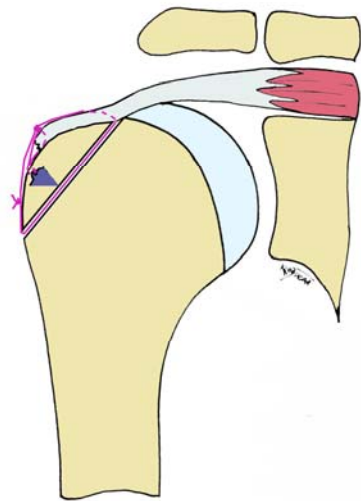


medijalno postavljenim čvorovima radi povećanja tlaka na tetivu.

1.2.2.4. Artroskopske transosealne metode rekonstrukcije tetive rotatorne manšete korištenjem koštanih sidara

S razvojem novih artroskopskih tehnika, sve više se nastoji „imitirati“ optimalna, transosealna metoda kakva je u cijelosti izvediva otvorenim pristupom. Uporabom instrumenata usmjerivača razvijaju se metode postavljanja šava artroskopskim putem ili artroskopski asistirano kroz kost, formirajući tako transosealni šav.^[52]

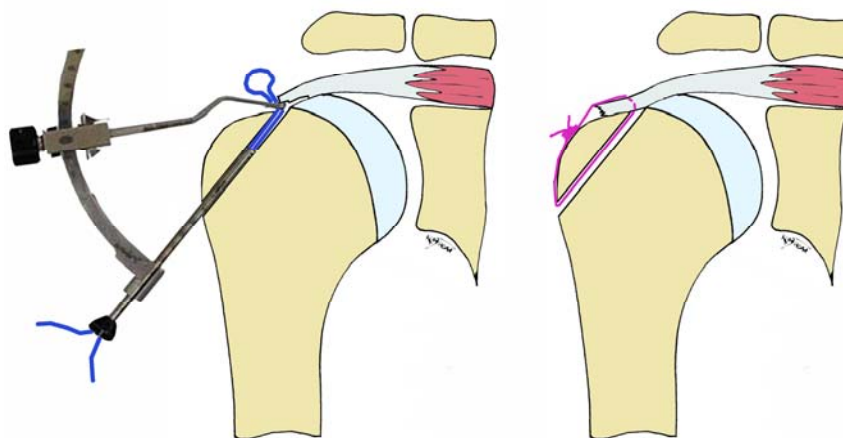
Kim sa suradnicima predstavlja artroskopsku hibridnu metodu rekonstrukcije rotatorne manšete postavljanjem intraosealnog tunela pomoću usmjerivača (slika 2-24). Kroz tunel u velikom tuberkulu provuče se konac za retrogradno izvlačenje drugog konca, koji prolazi kroz medijalni dio rotatorne manšete. Potom se postavi sidro u lateralni dio *footprinta* i rekonstruira se njezin lateralni dio. Zatim se prethodno intraosealno provučnim koncem „uhvati“ jedan kraj konca kojim je rekonstruirana tetiva u lateralnom dijelu i



provuče se transosealno na lateralnu stranu humerusa. Tu se još jednom šiva s preostalim krajem konca čineći tako osiguravajući transosealni šav.^[53]

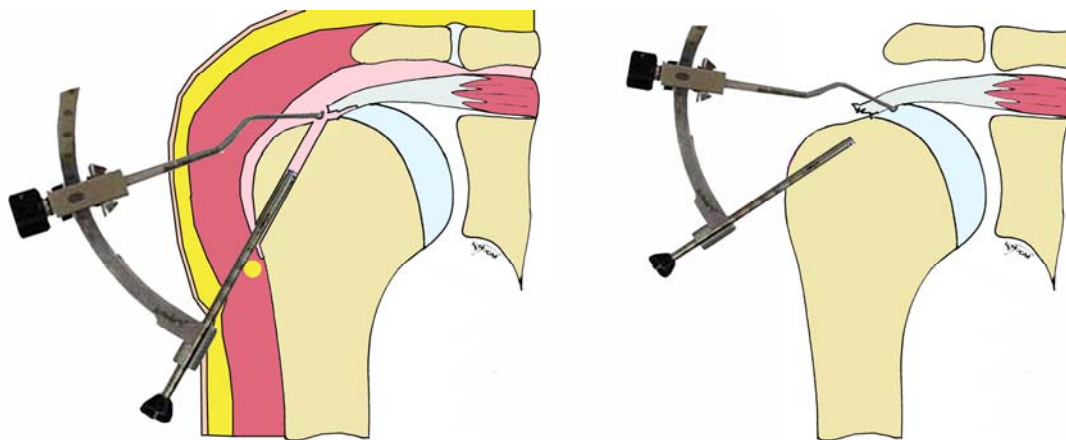
Slika 2-24. Hibridna transosealna metoda.

Ista grupa autora modificirala je vlastitu metodu; najprije se usmjerivačem uvede konac kojim se retrogradno, *shuttle-relay* tehnikom, provuče jedan kraj konca kroz tunnel kreiran u kosti velikog tuberkula humerusa. Drugi kraj konca provlači se kroz tetivu rotatorne manšete koju valja rekonstruirati (slika 2-25). Šavi se postavljaju na lateralni kortikalis humerusa.^[54]



Slika 2-25. Artroskopska transosealna metoda.

Ovom metodom postavlja se konac u prethodno formirani koštani tunel, no budući da je način izvođenja takav da je formirani kanal ravan, njegovo ulazno mjesto na lateralnom dijelu tuberkula humerusa mora biti smješteno dovoljno distalno što opet zahtijeva i distalniji ulaz, te ugrozu integriteta aksilarnog živca pri njegovom prolasku kroz deltoidni mišić. Ako se takvim usmjerivačem koji inducira formiranje ravnog kanala na kost lateralnog dijela velikog tuberkula humerusa pristupa proksimalnije, opasnost je da koštani most postane pretanak te može puknuti. Ako se pak mijenja kut tunela i postavlja horizontalnije, tada postoji tendencija ulaska u hrskavični dio glave humerusa (slika 2-26).

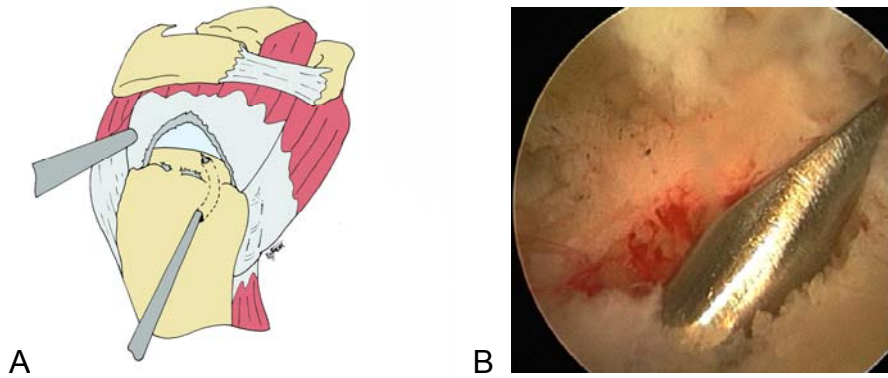


Slika 2-26. Artroskopska transosealna metoda (Kim i suradnici) korištenjem usmjerivača. Lijevo - okomitim postavljanjem transosealnog tunela može doći do ozljede aksilarnog živca (žuta točka). Desno - vodoravnim usmjeravanjem tunela može se ozlijediti zglobna hrskavica.

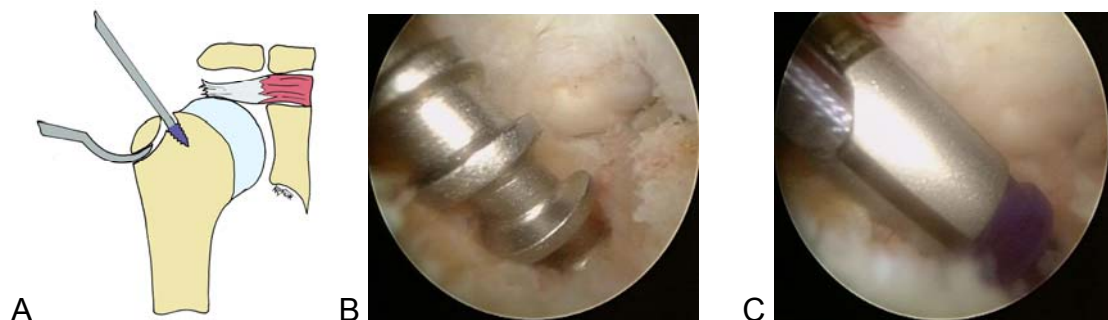Sličnu metodu nekoliko godina ranije objavili su Shea i suradnici, s tom razlikom da oni međusobno povezuju konce u oba transosealna kanala koristeći T-Fix[®] mehanizam fiksacije.^[55]

Resch i suradnici objavili su metodu u cjelosti artroskopske transosealne rekonstrukcije bez korištenja koštanih sidara, provlačenjem posebnog čvrstog instrumenata od medijalno prema lateralno.^[56] Sve ove transosealne metode koriste jednostavni šav (engl. *simple suture*) bez medijalnog madrac-šava, čime se znatno slabi naveden rekonstruirani sustav.^[57]

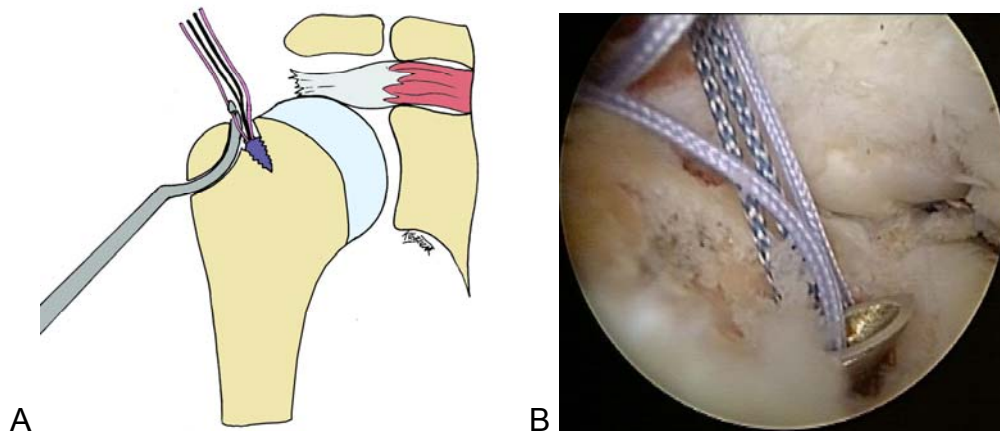
Čičak i suradnici objavili su metodu u cjelosti artroskopski izvedene fiksacije rotatorne manšete koja imitira otvorenu metodu rekonstrukcije kombinacijom koštanog sidra i formiranja intraosealnog tunela kroz koji se provlači konac za fiksaciju tetive (slika 2-27 do 2-33).^[58] Tako formirana konstrukcija tetiva-konac-sidro-kost dozvoljava optimalan kontakt na mjestu hvatišta tetive na kost stvarajući uvjete za brže cijeljenje i cijeljenje na većoj površini kosti, a metoda se bez posebnih modifikacija može izvesti koristeći standardne i rutinski upotrebljavane artroskopske portale. Zavijenim koštanim tunelom izbjegava se ozljeda aksilarnog živca ili ulazak u hrskavični dio glave humerusa.



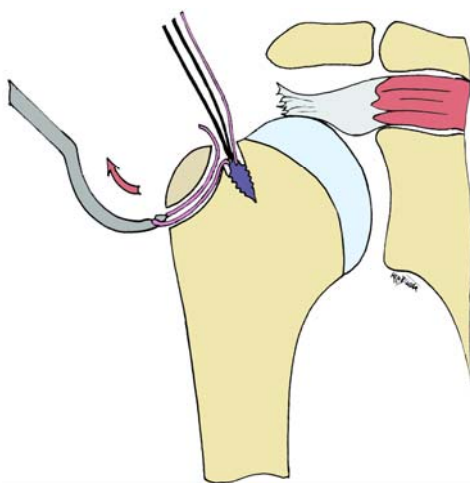
Slika 2-27. Artroskopska transosealna rekonstrukcija tetiva rotatorne manšete – bušenje intraosealnog tunela. A - Zavnutim usmjerivačem ulazi se u koštanu strukturu velikog tuberkula 1,5 cm distalno od njegovog vrška. B - Izlazni otvor intraosealnog tunela nalazi se na prelasku *footprinta* u hrskavicu glave humerusa.



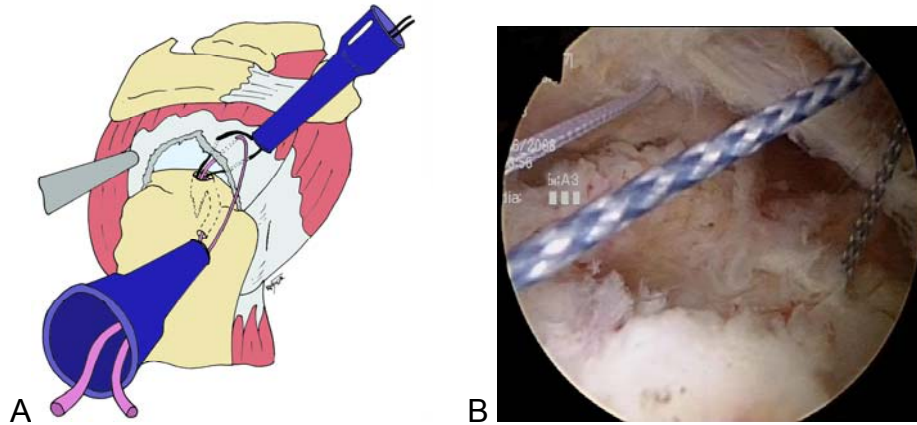
Slika 2-28. Artroskopska transosealna rekonstrukcija tetiva rotatorne manšete – postavljanje koštanog sidra. A - Na izlaznom otvoru intraosealnog tunela probijačem se načini otvor. B - Nareznikom se priprema ležište za koštano sidro. C - Postavlja se koštano sidro.



Slika 2-29. Artroskopska transosealna rekonstrukcija tetiva rotatorne manšete – izvlačenje konca kroz transosealni tunel. A - Nakon postavljanja koštanog sidra zaobljenim instrumentom koji na svojem vršku ima kukicu hvata se jedan od četiriju krajeva dvaju konaca koji se nalaze na koštanom sidru. B - Artroskopski prikaz hvatanja konca prije provlačenja kroz intraosealni tunel.

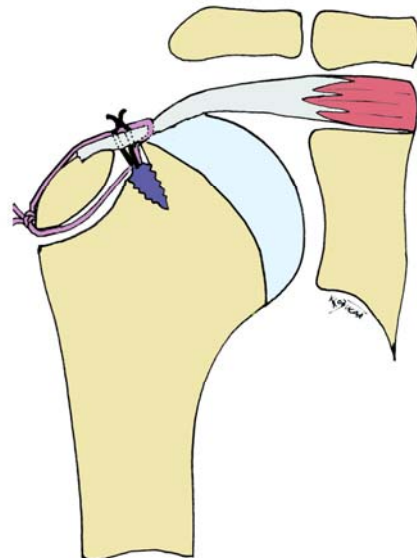


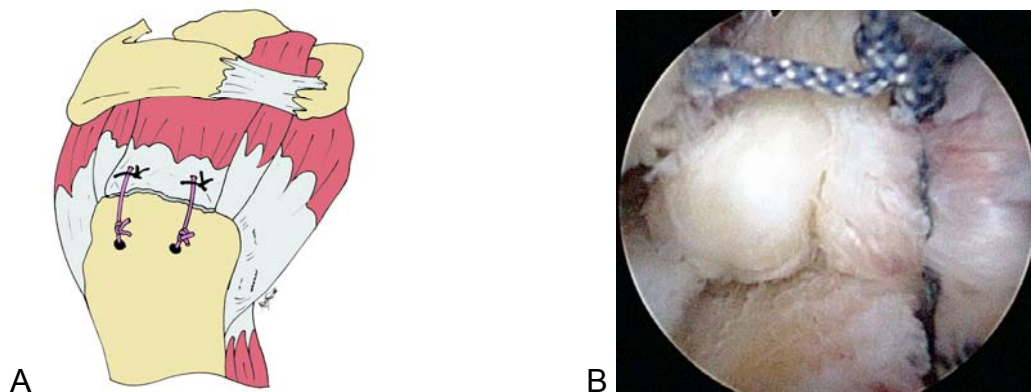
Slika 2-30. Artroskopska transosealna rekonstrukcija tetiva rotatorne manšete – izvlačenje konca kroz transosealni tunel. A - Prihvaćeni konac izvlači se instrumentom kroz distalno postavljenu lateralni artroskopski portal, koji služi samo postavljanju instrumenata za bušenje tunela i provlačenje intraosealnog konca.



Slika 2-31. Artroskopska transosealna rekonstrukcija tetiva rotatorne manšete – položaj konca prije postavljanja čvorova. A - Postavljaju se konci kroz tkivo manšete; drugi kraj transosealnog konca postavlja se medijalno, a dva kraja preostalog konca provlače se kroz tkivo tetive kao madrac-šav, poprečno na smjer transosealno postavljenog konca. B - Artroskopski prikaz konca nakon provlačenja kroz kost i tkivo tetive.

Slika 2-32. Artroskopska transosealna rekonstrukcija tetiva rotatorne manšete – stanje nakon postavljanja artroskopskih čvorova. Najprije se šiva transosealno postavljeni konac s rukom u položaju abdukcije. Potom se šiva madrac-šav poprečno.





Slika 2-33. Artroskopska transosealna rekonstrukcija tetiva rotatorne manšete – prikaz rekonstruirane tetive. A - Konačni izgled rekonstruirane rotatorne manšete na shematskom prikazu. B - Artroskopski prikaz po rekonstrukciji rotatorne manšete artroskopskom transosealnom metodom.

2.5.3. KOMBINIRANE METODE REKONSTRUKCIJE ROTATORNE MANŠETE RAMENA - „MINI-OPEN“

Artroskopija ramena i artroskopska subakromijalna dekompresija, te potom otvorena rekonstrukcija rotatorne manšete kroz malu inciziju predstavlja kombiniranu opciju rekonstrukcije rotatorne manšete. Na standardni način učini se artroskopija ramena, artroskopski se učini i mobilizacija tetive rotatorne manšete, a potom se učini uzdužna incizija na mjestu lateralnog portala u dužini od 3-4 cm proksimalno od razine prolaska aksilarnog živca kroz deltoidni mišić. Kroz uzdužni rascjep u deltoidnom mišiću pristupa se na rotatornu manšetu koja se potom rekonstruira, najčešće

uz korištenje koštanih sidara.^[59, 60] Ukoliko se jave poteškoće prilikom artroskopskog zahvata, tada ova vrsta rekonstrukcije može biti korištena, pa ispravno provedena može polučiti jednako dobar rezultat kao i u cijelosti izveden artroskopski zahvat.^[61]

Djelomično otvorene rekonstrukcije rotatorne manšete (engl. *mini-open*) imaju nešto veći udio poslijeoperacijskih infekcija u odnosu na otvorene i artroskopske metode.^[62] Najvažniji dio operacijskog zahvata – sam čin šivanja manšete otežan je radi slabijeg vizualnog prikaza dijelova tetive i nešto težeg postavljanja intraosealnih šavova.

Respektirajući potrebu primarne čvrstoće i stabilnosti rekonstrukcije, a u svrhu brze mobilizacije ramena nakon operacije, trenutno se kao zlatni standard u artroskopskoj fiksaciji tetiva rotatorne manšete koristi metoda dva reda koštanih sidara postavljenih u području velikog tuberkula humerusa formirajući na taj način optimalan kontakt rekonstruiranog dijela tetive na njezinom prirodnom hvatištu na velikom tuberkulumu (*footprint*).^[63] Na taj način ostvaruje se primarna čvrstoća rekonstrukcije tetive uz optimalan kontakt tetive i kosti.

2.6. ARTROSKOPSKI ČVOROVI I UGRADBENI ŠIVAĆI MATERIJAL

Približavanje tkiva pri šivanju i njihovo zadržavanje u tako približenom položaju pod tenzijom osnovni je izazov u artroskopskoj kirurgiji rotatorne manšete. Postavljanje konaca i vezanje čvorova u otvorenoj kirurgiji lakše je i ima manju krivulju učenja. Kod otvorenih metoda rekonstrukcije važno je

koristiti dovoljno čvrst konac za rekonstrukciju, a koji je ipak dovoljeno podatan za manipuliranje i postavljanje čvora. Najčešće se koristi neresorptivni polifilamentni konac. U artroskopskim metodama osim konca optimalnih karakteristika, potrebno je koristiti i odgovarajuću vrstu koštanih sidara koja osiguravaju inicijalno dostatnu primarnu čvrstoću rekonstruirane tetive na njezinom hvatištu.

2.6.1. KONCI I KOŠTANA SIDRA

Da bi se meko tkivo kao što je tetiva fiksiralo uz kost, te tako zadržalo kroz razdoblje cijeljenja koje inicijalno traje 4-6 tjedana, valja koristiti materijal i operacijsku tehniku koja to može osigurati. Na kosti treba pripremiti područje na koje će tetiva prionuti, a tetivu valja zadržati čvrstim šavom. Konac za taj šav mora prolaziti kroz kost ili kroz koštani tunel, ili pak biti fiksiran na jednoj točki u kojoj se zadržava. To se može izvesti postavljanjem koštanih sidara koja na sebi nose jedan ili dva konca. Tetiva se može fiksirati i tako da se postavi na kost na mjesto gdje ju želimo učvrstiti, potom se kroz nju postavi vijak ili čavao s proširenom glavom ili s podržnom pločicom sa zupčastim neravninama koje dodatno fiksiraju pritisnutu tetivu uz kost. Tetiva rotatorne manšete nije dovoljno izdašna u svojoj dužini da bi se mogla provući kroz tunel u kosti i fiksirati interferentnim vijkom kao što se mogu učvršćivati neke druge tetive u organizmu.^[64]

Najjednostavniji način fiksacije puknute tetive uz kost je postavljanje koštanih bioresorptivnih čavlića kroz tkivo tetive u kost. Na ovaj način mogu se rekonstruirati manja puknuća.^[65]

U rekonstrukciji rotatorne manšete redovito se koriste koštana sidra, poglavito pri artroskopskim zahvatima. Najčešće korištena koštana sidra imaju veću otpornost na zatajivanje (pucanje materijala, izvlačenje, kidanje kosti i sl.) u odnosu na transosealno postavljene konce, pa čak i kod postavljanja u osteoporotičnu kost.^[66] Ova sidra mogu biti načinjena od metala, neresorptivnih ili resorptivnih sintetskih materijala. Iako se biotehnologija resorptivnih materijala intenzivno razvija, metalna koštana sidra još uvijek su inicijalno otpornija na izvlačenje ili pucanje pod opterećenjem od resorptivnih sidara. Također, sidra s navojem čvršća su od onih koja se postavljaju bez navoja. Prema istraživanju Barbera i suradnika, resorptivna koštana sidra s navojem pri krajnjem biomehaničkom opterećenju zatajuju pucanjem ušice kroz koju je konac provučen, a sidra bez navoja se obično izvlače iz kosti. Radi što bolje fiksacije sidra se sve više pune s dva konca. To se može izvesti tako da se na sidro postave dvije ušice, svaka za jedan konac ili da se jedina ušica proširi tako da kroz nju prolaze dva konca.
[64] [67]

Pietschmann je sa suradnicima dokazao optimalne karakteristike primarne čvrstoće i otpornosti na pucanje i izvlačenje Spiralok koštanog sidra i Orthocord konca. Pokazao je da nove generacije resorptivnih sidara postižu optimalne biomehaničke karakteristike, koje nadilaze otpornost transosealnih

metoda, budući da novi, čvrsti materijali teže pucaju od koštanog tkiva, osobito ako je dodatno prisutna i osteoporoza.^[51, 68]

Rupp je sa suradnicima proučavao vrstu biomehaničkog opterećenja i njezin utjecaj na rekonstruiranu tetivu na kosti. Uočeno je da je krajnje zatajenje ove konstrukcije prilikom statičnog opterećenja jednako zatajenju šivaćeg materijala. Cikličko opterećenje ukazuje na zatajenje konstrukta konac-sidro i ovisno je o glatkoći ušice na sidru.^[69]

Konci kojima se tetiva rotatorne manšete šiva mogu biti neresorptivni, resorptivni i metalne žice. Neresorptivne konce organizam ne uklanja, već oko njih stvara ovojnicu stranog tijela, po svojim su karakteristikama polifilamentni, tkani konci (npr. Ethibond), kojima se lakše manipulira no i teže postavlja artroskopski klizni čvor. Prilikom intenzivnije manipulacije instrumentom, polifilamentni konac lakše će se oštetiti, a samim time i djelomično oslabiti. Monofilamentni konci “žilaviji” su prilikom manipulacije (npr. PDS – polidioxanon), tj. manje su podatni, no njima se lakše postavljaju artroskopski klizni čvorovi.^[70] Ipak, osiguravanje čvorova dodatnim petljama je teže i postoji tendencija razvezivanja čvora. Zadaća konca i šava je zadržati tkivo tetive pritisnuto uz kost. Ukoliko tako rekonstruirano tkivo izlažemo znatnijem cikličkom naprezanju, odabir fiksacije tetive uz kost sa šavom loš je izbor, a najslabija točka upravo je kontakt mekog tetivnog tkiva i konaca za fiksaciju.^[67]

Novi šivaći materijali koji se danas koriste imaju vrlo veliku inicijalnu čvrstoću i otpornost na kidanje, neresorptivni su i građeni od polietilena visoke molekularne težine (UHMWPE). Fiberwire je prvi takav konac

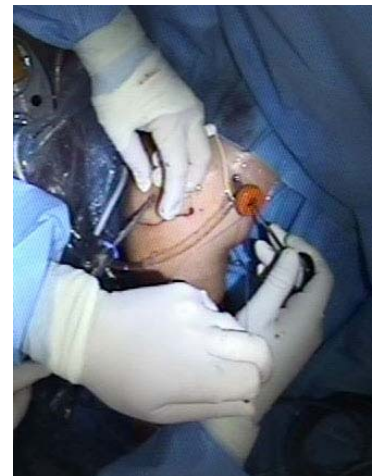upotrebljen u kliničkoj praksi. Orthocord je jedan od najčešće korištenih konaca i građen je od UHMWPE i PDS (polidioksanon, resorptivni materijal).

2.6.2. ARTROSKOPSKI ČVOROVI

Formiranje i postavljenje čvorova na tkivo tetive koju nastojimo fiksirati uz kost osnova je uspješne metode rekonstrukcije rotatorne manšete. Znajući da je upravo ovo područje ono kod kojega dolazi do najčešćih zatajivanja konstrukcije tetiva-kost, vrsti čvorova i metodi njihovog postavljanja na tkivo treba dati osobitu pozornost. Kod otvorenih kirurških metoda, operateru je zadaća olakšana jer najčešće ima dovoljno prostora za manipulaciju koncem, najčešće izravno vidi mjesto šivanja i prstom može kontrolirati napetost konca pri izradi čvora koji postavlja na tkivo.

Artroskopske metode samim načinom njihovog izvođenja ne mogu koristiti povoljne strane otvorenih kirurških zahvata. Šivanje i postavljanje čvorova izvodi se kroz kanule, duboko od mjesta izrade čvora, koji se na određeni način mora spustiti u dubinu do mjesta gdje se postavlja (slika 2-34).

Slika 2-34. Spuštanje formiranog čvora kroz artroskopsku kanulu instrumentom koji služi potisku čvora u dubinu (engl. *knot pusher*).

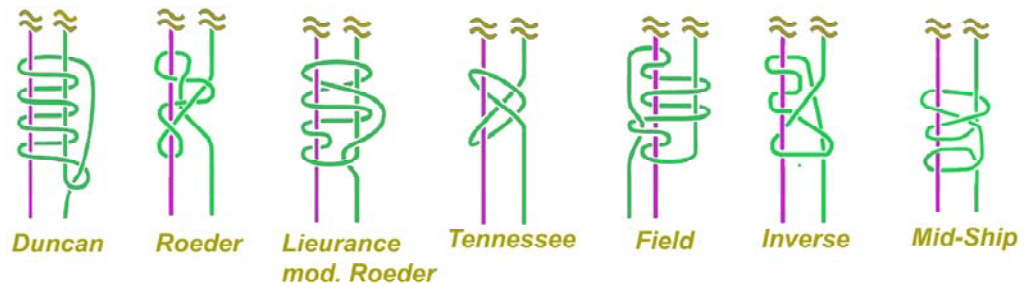


Za tu svrhu koriste se instrumenti koji “guraju” čvor do mjesta primjene (engl. *knot pusher*) i uz pomoć kojih se čvor priteže. Tenziju čvora nije lako kontrolirati, a i mjesto na koje se čvor postavlja nije uvijek dostupno objektivu kamere.^[70]

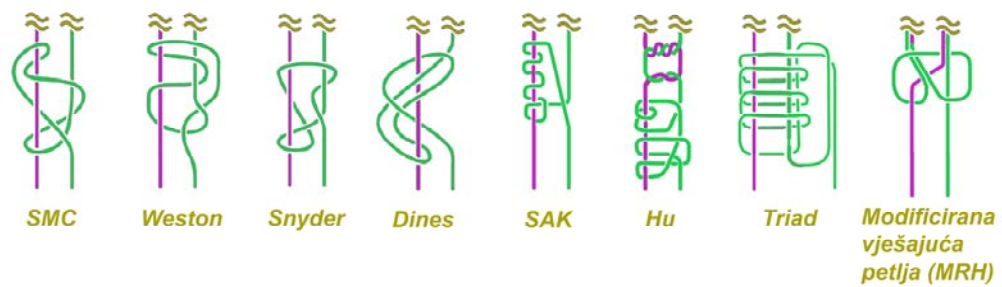
Prije postavljanja čvora valja provjeriti klize li konci kroz tkivo i ušicu na sidru slobodno ili ne, je li kanula postavljena u smjeru spuštanja i vezanja čvora kako ne bi došlo do oštećenja konaca smikom po rubu kanule. Krajeve konca treba odmotati ako su međusobno uvrnuti, a meko tkivo oko konca i u lumenu kanule treba ukloniti kako se ne bi uklopilo u strukturu čvora ili zaustavilo klizanje čvora. Uputno je svaki kraj konca označiti postavljanjem peana. Prethodnim provlačenjem instrumenta za guranje čvora preko svakog od krajeva konca identificira se koji kraj konca može služiti kao osnova po kojoj će čvor klizati. To je od osobite važnosti radi smjera pritezanja tkiva koje se rekonstruira. Tkivo koje se šiva mora biti u opuštenom stanju radi bolje mogućnosti prijanjanja na kost. Prilikom spuštanja kliznog čvora instrument za guranje čvora mora se nalaziti na osnovnom tračku konca (engl. *post*).

Artroskopski klizni čvorovi mogu se podijeliti na odrješujuće klizne čvorove (*slip knots*), okretne čvorove (*flip knots*) i zapete klizne čvorove (*ratchet knots*) (slika 2-35).^[71]

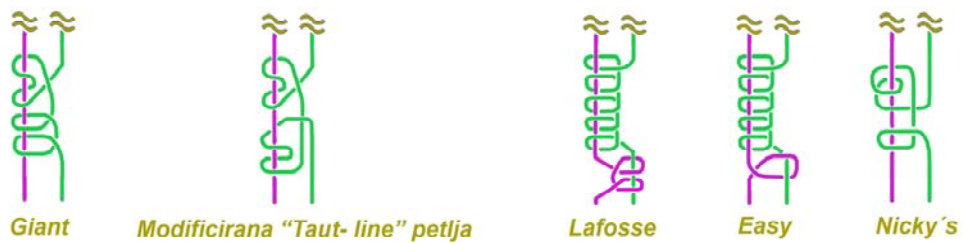
Ukoliko - nakon postavljanja sidra i provlačenja konca kroz tkivo koje se planira šivati preko sidra – konci slobodno klize u oba smjera, može se formirati i na tkivo spustiti tzv. odrješujući klizni čvor, koji slobodno klizi u oba smjera i nakon što se postavi osnovna konfiguracija čvora, a za njegovo protuklizno osiguranje treba postaviti bar jednu osiguravajuću petlju.



A



B



C

Slika 2-35. Artroskopski klizni čvorovi. A - Odrješujući (*slip*) klizni čvorovi. B - Okretni (*flip*) klizni čvorovi. C - Zapeti (*ratchet*) klizni čvorovi. Ljubičastom bojom označen je osnovni krak konca (*post*), a zelenom bojom klizeći krak konca (*running loop*).

Među klizne čvorove ubrajaju se Duncanov čvor (ribarov čvor ili obješenikov čvor), Roederov čvor, Tennessee klizni čvor i Field čvor.^[72, 73]

Kada oba kraka konca slobodno klize kroz sidro i tkivo mogu se koristiti i okretni čvorovi (*flip knots*) kod kojih nakon spuštanja na tkivo i povlačenja slobodnog kraka konca dolazi do zaključavanja čvora pa on više ne može klizati u suprotnom smjeru.^[72] U ovu grupu čvorova ubrajaju se SMC (*Samsung Medical Centre*) čvor, Weston čvor, Snyder čvor, Dines čvor, Hu čvor, Mid-Ship čvor i SAK (*Secure Arthroscopic Knot*) čvor.^[72, 74-77] U tu grupu možemo svrstati i Triad čvor, kod kojega se zaključavanje vrši povlačenjem na osnovni krak konca (*post*), za razliku od svih ostalih “flip”-čvorova kod kojih se zaključavanje čvora vrši povlačenjem na slobodni kraj konca (*loop*).^[78]

Klizni čvorovi koji po spuštanju na tkivo više ne klize natrag su MRH (*Modified Racking Hitch*) čvor, Nicky čvor, Lafosse čvor ili Giant čvor.^[71, 79-81] No ako krajevi konca ne klize, tada valja postaviti tzv. obični, ne-klizni čvor. Najčešće korišteni od potonjih čvorova su kvadratni čvor, Revo čvor ili obična petlja.

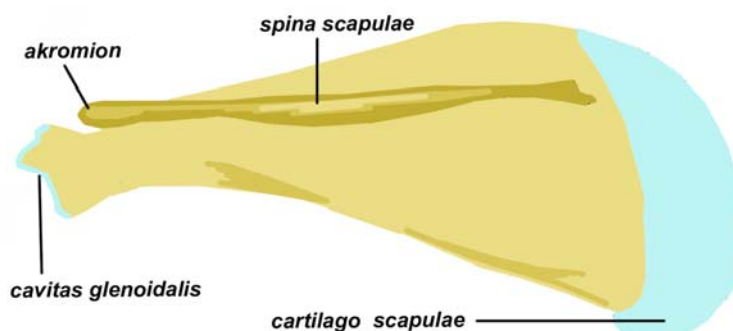
* * *

Prilikom izrade modela za istraživačka testiranja u području rotatorne manšete, najčešće se koristi usporedba na tetivi mišića infraspinatusa u ovce. Ova tetiva ključna je struktura rotatorne manšete u ovce, kao što je to tetiva mišića supraspinatusa u čovjeka.^[82]

2.7. ANATOMIJA RAMENA OVCE

Koštanu strukturu ovčjeg ramena čine lopatica, ključna kost i nadlaktična kost. Lopatica (scapula) je relativno široka, plosnata kost trokutastog oblika (slika 2-36).

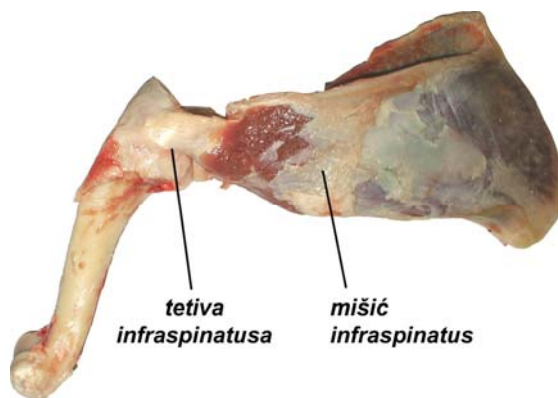
Slika 2-36 Crtež
ovčje skapule,
pogled straga.



Gornji brid lopatice (*margo dorsalis*) nosi lopatičnu hrskavicu (*cartilago scapulae*). Između prednjeg brida (*margo cranialis*) i stražnjeg brida (*margo caudalis*) lopatice nalaze se unutarnja površina (*facies costalis*) sa udubljenjem za subskapularni mišić (*fossa subscapularis*) i vanjska površina (*facies lateralis*) koja je grebenom (*spina scapulae*) podijeljena na dvije udubine – fossa supraspinata i fossa infraspinata. Na donjem kraju lopatičnog grebena nalazi se koštani izdanak (*akromion*). Ispod akromiona nalazi se relativno kratak vrat lopatice koji završava s lopatičnom čašicom (*cavitas glenoidalis*) koja je okruglog oblika. Nadlaktična kost (*humerus*) spada među najjače kosti skeleta u ovce. Sastoji se od trupa (*corpus humeri*) i dva okrajka (*extremitas seu epiphysis proximalis et distalis*). U proksimalnom dijelu nalaze

se glava (*caput humeri*) te dva koštana izbočenja (*tuberculum majus et minus*) između kojih se nalazi žlijeb (*sulcus intertubercularis*).^[83, 84]

U području proksimalnog humerusa nalaze se hvatišta tetiva mišića rotatorne manšete. Mišić *supraspinatus* polazi iz istoimene fose i grebena lopatice i završava dijeleći se na dva kraka – jači lateralni i slabiji medijalni preko kojih se hvata na *tuberculum majus et minus humeri*. Mišić *infraspinatus* leži u fosi *infraspinati*, polazeći iz nje i sa lopatične hrskavice (slika 2-37). Završava s dva dijela koji se nalaze jedan iznad drugoga. Površinski smješteni jači dio prelazi preko *tuberculum majusa* i i završava na *facies infraspinati* na lateralnoj strani ramene kosti, neposredno ventralno od *tuberculum majusa*. Dublje smješteni dio ovog mišića koji se nalazi ispod površne tetive završava na medijalnoj i proksimalnoj strani *tuberculum majusa*. Mišić *infraspinatus* učvršćuje rameni zglob ovce i vrši abdukciju i ekstenziju ramena. Inerviran je od strane *n. suprascapularisa*. Prema istraživanjima Gerbera i suradnika tetiva ovog mišića je po svojem položaju i veličini najsličnija tetivi *supraspinatusa* u čovjeka. Njezina prosječna širina pri hvatištu kod ovce iznosi 21,5 mm, a debljina 3,9 mm.^[82-85]



Slika 2-37. Ovčji mišić *infraspinatus* s prikazom tetivnog hvatišta na humerusu.

2.8. BIOMEHANIČKA ISTRAŽIVANJA REKONSTRUKCIJE ROTATORNE MANŠETE

Uspoređujući ostvareno područje kontakta i tlak između tetive i kosti na hvatištu rekonstruirane tetive rotatorne manšete u humanog kadavera, istraživanje Itoija i suradnika pokazuje da je prosječna vrijednost ostvarenog tlaka veća kod metoda sa sidrima (uglavnom sve artroskopske metode rekonstrukcije rotatorne manšete) – u jednom ili dva reda, nego pri korištenju samo transosealne metode (koriste se kod otvorenih rekonstrukcijskih zahvata). Površina kontakta tetive i kosti nakon rekonstrukcije najveća je prilikom korištanja metode s dva reda koštanih sidara, potom slijedi transosealna metoda, a najmanji kontakt tetive i kosti ostvaruje se kod metoda dvaju redova koštanih sidara. Studija zaključuje da metoda dva reda koštanih sidara osigurava bolje uvjete za cijeljenje tetive za kost od transosealne metode (bez korištenja koštanih sidara).^[86] Mnoga druga istraživanja potvrđuju prednost metode dva reda sidara u ostvarenoj površini hvatišta tetive u odnosu na metode postavljanja sidara u jednom redu.^[87, 88]

Postoje brojne vrste i načini fiksacije tetive uz kost postavljanjem sidara u dva reda. Pietschman i suradnici pokazali su da metode dva reda sidara moraju imati medijalno postavljen čvor kako bi se izbjegao gubitak kontakta na medijalnom dijelu hvatišta tetive.^[51]

Transosealna metoda fiksacije rotatorne manšete ostvaruje bolju primarnu fiksaciju, s manjim pomacima na mjestu kontakta tetive i kosti.^[27]

Originalna otvorena transosealna metoda značajno je superiornija u odnosu na druge metode obzirom na primarnu čvrstoću (neposredno nakon rekonstrukcije) u odnosu na metode rekonstrukcije s koštanim sidrima.^[89]

Rekonstrukcija rotatorne manšete na njezinom hvatištu metodom dva reda koštanih sidara povećava inicijalnu čvrstoću i reducira pojavu dijelova hvatišta tetive na kost koji nisu u kontaktu s rekonstruiranom tetivom ako se uspoređuje s metodom rekonstrukcije tetive rotatorne manšete s jednim redom koštanih sidara.^[43]

Gerber je opisao model rekonstrukcije rotatorne manšete na ovcama zbog sličnosti humane tetive supraspinatusa sa ovčjom tetivom infraspinatusa.^[82, 90] Tetiva ovčjeg infraspinatusa od tada se koristi kao optimalan model za biomehaničke analize rekonstrukcije rotatorne manšete.

Studija Cumminsa i suradnika pokazala, je na modelu svježih kadaveričnih tetiva infraspinatusa ovce, da se veća inicijalna čvrstoća fiksacije rotatorne manšete može ostvariti povećavanjem ukupnog broja koštanih sidara koja se koriste za fiksaciju, zatim korištenjem duplih konaca na sidrima te konačno i većim brojem provlačenja konca kroz tetivu infraspinatusa.^[91]

Mazzocca i suradnici usporedili su metode jednostrukog reda koštanih sidara i tri metode dva reda koštanih sidara; dijamanтни oblik, madrac-dvored sidara (Milletova metoda) i modificirani madrac dva reda sidara (tzv. "vikiška" metoda). Nisu uočili razlike u opterećenju koje bi izazvalo dezintegraciju primarne konstrukcije, tj. kod svih ispitivanih grupa takvo opterećenje bilo je iznad 250 N.^[92]

Lo i Burkhart opisuju metodu dva reda koštanih sidara kojom rekonstruiraju površinu hvatišta rotatorne manšete (*footprint*), a de Beer sa suradnicima pokazuje izvrsne kliničke rezultate rekonstrukcija rotatorne manšete ovom metodom.^[42, 93]

Uspoređujući artroskopske metode korištenjem pet vrsta koštanih sidara Scheenberger, Gerber i suradnici utvrdili su da niti jedna od artroskopskih metoda ne daje zadovoljavajuću inicijalnu mehaničku čvrstoću i sigurnost fiksacije tetive za razliku od otvorenih metoda fiksacije, preporučujući da treba razvijati nove artroskopske metode koje daju veću inicijalnu čvrstoću.^[94]

Tingart i Warner sa suradnicima pokazali su da je za sigurnost sidara postavljenih u kost važna kvaliteta koštane strukture i mjesto implantacije sidara. Savjetuju postaviti sidra medijalno od vrška velikog tuberkula, u prednjim i srednjim dijelovima *footprinta*.^[95]

Demirhan i suradnici ispitivali su čvrstoću konstrukcije primarno fiksirane tetive infraspinatusa u kadavera ovce kod različitih metoda rekonstrukcije tetive. Usporedili su transosealnu metodu s jednim šavom provučenim kroz dva tunela, metodu sa dva transosealna šava provučenih kroz dva tunela, metodu jednog reda koštanih sidara i hibridnu metodu koja koristi dva koštana sidra i dva transosealna šava. Upravo je posljednja metoda pokazala najveću primarnu čvrstoću i otpornost na pucanje.^[96]

Baleani i suradnici istraživali su utjecaj različitih dijelova operativne procedure na primarnu čvrstoću rekonstrukcije rotatorne manšete na ramenu ovce. Ispitivali su utjecaj vrste šava, načina vezanja čvora i načina fiksacije

tetive na kost. Usporedbom madrac-šava, Mason-Alen šava i *Modified Southern California Orthopaedic Institute* (S.C.O.I.) šava utvrđeno je da optimalnu čvrstoću daju podjednako dva potonja. Ista studija pokazala je da pri vezanju konaca veću primarnu čvrstoću ima jedan dvostruki čvor u usporedbi sa dva jednostruka. Prilikom fiksacije šava za kost za kvalitetu primarne fiksacije važno je da kost nije osteoporotična, a podjednako dobru fiksaciju osigurava vezanje čvora preko kvalitetnog i čvrstog kortikalisa ili preko augmentacije preko pločice. Isti autori u drugoj studiji ukazuju na veliku promjenu u primarnoj čvrstoći fiksacije kod promjene vrste šava – Ethibond konac zamijenili su Herculine koncem. Također ukazuju na jednaku kvalitetu čvrstoće fiksacije standardnog Mason-Alen šava koji se koristi kod otvorenih rekonstrukcija i njegove artroskopske modifikacije – jednostavnog šava (engl. *simple suture*) postavljenog preko horizontalne petlje.^[97]

Benjamin i suradnici uspoređivali su četiri vrste artroskopski postavljenih šavova za fiksaciju rotatorne manšete (jednostavni šav, horizontalni madrac-šav, “*massive cuff*” šav, i modificirani Mason-Alen šav). Istraživanje je provedeno na infraspinatusu ovce, tako da je od svakog infraspinatusa ovce dijeljenjem dobiveno dva uzorka za testiranje. Korišten je konac FiberWire #2. Prednaprezanje je provedeno s 5 N, a cikličko opterećenje 0,25,Hz kroz 20 ciklusa sa silom 5-30 N. Elongacija je mjerena infracrvenom kamerom nakon kalibracije distance između prethodno postavljenih infracrvenih markera. “*Massive cuff*” šav i modificirani Mason-Alen šav pokazali su najviše konačno opterećenje, a oba ova šava zatajuju kidanjem ili izvlačenjem (prosijecanjem) kroz tetivu.^[98]

Ammon i suradnici potvrđuju da koštano sidro s dva konca koji se šivaju u međusobno okomitoj konfiguraciji daje veću primarnu stabilnost od koštanog sidra koje koristi jednostavni šav.^[57]

Schlegel i suradnici u biomehaničkoj studiji testiranja vrste šava u ovaca naglašavaju važnost primarne čvrstoće fiksacije rekonstruirane tetive, poglavito radi otežane imobilizacije ovaca u pokusima sa cijeljnem rekonstruirane rotatorne manšete.^[99]

Barber i suradnici testirali su više vrsta koštanih sidara s pripadajućim koncima, na modelu femura u svinje. Studija ukazuje da su primarno otpornija na zatajivanje ona sidra koja imaju navoj, te neresorptivna sidra u odnosu na resorptivna. U ispitivanju se nisu događale insuficijencije na mjestu kontakta sidra i konca. Potvrđene su prethodne studije u kojima se uočava da je najčešći modus zatajivanja prosijecanje šava kroz tkivo tetive. Analizom konca utvrđeno je da svi konci dimenzije #2 imaju slične profile čvrstoće, osim Fiberwire #2 koji pokazuje čvrstoću poput Ethibond konca #5 i gotovo je dvaput čvršći od Ethibonda #2.^[67, 100]

2.9. BIOMEHANIČKA ISTRAŽIVANJA ARTROSKOPSKIH ČVOROVA I ŠIVAĆEG MATERIJALA

Analize načina fiksacije prilikom postavljanja artroskopskog čvora usporedbom najčešće korištenih i najčvršćih artroskopskih čvorova (Duncanova petlja, Field čvor, Giant čvor i SMC čvor) utvrdile su da je za sigurnu fiksaciju svakog artroskopskog čvora potrebno - po postavljanju –

čvor osigurati s najmanje 2 dodatne petlje (*half hitch*). Lo i suradnici pokazali su da je potrebno svaki klizni čvor optimalno osigurati s najmanje 3 petlje, s promjenom osnovnog kraka konca.^[101] Istraživanje *in vitro* dizajnirano je temeljeći se na simuliranju uvjeta *in vivo*; korišten je Ethibond #2 konac natopljen u fiziološkoj otopini na sobnoj temperaturi, čvorovi su vezani, spuštani kroz kanulu na metalnu cijev promjera 5 mm s tenzilnim opterećenjem 3 kg/petlji. Za svaki vezani čvor postavljeno je predopterećenje 7 N, koje je nadalje korišteno kao polazna točka za ispitivanje. Mjereni su pomak na kraju svakog ciklusa opterećenja, opterećenje potrebno za zatajivanje čvora, konačni otpor na kidanje, pomak čvora neposredno prije zatajivanja. Čvor koji je zatajio proklizavanjem prije završetka ciklusa od 20 opterećenja zatajio je dinamičkim zatajivanjem, a ako nije proklizao, tada se to naziva statičkim zatajivanjem.^[72, 102]

Hughes i suradnici ispitivali su klizne karakteristike artroskopskih čvorova. Predstavljena je podjela artroskopskih kliznih čvorova na klizne odrješujuće čvorove, flip-čvorove (tenzija na klizni krak konca uzrokuje okretanje čvora – *flip* u zaključanu formaciju) i ratchet-čvorove (dozvoljavaju klizanje samo u jednom smjeru). Ispitivali su Duncanovu petlju, Roederov čvor, Snyderov klizni čvor, Dines čvor, Nickyjev čvor, modificirani Taut-line Hitch i Lafosse čvor. Pokazali su da optimalne klizne karakteristike i primarnu stabilnost konfiguracije pokazuje Dines čvor.^[71]

Ilahi je sa suradnicima dokazao da je standardni kvadratni čvor napravljen otvorenim metodom - uz korištenje Ethibonda - inicijalno manje čvrst od artroskopskog kliznog čvora, no s daljnjim cikličkim naprezanjima

artroskopski čvorovi postaju manje sigurni. U osiguranju njihove sigurnosti ključna je promjena krakova konca i izmjena osiguravajućih petlji.^[103]

U literaturi se najčešće spominje SMC čvor (akr. *Samsung Medical Centre*). Iako vrlo čvrst, u praktičnom kliničkom radu uočene su poteškoće s njegovim spuštanjem kroz artroskopsku kanulu, a postoji i velika mogućnost prijevremenog zaključavanja ili zapetljavanja postavljene osiguravajuće petlje. Stoga su suvremeni artroskopičari u stalnoj potrazi za čvorom koji je jednostavan za primjenu, siguran za klizanje kroz artroskopsku kanulu i čvrst po aplikaciji inicijalne konfiguracije prije osiguravanja dodatnim petljama.^[76]

Delimar je 1996.g. predstavio novi artroskopski instrumentalni čvor koji se jednostavno formira, klizi i inicijalno se formira kao *flip* čvor, a osigurava se sa dvije dodatne petlje.^[77, 104] Ovaj se čvor (SAK – engl. *Secure Arthroscopic Knot*) standardno koristi u kliničkom radu i do sada nije bilo uočljivih poteškoća u njegovoj primjeni. Jednostavan je za primjenu, lako usvojiv s minimalnim mogućnostima inicijalnog zapetljavanja i prijevremenog zaključavanja.

Zbog svega gore navedenog, taj instrumentalni čvor testirat ću u ovom istraživanju.

Abbi i suradnici usporedbom konaca Ethibond i Fiberwire utvrdili su da vrsta šivaćeg materijala utječe na otpornost na kidanje šava, više nego konfiguracija čvora, no to ne mora biti u korelaciji s otpornošću na proklizavanje, što pak ovisi o vrsti i površini konca. Naime Fiberwire je inicijalno čvršći i jači od Ethibonda, no čvorovi formirani od ovakvog šivaćeg materijala i brže proklizavaju.^[105]

Demirhan i suradnici ispitivali su karakteristike resorptivnih materijala obzirom na primarnu čvrstoću u vremenskom razdoblju od 12 tjedana nakon implantacije koštanih sidara u tibiju ovce. Uočili su minimalne razlike u inicijalnoj čvrstoći vezane uz položaj sidara (dijafiza-metafiza) te zaključili da resorptivna sidra gube 75% svoje inicijalne čvrstoće u prva 3 tjedna nakon implantacije, 84% nakon 6 tjedana i 85% 12 tjedana nakon implantacije u tibiju ovce.^[106]

3. CILJ RADA

3.1. Osnovni cilj istraživanja je usporedba površine kontakta tetive i kosti te primarne čvrstoće rekonstruirane tetive rotatorne manšete na modelu infraspinatusa ovce transosealnom metodom i metodom dva reda koštanih sidara.

3.2. Pojedinačni ciljevi istraživanja su:

- Usporediti *in vitro* - simulirajući artroskopski operacijski zahvat - instrumentalni čvor za artroskopsku fiksaciju (SAK) sa standardno prihvaćenim SMC čvorom te utvrditi koji je čvor bolji za fiksaciju tetive rotatorne manšete.
- Izmjeriti *in vitro* na tkivu kadavera ovce kontaktnu površinu rekonstruirane tetive infraspinatusa i kosti kod ovce i usporediti ove vrijednosti kod metode transosealne fiksacije jednim redom koštanih sidara i metode fiksacije s dvama redovima koštanih sidara, te utvrditi kod koje se metode ostvaruje veća kontaktna površina kosti i rekonstruirane tetive.
- Usporediti kontaktnu površinu kosti i tetive prije rekonstrukcije sa površinom kontakta ostvarenim nakon rekonstrukcije u obje ispitivane skupine.
- Usporediti metodu transosealne fiksacije tetive infraspinatusa ovce korištenjem jednog reda koštanih sidara (2 sidra) i metodu fiksacije infraspinatusa ovce korištenjem dva reda koštanih sidara (3 sidra) uz

uporabu instrumentalnog (SAK) čvora, te utvrditi koja je metoda fiksacije infraspinata ovce otpornija na naprezanje.

4. HIPOTEZA

- 4.1. Očekuje se da će se usporedbom standardno korištenog - no u praksi vrlo kompliciranog - SMC čvora i jednostavnoga instrumentalnog čvora koji u rutinskom radu koristi grupa hrvatskih artroskopičara (predstavljen i objavljen kao SAK) utvrditi da je instrumentalni čvor, ne samo jednostavan za izvedbu nego i barem jednako čvrst i izdržljiv na proklizavanje kod primjene na tkivu kao i SMC čvor. Obzirom na strukturu čvora ne očekuje se da će jednostavniji i u artroskopskom radu manipulativniji čvor (SAK) biti i čvršći od SMC čvora u smislu proklizavanja.
- 4.2. Smatra se da će ostvarena kontaktna površina između rekonstruirane tetive i kosti pri rekonstrukciji tetive infraspinatale ovice metodom transosealne fiksacije korištenjem dvaju koštanih sidara poredanih u jednom redu u odnosu na standardnu metodu artroskopske fiksacije korištenjem triju koštanih sidara poredanih u dva reda biti jednaka, uz uvjet da se koriste identične metode šivanja i da se postavi identični čvor u oba slučaja. Smatram da je tehnička izvedba rekonstrukcije tetive s dvama sidrima i transosealnim šavom dovoljno dobra da pokrije istu površinu kao i u slučaju kad se koristi standardna metoda s trima koštanim sidrima. Očekuje se, dakle, da će se s jednim implantatom manje te

stoga i manjom destrukcijom kosti u koju se aplicira sidro postići jednako dobar učinak kontakta tetive i kosti važnog za cijeljenje.

4.3. Također, očekuje se da će svakom od pojedinih metoda - transosealnom metodom s dvama koštanim sidrima poredanima u jednom redu i metodom s trima koštanim sidrima poredanima u dva reda ostvariti jednaka površina originalnog hvatišta tetive infraspinata za kost u ovce. Točnije, ne očekuje se značajnija razlika ili značajno manja pokrivenost površine originalnog hvatišta nakon rekonstrukcije u obje metode, uz napomenu da se ta pokrivenost transosealnom metodom postiže uz korištenje dva implantata u odnosu na tri implantata upotrijebljena u metodi s dva reda koštanih sidara.

4.4. Očekuje se da će čvrstoća i izdržljivost fiksacije tetive infraspinata u ovce rekonstruirane metodom transosealne fiksacije s dvama koštanim sidrima u jednom redu biti veća u odnosu na standardnu metodu artroskopske fiksacije s trima koštanim sidrima u dva reda, uz korištenje identične metode šivanja i postavljanje identičnog čvora u oba slučaja. Dakle, očekuje se da će artroskopska transosealna metoda biti otpornija na statičko opterećenje u odnosu na metodu dva reda koštanih sidara, iako zahtijeva manji broj koštanih sidara, i to zbog toga jer

5. MATERIJAL I METODE ISTRAŽIVANJA

Istraživanje je provedeno na ramenu ovce. Tetiva infraspinatusa ovce strukturno je i histološki slična humanoj tetivi supraspinatusa (Gerber, 1994).^[82]

Mjerenja su se izvodila na uređaju „Universal Testing Machine“, model „TA.HD plus“, s maksimalno mogućim opterećenjem do 750 kg. Koristila se „čeljust“ ove kidalice „A/HDT – Tensile Grips“ s maksimalnom silom opterećenja od 500 kg (slika 5-1).

Za prikaz mjerenja i grafičku podršku korišten je softverski paket „Texture Exponent“.



Slika 5-1. Kidalica „Universal Testing Machine, TA.HD plus“.

5.1. MATERIJAL

U prvom dijelu studije za ispitivanje čvrstoće i izdržljivosti artroskopskog čvora u uvjetima *in vitro*, koristio se Orthocord™ konac #2 USP (DePuy Mitek, Johnson & Johnson), artroskopska kanula (8 mm x 75 mm), kroz koju se spuštaju čvorovi imitirajući tako uvjete *in vivo*. U čeljust

kidalice postave se 2 čelična savinuta pina, promjera 5 mm okrenutih jedan prema drugom konveksnom stranom, omotanih jelenjom kožom oko kojih su se pritezali čvorovi simulirajući tako postavljanje čvorova na tkivo.

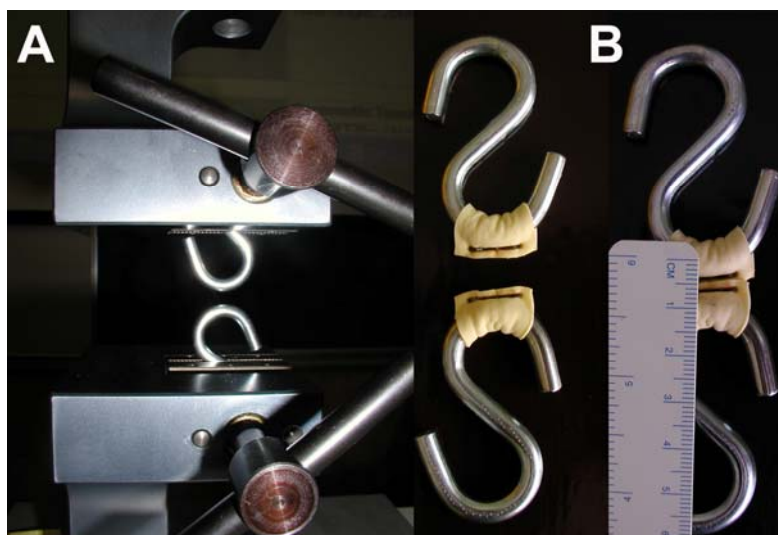
U drugom dijelu studije koristila su se 24 ramena ovčjih kadavera s izoliranom tetivom mišića infraspinatusa na njezinom hvatištu na humerusu. Ramena su randomizacijom podijeljena u tri trupe od po osam uzoraka. Utrošeno je ukupno 40 Fastin[®] koštanih sidara (DePuy Mitek, Johnson & Johnson) napunjenih s po dva Orthocord[™] konca #2 USP (DePuy Mitek, Johnson & Johnson). Sidra su se postavljala jednom od dviju ispitivanih metoda kroz artroskopsku kanulu imitirajući tako *in vitro* položaj dijelova tijela u artroskopiji ramena, a tetiva se šivala postavljanjem konaca na način koji određuje pojedina metoda. Kroz artroskopsku kanulu spuštaju se čvorovi imitirajući tako uvjete kod artroskopskog zahvata *in vivo*. Za postavljanje sidara, provlačenje i šivanje konaca, te postavljanje čvorova koristi se standardni artroskopski instrumentarij te svrdla za kost, pinovi i držač za postavljanje kosti u kidalicu.

5.2. METODE


5.2.1. PRVI DIO ISTRAŽIVANJA

U prvom dijelu istraživanja uz kidalicu postavi se držač za artroskopsku kanulu na točno određenu, predefiniranu udaljenost i poziciju koja se markira i zadržava za sva ispitivanja.


U svaku čeljust kidalice postave se čelične šipke koje se udalje na jednaku, predefiniranu udaljenost (slika 5-2). Oko obiju šipki omota se navlažena jelenova koža u jednom sloju (slika 5-2B), a potom i Orthocord konac, te artroskopskim instrumentom za hvatanje konca kroz kanulu, a pod kontrolom ispitivača, oba kraja konca izvlače se na vanjsku stranu artroskopske kanule. Na vanjskoj strani napravi se čvor - u 8 slučajeva napravi se SMC čvor (slika 5-3), a u dodatnih 8 artroskopski instrumentalni klizni (SAK) čvor (slika 5-4) – koji se spusti instrumentom - guračem čvora – kroz kanulu na metalnu šipku omotanu jelenovom kožom. Sve čvorove postavlja ista osoba podjednakom silom pritezanja svake petlje. Nakon svakog vezanja čvora promijene se omotači od jelenove kože oko metalnih držača.



Slika 5-2. A - Postavljanje metalnih kuka promjera metalnog dijela 5 mm u čeljusti kidalice. B - Oko svake kuke postavi se navlažena jelenja koža i fiksira s konveksne strane spajalicom. Centar konveksnog obložnog dijela jedne kuke udalji se 1 cm u odnosu na isto mjesto na drugoj kuki.




Slika 5-3. SMC (akr. Samsung Medical Centre) čvor.



Slika 5-4. SAK (engl. Secure Arthroscopic Knot).

Nakon svakog inicijalnog čvora postavljaju se ukupno četiri osiguravajuće petlje – po dvije naizmjenično (lijeva pa desna) oko istog osnovnog tračka (*post*) koji se nakon 2 petlje promijeni (slika 5-5). Nakon postavljanja svake konfiguracije čvora vrši se predopterećenje sa 7 N, fotografiranje čvora kamerom na stativu, a potom slijedi statičko opterećenje 1mm/s do kidanja, tj. do pucanja čvora ili konca ili proklizavanja čvora.



Slika 5-5. Osiguravajuće petlje – dvije lijeve i dvije desne.

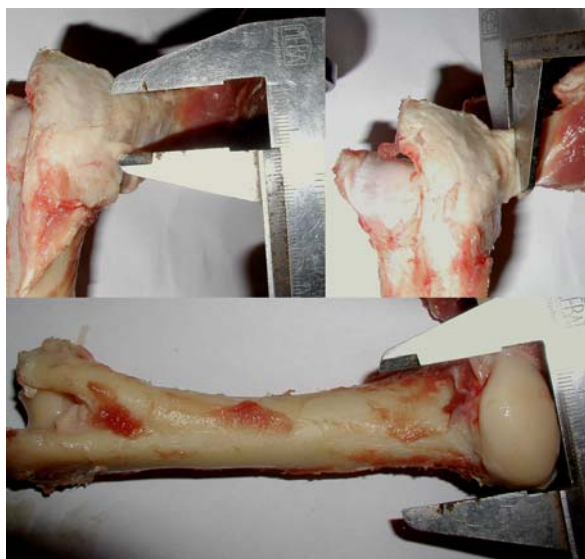
Kliničko zatajivanje (KLZ) definira se kao maksimalno opterećenje koje čvor izdrži kod elongacije čvora od 3 mm, a krajnje zatajivanje čvora (KRZ) definira se kao ono opterećenje koje dovodi do kidanja ili proklizavanja čvora ili kidanja konca. Sva izvršena mjerenja dokumentiraju se upisom u

istraživački protokol, te fotografiranjem ključnih događaja pri opterećenju čvora.

5.2.2. DRUGI DIO ISTRAŽIVANJA

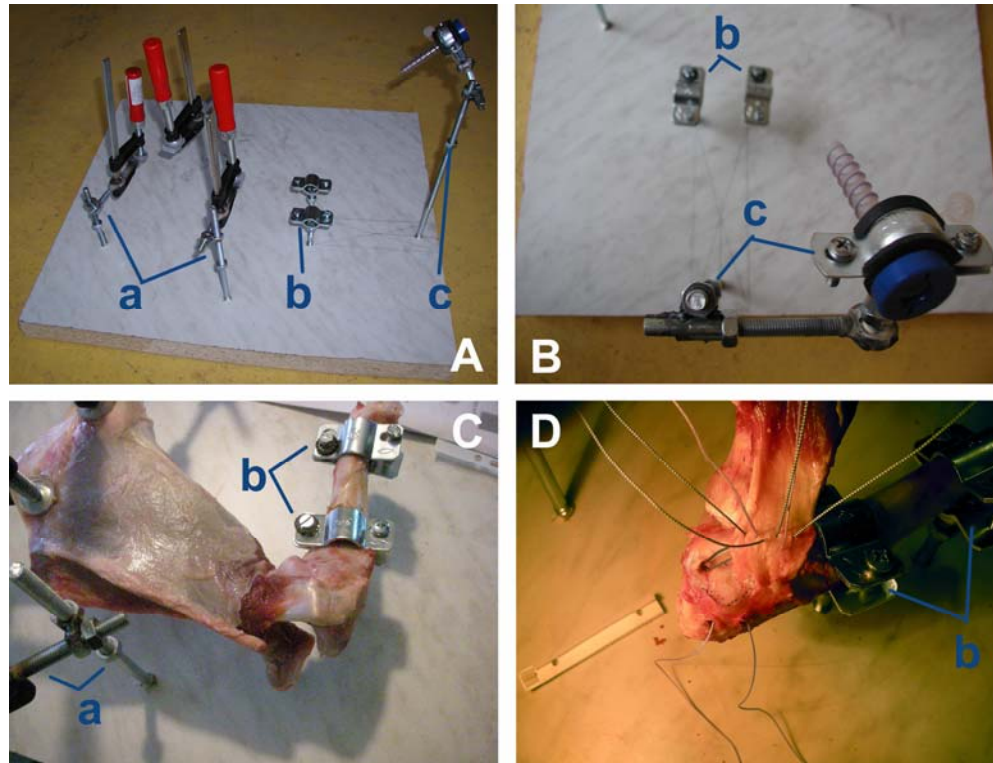
Drugi dio studije koristi ukupno 24 ramena ovčjih kadavera, prepariranih tako da se prikaže tetiva mišića infraspinatusa s pripadajućim hvatištem na kosti. Nisu uočene anomalije tetive ili njezinoga hvatišta. Izvrše se mjerenja širine (Iš) i debljine tetive infraspinatusa (Id) na mjestu hvatišta za kost proksimalnog humerusa i 1 cm proksimalnije te mjerenja promjera glave humerusa (Hg)(slika 5-6). Do izvođenja pokusa ramena se drže u fiziološkoj otopini. Ramena su prethodnom randomizacijom podijeljena u tri grupe; kontrolna grupa (GK) kod koje se neće odvajati tetiva infraspinatusa na njezinom hvatištu, ispitivana grupa kod koje će se odvojena tetiva rekonstruirati transosealnom metodom i korištenjem dvaju koštanih sidara postavljenih u jednom redu (G1), i grupa kod koje će se rekonstrukcija vršiti na standardan način, korištenjem triju sidara poredanih u dva reda (G2). Prije odvajanja tetive infraspinatusa na njezinom hvatištu (3. dio studije) tankim vodootpornim marker-flomasterom označio se rub hvatišta tetive na kosti svakog ramena u svakoj od triju ispitivanih grupa. Ovakav način označavanja hvatišta tetiva rotatorne manšete opisali su Dugas i Millett.^[107]

Slika 5-6. Mjerenja anatomskih struktura prepiranih ovčjih ramena. Mjere se širina tetive infraspinatausa (Iš), na hvatištu za humerus, debljina tetive neposredno uz hvatište (Id) i promjer glave humerusa (Hg).

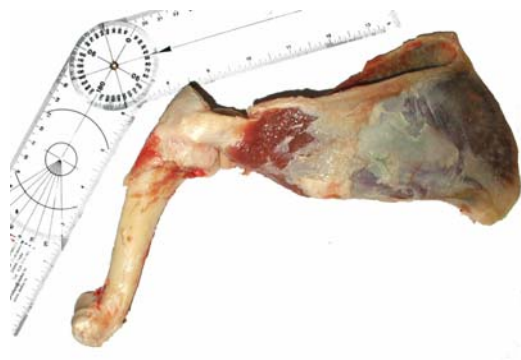


5.2.3. TREĆI DIO ISTRAŽIVANJA

Treći dio istraživanja mjeri čvrstoću i izdržljivost rekonstruirane tetive infraspinatausa u ovce nakon šivanja dvjema metodama. U ovom dijelu istraživanja koriste se ista 24 ramena kadavera ovce, prethodno randomizacijom razvrstana u tri skupine; GK, G1 i G2. Artroskopska kanula postavljena je na točno predefiniranu udaljenost i poziciju u odnosu na uzorak u fiksiranom držaču na stolu (slika 5-7). Svako rame posjedinačno postavlja se u držač, u položaju u kojem skapula i proksimalni humerus međusobno zatvaraju kut od 135° (slika 5-8). U grupama G1 i G2 odvoji se tetiva infraspinatausa neposredno na hvatištu za kost, pazeći pri tom da se ne oštete oznake marker-flomasterom na kosti.

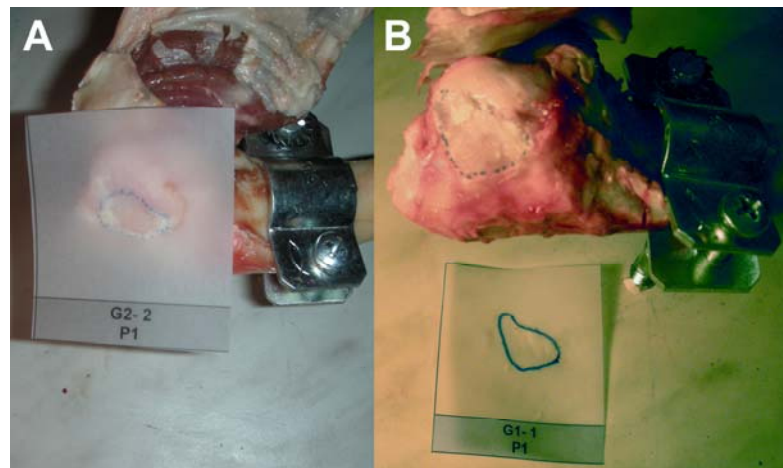


Slika 5-7. Simulacija rekonstrukcije rotatorne manšete. A - Postolje s postavljenim držačima (a – držači za skapulu i mišić infraspinatus, b – držači za humerus, c – držač za artroskopsku kanulu). B - Modularni sustav omogućuje rotaciju i zadržavanje kanule u točno određenom položaju obzirom na lijevo ili desno rame ovce. C - Uzorak postavljen u držaču. D - Uzorak postavljen u držaču u tijeku rekonstrukcije prethodno odvojene tetive infraspinatusa.



Slika 5-8. Osovina lopatice i humerus u neutralnom položaju nalaze se pod kutem od 135° .

Prije nastavka ovog dijela istraživanja učine se mjerenja koja pripadaju drugom dijelu studije. U grupama G1 i G2 na mjestu odvojene tetive infraspinata postavi se transparentni papir i precrta rub hvatišta tetive infraspinata na kosti (označe se rubovi *footprinta*) za svaki od uzoraka, obilježe se dobiveni uzorci, fotografiraju kamerom na stativu, u točno određenom položaju, te potom skeniraju preklapanjem uzorka mrežom milimetarskog papira i kompjutorski analiziraju, mjereći površinu *footprinta* (P_1) u mm^2 (slika 5-9).

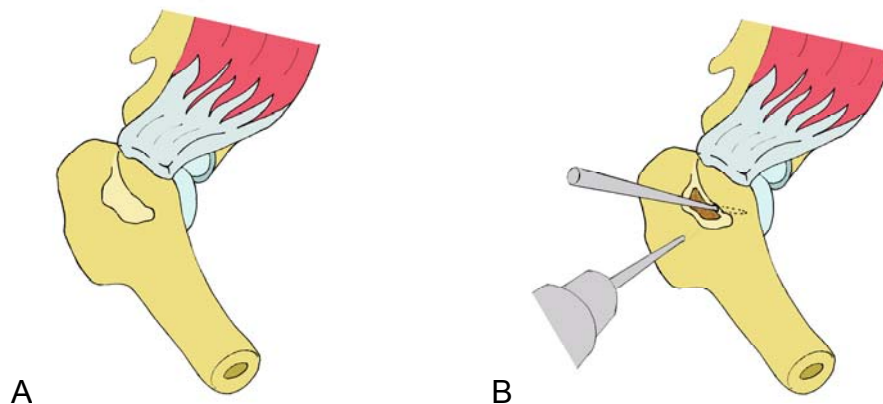


Slika 5-9. Označavanje površine hvatišta tetive infraspinata (P_1). Prije odvajanja tetive flomasterom se označe rubovi njezinog hvatišta za kost. A - Nakon odvajanja tetive na označenu regiju *footprinta* postavlja se prozirni papir s oznakom grupe i uzorka. B - Precrtavanjem prenese se oznaka ruba *footprinta* na prozirni papir. Unutar označene krivulje nalazi se površina hvatišta tetive infraspinata.

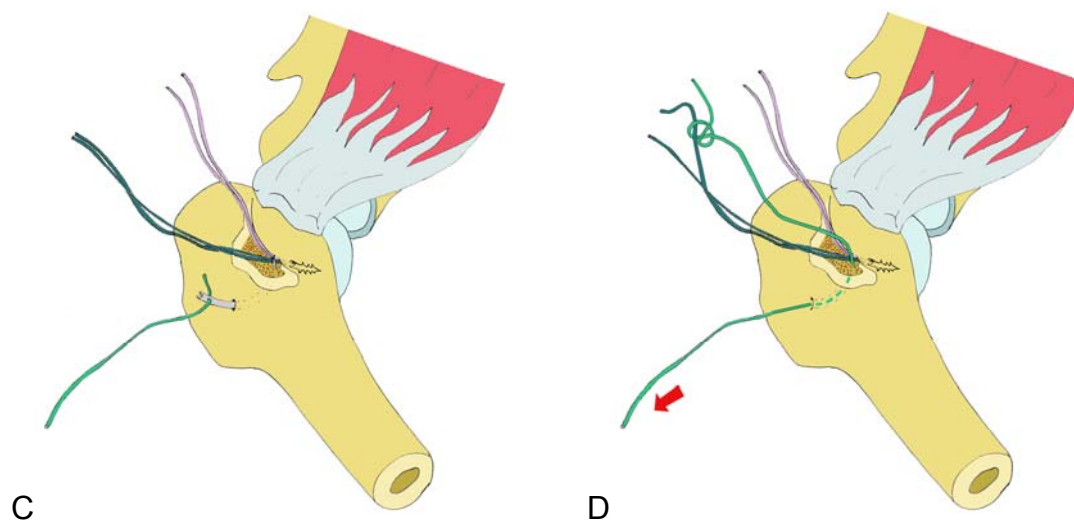
Potom se nastavlja s izvođenjem trećeg dijela studije. Svako rame ovce u grupama G1 i G2 postavlja se horizontalno u držač na stol. Ispred njega postavi se artroskopska kanula u držaču na točno određenom mjestu i poziciji identičnoj za sve uzorke zbog postavljanja šava na kost. Izvodi se simulacija artroskopske rekonstrukcije rotatorne manšete (tetine infraspinatusa) na jedan od dva načina (ovisno radi li se o ramenu iz grupe G1 ili G2)(slika 5-7 C i D). Kroz kanulu spuštaju se čvorovi (SAK) sa po četiri naizmjenične osiguravajuće petlje.

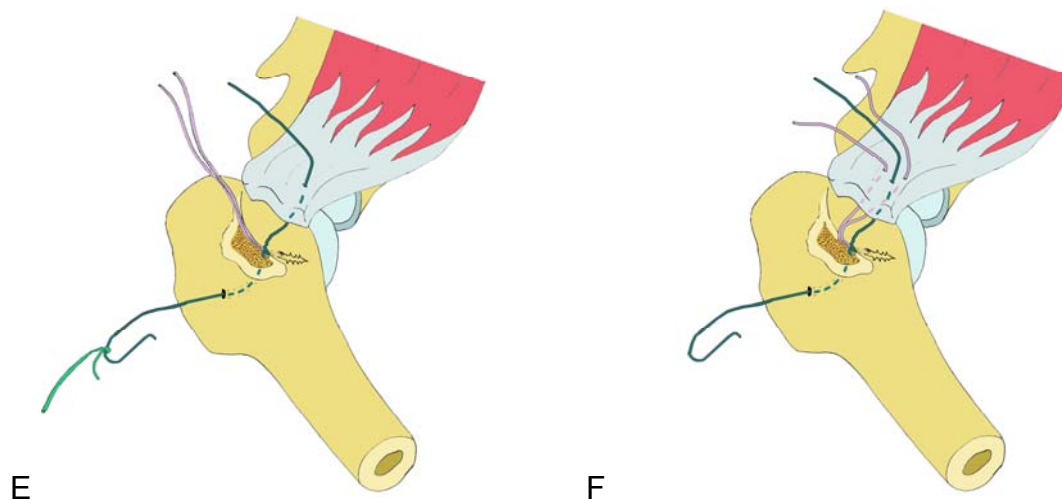
Simulacija artroskopske transosealne metode rekonstrukcije rotatorne manšete

U grupi G1 izvodi se ispitivana metoda transosealne fiksacije (slika 5-10). Probuši se tunel u regiji velikog tuberkula humerusa u ovce. Izlazni tunel smješten je u medijalnom dijelu *footprinta*. Na tom mjestu kroz kanulu uvodi se koštano sidro Fastin s dvostrukim Orthocord koncem pod kutem 45° u odnosu na podlogu. Izvlači se konac kroz prethodno učinjen intraosealni tunel. Provlače se konci kroz tetivu infraspinatusa (tri kraka provlače se u konfiguraciji madrac šava i uzdužnog šava (slike 5-10, 5-11). Šivanje se vrši kroz artroskopsku kanulu instrumentalnim SAK-om. Pritezanje osnovne konfiguracije čvora i svake od ukupno četiri naizmjenične osiguravajuće petlje izvodi uvijek ista osoba, približno jednakim intenzitetom. Postave se ukupno dva sidra.

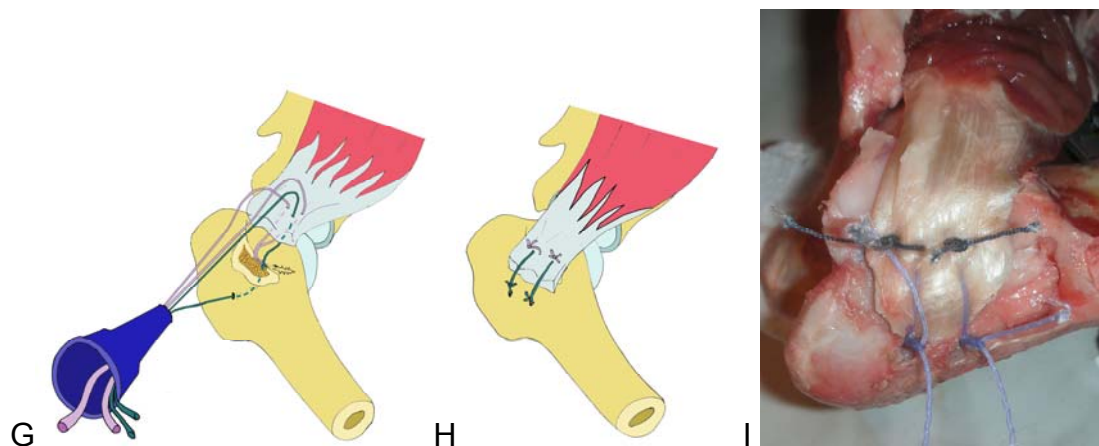


Slika 5-10. Shematski prikaz transosealne artroskopske metode fiksacije tetive infraspinatusa u ovce. A - Odvoji se tetiva infraspinatusa od njezinog hvatišta na kosti. B - Načini se ležište za koštano sidro Fastin na medijalnom dijelu hvatišta tetive na kosti (*footprint*). Otvara se transosealni tunel na lateralnom dijelu humerusa svrdlom. Naknadno se isti postupak ponovi u stražnjem dijelu velikog tuberkula i *footprinta* te se postavi još jedno koštano sidro.

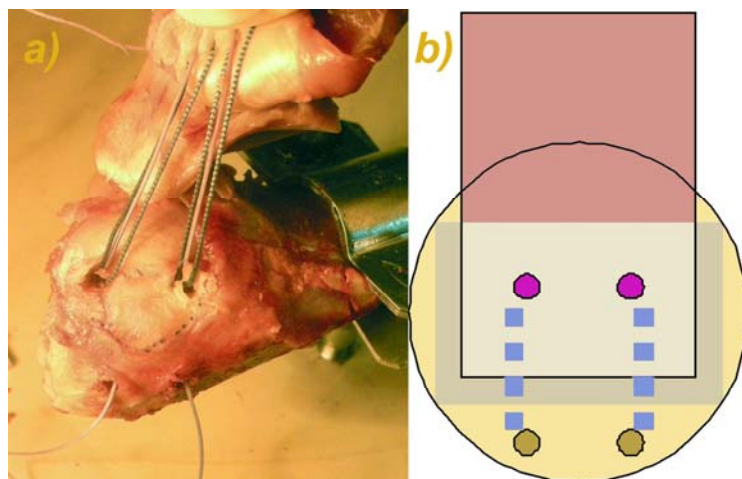




Slika 5-10. Shematski prikaz transosealne artroskopske metode fiksacije tetive infraspinatusa u ovce. C - Nakon što se postavi Fastin sidro u načinjeno ležište, provlači se igla s Ethibond koncem kroz transosealni tunel. D - Veže se jedan kraj jednog Orthocord konca petljom načinjenom na provučenom kraju Ethibond konca. E - Ethibond koncem se vezani kraj Orthocord konca provlači na lateralnu stranu humerusa. Drugi krak konca provlači se kroz tetivu infraspinatusa, medijalno. F - Oba kraja preostalog Orthocord konca provlače se kroz tetivu infraspinatusa ispred i straga u odnosu na prvotno postavljene i intraosealno provučeni Orthocord konac



Slika 5-10. Shematski prikaz transosealne artroskopske metode fiksacije tetive infraspinatusa u ovce. Svi konci provlače se kroz kanulu fiksiranu na držaču. Šiva se tetiva infraspinatusa na hvatištu korištenjem SAK-a, te osiguranjem sa po četiri polupetlje. H - Stanje po postavljanju oba koštana sidra, te po dovršetku fiksacije tetive infraspinatusa. I - Prikaz jednog od rekonstruiranih ramena u ispitivanoj grupi.

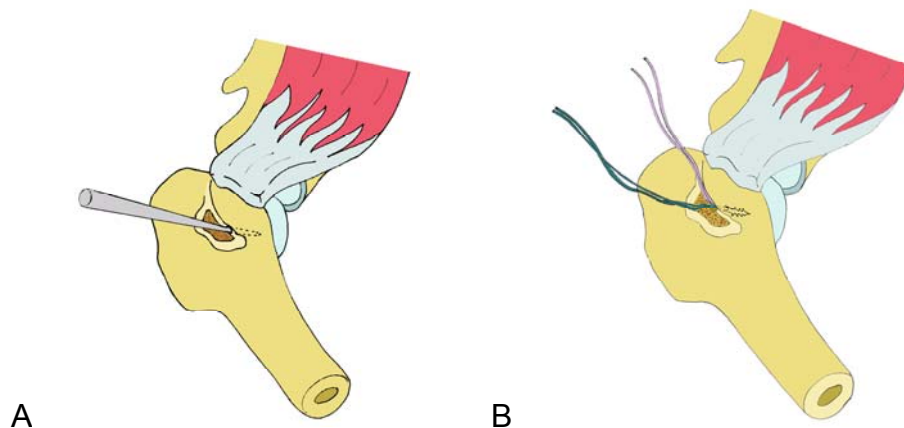


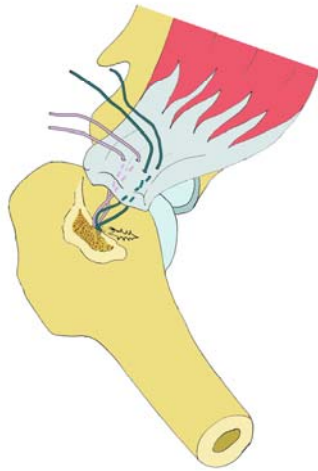
Slika 5-11. Metoda artroskopske transosealne fiksacije; a) prikaz postavljanja sidara i formiranja tunela – po jedan krak jednog konca na svakom sidru provučen je kroz intraosealni tunel, a preostali konci provučeni su kroz tetivu

infraspinata, b) shematski prikaz metode; krug predstavlja glavu humerusa a četverokut tetivu infraspinata u području *footprint*. Prikazana je pozicija sidara (ljubičasti kružići), pozicija koštanih tunela (plavo, iscrtano) i lateralnih otvora tunela (smeđi kružići).

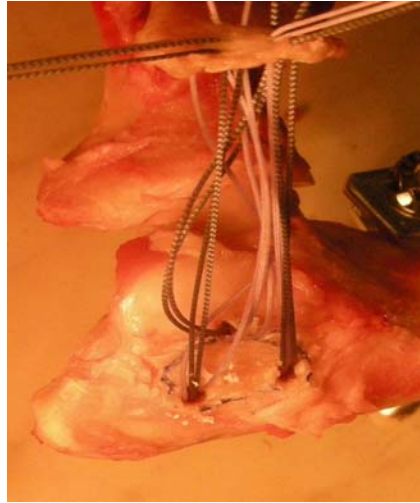
Simulacija artroskopske metode rekonstrukcije rotatorne manšete dvostrukim redom koštanih sidara

U grupi G2 izvodi se metoda šivanja tetive infraspinata metodom dva reda koštanih sidara Fastin s dvostrukim Orthocord koncem (slika 5-12, 5-13). Redom se postavljaju tri koštana sidra – jedno medijalno i dva lateralno i šiva tetiva supraspinatosa kroz artroskopsku kanulu instrumentalnim SAK-om. Pritezanje osnovne konfiguracije čvora i svake od ukupno četiri naizmjenične osiguravajuće petlje izvodi uvijek ista osoba, približno jednakim intenzitetom. Postave se ukupno tri sidra.



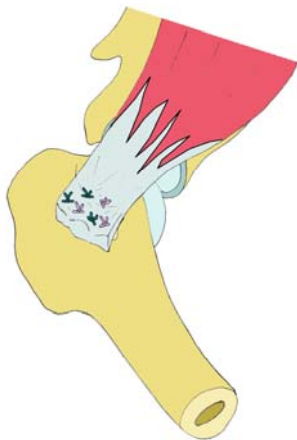

C

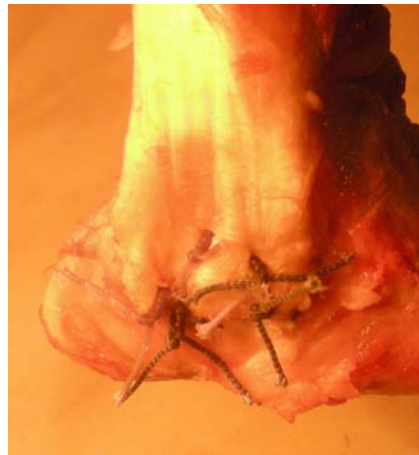

D

Slika 5-12. Shematski prikaz metode fiksacije tetive infraspinatusa u ovce dvostrukim redom koštanih sidara. A - Nakon što se odvoji tetiva infraspinatusa od njezinog hvatišta na kosti, načini se ležište za koštano sidro Fastin na medijalnom dijelu hvatišta tetive na kosti (*footprint*). Načine se potom naknadno još dva otvora lateralno za dva dodatna sidra. B - Postavlja se koštano sidro Fastin u pripremljeni otvor. C - Svi krajevi konaca provlače se iglom kroz tetivu infraspinatusa. D - Prikaz nakon provlačenja konaca.



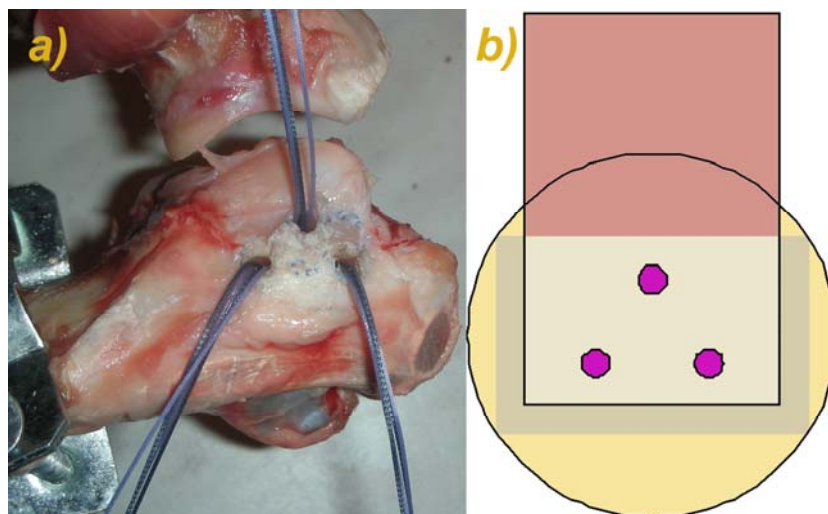
E



F

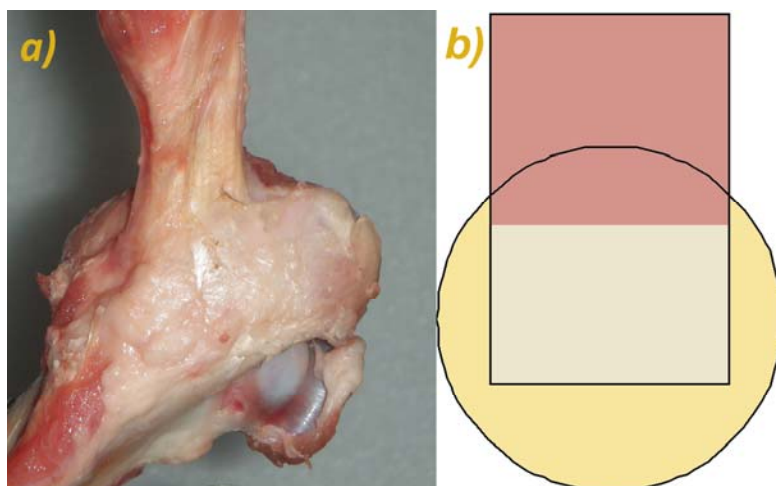
Slika 5-12. Shematski prikaz metode fiksacije tetive infraspinatusa u ovce dvostrukim redom koštanih sidara. E - Završni prikaz rekonstrukcije s tri

koštana sidra položena u dva reda. F - Završna fotografija jednog od uzoraka iz grupe G2.



Slika 5-13. Metoda dva reda koštanih sidara; a) prikaz postavljanja sidara, b) shematski prikaz metode; krug predstavlja glavu humerusa a četverokut tetivu infraspinatusa u području *footprinta*. Prikazana je pozicija sidara (ljubičasti kružići).

U kontrolnoj grupi nije se odvajala tetiva infraspinatusa od hvatišta (slika 5-14).



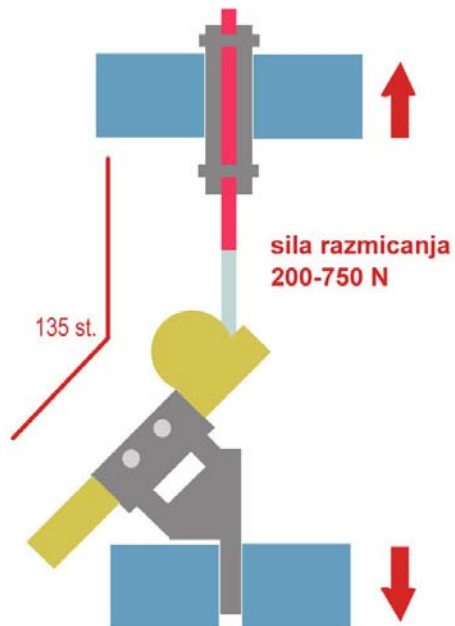
Slika 5-14. Kontrolna grupa u kojoj se nije odvajala tetiva infraspinatusa; a) prikaz intaktne tetive infraspinatusa na hvatištu za humerus, b) shematski prikaz hvatišta infraspinatusa na *footprintu*.

Po izvedenoj rekonstrukciji ramena u grupama G1 i G2, flomasterom druge boje u odnosu na prethodnu, označi se rub tetive koji je u kontaktu s kosti svakog ramena. To se izvodi tako da se postavljanjem ramena u suspenziju odignu oni dijelovi prethodno odvojene pa potom rekonstruirane tetive koji nisu čvrsto pritisnuti uz kost šavima te se uz rub čvrstog kontakta tetive i kosti postave markacije.

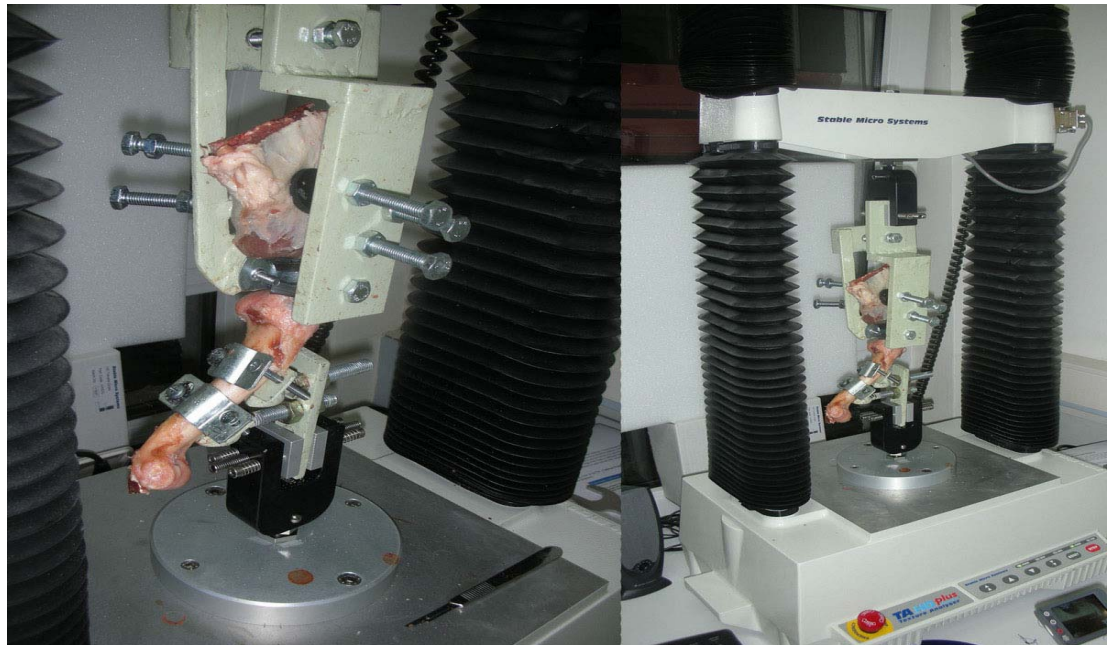
Testiranje primarne čvrstoće rekonstruirane tetive distrakcijom izvodi se prema opisima studije Demirhana i suradnika.^[96] Iako većina drugih istraživanja postavlja humerus u odnosu na tetivu infraspinatusa pod kutem od 90°, respektirajući prirodni odnos humerusa i skapule u ovce koji su postavljeni u čeljusti kidalice, skapulu i humerus postavljamo pod međusobnim kutem od 135° (slika 5-8). Ramena s rekonstruiranim tetivama infraspinatusa postave se (svako pojedinačno) u čeljusti kidalice, tako da je

mišićno-tetivno tkivo uzdužno prihvaćeno gornjom čeljusti kidalice, a humerus se hvata u držaču pod kutem 135° u odnosu na smjer tetive (slika 5-15) i fiksira u donjoj čeljusti kidalice. Veliki tuberkul položen je u centru osovine vlaka. Svako rame iz svake od triju grupa (GK, G1 i G2) postavlja se u kidalicu na identičan način i opterećuje na identičan način. Sustav se predoptereti opterećenjem od 10 N. Uzorci se distrahiraju 1 mm/s. Prati se krajnje opterećenje (KZt) koje dovodi do kidanja / zatajivanja konstrukcije, te sila koja je potrebna da zatajivanje započne (Z_1) i završi (Z_2). Razmak koji se postigne plastičnom deformacijom (istezanjem) konstrukcije tetiva-kost mjeri se kao vrijednost istežanja (I).

Po završetku trećeg dijela studije ponovno se vraćamo na dovršetak drugog dijela istraživanja. Nakon što se pokidaju dijelovi rekonstrukcije rotatorne manšete (i odstrane šavi) postavi se transparentni papir i precрта rub kontakta rekonstruirane tetive infraspinatusa na kosti (označe se rubovi rekonstrukcije tetive – prateći drugu boju flomastera) za svaki od uzoraka. Obilježe se dobiveni uzorci, fotografiraju kamerom na stativu te potom skeniraju preklapanjem uzorka mrežom milimetarskog papira i kompjutorski analiziraju, mjereći površinu rekonstruiranog *footprinta* (P_2) u mm^2 . Resecira se tetiva infraspinatusa svakog ramena u grupi GK (kontrolna grupa) i na isti, prethodno opisani način prijenosom preko transparentnog papira i skeniranjem, određuje površina *footprinta* ramena u kontrolnoj grupi (GK- P_1).



Slika 5-15. Pozicioniranje uzorka u kidalici korištenjem posebno prilagođenog držača za lopaticu kojim se pritisne vrat lopatice te se dodatnim postraničnim pritiskom fiksira mišić i mišićno-tetivni spoj infraspinatusa i skapule.



5.3. PLAN RADA U ISTRAŽIVANJU

Istraživanje se provodilo u slijedećim koracima;

1. Izvođenje mjerenja čvrstoće čvora na statičko opterećenje. Uspoređuju se instrumentalni (SAK) čvor i SMC čvor. Mjeri se krajnje zatajivanje (KRZ_{SAK} i KRZ_{SMC} , te kliničko zatajivanje (KLZ_{SAK} i KLZ_{SMC}) čvorova.
2. Na temelju dobivenih rezultata odabire se čvor za daljnji rad. Obzirom da je SAK čvor jednostavan za manipulaciju i rutinski artroskopski rad, u daljnjem istraživanju koristit će se taj čvor. Ukoliko se SAK čvor pokaže značajno lošijim u usporedbi sa jednim od najčvršćih čvorova korištenih u artroskopiji, samo u tom slučaju u daljnjem istraživanju koristit će se SMC čvor.
3. Prepariraju se 24 ramena ovce, tako da se izolira proksimalni humerus, skapula i tetiva infraspinatusa. Sve ostale strukture ramena ovce se uklanjaju.
4. Vršiti se randomizacija ramena ovce i svrstavanje svakog ramena u jednu od grupa; kontrolna grupa (GK), ispitivana grupa kod koje će se vršiti rekonstrukcija tetive infraspinatusa transosealnom metodom i fiksacija jednim redom koštanih sidara (G1) i grupa kod koje će se vršiti rekonstrukcija tetive infraspinatusa standardnom metodom korištenjem dva reda koštanih sidara (G2).
5. Mjere se anatomska obilježja svih ramena (u grupama G1, G2 i GK) i unose u protokol za svako rame (lš, ld, Hg). Dakle, bilježe se

vrijednosti; G1-Iš, G1-Id i G1-Hg u grupi artroskopske transosealne fiksacije; vrijednosti G2-Iš, G2-Id i G2-Hg u grupi dva reda sidara i vrijednosti GK-Iš, GK-Id i GK-Hg u kontrolnoj grupi.

6. Ocrtavaju se rubovi hvatišta tetive infraspinatusa u svim grupama – GK, G1 i G2.
7. Resecira se tetiva infaspinatusa ramena u grupama G1 i G2 na samom hvatištu za kost.
8. Transparentnim papirom prenose se ubilježene oznake, skenira ocrtana površina na milimetarskom papiru, i nakon skeniranja mjeri površina *footprinta* za svako rame iz grupa G1 i G2 (G1-P₁ i G2-P₁)
9. Rekonstruira se tetiva infraspinatusa svakog ramena iz grupe G1 artroskopskim modelom transosealne metode korištenjem jednog reda koštanih sidara.
10. Rekonstruira se tetiva infraspinatusa svakog ramena iz grupe G2 artroskopskim modelom metode s dva reda koštanih sidara.
11. Označe se rubovi čvrstog kontakta rekonstruirane tetive infraspinatusa i kosti na svakom ramenu grupe G1 i G2 drugom bojom.
12. Svako rame iz grupa G1, G2 i GK postavlja se na prethodno opisan i točno određen način u čeljusti trgalice, mjeri se čvrstoća učinjene rekonstrukcijske konfiguracije u grupama G1 i G2, te čvrstoća neoštećenog hvatišta tetive infraspinatusa u kontrolnoj grupi GK (Z₁, Z₂, KZt i E). Dakle bilježimo vrijednosti; G1-Z₁, G1-Z₂, G1-KZt i G1-I u grupi G1; vrijednosti G2-Z₁, G2-Z₂, G2-KZt i G2-I u grupi G2; te GK-Z₁, GK-Z₂, GK-KZt i GK-I u kontrolnoj grupi.

13. Po završetku mjerenja kida se svaka rekonstruirana konfiguracija u ramenima iz grupe G1 i G2. Na mjestu označene površine pokrivenosti *footprinta* postavlja se transparentni papir i prenosi oznaka granica površine rekonstrukcije te preko milimetarskog papira skenira i mjeri površina rekonstrukcije, tj. pokrivenosti *footprinta* (G1-P₂ i G2-P₂ i GK-P₁).
14. Izvodi se statistička obrada prikupljenih podataka.
15. Uspoređuje se pokrivenost *footprinta* nakon rekonstrukcije u ramenima grupe G1 u odnosu na grupu G2, pokrivenost *footprinta* nakon rekonstrukcije u odnosu na veličinu *footprinta* prije rekonstrukcije kod svakog ramena u grupama G1 i G2.
16. Uspoređuje se čvrstoća rekonstruirane konfiguracije tetiva infraspinatosa-kost humerusa; razlika za ramena u grupama G1 i G2, te razlika svake od pojedinih grupa (G1 i G2) u odnosu na kontrolnu grupu (GK).

5.4. STATISTIČKE METODE

Distribucije vjerojatnosti kvantitativnih varijabli testirale su se na normalnost Kolmogorov-Smirnovljevim testom. Ovisno o prirodi podataka korišteni su parametrijski testovi (t-test, t-test za uzorke parova i ANOVA) odnosno ekvivalentni neparametrijski (Mann-Whitneyev test, Wilcoxonov test za uzorke parova i Kruskal-Wallisov test) statistički testovi. Zaključuje se na 5%-tnoj razini značajnosti. U analizi je korištena programska podrška MS Office Excell 2007, sa statističkim paketom Analyse-It.

6. REZULTATI

U prvom dijelu studije provedena je usporedba dvije vrste čvorova. Svi uzorci testirani su na normalnost distribucije opažanja Kolmogorov Smirnovljevim testom. Obzirom da se nije u svim opažanjima dobila Gausova raspodjela, koristili su se neparametrijski testovi. U tablicama 6-1 i 6-2 prikazani su rezultati opterećenja rastezanjem svakog pojedinog čvora – SAK i SMC čvora. Slika 6-1 prikazuje testiranja izvedenih osam SAK-ova, a slika 6-2 mjerenja osam SMC čvorova.

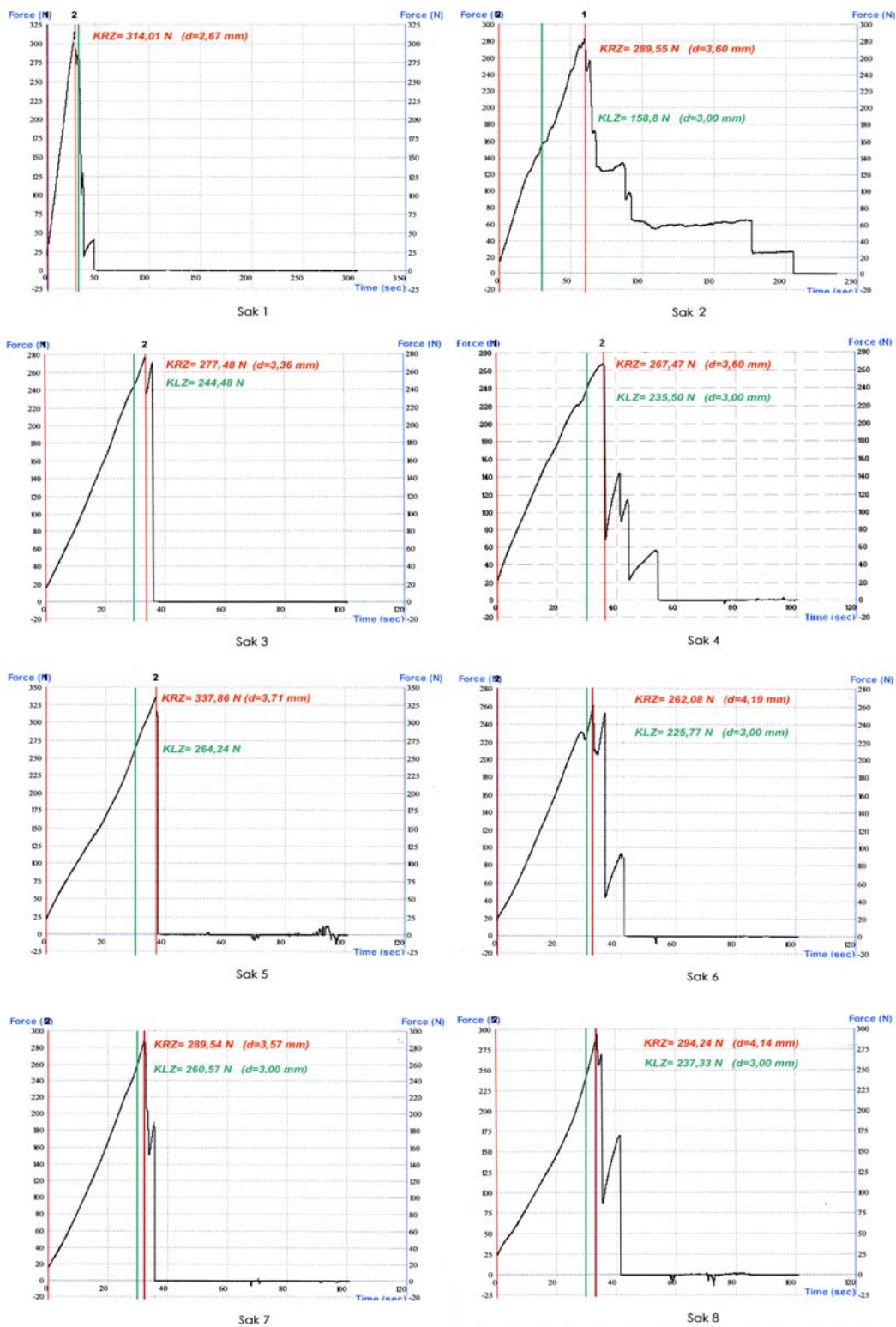
	KLZ _{SAK} (N)	KRZ _{SAK} (N)	vrsta zatajenja	I _{SAK(KRZ)} (mm)
SAK-1	314,01	314,01	kidanje konca	2,67
SAK-2	158,8	289,55	kidanje konca	3,6
SAK-3	244,48	277,48	kidanje konca	3,36
SAK-4	235,5	267,47	kidanje čvora	3,6
SAK-5	264,24	337,86	kidanje konca	3,71
SAK-6	225,77	262,08	proklizavanje	4,19
SAK-7	260,57	289,54	kidanje čvora	3,57
SAK-8	237,33	294,24	kidanje čvora	4,14

Tablica 6-1. Rezultati opterećenja rastezanjem SAK čvora. KLZ_{SAK} – kliničko zatajenje, KRZ_{SAK} – krajnje zatajenje, I_{SAK(KRZ)} – istežanje SAK-a pri krajnjem zatajenju.

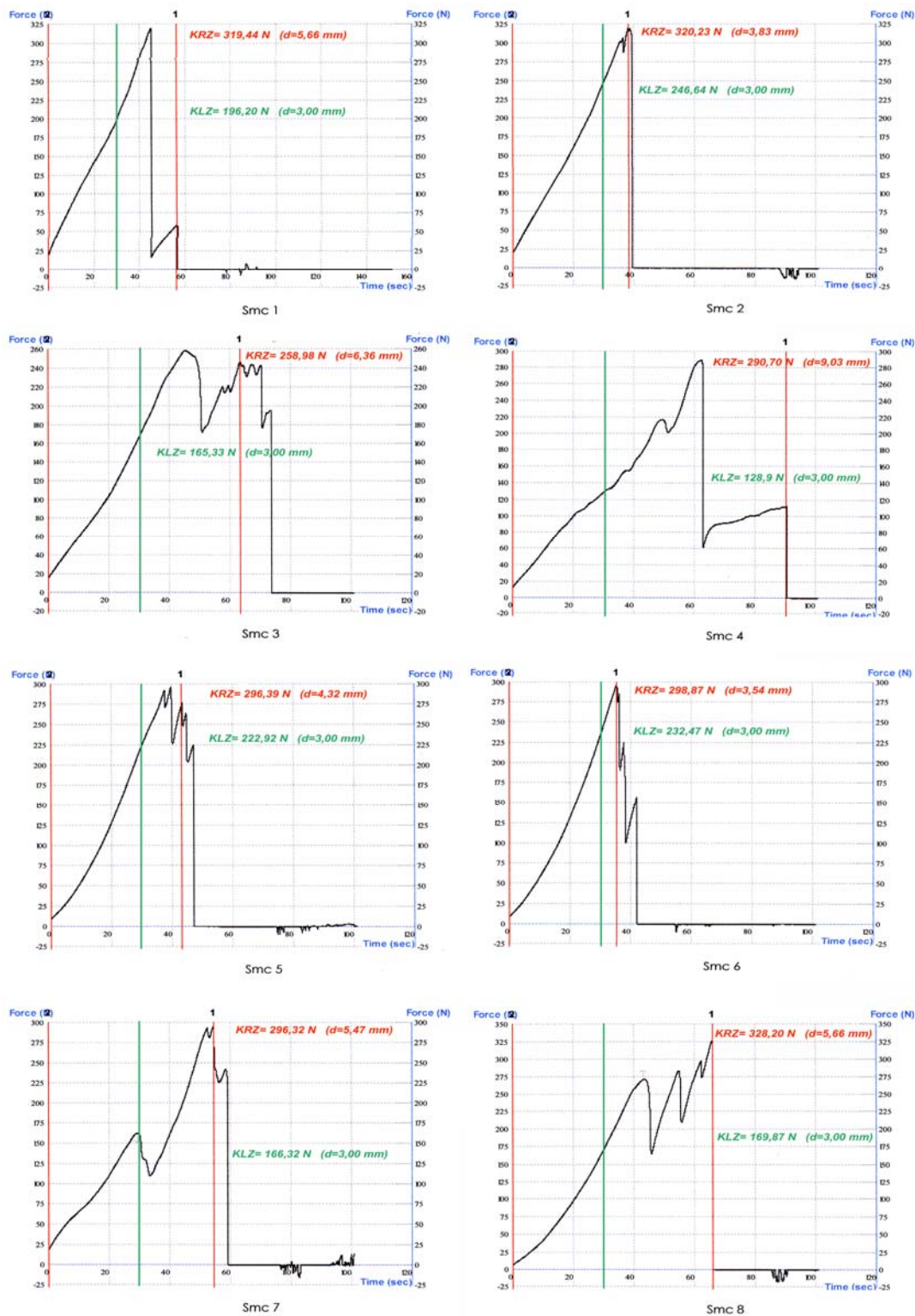
	KLZ _{SMC} (N)	KRZ _{SMC} (N)	vrsta zatajenja	I _{SMC(KRZ)} (mm)
SMC-1	196,2	319,44	kidanje konca	5,66
SMC-2	246,64	320,23	kidanje konca	3,83
SMC-3	165,33	258,98	proklizavanje	6,36
SMC-4	128,9	290,7	proklizavanje	9,03
SMC-5	222,92	296,39	kidanje čvora	4,32
SMC-6	232,47	298,87	kidanje konca	3,54
SMC-7	166,32	296,32	proklizavanje	5,47
SMC-8	169,87	328,2	proklizavanje	5,66

Tablica 6-2. Rezultati opterećenja rastezanjem SMC čvora. KLZ_{SMC} – kliničko zatajenje, KRZ_{SMC} – krajnje zatajenje, I_{SMC(KRZ)} – istežanje SMC čvora pri krajnjem zatajenju.

Krajnje zatajenje čvora (KRZ) definirano je kao ono opterećenje kod kojega dolazi do kidanja čvora ili konca, ili do proklizavanja čvora. Prosječno krajnje zatajenje SAK-a (KRZ_{SAK}) iznosi 291,5 ± 24,8 N (262,1 – 337,9 N). Prosječno krajnje zatajenje SMC čvora (KRZ_{SMC}) iznosi 301,1 ± 21,9 N (259,0 – 328,2 N). Korišten Mann-Whitneyev test je kojim nije uočena statistički značajna razlika u krajnjem zatajenju između dva čvora (slika 6-3)(p=0,2345).

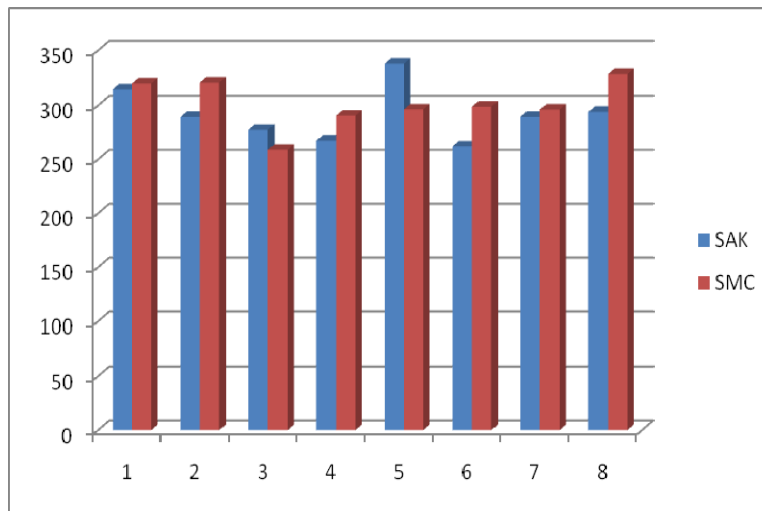


Slika 6-1. Grafički prikazi testiranja osam SAK-ova. Zelena crta prikazuje mjesto kliničkog zatajenja, a crvena crta pokazuje krajnje zatajenje.

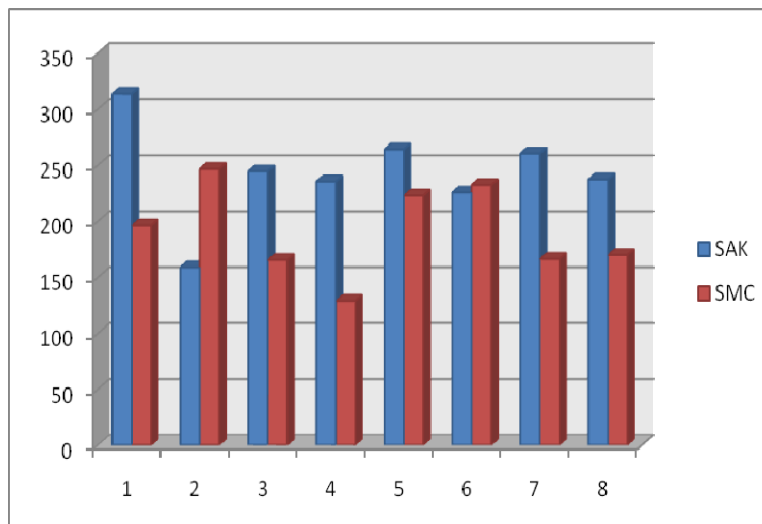


Slika 6-2. Grafički prikazi testiranja osam SMC čvorova. Zelena crta prikazuje mjesto kliničkog zatajenja, a crvena crta pokazuje krajnje zatajenje.

Kliničko zatajenje čvora (KLZ) definirano je kao ono opterećenje kod kojega dolazi do proklizavanja čvora za 3 mm. Prosječno kliničko zatajenje SAK-a (KLZ_{SAK}) iznosi $242,6 \pm 44$ N (158,8 – 314,01 N), a prosječno kliničko zatajenje SMC čvora (KLZ_{SMC}) iznosi $191,1 \pm 40,4$ N (128,9 – 246,64 N). Mann-Whitneyevim testom uočava se da je otpor kliničkom zatajenju SAK-a statistički značajno veći od SMC čvora (slika 6-4) ($p=0,019$).



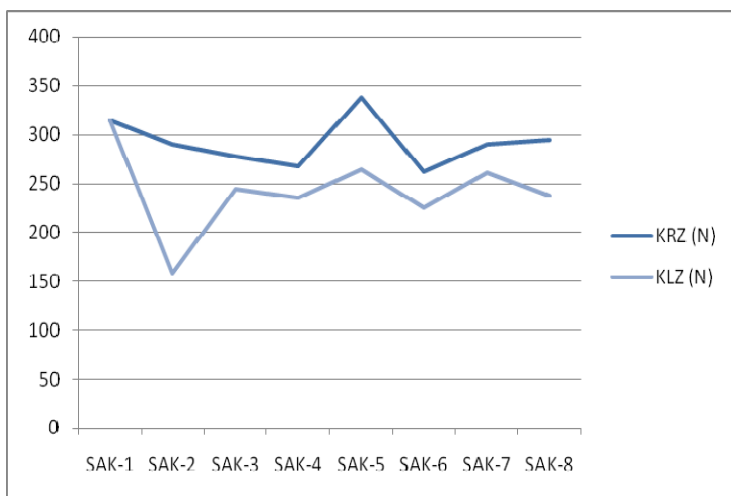
Slika 6-3. Prikaz krajnjeg zatajenja (KRZ) obje vrste čvorova.



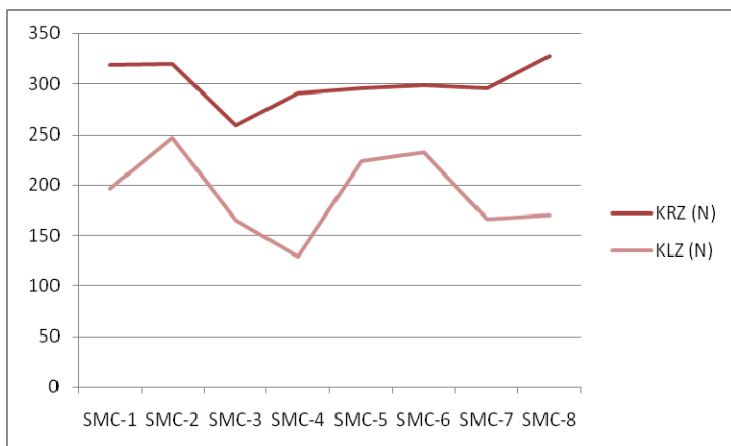
Slika 6-4. Prikaz kliničkog zatajenja (KLZ) obje vrste čvorova.

Wilcoxonovim testom ekvivalentnih parova pokazalo se da oba čvora imaju statistički značajno veće (na razini 5%) prosječno krajnje zatajenje

(KRZ) u odnosu na kliničko zatajenje (KLZ) mjereno za svaki pojedini čvor (slika 6-5 i 6.6).



Slika 6-5. SAK čvor. Grafički prikaz odnosa krajnjeg (KRZ) i kliničkog (KLZ) zatajenja ($p=0,0078$).



Slika 6-6. SMC čvor. Grafički prikaz odnosa krajnjeg (KRZ) i kliničkog (KLZ) zatajenja ($p=0,0039$).

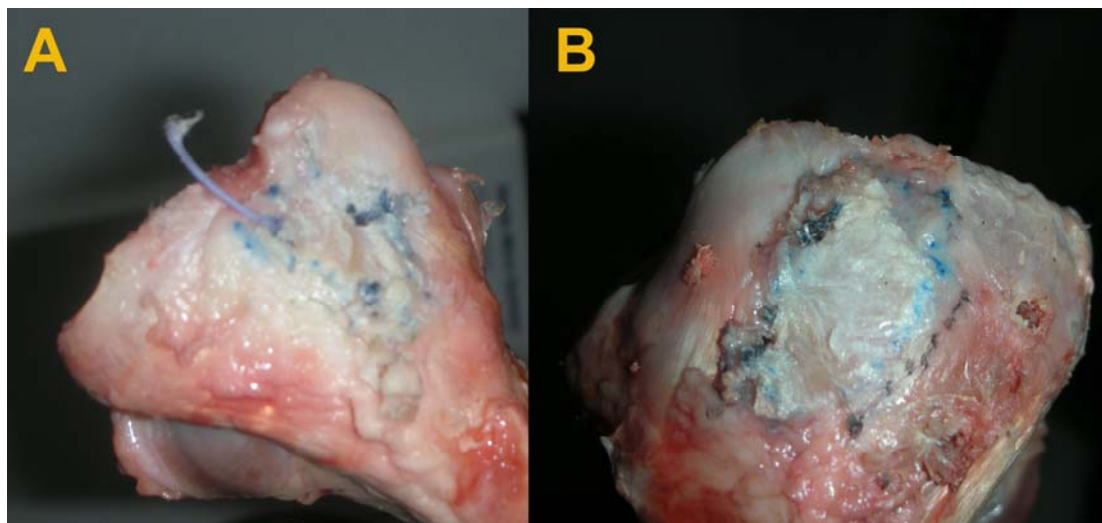
Samo u jednom slučaju SAK je zatajio ne dosegnuvši razinu od 3 mm elongacije, i to kidanjem konca. Konac je puknuo u još tri mjerenja. U ukupno tri mjerenja puknuo je čvor, a samo u jednom slučaju SAK je proklizao.

SMC čvor proklizao je čak u četiri mjerenja, u tri slučaja došlo je do kidanja konca, a samo u jednom slučaju puknuo je čvor.

Obzirom na navedene rezultate, SAK je svojim karakteristikama opravdao klinička očekivanja, te se nastavlja koristiti u drugom dijelu istraživanja.

* * *


U drugom dijelu istraživanja mjere se i uspoređuju površine rekonstruiranog hvatišta tetive infraspinatusa (*footprint*) sa originalnim hvatištem rotatorne manšete u svakoj od pojedinih grupa, te između pojedinih grupa (slika 6-7 i 6-8). Uspoređuje se i krajnje zatajenje međusobno svake od dviju vrsta rekonstrukcije i u odnosu na kontrolnu grupu (tablice 6-3 i 6-4).



Slika 6-7. Prikaz ocrtanih površina nakon kidanja rekonstruirane tetive; A - u grupi G2, B - u grupi G1.

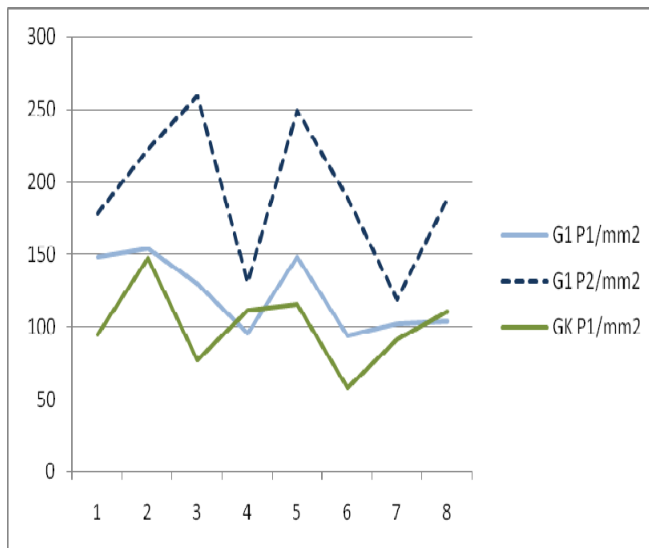
Prosječna površina hvatišta tetive infraspinatusa u ispitivanoj grupi (G1-P₁) iznosi $122 \pm 26 \text{ mm}^2$ (94 - 154 mm^2), a nakon rekonstrukcije ta površina (G1-P₂) iznosi $192 \pm 50 \text{ mm}^2$ (119 - 259 mm^2). Usporedbom

korištenjem Wilcoxonovog testa uočava se statistički značajno veća površina ($p=0,0039$) ostvarena nakon rekonstrukcije u odnosu na intaktnu površinu *footprinta* prije rekonstrukcije artroskopskom transosealnom metodom (slika 6-9).

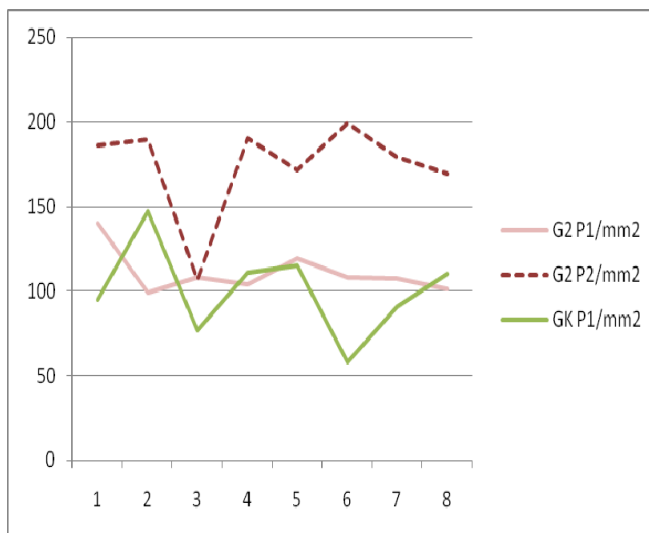


Slika 6-8. Prikaz skeniranih ocrta površina hvatišta tetive infraspinatusa ovce u pojedinim grupama. Plavo su označene površine prije rekonstrukcije, a crveno nakon rekonstrukcije tetive.

Prosječna površina intaktnog hvatišta tetive infraspinatusa u grupi dva reda koštanih sidara (G2-P₁) iznosi 111 ± 13 mm² (99 - 140 mm²), a nakon rekonstrukcije ta površina (G2-P₂) iznosi 174 ± 29 mm² (107 - 199 mm²). Usporedba Wilcoxonovim testom pokazuje da je statistički značajno veća površina (p=0,0078) ostvarena nakon rekonstrukcije u odnosu na površinu *footprinta* prije rekonstrukcije metodom dva reda koštanih sidara (slika 6-10).



Slika 6-9. Prikaz površine prije (P₁) i nakon (P₂) rekonstrukcije *footprinta* artroskopskom transose-alnom metodom (G1 grupa) i u odnosu na površinu hvatišta tetive infraspinatusa u kontrolnoj grupi (GK grupa).



grupi (GK grupa).

Slika 6-10. Prikaz površine prije (P₁) i nakon (P₂) rekonstrukcije *footprinta* metodom dva reda koštanih sidara (G2 grupa) i u odnosu na površinu hvatišta tetive infraspinatusa u kontrolnoj

U kontrolnoj grupi izmjerena je površina hvatišta tetive infraspinata u prije kidanja tetive (GK-P₁) koja iznosi prosječno 101 ± 27 mm² (58 - 147 mm²).

Usporedbom intaktnih hvatišta tetive infraspinata u sve tri grupe Kruskal-Wallisovim testom nije uočena razlika u medijanima vrijednosti površine *footprinta* (varijabla P₁ u grupama G1, G2 i GK). Usporedbom vrijednosti površine rekonstruiranog hvatišta (P₂) između dviju grupa – artroskopske transosealne (G1) i metode dva reda koštanih sidara (G2) nema statistički značajne razlike koristeći neparametrijske testove (Kruskal-Wallis test – p=0,43, Mann Whitney test – 0,51, median test – 0,62)(tablice 6-3 i 6-4).

grupa	rame D/L	Iš / mm	ld / mm	Hg / mm	P ₁ / mm ²	P ₂ / mm ²	Z ₁ / N	Z ₂ / N	KZt / N	I / mm
G1-1	L	18,90	3,2	31,3	148	178	150,2		150,2	18,86
G1-2	D	18,80	3,5	34,1	154	222	127,7	129	129	12,51
G1-3	L	20,40	3,3	38,4	130	259	130,3	141	141,1	22,69
G1-4	D	18,40	2,7	33	96	131	206,6	250	249,5	31,81
G1-5	D	20,40	3,7	38,3	148	249	90,4	115	114,7	18,33
G1-6	D	16,00	2,6	33,3	94	189	132,5	106	132	9,72
G1-7	D	19,00	4	31,9	102	119	204,5		204,5	16,12
G1-8	L	18,50	3,1	35,2	104	188	161,7	153	161,7	19,23
G2-1	L	17,10	3,6	33	140	186	91,79	77	91,8	6,83
G2-2	L	16,30	2,6	33,4	99	189	139	88,4	139	16,89
G2-3	D	16,20	3,2	32,9	108	107	148	159	159,3	16,52
G2-4	L	16,90	3,4	33	104	190	106,3	116	116,4	7,95
G2-5	D	17,50	3,4	33,2	119	171	178,3		178,2	14,39
G2-6	D	19,40	3,6	35	108	199	138,5	116	138,5	10,41
G2-7	L	17,80	3,4	33	107	179	144		144	17,93

G2-8	D	16,80	3,2	35	101	169	131		131	8,43
GK-1	D	18,50	2,2	32	95	-	690,7		690,7	12,61
GK-2	D	18,50	3,2	36	147	-	598,5		598,5	22,28
GK-3*	D	18,00	2	35	77	-	382,4		382,4	12,59
GK-4	D	19,00	2,3	30	111	-	628,3	694	694,4	29,76
GK-5	D	19,00	2,2	32	115	-	595,3	451	595,3	48,32
GK-6	D	18,00	2	37	58	-	600		600	37,27
GK-7	D	19,00	2,3	33	91	-	585,9	478	585,9	30
GK-8	D	18,00	2,2	35	110	-	621,3	625	625	18,6

Tablica 6-3. Rezultati mjerenja na ramenima ovaca (sivo* - označen je marginalni rezultat koji je zanemaren u statističkoj obradi). Iš – širina tetive infraspinata neposredno uz hvatište (*footprint*), Id – debljina tetive infraspinata neposredno uz hvatište. Hg – promjer glave humerusa, P₁ – originalna površina hvatišta tetive infraspinata (*footprint*) označena prije odvajanja tetive od hvatišta, P₂ – površina rekonstruiranog hvatišta tetive infraspinata označena neposredno prije kidanja rekonstrukcije tetiva-kost. Z₁ – sila opterećenja kod koje dolazi do početnog zatajivanja, Z₂ – sila opterećenja kod koje dolazi do završnog zatajivanja, KZt – krajnje zatajenje rekonstruiranog kompleksa tetiva infraspinata – kost humerusa pri kidanju, I – istežanje kompleksa tetiva-kost.

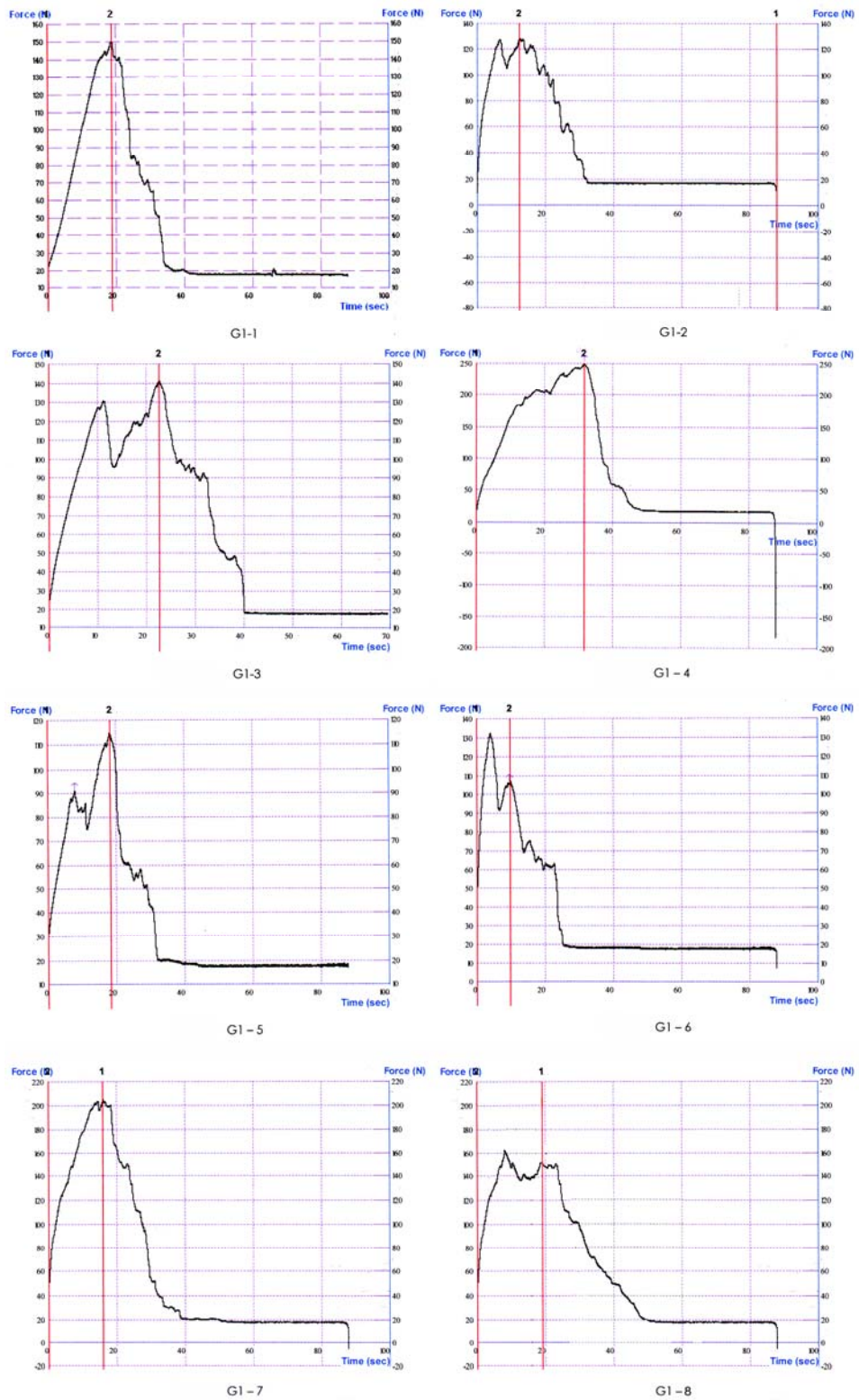
G1	Iš (mm)	Id (mm)	Hg (mm)	P ₁ (mm ²)	P ₂ (mm ²)	Z ₁ (mm)	Z ₂ (mm)	Kzt (N)	I (mm)
Ā	18,80	3,26	34,44	122,00	191,88	150,49	148,82	160,34	18,66
SD	1,38	0,47	2,70	25,70	50,58	39,74	52,20	45,11	6,70
MIN	16,00	2,60	31,30	94,00	119,00	90,40	105,70	114,70	9,72
MAX	20,40	4,00	38,40	154,00	259,00	206,60	249,50	249,50	31,81
MED	18,85	3,25	33,70	117,00	188,50	141,35	135,19	145,65	18,60
G2	Iš (mm)	Id (mm)	Hg (mm)	P ₁ (mm ²)	P ₂ (mm ²)	Z ₁ (mm)	Z ₂ (mm)	Kzt (N)	I (mm)
Ā	17,25	3,30	33,56	110,75	173,75	134,61	111,47	137,28	12,42
SD	1,02	0,32	0,90	13,26	28,78	26,33	31,86	26,06	4,51
MIN	16,20	2,60	32,90	99,00	107,00	91,79	76,96	91,80	6,83
MAX	19,40	3,60	35,00	140,00	199,00	178,26	159,32	178,20	17,93
MED	17,00	3,40	33,10	107,50	182,50	138,76	116,27	138,75	12,40
GK	Iš (mm)	Id (mm)	Hg (mm)	P ₁ (mm ²)	P ₂ (mm ²)	Z ₁ (mm)	Z ₂ (mm)	Kzt (N)	I (mm)
Ā	18,50	2,30	33,75	100,50	-	617,14	562,18	627,11	28,41
SD	0,46	0,38	2,38	26,86	-	35,70	116,67	46,26	11,99
MIN	18,00	2,00	30,00	58,00	-	585,90	451,40	585,90	12,61
MAX	19,00	3,20	37,00	147,00	-	690,70	694,40	694,40	48,32
MED	18,50	2,20	34,00	102,50	-	600,00	551,45	600,00	29,76

Tablica 6-4. Rezultati deskriptivne statistike podataka o ramenima operiranih ovaca. Iš – širina tetive infraspinatusa neposredno uz hvatište (*footprint*), Id – debljina tetive infraspinatusa neposredno uz hvatište. Hg – promjer glave humerusa, P₁ – originalna površina hvatišta tetive infraspinatusa (*footprint*) označena prije odvajanja tetive od hvatišta, P₂ – površina rekonstruiranog hvatišta tetive infraspinatusa označena neposredno prije kidanja rekonstrukcije tetiva-kost. Z₁ - sila koja dovodi do početka zatajivanja rekonstruiranog kompleksa, Z₂ - sila koja dovodi do završetka zatajivanja rekonstruiranog kompleksa KZt – krajnje zatajenje rekonstruiranog

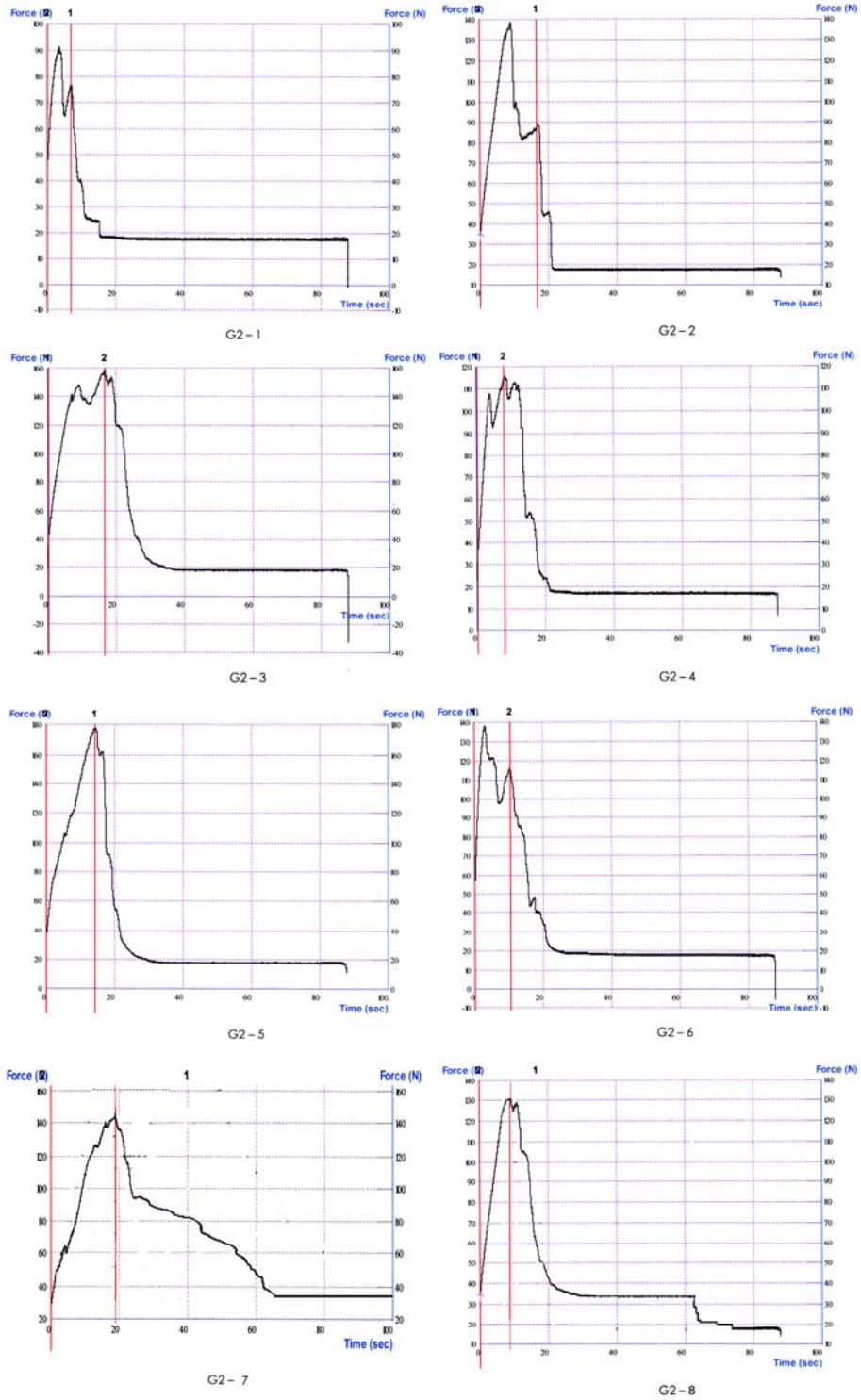
kompleksa tetiva infraspinata – kost humerusa pri kidanju. I – istežanje kompleksa tetiva-kost. \bar{A} – aritmetička sredina, SD – standardna devijacija, MIN – najmanja izmjerena vrijednost, MAX – najveća izmjerena vrijednost, MED – medijan.

Međusobno su uspoređene grupe G1, G2 promatrajući krajnje zatajenje rekonstruiranih tetiva (KZt) te u odnosu na originalnu čvrstoću hvatišta tetive u kontrolnoj grupi (GK) (tablica 6-4). Zbog iskliznuća tetive iz čeljusti kidalice u uzorku GK-3 dobiven je nerazmjerno malena vrijednost krajnjeg zatajenja (GK-3_{KZt}) pa je taj uzorak isključen iz statističke obrade. Krivulje kidanja rekonstruiranog kompleksa tetiva-kost u pojedinim grupama uzoraka prikazane su na slikama 6-11, 6-12 i 6-13.

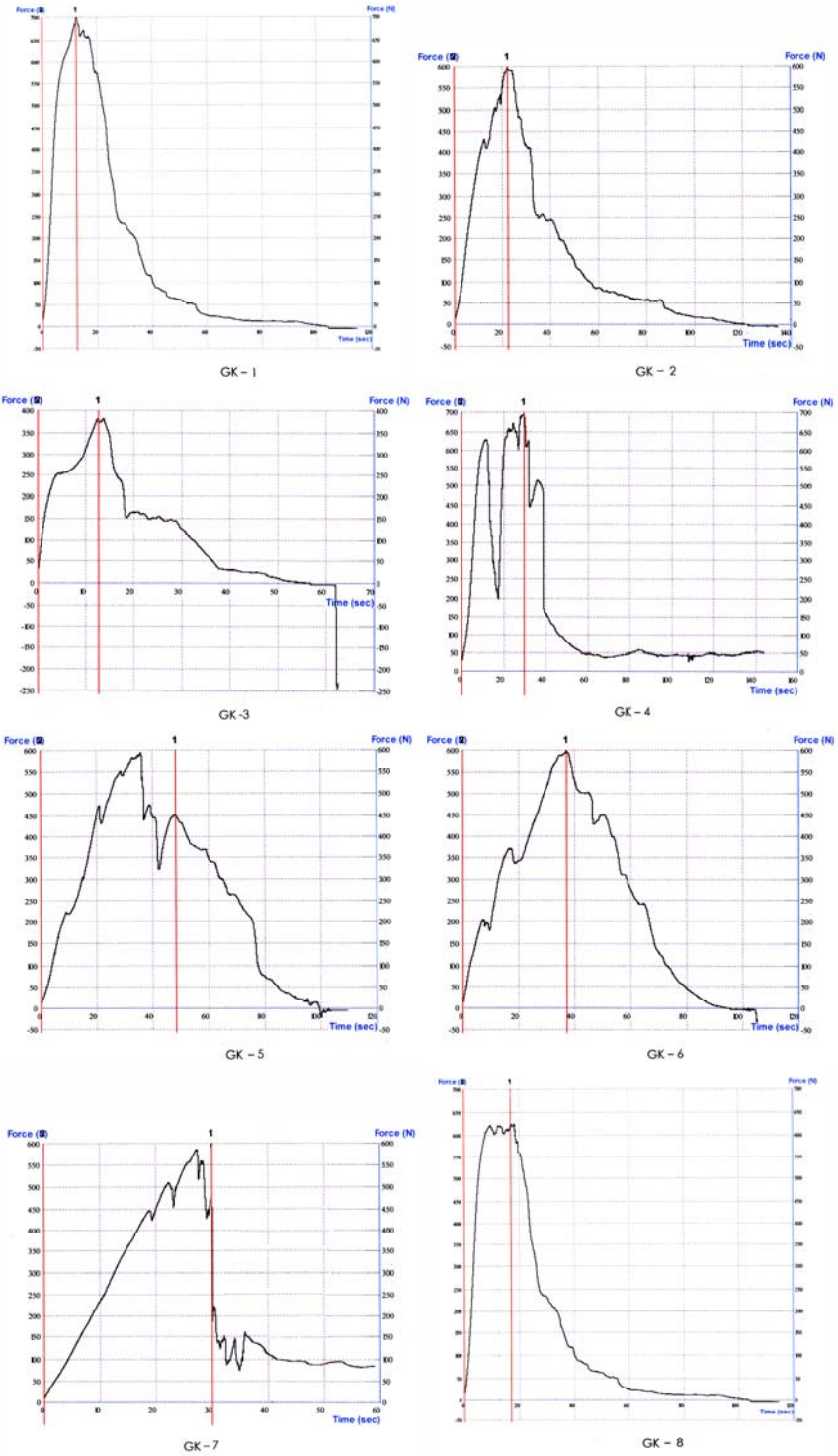
U ispitivanoj grupi artroskopske transosealne fiksacije (G1) prosječno krajnje zatajenje (G1-KZt) rekonstruirane tetive infraspinata na hvatištu za humerus iznosi $160,34 \text{ N} \pm 45,11 \text{ N}$ ($114,70 \text{ N} - 249,50 \text{ N}$). U grupi dva reda koštanih sidara (G2) prosječno krajnje zatajenje (G2-KZt) rekonstruirane tetive infraspinata iznosi $137,28 \text{ N} \pm 26,06 \text{ N}$ ($91,80 \text{ N} - 178,20 \text{ N}$). U kontrolnoj grupi (GK) mjereno je krajnje zatajenje originalnog, intaktnog hvatišta tetive infraspinata za humerus (GK-KZt). Ono iznosi prosječno $627,11 \text{ N} \pm 46,26 \text{ N}$ ($585,90 \text{ N} - 694,40 \text{ N}$)(slika 6-14).



Slika 6-11. Prikaz mjerenja čvrstoće rekonstruirane tetive u grupi artroskopske transosealne fiksacije (G1).



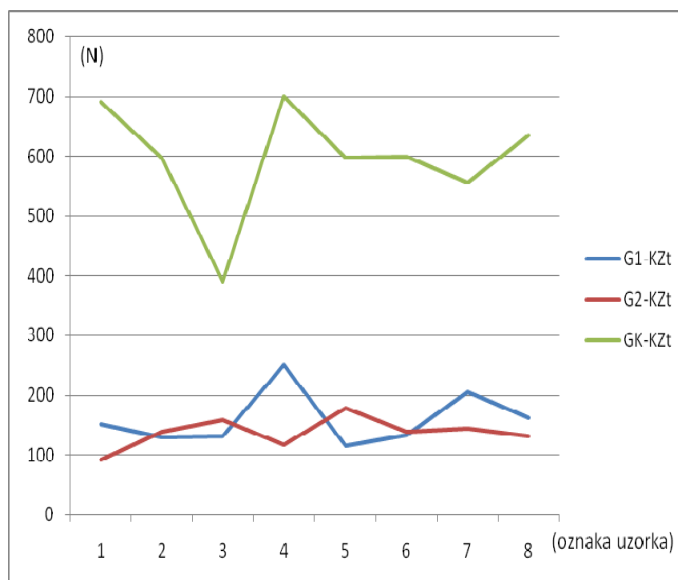
Slika 6-12. Prikaz mjerenja čvrstoće rekonstruirane tetive u grupi fiksacije dvostrukim redom koštanih sidara (G2).



Slika 6-13. Prikaz mjerenja čvrstoće intaktne tetive infraspinatusa u kontrolnoj grupi (GK).

Uspoređujući grupe G1, G2 i GK obzirom na krajnje zatajenje (KZt), Kruskal-Wallisovim testom uočava se statistički značajna razlika na razini značajnosti 5% između ispitivane grupe artroskopske transosealne fiksacije (G1) i kontrolne grupe (GK), $p < 0,0003$. Također statistički je značajno veća otpornost na kidanje u kontrolnoj grupi u odnosu na grupu dva reda koštanih sidara (G2), $p < 0,0001$. Međutim, uspoređujući grupe G1 i G2 izmjerena veća otpornost na kidanje u ispitivanoj grupi (G1) nije i statistički značajno veća u odnosu na grupu dva reda sidara (G2) na razini značajnosti od 5%, $p = 1,055$.

Promatrajući vrijednosti Z_1 i Z_2 između svih triju grupa (tablice 6-3 i 6-4) postoji statistički značajna razlika samo kada se uspoređuju grupe G1 ili G2 u odnosu na kontrolnu grupu GK ($p(Z_1)_{G1/GK} = 0,0002$ i $p(Z_1)_{G2/GK} < 0,0001$ te $p(Z_2)_{G1/GK} = 0,0142$ i $p(Z_2)_{G2/GK} = 0,0024$), no u međusobnoj usporedbi dviju ispitivanih grupa nema statistički značajne razlike u izmjerenim vrijednostima Z_1 ili Z_2 ($p(Z_1)_{G1/G2} = 1,6897$ i $p(Z_2)_{G1/G2} = 0,7081$).



Slika 6-14. Krajnje zatajenje kompleksa tetiva infraspinata – kost humerusa (KZt) u grupama G1 – artroskopska transosealna metoda, G2 – metoda dva reda koštanih sidara i GK – kontrolna grupa.

Friedmanovom analizom varijance rangova i Kruskal-Wallisovim testom uspoređene su vrijednosti duljine istezanja kompleksa tetiva-kost tijekom procesa njegovog zatajivanja. Najizraženija je plastična deformacija u kontrolnoj grupi (GK) gdje je prosječna vrijednost istezanja $28 \text{ mm} \pm 11,99 \text{ mm}$ (od 12,61 mm do 48,32 mm). U grupi artroskopske transosealne fiksacije (G1) prosječna je vrijednost istezanja $18,66 \text{ mm} \pm 6,7 \text{ mm}$ (od 9,72 mm do 31,81 mm), a u grupi dva reda koštanih sidara (G2) prosječno istezanje je $12,40 \text{ mm} \pm 4,51 \text{ mm}$ (od 6,83 mm do 17,93 mm). Postoji statistički značajna razlika u duljini istegnute tetive pri usporedbi vrijednosti između grupa G2 i GK ($p(I)_{G2/GK}=0,0021$) dok usporedbom G1 i G2 te G1 i GK ne nalazimo statistički značajne razlike ($p(I)_{G1/G2}=0,0849$, $p(I)_{G1/GK}=0,3084$)(tablice 6-3 i 6-4).

U grupama G1 i G2 u svim mjerenjima došlo je do kidanja tetive na mjestima provlačenja konca. U kontrolnoj grupi u jednom slučaju došlo je do izvlačenja tetive iz držača.

7. RASPRAVA

Na rezultat operacijskog zahvata rekonstrukcije rotatorne manšete utječu čimbenici kao što su; kvaliteta tkiva rotatorne mašete koja se rekonstruira, veličina rupture ali i način njezine rekonstrukcije. Artroskopski operacijski zahvati rekonstrukcije rotatorne manšete povezani su s manjim komorbiditetom pacijenata i omogućavaju bržu rehabilitaciju u usporedbi s otvorenim zahvatima. Mnogi opisani i redovito korišteni artroskopski operacijski zahvati ukazuju na činjenicu da još uvijek ne postoji optimalna metoda koja će imitirati otvorenu metodu rekonstrukcije rotatorne manšete ramena. Optimalna artroskopska metoda mora biti jednostavna za izvođenje i reproducibilna, mora osiguravati optimalni kontakt rekonstruirane tetive i kosti radi boljeg cijeljenja, treba osiguravati čvrstoću rekonstruiranoga kompleksa tetiva-kost u ranom rehabilitacijskom razdoblju i mora biti što jeftinija.^[2]

Važan dio u postupku operativne rekonstrukcije rotatorne manšete je i kirurški čvor. Kod manjih ruptura postoji mogućnost fiksacije tkiva rotatorne manšete resorptivnim čavlicima bez upotrebe šivaćeg materijala. Goradia je pokazao da je takva rekonstrukcija u kadaveričnim ramenima primarno sigurna, i otpornija na kidanje od same transosealne metode, te približno jednako čvrsta kao metoda rekonstrukcije jednim redom metalnih koštanih sidara.^[108] Slične rezultate u pogledu primarnog otpora na kidanje rekonstruirane rotatorne manšete na kadaveru goveđeg ramena uočio je i Petit sa suradnicima. On je dokazao da je fiksacija tetive resorptivnim vijkom uz podložnu pločicu puno bolja od fiksacije koštanim sidrima.^[109] Kod

implantacije resorptivnih čavlića poteškoće se najčešće javljaju kada započne process biointegracije i resorpcije materijala, jer je moguće puknuće čavlića na njegovom vratu, prije nego što nastupi cijeljenje tetive za kost.^[110] Svaki rekonstrukcijski zahvat može zatajiti i zbog loše kvalitete tkiva koje se rekonstruira, zbog odabira nedovoljno čvrstog i otpornog šivaćeg materijala ili zbog odabira neodgovarajućeg čvora koji ne može podnijeti razinu opterećenja koje rekonstruirano tkivo u poslijeoperacijskom razdoblju prenosi na čvor.^[104] Svaka zašivena struktura može zatajiti – ovisno o vrsti šivaćeg materijala, koeficijentu trenja konca i tkiva, topivosti i promjeru konca i sl.^[103] Operater ne može utjecati na kvalitetu tkiva na kojem vrši zahvat, no na odabir šivaćeg materijala i metode šivanja može. Analiza šivaćeg materijala nije predmet ovog istraživanja. Da bi se uklonio utjecaj vrste šivaćeg materijala na konačni rezultat, u obje grupe i kod svih rekonstrukcija korištena je ista vrsta konca i koštanih sidara. Orthocord koji je korišten u istraživanju pokazao se kao jedan od sigurnijih šivaćih materijala, osobito nakon postavljanja inicijalne petlje.^[111]

Artroskopski čvorovi moraju imati mogućnost sigurno spustiti se u dubinu tkiva kroz uski lumen kanule. Pri tom moraju zadržati svoju konfiguraciju, položaj i inicijalnu čvrstoću do osiguranja čvora dodatnim petljama. Svaki čvor u svojim dimenzijama treba biti što manji kako bi se minimalizirala reakcija tkiva na strani materijal, mora biti optimalno pritegnut kako ne bi popustio, ali niti strangulirao tkivo, te mora biti osiguran s dodatnim petljama.^[104] Analize načina fiksacije prilikom postavljanja artroskopskog čvora usporedbom najčešće korištenih i najčvršćih artroskopskih čvorova

utvrdile su da je za sigurnu fiksaciju svakog artroskopskog čvora potrebno - po postavljanju – čvor osigurati s najmanje 2 dodatne petlje (*half hitch*). Svi čvorovi najsigurniji su s tri dodatno postavljene petlje. Pri tom je važna promjena osnovnog kraka konca i smjera osiguravajućih petlji.^[72, 101-103, 112]

Iz mnoštva artroskopskih kliznih okretnih čvorova koristimo SAK koji je u cijelosti instrumentalan, te se stoga može i vrlo brzo formirati.^[77] Iako je objavljen i rutinski se koristi, ovaj čvor nije evaluiran na čvrstoću, sigurnost i mogućnost zatajivanja. Napravljena je usporedba sa SMC čvorom koji se rutinski koristi i jedan je od sigurnih okretnih kliznih čvorova. U studiji Baumgartena i suradnika SMC čvor pokazao se kao čvor s najsigurnijom inicijalnom petljom ako se koristi Ethibond konac, no lošiji je s obzirom na kliničko i krajnje zatajenje u odnosu na Nickyjeve čvor ili Giant čvor.^[112]

Kao što je navedeno, SAK čvor do sad nije analiziran, međutim SMC čvor je bio predmetom biomehaničkih istraživanja. Seung Ho i suradnici pokazali su da je za doseganje dovoljne razine sigurnosti SMC čvora od barem 100 N otpora kliničkom zatajenju potrebno postaviti barem tri dodatne petlje na inicijalnu konfiguraciju čvora. Slično se ponaša i Giant čvor, dok je za istu čvrstoću Duncanove petlje ili Field čvora potrebno osiguranje s četiri petlje.^[102] U ovom istraživanju svi čvorovi osiguravani su s istim brojem petlji; naizmjenično po lijeva i desna polupetlja (*half-hitch*), što se ponavljalo nakon promjene osnovnoga kraka konca (ukupno četiri petlje). Takva konfiguracija SMC čvora dala je prosječni otpor krajnjem zatajenju od 301 N. U istim uvjetima osnovna konfiguracija SAK-a osigurana s četiri identične petlje, imala je otpor krajnjem zatajenju prosječno 291 N. Ta razlika nije statistički

značajna. Abbi i suradnici koristili su također 4 petlje za osiguranje čvorova korištenjem Fiberwire konca i uočili da je prosječno krajnje zatajenje oko 280 N za SMC čvor, a slične vrijednosti imaju i Tennessee, Weston i Duncan čvorovi. U ovoj studiji primjetili smo da SAK zatajuje proklizavanjem u znatno manjem broju slučajeva od SMC čvora.

Ovo istraživanje pokazalo je da oba čvora imaju statistički značajno veće (na razini značajnosti 5%) krajnje zatajenje (KRZ) u odnosu na kliničko zatajenje svakog pojedinog čvora (KLZ). Što je osnovna pretpostavka za kliničko korištenje nekog čvora. Čvor koji zataji pri manjem intenzitetu i elongira se 3 mm ili više nepouzdan je u kliničkoj primjeni, što ima za posljedicu loš poslijeoperacijski rezultat, budući da je u tom slučaju nakon fiksacije došlo do pomicanja tkiva. Ako je krajnje zatajenje manje od kliničkog zatajenja nekog čvora, ta činjenica posve isključuje mogućnost upotrebe toga čvora u kliničkoj primjeni, no ako je krajnje zatajenje veće od kliničkog zatajenja, to znači da će čvor izdržati svako opterećenje unutar onih vrijednosti produljenja čvora ili konca koji su važni za dobar klinički rezultat po rekonstrukciji. Iako je krajnje zatajenje SMC čvora veće u odnosu na SAK, SAK ima značajno veće kliničko zatajenje od 242,6 N u odnosu na SMC čvor – 191,1 N. To znači da je za zatajivanje (elongaciju) čvora od 3 mm kod SAK-a potrebno upotrijebiti znatno veće opterećenje nego kod SMC čvora. Dakle, u kliničkim uvjetima SAK je sigurniji, iako SMC čvor podnosi veće krajnje naprezanje prije kidanja. Kod cikličkog opterećenja drugi autori postižu znatno manje vrijednosti kliničkog i krajnjeg zatajenja. ^[112]

Odlični rezultati SAK-a čvora u pogledu otpornosti na kliničko zatajenje, te jednostavnost u formiranju ovoga čvora bili su razlozi zbog kojih sam ovaj čvor odabrao kao jedinstveni čvor pri daljnjem istraživanju biomehaničkih karakteristika u rekonstrukciji rotatorne manšete ramena.

* * *

Rekonstrukcija površine hvatišta tetive supraspinatusa (*footprint*) prilikom postupka rekonstrukcije rotatorne manšete važan je preduvjet za osiguravanje cijeljenja tetive na kosti. Što je veća površina kontakta tetive i kosti, cijeljenje je bolje, kao i funkcija tetive pri dovršenom cijeljenju. Osim površine kontakta tetive i kosti, na uspjeh cijeljenja utječe i tlak koji se postiže metodom rekonstrukcije po jedinici površine, ako se uzme u obzir vitalnost tkiva i vaskularizacija hvatišta. Optimalna metoda rekonstrukcije rotatorne manšete na hvatištu za kost (*footprint*) mora ostvariti kontinuirani kontakt i dovoljan tlak na granici dvaju tkiva – tetive i kosti, a da materijal kojim se izvodi šivanje ne strangulira tkivo.^[113] Artroskopske metode koje u rekonstrukciji koriste jedan red koštanih sidara ne pokrivaju cijelu površinu hvatišta tetive rotatorne manšete. Metode premosnih konaca na tetivi koja se rekonstruira pokrivaju hvatište dok se ruka nalazi u adukciji, no odmicanjem ruke odvaja se i rekonstruirana tetiva od hvatišta. Stoga se i ove metode dopunjuju različitim varijantama postavljanja sidara u dva reda.^[49] Mnogi autori pokazali su da je tehnika dva reda koštanih sidara superiornija obzirom na biomehaničke karakteristike u odnosu na tehniku jednog reda koštanih sidara.^[114] Tuoheti i Itoi sa suradnicima uočili su da metoda dva reda koštanih sidara nešto bolje pokriva hvatište tetive u odnosu na transosealnu metodu i

metodu jednog reda sidara, međutim transosealnom metodom postiže se manji tlak na mjestu kontakta tetive i kosti u odnosu na metode koje koriste koštana sidra.^[86] Predstavljena i testirana artroskopska transosealna metoda kojom je napravljena rekonstrukcija u grupi G1 koristi mogućnost dobrog pokrivanja hvatišta tetive transosealnom metodom u odnosu na metodu jednog reda sidara, ali ima i prednost pojačanja inicijalne čvrstoće cijelog sustava upotrebom koštanih sidara. Analiza vrijednosti kontaktnog tlaka nije bila predmetom ovog istraživanja. Obzirom da je optimalni model analize hvatišta tetive supraspinatusa u čovjeka tetiva infraspinatusa u ovce, analiza uspješnosti rekonstrukcije površine ovog hvatišta ukazuje nam na uspjeh rekonstrukcije artificijalno napravljene rupture tetive infraspinatusa. Hvatišta tetiva infraspinatusa svih triju grupa uzoraka prije bilo kakvog zahvata nisu se statistički značajno razlikovala u površini. Ova mjerenja kretala su se od 1 cm² u kontrolnoj grupi, 1,1 cm² u grupi G2 do 1,2 cm² u ispitivanoj grupi artroskopske transosealne fiksacije. Nakon disekcije tetive infraspinatusa na njezinom hvatištu i ponovne rekonstrukcije jednom od dvije metode – artroskopskom transosealnom metodom ili metodom dva reda sidara, uočeno je da između ovih dviju grupa nema statistički značajne razlike u pokrivenosti hvatišta tetive (*footprint*). U ispitivanoj grupi pokrivenost je bila prosječno 1,9 cm² a u grupi dva reda sidara 1,7 cm². Iako niti ova razlika nije statistički značajna, vidljivo je da ispitivana grupa uz korištenje dva sidra s ukupno četiri čvora postiže čak i bolju pokrivenost košanog hvatišta u odnosu na operacijsku metodu u kojoj se koriste 3 sidra i ukupno šest čvorova za rekonstrukciju tetive. Ako se usporede površine hvatišta tetive infraspinatusa

na humerusu prije i nakon rekonstrukcije, vidljivo je da se i u ispitivanoj transosealnoj grupi i u grupi dva reda sidara statistički značajno povećava površina rekonstruiranog hvatišta u odnosu na originalno hvatište. To možemo tumačiti relativno velikim brojem čvorova (4 čvora u G1 grupi odnosno 6 čvorova u G2 grupi) na relativno maloj površini tetive. Takva formacija jednostavno zalijepi i spljošti tetivu na hvatištu, što samo dodatno potvrđuje činjenicu da je svaka metoda koja na jednom sidru koristi dva konca bolja od iste te metode rekonstrukcije sa samo jednim koncem na svakom sidru.^[57] Obje metode izvrsno rekonstruiraju *footprint* i stvaraju uvjete za postizanje optimalnog cijeljenja tetive uz kost u ranom poslijeoperacijskom razdoblju. Međutim, mnogo konaca koji prolaze kroz tetivu imaju i nedostatak u perforiranju tkiva tetive, čineći ju tako slabijom u otporu na primarno opterećenje neposredno nakon rekonstrukcije, a prije nego što nastupi cijeljenje tetive uz površinu kosti.^[115] Ta karakteristika rekonstrukcije tetive infraspinatausa istražena je u biomehaničkoj analizi primarne čvrstoće.

* * *

Najveći dio biomehaničkih studija na infraspinatusu ovce postavljen je tako da se u čeljust kidalice postave tetiva s jedne i kost s druge strane, pod kutem 90°.^[86, 116] Ova studija nastojala je analizirati ponašanje cijelog ramena u približno prirodnoj poziciji i odnosu skapule prema humerusu u ovce. Tetiva ovčjeg infraspinatausa blago zavija oko spine skapule formirajući kut (slika 2-37 i slika 5-8), tako da na humerus dolazi gotovo pod pravim kutem. Obzirom da smo u čeljust kidalice stavili i skapulu, studija je morala respektirati tu činjenicu, pa je kut između skapule i humerusa prilagođen prirodnoj poziciji

od 135°. U biomehaničkoj studiji na ramenu kadavera čovjeka Zheng i suradnici također su koristili istu poziciju uvažavajući prirodni smjer humane tetive supraspantusa prema njezinom hvatištu.^[117]

U studiji je vršeno isključivo statičko opterećenje kontinuiranim povećanjem sile naprezanja. Velik dio današnjih istraživanja provodi ciklička ispitivanja kompleksa tetiva-kost.^[114, 118, 119] Ako se želi napraviti analiza isključivo ramena ovce, onda je cikličko opterećenje radi položaja ramena na prednjim nogama ovce doista i simulacija redovitog opterećenja. Međutim, čovjek ne pomiče rame u ranom poslijeoperacijskom tijeku redovito i ciklički. Opterećenje na hvatištu rekonstruirane tetive u životu čovjeka kombinacija je statičkog opterećenja pri mirovanju (težina ruke ovisno o položaju tijela i sl.) i dinamičkog opterećenja koje je samo dijelom cikličko. U svojem biomehaničkom istraživanju rekonstruiranih tetiva Yamagami koristi opetovano statičko naprezanje, za koje smatra da je optimalan način oponašanja ranog poslijeoperacijskog razdoblja u kojem se izmjenjuju faze mirovanja i rehabilitacijskih postupaka.^[120] Smith i Wallace sa suradnicima uspoređivali su artroskopske metode jednog reda i dva reda koštanih sidara biomehaničkim testiranjem na statičko i dinamičko opterećenje. Metoda dva reda sidara pokazala se otpornijom i na statičko i na dinamičko opterećenje, no u slučaju statičkog opterećenja razlika je i statistički značajna.^[121] U biomehaničkom uspoređivanju dviju metoda tenodeze bicepsa na ramenima kadavera Richards sa suradnicima također je koristio statičko opterećenje konstrukcije ali uz predopterećenje od 5 N i rastezanje dinamikom 5 mm/s.^[122] Funakoshi je sa suradnicima također koristio statičko opterećenje u analizi

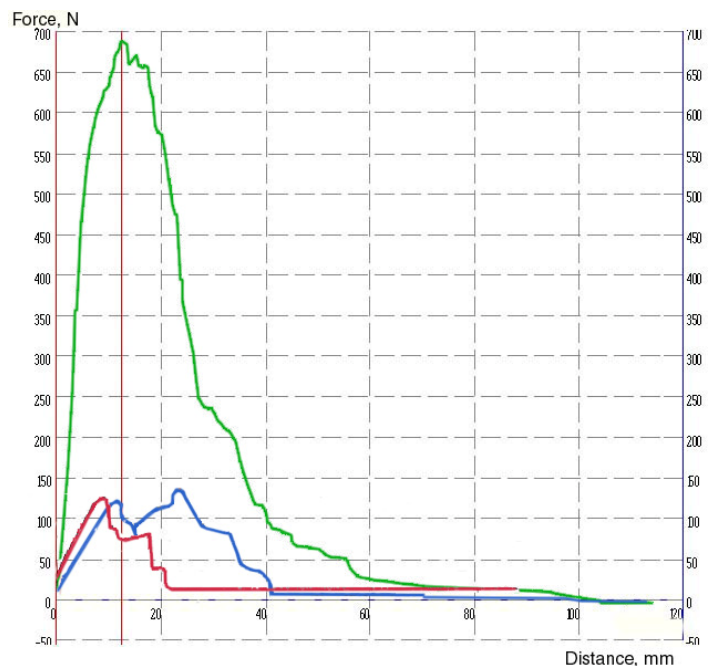
raspodjele opterećenja na hvatištu rekonstruirane tetive pri naprezanju, međutim navodi da je za ispravno razumijevanje cjelovitih zbivanja u ramenu čovjeka potrebno napraviti i statičku i dinamičku analizu.^[115] Za potpunu analizu opterećenja rekonstruirane tetive supraspinatusa u čovjeka u ranom poslijeoperacijskom tijeku svakako je potrebno evaluirati sve ove oblike naprezanja; statičko, cikličko, nepravilno cikličko opterećenje i sl. Obzirom da je većina pacijenata imobilizirana nakon zahvata rekonstrukcije tetive, a da vježbe izvode ipak rijetko i par puta na dan, smatram da analiza statičkog opterećenja za procjenu otpornosti na primarno opterećenje u ranom poslijeoperacijskom razdoblju može dobro simulirati dio događanja *in vivo*.

Analizom rekonstruiranog kompleksa tetiva-kost obzirom na statičko opterećenje očekivano je uočena statistički značajna razlika u krajnjem opterećenju (KZt) koje podnose uzorci u kontrolnoj grupi (prosječna vrijednost krajnjeg zatajenja je 627 N) u odnosu na ispitivanu grupu G1 (prosječno 160 N) ili u odnosu na grupu dva reda sidara G2 (prosječno 137 N). Naime, intaktno hvatište tetive otpornije je na opterećenje od neposredno rekonstruiranog hvatišta. Usporedbom vrijednosti krajnjeg zatajenja između grupa G1 i G2 ne nalazimo statistički značajne razlike. Početno i završno zatajivanje značajno se razlikuje samo ako se grupe G1 ili G2 uspoređuju s kontrolnom grupom, no između dviju grupa u kojima je izvedena rekonstrukcija ne uočava se statistički značajne razlike.

Pri usporedbi duljina istežanja (l) rekonstruiranog kompleksa tetiva-kost između početka rastežanja i završetka zatajivanja također postoji očekivana značajna razlika svake od dviju grupa s izvedenom

rekonstrukcijom G1 i G2 u odnosu na kontrolnu grupu GK. Međutim, iako razlika u ovoj duljini postoji između grupa GK i G2, između kontrolne grupe GK i ispitivane grupe artroskopske transosealne fiksacije G1 ne nalazi se statistički značajna razlika. To znači da je širina krivulje grafa koji prikazuje ponašanje rekonstruiranog kompleksa pri postupnom povećanju statičkog opterećenja slična u grupi artroskopske transosealne rekonstrukcije i u kontrolnoj grupi (slika 7-1).

Slika 7-1. Prikaz tipične tri krivulje u grupama (G1-plavo, G2-crveno i GK – zeleno). Uočava se značajna razlika u krajnjem zatajenju između G1 i G2 u odnosu na GK. Također, vidljivo je da širina krivulje G1 imitira širinu krivulje GK.



Uzorak kontrolne grupe se do konačnog zatajivanja produlji prosječno 28 mm, u ispitivanoj grupi G1 to produljenje iznosi prosječno 18 mm, a u grupi G2 prosječno 12 mm. Moramo napomenuti da je ovo istraživanje ograničeno time što nije mjereno pomak tetive na hvatištu, nego istezanje

cijelog sustava. Istraživanja s cikličkim opterećenjem postavljaju granicu kliničkog kriterija zatajenja od 10 mm, no samo ako se prati i mjeri pomak tetive na *footprintu*.^[117, 119]

Obzirom da je pokus tako postavljen da u čeljusti kidalice postavlja zapravo cijelo koštano rame ovce, reducirano za sav kapsuloligamentarni sustav i muskulaturu osim rekonstruirane tetive infraspinata, jedan dio ovog produljenja zasigurno nastaje i kod repozicioniranja učvršćenih dijelova u čeljusti kidalice, a jedan dio vjerojatno kao posljedica mikrotraumatiziranja i kidanja dijelova tetive ili mišićno tetivnih spojeva pri naprezanju.

Određeni dio produljenja sustava otpada i na plastičnu deformaciju kompleksa kost-sidra-konci-tetiva. Predmet ovog istraživanja nije razlučivanje ovog kompleksa rastezanja na pojedine dijelove i njihova analiza, već analiza cijelog kompleksa i mogućnost njegovog odolijevanja opterećenju. Svaki žilaviji materijal u prirodi ima veću sposobnost deformacije (u ovom slučaju produljenja). Zbog toga takvi materijali nisu skloni naglom kidanju, koje se širi kontrolirano i moguće ga je čak i zaustaviti. To se u ovom istraživanju može usporediti s grupom G1. Takozvani krhki materijali relativno malo se deformiraju, ali je opasnost od kidanja izraženija, stoga se kidanje ne može kontrolirati. U ovom slučaju to se poklapa s grupom G2. Vrlo često razlika u krajnoj nosivosti (iznosu maksimalne sile koju materijal podnosi) nije toliko izražena.^[123]

Žilavi se materijali u svakodnevnom životu koriste za sve odgovorne konstrukcije - rezervoare, mostove, tornjeve i sl. Primjer su konstrukcijski čelici, aluminij i njegove legure (u avioindustriji), te neke vrste plastika i guma.

Krhki materijali primarno pak imaju neka druga svojstva (tvrdoću, u nekim slučajevima ekstremnu čvrstoću), pa je njihova uporaba ograničena i koristi se u slučajevima kada se traže neka specifična svojstva. Primjer izrazito krhkog materijal je staklo, neke vrste plastika, odnosno visoko legirani čelici.^[123] U slučaju grupa G1 i G2 žilavost konstrukcije tetiva-kost je zapravo sposobnost podnošenja sile, tj. izdržljivost. Krhkost predstavlja opasnost od iznenadnog loma tj. zatajivanja rekonstruirane tetive. Predstavljeni rezultati prikazuju veću izdržljivost u grupi artroskopske transosealne rekonstrukcije G1 u odnosu na grupu dva reda koštanih sidara G2. Uzorci u grupi G2 imaju veću krhkost u odnosu na grupu G1. Ako uzmemo u obzir da su tkiva tetive i kosti u obje grupe identična, da između njihovih prosječnih dimenzija ne nalazimo statistički značajne razlike, onda je jedina varijabla koja stvara razliku u sustavima rekonstruiranih kompleksa tetiva-kost zapravo implantacijski materijal – njegova količina i način njegove implantacije u kost i šivanja u tetivi. Podsjećam da svako rame u grupi G1 ima implantirana dva metalna koštana sidra s po dva (ukupno četiri) djelomično resorptivna Orthocord konca, a svako rame u grupi G2 ima ukupno tri metalna koštana sidra sa po dva (ukupno šest) Orthocord konaca. Količina implantata je za oko 30% veća u grupi G2. Metoda stabilizacije tkiva u obje grupe također se značajno razlikuje. U grupi G1 formiraju se dva transosealna tunela kroz koje se provlači po jedan konac. Na medijalnom kraju tunela nalazi se koštano sidro uvrnuto u kost, na kojemu su provučeni konci – prvi konac koji prolazi transosealno jednim svojim krajem, a kroz tetivu drugim - i drugi konac, koji s oba svoja kraja prolazi kroz tetivu. Na taj način osam krajeva četiriju konaca

fiksira tetivu bušeći ju na samo šest mjesta. U grupi G2 u svaki humerus postavljena su po tri koštana sidra koja nose po dva konca, koji s oba svoja kraja prolaze kroz nadliježeću tetivu, bušeći ju dakle na ukupno dvanaest mjesta. Na taj način nastaje „točkasta“ fiksacija tetive koja svoju površinu povećava većim brojem sidara i većom količinom konaca u sidrima. Duplo veći broj perforacija na ovako rekonstruiranim tetivama u grupi G2 u odnosu na G1 mora oslabiti rekonstruirano tkivo. No, ukupna krajnja izdržljivost na opterećenje u grupi G2 nije statistički značajno niža u odnosu na grupu G1. Jednostavnom analizom lako je zaključiti da umjesto prirodnog tkiva tetive, nad *footprintom* u grupi G2 imamo veću količinu konaca – stranog materijala, koji je rigidniji od prirodnog tetivnog tkiva. Taj strani materijal djelomično kompenzira čvrstoću oslabljenog tetivnog tkiva, no značajno mu smanjuje istežljivost, tj. otpornost na elastičnu deformaciju prilikom djelovanja sile, a povećava krhkost, tj. sklonost pucanju. Nho je potvrdio u analizi većine biomehaničkih istraživanja rekonstrukcije rotatorne manšete novijim metodama i implantatima, da je upravo mjesto kontakta tetive i konca najslabija točka u sustavu rekonstrukcije.^[124]

Nelson je potvrdio na infraspinatusu ovce da je tehnika koja koristi sidra u jednom redu superiornija od tehnike dva reda sidara obzirom na primarnu čvrstoću, iako razlika nije statistički značajna, no on navodi da metoda dva reda sidara značajno bolje rekonstruira *footprint* od tehnike jednog reda sidara. On zaključuje da su element rekonstrukcije površine hvatišta i primarna čvrstoća važni faktori koji utječu na cijeljenje tetive i funkciju, no nisu međusobno povezani.^[88]

Funakoshi je istražujući raspodjelu opterećenja na mjestu rekonstruirane tetive u goveda utvrdio da je transosealna metoda koja koristi dva koštana sidra najstabilnija metoda, jednako čvrsta i otporna na kidanje kao i metoda dva reda sidara.^[115] Također navodi da se upravo transosealnom metodom može postići raspodjela sile opterećenja na hvatištu identična raspodjeli kod intaktne tetive. Međutim ističe kako je takvu transosealnu metodu vrlo teško izvesti artroskopski.^[115] Slično istraživanje proveo je Zheng koji također navodi da je transosealnu metodu moguće izvesti isključivo mini-open metodom.^[117] U ovom istraživanju ispitivana je transosealna tehnika koja se *in vivo* izvodi u cijelosti artroskopski.^[58] U ovom istraživanju potvrđen je obrazac rastezanja tkiva kojim transosealna metoda imitira kontrolnu grupu, iako uz činjenicu da je u napravljena analiza cijelog kompleksa humerus-implantati-tetiva-lopatica, a ne izolirano regije *footprinta*.

Mnoge studije kontinuirano se bave problemom optimalnog čvora i raspodjele konaca na tkivu tetive.^[90, 92, 94, 118, 125] Grupa artroskopske transosealne rekonstrukcije G1, ima duplo manje perforacija tetive kroz koje prolazi strani materijal, a po jedan kraj konca na svakom sidru pritišće cjelokupno neperforirano tetivno tkivo na kost, dok opterećenje na istezanje prenosi na koštano tkivo na rubu koštanog tunela. Transosealna je metoda tako minimalno agresivna prema tkivu tetive dajući maksimalni otpor naprezanju. Osim jednog transosealno položenog konca zadaća kojega je povećati kontaktnu površinu tetive na kosti, artroskopska transosealna metoda koristi i medijalno položeni madrac šav, primarni zadatak kojeg je

povećati tlak tetive na kost, što je glavna prednost svih metoda koje koriste sidra.^[49]

Obzirom na veći broj implantiranih sidara u grupi G2 kod osteoporotičnih pacijenata u klinčkom radu mogu se očekivati problemi s primarnom stabilnošću implantiranih sidara.^[126] Jaing i suradnici dokazali su da ruptura rotatorne manšete dovodi do značajnog razrjeđenja koštane strukture velikog tuberkula što se očituje značajnim smanjenjem u broju koštanih trabekula i spojeva između trabekula, uz istovremeno značajno povećanje međutrabekularnih razdvajanja i povećanje broja slobodnih trabekularnih krajeva.^[127] Budući da se radi o spongioznoj kosti metafize humerusa, povećanje broja implantata u samoj kosti dodatno razrjeđuje koštanu strukturu i reducira broj koštanih gredica, stvarajući mogućnost slabije stabilnosti velikog broja sidara. U grupi G2 sva primarna čvrstoća ovisi jedino o stabilnosti sidara, a u grupi G1 osim utjecaja koštanih sidara primarna stabilnost i otpornost sustava na kidanje razdjeljuje se i na sidra i na koštani most iznad transosealnog tunela.

Baleani i suradnici biomehanički su analizirali inicijalnu čvrstoću rekonstrukcije rotatorne manšete. Uočili su da u ranom poslijeoperacijskom razdoblju kompleks zatajuje na mjestu kontakta tetive i konca. Navode da je vrsta operacijske metode važna za utjecaj na povećanje inicijalne čvrstoće tetive.^[128] Dubina na koju se sidro postavlja u kost također ima utjecaj na način zatajivanja sustava. Bynum i suradnici pokazali su da dublje položena sidra više opterećuju kontakt konca i kosti, u odnosu na pliće položena sidra. Međutim ova studija nije izvedena na tetivnom tkivu i odnosi se samo na

lateralno položena sidra.^[129] U svim uzorcima ispitivane transosealne grupe nije došlo do kidanja Orthocord konca rubu koštanog tunela – tj. na dijelu kosti oko kojeg konac zaobilazi. Svi uzorci u obje grupe zatajili su na spoju tetive i konca. U studiji na ramenima humanih kadavera s cikličkim opterećenjem rekonstruiranog sustava Zheng i suradnici pokazali su da najveći broj metoda zatajuje upravo na dijelu kontakta sidra i kosti, međutim transosealna metoda prije će zatajiti radi oštećenja konca na rubu koštanog tunela ili presijcanja krova koštanog tunela, čime na neki način „štiti“ koštano sidro od izvlačenja.^[117] Statičke i cikličke biomehaničke analize navode zatajenja i kidanje transosealnih sustava na spoju tetive i konaca, dok ciklička naprezanja sustava s postavljanjem sidara u dva reda najčešće zatajuju na spoju sidra i kosti.^[115, 117-119]

Površina *footprinta* u grupi G1 ne mora se povećavati samo povećanjem broja implantata, nego isključivo njihovim razmještajem, jer površinu *footprinta* određuje udaljenost između sidara i udaljenost između sidra i izlaznog otvora koštanog tunela na lateralnoj strani humerusa. Zanimljivo je da povećavanje ovih udaljenosti u grupi G1 povećava površinu kontakta tetive i kosti, a istovremeno stvara i veći koštani most između perforacija u kosti humerusa na koji se opteretivi transosealno smješteni konci naslanjaju. Dakle, transosealna artroskopska metoda omogućava operateru artroskopičaru da tijekom rekonstrukcije prema procjeni odabere onu poziciju implantata koja će omogućiti maksimalan učinak pokrivanja *footprinta*, maksimalnu čvrstoću koštanog mosta uz ugradnju minimalne količine implantata.

Osim biomehaničkih karakteristika, valja naglasiti i svojstva ekonomičnosti. Jedno od temeljnih kirurških načela jest operirati onda kada je to neophodno, te uz što je moguće manju količinu ugradbenog materijala postići maksimalni biomehanički učinak. Ova studija je pokazala da se upravo takav – maksimalni učinak na polju rekonstrukcijske artroskopske kirurgije rotatorne manšete ramena može postići predloženom artroskopskom transosealnom metodom. Smanjujući potrebnu količinu ugradbenog materijala za 30% zadržava se efekt primarne otpornosti kidanju, zadržava se optimalna kontaktna površina tetive i kosti i imitira se prirodna otpornost kidanju u ranom poslijeoperacijskom razdoblju.

Provedeno istraživanje ukazuje na potrebu i važnost rane poslijeoperacijske imobilizacije tkiva koje je puno slabije u odnosu na zdravo tkivo i relativno je podložno kidanju ili oštećenju neposredno nakon operacijske rekonstrukcije, bez obzira na operacijsku metodu kojom je rekonstrukcija učinjena.

Izdržljivost tkiva koje je rekonstruirano artroskopskom transosealnom metodom ukazuje na mogućnost podnošenja submaksimalnog opterećenja kroz jedno vremensko razdoblje. Takav odgovor rekonstruiranog tkiva sličan je odgovoru intaktnih spojeva tetive i kosti, no uz puno manje intenzitete krajnjeg naprezanja koje je ono sposobno podnijeti. Prednost metode dva reda koštanih sidara je samo u jednostavnijem tehničkom izvođenju zahvata, no metoda treba više sidara pa time i lošije imitira prirodne sustave rekonstrukcije tkiva. Rekonstrukcija se izvodi točkastom fiksacijom ovisno o raspodjeli čvorova, a sustav je krhkiji.

Istraživanjem su uočene značajne prednosti artroskopske transosealne metode u odnosu na metodu dva reda sidara; manji je broj potrebnih koštanih sidara, što ju čini i povoljnijom metodom u osteopeničnoj i osteoporotičnoj kosti i bolja je elastičnost sustava. Osnovni nedostaci su u složenijem i zahtjevnijem tehničkom izvođenju ove operacijske metode, te u mogućnosti mehaničkog oštećenja konca na rubu koštanog tunela. Predloženu i analiziranu artroskopsku transosealnu metodu valja testirati *in vivo* obzirom na svojstvo cijeljenja tetive za kost i otpora opterećenju do kidanja rekonstrukcije nakon što nastupi cijeljenje tkiva.

Obzirom na sve navedeno, artroskopsku transosealnu metodu preporučujem koristiti u rutinskom kliničkom radu, uz napomenu da ova metoda zahtijeva nešto dulju krivulju učenja, te određeno prethodno iskustvo u artroskopiji i artroskopskoj rekonstrukcijskoj kirurgiji ramena.

U ovom istraživanju prikazani su značajni nedostaci standardne metode dva reda sidara, poglavito u području elastičnosti i mehaničkih svojstava rekonstruiranog sustava. Artroskopska transosealna metoda je vrednovana i obzirom na sposobnost ostvarenja kontakta tetive i kosti i obzirom na maksimalni otpor kidanju sustava. Vjerujem da će ovo istraživanje i slične studije ohrabriti razvoj artroskopskih transosealnih metoda koje imitiraju prirodni sustav pripojenja tetive i kosti, kao vrijednih postupaka u rekonstrukciji rotatorne manšete.

8. ZAKLJUČAK

- U izvođenju simulacije artroskopskog zahvata na ramenu, utvrđeno je da je instrumentalni klizni artroskopski čvor (SAK) sigurniji obzirom na kliničko zatajenje u odnosu na standardno prihvaćen i korišten SMC čvor. Oba su čvora optimalno i podjednako otporna na krajnje naprezanje, koje je kod oba čvora značajno veće od kliničkog zatajenja. SAK je sigurniji pri kliničkom opterećenju te je korišten u preostalom dijelu istraživanja.
- Provedena je usporedba ostvarene površine kontakta tetive infraspinatausa i mjesta njezinog hvatišta na humerusu ovce kod tetiva rekonstruiranih dvjema metodama: artroskopskom transosealnom metodom i metodom dva reda koštanih sidara. Obje metode jednako dobro rekonstruiraju hvatište tetive na kosti, bez međusobno uočljive razlike između dviju metoda.
- Obje metode jednako dobro rekonstruiraju originalno hvatište tetive na kosti. Svaka od metoda ostvaruje čak i veću površinu kontakta tetive i kosti nakon rekonstrukcije u odnosu na originalnu površinu kontakta prije rekonstrukcije. Pokazalo se da artroskopska transosealna metoda uz korištenje dva koštana sidra postiže optimalan kontakt kao i metoda dva reda sidara koja koristi tri koštana sidra.
- Usporedbom obiju metoda rekonstrukcije tetiva infraspinatausa obzirom na statičko naprezanje neposredno nakon rekonstrukcije,

Međutim, analizom ponašanja rekonstruiranoga kompleksa rotatorne manšete i kosti korištenjem koštanih sidara i Orthocord konaca, uočava se sličnost u elongaciji tetiva artroskopskom transosealnom metodom s originalnom intaktnom tetivom u kontrolnoj grupi. Oba kompleksa pokazuju veću elastičnost u odnosu na primjetnu krhkost kompleksa rekonstruiranog metodom dva reda koštanih sidara.

Tijekom istraživanja pokazalo se da je artroskopska transosealna metoda rekonstrukcije rotatorne manšete barem jednako dobra obzirom na ostvarenu površinu rekonstruiranog hvatišta tetive i obzirom na primarnu čvrstoću i otpor statičkom naprezanju neposredno nakon učinjene rekonstrukcije kao i standardna metoda dva reda koštanih sidara. Predstavljena artroskopska transosealna metoda je ekonomičnija, koristi manju količinu implantata, te idealno imitira biološko ponašanje originalnog intaktnog tkiva rotatorne manšete na njezinom hvatištu uz kost.

Na temelju provedenog istraživanja preporučujem artroskopsku transosealnu metodu rekonstrukcije rotatorne manšete ramena u kliničkom radu. Neophodno je provesti daljnje – prvenstveno *in vivo* istraživanje na životinjama – radi analize cijeljenja i čvrstoće rekonstruirane tetive po dovršenom cijeljenju.

9. SAŽETAK

Rotatorna manšeta predstavlja najvažniju funkcionalnu strukturu ramena. Oštećenje manšete nastaje najčešće u starijoj životnoj dobi i dovodi do značajnog gubitka funkcije i snage ruke. Operacijski zahvati rekonstrukcije rotatorne manšete jedina su opcija za aktivne osobe koje žele punu funkciju ruke. Artroskopske metode rekonstrukcije rotatorne manšete tehnički su zahtjevnije od otvorene metode, imaju veću krivulju učenja operatera, no omogućavaju brži oporavak nakon zahvata. Standard u artroskopskoj rekonstrukciji rotatorne manšete je metoda dva reda koštanih sidara koja rekonstruira hvatište tetive i osigurava optimalnu inicijalnu čvrstoću sustava. Predstavljena je i ispitana artroskopska transosealna metoda koja koristi manje koštanih sidara od standardne artroskopske metode i koja oponaša otvorenu metodu.

Kao uvod u istraživanje napravljena je mehanička analiza instrumentalnog artroskopskog kliznog čvora – SAK (engl. *Secure Arthroscopic Knot*) u odnosu na standardni SMC (engl. *Samsung Medical Centre*) čvor. Kao kliničko zatajenje definira se opterećenje pri kojem se čvor ili petlja produlje za 3 mm. Utvrđeno je da je SAK klinički sigurniji u odnosu na SMC čvor budući da ima prosječno kliničko zatajenje $242,6 \pm 44$ N, što je statistički značajno veće na razini značajnosti od 5%, u odnosu na prosječno kliničko zatajenje SMC čvora od $191,1 \pm 40,4$ N. Iako oba čvora imaju podjednako dobro krajnje zatajenje, SMC sa prosječnih $301,1 \pm 21,9$ N ipak

nije značajno otporniji od SAK-a koji podnosi prosječnih $291,5 \pm 24,8$ N. SAK je zbog značajno veće kliničke sigurnosti korišten u daljnjem istraživanju.

Studija uspoređuje artroskopsku transosealnu metodu koja koristi dva koštana sidra s metodom dva reda koštanih sidara koja koristi tri koštana sidra. Istraživanje je provedeno na ramenima kadavera ovaca, obzirom da je tetiva infraspinatusa ovce najbližnja tetivi supraspinatusa čovjeka. Provedena je usporedba površine rekonstruiranog hvatišta te biomehanička analiza na statičko opterećenje rekonstruirane tetive infraspinatusa između dviju metoda kao i usporedba s kontrolnom grupom.

Prosječna površina hvatišta u ispitivanoj grupi nakon učinjene transosealne rekonstrukcije iznosi 192 ± 50 mm² i značajno je veća je od prosječne originalne površine hvatišta tetive od 122 ± 26 mm² u istoj grupi. Također i u grupi dva reda koštanih sidara nalazimo značajno povećanje prosječne površine kontakta tetive i kosti na hvatištu nakon učinjene rekonstrukcije koja iznosi 174 ± 29 mm² u odnosu na prosječnu originalnu površinu rekonstruiranog hvatišta od 111 ± 13 mm². Ne nalazi se statistički značajne razlike u površini pokrivenog *footprinta* između dviju metoda rekonstrukcije tetive infraspinatusa.

U statičkoj biomehaničkoj analizi prosječna otpornost na krajnje naprezanje u transosealnoj grupi iznosi $160,34 \pm 45,11$ N, a u grupi dva reda sidara iznosi $137,28 \pm 26,06$ N. Razlika nije statistički značajna, no i jedna i druga grupa podnose značajno manje prosječno krajnje opterećenje u odnosu na kontrolnu grupu s intaktnom tetivom infraspinatusa i s prosječnim krajnjim zatajenjem od $627,11 \pm 46,26$ N.

Analizirajući plastičnu deformaciju kompleksa prilikom krajnjeg naprezanja, prosječno istezanje u kontrolnoj grupi je najveće i iznosi $28 \pm 11,99$ mm, što je značajno veće od prosječnog istezanja u grupi dva reda sidara s vrijednostima $12,40 \pm 4,51$ mm. Međutim, ne nalaze se značajne razlike kontrolne grupe u odnosu na prosječno istezanje u transosealnoj grupi koje iznosi $18,66 \pm 6,7$ mm.

Artroskopska transosealna metoda koristi manju količinu implantata – koštanih sidara i konaca – u odnosu na metodu dva reda sidara, a ostvaruje jednako dobru pokrivenost *footprinta* i ima jednako dobre biomehaničke karakteristike primarne čvrstoće i otpora na kidanje sustava kao i metoda dva reda sidara. Artroskopska transosealna metoda svojom elastičnošću imitira elastičnost intaktnog ramena, za razliku od metode dva reda sidara koja pokazuje znatniju krhkost neposredno nakon rekonstrukcije.

Na temelju provedenog istraživanja autor preporuča korištenje artroskopske transosealne metode rekonstrukcije rotatorne manšete u rutinskom kliničkom radu.

10. SUMMARY

Comparison of fixation strength of the sheep infraspinatus tendon reconstructed with transosseous technique and double row technique

Instrumental arthroscopic knot SAK (*Secure Arthroscopic Knot*) and standard SMC (*Samsung Medical Centre*) were compared. Because SAK has greater clinical security on average $242,6 \pm 44$ N versus SMC knot with $191,1 \pm 40,4$ N., SAK has been used in further investigation.

Comparison between arthroscopic transosseous technique and standard double row technique according to contact area and load to failure was performed. Twentyfour cadaveric sheep shoulders were dissected, equally randomised in control group, transosseous group and double-row group. In tested groups infraspinatus tendons were reconstructed with the particular method.

Both methods significantly enlarged original footprint area; in tested group from 122 ± 26 mm² before procedure to 192 ± 50 mm² and in the double-row group from 111 ± 13 mm² to 174 ± 29 mm² after the procedure. Between groups after reconstruction there were no difference in footprint area.

Ultimate load to failure in transosseous group was $160,34 \pm 45,11$ N, and in double-row group $137,28 \pm 26,06$ N. The difference is not significant, but both techniques are significantly less strong comparing to control group with $627,11 \pm 46,26$ N.

Control group has significantly greater average elongation of $28 \pm 11,99$ mm comparing to double row group with $12,40 \pm 4,51$ mm. But there were no difference between control group and tested group with average elongation of $18,66 \pm 6,7$ mm.

Arthroscopic transosseous technique is as good as double row technique in *footprint* reconstruction. Both techniques are equally strong according to static loading immediately after reconstruction, but expectatively not as strong as control group. Arthroscopic transosseous technique has elasticity very similar to control group, but double row group presented greater fragility.

With optimal presented properties and less amount of implanted material, arthroscopic transosseous technique could be recommended in routine clinical practice.

11. POPIS LITERATURE

1. Čičak, N., *Rotatorna manšeta*. Hrvatsko športskomedicinski vjesnik, 1992. **7**: p. 79-91.
2. Matsen, F.A.r., et al., eds. *Rotator Cuff*. 3rd ed. Shoulder, ed. C.A. Rockwood, et al. Vol. 2. 2004, Saunders Elsevier: Philadelphia.
3. Gartsman, G.M., *All arthroscopic rotator cuff repairs*. Orthop Clin North Am, 2001. **32**(3): p. 501-10, x.
4. Severud, E.L., et al., *All-arthroscopic versus mini-open rotator cuff repair: A long-term retrospective outcome comparison*. Arthroscopy, 2003. **19**(3): p. 234-8.
5. Cain, P.R., et al., *Anterior stability of the glenohumeral joint. A dynamic model*. Am J Sports Med, 1987. **15**(2): p. 144-8.
6. Clark, J.M. and D.T. Harryman, *Tendons, ligaments and capsule of the rotator cuff*. J Bone Joint Surg [Am], 1992. **74**: p. 713-725.
7. Jobe, C.M. and M.J. Coen, eds. *Gross Anatomy of the Shoulder*. 3rd ed. Shoulder, ed. C.A. Rockwood, et al. Vol. 2. 2004, Saunders Elsevier: Philadelphia. 33-95.
8. Keros, P., ed. *Nauka o mišićima*. Funkcionalna anatomija sustava za kretanje, ed. J. Krmpotić-Nemanić. 1990, Jugoslavenska medicinska naklada: Zagreb. 208-210.
9. Hinton, M.A., et al., *An anatomic study of the subscapularis tendon and myotendinous junction*. J Shoulder Elbow Surg, 1994. **3**: p. 224-229.
10. Tytherleigh-Strong, G., A. Hirahara, and A. Miniaci, *Rotator cuff disease*. Current Opinion in Rheumatology, 2001. **13**: p. 135-145.

11. Čičak, N., H. Klobučar, and D. Marić, *Sindromi prenaprezanja u području ramena*. Arh Hig Rada Toksikol, 2001. **52**: p. 393-402.
12. Bunker, T., *Rotator cuff disease*. Current Orthopaedics, 2002. **16**: p. 223-233.
13. Yadav, H., et al., *Rotator cuff tears: pathology and repair*. Knee Surg Sports Traumatol Arthrosc, 2008. **e-pub**: p. <http://www.springerlink.com/content/fj220743h7u0011r/fulltext.html>.
14. Zlatkin, M.B., *Rotator Cuff Disease*. MRI of the Shoulder, ed. M.B. Zlatkin. 1991, New York: Raven Press.
15. Čičak, N., ed. *Ultrazvuk ramena*. Ultrazvuk sustava za kretanje. 2003, Medicinska naklada: Zagreb. 79-100.
16. Visotsky, J.I., et al., *Cuff Tear Arthropathy: Pathogenesis, Classification, and Algorithm for Treatment*. J Bone Joint Surg [Am], 2004. **86-A**(suppl 2): p. 35-40.
17. Čičak, N., *Rezultati kirurškog liječenja ruptura rotatorne manšete ramena*. Liječ Vjesn, 1998(120): p. 365-369.
18. Leggin, B.G. and M.J. Kelley, *Rehabilitation of the Shoulder Following Rotator Cuff Surgery*. The University of Pennsylvania Orthopaedic Journal, 2000. **13**: p. 10-17.
19. Uthoff, H.K., G. Trudel, and K. Himori, *Relevance of pathology and basic research to the surgeon treating rotator cuff disease*. J Orthop Sci, 2003. **8**: p. 449-456.
20. Accousti, K.J. and E.L. Flatow, *Technical pearls on how to maximize healing of the rotator cuff*. Instr Course Lect, 2007. **56**: p. 3-12.
21. Habermeyer, P., P. Magosch, and S. Lichtenberg, *Classifications and Scores of the Shoulder*. 2006, Heidelberg Berlin: Springer.

22. Cofield, R.H., et al., *Surgical repair of chronic rotator cuff tears. A prospective long-term study.* J Bone Joint Surg Am, 2001. **83-A**(1): p. 71-7.
23. Klepps, S., et al., *Prospective evaluation of the effect of rotator cuff integrity on the outcome of open rotator cuff repairs.* Am J Sports Med, 2004. **32**(7): p. 1716-22.
24. Gazielly, D., ed. *Rotator cuff tears: the open technique.* Surgical Techniques in Orthopaedics and Traumatology. Vol. 55-200-A-10. 2000, Editions Scientifiques et Medicales Elsevier SAS: Paris. 5p.
25. Green, A., *Chronic Massive Rotator Cuff Tears: Evaluation and Management.* J Am Acad Orthop Surg, 2003. **11**(5): p. 321-331.
26. Thomann, S.R., C.E. Dumont, and C. Gerber, *The Latissimus Dorsi Transfer for Treatment of Massive Rotator Cuff Tears.* Orthop Traumatology, 2001(3): p. 149-158.
27. Ahmad, C.S., et al., *Tendon-bone interface motion in transosseous suture and suture anchor rotator cuff repair techniques.* Am J Sports Med, 2005. **33**(11): p. 1667-71.
28. Gartsman, G.M., *Combined Arthroscopic and Open Treatment of Tears of the Rotator Cuff - Instructional Course Lecture.* J Bone Joint Surg [Am] 1997. **79-A**: p. 776-83.
29. Gohlke, F., O. Rolf, and D. Bohm, *[Open reconstruction of the rotator cuff].* Orthopade, 2007. **36**(9): p. 834-47.
30. Caldwell, G.L., et al., *Strength of fixation with transosseous sutures in rotator cuff repair.* J Bone Joint Surg Am, 1997. **79**(7): p. 1064-8.
31. Lo, I.K. and S.S. Burkhart, *Current Concepts in Arthroscopic Rotator Cuff Repair.* Am J Sports Med, 2003. **31**(2): p. 308-324.
32. Blaine, T.A., M.Q. Freehill, and L.U. Bigliani, *Technique of open rotator cuff repair.* Instr Course Lect, 2001. **50**: p. 43-52.

33. Burkhead, W.Z., Jr., et al., *A novel double-row rotator cuff repair exceeds strengths of conventional repairs*. Clin Orthop Relat Res, 2007. **461**: p. 106-13.
34. Fouse, M. and W.M. Nottage, *All-arthroscopic rotator cuff repair*. Sports Med Arthrosc, 2007. **15**(4): p. 208-15.
35. Snyder, S.J., ed. *Diagnostic arthroscopy of the shoulder. Normal anatomy and variation*. Shoulder arthroscopy, ed. J. Pennington and P. McCurdy. 1994, McGraw Hill: New York. 23-40.
36. Lichtenberg, S., R. Siebold, and P. Habermeyer, *Arthroscopic Supraspinatus Tendon Repair Using Suture Anchors and a Modified Mason-Allen Technique: An Intra-articular Approach*. Arthroscopy, 2004. **20**(9): p. 1007-1011.
37. Buess, E., K.U. Steuber, and B. Waibl, *Open versus arthroscopic rotator cuff repair: a comparative view of 96 cases*. Arthroscopy, 2005. **21**(5): p. 597-604.
38. Lo, I.K.Y. and S.S. Burkhart, *Arthroscopic Repair of Massive, Contracted, Immobile Rotator Cuff Tears Using Single and Double Interval Slides: Technique and Preliminary Results*. Arthroscopy, 2004. **20**(1): p. 22-33.
39. Burkhart, S.S. and I.K.Y. Lo, *Arthroscopic Rotator Cuff Repair*. J Am Acad Orthop Surg, 2006. **14**(6): p. 333-346.
40. Burns, J.P., S.J. Snyder, and M. Albritton, *Arthroscopic Rotator Cuff Repair Using Triple-Loaded Anchors, Suture Shuttles, and Suture Savers*. J Am Acad Orthop Surg, 2007. **15**: p. 432-444.
41. Thal, R., W.B. Jennings, and W.L. Heusch, *Arthroscopic Rotator Cuff Repair Using the Suture Loop Shuttle Technique*. Arthroscopy, 2007. **23**(5): p. 561.e1-561.e4.
42. Huijsmans, P.E., et al., *Arthroscopic rotator cuff repair with double-row fixation*. J Bone Joint Surg Am, 2007. **89**(6): p. 1248-57.

43. Kim, D.H., et al., *Biomechanical comparison of a single-row versus double-row suture anchor technique for rotator cuff repair*. Am J Sports Med, 2006. **34**(3): p. 407-14.
44. Bell, J.E. and C.S. Ahmad, *Current concepts in arthroscopic rotator cuff repair: single vs. double row repair*. 363-368, 182007.
45. Millett, P.J., A. Mazzocca, and C.A. Guanche, *Mattress double anchor footprint repair: a novel, arthroscopic rotator cuff repair technique*. Arthroscopy, 2004. **20**(8): p. 875-9.
46. Boileau, P., et al., *Arthroscopic repair of full-thickness tears of the supraspinatus: does the tendon really heal?* J Bone Joint Surg Am, 2005. **87**(6): p. 1229-40.
47. Franceschi, F., et al., *The Roman Bridge: a "double pulley - suture bridges" technique for rotator cuff repair*. BMC Musculoskelet Disord, 2007. **8**: p. 123.
48. Lafosse, L., A. Van Raebroeckx, and R. Brzoska, *A new technique to improve tissue grip: "The lasso-loop stitch"*. Arthroscopy-the Journal of Arthroscopic and Related Surgery, 2006. **22**(11).
49. Busfield, B.T., et al., *A biomechanical comparison of 2 technical variations of double-row rotator cuff fixation - The importance of medial row knots*. American Journal of Sports Medicine, 2008. **36**(5): p. 901-906.
50. Kim, K.C., K.J. Rhee, and H.D. Shin, *Arthroscopic double-pulley suture-bridge technique for rotator cuff repair*. Arch Orthop Trauma Surg, 2008. **128**(11): p. 1335-1338.
51. Pietschmann, M.F., et al., *Biomechanical testing of a new knotless suture anchor compared with established anchors for rotator cuff repair*. Journal of Shoulder and Elbow Surgery, 2008. **17**(4): p. 642-646.
52. Boszotta, H. and K. Prunner, *Arthroscopically assisted rotator cuff repair*. Arthroscopy, 2004. **20**(6): p. 620-6.

53. Kim, K.C., et al., *Arthroscopic hybrid double-row rotator cuff repair*. *Knee Surg Sports Traumatol Arthrosc*, 2007. **15**: p. 794-799.
54. Kim, K.C., et al., *Arthroscopic Transosseous Rotator Cuff Repair*. *Orthopaedics*, 2008. **31**: p. 327-334.
55. Shea, K.P. and J.E. Jennings, *Arthroscopic rotator cuff repair using a transhumeral approach to fixation*. *Arthroscopy*, 1998. **14**(1): p. 118-22.
56. Matis, N., et al., *Arthroscopic Transosseous Reinsertion of the Rotator Cuff*. *Eur J Trauma*, 2006. **18**: p. 1-18.
57. Ammon, J.T., et al., *Evaluation of BioCorkscrew and Bioknotless RC suture anchor rotator cuff repair fixation: an in vitro biomechanical study*. *Knee Surg Sports Traumatol Arthrosc*, 2007. **15**(11): p. 1375-81.
58. Čičak, N., et al., *Arthroscopic Transosseous Suture Anchor Technique for Rotator Cuff Repairs*. *Arthroscopy*, 2006. **22**(5): p. 565.e1-565.e6.
59. Yamaguchi, K., C.M. Ball, and L.M. Galatz, *Arthroscopic Rotator Cuff Repair Transition From Mini-Open to All-Arthroscopic*. *Clin Orthop Relat Res*, 2001(390): p. 83-94.
60. Hersch, J.C. and N.A. Sgaglione, *Arthroscopically assisted mini-open rotator cuff repairs. Functional outcome at 2- to 7-year follow-up*. *Am J Sports Med*, 2000. **28**(3): p. 301-11.
61. Kim, S.H., et al., *Arthroscopic versus mini-open salvage repair of the rotator cuff tear: outcome analysis at 2 to 6 years' follow-up*. *Arthroscopy*, 2003. **19**(7): p. 746-54.
62. Herrera, M.F., et al., *Infection after mini-open rotator cuff repair*. *J Shoulder Elbow Surg*, 2002. **11**: p. 605-608.
63. Anderson, K., et al., *Outcome and structural integrity after arthroscopic rotator cuff repair using 2 rows of fixation: minimum 2-year follow-up*. *Am J Sports Med*, 2006. **34**(12): p. 1899-905.

64. Walsh, W.R., ed. *Repair and Regeneration of Ligaments, Tendons, and Joint Capsule*. 2006., Humana Press Inc.: New Jersey.
65. McBirnie, J.M., A. Miniaci, and S.L. Miniaci, *Arthroscopic repair of full-thickness rotator cuff tears using bioabsorbable tacks*. *Arthroscopy-the Journal of Arthroscopic and Related Surgery*, 2005. **21**(12): p. 1421-1427.
66. Pietschmann, M.F., et al., *Pullout strength of suture anchors in comparison with transosseous sutures for rotator cuff repair*. *Knee Surg Sports Traumatol Arthrosc*, 2008.
67. Barber, F.A., et al., *Sutures and Suture Anchors—Update 2006*. *Arthroscopy* 2006. **22**(10): p. 1063-1069.
68. Pietschmann, M.F., et al., *Pullout strength of suture anchors in comparison with transosseous sutures for rotator cuff repair*. *Knee Surgery Sports Traumatology Arthroscopy*, 2008. **16**(5): p. 504-510.
69. Rupp, S., et al., *Fatigue testing of suture anchors*. *Am J Sports Med* 2002. **30**(2): p. 239-247.
70. Walker, J.C., K.M. Baumgarten, and R.W. Wright, *Arthroscopic Knot Tying Principles and Instruments*. *Operative Techniques in Sports Medicine*. 2004, Washington: Elsevier. 240-244.
71. Hughes, J.P., et al., *The Kinematics and Kinetics of Slipknots for Arthroscopic Bankart Repair*. *Am J Sports Med*, 2001. **29**(6): p. 738-745.
72. Hassinger, S.M., M.D. Wongworawat, and J.W. Hechanova, *Biomechanical characteristics of 10 arthroscopic knots*. *Arthroscopy*, 2006. **22**(8): p. 827-32.
73. Field, M.H., T.B. Edwards, and F.H. Savoie, 3rd, *Technical note: a "new" arthroscopic sliding knot*. *Orthop Clin North Am*, 2001. **32**(3): p. 525-6, x.

74. Mochizuki, Y., et al., *The HU knot: a new sliding knot for arthroscopic surgery*. Arthroscopy, 2005. **21**(8): p. 1014.
75. Balg, F. and P. Boileau, *The Mid-Ship knot: a new simple and secure sliding knot*. Knee Surg Sports Traumatol Arthrosc, 2007. **15**(2): p. 217-8.
76. Kim, S.H. and K.I. Ha, *The SMC knot--a new slip knot with locking mechanism*. Arthroscopy, 2000. **16**(5): p. 563-5.
77. Delimar, D., *A secure arthroscopic knot*. Arthroscopy, 1996. **12**(3): p. 345-7.
78. Yiannakopoulos, C.K., I. Hiotis, and E. Antonogiannakis, *The triad knot: a new sliding self-locking knot*. Arthroscopy, 2005. **21**(7): p. 899.
79. Chokshi, B.V., et al., *The modified racking hitch(MRH) knot: a new sliding knot for arthroscopic surgery*. Bull NYU Hosp Jt Dis, 2007. **65**(4): p. 306-7.
80. Fleega, B.A. and S.H. Sokkar, *The giant knot: a new one-way self-locking secured arthroscopic slip knot*. Arthroscopy, 1999. **15**(4): p. 451-2.
81. de Beer, J.F., K.S. Van Rooyen, and A.P. Boezaart, *Nicky's Knot—A New Slip Knot for Arthroscopic Surgery*. Arthroscopy, 1998. **14**(1): p. 109-110.
82. Gerber, C., et al., *Mechanical strength of repairs of the rotator cuff*. J Bone Joint Surg Br, 1994. **76**(3): p. 371-80.
83. Babić K, H.M., Tušek T, *Anatomija i fiziologija domaćih životinja*. 2003, Križevci.
84. Janković Ž, P.S., *Anatomija domaćih životinja, osteologija i miologija*. 1988, Beograd.

85. Turner, A.S., *Experiences with sheep surgery: Strengths and as an animal model for shoulder shortcomings*. Journal of Shoulder and Elbow Surgery, 2007. **16**(5): p. 158S-163S.
86. Tuoheti, Y., et al., *Contact Area, Contact Pressure, and Pressure Patterns of the Tendon-Bone Interface After Rotator Cuff Repair*. Am J Sports Med, 2005. **33**(12): p. 1869-1874.
87. Milano, G., et al., *Comparison between single-row and double-row rotator cuff repair: a biomechanical study*. Knee Surg Sports Traumatol Arthrosc, 2008. **16**: p. 75-80.
88. Nelson, C.O., et al., *Single-row modified Mason-Allen versus double-row arthroscopic rotator cuff repair: A biomechanical and surface area comparison*. Arthroscopy-the Journal of Arthroscopic and Related Surgery, 2008. **24**(8): p. 941-948.
89. Rickert M, W.U., Kölbl R, Georgousis H, *A comparison of tendon reinsertion with suture anchors and transosseous sutures in rotator cuff repair. A biomechanical examination*. Der Unfallchirurg, 2002(105): p. 23–30.
90. Gerber, C., et al., *Experimental rotator cuff repair. A preliminary study*. J Bone Joint Surg Am, 1999. **81**(9): p. 1281-90.
91. Cummins, C.A., et al., *Rotator cuff repair: an ex vivo analysis of suture anchor repair techniques on initial load to failure*. Arthroscopy, 2005. **21**(10): p. 1236-41.
92. Mazzocca, A.D., et al., *Arthroscopic single-row versus double-row suture anchor rotator cuff repair*. Am J Sports Med, 2005. **33**(12): p. 1861-8.
93. Lo, I.K. and S.S. Burkhart, *Double-row arthroscopic rotator cuff repair: re-establishing the footprint of the rotator cuff*. J Arthroscopy Rel Surg, 2003. **19**(9): p. 1035-42.
94. Scheenberger, A.G., et al., *Mechanical Strength of Arthroscopic Rotator Cuff Repair Techniques. An in Vitro Study*. J Bone Joint Surg [Am], 2002. **84-Am**(2): p. 2152-2160.

95. Tingart, M.J., et al., *Pullout strength of suture anchors used in rotator cuff repair*. J Bone Joint Surg Am, 2003. **85-A**(11): p. 2190-8.
96. Demirhan, M., A.C. Atalar, and O. Kilicoglu, *Primary fixation strength of rotator cuff repair techniques: a comparative study*. Arthroscopy, 2003. **19**(6): p. 572-6.
97. Baleani, M., et al., *Comparative study of different tendon grasping techniques for arthroscopic repair of the rotator cuff*. Clin Biomech (Bristol, Avon), 2006. **21**(8): p. 799-803.
98. Benjamin, C., et al., *Biomechanical Evaluation of Arthroscopic Rotator Cuff Stitches*. J Bone Joint Surg [Am], 2004. **86**(6): p. 1211-1216.
99. Schlegel, T.F., et al., *An in vivo comparison of the modified Mason-Allen suture technique versus an inclined horizontal mattress suture technique with regard to tendon-to-bone healing: a biomechanical and histologic study in sheep*. J Shoulder Elbow Surg, 2007. **16**(1): p. 115-21.
100. Barber, F.A., M.A. Herbert, and D.P. Richards, *Sutures and suture anchors: update 2003*. Arthroscopy, 2003. **19**(9): p. 985-90.
101. Lo, I.K., et al., *Arthroscopic knots: determining the optimal balance of loop security and knot security*. Arthroscopy, 2004. **20**(5): p. 489-502.
102. Seung-Ho, K., et al., *Arthroscopic Sliding Knot: How Many Additional Half-Hitches Are Really Needed?* J Arthroscopy Rel Surg, 2005. **21**(4): p. 405-411.
103. Ilahi, O.A., et al., *Cyclic testing of arthroscopic knot security*. Arthroscopy, 2004. **20**(1): p. 62-8.
104. Delimar, D., *Vrednovanje instrumentalnog čvora za približavanje i šivanje tkiva i struktura pod tenzijom.* , , M. rad, Editor. 1998, Sveučilište u Zagrebu.

105. Abbi, G., et al., *Evaluation of 5 knots and 2 suture materials for arthroscopic rotator cuff repair: very strong sutures can still slip.* Arthroscopy, 2006. **22**(1): p. 38-43.
106. Demirhan, M., et al., *Time-Dependent Reduction in Load to Failure of Wedge-Type Polyglyconate Suture Anchors.* J Arthroscopy Rel Surg, 2000. **16**(4): p. 383-390.
107. Dugas, J.R., et al., *Anatomy and dimensions of rotator cuff insertions.* J Shoulder Elbow Surg, 2002. **11**(5): p. 498-503.
108. Goradia, V.K., et al., *Cyclic loading of rotator cuff repairs: A comparison of bioabsorbable tacks with metal suture anchors and transosseous sutures.* Arthroscopy, 2001. **17**(4): p. 360-4.
109. Petit, C.J., et al., *Biomechanical evaluation of a new technique for rotator cuff repair.* Am J Sports Med, 2003. **31**(6): p. 849-53.
110. Sassmannshausen, G., M. Sukay, and S.D. Mair, *Broken or dislodged poly-L-lactic acid bioabsorbable tacks in patients after SLAP lesion surgery.* Arthroscopy-the Journal of Arthroscopic and Related Surgery, 2006. **22**(6): p. 615-619.
111. Shah, M.R., et al., *Initial loop and knot security of arthroscopic knots using high-strength sutures.* Arthroscopy, 2007. **23**(8): p. 884-8.
112. Baumgarten, K.M., et al., *An in vitro analysis of the mechanical properties of 16 arthroscopic knots.* Knee Surgery Sports Traumatology Arthroscopy, 2008. **16**(10): p. 957-966.
113. Hughes, J.P., et al., *Boundary conditions at the tendon–bone interface.* Knee Surg Sports Traumatol Arthrosc, 2003. **13**: p. 55-59.
114. Baums, M.H., et al., *Biomechanical characteristics of single-row repair in comparison to double-row repair with consideration of the suture configuration and suture material.* Knee Surgery Sports Traumatology Arthroscopy, 2008. **16**(11): p. 1052-1060.

115. Funakoshi, T., et al., *In vitro and finite element analysis of a novel rotator cuff fixation technique*. Journal of Shoulder and Elbow Surgery, 2008. **17**(6): p. 986-992.
116. Gerber, C., et al., *Effect of tendon release and delayed repair on the structure of the muscles of the rotator cuff: an experimental study in sheep*. J Bone Joint Surg Am, 2004. **86-A**(9): p. 1973-82.
117. Zheng, N.Q., H.W. Harris, and J.R. Andrews, *Failure analysis of rotator cuff repair: A comparison of three double-row techniques*. Journal of Bone and Joint Surgery-American Volume, 2008. **90A**(5): p. 1034-1042.
118. Lorbach, O., et al., *Cyclic loading of rotator cuff reconstructions - Single-row repair with modified suture configurations versus double-row repair*. American Journal of Sports Medicine, 2008. **36**(8): p. 1504-1510.
119. Burkhart, S.S., et al., *Cyclic loading of transosseous rotator cuff repairs: Tension overload as a possible cause of failure*. Arthroscopy, 1997. **13**(2): p. 172-176.
120. Yamagami, N., et al., *Biomechanical differences resulting from the combination of suture materials and repair techniques*. J Orthop Sci, 2006. **11**(6): p. 614-9.
121. Smith, C.D., et al., *A biomechanical comparison of single and double-row fixation in arthroscopic rotator cuff repair*. J Bone Joint Surg Am, 2006. **88**(11): p. 2425-31.
122. Richards, D.P. and S.S. Burkhart, *A biomechanical analysis of two biceps tenodesis fixation techniques*. Arthroscopy, 2005. **21**(7): p. 861-6.
123. Jacobs J, K.T., ed. *Engineering Materials Technology: Structures, Processing, Properties, and Selection*. 5th ed., ed. Prentice Hall; 5 edition (March 14. 2004. 912.
124. Nho, S.J., et al., *Biomechanical Fixation in Arthroscopic Rotator Cuff Repair*. Arthroscopy, 2007. **23**(1): p. 94-102.

125. Sileo, M.J., et al., *A biomechanical comparison of the modified Mason-Allen stitch and massive cuff stitch in vitro*. Arthroscopy, 2007. **23**(3): p. 235-40, 240 e1-2.
126. Barber, F.A., D.A. Coons, and M. Ruiz-Suarez, *Cyclic load testing of biodegradable suture anchors containing 2 high-strength sutures*. Arthroscopy, 2007. **23**(4): p. 355-60.
127. Jiang, Y.B., et al., *Trabecular microstructure and surface changes in the greater tuberosity in rotator cuff tears*. Skeletal Radiology, 2002. **31**(9): p. 522-528.
128. Baleani, M., et al., *Surgical repair of the rotator cuff: a biomechanical evaluation of different tendon grasping and bone suture fixation techniques*. Clinical Biomechanics, 2003. **18**(8): p. 721-729.
129. Bynum, C.K., et al., *Failure mode of suture anchors as a function of insertion depth*. Am J Sports Med, 2005. **33**(7): p. 1030-4.

12. ŽIVOTOPIS

Rođen sam 9.XI.1972. u Zagrebu. Po završetku matematičko-informatičke gimnazije, 1991. godine upisao sam studij medicine. Diplomirao sam na Medicinskom fakultetu Sveučilišta u Zagrebu 15.VII.1997. s prosječnom ocjenom 4,82. Po svršetku obveznog pripravničkog staža, od 1998. godine radio sam kao znanstveni novak u Klinici za ortopediju, na projektu "Modeli u medicini", pod mentorskim vodstvom prof.dr.sc. Krešimira Koržineka. Na Medicinskom fakultetu Sveučilišta u Zagrebu završio sam znanstveni poslijediplomski studij "Biomedicina", te stručni poslijediplomski studij iz ortopedije. Stručno sam se usavršavao na nekoliko specijaliziranih tečajeva u zemlji i inozemstvu. Bio sam stipendist Europskog udruženja ortopeda i traumatologa (EFORT) 1999.godine u Švicarskoj i stipendist Anica Bitenc Travelling Fellowshipa 2002. godine u Kanadi. Magistrirao sam sa znanstvenim magistarskim radom "Novi stražnji pristup donjem kraju nadlaktične kosti". Specijalizaciju iz ortopedije započeo sam 01.XII.1999., a specijalistički ispit položio sam 14.VI.2004. Od 2004. do 2008. godine radio sam kao specijalist ortoped u Klinici za ortopediju u Zagrebu, a od siječnja 2008. godine radim u Specijalnoj bolnici za ortopediju i traumatologiju lokomotornog sustava "Akromion" u Krapinskim Toplicama. Član sam Hrvatske liječničke komore, Hrvatskog udruženja ortopeda i traumatologa, Hrvatskog ortopedskog društva Hrvatskog liječničkog zbora i Europskog udruženja za kirurgiju ramena i lakta. Kao autor ili suautor objavio sam 17

znanstvenih članaka u nekoliko svjetskih časopisa i ukupno 51 kongresnih priopćenja na kongresima u zemlji i inozemstvu. Tema disertacije pod naslovom "Istraživanje primarne čvrstoće fiksacije tetive infraspinata ovce transosealnom metodom i metodom dva reda koštanih sidara" odobrena je od strane Fakultetskog vijeća Medicinskog fakulteta Sveučilišta u Zagrebu dana 24.IX.2007.