

Procjena djelotvornosti lokalne fotodinamičke terapije u bolesnika s površinskim bazaliomom pomoću Ki-67, bcl-2, p53 i p63

Kostović, Krešimir

Doctoral thesis / Disertacija

2010

Degree Grantor / Ustanova koja je dodijelila akademski / stručni stupanj: **University of Zagreb, School of Medicine / Sveučilište u Zagrebu, Medicinski fakultet**

Permanent link / Trajna poveznica: <https://um.nsk.hr/um:nbn:hr:105:400664>

Rights / Prava: [In copyright](#)/[Zaštićeno autorskim pravom.](#)

Download date / Datum preuzimanja: **2024-10-08**



Repository / Repozitorij:

[Dr Med - University of Zagreb School of Medicine Digital Repository](#)





Središnja medicinska knjižnica

Kostović, Krešimir (2010) *Procjena djelotvornosti lokalne fotodinamičke terapije u bolesnika s površinskim bazaliomom pomoću Ki-67, bcl-2, p53 i p63 [Assessment of topical photodynamic therapy efficacy in patients with superficial basalioma by Ki-67, bcl-2, p53 and p63 determination].* Doktorska disertacija, Sveučilište u Zagrebu.

<http://medlib.mef.hr/755>

University of Zagreb Medical School Repository

<http://medlib.mef.hr/>

**SVEUČILIŠTE U ZAGREBU
MEDICINSKI FAKULTET**

Krešimir Kostović

**Procjena djelotvornosti lokalne
fotodinamičke terapije u bolesnika
s površinskim bazaliomom pomoću
Ki-67, bcl-2, p53 i p63**

DISERTACIJA

Zagreb, 2010.

Rad je izrađen u Klinici za kožne i spolne bolesti Kliničkog bolničkog centra i Medicinskog fakulteta u Zagrebu i Kliničkom zavodu za patologiju Kliničkog bolničkog centra Zagreb.

Voditelj rada: prim. dr. sc. Aida Pašić, viša znanstvena suradnica

Zahvaljujem svima koji su mi pomogli pri izradi disertacije:

- prim. dr. sc. Aidi Pašić, mojoj mentorici, koja me poticala, pomagala mi stručnim savjetima te uložila puno volje i vremena u izradu ove disertacije
- prof. dr. sc. Jasminki Jakić-Razumović, koja mi je s velikom susretljivošću pomogla u imunohistokemijskoj analizi uzoraka
- prof. dr. sc. Davoru Ivankoviću, koji mi je prijateljski pomogao u statističkoj analazi dobivenih rezultata
- mojim suradnicima u Ambulanti za fotodermatologiju i dermatološku onkologiju, a posebno ing. Damiru Hrsanu
- mojim kolegama u Ambulanti za dermatokirurgiju i Laboratoriju za dermatohistopatologiju, a posebno dr. Davorinu Lončariću
- gospođi Štefici Baneković, koja mi je pružila tehničku pomoć tijekom izrade rada
- mojoj obitelji, posebno mojoj ženi Andreji, koja mi je davala svu pomoć i podršku za vrijeme izrade disertacije

Zagreb, prosinac 2009.

dr. Krešimir Kostović

SADRŽAJ

POPIS KRATICA	IV
POPIS SLIKA	VI
POPIS TABLICA	VIII
POPIS DIJAGRAMA	IX
1. UVOD	1
1.1. Fotodinamička terapija	1
1.1.1. Fotosenzibilizatori	2
1.1.1.1. Lokalni fotosenzibilizatori	2
1.1.1.2. Sistemski fotosenzibilizatori	3
1.1.2. Izvori svjetla	3
1.1.2.1. Koherentni izvori (laseri)	4
1.1.2.2. Nekoherentni izvori	5
1.1.3. Mehanizam djelovanja PDT-a	5
1.1.4. Biološki učinci PDT-a	7
1.1.4.1. Izravni biološki učinci PDT-a	7
1.1.4.1.1. Apoptoza	7
1.1.4.1.2. Nekroza	10
1.1.4.2. Neizravni biološki učinci PDT-a	10
1.1.4.2.1. Oštećenje krvnih žila tumora i oštećenje mikrocirkulacije	10
1.1.4.2.2. Izazivanje upalnog i imunološkog odgovora	11
1.1.5. Neželjeni učinci PDT-a	11
1.1.6. Indikacije i kontraindikacije za PDT u dermatologiji	12
1.1.6.1. Aktiničke keratoze	12
1.1.6.2. Bazaliomi (bazocelularni karcinomi)	13
1.1.6.3. Bowenova bolest (planocelularni karcinom <i>in situ</i>)	15
1.2. Bazaliom (bazocelularni karcinom kože)	16
1.2.1. Definicija	16
1.2.2. Epidemiologija	17
1.2.3. Etiopatogeneza	18
1.2.3.1. Ultraljubičasto zračenje	18
1.2.3.2. Ionizirajuće zračenje	20
1.2.3.3. Kemijski čimbenici	21
1.2.3.4. Genetski čimbenici	22
1.2.3.5. Imunološki čimbenici	23
1.2.3.6. Ostale kožne bolesti i mehanička oštećenja	24
1.2.4. Histogeneza	24
1.2.5. Klinička slika	25
1.2.6. Patohistološka obilježja bazalioma	28
1.2.7. Biološko ponašanje, rast i načini širenja	31
1.2.8. Dijagnoza	32
1.2.9. Liječenje	32
1.2.9.1. Kirurška ekscizija	33

1.2.9.2. Mohsova mikrografska kirurgija	34
1.2.9.3. Liječenje ionizirajućim zračenjem (radioterapija)	35
1.2.9.4. Krioterapija	36
1.2.9.5. Ekskohleacija i elektrokauterizacija ili elektrokoagulacija	37
1.2.9.6. Lokalni citostatik 5-fluorouracil	37
1.2.9.7. Imiquimod	38
1.3. Proteini povezani s proliferacijom i apoptozom ..	39
1.3.1. Ki-67	39
1.3.2. bcl-2	40
1.3.3. p53	41
1.3.4. p63	43
2. HIPOTEZA I CILJEVI ISTRAŽIVANJA	45
2.1. Hipoteza	45
2.2. Ciljevi istraživanja	45
3. ISPITANICI I METODE	46
3.1. Ispitanici	46
3.2. Metode	46
3.2.1. Histološka analiza	46
3.2.2. Imunohistokemijsko bojenje	47
3.2.3. Lokalni PDT uz primjenu 5-ALA-e	48
3.2.4. Statistička analiza	49
4. REZULTATI	50
4.1. Ispitanici	50
4.2. Broj i ukupna doza obasjavanja	50
4.3. Izraženost biljega Ki-67 prije i nakon liječenja lokalnim PDT-om	54
4.4. Izraženost biljega bcl-2 prije i nakon liječenja lokalnim PDT-om	57
4.5. Izraženost biljega p53 prije i nakon liječenja lokalnim PDT-om	61
4.6. Izraženost biljega p63 prije i nakon liječenja lokalnim PDT-om	65
4.7. Povezanost izraženosti biljega bcl-2 i Ki-67 prije i nakon liječenja lokalnim PDT-om	69
4.8. Povezanost izraženosti biljega Ki-67 i p53 prije i nakon liječenja lokalnim PDT-om	71
4.9. Povezanost izraženosti biljega Ki-67 i p53 prije i nakon liječenja lokalnim PDT-om	73
5. RASPRAVA	75
6. ZAKLJUČCI	87
7. SAŽETAK	89
8. SUMMARY	91
9. LITERATURA	93
10. ŽIVOTOPIS	113

POPIS KRATICA

AIDS	sindrom stečenog gubitka imuniteta (od <i>engl.</i> acquired immunodeficiency syndrome)
ALA	aminolevulinska kiselina (od <i>engl.</i> aminolevulinic acid)
Apaf-1	čimbenik aktivacije apoptotičke proteaze (od <i>engl.</i> apoptosis activating factor-1)
C ₅ H ₁₀ CINO ₃ :	5-amino-4-oksopentanoička kiselina
DAB	diaminobenzidin
DFC	gusta fibrilarna komponenta jezgrice (od <i>engl.</i> dense fibrillary component)
DNK	deoksiribonukleinska kiselina
EDTA	etilen-diamin-tetraacetična kiselina
HE	hemalaun-eozin
Hh protein	Hedgehog protein
HPV	humani papiloma virus
IL	interleukin
LED	diode koje odašilju svjetlo (od <i>engl.</i> light emitting diodes)
MAL	metilaminolevulinat
PDT	fotodinamička terapija (od <i>engl.</i> photodynamic therapy)
PpIX	protoporfirin IX
PTCH gen	Patched gen
PUVA	psoralen i ultraljubičasto A zračenje (od <i>engl.</i> psoralen and ultraviolet A radiation)
RNK	ribonukleinska kiselina
Shh protein	Sonic Hedgehog protein

SMO protein	Smoothened protein
TGF- β	čimbenik tumorskog rasta β (od <i>engl.</i> transforming growth factor β)
TNF- α	čimbenik tumorske nekroze α (od <i>engl.</i> tumor necrosis factor α)
TUNEL	terminal deoxynucleotidyl transferase-mediated deoxyuridine triphosphate-biotin nick end labelling (<i>engl.</i>)
UV zračenje	ultraljubičasto zračenje (od <i>engl.</i> ultraviolet)
YAG	itrij aluminij granat (od <i>engl.</i> yttrium aluminium garnet)

POPIS SLIKA

- Slika 1. Apsorpcijski spektar porfirina i prodiranje vidljivog svjetla u slojeve kože (str. 4)
- Slika 2. Mehanizam djelovanja PDT-a (str. 6)
- Slika 3. Površinski bazaliom prije lokalnog PDT-a (str. 14)
- Slika 4. Erozivna reakcija 24 sata nakon lokalnog PDT-a (str. 14)
- Slika 5. Rezultat lokalnog PDT-a nakon 4 tjedna (str. 15)
- Slika 6. Veliki površinski bazaliom lumbalne regije (str. 27)
- Slika 7. Histološka slika površinskog bazalioma, HE x 10 (str. 30)
- Slika 8. Površinski bazaliom na trupu prije PDT-a (str. 51)
- Slika 9. Rezultat jednog obasjavanja dozom 150 J/cm^2 (str. 51)
- Slika 10. Kliničko izlječenje nakon 2 obasjavanja, ukupna doza 300 J/cm^2 (str. 52)
- Slika 11. Histološka slika bazalioma prije PDT-a, HE x 25 (str. 52)
- Slika 12. Histološka slika nakon PDT-a, HE x 25 (str. 53)
- Slika 13. Imunohistokemijsko bojenje tumorskog tkiva anti-Ki-67 protutijelom prije PDT-a, kontrastno bojenje hematoksilinom x 200 (str. 55)
- Slika 14. Imunohistokemijsko bojenje anti-Ki-67 protutijelom nakon PDT-a, kontrastno bojenje hematoksilinom x 400 (str. 56)
- Slika 15. Imunohistokemijsko bojenje tumorskog tkiva anti-bcl-2 protutijelom prije PDT-a, kontrastno bojenje hematoksilinom x 200 (str. 59)
- Slika 16. Imunohistokemijsko bojenje anti-bcl-2 protutijelom nakon PDT-a, kontrastno bojenje hematoksilinom x 200 (str. 60)

- Slika 17. Imunohistokemijsko bojenje tumorskog tkiva anti-p53 protutijelom prije PDT-a, kontrastno bojenje hematoksilinom x 400 (str. 63)
- Slika 18. Imunohistokemijsko bojenje anti-p53 protutijelom nakon PDT-a, kontrastno bojenje hematoksilinom x 200 (str. 64)
- Slika 19. Imunohistokemijsko bojenje tumorskog tkiva anti-p63 protutijelom prije PDT-a, kontrastno bojenje hematoksilinom x 400 (str. 67)
- Slika 20. Imunohistokemijsko bojenje anti-p63 protutijelom nakon PDT-a, kontrastno bojenje hematoksilinom x 200 (str. 68)

POPIS TABLICA

- Tablica 1. Deskriptivne mjere za broj i ukupnu dozu obasjavanja (str. 53)
- Tablica 2. Deskriptivne mjere za Ki-67 i test razlike izraženosti prije i nakon liječenja (str. 54)
- Tablica 3. Semikvantitativni prikaz izraženosti biljega bcl-2 i usporedba stanja prije i nakon liječenja (str. 58)
- Tablica 4. Semikvantitativni prikaz izraženosti biljega p53 i usporedba stanja prije i nakon liječenja (str. 62)
- Tablica 5. Semikvantitativni prikaz izraženosti biljega p63 i usporedba stanja prije i nakon liječenja (str. 66)

POPIS DIJAGRAMA

Dijagram 1. Povezanost biljega Ki-67 i bcl-2 prije liječenja (str. 69)

Dijagram 2. Povezanost biljega Ki-67 i bcl-2 nakon liječenja (str. 70)

Dijagram 3. Povezanost biljega Ki-67 i p53 prije liječenja (str. 71)

Dijagram 4. Povezanost biljega Ki-67 i p53 nakon liječenja (str. 72)

Dijagram 5. Povezanost biljega p63 i p53 prije liječenja (str. 73)

Dijagram 6. Povezanost biljega p63 i p53 nakon liječenja (str. 74)

1. UVOD

Povećana učestalost malignih kožnih tumora potaknula je razvoj novih i učinkovitih metoda u dijagnostici i liječenju tumorskih lezija kojima bi se postigli bolji kozmetički rezultati i povećalo zadovoljstvo bolesnika. Jedna od tih metoda jest fotodinamička terapija.

1.1. Fotodinamička terapija

Fotodinamička terapija (*engl.* photodynamic therapy - PDT) je nov oblik fototerapije koji uključuje fotokemijske reakcije nastale međudjelovanjem fotosenzibilizirajuće tvari, vidljivog svjetla i kisika. Ta se terapija provodi u dvije faze (1). Prva faza uključuje lokalnu ili sistemsku primjenu fotosenzibilizatora koji se nakuplja u ciljnim stanicama. Druga faza uključuje aktivaciju fotosenzibilizatora vidljivim svjetlom određene valne duljine uz prisutnost kisika te uništenje ciljnih stanica. Cilj fotodinamičke terapije jest selektivno uništenje ciljnih, abnormalnih stanica uz poštedu normalnih, zdravih stanica (2,3).

PDT u liječenju kožnih karcinoma uveo je Thomas Dougherty krajem 70-ih godina prošlog stoljeća, pri čemu se koristio sistemskim hematoporfirinskim derivatom kao fotosenzibilizatorom (4). Velik napredak učinili su Kennedy i suradnici, koji su 1990. godine uveli lokalnu fotodinamičku terapiju koristeći porfirinski prekursor 5-aminolevulinsku kiselinu (5-ALA) (*engl.* aminolevulinic acid), čime se izbjegava generalizirana fotoosjetljivost (5). Početkom 21. stoljeća PDT se počeo rutinski primjenjivati u vodećim dermatološkim klinikama u svijetu.

1.1.1. Fotosenzibilizatori

Bitno svojstvo fotosenzibilizatora jest selektivnost za bolesno (tumorsko) tkivo u odnosu na zdravo, okolno tkivo (1). Svaki fotosenzibilizator ima odgovarajuće apsorpcijske vrškove (1-3).

1.1.1.1. Lokalni fotosenzibilizatori

Danas se u dermatologiji uglavnom upotrebljavaju prekursori protoporfirina IX (PpIX) prvenstveno 5-ALA ili metilaminolevulinat (MAL) (6-10).

U SAD-u je 5-ALA (*Levulan Kerastick*) službeno odobrena za terapiju aktiničkih keratoza u kombinaciji s plavim svjetlom, a MAL (*Metwix*) u Europi za liječenje bazocelularnih karcinoma i aktiničkih keratoza u kombinaciji s crvenim svjetlom (2,9).

5-ALA je po kemijskom sastavu 5-amino-4-oksopentanoička kiselina ($C_5H_{10}ClNO_3$) (3).

To je prvi međuspoj u biosintezi hema. Sama po sebi nije senzibilizator, ali se metabolizira u PpIX koji je umjereno potentan fotosenzibilizator (1). Apsorpcijski vrškovi za protoporfirin su 412, 506, 532, 580 i 635 nm (11). 5-ALA pokazuje selektivnost za tumore u odnosu na zdravo tkivo u omjeru 10:1 (12). Zbog svoje male molekularne težine, može prodrijeti u epidermis te je pogodna za lokalnu primjenu, čime se izbjegava produljena, generalizirana fotoosjetljivost (7,8). Naime, nakon lokalne primjene 5-ALA-e nema značajnije sistemske apsorpcije i nakupljanja porfirina (1,9). Lokalna fotoosjetljivost na mjestu obasjavanja ostaje do 48 sati (13). Kako bi se poboljšalo prodiranje ALA-e u deblje tumorske lezije, mogu se dodati tzv. „pojačivači“ prodiranja, npr. dimetilsulfoksid (1). U lokalnom PDT-u ALA se koristi u koncentraciji 10-20% (emulzija ulja u vodi), a aplicira se na bolesno područje okluzivnom tehnikom u trajanju 4 do 6 sati. Nakon toga slijedi obasjavanje plavim ili crvenim spektrom vidljiva svjetla (7,8,10).

MAL je metil-ester 5-ALA, koji zbog svojih lipofilnih svojstava pokazuje još veću selektivnost za bolesno tkivo i potiče još veću sintezu porfirina, te posljedično još bolje prodire u bolesno tkivo (14,15). Zbog toga ga je dovoljno aplicirati 3 sata na tumorsku površinu (1,2).

1.1.1.2. Sistemski fotosenzibilizatori

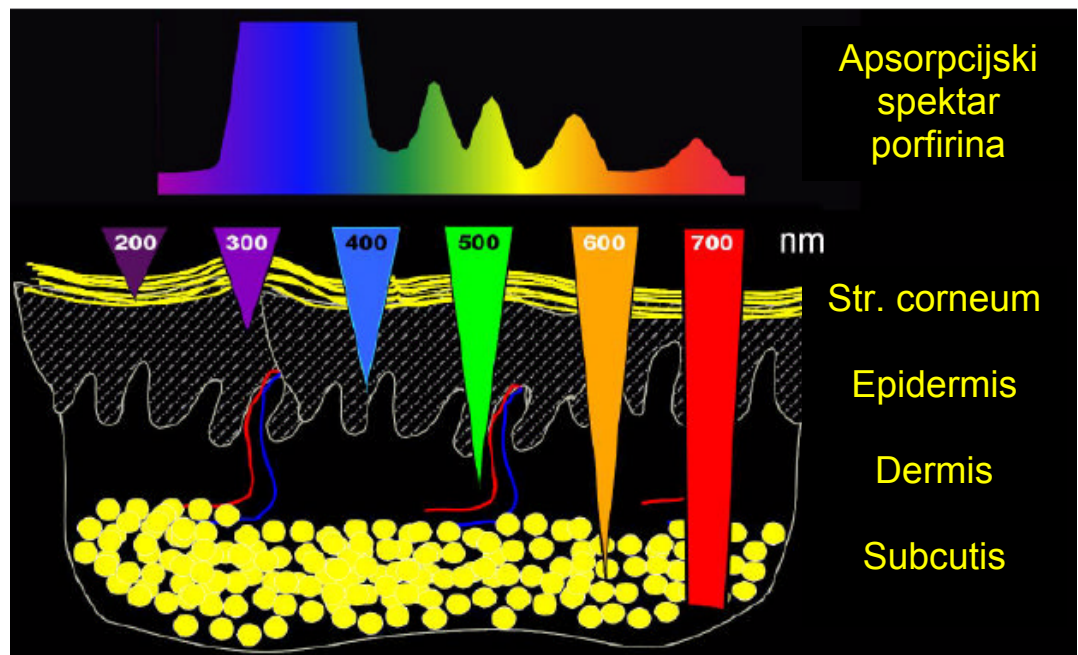
Porfimer sodium (*Photofrin*) je hematoporfirinski derivat koji se primjenjuje intravenski (1). Danas se u dermatologiji koristi vrlo rijetko jer izaziva jaku kožnu fotoosjetljivost koja traje nekoliko tjedana (17). Kod druge generacije sistemskih fotosenzibilizatora poluvrijeme života u serumu je kraće, a nakupljanje u tkivu je brzo i selektivno. Kao posljedica toga rizik od sunčevih opeklin nakon izlaganja suncu vrlo je mali. Naime, ovi fotosenzibilizatori brzo isčezavaju iz zdravog tkiva (18). Dvije su osnovne kemijske grupe fotosenzibilizatora druge generacije: cijanini i klorini. No, oni se još nisu počeli rutinski primjenjivati (17).

1.1.2. Izvori svjetla

U PDT-u je vrlo važno izabrati odgovarajući izvor svjetla kako bi se postiglo zadovoljavajuće pobuđenje fotosenzibilizatora i dovoljno duboko prodiranje u tkivo.

U fotodinamičkoj terapiji koristi se svjetlo vidljivog dijela spektra koji obuhvaća valne duljine 400-700 nm (1,3,10). Naime, porfirini i slični fotosenzibilizatori imaju tipičan apsorpcijski spektar s najvišim vrškom na 405 nm (plavi dio vidljivog svjetla), tzv. Soretova valna dužina (2). Također, postoji nekoliko manjih apsorpcijskih vrškova, zadnji na 635 nm. Iako je taj vršak manji nego onaj na 405 nm, ova valna dužina u crvenom spektru pokazuje bolju prodornost u dubinu tkiva (19,20). Zbog toga se za PDT kožnih tumora savjetuje

upotrijebiti crveno svjetlo, dok se plavo može koristiti samo u terapiji aktiničkih keratoza. Crvenim dijelom vidljivog spektra moguće je liječiti kožne tumore debljine 2 do 3 mm (1,2).



Slika 1. Apsorpcijski spektar porfirina i prodiranje vidljivog svjetla u slojeve kože (prilagođeno prema Szeimies RM i sur., ref. 1)

Izvori svjetla mogu se podijeliti u dvije skupine: koherentni i nekoherentni izvori.

1.1.2.1. Koherentni izvori (laseri)

Laseri koji se mogu koristiti jesu "metal vapor" laseri (copper i gold vapor), dye pumped tuneable (argon-dye, neodmium:YAG-dye) laseri te osobito noviji diodni laseri.

Prednosti lasera jesu: emitiranje jedne valne dužine, što omogućuje maksimalnu učinkovitost ako se valna dužina lasera poklapa s vrškom apsorpcije fotosenzibilizatora; emitiranje zračenja visoke energije, što smanjuje vrijeme pojedine ekspozicije; pogodnost liječenja manjih lezija zbog preciznog usmjeravanja snopa svjetlosti (9,21).

Nedostaci su visoka cijena uređaja, česti kvarovi i zahtjevno održavanje te mogućnost korištenja samo za manje lezije (9,21).

1.1.2.2. Nekoherentni izvori

Nekoherentni izvori su diaprojektori s filterima, širokospektralne visokotlačne svjetiljke s ugrađenim filterima, fluorescentne svjetiljke, LED (*engl.* light emitting diodes) svjetiljke.

Prednosti nekoherentnih izvora svjetla: veliko polje obasjavanja, što omogućuje liječenje većih kožnih lezija; emitiranje svjetla širokog spektra, što omogućuje korištenje različitih fotosenzibilizatora; niža cijena i manja veličina uređaja (1,21).

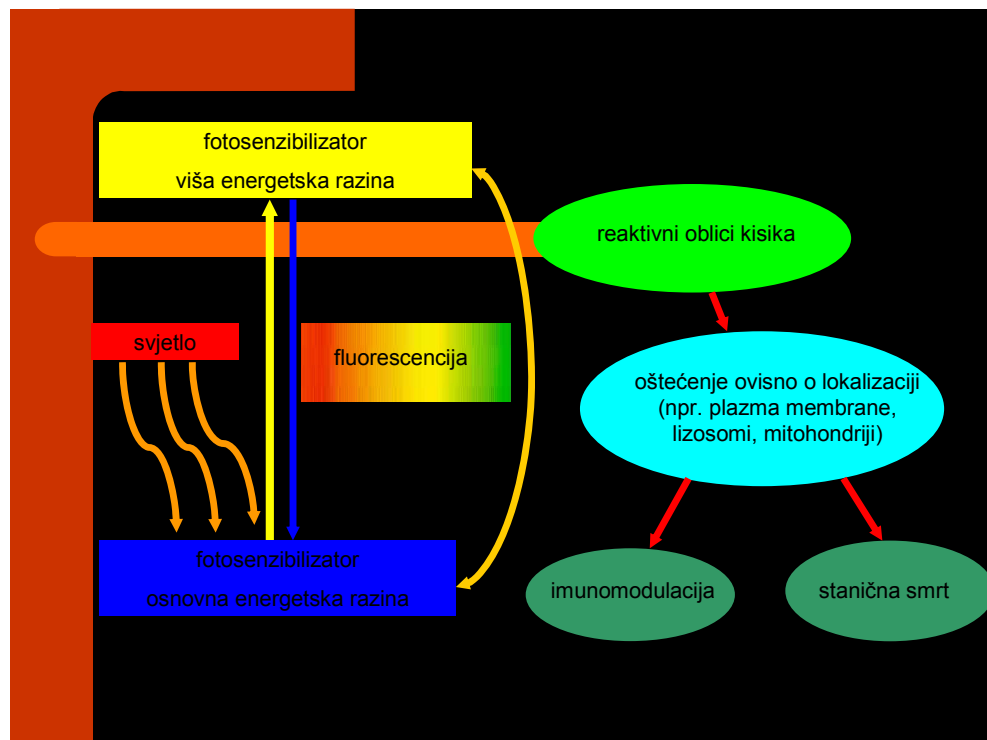
Glavni je nedostatak nekoherentnih izvora svjetla otežano usmjeravanje svjetla na ciljno tkivo zbog širokog spektra valnih dužina (21).

Nekoherentni izvori svjetla, poglavito širokospektralne visokotlačne svjetiljke i LED svjetiljke predstavljaju „zlatni standard“ u lokalnom PDT-u zbog širokog polja obasjavanja koje istodobno omogućuje liječenje većih i višebrojnih tumora (2). U zadnjih nekoliko godina najviše se koriste LED svjetiljke, koje su razmjerno jeftini izvori vidljivog svjetla sa širokim poljem obasjavanja (22).

1.1.3. Mehanizam djelovanja PDT-a

Nakon apsorpcije svjetla odgovarajuće valne duljine aktiviraju se fotosenzibilizatori i prelaze iz osnovnog u više energetska stanje, tzv.

„singlet“ stanje. Nakon vrlo kratkog vremena (poluvrijeme života „singlet“ stanja je 10^3 sekundi) fotosenzibilizator se vraća u osnovno energetska stanje uz emitiranje fluorescencije. Alternativno, aktivirani fotosenzibilizator prelazi iz „singlet“ stanja u stabilnije, tzv. „triplet“ stanje (poluvrijeme života 10^3 sekundi). U ovom stanju može doći do prijenosa energije prema molekularnom kisiku čime dolazi do stvaranja tzv. „singlet“ kisika (1,6,23). „Singlet“ kisik je visoko reaktivan, energetski pobuđen oblik molekularnog kisika i najodgovorniji je za oštećenje ciljne stanice (24). On reagira s mnogim biološkim molekulama, kao što su lipidi, proteini i nukleinske kiseline (23).



Slika 2. Mehanizam djelovanja PDT-a (prilagođeno prema Szeimies RM i sur., ref. 1)

1.1.4. Biološki učinci PDT-a

1.1.4.1. Izravni biološki učinci PDT-a

Izravni biološki učinci odnose se na djelovanje na tumorske stanice (1,23). Tumorske stanice koje obilježava brza proliferacija, veoma su osjetljive na PDT, dok je okolno tkivo (posebno stanice mezenhimalnog podrijetla, poput fibroblasta) gotovo potpuno pošteđeno (25). Ishod PDT-a može biti: a) popravak i preživljavanje ciljane stanice; b) apoptoza i c) nekroza (26,27). Iako PDT može dovesti i do apoptoze i do nekroze, smatra se da je indukcija apoptoze temeljni molekularni mehanizam djelovanja (23,26,28,29). Većina istraživanja o apoptotičkim mehanizmima provedena je *in vitro*, a samo manji broj spoznaja dobiven je istraživanjima *in vivo* i to na životinjskim modelima. Samim time, opisani molekularni učinci ne moraju biti univerzalni, a ponekad mogu biti i kontradiktorni (23,26,27). Mjesto primarnog oštećenja ovisi o intracelularnoj lokalizaciji fotosenzibilizatora. S obzirom na to da se sinteza PpIX zbiva u mitohondrijima, u slučaju PDT-a pomoću ALA-e primarno mjesto oštećenja su mitohondriji (26,28).

1.1.4.1.1. Apoptoza

Apoptoza je strogo kontrolirani, programirani proces umiranja najčešće pojedinačnih ili malog broja stanica.

Apoptotični se stanični odgovori očituju zbijanjem kromatina uz jezgrinu ovojnici (piknoza), sama stanica se smanjuje gubitkom stanične tekućine, subcelularna tjelešca su zbijena. Stanica se odvaja od susjednih stanica, ali održava cjelovitost stanične membrane. Na površini se izbočuju dijelovi stanične membrane, koji sadržavaju ulomke kromatina i citoplazme. Te površinske mjehuriće, tzv. apoptotička tjelešca, fagocitiraju susjedne stanice. Pri tome se stanični sadržaj ne otpušta u okoliš. Ni makrofagi kada fagocitiraju

apoptotička tjelešca ne otpuštaju enzime i kisikove radikale što inače rade tijekom upale. Apoptotička smrt pojedine stanice ne dovodi do upalnog odgovora susjednih stanica, te se smrću pojedinačne stanice tkivno oštećenje ne širi. Apoptozom se gube samo zahvaćene stanice te se smatra da je apoptoza samoograničen proces (30-33).

Apoptoza je temeljni način uklanjanja suviška stanica u fetalnom i embrionalnom razvoju, klonskoj selekciji, imunološkom sustavu, te održavanju zrelog tkiva (34). Apoptoza je način kojim stanice imunološkog odgovora (makrofazi i citotoksični T-limfociti) lučenjem čimbenika tumorske nekroze α (TNF- α , *engl.* tumor necrosis factor α) ubijaju tumorske i stanice zaražene virusima. Vežući se za svoj receptor na površini stanica, TNF- α inducira apoptozu stanica aktivacijom staničnih gena uključenih u proces (35).

Apoptoza je u koži, kao i u ostalim tkivima, način uklanjanja nepotrebnih i/ili oštećenih stanica u brojnim fiziološkim stanjima. Apoptozu mogu pokrenuti raznovrsni poticaji (hormoni, zračenje, visoka citoplazmatska koncentracija kalcija). U premalignih i malignih promjena oslabljen je proces apoptoze, tijekom kojega stanice imunološkog odgovora ubijaju tumorske stanice (23,26).

Apoptoza može biti aktivirana vanjskim ili unutrašnjim putem. Oba puta se međusobno približavaju na ključnom koraku aktivacije kaspaze-sustava. Kaspaze su obitelj cisteinskih proteolitičkih enzima koji su nazvani prema njihovoj specifičnosti prema aspartatu (26,28,29). Kaspaze su glavni izvršitelji apoptoze i odgovorne su za većinu morfoloških i biokemijskih obilježja apoptotičke stanične smrti (26, 36).

Vanjski put aktivacije počinje vezanjem tzv. „liganda smrti“ za tzv. „receptore smrti“ na staničnoj površini (Fas je primjer takvog transmembranskog receptora). Stvara se oligomerički kompleks receptor/ligand koji veže prokaspaze 8 i 10, a to omogućuje njihovu aktivaciju proteolitičkim cijepanjem. Aktivirane kaspaze 8 i 10 cijepaju prokaspaze 3 i 7 koje provode apoptotički proces (28,29,37).

Smatra se da vanjski put aktivacije nije dominantan u PDT-om izazvanoj apoptozi (36,37).

Unutrašnji put aktivacije apoptoze dominantan je način aktivacije kod PDT-a (26,28,37). Središnju ulogu u ovom putu aktivacije imaju mitohondriji. U početku se gubi mitohondrijski transmembranski potencijal i otpušta se citokrom c iz intermembranskog prostora u intracelularni prostor. Citoplazmatski citokrom c povezan je s čimbenikom aktivacije apoptotičke proteaze 1 (Apaf-1, *engl.* apoptosis activating factor-1) i nastankom heptameričkog apoptotičkog tjelešca koje integrira prokaspazu 9 izazivajući njeno cijepanje i posljedičnu aktivaciju. Kaspaza 9 hidrolizira i aktivira kaspaze 3 i 7, te se dostiže ista krajnja točka kao kod vanjskog puta aktivacije. Smatra se da je kaspaza 3 odgovorna za većinu apoptotičkih učinaka (26,28,29,36,37).

Apoptoza se naziva programiranom staničnom smrću. Geni koji programiraju proteine odgovorne za apoptozu (npr. kaspaze) nasljeđuju se u genomu.

Pronađena je velika obitelj gena koji reguliraju apoptozu. Najpoznatiji su gen bcl-2, bcl-xs, bax, bag i bad. Obitelj gena bcl-2 odgovorna je za unapređenje (npr. bax i bcl-xs) ili zaustavljanje apoptoze (npr. bcl-2 i bcl-xl) (28,37-39). Opaženo je da se praćenjem izraženosti pojedinih proteina obitelji bcl-2 može nadzirati osjetljivost stanica prema apoptotičkim poticajima (40). Pokretanje apoptotičke smrti pod negativnom je regulacijom gena bcl-2 smještenog na 18. kromosomu, koji programira protein koji sprečava apoptozu. Protein bcl-2 nalazi se u mitohondrijima i membranama endoplazmatskog retikuluma, a na molekularnoj razini sprečava otpuštanje citokroma c i posljedičnu aktivaciju prokaspaza (28,38). Istraživanja su pokazala da bcl-2 priječi apoptozu potaknutu PDT-om (41,42). Gen bax djeluje suprotno genu bcl-2, odnosno ubrzava staničnu smrt. Ipak, čini se da je apsolutna razina bcl-2 manje važna od relativnog odnosa bcl-2 i bax-a, što pokazuje da je ravnoteža između članova obitelji bcl-2 gena ključna u regulaciji apoptoze (43).

1.1.4.1.2. Nekroza

Nekroza je manje kontrolirani način stanične smrti.

Mehanizmi uključeni u ovaj proces nisu posve razjašnjeni. Na staničnoj razini nekroza je obilježena edemom organela i rupturom citoplazmatske membrane (44). Nakon toga stanični sadržaj istječe u tkivo i nastupa akutna upalna reakcija (45,46).

PDT ne dovodi do nastanka ciklobutanskih pirimidinskih dimera ili (6-4) fotoprodukata koji su posljedica izlaganja prirodnom ultraljubičastom (UV) zračenju ili fototerapiji UV svjetlom. Zbog toga PDT nema kancerogeni potencijal (22). Također, molekule porfirinske strukture posjeduju antioksidativna i antimutagena svojstva (47).

1.1.4.2. Neizravni biološki učinci PDT-a

1.1.4.2.1. Oštećenje krvnih žila tumora i oštećenje mikrocirkulacije

Kod PDT-a, uz sistemsku primjenu fotosenzibilizatora, znatan učinak na tumor ima oštećenje krvnih žila i posljedična ishemija (48). Dolazi do vazokonstrukcije arteriola unutar tumora, smanjenog protoka krvi u venulama okolnog tkiva i tromboze tumorskih krvnih žila i perivaskularnog edema (48-50). Povećanje intersticijskog tlaka uzrokuje kompresiju tumorskih krvnih žila koja povećava ishemiju. Ishemija dovodi do nekroze tumorskog tkiva (51,52).

1.1.4.2.2. Izazivanje upalnog i imunološkog odgovora

Izražena upalna reakcija (neutrofili, makrofazi) stalan je nalaz u tkivima na kojima je proveden PDT i postoje dokazi da upalne stanice pridonose regresiji tumora (39,49,53).

Razvoj T-stanične imunosti značajno pridonosi nestanku tumorskih stanica. Tumor specifične T-stanice mogu eliminirati mala žarišta malignih stanica i to je vjerojatno način na koji su uklonjene tumorske stanice koje su izbjegle izravni citotoksični učinak PDT-a (1). Upalne i imunološke procese potiču sinteza i otpuštanje proinflamatornih medijatora: histamina i drugih vazoaktivnih amina, te citokina kao što su TNF- α , IL-2 (interleukin-2), IL-6, IL-10, IL-1 β (54-56), i posredovani su njima.

1.1.5. Neželjeni učinci PDT-a

Sistemska PDT prati generalizirana dugotrajna fotosjetljivost koja se manifestira od blagog pečenja do jačeg edema, eritema te nastanka bula (1).

Općenito, lokalni PDT dobro se podnosi s povremenim blagim i prolaznim neželjenim učincima.

Najčešća neželjena pojava lokalnog PDT-a je pečenje i/ili osjećaj boli tijekom terapije. Bol je ograničena na polje obasjavanja. Najvjerojatnije nastaje zbog stimulacije ili oštećenja kožnih živaca i/ili oštećenja tkiva reaktivnim oblicima kisika. Zagrijavanje tkiva tijekom obasjavanja povećava bol (2,7,9), koja ovisi o dozi zračenja (57). Pri liječenju većih ili ulceriranih lezija, te lezija na glavi bol je jača (2,3). Jača je i kada se kao fotosenzibilizator primjenjuje ALA u odnosu na MAL kao fotosenzibilizator (58). Bol se može ublažiti primjenom strujanja hladnog zraka (rashladni uređaj) (59). Lokalna anestezija u obliku kreme koja sadržava mješavinu lokalnih anestetika lidokaina i prilokaina (EMLA krema) često nije učinkovita (60). Lokalni edem i eritem na mjestu obasjavanja javlja se dan nakon terapije, a može

trajati i nekoliko dana (2,3,7). Nakon toga razvija se suha nekroza, koja je ograničena na područje tumora. Nakon 10-21 dana kruste otpadaju i tkivo se potpuno reepitelizira (1-3). Moguć je nastanak mjehura i erozija (1,2). Postupalne hipopigmentacije i hiperpigmentacije mogu se javiti nakon PDT-a. Obično se javljaju nakon 72 sata i pojačavaju se unutar 2 tjedna nakon obasjavanja (7,9,61). Ožiljci nakon PDT-a vrlo su rijetki (3,7,9,10). Gubitak dlaka moguć je neželjeni učinak nakon PDT-a. Trajni gubitak dlaka je rijedak, a češće se javlja u liječenju bazalioma u usporedbi s Bowenovom bolesti (62).

1.1.6. Indikacije i kontraindikacije za PDT u dermatologiji

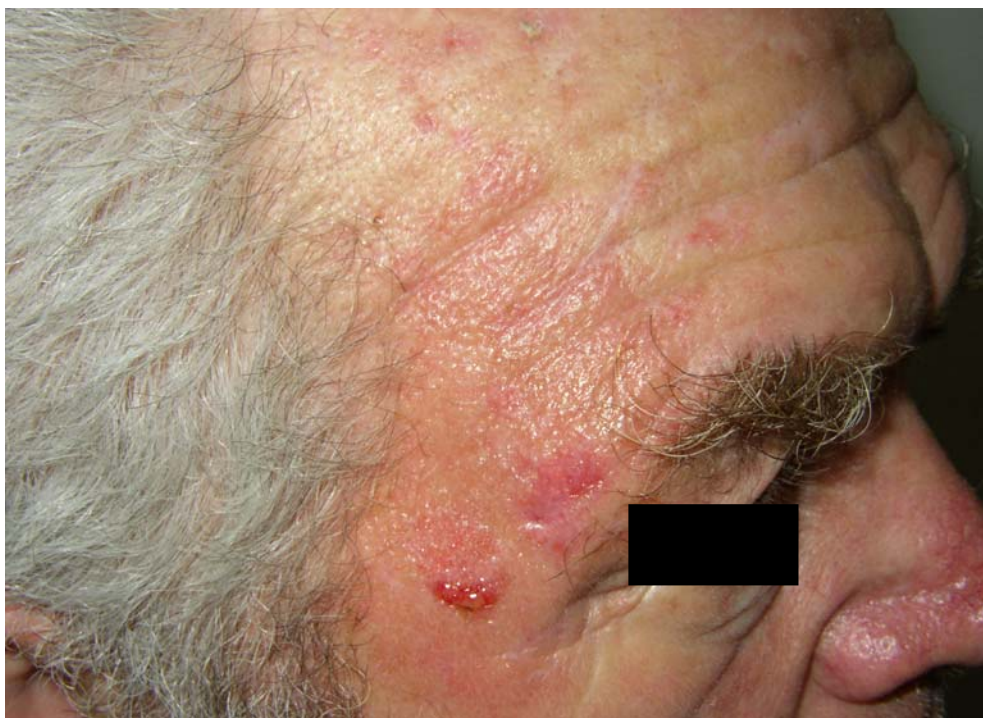Odobrene i općenito prihvaćene indikacije u dermatologiji su višebrojne aktiničke keratoze, površinski (superficialni) tip bazalioma (bazocelularnog karcinoma) i Bowenova bolest (planocelularni karcinom *in situ*) (1-3,7,8,10).

1.1.6.1. Aktiničke keratoze

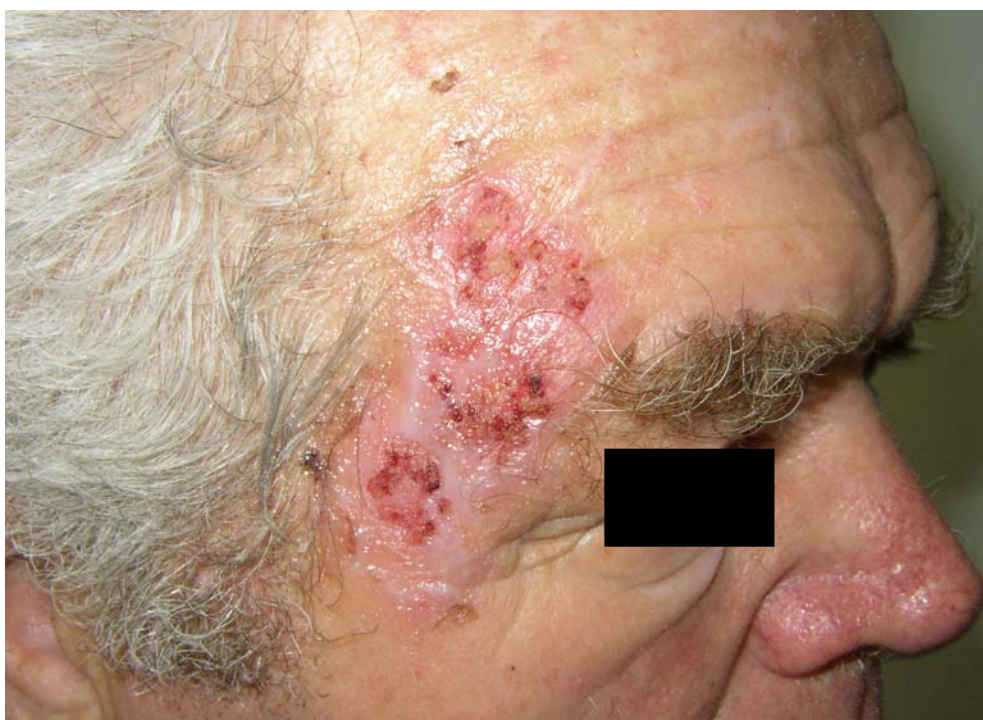Aktiničke keratoze su prva službeno odobrena indikacija za primjenu lokalnog PDT-a u SAD-u od 1999. godine (1). Izlječenje aktiničkih keratoza postiže se u 71-100% slučajeva na licu i u vlasištu, a na dorzumima šaka 44-73%, i to nakon samo jednog obasjavanja (2,3,7-10). Za ovu indikaciju koristi se i crveno i plavo svjetlo. Hiperkeratotičke lezije pokazuju slabiji odgovor na PDT zbog nedostatne penetracije 5-ALA-e i posljedične smanjene pretvorbe u PpIX (1). U usporedbi s krioterapijom, PDT uz korištenje MAL-a pokazao se podjednako učinkovitim ili učinkovitijim u liječenju površinskih bazalioma s boljim kozmetičkim učinkom (63).

1.1.6.2. Bazaliomi (bazocelularni karcinomi)

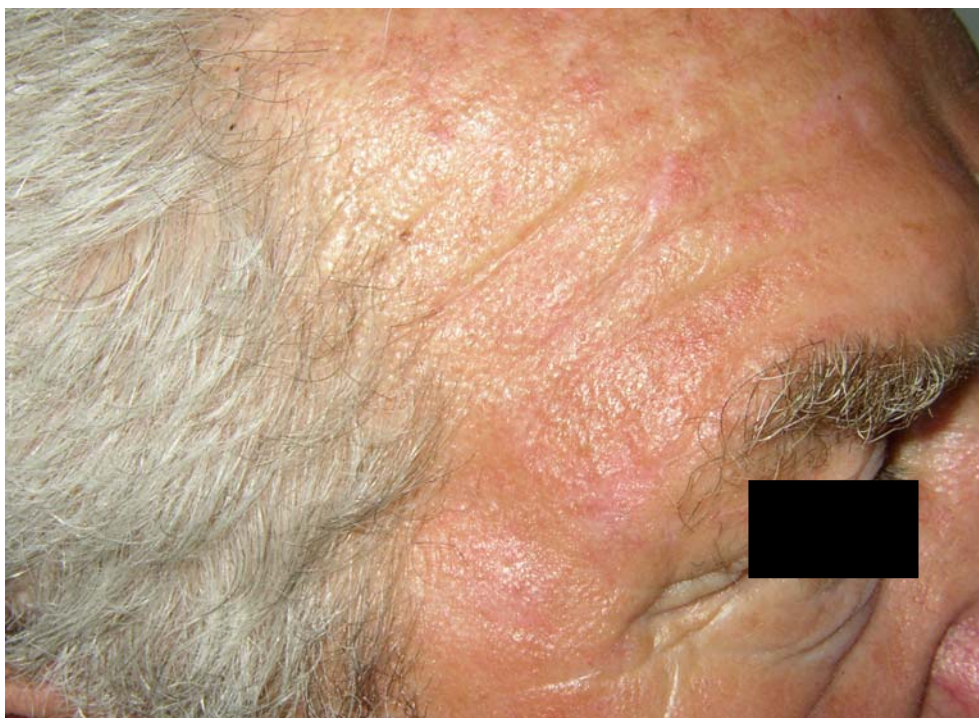Nakon raščlambe rezultata 12 istraživanja potpuna regresija tumora je postignuta u prosječno 87% slučajeva površinskih bazalioma te u 53% nodularnih bazalioma (9,25). Učinkovitost PDT-a kod nodularnih bazalioma može se povećati smanjenjem tumorske mase kiretažom i/ili elektrokauterom prije PDT-a (2,3). Pigmentirani i morfeiformni bazaliomi obično su rezistentni na PDT, te se ne savjetuje primjena PDT-a kod ovih vrsta bazalioma (1). U usporedbi s krioterapijom, lokalni PDT pokazao se podjednako učinkovit uz manje nuspojave, brže cijeljenje i bolje estetske rezultate (64). U nedavno objavljenom istraživanju Rhodesa i sur. uspoređivao se MAL PDT s kirurškom terapijom. Izlječenje je postignuto u 91% bolesnika liječenih PDT-om i 98% bolesnika u kojih je učinjena kirurška ekscizija. Kozmetički rezultati bili su bitno bolji kod PDT-a. Nakon 24 mjeseca došlo je do recidiva kod 10% bolesnika liječenih PDT-om i 2% liječenih kirurški (65). Druga istraživanja su pokazala recidive u 11-12% bolesnika nakon 35 do 45 mjeseci (66,67). Možemo zaključiti da je PDT metoda izbora za velike i višebrojne bazaliome (debljine manje od 3 mm) (68).



Slika 3. Površinski bazaliom prije lokalnog PDT-a



Slika 4. Erozivna reakcija 24 sata nakon lokalnog PDT-a



Slika 5. Rezultat lokalnog PDT-a nakon 4 tjedna

1.1.6.3. Bowenova bolest (planocelularni karcinom *in situ*)

Kod Bowenove bolesti potpuna regresija promjena liječenih PDT-om iznosi 90-100%, čime se postižu još bolji rezultati nego kod drugih epitelijalnih tumorskih tvorbi (10,25). Lokalni PDT pokazao se jednako učinkovit kao i krioterapija, te učinkovitiji od terapije 5-fluorouracilom uz manje nuspojave i bolje estetske rezultate (69).

U zaključku možemo reći da su prednosti PDT-a kod gore navedenih indikacija: podjednaka učinkovitost kao kod klasičnih metoda liječenja (kirurška terapija, radioterapija, krioterapija, lokalna citostatska terapija 5-fluorouracilom), mogućnost liječenja više promjena odjedanput, neinvazivnost, dobra podnošljivost, mogućnost

ponavljanja bez kumulativnih toksičnih učinaka, brzo cijeljenje i dobri estetski rezultati (3,10,68).

Nedostaci fotodinamičke terapije jesu: potreba za ponavljanjem terapije kod većine lezija, odvijanje terapije u dva koraka u trajanju 3 do 6 sati, čest osjećaj boli tijekom obasjavanja te nedostupnost ove vrste liječenja za većinu bolesnika (3,10).

Ostale potencijalne onkološke indikacije su početni planocelularni karcinomi, Kaposijev sarkom, mycosis fungoides, Gorlinov sindrom (sindrom nevoidnih bazocelularnih karcinoma), keratoakantom, metastatski karcinom, ektramamarna Pagetova bolest (1-3,8-10).

Opisani su i pojedinačni slučajevi primjene PDT-a u neonkoloških indikacija u dermatologiji kao što su psoriasis vulgaris, HPV-om uzrokovane kožne bolesti (condylomata acuminata, epidermodysplasia verruciformis i verrucae vulgares), zatim acne vulgaris, hirzuitizam, sarkoidoza, lokalizirana sklerodermija, kutana lajšmanijaza (2,3,6,7,70-74).

Kontraindikacije za PDT su porfirije te alergije i fotoalergije na pojedine fotosenzibilizatore (75-77).

1.2. Bazaliom (bazocelularni karcinom kože)

1.2.1. Definicija

Bazocelularni karcinom kože (carcinoma basocellulare, epithelioma basocellulare, basalioma) je maligni tumor, obilježen sporim, infiltrativnim rastom i lokalnom agresivnošću tumorskih stanica, uz iznimno rijetku pojavu metastaziranja. Stanice bazalioma morfološki odgovaraju keratinocitima bazalnog sloja epidermisa, folikula dlake ili sebacealnih žlijezda (78-80).

1.2.2. Epidemiologija

Bazaliom je najčešći maligni tumor kože i najčešći maligni tumor bijele rase uopće. Kod bijelaca je 3 do 5 puta češći nego planocelularni karcinom i čini 75-80% svih karcinoma kože, nešto rijeđe obolijevaju pripadnici žute rase, a iznimno rijetko Crnci (78-80). Incidencija bazalioma je u stalnom porastu. U posljednjih 30 godina incidencija je porasla 20-80%, tako da bijelci u Sjevernoj Americi imaju 30% šanse za nastanak bazalioma tijekom života (81,82). Incidencija ovog tumora razmjerna je količini UV zračenja, te je u područjima s visokim ukupnim brojem sunčanih dana godišnje iznimno visoka, a idući od ekvatora prema polovima za svakih 10 stupnjeva zemljopisne širine ona pada za oko 50% (83). Tako se u europskim zemljama broj novootkrivenih slučajeva kreće od 40 (u skandinavskim zemljama) do 80 (u mediteranskim zemljama) na 10.000 stanovnika dok ih je najviše u Australiji kod bijelog stanovništva, gdje je zabilježeno više od 1.600 novootkrivenih slučajeva godišnje na 10.000 stanovnika (78,79,84,85). Podatke o učestalosti za čitavu Hrvatsku za sada nemamo, no učestalost na srednjodalmatinskim otocima iznosi 315 na 100.000 stanovnika (86). Razlike u učestalosti bazalioma u pojedinim zemljama ne objašnjavaju se samo različitim uvjetima okoliša, osobito UV zračenja, nego i osobitostima genetskih čimbenika pojedine populacije, ali također i različitim pristupima i metodologijama istraživanja.

Muškarci obolijevaju češće od žena, i to u rasponu od 1,3:1 do 1,9:1, što se pokušava objasniti povećanim izlaganjem muškaraca UV zračenju tijekom života, osobito zbog profesionalnih razloga (87-89). Učestalost bazalioma raste s dobi, te su najčešći od 6-og do 8-og desetljeća (78,88,89). Kod mlađih osoba bazaliom je rijedak i često je povezan s nekom nasljednom bolešću, prvenstveno sa sindromom nevoidnih bazocelularnih karcinoma (78). Bazaliom je češći kod svjetloputih osoba (tip I i II po Fitzpatricku), plavokosih ili crvenokosih osoba svijetlih očiju koje su osjetljivije na UV zračenje (90). Bazaliom

je češći kod osoba koje obavljaju poslove povezane s boravkom vani uz dugotrajno i ponavljano izlaganje UV zračenju, npr. zemljoradnici, ribari, pomorci.

1.2.3. Etiopatogeneza

Za nastanak bazalioma ne postoji jedinstven uzročnik, nego se radi o udruženom djelovanju takvih čimbenika, koje možemo podijeliti na egzogene (UV zračenje, ionizirajuće zračenje, mehanički, kemijski i toplinski podražaji) i endogene (genetski poremećaji, imunološki poremećaji, kronične bolesti kože).

1.2.3.1. Ultraljubičasto zračenje

UV zračenje je najvažniji uzročni čimbenik u razvoju raka kože općenito, a i za nastanak bazalioma (78,79,91,92).

Tu činjenicu podupiru: češće javljanje bazalioma u krajevima s jačom insolacijom, osobe koje su osjetljive na djelovanje UV zračenja (svjetlopute osobe), osobe koje su zbog profesionalnih razloga više izložene UV zračenju, te češće javljanje na suncu izloženim djelovima tijela (83).

Vrijeme, način i količina izlaganja UV zračenju važni su u povećanom riziku nastanka bazalioma, ali njihov točan odnos nije posve razjašnjen. Postoji povezanost kumulativne doze UV zračenja i rizika od nastanka bazalioma (81,93,94). Taj rizik povećan je nakon čestih ili jakih sunčevih opekline u djetinjstvu (92,95). Nasuprot tome, sunčeve opeklone u odrasloj dobi čini se da nisu povezane s rizikom od nastanka bazalioma (92). Također, rekreativno izlaganje suncu u djetinjstvu čini se da povećava rizik od nastanka bazalioma u kasnijoj životnoj dobi (95,96).

Najvažniju uzročnu ulogu ima UVB zračenje (280-320 nm) koje dovodi do mutacija i imunosupresivnih učinaka bitnih u

fotokarcinogenezi. UVB uzrokuje oštećenja na razini DNK, te promjenu izraženosti u onkogenima i tumor supresorskim genima, što je vjerojatno najvažniji događaj u ranoj fazi karcinogeneze (91).

Učinci UVB zračenja su primarno ograničeni na epidermis. Fotoni navedenih zraka primarno oštećuju pirimidinski lanac molekule DNK te izazivaju cijepanje njezinog ciklobutanskog prstena uz stvaranje pirimidinskih dimera. Navedeni proces dovodi do abnormalnosti DNK struktura te pod utjecajem fotoreaktivirajućih enzima može uzrokovati poremećaje u procesima popravka oštećenja kao i nastanak i rast malignih stanica. Tijekom procesa umnožavanja DNK polimeraza pogrešno ubacuje adenin nasuprot oštećenom citozinu, da bi u sljedećoj fazi umnožavanja adenin točno kodirao za timin. To u konačnici dovodi do zamjene oštećenog citozina timinom. Ova mutacija nazvana je C – T mutacija, a ponekad dva priležeća citozina mutiraju stvarajući CC – TT mutaciju. Obje mutacije, nazvane „fingerprint“ mutacije, karakteristične su za djelovanje UVB zračenja (97,98).

Osim izravnih učinaka na DNK, neke učinke UVB postiže stvaranjem reaktivnih oblika kisika. Reaktivni oblici kisika su vodikov peroksid, superoksid anioni i „singlet“ kisik. Oni dovode do lomova lanaca DNK i modifikacija purinskih baza (99-101).

UVB potiče imunosupresivni učinak u koži djelujući na mnoge stanične funkcije, pa i na smanjenje broja Langerhansovih stanica u epidermisu i mijenjajući njihovu antigen predočnu ulogu (91,102). Osim toga, UVB zračenje mijenja i druge sisteme koji mogu imati ulogu u kasnijim fazama karcinogeneze. UVB potiče proizvodnju fosfolipaze A (1 ili 2) i lizofosfolipaze, koje imaju ulogu u nastanku upale i kontroli staničnog rasta (103).

Iako UVA zračenje (320-400 nm) ima manji kancerogeni potencijal od UVB zračenja, ono je vrlo važno jer čini 90-95% ukupne količine UV zračenja koje dopire do površine kože (91). Nasuprot mehanizmu djelovanja UVB zračenja kod kojeg je kancerogeni učinak najvećim dijelom izravan uz direktne interakcije sa DNK, UVA djeluje neizravno na epidermalne i dermalne kromofore (104). Naime, UVA

izaziva trajnu genomsku nestabilnost u keratinocitima preko mehanizama oksidativnog stresa. Stvaraju se reaktivni oblici kisika koji mogu izazvati oštećenja i lomove DNK, te konačno mutacije (104,105). Osim ovih učinaka, UVA potiče otpuštanje arahidonske kiseline i aktivnost enzima ciklooksidenaze (106).

Važno je istaknuti da UVA zračenje, za razliku od UVB zračenja, prolazi kroz prozorsko staklo, tako da se određena doza UVA može primiti u automobilu, na poslu ili u kući u blizini prozora. Također, nedavna istraživanja su pokazala da tanka ljetna odjeća djelomično propušta UVA zračenje, te je potreba za odgovarajućom fotozaštitom još veća (91).

Karcinogeni učinak UV zračenja povezan je s mutacijama tumor supresorskog gena p53. UV zračenjem uzrokovane mutacije gena p53 prisutne su kod više od 50% bolesnika s bazaliomom (91). O p53 genu opširnije će biti govora daljnje u tekstu. UV zračenje može dovesti i do mutacija drugih gena kao što je tumor supresorski Patched (PTCH) gen. Mutacija PTCH gena ključna je u nastanku nasljednog Gorlina sindroma (96).

Osim prirodnog UV zračenja, postoje drugi izvori UV zračenja koji se koriste u kozmetske svrhe (solariji) ili medicinske, terapijske svrhe (fototerapijske jedinice). Izlaganje umjetnim izvorima UV zračenja povećava kumulativnu primljenu dozu UV zračenja i rizik od nastanka karcinoma kože. Kombinacija psoralena i UVA (PUVA), koja se koristi u liječenju nekih kožnih bolesti, poput psorijaze, mogla bi povećavati rizik od nastanka bazalioma (107,108). Ipak, neka novija istraživanja nisu potvrdila da PUVA djeluje kao nezavisni čimbenik rizika za nastanak bazalioma kože (109,110).

1.2.3.2. Ionizirajuće zračenje

Ionizirajuće zračenje može potaknuti ionizaciju i oštetiti ciljne molekule, prije svega DNA, izravno ili posredno preko reaktivnih oblika kisika (111,112).

Incidencija karcinoma kože povezanih s ionizirajućim zračenjem povezana je i proporcionalna ukupnoj dozi primljenog zračenja. Smatra se da su pojedinačne frakcionirane doze veće od 12-15 Gy potrebne za začetak karcinogeneze. Razdoblje latencije nakon izlaganja ionizirajućem zračenju prosječno iznosi nekoliko desetljeća, ali može iznositi i nekoliko godina, pa čak i mjeseci (111,113,114). Rizik za nastanak bazalioma je veći ako se osoba izlaže ionizirajućem zračenju prije 40. godine života (78).

Izlaganje ionizirajućem zračenju prvenstveno povećava rizik od nastanka bazalioma, dok je njegova veza s nastankom planocelularnog karcinoma kože kontroverzna (115,116).

U prošlosti se radioterapija koristila u liječenju nekih netumorskih kožnih bolesti. Tako je pojava bazalioma zabilježena nakon liječenja dermatomikoza vlasišta, akni, naevus flammeus-a. To se posebno odnosi na zračenje vlasišta kod dermatomikoza, pri čemu je zabilježen povećan rizik od nastanka višebrojni bazalioma (117-119). Nastanak bazalioma opisan je i nakon slučajnog izlaganja ionizirajućem zračenju (119).

1.2.3.3. Kemijski čimbenici

Od kemijskih čimbenika za nastanak bazalioma najvažnije je karcinogeno djelovanje anorganskog arsena. Iako se u medicini više ne upotrebljava, još uvijek se primjenjuje u kemijskoj industriji. Njegovo djelovanje u slučaju dugotrajnog unosa ili izlaganja može potaknuti nastanak bazalioma nakon duljeg vremena (najčešće 20 do 30 godina). Obično nastaju višebrojni bazaliomi, najčešće na trupu (120,121).

Smatra se da arsen potiče nastanak karcinoma mijenjajući signalne putove odgovorne za stanični rast (122). U *in vitro* uvjetima arsen smanjuje izraženost gena povezanih sa DNK popravkom (npr. p53) te povećava izraženost gena koji pokazuju stanični odgovor na oksidativni stres (npr. superoksid dizmutaza). Također, mijenja

izraženost nekih čimbenika povezanih s povećanom staničnom proliferacijom (npr. ciklin G1), te onkogeni i gena povezanih sa staničnom transformacijom (npr. Gro-1) (123). Osim arsena, kancerogeno djelovanje imaju i druge kemijske tvari od kojih su najvažniji policiklički aromatski ugljikovodici: katran kamenog ugljena, parafinsko ulje, benzin, kreozotno i antracensko ulje, čađa, itd. (124,125).

1.2.3.4. Genetski čimbenici

Među uzrocima nastanka bazalioma značajno mjesto zauzimaju poremećaji gena koji kontroliraju signalne puteve tijekom staničnog ciklusa, osobito u sklopu nekih nasljednih sindroma od kojih je najvažniji sindrom nevoidnog karcinoma bazalnih stanica kože (Gorlinov sindrom). Riječ je o nasljednoj autosomalno dominantnoj bolesti koju karakterizira pojava multiplih bazalioma u ranoj dobi, zatim plitke udubine na dlanovima i tabanima, te sistemske promjene: promjene na kostima (ciste u mandibuli, anomalije rebra, kralješnice, makrocefalija), promjene u centralnom živčanom sustavu (mentalna retardacija, strabizam, spina bifida), te pojava neoplazmi unutrašnjih organa (fibromi jajnika, meduloblastomi, fibrosarkomi, meningeomi itd.). Sindrom je uzrokovan mutacijom patched 1 (PTCH 1) gena lociranog na kromosomu 9q21-23 (126,127). PTCH 1 je tumor supresorski gen koji ima važnu ulogu u staničnoj diobi i diferencijaciji, ali i u embrionalnom razvoju kože. Nedavno je otkriven i njegov homolog PTCH 2, čija uloga nije sasvim jasna. Smješten je na položaju 1p32.1-32.3 (128,129).

Patched 1 protein, produkt PTCH 1 gena, membranski je receptor za obitelj tzv. Hedgehog (Hh) proteina i uključen je u istoimeni Hh signalni put. Taj signalni put otkriven je istraživanjem vinske mušice (*Drosophila melanogaster*), a njegova osnovna načela sačuvana su i kod ljudi. Vežanjem Sonic Hh proteina (Shh), člana obitelji Hh, za PTCH dolazi do otpuštanja i aktivacije drugog proteina stanične

membrane tzv. Smoothened (SMO). Aktivacija SMO dovodi do indukcije većeg broja proteina kao što su čimbenik tumorskog rasta β (TGF- β), PTCH 1 i Gli 1. Obitelj Gli proteina imaju ulogu transkripcijskih čimbenika u normalnoj morfogenezi i razvoju. Hh signalni put ima negativnu povratnu spregu: stvaranjem nefunkcionalnog PTCH 1, signalni put se aktivira i nastaje više PTCH 1 mRNA i samog proteina, koji onda blokira ovaj signalni put (130-133).

Kod Gorlinova sindroma mutacije PTCH 1 gena nalaze se na jednom alelu svih stanica, a sekundarna mutacija ili gubitak heterozigotnosti nalaze se kod bazalioma bolesnika s Gorlinovim sindromom (128,131). Mutacije PTCH 1 gena nalaze se i u 30-40% bolesnika sa sporadičnim bazaliomima (96,129,134). Povećana izraženost PTCH 1 mRNA kod bazalioma govori u prilog uzročnoj vezi PTCH 1 gena s nastankom ovog tumora (131-133). Nadalje, transgenički modeli potvrđuju da su mutacije Hh signalnog puta važne u nastanku bazalioma (135,136). Također, oko 20% bolesnika sa sporadičnim bazaliomom ima mutacije SMO gena koje bi mogle imati ulogu u nastanku bazalioma (134,137). Inače, gen SMO je smješten na većem kraku kromosoma 7 na poziciji q31-q32. Opisane su i mutacije PTCH 2 gena kod bolesnika sa sporadičnim bazaliomima (130).

1.2.3.5. Imunološki čimbenici

Za bolesnike s transplantiranim organima postoji veći rizik od nastanka malignih tumora zbog dugotrajne, često i doživotne imunosupresivne terapije. Rizik za razvoj planocelularnog karcinoma veći je nego rizik za razvoj bazocelularnog karcinoma kože, tako da je planocelularni karcinom najčešći tumor kože kod bolesnika s transplantiranim organima (dok je kod ostale populacije bazaliom 3 do 6 puta češći) (138,139). Nakon transplantacije srca veći je rizik od nastanka karcinoma kože u usporedbi s trasplantacijom bubrega,

vjerojatno zbog većih doza imunosupresivnih lijekova (140). U Europi 40% bolesnika s transplantiranim bubregom razvije karcinom kože (134).

Bolesnici s imunodeficijntnim bolestima također imaju povećan rizik od nastanka bazalioma. Bolesnici s AIDS-om (od *engl.* acquired immunodeficiency syndrome) značajno češće oboljevaju od bazalioma. Opisani su i slučajevi metastaziranja bazalioma kod bolesnika s AIDS-om, što pokazuje da je imunološki nadzor jedan od čimbenika koji određuju nemetastatsku narav bazalioma (141,142).

1.2.3.6. Ostale kožne bolesti i mehanička oštećenja

Bazaliomi mogu nastati na mjestima kroničnih bolesti kože i recidivirajućih mehaničkih trauma kao što su ožiljkaste promjene različitog uzroka, dugotrajne ulceracije, radijacijski dermatitis, tuberkuloza kože (91).

Formiranje ožiljka može poremetiti odnos epitela i strome, lokalne mehanizme imunonadzora (djelovanje citokina i čimbenika rasta) te na kraju dovesti do nastanka karcinoma. Bazaliomi mogu nastati na mjestu starih ožiljaka od cijepljenja, te na mjestu ožiljaka od opeklina. Za razliku od planocelularnog karcinoma, koji nastaje nakon dužeg vremena na mjestu opeklina (Marjorlinov ulkus), bazaliom se može javiti ubrzo nakon nastanka opeklina (78,143,144).

1.2.4. Histogeneza

Podrijetlo bazalioma još nije poznato, a postoje različite teorije o prirodi nastanka stanica ovog tumora. Sam naziv bazocelularni karcinom sugerira da tumor nastaje iz epidermalnih bazalnih stanica. Naime, tumorske stanice slične keratinocitima bazalnog sloja epidermisa. Novija istraživanja upućuju da bazaliomi nastaju iz epidermalnih matičnih stanica koje se mogu diferencirati u smjeru

pilosebacealnih struktura, apokrinih i ekrih žlijezda. Imunohistokemijski stanice bazalioma pokazuju izraženost keratina 5 i 14, kao i stanice folikule dlake. Citokeratin 19, mogući biljeg epidermalnih matičnih stanica postoji u stanicama bazalioma (78,80,145,146).

1.2.5. Klinička slika

Najčešća lokalizacija bazalioma je lice. U oko 80% bolesnika tumor se nalazi iznad zamišljene crte koja spaja kutove usana i ušne resice. Oko 30% bazalioma je na nosu. Donji dijelovi lica, vrat, vlasište i trup rjeđe su lokalizacije ovog tumora. Na nogama i rukama bazaliom se javlja vrlo rijetko. Na dorzumima šaka i oko nokta, čestim lokalizacijama planocelularnog karcinoma, bazaliom se gotovo uopće ne javlja (78-81,86,96).

U početku bazaliom počinje kao sitni biserasti čvorić prožet teleangiektazijama. Nešto rjeđe može početi kao sitna erozija koja ne cijeli. Stoga, bilo koja erozija na licu koja traje neko vrijeme pobuđuje sumnju na bazaliom.

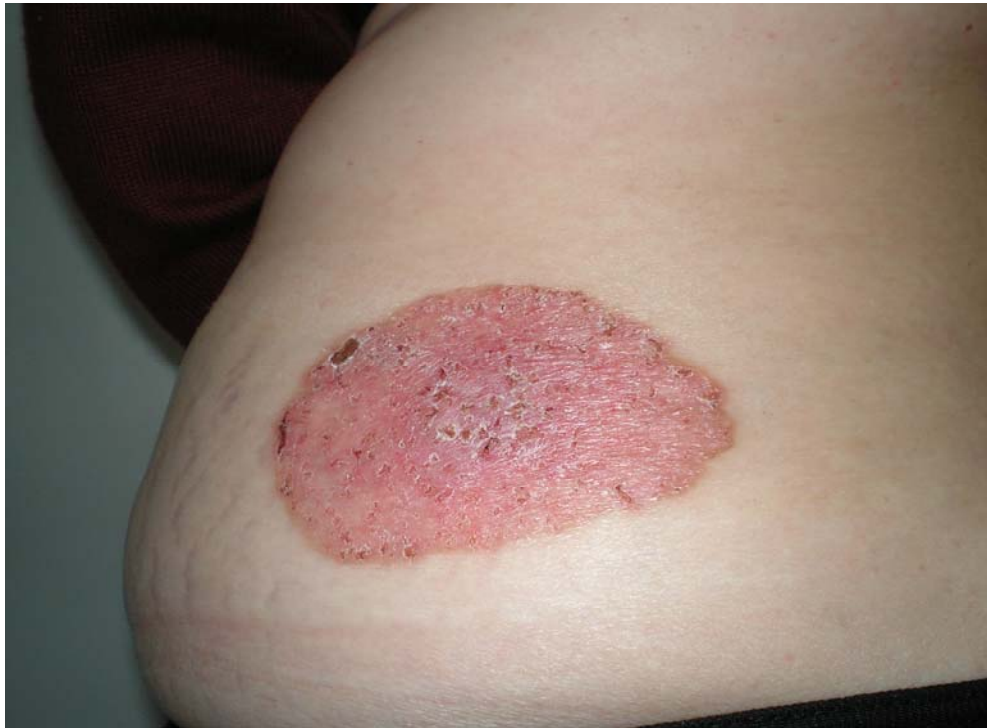Razlikujemo više kliničkih oblika bazalioma.

Basalioma nodulare (solidum) najčešći je tip bazalioma karakteriziran polukuglastim elastičnim perlstim čvorićem svijetloružičaste ili boje kože. Na površini tumora prosijavaju teleangiektazije. S vremenom se u središtu tumora može pojaviti udubina ili erozija prekrivena krustom uz uzdignuti perlsti rub (78-81,86,96).

Basalioma exulcerans (ulcus rodens) najčešće je lokaliziran na licu ili vlasištu. U početku postoji erozija, sklona krvarenju koja se polagano povećava i prelazi u veću ulceraciju. U toj fazi tumor podsjeća na ugriz štakora te od tuda naziv ulcus rodens. Ako se tumor ne liječi, tijekom godina može doći do intenzivnog infiltrativnog

rasta tumora u dublja tkiva uz zahvaćanje potkožnog masnog tkiva, hrskavice i kosti. Posljedica su opsežne mutilirajuće promjene. Usprkos tome lezije su obično bezbolne i često krvare. Takve lezije su najčeće u području nazolabijalnih brazda, medijalnih očnih kuteva i uški. I u ovakvim uznapredovalim slučajevima metastaziranja su iznimno rijetka, a smrtni ishod je moguć uslijed obilnog krvarenja i sekundarne infekcije uz razvoj sepse (78-81,86,96).

Basalioma superficiale (multicentricum, basalioma pagetoides, basalioma eczematoides) najčešće se nalazi na trupu. Udio ovog tipa bazalioma je 15-25% od ukupnog broja bazalioma. Tipična lezija je eritematozni, dijelom skvamozni plak koji se polako povećava i može sličiti psorijatičnom plaku ili Bowenovoj bolesti. Rub plaka je ponekad lagano uzdignut. Unutar plaka moguća su područja spontane regresije karakterizirane atrofijom i hipopigmentacijom. Lezija ima promjer od nekoliko milimetara do desetak centimetara. Dio tumora može biti tamnije pigmentiran zbog određene količine melanina. Ovi bazaliomi nikad ne prodiru duboko u dermis, te se zbog toga zovu površinski. Zbog lateralnog subkliničkog širenja, zabilježen je relativno visok postotak recidiva nakon klasične kirurške ekscizije. Površinski tip bazalioma pripada u neagresivne tipove bazalioma i karakteriziran je osobito sporim rastom. Za razliku od drugih tipova bazalioma, mogu se naći i kod mlađih osoba, a kod mnogih bolesnika radi se o višebrojnim tumorima (78-81,86,96).



Slika 6. Veliki površinski bazaliom lumbalne regije

Basalioma pigmentosum karakterizira papulozni ili nodularni oblik te različita količina melaninske pigmentacije uz slabije izraženu biserastu granicu i teleangiektazije. Češći je kod tamnoputih osoba. Boja varira od tamnoplave, raznih nijansi smeđe do crne boje (78-81,86,96).

Basalioma morpheiforme (sclerodermiforme) rijedak je klinički oblik bazalioma koji uglavnom nalazimo na čelu, nosu ili obrazima. Riječ je o udubljenim promjenama koje klinički slične morfei ili ožiljku, odnosno keloidu žućkaste boje, i tvrde konzistencije. To je klinički agresivniji tip bazalioma, nejasnih granica, sklon invazivnom rastu te često zahvaća dublje strukture. Često ostaje neprepoznat, a zahtjeva agresivnije kirurško liječenje (78-81,86,96).

Basalioma cysticum je mekana prozirna papula prožeta nježnim teleangiektazijama. Najčešće zahvaća vjeđe i gornji dio obraza (78-81,86,96).

Fibroepithelioma (Pinkus tumor) je slabo diferenciran bazaliom, a neki autori ga svrstavaju među benigne tumore. Karakterizira ga meka papula ili plak boje kože ili svijetloružičaste boje. Najčešće se nalazi na trupu, posebno u lumbosakralnoj regiji. Izrazito je rijedak na suncu izloženim područjima i nikada ne ulcerira. Obično se klinički dijagnosticira kao fibrom ili fibromatozni nevus (78-81,86,96).

Basalioma metatypicum je vrlo rijedak tumor koji pokazuje histološke karakteristike bazocelularnog i planocelularnog karcinoma. Najčešće se opaža na nosu i leđima, a klinički ga karakterizira agresivnija narav uz destruktivan rast i vjerojatnost za metastaziranje oko 10% (78-81,86,96).

Basalioma metastaticum je vrlo rijedak. Učestalost metastaza je 0,0028-0,55% svih bazalioma. Metastaze se obično javljaju kod velikih, ulceriranih, lokalno agresivnih, zapuštenih tumora te recidiva nakon kirurškog liječenja ili radioterapije. Interval za nastanak metastaza iznosi 7 do 34 godine s medijanom od 9 godina od nastanka tumora. Prosječno preživljavanje je 8 do 18 mjeseci od postavljanja dijagnoze. Metastaze su češće u muškarca u omjeru 2:1 (147,148).

Najčešće metastaziraju tumori na licu i uškama. Oko 50% slučajeva su metastaze u regionalnim limfnim čvorovima, dok su hematogene metastaze najčešće u kostima, plućima i jetri (78-81,86,96).

1.2.6. Patohistološka obilježja bazalioma

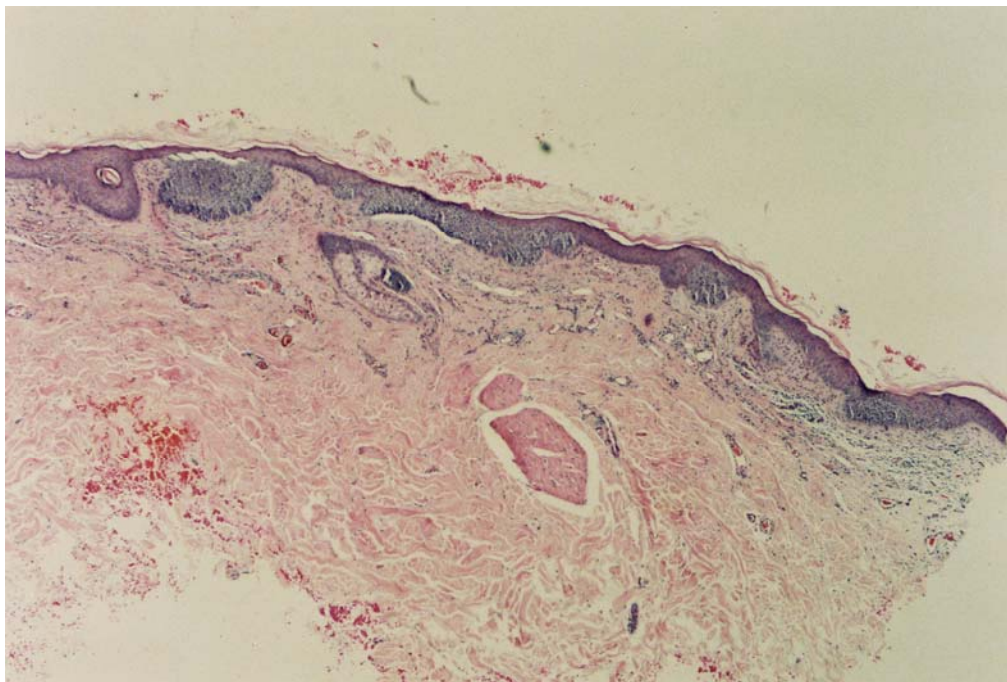
Stanice bazalioma obilježava velika ovalna jezgra smještena u relativno oskudnoj citoplazmi. Stanice slične onima u bazalnom sloju

epidermisa, te otuda i naziv bazocelularni karcinom. Za razliku od stanica bazalnog sloja, nemaju intercelularnih mostića, a dezmosomi su znatno reducirani. Epidermis je stanjen i može biti erodiran, a u dermisu je primjetna proliferacija tračaka ili otočića koji tvore epitelne bazofilne, kuboidne ili cilindrične stanice. Ove tumorske stanice su rubno poslagane svojom duljom osovinom okomito na rub nakupine, što promjeni daje karakterističan palisadni izgled. U stanicama su zamjetne brojne mitoze, a tumorske stanice se diferenciraju prema stanicama dlačnih folikula, ekrinih ili sebacealnih žlijezda. Stroma proliferira istodobno s tumorskim stanicama oko tumorske mase te postoji međusobni odnos strome i parenhima. Tipično postoji pukotina ili separacija između neoplastičnih stanica i tumorske strome. U stromi nerijetko nalazimo pigment hemosiderin kao posljedicu krvarenja, edem, prisutnost mucina i infiltraciju limfocita (78,80,149-151).

Histološka slika tumora u određenoj mjeri korelira s kliničkim oblicima bazalioma.

Kod nodularnog bazalioma najčešći je cirkumskriptni oblik rasta u kojem su tumorske stanice ograničene, jasnog palisadnog rasporeda uz ekspanzivan rast, dok u infiltrativnom obliku rasta nedostaje osobit palisadni raspored uz izduljene, tanke tračke tumorskih stanica koje prodiru osobito duboko u tkivo.

Površinski bazaliomi imaju otočiće tumorskih stanica vezane za epidermis i uložene u stromu s brojnim fibroblastima, a odlikuje ga slaba prodornost u dermis.



Slika 7. Histološka slika površinskog bazalioma, HE x 10

Kod pigmentiranih bazalioma nalazimo različite količine melanina u tumorskim stanicama, ali i u stromi.

Morfeiformni bazaliom karakterizira izražena fibrozna stroma, slabo prisutni palisadni raspored na rubovima tumora te sklonost ekspanzivnom rastu.

Cistični bazaliomi imaju cistične tvorbe u središtu tumorskih stanica, a osim nediferenciranih, sadržavaju i stanice diferencirane u smjeru sebacealnih žlijezda raspadom kojih nastaju navedene cistične promjene.

Recidivirajući tumori histološki su najčešće morfeiformnog oblika uz stromu gušću nego kod primarnih tumora, a karakterizirani su agresivnim histološkim i kliničkim rastom (78,80,149-151).

1.2.7. Biološko ponašanje, rast i načini širenja

U pravilu bazaliomi rastu sporo. Većina bazalioma prolazi faze pojačanog rasta i faze regresije. O tome koja je faza dominantna ovisi brzina rasta tumora u danom trenutku (152). Za vrijeme pojačanog rasta tumora stroma je tanka i postoje minimalne upalne promjene, dok je tijekom regresije debljina strome promjenljiva i obično postoji izražen upalni infiltrat. Osim regresije, stanična smrt pridonosi sporom rastu bazalioma (80).

Kao što je spomenuto, metastaze bazalioma su vrlo rijetke. Šire se obično preko limfnih žila u regionalne limfne čvorove ili hematogeno u duge kosti i pluća. Rasap u pluća je moguć i zbog aspiracije dijelova tumora. Najčešće metastaziraju zapušteni, veliki tumori u području glave i vrata, koji destruktivnim rastom zahvaćaju krvne žile i živce (80,147,148).

Tijekom lokalnog rasta i širenja ovaj tumor u pravilu bira „put najmanjeg otpora“. To je razlog zbog kojeg je zahvaćanje kosti, hrskavica i mišića rijetko, a javlja se nakon dužeg razdoblja rasta. Kada bazaliom prodre do ovih struktura, širi se duž perihondra, periosta ili fascije. Bazaliom lakše prodire u područja kao što su medijalni očni kut, brada, nazolabijalne brazde, preaurikularna regija i retroaurikularni sulkus (80).

Područje gdje je dermis deblji predstavlja prepreku za širenje tumora. To osobito vrijedi za područje leđa gdje je dermis osobito debeo. Ta činjenica smatra se razlogom da su površinski bazaliomi najčešći na trupu. Ipak, ovi se bazaliomi mogu širiti subklinički lateralno kroz gornji dermis, te kliničke granice tumora ne moraju odgovarati histološkim. Općenito, bazaliomi rijetko zahvaćaju potkožno masno tkivo jer je ono slabo prokrvljeno (78,79,86).

1.2.8. Dijagnoza

Dijagnoza se postavlja na temelju kliničke slike te patohistološkog nalaza bioptata ili ekscidirane promjene kože. Iako se dijagnoza većine bazalioma može postaviti na temelju kliničkog pregleda, biopsija se savjetuje prije početka liječenja. U slučaju da klinička dijagnoza nije sigurna, biopsija je obavezna. Obično se radi duboka „punch“ ili incizijska biopsija. Patohistološkom analizom bioptata dobivamo histološke karakteristike tumora, što može biti važno pri odluci o vrsti liječenja koje će se primijeniti.

1.2.9. Liječenje

Kad se donosi odluka o vrsti liječenja, potrebno je voditi računa o sljedećim ciljevima: a) potpuno uklanjanje ili uništenje tumora; b) poštediti zdravog tkiva; c) očuvanje funkcije; d) optimalni estetski rezultat. Naravno, ove ciljeve često nije moguće u potpunosti ostvariti. Najvažniji cilj je potpuno izlječenje bolesnika.

Brojni čimbenici utječu na izbor liječenja i njegov ishod.

Prema čimbenicima koji se odnose na sam tumor, bazaliomi se dijele na tumore visokog rizika za nastanak recidiva i tumore niskog rizika za nastanak recidiva. Tumori visokog rizika su veći bazaliomi (veći od 2 cm), bazaliomi lokalizirani na središnjim dijelovima lica (osobito oko očiju, na nosu, usnicama), klinički nejasno ograničeni tumori, agresivniji histološki tipovi bazalioma (npr. infiltrativni i morfeiformni) te recidivirajući bazaliomi (153,154).

Čimbenici koji se odnose na bolesnika, a utječu na izbor liječenja su opće stanje bolesnika, dob, druge ozbiljnije bolesti, uzimanje antikoagulantne terapije te izbor samog bolesnika (153,155).

Na kraju, dostupnost pojedinih metoda liječenja i iskustvo liječnika-specijalista utječu na odluku o vrsti liječenja.

Fotodinamička terapija već je detaljno opisana u tekstu, a u nastavku će biti riječi o drugim metodama liječenja bazalioma.

1.2.9.1. Kirurška ekscizija

Kirurška ekscizija je najčešći i uobičajen način liječenja bazalioma diljem svijeta. Obično se provodi u lokalnoj anesteziji, a sastoji se od kirurškog odstranjenja tumora zajedno s dijelom klinički normalnog okolnog tkiva. Rubovi ekscidiranog materijala fiksiraju se u formalinu, te šalju na histopatološku pretragu. Rana se zatvara primarnim šavom, raznim oblicima režnjeva ili sekundarnim cijeljenjem.

Kirurška ekscizija s postoperativnom patohistološkom pretragom metoda je izbora za liječenje većine bazalioma visokog rizika te nekih bazalioma niskog rizika (80,153,155).

Načelo uzimanja rubova zdravog tkiva oko tumora temelji se na pretpostavci da se tumor širi izvan kliničkih granica tumora. U pravilu, što je rub širi, veća je mogućnost da je tumor potpuno uklonjen. Preporuka za širinu rubova oko tumora je: 3 mm za manje tumore (do 10 mm u promjeru) i 5 mm za veće tumore (10 do 20 mm) na licu te 5 mm za tumore na ostalim dijelovima tijela. Ako je riječ o bazaliomima visokog rizika, opseg zahvata u klinički zdravo tkivo je i do 13 mm (153,155).

Postotak recidiva kod ekscizije primarnih bazalioma iznosi 3-8% tijekom petogodišnjeg praćenja bolesnika (157). Recidivirajuće bazaliome prati veći postotak ponovnog recidiva te iznosi oko 11% (158).

Nepotpuna ekscizija tumora, odnosno histološki pozitivni rubovi ekscizata zabilježeni su kod 4,7-7% tumora (153). U ovom slučaju moguća su dva pristupa. Konzervativni pristup uključuje intenzivno praćenje bolesnika, a drugi daljnje liječenje. Prvi pristup temelji se na činjenici da samo 30-41% histološki nepotpuno odstranjenih tumora recidivira (153,159). Daljnje liječenje se posebno preporuča kada je riječ o lezijama na središnjim dijelovima lica, kada je rana prekrivena režnjevima ili transplantatima, te kada je riječ o agresivnim histološkim tipovima bazalioma (153,160). U slučaju daljnjeg liječenja obično se radi ponovna kirurška ekscizija ili Mohsova mikrografska kirurgija (155,156).

Prednosti ovog načina liječenja su visoka učinkovitost uz nisku učestalost recidiva, patohistološka kontrola rubova, dostupnost i dobar estetski rezultat. Nedostaci su nemogućnost liječenja osoba kod kojih postoji kontraindikacija za lokalnu anesteziju i kirurški zahvat te potrebna osobita kirurška uvježbanost za pojedine lokalizacije (nosna krila, blizina oka) (153,155-157).

1.2.9.2. Mohsova mikrografska kirurgija

Mohsova mikrografska kirurgija jest postupak serijske ekscizije kožnih tumora i mapiranja operacijskog polja nakon čega slijedi patohistološka analiza svih reznih rubova. Ovom metodom maksimalno se štedi okolno zdravo tkivo.

Indikacije za ovu metodu su veliki tumori (veći od 2 cm), histološki agresivni tipovi bazalioma, osobito morfeiformni tip, recidivirajući tumori te estetski osjetljive lokalizacije (kao što je lice), gdje postoji osobita potreba za poštudnom ekscizijom (78,156).

Kod ove metode ekscidirano tkivo reže se u manje dijelove, rade se kriostatski rezovi i rubne površine se pažljivo izravnavaju pritiskom. Na taj način moguće je izrezati cijeli resekcijski rub u više horizontalnih sekcija, te pregledati sve resekcijske površine. Nasuprot tome, rutinskom patohistološkom pretragom moguće je pregledati manje od 1% cjelokupne resekcijske površine. Radi se precizno mapiranje brojnih uzoraka. Nakon patohistološke pretrage prvog reza, sljedeći rezovi se režu dok svi resekcijski rubovi nisu slobodni od tumorskih stanica. Nakon toga tumor se u potpunosti uklanja, a rana zatvara (155,161).

Ova metoda ima najveću uspješnost te vrlo dobre estetske rezultate. Tijekom petogodišnjeg razdoblja recidivi se javljaju kod samo 1% primarnih bazalioma, te kod 4-8% recidivirajućih bazalioma (162).

Nedostaci metode su složenost postupka koji zahtjeva posebnu izvježbanost kirurga, dugotrajnost postupka (prosječno trajanje 5

sati), visoka cijena postupka te nedostupnost liječenja za većinu bolesnika (153,156,161).

1.2.9.3. Liječenje ionizirajućim zračenjem (radioterapija)

U liječenju bazalioma najčešće se primjenju meke rendgenske zrake te uređaji za površinsku dermatološku radioterapiju. Zbog nižeg napona (voltaže), mekane se zrake apsorbiraju u gornjim slojevima kože. Kod površinske radioterapije uz ukupnu primijenjenu dozu važan je i odnos ukupne doze i vremena, tj. broja frakcija u kojima je doza primijenjena. Općenito, većim frakcioniranjem (manja dnevna doza, veći broj frakcija) smanjuju se kasne nuspojave i poboljšavaju estetski rezultati. Za bazaliom dnevna doza je obično 3-5 Gy, a ukupna 45-55 Gy (163,164). Prije liječenja potrebna je patohistološka potvrda.

Biološko djelovanje zračenja uglavnom je posljedica oštećenja tumorske DNK, koja predstavlja kritičnu metu. Tijekom radioterapije stanice okolnog tkiva bit će također uništene, poglavito one koje se brzo dijele. Liječenje se pažljivo planira tako da tumor primi veću dozu od okolnog zdravog tkiva (163).

U liječenju bazalioma radioterapija je vrlo korisna alternativa kirurškom liječenju, a ponekad je i metoda prvog izbora. Radioterapija je pogodna za liječenje starijih bolesnika (starijih od 60 godina), kod većih, teško operabilnih tumora koji zahtijevaju opsežan rekonstrukcijski zahvat, za liječenje bazalioma u području medijalnog i vanjskog očnog kuta, vrha nosa i nosnih krila, uške ili na usnicama, kod bolesnika koji imaju povećan operativni rizik ili su na antikoagulacijskoj terapiji, te kod bolesnika koji odbijaju kirurško liječenje. Kontraindikacije za radioterapiju su genetske bolesti s predispozicijom za nastanak karcinoma kože (Gorlinov sindrom, *xeroderma pigmentosum*), sistemske bolesti vezivnog tkiva, recidivirajući bazaliomi nakon radioterapije te morfeiformni bazaliomi (153,156,163).

Učestalost recidiva nakon radioterapije bazalioma kreće se oko 7,5% za primarne bazaliome, te oko 9,5% za recidivirajuće bazaliome (155,165).

Akutne popratne pojave su eritem, a poslije i erozivna reakcija, koja se javlja pri kraju planiranog ciklusa radioterapije ili nekoliko dana nakon završetka. Od neželjenih posljedica ozbiljna je pojava radionekroze koja se često javlja na dorzumu nosa. Kronični neželjeni učinci razvijaju se sporo tijekom godina. Očituju se atrofijom kože, nastankom teleangiektazija te hiper- ili hipopigmentacijama. Dakle, za razliku od ostalih metoda liječenja, kod kojih su s vremenom estetski rezultati sve bolji, kod radioterapije se s vremenom pogoršavaju. Osim toga, radioterapija povećava rizik od nastanka novih karcinoma kože nakon duljeg razdoblja (155,156,163,164).

Nedostaci metode su dugotrajnost terapije, dostupnost terapije samo u najvećim medicinskim centrima, nešto veća učestalost recidiva i slabiji estetski rezultati nego u kirurškom liječenju (153,155).

1.2.9.4. Krioterapija

Krioterapija je metoda liječenja koja upotrebom niskih temperatura (tekući dušik i do -195°C) izaziva krionekrozu i uništava tumorsko tkivo (153,156).

U slučaju bazalioma krioterapija je indicirana kod manjih tumora niskog rizika, te kod visokorizičnih bolesnika u kojih je kontraindicirana kirurška terapija. Ponekad je potrebno ponoviti tretman nakon nekoliko tjedana. Kontraindikacije su stanja kada postoji preosjetljivost na niske temperature, npr. Raynaudov sindrom i krioglobulinemija. Kod primarnih bazalioma učestalost recidiva je 4-17% tijekom petogodišnjeg razdoblja (166,167).

Popratne pojave su bolnost tijekom i poslije tretmana, eritem, edem, nastanak vezikula i bula. Relativno česte posljedice te terapije su atrofični ili hipertrofični ožiljci te hipopigmentacija (155,156,166).

Prednosti metode su jednostavnost, niska cijena, dostupnost, a nedostaci nemogućnost histološke kontrole te loši rezultati u liječenju visokorizičnih lezija (155,166,167).

1.2.9.5. Ekskohleacija i elektrokauterizacija ili elektrokoagulacija

Kad se primjenjuje ova metoda, prvo se radi ekskohleacija tumorske mase pri čemu se vulnerabilno, mekano tumorsko tkivo relativno lako odvaja od zdravog tkiva. Nakon toga se provodi elektrokoagulacija ili elektrokauterizacija s ciljem da se zaustavi krvarenje i termalnim putem uklone preostale tumorske stanice na rubovima rane (155,168).

Ova metoda dolazi u obzir u liječenju bazalioma niskog rizika na trupu i udovima. Kontraindicirana je u liječenju lezija na licu zbog visoke učestalosti recidiva (i do 50%). Općenito, učestalost recidiva je 6-19% tijekom petogodišnjeg razdoblja (153,156).

Glavna neželjena posljedica ove metode liječenja je nastanak hipertrofičnog, ponekad i keloidnog ožiljka (155,168).

Prednosti metode su jednostavnost i niska cijena, a nedostaci nemogućnost histološke kontrole te rizik od nastanka ožiljka, zbog čega metoda nije prikladna za liječenje mlađih osoba (80,153,155).

1.2.9.6. Lokalni citostatik 5-fluorouracil

5-fluorouracil je lokalni citostatik koji djeluje inhibirajući sintezu DNK i time sprečava staničnu proliferaciju te dovodi do nekroze (156).

Uporaba 5-fluorouracila indicirana je prvenstveno u liječenju površinskih bazalioma (80,156).

Na tržištu se nalazi u obliku 5%-tne kreme ili solucije. Primjenjuje se dva puta dnevno tijekom šest tjedana, iako je ponekad potrebno duže liječenje (169).

Njegova primjena izaziva jaku upalnu reakciju te su prisutni bol i pečenje, eritem i edem liječenog područja. Kao neželjeni učinci mogući su preosjetljivost na pripravak, promjene pigmentacije i ožiljci (170).

Učinkovitost metode je nešto slabija nego ostalih metoda liječenja bazalioma. Učinkovitost se može povećati ako se ova metoda kombinira s ekskohleacijom ili krioterapijom (80,170).

1.2.9.7. Imiquimod

Imiquimod je modulator imunološkog odgovora i predstavlja najnoviju metodu liječenja bazalioma. U SAD-u je od 2004. godine registriran za liječenje manjih (veličine do 2 cm) površinskih bazalioma lokaliziranih na trupu, vratu ili udovima (96).

Imiquimod djeluje preko receptora stanične površine, tzv. „Toll-like“ receptora, koji su izraženi na Langerhansovim stanicama i monocitima. To potiče sintezu i izlučivanje citokina kao što su interferon- α i TNF- α te T-stanični imunološki odgovor (153).

Na tržištu se nalazi u obliku 5%-tne kreme, a obično se koristi tijekom šest tjedana, pet puta tjedno (153,156).

Njegova primjena izaziva lokalnu upalnu reakciju s eritemom, edemom i erozijama. Uočena je povezanost između jačine lokalne reakcije i uspjeha liječenja (što je jača reakcija, bolji je uspjeh) (171,172). Uspješnost liječenja je 80-90% kod površinskih bazalioma. Učinkovitost je slabija kod nodularnih bazalioma (ispod 80%) (171,172). Za sada nedostaju rezultati dugotrajnog praćenja bolesnika, ali je zabilježeno 20% recidiva nakon 2 godine (173).

1.3. Proteini povezani s proliferacijom i apoptozom

1.3.1. Ki-67

Antigen Ki-67, nehistski protein velike molekularne težine, prihvaćen je kao najpouzdaniji biljeg stanične proliferacije. Prisutan je u stanici tijekom aktivne faze staničnoga ciklusa (G1, S, G2 i M faza), ali ne i u G0 fazi (174). Ovaj biljeg je korišten kao prognostički čimbenik odgovora na terapiju u različitim tipovima zloćudnih tumora, kao što su karcinom dojke i sarkomi.

Ki-67 je izrazito velik protein (395 kDa) čiju sintezu kodira oko 30.000 baza na ljudskome genomu. Tijekom mitoze dolazi do fosforilacije i defosforilacije ovog proteina, a njegovu izraženost reguliraju proteaze (175). Poznato je da se Ki-67 nalazi u jezgri, u zoni koja se naziva gustom fibrilarnom komponentom jezgre (*engl. DFC: dense fibrillary component*) (176). Zastupljenost Ki-67 u određenim fazama staničnog ciklusa regulira precizan sustav sinteze i razgradnje. Nedavno je identificiran kompleks proteaza, nazvan proteasomom, koji sudjeluje u brzom razgradnji Ki-67 (177).

Funkcija Ki-67 nije potpuno razjašnjena. Nesumnjivo je da je Ki-67 presudan u procesu stanične proliferacije, što je dokazano inhibicijom proliferacije nakon uklanjanja proteina Ki-67 (175). Stoga se u dijagnostičkoj histopatologiji i staničnoj biologiji ovaj biljeg koristi za određivanje i praćenje frakcije rasta u zdravih i tumorskih stanica. Danas se smatra da je protein Ki-67 pouzdaniji biljeg proliferacije od mitotskog indeksa, jer se uz pomoć Ki-67 bilježe stanice u svim fazama staničnog ciklusa, osim u G0 fazi, dok se mitotskim indeksom otkrivaju stanice samo u M fazi (178).

Budući da protein Ki-67 sadržava domenu jednaku proteinima koji reguliraju stanični ciklus (DUN1 i RAD53), smatra se da Ki-67 ima slično djelovanje (177).

Tijekom rane G1 faze Ki-67 je lociran na ekstranukleolarnim regijama koje sadržavaju centromernu i satelitsku DNK, pa su neki autori temeljem toga saznanja pretpostavili da Ki-67 sudjeluje u procesu

organizacije DNK (179). Budući da je dokazano da Ki-67 ima sposobnost vezanja za RNK i DNK, te ulazi u kompleksne interakcije s drugim proteinima, pretpostavlja se da Ki-67 ima strukturalnu ulogu unutar jezgrice.

Lokalizacija Ki-67 unutar DFC zone, gdje se odvija kasna faza sinteze ribosomalne RNK, upozorava na važnost Ki-67 u sintezi ribosoma tijekom diobe stanice (176).

Općenito, bazaliom je tumor s relativno visokim postotkom proliferirajućih stanica. Prosječna izraženost Ki-67 kod bazalioma različita je ovisno o istraživanju, a kreće se u rasponu 12-51% pozitivnih tumorskih stanica (174,180-183). Neka istraživanja pokazuju da imunohistokemijska izraženost (ekspresija) Ki-67 ne ovisi o histološkom tipu bazalioma (180,184). Nije sigurno je li izraženost biljega Ki-67 veća kod recidivirajućih bazalioma.

Dva prijašnja istraživanja upućivala su na povećanu izraženost Ki-67 kod recidivirajućih u odnosu na primarne bazaliome, ali najnovije istraživanje koje su proveli Janisson-Dargaud i sur. nije potvrdilo tu pretpostavku (180,185,186).

1.3.2. bcl-2

O onkogenu bcl-2 i obitelji bcl-2 gena bilo je već govora u poglavlju o apoptozi. Bcl-2 je otkriven kod B staničnog limfoma s t(14-18) translokacijom, te je po tome i dobio ime (187). Bcl-2 bio je prvi gen povezan s regulacijom apoptoze. Smješten je na kromosomu 18, a kodira najveći (24 kDa) do sada poznat antiapoptotički protein.

Do sada je poznato najmanje 20 članova obitelji bcl-2 proteina. Oni djeluju antiapoptički i time zaustavljaju apoptozu ili proapoptotičkim djelovanjem potiču apoptozu. Svi članovi obitelji imaju najmanje jednu od četiri homologne domene, tj. područja (BH 1, BH 2, BH 3 ili BH 4). Antiapoptotički članovi obitelji bcl-2 (npr. bcl-2, bcl-w, bcl-xl) sadržavaju sve četiri BH domene (188,189).

Sam bcl-2 nalazi se u staničnim membranama mitohondrija, endoplazmatskog retikuluma i u jezgri. Bcl-2 antigen je poznat kao zaštitnik mitohondrija jer sprečava otpuštanje citokroma c i zaustavlja apoptotički put u samom začetku (28,190). Čini se da poštuda tumorskih stanica od apoptotičke smrti ima važnu ulogu u nastanku i rastu bazalioma.

Imunohistokemijska izraženost bcl-2 prisutna je u stanicama bazalnog sloja epidermisa normalne kože, melanocitima, dermalnim papilama dlačnog folikula, vanjskoj ovojnici dlake, epitelnim stanicama ekkrinih žlijezda znojnice. Suprabazalni keratinociti ne pokazuju izraženost bcl-2 (181,191).

Većina bazalioma pokazuje izraženosti bcl-2 i, ovisno o istraživanju, prisutna je kod 67-100% svih bazalioma (181,182,192,193). Zamijećeno je da je stupanj izraženosti bcl-2 osobito visok kod klinički i histološki manje agresivnih tipova bazalioma, npr. površinskog ili nodularnog, u odnosu na agresivnije tipove bazalioma (192-195).

Izraženost bcl-2 proteina veća je kod bazalioma nego u keratinocitima bazalnog sloja epidermisa oko tumora (191).

1.3.3. p53

Gen p53 je tumor supresorski gen koji je prvi put opisan 1979. godine, a zbog njegova nadzora nad brojnim staničnim funkcijama nazvan je zaštitnik genoma. p53 gen smješten je na kratkom kraku kromosoma 17, a odgovoran je za sintezu 53-kDa fosfoproteina (196).

Ovaj protein je važan u nadzoru staničnog ciklusa i sposoban je, nakon prepoznavanja i najmanjeg oštećenja DNK lanca, zaustaviti stanični ciklus kako bi se dobilo vremena za popravak oštećenja ili omogućiti uklanjanje oštećene stanice putem apoptoze. Na taj način tzv. „divlji“ p53 sprečava umnožavanje mutirane i oštećene DNK (197). Kao reakcija na oštećenje DNK, najčešće UV zračenje, p53 se

aktivira fosforilacijom. Količina proteina p53 u stanicama određuje način odgovora na oštećenje DNK: ako je količina p53 manja, zaustavit će se stanični ciklus i doći će do DNK popravka, a ako je količina veća, nastupa stanična smrt putem apoptoze (198).

p53 protein formira tetramere kroz interakcije između c-terminalnih područja proteina. Ovi tetrameri mogu prepoznati specifična vezna mjesta na ciljnim genima i stimulirati njihovu aktivaciju (196).

Gen p53 može se inaktivirati točkastom mutacijom i to samo jednog alela, a ne kao u ostalih tumor supresorskih gena mutacijom jednog i gubitkom zdravog alela (197). Sveukupno, mutacije p53 postoje u otprilike 50% svih karcinoma. On je najčešće inaktiviran u nizu tumora kao što su leukemije, limfomi, karcinomi dojke, debelog crijeva, pluća itd. Mutacije p53 prisutne su u više od 50% svih bazalioma kože (196,199,200). One su najčešće posljedica djelovanja UV zračenja (C – T i CC – TT zamjene) (198). Inaktivacija p53 destabilizira genom u cijelosti te omogućuje da mutacije postanu vidljive zbog smanjenja njihovih normalnih funkcija. Mutacija i inaktivacija p53 gena u epidermalnim keratinocitima ima ulogu u ranoj fazi karcinogeneze u koži (197,201).

U normalnim stanicama „divlji“ tip p53 proteina koji ima kratko vrijeme života (6 do 30 minuta), nalazi se u vrlo malim količinama zbog stalne razgradnje. Zbog toga se „divlji“ p53 ne može prikazati standardnim imunohistokemijskim bojenjem (174,202). Mutirani p53 gen obično kodira stabilniji protein s produljenim vremenom života koji se prikazuje imunohistokemijskim bojenjem, te se imunohistokemijska analiza izraženosti p53 smatra korisnim pokazateljem mutacija p53 (199,202,203). Usprkos tome, moguća su pozitivna imunohistokemijska bojenja bez mutacija i obrnuto (203,204).

Imunohistokemijska izraženost p53 prisutna je kod 38-100% svih bazalioma (182,183,195,204-209). Veća izraženost očituje se većim postotkom obojenih stanica tumora kao i intenzivnijim bojenjem. Izraženost p53 zabilježena je i u normalnom epidermisu s područja koja su trajno izložena UV zrakama (npr. lice), te u klinički

nepromijenjenom epidermisu u okolini bazalioma (210,211). Imunohistokemijska izraženost p53 na tim mjestima mogla bi biti začetak karcinogeneze ili predstavljati postranično širenje tumorskih stanica izvan kliničkih granica bazalioma.

1.3.4. p63

Gen p63 je nedavno otkriven član obitelji p53 gena koji pokazuje neke strukturalne i funkcionalne sličnosti s p53. Taj gen je smješten na kromosomu 3q27, a odgovoran je za sintezu najmanje 6 različitih izoformi koje imaju ili transaktivirajući ili dominantno negativan učinak na p53 izvještajne gene (212,213).

Tri izoforme (TA-p63 α , TA-p63 β , TA-p63 γ) kodiraju proteine s transaktivirajućom domenom (područjem) i transaktivirajućim učinkom na p53 ciljne gene (npr. p21, bax), te time mogu zaustaviti stanični ciklus i dovesti do apoptoze. TA-p63 γ izoforma je najučinkovitija u poticanju apoptoze, što se objašnjava najvećom sličnošću s p53 (214,215).

Tri izoforme (Δ N-p63 α , Δ N-p63 β , Δ N-p63 γ) kodiraju proteine kojima nedostaje N-terminalna domena nužna za aktivaciju p53 izvještajnih gena. Δ N-p63 ima inhibitorski učinak na p53, te sprečava apoptotičku staničnu smrt (212,214).

U različitim tkivima i tumorima pristupne su različite izoforme p63 proteina. Smatra se da su u koži pretežno izražene Δ N izoforme p63 (213,216). Funkcija p63 u koži nije posve razjašnjena, ali se smatra da ima važnu ulogu u ektodermalnoj diferencijaciji za vrijeme embriogeneze, u održavanju populacije bazalnih stanica te u terminalnoj diferencijaciji stratificiranog epitela (212,213,217-220). Dokazana je jaka izraženost p63 u keratinocitnim matičnim stanicama, te se smatra da je p63 pouzdani biljeg keratinocitnih matičnih stanica (213,221,217).

Uloga p63 u nastanku različitih tumora još je manje jasna. Zbog prisustva više izoformi, nije jasno djeluje li p63 kao tumor supresorski

gen ili kao onkogen. Mutacije p63 rijetke su kod do sada istraživanih tumora, što potvrđuje da p63 nije klasičan tumor supresorski gen (212,214,218). Ipak, promjene u izraženosti različitih izoformi p63 mogle bi utjecati na nastanak različitih karcinoma. ΔN izoforme p63 gena mogle bi imati ulogu onkogeni u nastanku karcinoma kože, jer inhibiraju apoptotičku aktivnost p53 gena (213,216,217).

Imunohistokemijska izraženost p63 prisutna je u stanicama bazalnog i suprabazalnih slojeva epidemisa normalne kože, a negativna je u površinskim slojevima epidermisa. p63 izražen je i u stanicama folikula dlake, te u bazalnim stanicama ekrinih i apokrinih žlijezda znojnice (213,217,222).

Dosadašnja su istraživanja imunohistokemijske izraženosti p63 kod bazalioma provedena na malom broju uzoraka. U njima je zabilježena izraženost p63 kod 98-100% svih bazalioma, te kod većine stanica pojedinog tumora. Također, nije zabilježena značajna razlika u izraženosti p63 kod različitih histoloških tipova bazalioma (213,216,217,221).

2. HIPOTEZA I CILJEVI ISTRAŽIVANJA

2.1. Hipoteza

Djelotvornost lokalnog PDT-a u liječenju površinskog tipa bazalioma kože temelji se na njezinom antiproliferacijskom i apoptotičkom učinku, što se očituje smanjenom izraženošću proliferacijskog biljega Ki-67 te biljega povezanih s apoptozom bcl-2, p53 i p63 nakon završetka liječenja.

2.2. Ciljevi istraživanja

Opći cilj istraživanja jest istražiti antiproliferacijski i apoptotički učinak PDT-a kod površinskog tipa bazalioma imunohistokemijskim određivanjem Ki-67, bcl-2, p53 i p63 prije i poslije liječenja te utvrditi vrijednost i značenje gore navedenih biljega u procjeni djelotvornosti lokalnog PDT-a kod bolesnika s površinskim tipom bazalioma.

U ovom istraživanju postavljeni su sljedeći specifični ciljevi:

1. Odrediti izraženost biljega proliferacije Ki-67 u bolesnika s površinskim tipom bazalioma prije i nakon PDT-a.
2. Odrediti izraženost onkoproteina bcl-2 u bolesnika s površinskim tipom bazalioma prije i nakon liječenja.
3. Odrediti izraženost proteina p53 u bolesnika prije i nakon liječenja.
4. Odrediti izraženost proteinskog proizvoda gena p63 u bolesnika prije i nakon liječenja.
5. Utvrditi postoji li povezanost izraženosti bcl-2 i Ki-67, p53 i Ki-67, te p53 i p63 prije i nakon liječenja.

3. ISPITANICI I METODE

3.1. Ispitanici

U prospektivno istraživanje bilo je uključeno 30 bolesnika obaju spolova, starijih od 35 godina, s površinskim tipom bazalioma. Istraživanje je provedeno u Klinici za kožne i spolne bolesti KBC Zagreb i u Kliničkom zavodu za patologiju KBC Zagreb.

Dijagnoza je postavljena na temelju anamneze, kliničkog pregleda, a potvrđena je patohistološkim nalazom bioptata tumorske lezije.

Biopsije su rađene u lokalnoj anesteziji uz primjenu 2% lidokaina, u skladu s pravilima asepsa i antiseptike. Svi bioptati obojeni su standardnom histološkom metodom, te imunohistokemijskim postupkom i komercijalno dostupnim protutijelima za otkrivanje Ki-67, bcl-2, p53 i p63. Nakon postavljene dijagnoze bolesnici su liječeni lokalnim PDT-om uz primjenu 5-ALA-e. Ovisno o kliničkoj procjeni terapijskog uspjeha provelo se jedno do tri obasjavanja u razmacima od 4 do 6 tjedana. Nakon završetka liječenja učinila se kontrolna biopsija i patohistološka analiza s ciljem konačne procjene uspjeha liječenja. Svi kontrolni bioptati obrađeni su imunohistokemijski i obojeni na ranije navedene biljege.

3.2. Metode

3.2.1. Histološka analiza

Svi uzorci su fiksirani u 10%-tnom formaldehidu, uklopljeni u parafin, rezani u rezove debljine 4 µm i obojeni hemalaun-eozinom.

Preparate je analizirao pristupnik uz pomoć dvoje iskusnih dermatopatologa.

3.2.2. Imunohistokemijsko bojenje

Za imunohistokemijsko bojenje korišteni su rezovi iz parafinskih blokova analiziranih uzoraka debljine 4 µm.

Rezovi su bojeni standardnom imunoperoksidaza avidin-biotin metodom automatskim strojem za bojenje (TehMate, Dako, Glostrup, Danska) uz korištenje primarnih protutijela anti-Ki-67 (clone MIB-1, M7240, Dako), anti-bcl-2 (clone 124, M0887, Dako), anti-p53 (clone DO7, M7001, Dako) i anti-p63 (clone 4A4, M7247, Dako).

Uzorci su deparafinizirani, obrađeni u mikrovalnoj pećnici u puferu (EDTA, Ph 9,0, 15 minuta) kako bi se pojačala antigena reakcija te su obojeni automatskim strojem koji koristi kapilarnu aktivnost. Reakcija je prikazana diaminobenzidinom (DAB; Dako). Potom su obojeni preparati analizirani svjetlosnim mikroskopom, promatranjem pet vidnih polja pod velikim povećanjem (x400). Korišten je mikroskop Leica DM LB. Preparate analizirao pristupnik uz pomoć iskusnog patologa.

Izraženost Ki-67 prikazana je kao postotak pozitivnih stanica s nuklearnom reakcijom na 500 izbrojanih stanica u analiziranom uzorku. Kao mjesto bojenja odabrano je mjesto najjače imunoreaktivnosti identificirano najmanjim povećanjem mikroskopa (x40).

Bojenjem anti-bcl-2 protutijelom prikazana je pozitivna reakcija na keratinocitima epidermisa u istraživanim uzorcima kože kao membransko i citoplazmatsko bojenje, a bojenjem anti-p53 i anti-p63 protutijelima prikazana je pozitivna reakcija kao nuklearno bojenje.

Rezultati bcl-2, p53 i p63 bojanja izraženi su semikvantitativnom metodom, i to kao: -, negativna reakcija; +, slabo pozitivna reakcija (1-25% pozitivnih stanica); ++, umjereno pozitivna reakcija (>25-50% pozitivnih stanica); +++, jako pozitivna reakcija (više od 50% pozitivnih stanica).

Kao negativna kontrola korišteni su isti uzorci tkiva bez aplikacije primarnog protutijela.

3.2.3. Lokalni PDT uz primjenu 5-ALA-e

Fotodinamička terapija ostvarivala se u dvije faze.

Prva faza je uključivala lokalnu aplikaciju 20%-tne emulzije (ulje u vodi) 5-ALA-e. Emulzija je nanošena na cijelu tumorsku leziju, te na klinički zdravu kožu 5 mm oko lezije. Premazano područje prekriveno je plastičnom folijom (tzv. okluzivna tehnika) radi optimalne apsorpcije 5-ALA-e. Trajanje aplikacije bilo je 5 sati. Provjera primjerene apsorpcije fotosenzibilizatora u tumorskoj tvorbi provedena je u tamnoj prostoriji Woodovom svjetiljkom DHLL 404 M (Waldmann Medizintechnik, Villingen-Schwenningen, Njemačka).

Druga faza uključivala je obasjavanje vidljivim svjetlom crvenog spektra. Izvor svjetla bio je uređaj PDT 1200 (Waldmann Medizintechnik, Villingen-Schwenningen, Njemačka). Karakteristike uređaja su odašiljanje svjetla valjnih duljina 630 – 700 nm, visoki intenziteti ($>200 \text{ mW/cm}^2$) zračenja, kratko vrijeme obasjavanja, homogeno polje obasjavanja promjera do 15 cm (odstupanje intenziteta na rubovima snopa $<10\%$). Da bi se smanjio osjećaj nelagode i bolnosti tijekom obasjavanja, korišteno je strujanje hladnog zraka iz pokretnog rashladnog uređaja. Bolesnik i terapeut imali su zaštitne naočale tijekom obasjavanja. Nakon obasjavanja lokalno je apliciran kombinirani kortikosteroidni i antibiotski pripravak. Doza svjetla po pojedinom obasjavanju bila je 100 do 180 J/cm^2 . Određivana je ovisno o veličini lezije, lokalizaciji te intenzitetu fluorescencije pod Woodovom svjetiljkom.

Ovisno o kliničkoj procjeni terapijskog uspjeha provedeno je jedno do tri obasjavanja, tj. terapije u razmacima 4 do 6 tjedana.

3.2.4. Statistička analiza

Rezultati su prikazani tablično (deskriptivne mjere i tablice kontingencija) i grafički (korelacijski dijagrami).

Distribucije vjerojatnosti kvantitativnih varijabli testirane su na normalnost Smirnov-Kolmogorovljevim testom. Samo distribucije biljega Ki-67 i ukupna doza obasjavanja pokazale su statistički značajan odklon od normalne distribucije.

U usporedbi izraženosti Ki-67 uporabljen je Wilcoxonov test ekvivalentnih parova.

U analizi tablica kontingencija kojima su prikazane promjene izraženosti onkogenog bcl-2, tumor supresorskog gena p53 i p63 gena nakon liječenja u odnosu na njihovu izraženost prije liječenja primijenjen je Stuart-Maxwellov χ^2 -test za zavisne uzorke. Korelacijskim su dijagramima prikazani odnosi vrijednosti izraženosti gena prije i nakon liječenja te je izračunata jakost njihove povezanosti odgovarajućim koeficijentom korelacije (Pearsonovim odnosno Spearmanovim).

Analiza je učinjena uporabom programske potpore STATISTICA, version 7.1, StatSoft Inc.

4. REZULTATI

4.1. Ispitanici

Istraživanjem je obuhvaćeno 30 bolesnika obaju spolova u dobi od 46 do 83 godine. Bilo je 16 žena i 14 muškaraca.

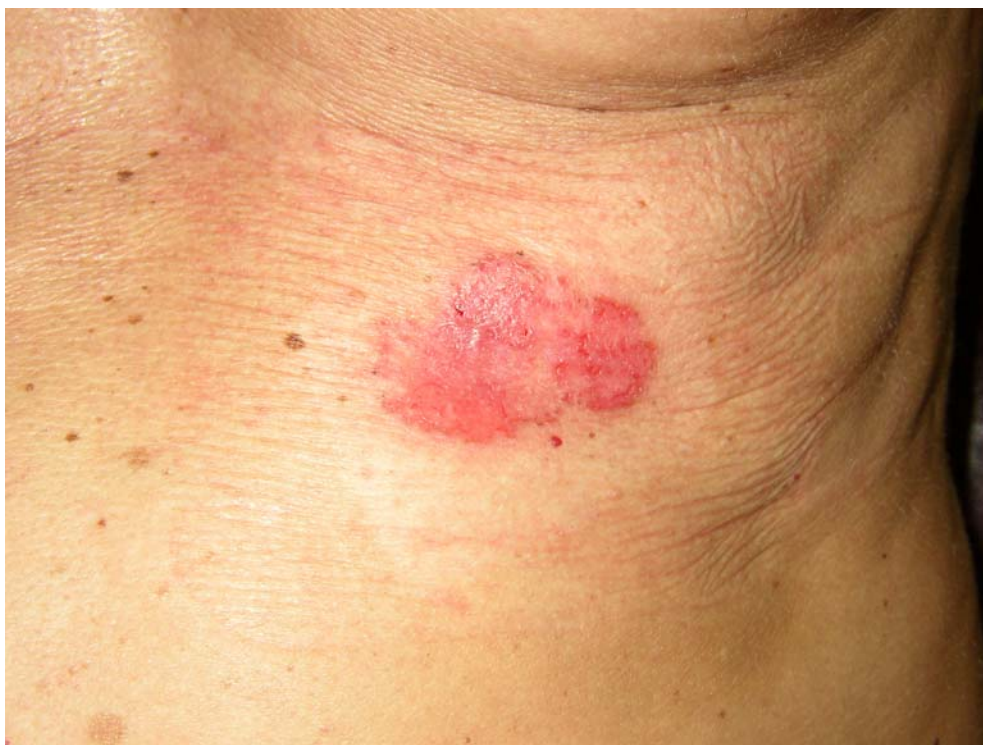Od ukupno 30 bolesnika, 27 (90%) je imalo bazaliome na trupu, dva (6,7%) na potkoljenicama, te jedan (3,3%) na vratu.

4.2. Broj i ukupna doza obasjavanja

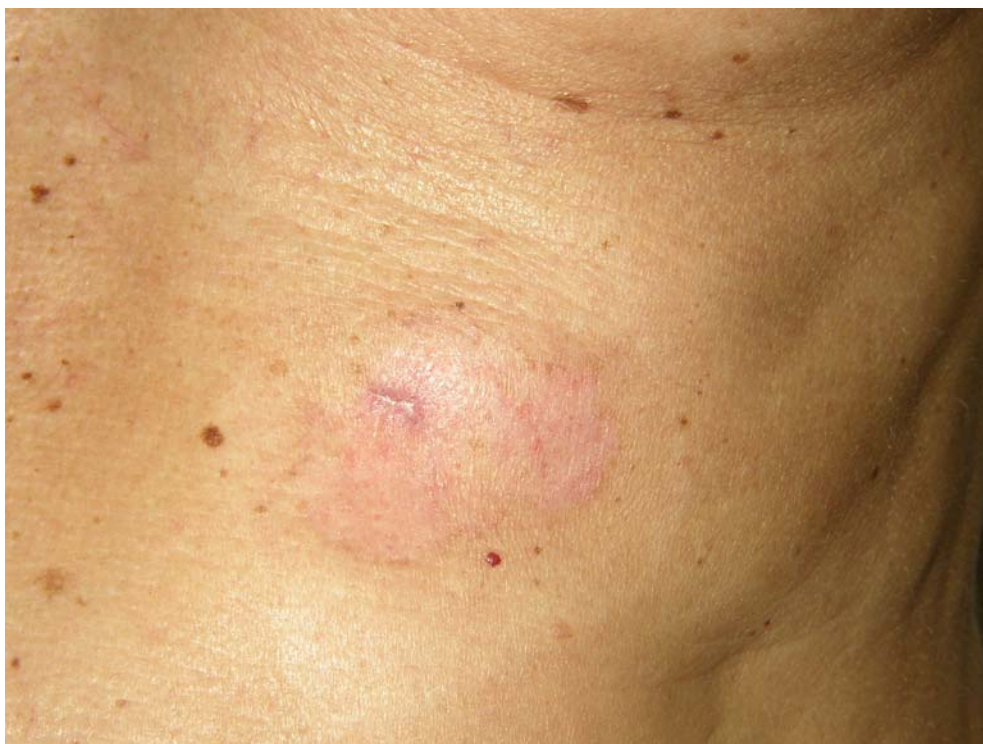Za kliničko izlječenje 18 (60%) bolesnika bila su potrebna tri obasjavanja, za 11 bolesnika (36,7%) bila su potrebna dva obasjavanja, a za izlječenje jednog (3,3%) bolesnika bilo je dovoljno jedno obasjavanje (slike 8-10). Mikrofotografije histoloških preparata prije i nakon PDT-a prikazane su na slikama 11 i 12.

Medijan je bio 3 obasjavanja, a interkvartilni raspon 2-3 obasjavanja. Minimalna ukupna doza obasjavanja bila je 150 J/cm^2 , a maksimalna ukupna doza bila je 510 J/cm^2 . Medijan je bio 450 J/cm^2 , a interkvartilni raspon od 300 do 450 J/cm^2 .

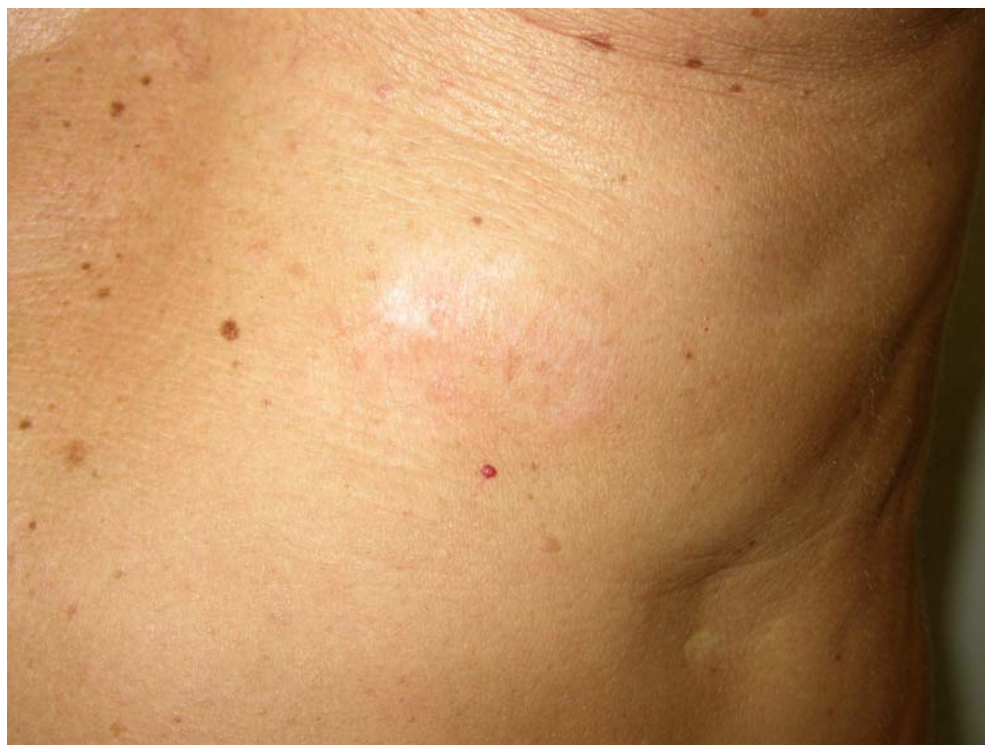Deskriptivne mjere za broj i ukupnu dozu obasjavanja prikazane su u tablici 1.



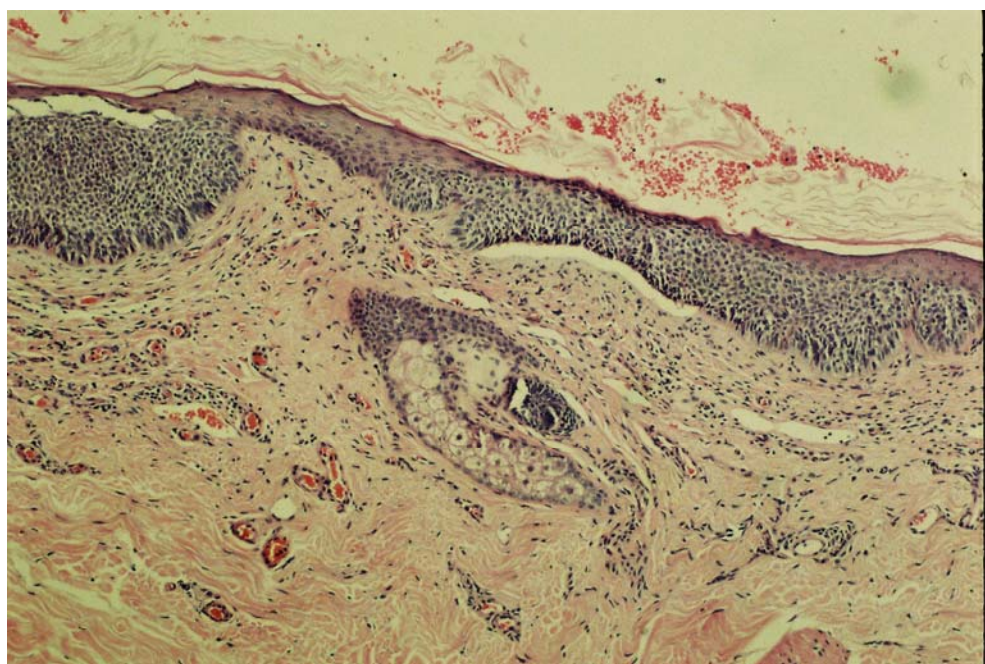
Slika 8. Površinski bazaliom na trupu prije PDT-a



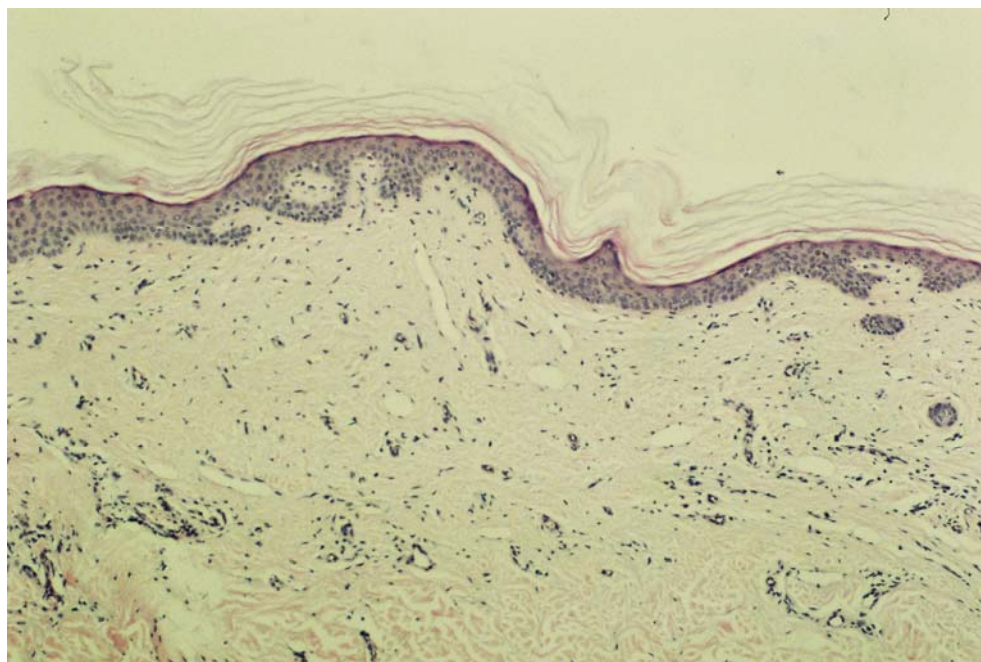
Slika 9. Rezultat jednog obasjavanja dozom 150J/cm²



Slika 10. Kliničko izlječenje nakon 2 obasjavanja, ukupna doza 300 J/cm²



Slika 11. Histološka slika bazalioma prije PDT-a, HE x 25



Slika 12. Histološka slika nakon PDT-a, HE x 25

Tablica 1. Deskriptivne mjere za broj i ukupnu dozu obasjavanja

obasjavanje	minimum	maksimum	medijan	interkvartilni raspon
broj	1	3	3	2 – 3
ukupna doza (J/cm ²)	150	510	450	300 – 450

4.3. Izraženost biljega Ki-67 prije i nakon liječenja lokalnim PDT-om

Imunohistokemijska izraženost biljega Ki-67 prikazana je kao postotak pozitivnih stanica na 500 izbrojanih stanica u analiziranom uzorku.

Prije, kao i poslije liječenja izraženost biljega Ki-67 kretala se od 1% do 100% pozitivnih stanica.

Medijan prije liječenja iznosio je 15% pozitivnih stanica s interkvartilnim rasponom od 4% do 15%.

Medijan nakon liječenja bio je 5% pozitivnih stanica s interkvartilnim rasponom od 2% do 5%.

Smanjenje intenziteta izraženosti Ki-67 nakon liječenja statistički je značajno na 5%-tnoj razini značajnosti ($p=0,012$; Wilcoxonov test ekvivalentnih parova).

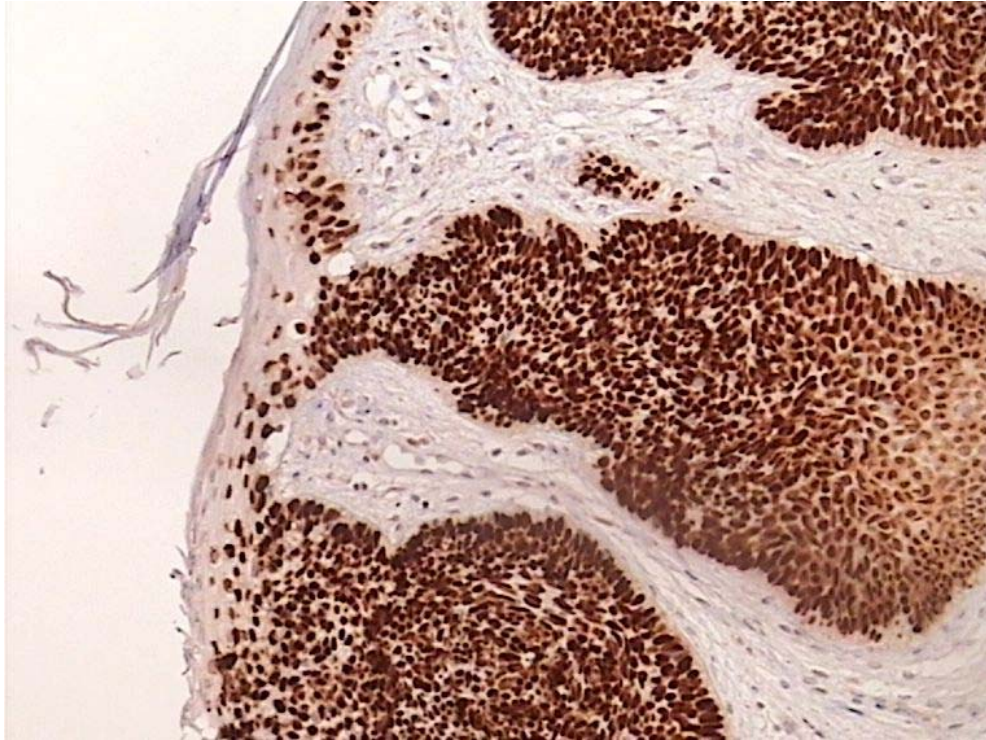
U tablici 2 prikazana je izraženost Ki-67 prije i nakon liječenja.

Tablica 2. Deskriptivne mjere za Ki-67 i test razlike izraženosti prije i nakon liječenja

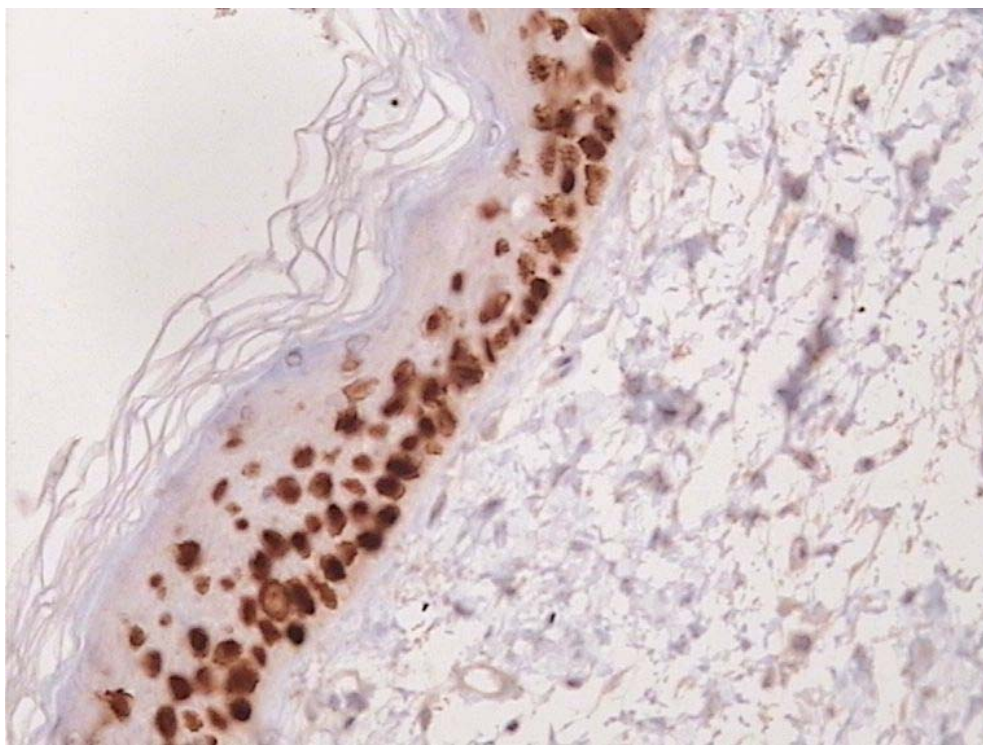
biljeg	min	max	medijan	interkvartilni raspon	test*
Ki-67 prije liječenja	1	100	15	4 - 15	z=2,52 P=0,012
Ki-67 nakon liječenja	1	100	5	2 - 5	

* Wilcoxonov test ekvivalentnih parova

Mikrofotografije imunohistokemijskog bojenja anti-Ki-67 protutijelom prije i nakon PDT-a prikazane su na slikama 13 i 14.



Slika 13. Imunohistokemijsko bojenje tumorskog tkiva anti-Ki-67 protutijelom prije PDT-a, kontrastno bojenje hematoksilinom x 200



Slika 14. Imunohistokemijsko bojenje anti-Ki-67 protutijelom nakon PDT-a, kontrastno bojenje hematoksilinom x 400

4.4. Izraženost biljega bcl-2 prije i nakon liječenja lokalnim PDT-om

Rezultati bcl-2 bojenja izraženi su semikvantitativnom metodom, i to kao: -, negativna reakcija; +, slabo pozitivna reakcija (1-25% pozitivnih stanica); ++, umjereno pozitivna reakcija (>25-50% pozitivnih stanica); +++, jako pozitivna reakcija (više od 50% pozitivnih stanica).

Prije liječenja, imunohistokemijskom analizom izraženosti bcl-2 negativna reakcija (-) nije zabilježena. Slabo pozitivnu reakciju (+) imalo je 7 (23,3%) bolesnika, umjereno pozitivnu reakciju (++) imala su 4 (13,3%) bolesnika, a jako pozitivna reakcija (+++) zabilježena je u 19 (63,3%) bolesnika.

Nakon liječenja, u imunohistokemijskoj analizi izraženosti bcl-2 negativna reakcija (-) je zabilježena u 2 (6,7%) bolesnika, slabo pozitivna reakcija (+) u 16 (53,3%) bolesnika, umjereno pozitivna reakcija (++) u 6 (20%) bolesnika, te jako pozitivna reakcija (+++) također u 6 (20%) bolesnika.

Usporedbom izraženosti bcl-2 prije i poslije liječenja u jednog (3,3%) bolesnika zapažen je porast izraženosti (u tablici iznad dijagonale), ali samo za jedan semikvantitativni razred (+ prije liječenja, ++ nakon liječenja).

Nepromijenjena izraženost bcl-2 prije i poslije liječenja uočena je u 10 (33,3%) bolesnika (u tablici u dijagonali).

Smanjena izraženost bcl-2 nakon liječenja zabilježena je u 19 (63,3%) bolesnika (u tablici ispod dijagonale).

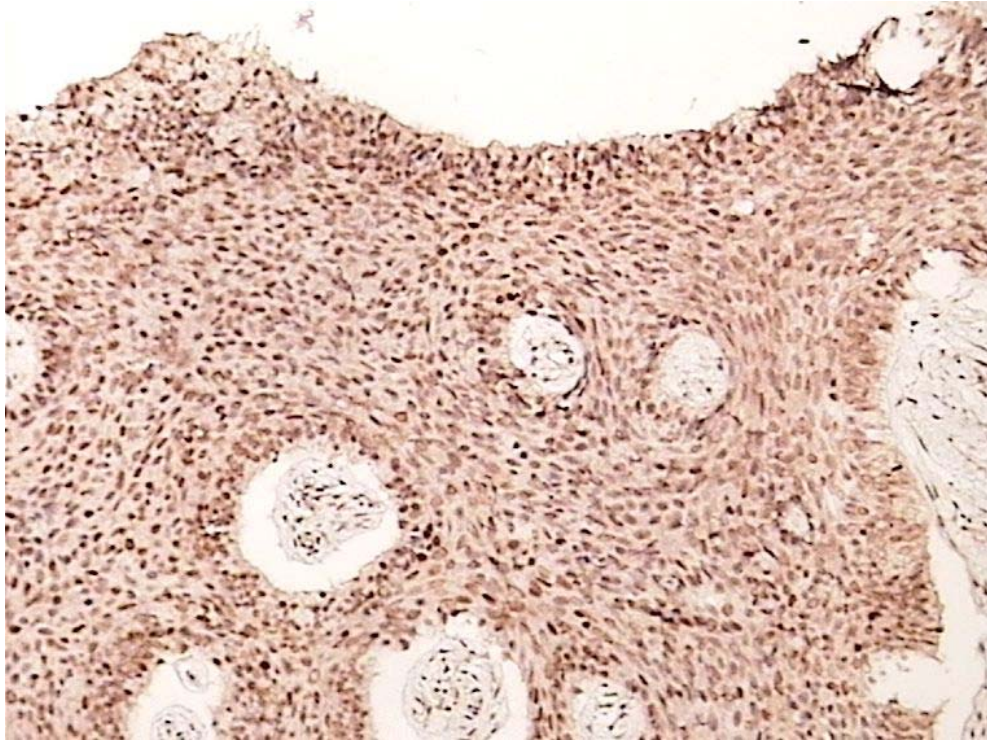
Smanjen intenzitet izraženosti bcl-2 nakon liječenja u odnosu na intenzitet izraženosti prije liječenja statistički je značajan na 1%-tnoj razini značajnosti ($p=0,001$, Stuart-Maxwellov χ^2 -test za zavisne uzorke).

U tablici 3 prikazana je izraženost bcl-2 prije i nakon liječenja.

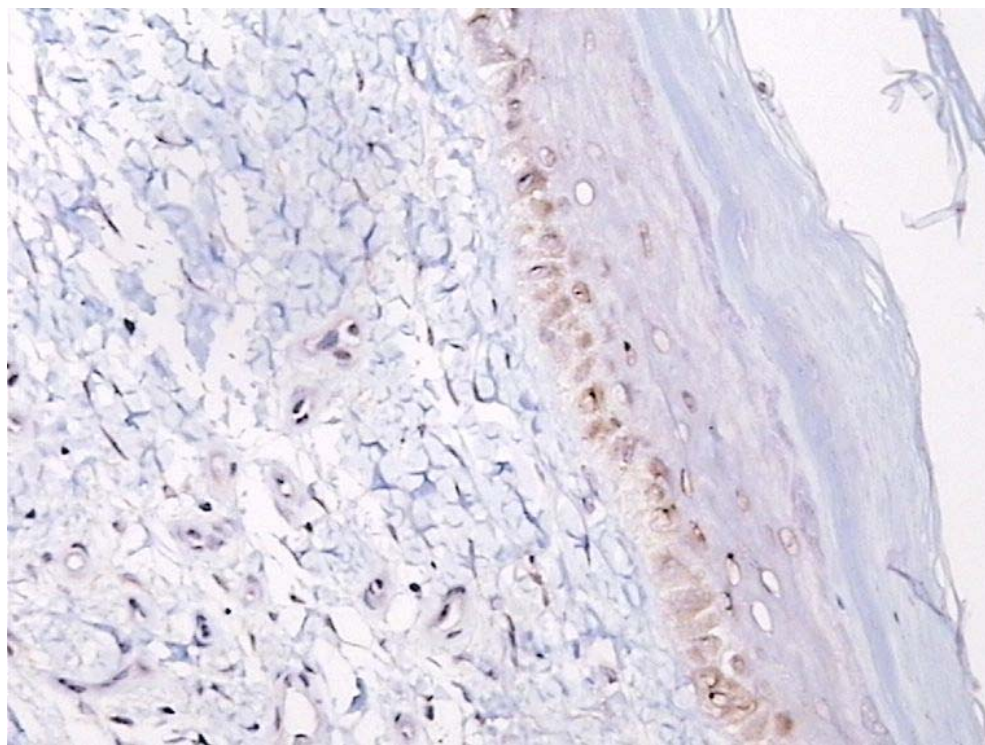
Tablica 3. Semikvantitativni prikaz izraženosti biljega bcl-2 i usporedba stanja prije i nakon liječenja

Stuart-Maxwellov $\chi^2 = 16,11$; $df=3$; P=0,001	bcl-2 poslije liječenja					
	izraženost	-	+	++	+++	ukupno
bcl-2 prije liječenja	-	0	0	0	0	0
	+	2	4	1	0	7
	++	0	4	0	0	4
	+++	0	8	5	6	19
ukupno		2	16	6	6	30

Mikrofotografije imunohistokemijskog bojenja anti-bcl-2 protutijelom prije i nakon PDT-a prikazane su na slikama 15 i 16.



Slika 15. Imunohistokemijsko bojenje tumorskog tkiva anti-bcl-2 protutijelom prije PDT-a, kontrastno bojenje hematoksilinom x 200



Slika 16. Imunohistokemijsko bojenje anti-bcl-2 protutijelom nakon PDT-a, kontrastno bojenje hematoksilinom x 200

4.5. Izraženost biljega p53 prije i nakon liječenja lokalnim PDT-om

Rezultati imunohistokemijske izraženosti p53 prikazani su semikvantitativnom metodom, i to kao: -, negativna reakcija; +, slabo pozitivna reakcija (1-25% pozitivnih stanica); ++, umjereno pozitivna reakcija (>25-50% pozitivnih stanica); +++, jako pozitivna reakcija (više od 50% pozitivnih stanica).

Prije liječenja, imunohistokemijskom analizom izraženosti p53 negativna reakcija (-) nije zabilježena niti u jednog bolesnika. Slabo pozitivna reakcija (+) bila je izražena u 3 (10%) bolesnika, umjereno pozitivna reakcija (++) u 8 (26,7%) bolesnika, a jako pozitivna reakcija (+++) u 19 (63,3%) bolesnika.

Nakon liječenja negativna reakcija (-) također nije zabilježena niti u jednog bolesnika. Nakon liječenja slabo pozitivna reakcija (+) bila je utvrđena u 11 (36,7%) bolesnika, umjereno pozitivna reakcija (++) u 10 (33,3%) bolesnika, a jako pozitivnu reakciju (+++) imalo je 9 (30%) bolesnika.

Usporedbom izraženosti p53 prije i poslije liječenja vidljivo je da je u 2 (6,7%) bolesnika zapažen porast izraženosti (u tablici iznad dijagonale), ali samo za jedan semikvantitativni razred (u oba bolesnika + prije liječenja, a ++ nakon liječenja).

Nepromijenjena izraženost p53 prije i poslije liječenja zabilježena je u 14 (46,7%) bolesnika (u tablici u dijagonali).

Smanjena izraženost p53 nakon liječenja zabilježena je u 14 (46,7%) bolesnika (u tablici ispod dijagonale).

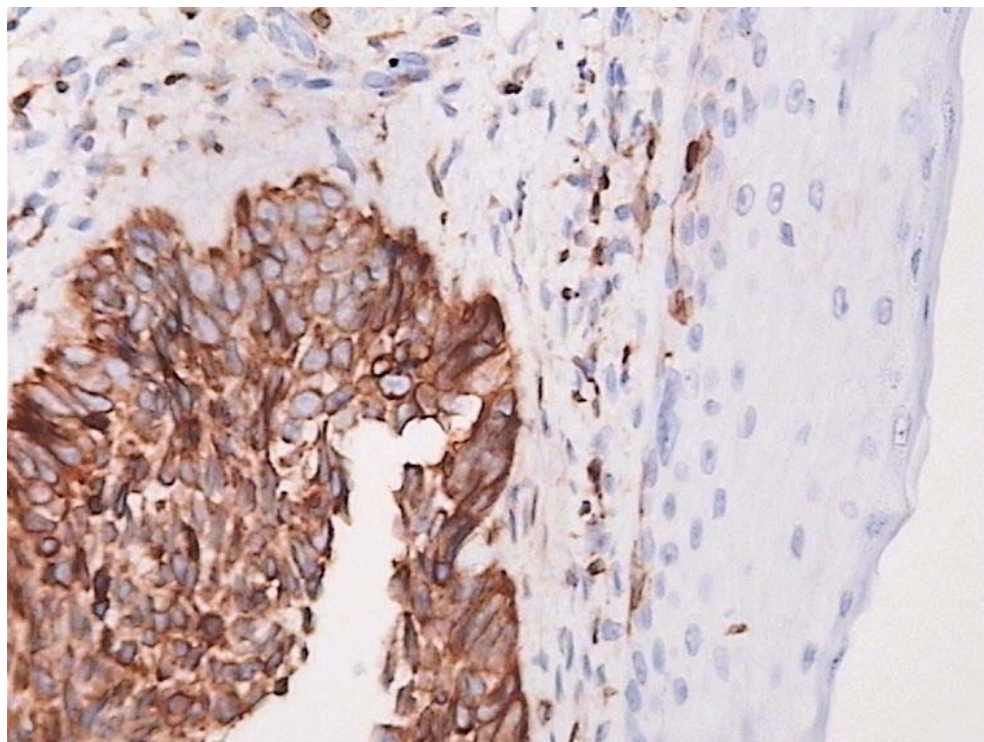
Smanjenje izraženosti p53 nakon liječenja u odnosu na izraženost prije liječenja statistički je značajno na 1%-tnoj razini značajnosti ($p=0,005$, Stuart-Maxwellov χ^2 -test za zavisne uzorke).

U tablici 4 prikazani su rezultati izraženosti p53 prije i nakon liječenja.

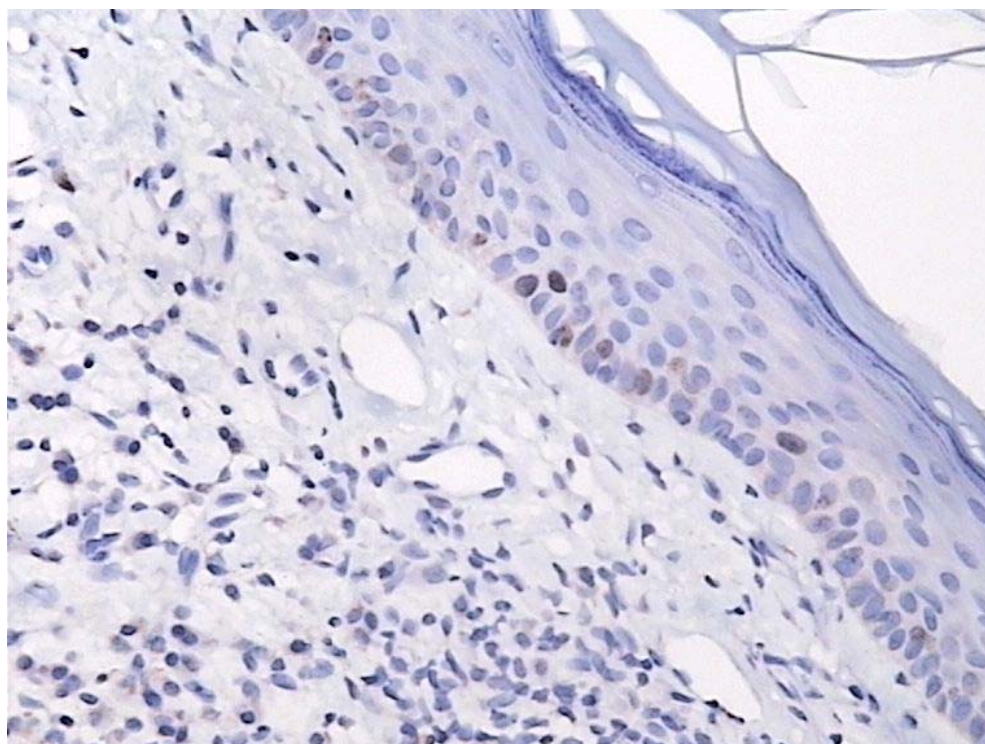
Tablica 4. Semikvantitativni prikaz izraženosti biljega p53 i usporedba stanja prije i nakon liječenja

Stuart-maxwellov $\chi^2 = 10,48$; $df=2$; P=0,005	p53 poslije liječenja				
	izraženost	+	++	+++	ukupno
p53 prije liječenja	+	1	2	0	3
	++	4	4	0	8
	+++	6	4	9	19
ukupno		11	10	9	30

Mikrofotografije imunohistokemijskog bojenja anti-p53 protutijelom prije i nakon PDT-a prikazane su na slikama 17 i 18.



Slika 17. Imunohistokemijsko bojenje tumorskog tkiva anti-p53 protutijelom prije PDT-a, kontrastno bojenje hematoksilinom x 400



Slika 18. Imunohistokemijsko bojenje anti-p53 protutijelom nakon PDT-a, kontrastno bojenje hematoksilinom x 200

4.6. Izraženost biljega p63 prije i nakon liječenja lokalnim PDT-om

Rezultati p63 bojenja izraženi su semikvantitativnom metodom, i to kao: -, negativna reakcija; +, slabo pozitivna reakcija (1-25% pozitivnih stanica); ++, umjereno pozitivna reakcija (>25-50% pozitivnih stanica); +++, jako pozitivna reakcija (više od 50% pozitivnih stanica).

Prije liječenja, imunohistokemijskom analizom izraženosti p53 negativna reakcija (-) nije zabilježena niti u jednog bolesnika. Slabo pozitivna reakcija (+) bila je izražena u jednog (3,3%) bolesnika, umjereno pozitivna reakcija (++) u 13 (43,3%) bolesnika, a jako pozitivna reakcija (+++) u 16 (63,3%) bolesnika.

Nakon liječenja negativna reakcija (-) također nije zabilježena niti u jednog bolesnika. Nakon liječenja slabo pozitivna reakcija (+) bila je utvrđena u 11 (36,7%) bolesnika, umjereno pozitivna reakcija (++) u 8 (26,7%) bolesnika, a jako pozitivna reakcija (+++) u 11 (36,7%) bolesnika.

Usporedbom izraženosti p63 prije i poslije liječenja vidljivo je da je u 2 (6,7%) bolesnika zapažen porast izraženosti (u tablici iznad dijagonale), ali samo za jedan semikvantitativni razred (u oba bolesnika ++ prije liječenja, a +++ nakon liječenja).

Nepromijenjena izraženost p63 prije i poslije liječenja zabilježena je u 14 (46,7%) bolesnika (u tablici u dijagonali).

Smanjena izraženost p63 nakon liječenja zabilježena je u 14 (46,7%) bolesnika (u tablici ispod dijagonale).

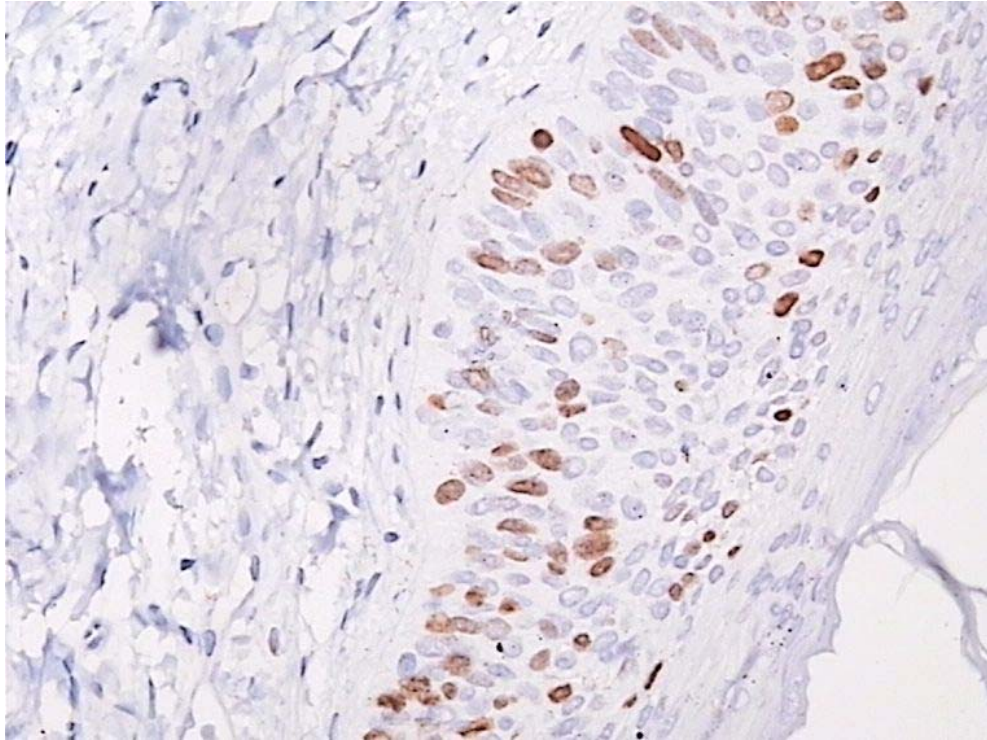
Smanjena izraženost p63 nakon liječenja u odnosu na izraženost prije liječenja statistički je značajna na 1%-tnoj razini značajnosti ($p=0,005$, Stuart-Maxwellov χ^2 -test za zavisne uzorke).

U tablici 5 prikazani su rezultati izraženosti p63 prije i nakon liječenja.

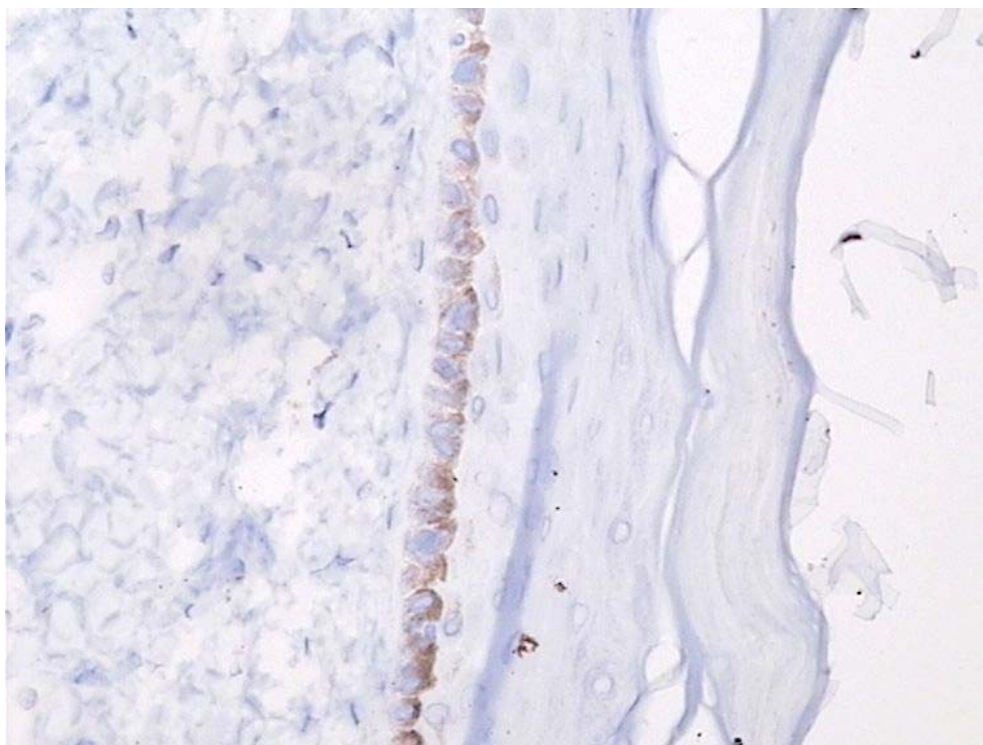
Tablica 5. Semikvantitativni prikaz izraženosti biljega p63 i usporedba stanja prije i nakon liječenja

Stuart-Maxwellov $\chi^2 = 10,49$; $df=2$; P=0,005	p63 poslije liječenja				
	izraženost	+	++	+++	ukupno
p63 prije liječenja	+	1	0	0	1
	++	7	4	2	13
	+++	3	4	9	16
ukupno		11	8	11	30

Mikrofotografije imunohistokemijskog bojenja anti-p63 protutijelom prije i nakon PDT-a prikazane su na slikama 19 i 20.



Slika 19. Imunohistokemijsko bojenje tumorskog tkiva anti-p63 protutijelom prije PDT-a, kontrastno bojenje hematoksilinom x 400

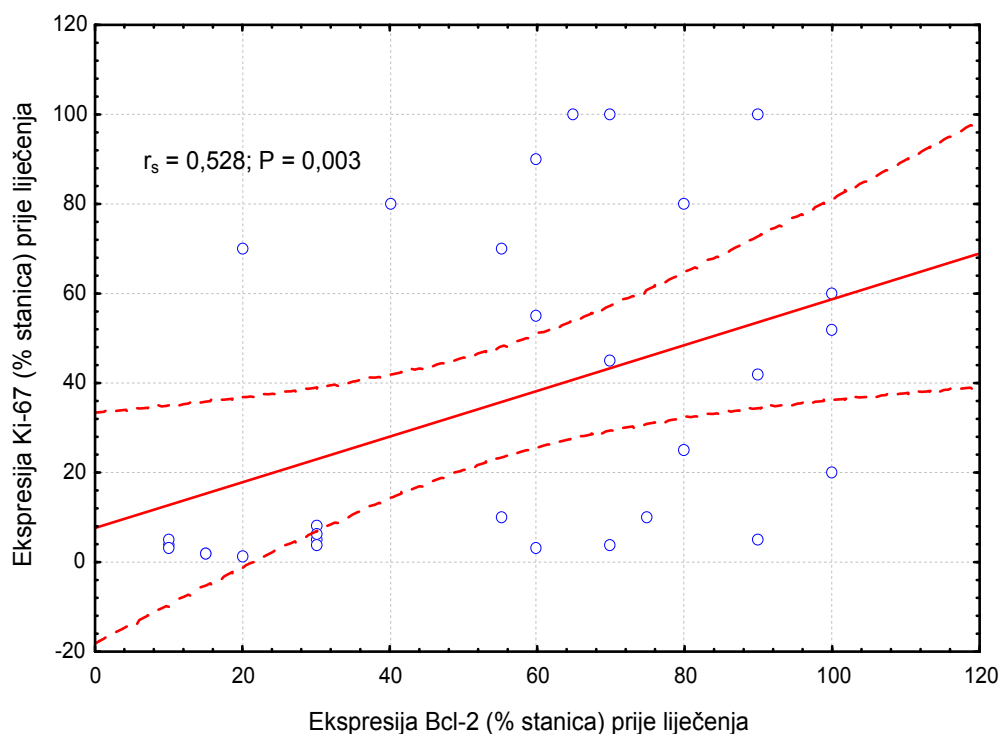


Slika 20. Imunohistokemijsko bojenje anti-p63 protutijelom nakon PDT-a, kontrastno bojenje hematoksilinom x 200

4.7. Povezanost izraženosti biljega bcl-2 i Ki-67 prije i nakon liječenja lokalnim PDT-om

Povezanost imunohistokemijske izraženosti bcl-2 i Ki-67 prije i nakon liječenja testirana je Spearmanovim testom korelacije.

Povezanost izraženosti bcl-2 i Ki-67 prije liječenja prikazana je u dijagramu 1.



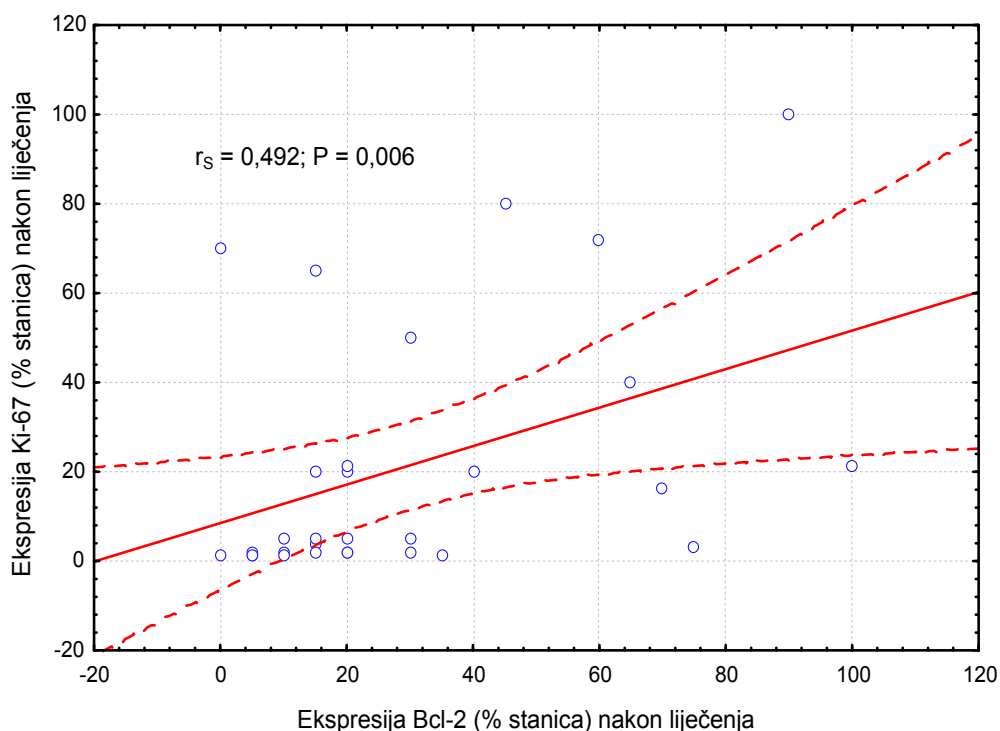
Dijagram 1. Povezanost biljega Ki-67 i bcl-2 prije liječenja

Iz dijagrama je vidljivo da je povezanost biljega Ki-67 i bcl-2 prije liječenja pozitivna i statistički visoko značajna (Spearmanov koeficijent korelacije (r_s) = 0,528; $p=0,003$).

Dakle, može se reći da su bolesnici koji su prije liječenja imali visoke vrijednosti jednog biljega također imali visoke vrijednosti drugog

biljega i obrnuto (bolesnici koji su imali niže vrijednosti jednog, imali su također niže vrijednosti drugog).

Povezanost izraženosti bcl-2 i Ki-67 nakon liječenja prikazana je u dijagramu 2.



Dijagram 2. Povezanost biljega Ki-67 i bcl-2 nakon liječenja

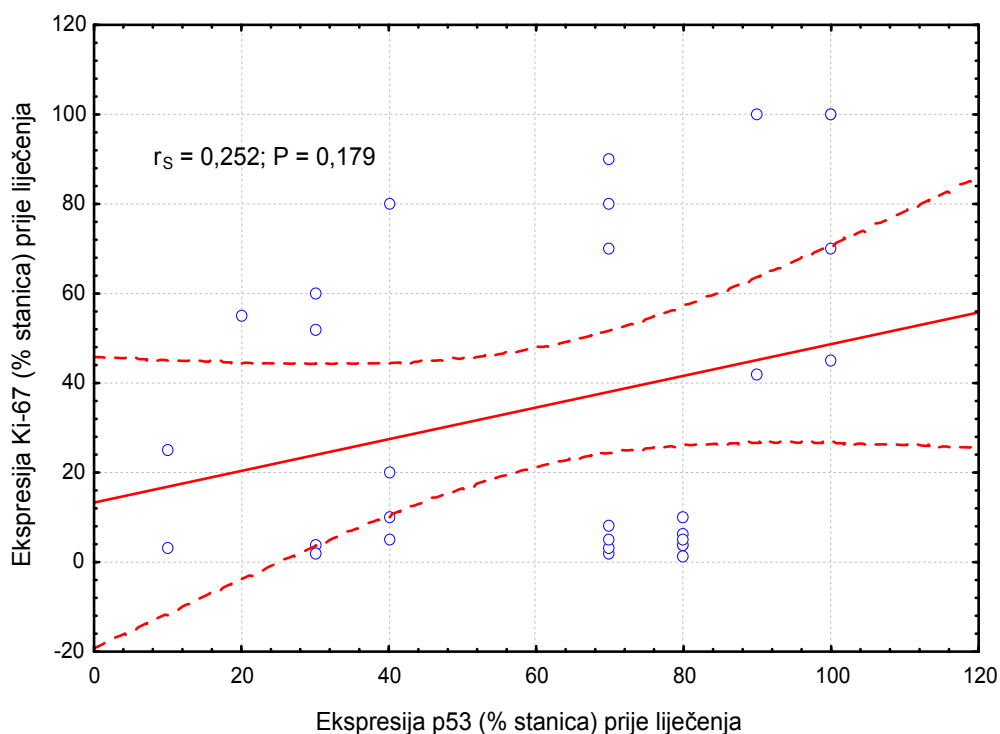
Iz dijagrama je vidljivo da je povezanost biljega Ki-67 i bcl-2 nakon liječenja pozitivna i statistički značajna ($r_s = 0,492; p = 0,006$).

Iz toga se može zaključiti da je u bolesnika u kojih je zabilježen pad vrijednosti jednog biljega, zabilježen i pad vrijednosti drugog biljega.

4.8. Povezanost izraženosti biljega Ki-67 i p53 prije i nakon liječenja lokalnim PDT-om

Povezanost imunohistokemijske izraženosti Ki-67 i p53 prije i nakon liječenja testirana je Spearmanovim testom korelacije.

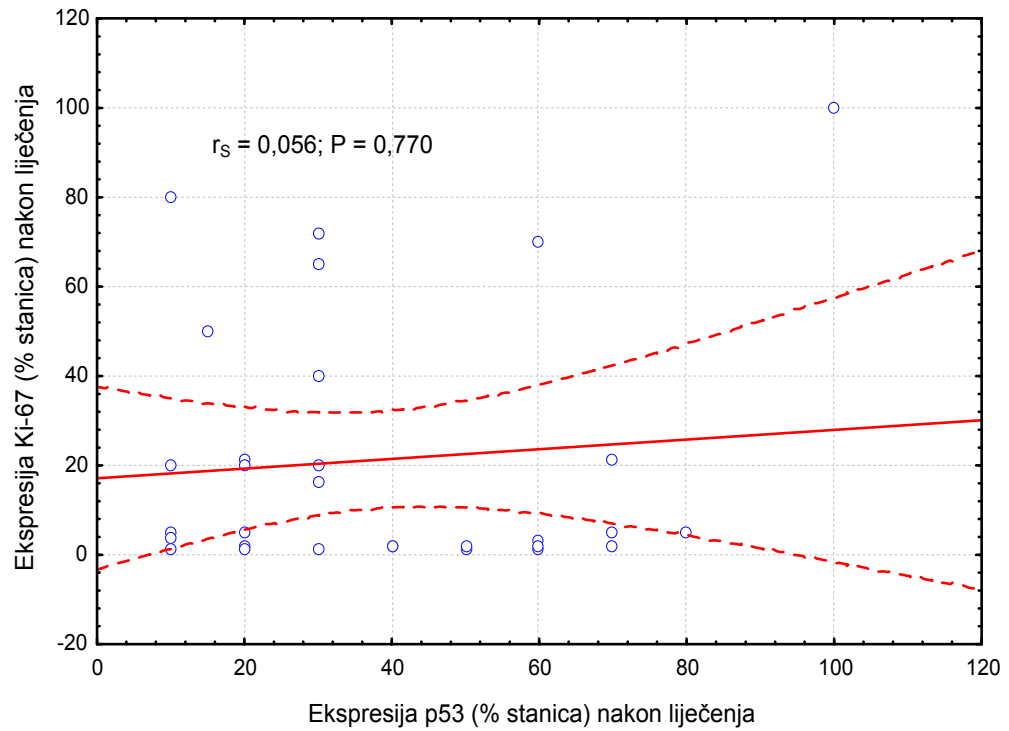
Povezanost izraženosti Ki-67 i p53 prije liječenja prikazana je u dijagramu 3.



Dijagram 3. Povezanost biljega Ki-67 i p53 prije liječenja

Statističkom analizom je utvrđeno da je povezanosti biljega Ki-67 i p53 prije liječenja blago pozitivna, ali nije statistički značajna ($r_s=0,252; p=0,179$).

Povezanost izraženosti bcl-2 i Ki-67 nakon liječenja prikazana je u dijagramu 4.



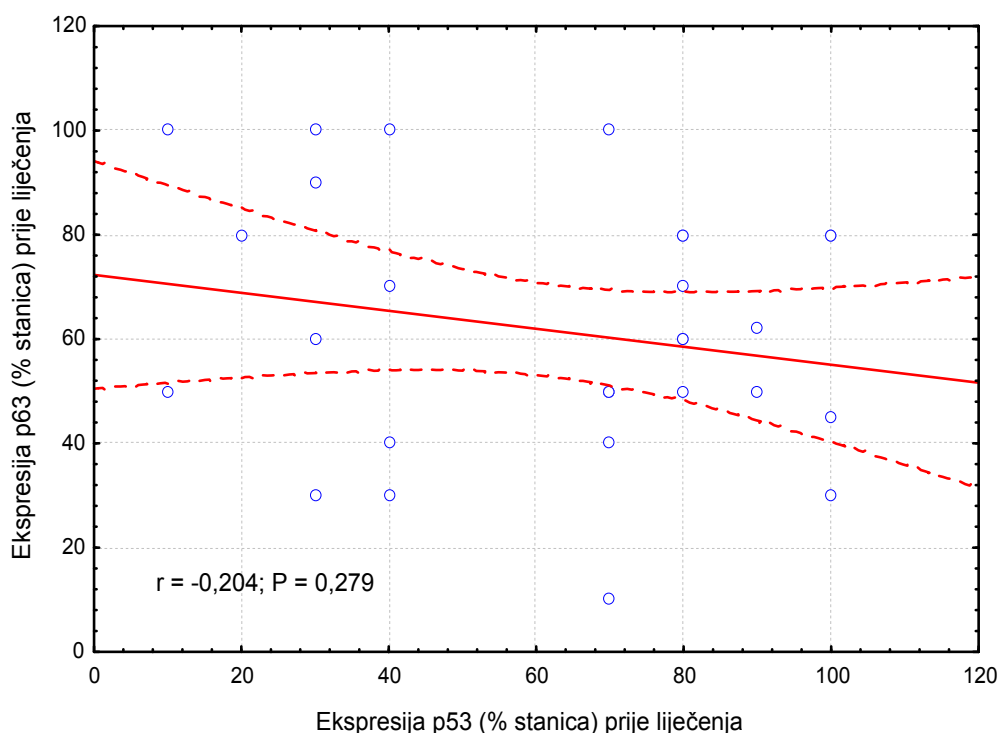
Dijagram 4. Povezanost biljega Ki-67 i p53 nakon liječenja

Iz dijagrama je vidljivo da povezanost biljega Ki-67 i p53 nakon liječenja nije statistički značajna ($r_s=0,056$; $p=0,770$).

4.9. Povezanost izraženosti biljega p53 i p63 prije i nakon liječenja lokalnim PDT-om

Povezanost imunohistokemijske izraženosti p53 i p63 prije i nakon liječenja testirana je Pearsonovim testom korelacije.

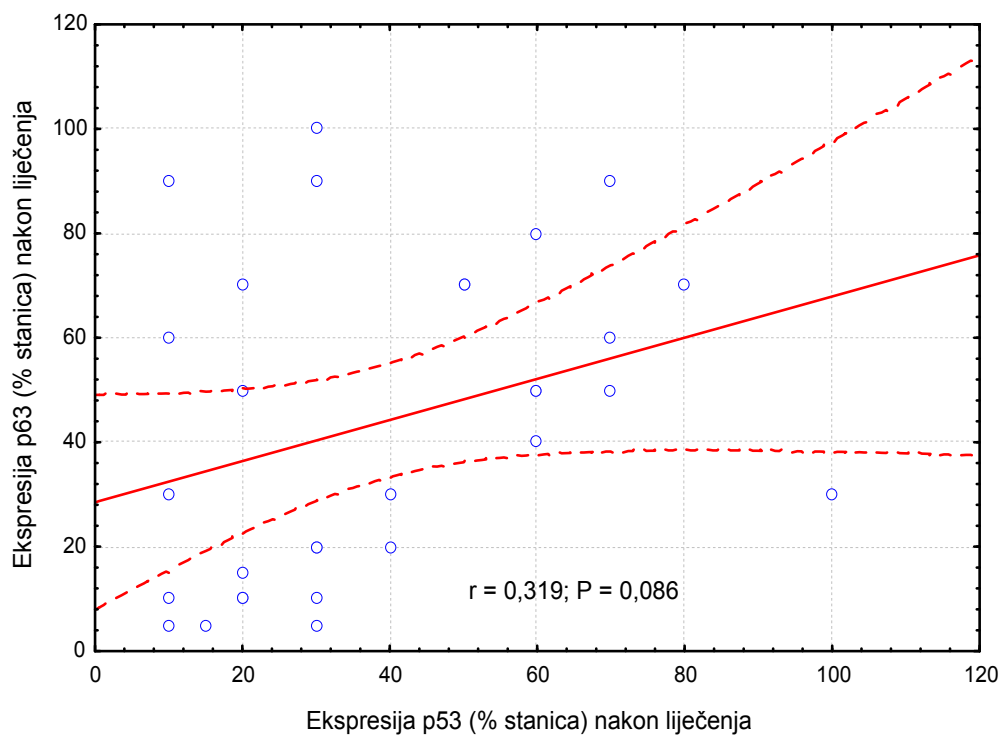
Povezanost izraženosti p53 i p63 prije liječenja prikazana je u dijagramu 5.



Dijagram 5. Povezanost biljega p63 i p53 prije liječenja

Statističkom analizom je utvrđeno da je povezanost p53 i p63 prije liječenja bila blago negativna, ali ne statistički značajna (Pearsonov koeficijent korelacije (r) = -0,204; p = 0,279).

Povezanost izraženosti p53 i p63 nakon liječenja prikazana je u dijagramu 6.



Dijagram 6. Povezanost biljega p63 i p53 nakon liječenja

Statističkom analizom je utvrđeno da je povezanost p53 i p63 nakon liječenja bila blago pozitivna, ali ne statistički značajna ($r=0,319$; $p=0,086$).

5. RASPRAVA

Bazaliom je najčešći maligni tumor kože i najčešći maligni tumor bijele rase uopće. Zadnjih 30 godina učestalost bazalioma je u daljnjem porastu zbog starenja populacije i pojačanog izlaganja sunčevom UV zračenju, ali i umjetnim izvorima UV zračenja.

Površinski tip bazalioma pripada u češće oblike i čini 15-25% od ukupnog broja bazalioma (78,80,96). To je neagresivan tip bazalioma i karakteriziran je sporim rastom. Za razliku od drugih tipova bazalioma najčešće se nalazi na trupu, oboljevaju i mlađe osobe, a česta je i pojava više tumora. Zbog lateralnog subkliničkog širenja, postotak recidiva nakon klasične kirurške ekscizije razmjerno je visok.

S obzirom na ove karakteristike površinskih bazalioma klasične, najčešće korištene metode liječenja, kao što su kirurška ekscizija ili površinska radioterapija, obično nisu terapija izbora u liječenju ovog tipa bazalioma.

Povećana učestalost malignih kožnih tumora potaknula je razvoj novih i učinkovitih metoda u liječenju tumorskih lezija kojima bi se uz podjednaku učinkovitost postigli bolji kozmetički rezultati i povećalo zadovoljstvo bolesnika. U liječenju površinskih bazalioma to su prije svega lokalni modulator imunološkog odgovora imiquimod, te PDT.

U dermatologiji se danas gotovo isključivo koristi lokalni PDT pomoću ALA-e ili MAL-a kao fotosenzibilizatora.

Prednosti lokalnog PDT-a u liječenju površinskih tumora kože su podjednaka učinkovitost kao kod kirurške ekscizije i površinske radioterapije, mogućnost liječenja više promjena odjedanput, neinvazivnost, mogućnost ponavljanja bez kumulativnih toksičnih učinaka, brzo cijeljenje i dobri estetski rezultati.

Nedostaci lokalnog PDT-a su potreba za ponavljanjem terapije kod većine tumora, terapija u dva koraka u trajanju 3 do 6 sati, čest osjećaj boli tijekom obasjavanja, nešto veći postotak recidiva u odnosu na kirurško liječenje ili radioterapiju.

Usprkos dokazanoj kliničkoj djelotvornosti PDT-a, mehanizmi djelovanja te terapije nisu posve razjašnjeni. Smatra se da je na staničnoj razini apoptoza osnovni mehanizam djelovanja, iako PDT može prouzročiti i nekrozu ciljnih, tumorskih stanica (26-29).

Dosadašnja istraživanja o molekularnim mehanizmima djelovanja provedena su na *in vitro* modelima normalnih i tumorskih kultura stanica. Upravo ova istraživanja govore u prilog tvrdnji da je apoptotička stanična smrt glavni način djelovanja PDT-a na tumorske stanice.

U *in vitro* istraživanjima način stanične smrti nakon PDT-a ovisi i o eksperimentalnim uvjetima. Općenito, unutarstanična lokalizacija fotosenzibilizatora snažno utječe na stanični odgovor nakon PDT-a; fotosenzibilizatori koji su lokalizirani u mitohondrijima, poput ALA-e, tj. PpIX, dovode do stanične smrti putem apoptoze (26-28).

Način stanične smrti ovisi također o dozi svjetla koja aktivira fotosenzibilizator. Smatra se da niže doze PDT-a dovode do apoptotičke smrti, a vrlo visoke doze do nekroze tumorskih stanica (27).

Nasuprot rezultatima *in vitro* istraživanja, dosadašnja *in vivo* istraživanja bila su usmjerena na kliničku djelotvornost PDT-a u liječenju površinskih tumora kože, a samo su dva nedavno objavljena istraživanja proučavala apoptotičku staničnu smrt pri lokalnom PDT-u u liječenju površinskih karcinoma kože (223,224).

Upravo je razumijevanje točnih mehanizama djelovanja *in vivo* koji uništavaju tumorske stanice važno za poboljšavanje protokola lokalnog PDT-a, te za odabir tumorskih lezija koje će najbolje odgovoriti na liječenje. Za razliku od *in vitro* istraživanja, *in vivo* je teško precizno odrediti koncentraciju fotosenzibilizatora u tumorskom tkivu i stvarnu količinu primijenjene svjetlosne energije zbog postupnog izbjeljivanja fotosenzibilizatora, popratnog upalnog odgovora, te slabijeg prodora vidljivog svjetla u dublje dijelove tumora.

Prvo istraživanje koje je proučavalo patohistološke promjene i ulogu apoptoze nakon lokalnog PDT-a kod karcinoma kože proveli su Nakaseko i sur. (223). Liječeno je 18 aktiničkih keratoza u 15 bolesnika lokalnim PDT-om pomoću ALA-e, a obasjavanje se provodilo excimer dye laserom. Biopsije su se uzimale u različita vremena nakon terapije kod pojedinih bolesnika te se radila standardna patohistološka pretraga uz bojenje hemalaun-eozinom, a apoptoza se otkrivala metodom TUNEL (*engl. Terminal deoxynucleotidyl transferase-mediated deoxyuridine triphosphate-biotin nick end labelling*). Imunohistokemijski se određivala izraženost kaspaze-3 i Fas transmembranskog receptora.

Razlikovanje apoptoze od nekroze moguće je metodom TUNEL kojom se boje isključivo DNK fragmenti nastali tijekom apoptoze. Kaspaza-3 aktivira se u završnoj fazi apoptoze i smatra se da je odgovorna za većinu apoptotičkih učinaka, a Fas pripada tzv. „receptorima smrti“ na staničnoj površini i važan je za vanjski put aktivacije apoptoze.

Patohistološkom pretragom nađena je nekroza svih slojeva epidermisa jedan dan nakon terapije, a i upalni infiltrat u epidermisu i gornjem dijelu dermisa. Također, jedan dan nakon terapije metodom TUNEL nađene su apoptotičke stanice u 8 od 11 bioptiranih uzoraka. Istodobno (dan nakon PDT), izraženost aktivirane kaspaze-3 zabilježena je u 4 od 8 bioptiranih uzoraka koji su bili pozitivni metodom TUNEL. Bioptirani uzorci uzeti 1 i 3 sata nakon PDT-a bili su negativni i za TUNEL bojenje i za imunohistokemijsko bojenje s kaspaza-3 protutijelima. Imunohistokemijsko bojenje anti-Fas protutijelima bilo je negativno neovisno o vremenu biopsije. Ovaj nalaz može se objasniti time što se smatra da vanjski put aktivacije apoptoze nije dominantan u PDT izazvanoj apoptozi.

Autori su zaključili kako ovi rezultati pokazuju da je apoptoza uključena u smrt tumorskih stanica nakon lokalnog PDT-a pomoću ALA-e u bolesnika s aktiničkim keratozama te da se javlja unutar 24 sata nakon PDT-a (223).

Drugo, najnovije istraživanje koje su proveli Fantini i sur. proučavalo je mehanizme stanične smrti, patohistološke i imunohistokemijske znakove apoptoze nakon lokalnog PDT-a pomoću MAL-a kod bazalioma i Bowenove bolesti (224).

U istraživanje je bilo uključeno 28 bolesnika s ukupno 31 bazaliomom i 4 Bowenove bolesti. Biopsije su se uzimale prije terapije te pojedinim bolesnicima u različita vremena nakon PDT-a (15 minuta do 7 dana nakon terapije).

Patohistološkom pretragom 15 minuta nakon terapije uočeno je rano epidermalno oštećenje s akutnim upalnim odgovorom u dermisu. Kod bazalioma opaženo je napredovanje oštećenja od rijetkih apoptotičkih stanica na epidermo-dermalnoj granici do opsežnih oštećenja nakon 24 i 48 sati. Bojenje metodom TUNEL pratilo je histološke znakove apoptoze s najjačom reakcijom 24 i 48 sati nakon terapije.

Imunohistokemijska analiza pokazala je izraženost aktivirane kaspaze-3 s najjačom reakcijom nakon 2 i 24 sata nakon PDT-a. Prema navodima autora, kod bazalioma imunohistokemijska izraženost bcl-2 prije i poslije liječenja nije pokazivala dosljedne rezultate. Neki uzorci bili su negativni, a u nekima se postotak pozitivnih stanica kretao do 50% ukupnog broja stanica, neovisno o vremenu uzimanja biopsije.

Autori su zaključili da je izravno oštećenje tumorskih stanica glavni mehanizam lokalne PDT terapije. Prisutnost apoptoze dokazana je istodobno histološki, imunohistokemijski kaspaza-3 biljegom i TUNEL bojenjem (224).

U našem je istraživanju antiproliferacijski i antiapoptotički učinak PDT-a kod površinskog tipa bazalioma analiziran imunohistokemijskim određivanjem biljega Ki-67, bcl-2, p53 i p63 prije i poslije liječenja te smo istraživali vrijednost i značenje gore navedenih biljega u procjeni djelotvornosti lokalnog PDT-a kod bolesnika s površinskim tipom bazalioma.

Bitna razlika od prethodno navedenih istraživanja jesu različita vremena proučavanja apoptotičkih mehanizama i učinaka lokalnog PDT-a te većim dijelom i korištenje različitih metoda i različitih imunohistokemijskih biljega za proučavanje apoptotičke stanične smrti.

U navedenim istraživanjima biopsije su učinjene kratko vrijeme nakon lokalnog PDT-a (15 minuta do 7 dana nakon terapije), a u našem su istraživanju biopsije za imunohistokemijsku analizu uzimane 4 do 6 tjedana nakon zadnjeg obasjavanja, tj. nakon što smo na kontrolnom pregledu utvrdili kliničko izlječenje bazalioma. Također, u istraživanju koje su proveli Naseko i sur. biopsije prije terapije nisu uzimane i ne postoji usporedba prije i poslije liječenja (223). U tom istraživanju liječene su aktiničke keratoze, a u našem površinski bazaliomi.

Istraživanje Fantinija i sur. metodološki je bliže našem (224). Naime, u njemu su biopsije za patohistološku analizu, TUNEL bojenje i imunohistokemijsku analizu uzimane i prije i poslije liječenja, liječeni su većim dijelom bazaliomi, a određivala se i imunohistokemijska izraženost antiapoptotičkog proteina bcl-2 kao u našem istraživanju. U ovom istraživanju kao fotosenzibilizator korišten je MAL, a u našem ALA.

U našem istraživanju antiproliferacijski učinak lokalnog PDT-a procijenjen je pomoću Ki-67 protutijela. Ki-67 je gotovo općenito prihvaćen kao najpouzdaniji biljeg stanične proliferacije te se koristi za određivanje i praćenje frakcije rasta u zdravih i tumorskih stanica. U našem istraživanju medijan izraženosti Ki-67 prije liječenja iznosio je 15% pozitivnih stanica. Ti rezultati su u skladu s rezultatima prijašnjih istraživanja u kojima se prosječna izraženost Ki-67 kreće u rasponu 12-51% pozitivnih stanica u analiziranom uzorku (174, 180-183).

Naime, iako je klinički obilježen sporim rastom, bazaliom je tumor s razmjerno visokim postotkom proliferirajućih tumorskih stanica. Razlike između izraženosti Ki-67 u ovim istraživanjima dijelom bi

mogle biti zbog različitih imunohistokemijskih metoda bojenja i različitih metoda brojanja pozitivnih stanica. Osim toga, proliferirajuće stanice su kod nekih tumora smještene na rubovima tumorskih otočića, dok su kod drugih razmještene diljem tumorskih otočića (184, 225).

U našem istraživanju medijan izraženosti Ki-67 nakon liječenja bio je 5% pozitivnih stanica.

Smanjenje izraženosti Ki-67 nakon liječenja u odnosu na izraženost prije liječenja bilo je statistički značajno.

Dakle, istraživanjem je dokazan antiproliferacijski učinak lokalnog PDT-a pomoću ALA-e u liječenju površinskih bazalioma kože. Do sada nema objavljenih znanstvenih istraživanja u kojima je imunohistokemijskom metodom pomoću Ki-67 istraživani antiproliferacijski učinak PDT-a.

Protein bcl-2 djeluje antiapoptotički čime u začetku zaustavlja apoptotički put.

Prije liječenja jaku izraženost biljega bcl-2 pokazivalo je 19 (63%) bolesnika. Dakle, većina stanica tih uzoraka pokazivala je izraženost bcl-2. Ostali bolesnici pokazivali su slabu (7 bolesnika) ili umjereno jaku (4 bolesnika) izraženost bcl-2. Negativni rezultati imunohistokemijskog bojenja bcl-2 nisu zabilježeni.

Ovi rezultati su u skladu s rezultatima ranijih istraživanja koja su pokazala da većina bazalioma pokazuje izraženost bcl-2. Izraženost bcl-2 bila je u različitim istraživanjima 67-100% svih bazalioma (181,182,192,193). Zamijećeno je da je izraženost bcl-2 osobito visoka kod klinički i histološki manje agresivnih tipova bazalioma poput površinskog, čime se može objasniti da je u našem istraživanju izraženost bcl-2 prisutna kod svih bolesnika.

S obzirom na postotak i jačinu izraženosti bcl-2 i njegovu ulogu inhibitora apoptoze naše istraživanje upućuje na to da je za nastanak i rast bazalioma važna poštuda tumorskih stanica od apoptotičke smrti.

U našem istraživanju nakon liječenja zabilježeno je statistički vrlo značajno smanjenje intenziteta izraženosti bcl-2. Smanjena izraženost bcl-2 nakon liječenja zabilježena je u 19 (63%) bolesnika, nepromijenjena izraženost bcl-2 uočena je u 10 (33%) bolesnika, a u jednog (3%) bolesnika zapažen porast izraženosti.

Nakon PDT-a najveći broj bolesnika (16 ili 53%) imao je slabu izraženost bcl-2. Ova činjenica može se objasniti time da je izraženost bcl-2 prisutna u stanicama bazalnog sloja epidermisa normalne kože, ali da je značajno manja nego kod bazalioma (191).

Uloga bcl-2 u molekularnim mehanizmima djelovanja i učinkovitosti PDT-a istraživana je u *in vitro* uvjetima. Rezultati su bili oprečni.

U nekim istraživanjima zamijećena je djelomična otpornost na apoptozu potaknutu PDT-om u stanicama koje su pokazivale jaku izraženost bcl-2, a druga istraživanja pokazivala su da povećana razina bcl-2 pojačava osjetljivost stanica na PDT (28,36,37,41).

Naši rezultati koji se odnose na imunohistokemijsku izraženost bcl-2 prije i poslije liječenja suprotni su rezultatima Fantinija i sur. Naime, autori nisu primjetili statistički značajne promjene izraženosti prije i poslije PDT-a.

Rezultati našeg istraživanja pokazuju da bi imunohistokemijska izraženost bcl-2 prije liječenja mogla biti čimbenik koji predviđa uspješnost lokalnog PDT-a, te da se usporedbom izraženosti bcl-2 prije i nakon liječenja može procijeniti djelotvornost PDT-a u liječenju površinskih bazalioma. Prema našem istraživanju može se zaključiti da PDT dovodi do znatnog uništenja antiapoptotičkog proteina bcl-2, te time stanice bazalioma postaju osjetljive na apoptozu.

Sljedeći specifičan cilj našeg istraživanja bio je odrediti izraženost tumor supresorskog gena p53. Gen p53 je najčešće mutirani gen kod malignih tumora uopće, te najčešće mutirani gen kod bazalioma (134). Kao što je prije objašnjeno u tekstu, imunohistokemijska analiza izraženosti p53 onkoproteina smatra se korisnim pokazateljem mutacija p53.

U našem istraživanju, prije liječenja svi bazaliomi su pokazivali određeni stupanj izraženosti p53. Slabu izraženost pokazivalo je 3

(10%) bolesnika, umjerenu izraženost 8 (27%) bolesnika, a jaku izraženost 19 (63%) bolesnika.

U različitim istraživanjima imunohistokemijska izraženost p53 u bazalioma bila je 38-100% (182,183,195,204-209). Dakle, naši su rezultati među najvišim do sada objavljenima. Velike razlike mogu se objasniti različitim klonovima korištenih protutijela, te korištenim različitim imunohistokemijskim tehnikama. Nadalje, primjenjivani su različiti kriteriji pri vrednovanju rezultata bojenja.

Visok postotak jake izraženosti p53 u našem istraživanju može se objasniti relativno nisko postavljenom granicom za jako izraženu reakciju (više od 50% pozitivnih stanica). Osim toga, moguća je pozitivna imunoreaktivnost u odsutnosti mutacije (lažno pozitivni rezultati) (202, 203).

Pojačana izraženost p53 kod bazalioma upućuje na važnu ulogu p53 u nastanku bazalioma. Naime, mutirani p53 nije funkcionalan, te gubi svoju ulogu u regulaciji staničnog rasta i uklanjanju oštećene stanice putem apoptoze.

U našem istraživanju smanjena izraženost p53 nakon PDT-a zabilježena je u 14 bolesnika, nepromijenjena izraženost također u 14 bolesnika, a u 2 bolesnika zapažen je porast izraženosti p53.

Smanjena izraženost p53 nakon liječenja u odnosu na izraženost prije PDT-a statistički je značajna.

Bez obzira na značajno smanjenje izraženosti nakon PDT-a, svi bolesnici pokazivali su određeni stupanj izraženosti p53 i nakon terapije. Osim prethodno navedenih razloga ovi rezultati mogu se objasniti i time da je izraženost p53 zabilježena i u klinički nepromijenjenom epidermisu (210,211).

Naši rezultati upućuju na to da bi određivanje izraženosti p53 prije i poslije liječenja moglo koristiti u procjeni djelotvornosti i praćenju bolesnika nakon PDT-a kod površinskih bazalioma. Budući da je u naše istraživanje bilo uključeno 30 bolesnika s bazaliomom, te da do sada nema objavljenih istraživanja koja bi pratila imunohistokemijsku izraženost p53 prije i poslije PDT-a, potrebno je provesti daljnja

istraživanja na većem broju bolesnika kako bi se mogli donijeti konačni zaključci.

Gen p63 je nedavno otkriveni član obitelji p53 gena čija funkcija nije do kraja razjašnjena.

U našem istraživanju prije liječenja svi površinski bazaliomi pokazivali su izraženost biljega p63. Od toga, čak 29 (97%) bolesnika imalo je jaku (16 bolesnika) ili umjereno jaku (13 bolesnika) izraženost p63, a samo u jednog bolesnika zabilježena je slaba izraženost.

Dosadašnja istraživanja imunohistokemijske izraženosti p63 kod bazalioma provedena su na malom broju uzoraka. U njima je zabilježena izraženost p63 u 98-100% svih bazalioma, a većina bazalioma pokazivala je jaku ili umjereno jaku homogenu izraženost p63 (213,216,217,221). Dakle, naši rezultati su jednaki rezultatima prijašnjih istraživanja.

Uloga p63 u nastanku tumora još nije posve razjašnjena. Zbog postojanja više izoformi, nije jasno djeluje li p63 kao tumor supresorski gen ili kao onkogen. Smatra se da su u koži i kožnim tumorima izražene ΔN izoforme p63, koje inhibiraju apoptotičku aktivnost p53 gena. Pojačana izraženost ovih izoformi mogla bi značiti da one djeluju kao onkogeni, te da bi mogle imati ulogu u karcinogenezi u koži.

U našem istraživanju nakon liječenja zabilježeno je statistički značajno smanjenje izraženosti p63.

Smanjena izraženost p63 nakon liječenja zabilježena je u 14 bolesnika, nepromijenjena izraženost također u 14 bolesnika, a u 2 bolesnika zapažen je porast izraženosti p63. Svi bolesnici su i nakon liječenja pokazivali određeni stupanj izraženosti p63, iako se povećao broj bolesnika sa slabo pozitivnom reakcijom (8 bolesnika) u odnosu prema broju prije liječenja (samo jedan).

Imunohistokemijska izraženost p63 prisutna je i u stanicama bazalnog i suprabazalnih slojeva epidermisa normalne kože, a negativna u površinskim slojevima epidermisa. Usporedba jačine

izraženosti p63 kod bazalioma i normalne kože u dosadašnjim istraživanjima nije dala jednoznačne rezultate. Istraživanja koja su proveli Reis-Filho i sur., te istraživanja Bircana i sur. pokazuju da stanice bazalioma imaju jaču izraženost p63 nego keratinociti normalne kože (213,217). S druge strane, u najnovijem istraživanju koje su proveli Sakiz i sur., normalni epidermis je pokazivao veći postotak p63 pozitivnih stanica nego stanice bazalioma (216). Ovi rezultati upućuju na to da p63 nije pogodan za razlikovanje normalnog tkiva od tumorskog u graničnim slučajevima.

Rezultati našeg istraživanja bliži su rezultatima Reis-Filho i sur., te Bircan i sur. (pod pretpostavkom da kliničko izlječenje znači i histološko izlječenje) (213,217).

Naše istraživanje upućuje na to da bi se praćenjem imunohistokemijske izraženosti p63 prije i nakon liječenja mogla procjenjivati djelotvornost PDT-a u liječenju bazalioma, ali ga je potrebno koristiti zajedno s drugim biljezima zbog znatnog udjela bolesnika u kojih se p63 značajno ne mijenja (ili čak neznatno raste) nakon liječenja.

Istraživanje Vidal i sur. pokazuje sličnosti s našim istraživanjem, iako se radi o različitoj metodi liječenja bazalioma (183). Autori su istraživali mehanizme djelovanja imiquimoda u liječenju bazalioma praćenjem imunohistokemijske izraženosti Ki-67, bcl-2, p53, te apoptotičkog indeksa metodom TUNEL u bioptiranim uzorcima prije i nakon liječenja.

Ovo istraživanje je blisko našem jer se kao i kod PDT-a radi o novom načinu liječenja bazalioma, liječen je isti broj bolesnika (30), te što je najvažnije praćena je izraženost tri ista biljega kao u našem istraživanju. Za razliku od našeg istraživanja, osim površinskog, liječeni su i drugi tipovi bazalioma, a većina je bila smještena na području glave (u našem istraživanju na trupu).

Nakon 15 dana liječenja imiquimodom zabilježeno je statistički značajno smanjenje imunohistokemijske izraženosti bcl-2, te

značajno povećanje apoptotičkog indeksa. Izraženost Ki-67 i p53 nije se značajno mijenjala prije i nakon liječenja.

Ovi rezultati, zajedno s rezultatima našeg istraživanja, upućuju na to da bi praćenje izraženosti bcl-2 moglo biti vrlo važno u procjeni uspješnosti onih metoda liječenja bazalioma za koje se smatra da prvenstveno djeluju putem apoptoze.

U našem istraživanju povezanost izraženosti Ki-67 i bcl-2 prije liječenja bila je pozitivna i statistički visoko značajna. Dakle, bazaliomi koji su pokazivali visoke vrijednosti Ki-67, pokazivali su i visoke vrijednosti bcl-2.

Rezultati našeg istraživanja pokazuju da su proliferacijska aktivnost stanica bazalioma iskazana biljgom Ki-67 i antiapoptotička aktivnost (sprečavanje apoptotičke stanične smrti) iskazana biljgom bcl-2 međusobno povezane, te da su zajednički odgovorne za rast bazalioma.

Upravo bi stanice bazalioma koje pokazuju izraženost i Ki-67 i bcl-2 trebale predstavljati aktivno proliferirajuću frakciju. Udio ovih stanica kod pojedinih bazalioma je 6-32% (225).

Suprotno našim rezultatima, Chang i sur. nisu našli povezanost izraženosti Ki-67 i bcl-2 kod bazalioma uzrokovanih dugotrajnom izlaganjem arsenu (182). Je li riječ o različitim mehanizmima nastanka ovih tumora ili o drugim razlozima, ostaje nejasno.

Nakon PDT-a povezanost između biljega Ki-67 i bcl-2 bila je pozitivna i statistički značajna. Iz toga se može zaključiti da je u bolesnika u kojih je zabilježen pad vrijednosti jednog biljega, zabilježen i pad vrijednosti drugog biljega. Dakle, prema našem istraživanju antiproliferacijski učinak PDT-a iskazan padom izraženosti Ki-67, praćen je apoptotičkim učinkom PDT-a iskazanim padom izraženosti bcl-2.

Prije, kao i poslije PDT-a nije utvrđena statistički značajna povezanost izraženosti Ki-67 i p53. Dakle, naši rezultati pokazuju da

nema značajne povezanosti proliferacijskog biljega Ki-67 i mutiranog p53 kod površinskih bazalioma, a niti kod normalne kože.

U stručnoj literaturi postoje oprečni podaci o povezanosti izraženosti Ki-67 i p53 kod bazalioma.

U svojem su istraživanju Stratigos i sur. utvrdili značajnu pozitivnu povezanost izraženosti Ki-67 i p53 kod bazalioma (202). Suprotno tome, Chang i sur. nisu našli značajnu povezanost izraženosti ovih biljega kod bazalioma uzrokovanih izlaganjem arsenu (182).

Prije, kao i nakon PDT-a nije bilo značajne povezanosti izraženosti p53 i p63.

Naši rezultati su sukladni rezultatima dvaju nedavnih istraživanja. U istraživanjima koja su proveli Sakiz i sur., te Park i sur. nije utvrđena povezanost između imunohistokemijske izraženosti p53 i p63 kod bazalioma (216,221). Važno je napomenuti da su ova istraživanja uključivala mali broj bolesnika (23 odnosno 10), te rezultate valja interpretirati s oprezom.

Ipak, ovi rezultati upućuju na to da p53 i p63, iako pripadaju istoj obitelji gena, imaju neovisnu funkcionalnu ulogu.

6. ZAKLJUČCI

U skladu s postavljenim ciljevima i utvrđenim rezultatima ove disertacije, može se zaključiti:

1. Našim smo istraživanjem potvrdili učinkovitost lokalnog PDT-a u liječenju površinskih bazalioma. Kliničko izlječenje postignuto je u svih bolesnika za što su najčešće bila potrebna tri obasjavanja u razmacima 4 do 6 tjedana.
2. Usporedbom imunohistokemijske izraženosti biljega stanične proliferacije Ki-67 prije i nakon liječenja dokazano je statistički značajno smanjenje ($p=0,012$) izraženosti Ki-67 nakon PDT-a. Dakle, istraživanjem je dokazan antiproliferacijski učinak lokalnog PDT-a u liječenju površinskih bazalioma kože.
3. Usporedbom imunohistokemijske izraženosti biljega bcl-2 prije i nakon liječenja dokazano je statistički značajno smanjenje ($p=0,001$) izraženosti bcl-2 nakon liječenja. Rezultati našeg istraživanja upućuju na apoptotički učinak lokalnog PDT-a. Nadalje, rezultati istraživanja pokazuju da se usporedbom izraženosti bcl-2 prije i nakon liječenja može procijeniti djelotvornost lokalnog PDT-a u liječenju površinskih bazalioma.
4. Usporedbom imunohistokemijske izraženosti biljega p53 prije i nakon liječenja dokazano je statistički značajno smanjenje ($p=0,005$) izraženosti p53 nakon liječenja. Naši rezultati upućuju na to da bi određivanje izraženosti p53 prije i poslije liječenja moglo biti korisno u procjeni djelotvornosti i praćenju bolesnika nakon lokalnog PDT-a u liječenju površinskih bazalioma.
5. Usporedbom imunohistokemijske izraženosti biljega p63 prije i nakon liječenja dokazano je statistički značajno smanjenje ($p=0,005$) izraženosti p63 nakon liječenja. Naše istraživanje pokazuje da bi se praćenjem izraženosti p63 prije i nakon liječenja mogla procijenjivati djelotvornost lokalnog PDT-a u liječenju površinskih bazalioma.

6. Kod nekih bolesnika nije uočena promjena izraženosti ili je zabilježen blagi porast izraženosti pojedinih biljega povezanih s apoptozom (bcl-2, p53 i p63) nakon liječenja. Stoga bi pri procjeni djelotvornosti lokalnog PDT-a kod bolesnika s bazaliomom pomoću biljega povezanih s apoptozom trebalo pratiti više različitih biljega kao u našem istraživanju.
7. Povezanost izraženosti Ki-67 i bcl-2 prije, kao i nakon završetka liječenja bila je pozitivna i statistički značajna ($p=0,003$, odnosno $p=0,006$). Ovi rezultati pokazuju da su proliferacijska aktivnost stanica bazalioma i sprečavanje apoptoze međusobno povezani te da je antiproliferacijski učinak lokalnog PDT-a vrednovan padom izraženosti Ki-67, praćen apoptotičim učinkom PDT-a vrednovanim padom izraženosti bcl-2.
8. Prije, kao i nakon PDT-a nije utvrđena značajna povezanost izraženosti Ki-67 i p53, te p53 i p63. Rezultati pokazuju da proliferacija stanica i protein p53 imaju neovisnu ulogu u nastanku bazalioma, a isto vrijedi za p53 i p63. Također, rezultati upućuju na neovisan pad biljega Ki-67 i p53, te p53 i p63 nakon lokalnog PDT-a.
9. Našim smo istraživanjem dokazali antiproliferacijski i apoptotički učinak lokalnog PDT-a kod površinskih bazalioma te utvrdili da se imunohistokemijskim određivanjem Ki-67, bcl-2, p53 i p63 prije i poslije liječenja može pratiti djelotvornost ove nove metode liječenja površinskih bazalioma.

7. SAŽETAK

Bazaliom je najčešći maligni tumor kože. Površinski tip bazalioma čini 15-25% ukupnog broja bazalioma i pripada u neagresivne tipove tog tumora. Fotodinamička terapija (eng. photodynamic therapy - PDT) oblik je fototerapije koji uključuje fotokemijske reakcije nastale međudjelovanjem fotosenzibilizirajuće tvari, vidljivog svjetla i kisika. PDT je jedna od novih metoda liječenja površinskih karcinoma kože. Smatra se da je apoptoza temeljni mehanizam djelovanja PDT-a. Hipoteza ovog istraživanja bila je da se djelotvornost lokalnog PDT-a u liječenju površinskog tipa bazalioma kože temelji na njezinom antiproliferacijskom i apoptotičkom učinku, što se očituje smanjenom izraženošću proliferacijskog biljega Ki-67 te biljega povezanih s apoptozom bcl-2, p53 i p63 nakon završetka liječenja. Cilj istraživanja bio je istražiti antiproliferacijski i apoptotički učinak PDT-a kod površinskog tipa bazalioma imunohistokemijskim određivanjem biljega Ki-67, bcl-2, p53 i p63 prije i poslije liječenja te utvrditi vrijednost i značenje gore navedenih biljega u procjeni djelotvornosti lokalnog PDT-a kod bolesnika s ovim tumorom.

U istraživanje je bilo uključeno 30 bolesnika obaju spolova. Dijagnoza je potvrđena patohistološkim nalazom bioptata tumorske lezije. Svi bioptati obojeni su standardnom histološkom metodom, te imunohistokemijskim postupkom i komercijalno dostupnim protutijelima za otkrivanje Ki-67, bcl-2, p53 i p63. Nakon postavljene dijagnoze bolesnici su bili liječeni lokalnim PDT-om uz primjenu 20% 5-ALA-e (jedno do tri obasjavanja u razmacima od 4 do 6 tjedana). Nakon kliničkog izlječenja učinila se kontrolna biopsija, a bioptati su obrađeni imunohistokemijski i obojeni na ranije navedene biljege. Smanjenje izraženosti biljega Ki-67 nakon liječenja (medijan 5% pozitivnih stanica) u odnosu na izraženost prije liječenja (15% pozitivnih stanica) bilo je statistički značajno ($p=0,012$). Izraženost biljega bcl-2 utvrđena je kod svih bazalioma, a čak 19 (63%) bolesnika imalo je jak stupanj izraženosti bcl-2. Smanjena izraženost bcl-2 nakon liječenja zabilježena je u 19 (63%) bolesnika, a

smanjenje izraženosti bilo je statistički značajno ($p=0,001$). Izraženost biljega p53 utvrđena kod svih bazalioma, a 19 (63%) tumora pokazivalo je jak stupanj izraženosti p53. Smanjena izraženost p53 nakon liječenja zabilježena je u 14 (47%) bolesnika, i bila je statistički značajna ($p=0,005$). Izraženost biljega p63 zabilježena je kod svih bazalioma, a svi tumori, osim jednog, pokazivali su jak ili umjereno jak stupanj izraženosti. Smanjena izraženost p63 nakon liječenja zabilježena je u 14 (47%) bolesnika, i bila je statistički značajna ($p=0,005$). Prije, kao i nakon PDT-a utvrđena je statistički značajna pozitivna povezanost izraženosti Ki-67 i bcl-2 ($r_s = 0,528$, $p=0,003$ prije liječenja i $r_s = 0,492$, $p=0,006$ nakon liječenja). Prije, kao i nakon PDT-a nije utvrđena statistički značajna povezanost izraženosti Ki-67 i p53, te p53 i p63.

Našim smo istraživanjem dokazali antiproliferacijski i apoptotički učinak lokalnog PDT-a kod površinskih bazalioma te utvrdili da se imunohistokemijskim određivanjem biljega Ki-67, bcl-2, p53 i p63 prije i poslije liječenja može pratiti djelotvornost ove nove metode liječenja površinskih bazalioma.

8. SUMMARY

Assessment of topical photodynamic therapy efficacy in patients with superficial basalioma by Ki-67, bcl-2, p53 and p63 determination

Basalioma is the most common skin cancer. Superficial basalioma accounts for 15%-25% of all basalioma cases and belongs to nonaggressive basalioma type. Photodynamic therapy (PDT) is a phototherapy modality that includes photochemical reactions that occur due to the photosensitizing agent, visible light and oxygen interaction. PDT is a novel method of treatment for superficial skin carcinomas. Apoptosis is considered to be the main mechanism of PDT action. The aim of the present study was to assess the antiproliferative and apoptotic effect of PDT in superficial basalioma by immunohistochemical determination of the proliferative marker Ki-67 and the apoptosis associated markers bcl-2, p53 and p63 before and after treatment, and to evaluate the value and role of these markers in the assessment of topical PDT therapeutic efficacy in patients with superficial basalioma.

The study included 30 patients of both sexes. The diagnosis of basalioma was verified by histopathology of tumor lesion biopsy. Biopsy specimens were stained by the standard immunohistochemistry procedure and antibodies for detection of Ki-67, bcl-2, p53 and p63. Upon diagnosis, patients were treated with topical PDT with the use of 20% 5-ALA (one to three sessions at 4- to 6-week intervals). When clinically cured, follow up biopsy specimens were analyzed by immunohistochemistry and stained for the Ki-67, bcl-2, p53 and p63 markers. The post-treatment reduction in Ki-67 expression relative to pretreatment expression was statistically significant (median 5% vs. 15% of positive cells; $P=0.012$). The bcl-2 expression was found in all basalioma cases, with high-grade expression recorded in as many as 19 (63%) study patients. A statistically significant reduction in bcl-2 expression after

PDT treatment was observed in 19 (63%) patients ($P=0.001$). Expression of the p53 marker was also recorded in all basalioma cases, with high-grade expression in 19 (63%) patients. A statistically significant post-treatment reduction in p53 expression was found in 14 (47%) patients ($P=0.005$). Expression of p63 patients was recorded in all basalioma cases, with high-grade or moderate-grade expression found in all but one patient. A statistically significant post-treatment reduction in p63 expression was observed in 14 (47%) patients ($P=0.005$). A statistically significant positive correlation of Ki-67 and bcl-2 was found both before and after PDT treatment ($r_s=0.528$, $P=0.003$ pretreatment and $r_s=0.492$, $P=0.006$ post-treatment). There was no statistically significant correlation of Ki-67 and p53 or p53 and p63 expression either before or after PDT treatment.

In conclusion, the study demonstrated the antiproliferative and apoptotic effect of topical PDT in superficial basalioma, and showed that therapeutic efficacy of this novel treatment modality for superficial basalioma could be efficiently followed up by pretherapeutic and post-therapeutic immunohistochemical determination of the Ki-67, bcl-2, p53 and p63 markers.

9. LITERATURA

1. Szeimies RM, Karrer S, Abels C i sur. Photodynamic therapy in dermatology. U: Krutmann J, Hönigsmann H, Elmets CA, Bergstresser PR, ur. Dermatological phototherapy and photodiagnostic methods. Berlin: Springer, 2001;209-47.
2. Babilas P, Karrer S, Sidoroff A i sur. Photodynamic therapy in dermatology – an update. *Photodermatol Photoimmunol Photomed* 2005;21:142-9.
3. Kormeili T, Yamauchi PS, Lowe NJ. Topical photodynamic therapy in clinical dermatology. *Br J Dermatol* 2004;150:1061-9.
4. Dougherty TJ, Kaufman JE, Goldfarb A i sur. Photoradiation therapy for the treatment of malignant tumors. *Cancer Res* 1978;38:2626-35.
5. Kennedy JC, Pottier RH, Pross DC. Photodynamic therapy with endogenous protoporphyrin IX: basic principles and present clinical experience. *J Photochem Photobiol B* 1990;6:143-8.
6. Morton CA. Photodynamic therapy for nonmelanoma skin cancer – and more? *Arch Dermatol* 2004;40:116-20.
7. Gupta AK, Ryder JE. Photodynamic therapy and topical aminolevulinic acid. *Am J Clin Dermatol* 2003;4:699-708.
8. Blume JE, Oseroff AR. Aminolevulinic acid photodynamic therapy for skin cancers. *Dermatol Clin* 2007;25:5-14.
9. Marmur ES, Schmults CD, Goldberg DJ. A review of laser and photodynamic therapy for the treatment of nonmelanoma skin cancer. *Dermatol Surg* 2004;30:264-71.
10. Braathen LR, Szeimies RM, Bbasset-Seguin N i sur. Guidelines on the use of photodynamic therapy for nonmelanoma skin cancer: an international consensus. *J Am Acad Dermatol* 2007;56:125-43.
11. Fink-Puches R, Hofer A, Smolle J i sur. Primary clinical response and long-term follow-up of solar keratoses treated with topically applied 5-aminolevulinic acid and irradiation by different wave bands of light. *J Photochem Photobiol B* 1997;41:145-51.

12. Szeimies RM, Landthaler M. Photodynamic therapy and fluorescence diagnosis of skin cancers. *Recent Results Cancer Res* 2002;160:240-5.
13. Golub AL, Gudgin DE, Kennedy JC i sur. The monitoring of ALA-induced protoporphyrin IX accumulation and clearance in patients with skin lesions by *in vivo* surface detected fluorescence spectroscopy. *Lasers Med Sci* 1999;14:112-22.
14. Peng Q, Soler AM, Warloe T i sur. Selective distribution of porphyrins in thick basal cell carcinoma after topical application of methyl 5-aminolevulinate. *J Photochem Photobiol B* 2001;62:140-5.
15. Gederaas OA, Holroyd A, Brown A i sur. 5-Aminolevulinic acid methyl ester transport on amino acid carriers in a human colon adenocarcinoma cell line. *Photochem Photobiol* 2001;73:721-32.
16. Foley P. Clinical efficacy of methyl aminolevulinate photodynamic therapy. *J Dermatol Treat* 2003;14(Suppl 3):15-22.
17. Nyman ES, Hynninen PH. Research advances in the use of tetrapyrrolic photosensitizers for photodynamic therapy. *J Photochem Photobiol B* 2004;73:1-28.
18. Calzavara-Pinton PG, Venturini M, Sala R. Photodynamic therapy: update 2006. Part 1: Photochemistry and photobiology. *J Eur Acad Dermatol Venereol* 2007;21:293-302.
19. Szeimies RM, Abels C, Fritsch C i sur. Wavelength dependency of photodynamic effects after sensitization with 5-aminolevulinic acid *in vitro* and *in vivo*. *J Invest Dermatol* 1995;105:672-77.
20. Brown SB. The role of light in the treatment of non-melanoma skin cancer using methyl aminolevulinate. *J Dermatol Treat* 2003;14:11-14.
21. Brancalion L, Moseley H. Lasers and non-laser light sources for photodynamic therapy. *Lasers Med Sci* 2002;17:173-86.
22. Morton CA, McKenna KE, Rhodes LE. Guidelines for topical photodynamic therapy: update. *Br J Dermatol* 2008;159:1245-66.

23. Oleinick NL, Morris RL, Belichenko I. The role of apoptosis in response to photodynamic therapy: what, where, why and how. *Photochem Photobiol Sci* 2002;1:1-21.
24. Taylor EL, Brown SB. The advantages of aminolevulinic acid photodynamic therapy in dermatology. *J Dermatol Treat* 2002;13(Suppl 1):3-11.
25. Morton CA, Brown SB, Collins S i sur. Guidelines for topical photodynamic therapy: report of a workshop of the British Photodermatology Group. *Br J Dermatol* 2002;146:552-67.
26. Plaetzer K, Kiesslich T, Oberdanner CB i sur. Apoptosis following photodynamic tumor therapy: induction, mechanisms and detection. *Curr Pharm Des* 2005;1:1151-65.
27. Robertson CA, Evans DH, Abrahamse H. Photodynamic therapy (PDT): a short review on cellular mechanisms and cancer research applications for PDT. *J Photochem Photobiol B* 2009;96:1-8.
28. Agostinis P, Buytaert E, Breysens H i sur. Regulatory pathways in photodynamic therapy induced apoptosis. *Photochem Photobiol Sci* 2004;3:721-9.
29. Almeida RD, Manadas BJ, Carvalho AP i sur. Intracellular signaling mechanisms in photodynamic therapy. *Biochim Biophys Acta* 2004;1704:59-86.
30. Lippens S, Hoste E, Vandenabeele P i sur. Cell death in the skin. *Apoptosis* 2009;14:549-69.
31. Haake AR, Polakowska RR. Cell death by apoptosis in epidermal biology. *J Invest Dermatol* 1993;101:107-12.
32. Weedon D. Apoptosis. *Adv Dermatol* 1990;5:243-5.
33. Hathaway TR, Kuechle MK. Apoptosis and cutaneous biology. *Adv Dermatol* 2002;18:287-311.
34. Arends MJ, Wyllie AH. Apoptosis, mechanisms and role in pathology. *Int Rev Exp Pathol* 1991;32:223-54.
35. Greenblatt MS, Elias L. The type B receptor for tumor necrosis factor α mediates DNA fragmentation in HL-60 and U 937 cells and differentiation in HL-60 cells. *Blood* 1992;80:1339-46.

36. Buytaert E, Dewaele M, Agostinis P. Molecular effectors of multiple cell death pathways initiated by photodynamic therapy. *Biochim Biophys Acta* 2007;1776:86-107.
37. Ortel B, Shea CR, Calzavara-Pinton P. Molecular mechanisms of photodynamic therapy. *Front Biosci* 2009;14:4157-72.
38. Rudin CM, Thompson CB. Apoptosis and disease: regulation and clinical relevance of programmed cell death. *Ann Rev Med* 1997;48:267-81.
39. Fingar VH, Wieman TJ, Wiehle SA i sur. The role of microvascular damage in photodynamic therapy: the effect of treatment on vessel constriction, permeability, and leukocyte adhesion. *Cancer Res* 1992;52:4914-21.
40. Chao DT, Korsmeyer SR. Bcl-2 family: regulators of cell death. *Ann Rev Immunol* 1998;16:395-419.
41. Xue LY, Chiu SM, Azizuddin K i sur. Protection by Bcl-2 against apoptotic but not autophagic cell death after photodynamic therapy. *Autophagy* 2008;4:125-7.
42. He J, Agarwal ML, Larkin HE i sur. The induction of partial resistance to photodynamic therapy by the protooncogene BCL-2. *Photochem Photobiol* 1996;64:845-52.
43. Kim HR, Luo Y, Li G i sur. Enhanced apoptotic response to photodynamic therapy after bcl-2 transfection. *Cancer Res* 1999;59:3429-32.
44. Luo Y, Kessel D. Initiation of apoptosis versus necrosis by photodynamic therapy with chloroaluminium phthalocyanine. *Photochem Photobiol* 1997;66:479-83.
45. Castano AP, Mroz P, Hamblin MR. Photodynamic therapy and anti-tumour immunity. *Nat Rev Cancer* 2006;6:535-45.
46. Plaetzer K, Kiesslich T, Verwanger T i sur. The modes of cell death induced by PDT: an overview. *Medical Laser Application* 2003;18:7-19.
47. Chung WY, Lee JM, Lee WY i sur. Protective effects of hemin and tetrakis (4-benzoic acid) porphyrin on bacterial mutagenesis

- and mouse skin carcinogenesis induced by 7,12-dimethylbenz[a]anthracene. *Mutat Res* 2000;472:139-45.
48. Castellani A, Page GP, Concioli M. Photodynamic effect of hematoporphyrin on blood microcirculation. *J Pathol Bacteriol* 1963;86:99-102.
 49. Dellian M, Abels C, Kuhnle GE i sur. Effects of photodynamic therapy on leukocyte-endothelium interaction: differences between normal and tumour tissue. *Br J Cancer* 1995;72:1125-30.
 50. Fingar VH, Wieman TJ, Doak KW. Role of thromboxane and prostacyclin release on photodynamic therapy-induced tumor destruction. *Cancer Res* 1990;50:2599-2603.
 51. Dellean M, Walenta S, Gamarra F i sur. High-energy shock waves enhance hyperthermic response of tumors: effects on blood flow, energy metabolism, and tumor growth. *J Natl Cancer Inst* 1994;86:287-93.
 52. Gutmann R, Leunig M, Feyh J i sur. Interstitial hypertension in head and neck tumors in patients: correlation with tumor size. *Cancer Res* 1992;52:1993-5.
 53. De Vree WJ, Essers MC, De Bruijn HS i sur. Evidence for an important role of neutrophils in the efficacy of photodynamic therapy *in vivo*. *Cancer Res* 1996;56:2908-11.
 54. De Vree WJ, Essers MC, Koster JF i sur. Role of interleukin 1 and granulocyte colony-stimulating factor in photofrin-based photodynamic therapy of rat rhabdomyosarcoma tumors. *Cancer Res* 1997;57:2555-8.
 55. Evans S, Matthews W, Perry R i sur. Effect of photodynamic therapy on tumor necrosis factor production by murine macrophages. *J Natl Cancer Inst* 1990;82:34-9.
 56. Gollonick SO, Liu X, Owczarczak B i sur. Altered expression of interleukin 6 and interleukin 10 as a result of photodynamic therapy *in vivo*. *Cancer Res* 1997;57:3904-9.
 57. Sandberg C, Stenquist B, Rosdahl I i sur. Important factors for pain during photodynamic therapy for actinic keratosis. *Acta Derm Venereol (Stockh)* 2006;86:404-8.

58. Wiegell S, Stender IM, Na R i sur. Pain associated with photodynamic therapy using 5-aminolevulinic acid or 5-aminolevulinic acid methylester on tape-stripped normal skin. *Arch Dermatol* 2003;139:1173-7.
59. Pagliaro J, Elliott T, Bulsara M i sur. Cold air analgesia in photodynamic therapy of basal cell carcinomas and Bowen's disease: an effective addition to treatment: a pilot study. *Dermatol Surg* 2004;30:63-6.
60. Langan SM, Collins P. Randomized, double-blind, placebo-controlled prospective study of the efficacy of topical anaesthesia with a eutectic mixture of lignocaine 2.5% and prilocaine 2.5% for topical 5-aminolaevulinic acid-photodynamic therapy for extensive scalp actinic keratoses. *Br J Dermatol* 2006;155:146-9.
61. Monfrecola G, Procaccini EM, d'Onofrio D i sur. Hyperpigmentation induced by topical 5-aminolaevulinic acid plus visible light. *J Photochem B* 2002;68:147-55.
62. Morton CA, Whitehurst C, McColl JH i sur. Photodynamic therapy for large or multiple patches of Bowen's disease and basal cell carcinoma. *Arch Dermatol* 2001;137:319-24.
63. Szeimies RM, Karrer S, Radakovic-Fijan S i sur. Photodynamic therapy using topical methyl 5-aminolevulinate compared with cryotherapy for actinic keratosis: a prospective randomized study. *J Am Acad Dermatol* 2002;47:258-62.
64. Wang I, Bendsoe N, Klinteberg CAF i sur. Photodynamic therapy vs. cryosurgery of basal cell carcinomas: results of a phase III clinical trial. *Br J Dermatol* 2001;144:832-40.
65. Rhodes LE, De Rie M, Enström Y i sur. Photodynamic therapy using topical methyl aminolevulinate vs surgery for nodular basal cell carcinoma. *Arch Dermatol* 2004;140:17-23.
66. Leman JA, Morton CA, Mackie RM. Treatment of superficial basal cell carcinomas with topical photodynamic therapy: recurrence rates and outcome (abstract). *Br J Dermatol* 2001;145(suppl 59):17.

67. Soler AM, Warloe T, Berner A i sur. A follow-up study of recurrence and cosmesis in completely responding superficial and nodular basal cell carcinomas treated by methyl 5-aminolaevulinate-based photodynamic therapy along with prior curettage. *Br J Dermatol* 2001;145:467-71.
68. Kostović K. Fotodinamička terapija u dermatologiji. *Medicus* 2007;16:101-5.
69. Salim A, Leman JA, McColl JH i sur. Randomized comparison of photodynamic therapy with topical 5-fluorouracil in Bowen's disease. *Br J Dermatol* 2003;148:539-43.
70. Kostović K, Zorić Z, Pašić A, Čeović R. Psoriasis and photodynamic therapy. *G Ital Dermatol Venereol* 2007;142:593-601.
71. Grossman M, Wimberly J, Dwyer P. PDT for hirsutism. *Lasers Surg Med* 1995;87(Suppl.):44.
72. Karrer S, Abels C, Wimmershoff MB i sur. Successful treatment of cutaneous sarcoidosis using topical photodynamic therapy. *Arch Dermatol* 2002;138:581-4.
73. Karrer S, Abels C, Landthaler M I sur. Topical photodynamic therapy for localized scleroderma. *Acta Derm Venereol (Stockh)* 2000;80:26-7.
74. Enk CD, Fritsch C, Jonas F i sur. Treatment of cutaneous leishmaniasis with photodynamic therapy. *Arch Dermatol* 2003;139:432-4.
75. Wulf HC, Philipsen P. Allergic contact dermatitis to 5-aminolaevulinic acid methylester but not to 5-aminolaevulinic acid after photodynamic therapy. *Br J Dermatol* 2004;150:143-5.
76. Harries MJ, Street G, Gilmour E i sur. Allergic contact dermatitis to methyl aminolevulinate (Metvix[®]) cream used in photodynamic therapy. *Photodermatol Photoimmunol Photomed* 2007;23:35-6.
77. Hohwy T, Andersen KE, Sølvsten H i sur. Allergic contact dermatitis to methyl aminolevulinate after photodynamic therapy in 9 patients. *Contact Dermatitis* 2007;57:321-3.

78. Reifenger J, Ruzicka T. Basal cell carcinoma. U: Burgdorf WHC, Plewig G, Wolff HH, Landthaler M, ur. Braun-Falco's Dermatology. Heidelberg: Springer Medizin, 2009;1348-56.
79. MacKie RM. Basal cell carcinoma. U: Champion RH, Burton JL, Burns DA, Breathnach SM, ur. Rook, Wilkinson, Ebling Textbook of Dermatology. Blackwell Science LTD, 1998;1679-84.
80. Lang PG, Sr Maize JC. Basal Cell Carcinoma. U: Darell SR, Friedman RJ, Dzubow LM, Reintgen DS, Bystryn JC, Marks R, ur. Cancer of the skin. Elsevier Saunders, 2005;101-32.
81. Wong CSM, Strande RC, Lear JT. Basal cell carcinoma. BMJ 2003;327:791-8.
82. Miller DL, Weinstock MA. Nonmelanoma skin cancer in the United States: incidence. J Am Acad Dermatol 1994;30:74-8.
83. Armstrong BK, Kricger A. Epidemiology of sun exposure and skin cancer. U: Leigh IM, Newton Bishop JA, Kripke ML, ur. Skin Cancer. New York: Cold Spring Harbor Laboratory Press, 1996;133-53.
84. Leiter U, Garbe C. Epidemiology of melanoma and nonmelanoma skin cancer - the role of sunlight. Adv Exp Med Biol 2008;624:89-103.
85. Buettner PG, Raasch BA. Incidence rates of skin cancer in Townsville Australia. Int J Cancer 1998;78:587-93.
86. Dobrić I, Radoš J. Maligni epitelni tumori, prognostički nedovoljno jasne promjene koje se (ponegdje) klasificiraju kao verukozni karcinom te rjeđi oblici karcinoma kože i metastatski karcinomi u koži. U: Dobrić I. i sur, ur. Dermatovenerologija. Zagreb: Grafoplast, 2005;395-402.
87. Weinstock MA. Ultraviolet radiation and skin cancer: Epidemiologic data from the USA and Canada. U: Young AR, Bjorn LO, Moan J, Nultsch W, ur. Environmental UV Photobiology, New York, NY: Plenum Press, 1993;295-344.
88. Urbach F. Incidence of nonmelanoma skin cancer. Dermatol Clin 1991;9:751-5.

89. Chuang TY, Popescu A, Su WPD i sur. Basal cell carcinoma. A population based incidence study. *J Am Acad Dermatol* 1990;22:413-7.
90. Lear JT, Tan BB, Smith AG i sur. Risk factors for basal cell carcinoma in the UK: case-control study in 806 patients. *J R Soc Med* 1997;90:371-4.
91. Scheinfeld N, DeLeo VA. Etiological factors in skin cancers: environmental and biological. U: Darell SR, Friedman RJ, Dzubow LM, Reintgen DS, Bystry JC, Marks R, ur. *Cancer of the skin*. Elsevier Saunders, 2005;61-70.
92. Gallagher RP, Hill GB, Bajdik CD i sur. Sunlight exposure, pigmentary factors, and risk of nonmelanocytic skin cancer. I. Basal cell carcinoma. *Arch Dermatol* 1995;131:157-63.
93. Zanetti R, Rosso S, Martinez C i sur. The multicentre south European study „helios“ I: skin characteristics and sunburns in basal cell and squamous cell carcinomas of the skin. *Br J Cancer* 1996;73:1440-6.
94. Rosso S, Zanetti R, Martinez C i sur. The multicentre south Europe study „helios“ II: different sun exposure patterns in the aetiology of basal and squamous cell carcinomas of the skin. *Br J Cancer* 1996;73:1447-54.
95. Corona R, Dogliotti E, D'Errico M i sur. Risk factors for basal cell carcinoma in a Mediterranean population. *Arch Dermatol* 2002;137:1162-8.
96. Rubin AI, Chen EH, Ratner D. Basal-Cell Carcinoma. *N Engl J Med* 2005;353:2262-9.
97. Brash DE. Molecular biology of skin cancer. U: DeVita VT, Gellman S, Rosenberg SA, ur. *Principles & practice of oncology*. Philadelphia: Lippincott-Raven Publishers, 1997;1879-933.
98. Campeljohann RS. DNA damage and repair in melanoma and non-melanoma skin cancer. U: Leigh IM, Newton Bishop JA, Kripke ML, ur. *Skin cancer*. New York: Cold Spring Harbor Laboratory Press, 1996;193-206.

99. Peak MJ, Peak JG, Carnes BA. Induction of direct and indirect single-strand breaks in human cell DNA by far-and near-ultraviolet radiations: action spectrum and mechanisms. *Photochem Photobiol* 1987;45:381-7.
100. Peak MJ, Peak JG, Carnes BA i sur. DNA damage and repair in rodent and human cells after exposure to JANUS fission spectrum neutrons: a minor fraction of single-strand breaks as revealed by alkaline elution is refractory to repair. *Int J Radiat Biol* 1989;55:761-72.
101. Runger TM, Epe B, Moller K. Processing of directly and indirectly ultraviolet-induced DNA damage in human cells. *Recent Results Cancer Res* 1995;139:31-42.
102. Meunier L, Raison-Peyron N, Meynadier J. UV-induced immunosuppression and skin cancers. *Rev Med Interne* 1998;19:247-54.
103. De Leo V, Scheide S, Meshulam J i sur. Ultraviolet radiation alters choline phospholipid metabolism in human keratinocytes. *J Invest Derm* 1998;91:303-8.
104. de Laat JM, de Gruijl FR. The role of UVA in the aetiology of non-melanoma skin cancer. *Cancer Surv* 1996;26:173-91.
105. Phillipson RP, Tobi SE, Morris JA i sur. UV-A induces persistent genomic instability in human keratinocytes through an oxidative stress mechanism. *Free Radic Biol Med* 2002;32:474-80.
106. Hanson DL, DeLeo VA. Long-wave ultraviolet radiation stimulates arachidonic acid release and cyclooxygenase activity in mammalian cells in culture. *Photochem Photobiol* 1989;49:423-30.
107. Roenigk HH, Caro WA. Skin cancer in the PUVA-48 cooperative study. *J Am Acad Derm* 1981;4:319-24.
108. Halprin KM. Psoriasis, skin cancer and PUVA. *J Am Acad Derm* 1980;2:334-9.
109. Stern RS, Laird N. The carcinogenic risk of treatments for severe psoriasis. Photochemotherapy follow-up study. *Cancer* 1994;73:2759-64.

110. Maier H, Schemper M, Ortel B i sur. Skin tumors in photochemotherapy for psoriasis: a single-center follow-up of 496 patients. *Dermatology* 1996;193:185-91.
111. Shore RE. Radiation-induced skin cancer in humans. *Med Pediatr Oncol* 2001;36:549-54.
112. Goldschmidt H, Breneman JC, Breneman DL. Ionizing radiation therapy in dermatology. *J Am Acad Dermatol* 1994;30:157-82.
113. Lindelöf B, Eklund G. Incidence of malignant skin tumors in 14140 patients after Grenz-ray treatment for benign skin disorders. *Arch Dermatol* 1986;122:1391-5.
114. Lichter MD, Karagas MR, Mott LA i sur. Therapeutic ionizing radiation and the incidence of basal cell carcinoma and squamous cell carcinoma. The New Hampshire Skin Cancer Study Group. *Arch Dermatol* 2000;100:7-11.
115. Bowden GT, Jaffe D, Andrews K. Biological and molecular aspects of radiation carcinogenesis in mouse skin. *Radiat Res* 1990;121:235-41.
116. Karagas MR, McDonald JA, Greenberg ER i sur. Risk of basal cell and squamous cell skin cancers after ionizing radiation therapy. For The Skin Cancer Prevention Study Group. *J Natl Cancer Inst* 1996;88:1848-53.
117. Shore RE, Moseson M, Xue X i sur. Skin cancer after X-ray treatment for scalp ringworm. *Radiat Res* 2002;157:410-8.
118. Ekmekci P, Bostanci S, Anadolu R i sur. Multiple basal cell carcinomas developed after radiation therapy for tinea capitis: a case report. *Derm Surg* 2001;27:667-9.
119. Wharton SM, Cole RP. Basal cell carcinomata in port wine stains. *Br J Plast Surg* 2001;54:156-8.
120. Yu HS, Liao WT, Chai CY. Arsenic carcinogenesis in the skin. *J Biomed Sci* 2006;13:657-66.
121. Gawkrödger DJ. Occupational skin cancers. *Occup Med (Lond)* 2004;54:458-63.

122. Simeonova PP, Luster MI. Mechanisms of arsenic carcinogenicity: genetic or epigenetic mechanisms? *J Environ Pathol Toxicol Oncol* 2000;19:281-6.
123. Hamadeh HK, Truba KJ, Amin RP i sur. Coordination of altered DNA repair and damage pathways in arsenite-exposed keratinocytes. *Toxicol Sci* 2002;69:306-16.
124. Yuspa SH. Cutaneous chemical carcinogenesis. *J Am Acad Dermatol* 1986;15:1031-44.
125. Baudolin C, Charveron M, Tarroux R i sur. Environmental pollutants and skin cancer. *Cell Biol toxicol* 2002;18:341-8.
126. Gritsenko K, Gordon M, Lebwohl M. Genetic disorders predisposing to cutaneous malignancy. U: Darell SR, Friedman RJ, Dzubow LM, Reintgen DS, Bystryn JC, Marks R, ur. *Cancer of the skin*. Elsevier Saunders, 2005;363-70.
127. High A, Zedan W. Basal cell nevus syndrome. *Curr Opin Oncol* 2005;17:160-6.
128. Lupi O. Correlations between the Sonic Hedgehog pathway and basal cell carcinoma. *Int J Dermatol* 2007;1113-7.
129. Gailani MR, Stahle-Backdahl M, Leffell DJ i sur. The role of the human homolog od *Drosophila* patched in sporadic basal cell carcinoma. *Nat Genet* 2006;14:78-81.
130. Epstein EH. Basal cell carcinomas: attack of the hedgehog. *Nat Rev Cancer* 2008;8:743-54.
131. Athar M, Tang X, Lee JL i sur. Hedgehog signalling in skin development and cancer. *Exp Dermatol* 2006;15:667-77.
132. Kalderon D. The mechanism od hedgehog signal transduction. *Biochem Soc Trans* 2005;33: 1509-12.
133. Bale AE Yu KP. The hedgehog pathway and basal cell carcinomas. *Hum Mol Genet* 2001;10:757-62.
134. Tilli CM, Van Steensel MA, Krekels GA. Molecular aetiology and pathogenesis of basal cell carcinoma. *Br J Dermatol* 2005;152:1108-24.

135. Fan H, Oro AE, Scott MP i sur. Induction of basal cell carcinoma features in transgenic human skin expressing Sonic Hedgehog. *Nat Med* 1997;3:788-92.
136. Oro AE, Higgins KM, Hu Z i sur. Basal cell carcinomas in mice overexpressing sonic hedgehog. *Science* 1997;276:817-21.
137. Lam CW, Xie X, To KF i sur. A frequent activated smoothed mutation in sporadic basal cell carcinomas. *Oncogene* 1999;18:833-6.
138. Ulrich C, Kanitakis J, Stockfleth E i sur. Skin Cancer in organ transplant recipients- where do we stand today? *Am J Transplant* 2008;8:2192-8.
139. Jemec GB, Holm EA. Nonmelanoma skin cancer in organ transplant patients. *Transplantation* 2003;75:253-7.
140. Euvrard S, Kanitakis J, Pouteil-Noble C. Comparative epidemiologic study of premalignant and malignant epithelial cutaneous lesions developing after kidney and heart transplantation. *J Am Acad Dermatol* 1995;33:222-9.
141. Crum-Cianflone N, Hullsiek KH, Satter E i sur. Cutaneous malignancies among HIV-infected persons. *Arch Intern Med* 2009;169:1130-8.
142. Honda KS. HIV and skin cancer. *Dermatol Clin* 2006;24:521-30.
143. Polat M, Parlak AH, Hasdemir O i sur. Basal cell carcinoma in a bacillus Calmette-Guérin scar. *Int J Dermatol* 2009;48:542-3.
144. Kowal-Vern A, Criswell BK. Burn scar neoplasms: A literature review and statistical analysis. *Burns* 2005;31:403-13.
145. Krüger K, Blume-Peytavi U, Orfanos CE. Basal cell carcinoma possibly originates from the outer root sheath and/or the bulge region of the vellus hair follicle. *Arch Dermatol Res* 1999;291:253-9.
146. Asada M, Schaart F-M, DeAlmeida HL Jr, i sur. Solid basal cell epithelioma possibly originates from the outer root sheath of the hair follicle. *Acta Derm Venereol (Stockh)* 1993;73:286-92.

147. Ting PT, Kasper R, Arlette JP. Metastatic basal cell carcinoma: report of two cases and literature review. *J Cutan Med Surg* 2005;9:10-5.
148. Walling HW, Fosko SW, Geraminejad PA, i sur. Aggressive basal cell carcinoma: presentation, pathogenesis, and management. *Cancer Metastasis Rev* 2004;23:389-402.
149. Mueller CS, Reichrath J. Histology of melanoma and nonmelanoma skin cancer. *Adv Exp Med Biol* 2008;624:215-26.
150. Kirkham N. Tumors and cysts of the epidermis. U: Jaworski C, Lever WF, Elder DE i sur, ur. *Lever's histopathology of the skin*. Philadelphia: Lippincott-Raven Publishers, 1997;685-746.
151. Saldanha G, Fletcher A, Slater DN. Basal cell carcinoma: a dermatopathological and molecular biologic update. *Br J Dermatol* 2003;149:195-202.
152. Franchimont C, Pierard GE, Cauwenberge DV i sur. Episodic progression and regression of basal cell carcinoma. *Br J Dermatol* 1982;106:305-10.
153. Telfer NR, Colver GB, Morton CA. Guidelines for the management of basal cell carcinoma. *Br J Dermatol* 2008;159:35-48.
154. Batra RS, Kelley LC. A risk scale for predicting extensive subclinical spread of nonmelanoma skin cancer. *Dermatol Surg* 2002;28:107-12.
155. Kuijpers DI, Thissen MR, Neumann MH. Basal cell carcinoma: treatment options and prognosis, a scientific approach to a common malignancy. *Am J Clin Dermatol* 2002;3:247-59.
156. Ceiley RI, Del Rosso JQ. Current modalities and new advances in the treatment of basal cell carcinomas. *Int J Dermatol* 2006;45:489-98.
157. Thissen MR, Neumann MH, Schouten LJ. A systematic review of treatment modalities for primary basal cell carcinomas. *Arch Dermatol* 1999;135:1177-83.

158. Silverman MK, Kopf AW, Grin MC i sur. Recurrence rates of treated basal cell carcinomas, part 3: surgical excision. *J Dermatol Surg Oncol* 1992;18:471-6.
159. Robinson JK, Fisher SG. Recurrent basal cell carcinoma after incomplete resection. *Arch Dermatol* 2000;136:1318-24.
160. Berlin J, Katz KH, Helm KF i sur. The significance of tumor persistence after incomplete excision of basal cell carcinoma. *J Am Acad Dermatol* 2002;46:549-53.
161. Lawrence CM. Mohs' micrographic surgery for basal cell carcinoma. *Clin Exp Dermatol* 1999;24:130-3.
162. Smeets NW, Kuijpers DI, Nelemans P i sur. Mohs' micrographic surgery for treatment of basal cell carcinoma of the face – results of a retrospective study and review of the literature. *Br J Dermatol* 2004;151:141-7.
163. Pašić A, Čeović R, Kostović K. Fizikalne metode liječenja u dermatološkoj onkologiji. U: Lipozenčić J, Pašić A, ur. *Dermatološka onkologija*. Zagreb: Medicinska naklada, 2009;197-206.
164. Schulte KW, Lippod A, Auras C i sur. Soft x-ray therapy for cutaneous basal cell and squamous cell carcinomas. *J Am Acad Dermatol* 2005;53:993-1001.
165. Panizzon RG. Dermatological radiotherapy: when, why and how? *G Ital Dermatol Venereol* 2006;141:177-8.
166. Kokoszka A, Scheinfeld N. Evidence-based review of the use of cryosurgery in treatment of basal cell carcinoma. *Dermatol Surg* 2003;29:566-71.
167. Kuflik EG, Gage AA. The five-year cure rate achieved by cryosurgery for skin cancer. *Dermatol Surg* 2004;30:297-300.
168. Spiller WF, Spiller RF. Treatment of basal cell epithelioma by curettage and electrodesiccation. *J Am Acad Dermatol* 1984;11:808-14.
169. EFUDEX® (fluorouracil) topical solutions and cream. Costa Mesa, CA:ICN Pharmaceuticals, Inc, 2000.

170. Epstein E. Fluorouracil paste treatment of thin basal cell carcinomas. *Arch Dermatol* 1985;121:207-13.
171. Karve SJ, Feldman SR, Yentzer BA i sur. Imiquimod: a review of basal cell carcinoma treatments. *J Drugs Dermatol* 2008;7:1044-51.
172. Tillman DK, Carroll MT. Topical imiquimod therapy for basal and squamous cell carcinomas: a clinical experience. *Cutis* 2007;79:241-8.
173. Gollnick H, Barona CG, Frank RG i sur. Recurrence rate of superficial basal cell carcinoma following successful treatment with imiquimod 5% cream: interim 2-year results from an ongoing 5-year follow-up study in Europe. *Eur J Dermatol* 2005;15:374-81.
174. Barret TL, Smith KJ, Hodge JJ i sur. Immunohistochemical nuclear staining for p53, PCNA, and Ki67 in different histologic variants of basal cell carcinoma. *J Am Acad Dermatol* 1997;37:430-7.
175. Schluter C, Duchrow M, Wohlenberg C i sur. The cell proliferation-associated antigen of antibody Ki-67: a very large, ubiquitous nuclear protein with numerous repeated elements, representing a new kind of cell cycle-maintaining proteins. *J Cell Biol* 1993;123:513-522.
176. MacCallum DE, Hall PA. The location of pKi-67 in the outer dense fibrillary compartment of the nucleolus points to a role in ribosome biogenesis during the cell division cycle. *J Pathol* 2000;190:537-544.
177. Scholzen T, Gerdes J. The Ki-67 protein: from the known and the unknown. *J Cell Physiol* 2000;182:311-322.
178. Gerdes J, Lemke H, Baisch H i sur. Cell cycle analysis of a cell proliferation-associated human nuclear antigen defined by the monoclonal antibody Ki-67. *J Immunol* 1984;133:1710-1715.
179. Bridger JM, Kill IR, Lichter P. Association of pKi-67 with satellite DNA of the human genome in early G1 cells. *Chromosome Res* 1998;6:13-24.

180. Healy E, Angus B, Lawrence CM i sur. Prognostic value of Ki67 antigen expression in basal cell carcinomas. *Br J Dermatol* 1995;133:737-41.
181. Abdelsayed RA, Guijarro-Rojas M, Ibrahim NA i sur. Immunohistochemical evaluation of basal cell carcinoma and trichepithelioma using Bcl-2, Ki67, PCNA and P53. *J Cutan Pathol* 2000;27:169-75.
182. Chang CH, Tsai RK, Chen GS i sur. Expression of bcl-2, p53 i Ki-67 in arsenical skin cancers. *J Cutan Pathol* 1998;25:457-62.
183. Vidal D, Matías-Guiu X, Alomar A. Efficacy of imiquimod for the expression of Bcl-2, Ki67, p53 and basal cell carcinoma apoptosis. *Br J Dermatol* 2004;151:656-62.
184. Baum HP, Meurer I, Unteregger G. Ki-67 antigen expression and growth patterns of basal cell carcinomas. *Arch Dermatol Res* 1993;285:291-5.
185. Yerebakan O, Ciftçioğlu MA, Akkaya BK i sur. Prognostic value of Ki-67, CD31 and epidermal growth factor receptor expression in basal cell carcinoma. *J Dermatol* 2003;30:33-41.
186. Janisson-Dargaud D, Durlach A, Lorenzato M i sur. Aneuploidy, but not Ki-67 or EGFR expression, is associated with recurrences in basal cell carcinoma. *J Cutan Pathol* 2008;35:916-21.
187. Tsujimoto Y, Finger LR, Yunis J I sur. Cloning of the chromosome breakpoint of neoplastic B cell with the t(14.18) chromosome translocation. *Science* 1984;29:1097.
188. Susnow N, Zeng L, Margineantu D i sur. Bcl-2 family proteins as regulators of oxidative stress. *Semin Cancer Biol* 2009;19:42-9.
189. Thomadaki H, Scorilas A. BCL2 family of apoptosis-related genes: functions and clinical implications in cancer. *Crit Rev Clin Lab Sci* 2006;43:1-67.
190. Lippens S, Hoste E, Vandenabeele P i sur. Cell death in the skin. *Apoptosis* 2009;14:549-69.
191. Delehedde M, Cho SH, Sarkiss M i sur. Altered expression of bcl-2 family member proteins in nonmelanoma skin cancer. *Cancer* 1999;85:1514-22.

192. Crowson AN, Magro CM, Kadin ME i sur. Differential expression of the bcl-2 oncogene in human basal cell carcinoma. *Hum Pathol* 1996;27:355-9.
193. Ramdial PK, Madaree A, Reddy R i sur. bcl-2 protein expression in aggressive and non-aggressive basal cell carcinomas. *J Cutan Pathol* 2000;27:283-91.
194. Staibano S, Lo Muzio L, Pannone G i sur. Interaction between bcl-2 and P53 in neoplastic progression of basal cell carcinoma of the head and neck. *Anticancer Res* 2001;21:757-64.
195. Zagrodnik B, Kempf W, Seifert B i sur. Superficial radiotherapy for patients with basal cell carcinoma: recurrence rates, histologic subtypes, and expression of p53 and Bcl-2. *Recurrence Cancer* 2003;98:2708-14.
196. Benjamin CL, Ananthaswamy HN. p53 and the pathogenesis of skin cancer. *Toxicol Appl Pharmacol* 2007;224:241-8.
197. Puizina-Ivić N. Definicija tumora i karcinogeneza. U: Lipozenčić J, Pašić A, ur. *Dermatološka onkologija*. Zagreb: Medicinska naklada, 2009;11-26.
198. Benjamin CL, Ullrich SE, Kripke ML i sur. p53 tumor suppressor gene: a critical molecular target for UV induction and prevention of skin cancer. *Photochem Photobiol* 2008;84:55-62.
199. Kubo Y, Urano Y, Yoshimoto K i sur. p53 gene mutations in human skin cancers and precancerous lesions: comparison with immunohistochemical analysis. *J Invest Dermatol* 1994;102:440-4.
200. Rady P, Scinicariello F, Wagner RF i sur. p53 mutations in basal cell carcinomas. *Cancer Res* 1992;52:3804-6.
201. Melnikova VO, Ananthaswamy HN. Cellular and molecular events leading to the development of skin cancer. *Mut Res* 2005;571:91-106.
202. Stratigos AJ, Kapranos N, Petrakou E i sur. Immunophenotypic analysis of the p53 gene in non-melanoma skin cancer and correlation with apoptosis and cell proliferation. *J Eur Acad Dermatol Venereol* 2005;19:180-6.

203. Campbell C, Quinn AG, Angus B i sur. The relation between p53 mutation and p53 immunostaining in non-melanoma skin cancer. *Br J Dermatol* 1993;129:235-41.
204. Moles JP, Moyret C, Guillot B i sur. P53 gene mutations in human epithelial skin cancers. *Oncogene* 1993;8:583-8.
205. Boonchai W, Walsh M, Cumming M i sur. Expression of p53 in arsenic-related and sporadic basal cell carcinoma. *Arch Dermatol* 2000;136:195-8.
206. De Rosa G, Staibano S, Barra E i sur. p53 protein in aggressive and non-aggressive basal cell carcinoma. *J Cutan Pathol* 1993;20:429-34.
207. Ansarin H, Daliri M, Soltani-Arabshahi R. Expression of p53 in aggressive and non-aggressive histologic variants of basal cell carcinoma. *Eur J Dermatol* 2006;16:543-7.
208. Auepemkiate S, Boonyaphiphat P, Thongsuksai P. p53 expression related to the aggressive infiltrative histopathological feature of basal cell carcinoma. *Histopathology* 2002;40:568-73.
209. Bolshakov S, Walker CM, Strom SS i sur. p53 mutations in human aggressive and nonaggressive basal and squamous cell carcinomas. *Clin Cancer Res* 2003;9:228-34.
210. Urano Y, Asano T, Yoshimoto K i sur. Frequent p53 accumulation in the chronically sun-exposed epidermis and clonal expansion of p53 mutant cells in the epidermis adjacent to basal cell carcinoma. *J Invest Dermatol* 1995;104:928-32.
211. Demirkan NC, Colakoglu N, Düzcan E. Value of p53 protein in biological behavior of basal cell carcinoma and in normal epithelia adjacent to carcinomas. *Pathol Oncol Res* 2000;6:272-4.
212. Koster MI, Dai D, Roop DR. Conflicting roles for p63 in skin development and carcinogenesis. *Cell Cycle* 2007;6:269-73.
213. Bircan S, Candir O, Kapucoglu N i sur. The expression of p63 in basal cell carcinomas and association with histological differentiation. *J Cutan Pathol* 2006;33:293-8.
214. Flores ER. The roles of p63 in cancer. *Cell Cycle* 2007;6:300-4.

215. Pietsch EC, Sykes SM, McMahon SB i sur. The p53 family and programmed cell death. *Oncogene* 2008;27:6507-21.
216. Sakiz D, Turkmenoglu TT, Kabukcuoglu F. The expression of p63 and p53 in keratoacanthoma and intraepidermal and invasive neoplasms of the skin. *Pathol Res Pract* 2009;205:589-94.
217. Reis-Filho JS, Torio B, Albergaria A i sur. p63 expression in normal skin and usual cutaneous carcinomas. *J Cutan Pathol* 2002;29:517-23.
218. Westfall MD, Pietenpol JA. p63: molecular complexity in development and cancer. *Carcinogenesis* 2004;25:857.
219. Koster MI, Kim S, Mills AA i sur. p63 is the molecular switch for initiation of an epithelial stratification program. *Genes Dev* 2004;18:126.
220. Koster MI, Roop DR. The role of p63 in development and differentiation of the epidermis. *J Dermatol Sci* 2004;34:3.
221. Park HR, Min SK, Cho HD i sur. Expression profiles of p63, p53, survivin, and hTERT in skin tumors. *J Cutan Pathol* 2004;31:544-9.
222. Takeuchi Y, Tamura A, Kamiya M i sur. Immunohistochemical analyses of p63 expression in normal human skin. *Br J Dermatol* 2004;151:232-5.
223. Nakaseko H, Kobayashi M, Akita Y i sur. Histological changes and involvement of apoptosis after photodynamic therapy for actinic keratoses. *Br J Dermatol* 2003;148:122-7.
224. Fantini F, Greco A, Cesinaro AM i sur. Pathologic changes after photodynamic therapy for basal cell carcinoma and Bowen disease. A histologic and immunohistochemical investigation. *Arch Dermatol* 2008;144:186-94.
225. Tilli CMLJ, Stavas-Kooy AJW, Ramaekers FCS i sur. Bax expression and growth behavior of basal cell carcinomas. *J Cutan Pathol* 2002;29:79-87.

10. ŽIVOTOPIS

Rođen sam 16. listopada 1969. godine u Zagrebu, gdje sam pohađao osnovnu i srednju školu. Medicinski fakultet u Zagrebu upisao sam 1988. godine, a diplomirao 1995. godine. Tijekom studija bio sam demonstrator pri Zavodu za anatomiju.

Pripravnički staž obavio sam u KB „Merkur“, a 1998. godine započeo sam specijalizaciju iz dermatovenerologije u KB „Sestre Milosrdnice“. Specijalistički ispit položio sam 2001. godine. Nakon toga, od 2001. do 2003. godine radio sam kao specijalist dermatovenerolog u Klinici za kožne i spolne bolesti KB „Sestre Milosrdnice“. Od 2003. godine radim na Klinici za kožne i spolne bolesti KBC „Zagreb“.

Područje mojeg posebnog stručnog interesa je fototerapija kožnih bolesti, fotodinamička terapija te laseri u dermatologiji.

Sa suradnicima sam 2004. godine prvi u Hrvatskoj uveo fotodinamičku terapiju u liječenju površinskih tumora kože.

Za vrijeme specijalizacije završio sam stručni poslijediplomski studij iz dermatovenerologije. Od 2002. do 2004. godine odslušao sam i položio sve ispite na doktorskom poslijediplomskom studiju na Medicinskom fakultetu u Zagrebu, a 2007. godine prihvaćena mi je tema doktorske disertacije.

Na Zdravstvenom veleučilištu u Zagrebu izabran sam 2003. godine u zvanje asistenta, a 2009. godine u zvanje predavača.

Suautor sam triju udžbenika iz dermatovenerologije za studente medicine, te autor i suautor 8 poglavlja u pet priručnika stalnog medicinskog usavršavanja. Do sada sam objavio pet radova u CC časopisima, četiri rada u SCI te 14 radova u ostalim indeksiranim časopisima. Aktivno sam sudjelovao na više od 20 međunarodnih kongresa i simpozija.