

# Utjecaj faktora rasta aktiviranih trombocita na uraštanje presatka, kod rekonstrukcije prednje ukrižene sveze koljenskog zgloba

---

Vogrin, Matjaž

Doctoral thesis / Disertacija

2010

Degree Grantor / Ustanova koja je dodijelila akademski / stručni stupanj: **University of Zagreb, School of Medicine / Sveučilište u Zagrebu, Medicinski fakultet**

Permanent link / Trajna poveznica: <https://um.nsk.hr/um:nbn:hr:105:088449>

Rights / Prava: [In copyright](#)/[Zaštićeno autorskim pravom.](#)

Download date / Datum preuzimanja: **2024-07-13**



Repository / Repozitorij:

[Dr Med - University of Zagreb School of Medicine Digital Repository](#)



**SVEUČILIŠTE U ZAGREBU  
MEDICINSKI FAKULTET**

**Matjaž Vogrin**

**Utjecaj faktora rasta aktiviranih  
trombocita na uraštanje presatka, kod  
rekonstrukcije prednje ukrižene sveze  
koljenskog zgloba**

**DISERTACIJA**

Zagreb, 2010.

**Disertacija je izrađena u Univerzitetem kliničkom centru Maribor, Slovenija, u  
godinama 2008 i 2009.**

**Voditelji rada: prof. dr. sc. Miroslav Hašpl dr. med.  
prof. dr. sc. Primož Rožman dr. med.**

**Disertaciju posvećujem Bernardi.**

# SADRŽAJ

<b>1</b>	<b>PREGLED DOSADAŠNJIH SPOZNAJA I ISTRAŽIVANJA U OKVIRU PREDLOŽENE TEME DISERTACIJE</b>	<b>1</b>
1.1	UVOD	1
1.2	ANATOMIJA PREDNJE UKRIŽENE SVEZE (LCA)	1
1.3	DIJAGNOSTIKA RUPTURE LCA	2
1.4	POVIJEST KIRURŠKOG LIJEČENJA RUPTURE PREDNJE UKRIŽENE SVEZE	6
1.4.1	Primarna reparacija	6
1.4.2	Intra-artikularna rekonstrukcija	8
1.4.3	Rekonstrukcija LCA upotrebom sintetičnih materijala	9
1.4.4	Artrioskopski asistiranje rekonstrukcije LCA	10
1.5	KIRURŠKA TEHNIKA KOD REKONSTRUKCIJE LCA	11
1.6	BIOLOŠKI PROCESI NAKON OPERATIVNE REKONSTRUKCIJE LCA	15
1.7	PLAZMA BOGATA TROMBOCITIMA (PBT)	17
1.7.1	Biološke karakteristike PBT	19
1.7.2	Utjecaj koncentracije trombocita na efikasnost PBT	21
1.7.3	Priprema plazme bogate trombocitima	22
1.7.4	Aplikacija plazme bogate trombocitima	23
1.7.5	Mogućnosti kliničke upotrebe PBT u kirurgiji lokomotornog sustava	24
1.7.6	Potencijalne opasnosti kod kliničke upotrebe PBT	28
1.8	ULOGA MRI U EVALUACIJI URAŠTANJA LCA	28
<b>2</b>	<b>HIPOTEZA</b>	<b>30</b>
<b>3</b>	<b>CILJEVI ISTRAŽIVANJA</b>	<b>31</b>
<b>4</b>	<b>METODE I PLAN ISTRAŽIVANJA</b>	<b>32</b>
4.1	OPIS ISPITANIKA	32
4.2	RANDOMIZACIJA	33
4.3	ISTRAŽIVAČKE METODE	35
4.3.1	PRIJEOPERATIVNA PRIPREMA I DIJAGNOSTIKA	35
4.3.2	PRIPREMA TROMBOCITNOG GELA	36
4.3.3	OPERATIVNI ZAHVAT	37
4.3.4	EVALUACIJA URAŠTANJA PRESATKA MAGNETNOM REZONANCIJOM	40
4.3.5	REHABILITACIJA	44
4.3.6	EVALUACIJA ANTERO-POSTERIORNE TRANSLACIJE TIBIJE	46
4.3.7	EVALUACIJA FUNKCIONALNIM SKOROVIMA	48
4.3.7.1	Tegnerov upitnik aktivnosti	48
4.3.7.2	Lysholmov upitnik	48
4.3.7.3	IKDC upitnik	49
4.4	STATISTIČKE METODE	50
<b>5</b>	<b>PROTOKOL ISTRAŽIVANJA</b>	<b>52</b>
<b>6</b>	<b>REZULTATI</b>	<b>53</b>
6.1	ANALIZA TROMBOCITNE PLAZME	53
6.2	EVALUACIJA MAGNETNOM REZONANCIJOM (MRI)	53
6.2.1	Analiza vaskularizacije u području osteotendinoznog kontakta između tibije i presatka	53
6.2.2	Analiza vaskularizacije intraartikularnog dijela presatka	56
6.2.3	Evaluacija resorpcije edema kosti oko presatka	57
6.2.4	Analiza formacije sklerozne kosti oko tibijalnog tunela	59
6.2.5	Analiza dimenzija presatka u intraartikularnom dijelu	61
6.2.6	Analiza dimenzija tibijalnog i femoralnog tunela	62
6.3	ANALIZA ANTERO-POSTERIORNE STABILNOSTI KOLJENSKOG ZGLOBA	64
6.4	ANALIZA FUNKCIONALNIH UPITNIKA KOLJENSKOG ZGLOBA	65
6.4.1	Tegner upitnik	65
6.4.2	Lysholm upitnik	66
6.4.3	IKDC upitnik	67
<b>7</b>	<b>RASPRAVA</b>	<b>68</b>

<b>8</b>	<b>ZAKLJUČCI</b>	<b>79</b>
<b>9</b>	<b>ZNANSTVENI DOPRINOS ISTRAŽIVANJA</b>	<b>80</b>
<b>10</b>	<b>SAŽETAK</b>	<b>81</b>
<b>11</b>	<b>ABSTRACT</b>	<b>83</b>
<b>12</b>	<b>LITERATURA</b>	<b>85</b>
<b>13</b>	<b>ŽIVOTOPIS</b>	<b>106</b>

# **1 PREGLED DOSADAŠNJIH SPOZNAJA I ISTRAŽIVANJA U OKVIRU PREDLOŽENE TEME DISERTACIJE**

## **1.1 UVOD**

Prednja ukrižena sveza koljenskog zgloba (ligamentum cruciatum anterior - LCA, Anterior Cruciate Ligament - ACL), jest primarni stabilizator koljena za sprječavanje prekomjerne anteriorne translacije tibije i sekundarni stabilizator koljena za sprječavanje prekomjerne rotacije tibije kod valgus i varus stresa (1). Ozljeda prednje ukrižene sveze utječe na kinematiku i na stabilnost koljenskog zgloba. Akutne ozljede često su rezultat rotacijskih trauma (fleksija – valgus - vanjska rotacija, fleksija – varus - unutrašnja rotacija, forsirana vanjska rotacija) ili hiperekstenzijskih trauma. Akutne rupture prednje ukrižene sveze mogu biti povezane i s ozljedama meniska i s ozljedama zglobne hrskavice. Nestabilno koljeno smanjuje mogućnost pacijenata za fizičke aktivnosti, a povećava rizik za razvoj artrotskih promjena koljena. Do oštećenja meniska i hrskavice može dovesti i izolirana ozljeda LCA, što vodi u razvoj rane posttraumatske artroze koljenskog zgloba (2, 3).

## **1.2 ANATOMIJA PREDNJE UKRIŽENE SVEZE (LCA)**

Prednja ukrižena sveza izlazi iz eliptičkog područja na posteromedijalnom aspektu lateralnog femoralnog kondila. U smjeru prema naprijed i medijalno, spušta se prema prednjem dijelu interkondilarnog područja tibije i urašta tik ispred medijalnog interkondilarne eminencije. Ligament je sastavljen od dva snopa, anteromedijalnog i posterolateralnog. U njihovom intratikularnom dijelu dužine 2 - 2,5 cm savijaju se jedan oko drugog, što rezultira u trokutnom području uraštanja u interkondilarnom području. Pri ekstenziranom koljenu prednji

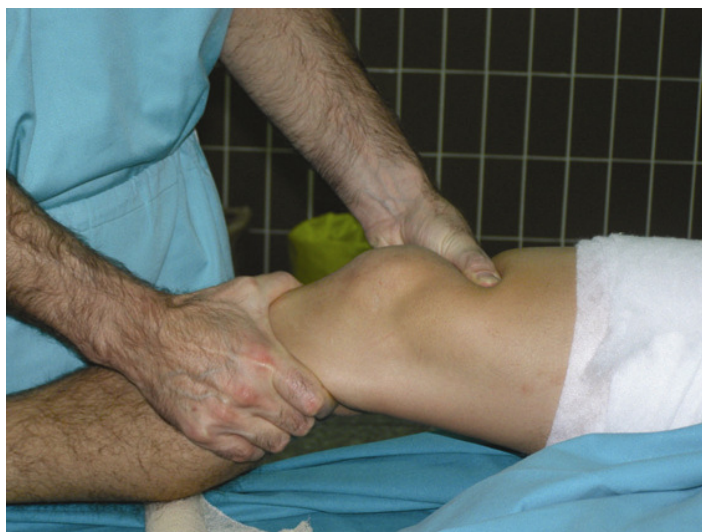dio anteromedijalnog snopa limitira daljnju ekstenziju zbog sudara s krovom interkondilarne jame. Pri fleksiji koljena oba snopa rotiraju jedan oko drugog tako da je posterolateralni snop ispod anteromedijalnog. Poznavanje i razumijevanje anatomije prednje ukrižene sveze i njenih hvatišta je bitno za uspješno operativno liječenje.

Bitan je i podatak o fizikalnim svojstvima LCA. **Krajnja točka napetosti** tako iznosi 2.160 N, jačina 242 N/mm, a istezanje 20 % prije puknuća. Pri intaktnom LCA sile se kreću između 100 N pri pasivnim pokretima koljena, 400 N pri hodanju, pa sve do 1.700 N pri stresnim aktivnostima (4). Cilj operativnog liječenja nakon rupture prednje ukrižene sveze s posljedičnom simptomatskom nestabilnošću jest ponovno uspostavljanje stabilnosti i kinematike koljena, uz potunu pokretljivost.

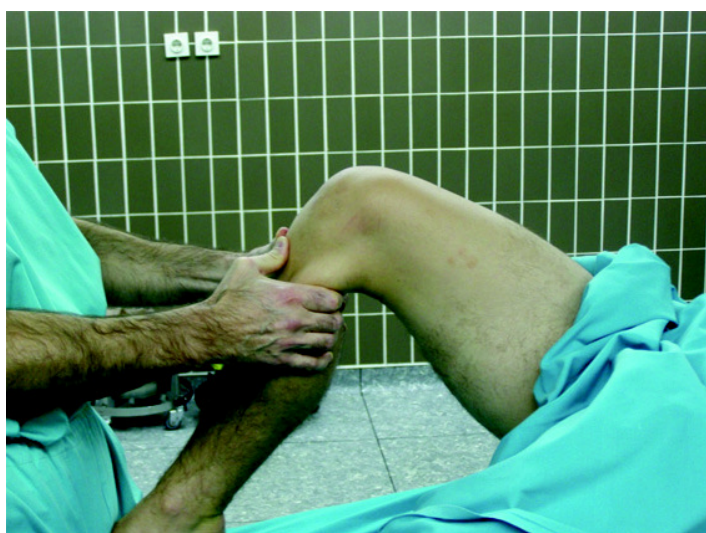### **1.3 DIJAGNOSTIKA RUPTURE LCA**

Za postavljanje brze i točne dijagnoze rupture LCA bitna je detaljna **anamneza** te poznavanje i razumijevanje biomehaničkih elemenata ozljede. Bitni su podaci o jačini i smjeru sile koja je djelovala na koljeno u trenutku ozljede, slušnom osjetu pucanja, nemogućnosti za daljnje aktivnosti neposredno nakon ozljede, brzom oticanju koljena.

Sljedeći korak je **klinički pregled pri** kojem je bitna relaksacija mišića bedra i potkoljenice. Najsenzitivniji klinički test za rupturu LCA jest „Lachmanov test“ (slika 1), a možemo primijeniti i druge testove, kao što su „test prednje ladice“ (slika 2) i „pivot shift test“.



**Slika 1:** Lachmanov test

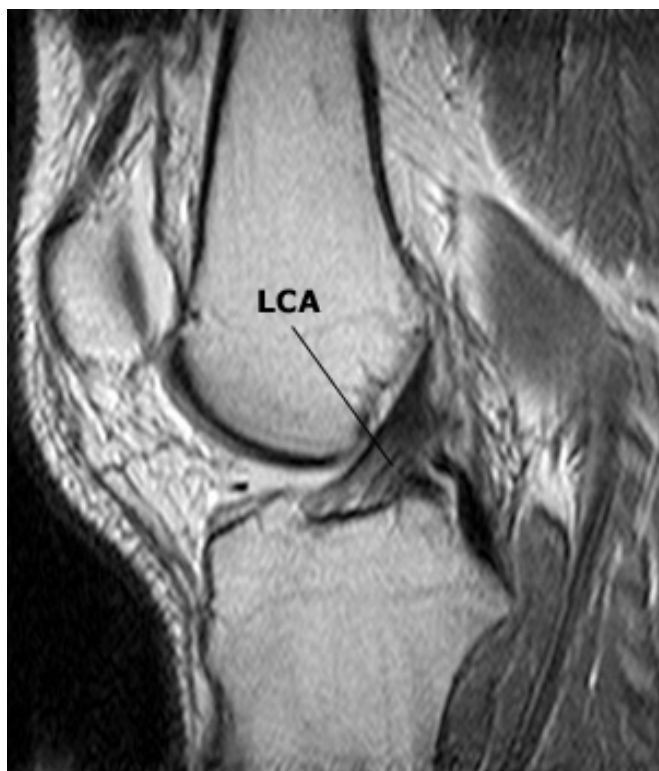

**Slika 2:** Test prednje ladice

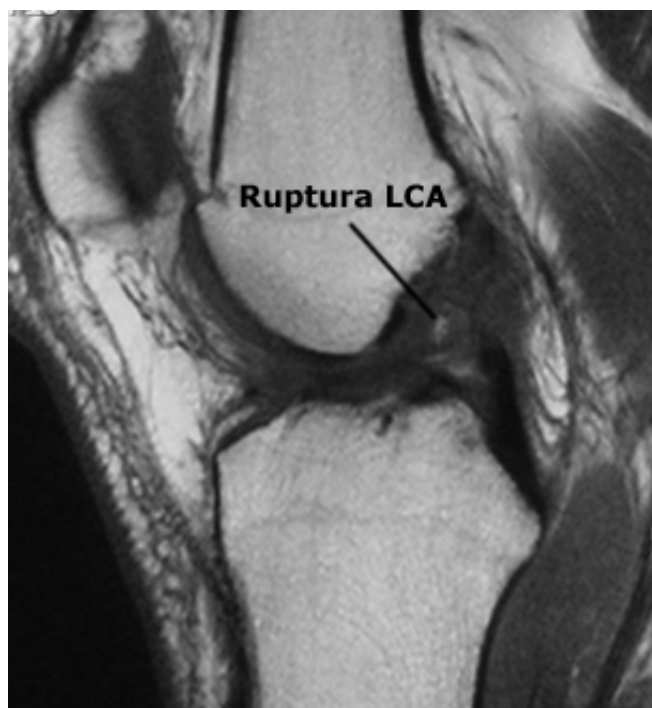
U kliničkoj su praksi pozitivni testovi stabilnosti, uz adekvatnu anamnezu, obično dovoljni za postavljanje dijagnoze, ali je za otkrivanje neophodno potrebna i slikovna dijagnostika – radiografija kako bismo mogli dijagnosticirati i eventualne dodatne ozljede koštanih struktura, kao što su avulzije ligamentarnih insercija, Segondova fraktura, prijelom glave fibule i druge slične ozljede.



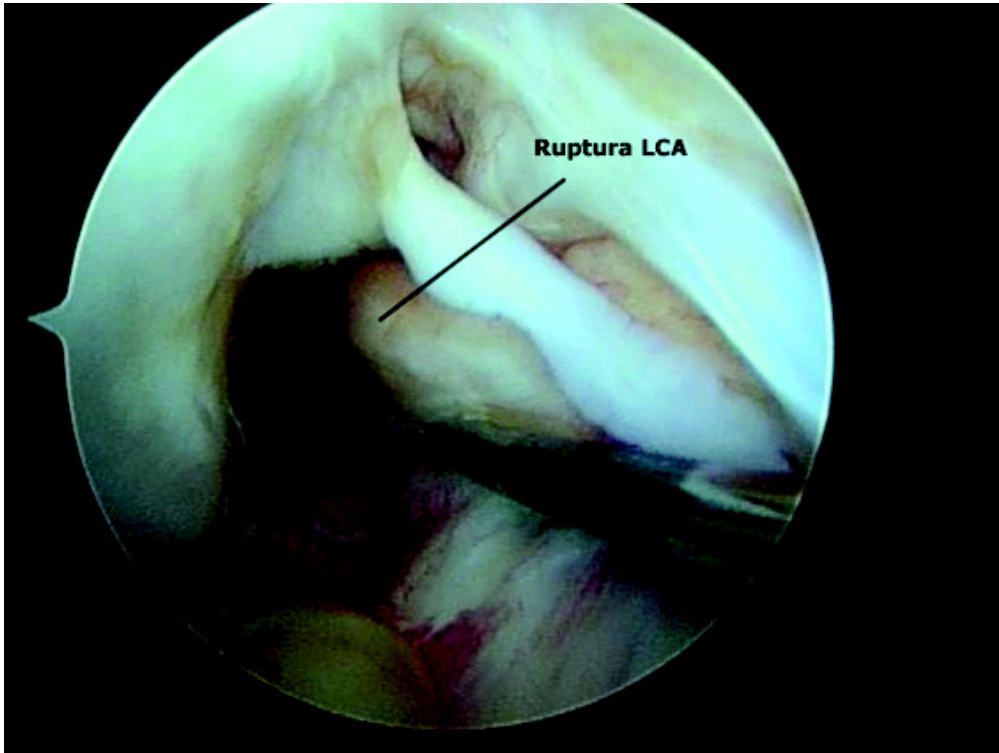
Posljednjih se godina sve više koristi magnetna rezonancija (MR) kao neinvazivna pretraga za dobivanje kvalitetnih podataka o stanju ligamentarnih i hrskavičnih struktura koljenskog zgloba. Pri rutinskoj upotrebi MR u dijagnostici rupture LCA, pozicija koljena je između  $10^\circ$  i  $15^\circ$  u vanjskoj rotaciji radi bolje orijentacije LCA u sagitalnoj ravnini. Cjelokupna sagitalna sekvenca se izvodi u kosoj sagitalnoj ravnini, relativno paralelno s obzirom na orijentaciju LCA, kao što je determinirana u aksijalnoj ravnini. Za potpunu analizu LCA rutinski se koriste sagitalna, aksijalna i koronalna ravnina. Aksijalna i koronalna ravnina posebno su korisne za prikaz proksimalnog hvatišta LCA i na lateralni zid interkondilarne jame. Sagitalni snimci osobito su važni za postoperativno praćenje promjena nakon rekonstrukcije LCA. T1 i T2 sekvence često se koriste za evaluaciju promjena intenziteta signala pri akutnim i subakutnim rupturama LCA (5). Normalna, intaktna LCA u svim se ravninama vidi kao snop signala niskog intenziteta (slika 3), dok se pojedine fibre vide na mjestu uraštanja LCA na kondil. Aksijalni snimci posebno su važni za prikazivanje mjesta eventualne rupture u odnosu na anteromedijalni ili posterolateralni snop. Koronalna ravnina osobito je važna za procjenjivanje stupnja rupture LCA, naročito ako se ligament ne prikaže u potpunosti na sagitalnoj ravnini (slika 4). MR pretraga je specifična i senzitivna za dijagnosticiranje ozljeda prednje ukrižene sveze u više od 90 % , a nakon uključanja T2 sekvence u protokol taj postotak bude još i veći (6). Ipak, dijagnostika magnetnom rezonancijom ne bi smjela biti metodom izbora za potvrđivanje kliničke dijagnoze rupture LCA. Više od 90 % akutnih ruptura može se dijagnosticirati na osnovi kliničkih testiranja. MR može detektirati pridružene ozljede koje primarno moraju biti kirurški liječene. Definitivnu dijagnozu tipa rupture prednje ukrižene sveze kao i ozljede ostalih intraartikularnih struktura moguće je postaviti tek pri artroskopskoj reviziji (slika 5).



**Slika 3:** MR prikaz intaktne prednje ukrižene sveze



**Slika 4:** MRI prikaz rupture prednje ukrižene sveze



**Slika 5:** Artroskopski prikaz rupture prednje ukrižene sveze

## **1.4 POVIJEST KIRURŠKOG LIJEČENJA RUPTURE PREDNJE UKRIŽENE SVEZE**

### **1.4.1 Primarna reparacija**

Ruptura prednje ukrižene sveze jest jedna od najčešćih ozljeda ligamentarnih struktura. U SAD je 2007. godine bilo izvedeno 175.000 rekonstrukcija LCA.

Prvi pokušaji kirurškog liječenja rupture LCA izvršeni su prije više od 100 godina. Battle (7) je već 1900. godine opisao uspješan ishod operativnog zahvata s praćenjem bolesnika u

razdoblju od dvije godine. Drugi autori, poput Groves (8), nisu se slagali s konceptom reparacije, već su preporučivali operativnu rekonstrukciju tetivom fascie late. U razdoblju od 1930-ih do 1960-ih godina u raspravama među kirurzima veća se pozornost posvećivala pitanju da li je kirurško liječenje rupture prednje ukrižene sveze uopće potrebno, negoli pitanju koju bi kiruršku tehniku valjalo odabrati. Prevladavalo je mišljenje da u slučaju adekvatnog liječenja ozljede meniska i zglobne čahure rekonstrukcija same LCA nije potrebna. Što se tiče ocjene važnosti LCA, kao primarnog stabilizatora u odnosu na prednju translaciju tibije u potpunosti su pogriješili. Ponovo oživljavanje ideje o primarnoj reparaciji bilo je prisutno u 1970-im godinama, ali je nakon objavljivanja rezultata takvog liječenja (Marshalov zahvat) i praćenja bolesnika - kadeta West Pointa u razdoblju od pet godina ta ideja bila odbačena. Rezultati su pokazali početnu dobru stabilnost koljena ali kasnijim praćenjem ustanovila se ponovna nestabilnost.

#### Ekstra - artikularna rekonstrukcija

Do 1970. godine postalo je posve jasno da insuficijencija prednje ukrižene sveze vodi funkcionalnoj nestabilnosti koljenskog zgloba te da je za rješavanje tog problema neophodno potreban određen rekonstruktivni operativni zahvat. Kirurzi su pristupili znanstvenim istraživanjima biomehanike, koja su dovela do koncepta »rotacijske nestabilnosti koljena«, opisanog u studijama Slocuma i Larsona (10). Ustanovili su da valgus ozljeda koljenskog zgloba, uz vanjsku rotaciju, vodi do ozljeda medijalnog kolateralnog ligamenta (MCL), posteriorne medijalne kapsule i LCA. Nisu, međutim, prepoznali kliničku važnost izolirane ruptur LCA.

U tom je razdoblju bilo opisano nekoliko kirurških tehnika, koje su imale za cilj prevenciju subluksacije tibije ekstraartikularnom stabilizacijom prebacivanje hvatišta pes anserinus (prema Slocumu), rafijom posteromedijalne kapsule u posteriornom dijelu i refiksaciju proksimalnog hvatišta medijalnog kolateralnog ligamenta u više proksimalan i posterioran položaj. U 1973. godini je Nicholas (11) objavio svoju tehniku ekstraartikularne stabilizacije »pet u jedan«. Ta je uz dodatnu medijalnu meniscektomiju i transfer mišića vastus medialis obliquus bila slična Slocumovoj rekonstrukciji. Pacijenti su poslijeoperacijski imali rutinski gipsom imobilizirano koljeno 6 tjedana, i to u flektiranom položaju s unutarnjom rotacijom. To je često dovodilo do znatnog gubitka pokretljivosti koljenskog zgloba. Iako su te kirurške tehnike smanjile rotacijsku translaciju u koljenskom zglobu, pravi uzrok anteriorne nestabilnosti zapravo nisu liječile. Nakon radova dodatnih anatomske studija koje su pokazale da do ozljede prednje ukrižene sveze može doći bez ozljeda medijalnih kapsularnih struktura (12), MacInhos je opisao novu kiruršku tehniku koja je temeljila na ekstraartikularnoj rekonstrukciji, upotrebom dijela iliotibijalnog traktusa. Ta je tehnika kasnije dobila naziv MacInthos 1. Prednost te tehnike bila je u većoj stabilnosti koljenskog zgloba na lateralnoj strani prilikom fizičkih aktivnosti, s većom tenzijom fascie late. Andrews je prvi prepoznao važnost izometrije 1983. godine. U predloženoj kirurškoj tehnici pokušao je postići tenziju ligamentarnih struktura i pri fleksiji i pri ekstenziji (13). Na taj je način u prvoj fazi došlo do redukcije »pivot-shifta«, ali rekonstrukcija dinamički nije funkcionirala. Zbog loših dugoročnih rezultata, tehnika je bila napuštena.

#### **1.4.2 Intra-artikularna rekonstrukcija**

U ranim 80-im godinama dvadesetog stoljeća, liječenje anteriorne koljenske nestabilnosti sve je više bilo fokusirano na rekonstrukciju LCA a manje na kapsularne strukture. U to se

vrijeme u kliničkom pregledu etablirao Lachmanov test, a bile su objavljene i studije koje su dokazale da je LCA primarni stabilizator kod anteriorne subluksacije tibije (14). Kirurzi su nakon tih saznanja počeli modificirati kiruršku tehniku u smjeru anatomskog liječenja rupture LCA, a to je ujedno bio i početak intra-artikularnih tehnika rekonstrukcije. Insall je među prvima pozicionirao presadak intraartikularno. U zglob je uveo dio tibijalnog traktusa i fiksirao ga u prednjem dijelu platoa tibije (15). Kasnije je tu tehniku modificirao MacIntosh tehničkim rješenjem - pozicioniranjem intraartikularnog tunela u tibiji. U prvim operativnim tehnikama za supstituciju ruptiranog LCA, kao presadak upotrebljavao se iliotibijalni traktus ili dio tetive quadricepsa. Upotrebu bone-tendon-bone (BTB) presatka, medijalne trećine patelarnog ligamenta, prvi je opisao Palmer već 1936. godine (16), ali je do široke primjene tog postupka došlo tek nakon razvoja intraartikularnih tehnika u 1980-im godinama. Tehniku s upotrebom medijalne trećine patelarnog ligamenta s koštanim hvatištima provučenom kroz tibijalni i femoralni tunel prvi je opisao Jones (17). Sljedećih 20 godina ta je tehnika predstavljala »zlatni standard« u rekonstruktivnoj kirurgiji ruptуре prednje ukrižene sveze. Upotrebu tetiva hamstringa kod rekonstrukcije LCA prvi je opisao Macey već 1939. godine (18). Metoda se nije primjenjivala sve do objava rezultata studija Zarinsa i Rowa sredinom 1980-ih godina (19). Kasnije je upotreba tetiva hamstringa postala sve popularnija i danas predstavlja najviše upotrebljavan presadak u rekonstruktivnoj kirurgiji prednje ukrižene sveze.

### **1.4.3 Rekonstrukcija LCA upotrebom sintetičnih materiala**

Neuspješni pokušaj primarne refiksacije ACL-a, multiligamentarne ozljede koljena, pa i pojave morbiditeta na mjestima oduzimanja presatka, vodili su ideji o upotrebi sintetičnih materijala. Prvi su pokušaji opisani već sredinom 1970-ih godina (20). Prvi klinički

upotrebljivan sintetički materijal bio je Polyflex, a kasnije su se koristili još i Gore-Tex, Dacron i polproplenski presadak, poznat kao Ligament Augmentation Device (LAD), i jedino je taj postigao široku upotrebu. Svi su se sintetički presaci već nakon kraćeg vremena pokazali kao neuspješni. Najveći je problem predstavljala njihova prekomjerna elongacija i fragmentacija koja dovodi do njegove rupture, odnosno nefunkcionalnosti. Poslijeoperacijske tegobe su se manifestirale u rekurentnom, sterilnom oticanju, bolovima i nestabilnosti koljenskog zgloba (21). Posljednjih 15 godina sintetički se materijali više ne primjenjuju u kliničkoj praksi.

#### **1.4.4 Artroskopski asistirane rekonstrukcije LCA**

Nakon uvođenja intra-artikularnih kirurških tehnika kirurzi su kod rekonstrukcije prednje ukrižene sveze upotrebljavali artrotomije za vizualizaciju pozicioniranja i fiksacije presatka. Razvojem tehnoloških mogućnosti početkom 80-ih godina prošlog stoljeća u upotrebu je uvedena artroskopsko asistirana kirurška tehnika rekonstrukcije prednje ukrižene sveze. Postala je široko dostupna i upotrebljavana širom svijeta. Daljni razvoj artroskopske tehnike omogućio je intraartikularnu rekonstrukciju LCA bez otvaranja koljenskog zgloba, samo endoskopskom tehnikom (22).

Poboljšanja artroskopskih instrumenata omogućila su i optimalizaciju pozicioniranja tibijalnog i femoralnog tunela te tehniku fiksacije presatka u tunelima. Endoskopska tehnika postala je popularna početkom 90-ih godina prošlog stoljeća uvođenjem intra-artikularnog bušenja femoralnog tunela (23). Prednost artroskopske tehnike jest u tome da smanjuje kiruršku traumu, budući da nije potrebna artrotomija, a pod direktnom kontrolom artroskopa moguća je i preciznija determinacija anatomske strukture.

## **1.5 KIRURŠKA TEHNIKA KOD REKONSTRUKCIJE LCA**

Na području športske ortopedije i traumatologije svakodnevno se susrećemo s brojnim ligamentarnim ozljedama koljenskog zgloba, a među najčešćim je ruptura prednje ukrižene sveze. Konzervativno liječenje ne daje dobre rezultate, napose u mlade, športski aktivne populacije (24). Terapija izbora je u pravilu kirurški način liječenja. Cilj operacije je anatomska rekonstrukcija prednje ukrižene sveze. Operativno liječenje u 90 % slučajeva uspijeva ponovno uspostaviti stabilnost i kinematiku koljena (25). Međutim, rekonstrukcija nije potrebna u svih pacijenata koji su pretrpjeli rupturu LCA. Indikacije za operaciju nisu u potpunosti određene. Najsigurnija indikacija uključuje pacijente s klinički nestabilnim koljenom, koji više nisu sposobni za svakodnevne i športske aktivnosti, kojih se ne žele odreći te pacijenti s pridruženim ozljedama meniska, hrskavičnih i koštanih struktura, koje zahtijevaju operativno liječenje.

### **Izbor i priprema presatka**

Kod operativne rekonstrukcije prednje ukrižene sveze možemo upotrijebiti različite vrste presatka: autograft, allograft i sintetičke graftove.

Sintetički graftovi nisu dali dobre kliničke rezultate tako da se danas ne koriste.

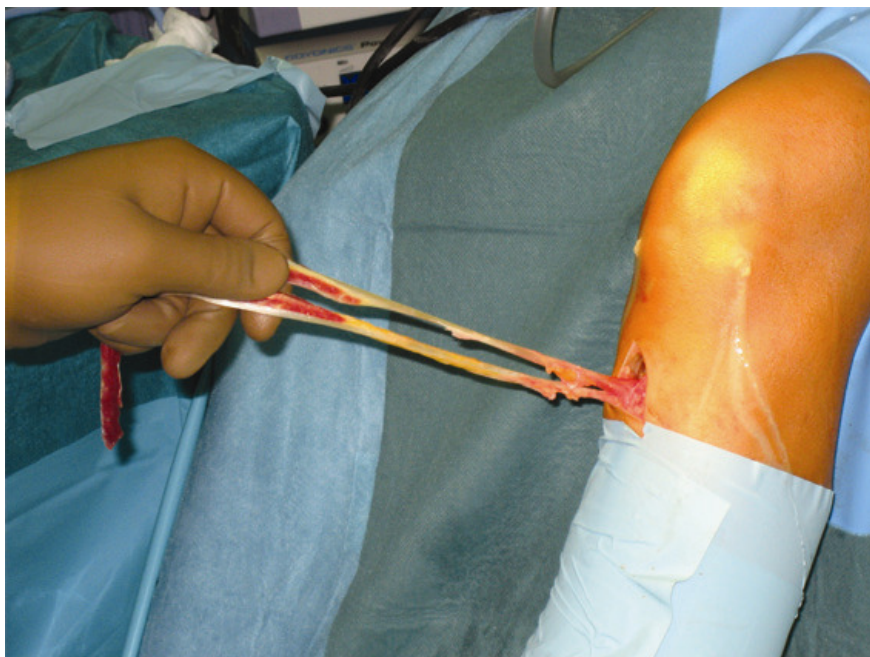
Prednost allograftova prije svega jest u tome da kod takve operacije ne dolazi do jatrogene traume na mjestu oduzimanja presatka i do kasnijih komplikacija u svezi s time. Poteškoću predstavlja mogućnost sekundarne infekcije, opasnost od krvlju prnosivih bolesti, a i visoka cijena(26).

Kod upotrebe autografta moguć je izbor između medialne trećine patelarnog ligamenta, tetiva mišića semitendinosus i gracilis te tetive quadricepsa. Do sredine 1990-ih godina najviše se

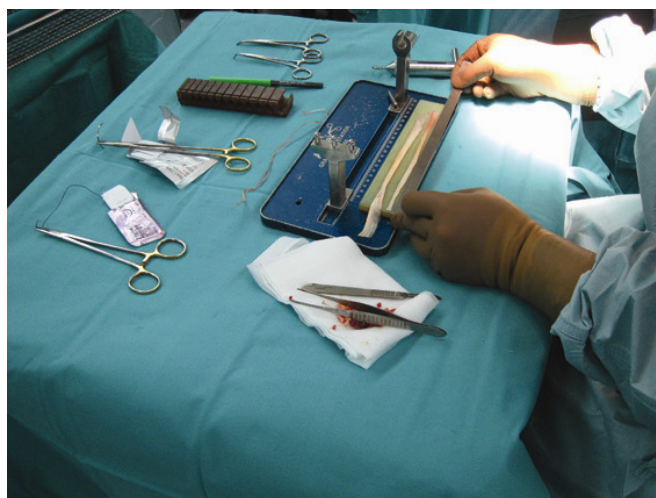

upotrebljavao BTB presadak patelarnog ligamenta, prije svega zbog relativno lakog načina oduzimanja presatka, mogućnosti čvrste fiksacije, kost - kost cijeljenja i dobrih kliničkih rezultata. Međutim, morbiditet na mjestu oduzimanja presatka uvjetovao je traženje drugih opcija (27, 28, 29, 30).

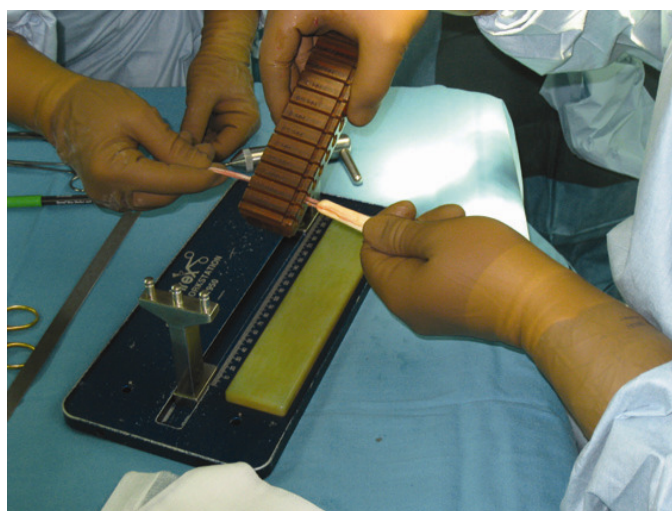
Posljednih 10 godina sve se više upotrebljavaju tetive hamstringsa (slika 6) (m. semitendineus - ST i m. gracilis - G). Ta tehnika zahtijeva dobro poznavanje anatomije insercijskih područja mišića semitendinosus i gracilis, kao i dobru kiruršku tehniku. Nedostatak jest u činjenici da se na taj način oslabi fleksija koljena i unutaranja rotacija tibije (30, 31, 32). Uobičajena kirurška tehnika uzimanja autotransplantata se sastoji u kožnoj inciziji u dužine 2 - 3 cm, medijalno od tuberositas tibije, preparacija potkožnog tkiva, incizija fascije te preparacija tetiva mišića semitendinosus i gracilis. Tetive se uzimaju posebnim instrumentom – striperom, u dužini 20 - 30 cm. Slijedi čišćenje tetiva (slika 7), udvostručenje (slika 8) i obrada kirurškim šavovima. Presadak je kod tih postupaka pod vlakom 15 - 20 kp u trajanju 10 do 15 min.




**Slika 6:** Uzimanje tetiva mišića semitendinosusa i gracilisa



**Slika 7:** Preparing tendons of the semitendinosus and gracilis muscles



**Slika 8:** Determining the dimensions of the graft



**Slika 9:** Preoperative stretching of the graft

## **Položaj tunela**

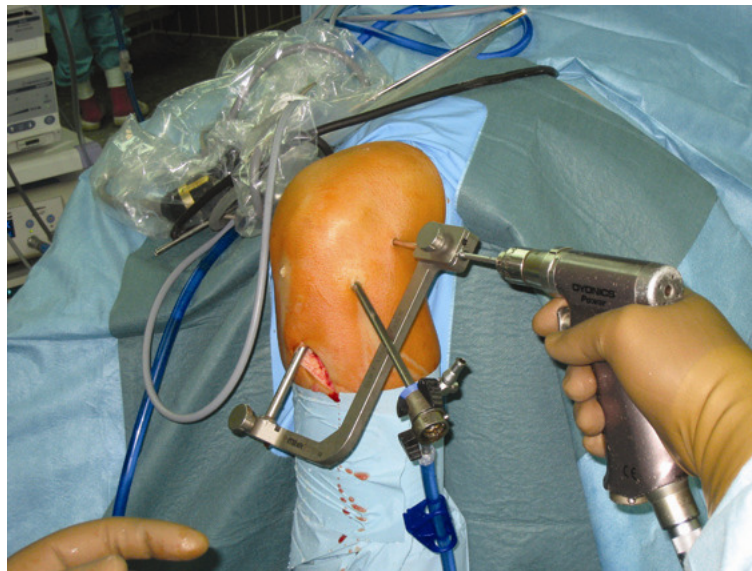
Položaj tibijalnog i femoralnog tunela ovisi o nativnoj anatomiji prednje ukrižene sveze. LCA je zapravo snop niti koji urašta u tibiju i femor na relativno velikom području. Anteromedijalni snop polazi iz proksimalnog dijela femoralnog hvatišta, te se lovi u anteromedijalnom dijelu tibijalnog hvatišta. Posterolateralni snop lovi se u posterolateralnom dijelu tibijalnog hvatišta. Kad je koljeno u ekstenziji, posterolateralni snop je pod tenzijom, dok je anteromedijalni snop relativno relaksiran. Kod fleksije koljena situacija je obrnuta. Za dobar rezultat operacije potrebna je anatomska pozicija tunela. Za optimalno postavljanje tibijalnog tunela potrebna je upotreba specijalnog instrumentarija te orijentacija pomoću anatomske strukture, kao što su prednji rog lateralnog meniska, interkondilarne eminencije i stražnji križni ligament. Pri pozicioniranju femoralnog tunela važno je poznavanje anatomije lateralnog femoralnog kondila i upotreba optimalnog pristupa. U zadnjih nekoliko godina za femoralni tunel preporučuje se pristup kroz anteromedijalni portal (33).

## **Fiksacija presatka**

Dobra fiksacija je od vitalne važnosti za stabilnost rekonstrukcije. Ako inkorporacija presatka u koštanim kanalima nije završena nekoliko tjedana nakon operacije, za uspješnost bioloških procesa izuzetno je važna početna stabilnost. Stabilnost ovisi o sposobnosti materijala za fiksiranje da podnesu uobičajena ciklička opterećenja i djelovanje jakih iznenadnih sila. Brojne su studije pokazale da je loša primarna fiksacija s ranom mikronestabilnošću presatka razlogom neuspjeha operacije (34). Uraštanje BTB grafta slično je zaraštanju prijeloma kosti, ali je brže i čvršće od uraštanja mekotkivnih presadaka. Fiksacija presatka u prvih 12 tjedana mora izdržati sile pri cikličnim i iznenadnim opterećenjima sve do 500 N. Do popuštanja fiksacijskih materijala dolazi češće u tibijalnom tunelu, što je prije svega posljedica manje koštane gustoće oko tibijalnog tunela u usporedbi s femoralnim tunelom. To znači manju

površinu kontakta između presatka i fiksacijskog materiala te posljedično manju »ultimate tensile load« - silu koja je potrebna za avulziju presatka. Drugi razlog jest u liniji između tibijalog tunela i intraartikularnog dijela presatka. Praktički je riječ o kolinearnosti, za razliku od koso postavljenih linija femoralnog tunela i intraartikularnog dijela presatka, što zahtijeva veću silu izvlačenja, odnosno hvatište presadka je stabilnije.

U počecima rekonstrukcije LCA za fiksaciju presatka u tunelu femura i tibije najviše su se upotrebljavali metalni interferentni vijci. To je i danas tzv. zlatni standard fiksacije. U posljednjih 20 godina na tržištu se pojavljuju novi proizvodi, kao što su RIGIDfix (slika 10), EndoButton, Transfix, Smart Screw, Retro Screw i dr. Trend ide i u smjeru razvoja bioresorptivnih fiksacijskih materiala (30, 31, 32).



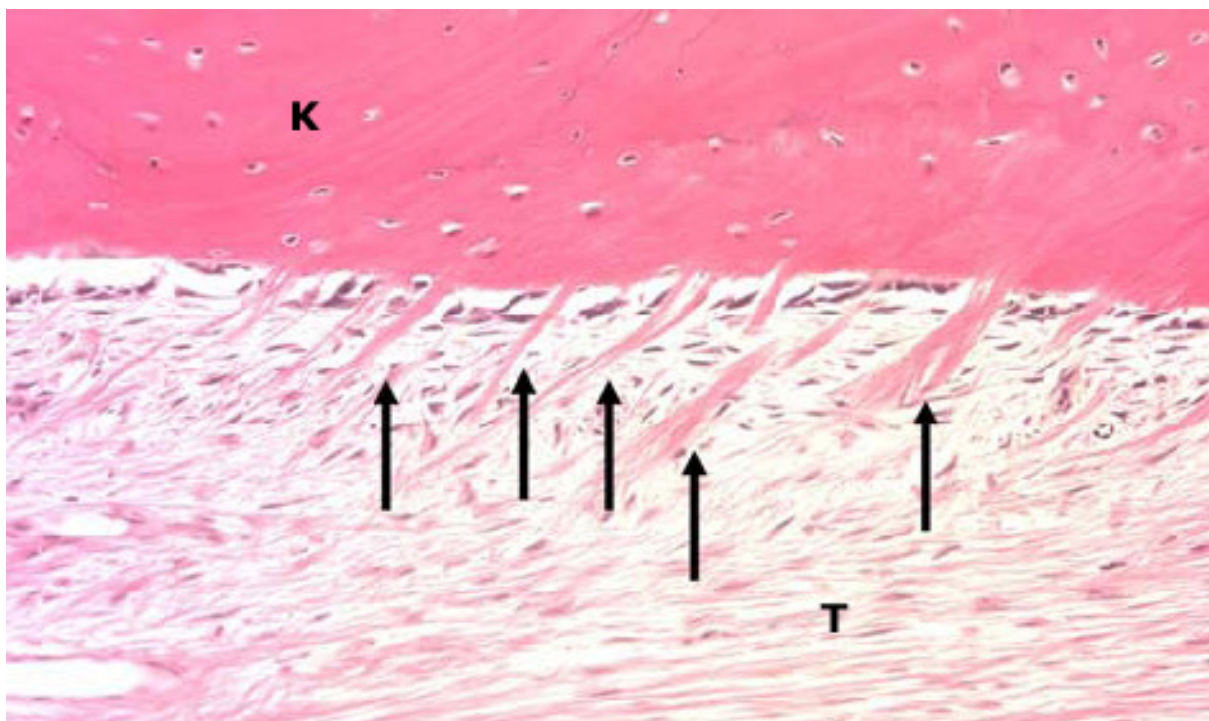
**Slika 10:** Postupak fiksacije presatka upotrebom RIGIDfix sistema.

## **1.5 BIOLOŠKI PROCESI NAKON OPERATIVNE REKONSTRUKCIJE LCA**



Neposredno nakon operativne rekonstrukcije LCA počinju biološki procesi koji traju slijedećih 9 - 12 mjeseci. To je i glavni razlog relativno spore rehabilitacije (35, 36, 37). Razlog tako duge rehabilitacije jest prije svega sporo uraštanje presatka te proces ligamentizacije.

Biološki proces kod **uraštanja** presatka nakon rekonstrukcije prednje ukrižene sveze opisan je u brojnim studijama. Prazan prostor između transplantata i okolne spongiozne kosti već se nakon nekoliko dana ispuni granulacijskim tkivom koje je sastavljeno od fibroblasta i malih krvnih žila. Nakon toga slijedi stvaranje kolagenskih vlakana. Poslije 6 tjedana broj fibroblasta se smanjuje, a kolagenska vlakna se zadebljavaju te penetriraju u presadak i okolnu kost, te na taj način stvaraju osteotendinoznu inserciju (slika 11). Kolagenska vlakna vrlo su slična Sharpeyevim vlaknima. Istodobno se oko transplantata formira nova kost koja tvori sklerotični rub oko tunela (38 - 43).



**Slika 11:** Uraštanja presatka u koštanom tunelu nakon rekonstrukcije LCA. K - koštano tkivo, T - presadak, ↑ - Sharpeyevim slična kolagenska vlakna

Izvor: Max Ekdahl, Freddie H. Fu; Knee Surg Šports Traumatol Arthrosc 2008 Graft healing in anterior cruciate ligament reconstruction.

Drugi vrlo važan proces nakon rekonstrukcije prednje ukrižene sveze jest proces **ligamentizacije**. Počinje nekrozom avitalnog i istodobno avaskularnog intraartikularnog dijela presatka. Slijede faze edema, spore revaskularizacije iz sinovijalnog tkiva na femoralnom i tibijalnom dijelu, invazije fibroblasta, sinteze i maturacije kolagenskih vlakana te, na kraju, pregradnja samog ligamenta (44). Poznato je da je presadak najjači u intraartikularnom dijelu neposredno nakon operacije te da počinje slabjeti zbog nekroze i rane neovaskularizacije 5 do 16 tjedana po operaciji. Tek nakon tog vremenskog razdoblja tvorbom i maturacijom kolagena ponovno dobiva na čvrstoći, a čvrstoću, usporedivu s intaktnom prednjom ukriženom svezom dostiže tek 6 - 9 mjeseci nakon operativnog zahvata (45).

## **1.6 PLAZMA BOGATA TROMBOCITIMA (PBT)**

Iako je mehanička stabilnost presatka nakon operativne rekonstrukcije LCA bitna za uspjeh, za konačan rezultat liječenja isto su tako važni i biološki procesi. Kako bi se skratili procesi uraštanja i ligamentizacije, moguća je upotreba faktora rasta trombocita. Trombocite je potrebno najprije koncentrirati, a zatim aktivirati. Plazma bogata trombocitima (PBT) jest volumen autologne plazme, u kojoj je koncentracija trombocita iznad uobičajene razine. Trombocitne  $\alpha$  granule bogate su faktorima rasta koji imaju bitnu ulogu u procesu cijeljenja tkiva, što omogućuje kliničku upotrebu PBT kod različitih kirurških zahvata.

Upotreba PBT presadka u regeneraciji tkiva jest područje medicine koje se vrlo brzo razvija. Iako su faktori rasta iz aktiviranih trombocita, a i mehanizmi njihovog djelovanja još

nedovoljno istraženi, lak način aplikacije u kirurškoj praksi i moguće kliničke indikacije kao što su koštana regeneracija, smanjenje krvarenja i pospješeno cijeljenje tkiva, vrlo su poticajni. Važan čimbenik jest i činjenica da su faktori rasta dobiveni iz autologne krvi, što sprječava nastanak autoimunih reakcija i prenošenje bolesti.

Iz trombocita u fazi aktivacije izlučuje se velik broj bioaktivnih stanica, a među njima su i tzv. faktori rasta. Neki od njih i njihova funkcija navedeni su u tabeli 1.

FAKTOR RASTA	FUNKCIJA
PDGF	Aktivacija makrofaga, angiogeneza, stimulacija fibroblasta, sinteze kolagena i proliferacija koštanih stanica
TGF $\beta$	Stimulacija fibroblasta, biosinteze kolagena tip 1, inhibicija osteoklasta
IGF-1	Stimulacija kemotakse fibroblasta i diferencijacija osteoblasta
PDEGF	Stimulacija cijeljena rana akceleracijom proliferacije keratocita i dermalnih fibroblasta
PDAF	Indukcija vaskularizacije stimulacijom vaskularnih endotelnih stanica
PF - 4	Stimulacija početnog influksa neutrofilnih stanica u područje rane, potentan antiheparinski agens
EGF	Stimulacija proliferacije krvi
VEGF	Stimulacija angiogeneze, kreacije lumena malih žila, vazodilatacije

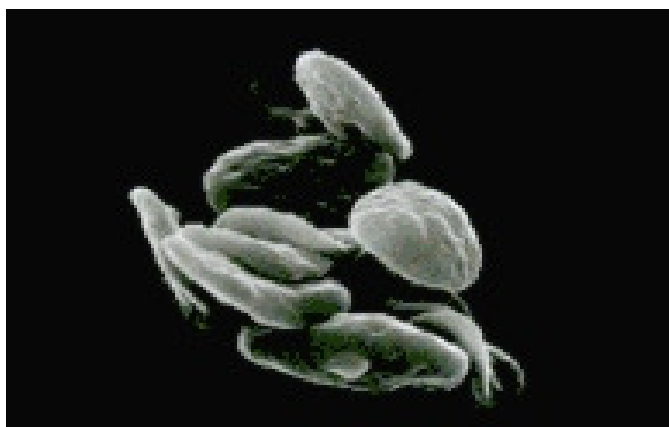**Tablica 1:** Faktori rasta aktiviranih trombocita i njihove funkcije

Legenda: PDGF (platelet derived growth factor), TGF – 1 (transforming growth factor), IGF (insulin like growth factor), PDEGF (platelet derived endothelial growth factor), PDAF (platelet derived angiogenesis factor), PF (4 - platelet factor 4), EGF (endothelial growth factor), VEGF (vascular endothelial growth factor)

### 1.6.1 Biološke karakteristike PBT

Termin »plazma bogata trombocitima« (PBT) može se definirati kao plazmatska frakcija autologne krvi s povišenom koncentracijom trombocita. Koncentracija trombocita od 1407640/ $\mu\text{l}$  (SD 320100) bila je definirana kao radna definicija PBT (46). To je broj trombocita pet puta veći od broja trombocita u normalnoj krvi, što znači 150000 - 350000/ $\mu\text{l}$  (SD 200000/ $\mu\text{l}$ 9).

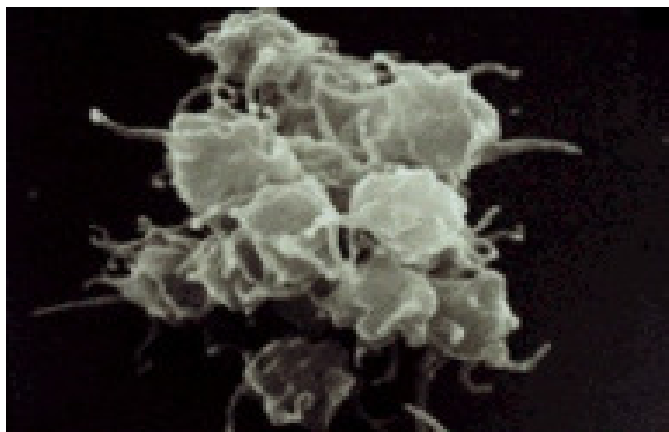
Trombociti (slika 12) su zapravo citoplazmatski fragmenti megakariocita, vrsta bijelih krvnih zrnca, formiranih u koštanoj moždini. Po obliku su ovalne stanice, prosječnog dijametra 2  $\mu\text{m}$  i najmanje su među krvnim stanicama. Njihove jezgre su bogata organelima i strukturama, kao što su mitohondriji, mikrotubuli i granule ( $\alpha$ ,  $\beta$ ,  $\lambda$ ). Granule se formiraju u procesu maturacije megakariocita. Njihova je veličina između 200 i 500 nm, a broj između 50 i 80 u svakom trombocitu. Svaka  $\alpha$  granula sadrži više od 30 bioaktivnih proteina, a mnogi od njih imaju ključnu ulogu u procesima hemostaze i cijeljenja tkiva. Hemostazu možemo tretirati kao prvi čin u procesu cijeljenja (47). Karakteristike plazme bogate trombocitima temelje na produkciji i lučenju mnogobrojnih faktora rasta u fazi aktivacije trombocita (Slika 13).



**Slika 12:** Trombociti u fazi mirovanja

Izvor: Rozman B; Acta Clin Derm 2008





**Slika 13:** Trombociti u fazi aktivacije

Izvor: Rozman B; Acta Clin Derm 2008

Trombociti počinju s aktivnom sekrecijom bioaktivnih proteina nekoliko minuta nakon aktivacije, a 95 % presintetiziranih faktora rasta se izluči u prvih 60 minuta (48). Nakon početnog intenzivnog lučenja faktora rasta, trombociti sintetiziraju i secerniraju dodatne faktore rasta još nekoliko dana njihovog životnog ciklusa. Budući da faktori koji determiniraju biološku ulogu PBT nisu do kraja istraženi, također su nedovoljno poznati i klinički učinci aplikacije PBT. Kombinirano djelovanje svih faktora rasta jest kompleksan proces, a svaki pojedini faktor rasta može imati drukčiji učinak na određenu vrstu tkiva. Faktori rasta mogu također djelovati jedan na drugog i na taj način determinirati brzinu i smjer pojedinih procesa.

Ukupni rezultat djelovanja bioaktivnih supstanca, kao što su faktori rasta, citokini i kemokini te površinskih receptora »target vessels« jest aktivacija intracelularnih procesa s indukcijom i produkcijom proteina potrebnih za regenerativne procese, kao što su proliferacija krvi, formacija matriksa te proizvodnja kolagena i osteoida. PBT sadrži i proteine, kao što su fibrin, fibronectin, vitronectin i trombospondin. To su molekule koje vrše bitnu funkciju pri adhezijskim procesima, važnim u migracijskim procesima osteoblasta, fibroblasta i stanica

epitela. Ishodeći iz tih saznanja smatra se da su faktori rasta aktiviranih trombocita bitni pri aktivaciji pojedinih vrsta stanica uključenih u procese cijeljenja mekog tkiva i kosti.

### **1.6.2 Utjecaj koncentracije trombocita na efikasnost PBT**

Na biološki potencijal PBT za cijeljenje tkiva utječu različiti faktori, kao što su koncentracija, volumen, veličina i tip ozljede tkiva i ukupno medicinsko stanje pacijenta. Kao što je već bilo navedeno, koncentracija trombocita veća od  $1,407.640/\mu\text{m}$  priznata je kao definicija PT. Međutim, Anitua (47) drži da je za definiciju PBT dovoljna koncentracija trombocita viša od  $300.000/\mu\text{l}$ . Drugi autori, kao Choi (49), dokazali su, da visoka koncentracija PBT djeluje supresivno a niska koncentracija PRP stimulatивно na vijabilnost i proliferaciju alveolarnih koštanih stanica.

Dodatan faktor koji može utjecati na rezultat koncentracije trombocita u krvi i PBT jest i metoda brojanja trombocita. Pri ručnom brojanju može doći do odstupanja zbog individualnih interpretacija istraživača, a kod automatiziranih metoda može doći do pogrešaka zbog agregacije trombocita, što smanjuje njihov stvarni broj. Konzistentna metoda brojanja trombocita jest, prema tome, od velike važnosti.

Studije na animalnim modelima dokazale su i važnost vremenskih intervala pri aplikaciji PBT, npr. studija u kojoj su autori proučavali cijeljenje medialnog kolateralnog ligamenta štakora, ovisno o dozi i vremenu aplikacije PBT (50).

### 1.6.3 Priprema plazme bogate trombocitima

Plazma bogata trombocitima može biti pripremljena u hematološkom laboratoriju, kao i u samoj operacijskoj sali, neposredno prije aplikacije. Pacijentu se oduzme mala količina autologne krvi iz koje za nekoliko minuta možemo dobiti PBT. Poznate su tri tehnike preparacije: gravitacijska sekvestracija trombocita (GST), standardna separacija krvi (SS) i autologna selektivna filtracija (trombofereza).

Gravitacijska sekvestracija trombocita (GST) zapravo je sistem centrifugacije. Krv se s dodatkom antikoagulanta centrifugira i na taj način postaju vidljiva tri sloja: na dnu sloj eritrocita, u sredini sloj trombocita i leukocita i na vrhu plazma. Količina PBT iznosi približno 10 % volumena oduzete krvi. Metodom GST, eritrocite ne možemo prikupljati odvojeno.

Standardna separacija (SS) je također tehnika za dobivanje trombocita iz venske krvi. Metodom brzog i sporog okretanja koncentriraju trombocite na 3 - 5 puta višu vrijednost, u odnosu na vensku krv (51). Metodom SS možemo proizvesti 6 ml PBT iz 45 - 60 ml venozne krvi. Proces centrifugacije vrši se u sterilnim uvjetima, a separiraju se trombociti od eritrocita. Na globalnom tržištu imamo relativno velik broj komercijalno dostupnih separatora trombocita, no neki od njih ne omogućavaju adekvatnu koncentraciju trombocita, potrebnu za stimulaciju i ubrzavanje bioloških procesa cijeljenja. Na taj način možemo objasniti rezlike u rezultatima pri liječenju s PRP. Za postizavanje objektivnog rezultata svakako je od bitnog značenja brojanje trombocita u PBT da se izbjegnu statističke pogreške. Bitnu ulogu u biološkim karakteristikama plazme bogate trombocitima ima proces centrifugacije. Prevelika mehanička sila može oštetiti trombocite i na taj način odstraniti faktore rasta iz granula. Neke su studije pokazale da sila centrifugacije  $> 800$  g može smanjiti količinu TGF- $\beta$  u PBT (52).

U tehnici selektivne filtracije (trombofereza) za koncentraciju trombocita upotrebljava se specijalan filter za jednokratnu upotrebu. Trombociti se u filtru hvataju, a zatim se pripremi koncentrat trombocita bez procesa centrifugacije. Usporedba PBT dobivene tromboferezom, nije pokazala razliku u odnosu na PBT dobivenu centrifugacijom, glede biološkog potencijala i koncentracije biološko aktivnih supstanci (53).

Za stabilnost PBT neophodno je obrada antikoagulantnim sredstvom. Moguća je upotreba različitih prefabriciranih preparata, kao što su Antikoagulant citrat dekstroza - A, Citrat fosfet dekstroza, Etilendiamineterat - acetilna kiselina i Trisodium citrat. Ono što je bitno jest činjenica da citrat veže kalcij i na taj način sprečava kaskadnu reakciju koagulacije, dok dekstroza i drugi sastojci podržavaju metabolizam trombocita i na taj način njihovu vijabilnost (54).

#### **1.6.4 Aplikacija plazme bogate trombocitima**

Nakon pripreme i dodatka antikoagulantna, PBT je stabilna solucija, upotrebljiva u roku od 8 sati. Zbog toga je moguće oduzimanje krvi i priprema PBT prije operacije te aplikacija tijekom operativnih zahvata. Trombociti u PBT u svakom slučaju moraju biti aktivirani, kako bi moglo doći do lučenja bioaktivnih proteina iz  $\alpha$  granula. Bitna je i formacija koagula koje omogućuju uraštanje faktora rasta na željenom mjestu. Aktivacija se može postići dodavanjem 1.000 jedinica bovinog ili humanog trombina na 1 ml 10 % kalcijevog klorida u PBT (54). Opisani su različiti načini aplikacije PBT. Man (55) je opisao tehniku miješanja PBT i solucije kalcijevog klorida s humanim trombinom u omjeru 10 : 1, uz upotrebu dualnog injekcijskog sistema. Na taj način za nekoliko sekundi nakon aplikacije dolazi do formacije trombocitnog gela. To omogućava trenutno lučenje faktora rasta na željenom mjestu u velikim količinama odmah nakon aktivacije, ali i dugotrajno lučenje faktora rasta aktiviranih trombocita u trombocitnom gelu, koji sprječava njihovu migraciju. Trombocitni gel

omogućuje lučenje faktora rasta do kraja životnog ciklusa trombocita. Većina komercijalno dostupnih sistema preparacije trombocita ima sličnu tehniku aplikacije PBT, kao što ju je opisao Man i sur.

### **1.6.5 Mogućnosti kliničke upotrebe PBT u kirurgiji lokomotornog sustava**

Iako su trombocitni koncentracije bili upotrebljavani za promociju cijeljenja kostiju i tkiva, mehanizmi koji te procese reguliraju još nisu sasvim razjašnjeni. Efekti djelovanja PBT na koštano i vezivno tkivo ne moraju biti posljedica djelovanja pojedinog faktora rasta, već sinergije većeg broja faktora rasta koje luče aktivirani trombociti. Da bi pojasnili te mehanizme, znanstvenici su obavili relativno velik broj »in vitro«, »in vivo« te kliničkih studija.

#### **In vitro i animalne studije**

In vitro studije pokazale su jako induktivno djelovanje PBT. Lucarelli je i sur. (56) dokazao pozitivan efekt PRP na proliferaciju humanih matičnih stanica koje su povećavanjem koncentracije PBT sa 1 % na 10 % znatno brojčano narasle. Djelovanje PBT na regenerativne procese proučavali su na oštećenim modulima tetiva (57). Sve tri TGF- $\beta$  izoforme signifikantno su povećale produkciju kolagena tipa I i III u tetivnim fibroblastima. Nekoliko studija na animalnim modelima dalo je ohrabrujuće rezultate koji podupiru tezu o pozitivnom učinku PBT na cijeljenje koštanog tkiva. Upotreba PBT pospješuje koštano cijeljenje kod defekata kalvarije zečeva (58), kao i inkorporaciju spongioznih koštanih presađaka kod rekonstrukcije mandibule u ovaca (59).

Pozitivan učinak PBT na cijeljenje tetivnih struktura potvrdilo je nekoliko studija. U in vitro studiji Aspenber i Vircenko (60) dokazali su stimulatívni učinak PBT na cijeljenje Ahilove tetive štakora po subkutanoj aplikaciji PBT na mjestu ruptúre. Na taj je način došlo do ubrzane maturacije tetive i povećane čvrstoće za 30 % u roku od tjedan dana. Ostouinduktívni efekt PBT kod osteotendinoznog cijeljenja dokazao je Kovacevic (61) pri evaluaciji uraštanja tetive infraspinata u koštano tkivo. U studiji je MRI evaluacijom i histološkim nalazima na mjestu cijeljenja dokazao povećanu formaciju fibrozne hrskavice i koštanog tkiva. Studije koje su specifično proučavale funkciju PBT kod uraštanje presatka nakon rekonstrukcije prednje ukrižene sveza, za evaluaciju rezultata koristile su mehaničke testove i histološke nalaze. Rezultati su pokazali da je uraštanje primjenom PBT brže i ekstenzivnije (62, 63).

### **Kliničke studije sa PBT**

Tehnički detalji, kao što su kvantitet upotrebljene PBT i metoda aplikacije u kliničkim su studijama specifični za pojedinu indikaciju. Jedna od prvih kliničkih studija, objavljena 1994. godine (64) proučavala je rekonstruktívno kirurško liječenje mandibule s dodatkom autolognog fibrina te spongiozne kosti. Radiografska evaluacija pri upotrebi PBT demonstrirala je konsolidaciju mandibule nakon 4 tjedana a bez upotrebe PBT nakon 8 tjedana.

Znanstvenici su usavršili i način lokalne primjene aktiviranih trombocita, i to u obliku gela (65 - 70). Pri tome je najbitnije da su trombociti autogni i kao takvi vrlo prikladni za primjenu kod različitih medicinskih indikacija, kao što su maksilofacijalna kirurgija, cijeljenje rana u pacijenata s diabetesom melitusom, spinalna fuzija, endoprotetika koljena, prijelomi dugih kostiju i liječenje ligamentarnih ozljeda (71-79).

Iako je većina objavljenih studija pokazala odlične rezultate, većina je ograničena na prikaze slučajeva (case report) ili na vrlo ograničen broj ispitanika. Signifikantnu akceleraciju cijeljenja mekog, kao i koštanog vezivnog tkiva demonstrirao je relativno mali broj prospektivnih kontroliranih studija.

Što se tiče ortopedskih indikacija, zamjetan je manjak prospektivnih randomiziranih studija. Za postizavanje objektivnih rezultata kliničkog liječenja prijeko su potrebna daljna bazična istraživanja, kao i prospektivne kontrolirane studije.

### **Ligamentarne strukture**

Jedna od prvih ortopedskih indikacija za upotrebu PBT bilo je liječenje lateralnog epikondilitisa humerusa po neuspješnom liječenju drugim metodama. U Misharovoj seriji od 15 pacijenata, nakon samo jedne injekcije PBT zabilježeno je signifikantno poboljšanje kliničke slike s trajnim rezultatom liječenja bez daljnjih komplikacija (80). U retrospektivnoj kontroliranoj studiji, Sanchez i sur. Je proučavao učinak PBT pri otvorenom operativnom liječenju rupturirane Ahilove tetive u športaša. Atletičari, tretirani s PBT ponovno su dostigli punu gibljivost bez kirurških komplikacija i u kraćem su se vremenskom razdoblju vratili punom treningu (81). Potencijal PBT kod operativnog liječenja rupture rotatorne manšete evaluirao je Randelli u pilotskoj studiji. Pacijenti koji su perioperativno primili autolognu PBT, demonstrirali su signifikantnu redukciju boli te signifikantno bolje funkcionalne rezultate u odnosu na kontrolne skupine. U literaturi smo našli jednu studiju koja je magnetnom rezonancijom evaluirala uraštanje presatka nakon rekonstrukcije prednje ukrižene sveze koljenskog zgloba (82).

## **Kost**

Izvršeno je nekoliko kliničkih studija uloge PBT kod koštanog cijeljenja. Prve studije ispitivale su kranijalne traume, a rezultati su bili tako dobri da se u kirurškom liječenju koštanih defekata u mandibuli i kraniumu, PBT danas nerijetko upotrebljava u kombinaciji s upotrebom autolognog i homolognog koštanog presadka, ali i demineraliziranim koštanim matriksom i drugim tkivima (83). Lowery i sur. upotrebljavao je PBT s autolognim koštanim presadkom kod spinalne fuzije s dobrim rezultatima u svih operiranih pacijenata (84). U Gandijevoj studiji evaluirali su koncentraciju PDGF i TGF- $\beta$  u hematomu oko frakture gležnja i stopala. U pacijenata u kojih nije došlo do srašćavanja prijeloma, nivo faktora rasta bio je signifikantno niži, negoli u pacijenata u kojih je cijeljenje preloma bilo uredno. Nakon aplikacije PBT na mjestu nezaraštenih prijeloma u revizijskim operacijama, prijelomi su zarasli u prosjeku nakon 8,5 tjedana (85). Bielecki i sur. postigao je vrlo dobre rezultate u perkutanoj aplikaciji PBT kod operativnog liječenja zakašnjelih i nezacjeljenih prijeloma dugih kostiju (86).

U liječenju prijeloma dugih kostiju velik problem predstavljaju pacijenti sa diabetesom mellitusom. Zarašćavanje prijeloma u tih pacijenata približno je dva puta duže negoli u pacijenata bez diabetesa. Lokalna aplikacija PBT nakon operativnog liječenja prijeloma u pacijenata s diabetesom tvorbu kalusa je normalizirala, dočim su se biomehaničke karakteristike normalizirale tek djelomično (87). PBT je pokazala bolje kliničke rezultate i bolje cijeljenje operativne rane i u operativnim artrodezama gležnja dijabetičara (88).

## **Artroplastika velikih zglobova**

U retrospektivnoj studiji uticaja PBT kod totalne artroplastike koljena pokazalo se da su pacijenti koji su PBT primili perioperativno, postoperativno su izgubili manje krvi, primili



manje oralnih i intravenoznih analgetika te postigli bolje funkcionalne rezultate do kraja hospitalizacije (89). Daljnja potencijalna aplikacija u protetici jest u upotrebi PBT između proteze i koštanog tkiva. U slučaju bescementnih proteza koljena i kuka, PBT bi mogao stimulirati raniji i ekstenzivniji proces uraštanja između implantata i kosti. Dosad su postignuti vrlo dobri rezultati samo u studiji uraštanja implantata kod periodontalnih defekata (90).

### **1.6.6 Potencijalne opasnosti kod kliničke upotrebe PBT**

Kod upotrebe PBT pripremljene iz autologne krvi ne može doći do prenošenja bolesti, kao što su HIV, hepatitis, Creutzfeld-Jakobova bolest i sl. Isto tako ne može doći niti do imunogenih reakcija koje su moguće pri upotrebi alograftova i ksenograftova. Jedina poznata opasnost pri upotrebi PBT zasad je moguća reakcija anti-bovinog faktora V protutijela i humanog faktora koagulacije V, a to može utjecati na proces koagulacije (91). Upotrebom autolognog humanog trombina tu mogućnost anulira.

### **1.7 Uloga MRI u evaluaciji uraštanja LCA**

Najveći problem u evaluaciji rezultata učinka trombocitnog gela kod rekonstrukcije prednje ukrižene sveze predstavlja kvantifikacija rezultata. Sve studije bioloških procesa nakon rekonstrukcije LCA bile su izvršene na animalnim modelima, a temeljile su na histološkoj analizi i mehaničkim testiranjima - mjerenju sile kojom je transplantat odvajan od stijenke tunela kosti.

To, naravno, u kliničkim studijama nije moguće. Zbog toga smo se odlučili da za evaluaciju uraštanja upotrijebimo analizu magnetnom rezonancijom. MR je u dijagnostici rupture LCA senzitivna (90 – 98 %) i specifična (90 – 100 %) metoda (92, 93, 94).

U kliničkoj se praksi MRI nakon rekonstrukcije LCA koristi privenstveno za ocjenu:

- položaja tunela,
- položaja presatka
- položaja fiksacijskog materiala,
- koštanog i mekotkivnog impingementa,
- rupture presatka,
- artrofibroze,
- formacije kiklop lezije i
- dimenzija tunela.

Brojne su studije pokazale da su za uraštanje transplantata vrlo važna prva 2 - 3 mjeseca. Pri testiranju sile izvlačenja u tom razdoblju dolazi do avulzije, t.j. pomaka transplantata iz tunela, a u kasnijim fazama do rupture samog ligamenta (40, 96 – 100).

Procesi revaskularizacije i religamentizacije transplantata s MRI već su evaluirani (101, 102). Studije koje su slijedile, a odnosile su se na praćenje dinamike uraštanja presatka, bile su usmjerene na proces ligamentizacije (103, 104, 105), dužinu transplantata (106), resorpciju interferentnog vijka (103), mjerenjem širine tunela (105, 106, 107), a samo je nekoliko studija evaluiralo **uraštanje** presatka nakon rekonstrukcije prednje ukrižene sveze magnetnom rezonancijom (108, 109, 110). MRI karakteristika presatka u intraartikularnom dijelu jest signal niskog intenziteta. Intenzitet signala povećava se u procesu vaskularizacije.

## 2 HIPOTEZA

Ishodeći iz poznavanja bioloških procesa nakon rekonstrukcije prednje ukrižene sveze i poznavanja djelovanja faktora rasta aktiviranih trombocita u animalnim i kliničkim studijama, naša glavna pretpostavka glasi:

**Faktori rasta iz autolognih aktiviranih trombocita, aplicirani lokalno, utječu na uraštavanje i ligamentizaciju presatka nakon rekonstrukcije prednje ukrižene sveze.**

Također pretpostavljamo:

- da će proces angiogeneze u području između presatka i okolne kosti biti brži i ekstenzivniji;
- da će doći do brže resorpcije edema u spongioznoj kosti oko koštanog tunela poslije operacije te
- da će doći do brže i ekstenzivnije formacije sklerozne kosti stijenke tunela.

Te ćemo podatke usporediti sa stabilnošću koljenskog zgloba prije i poslije operacije, kao i s funkcionalnim koljenskim testovima.

### 3 CILJEVI ISTRAŽIVANJA

**Specifični ciljevi ovog istraživanja s obzirom na postavljene hipoteze jesu:**

- utvrditi razliku između testirane i kontrolne skupine magnetnom rezonancijom glede prokrvljenosti u području osteotendinoznog kontakta poslije rekonstrukcije LCA;
- utvrditi razliku između testirane i kontrolne skupine magnetnom rezonancijom po metodi najboljeg pokrivanja kruga glede resorpcije edema oko presatka;
- utvrditi razliku između testirane i kontrolne skupine magnetnom rezonancijom u formaciji sklerozne kosti oko presatka;
- utvrditi razliku između testirane i kontrolne skupine magnetnom rezonancijom u dijametru presatka (intraartikularno);
- utvrditi razliku između testirane i kontrolne skupine u dimenzijama tibijalnog i femoralnog tunela;
- utvrditi razliku između testirane i kontrolne skupine magnetnom rezonancijom u intraartikularnoj dužini presatka;
- utvrditi razliku između testirane i kontrolne skupine aparaturom KT-2000 u antero - posteriornoj translaciji tibije;
- utvrditi razliku između testirane i kontrolne skupine u funkcionalnim testovima koljenskog zgloba (Tagner, IKDC, Lysholm).

## 4 METODE I PLAN ISTRAŽIVANJA

### 4.1 OPIS ISPITANIKA

Izbor ispitanika obavljen je prema ova dva **uključujuća kriterija**:

- simptomatski nestabilnom koljenu kao posljedici ruptуре prednje ukrižene sveze i
- životnoj dobi između 18 i 50 godina.

U istraživanje nismo uključili bolesnike prema sljedećim **isključujućim kriterijima**:

- diabetes melitus,
- upalne bolesti,
- alergija na kontrastna sredstva,
- značajne degenerativne promjene koljenskog zgloba (Outerbridge 4),
- prethodna rekonstrukcija prednje ukrižene sveze u istom koljenu,
- sistemske bolesti vezivnog tkiva,
- maligne bolesti,
- autoimune bolesti,
- imunoproliferativne bolesti,
- trudnoća,
- trombocitopenija ( $T < 140 \times 10^9 / \text{ml}$ ),
- hemoragička dijateza u anamnezi,
- bubrežna insuficijencija (kreatinin  $> 120$ ).

Sve smo ispitanike prije uključanja u studiju detaljno **informirali** o ciljevima studije, kao i o protokolu izvođenja studije. Pristanak za uključanje u studiju bio je **dobrovoljan**, a ispitanici su pristanak (informed consent) u pismenom obliku potvrdili vlastoručnim potpisom.

## 4.2 RANDOMIZACIJA

U studiju smo uključili **50** bolesnika koji su bili podijeljeni u 2 skupine (ispitivana i kontrolna) po 25 bolesnika. Svi su pacijenti bili liječeni prema jedinstvenom protokolu koji je obuhvaćao pripreme prije operativnog zahvata, operativni zahvat i postoperativnu rehabilitaciju. Na isti način bila je izvršena prije- i post- operativna evaluacija pojedinih kliničkih i rengenoloških parametara. Jedina razlika između skupina bila je u tome da su pacijenti :

- u **ispitivanoj** skupini tijekom operativnog zahvata **primili** trombocitni gel koji smo aplicirati oko transplantata;
- u **kontrolnoj** skupini tijekom operativnog zahvata **nisu primili** trombocitni gel.

Pacijente smo randomizirati u dvije skupine na taj način da smo pripremili 50 zatvorenih kuverata u kojim su bili listići s brojevima. Njih 25 s brojem 1 i 25 s brojem 2. Poslije uključanja pacijenata u studiju, svaki je od njih između svih preostalih kuverata izvukao jednu i na osnovi izvučenog broja (broj 1 - ispitivana skupina, broj 2 - kontrolna skupina) raspoređen u ispitivanu ili kontrolnu skupinu.

Podatak o tome da li je pacijent primio faktor rasta ili ne znao je samo operater, dok pacijenti, kao i svi drugi koji su vršili pretrage i sudjelovali u evaluaciji rezultata nisu znali u koju su skupinu pacijenti raspoređeni.

Sve bolesnike operirao je isti ortoped.

Sva prije i post operativna testiranja (Tagner, Lysholm, IKDC) izvela je ista diplomirana fizioterapeutkinja.

RTG i MRI evaluaciju obavio je isti specijalist radiolog.

Istraživanje je na taj način bilo **PROSPEKTIVNO, RANDOMIZIRANO I DVOSTRUKO SLIJEPO!**

Konačna odluka o uključenju pacijenata u studiju bila je donešena tek nakon artroskopske revizije koljenskog zgloba i evaluacije hrskavičnih struktura. Artroskopiranih je bilo 58 pacijenata, a 8 od njih nismo uključili u studiju zbog znatnijih hrskavičnih ozljeda (Outerbridge 4). Konačno smo utvrdili 50 pacijenata koje smo poslije randomizacije podijelili u dvije skupine. Dvadesetpet pacijenata bilo je uključeno u ispitivanu skupinu (skupina 1) i 25 pacijenata u kontrolnu skupinu (skupina 2). Na 20 pacijenata (15 muškaraca i 5 žena) od početnih 25 iz kontrolne skupine te na 21 pacijentu (13 muškaraca i 8 žena) iz ispitivane skupine, obavljene su sve pretrage i testiranja predviđena u poslijeoperacijskom praćenju (follow up-u). Devet pacijenata nije obavilo predviđeni follow up. U 3 pacijenta iz ispitivane skupine i 3 pacijenta iz kontrolne skupine nije obavljena MRI evaluacija u predviđenim terminima. Na 2 pacijenta iz kontrolne skupine nije završena MRI evaluacij zbog tehničkih poteškoća (greška u intravenskoj aplikaciji kontrastnog sredstva). Jedan pacijent iz ispitivane skupine imao je alergijsku reakciju na paramagnetsko kontrastno sredstvo.

Komparacija prijeoperativnih parametra između ispitivane i kontrolne skupine pokazuje da su obje skupine statistički usporedljive u pogledu spola, starosti, strane ozljede te indeksa tjelesne mase (BMI) (Tablica tt).

Prijeoperativne karakteristike	Kontrolna skupina (N=20)	Ispitivana skupina (N=21)	P - vrijednost
Spol			0,505
muškarci	15	13	
žene	5	8	
Starost u godinama	32.6±12.3	37.2±8.4	0,112
Ozlijeđeno koljeno (%)			1,000
desno	60.0	57.1	
lijevo	40.0	42.9	
BMI	24.5±2.1	26.5±4.1	0,078

**Tablica 2:** Usporedba glede prijeoperativnih karakteristika i BMI između ispitivane i kontrolne skupine

Zbog mogućih interakcija u biološkim procesima, u studiju nismo uključivali pacijente sa svježim ozljedama, t.j. pacijente koji su bili operirani u prvih 6 tjedana nakon ozljede.

### 4.3 ISTRAŽIVAČKE METODE

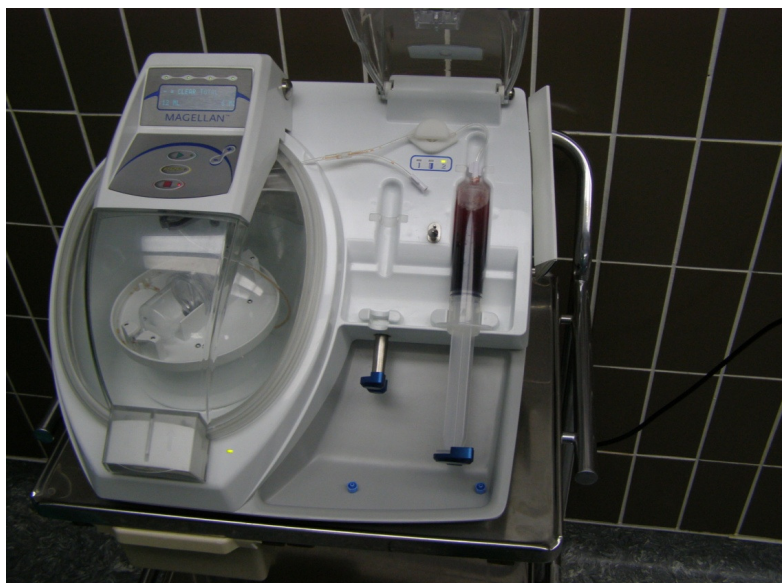#### 4.3.1 PRIJEOPERATIVNA PRIPREMA I DIJAGNOSTIKA

Radna dijagnoza - ruptura LCA bila je postavljena na osnovu anamneze, kliničkog pregleda (Lachmanov test, test prednje ladice) i testiranja anteroposteriorne translacije tibije na aparaturi KT-2000. Stupanj funkcionalne disfunkcije ozlijeđenog koljena je bio ocijenjen na osnovi Lysholmovog, IKDC i Tegnerovog upitnika. Konačnu dijagnozu postavili smo tek kod intraoperativne artroskopske revizije koljenskog zgloba, a zatim smo donijeli konačnu odluku o uključivanju pacijenta u studiju (stupanj oštećenja hrskavice, upalne promjene ...). Prijeoperativno su pacijenti obavili i osnovne laboratorijske pretrage (KKS, CRP, šećer, kreatinin).

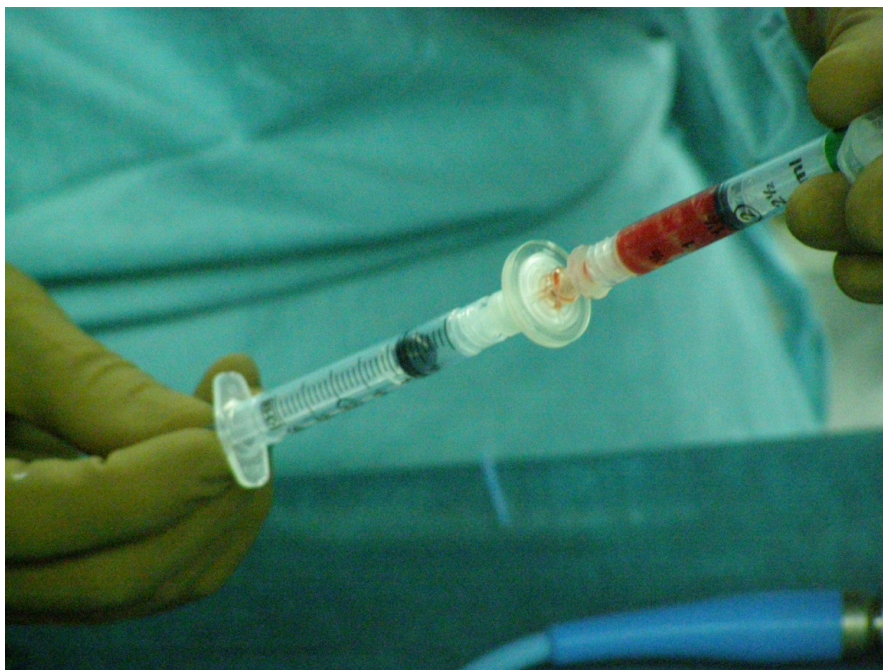

### 4.3.2 PRIPREMA TROMBOCITNOG GELA

Pacijentima iz ispitivane skupine oduzeli smo 52 ml venozne krvi i nakon dodavanja antikoagulansa, slijedila je obrada krvi u posebnom separatoru (Medtronic, Magellan, SAD) (slika 14), nakon čega smo pripravili 6 ml plazme bogate trombocitima i leukocitima (PBTL). 1 ml te plazme poslali smo u laboratorij na brojanje trombocita. Očekivali smo koncentraciju između 600 i 1200 T x 10<sup>9</sup>/ml. Slijedila je aktivacija (slika 15) dijela plazme bogate sa trombocitima, filtracija i na kraju aplikacija dvocijevnom špricom (miješanje PBTL i aktiviranog autolognog humanog trombina) u femoralni i tibijalni tunel (po 1 ml), nakon što je presadak *bio in situ*. Na taj način je ta relativno mala količina trombocitnog gela bila suficijentna s obzirom da smo infiltraciju izvršili u tunel volumena cca 1,5 ml koji je već bio ispunjen tkivom presatka, tako da se trombocitni gel pri aplikaciji infiltrirao u spongioznu kost i sam presadak. Preostala 3 ml trombocitnog gela infiltrirali smo u intraartikularni dio presatka. Tu nismo mogli sasvim izbjeći lučenje gela u zglobnu šupljinu. Gubitak smo pokušali minimizirati na taj način da smo preostale faze operacije izveli bez dilatacije zgloba vodom.



**Slika 14:** Separator trombocita, Medtronic, Magellan, SAD



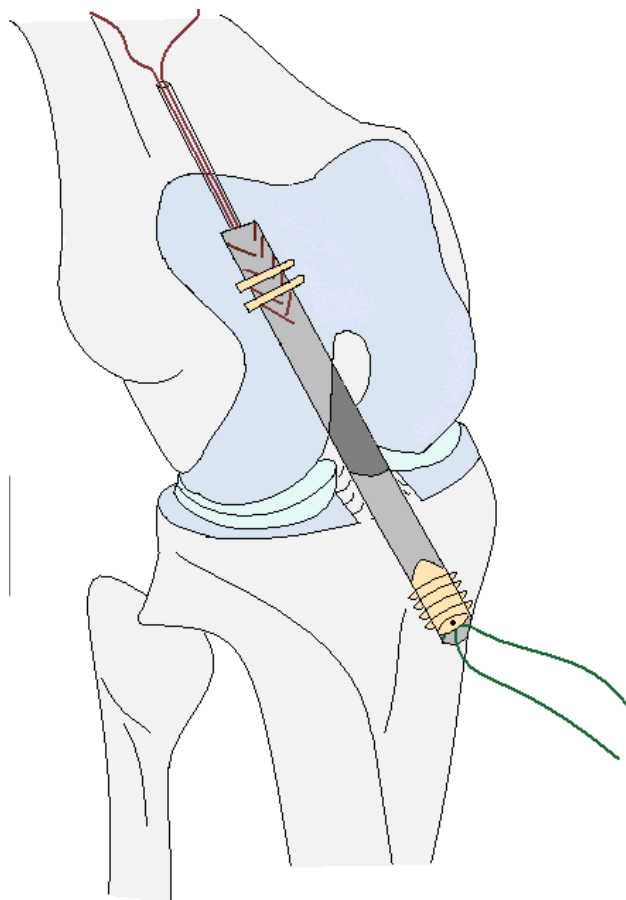
**Slika 15:** Filtracija i aktivacija plazme bogate trombocitima

### **4.3.3 OPERATIVNI ZAHVAT**

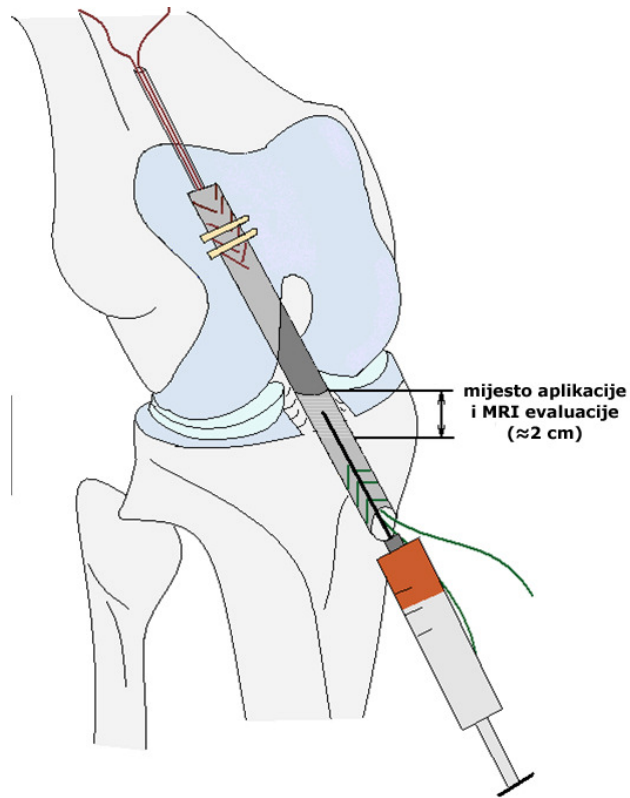
Operativni zahvat bio je obavljen u regionalnoj (spinalnoj) anesteziji. Prijeoperativno su svi pacijenti primili antibiotsku profilaksu (Cefamezine 1-2g iv). Sve operacije izvršene su u "blijedoj stazi" (Esmarch 350 mm Hg). Prvo smo izvršili detaljnu artroskopsku reviziju i s odgovarajućim instrumentima testirali sve intraartikularne strukture (medijalni i lateralni menisk, hrskavične površine medijalnog i lateralnog femoralnog kondila te medijalnog i lateralnog platoa tibije i patele, zglobne čahure, tetivu popliteusa i na kraju prednju i stražnju ukriženu svezu). Ako je bilo potrebno, obavili smo zahvate na ozlijeđenim strukturama, a zatim smo izvršili i rekonstrukciju prednje ukrižene sveze. Kao presadak smo u svih pacijenata upotrijebili dupliciranu tetivu m. semitendinosus i m. gracilis. Nakon determinacije dijametra presatka (7-10 mm), anatomski smo plasirali femoralni i tibijalni tunel. Slijedilo je uvođenje pripremljenog presatka te fiksacija u femoralnom tunelu s dva poprečna pina

(Rigidfix) te u tibijalnom kanalu s resorptivnim interferentnim vijkom (dužina 22 mm). Potom je slijedilo zatvaranje operativne rane (Slika 16).

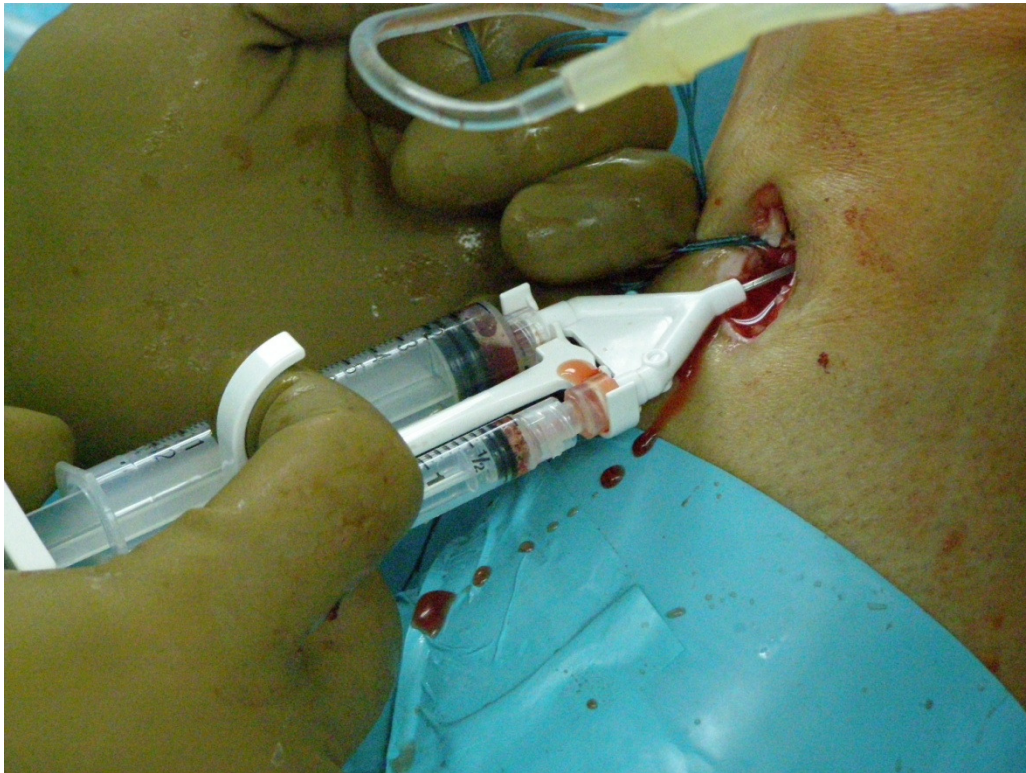Opisana operativna tehnika bila je primjenjena u svih operiranih pacijenata. Jedina razlika bila je u tome da smo pacijentima iz **ispitivane** skupine perioperativno oduzeli 52 ml venozne krvi koju smo obraditi na taj način da smo iz nje pripremili 6 ml plazme bogate s trombocitima i leukocitima, a iz te plazme gel bogat aktiviranim trombocitima. Gel smo aplicirali lokalno u sam transplantat te između transplantata i kosti u femoralnom i tibijalnom tunelu (Slika 17, 18). Pacijenti u **kontrolnoj** skupini perioperativno nisu primili faktore rasta niti bilo koje druge supstancije.



**Slika 16:** Shematski prikaz rekonstrukcije prednje ukrižene sveze upotrebom presatka tetiva hamstrings muskulature



**Slika 17:** Shematski prikaz aplikacije leukocitnog gela nakon rekonstrukcije LCA



**Slika 18:** Aplikacija plazme bogate trombocitima i humanog trombina. Odmah poslije aplikacije dolazi do tvorbe trombocitnoga gela iz kojeg se luče rastni faktori.

#### 4.3.4 EVALUACIJA URAŠTANJA PRESATKA MAGNETNOM REZONANCIJOM

U istraživanju smo evaluirali sljedeće parametre:

- 1) nivo vaskularizacije u zoni osteotendinoznog kontakta i intraartikularnog dijela presatka,
- 2) dimenzije edema u tibiji oko presatka,
- 3) formaciju sklerozne kosti oko presatka,
- 4) dimenzije presatka u intraartikularnom dijelu,
- 5) dimenzije (presjek) tibijalnog i femoralnog tunela,
- 6) intraartikularnu dužinu presatka.

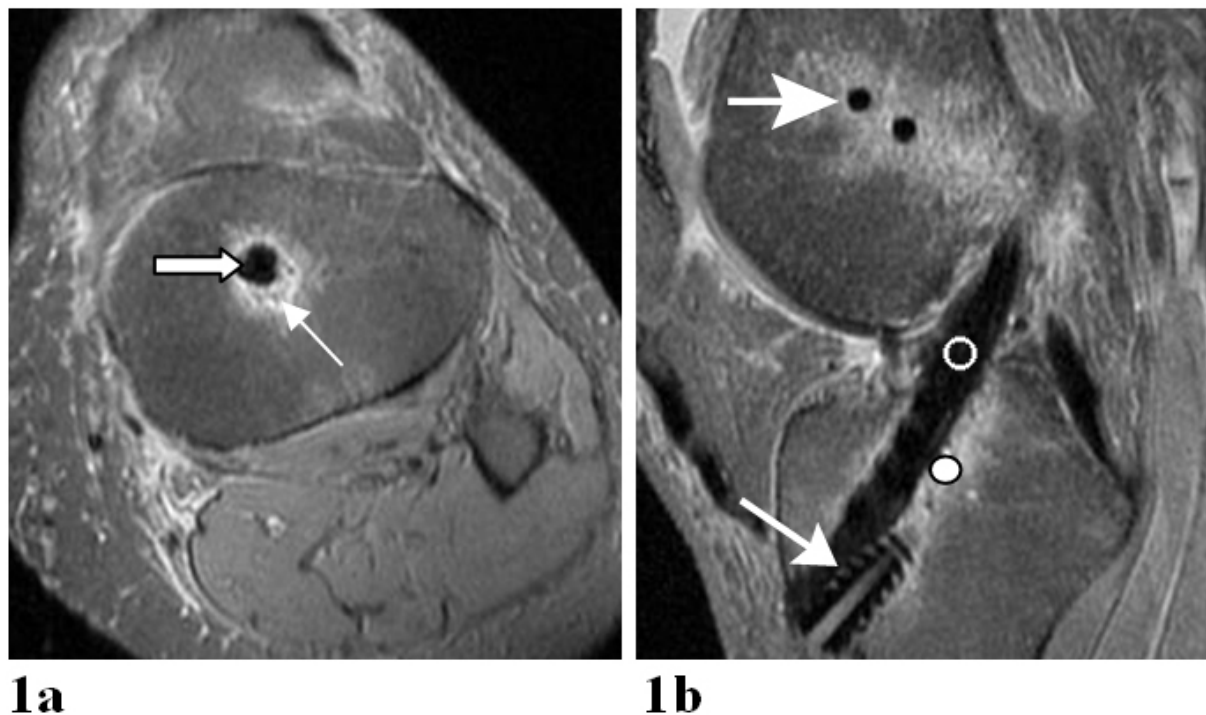
MRI pretrage bile su izvršene u aparaturi General Electrics Signa Excite 1.5 Tesla, upotrebom koljenskoga tuljca. Pretrage su bile urađene u paraaksijalnoj ravnini, pravokutno na poziciju transplantata te u parasagitalnoj ravnini, usporedno s osi presatka (105).

U STIR sekvenciji (TR 4460ms, TE 88.5ms, 2 NEX, matrika 256x224, FOV 200 mm) izvršili smo pretragu u aksijalnoj ravnini sa 3 mm širokim rezovima. Obuhvatili smo intraartikularni dio transplantata i tibijalni tunel. Metodom najboljeg pokrivanja kruga (111) izmjerili smo opseg i površinu **edema**.

Za mjerenje površine i opsega tunela te presatka i za mjerenje dužine presatka, izvršili smo sekvenciju protonske gustoće (proton density-PDFSE) anulacijom signala masti (TR 2900ms, TE 22 ms, 3 NEX, matrix 320x224, FOV 200). Bilo je učinjeno 12 rezova širine 2,5 mm, sa 0,3 mm razmaka. Tako će presadak biti obuhvaćen u 3 - 4 reza.



**Signal u presatku i okolnoj spongioznoj kosti** mjerili smo na sagitalim rezovima, najprije na PDFSE sekvenciji. Upotrijebili smo minimalno modificirane standarde po Gohilu i sur. (109). Interesna područja 4 mm velika (region of interest ROI) ocjenjivali smo uz femoralni tunel, u srednjem dijelu transplantata i uz tibijalni tunel (**Slika 9**).



**Slika 19:** MRI evaluacija u sagitalnoj i aksijalnoj ravnini.

Vidi se presadak te okolno edematozno tkivo.

1a: Presadak (široka strelica), edem kosti (tanka strelica)

1b: Presadak (tamno), interferentni vijak (duga strelica), femoralni transverzalni pinovi (kratka strelica), mjesto evaluacije nivoa vaskularizacije u zoni između presatka i okolne spongiozne kosti (○) i mjesto evaluacije nivoa vaskularizacije u intraartikularnom dijelu presatka (●).

Intenzitet signala presatka i tunela izračunali smo po formuli:

$$\text{SNQ} = \text{signal presatka} / \text{signal pozadine} \text{ (SNQ-signal noise quotient)}$$

**Signal pozadine** izračunali smo kao prosjek dviju mjerenja signala interesnog područja 2 mm ispred patelarnog ligamenta.

**Ocjena prokrvljenosti** ispitivanog područja, koja je vrlo važna za procjenu djelovanja faktora rasta, moguća je samo upotrebom **paramagnetnog kontrastnog sredstva**. Prije aplikacije kontrastnog sredstva napravili smo pretragu u T1 sekvenciji u parasagitalnoj ravnini (TR 675, TE 18, debljina reza 2,5 mm, s 0,3 mm debljine razmaka, 3 NEX, matrix 320x224). Poslije aplikacije kontrasta (i mjerenja perfuzije) ponovili smo sekvenciju s istim parametrima. Slijedilo je mjerenje intenziteta signala u ROI prije i poslije aplikacije kontrastnog sredstva. Vrijednosti signala različitih lokacija prije i poslije aplikacije kontrasta usporedili smo sa signalom tetive quadricepsa  **$C/N = \text{signal graft} - \text{signal quadriceps} / \text{signal pozadine}$** , po tehnici koju je opisao Vogl (110) te Howell (102).

## **PRETRAGA DIFUZIJE I PERFUZIJE U PODRUČJU PRESATKA**

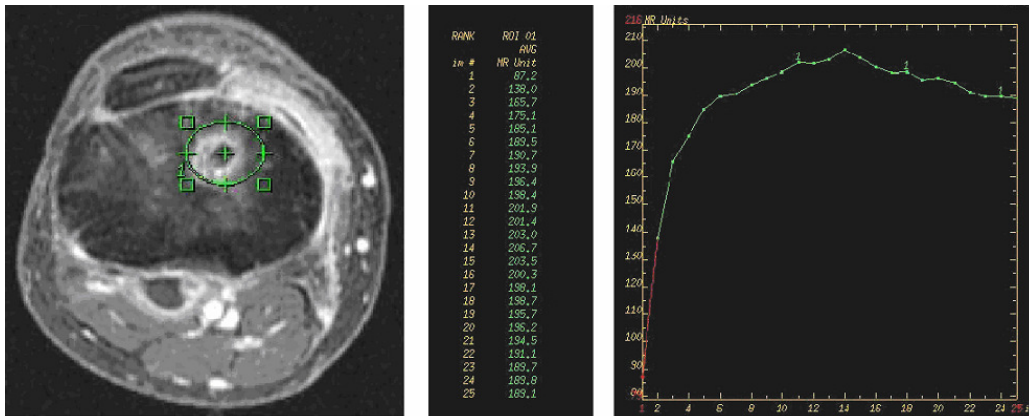
Uz navedene i u literaturi opisane metode praćenja poslije rekonstrukcije LCA magnetnom rezonancijom (102 - 104), u našem smo istraživanju upotrijebili i dinamičku MRI pretragu. Riječ je o MRI pretrazi s difuzijskim opterećenjem i dinamičkim mjerenjem perfuzije.

U kliničkoj praksi metoda dinamičke MRI pretrage nije u rutinskoj upotrebi; upotrebljivost pretrage među prvima su dokazali Gašperič i sur. (112) pri ocjenjivanju upalnih lezija kod ankilozirajućeg spondilitisa.

Prema našim podacima metoda dinamičke MRI pretrage još nije bila upotrebljena za evaluaciju uraštanja presatka poslije rekonstrukcije LCA.

Prije aplikacije kontrastnog sredstva obavili smo pretragu **difuzijskim opterećenjem** (DWI, diffusion weighted imaging). Obavili smo pretragu bez ( $b=10$  s/mm<sup>2</sup>) i sa ( $b=400$  s/mm<sup>2</sup>) difuzijskim opterećenjem ( $b$  je faktor osjetljivosti difuzije). Iz dobivenih vrijednosti možemo izračunati ADC (apparent diffusion coefficient) za pojedine ROI i time kvantitativno ocijenili edem.

**Dinamička MRI pretraga upotrebom kontrastnog sredstva - DCEI** (dynamic contrast enhanced imaging) jest pretraga koja omogućava kvantitativna mjerenja prokrvljenosti ROI(region of interest-istraživano područje). Potrebna je aplikacija kontrasta crpkom (0,2 mg/kg Gd-DTPA, 20 ml fiziološke otopine, protok 3 ml/sek), a tome slijedi 25 akvizicija po 16 sekundi (Slika 20).



**Slika 20:** Kvantitativna ocjena perfuzije

Cilj pretrage jest kvantificirati promjene u prokrvljenosti tkiva uz transplantat. U svih ispitanika izvršili smo tri takve MR pretrage (vidi protokol). Usporedili smo vrijednosti dinamike perfuzije i na taj način pokušali dokazati razliku u prokrvljenosti između testne i kontrolne skupine.



### 4.3.5 REHABILITACIJA

Optimalno planirana i izvedena fizikalna rehabilitacija od izuzetne je važnosti za dobar ishod operativnog liječenja poslije ruptуре prednje ukrižene sveze. Jedna od najčešćih komplikacija nakon rekonstrukcije LCA jest gubitak pokretljivosti koljenskog zgloba, naročito ekstenzije. To rezultira u nepravilnoj motorici pri hodanju, slabosti m. quadricepsa i bolovima u koljenu. Studije su pokazale da je terminsko određivanje operativnog zahvata vrlo važan faktor za razvoj tih komplikacija. Operacije, izvedene na otečenim, bolnim koljenima povećavaju rizik smanjene pokretljivosti koljena (113). Postoperativna krutost koljena može se znatno smanjiti planiranjem operativnog zahvata u razdoblju kada je akutni upalni proces već prošao i kad je uspostavljen normalan hod. Stoga je preoperativna fizikalna rehabilitacija usmjerena na kontrolu oticanja i boli, povratak normalnog hoda, jačanje mišića quadricepsa i stražnje lože te mentalnu pripremu pacijenta na operaciju. Postoperativnu rehabilitaciju možemo podijeliti u nekoliko faza:

- 1 do 7 dana nakon operacije fizikalna terapija obuhvaća prije svega kontrolu oticanja i boli, brigu za operativne rane, rane vježbe pokretljivosti, postizanje i zadržavanje potpune pasivne ekstenzije, prevenciju inaktivacije quadricepsa, rano uspostavljanje normalnog hoda;
- 8 do 14 dana nakon operacije fizikalna se terapija intenzivira, napose stimulacija pune aktivne ekstenzije;
- u 3. postoperativnom tjednu glavni cilj fizikalne rehabilitacije jest osiguravanje pune aktivne ekstenzije, postizanje 100° do 120° fleksije, jačanje quadricepsa za aktivnu kontrolu pune ekstenzije te kontrola oticanja koljena;

- u 4. do 6. postoperativnom tjednu cilj fizikalne terapije jest postizanje pune pokretljivosti koljena i jačanje muskulature prednje i zadnje lože aktivnim vježbama;
- u 6. do 12 tjednu cilj fizikalne terapije jest puna aktivna pokretljivost koljenskog zgloba na otpor i početne vježbe trčanja na pokretnoj traci;
- 12 do 20 tjedana nakon operacije pacijenti počinju treningom trčanja na neravnoj površini s vježbama agilnosti i daljnjim jačanjem muskulature;
- 24. tjedan nakon operacije jest najraniji rok za povratak športskim aktivnostima; s fizioterapeutskog stajališta, prije povratka športu moraju biti ispunjeni sledeći kriteriji:

1. jačina quadricepsa barem 80 % zdrave noge,
2. jačina hamstringa najmanje 80 % zdrave noge,
3. puna pokretljivost koljena,
4. koljeno ne smije oticati,
5. koljeno ne smije biti bolno
6. dobra stabilnost koljena (KT-2000) i
7. završen program trčanja.

Navedeni fizioterapeutski protokol traje najmanje 6 mjeseci, što je uvjetovano sporim biološkim procesima ligamentizacije i uraštanja presatka nakon rekonstrukcije, i koji ne završe čak 9 - 12 mjeseci nakon operacije, posebno ligamentizacija.

U našem su istraživanju pacijenti počeli sa akceleriranim protokolom, modificiranim po Wilku (114) odmah nakon operacije.

Bolesnici su bili u bolnici 2 dana nakon operacije. Tamo su počeli s ranom postoperativnom rehabilitacijom koju su nastavili ambulantno slijedećih 6 tjedana. Protokol je za sve bio isti. Štake su upotrebljavali samo prvih 7 - 10 dana. Nakon 6 - 7 tjedana poslije operativnog

zahvata slijedila je intenzivna fizikalna rehabilitacija u toplicama. Poslije toga su pacijenti sami izvodili predviđeni protokol vježbi. Zadnja kontrola nakon rehabilitacije bila je predviđena 6 mjeseci nakon operacije.

#### **4.3.6 EVALUACIJA ANTERO-POSTERIORNE TRANSLACIJE TIBIJE**

Za evaluaciju stabilnosti koljenskog zgloba, preciznije anteriorne translacije tibije, rutinski se primjenjuju artrometri. Kao dijagnostička pomoć za otkrivanje abnormalnih pomaka u tibiofemoralnom zglobu zbog ruptura prednje i zadnje ukrižene sveze (115, 116) upotrebljavaju se KT-1000 (Med metric San Diego, CA, SAD) i njegov nasljednik KT-2000, a za evaluaciju uspješnosti liječenja mogu se upotrebljavati i u relaksiranih ispitanika nakon aplikacije opće ili regionalne anestezije perioperativno te tijekom rehabilitacije (117). Artrometri KT-2000 u posljednje se vrijeme koriste i u znanstvenim istraživanjima za kvantifikaciju efekata različitih supstancija npr. učinaka spolnih hormona ili načina fizikalne terapije (118). Većina studija pokazala je da su rezultati prikupljeni artrometrima KT-1000 i KT-2000 pouzdani i validni, kad je riječ o anterornoj translaciji tibije (119). Međutim, nekoliko faktora, kao što su mišićna aktivnost, fleksijski kut koljena, osna orijentacija donjih ekstremiteta, jačina primijenjene sile, tibijalna rotacija, smjer djelovanja sile, iskustvo ispitivača i njegova sposobnost aplikacije konstantne sile, mogu utjecati na potencijalnu pogrešku kod mjerenja (120).

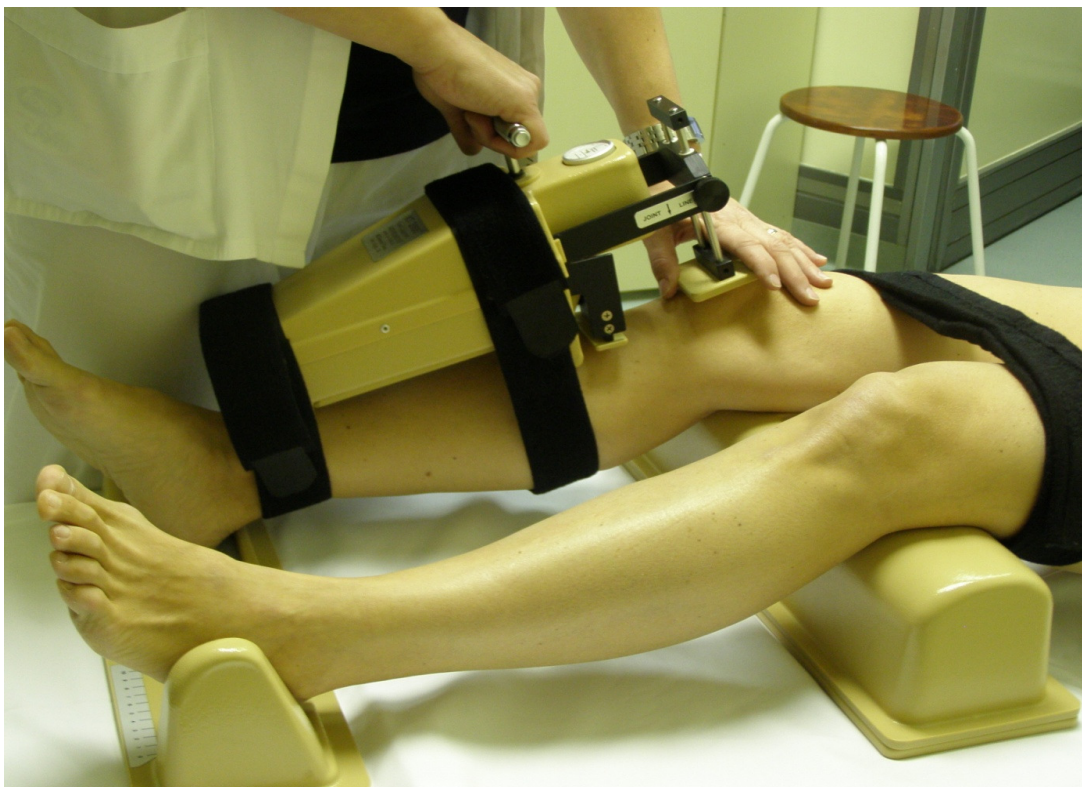Visoko elastični materijali, kao što su ligamenti i druga biološka tkiva, iskazuju nekoliko vremenski zavisnih svojstava, uključujući različite reakcije na varijabilno djelovanje pojedinih sila. Npr., što je veća brzina djelovanja određene sile, to je manja deformacija visoko elastičnog materijala (121). Uzimajući u obzir da je prednja križna sveza primarni

stabilizator kod anteriorne translacije tibije i da su ligamenti visoko elastične strukture, djelovanje različitih sila pri različitim brzinama, može utjecati na rezultate mjerenja artrometrom KT-2000.

Studije *in vitro*, urađene na animalnim modelima pokazale su smanjenje elongacije i povećanje krutosti (stiffness) pri povećanju sile. Takve studije na humanim modelima još nisu urađene.

U našem istraživanju smo antero-posteriornu stabilnost koljenskog zgloba objektivno evaluirali artrometrom KT-2000 (MEDmetric, San Diego, Calif, SAD), primjenom sile 67 N, 89 N i 134 N, s fiksiranom patelom (122) (slika 21).

Stabilnost koljena u svakog smo pacijenta evaluirali tri puta: prije operacije, 3 mjeseca nakon operacije i 6 mjeseci nakon operacije. Pri svakoj smo kontroli u svih pacijenata obavili tri mjerenja za svaku od navedenih sila, a kao rezultat uzeli prosjek dobivenih vrijednosti.



**Slika 21:** Evaluacija anteroposteriorne stabilnosti koljenskog zgloba Artrometrom KT-2000

## 4.3.7 EVALUACIJA FUNKCIONALNIM SKOROVIMA

### 4.3.7.1 Tegnerov upitnik aktivnosti

Evaluacija Tegnerovim upitnikom aktivnosti daje nam informaciju o najvišem stupnju aktivnosti. Svi pacijenti su naveli podatke o nivou aktivnosti prije ozljede, prije operacije i 3 do 6 mjeseci nakon operacije. Stupanj aktivnosti podijeljen je u 10 nivoa:

STUPANJ AKTIVNOSTI	VRSTA AKTIVNOSTI
10	Profesionalni šport - nogomet (nacionalni nivo)
9	Profesionalni šport - nogomet, košarka, gimnastika, hokej
8	Profesionalni šport – badmington, skijanje, atletika
7	Profesionalni šport - tenis, trčanje, rukomet Rekreativni šport - nogomet, hokej, košarka, trčanje, squash
6	Rekreativni šport - tenis, badmington, rukomet, skijanje, trčanje
5	Težak fizički rad Profesionalni šport - biciklizam, trčanje na skijama Rekreativni šport - jogging 2 puta tjedno na neravnoj podlozi
4	Srednje težak fizički rad
3	Lak fizički rad
2	Vrlo lak fizički rad
1	Rad u sjedećem položaju
0	Nesposobnost za rad zbog poteškoća s koljenom

**Tablica 3:** Tegnerov upitnik fizičke aktivnosti

### 4.3.7.2 Lysholmov upitnik

Lysholmov skor predstavlja subjektivnu evaluaciju stanja koljena glede na dati parametar. Svi pacijenti bili su evaluirani prije operacije i 6 mjeseci nakon operacije.

<b>Subjektivno evaluirani parametar</b>	<b>Broj bodova</b>
Hodanje	5-3-0
Upotreba štaka	5-2-0
Zakočenje koljena	15-10-6-2-0
Osjećaj stabilnosti koljena	25-20-15-5-0
Bol	25-20-15-5-0
Oticanje koljena	10-6-2-0
Hodanje po stepenicama	10-6-2-0
Čučanje	5-4-2-0
<b>UKUPNA OCJENA</b>	<b>100-0</b>

**Tablica 4:** Subjektivna ocjena funkcije koljena po Lysholmu

Zbroj ocjena 100 znači optimalnu funkciju koljena dok zbroj ocjena 0 znači potpuno nefunkcionalno koljeno.

#### 4.3.7.3 IKDC upitnik

IKDC upitnik jest kombinacija subjektivne ocjene pacijenta i objektivne evaluacije funkcionalnog statusa koljena. Kod subjektivne ocjene funkcije koljena pacijenti evaluiraju tri glavne kategorije, koje su dalje podijeljene u subkategorije:

- simptomi,
- nivo športske aktivnosti i
- funkcija koljena.

Rezultat subjektivne ocjene jest zbroj bodova koji se pretvaraju u vrijednost izraženu u postocima po formuli:

$$\text{IKDC upitnik} = (\text{zbroj ocjena/maksimalni mogući zbroj}) \times 100$$

Objektivnu evaluaciju provodi fizioterapeut, a evaluiraju se sljedeći parametri:

- otekline koljena,
- pasivna pokretljivost,
- ligamentarni sustav,
- ocjena funkcije medijalnog, lateralnog i anteriornog kompartmenta,
- stanje mjesta oduzimanja presatka,
- rendgenološki nalaz koljena,
- funkcionalni test (one leg hop test).

Glede na parametar pacijenti se razvrstavaju u 4 kategorije: A (normalno koljeno), B (skoro normalno koljeno), C (abnormalno koljeno) i D (jako nenormalno koljeno). Kod razvrstavanja u kategorije, pri svakom se parametru uzima u obzir najniža ocjena.

#### **4.4 STATISTIČKE METODE**

Statistička evaluacija izvršena je upotrebom SPSS 15.0 statističkog modela (SPSS Inc., Chicago, IL, SAD).

Statistička evaluacija osnovnih podataka uključivala je procentualnu distribuciju, prosječnu vrijednost i standardnu devijaciju. Razlike u karakteristikama između ispitivane i kontrolne skupine bile su evaluirane Hi-kvadrat testom (Chi-Square test). Metodu smo odabrali s obzirom na tip čimbenika promjenljivica, a sama metoda uspoređuje procentualne omjere između dviju skupina. Potrebna su dva kategorička čimbenika.

U statističkoj obradi kontinuiranih čimbenika upotrebili smo Mann-Whitneyev rang test. Na taj način smo determinirali rangirane vrijednosti umjesto stvarnih vrijednosti, s obzirom na prosječni rang, standardnu devijaciju testne i kontrolne skupine i veličinu uzorka kalkilirane p-vrijednosti, a potrebne su kategorička i numerička čimbenika.

Za ocjenu koeficijenta jedne ili više nezavisnih čimbenika za određivanje jednog zavisnog čimbenika upotrijebili smo linearnu regresiju kao multivarijantnu metodu. Svi čimbenici moraju biti numerički, a dozvoljeni su i tzv. nezavisni čimbenici s vrijednošću 0 ili 1. Rezultat je formula u obliku linearne jednažbe:

$$o=k_1 \times n_1 + k_2 \times n_2 + \dots$$

U našem istraživanju uvažavali i činjenicu da pojedini nezavisni čimbenici pravilno koreliraju sa zavisnom promjenljivicom te da je distribucija više ili manje normalna.

Granica statističke značajnosti jest vrijednost  $p < 0,05$ . Osnovni demografski i klinički parametri prikazani su numerički i tablično. Prikazana je centralna tendencija i mjere varijabilnosti, aritmetička sredina, standardne devijacije te minimum i maksimum u slučaju normalne distribucije podataka, odnosno mediana, kvantili te minimum i maksimum u slučaju nesimetrične distribucije podataka.



## 5 PROTOKOL ISTRAŽIVANJA

Prije operativnog zahvata u svih smo pacijenata obavili funkcionalna testiranja koljenskog zgloba po IKDC, LYSHOLM, TEGNER i evaluirali anteroposteriornu stabilnost koljena aparaturom KT-2000.

Poslije operativnog zahvata u svih smo pacijenata obavili sljedeće pretrage:

1. 1. dan nakon operacije: RTG operiranog koljena (AP i LL projekcija) u stojećem položaju;
2. 4 - 6 tjedana nakon operacije: MRI operiranog koljena;
3. 9 - 11 tjedana nakon operacije: MRI, KT-2000;
4. 25 - 27 tjedana nakon operacije: MRI, Tegner, Lysholm, IKDC, KT-2000, RTG.

Kao što smo već kazali; sve bolesnike operirao je isti ortoped; sva prije i postoperativna testiranja izvela je ista diplomirana fizioterapeutkinja; kompletnu RTG i MRI evaluaciju izvršio je isti specijalist radiolog.

## **6 REZULTATI**

### **6.1 Analiza trombocitne plazme**

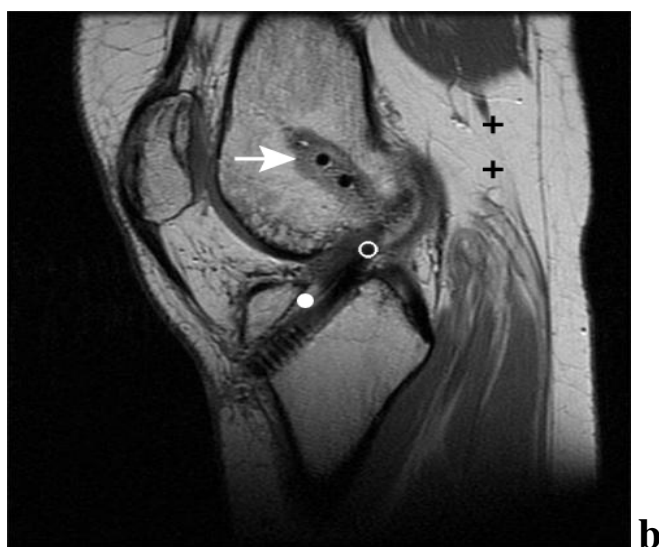
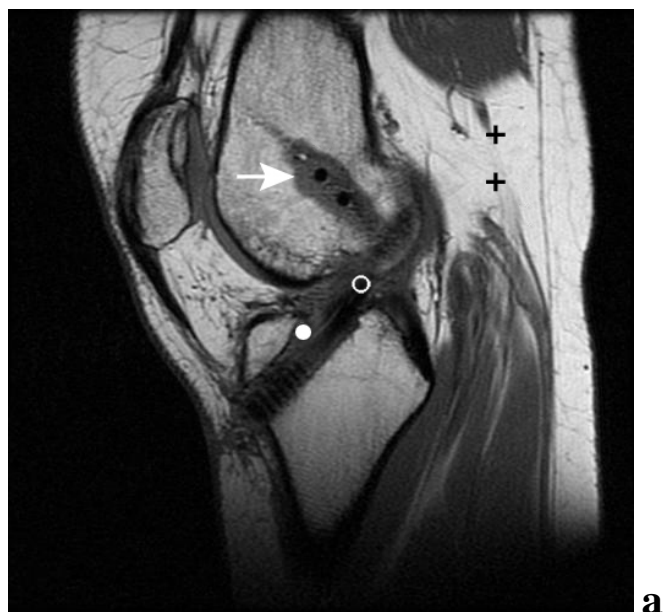
U svih smo pacijenata utvrdili koncentraciju trombocita u venskoj krvi. Prosječna vrijednost trombocita u testnoj skupini iznosila je  $190 \times 10^9/L$  ( $152-240 \times 10^9/L$ ), a u kontrolnoj skupini  $207 \times 10^9/L$  ( $161$  to  $249 \times 10^9/L$ ).

Nakon oduzimanja 52 ml venske krvi te dodavanja antikoagulansa slijedila je obrada u separatoru trombocita (Medtronic) kojom smo dobili 6 ml plazme bogate trombocitima. Analiza plazme bogate trombocitima pokazala je visoku koncentraciju trombocita –  $978 \times 10^9/L$  ( $552-1326 \times 10^9/L$ ).

### **6.2 Evaluacija magnetnom rezonancijom (MRI)**

#### **6.2.1 Analiza vaskularizacije u području osteotendinoznog kontakta između tibije i presatka**

Nivo vaskularizacije u zoni između presatka i okolne spongiozne kosti tibije bio je definiran kao promjena u intenzitetu MRI signala poslije i prije aplikacije kontrastnog paramagnetnog sredstva (bez jedinice) (Slika 22 a,b).

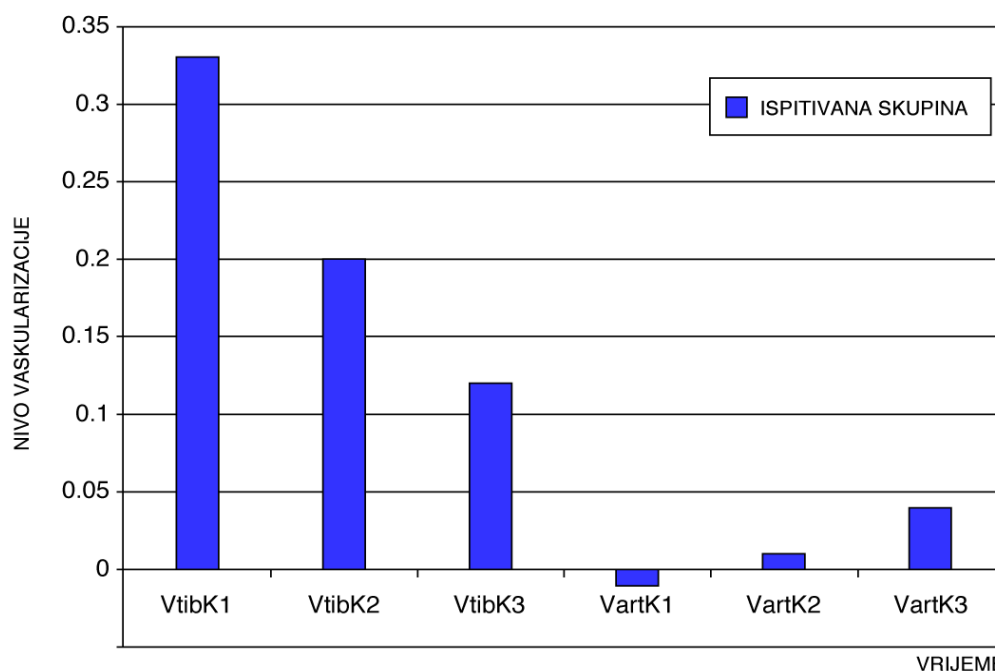


**Slika 22:** T1 sekvencija kod MRI pretrage prije (a) i poslije (b) aplikacije paramagnetnog kontrastnog sredstva u zoni osteoligamentarnog kontakta (O) i u intraartikularnom dijelu presatka (●). Pozadina (+) predstavlja masno tkivo. Promjena u intenzitetu signala prije i poslije aplikacije kontrastnog sredstva koju smo evaluirali kvantitativno, predstavlja nivo vaskularizacije u predjelu osteotendinoznog kontakta (O), kao i u predjelu oko femoralnog tunela (↑). U intraartikularnom dijelu presatka kod prve kontrole, intenzitet MRI signala nije se promijenio, što ukazuje na odsutnost vaskularizacije u tom području.

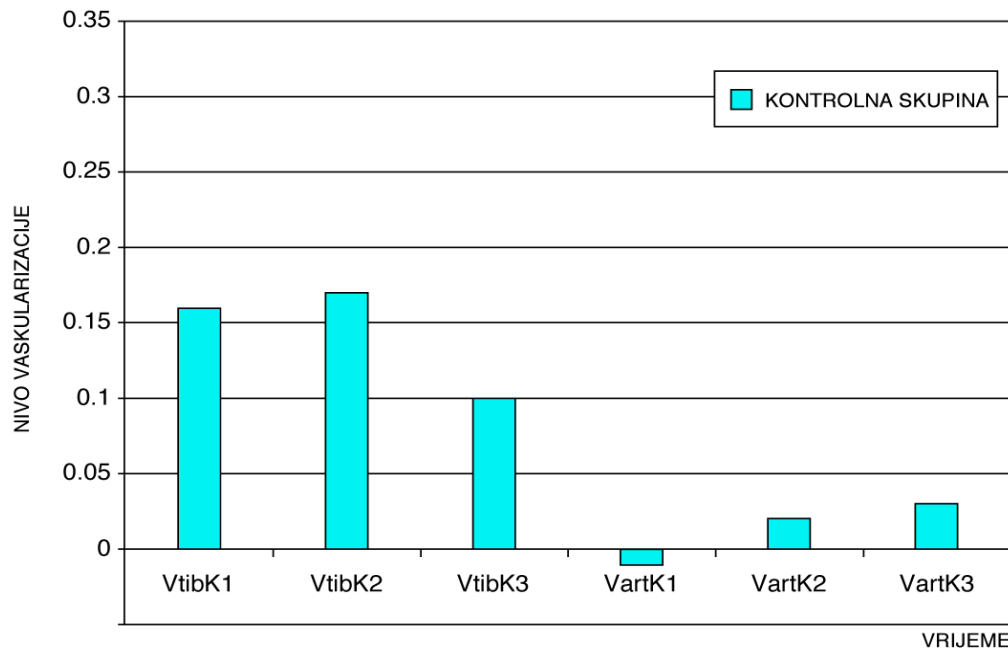
Kontrole su bile obavljene 4 - 6 tjedana (VtibK1), 9 - 11 tjedana (VtibK2) i 25 - 27 tjedana (VtibK3) (Vidi Tablicu tt1) nakon operativnog zahvata. Kod prve kontrole postoji statistički signifikantna razlika u nivou vaskularizacije između testne i kontrolne skupine,  $0.33\pm 0.09$  i  $0.16\pm 0.09$ ,  $p < 0,001$ . Kod druge kontrole vidljiv je pad nivoa vaskularizacije u ispitivanoj te stagnaciju u kontrolnoj skupini. Kod treće kontrole registriran je daljnji pad nivoa vaskularizacije i u ispitivanoj u kontrolnoj skupini, bez statistički značajne razlike između skupina.

Stupanj vaskularizacije	Kontrolna skupina (B=20)	Ispitivana skupina (B=21)	P-vrijednost
VtibK1 (4-6t)	$0.16\pm 0.09$	<b><math>0.33\pm 0.09</math></b>	<b>&lt;0.001</b>
VtibK2 (9-11t)	$0.17\pm 0.10$	$0.20\pm 0.13$	0.404
VtibK3 (25-27t)	$0.10\pm 0.08$	$0.12\pm 0.07$	0.39

**Tablica 5:** Tabela prikaz stupanja vaskularizacije (Vtib) u zoni između presatka i okolne spongiozne kosti tibije kod prve (K1), druge (K2) i treće (K3) kontrole.



**Graf 1:** Grafički prikaz stupanja vaskularizacije (Vtib) u zoni između presatka i okolne spongiozne kosti tibije kod prve (K1), druge (K2) i treće (K3) kontrole, kod ispitivane skupine.



**Graf 2:** Grafički prikaz stupanja vaskularizacije (Vtib) uzoni između presatka i okolne spongiozne kosti tibije kod prve (K1), druge (K2) i treće (K3) kontrole, kod kontrolne skupine.

## 6.2.2 Analiza vaskularizacije intraartikularnog dijela presatka

Nivo vaskularizacije kod prve kontrole (VartK1) pokazuje potpunu odsutnost vaskularizacije u intraartikularnom dijelu presatka i u ispitivanoj i u kontrolnoj skupini. Iz toga se može zaključiti da je presadak u prvih 6 tjedana nakon operacije još uvijek avaskularan. Kod druge kontrole (VartK2) već se može detektirati suptilan početak procesa vaskularizacije u obje skupine, dok je kod treće kontrole vaskularizacija evidentna u obje skupine pola godine nakon operativnog zahvata. Statistički signifikantna razlika u vaskularizaciji između ispitivane i kontrolne skupine ne postoji ni pri jednoj kontroli (Vidi Tablicu 6).

Stupanj vaskularizacije	Kontrolna skupina (B=20)	ispitivana skupina (B=21)	P-vrijednost
VartK1 (4-6t)	0.01±0.02	-0.01±0.08	0.262
VartK2 (9-11t)	0.02±0.04	0.01±0.06	0.404
VartK3 (25-27t)	0.03±0.05	0.04±0.06	0.449

**Tablica 6:** Stupanj vaskularizacije u intraartikularnom dijelu presatka (art) kod prve (K1), druge (K2) i treće (K3) kontrole

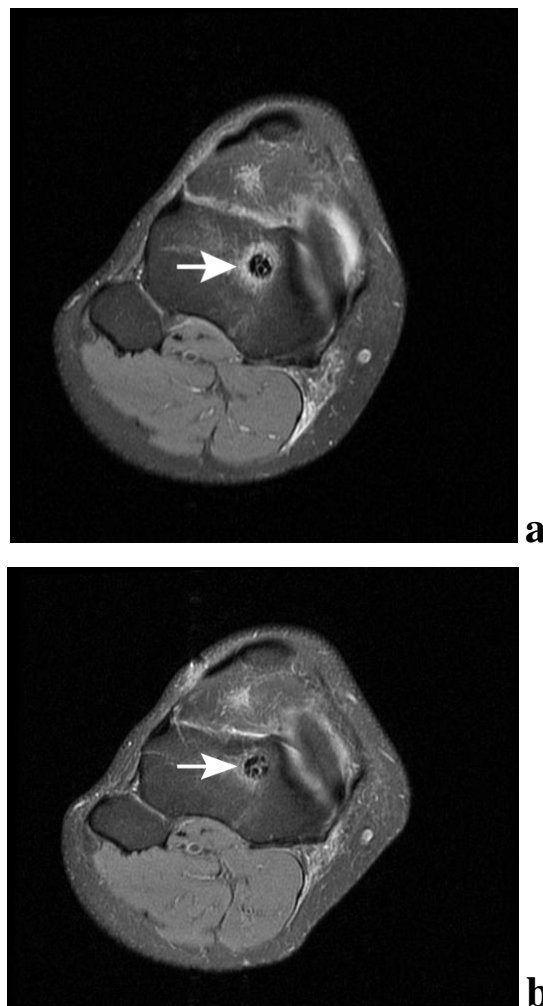
Prikaz (Tablica 6) stupnja vaskularizacije u zoni između presatka i okolne spongiozne kosti tibije kod prve kontrole (VtibK1), ukazuje na statistički signifikantnu razliku ( $0.33\pm 0.09$  i  $0.16\pm 0.09$ ) između ispitivane i kontrolne skupine ( $p < 0.001$ ), iz čega možemo zaključiti da trombocitni gel stimulira neovaskularizaciju u prvim tjednima nakon operacije.

### 6.2.3 Evaluacija resorpcije edema kosti oko presatka

U svih smo pacijenata magnetnom rezonancijom nakon operativnog zahvata registrirali edem spongiozne kosti oko tibijalnog tunela (Slika 23 a,b). Površinu edema mjerili smo metodom najboljeg pokrivanja kruga. Kod prve kontrole, površina postoperativnog edema u kontrolnoj skupini bila je manja ( $7.83 \text{ cm}^2$ ) nego u testnoj skupini ( $5.06 \text{ cm}^2$ ), ali razlika nije statistički signifikantna. Kod druge kontrole, površina edema u kontrolnoj skupini se smanjila ( $6.85 \text{ cm}^2$ ) dok je u ispitivanoj skupini površina edema ostala gotovo nepromijenjena ( $5.37 \text{ cm}^2$ ). Razlika između skupina nije statistički signifikantna. Kod treće kontrole u obje je skupine došlo do daljnjeg smanjenja površine edema ( $5.44 \text{ cm}^2$  u kontrolnoj i  $3.01$  u testnoj), a razlika između skupina 6 mjeseci nakon operacije bila je statistički signifikantna ( $p < 0,017$ ) (Tablica 7).

Površina edema kosti (cm <sup>2</sup> )	Kontrolna skupina (B=20)	Ispitivana skupina (B=21)	P-vrijednost
EK1 (4-6t)	7.83±5.79	5.06±4.89	0.18
EK2 (9-11t)	6.85±4.84	5.37±3.96	0.27
EK3 (25-27t)	5.44±4.01	3.01±1.97	<b>0.02</b>

**Tablica 7:** Površina edema koštanog tkiva oko tibijalnog tunela (E) kod prve (K1), druge (K2) i treće (K3) kontrole.



**Slika 23:** Aksijalni snimak tibije 1 cm ispod platoa. Vidi se presadak te postoperativni edem (strelica) okolne spongiozne kosti 5 tjedana nakon operacije (a). Šest mjeseci nakon operacije dobro se vidi smanjenje edema (b).

#### 6.2.4 Analiza formacije sklerozne kosti oko tibijalnog tunela

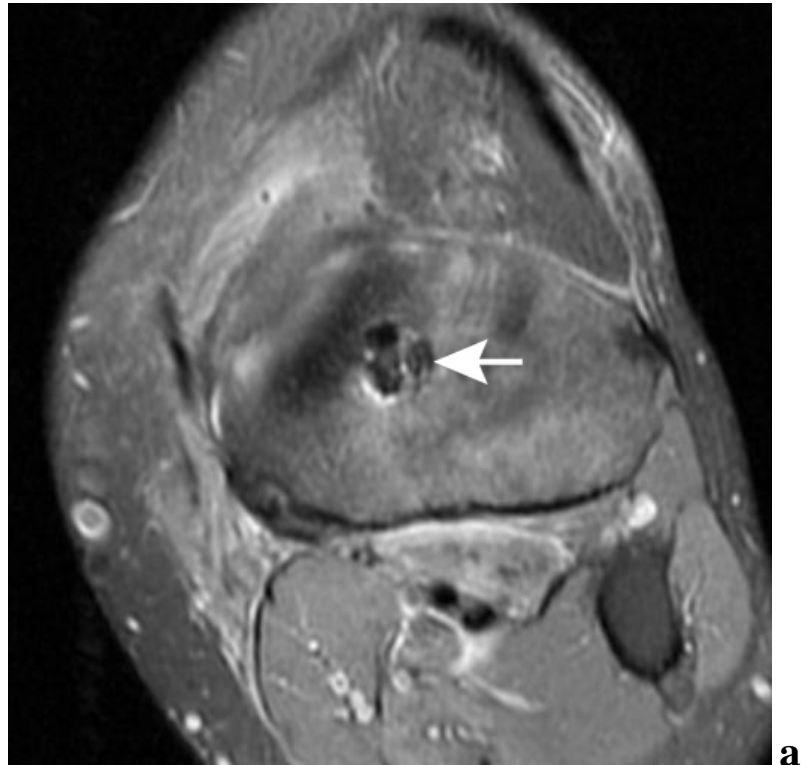
Formaciju skleroznog koštanog tkiva oko presatka u tibijalnom tunelu kvantitativno smo evaluirali 9 - 11 mjeseci i 25 - 27 mjeseci nakon operacije. Mjerili smo postotak formirane sklerozne kosti oko tunela, koja je po strukturi odgovarala skleroznoj kosti debljine najmanje 1 mm (Vidi Sliku 5).

Kod kontrole 3 mjeseca nakon operacije registrirali smo početnu formaciju koštanog obruča oko presatka, a između ispitivane i kontrolne skupine nije bilo statistički signifikantnih razlika. Kod kontrole, 6 mjeseci nakon operacije u obje smo skupine registrirali progresivnu formaciju skleroznog koštanog obruča, ali je u testnoj skupini tvorba bila signifikantno veća (Tablica 8).

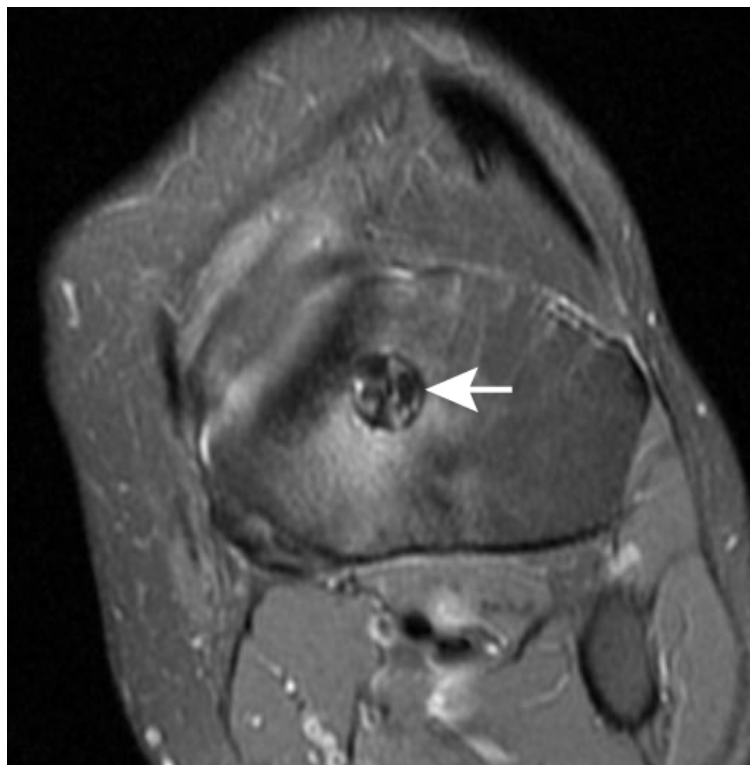
Formacija skleroznog obruča oko tunela (%)	Kontrolna skupina (B=20)	Ispitivana skupina (B=21)	P-vrijednost
SK2(9-11t)	28.25±19.9	29.29±13.6	0.84
SK3(25-27t)	54.50±16.6	68.57±14.2	<b>0.01</b>

**Tablica 8:** Analiza formacije skleroznog koštanog obruča oko presatka u tibijalnom tunelu (S) kod druge kontrole (K2) 3 mjeseca i treće kontrole (K3) 6 mjeseci nakon operacije. Između ispitivane i kontrolne skupine 6 mjeseci nakon operacije postoji statistički signifikantna razlika.





**a**

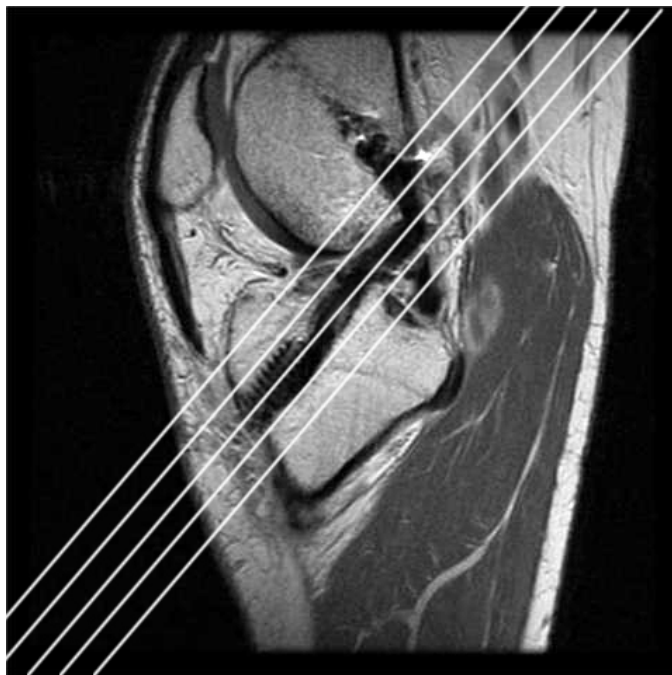


**b**

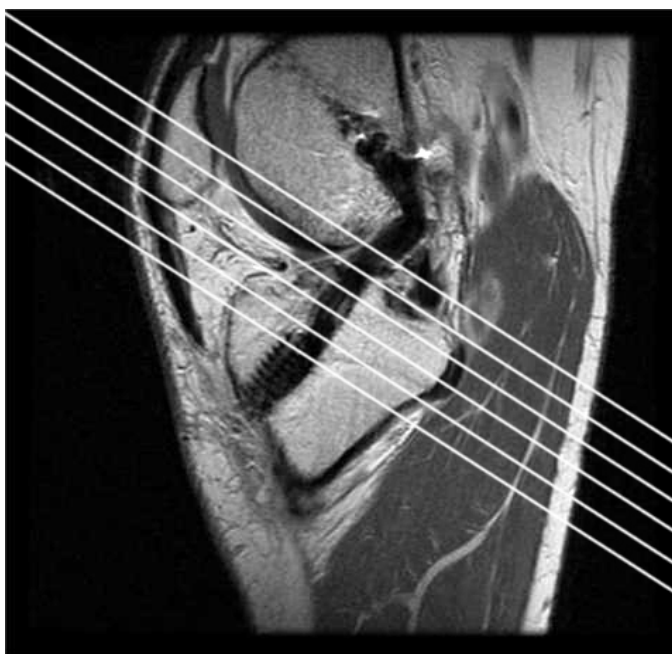
**Slika 24:** Analiza formacije sklerozne kosti oko tibijalnog tunela. Minimalna formacija skleroze 3 mjeseca nakon operacije (a) i skoro potpuno formiran sklerozni koštani obruč 6 mjeseci nakon operacije (b).

### 6.2.5 Analiza dimenzija presatka u intraarikularnom dijelu

Evaluirali smo poprečni presjek u medijalnoj trećini intraartikularnog dijela presatka. Sva su mjerenja bila izvršena u paraaksijalnoj ravnini pravokutno na os presatka (Slika 25).



**Slika 25:** Parasagitalna ravnina pri određivanju dimenzija presatka



**Slika 26:** Paraaksijalna ravnina pri određivanju dimenzija presatka

Mjerenja su pokazala da se dimenzije presatka u prvih 6 mjeseci nakon operacije nisu bitno promijenile te da između testne i kontrolne skupine ne postoje statistički signifikantne razlike (Tablica 9).

Intraartikularni presjek presatka (cm <sup>2</sup> )	Kontrolna skupina (B=20)	Ispitivana skupina (B=21)	P-vrijednost
PK1 (4-6t)	0.75±0.07	0.76±0.06	0.55
PK2 (9-11t)	0.74±0.05	0,74±0.05	0.9
PK3 (25-27)	0.72±0.05	0.73±0.05	0.4

**Tablica 9:** Površina presatka u intraartikularnom dijelu (P) kod prve (K1), druge (K2) i treće (K3) kontrole

Protokolom je bilo predviđeno i mjerenje longitudinalne dužine presatka, ali smo pri evaluaciji MRI snimaka ustanovili da su mjerenja nepouzdana, prije svega zbog različitih kutova fleksije koljena i zbog različitih stupnjeva tonizacije mišića u pacijenata, pa smo intraartikularnu dužinu presatka evaluirali samo indirektno, aparaturom KT-2000 (Vidi 6.8)

### 6.2.6 Analiza dimenzija tibijalnog i femoralnog tunela

Analizirali smo površinu tibijalnog i femoralnog tunela u paraaksijalnoj ravnini, okomito na longitudinalnu os presatka, 1 cm od zglobne linije. Mjerenja su pokazala da u prvih 6 mjeseci nakon operacije nije došlo do značajnijih promjena u dimenzijama tibijalnog tunela niti su razlika između ispitivane i kontrolne skupine signifikantne (Tablica 9).

Presjek tunela tibije (cm <sup>2</sup> )	Kontrolna skupina (B=20)	Ispitivana skupina (B=21)	P-vrijednost
PTK1 (4-6t)	0.81±0.33	0.86±0.32	0.34
PTK2 (9-11t)	0.80±0.34	0.83±0.22	0.44
PTK3 (25-27)	0.81±0.40	0.81±0.27	0.47

**Tablica 10:** Analiza dimenzija tibijalnog tunela (PT). Površina tunela 1 cm ispod zglobne linije kod prve (K1), druge (K2) i treće (K3) kontrole ne pokazuje bitne promjene tijekom vremena niti statistički signifikantne razlike između ispitivane i kontrolne skupine.

U femoralnom dijelu došlo je tijekom vremena do proširenja tunela. Također smo registrirali razliku između ispitivane i kontrolne skupine (<0.096) no, razlika nije statistički signifikantna (Tablica 11).

Presjek tunela femura (cm <sup>2</sup> )	Kontrolna skupina (B=20)	Ispitivana skupina (B=21)	P-vrijednost
PFK1 (4-6t)	0.77±0.20	0.71±0.15	0.23
PFK2 (9-11t)	0.90±0.27	0.80±0.19	0.32
PFK3 (25-27)	1.02±0.30	0.81±0.20	0.1

**Tablica 11:** Analiza dimenzija femoralnog tunela (PF) kod prve (K1), druge (K2) i treće (K3) kontrole. Vidi se proširenje tunela u obje skupine, s većom razlikom između ispitivane i kontrolne skupine kod treće kontrole koja, međutim, nije statistički signifikantna.

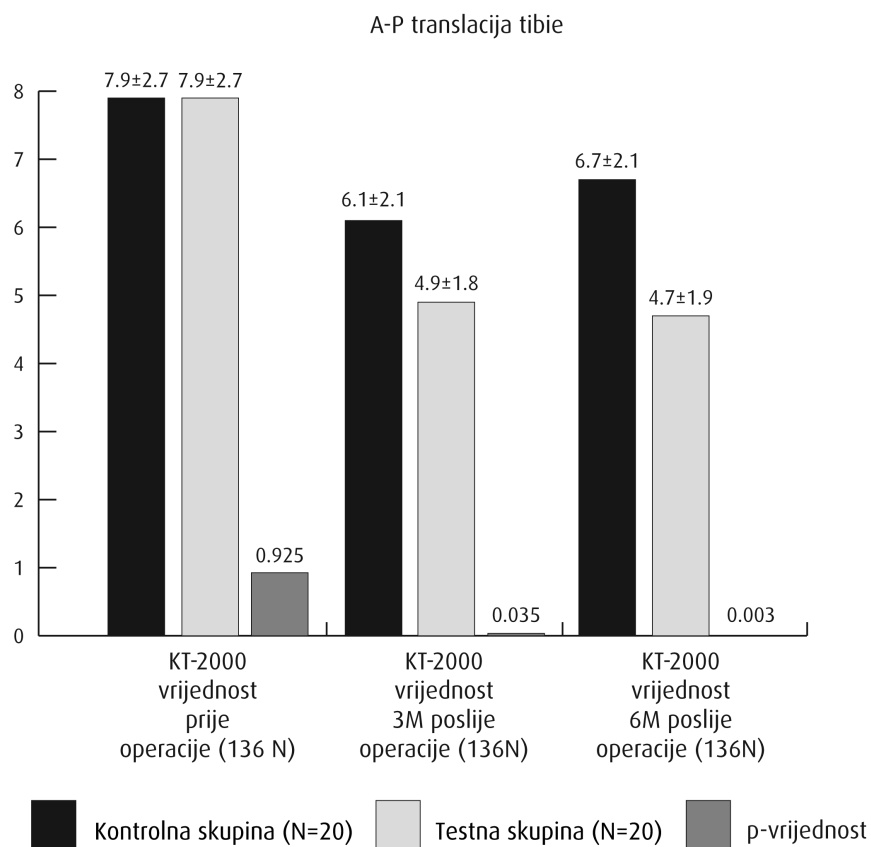
Nakon analize tibijalnog i femoralog tunela možemo zaključiti da nije došlo do proširenja u ispitivanoj i u kontrolnoj skupini u tibijalnom dijelu. U femoralnom dijelu registrirali smo proširenje tunela u obje skupine. Značajnije proširenje u kontrolnoj skupini ukazuje na pozitivan učinak trombocitnog gela.

### 6.3 Analiza antero-posteriorne stabilnosti koljenskog zgloba

Antero-posteriorna stabilnost koljenskog zgloba, zavisnu o funkciji prednje ukrižene sveze evaluirali smo aparaturom KT-2000. Mjerenja prije operativnog zahvata pokazala su gotovo identičnu stabilnost između ispitivane i kontrolne skupine. Tri mjeseca nakon operacije registrirali smo veću stabilnost kod ispitivane skupine ali koja nije statistički signifikantna. Šest mjeseci nakon operacije registrirali smo značajnu razliku između skupina - koljena u testnoj skupini su bila statistički signifikantno stabilnija (Tablica 12).

A-P translacija tibije (mm)	Kontrolna skupina (N=20)	Ispitivana skupina (N=21)	P-vrijednost
KT-2000 vrijednost prije operacije (136 N)	7.9±2.7	7.9±2.9	0.925
KT-2000 vrijednost 3M poslije operacije (136 N)	6.1±2.1	4.9±1.8	0.035
KT-2000 vrijednost 6M poslije operacije (136 N)	6.7±2.1	4.7±1.9	<b>0.003</b>

**Tablica 12:** Analiza anteroposteriorne translacije tibije prije operativnog zahvata te 3 i 6 mjeseci nakon operacije. Mjerenja su pokazala statistički signifikantnu razliku među skupinama glede stabilnosti koljena 6 mjeseci nakon operacije.



**Graf 3:** Grafički prikaz analize anteroposteriorne translacije tibije prije operativnog zahvata te 3 i 6 mjeseci nakon operacije. Mjerenja su pokazala statistički signifikantnu razliku među skupinama glede stabilnosti koljena 6 mjeseci nakon operacije.

## 6.4 Analiza funkcionalnih upitnika koljenskog zgloba

### 6.4.1 Tegner upitnik

U svih pacijenata smo stupanj fizičke aktivnosti evaluirali Tegnerovim upitnikom rezultate između ispitivane i kontrolne skupine uspoređivali smo anketnom evaluacijom:

- prije ozljede,
- poslije ozljede, 1 tjedan prije operacije,
- 6 mjeseci nakon operacije.

Tegnerov upitnik (0-10)	Kontrolna skupina (N=20)	Ispitivana skupina (N=21)	P-vrijednost
Prije ozljede	6.75±1.33	6.67±1.39	0.84
Prije operacije	3.45±1.57	3.27±1.31	0.71
6 mjeseci poslije operacije	5.25±1.68	5.57±1.78	0.55

**Tablica 13:** Analiza stupnja aktivnosti po Tegneru

Rezultati su u obje skupine pokazali relativno velik stupanj aktivnosti prije ozljede, 6.67 u testnoj i 6.75 u kontrolnoj skupini. Poslije ozljede došlo je do drastičnog pada aktivnosti, 3.27 u testnoj i 3.45 u kontrolnoj skupini. Nakon 6 mjeseci rehabilitacije došlo je do očekivanog porasta aktivnosti, 5.57 u ispitivanoj i 5.25 u kontrolnoj skupini. Usporedbom rezultata nismo detektirali statistički signifikantne razlika između ispitivane i kontrolne skupine (Tablica 13).

#### 6.4.2 Lysholm upitnik

U svih smo pacijenata evaluirali i funkcionalne upitnike koljenskog zgloba po Lysholmu. Rezultati su sastavljeni od objektivnih kliničkih mjerenja i subjektivnih ocjena pacijenata.

Pacijente smo evaluirali:

- prije operativnog zahvata i
- 6 mjeseci nakon operacije.

Prije operacije rezultati su imali niske vrijednosti i u ispitivanoj (65.29) i u kontrolnoj (73.40) skupini. Nakon 6 mjeseci rehabilitacije došlo je do očekivanog porasta vrijednosti upitnika i u ispitivanoj (89.86) i u kontrolnoj (91.70) skupini. Statistički signifikantne razlike između testne i kontrolne skupine nismo našli (Tablica 14).

Lysholm score (0-100)	Kontrolna skupina (B=20)	Ispitivana skupina (B=21)	P-vrijednost
Prije operacije	73.40±16.46	65.29±18.74	0.15
6 mjeseci poslije operacije	91.70±10.42	89.86±10.53	0.576

**Tablica 14:** Analiza funkcionalnog testiranja koljena po Lysholmu prije operacije i šest mjeseci poslije operacije

### 6.4.3 IKDC upitnik

U svih smo pacijenata evaluirali i funkcionalne upitnike koljenskog zgloba po IKDC. Rezultati su sastavljeni od objektivnih kliničkih mjerenja i subjektivnih ocjena pacijenata. Pacijente smo evaluirali:

- prije operativnog zahvata i
- 6 mjeseci nakon operacije.

Prije operacije rezultati su imali niske vrijednosti i u ispitivanoj (49.92) i u kontrolnoj (54.54) skupini.. Nakon šest mjeseci rehabilitacije došlo je do očekivanog porasta vrijednosti upitnika i u ispitivanoj (77.60) i u kontrolnoj (76.62) skupini. Statistički signifikantne razlike između ispitivane i kontrolne skupine nismo našli (Tablica 15).

IKDC score (0-100)	Kontrolna skupina (B=20)	Ispitivana skupina (B=21)	P-vrijednost
Prije operacije	54.54±18.09	49.92±16.44	0.4
6 mjeseci poslije operacije	76.62±9.96	77.60±10.82	0.765

**Tablica 15:** Analiza funkcionalnog testiranja koljena po IKDC prije operacije i šest mjeseci poslije operacije.



## 7 RASPRAVA

U posljednjih 30 godina svjedoci smo mnogobrojnih tehničkih inovacija kod operativnog liječenja rupture prednje ukrižene sveze. U 1980-im godinama etablirala se artroskopski asistirana rekonstrukcija LCA, zatim su tehnički poboljšani fiksacijski materijali, BTB presadak postupno se zamjenjuje presatkom iz tetiva hamstringa, istražuju se prednosti tehnike s dva tunela. Ali unatoč tom razvoju nisu učinjeni bitni pomaci u poboljšanju rezultata liječenja. Broj posttraumatskih artroza ostao je nepromijenjen (123), postoperativni funkcionalni upitnici gotovo su isti kao prije 30 godina, a vrijeme postoperativne rehabilitacije još je uvijek najmanje 6 mjeseci (124). To predstavlja velik problem za mladu aktivnu populaciju, a posebno za aktivne profesionalne športaše (125), pa se nameće pitanje da li istraživanja u području rekonstruktivne kirurgije LCA uopće idu u pravom smjeru.

Kriteriji za relativno siguran povratak pacijenata na športske terene poslije operativne rekonstrukcije LCA dobro su poznati i opisani u brojnim studijama i protokolima. Bitni su jačina mišića hamstringa i quadricepsa, pokretljivost koljena, koljeno bez oticanja i bolova, te stabilnost koljena. Radi što bržeg postizavanja optimalnog funkcionalnog rezultata operiranog koljena primijenjuju se sve agresivniji rehabilitacijski protokoli, kao što je npr. Wilkov protokol ubrzane rehabilitacije (114). Brzina rehabilitacije i najagresivnijeg poslijeoperacijskog protokola uvjetovana je biološkim procesima nakon rekonstrukcije LCA, a u prvom redu procesom uraštanja presatka u koštani tunel. Posebno je važan proces ligamentizacije intraartikularnog dijela presatka, kao što je to opisao Ekhdal (125) ovim riječima: dok nisu završeni biološki procesi nakon kojih presadak postiže adekvatnu stabilnost nakon uraštanja u koštanim tunelima i dovoljnu snagu vlaka intraartikularnom dijelu nakon procesa ligamentizacije, tako dugo nije moguće početi s određenim nivojima fizikalne

rehabilitacije«. Lagano trčanje tako je dozvoljeno tek nakon 3, a puna športska aktivnost 6 do 9 mjeseci nakon operacije.“

Zbog relativno sporih procesa uraštanja i ligamentizacije, znanstvenici pokušavaju to vremensko razdoblje skratiti novim biološkim modelima. Akceleracijsku funkciju bržeg cijeljenja presadka određenih sastojaka već su dokazali na animalnim modelima. Youn i sur. opisao je metodu augmentacije u osteotendinoznom kontaktu s periostom i dokazao akceleracijsku funkciju periosta u integracijskim procesima (127). Lim i sur. proučavao je funkciju lokalno apliciranih mezenhimalnih matičnih stanica, na uraštanje presatka nakon rekonstrukcije u zečeva i postigao brže uraštanje presatka s boljim biomehaničkim rezultatima (128). Vrlo zanimljiva je i studija Mihelica i sur. u kojoj je proučavao ulogu lokalno apliciranog bone morfogenetic proteina-7 pri uraštanju presatka nakon rekonstrukcije prednje ukrižene sveze u ovaca. Histološki rezultati su pokazali bržu integraciju te ekstenzivniju tvorbu koštanog tkiva oko tunela (129). Slične rezultate demonstrirao je i Martinek i sur. proučavajući funkciju transfera gena za bone morfogenetic proteine-2 u uraštanju presatka nakon rekonstrukcije LCA na kunićima (130). Nadasve elegantnu i relativno sigurnu metodu predstavlja i upotreba faktora rasta aktiviranih autolognih trombocita. Weiler i sur. je proučavao učinke trombocitnog gela pri uraštanju presatka nakon rekonstrukcije LCA u ovaca. Rezultate su evaluirali histološkim nalazima, biomehaničkim testovima, elektronskim mikroskopom te imunohistokemijski. Primjena faktora rasta aktiviranih trombocita rezultirala je opsežnijom revaskularizacije, većom tvorbom kolagena i boljim mehaničkim karakteristikama (131).

Premda su sve opisane studije pokazale pozitivan učinak pojedinih bioloških pripravaka posve je jasno da su potrebna daljnja klinička ispitivanja upotrebe pojedinih supstancija u kliničkoj praksi. Zajednička slaba strana svih tih studija jest u tome da su jednostrano fokusirane na

uraštanje presatka u koštanim tunelima, dok intraartikularni dio presatka i proces ligamentizacije gotovo da i nije bio evaluiran, iako predstavlja „najslabiju kariku” u vremenskom razdoblju 3 - 6 mjeseci nakon operacije koja sprječava akceleriranje rehabilitacije i time brži povratak športaša na sportske terene.

Cilj naše studije bio je utvrditi ulogu lokalno apliciranog trombocitnog gela u biološkim procesima nakon rekonstrukcije prednje ukrižene sveze. Zanimao nas je utjecaj trombocitnog gela na rane biološke procese nakon rekonstrukcije LCA, a prije svega proces neovaskularizacije te na kasnije morfološke (formacija koštanog tkiva oko tunela) i kliničke (stabilnost koljena, funkcionalni skorovi) manifestacije.

Za optimizaciju dizajna studije od najveće je važnosti poznavanje fizioloških procesa nakon rekonstrukcije prednje ukrižene sveze.

Proces neovaskularizacije presatka dobro je opisan samo na životinjskim modelima. Kohno i sur. (132) konstatira da klinički uspjeh rekonstrukcije prednje ukrižene sveze ovisi o biološkoj integraciji koštanog tkiva i presatka. Proces uraštanja presatka počinje odmah nakon operacije. Prazan prostor između tetive i presatka poslije formacije hematoma nakon nekoliko dana biva ispunjen fibroblastima. Poslije 3 - 4 tjedna na površini koštanog tunela pojavljuju se male žilice i sve brojniji osteoblasti. Šest tjedana poslije operacije broj se žilica smanjuje i počinje formacija koštanog tkiva koje okružuje presadak u tunelu. Istodobno se povećava broj kolagenskih vlakana koja integriraju koštano tkivo i presadak. Dvanaest tjedana nakon operacije presadak je čvrsto integriran u koštanom tunelu. Zbog tehničkih poteškoća i etičkih ograničenja, naše je znanje o ovim fiziološkim procesima u ljudi ograničeno. Podaci iz

malobrojnih objava rezultata istraživanja koja su vršena na malim serijama pokazuju da integracija presatka s okolnom kosti završava 12 tjedana nakon operacije.

Neovaskularizacija u intraartikularnom dijelu presatka još je sporiji proces. Anocky i sur. istraživao je revaskularizaciju presatka iz patelarnog ligamenta nakon rekonstrukcije prednje ukrižene sveze u pasa. Njihovi rezultati su pokazali da je presadak u početnoj fazi avaskularan, ali ga polako prerasta sinovijalno tkivo koje je dobro vaskularizirano. Taj proces po pravilu završava nakon 6 tjedana. Revaskularizacija izvire iz mekih tkiva infrapatelarnog masnog tijela te iz mekih tkiva posteriornog dijela koljenskog zgloba. Presadak postiže nivo vaskularizacije te kolagensku strukturu nativnog LCA tek 12 mjeseci nakon operacije (133).

Osim poznavanja fizioloških procesa u revaskularizaciji, vrlo je važno i poznavanje dinamike djelovanja faktora rasta koji sudjeluju u tim procesima.

Koruda i sur. (134) proučavao je ulogu faktora rasta aktiviranih trombocita (PDGFs) u regulaciji bioloških procesa nakon rekonstrukcije prednje ukrižene sveze u ovaca i pokazao da PDGFs stimuliraju angiogenezu, proliferaciju nosioca krvi i sintezu kolagena. Povišenu razinu PDGFs detektirali su u području uraštanja u ranom postoperativnom vremenskom razdoblju. Najviši nivo zabilježili su 3 tjedna nakon operacije, a zatim je koncentracija PDGFs polako padala, da bi dostigla predoperativni nivo 12 tjedana nakon operacije.

Glavni manjak navedenih studija jest u tome da su sve izvedene na animalnim modelima, tako da njihove rezultate ne možemo sa sigurnošću prenijeti na čovjeka. U dizajniranju naše studije

isvodimo iz pretpostavke da su fiziološki procesi cijeljenje rana i prijeloma u ljudi nešto sporiji negoli u životinja.

Polazeći od spoznaja o fiziologiji uraštanja presatka, procesa ligamentizacije nakon rekonstrukcije prednje ukrižene sveze te dinamike djelovanja PDGFs, našu studiju smo dizajnirali na način da proučavanje obuhvati rane učinke djelovanja PDGFs (neoangiogenezu) i kasne učinke tih procesa (tvorba koštanog obruča oko tunela). Prvu kontrolu magnetnom rezonancijom za kvantitativnu evaluaciju nivoa vaskularizacije obavili smo 4 - 6 tjedana nakon operacije, drugu kontrolu 9 - 11 tjedana nakon operacije, a treću kontrolu 25 - 27 tjedana nakon operacije. Istodobno smo evaluirali utjecaj PDGFs na stabilnost koljena i funkcionalne skorove koljenskog zgloba.

Najveći problem pri evaluaciji neovaskularizacije u humanih modela jest evaluacija rezultata. Budući da nismo bili u mogućnosti upotrijebiti histološka testiranja, jedina mogućnost bila je evaluacija magnetnom rezonancijom. Evaluacija uraštanja presatka nakon rekonstrukcije prednje ukrižene sveze predmetom je nekoliko studija (126, 135, 136), ali su proučavanja povezanosti MRI i histoloških nalaza, kao u studiji Weilera i sur. (137), vrlo rijetka.

U literaturi smo našli samo jedan rad, i to od Orrega i sur. (82) u kojem su magnetnom rezonancijom na humanim modelima evaluirali ulogu trombocitnog gela na biološke procese nakon rekonstrukcije prednje ukrižene sveze. Učinke PDGFs evaluirali su magnetnom rezonancijom samo kod uraštanja presatka u femoralnom tunelu. MRI kontrole obavili su 3 i 6 mjeseci nakon operacije. Poglavitom su proučavali proces koji su nazvali »maturacija« presatka. Kriteriji maturacije bili su intenzitet signala, prisutnost prostora između presatka i

kosti (osteoligamentous interface) i širenje femoralnog tunela. Ustanovili su da PDGFs stimuliraju maturaciju presatka u femoralnom kanalu nakon operacije.

Držimo da ta vrijedna studija ima nekoliko nedostataka koji utječu na upotrebljivost rezultata u praksi. Prije svega je Orrego i sur. evaluirao proces maturacije samo u koštanom tunelu a ne i u intraartikularnom dijelu koji je po našem mišljenju puno važniji jer, kao što smo ranije konstantirali, presadak je potpuno integriran u koštanim tunelima 3 mjeseca nakon operacije. Poslije tog vremenskog razdoblja, »locus minoris resistentiae« predstavlja intraartikularni dio presatka, i to sve do 12 mjeseci nakon operacije. Prema mehaničkim testovima, u tom vremenskom razdoblju dolazi do pucanja presatka intraartikularno, a ne do uklanjanja presatka iz koštanih tunela, kao što to biva u prva tri mjeseca (97). Orrego i sur. je znakom maturacije držao odsutnost »interface zone« između presatka i kosti. Naše je mišljenje da je proces integracije presatka puno sofisticiraniji. Proces nije kaskadan (tj. nije riječ o prisutnosti ili odsutnosti integracije), već se radi o kontinuiranom procesu što ga je potrebno kvantitativno evaluirati u funkciji vremena. Evaluacija tvorbe kolagenskih vlakana ili upotreba mehaničkih i histoloških nalaza u humanim studijam zasad nije moguća. Moguća je jedino kvantitativna evaluacija neovaskularizacije s MRI uz upotrebu kontrastnog sredstva. Držimo također da je evaluacija rezultata 3 i 6 mjeseci nakon operacije nedovoljna. Najveće koncentracije PDGFs prisutne su u 3. tjednu nakon operacije, tako da prvu kontrolu angiogeneze valja obaviti najkasnije u 6. postoperativnom tjednu.

Kod evaluacije djelovanja trombocitnoga gela magnetnom rezonancijom nadasve su važni rezultati vaskularizacije u zoni između presatka i okolnog koštanog tunela. Kod prve kontrole 4 - 6 tjedana nakon operacije registrirali smo statistički signifikantnu razliku glede nivoa prokrvljenosti tih mjesta. Budući da smo mjerenja intenziteta MRI signala izvršili prije i

poslije aplikacije kontrastnog sredstva, razlika u intenzitetu ne može biti ništa drugo doli razlika u vaskularizaciji u tom području. Iz toga možemo zaključiti da je broj i volumen krvnih žila u pacijenata ispitivane skupine veći. Iz činjenice da je jedina razlika između ispitivane i kontrolne skupine bila u tome da smo trombocitni gel lokalno aplicirali samo u ispitivanoj skupini, nedvojbeno izlazi da neovaskularizaciju nakon rekonstrukcije prednje ukrižene sveze koljenskog zgloba stimulira trombocitna plazma. Relevantna je i daljnja dinamika nivoa vaskularizacije pri drugoj i trećoj kontroli. U ispitivanoj skupini registrirali smo konstantan pad nivoa vaskularizacije, što pripisujemo supstituciji vaskularnog tkiva fibroznim tkivom bogatim kolagenskim vlaknima, koje je vrlo slabo vaskularizirano. Taj rezultat potvrđuje histološke studije na animalnim modelima (138, 139). U kontrolnoj skupini smo kod druge kontrole registrirali minimalno povišen nivo vaskularizacije, što bi moglo ukazivati na sporiju dinamiku neovaskularizacije u pacijenata koji nisu primili trombocitni gel, te koja dostiže najviši nivo negdje između prve i druge kontrole. Druga je mogućnost da maksimum vaskularizacije u pacijenata koji nisu primili trombocitni gel manji nego u onih koji su trombocitni gel primili lokalno. Kod treće kontrole je nivo vaskularizacije u obje skupine relativno nizak i bez statistički signifikantnih razlika između skupina, što bi moglo ukazivati na to da je 6 mjeseci nakon operacije u zoni između presatka i koštanog tunela dostignut nivo vaskularizacije koji odgovara slabo vaskulariziranom vezivnom tkivu, bogatom kolagenskim vlaknima.

U analizi nivoa vaskularizacije u intraartikularnom dijelu presatka kod prve kontrole, vaskularnu aktivnost nismo detektirali ni u ispitivanoj ni u kontrolnoj skupini. To govori da presadak u prvim tjednima nakon operacije u intraartikularnom djelu još nije pokriven vaskulariziranom sinovijom. Kod druge kontrole 3 mjeseca nakon operacije u obje skupine smo detektirali vrlo suptilnu vaskularizaciju bez statistički signifikantnih razlika između

skupina. Šest mjeseci nakon operacije u obje smo skupine jasno detektirali porast vakularizacije, također bez statistički signifikantnih razlika među njima. Na osnovi tih rezultata možemo zaključiti da trombocitni gel apliciran lokalno nema znatnijih učinaka na nivo vaskularizacije presatka u intraartikularnom dijelu, barem u prvih 6 mjeseci. Mišljenja smo da je u svrhu daljeg praćenja dinamike u obje skupine te utvrđivanja formacije platoa visine vaskularizacije, koji ukazuje na završetak procesa ligamentizacije, potrebno uraditi MRI kontrolu nivoa vaskularizacije još i u 9. i 12. mjesecu nakon operacije, što, na žalost, u našoj studiji nije bilo moguće uraditi.

Razlike između ispitivane i kontrolne skupine pokazala je također i analiza postoperativnog edema oko tunela. Površina edema se konstantno smanjivala u obje skupine kod svih kontrola, s time da je bila manja u ispitivanoj nego u kontrolnoj skupini. Razlika između skupina kod prve i druge kontrole nije bila statistički značajna, dok smo kod treće kontrole registrirali statistički signifikantnu razliku između ispitivane i kontrolne skupine. Ti rezultati ukazuju na pozitivan učinak trombocitne plazme pri resorpciji postoperativnog edema.

Vrlo značajni su i rezultati analiza formacije nove sklerotične kosti u krugu oko presatka. Kod prve kontrole formaciju bilo kakvog sklerotičkog koštanog tkiva nismo registrirali ni u ispitivanoj ni u kontrolnoj skupini. Kod druge kontrole 3 mjeseca nakon operacije formaciju kosti oko tunela registrirali smo u obje skupine, no bez signifikantnih razlika između skupina. Kod treće kontrole 6 mjeseci nakon operacije sklerotičan koštani obruč registrirali smo u gotovo 70 % slučajeva u testnoj skupini u odnosu na 50 % slučajeva u kontrolnoj skupini. Ovi rezultati jasno ukazuju na statistički signifikantnu razliku između skupina, što znači da trombocitni gel stimulira formaciju koštanog tkiva oko tunela. Od interesa je i činjenica da je sklerotični koštani obruč formiran samo u oko 30 % slučajeva 3 mjeseca nakon operacije. Taj



podatak nije posve u skladu s podacima iz literature prema kojim uraštanje presatka u tunelu završava 3 mjeseca poslije operacije (126, 136). Jedno od mogućih objašnjenja jest u činjenici da su biološki i fiziološki procesi u pokusnih životinja, na kojim su rađene studije, brži negoli u čovjeka. Drugo moguće objašnjenje jest pretpostavka da proces integracije presatka završava 3 mjeseca nakon operacije ali još bez adekvatno formiranog sklerotičnog koštanog obruča, što bi teoretski otvorilo mogućnost avulzije ligamenta u periodu između 3. i 9. mjeseca, do koje, međutim, u praksi ne dolazi jer je tada locus minoris resistentiae, intraartikularni dio presatka.

Mjerenjima dimenzija tibijalog tunela u vremenskom razdoblju do 6 mjeseci nakon operacije nismo ustanovili da se tunel proširio. Situacija što se tiče femoralnih tunela bila je drugačija. U ispitivanoj skupini registrirali smo neznatno proširenje a u kontrolnoj skupini značajno proširenje. Premda razlika između skupina nije bila statistički signifikantna, ipak ukazuje na trend na osnovi kojeg bi se moglo pretpostaviti da trombocitni gel sprječava proširenje koštanog tunela, barem u femoralnom dijelu.

Vrlo je zanimljiva i analiza anteroposteriorne stabilnosti koljenskog zgloba u prvih 6 mjeseci nakon rekonstrukcije. Poznato je da u procesu ligamentizacije dolazi do klinički irelevantne elongacije presatka (140, 141). Naša mjerenja aparaturom KT-2000 pokazala su gotovo identičnu nestabilnost prije operacije. Kod prve kontrole 3 mjeseca nakon operacije u obje skupine je došlo do smanjenja anteroposteriorne translacije. Razlika među skupinama je zamjetna, ali ne i statistički signifikantna. Kod druge kontrole 6 mjeseci nakon operacije došlo je do sasvim različite dinamike u pogledu stabilnosti koljena. U pacijenata u ispitivanoj skupini registrirali smo minimalno poboljšanje anteroposteriorne stabilnosti dok smo u pacijenata u kontrolnoj skupini registrirali veću anteroposteriornu nestabilnost negoli kod

prve postoperativne kontrole. Razlika između skupina statistički je signifikantna. Taj rezultat je teško racionalo pojasniti, posebno s obzirom na to da anteroposteriorna stabilnost poslije operacije prije svega ovisi o karakteristikama intraartikularnog dijela presatka, a naša mjerenja nivoa revaskularizacije presatka u intraartikularnom dijelu nisu ukazivala na razlike između skupina. Mogućnost da je do razlike u nivou vaskularizacije kao prvom koraku u procesu ligamentizacije ipak došlo ne možemo sa sigurnošću isključiti, ali je mi nismo uspjeli detektirati. Razlogom bi mogao biti premalen broj MRI kontrola, kao i to da analizu nismo uspjeli obaviti u optimalnim rokovima. Drugo bi tumačenje moglo biti da na ligamentizaciju osim procesa neovaskularizacije presatka u intraartikularnom dijelu utječu i drugi procesi stimulirani trombocitnim gelom, koje, međutim, u našoj studiji nismo uspjeli obuhvatiti.

Analizu funkcionalnih koljenskih skorova Tagnerovim, Lysholmovim i IKDC upitnicima izvršili smo prije operativnog zahvata i 6 mjeseci nakon operacije. Usporedba rezultata između ispitivane i kontrolne skupine nije pokazala statistički signifikantne razlike. To nismo ni očekivali na tragu opće prihvaćenog stajališta da se postoperativna rehabilitacija može privesti kraju te pacijente osposobiti za puna opterećenja 6 - 9 mjeseci nakon operacije i bez dodavanja trombocitnog gela. A glavni cilj našeg istraživanja upravo je bio u iznalaženju rješenja za skraćenje inače dugog perioda rehabilitacije. No, naša studija u danim uvjetima ne podupire skraćenje rehabilitacijskog protokola na znanstvenoj osnovi. U tom smjeru potrebne su dodatne studije koje će detaljnije osvijetliti biološke događaje nakon operacije, kao i studije koje će evaluirati ulogu mišićnog i proprioceptivnog statusa pacijenta o kojem ovisi pouzdan povratak športaša maksimalnim fizičkim opterećenjima.

Nekoliko nedostataka ima i naša studija. Za pouzdaniju statističku analizu potrebit je veći broj pacijenata. Slabost studije jest i u tome što se magnetnom rezonancijom ne može detaljno

pratiti proces uraštanja i ligamentizacije presatka, kao što to omogućuju histološke pretrage i mehanički testovi na animalnim modelima. S tim ograničenjem valja računati i u budućnosti, pa je jedino rješenje u postojećih metoda (MRI sa 3 T) ili u uvođenju posve novih pretraga. Za prikupljanje točnijih informacija o dinamici i kvantiteti bioloških događaja potrebno bi bilo obaviti MRI pretrage u kraćim vremenskim intervalima i kroz duže vremensko razdoblje promatranja. Problem jest i precizno određivanje protokola aplikacije faktora rasta glede optimalnih doza trombocitnog gela, potrebitog broja aplikacija i optimalnog vremenskog razmaka između pojedinih aplikacija. Studije koje uključuju navedene parametre odnose se na proučavanje učinka faktora rasta aktiviranih trombocita pri cijeljenju ruptur medijalnog kolateralnog ligamenta, a opisao ih je Batten (142). Jedan od problema jest i gubitak trombocitnog gela u intraartikularnom dijelu gdje i odsutnost vaskularnog tkiva oko presatka u prvim tjednima nakon operacije predstavlja dodatnu poteškoću, a moguća rješenja su repetitivna aplikacija faktora rasta, drugi modeli, kao što je genski inženjering ili vijabilna vaskularizirana augmentacija presatka te resorbilni intraartikularni nosioci koji osiguravaju polagano lučenje faktora rasta.

## 8 ZAKLJUČCI

Na osnovi rezultata našeg istraživanja možemo zaključiti da trombocitni gel apliciran lokalno nakon operativne rekonstrukcije prednje ukrižene sveze:

- stimulira neovaskularizaciju u području osteotendinoznog kontakta u prvim tjednima nakon operativnog zahvata;
- stimulira tvorbu sklerotičnog koštanog obruča oko presatka;
- pridonosi boljoj anteroposteriornoj stabilnosti koljenskog zgloba;
- smanjuje vjerojatnost dilatacije femoralnog koštanog tunela.

Držimo da smo nedvojbeno dokazali da upotreba trombocitnog gela u rekonstrukciji prednje ukrižene sveze koljenskog zgloba **stimulira rane biološke procese cijeljenja**. To se posebno odnosi na proces neovaskularizacije. To je osnova za **kasnije morfološke manifestacije** u smislu ekstenzivnije formacija koštanog obruča i manja dilatacija koštanih tunela. Sve to se manifestira u smislu bolje stabilnosti koljenskog zgloba nakon ovog operacijskog zahvata.

## **9 ZNANSTVENI DOPRINOS ISTRAŽIVANJA**

Znanstveni doprinos izvedenog istraživanja je u novoj mogućnosti kliničke upotrebe faktora rasta aktiviranih trombocita kod rekonstrukcije prednje ukrižene sveze koljenskog zgloba u smislu bržeg uraštanja presatka, što bi moglo skratiti poslijeoperacijsko vremensko razdoblje rehabilitacije. Neophodno će biti potrebna i dodatna istraživanja s fokusom na procesu ligamentizacije presatka, i na području optimalnih rehabilitacijskih protokola, pa je tako naša studija istom korak u željenom smjeru.

## 10 SAŽETAK

**Uvod.** Dugo vremensko razdoblje rehabilitacije nakon rekonstrukcije prednje ukrižene sveze (LCA) koljenskog zgloba jest velik problem za pacijente, a napose za aktivne športашe. Razlog je u sporim procesima uraštavanja presatka u koštanim tunelima i ligamentizacije intraartikularnog dijela presatka.

**Cilj.** Cilj istraživanja bio je ustanoviti da li trombocitni gel (TG) utječe na rane fiziološke procese nakon operacije, kao što je neovaskularizacija i da li to ima bilo kakvu morfološku i kliničku relevantnost za ishod operacije.

**Metode.** Trombocitni gel smo pripremili separatorom trombocita iz autologne plazme bogate trombocitima (PBT). Gel smo aplicirali lokalno u područje koštanog tunela tibije. Uključili smo 50 pacijenata koje smo podijelili u dvije skupine, ispitivanu (25) i kontrolnu (25). U pacijenata u ispitivanoj skupini lokalno smo aplicirali trombocitni gel. Kvantitativno smo analizirali proces neovaskularizacije presatka u intraartikularnom dijelu te u zoni između presatka i koštanog tunela. Analizirali smo i tvorbu koštanog tkiva oko presatka, dilataciju koštanih tunela, stabilnost koljena te funkcionalne rezultate nakon završene rehabilitacije. Upotrijebili smo magnetsku rezonanciju s paramagnetnim kontrastnim sredstvom, KT-2000 te funkcionalne koljenske upitnike Tegner, Lysholm i IKDC.

**Rezultati.** Kod 1. kontrole 4 - 6 tjedana nakon operacije u pacijenata koji su primili TG došlo je do statistički signifikantnog ekstenzivnijeg nivoa revaskularizacije u odnosu na kontrolnu skupinu ( $0.33 \pm 0.09$  :  $0.16 \pm 0.09$ ;  $p < 0.01$ ). U intraartikularnom dijelu presatka nismo našli razlike između skupina glede nivoa vaskularizacije. Kod druge kontrole 10 – 12 tjedana

nakon operativnog zahvata nivo vaskularizacije smanjio se u ispitivanoj skupini ( $0.20\pm 0.13$ ) i narastao u kontrolnoj skupini ( $0.17\pm 0.10$ ). U intraartikularnom dijelu presatka u obje smo skupine našli minimalne nivoe vaskularizacije. Kod treće kontrole 25 – 27 tjedana nakon operacije nivo vaskularizacije opao je u obje skupine. Kod ispitivane skupine došlo je i do ekstenzivnije tvorbe koštanog obruča oko presatka u tibijalnom dijelu ( $68.57\pm 14.2$ ), negoli u kontrolnoj skupini ( $54.50\pm 16.6$ ),  $p < 0.0062$  te do manje dilatacije femoralnog tunela koja nije statistički signifikantna. Premda razlike u rezultatima funkcionalnih upitnika između skupina nisu statistički signifikantne, koljena u ispitivanoj skupini su bila stabilnija ( $4.7\pm 1.9$  mm) od onih u kontrolnoj skupini ( $6.7\pm 2.1$  mm),  $p < 0.003$ .

**Zaključak. Trombocitni gel, lokalno apliciran stimulira neovaskularizaciju presatka u prvim tjednima nakon rekonstrukcije prednje ukrižene sveze. Daljnje manifestacije postoperativnih bioloških procesa sastoje se u kstenzivnijaj tvorbi sklerotičkog koštanog obruča oko presatka, manja dilatacija koštanih tunela i stabilnije koljeno.**

## 11 ABSTRACT

**Background.** Long rehabilitation after arthroscopic anterior cruciate ligament (LCA) reconstruction still represents big problems for patients, especially in professional športsmen. The reason is slow graft healing in bone tunnels and a slow graft ligamentization process.

**Purpose:** The purpose of this study was to determine if the use of platelet gel (PG) accelerates graft revascularisation after anterior cruciate ligament (LCA) reconstruction, and does it have any morphological and clinical relevance for outcome of the operation.

**Methods.** Platelet gel was produced from the platelet rich plasma (PRP), prepared from a unit of whole blood in an Autologous Platelet Separator. PG was applied locally. Fifty patients were included, 25 in the platelet and 25 in a control group. We quantitatively evaluated the process of revascularization in the zone of the osteoligamentous interface in the bone tunnels and in the intraarticular part of the graft. Contrast enhanced magnetic resonance imaging (MRI) studies were carried out at 4-6, 10-12 and 25-27 weeks post surgery. We also evaluated extension of new sclerotic bone formation around tunnels and tunnels dilatation with MRI, knee stability with KT-2000 and functional outcomes of rehabilitation with functional scores.

**Results.** At the first control (4-6 weeks), patients treated with PG demonstrated a significantly higher level of vascularization in the osteoligamentous interface ( $0.33\pm 0.09$ ), compared with the control group ( $0.16\pm 0.09$ ),  $p < 0.001$ . In the intra-articular part of the graft we found no evidence of revascularization in either group. At the second control (10-12 W), the level of vascularisation decreased in the platelet group ( $0.20\pm 0.13$ ) and increased in the control group ( $0.17\pm 0.10$ ). In the intra-articular part of the graft we found minimal levels of



revascularization but no differences among the groups. At third control (25-27 W) the level of vascularisation decreased in both group. The amount of new sclerotic bone formation, was significantly higher in platelet group ( $68.57 \pm 14.2$ ) in comparison with control group ( $54.50 \pm 16.6$ ),  $p < 0.0062$ , 6 months after surgery. The anteroposterior knee stability, was also significantly better in platelet ( $4.7 \pm 1.9$ ) than in control ( $6.7 \pm 2.1$ ) group, six months after surgery ( $p < 0.003$ ).

**Conclusion.** The PG, applied locally, enhance early revascularization of the graft in the zone of the osteoligamentous interface in the bone tunnel, after anterior cruciate ligament reconstruction. Enhancement of this early postoperative biological process, is demonstrated in late morphological and clinical manifestations, as extensive new bone formation around bone tunnels, smaller enlargement of bone tunnels and more stable knee joint.

## 12 LITERATURA

1. Butler DL, Noyes FR, Grood ES. Ligamentous restraints to antero-posterior drawer in the human knee. *J Bone Joint Surg.* 1980;62A:259-270.
2. Goldstein J, Bosco JA. The LCA-deficient knee: natural history and treatment options. *Bull Hosp Jt Dis.* 2001;60(3-4):173-178.
3. Strand T, Molster A, Hordvik M. Long term follow up after primary repair of the anterior cruciate ligament: clinical and radiological evaluation 15-23 years postoperatively. *Arch Orthop Trauma Surg.* May 2005;125(4):217-221.
4. Noyes FR, Butler DL, Grood ES. Biomechanical analysis. Biomechanical analysis of human ligament grafts used in knee-ligament repairs and reconstruction. *J Bone Joint Surg.* 1984;66-A:344-352.
5. Hodler J, Highby P, Trudell D. The cruciate ligament of the knee: correlations between MR appearance and gross and histological findings in cadaveric specimens. *AJR Am J Roentgenol.* 1992;25:159-357.
6. Mackenzie R, Dixon AK, Keene GS, Hollingworth W, Lomas DJ, Villar RN. Magnetic resonance imaging of the knee: assessment of effectiveness. *Clin Radiol.* 1996;51:245-250.
7. Battle WH. A case of open section of the knee joint irreducible traumatic dislocation. *Clinical Society of London Transactions.* 190;33:232-233.

8. Hey Groves EW. The crucial ligaments of the knee joint: their function, rupture and the operative treatment of the same. *Br J Surg.*1919;7:505-515.
9. Feagin JA, Curl WW. Isolated tear of anterior cruciate ligament, 5 years follow up study. *Am J Sport Med.*1976;4:95-100.
10. Slocum DB, Larson RL. Rotatory instability of the knee. Its pathogenesis and clinical tests to demonstrate its presence. *J Bone Joint Surg Am.* 1968;50:211-225.
11. Nicholas JA. The five-one reconstruction of anteromedial instability of the knee. Indications, technique and the results of fifty-two patients. *J Bone Joint Surg Am.*1973;55:899-922.
12. Kennedy JC, Fowler OJ. Medial and anterior instability of the knee. An anatomical and clinical study using stress machines. *J Bone Joint Surg Am.* 1971;53:1257-1270.
13. Andrews JR, Sanders R. A mini reconstruction technique in treating anterolateral rotary instability (ALRI). *Clin Orthop Relat Res.* 1983;172:93-96.
14. Butler DJ, Noyes FR, Grood ES. Ligamentous restraint to anterior-posterior drawer in the human knee. *J Bone Joint Surg Am.* 1980;62:259-265.
15. Insall J, Joseph D, Aglietti P, Campbell R. Bone-block iliotibial band transfer for anterior cruciate insufficiency. *J Bone Joint Surg Am.* 1981;63:560-569.

16. Palmer I. On the injuries to the ligaments of the knee joint: a clinical study. *Acta Chir Scand Suppl.* 1938;53.
17. Jones KG. Reconstruction of the anterior cruciate ligament using the central one third of the patellealigament. *J Bone Joint Surg Am.* 1970;52:838-839.
18. Macey H. A new operative procedure for repair of ruptured cruciate ligament of the knee. *Joint Surg Gynecol Obstetr.* 1939;69:108-109.
19. Zarins B, Rowe CR. Combined anterior cruciate ligament reconstruction using semitendineus tendon and iliotibial tract. *J Bone Joint Surg Am.* 1986;68:160-177.
20. Grood ES, Noyes FR. Cruciate ligament prosthesis: strenght creep and fatigue properties. *J Bone Joint Surg Am* 1976;58:1083-1088.
21. Woods GA, Indelicato PA, Prevot TJ. The Gore-Tex anterior cruciate ligament prosthesis. Two versus three years results. *Am J Sport Med.* 1991;19:48-55.
22. Dandy DY, Flanagan JP, Stenmeyer V. Arthroscopy and the menegmentof the ruptured anterior cruciate ligament. *Clin Orthop Relat Res.* 1982;167:43-49.
23. Hardin GT, Bach BR, Buch-Joseph CA, Farr J. Endoscopic single incision ACL reconstruction using patellar tendon autograft: surgical technique. *Am J Knee Surg.* 1992;5:144-155.

24. Linko E, Harilainen A, Malmivaara A, Seitsalo S. Surgical versus conservative interventions for anterior cruciate ligament ruptures in adults. *Cochrane Database of Systematic Reviews* 2005, Issue 2. Art. No.: CD001356.
25. Freedman KB, D Amato MJ, Edeff DD. Arthroscopic anterior cruciate ligament reconstruction: a meta-analysis comparing patellar tendon and hamstring tendon autografts. *Am J Sport Med.* 2003;31:2-11.
26. Vangsness CT, Garcia IA, Mills R. Allograft transplantation in the knee: tissue regulation, procurement, processing and sterilization. *Am J Sport Med.*2003;31:474-481.
27. Friedman MJ, Sherman OH, Fox JM, Del Pizzo W, Snyder SJ, Ferkel RJ. Autogeneic anterior cruciate ligament (LCA) anterior reconstruction of the knee. A review. *Clin Orthop Relat Res.* 1985 Jun;(196):9-14.
28. Johnson RJ, Eriksson E, Haggmark T, Pope MH. Five- to ten-year follow-up evaluation after reconstruction of the anterior cruciate ligament. *Clin Orthop Relat Res.* 1984 Mar;(183):122-40.
29. Sajovic M, Vengust V, Komadina R, Tavcar R, Skaza K. A prospective, randomized comparasion of semitendinosus and gracilis tendon versus patellar tendon autografts for anterior cruciate ligament reconstruction: five years follow up. *Am J Sport Med.* 2006 Dec;34(12):1933-40. Epub 2006 Aug 21.

30. McCulloch P, Lattermann C, Boland A, Bach B. An illustrated history of anterior cruciate ligament surgery. *The journal of Knee Surg.* 2007Apr;95-104.
31. Wagner M, Kaab MJ, Shallock J, Haas NP, Weiler A. Hamstring tendon versus patellar tendon anterior cruciate ligament reconstruction using biodegradable interference fit fixation: a prospective matched-group analysis. *Am J Sport Med.* 2005 Sep;33(9):1327-36.
32. Asik M, Sen C, Tuncevi T, Erdilli M, Avci O, Taser O. The mid to long term results of anterior cruciate ligament reconstruction with hamstring tendons using Transfix technique. *Knee Surg Sports Traumatol Arthrosc.* 2007 Aug;15(8):965-72.
33. Loh JC, Fukada Y, Tsuda E. Knee stability and graft function following anterior cruciate ligament reconstruction: comparison between 11 o'clock and 10 o'clock femoral tunnel placement. *Arthroscopy.* 2003;19:297-304.
34. Brown CH, Hecker AT, Hipp JA. The biomechanics of interference screw fixation of patellar tendon anterior cruciate grafts. *Am J Sports Med.* 1993;21(8):880-886.
35. Heijne A, Axelsson K, Werner S, Biguet G. Rehabilitation and recovery after anterior cruciate ligament reconstruction: patients' experiences. *Scand J Med Sci Sports.* 2007 Dec 7.
36. Fibiger W, Kukielka R, Jasiak-Tyrkalska B, Frańczuk B. Rehabilitation after damage to the anterior cruciate ligament for persons actively participating in sport. *Ortop Traumatol Rehabil.* 2004 Aug 30;6(4):461-6.

37. Factors affecting outcome after anterior cruciate ligament injury: a prospective study with a six-year follow-up. *Scand J Med Sci Sports*. 2007 Dec 7.
38. Steiner ME, Murray MM, Rodeo SA. Strategies to improve anterior cruciate healing and graft placement. *Am. J. Sport Med*. 2008 Jan;36(1):176-89.
39. Rodeo SA, Kawamura S, Kim HJ, Dynybil C, Ying L. Tendon healing in a bone tunnel differs at the tunnel entrance versus the tunnel exit: an effect of graft-tunnel motion? *Am J SportsMed*. 2006 Nov;34(11):1790-800.
40. Rodeo SA, Arnoczky SP, Torzilli PA, Hidaka C, Warren RF. Tendon-healing in a bone tunnel. A biomechanical and histological study in the dog. *J Bone Joint Surg Am*. 1993 Dec;75(12):1795-803.
41. Nebelung W, Becker R, Urbach D, Ropke M, Roessner A. Histological findings of tendon-bone healing following anterior cruciate ligament reconstruction with hamstring grafts. *Arch Orthop Trauma Surg* 2003;123:158-63.
42. Oguma H, Murakami G, Takahashi-Iwanaga H, Aoki M, Ishii S. Early anchoring collagen fibers at the bone tendon interface are conducted by woven bone formation: light microscope and scanning electron microscope observation using a canine model. *J. Orthop Res* 2001;19:873-80.
43. Kohno T, Ishibashi Y, Tsuda E, Kusumi T, Tanaka M, Toh S. Immunohistochemical demonstration of growth factors at the tendon-bone interface in anterior cruciate ligament reconstruction using a rabbit model. *J Orthop Sci*. 2007 Jan;12(1):67-73.

44. Chen CH. Graft healing in anterior cruciate ligament reconstruction. *Sports Med Arthrosc Ther Technol*.2009 Sept 23,1(1):21.
45. Ekdahl M, Wang JH, Ronga M, Fu FH. Graft healing in anterior cruciate ligament reconstruction. *Knee Surg Sports Traumatol Arthrosc*. 2008 Oct;16(10):935-47.
46. Weibrich G, Kleis WKG, Hafner G, Hitzler WE. Growth factor level in platelet rich plasma and corelations with donor ag sex, and platelet count. *J Cranio Maxillofacial Surg* 2002; 30:97-102.
47. Anitua E, Andia I, Ardanza B, Nurden P, Nurden AT. Autologous platelets as a source of proteins for healing and tissue regeneration. *Thromb haemost* 2004,91:4-15.
48. Max RE. Platelet rich plasma: evidence to suport its use. *J Oral Maxilofac Surg*. 2004;62:489-93.
49. Choi BH, Zhu SJ, Kim BJ. Effects of platelet rich plasma (PRP) concentration on the viability and proliferation of alveolar bone cells: an in vitro study. *Int J Oral Maxillofac Surg* 2005;34:420-4.
50. Blatten ML, Hansen JC, Dahners LE. Influence of dosage and timing of application of platelet-derived growth factor on early healing of the rat medial collateral ligament. *J Orttthop Research*;14:736-741.



51. Weibrich G, Kleis WK. Curasan PRP kit vs PCCS PRP system: collection, efficiency and platelet count of two different methods for the preparation of platelet rich plasma. *Clin Oral Implants* 2002;13:437-43.
52. Landesberg R, Roy M, Glickman RS. Quantification of growth factor level using simplified method of platelet rich plasma gel preparation. *J Oral Maxillofac Surg* 2000;58:297-300.
53. Shoendorfer DW, Williamson LH, Sheckler VL, Fitzgerald BP. Platelet collection with the autopheresi-C apheresis system. *Vox Sang* 1990;58:100-5.
54. Pietrzak WS, Eppley BL. Platelet rich plasma: biology and new technology. *J Craniofac Surg* 2005;16:1043-54.
55. Man D, Plosker H, Winlad-Brown JE. The use of autologous platelet-rich plasma (platelet gel) and autologous platelet poor plasma (fibrin glue) in cosmetic surgery. *Plast Recon Surg* 2001;107:229-37.
56. Lucarelli E, Fini M, Becheroni A. Stromal stem cells and platelet rich plasma improve bone allograft integration. *Clin Orthop* 2005;435:62-8.
57. de Mos M, van der Windt AE, Jahr H. Can platelet-rich plasma enhance tendon repair?: a cell culture study. *Am J Sport Med* 2008;36:1171-8.
58. Kim ES, Park EJ, Choung PH. Platelet concentration and its effects on bone formation in calvaria defects: an experimental study in rabbits. *J Prosthet Dent* 2001;86:428-33.

59. Fennis JP, Stoelinga PJ, Jansen JA. Mandibular reconstruction: a histological and histomorphometric study of the use of autogenous scaffolds, particulate cortico-cancellous bone grafts and platelet rich plasma in goats. *Int J Oral Maxillofac Surg* 2004;33:48-55.
60. Achenberg P, Virchenko O. Platelet concentrate injection improves Achilles tendon repair in rats. *Acta Orthop Scand* 2004;75:93-9.
61. Kovacevic D, Rodeo SA. Biological augmentation of rotator cuff tendon repair. *Clin Orthop* 2008;466:622-633.
62. Weiler A, Förster C, Hunt P, Falk R, Jung T, Unterhauser FN, Bergmann V, Schmidmaier G, Haas NP: The influence of locally applied platelet-derived growth factor-BB on free tendon graft remodeling after anterior cruciate ligament reconstruction. *Am J Sport Med.* 2004 Jun;32(4):881-91.
63. Yoshikawa T, Tohyama H, Katsura T, Kondo E, Kotani Y, Matsumoto H, Toyama Y, Yasuda K: Effects of local administration of vascular endothelial growth factor on mechanical characteristics of the semitendinosus tendon graft after anterior cruciate ligament reconstruction in sheep. *Am J Sport Med.* 2006 Dec;34(12):1918-25.
64. Tayapongsak P, O'Brien DA, Monteiro CB, Arceo-Diaz LY. Autologous fibrin adhesive in mandibular reconstruction with particulate cancellous bone and marrow. *J Oral Maxillofac Surg* 1994;52:161-5.

65. Everts PA, Knape JT, Weibrich G, Schonberger JP, Hoffmann J, Overdevest EP, Box HA, van Zundert A. Platelet-rich plasma and platelet gel: a review. *J Extra Corpor Technol* 2006; 38: 174–187.
66. Everts PA, Jakimowicz JJ, van Beek M, Schönberger JP, Devilee RJ, Overdevest EP, Knape JT, van Zundert A. Reviewing the structural features of autologous platelet-leukocyte gel and suggestions for use in surgery. *Eur Surg Res.* 2007;39(4):199-207. Epub 2007 Apr 13. Review.
67. Everts PA, Overdevest EP, Jakimowicz JJ, Oosterbos CJ, Schönberger JP, Knape JT, van Zundert A. The use of autologous platelet-leukocyte gels to enhance the healing process in surgery, a review. *Surg Endosc.* 2007 Nov;21(11):2063-8. Epub 2007 Apr 13. Review.
68. Everts PA, Devilee RJ, Oosterbos CJ, Mahoney CB, Schattenkerk ME, Knape JT, van Zundert A. Autologous platelet gel and fibrin sealant enhance the efficacy of total knee arthroplasty: improved range of motion, decreased length of stay and a reduced incidence of arthrofibrosis. *Knee Surg Sports Traumatol Arthrosc.* 2007 Jul;15(7):888-94.
69. Everts PA, Brown Mahoney C, Hoffmann JJ, Schönberger JP, Box HA, van Zundert A, Knape JT. Platelet-rich plasma preparation using three devices: implications for platelet activation and platelet growth factor release. *Growth Factors.* 2006 Sep;24(3):165-71.

70. Everts PA, Hoffmann J, Weibrich G, Mahoney CB, Schönberger JP, van Zundert A, Knappe JT. Differences in platelet growth factor release and leucocyte kinetics during autologous platelet gel formation. *Transfus Med.* 2006 Oct;16(5):363-8.
71. Nevins M, Camelo M, Nevins ML, Schenk RK, Lynch SE. Periodontal regeneration in humans using recombinant human platelet-derived growth factor-BB (rhPDGF-BB) and allogenic bone. *J Periodontol.* 2003 Sep;74(9):1282-92.
72. Howell TH, Fiorellini JP, Paquette DW, Offenbacher S, Giannobile WV, Lynch SE. A phase I/II clinical trial to evaluate a combination of recombinant human platelet-derived growth factor-BB and recombinant human insulin-like growth factor-I in patients with periodontal disease. *J Periodontol.* 1997 Dec;68(12):1186-93.
73. Nevins M, Camelo M, Nevins ML, Schenk RK, Lynch SE. Periodontal regeneration in humans using recombinant human platelet-derived growth factor-BB (rhPDGF-BB) and allogenic bone. *J Periodontol.* 2003 Sep;74(9):1282-92.
74. Hildebrand KA, Woo SL, Smith DW, Allen CR, Deie M, Taylor BJ, Schmidt CC. The effects of platelet-derived growth factor-BB on healing of the rabbit medial collateral ligament. An in vivo study. *Am J Sport Med.* 1998 Jul-Aug;26(4):549-54.
75. Batten ML, Hansen JC, Dahners LE. Influence of dosage and timing of application of platelet-derived growth factor on early healing of the rat medial collateral ligament. *J Orthop Res.* 1996 Sep;14(5):736-41.

76. Hsu C, Chang J. Clinical implications of growth factors in flexor tendon wound healing. *J Hand Surg [Am]*. 2004 Jul;29(4):551-63.
77. Rozman P, Bolta Z. Use of platelets growth factors in treating wounds and soft tissue injuries. *Acta Dermatoven APA*, Vol 16, 2007, Nov;4:156-66.
78. Smrke D, Gubina B, Domanovič D, Rozman P. Allogeneic Platelet Gel with Autologous Cancellous Bone Graft for the Treatment of a Large Bone Defect. *Eur Surg Res* 2007;39:170–74.
79. Frechette JP, Martineau I, Gagnon G. Platelet-rich plasmas: growth factor content and roles in wound healing. *J Dent Res* 2005; 84:434–439.
80. Mishara A, Pavelko T. Treatment of chronic elbow tendinitis with buffered platelet-rich plasma. *Am J Sport Med* 2006;34:1774-8.
81. Sanchez M, Anitua E, Azofra J. Comparison of surgically repaired Achilles tendon tears using platelet-rich fibrin matrices. *Am J Sport Med* 2007;35:245-51.
82. Orrego M, Larrain C, Rosales J, Valenzuela L, Matas J, Durruty D, Sudy H: Effects of platelet concentrate and a bone plug on the healing of hamstring tendons in a bone tunnel, *Arthroscopy*. 2008;24:1373-13.
83. Marx RE, Carlson ER, Eichstaed RM. Platelet rich plasma: growth factors enhancement for bone grafts. *Oral Surg Oral Med Oral Pathol Oral Radiol Endod* 1998;85:638-46.

84. Lowery GL, Kulkarni S, Penisi AE. Use of autologous growth factors in lumbar spine fusion. *Bone* 1999;25(supp 2):47-50.
85. Gandhi A, Bibbo C, Pinzur M, Lin S. The role of platelet-rich plasma in foot and ankle surgery. *Foot Ankle Clin* 2005;10:621-37.
86. Bielecki T, Gazdzig TS, Szczepanski T. Benefit of percutaneous injection of autologous platelet-leukocyte-rich gel in patients with delayed and non union. *Eur Surg Res* 2008;40:289-96.
87. Gandhi A, Doumas C, Parson JR, Lin SS. The effects of local platelet-rich plasma delivery on diabetic fracture healing. *Bone* 2006;38:540-6.
88. Grant WP, Jerlin EA, Pietrzak WS, Tam HS. The utilization of autologous growth factors for the facilitation of fusion in complex neuropathic fractures in the diabetic population. *Clin Podiatr Med Surg* 2005;22:561-84.
89. Gardner MJ, Demetrakopulus D, Klepcick PR, Mooar PA. The efficacy of autologous platelet gel in pain control and blood loss in total knee arthroplasty: an analysis of haemoglobin, narcotic requirement and range of motion. *Int Orthop* 2007;31:309-13.
90. Okuda K, Tai H, Tanabe K. Platelet-rich plasma combined with a porous hydroxyapatite graft for the treatment of intrabony periodontal defects in humans. A comparative controlled clinical study. *J Periodontol* 2005;76:890-8.

91. Landesberg R, Moses M, Karpatkin M. Risk of using platelet rich plasma gel. *J Oral Maxillofac Surg* 1998;56:1116-17.
92. Fitzgerald SW et al. MR evaluation of the anterior cruciate ligament: Value of supplementing sagittal images with coronal and axial images. *AJR* 1993;160:1233.
93. Remer EM et al. Anterior cruciate ligament injury: MR imaging diagnosis and pattern of injury. *Radiographics* 1992;12:901.
94. Mink JH, Levy T, Crues JV III. Tears of the anterior cruciate ligament and the menisci of the knee: MR imaging evaluation. *Radiology* 1998;167:769.
95. Yamazaki S, Yasuda K, Tomita F, Tohyama H, Minami A. The effect of transforming growth factor-beta1 on intraosseous healing of flexor tendon autograft replacement of anterior cruciate ligament in dogs. *Arthroscopy*. 2005 Sep;21(9):103.
96. Deehan DJ, Cawston TE. The biology of integration of the anterior cruciate ligament. *J Bone Joint Surg* 2005;87:889-95.
97. Scranton PE Jr, LanzerWL, Ferguson MS, Kirkman TR, Pflaster DS. Mechanisms of anterior cruciate ligament neovascularization and ligamentization. *Arthroscopy*. 1998 Oct;14(7):702-16.
98. Kielty CM, Shuttleworth CA. Synthesis and assembly of fibrillin by fibroblasts and smooth muscle cells. *J Cell Sci* 1993;106:167-173.

99. Goradia VK, Rochat MC, Grana WA, Rohrer MD, Prasad HS. Tendon-to-bone healing of a semitendinosus tendon autograft used for LCA reconstruction in a sheep model. *Am J Knee Surg.* 2000;13:143-51.
100. Robert H, Es-Sayeh J, Heymann D, Passuti N, Eloit S, Vaneenoge E. Hamstring insertion site healing after anterior cruciate ligament reconstruction in patients with symptomatic hardware or repeat rupture: a histologic study in 12 patients. *Arthroscopy.* 2003;19:948-54.
101. Rak KM, Gillogly SD, Schaefer RA, Yakes WF, Liljedahl RR. Anterior cruciate ligament reconstruction: evaluation with MR imaging. *Radiology.* 1991;178:553-6.
102. Howell SM, LCArk JA, Blasier RD. Serial magnetic resonance imaging of hamstring anterior cruciate ligament autografts during the first year of implantation. A preliminary study. *Am J Sports Med.* 1991;19:42-47.
103. Laitai G, Noszian I, Humer K, Unger F, Aitzemueller G, Orthner E. Serial magnetic resonance imaging evaluation of operative site after fixation of patellar tendon graft with bioabsorbable interference screws in anterior cruciate ligament reconstruction. *arthroscopy.* 1999;7:719-18.
104. Nakayama Y, Shirai Y, Narita T, Mori A, Kobayashi K. The accuracy of MRI in assessing graft integrity after anterior cruciate ligament reconstruction. *J Nippon Med Sch.* 2001;1:45-9.



105. Hogervorst T, van der Hart CP, Pels Rijcken TH, Taconis WK. Abnormal bone scans of the tibial tunnel 2 years after patella ligament anterior cruciate ligament reconstruction: correlation with tunnel enlargement and tibial graft length. *Knee Surg Sports Traumatol Arthrosc.* 2000;8:322-8.
106. Fules et al. Evaluation of tibial bone tunnel enlargement using MRI scan cross-sectional area measurement after autologous hamstring tendon LCA replacement. *Knee* 2003;10:87-91.
107. Laitai G et al. Bone Tunnel Remodeling at the Site of Biodegradable Interference Screws Used for Anterior Cruciate Ligament Reconstruction: 5-Year Follow-up. *Arthroscopy* 2001;6:297-60.
108. Howell SM, Knox KE, Farley TE, Taylor MA. Revascularization of a human anterior cruciate ligament graft during the first two years of implantation. *Am J Sport Med.* 1995;23:42-9.
109. Gohill S, Annear PO, Breidahl W. Anterior ruciate reconstruction using autologous double hamstrings: a comparison of standard versus minimal debridement techniques using MRI to assess revascularisation. *J Bone Joint Surg* 2007;89:1165-71.
110. Vogl T, Jan Schmitt, Jörg Lubrich, Kathrin Hochmuth, Thomas Diebold, Kelly Del Tredic and Norbert Südkamp. Reconstructed anterior cruciate ligaments using patellar tendon ligament grafts: diagnostic value of contrast-enhanced MRI in a 2-year follow-up regimen. *Eur Rad.*2001; 11:1450-6.

111. Murakami Y, Sumen Y, Ochi M, Fujimoto E, Adachi N, Ikuta Y. MR evaluation of human anterior cruciate ligament autograft on oblique axial imaging. *J Comput Assist Tomogr.* 1998 Mar-Apr;22(2):270-5.
112. Gaspersic N, Sersa I, Jevtic V, Tomsic M, Praprotnik S. Monitoring ankylosing spondylitis therapy by dynamic contrast-enhanced and diffusion-weighted magnetic resonance imaging. *Skeletal Radiol.* 2008;37:123-31.
113. Robertson GA, Coleman SG, Keating JF. Knee stiffness following anterior cruciate ligament reconstruction: the incidence and associated factors of knee stiffness following anterior cruciate ligament reconstruction. *Knee.* 2009 Aug;16(4):245-7.
114. Wilk KE, Reinold MM, Hooks TR. Recent advances in the rehabilitation of isolated and combined anterior cruciate ligament injuries. *Orthop Clin North Am.* 2003;34:107-137.
115. Daniel MD, Malcom LL, Losse G, Stone ML, Sachs R, Burks R. Instrumented measurement of anterior laxity of the knee. *J Bone Joint Surg Am.* 1985;67:720-726).
116. Highgenboten CL, Jackson AW, Jansson KA, Meske NB. KT-1000 arthrometer: conscious and unconscious test results using 15, 20 and 30 pound of force. *Am J Sport Med.* 1992;20:450-54.
117. Malcom LL, Daniel DM, Stone ML, Sachs R. The measurement of anterior knee laxity after LCA reconstructive surgery. *Clin Orthop* 1985;35-41.

118. Nawata K, Techima R, Morio Y, Hagino H, Enokida M, Yamamoto K. Antero-posterior knee laxity increased by exercise. Quantitative evaluation of physiological changes. *Acta Orthop Scand*. 1999;70:261-264.
119. Hanten PW, Pace MB. Reliability of measuring anterior laxity of the knee joint using a knee ligament arthrometer. *Phys Ther*. 1987;67:357-359.
120. Mlaughlin KM, Perrin DH. Reliability of KT-2000 knee arthrometer measures obtained at three knee joint positions. *Athl Train*. 1996;26:354-356.
121. Woo SL, Debski RE, Withrow JD, Janushek MA. Biomechanics of the knee ligaments. *Am J Sport Med*. 1999;27:533-543.
122. Daniel MD, Malcom LL, Losse G, Stone ML, Sachs R, Burk R. Instrumented measurement of anterior laxity of the knee. *J Bone Joint Surg Am*. 1985;67:720-726.
123. Strand T, Mølster A, Hordvik M, Krukhaug Y. Long-term follow-up after primary repair of the anterior cruciate ligament: clinical and radiological evaluation 15-23 years postoperatively. *Arch Orthop Trauma Surg*. 2005 May;125(4):217-21.
124. Belay BS, Smolinski RJ, Wind WM, Bowman DS. Current practices and opinions in LCA reconstruction and rehabilitation: results of a survey of the American Orthopaedic Society for Sport Medicine. *Am J Knee Surg*. 2001 Spring;14(2):85-91.

125. Gobbi A, Francisco R. Factors affecting return to sports after anterior cruciate ligament reconstruction with patellar tendon and hamstring graft: a prospective clinical investigation. *Knee Surg Sports Traumatol Arthrosc.* 2006 Oct;14(10):1021-8.
126. Ekdahl M, Wang JH, Ronga M, Fu FH. Graft healing in anterior cruciate ligament reconstruction. *Knee Surg Sports Traumatol Arthrosc.* 2008 Oct;16(10):935-47.
127. Youn I, Jones DG, Andrews PJ, Cook MP, Suh JK. Periosteal augmentation of a tendon graft improves tendon healing in the bone tunnel. *Clin Orthop Relat Res.* 2004 Feb;(419):223-31.
128. Lim JK, Hui J, Li L, Thambyah A, Goh J, Lee EH. Enhancement of tendon graft osteointegration using mesenchymal stem cells in a rabbit model of anterior cruciate ligament reconstruction. *Arthroscopy.* 2004 Nov;20(9):899-910.
129. Mihelic R, Pecina M, Jelic M, Zoricic S, Kusec V, Simic P, Bobinac D, Lah B, Legovic D, Vukicevic S. Bone morphogenetic protein-7 (osteogenic protein-1) promotes tendon graft integration in anterior cruciate ligament reconstruction in sheep. *Am J Sport Med.* 2004 Oct-Nov;32(7):1619-25.
130. Martinek V, Latterman C, Usas A, Abramowich S, Fu FH. Enhancement of tendon-bone integration of anterior cruciate ligament grafts with bone morphogenetic protein-2 gene transfer: a histological and biomechanical study. *J Bone Joint Surg Am.* 2002 Jul;84-A(7):1123-31.

131. Weiler A Forster C, Hunt P, Falk R. The influence of locally applied platelet-derived growth factor-BB on free tendon graft remodeling after anterior cruciate ligament reconstruction. *Am J Sport Med.* 2004 Jun;32(4):881-91.
132. Kohno T, Ishibashi Y, Tsuda E, Kusumi T, Tanaka M, Toh S: Immunohistochemical demonstration of growth factors at the tendon-bone interface in anterior cruciate ligament reconstruction using a rabbit model. *J Orthop Sci* 2007;12 67-73.
133. Arnocky SP, Tarvin GB, Marshal JL: Anterior cruciate ligament replacement using patellar tendon. An evaluation of graft revascularization in the dog. *J Bone Joint Surg Am* 1982;64(2):217-224.
134. Kuroda R, Kurosaka M, Yoshiya S, Mizuno K: Localization of growth factors in the reconstructed anterior cruciate ligament: immunohistological study in dog. *Knee Surg Sports Traumatol Arthrosc* 2008:120-126.
135. Chen CH. Graft healing in anterior cruciate ligament reconstruction. *Sports Med Arthrosc Ther Technol.*2009 Sept 23,1(1):21.
136. Deehan DJ, Cawston TE: The biology of integration of the anterior cruciate ligament. *J Bone Joint Surg Br*; Jul 2005;87,7:889-895.
137. Weiler A, Peters G, Maurer J, et al.: Biomechanical properties and vascularity of an anterior cruciate ligament graft can be predicted by contrast enhanced magnetic resonance imaging: a two years study in sheep. *Am J Sport Med* 2001;29:751-61.

138. Arnocky SP, Tarvin GB, Marshal JL: Anterior cruciate ligament replacement using patellar tendon. An evaluation of graft revascularization in the dog. *J Bone Joint Surg Am* 1982;64(2):217-224.
139. Unterhauser FN, Bail HJ, Hoher J, Haas NP, Weiler, A: Endoligamentous revascularisation of an anterior cruciate ligament graft. *Clin Orthop Relat Res* 2003;414:276-288.
140. Fujimoto E, SumenY, UrabeY, et al. An early return to vigorous activity may destabilize anterior cruciate ligaments reconstructed with hamstring grafts. *Arch Phy Med Rehabil.* 2004;85:298-302.
141. Amiel D, Kleiner JB, Roux RD, Harwood FL, Akeson WH. The phenomenon of «ligamentization» anterior cruciate ligament reconstruction with autogenous patellar tendon. *J Orthop Res.* 1986;64:217-224.
142. Batten ML, Hansen CJ, Dahners LE. Influence of dosage and timing of application of platelet derived growth factor on early healing of the rat medial collateral ligament, *Journal of Orthop Res.* 1996;14:736-41.

## 13 ŽIVOTOPIS

Rođen sam u Mariboru, Slovenija, 1. lipnja 1965. godine.

Nakon završene osnovne škole te gimnazije nastavio sam školovanje na Medicinskom fakultetu u Ljubljani, gdje sam i diplomirao. Tijekom studija obavio sam tromjesečnu praksu u King Edward Memorial Leprosy Hospital u Puni, Indija. Staž i sekundarijat obavio sam u Općoj bolnici Maribor, a specializaciju iz ortopedije u Sveučilišnom kliničkom centru Ljubljana, gdje sam 2001. godine položio specijalistički ispit. Nakon specijalističkog ispita, 2002. godine usavršavao sam se na ARTHRO-clinic u Stockholmu kod dr. Magnusa Forssblada i Andersa Valentina te 2004. godine na Harvard Shoulder Service kod dr. J. P. Warnera.

Poslije specijalizacije počeo sam raditi na Odjelu za Ortopediju Opće bolnice Maribor koja se 2007. godine preoblikovala u Sveučilišni klinički centar. Bavim se općom ortopedijom s težištem na športskim ozljedama i artroskopskoj kirurgiji kao mojoj subspecijalizaciji. Godišnje uradim oko 300 operacija (artroskopije koljena, ramena, skočnog zgloba, lakta ...). Član sam Upravnog odbora Slovenskog društva za artroskopsku kirurgiju i športske ozljede, gdje sam zadužen za problematiku koljena. Član sam Slovenskog društva ortopeda kao i međunarodnih udruženja ESSKA i EFOST. Već sam 10 godina klupski liječnik Nogometnog kluba Maribor te član Medicinske komisije Nogometnog saveza Slovenije i Medicinske komisije Olimpijskog komiteta Slovenije.

Aktivan sam na Medicinskom fakultetu Sveučilišta u Mariboru u zvanju asistenta, gdje vršim vježbe za studente medicine iz ortopedije te predavanja u sklopu predmeta Kirurgija i Medicina i šport. Posljednjih nekoliko godina aktivno sam sudjelovao na brojnim znanstvenim skupovima u Sloveniji, Hrvatskoj, Italiji, Grčkoj, Norveškoj, Švedskoj, Poljskoj, Japanu ... .

Živim u Hrastju pokraj Maribora. Oženjen sam i imam troje prekrasne djece.

Matjaž Vogrin