

Miofibroblastična i upalna reakcija strome u neinvazivnom (Ta) i invazivnom (T1) papilarnom urotelnom karcinomu mokraćnog mjehura

Marušić, Zlatko

Doctoral thesis / Disertacija

2010

Degree Grantor / Ustanova koja je dodijelila akademski / stručni stupanj: **University of Zagreb, School of Medicine / Sveučilište u Zagrebu, Medicinski fakultet**

Permanent link / Trajna poveznica: <https://um.nsk.hr/um:nbn:hr:105:359939>

Rights / Prava: [In copyright](#)/[Zaštićeno autorskim pravom.](#)

Download date / Datum preuzimanja: **2024-07-17**



Repository / Repozitorij:

[Dr Med - University of Zagreb School of Medicine Digital Repository](#)





Središnja medicinska knjižnica

Marušić, Zlatko (2010) *Miofibroblastična i upalna reakcija strome u neinvazivnom (Ta) i invazivnom (T1) papilarnom urotelnom karcinomu mokraćnog mjehura [Myofibroblastic and inflammatory stromal reaction in non-invasive (pTa) and invasive (pT1) papillary urothelial carcinoma of the urinary bladder]*. Doktorska disertacija, Sveučilište u Zagrebu.

<http://medlib.mef.hr/854>

University of Zagreb Medical School Repository

<http://medlib.mef.hr/>

**SVEUČILIŠTE U ZAGREBU
MEDICINSKI FAKULTET**

Zlatko Maruši

Miofibroblasti na i upalna reakcija
strome u neinvazivnom (Ta) i invazivnom
(T1) papilarnom urotelnom karcinomu
mokra nog mjehura

DISERTACIJA



Zagreb, 2010. godine

**SVEU ILIŠTE U ZAGREBU
MEDICINSKI FAKULTET**

Zlatko Maruši

Miofibroblasti na i upalna reakcija
strome u neinvazivnom (Ta) i invazivnom
(T1) papilarnom urotelnom karcinomu
mokra nog mjehura

DISERTACIJA

Zagreb, 2010. godine

Disertacija je izrađena u Kliničkom zavodu za patologiju „Ljudevit Jurak“ Kliničke bolnice „Sestre milosrdnice“ u Zagrebu

Voditelj rada: Dr. sc. Davor Tomas

Zahvaljujem se dr. sc. Davoru Tomasu, vjerojatno jednom od najboljih disertacijskih mentora te prof. dr. sc. Boži Krušlinu na korisnim savjetima, materijalnoj i moralnoj pomoći u provedbi istraživanja. Također se zahvaljujem svim djelatnicima Kliničkog zavoda za patologiju „Ljudevit Jurak“.

Ovaj rad je posvećen mojoj obitelji – majci i ocu zbog svih napora koje su uložili, Antoniji (3 god.) i Juraju (1.5 god.) zbog toga što je uz njih teško biti loše raspoložen i Katarini zbog toga što je uz nju lako biti sretan.

SADRŽAJ

POPIS OZNAKA I KRATICA

1. UVOD.....	1
1.1. ANATOMIJA MOKRA NOG MJEHURA.....	1
1.2. HISTOLOGIJA MOKRA NOG MJEHURA.....	2
1.3. EMBRIOLOGIJA MOKRA NOG MJEHURA.....	5
1.4. NENEOPLASTI NE PROMJENE UROTELA.....	5
1.5. BENIGNE EPITELNE NEOPLAZME I PREKURSORI KARCINOMA.....	5
1.5.1. PAPILOM.....	9
1.5.2. INVERTIRANI PAPILOM.....	9
1.5.3. UROTELNA DISPLAZIJA.....	11
1.6. RAK MOKRA NOG MJEHURA.....	12
1.6.1. EPIDEMIOLOGIJA I ETIOLOGIJA.....	12
1.6.2. KLINI KA SLIKA I RANO OTKRIVANJE BOLESTI.....	15
1.6.3. STUPNJEVANJE BOLESTI.....	18
1.6.4. PATOHISTOLOŠKA SLIKA.....	20
1.6.5. POSEBNI OBLICI PRIMARNOG KARCINOMA MOKRA NOG MJEHURA.....	27
1.6.6. MOLEKULARNE I GENETSKE PROMJENE POVEZANE S KARCINOMOM MOKRA NOG MJEHURA.....	30
1.6.7. PROGNOSTI KI IMBENICI.....	32
1.6.8. TERAPIJA I PROGNOZA.....	33
1.7. MIOFIBROBLASTI.....	34
1.8. UPALNA REAKCIJA STROME NA NEOPLAZIJU.....	37
2. HIPOTEZA I CILJEVI ISTRAŽIVANJA.....	41
2.1. HIPOTEZA.....	41
2.2. CILJEVI ISTRAŽIVANJA.....	42
3. BOLESNICI I METODE.....	43
3.1. BOLESNICI.....	43
3.2. METODE.....	43
3.2.1. HISTOKEMIJSKA I IMUNOHISTOKEMIJSKA ANALIZA.....	44
3.2.2. PROCJENA UPALNE REAKCIJE I INFILTRACIJA EOZINOFILA.....	45
3.3. STATISTI KA OBRADA PODATAKA.....	46
4. REZULTATI.....	47
4.1. STATISTI KA ANALIZA REZULTATA.....	60
5. RASPRAVA.....	63
6. ZAKLJU CI.....	74
7. SAŽETAK.....	77
8. SUMMARY.....	79
9. LITERATURA.....	80
10. ŽIVOTOPIS.....	99

POPIS OZNAKA I KRATICA

ALA – 5-aminolevulinska kiselina

BCG – Bacillus Calmette-Guérin

BM – bazalna membrana

CIS – karcinom in situ

CK – citokeratin

CDKN2A – od engl. „cycline-dependent kinase inhibitor 2A“

DNA – deoksiribonukleinska kiselina (od engl. „deoxyribonucleic acid“)

ECP – eozinofilni kationski protein

FGFR3 – receptor fibroblasti nog faktora rasta 3

HE – hemalaun-eozin

ISUP – od engl. „International Society of Urological Pathologists“

IP – invertirani papilom

MBP – od engl. „major basic protein“

PUNLMP – papilarna urotelna neoplazma niskog malignog potencijala

SMA – alfa glatkomišni aktin (od engl. „smooth muscle actin“)

SZO – Svjetska zdravstvena organizacija

TABE – od engl. „tumor-associated blood eosinophilia“

TATE – od engl. „tumor-associated tissue eosinophilia“

TUR – transuretralna resekcija

1. UVOD

1.1. ANATOMIJA MOKRA NOG MJEHURA

Mokra ni mjehur je neparni šuplji organ miši ne stijenke koji u praznom stanju ima oblik obrnute četverostrane piramide. Funkcija mu je skladištenje i voljno pražnjenje mokra e. U dojenadi i manje djece je uvijek dijelom smješten u abdomenu, čak i u praznom stanju. Oko 6. godine života ulazi u veliku zdjelicu i tamo je jednim dijelom smješten sve do kraja puberteta. U odraslih se nalazi u prednjem donjem dijelu male zdjelice, dok se u punom stanju, u kojem može sadržavati 400 do 500 mL mokra e bez znatnijeg povišenja intraluminalnog tlaka, nalazi unutar trbušne šupljine dopiru i sve do razine pupka (1).

S prednje strane mokra nog mjehura nalazi se simfiza stidne kosti, uz koju je dijelom fiksiran pubovezikalnim ligamentom u žena, odnosno puboprostatičnim ligamentom u muškaraca. Mokra ni mjehur je s gornje i stražnje strane prekriven parijetalnim listom potrbušnice koji u žena straga prelazi na prednju stranu trupa maternice, a u muškaraca na rektum. S donje strane mokra nog mjehura u muškaraca se nalazi prostata, uz koju se sa stražnje strane mjehura nalaze sjemeni mjehuri i sjemenovodi (2).

Mokra ni mjehur sastoji se od tri osnovna dijela: vrha (apeksa) baze (fundusa) i tijela (korpusa). Apeks je to ka mokra nog mjehura smještena najkranijalnije i mjesto s kojeg prema pupku polazi obliterated embriionalna struktura urachus. U području fundusa nalazi se složena anatomska struktura oblika trokuta zvana trigonum. Na vrhovima trigonuma lateralno ulaze mokra o vodi, a dalje se nastavlja mokra na cijev (3).

Za dinamiku pražnjenja mokra e najbitnija je miškulatura mokra nog mjehura koja je sastavljena od mišićnih niti smještenih u tri međusobno povezana sloja. Površni sloj prostire se uzdužno, a osobito je izražen na prednjoj i stražnjoj strani. U području fundusa u muškaraca se isprepliće s

miši nim nitima rektuma i prostate, a u žena s miši ima rodnice. U navedenom području površni uzdužni se nastavlja u kružni sloj, koji zatim prelazi u unutarnji uzdužni sloj (4).

U proksimalnim i lateralnim dijelovima trigonuma ureteri ulaze u mokraćni mjehur pod kosim kutem. Mišićni sloj stijenke ispod submukoze u ovoj regiji kombinacija je glatkog mišića a longitudinalnog mišićnog sloja intramuralnog uretera i detrusora mokraćnog mjehura. Intramuralni dio uretera okružen je fibromuskularnom ovojnicom (Waldeyerova ovojnica) s kojom se stapa u mišićni sloj stijenke uretera. To fibromuskularno tkivo fiksira intramuralni ureter za mokraćni mjehur. Širenjem mokraćnog mjehura okolna muskulatura vrši pritisak na koso smješteni intramuralni ureter, zatvaraju i lumen uretera, što sprječava povrat mokraće u ureter (2).

Glavnina arterijske krvi u mokraćni mjehur dolazi putem donje vezikalne arterije, ogranka unutarnje ilijake arterije, dok ostatak arterijske krvi mjehur dobiva putem gornje vezikalne, obturatorne i donje glutealne arterije, te uterine i vaginalne arterije u žena. Venska krv iz mokraćnog mjehura odlazi u vezikalni pleksus te preko njega u ilijakalne vene. Limfna drenaža završava u limfnim čvorovima smještenim uz vanjsku i unutarnju ilijaku arteriju. Mokraćni mjehur je inerviran simpatičkim (Th11-L2), parasimpatičkim (S2-S4) i senzornim živčanim vlaknima. Impuls iz sakralnog dijela leđne moždine proveden parasimpatičkim vlaknima potiče kontrakciju mišićnih vlakana muskularis proprije koja uzrokuju mokrenje. Smatra se da u početku mokrenja ulogu ima i voljna relaksacija mišića dna zdjelice i pritisak prednje trbušne stijenke (5).

1.2. HISTOLOGIJA MOKRAĆNOG MJEHURA

Histološki gledano, mokraćni mjehur je na presjeku sastavljen od 4 sloja. Unutarnji sloj je epitelni pokrov kojem potporu daje lamina proprija, sloj rahlijeg veziva, ispod koje se nalazi muskularis proprija, tj. mišićni sloj stijenke mjehura koji s vanjske strane pokriva četvrti sloj, adventicija. Ova

podjela koristi se za stupnjevanje bolesti u terapijske i prognostičke svrhe kod bolesnika koji boluju od karcinoma mokraog mjehura. Stoga je bitno pravilno mikroskopski raspoznati slojeve mokraog mjehura (6).

Epitel mokraog mjehura naziva se „prijelaznim“ ili „tranzicionalnim“ epitelom. Taj je termin skovan zato što epitel koji oblaže mokraog mjehur svojim mikroskopskim izgledom dijelom podsjeća na nekeratinizirajućeg ploščasti, a dijelom na pseudostratificirani cilindrični epitel. Mnogi histolozi i patolozi preferiraju naziv „urotel“ pred ovim relativno općenitim terminom. Valja spomenuti da se u području trigonuma i vrata mokraog mjehura nalazi manje područje nekeratinizirajućeg ploščastog epitela koje je najizraženije u žena u postmenopauzi i perimenopauzi. Spomenuti epitel obiluje glikogenom te sadrži estrogenske i progesteronske receptore. Sličan epitel također može biti nešto izraženiji u muškaraca koji primaju estrogensku terapiju karcinoma prostate (7).

Debljina urotela umnogome ovisi o stupnju distenzije mokraog mjehura. U potpuno distendiranom mjehuru urotel se sastoji od svega 2-3 sloja spljoštenih stanica, dok se u kontrahiranom mjehuru nalazi 7-8 slojeva stanica koje se mogu podijeliti na jedan sloj površinskih stanica, zatim podležne intermedijarne stanice te jedan sloj bazalnih stanica. Lažnu sliku zadebljalog urotela u histološkom preparatu može stvoriti tangencijalni presjek kroz slojeve mjehura (8).

Površinske stanice su u kontaktu sa sadržajem mokraog mjehura. To su velike, eliptične stanice koje poput kišobrana prekrivaju manje intermedijarne stanice. U distendiranom mjehuru postaju spljoštene i jedva uočljive. Njihova prisutnost ili odsutnost ne može biti shvaćena kao nedvosmislen znak benignosti ili malignosti u patohistološkoj analizi, obzirom da u benignim promjenama mogu biti odljuštene prilikom instrumentacije, a isto tako, nekad se nalaze kod karcinoma, prekrivaju i nedvojbeno maligne stanice (2).

Intermedijarni sloj epitela sastoji se od najviše 5 slojeva intermedijarnih stanica. Jezgre ovih stanica su ovalne, fino raspršenog kromatina i bez uočljivih jezgrića. Citoplazma je obilna i može biti vakuolizirana.

Citoplazmatske membrane su jasno izražene, a stanice su međusobno povezane desmosomima. Kao i površni sloj, ovaj sloj u distendiranom stanju može biti izrazito stanjen (9).

Bazalne stanice su kubične, i vidljive su samo u kontrahiranom mjehuru. One se nalaze na tankoj, kontinuiranoj bazalnoj membrani sastavljenoj od 3 sloja: lamine lucide, lamine dense i snopova fibrila.

Lamina propria smještena je između epitela s jedne i mišićnog sloja s druge strane. Sastavljena je od rahlijeg veziva koje sadrži gustu krvožilnu mrežu, limfne žile, završetke senzornih živaca i elastična vlakna. Debljina lamine proprie varira ovisno o lokaciji – uglavnom je nešto tanja u području trigonuma i vrata mokraog mjehura. Isto tako, u bolesnika sa smetnjama otežavanja urina lamina propria može biti stanjena do te mjere da muskularis proprie prividno počinje neposredno ispod epitela (3).

U središnjem dijelu lamine proprie nalaze se srednje velike arterije i vene. U okolini spomenutih krvnih žila često se nalaze snopovi glatkih mišićnih stanica, nevezanih uz muskularis proprie koji uglavnom su izolirani i diskontinuirani, a tek vrlo rijetko kontinuirani sloj. U posljednjem slučaju za taj se sloj rabi naziv „muskularis mukoze“ (10-11). Praktično gledano, izrazito je bitno ne zamijeniti rijetka glatka mišićna vlakna muskularis mukoze za muskularis proprie, pravi mišićni sloj stijenke mjehura. Takva zabuna, ili čak nedovoljna preciznost u izražavanju od strane patologa mogu imati ozbiljne medicinske i zakonske posljedice (12).

Smatra se da se muskularis proprie sastoji od 3 glatka mišićna sloja – unutarnjeg i vanjskog uzdužnog sloja te središnjeg kružnog sloja. U stvarnosti, ovi se slojevi nalaze samo u području vrata mokraog mjehura. Na preostalim mjestima, uzdužni i kružni slojevi slobodno se miješaju (13). Kao i u ostalim slojevima, debljina muskularis proprie ovisi ponajprije o stupnju distenzije mokraog mjehura (14). Unutar muskularis proprie, lamini proprie i seroze mogu se naći i manje nakupine masnog tkiva (15).

1.3. EMBRIOLOGIJA MOKRA NOG MJEHURA

Kloaka je fetalna struktura koja se rano u embriogenezi podijeli u prednji dio zvan urogenitalni sinus i stražnji dio iz kojeg nastaje rektum. Urogenitalni sinus je osnova iz koje se razvija mokra ni mjehur, proksimalni dio mokra ne cijevi i urahus, privremena fetalna struktura koja povezuje mokra ni mjehur s pupkom (16). Distalni kraj urogenitalnog sinusa dolazi u kontakt s invaginacijom urogenitalne membrane, formiraju i uretru. Urahus postupno involuira i zaostaje kao medijani umbilikalni ligament. Iz fetalnog mokra nog mjehura proksimalno se pružaju epitelni izdanci koji ulaskom u nefrogenu zonu potaknu formaciju metanefrosa, primitivne strukture bubrega. Histološki gledano, epitel mokra nog mjehura nastaje iz endoderma, a lamina propria, muskularis propria i adventicija razvijaju se iz visceralnog mezenhima (17).

1.4. BENIGNE EPITELNE NEOPLAZME I PREKURSORI KARCINOMA

Bitna značajka urotela je da u sklopu reakcije na lokalni podražaj ili ozljedu može reagirati promjenom izgleda. Ta osobina rezultira nizom benignih morfoloških promjena. Koss (18) je u 100 postmortalno pregledanih mokra nih mjehura bez vidljivih makroskopskih promjena našao dolje spomenute mikroskopske promjene u vidu Brunnovih gnijezda, ploaste metaplazije i *cystitis cystica* u čak 93%.

Brunnova gnijezda predstavljaju najčešće u reaktivnu proliferativnu promjenu urotela i, prema nekim istraživanjima (18-19), nalaze se u većini mokra nih mjehura (89%-94%), najčešće u području trigonuma. Riječ je o gnijezdolikim invaginacijama urotela u podlježu u lamini propriju. Spomenuta gnijezda ponekad gube kontakt s površinom te mogu nalikovati na invazivan tumor, no citološke karakteristike, pravilnost i glatka kontura gnijezda uvijek

govore u prilog benigne promjene. Kroni no ošte enje uzrokovano upalom uzrokuje nastanak upalne kripte urotela. Spomenuta kripta predstavlja nezrelu cistu, a Brunnova gnijezda predstavljaju dio presjeka navedene ciste (19).

Nakupljanjem stani nog detritusa ili mucina unutar ciste/gnijezda s vremenom dolazi do cisti nog proširenja pa se takva promjena naziva *cystitis cystica*. U nekim slu ajevima dolazi do žljezdane metaplazije epitela koji oblaže ciste, što se ozna čava nazivom *cystitis glandularis*. U sklopu žljezdane metaplazije može do i do intestinalne metaplazije, tj. žljezdani epitel može nalikovati na epitel crijeva (2).

Floridna Brunnova gnijezda mogu nalikovati na tzv. „nested“ varijantu urotelnog karcinoma mokra nog mjehura, a razlikovanje može biti zahtjevno. Kriteriji za malignitet su manja, nepravilnije raspore ena gnijezda koja pokazuju izraženiju razliku u veli ini. Ujedno, floridna Brunnova gnijezda ne pokazuju osobine infiltracije okolnog tkiva (17).

U ve ini istraživanja ove se reaktivne promjene nalaze u sklopu upale, no neki autori (18) opisali su ih i u potpunoj odsutnosti upale, što otvara mogućnost da je rije o sasvim normalnim varijantama histološkog izgleda mokra nog mjehura. Visoka pojavnost ovih promjena u normalnom mokra nom mjehuru ukazuje da se najvjerojatnije ne radi o premalignim promjenama i da nema uzro no-posljedi ne veze između njihove pojave i pojave karcinoma (20). Ponekad se navedene promjene nalaze uz karcinom, no vjerojatnije je da se u tim slu ajevima radi o reakciji na upalu, tj. ošte enje urotela koje izazove karcinom.

Metaplazija je proces pretvorbe jedne vrste tkiva u drugo koje nije karakteristi no za lokaciju na kojoj se pretvorba zbiva. Urotel esto podliježe metaplaziji, naj eš e plo astoj ili žljezdanoj. U podlozi metaplazije nalaze se kroni ni upalni procesi, kateterizacija i druge kroni ne ozljede.

Plo asta metaplazija naj eš e se nalazi u području trigonuma mjehura u žena, no može se na i i na drugim mjestima unutar sluznice. Ponekad može biti prisutna keratinizacija epitela, parakeratoza i naglašen granularni sloj. Sama po sebi, plo asta metaplazija ne predstavlja premalignu promjenu,

no bolesnici s keratiniziraju om metaplazijom trebaju biti klini ki pra eni jer imaju pove ani rizik za pojavu karcinoma plo astih stanica (21).

Kod žljezdane metaplazije pokrovni epitel postaje visoki cilindri an, nalik na onaj u gastrointestinalnom traktu, uz žarišnu pojavu vr astih stanica te se ovaj tip metaplazije ponekad naziva i „intestinalni tip“. Kao i plo asta metaplazija, žljezdana metaplazija sama po sebi najvjerojatnije nije prekanceroza, no ipak postoje proturije na tuma enja o riziku za nastanak adenokarcinoma u osoba sa žljezdanom metaplazijom (22-23). Obzirom na oskudnost istraživanja u literaturi, pitanje je još uvijek otvoreno i postoji potreba klini kih kontrola bolesnika dok se kona ne smjernice ne postave (24).

Nefrogeni adenom predstavlja specifi an tip metaplazije. U sklopu kroni ne upale sluznice ili cijeljenja rane nakon traume odnosno operacije, urotel može biti zamijenjen jednim slojem kubi nih stanica. Te stanice proliferiraju ine i papile na površini i tubule ili mikrociste u lamini propriji. Stoga je naziv poprili no neprecizan, budu i da proliferacija nije nefrogena ve urotelnog porijekla, a nije ni rije o neoplazmi pa adenom nije najprikladniji naziv (17).

Oko dvije tre ine pacijenata s nefrogenim adenomom su muškarci, a razlog je taj što su u njih eš i operativni zahvati u mokra nom mjehuru zbog benignih promjena prostate i pra enja prethodnog karcinoma mokra nog mjehura ili prostate (25). Isto tako, nefrogeni adenom sve se eš e opisuje u imunokompromitiranih bolesnika, osobito nakon transplantacije organa. Obi no se klini ki prezentira nadražajnim simptomima ili hematurijom (17).

Obzirom na mikroskopsku sliku i ponekad egzofiti an makroskopski izgled, bitno je ne zamijeniti nefrogeni adenom za adenokarcinom. Diferencijalno dijagnosti ki, nefrogenom adenomu je izgledom najbliži svijetlostani ni karcinom mokra nog mjehura i adenokarcinom prostate. Glavne razlike su u obilnoj upali u podlozi nefrogenog adenoma, prisutnosti bazalne membrane oko tubula i odsutnosti mitoza. Zbog navedenih karakteristika, razlikovanje rijetko predstavlja problem (26).

Pitanje da li nefrogeni adenom može biti prekursor adenokarcinomu mokra nog mjehura još je otvoreno (17).

Kao što je prije spomenuto, urotel praznog mjehura u normalnim uvjetima ima 7-8 slojeva stanica. Sve više od toga u odsutnosti displazije definirano je kao urotelna hiperplazija. Hiperplazija može biti ravnog oblika ili papilarna. Površina urotela je obično valovita. Ukoliko je riječ o papilarnom obliku, mogu biti prisutne sitne kapilare na bazi papila (27).

Po definiciji, jednostavna hiperplazija, bila ravna ili papilarna, ne posjeduje displastičnu komponentu, no u hiperplastičnom urotelu može doći do pojave displazije, najčešće u blizini urotelnog karcinoma. Klinički značaj ravnih hiperplazija nije poznat, osim što se dovodi u vezu s upalnim poremećajima poput litijaze i endometrioze te s novotvorinama. Veza papilarne hiperplazije i papilarne neoplazije niskog gradusa nije još ustanovljena (28).

Nema dokaza da hiperplazija posjeduje maligni potencijal, no pojedine studije pokazuju da u slučajevima kad postoji konkomitantni papilarni karcinom hiperplazija s karcinomom dijeli određeni stupanj klonalnosti (29).

Jedan od entiteta koji valja spomenuti pri opisivanju neneoplastičnih promjena urotela svakako je pseudokarcinomatozna epitelna hiperplazija. Riječ je o promjeni koju su kao zasebni entitet 2000. godine prvi put opisali Baker i Young (30) u sklopu promjena nakon radioterapije karcinoma u području zdjelice. Slične promjene opisane su i nakon kemoterapije (31) te u odsutnosti terapije (32). Mikroskopski, u površnim dijelovima lamine proprie nalaze se nakupine epitelnih stanica nepravilnog oblika i rasporeda. Opisane stanice pokazuju umjerenu do jako izraženu pleomorfiju i ponekad, žarišnu pločastu diferencijaciju te uglavnom okružuju krvne žile koje su stijenke prožete fibrinom. U sklopu promjene opisano je nakupljanje upalnih stanica, edem, kongestija i prisutnost atipičnih fibroblasta u lamini proprij (30-32).

1.5. BENIGNE UROTELNE NEOPLAZME I PREKURSORI KARCINOMA

1.5.1. PAPILOM

Urotelni papilom je egzofitni tumor građen od rahle fibrovaskularne strome obložene epitelom koji u potpunosti nalikuje na običan urotel. Predstavlja nešto manje od 1% svih urotelnih neoplazmi, a nalazi se najčešće u mladoj osobi i u djece. Odnos zahvaćenosti muškog i ženskog spola iznosi 1.9:1. Papilarni izdanci strome su nježni, uz blago naglašeno grananje, ali nikad nema fuzije papila. Površinske stanice često su istaknute. U stromi se mogu naći edem i pojačana prisutnost upalnih stanica. Urotel nikad nema znakova atipije, a mitoze su ograničene isključivo na bazalni sloj stanica (28).

Bitne diferencijalne dijagnostičke imunohistokemijske značajke papiloma uključuju nizak proliferativni indeks mjeren s Ki-67 (33) i specifičnu izraženost citokeratina 20 (34). Naime, u papilomu, kao i u normalnom urotelu, površinske stanice za razliku od intermedijarnih stanica pokazuju izrazito pozitivnu imunohistokemijsku reakciju na citokeratin 20.

S molekularnog stajališta, urotelni papilomi često pokazuju mutacije receptora faktora rasta fibroblasta 3 (FGFR3), po čemu su slični papilarnoj urotelnoj neoplazmi niskog malignog potencijala (PUNLMP) i papilarnom urotelnom karcinomu niskog gradusa (35). U papilomima se ne susreću mutacije p53 (33). Papilom tek rijetko recidivira (u oko 8% slučajeva) (28).

1.5.2. INVERTIRANI PAPILOM

Invertirani papilom (IP) je benigni papilomatozni tumor koji, za razliku od egzofitnog papilomatoznog načina rasta uobičajenog za većinu urotelnih

tumora, pokazuje endofiti nu osobinu rasta urastanjem urotela u podležu u stromu. Spada u skupinu rje ih novotvorina (ini <1% svih urotelnih tumora) (17), a nalazi se naj eš e u starijih odraslih osoba. Odnos zahva enosti muškog i ženskog spola iznosi 4.5:1. Histološki, za invertirani papilom karakteristi na je relativno glatka kontura površine prekrivena arhitekturalno i citološki normalnim urotelom. Od površine polaze oto i i ili trake urotela širine 7-10 stanica i urastaju u podležu u laminu propriju. Periferne bazalne stanice esto su raspore ene palisadno, a unutarnje stanice poprimaju vretenast i izduljen izgled. Stanice tumora su jednolike, a mitoze su rijetke. esto se nalaze žarišta plo aste diferencijacije. Stroma tumora je rahla vezivna i sadrži brojne tankostijene krvne žile (36).

Unato više izvještaja o malignoj alteraciji IP unutar mokra nog sustava (37-39), mogu nost maligne alteracije i dalje je dvojbeno. Prije svega, za razliku od obi nog papiloma, u do 15% IP mogu se na i citološke atipije izražene do odre ene mjere, što može dovesti do pogrešne dijagnoze karcinoma. Broussard i sur. (40) opisali su 11 slu ajeva IP sa citološkom atipijom. Njihovi bolesnici bili su klini ki pra eni u razdoblju od 5 mjeseci do 7 godina. U svim slu ajevima, podru ja s atipijom bila su žarišna i sastojala su se od stanica prominentnih jezgrića, stanica s atipijom plo astom metaplazijom, displastinih i multinuklearnih orijaških stanica. Ki-67 je bio blago povišen u nekim slu ajevima. U dva slu aja bila je izražena imunohistokemijska reakcija na p53. Niti jedan od bolesnika nije imao prethodan niti naknadan tumor mokra nog mjehura (40).

Nadalje, mogu e je da neki od prikazanih slu ajeva IP s malignom alteracijom zapravo predstavljaju jedan od dva maligna patološka entiteta (tzv. „nested“ varijanta urotelnog karcinoma i invertirani tip urotelnog karcinoma) koje je mogu e pogrešno dijagnosticirati zbog nekonvencionalnog, invertiranog na ina rasta. „Nested“ varijanta urotelnog karcinoma se razlikuje od IP po nepravilnom rasporedu, obliku i gustom rasporedu gnijezda, a esto i po prisutnosti invazije miši nog sloja (41). Prema Aminu i sur. (42), u diferencijalnoj dijagnozi IP i invertiranog tipa urotelnog karcinoma valja usmjeriti pažnju na arhitekturalne i citološke

zna ajke lezije. Urotelni karcinom s invertiranim na inom rasta pruža deblje trake u laminu propriju, a širina traka je nejednolika te postoji prijelaz traka i tra aka u solidnije nakupine. Karakteristi no pravilno sazrijevanje, vretenaste stanice i palisadiranje perifernih stanica koje možemo na i u IP su op enito odsutni ili neuo ljivi u karcinomu s invertiranim na inom rasta. Ukoliko postoji nedvojbena invazija u laminu propriju ili miši ni sloj stijenke, dijagnoza IP je isklju ena (42).

Zanimljiva molekularno-patološka studija prikazana je 2005. na godišnjem sastanku Akademije patologije Sjedinjenih država i Kanade (USCAP). Tom prilikom je objavljeno istraživanje o razlici u ekspresiji gena izme u IP i urotelnog karcinoma s invertiranim na inom rasta (43). Istraživane su mutacije gena za FGFR3 koje su dio patogenetske sekvence u nastanku urotelnog karcinoma te izražaj proliferacijskog markera Ki-67. Razlika u u estalosti mutacije FGFR3 i izražaju Ki-67 izme u IP i invertiranog urotelnog karcinoma bila je statisti ki zna ajna, a prisutnost mutacije i ekspresija Ki-67 u >5% stanica mogle su razlu iti karcinom od papiloma s osjetljivoš u od 69% i specifi noš u od 91%. Zaklju ak studije bio je da je IP benigna lezija koja ne prikazuje specifi ne genetske promjene koje se mogu na i u neinvazivnim egzofiti nim papilarnim urotelnim tumorima (43).

1.5.3. UROTELNA DISPLAZIJA

Displazija je lezija ograni ena na urotel sa citološkim i arhitekturnim karakteristikama koje ukazuju na preneoplaziju, ali nedovoljno izražena za dijagnozu karcinoma in situ (CIS). Displastini urotel sadrži me usobno povezane stanice karakterizirane promjenama jezgre poput nepravilnog gomilanja i hiperkromazije. Jezgrice mogu biti istaknute, a mitoze, ukoliko su prisutne, uglavnom su smještene bazalno. Površinske stanice uglavnom su prisutne. Ve ina stani nih abnormalnosti u displaziji ograni ena je na bazalni i intermedijarni sloj stanica (44-45).

Reaktivna atipija u sklopu upale razlikuje se od displazije po prisutnosti jednoliko velikih jezgara istaknute jezgrice s rahlim i pravilno raspore enim kromatinom. S druge strane, CIS se od displazije razlikuje pleomorfizmom, izraženo hiperkromatskim jezgrama diljem epitela, mitozama u gornjim slojevima i mjestimi nom diskohezivnoš u stanica (46-47). Imunohistokemijski, citokeratin 20 je u CIS-u izražen u svim slojevima urotela, a ne samo u površinskim stanicama kao u normalnom urotelu (48).

Ocjena prisutnosti displazije vrlo je bitna u terapiji neinvazivnih papilarnih tumora. Displazija koja se susre e u okolini takvih tumora naziva se sekundarnom displazijom, ukazuje na nestabilnost urotela diljem mjehura i na pove anu mogu nost recidiva i progresije tumora (49). *De novo* (primarna) displazija je rje a i njen klini ki tijek rasvijetljen je tek nedavno kada je ustanovljeno da u otprilike 5–19% slu ajeva napreduje u neoplaziju (50-51).

1.6. RAK MOKRA NOG MJEHURA

1.6.1. EPIDEMIOLOGIJA I ETIOLOGIJA

Svake godine u prosjeku se dijagnosticira oko 330 000 slu ajeva karcinoma mokra nog mjehura u svijetu (52). Ako se izuzmu tumori kože, karcinom mokra nog mjehura je po incidenciji ukupno deveti naj eš i maligni tumor u oba spola te sedmi naj eš i u muškaraca (53). Odnos zahva enosti muškog i ženskog spola je otprilike 3.5:1. Iako se smatra relativno rijetkim u žena, broj bolesnica približan je onom oboljelih od karcinoma vrata maternice i karcinoma jajnika (54).

Incidencija bolesti u posljednjih nekoliko desetlje a pokazuje blagi porast, kao i velike regionalne razlike unutar svijeta. Najviša je incidencija za oba spola zabilježena u zemljama Europske Unije, sjeverne Amerike i sjeverne Afrike, dok je bolesti nešto rje a u Aziji. Naj eš a je u bijelaca. U

razdoblju od 1999-2003. prosje na dob bolesnika (uklju uju i oba spola) pri postavljanju dijagnoze bila je 73 godine (55).

Od svih histoloških oblika, naj eš i je urotelni karcinom, koji ini oko 90% svih oblika karcinoma mokra nog mjehura. Manje su zastupljeni karcinom plo astih stanica (oko 5%), adenokarcinom (2%), karcinom malih stanica i drugi. Procjenjuje se da od svih bolesnika s novootkrivenim urotelnim karcinomom mokra nog mjehura njih 70-80% ima neinvazivni ili rano invazivni karcinom, tj. onaj koji odgovara stadiju Ta, Tis, ili T1 (28).

ak i u bolesnika u kojih je karcinom otkriven u nekom od navedenih ranijih stadija, nakon lije enja može se o ekivati recidiv bolesti u 50–70% slu ajeva, a napredovanje bolesti u 15–25% (56). Zbog visoke stope recidiva i potencijalno agresivnog tijeka bolesti, potrebno je intenzivno klini ko pra enje bolesnika. U Sjedinjenim ameri kim državama se na karcinom mokra nog mjehura od dijagnoze do smrti potroši više nov anih sredstava po bolesniku nego u bilo koje druge maligne bolesti (57).

Postoji niz imbenika rizika za razvoj karcinoma mokra nog mjehura, od kojih se najvažnijim smatraju pušenje cigareta i profesionalna izloženost odre enim karcinogenima, ponajprije anilinskim bojama. Bitno je naglasiti da je ve ina potencijalnih karcinogena inaktivna, a aktiviraju se uspomo enzima koji pokazuju genetski definirane razlike u aktivnosti. Iz ovog razloga osjetljivost na karcinogene varira izme u pojedinaca i populacija (58).

Pušenje cigareta dovodi se u vezu s karcinomom mokra nog mjehura od 60-tih godina prošlog stolje a (59); smatra se da je taj imbenik rizika odgovoran za pojavu ak 66% svih slu ajeva u muškaraca i 30% u žena (60). Puša i imaju 2 do 6 puta viši rizik za nastanak karcinoma mokra nog mjehura od nepuša a. Rizik je ve i i u nekadašnjih puša a, u kojih iznosi oko 1.9:1. Ustanovljeno je da je potrebno oko 20 godina pušenja cigareta za razvoj karcinoma, a rizik raste s brojem popušenih cigareta dnevno (61). U puša a sa neinvazivnim karcinomom mokra nog mjehura remisija bolesti dulja je u onih bolesnika koji prestanu pušiti nakon dijagnoze. To an mehanizam kojim duhanski proizvodi uzrokuju karcinom mokra nog mjehura

nije sasvim razjašnjen, no implicira se uključenost karcinogena poput akroleina, 4-amino-bifenila, arilamina i slobodnih kisikovih radikala (59-61).

Profesionalna izloženost anilinskim bojama koje se koriste u industriji boja, gume i tekstila smatra se imbenikom rizika za razvoj karcinoma mokra nog mjehura od 1895., kad je Ludwig Rehn objavio izvješće o tri slučaja tumora mokra nog mjehura u radnika u proizvodnji fuksina, jednog od derivata anilina i drugih aromatskih amina. Najkancerogeniji aromatski amin je benzidin, koji se koristi u proizvodnji boja i kao ovršivač u industriji guma (62).

Epidemiološka povezanost pojave karcinoma i profesionalne izloženosti ovisi o nivou industrijalizacije. U visoko industrijaliziranim društvima, čak četvrtina urotelnih karcinoma pripisuje se profesionalnoj izloženosti. Period latencije između izloženosti i pojave karcinoma obično je produljen. Aromatski amini danas su zabranjeni, no kemijske supstance koje nastaju izgaranjem ugljena također povećavaju rizik nastanka karcinoma mokra nog mjehura. Pojava karcinoma također je primijećena u plinskih radnika, soboslikara i frizera (60).

Mehanizam kemijske karcinogeneze u mokra nom mjehuru donekle je rasvijetljen brojnim istraživanjima. Uloga nokse pripisuje se kemijskim spojevima iz skupine arilamina koji se u jetri konjugiraju s N-glukuronskom kiselinom te se kao topljivi konjugati pri normalnom pH izlučuju mokra om (63). No ukoliko je pH mokra e snižen, dolazi do hidrolize konjugata koja rezultira stvaranjem N-hidroksiarilamina, spojeva koji se kovalentno vežu na DNA urotelnih stanica i ostvaruju direktni mutageni i karcinogeni učinak (64). Osim pušenja i profesionalne izloženosti anilinskim bojama, spominju se i neki dodatni imbenici rizika koji doprinose pojavi manjeg dijela karcinoma mokra nog mjehura u koje se ubrajaju: kronična infekcija mokra nog mjehura (65) i shistosomijaza mokra nog mjehura (66), oboje povezani sa karcinomom ploščastih stanica mokra nog mjehura; zatim izloženost spojevima arsena u pitkoj vodi (67), pretjerana uporaba analgetika koji sadrže fenacetin (68) te terapijska uporaba ciklofosfamida (69). Unos kofeina je impliciran kao imbenik rizika, no čini se da se većina tog utjecaja može

pripisati pušenju, budu i da puša i unose više kofeina od nepuša a (70). Isto tako, postoje istraživanja provedena na glodavcima u kojima je uspješno induciran karcinom mokra nog mjehura uz pomoć umjetnih zaslađivača na bazi saharina (71), no epidemiološke studije nisu ukazale na kompatibilnost tih eksperimentalnih modela s razvojem tumora mokra nog mjehura u ljudi (72).

Za razliku od mnogih drugih malignih bolesti, nasljedni imbenici ne igraju izraženu ulogu u nastanku karcinomu mokra nog mjehura. Podaci koji to najzornije pokazuju nalaze se u istraživanju Kiemeney i sur. (73), koji su proučili ili medicinsku dokumentaciju više od 12 000 srodnika 190 bolesnika oboljelih od karcinoma mokra nog mjehura na Islandu od 1983 do 1992. Iako je rizik pojave karcinoma bio blagove i u srodnika, relativni rizik bio je viši u srodnika u drugom i trećem koljenu negoli u onih u prvom koljenu, što govori protiv jasno objašnjivog nasljednog utjecaja.

1.6.2. KLINIČKA SLIKA I RANO OTKRIVANJE BOLESTI

Izraženost i vrsta kliničkih znakova i simptoma raka mokra nog mjehura ovisi o proširenosti i mjestu nastanka tumora. U oko 85% slučajeva, prvi znak raka mokra nog mjehura je bezbolna hematurija (4). U suštini, praktički u svih bolesnika sa cistoskopski vidljivim karcinomom nalazi se barem mikrohematurija ukoliko se ispita dovoljno uzoraka mokra e (74). Međutim, ta je hematurija često intermitentna, tako da test na hematuriju napravljen na jednom ili dva uzorka nema dovoljno visoku negativnu prediktivnu vrijednost da bi se isključilo postojanje raka (75). Prema tome, ukoliko stariji bolesnik ima makro ili mikrohematuriju nepoznatog uzroka, a pri ponovnom testiranju nema krvi u mokra i, ipak valja pristupiti cistoskopskom pregledu (76). Isto tako, u pojedinaca starijih od 60 godina i u mladih pušača te u osoba izloženih karcinogenima valja inzistirati na cistoskopiji već u početnoj fazi obrade (77).

Nešto rjeđe, simptomi mogu biti dizurije ne prirode. Ova klinička slika može se nalaziti u bolesnika s difuznim karcinomom in situ ili invazivnim karcinomom. Ipak, ovi simptomi gotovo su uvijek praćeni barem mikroskopskom hematurijom. Ostali, rjeđi i znaci i simptomi raka mokraćnog mjehura su bol u slabinama zbog opstrukcije mokraćnog ovoda, edem donjih ekstremiteta i nalaz tumora u zdjelici. Tumori koji infiltriraju vezikoureteralno ušće mogu dovesti do pojave hidronefroze, koja se smatra lošim prognostičkim znakom. Vrlo rijetko, bolesnici se pojavljuju sa simptomima uznapredovale bolesti, poput gubitka na težini, boli u kostima ili trbušnoj šupljini.

Osim detekcije hematurije, postoji još nekoliko dijagnostičkih oruđja koja se mogu koristiti u ranom otkrivanju raka mokraćnog mjehura, kao što su citologija, proto na citometrija i kvantitativna analiza slika uz pomoć fluorescentnih DNA proba.

Mikroskopskim pregledom sedimenta urina ili ispirka mokraćnog mjehura moguće je dokazati maligne stanice, koje obično imaju nešto veće, hiperkromatske jezgre i oskudniju citoplazmu. Bolje diferencirani tumori imaju kohezivnije stanice koje se slabije odvajaju u mokraću, a istodobno su više nalik normalnim urotelnim stanicama. Stoga citologija ima nisku osjetljivost za tumore niskog gradusa. Osjetljivost za tumore visokog gradusa je najviše 80% (78), međutim specifičnost je vrlo visoka (79). Smatra se da je otkrivanje raka mokraćnog mjehura citološkim metodama isplativo samo u rizici njihove skupine bolesnika, a ne u općoj populaciji (80).

Proto na citometriji mjeri sadržaj deoksiribonukleinske kiseline (DNA) u stanicama koje su jezgre obojene fluorescentnom bojom koja se veže na DNA. Na taj način može se odrediti količina aneuploidnih stanica, kao i proliferativna aktivnost tumora. Poboljšanje osjetljivosti i specifičnosti proto na citometrije moguće je primjenom mnogostrukih parametara. Na primjer, proto na citometar može se programirati da mjeri samo količinu DNA u stanicama pozitivnim na citokeratine (epitelnim stanicama) (81). Tim pristupom izbačene su stanice koje mogu lažno utjecati na rezultat, poput upalnih stanica. Dobro diferencirani tumori često su diploidni i slabije

prepoznatljivi ovom metodom, tako da se osjetljivost i specifičnost proto ne citometrije uvelike poklapa s onom citologije urina (82). Općenito govoreći, proto na citometrija nije se pokazala klinički upotrebljivijom od citologije u ranom otkrivanju raka mokraćnog mjehura.

Mikroskopski razmazi stanica obojani fluorescentnim bojama koje se vežu na DNA mogu se analizirati raznim putem kako bi se procijenio sadržaj DNA u pojedinoj stanici (citometrija analizira populacije stanica, ne pojedinačne stanice). Dodatnom primjenom monoklonalnih protutijela postiže se bolja osjetljivost ove metode u otkrivanju tumora niskog gradusa u usporedbi s citologijom i proto nom citometrijom (83).

Iako se sumnja na rak mokraćnog mjehura ujedno može postaviti i ultrazvukom pregledom ili kompjutoriziranom tomografijom, posljednja karika u postavljanju dijagnoze je uvijek cistoskopija. Prilikom cistoskopije, izvrši se biopsija ili transuretralna resekcija (TUR) tumora, pri čemu valja ići dovoljno duboko da se dobiju uzorci mišićnog sloja stijenke. Obzirom da postoji niz stanja koja makroskopski, pa i histološki mogu nalikovati na karcinom, konačna dijagnoza dobiva se patohistološkom analizom.

Zbog moguće multicentričnosti promjena, prilikom cistoskopije preporučljivo je uzeti nekoliko biopsija sluznice iz područja uz tumor, kao i iz područja suprotne strane mjehura, trigonuma, fundusa i prostate nog dijela uretre. Jasno je da kod ovakvih nasumičnih biopsija postoji relativno velika mogućnost da dijelovi sluznice s premalignim ili malignim promjenama ne budu zamijećeni.

Kako bi se pospješila osjetljivost cistoskopije u otkrivanju mjesta pogodnih za biopsiju, smišljena je metoda koja koristi svojstvo urotelnih tumora da upijaju fluorescentne derivate porfirina. Uspomoć cistoskopije koja koristi plavo svjetlo valne duljine 375 do 440 nm, može se vizualizirati nakupljanje intravezikalno primijenjene 5-aminolevulinske kiseline (ALA), prekursora protoporfirina IX. Na taj način mogu se primijetiti neke lezije nevidljive prilikom konvencionalne cistoskopije (84-87). Ipak, broj neprimijećenih tumora nije sasvim jasan, a čak pola uzoraka biopsiranih zbog fluorescencije histološki ne pokazuje nikakve znakove malignosti. Doduše,

može je da ta područja sadrže stanice koje su krenule putem tumorigeneze, a još su nepromijenjenog fenotipa. Najbitnija je činjenica da TUR potpomognut fluorescencijom smanjuje vjerojatnost recidiva bolesti (86).

1.6.3. STUPNJEVANJE BOLESTI

Za ocjenu stadija karcinoma mokraćnog mjehura od strane patologa, u uporabi je sljedeća patološka TNM (pTNM) klasifikacija, izdana od strane Međunarodne organizacije za borbu protiv raka (UICC) (6):

Tumor

TX: Tumor se ne može procijeniti

T0: Nema dokaza tumora

Ta: Neinvazivni papilarni karcinom

Tis: Karcinom «in situ»; «ravni tumor»

T1: Invazija tumora u subepitelno vezivo

T2: Invazija tumora u mišićni sloj mjehura

T3: Invazija tumora u perivezikalno tkivo

T4: Invazija tumora u prostatu, maternicu, vaginu, zid zdjelice ili zid abdomena

Nodus (limfni čvor)

NX: Regionalni limfni čvorovi se ne mogu procijeniti

N0: Nema metastaza u regionalne limfne čvorove

N1: Stanice karcinoma mokraćnog mjehura pronađene u jednom limfnom čvoru čiji je promjer dva centimetra ili manji

N2: Stanice karcinoma mokra nog mjehura pronađene u jednom ili više limfnih čvorova od kojih nijedan nije veći od pet centimetara u promjeru

N3: Stanice karcinoma mokra nog mjehura pronađene u jednom ili više limfnih čvorova koji mjere više od pet centimetara u promjeru

Metastaze

MX: Širenje karcinoma ne može se procijeniti

M0: Nema udaljenih metastaza

M1: Dokazano postojanje metastaza

Kao i u ostalih karcinoma, osim TNM klasifikacije, u prognostičke i terapijske svrhe koristi se i određivanje gradusa tumora prema stupnju diferenciranosti, odnosno prema stupnju nalikovanja na normalno tkivo. Trenutna klasifikacija tumora prema Svjetskoj zdravstvenoj organizaciji (SZO) (28) koristi dva gradusa, niski i visoki:

Niski gradus : Postoje varijacije u polarnosti jezgara, njihovoj veličini, obliku i izgledu kromatina. Jezgre su jednoliko povećane, s blagim razlikama u obliku, konturi i distribuciji kromatina. Jezgrice mogu biti prisutne, ali su neupadljive. Mitoze su rijetke i mogu biti prisutne u bilo kojem sloju epitela, ali su nešto bazalno.

Visoki gradus : Prisutne su izražene varijacije u polarnosti jezgara, njihovoj veličini, obliku i izgledu kromatina. Jezgre su često pleomorfne s umjerenom do izraženom varijacijom u veličini te nepravilnom distribucijom kromatina. Jezgrice su prominentne. Mitoze su česte, ponekad atipične i pojavljuju se u svim slojevima epitela, uključujući i površinu.

1.6.4. PATOHISTOLOŠKA SLIKA

Temelj za podjelu urotelnih tumora desetlje ima je bila klasifikacija SZO iz 1973. Potreba za novom, boljom stratifikacijom papilarnih tumora dovela je do dvije značajne konferencije, konsenzusne konferencije 1997. i ISUP 1998. (od engl. International Society of Urological Pathology), sa sudjelovanjem patologa, urologa i onkologa. Ove su konferencije urodile prijedlogom za novu SZO klasifikaciju 2004 (28).

Prema novoj klasifikaciji, papilarni tumori podijeljeni su u 4 kategorije: papilom; papilarna urotelna neoplazma niskog malignog potencijala (PUNLMP, od engl. „papillary urothelial neoplasm of low malignant potential“); karcinom niskog gradusa; i karcinom visokog gradusa. Kao rezultat, nekadašnji karcinomi gradusa 1 prema SZO klasifikaciji iz 1973 reklasificirani su kao PUNLMP ili karcinom niskog gradusa; karcinomi gradusa 2 spadaju u karcinome niskog ili visokog gradusa; a karcinomi gradusa 3 nazivaju se karcinomima visokog gradusa (28).

Glavna razlika klasifikacija iz 1973. i 2004. je uvođenje pojma PUNLMP, s namjerom da se razdvoji skupina neinvazivnih papilarnih neoplazma koje je biološko ponašanje znatno manje agresivno od karcinoma.

Iako je prošlo već više od desetljeća a od spomenutih temeljnih konferencija, klasifikaciju mnogi još uvijek smatraju „radnom“ zbog potrebe za većim brojem kliničkih i molekularnih studija koje bi dale detaljnije prognostičke i terapijske smjernice u određenim slučajevima (36).

Prema obliku rasta, karcinome mokraćnog mjehura možemo podijeliti na one s papilarnim rastom i one koji rastu kao ravne, infiltrativne lezije. Obje vrste karcinoma mogu rasti kao invazivni ili neinvazivni tumori. Prema tome, postoje i neinvazivni ekvivalenti za oba tipa rasta tumora. Smatra se da „ravni“ oblik invazivnog karcinoma nastaje iz karcinoma in situ (CIS), a invazivni oblik papilarnog karcinoma nastaje iz neinvazivnog, pTa stadija papilarnog karcinoma prema TNM klasifikaciji. Papilarna urotelna neoplazma niskog malignog potencijala ima znatno bolju prognozu od karcinoma

mokra nog mjehura, no opisana je u ovom poglavlju zbog svoje sklonosti recidivima, kao i mogu nosti napredovanja u gradusu, koje je sre om nešto rje e.

Papilarna urotelna neoplazma niskog malignog potencijala (PUNLMP) je donekle kontroverzan patološki entitet definiran kao neinvazivni papilarni urotelni tumor koji nalikuje na egzofitni urotelni papilom, no pokazuje pove ani broj slojeva stanica (88) u odnosu na normalni urotel. Ovaj entitet bi prema staroj SZO klasifikaciji urogenitalnih tumora iz 1973 odgovarao neinvazivnom papilarnom urotelnom karcinomu gradusa 1. To su ve inom solitarni tumori, a esto su smješteni u lateralnom ili posteriornom dijelu mokra nog mjehura, u blizini uš a uretera. eš i su u starijih osoba, a odnos zahva enosti muškog i ženskog spola iznosi 4.5:1 (89).

Histološki, papile su tanke, nefuzionirane, a obložene su urotelom koji sadrži više slojeva nego normalan urotel, no citološka atipija je odsutna ili minimalna. Postoji dojam prevladavaju eg reda, s tek minimalnim varijacijama u arhitekturi i izgledu jezgara. Jezgre su blago uve ane u odnosu na normalne. Bazalni sloj stanica palisadira, a sloj površnih stanica naj eš e je prisutan. Mitoze su rijetke i smještene su bazalno. Površinske stanice su uglavnom prisutne (17).

U istraživanju objavljenom 2008., Barbisan i sur. (90) zaklju ili su da su zna ajke nerecidiviraju ih PUNLMP izražena imunohistokemijski pozitivna reakcija na FGFR3, pozitivnost površinskih slojeva na CK20 i nizak proliferacijski indeks.

Prognoza u bolesnika s PUNLMP je odli na. Do povrata bolesti može do i, no znatno rje e nego u bolesnika s neinvazivnim papilarnim urotelnim karcinomom (91). Rijetko, obi no više godina nakon dijagnoze, može do i do pojave tumora višeg gradusa/stupnja bolesti u istog bolesnika. Srednje vrijednosti recidiva tumora, progresije u viši stupanj bolesti, i tumor-specifi nog mortaliteta iznose otprilike 35%, 4% i 2% (89, 92-93).

Karcinom in situ (CIS) predstavlja proliferaciju citološki malignih urotelnih stanica ograničenih na sluznički epitel. U manje od 10% slučajeva pojavljuje se *de novo*, dok ostatak bolesnika s CIS ima povijest prethodnog ili istodobnog karcinoma (94). CIS je značajan imbenik rizika za pojavu invazivnog karcinoma, koji nastaje u čak 80% bolesnika unutar 4 godine. Progresija bolesti češća je u bolesnika s multifokalnim CIS (95).

Histološki, CIS je ravna lezija u kojoj površinski epitel sadrži citološki izrazito atipične stanice. Iako promjene obično obuhvaćaju cijelu debljinu epitela, to nije nužno za dijagnozu (51, 96). Karakterističan je gubitak polarnosti i kohezivnosti stanica. Stanice tumora obično su velike i pleomorfne, imaju umjereno obilnu do obilnu citoplazmu, iako mogu biti i manje sa povećanim odnosom veličine jezgre prema citoplazmi. Kromatin je grublji, grudast. Jezgričice su obično veće i naglašene, barem u većini stanica, a mogu biti i višestruke. Mogu se naći atipične mitoze i u najpovršnijim slojevima epitela. Površinske stanice mogu biti prisutne u CIS.

Posljednjih godina definirane su neke vrste rasta CIS. Kod tzv. „pagetoidnog“ oblika rasta pojedinačne tumorske stanice raspršene su između normalnih urotelnih stanica. U jednom dijelu CIS dolazi do izraženog gubitka kohezivnosti, što rezultira tzv. „denudacijskim“ oblikom rasta. Isto tako, opisane su varijante CIS malih i velikih stanica. CIS se može naći i unutar neneoplastičnih invaginacija urotela poput von Brunnovih gnijezda ili *cystitis cystica* (17).

Imunohistokemijska reakcija na citokeratin 20 u CIS-u mokraćnog mjehura prisutna je u svim slojevima urotela, a prekomjerna ekspresija p53 je također prisutna (48). Analiza kromosoma u CIS-u mokraćnog mjehura pokazuje da je aneuploidija ustaljena i da su najčešći gubici 14q, 8p, 17p, 13q, 11p i 4p (97).

Otprilike 45–65% bolesnika sa CIS i konkomitantnim invazivnim tumorom umrijet će od bolesti, za razliku od 7–15% bolesnika s primarnim CIS-om sa ili bez konkomitantnog neinvazivnog papilarnog tumora (98). Čini se da CIS s aneuploidnim kariotipom nosi viši rizik za progresiju bolesti (99).

Neinvazivni papilarni karcinom niskog gradusa odlikuje se uskim papilama koje se granaju bez ili s minimalnim međusobnim spajanjem. Ti tumori ostavljaju dojam pravilnog izgleda s jasno prepoznatljivim citološkim i arhitekturnim varijacijama, čak i pri malom povećanju. Za razliku od PUNLMP, varijacije u veličini i obliku jezgara te rasporedu kromatina jasno su vidljive.

Jezgre su jednoliko povećane, s manjim razlikama u obliku, obrisima i rasporedu kromatina. Jezgrice mogu biti prisutne, ali su neovisne. Mitoze nisu česte i mogu se pojaviti u bilo kojem sloju, ali češće u bazalnim slojevima. Bitna napomena je da se izgled papila u mikroskopskom preparatu procjenjuje na mjestima uzdužnog prereza kroz fibrovaskularnu stromu. U suprotnom, može se stvoriti krivi dojam povećane celularnosti, gubitka polarosti jezgara i izraženije mitotske aktivnosti. Postoje tumori koji unatoč općem pravilnom izgledu žarišno pokazuju područja visokog gradusa; u ovim slučajevima tumoru se dodjeljuje visoki gradus.

Porastom gradusa dolazi do gubitka ekspresije CD44 u bazalnom sloju epitela, ekspresije citokeratina 20 (CK) u svim slojevima epitela i gubitka ekspresije p63 (100-101). Tumori unutar ove skupine obično su diploidni, no neke genetske studije pokazuju gubitak 9. kromosoma i u nekim slučajevima pojavu mutacije FGF3 (102).

Povrat bolesti, napredovanje u stadiju i tumor-specifični mortalitet za ovaj entitet iznose otprilike 50%, 10% i 5% (8).

Neinvazivni papilarni karcinom visokog gradusa odlikuje se papilama koje se opsežnije granaju i češće su spojene. Prevladava dojam nepravilnosti s izraženim arhitekturnim i citološkim varijacijama, čak i pri malom povećanju. Za razliku od karcinoma niskog gradusa, jasno je prepoznatljiv nuklearni polimorfizam, umjerena do jaka anizokarioza i nepravilna distribucija kromatina. Jezgrice su izražene. Mitoze su česte, a mogu biti atipične i pojavljivati se u bilo kojem sloju, čak i površinskom. Debljina urotela često varira kao rezultat diskohezije stanica. Unutar ove kategorije postoji široki spektar atipije, od slabije izražene atipije do potpuno anaplastičnih

karcinoma. Kao i u karcinoma niskog gradusa, treba procjenjivati papile na uzdužnim prerezima kroz fibrovaskularnu stromu. Zbog visoke vjerojatnosti pridružene invazije, bitno je pregledati sva suspektna žarišta (28).

Papilarni karcinomi visokog gradusa esto su imunohistokemijski izrazito pozitivni na p53 i CK20 (48). Vrlo su esto na nekoliko kromosoma prisutni gubici (2q, 5q, 10q, 18q) i dobici (5p and 20q) genetskog materijala. Ove promjene znatno se razlikuju od onih zabilježenih u neinvazivnim papilarnim karcinomima niskog gradusa, no sli ne su onima zabilježenim u invazivnim urotelnim karcinomima (103). Još jedan nalaz koji ih razlikuje od neinvazivnih karcinoma niskog gradusa je znatno rje a prisutnost mutacije FGFR3 (104).

Invazivni urotelni karcinom ima znatno lošiju prognozu od neinvazivnog. Tumori koji razviju sposobnost prodora kroz bazalnu membranu i invazije lamine proprije, odnosno dubljih slojeva stijenke proporcionalno ine manje od 50% svih karcinoma mokra nog mjehura. Ve ina pT1 karcinoma su papilarni, visokog ili niskog gradusa, dok je ve ina pT2-pT4 karcinoma ravnog na ina rasta i visokog gradusa (17).

U ve ini slu ajeva prisutna je solitarna lezija, ponekad uz satelitske vori e. Na periferiji tumora mogu se na i displazija ili CIS, kao i na drugim mjestima prekrivenim urotelom, kao što su distalni mokra ovod, prostati ni dio mokra ne cijevi, ili distalni prostati ni duktus. Ponekad se *in situ* lezije mogu širiti ak i kroz *ductus ejaculatorius* i zahvatiti sjemene mjehuri e, no ipak, eš i put zahva anja svih navedenih organa je izravnim širenjem karcinoma kroz stijenku mokra nog mjehura.

Prepoznavanje invazije urotelnog karcinoma u laminu propriju esto predstavlja jedan od najzahtjevnijih zadataka u kirurškoj patologiji i treba biti zasnovano na preciznim kriterijima.

Pri procjeni invazije tumora bitno je znati nekoliko pojedinosti. U svim papilarnim karcinomima visokog gradusa postoji visoka mogu nost invazije, na što treba obratiti pozornost. Iako invazija karcinoma niskog gradusa nije sasvim neuobi ajena, ipak je znatno eš a u onih visokog gradusa i prema

nekim izvještajima nalazi se čak u njih 70–96% (8). Kod tangencijalno presje enih neinvazivnih papilarnih tumora, granica strome i epitela djeluje glatko i pravilno. U slu ajevima prave invazije, vjerojatniji je nalaz gnijezda nepravilnog oblika i raznolike veličine ili pojedina njih tumorskih stanica koje prodiru kroz stromu. Kod tangencijalnog prereza kroz neinvazivni tumor i kod karcinoma koji se pojavljuje u Brunnovom gnijezdu, bazalna membrana zadržava pravilan oblik, dok je često odsutna ili prekinuta u slu ajevima prave invazije (8).

Invazivnu frontu tumora mogu sačinjavati pojedinačne stanice ili nepravilno oblikovana gnijezda, a ponekad se s baze papila u podležu u stromu odvajaju prstoliki tračice. Invazivna gnijezda često se razlikuju izgledom od stanica neinvazivne komponente tumora u smislu da stanice imaju obilniju citoplazmu i izraženiji polimorfizam jezgara. U nekim slu ajevima, osobito u mikroinvazivnim tumorima, invazivne stanice imaju obilnu eozinofilnu citoplazmu što se naziva paradoksalnom diferencijacijom. Ultrastrukturno, invazivne stanice često pokazuju redukciju broja dezmosoma što utječe na smanjenu kohezivnost tumorskih stanica (105).

Uz invazivni karcinom često se nalaze histološke promjene nastale kao posljedica prethodnih biopsija, intravezikalne terapije BCG-om, radioterapijom ili kemoterapijom (106). Spomenute promjene mogu biti toliko izražene da prikrivaju istovremenu prisutnost karcinoma. U takvim slu ajevima, imunohistokemijska pretraga reaktivnosti na citokeratin može biti od pomoći. Imunohistokemijska analiza može pomoći i u diferencijaciji invazivnog, slabo diferenciranog karcinoma prostate od slabo diferenciranog urotelnog karcinoma, od kojih potonji pokazuje pozitivnu reakciju na 34 E12 (107).

Stromalna reakcija u lamini propriji invazivnih tumora može biti upalna, mikroidna ili vezivna te može predstavljati bitan dijagnostički trag. Iako većina tumora mjehura s nedvojbenu invazijom lamine proprije pokazuje neku vrstu stromalne reakcije, ta reakcija ne mora biti izražena, što čini prepoznavanje težim.

U nekim slučajevima dolazi do retrakcije strome oko pojedinih površinski invazivnih tumora, što se može zamijeniti s invazijom limfnih žila. U dvojbjenim slučajevima može se upotrijebiti imunohistokemijsko bojanje biljezima za limfne žile, poput D2-40. Retrakcija bi mogla biti jedan od ranih znakova invazije u laminu propriju. Invazija u laminu propriju može potaknuti izraženu upalnu reakciju strome. Brojne upalne stanice u lamini propriji mogu otežati prepoznavanje pojedina njih tumorskih stanica. U rijetkim slučajevima tumor inducira naglašenu proliferaciju fibroblasta, koji mogu pokazivati izražene atipije. Ta proliferacija ne smije se zamijeniti za vretenastu komponentu sarkomatoidnog tipa urotelnog karcinoma (8).

Pošto je dubina invazije najznačajniji prognostički i terapijski imbenik (8), najbitniji dio izvještaja patologa osim postavljanja same dijagnoze je pažljiva procjena prisutnosti i dubine invazije. Prema Ro i sur. (10), u čak 91% biopsiranih pacijenata prisutan je sloj glatkog mišića unutar lamine proprije. Odsutnost tog sloja u pojedinim biopsijama objašnjava se inženicom da je isto u manjem ili većem dijelu diskontinuiran. Taj je sloj najčešće sastavljen od tankih snopova mišićnih vlakana, iako u pojedinim slučajevima snopovi mogu biti deblji i nalikovati na muskularis propriju. Stoga je potreban poseban oprez u interpretaciji invazije u mišićni sloj. Pretraživanjem literature mogu se naći pojedini medicinsko-pravni slučajevi u kojima je zbog nepreciznog izražavanja patologa vezanog uz navedeni tanki mišićni sloj došlo do nepotrebno radikalne operacije i znatnog narušenja kvalitete života bolesnika (12).

Mišićni sloj stijenke (muskularis proprija) sastoji se od snopova mišićnih vlakana većeg promjera. Prisutnost ili odsutnost muskularis proprije treba uvijek biti naznačena u patohistološkom izvještaju, budući da dokumentira dubinu urološkog zahvata i mogući ili nemogući stupanj invazije dubljih slojeva stijenke. Otprilike 80% bolesnika s invazijom karcinoma u mišićni sloj (pT2) ima spomenuti stupanj invazije od početka, dok se u ostalim radi o progresiji karcinoma nižeg stadija. Trenutno jedan od najvećih izazova kirurške patologije mokrenog mjehura je procjena

mogu nosti pojedinih pTa i pT1 karcinoma da recidiviraju i invadiraju u miši ni sloj stijenke (108).

Urotelni karcinom koji invadira miši ni sloj stijenke raste u obliku gnijezda, tra aka, manjih nakupina ili pojedina nih stanica koje su esto razdvojene dezmozoplasti nom stromom. Citoplazma je obi no srednje obilna do obilna, amfofilna ili eozinofilna, a jezgre su velike, hiperkromatske, nepravilne i pleomorfne. Prisutnost i izgled jezgrica varijabilni su. Mitoze, osobito patološke, su vrlo este.

Invazijom kroz cijelu muskularis propriju karcinom se širi u perivezikalno masno tkivo (pT3). Zbog prisutnosti masnog tkiva u svim slojevima stijenke, uklju uju i i laminu propriju, valja biti oprezan u procjeni dubine zahva enosti u materijalu dobivenom TUR-om (2).

Karcinomi mokra nog mjehura koji invadiraju u miši i izvan njega esto pokazuju dediferencijaciju tumorskih stanica te se uz konvencionalni oblik urotelnog karcinoma visokog gradusa u ak 37% slu ajeva mogu na i posebni oblici karcinoma (109).

1.6.5. POSEBNI OBLICI PRIMARNOG KARCINOMA MOKRA NOG MJEHURA

Ova skupina uklju uje tumore koji prema klasifikaciji SZO iz 2004. (28) pripadaju u kategoriju urotelnih karcinoma, ali s posebnom diferencijacijom.

Prema toj klasifikaciji, postoje histološki zasebni oblici karcinoma poput plo astog karcinoma mokra nog mjehura koji ne pripadaju skupini urotelnih karcinoma. Zasebni oblici razlikuju se od urotelnog karcinoma po imbenicima rizika, patogenezi i prognozi te prelaze okvire ove disertacije.

Prepoznavanje podvarijanti urotelnog karcinoma bitno je jer se obi no radi o tumorima koji imaju nešto lošiju prognozu, a esto se nalaze kao manja komponenta tumora unutar konvencionalnog urotelnog karcinoma mokra nog mjehura. Naj eš i oblik divergentne diferencijacije je plo asti, a

slijedi ga žljezdani tip diferencijacije. U ovu skupinu ne pripada sitnostani ni karcinom, budući da prisutnost i najmanje količine te komponente nosi znatno lošiju prognozu od ostalih oblika i traži drugačiju terapiju bolesti (28).

Ploasta diferencijacija definirana je prisutnošću u intercelularnih mostića ili keratinizacije i susreće se u 21% svih urotelnih karcinoma mokraćnog mjehura (110). Iako klinički značaj ploaste diferencijacije nije u potpunosti razjašnjen, čini se da je riječ o tumorima s nešto lošijom prognozom od konvencionalnih urotelnih karcinoma, što se objašnjava većom pojavnosti u karcinomima visokog gradusa (111).

Žljezdana diferencijacija nalazi se u oko 6% urotelnih karcinoma i obično se pojavom tubularnih žljezda ili žljezda enteričnog tipa koje luče sluz. Ponekad se nalaze mucinozna varijanta rasta i varijanta sa stanicama tipa prstenastih. Oskudna citoplazmatska sluz može se naći u preko polovice urotelnih karcinoma i ne smatra se znakom žljezdane diferencijacije. Klinički značaj žljezdane diferencijacije nije razjašnjen (110).

Tzv. „nested“ varijanta urotelnog karcinoma opisana je tek u oko 60 slučajeva, od kojih je oko 50% dokumentirano nakon 2000. godine (17), no bitna je zbog prividno benignog izgleda. Riječ je o manjim gnijezdima tumorskih stanica koje jezgre većinom ne pokazuju znakove atipije, iako se pažljivim pregledom uvijek nalaze žarišta nedvojbeno anaplastičnih stanica s prominentnim nukleolama, a često i invazija mišićnog sloja stijenke. Bitno je razlikovati „nested“ varijantu od Brunnovih gnijezda, nefrogenog adenoma i paraganglioma. Prognoza je izrazito loša, pa čak oko 70% bolesnika umire unutar 3 godine od postavljanja dijagnoze (41).

Mikropapilarna varijanta je još jedna rjeđa varijanta urotelnog karcinoma, opisana u oko 70 slučajeva od 1994. godine, koja se posljednjih godina nešto više prepoznaje (112). Arhitekturno, ovaj oblik karcinoma nalikuje na serozni karcinom jajnika, raste i u obliku sitnih, nježnih papila. Na mjestima invazije dolazi do karakteristične retrakcije oko spomenutih papila, koja može nalikovati na vaskularnu invaziju. Invazija u mišićni sloj stijenke gotovo je pravilo. Imunohistokemijski, ova je varijanta slična uobičajenom urotelnom karcinomu (CK 7 i CK 20 pozitivna, 34 E12

pozitivna). Ukoliko u primljenom materijalu nema miši nih uzoraka, a na površini tumora se nalazi mikropapilarna komponenta, postoji apsolutna indikacija za rebiopsiju. Mikropapilarni karcinom esto metastazira i ima visoku smrtnost. Stoga postoje preporuke da se kod ove varijante lije enje provodi radikalnom cistektomijom, osobito jer je bolest otporna na lije enje BCG-om (113).

Mikrocisti na varijanta urotelnog karcinoma je rijetka, s manje od 20 opisanih slu ajeva. Zbog malog broja slu ajeva još uvijek nije sasvim poznat o ekivani tijekom bolesti. Trenutno je u središtu interesa prepoznavanje ove varijante i razlikovanje iste od adenokarcinoma. Mikrociste su obložene atipnim epitelnim stanicama, no ne predstavljaju prave žlijezde kakve se nalaze u adenokarcinomu (17).

Karcinom nalik limfoepiteliomu je nediferencirani maligni epitelni tumor koji je histološki sli an istoimenom nazofaringealnom tumoru. Opisano je oko 50 slu ajeva do sad. Sastavljen je od nakupina slabo diferenciranih stanica krupnih jezgara i prominentnih nukleola okruženih obilnom limfati nom stromom. Imunohistokemijski, tumorske stanice pokazuju reaktivnost na citokeratin. *In situ* hibridizacijom nije na ena povezanost s Epstein-Barrovim virusom. Diferencijalno dijagnosti ki može do i do zamjene spomenutog karcinoma s floridnim cistitisom ili limfomom mokra nog mjehura. Od prvog se karcinom nalik na limfoepiteliom razlikuje kvantitativno, dok se od limfoma razlikuje po pristnosti i B i T limfocita. isti oblik tumora dobro reagira na kemoterapiju i ima bolju prognozu, dok oni slu ajevi u kojima je rije o manjoj komponenti unutar urotelnog karcinoma imaju sli nu prognozu kao i osnovni tumor (114).

Sarkomatoidna varijanta urotelnog karcinoma je bifazna maligna neoplazma koja pokazuje morfološke i/ili imunohistokemijske zna ajke epitelne i mezenhimalne diferencijacije. Molekularna istraživanja ukazuju na monoklonalno porijeklo obje komponente. Ujedno mogu, ali i ne moraju biti prisutni heterologni elementi s pravom sarkomskom slikom, naj eš e slikom osteosarkoma. U bolesnika sa sarkomatoidnom varijantom est je anamnesti ki podatak o prethodnoj radijaciji i terapiji ciklofosamidom.

Metastaze u limfne vorove i udaljene organe este su, a čak 70% bolesnika umre unutar 2 godine od postavljanja dijagnoze (115).

Osim ovih, postoje neke rjeđe varijante, koje će biti ukratko opisane. Plazmacitoidni i limfoidni oblik je rijedak, i u maloj biopsiji može se zamijeniti s plazmacitomom ili limfomom. U nekim urotelnim karcinomima nalaze se orijaške stanice ili stanica sa diferencijacijom u smjeru trofoblasta. U svijetlostani nom karcinomu u citoplazmi se nalaze obilne nakupine glikogena, dok se u lipoidnom obliku nalaze vakuole masti (28).

1.6.6. MOLEKULARNE I GENETSKE PROMJENE POVEZANE S KARCINOMOM MOKRA NOG MJEHURA

Razumijevanje biologije nastanka i napredovanja karcinoma mokra nog mjehura ključno je da bi se poboljšao pristup dijagnozi i terapiji ove bolesti. Otkrivanje složenih bioloških mehanizama uključujući one u patogenetske procese trebalo bi olakšati bolju identifikaciju prognostičkih imbenika i pospješiti pronalazak novih terapijskih mogućnosti.

Za ključno značajnog broja istraživanja je da se neinvazivni papilarni urotelni karcinom (pTa) razlikuje od karcinoma *in situ* (CIS) i karcinoma koji invadiraju miši (pT2-nadalje) u pogledu molekularne patogeneze i puteva progresije. Broj genetskih promjena viši je u invazivnim tumorima, no čini se da postoji i kvalitativna razlika u smislu prisutnosti specifičnih genetskih promjena. Postoje barem dva značajnija genetska puta uključujući one u razvoj i progresiju bolesti (35, 116-117).

Prvi, izražen u neinvazivnim papilarnim tumorima, uključuje gubitak genetskog materijala 9. kromosoma s inaktivacijom ciklin-ovisnog inhibitora kinaze 2A (CDKN2A) (p16) na 9p. Ujedno se nalazi aktivacija gena za proteine HRAS i FGFR3 na telomerama 9q (118-119).

Drugi molekularni put uključuje inaktivaciju tumor-supresorskog gena *p53* na 17. kromosomu (17p11.3) i *Rb* gena na 13q14, što se susreće u

karcinomima se ravnim oblikom rasta i papilarnim karcinomima od stupnja pT1 nadalje (120-121).

Pažnja molekularnih biologa i patologa u posljednjem desetljeću u osobito je usmjerena na drugi put. Proteini p53 i pRb koje je prijelaz iz G1 u S fazu stani nog ciklusa, imaju vrše bitnu ulogu u njegovoj regulaciji. Nekoliko studija pokazalo je da je pojačana imunohistokemijska reaktivnost tumorskih jezgara na p53 protein važan prediktor relapsa bolesti u bolesnika s karcinomom mokra nog mjehura. Isto tako, kod bolesti ograničene na mokra ni mjehur, akumulacija p53 u jezgri je jedini neovisni prediktor napredovanja bolesti, kad se uzmu u obzir stadij i gradus (120, 122-124).

Proteinski produkt *Rb* gena je pRb protein, koji je uključen u interakciju s brojnim proteinima regulatorima stani nog ciklusa. U bolesnika sa imunohistokemijski utvrđenim gubitkom ekspresije pRb-a (nastale zbog mutacija ili delecija unutar *Rb* gena) češća je progresija bolesti nego u bolesnika s normalnom ekspresijom pRb (121, 125).

Imunohistokemijskom analizom ekspresije p53, pRb i još jednog bitnog regulatora stani nog ciklusa, p21, može se prilično precizno procijeniti otkivano 5-godišnje preživljenje bolesnika s karcinomom mokra nog mjehura. Iste studije pokazale su da je u spomenutom načinu procjenjivanja prognostički bitniji broj mutiranih gena od toga koji je gen zahvaćen (126-127).

Od ostalih molekularnih čimbenika koji bi mogli imati bitnu ulogu u invaziji, metastaziranju i progresiji bolesti, valja spomenuti proto-onkogen *c-erbB-2* (poznat i kao *Her2-neu*), receptor za epidermalni čimbenik rasta (EGFR), čimbenici rasta peptida i adhezijske molekule, poput E-kadherina i integrina (128). Ujedno, pokazano je da su *ICAM1*, *MAP2K6*, i *KDR* ključne molekule uključene u proces metastaziranja u limfne čvorove (129).

Jedno od aktualnijih područja je primjena terapije na temelju molekularnih značajki tumora. Odnedavno postoje dokazi da mutacije p53 proteina u tumorskim stanicama mogu izazvati selektivnu osjetljivost na određene kemoterapeutike, pogotovo one koji uzrokuju oštećenje DNA (npr. cisplatin), odnosno mikrotubula (npr. paklitaksel) ili inhibiraju prijelaz iz G2 u

M fazu stani nog ciklusa (128). Istraživanje Cote i sur. pokazala su da su karcinomi mokra nog mjehura s promjenama p53 osobito osjetljivi na kemoterapijske protokole koji sadrže cisplatin (130).

1.6.7. PROGNOСТИ KI IMBENICI

Određivanjem prognosti kih imbenika pokušava se predvidjeti tijek i ishod bolesti. Korištenje do sada poznatih i pronalaženje novih prognosti kih imbenika ima veliko kliničko i terapijsko značenje jer njihovo korištenje omogućava stvaranje individualnog terapijskog pristupa ovisno o kliničkim, morfološkim i molekularnim obilježjima svakog pojedinog karcinoma. Vrlo dobar primjer takvog pristupa kod karcinoma mokra nog mjehura je primjena cisplatina u bolesnika s promjenama p53 (130).

Prognosti kih imbenici mogu se podijeliti na kliničke, morfološke i molekularne imbenike.

Koriste i isključivo kliničke imbenike, općenito gledano, ne može se s preciznošću odrediti pojedina prognoza infiltrativnog karcinoma. Multifokalnost tumora, tumori veći od 3 cm i istodobni karcinom *in situ* označeni su kao imbenici rizika za recidiv i progresiju (131). Širenje tumora izvan mokra nog mjehura, infiltracija ušća uretera, metastaze u limfne čvorove i prisutnost diseminacije karcinoma povezani su s lošom prognozom (28).

Osim gradusa i stadija, postoje još neka specifična morfološka obilježja koja se mogu koristiti u prognostičke svrhe. Određivanje gradusa bitnije je u pT1 tumora, budući da su u pravilu svi tumori od pT2 nadalje visokog gradusa, tako da u njih gradus nema funkciju neovisnog prognostičkog imbenika (28).

Prisutnost i dubina invazije daleko su najbitniji prognostički imbenici. U pokušajima da se pT1 kategorija dodatno stratificira, predložena je substratifikacija tumora ovisna o dubini prodora u lamina propria. Tumori koji infiltriraju muskularis mukoze imaju viši stupanj progresije (132-133). Dubina

prodora u laminu propriju može se odrediti i na temelju mjerenja dubine invazije uspomo mikrometra spojenog s mikroskopom (134).

Karcinom *in situ* eš e se nalazi uz tumore višeg gradusa i stadija, a prisutnost limfati ne ili vaskularne invazije negativno utje e na petogodišnje preživljenje (44% u 5 godina) (45).

Posebne histološke varijante poput karcinoma malih stanica, sarkomatoidnog karcinoma, tzv. „nested“ varijante, mikropapilarnog karcinoma i karcinoma nalik na limfoepiteliom mogle bi biti klini ki bitne. Isto tako, stanje rubova resekcije nakon cistektomije bitan je prognosti ki predskazatelj (135).

Od ostalih imbenika, isti e se na in rasta tumora. Tumori sa širokom frontom invazije pokazuju bolju prognozu od onih koji rastu u obliku sitnih infiltrativnih nakupina (28).

1.6.8. TERAPIJA I PROGNOZA

Terapija i prognoza karcinoma mokra nog mjehura trenutno ponajprije ovise o stadiju, a dijelom i o gradusu. Valja spomenuti da, iako je invazija prili no loš prognosti ki znak, u dijelu institucija i zemalja postoji obi aj podjele karcinoma na *površinski* i *duboko invazivni*. Prvi uklju uje karcinome bez invazije (pTa) i s invazijom u laminu propriju (pT1), dok se drugi odnosi na bolesnike s invazijom u muskularis propriju (pT2) nadalje (128).

Pritom se smatra da su površinski karcinomi prikladni za lije enje transuretralnom resekcijom i instilacijom BCG (cjepiva protiv tuberkuloze), dok se duboko invazivni lije i cistektomijom i nekom od adjuvantnih terapija.

Pojedini autori (136) osporavaju ovakvu podjelu, s argumentom da se karcinomi s invazijom u laminu propriju ne mogu smatrati površinskim te smatraju da je najprikladnije razdvojiti sve tumore s invazijom od neinvazivnih. Kakva god da je dubina invazije, ona nosi znatno lošiji dugotrajni ishod bolesnicima u odnosu na one s neinvazivnim tumorima .

Zbog različitosti ova dva pristupa, još uvijek postoje različiti pristupi liječenja pT1 karcinoma, osobito onih visokog gradusa i s invazijom u sloj lamine proprije ispod muskularis mukoze (137).

Petogodišnje preživljenje iznosi oko 95% za papilarne neinvazivne tumore niskog gradusa, oko 75% za tumore s invazijom u laminu propriju, dok se kod tumora s invazijom u mišićni sloj stijenke i probojem kroz isti otkriva preživljenje između 21-63% bolesnika, ovisno o dubini invazije i stupnju zahvaćenosti okolnih organa. U bolesnika sa zahvaćenim limfnim vorovima, šansa za petogodišnje preživljenje iznosi oko 35% (138).

1.7. MIOFIBROBLASTI

Miofibroblasti su otkriveni 1971. elektronskom mikroskopijom granulacijskog tkiva u eksperimentalno izazvanim ranama (139). Tijekom sljedećih godina stečena su mnoga saznanja o njihovoj prisutnosti, distribuciji i ulozi u normalnim, kao i u patološkim tkivima.

Po definiciji, miofibroblast je mezenhimalna stanica vretenastog oblika koja dijeli histološka, imunohistokemijska i ultrastrukturalna obilježja glatkomišićnih stanica i fibroblasta. Imunohistokemijski, miofibroblasti pokazuju pozitivnu reakciju na glatkomišićni aktin (SMA) i vimentin dok je reakcija na citokeratin, kalponin i desmin negativna. Njihovo podrijetlo je još uvijek predmet rasprave i postoji nekoliko teorija o njihovom nastanku (140-142).

Miofibroblasti se nalaze u mnogim normalnim ljudskim i životinjskim tkivima, kao što su folikuli jajnika, crijevna sluznica, septa plućnih alveola, pupkovina i druga (2). Isto tako, oni su bitna sastavnica granulacijskog tkiva, u kojem imaju ulogu u kontrakciji i zatvaranju rane (143).

Patološki procesi u kojima je zabilježena prisutnost miofibroblasta su također brojni, a mogu se podijeliti u 3 vrste: a) procesi povezani s upalom,

reparacijom i remodeliranjem, b) kvazineoplasti na proliferativna stanja i c) stromalna reakcija na tumore.

Ukratko, prva skupina uključuje stanja poput ciroze (144), tenosinovitisa (145), astme (146) i brojnih drugih, u kojima miofibroblasti igraju jednu od središnjih uloga u stvaranju ekstracelularnog matriksa.

U drugoj skupini su vrlo česte i značajne mekotične proliferacije svrstane pod nazivom „fibromatoze“, koje su sastavljene uglavnom od miofibroblasta, a posjeduju određeni proliferativni potencijal, no ne invadiraju niti metastaziraju (147).

Treća skupina patoloških procesa u koje su uključeni miofibroblasti i kojoj se u posljednje vrijeme posvećuje sve veća pažnja jest stromalna reakcija koja se pojavljuje u sklopu lokalnog širenja i rasta mnogih malignih tumora (148).

Reakcija strome na invaziju tumorskim stanicama uzrok je općepoznatoj tvrdoj konzistenciji invazivnih i metastatskih tumora, kao i svojstvu istih da uzrokuju retrakciju (privlačenje) okolnog tkiva. Tipični primjeri su retrakcija kože ili bradavice u invazivnom duktalnom karcinomu dojke, rigidna stijenka u karcinomu želuca koji raste tzv. *linitis plastica* na in situ, anularni stenoziraju i karcinom kolona i dr. Svi ovi fenomeni dijelom su rezultat djelovanja miofibroblasta (2).

Miofibroblasti su osobito brojni u stromi primarnih invazivnih i metastatskih karcinoma s fenomenom retrakcije, a obično se ne nalaze u stromi uz žarišta *in situ* karcinoma (149-152), iako je pojava nakupljanje miofibroblasta opisano u pojedinim istraživanjima i u karcinomima *in situ* (153). U tumorima dojke i debelog crijeva akumulacija miofibroblasta je najizraženija na invazivnoj fronti tumora (148, 154-155).

U istraživanjima strome u invazivnim karcinomima mokraćnog mjehura, dokazane su promjene fenotipa stromalnih stanica u smislu gubitka određenih biljega fibroblasta poput CD34 i pojave miofibroblastičkih biljega (156), kao i promjena rasporeda stromalnih miofibroblasta u odnosu na neinvazivne karcinome (157).

Kao što je već spomenuto, podrijetlo miofibroblasta još uvijek je temelj rasprave, no bitan dio njih zasigurno nastaje iz fibroblasta vezivnog tkiva. Naime, u određenim *in vitro* uvjetima kulture tkiva moguće je postići i da fibroblasti razviju fenotipske osobine miofibroblasta, poput prisutnosti stresnih vlakana i izraženosti glatkomišinih aktina (158).

Nedavno je dokazano da tumorske epitelne stanice imaju sposobnost aktiviranja fibroblasta i njihovog pretvaranja u miofibroblaste. Pritom postoji više mehanizama za koje se smatra da *in vivo* uvjetuju prijelaz fibroblasta u miofibroblaste. Glavne uloge imaju mehanizmi naprezanja, transformirajućih faktora rasta 1 (TGF- β 1), PDGF (od engl. „platelet-derived growth factor“) i stanični fibronektin. TGF- β 1 i PDGF se također mogu smatrati i ključnim molekulama koje sintetiziraju tumorske stanice, a glavna uloga promjena stromine i omogućuje napredovanje progresije tumora (159).

Tuxhorn i sur. (160) ukazali su na bitnu ulogu miofibroblasta u napredovanju neoplazije. Prema njihovom istraživanju, epitelne stanice karcinoma prostate nemaju sposobnost rasta i progresije bez pomoći stromalnih stanica tumora. Inokulacija samo epitelnih tumorskih stanica u tzv. „gole miševima“ nije dovela do razvoja i rasta tumora. U slučaju kada su uz epitelne tumorske stanice miševima inokulirani i miofibroblasti, fibroblasti i Matrigel u odgovarajućem omjeru došlo je do rasta i širenja tumora (160).

Nedavno su neki od mehanizama uključenih u spomenutu komunikaciju tumorskih stanica i miofibroblasta pojašnjeni. Čini se da istodobna proizvodnja faktora rasta i citokina (poput TGF- β 1, faktora rasta hepatocita i drugih) te određenih komponenata ekstracelularnog matriksa (poput fibronektina, tenascina, versikana i matriks metaloproteinaza) potiče invazivnost malignih epitelnih stanica (161-162). U stromi invazivnih karcinoma mokraćnog mjehura također je uočena pojava ekspresije navedenih biljega (163-164).

Miofibroblasti ujedno štite tumorske stanice od imunih i upalnih stanica strome. Zaštita se odvija u najvećoj mjeri prevencijom direktnog kontakta između tumorskih epitelnih stanica i obrambenih stanica. Mikroskopski je uočeno da u tumorima u kojima je mreža miofibroblasta slabo razvijena

tumorske i upalne stanice dolaze u direktni kontakt, dok je u tumorima s dobro razvijenom mrežom miofibroblasta taj kontakt onemogućen i upalne stanice se ne nalaze ili se nalaze u malom broju u direktnom kontaktu s tumorskim stanicama (165).

1.8. UPALNA REAKCIJA STROME NA NEOPLAZIJU

Postoje dvije linije obrane organizma od karcinoma. Prva je preventivna i djeluje na staničnoj razini, a druge je tumor supresorski geni. Jedan dio njih regulira staničnu proliferaciju, a ostali popravljaju oštećenja DNA. Drugu liniju obrane predstavlja imuni sustav koji je primarno usmjeren na obranu organizma od biokemijski stranih tvari zvanih antigeni, bilo oni ksenogeni (porijekla druge vrste), alogeni (porijekla druge jedinke) ili izmijenjeni autogeni (vlastitog porijekla). Obrambena reakcija protiv tumorskih stanica najmanje je izražena od sve tri; iako se tumorske i normalne stanice poprilično razlikuju izgledom, biokemijske razlike između njih su vrlo suptilne i ne dozvoljavaju uvijek sigurno razlikovanje malignog od normalnog, što je preduvjet za učinkovitu obranu (166).

Svojestvo odbacivanja tumorskih presađaka u srodnih miševa (unato činjenici da su transplantati kože bili prihvaćeni) dovelo je do spoznaja o postojanju tzv. tumor-specifičnih antigena (TSA) koji uzrokuju imunski odgovor, a ne nalaze se u normalnim stanicama. Postoji popularna teorija imunskog nadzora po kojoj počinje već od fetalnog doba zbog oštećenja DNA u organizmu konstantno nastaju stanice s tumorskim potencijalom koje imunski sustav prepoznaje i uklanja. Isto tako, imunski sustav posredno smanjuje opasnost od tumora boreći se protiv tumorigenih virusa. Ipak, postoje mnogi načini na koji tumori mogu izbjeći imunski odgovor domaćina, npr. smanjenom ekspresijom molekula MHC I klase na površini stanica, a time i smanjenjem topljivih ekstracelularnih antigena koji preusmjeravaju pažnju imunog sustava te induciranjem imunosupresije i imunotolerancije (167).

Upalni odgovor, makar blago izražen, praktički se uvijek nalazi unutar malignih tumora. Zastupljenost pojedinih vrsta stanica esto je razliita ovisno o vrsti i mjestu nastanka tumora, no postoje neke opće spoznaje o upalnom odgovoru u stromi tumora. Protutumorski imunski odgovor je predominantno stanini – tumorske stanice uglavnom su napadnute od strane CD8+ citotoksi nih limfocita i NK stanica. Iako se može dokazati stvaranje protutijela usmjerenih protiv tumorskih stanica, ono nema u inkovitu ulogu u obrani organizma (167).

Makrofazi su uvijek prisutni u stromi tumora, a u nekim tumorima ine čak do 80 % svih stanica i do 65% ukupnog volumena tumora. Neke vrste malignih stanica *in vitro* lu e monocitni kemoatraktantni protein ija koji ina korelira s intenzitetom infiltrata makrofaga (168). Uloga makrofaga u stromi tumora vjerojatno je proizvodnja citokina i ostalih posrednika upale, od kojih su najvažniji interferon, interleukin 12 i imbenik nekroze tumora alfa (TNF- α). Spomenute molekule posreduju protutumorski u inak makrofaga, no isto tako makrofazi ponekad mogu pogodovati tumoru lu e i imbenike rasta i poti u i angiogenezu (169). U najvećem broju makrofazi se nalaze u karcinomu bubrežnih stanica, melanomu i karcinomu debelog crijeva, tj. tumorima koji pokazuju najbolji odgovor na imunoterapiju (170).

Limfociti T koji su najbitnija poluga stanine imunosti naj eše se nalaze u velikom broju unutar i oko tumora. Od solidnih tumora, izražena infiltracija limfocitima tipina je za seminom, no uzrok infiltracije prema trenutnom tuma enju nije u užem smislu obrana od tumora, ve odgovor na antigene zametnih stanica koji u fiziološkim uvjetima nisu dostupni imunom sustavu (8).

Medularni karcinom dojke je još jedan od tumora za koji je tipina obilna infiltracija limfocitima. On ima znatno povoljniju prognozu od ostalih karcinoma dojke, unato op enito slabijoj diferencijaciji (128). Ipak, uloga limfocita u obrani od karcinoma op enito gledano nije toliko uspješna koliko bi se dalo zaključiti iz same prisutnosti unutar karcinoma. To potvr uje vrlo znakovit eksperiment u kojem citotoksi ni CD8+ T limfociti iz odre enog

tumora uspješno razaraju tumorske stanice *in vitro*, ali ne i *in vivo*, što ukazuje na disfunkciju imunog sustava u bolesnika s karcinomom (171).

Pozitivna korelacija između infiltracije upalnim stanicama i prognoze zabilježena je u karcinomu debelog crijeva (172) i pluća (128), no za neke druge karcinome, uključujući i karcinome mjehura korelacija ili nije prisutna ili je prisutna u nekim, a odsutna u drugim istraživanjima (173-175).

Eozinofili su polimorfonuklearni leukociti čija je najvažnija uloga obrana od parazita. Ime duguju karakterističnim eozinofilnim citoplazmatskim granulama koja sadrže nekoliko pozitivno nabijenih proteina. Najvažniji su glavni bazilni protein (MBP, od engl. „major basic protein“) i eozinofilni kationski protein (ECP, od engl. „eosinophilic cationic protein“) koji posjeduju znatnu larvicidnu aktivnost (167). Eozinofili čine samo 1-3% leukocita u krvi, no u tkivima su znatno zastupljeniji od neutrofila zbog duljeg životnog vijeka od nekoliko tjedana (2).

Postoje dva pojma koja se odnose na nakupljanje eozinofila u sklopu reakcije na zloćudne tumore, a to su tkivna eozinofilija povezana s tumorom (TATE, od engl. „tumor-associated tissue eosinophilia“) i krvna eozinofilija povezana s tumorom (TABE, od engl. „tumor-associated blood eosinophilia“). Općenito gledano, prva je uglavnom povoljan prognostički faktor, dok druga ukazuje na rasap tumorskih stanica i nepovoljnu prognozu (176). Najizraženije nakupljanje eozinofila nalazi se u karcinomima velikih keratinizirajućih stanica poput ploščastog karcinoma kože, usne šupljine, vanjskih genitalija i anusa (177). Prema istraživanju Cormier i sur. (178), nakupljanje eozinofila u tumorima neovisno je o djelovanju pomoćnih Th2 limfocita i predstavlja kontinuiran i dinamičan proces tijekom razvoja tumora.

Nekoliko istraživanja u proteklom desetljeću u odnosi se na eozinofile kao posredni i potvrdni biljeg tumorske invazije u biopsijama. Ustanovljeno je da povećan broj eozinofila ukazuje na invaziju u karcinomu štitnice (179), vrata maternice (180), glave i vrata (181) i usne šupljine (182). U bolesnika s karcinomom mokraćnog mjehura koncentracija ECP u urinu znatno je viša nego u onih u kontrolnoj skupini (183). Naše istraživanje govori u prilog

korištenja eozinofila kao biljega invazije lamine proprije u papilarnom urotelnom karcinomu mokra nog mjehura (184).

2. HIPOTEZA I CILJEVI ISTRAŽIVANJA

2.1. HIPOTEZA

Jedan od najvažnijih zadataka u histopatološkoj evaluaciji papilarnog urotelnog karcinoma mokra nog mjehura predstavlja procjenu invazije tumora u laminu propriju budu i da je prognoza u bolesnika s invazivnim karcinomom (pT1) znatno lošija, a mogućnost recidiva i progresije znatno viša nego u bolesnika bez invazije (pTa) (4, 17, 28, 108, 128, 136, 185).

Spomenuti zadatak ujedno je jedan od težih u urološkoj patologiji zbog tangencijalnog rezanja preparata, osobito u papilarnih tumora, termi kog i/ili mehani kog ošte enja tkiva te izraženog upalnog infiltrata koji može prikriti tumorske stanice (8, 17, 28, 44-45, 56, 184).

Novija istraživanja ukazuju na blisku povezanost reakcije strome i invazije karcinoma, pri emu važnu ulogu imaju miofibroblasti i upalni odgovor u stromi (151-152, 156-157, 160-161, 165, 173, 175, 178-182, 185). Malo je istraživanja koja se bave miofibroblasti nom i upalnom reakcijom strome u urotelnom karcinomu mokra nog mjehura (156-157, 173, 175), i ve inom se bave spomenutim reakcijama kao prognosti kim pokazateljima, a manje kao dijagnosti kim. Nije razjašnjeno da li je mogu e razlikovati pTa od pT1 karcinoma na temelju izraženosti miofibroblasti ne i upalne reakcije strome.

Hipoteza ovog istraživanja je da u stromi invazivnog (pT1) papilarnog urotelnog karcinoma mokra nog mjehura postoji izraženija miofibroblasti na i upalna reakcija u odnosu na laminu propriju neinvazivnog (pTa) papilarnog urotelnog karcinoma mokra nog mjehura koja se može prikazati histološki, histokemijski i imunohistokemijski te upotrijebiti u diferencijalnoj dijagnozi ta dva stadija karcinoma.

2.2. CILJEVI ISTRAŽIVANJA

Na temelju postavljene hipoteze ciljevi ovog istraživanja su:

1. analizirati i usporediti intenzitet zelenog obojenja lamine proprije Malloryevom trikrom metodom u invazivnom (pT1) i neinvazivnom (pTa) papilarnom urotelnom karcinomu.
2. analizirati i usporediti izraženost vimentina, dezmina i SMA u lamini propriji invazivnog (pT1) i neinvazivnog (pTa) papilarnog urotelnog karcinoma mokra nog mjehura.
3. analizirati raspodjelu miofibroblasta u u lamini propriji invazivnog (pT1) i neinvazivnog (pTa) papilarnog urotelnog karcinoma mokra nog mjehura.
4. analizirati i usporediti izraženost upalne reakcije u lamini propriji invazivnog (pT1) i neinvazivnog (pTa) papilarnog urotelnog karcinoma mokra nog mjehura.
5. analizirati i usporediti broj eozinofila u lamini propriji invazivnog (pT1) i neinvazivnog (pTa) papilarnog urotelnog karcinoma mokra nog mjehura.

3. BOLESNICI I METODE

3.1. BOLESNICI

U retrospektivnom istraživanju je korišten arhivski materijal dobiven nakon transuretralne resekcije tumora te histološki potvrđene dijagnoze neinvazivnog ili invazivnog papilarnog urotelnog karcinoma mokraog mjehura na Kliničkom zavodu za patologiju «Ljudevit Jurak» Kliničke bolnice «Sestre milosrdnice» u Zagrebu. Analizirano je:

- 50 uzoraka neinvazivnog papilarnog urotelnog karcinoma
- 50 uzoraka invazivnog papilarnog urotelnog karcinoma

Korišteni su uzorci od uzastopnih bolesnika s dijagnozom neinvazivnog (pTa) papilarnog urotelnog karcinoma i invazivnog (pT1) papilarnog urotelnog karcinoma mokraog mjehura kod kojih je napravljena transuretralna resekcija tumora (TUR) između 1. siječnja 2005. i 31. prosinca 2006. Iz istraživanja je isključen manji broj karcinoma (oko 5% ukupnog broja resekcija) u kojih količina lamina proprie nije bila dostatna za zadovoljavajuću analizu. Bolesnicima koji su uključeni u istraživanje bila je to prva biopsija i prethodno nisu dobivali nikakvu terapiju. Niti u jednom od bolesnika klinički kao ni patološki nisu bile prisutne metastaze u limfnim čvorovima niti udaljene metastaze.

3.2. METODE

Materijal je obrađen standardnom histološkom metodom koja uključuje fiksaciju tkiva u 10% puferiranom formalinu i uklapanje u parafinske blokove,

rezanje na debljinu 5 µm, deparafiniziranje i bojenje standardnom metodom hemalaun eozin (HE).

3.2.1. HISTOKEMIJSKA I IMUNOHISTOKEMIJSKA ANALIZA

Stromalna reakcija analizirana je histokemijski pomoću u Mallory trikrom metode koja je napravljena prema standardnoj proceduri i imunohistokemijski upotrebom monoklonskih protutijela na vimentin (monoklonski mišji; klon V9; kod M 0725; razrjeenje 1:50; Dako Epos, Danska), glatkomišni aktin (SMA) (monoklonski mišji; klon 1A4; kod M 0851; razrjeenje 1:50; Dako Epos, Danska) i dezmin (monoklonski mišji; klon D33; kod M 0760; razrjeenje 1:100; Dako Epos, Danska).

Mallory trikromnom metodom glatki miši i muskularis mukoze i muskularis proprije obojeni su crveno dok su kolagena vlakna obojena zeleno (186). Analizirano je nasumce odabrano područje u deset velikih vidnih polja (400x) u pTa papilarnom urotelnom karcinomu mokra nog mjehura i u području jima nedvojbene invazije strome u pT1 karcinomu.

Obojenost kolagenih vlakana izražena je semikvantitativno i to kao: 0. za odsutnost zelenog obojenja; 1, za slabo izraženo zeleno obojenje; 2, za umjereno izraženo zeleno obojenje i 3, za jako izraženo zeleno obojenje (151-152).

Imunohistokemijska analiza strome u pTa i pT1 karcinomu na vimentin, SMA i dezmin učinjena je na Dako TechMate TM automatiziranom stroju za imunohistokemijsko bojenje uz upotrebu MSIP (od engl. „Microwave Streptavidin ImmunoPeroxidase“) protokola uz diaminobenzidin (DAB) kao vizualizacijski sistem.

Kao pozitivne kontrole korišteni su: za vimentin - tkivo miometrija (citoplazmatska reakcija), za SMA – tkivo leiomioma (citoplazmatska reakcija), za dezmin – tkivo leiomioma (citoplazmatska reakcija).

Miofibroblasti strome su pozitivni na vimentin i SMA dok je reakcija na dezmin negativna. Glatki miši i strome pokazuju pozitivnu reakciju na SMA i dezmin, a reakcija na vimentin je negativna (151-152, 154, 159-160).

Rezultati imunohistokemijske analize za sve navedene biljege prikazani su semikvantitativno odreivanjem postotka imunoreaktivnih stanica. Postotak imunoreaktivnih stanica odre en je u područjima koja su prethodno ozna ena na preparatima bojenim Mallory trikromskom metodom i to na 10 velikih vidnih polja (400x), a ozna en je kao: 0. za odsutnost reakcije; 1 za slabo izraženu reakciju, do 33% pozitivnih stanica; 2 za umjereno izraženu reakciju, >33%- 66% pozitivnih stanica; 3 za jako izraženu reakciju, preko 66% pozitivnih stanica (151-152).

Analizirana je i raspodjela miofibroblasta unutar lamine proprije koja je ocijenjena promatranjem rasporeda stromalnih stanica pozitivnih na glatkomišini aktin te stromalnih stanica pozitivnih na vimentin (157). Raspodjela je ozna ena kao: 1, za organiziranu (retikularnu) raspodjelu, i 2 za neorganiziranu (fascikularnu) raspodjelu.

3.2.2. PROCJENA UPALNE REAKCIJE I INFILTRACIJA EOZINOFILA

Za procjenu upalne reakcije korišteni su HE preparati. Op a izraženost upalne reakcije mjerena je u jednom velikom vidnom polju (400X) s najvišim brojem upalnih stanica i u okolnih devet vidnih polja pod velikim povećanjem. Rezultati su izraženi semikvantitativno, kao 0 = nema upale, 1 = slaba, 2 = umjerena, 3 = jaka upalna reakcija.

Infiltracija eozinofilima mjerena je na na in da je odre eno polje pod velikim vidnim povećanjem (400X) s najvišim brojem eozinofila i ozna eno E_{max} te se broju eozinofila u tom polju pribrojio broj eozinofila u 9 okolnih velikih vidnih polja, a dobivena vrijednost ozna ena je E_{uk} .

3.3. STATISTI KA OBRADA PODATAKA

U statistici koja se koristi za analizu podataka korišteni su Smirnov-Kolmogorovljev test za procjenu distribucije. Medijan s interkvartilnim rasponom korišten je za opis numeričkih vrijednosti. Kao neparametrijski testovi korišteni su χ^2 test, Mann-Whitneyev U test i Spearmanov test korelacije.

Razlike su smatrane statistički značajnim uz razinu vjerojatnosti $p < 0.05$.

Za statističku analizu dobivenih podataka korišten je računalni program SPSS (verzija 15.0 za Windows).

4. REZULTATI

U istraživanju je analizirano 50 uzoraka tkiva mokra nog mjehura s invazivnim (pT1) papilarnim urotelnim karcinomom mokra nog mjehura i kontrolna skupina sastavljena od 50 uzoraka tkiva mokra nog mjehura s neinvazivnim (pTa) papilarnim urotelnim karcinomom mokra nog mjehura.

Bolesnici s pT1 karcinomom bili su u dobi od 35 do 86 godina (medijan 71.5 godina, interkvartilni raspon 64-76 godina), a bolesnici s pTa karcinomom u dobi od 39 do 87 godina (medijan 68 godina, interkvartilni raspon 56-74 godina). Raspodjela bolesnika po spolu i gradusu tumora prikazana je u Tablici 1.

Tablica 1. Raspodjela po spolu i gradusu tumora

	Spol		Gradus		Ukupno
	M	Ž	Nizak	Visok	
Invazivni	40 (80%)	10 (20%)	5 (10%)	45 (90%)	50
Neinvazivni	40 (80%)	10 (20%)	35 (70%)	15 (30%)	50
Ukupno	80 (80%)	10 (10%)	40 (40%)	60 (60%)	100

Prisutnost muskularis mukoze i muskularis proprije u dobivenom materijalu prikazane su u Tablici 2.

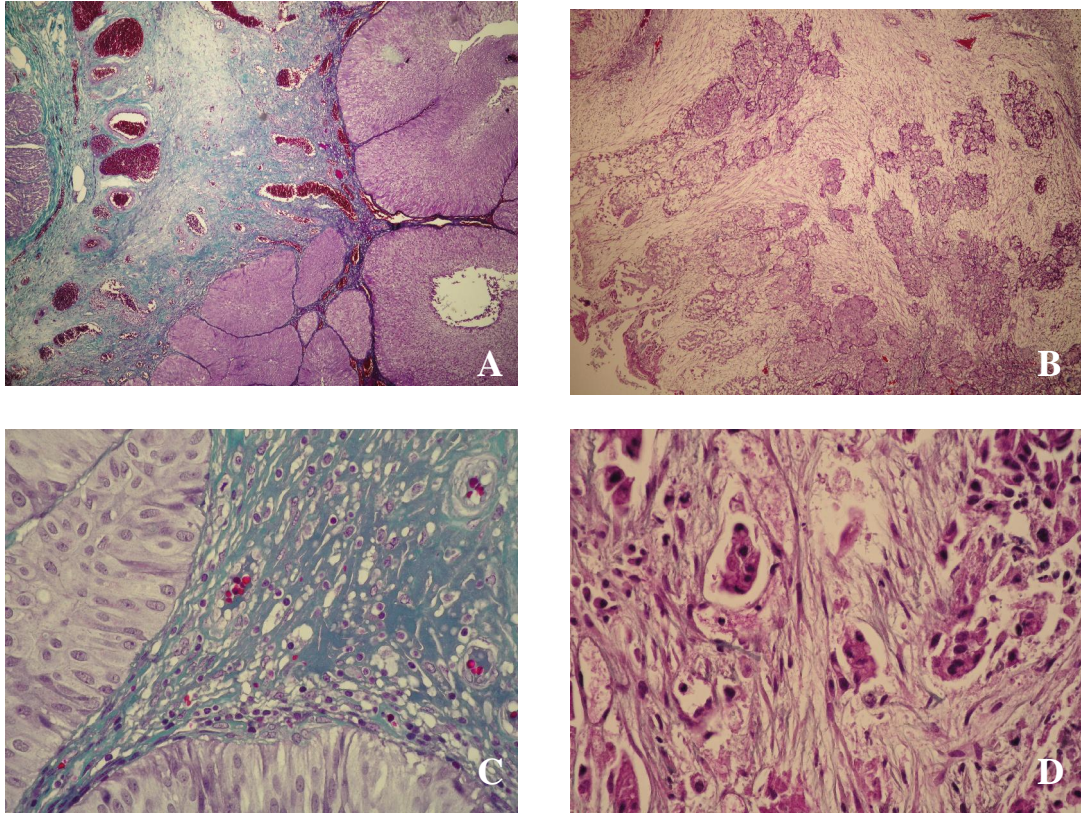
Tablica 2. Prisutnost muskularis mukoze i muskularis proprije

	Muskularis mukoze		Muskularis proprije		Ukupno
	Ima	Nema	Ima	Nema	
Invazivni	36 (72%)	14 (28%)	39 (78%)	11 (22%)	50
Neinvazivni	38 (76%)	12 (24%)	33 (66%)	17 (34%)	50
Ukupno	74 (74%)	26 (26%)	72 (72%)	28 (28%)	100

Rezultati obojenja kolagenih vlakana strome u invazivnom i neinvazivnom karcinomu Mallory trikrom metodom prikazani su u tablici 3 i na slikama 1A,B,C i D.

Tablica 3. Intenzitet zelenog obojenja lamine proprije Mallory trikrom metodom u invazivnom i neinvazivnom karcinomu

	Invazivni	Neinvazivni	
0	35 (70%)	0 (0%)	0 - odsutnost zelenog obojenja
1	13 (26%)	16 (32%)	1 - slabo izraženo zeleno obojenje
2	2 (4%)	27 (54%)	2 - umjereno izraženo zeleno obojenje
3	0 (0%)	7 (14%)	3 - jako izraženo zeleno obojenje
Ukupno	50 (100%)	50 (100%)	



Slika 1. Zeleno obojenje Mallory trikrom metodom je intenzivno u lamini propriji neinvazivnog karcinoma (A,C), a odsutno u lamini propriji invazivnog karcinoma (B,D) (mikroslike A i B snimljene su pod vidnim pove anjem 40X, a C i D pod vidnim pove anjem 400X).

Rezultati imunohistokemijske analize stromalnih biljega u invazivnom i neinvazivnom karcinomu prikazani su u tablici 4 i na slikama 2A,B,C,D,E i F.

Tablica 4. Imunohistokemijska izraženost stromalnih biljega u invazivnom i neinvazivnom karcinomu

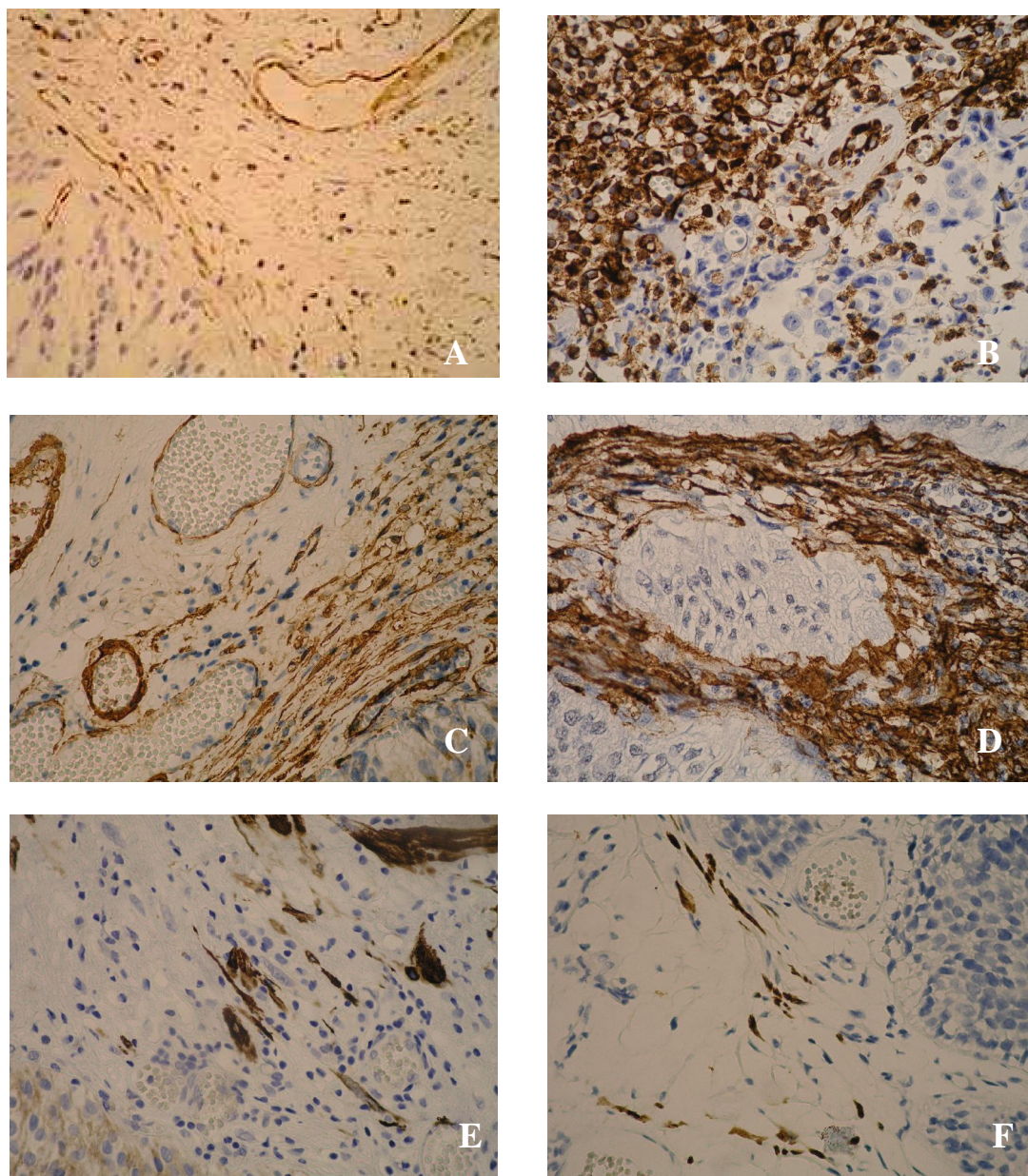
	Invazivni (pT1) karcinom			Nenvazivni (pTa) karcinom		
	vimentin	SMA	dezmin	vimentin	SMA	dezmin
0	0 (0%)	0 (0%)	8 (16%)	0 (0%)	0 (0%)	13 (26%)
1	2 (4%)	8 (16%)	34 (68%)	26 (52%)	35 (70%)	32 (64%)
2	21 (42%)	14 (28%)	8 (16%)	21 (42%)	11 (22%)	5 (10%)
3	27 (54%)	28 (56%)	0 (0%)	3 (6%)	4 (8%)	0 (0%)
Ukupno	50	50	50	50	50	50

0 - odsutna reakcija

1 - slabo izražena reakcija, do 33% pozitivnih stanica

2 - umjereno izražena reakcija, >33%- 66% pozitivnih stanica

3 - jako izražena reakcija, preko 66% pozitivnih stanica



Slika 2. Imunohistokemijska izraženost vimentina (A,B), SMA (C,D) i dezmina (E,F) u neinvazivnom (A,C,E) i invazivnom karcinomu (B,D,F). Nalazi se izraženija reakcija na vimentin i SMA u stromi invazivnog (B,D) u odnosu na neinvazivni karcinom (A,C). Izraženost dezmina nije se razlikovala između neinvazivnog (E) i invazivnog karcinoma (F) (sve mikroslike napravljene su pod velikim vidnim povećanjem, 400X).

Rezultati raspodjele vimentin pozitivnih i SMA pozitivnih stanica unutar lamine proprije prikazani su u tablici 3 i slikama 3A,B,C i D. Raspodjela je bila organizirana (retikularna) ili neorganizirana (fascikularna).

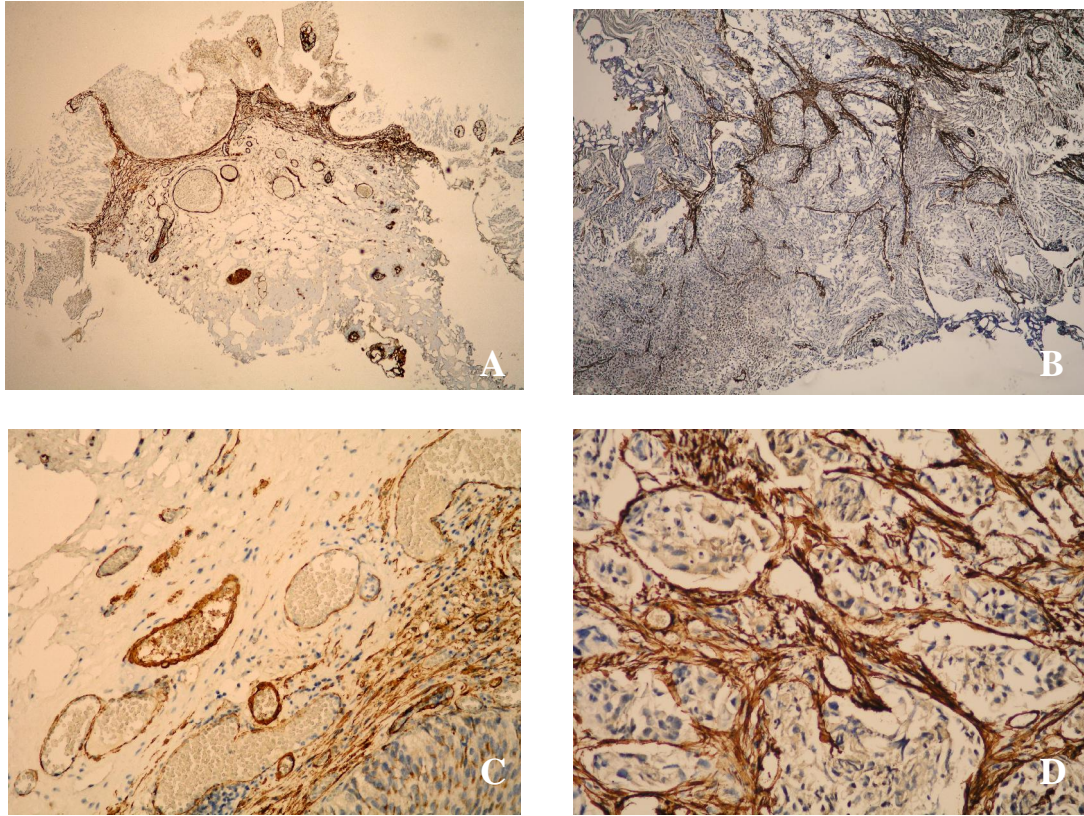
Retikularnu raspodjelu odlikuje prisutnost pojedina nih imunohistokemijski pozitivnih stanica u pravilnim paralelnim redovima u površinskom dijelu lamine proprije te oko velikih krvnih žila u dubljem sloju lamine proprije.

U fascikularnom obliku raspodjele miofibroblasti se organiziraju u deblje snopove (fascikule), gube paralelan raspored i rasprostiru se diljem lamine proprije, kako u površnom, tako i u dubljem sloju.

Tablica 5. Raspodjela vimentin pozitivnih i SMA pozitivnih stanica unutar lamine proprije

	Vimentin		SMA		Ukupno
	R	F	R	F	
Invazivni	10 (20%)	40 (80%)	10 (20%)	40 (80%)	50
Neinvazivni	39 (78%)	11 (22%)	41 (82%)	9 (18%)	50

R = retikularan, F = fascikularan



Slika 3. Raspodjela SMA-pozitivnih stanica unutar lamine proprije neinvazivnog (A,C) i invazivnog karcinoma (B,D). U neinvazivnom karcinomu raspored miofibroblasta je retikularan – koncentrirani su suburotelno i raspoređeni u tankim paralelnim redovima. U invazivnom karcinomu raspored miofibroblasta je fascikularan – raspoređeni su u deblje snopove i gube paralelan raspored (mikroslike A i B snimljene su pod vidnim povećanjem 40X, a C i D pod vidnim povećanjem 400X).

Rezultati izraženosti op e upalne reakcije u invazivnom i neinvazivnom karcinomu prikazani su u tablici 6 i na slikama 4A i B.

Tablica 6. Intenzitet upalne reakcije u invazivnom i neinvazivnom karcinomu

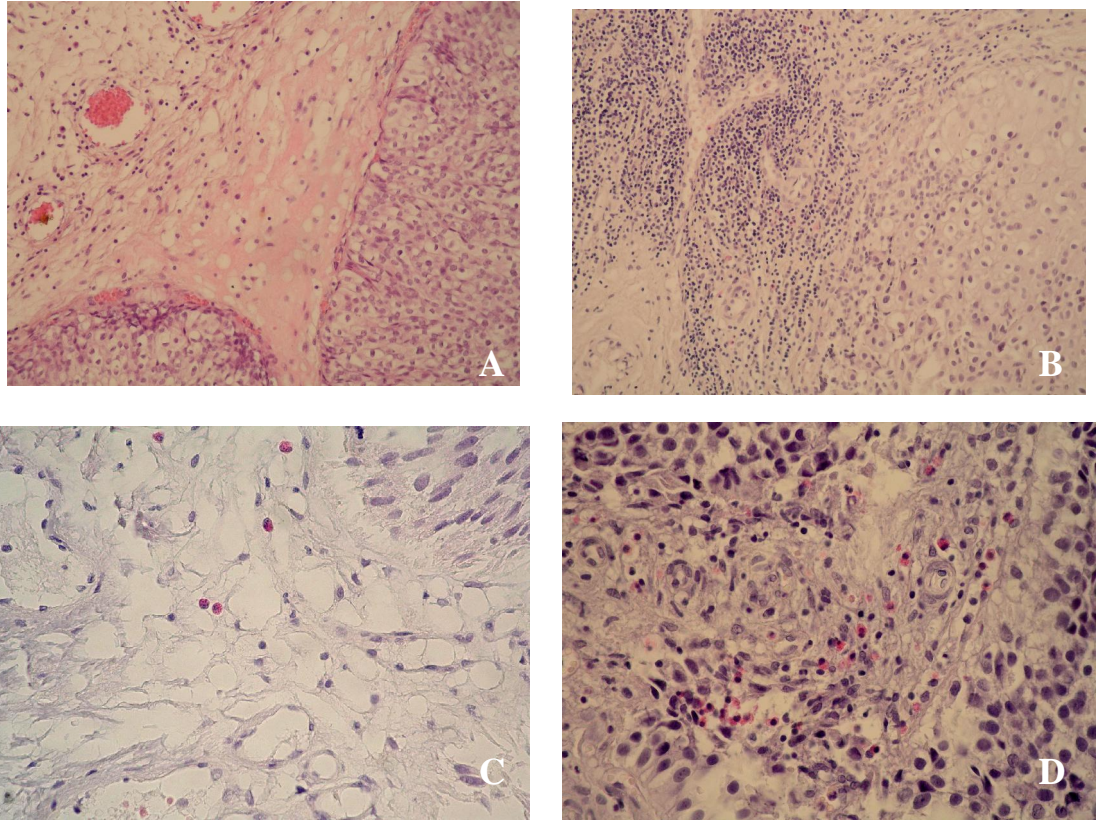
	Invazivni	Neinvazivni
0	0 (0%)	4 (8%)
1	21 (42%)	28 (56%)
2	21 (42%)	15 (30%)
3	8 (16%)	3 (6%)
Ukupno	50 (100%)	50 (100%)

0 – nema upalne reakcije

1 - slabo izražena upalna reakcija

2 - umjereno izražena upalna reakcija

3 - jako izražena upalna reakcija



Slika 4. Op enita upalna reakcija (A,B) i infiltracija eozinofila (C,D). Lamina proprija neinvazivnog karcinoma manje je infiltrirana upalnim stanicama (A) i eozinofilima (C) u odnosu na invazivni karcinom (B,D) (mikroslike A i B snimljene su pod vidnim pove anjem 200X, a C i D pod vidnim pove anjem 400X).

Rezultati analize broja eozinofila u jednom i deset vidnih polja pod velikim pove anjem (400X) prikazani su u tablici 7, a osjetljivost, specifi nost, pozitivna i negativna prediktivna vrijednost za dijagnozu invaziju u tablici 8.

Tablica 7. Vrijednosti broja eozinofila u jednom vidnom polju pod velikim pove anjem (400X) - E_{max} i u deset vidnih polja pod velikim pove anjem – E_{uk}

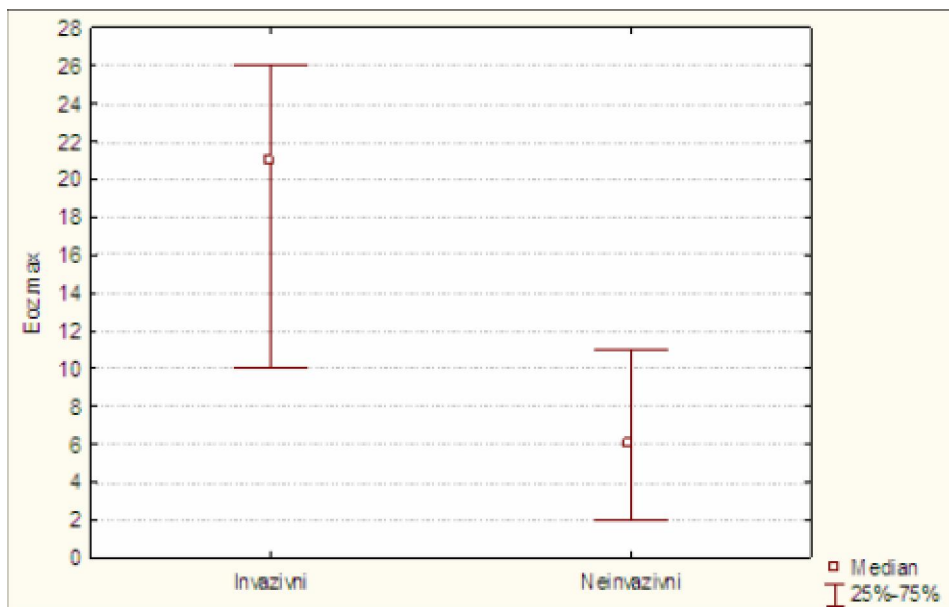
	Skupina	Broj	Srednja vrijednost	Standardna devijacija	Minimum	Maksimum
E_{max}	Invazivni	50	19.9	13.1	0	47
	Neinvazivni	50	7.5	6.7	0	35
E_{uk}	Invazivni	50	74.5	65.4	0	321
	Neinvazivni	50	22.1	20.9	0	98

Tablica 8. Osjetljivost, specifi nost, pozitivna i negativna prediktivna vrijednost broja stromalnih eozinofila u dijagnozi invazije u laminu propriju

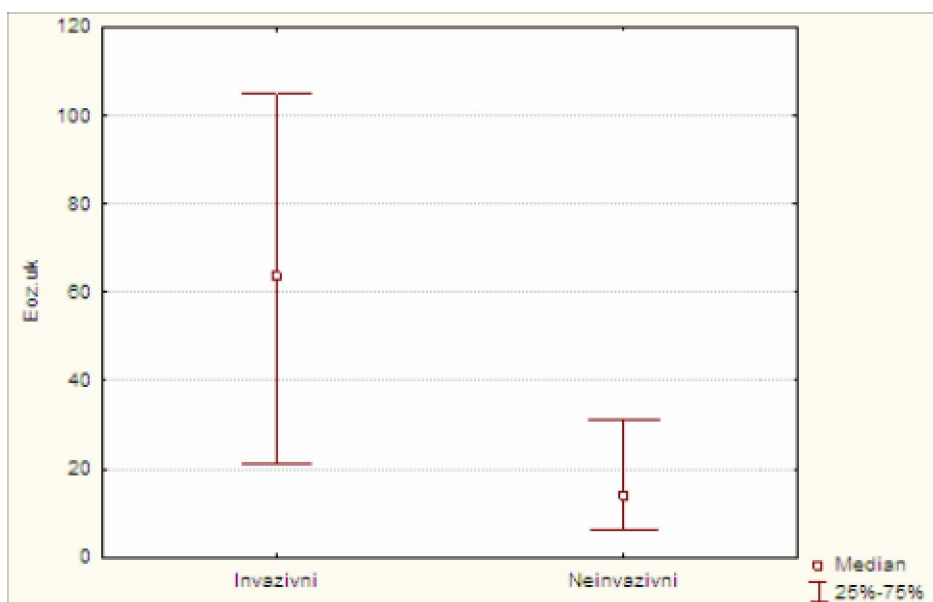
	Osjetljivost	Specifi nost	PPV	NPV
E_{max}^*	54%	96%	93%	68%
E_{uk}^{**}	52%	94%	90%	66%

* 20 eozinofila/VVP, ** 60 eozinofila/10VVP

Rezultati raspona 25.-75. percentile vrijednosti E_{max} i E_{uk} prikazani su na slikama 5 i 6.



Slika 5. Raspon 25-75. percentile vrijednosti E_{max} u invazivnom i neinvazivnom karcinomu



Slika 6. Raspon 25-75. percentile vrijednosti E_{uk} u invazivnom i neinvazivnom karcinomu

Rezultati Spearmanovog koeficijenta korelacije za odabrane parametre u invazivnom (pT1) karcinomu prikazani su u tablici 9.

Tablica 9. Prikaz Spearmanovog koeficijenta korelacije za odabrane parametre u invazivnom (pT1) karcinomu

	Vimentin	SMA	Dezmin	Upala	Eozinofili max	Eozinofili ukupno
Mallory	-0,062	0,124	-0,074	-0,006	-0,058	0,035
Vimentin		0,108	-0,233	0,171	-0,002	0,096
SMA			0,145	-0,071	0,117	0,073
Dezmin				-0,210	-0,196	-0,225
Upala					0,134	0,177
Eozinofili max						0,916*

*p<0.001

Rezultati Spearmanovog koeficijenta korelacije za odabrane parametre u neinvazivnom (pTa) karcinomu prikazani su u tablici 10.

Tablica 10. Prikaz Spearmanovog koeficijenta korelacije u neinvazivnom (pTa) karcinomu

	Vimentin	SMA	Dezmin	Upala	Eozinofili max	Eozinofili ukupno
Mallory	0,177	-0,002	0,294**	0,065	0,242	0,100
Vimentin		0,437*	0,203	0,069	0,037	-0,018
SMA			0,241	-0,026	-0,005	-0,042
Dezmin				-0,142	0,147	0,079
Upala					0,306**	0,356**
Eozinofili max						0,914*

* $p < 0.001$, ** $p < 0.05$

4.1. STATISTI KA ANALIZA REZULTATA

Statisti kom obradom podataka bolesnici s invazivnim (pT1) karcinomom nisu se zna ajno razlikovali po dobi (Mann-Whitney U test, $p > 0.05$) ni po spolu od bolesnika s neinvazivnim (pTa) karcinomom, kao ni po prisutnosti muskularis mukoze i muskularis proprije u primljenim uzorcima (χ^2 -test, $p > 0.05$). U skupini bolesnika s invazivnim karcinomom broj karcinoma visokog gradusa bio je zna ajno viši nego u bolesnika s neinvazivnim karcinomom (χ^2 -test, $p < 0.001$).

Intenzitet zelenog obojenja strome Mallory trikrom metodom u invazivnom i neinvazivnom karcinomu prikazana je u tablici 3.

Analizom dobivenih rezultata utvr ena je statisti ki zna ajna razlika u intenzitetu zelenog obojenja lamine proprije izme u invazivnog i neinvazivnog karcinoma (χ^2 -test, $p < 0.001$). Lamina proprija invazivnih karcinoma Mallory trikrom metodom pokazala je znatno manji intenzitet zelenog obojenja u usporedbi s laminom proprijom neinvazivnog karcinoma. U velikom broju invazivnih karcinoma (35 uzoraka, 70%) zeleno obojenje Mallory trikrom metodom nije bilo prisutno.

Imunohistokemijska izraženost stromalnih biljega u invazivnom i neinvazivnom karcinomu prikazana je u tablici 4.

Izraženost vimentina i glatkomiši nog aktina bila je statisti ki zna ajno razli ita u invazivnom karcinomu u usporedbi s neinvazivnim (χ^2 -test, $p < 0.001$), dok zna ajne razlike u izraženosti dezmina izme u dviju ispitanih skupina nije bilo (χ^2 -test, $p = 0.378$).

U lamini propriji invazivnog karcinoma mokra nog mjehura bio je statisti ki zna ajno ve i postotak vimentin pozitivnih stanica u usporedbi s neinvazivnim karcinomom. Sli no, u lamini propriji invazivnog karcinoma mokra nog mjehura bio je statisti ki zna ajno ve i postotak SMA pozitivnih stanica u usporedbi s neinvazivnim karcinomom.

Lamina proprija invazivnih i neinvazivnih karcinoma nije se razlikovala samo po postotku stanica pozitivnih na spomenute biljege, ve i po na inu

distribucije vimentin pozitivnih stanica i stanica pozitivnih na SMA unutar lamine proprije. Raspored vimentin pozitivnih i SMA pozitivnih stanica unutar lamine proprije prikazan je u tablici 5.

Fascikularan/neorganiziran raspored vimentin pozitivnih stanica unutar lamine proprije na en je u statisti ki zna ajno ve em broju invazivnih karcinoma (χ^2 -test, $p < 0.001$), dok je u neinvazivnom karcinomu bio zna ajno ve i broj uzoraka s retikularnim/organiziranim rasporedom. Raspored SMA pozitivnih stanica bio je tako er statisti ki zna ajno eš e fascikularan u invazivnom karcinomu za razliku od neinvazivnog karcinoma, u kojem je pretežno bio retikularan (χ^2 -test, $p < 0.001$).

Op a izraženost upalne reakcije u invazivnom i neinvazivnom karcinomu prikazana je u tablici 6.

U invazivnom karcinomu upalna reakcija u lamini propriji bila je izraženija nego u neinvazivnom karcinomu.

Utvr ena je statisti ki zna ajna razlika u op oj izraženosti upalne reakcije u invazivnom i neinvazivnom karcinomu (χ^2 -test, $p < 0.05$).

Distribucija vrijednosti E_{max} i E_{uk} (tablice 7 i 8) odredjena je Smirnov-Kolmogorovljevim testom.

Medijan vrijednosti (s interkvartilnim rasponom) E_{max} bio je 21 (10-26.5) eozinofil po vidnom polju s velikim pove anjem (VVP) u skupini invazivnih karcinoma, za razliku od 6 (2-11) eozinofila/VVP u skupini neinvazivnih karcinoma, što predstavlja statisti ki zna ajnu razliku (Mann-Whitney U test, $p < 0.001$).

Medijan vrijednosti (s interkvartilnim rasponom) E_{uk} bio je 63.5 (21-106.75) eozinofila/10VVP u skupini invazivnih karcinoma, što je statisti ki bilo znatno više od 14 (6-31.75) eozinofila/10VVP u skupini neinvazivnih karcinoma (Mann-Whitney U test, $p < 0.001$).

Ujedno su izra unate osjetljivost, specifi nost, pozitivna prediktivna vrijednost i negativna prediktivna vrijednost brojanja eozinofila u lamini propriji u razlikovanju invazivnih od neinvazivnih karcinoma. Grani ne vrijednosti odabrane su obzirom na medijane vrijednosti E_{max} i E_{uk} , a iznose 20 eozinofila/VVP i 60 eozinofila/10VVP.

Spearmanov test korelacije za odabrane parametre u skupini invazivnih karcinoma prikazan je u tablici 9.

Spearmanovim testom korelacije u skupini invazivnih karcinoma utvrđena je statistički značajna negativna korelacija fascikularnog rasporeda SMA pozitivnih stanica i intenziteta zelenog obojanja lamine proprije Mallory trikrom metodom ($p < 0.05$). Stupanj izraženosti dezmina pozitivno je korelirao s prisutnošću u muskularis mukoze ($p < 0.001$).

U istoj skupini utvrđena je pozitivna međusobna korelacija E_{max} i E_{uk} ($p < 0.001$), kao i negativna korelacija dobi s E_{max} i E_{uk} ($p < 0.05$). Nije bilo korelacije upale s E_{max} i E_{uk} .

Spearmanov test korelacije za odabrane parametre u skupini neinvazivnih karcinoma prikazan je u tablici 10.

Spearmanovim testom korelacije u skupini neinvazivnih karcinoma intenzitet zelenog obojanja lamine proprije Mallory trikrom metodom pokazao je pozitivnu korelaciju s izraženosti dezmina ($p < 0.05$). Prisutnost muskularis mukoze pozitivno je korelirala sa stupnjem izraženosti dezmina ($p < 0.001$).

Vrijednosti E_{max} i E_{uk} pozitivno su korelirale međusobno ($p < 0.001$). Za razliku od skupine invazivnih karcinoma, u skupini neinvazivnih karcinoma vrijednosti E_{max} i E_{uk} pokazale su pozitivnu korelaciju sa stupnjem izraženosti upalne reakcije, a nije bilo statistički značajne korelacije s dobi.

5. RASPRAVA

Iako je karcinom mokra nog mjehura po incidenciji deveti naj eš i maligni tumor u oba spola te sedmi naj eš i u muškaraca (53), na njegovo liječenje se od dijagnoze do smrti potroši više novih sredstava po bolesniku nego u bilo koje druge maligne bolesti (57).

U posljednjih 50-tak godina uvelike su rasvijetljeni rizici i faktori za nastanak karcinoma mokra nog mjehura, pa čak i mehanizam samog nastanka (55, 58-61, 63-65, 71-72, 93). Međutim, mehanizam razvoja i širenja bolesti nije u potpunosti razjašnjen. Novije spoznaje iz istraživanja provedenih na različitim vrstama karcinoma govore u prilog teze da je osim epitelnog i stromalnog dio tumora jednako važan u rastu, razvoju i širenju tumora (148-152, 160). Slični zaključci dobiveni su i iz istraživanja provedenih na karcinomu mokra nog mjehura (156-157, 173).

Stroma tumora (od gr. μ = krevet) je vezivno tkivo koje u obliku mreže okružuje tumorske stanice i pruža im funkcionalnu potporu. Građena je od fibroblasta, miofibroblasta, endotelnih i upalnih stanica koje luče humoralne imbenike kao što su imbenici rasta i enzimi koji razgrađuju izvanstaničnu matriks. Na taj način stromalne stanice mogu predstavljati bitne imbenike u rastu i širenju tumora. Smatra se da miofibroblasti predstavljaju jednu od najvažnijih, ako ne i najvažniju vrstu stanica u tom procesu (161, 165, 167).

Po definiciji, miofibroblast je mezenhimalna stanica vretenastog oblika koja dijeli histološka, imunohistokemijska i ultrastrukturalna obilježja glatkomišićnih stanica i fibroblasta (2). Novija istraživanja ukazuju na komunikaciju miofibroblasta i tumorskih stanica i značaj mehanizama uspomom kojih se ta komunikacija odvija. Čini se da istodobno lučenje faktora rasta i/citokina (poput transformirajućeg imbenika rasta beta – TGF β i imbenika rasta hepatocita) i sinteza komponenata izvanstaničnog matriksa (poput tenascina) od strane stromalnih miofibroblasta stimulira invazivnost malignih epitelnih stanica. Spomenuta komunikacija slična je onoj koja se

odvija tijekom embriogeneze, u kojoj stromalne stanice imaju tako er presudnu ulogu za pravilan rast i razvoj tkiva (142, 162, 187).

Miofibroblasti su osobito brojni u stromi dezmoplasti nih primarnih invazivnih i metastatskih karcinoma. Tako er su opisani u blizini neinvazivnih neoplasti nih promjena poput skvamoznih intraepitelnih lezija vrata maternice (CIN I-III), gdje su smješteni pod bazalnom laminom, u ve em broju i intenzivnije obojani u lezijama s višim gradusom displazije (153). Ipak, op enito gledano, miofibroblasti se znatno rje e nalaze u stromi koja okružuje neinvazivne karcinome, što upu uje da miofibroblasti nu stromalnu reakciju poti e disrupcija bazalne membrane i širenje karcinoma u podležu e vezivo (149-150, 157).

Miofibroblasti nisu jednoliko raspore eni unutar strome dezmoplasti nih karcinoma. Prema istraživanju Schurcha i sur. (155) provedenom na invazivnom duktalnom karcinomu dojke, miofibroblasti su najbrojniji unutar mlade mezenhimalne strome, zatim unutar podru ja koja odgovaraju ranoj stromalnoj invaziji i unutar periferne invazivne fronte tumorskih stanica. U centralnim sklerotim podru jima tih karcinoma broj miofibroblasta je zna ajno smanjen, što je vjerojatno posljedica apoptoze (155).

Prema istom istraživanju, u invazivnom duktalnom karcinomu dojke postoje tri tipa miofibroblasti ne stromalne reakcije: (a) preuranjena, u kojoj miofibroblasti ulaze u okolno tkivo dublje nego karcinomske stanice; (b) istovremena, u kojoj su miofibroblasti raspore eni izme u karcinomskih stanica; i (c) kasna, u kojoj se miofibroblasti nalaze centralno od od invazivne fronte karcinomskih stanica. Istovremena reakcija obi no je najizraženija. Analizom kolagenog matriksa, na ena je pove ana koli ina kolagena tipa III unutar mlade mezenhimalne strome koja sadrži najviše miofibroblasta. S druge strane, kolagen tipa I je najistaknutiji unutar središnje sklerotim zone karcinoma dojke, u kojoj su miofibroblasti zamijenjeni fibroblastima (155).

Prisutnost miofibroblasta dokazana je i u stromi karcinoma mokra nog mjehura (11, 156-157, 188). U ovom istraživanju, miofibroblasti na reakcija strome procjenjivana je uspomo izraženosti imunohistokemijske reakcija

stanica lamine proprije na vimentin i glatkomiši ni aktin (SMA), a ujedno je u injeno imunohistokemijsko bojanje dezminom kako bi se razlikovali miofibroblasti od glatkomiši nih stanica muskularis mukoze. Izraženost spomenutih biljega analizirana je u prethodno ozna enim podru jima na preparatima bojenim Mallory trikrom metodom. Miofibroblasti pokazuju pozitivnu reakciju na vimentin i SMA dok je reakcija na dezmin negativna. Fibroblasti su pozitivni na vimentin, a negativni na SMA i dezmin. Glatki miši i su pozitivni su na SMA i dezmin, a reakcija na vimentin je negativna.

U 48 (96%) uzoraka invazivnih (pT1) karcinoma izraženost vimentina bila je umjerena ili jaka, dok je u neinvazivnih (pTa) karcinoma umjerena ili jaka reakcija zabilježena u 24 (48%) uzorka. Izraženost SMA bila je umjerena ili jaka u 42 (94%) uzorka invazivnih karcinoma, dok je u neinvazivnih (pTa) karcinoma umjerena ili jaka reakcija zabilježena tek u 15 (30%) uzoraka. Izraženost dezmina nije pokazivala znatnije razlike izme u ispitivanih skupina – umjerena reaktivnost zabilježena je u 8 (16%) invazivnih i 5 (10%) neinvazivnih karcinoma, dok jaka reaktivnost nije zabilježena.

Statisti kom obradom podataka u ovom je istraživanju po prvi put potvr ena zna ajno izraženija reakcija na vimentin i SMA u lamini propriji invazivnih (pT1) karcinoma u odnosu na neinvazivne (pTa) karcinome, što ukazuje da se pri invaziji urotelnog papilarnog karcinoma u lamini propriji pove ava broj miofibroblasta.

Prvi opis miofibroblasta u lamini propriji invazivnih karcinoma dali su 2006. Shimasaki i sur. (157), ije je istraživanje provedeno s nešto druga ijim imunohistokemijskim biljezima i na znatno manjem broju uzoraka. Njihovo istraživanje provedeno je na 6 uzoraka invazivnog i 19 neinvazivnog karcinoma pri emu tumori nisu subklasificirani obzirom na papilarni i ravan na in rasta, a u skupinu invazivnih tumora uklju en je i manji broj karcinoma koji nisu bili urotelne diferencijacije. U njihovom istraživanju elektronskom i imunoelektronskom mikroskopijom potvr eno je da SMA pozitivne i h-kaldezmon negativne stanice u lamini propriji imaju ultrastrukturna obilježja miofibroblasta, no nije kvantificirana izraženost miofibroblasti nih biljega u lamini propriji (157).

U istraživanju provedenom 2007., Nimphius i sur. (156) utvrdili su razlike u zastupljenosti CD34-pozitivnih fibrocita i SMA-pozitivnih miofibroblasta u lamini propriji uzoraka mokra nog mjehura sa i bez tumora. Prema njima, u mokra nom mjehuru bez tumora postoji populacija CD34-pozitivnih i SMA-negativnih fibrocita smještenih u dubljem dijelu lamine proprije. Stanice sa spomenutim fenotipom zadužene su za sintezu izvanstani nog matriksa. Tijekom nastanka tumora, ova populacija stanica mijenja fenotip i prelazi u CD34-negativne, SMA-pozitivne miofibroblaste. Iako je u njihovom istraživanju pokazana statistički značajna razlika u izraženosti SMA u uzorcima bez tumora i sa tumorom, nije bilo značajne razlike u pTa i pT1 karcinomima, što može biti rezultat nešto manjeg broja uzoraka (11 pTa uzoraka, 17 pT1 uzoraka) (156).

Izraženost dezmina u stromi papilarnog urotelnog karcinoma mokra nog mjehura s invazijom nije se razlikovala od izraženosti u stromi karcinoma bez invazije. Imunoreaktivnost na dezmin bila je prisutna u području koje je odgovaralo glatkim mišićnim stanicama muskularis mukoze. Prema Council i sur. (188), miofibroblasti u mokra nom mjehuru ne izražavaju dezmin. Pošto se u ovom istraživanju prisutnost muskularis mukoze nije statistički značajno razlikovala unutar ispitivanih skupina, očekivano je da se ni izraženost dezmina ne razlikuje.

U ovom istraživanju, distribucija vimentin pozitivnih stanica unutar lamine proprije bila je organizirana/retikularna u svega 10 (20%) uzoraka invazivnog karcinoma i 39 (78%) uzoraka neinvazivnog karcinoma, dok je bila neorganizirana/fascikularna u preostalom broju slučajeva. Distribucija SMA-pozitivnih stanica bila je slična: retikularna u 10 (20%) invazivnih i 41 (82%) neinvazivnom karcinomu.

Budući da se radi o statistički značajnosti visoke razine ($p < 0.001$), zaključak ovog istraživanja u skladu je sa zaključkom Shimasakija i sur. (157) da je raspodjela miofibroblasta fascikularna u invazivnom, a retikularna u neinvazivnom karcinomu mokra nog mjehura. Na osnovi dobivenih rezultata možemo zaključiti da procjena raspodjele miofibroblasta može pomoći u dijagnozi invazije u laminu propriju.

U ovom istraživanju rezultati histokemijskog bojenja strome Mallory trikrom metodom u skupini invazivnih karcinoma i skupini neinvazivnih, koja je služila kao kontrolna skupina, pokazali su da se stroma invazivnih karcinoma statistički značajno slabije boji zeleno u usporedbi sa laminom proprijom mokra nog mjehura bez invazije.

U velikom broju invazivnih karcinoma, čak 35 (70%) tumorskih uzoraka uopće nije bilo zelenog obojenja lamine proprije, dok nije bilo nijednog uzorka neinvazivnog karcinoma bez zelenog obojenja lamine proprije. Umjereno i izraženo obojenje bilo je prisutno u 34 (68%) neinvazivna uzorka, a u skupini invazivnih karcinoma tek u 2 (4%) uzorka.

Obzirom na statistički značajnu razliku u rezultatima histokemijskog bojenja strome dviju ispitivanih grupa, može se zaključiti da je u lamini propriji s invazivnim karcinomom došlo do promjena u odnosu na laminu propriju karcinoma bez invazije. Pošto se Mallory trikrom metodom kolagena vlakna boje zeleno, a miši na vlakna crveno (186), odsutnost ili oskudnost zelenog obojenja ukazuje da u lamini propriji mokra nog mjehura s invazivnim karcinomom dolazi do promjene u količini ili sastavu kolagena.

Koriste i korelaciju patohistološke slike i Raman spektroskopije, metode koja otkriva biokemijski sastav tkiva, de Jong i sur. (189) utvrdili su da je u biopsijama karcinoma mokra nog mjehura smanjena količina kolagena u odnosu na biopsije mokra nog mjehura bez tumora. Ovo istraživanje ne može u potpunosti pomoći u interpretaciji rezultata Mallory trikrom bojenja budući da autori nisu stratificirali skupinu karcinoma obzirom na invaziju, no ipak ukazuje da se u sklopu karcinogeneze u mokra nog mjehuru smanjuje količina kolagena (189).

Istraživanja o promjenama kolagena u karcinomu mokra nog mjehura koja koriste konvencionalnije patohistološke metode odnose se isključivo na kolagene tipa IV i VII koji su prisutni u bazalnoj membrani. Smatra se da imunohistokemijsko bojanje na spomenute tipove kolagena može pomoći u dijagnozi invazije karcinoma, no valja naglasiti da reakcija na spomenute tipove kolagena može biti odsutna u slučajevima s izraženom suburotelnom upalom, koja često prati karcinom *in situ* i papilarne tumore (190). Također,

takva istraživanja ne mogu pomoći u interpretaciji rezultata Mallory trikrom bojenja jer su kolagen IV i VII prisutni u bazalnoj membrani, a najzastupljeniji intersticijski kolageni stijenske mokra nog mjehura su kolagen tipa I i III (191).

Iscrpnom pretragom literature nisu pronađena istraživanja o promjenama intersticijskih tipova kolagena u karcinomu mokra nog mjehura te u sklopu ove disertacije nije moguće naći direktno objašnjenje rezultata Mallory trikrom bojenja. Ipak, poznato je da stanice urotelnog karcinoma u *in vitro* uvjetima imaju sposobnost razgradnje izvanstani nog matriksa (192). Isto tako, detekcijom mRNA iz područja odabranog laserskom mikrodisekcijom utvrđeno je da za razliku od normalnog veziva, stroma urotelnog karcinoma mokra nog mjehura pokazuje visoku izraženost matriks metaloproteinaze 1 (MMP-1) koja je najznačajnija kolagenaza iz skupine MMP, i to osobito u tumoru visokog gradusa (193). Moguće objašnjenje promjena u obojenju Mallory trikromnom metodom u invazivnom karcinomu je rezultat djelovanja MMP i razgradnje kolagena u invazivnom karcinomu.

U istraživanju stromalne reakcije na neoplaziju ponekad se koriste histokemijska trikrom bojenja. U istraživanju stromalne reakcije u karcinomu prostate iz 2004. godine Tomas i Krušlin (151) koristili su Mallory trikrom metodu. Oni su utvrdili da reaktivna stroma adenokarcinoma prostate pokazuje jače zeleno obojenje od strome benigne hiperplazije prostate i peritumorskog tkiva. Slične rezultate na nešto manjem broju uzoraka dobili su Tuxhorn i sur. (194) koriste i Massonovu trikrom metodu. Ti rezultati suprotni su od rezultata ovog istraživanja, no postoje značajne razlike u histološkom sastavu lamine proprije mokra nog mjehura i prostate ne strome koje bi mogle biti uzrokom spomenute razlike.

Rezultati Spearmanovog testa korelacije pokazuju da u skupini invazivnih karcinoma fascikularna/neorganizirana raspodjela miofibroblasta korelira sa slabijim obojenjem lamine proprije Mallory trikromnom metodom. To ukazuje da bi promjene kolagena u određenoj mjeri mogle biti povezane s miofibroblasti nom reakcijom strome. Odsutnost korelacije svih miofibroblasti nih biljeaga sa Mallory trikromnom metodom može biti odraz

injenice da jedan dio enzima iz skupine MMP, osobito one odgovorne za razgradnju kolagena, proizvode same tumorske stanice (151, 193).

U skupini neinvazivnih karcinoma, intenzitet zelenog obojenja korelira s izraženošću u desmina, što ukazuje da se u odsutnosti invazije jače izražena kolagena vlakna nalaze u onim slučajevima u kojima postoji i jače izražen sloj muskularis mukoze.

Rezultati ovog istraživanja u skladu su s podacima iz literature o stromalnim promjenama u urotelnom karcinomu mokraog mjehura (156-157, 190, 192-193), a stromalna reakcija na karcinom uključuje miofibroblaste u značajnoj mjeri, što je potvrđeno imunohistokemijom. Ujedno, promjene uoen Mallory trikrom metodom ukazuju na razliku u količini ili sastavu kolagena kod invazivnih karcinoma, što može biti rezultat djelovanja miofibroblasta ili samih tumorskih stanica.

injenica da se stroma invazivnog karcinoma može razlikovati histokemijski i imunohistokemijski od strome neinvazivnog karcinoma je značajna jer se može iskoristiti u dijagnostičke svrhe, posebice kada se radi o dvojbim slučajevima odnosno tzv. „mikroinvazivnom karcinomu“.

Mallory trikrom metoda podjednako je uspješna, ako ne i uspješnija u otkrivanju strome invazivnog karcinoma kao i imunohistokemijske metode pa bi se zbog svoje jednostavnosti i niske cijene te kratkog vremena koje je potrebno za njeno provođenje mogla gotovo rutinski koristiti u dijagnozi invazije karcinoma mokraog mjehura.

Primarna uloga imunološkog sustava je razlikovanje normalnog vlastitog tkiva od promijenjenog, što predstavlja temeljnu obranu organizma od nastanka zloćudnih tumora. Smatra se da temelj razlikovanja tumora od vlastitog normalnog tkiva čine tumorski specifični antigeni (TSA). Upalna reakcija na tumore uglavnom je stanična, a u puno manjoj mjeri humoralna. Na nesreću, uspjeh upalnih stanica u suzbijanju zloćudnih tumora znatno je izraženiji *in vitro* nego *in vivo* zbog nikad sasvim razjašnjenih mehanizama koji najvjerojatnije uključuju neku vrstu disfunkcije imunološkog sustava domaćina (136, 166-167).

U ovom istraživanju izraženost upalne reakcije bila je umjerena ili jaka u 29 (58%) uzoraka invazivnog pT1 karcinoma te u 18 (36%) uzoraka neinvazivnog karcinoma, što je predstavljalo statistički značajnu razliku (χ^2 -test, $p < 0.05$). Iako ta razlika ne predstavlja vrlo sigurno dijagnostičko oruđe, rezultat sugerira pomnije traženje invazije u području s izraženom upalnom reakcijom prilikom patohistološke analize.

Eozinofili su polimorfonuklearni leukociti čija je najznačajnija evolucijska uloga obrana od parazita, a imaju važnu ulogu i u patogenezi alergijskih bolesti. Oni često infiltriraju zloćudne tumore, osobito one epitelnog porijekla, a najizraženije nakupljanje eozinofila zabilježeno je u karcinomima velikih keratinizirajućih stanica poput ploščastog karcinoma kože, usne šupljine, vanjskih genitalija i anusa (177).

Istraživanje Simsona i sur. iz 2007. (195) pokazalo je da eozinofili imaju bitnu ulogu u imunološkom nadzoru tumora. Oni su tretirali miševe metilkolantrenom pokušavajući izazvati fibrosarkom. Eksperiment je proveden s istim dozama karcinogena u skupini miševa divljeg tipa i nekoliko skupina transgenih miševa; IL-5 transgenih miševa koji imaju visoku razinu cirkulirajućih eozinofila, zatim u miševa s nokautiranim genom za kemotaktički protein eotaksin te u dva soja transgenih miševa koji uopće nemaju eozinofile. Najveća učestalost i najbrži rast tumora zabilježen je u sojevima bez eozinofila, malo manji u sojevima bez eotaksina, a znatno manji u miševa divljeg tipa i IL-5 transgenih miševa. Rezultati su također pokazali da su IL-5 transgeni miševi bili otporniji na nastanak tumora od miševa divljeg tipa, a u slučaju nastanka, tumori su bili znatno manji te infiltrirani znatno većim brojem eozinofila (195).

U istraživanju iz 2006., Cormier i sur. (178) pratili su nakupljanje eozinofila u tumoru nakon ustrcavanja melanomskih stanica u miševe. Nakupljanje eozinofila bilo je kontinuirano i izraženo u nekrotičnim područjima i u kapsuli tumora od samog početka pokusa, a degranulacija eozinofila bila je prisutna samo u područjima nekroze. Istraživanje kemotaksije eozinofila u *in vitro* uvjetima ukazalo je na prisutnost nepoznatog kemotaktičkog faktora prisutnog isključivo u lizatu nekrotičnog tumora, a

ne i u kulturi održanih tumorskih stanica. Ujedno je *in vivo* uinjena deplecija CD4+ T limfocita uspomo protutijela koja nije utjecala na nakupljanje eozinofila. Stoga su autori zaključili da je nakupljanje eozinofila u zloćudnim tumorima proces koji je kontinuiran i uključen u rani imunološki odgovor te da nije ovisan o Th2 upalnom odgovoru (178).

Nekoliko novih istraživanja opisuje da određivanje broja eozinofila u stromi karcinoma može pomoći u dijagnozi invazije. Spiegel i sur. (179) usporedili su broj eozinofila koji okružuju intraepitelnu neoplaziju stidnice teškog stupnja i karcinom stidnice s invazijom te utvrdili da je broj eozinofila >20/VVP i 50/10 VVP ograničen na slučajeve vulvarnog karcinoma ploštastih stanica s invazijom. U istraživanju cervikalne intraepitelne neoplazije i invazivnog karcinoma ploštastih stanica vrata maternice dobiveni su slični rezultati, s nešto drugačijim vrijednostima eozinofila (180). Određivanje broja eozinofila može također biti korisno u procjeni invazije ploštastog karcinoma u području glave i vrata kao dijagnostički kriterij vrlo visoke specifičnosti (100%) i nešto niže osjetljivosti (61%) (181).

U mokraćnom mjehuru su zamijećene promjene vezane uz infiltraciju eozinofila u sklopu nastanka urotelnog karcinoma. Lose i sur. (183) mjerili su koncentraciju eozinofilnog kationskog proteina (ECP) u urinu 18 pacijenata s karcinomom i 18 kontrolnih ispitanika te utvrdili da je razina ECP značajno viša u skupini bolesnika s karcinomom.

Jedino u literaturi dostupno istraživanje koje se odnosi na određivanje broja eozinofila u urotelnom karcinomu mokraćnog mjehura je ono koje su učinili Lowe i sur. (177). Koristili su jednostavnu metodologiju, određivši broj od 100 eozinofila/10VVP kao izrazito povišen i ustanovili da znatno veći postotak tumora s tim stupnjem eozinofilije pokazuje ploštastu metaplaziju i tendenciju invazije u dublje slojeve, osobito mišićni sloj stijenke mokraćnog mjehura. Spomenuto istraživanje ne sadrži procjenu osjetljivosti ili specifičnosti određivanja broja eozinofila u dijagnozi invazije (177).

U vlastitom istraživanju (184) pokazali smo da brojanje eozinofila u lamini propriji može predstavljati dodatni dijagnostički kriterij u dijagnozi invazije papilarnog urotelnog karcinoma u lamini propriji mokraćnog

mjehura te izrazito visoku specifičnost i pozitivnu prediktivnu vrijednost opisane metode.

U ovom istraživanju, medijan vrijednosti E_{max} bio je 21 eozinofil po vidnom polju s velikim povećanjem (VVP) u skupini invazivnih karcinoma, za razliku od 6 eozinofila/VVP u skupini neinvazivnih karcinoma, što predstavlja statistički značajnu razliku (Mann-Whitney U test, $p < 0.001$).

Medijan vrijednosti E_{uk} bio je 63.5 (21-106.75) eozinofila/10VVP u skupini invazivnih karcinoma, što je statistički bilo znatno više od 14 eozinofila/10VVP u skupini neinvazivnih karcinoma (Mann-Whitney U test, $p < 0.001$).

Ujedno su izračunate osjetljivost, specifičnost, pozitivna prediktivna vrijednost i negativna prediktivna vrijednost brojanja eozinofila u lamini propriji u razlikovanju invazivnih od neinvazivnih karcinoma. Granične vrijednosti odabrane su obzirom na medijane vrijednosti E_{max} i E_{uk} , a iznose 20 eozinofila/VVP i 60 eozinofila/10VVP.

Osjetljivost, specifičnost, negativna i pozitivna prediktivna vrijednost za E_{max} 20 eozinofila/VVP u dijagnozi invazije bile su 54%, 96%, 68% i 93%.

Osjetljivost, specifičnost, negativna i pozitivna prediktivna vrijednost za E_{uk} 60 eozinofila/VVP u dijagnozi invazije bile su 52%, 94%, 66% i 90%.

Ovakav profil dobivenih vrijednosti ukazuje da invazija u lamini karcinoma mokra nog mjehura nije uvijek praćena infiltracijom eozinofila, no izražena infiltracija eozinofila gotovo uvijek ukazuje na invazivni karcinom u pozadini procesa te poziva na dodatne dijagnostičke napore u potvrđivanju iste.

Spearmanovim koeficijentom korelacije utvrđena je oboje pozitivna korelacija E_{max} i E_{uk} u obje skupine. U skupini invazivnih karcinoma E_{max} i E_{uk} pokazali su negativnu korelaciju s dobi bolesnika, dok u kontrolnoj skupini takve korelacije nije bilo. U skupini neinvazivnih karcinoma pokazana je pozitivna korelacija izraženosti upale s E_{max} i E_{uk} , dok u invazivnim karcinomima ista nije utvrđena.

Rezultati korelacija ukazuju da u neinvazivnom karcinomu broj eozinofila ovisi o upali te se vjerojatno povećava ovisno o stanjima koja

poti u upalu u stijenci mokra nog mjehura. U invazivnom karcinomu broj eozinofila nije ovisan o broju drugih upalnih stanica te vjerojatno predstavlja proces izazvan samim tumorom, što se uklapa u zaključke Cormier i sur. (178). Isto tako, čini se da se sposobnost takve tumor-specifične reakcije smanjuje s dobi bolesnika.

Stromalne promjene u papilarnom urotelnom karcinomu mokra nog mjehura koje je moguće histološki, histokemijski i imunohistokemijski dokazati mogle bi se iskoristiti i u dijagnostičke svrhe, posebice kada se radi o dvojbenim slučajevima odnosno tzv. „mikroinvazivnom karcinomu“. Mallory trihrom metoda je podjednako uspješna u otkrivanju reaktivne invazije karcinoma kao i imunohistokemijske metode, a puno je jednostavnija, brža i jeftinija te bi se mogla rutinski koristiti u dijagnozi invazije urotelnog karcinoma. Određivanje broja eozinofila još je jeftinija i brža, a specifična metoda koja može pomoći u dijagnozi invazije karcinoma u lamini propriju. Postupci opisani u ovoj disertaciji mogli bi se koristiti kao dodatne metode u dijagnozi invazije papilarnog urotelnog karcinoma mokra nog mjehura u lamini propriju.

6. ZAKLJU CI

Na temelju rezultata ovog istraživanja može se zaključiti:

1. Intenzitet zelenog obojenja lamine proprije Mallory trikrom metodom u pT1 papilarnom urotelnom karcinomu mokra nog mjehura bio je statistički značajno slabiji u odnosu na laminu propriju pTa karcinoma (χ^2 -test, $p < 0.001$). Statističkom analizom histokemijskih i imunohistokemijskih rezultata potvrđena je negativna korelacija između intenziteta zelenog obojenja Mallory trikrom metodom i fascikularne distribucije SMA (Spearmanov test korelacije, $p < 0.05$), dok takva povezanost nije nađena za ostale miofibroblaste (Spearmanov test korelacije, $p > 0.05$).

Razlika u intenzitetu obojenja upućuje na zaključak da u stromi invazivnog karcinoma dolazi do promjene u količini ili sastavu kolagena. Promjena intenziteta zelenog obojenja Mallory trikrom metodom u stromi invazivnog karcinoma vjerojatno je dijelom rezultat miofibroblastične reakcije.

2. Za to nisu fenotipizaciju stanica u lamini propriji tumora upotrijebljeni su imunohistokemijski markeri vimentin, SMA i desmin. Vimentin je bio statistički značajno više izražen u pT1 karcinomu u usporedbi s pTa karcinomom (χ^2 -test, $p < 0.001$). SMA je bio statistički značajno više izražen u pT1 karcinomu u usporedbi s pTa karcinomom (χ^2 -test, $p < 0.001$). Izraženost dezmina nije se statistički značajno razlikovala u istraživanim skupinama.

Kombinacija izraženosti vimentina i SMA karakteristična je za fenotip miofibroblasta pa pojačana izraženost u stromi invazivnog karcinoma upućuje na povećan broj miofibroblasta. Izraženost dezmina u lamini propriji mokra nog mjehura nije pokazala razliku između ispitivanih skupina jer je karakteristična za sloj muskularis mukoze koji je bio prisutan u približno jednakom postotku invazivnih i neinvazivnih karcinoma.

3. Raspored vimentin pozitivnih stanica unutar lamine proprije pTa karcinoma bio je pretežno retikularan, odnosno organiziran u smislu da su spomenute stanice bile raspoređene pojedinačno i međusobno paralelno u površnom dijelu lamine proprije te oko velikih krvnih žila u dubljem sloju lamine proprije. Raspored SMA pozitivnih stanica u pTa karcinomu bio je također pretežno retikularan. U lamini propriji pT1 karcinoma raspored vimentin pozitivnih i SMA pozitivnih stanica bio je pretežno fascikularan, odnosno neorganiziran u smislu da su spomenute stanice bile raspoređene u deblje snopove (fascikule) te rasprostrte u svim smjerovima diljem lamine proprije, kako u površnom tako i u dubljem sloju. Statističkom analizom utvrđena je značajna razlika u raspodjeli spomenutih stanica unutar lamine proprije pT1 i pTa karcinoma (χ^2 -test, $p < 0.001$).

Razlika u raspodjeli vimentin i SMA pozitivnih stanica upućuje da u stromi invazivnog karcinoma ne dolazi samo do povećanja broja miofibroblasta, već i do promjene u načinu njihovog rasporeda.

4. Upalna reakcija bila je statistički značajno izraženija u invazivnom karcinomu (χ^2 -test, $p < 0.05$).

Iako razlika u upalnoj reakciji ne predstavlja vrlo sigurno dijagnostičko oruđe, rezultat sugerira pomnije traženje invazije u području s izraženom upalnom reakcijom prilikom patohistološke analize.

5. Vrijednosti broja eozinofila u jednom VVP i 10 VVP s najvećim brojem eozinofila u lamini propriji bile su značajno više u invazivnom karcinomu. Medijan vrijednosti E_{max} bio je 21 eozinofil/VVP u skupini invazivnih karcinoma, a tek 6 eozinofila/VVP u skupini neinvazivnih karcinoma (Mann-Whitney U test, $p < 0.001$). Medijan vrijednosti E_{uk} bio je 63.5 eozinofila/10VVP u skupini invazivnih karcinoma, a tek 14 eozinofila/10VVP u skupini neinvazivnih karcinoma (Mann-Whitney U test, $p < 0.001$). Specifičnost i pozitivna prediktivna vrijednost za $E_{max} \geq 20$ eozinofila/VVP u dijagnozi invazije iznose 96%, odnosno 93%. Specifičnost i pozitivna prediktivna vrijednost za $E_{uk} \geq 60$ eozinofila/VVP u dijagnozi invazije

iznose 94%, odnosno 90%. Statističkom analizom utvrđena je pozitivna korelacija intenziteta upale i broja eozinofila u neinvazivnom karcinomu, dok ista nije bila prisutna u invazivnom karcinomu.

Određivanje broja eozinofila predstavlja dijagnostički kriterij vrlo visoke specifičnosti i pozitivne prediktivne vrijednosti za prisutnost invazije. Nakupljanje eozinofila u invazivnom karcinomu je tumor-specifično, a u neinvazivnom ovisi o intenzitetu upalne reakcije.

Dobiveni rezultati potvrđuju promjene u stromi papilarnog urotelnog karcinoma mokraćnog mjehura s invazijom u laminu propriju koje su dijelom posljedica miofibroblastične reakcije, a koje je moguće histokemijski i imunohistokemijski dokazati te promjene u upalnoj reakciji koje su vidljive histološki. Mogućnost korištenja spomenutih promjena je iskoristiva u dijagnozi invazije u laminu propriju, posebice kada se radi o dvojbenim slučajevima odnosno tzv. „mikroinvazivnom karcinomu“. Mallory trikrom metoda bi se mogla gotovo rutinski koristiti u dijagnozi invazije u laminu propriju jer je podjednako uspješna u otkrivanju reaktivne strome tumora kao i imunohistokemijske metode, a puno je jednostavnija, brža i jeftinija.

7. SAŽETAK

Rak mokra nog mjehura predstavlja jednu od najčešćih malignih bolesti, osobito u muške populacije. Utjecaj rizika i imbenika na njegov nastanak dobar je dijelom rasvijetljen, ali imbenici koji utječu na brzinu napredovanja bolesti nisu sasvim razjašnjeni. Novije spoznaje govore u prilog teze da je osim epitelnog i stromalni dio tumora jednako važan u rastu, razvoju i širenju tumora.

Hipoteza ovog istraživanja je da u stromi invazivnog (pT1) papilarnog urotelnog karcinoma mokra nog mjehura postoji izraženija miofibroblastična i upalna reakcija u odnosu na laminu propriju neinvazivnog (pTa) papilarnog urotelnog karcinoma mokra nog mjehura te da histološka razlika u intenzitetu miofibroblastične i upalne reakcije može pomoći u diferencijalnoj dijagnozi ta dva stadija karcinoma.

Ovim su istraživanjem analizirane promjene strome u 50 uzoraka invazivnog i 50 uzoraka neinvazivnog papilarnog urotelnog karcinoma mokra nog mjehura te su postavljeni slijedeći ciljevi:

1. analizirati i usporediti intenzitet zelenog obojenja lamine proprije Malloryevom trikrom metodom u invazivnom (pT1) i neinvazivnom (pTa) papilarnom urotelnom karcinomu.
2. analizirati i usporediti izraženost vimentina, dezmina i SMA u lamini propriji invazivnog (pT1) i neinvazivnog (pTa) papilarnog urotelnog karcinoma mokra nog mjehura.
3. analizirati raspodjelu miofibroblasta u lamini propriji invazivnog (pT1) i neinvazivnog (pTa) papilarnog urotelnog karcinoma mokra nog mjehura.
4. analizirati i usporediti izraženost upalne reakcije u lamini propriji invazivnog (pT1) i neinvazivnog (pTa) papilarnog urotelnog karcinoma mokra nog mjehura.

5. analizirati i usporediti izraženost upalne reakcije te broj eozinofila u lamini propriji invazivnog (pT1) i neinvazivnog (pTa) papilarnog urotelnog karcinoma mokra nog mjehura.

Zelena obojenja Mallory trikrom metodom bilo je znatno slabije u invazivnom karcinomu (χ^2 -test, $p < 0.001$). Obojenje u skupini invazivnih karcinoma bilo je slabije zeleno u uzorcima s fascikularnim rasporedom SMA pozitivnih stanica (Spearmanov test korelacije, $p < 0.05$). Imunohistokemijski biljezi miofibroblasta (vimentin i SMA) bili su značajno izraženiji u stromi invazivnog u usporedbi sa stromom neinvazivnog karcinoma (χ^2 -test, $p < 0.001$). Distribucija miofibroblasta bila je pretežno fascikularna u invazivnom, a pretežno retikularna u neinvazivnom karcinomu (χ^2 -test, $p < 0.001$). Upalna reakcija bila je izraženija u invazivnom karcinomu (χ^2 -test, $p < 0.05$), a medijani vrijednosti broja eozinofila u jednom velikom vidnom polju i deset velikih vidnih polja bili su značajno viši u skupini invazivnih karcinoma (Mann-Whitney U test, $p < 0.001$). Broj eozinofila 20 eozinofila/VVP i 60 eozinofila/10VVP imaju specifičnost i pozitivnu prediktivnu vrijednost u dijagnozi invazije u lamini propriji 96% i 93%, odnosno 94% i 90%. Broj eozinofila korelirao je sa stupnjem upale u neinvazivnih (Spearmanov test korelacije, $p < 0.05$), ali ne i u invazivnih karcinoma.

Na temelju dobivenih rezultata može se zaključiti da u stromi invazivnog (pT1) papilarnog urotelnog karcinoma mokra nog mjehura postoji izraženija miofibroblastična i upalna reakcija u odnosu na lamini propriji neinvazivnog (pTa) papilarnog urotelnog karcinoma mokra nog mjehura koja se može dokazati histološki, histokemijski i imunohistokemijski. Razlika u intenzitetu miofibroblastične i upalne reakcije može pomoći u dijagnozi invazije karcinoma u lamini propriji.

8. SUMMARY

MYOFIBROBLASTIC AND INFLAMMATORY STROMAL REACTION IN NON-INVASIVE (pTa) AND INVASIVE (pT1) PAPILLARY UROTHELIAL CARCINOMA OF THE URINARY BLADDER

The aims of this study were to analyze stromal changes in papillary urothelial carcinoma of the urinary bladder with lamina propria invasion.

For the assessment of myofibroblastic reaction, Mallory trichrome method and immunohistochemical analysis of vimentin, smooth muscle actin (SMA) and desmin were performed. For the assessment of inflammatory reaction, stromal inflammatory cells and eosinophils were counted.

Reactive stroma in invasive carcinoma showed a decreased intensity of green staining by Mallory trichrome method ($p > 0.001$). It also showed increased vimentin and SMA expression ($p < 0.001$). The distribution pattern of myofibroblasts was fascicular in invasive and reticular in noninvasive carcinoma ($p < 0.001$). There was positive correlation between the absence of Mallory green staining and the fascicular pattern of SMA expression in invasive carcinoma ($p < 0.05$). Inflammation was more pronounced in invasive carcinoma ($p < 0.05$). The maximum number of eosinophils per one and ten high power fields was significantly higher in invasive carcinoma ($p < 0.001$)

Our study indicates that a distinct pattern of myofibroblastic and inflammatory stromal reaction in invasive (pT1) papillary urothelial carcinoma of the urinary bladder can be demonstrated by histological, histochemical and immunohistochemical means. This may be used as a helpful additional diagnostic tool in cases suspicious of invasion.

Zlatko Maruši , Zagreb, 2010.

9. LITERATURA

1. Krmpoti -Nemani J. Anatomija ovjeka. 3. izdanje. Zagreb: JUMENA, 1982.
2. Mills S. Histology for Pathologists. 2. izdanje. Baltimore: Lippincott Williams & Wilkins, 2007.
3. Rubin R, Strayer DS. Rubin's Pathology: Clinicopathologic Foundations of Medicine. 5. izdanje. Baltimore: Lippincott Williams & Wilkins, 2008.
4. Wein JA. Campbell-Walsh Urology. 9. izdanje. Philadelphia: Saunders, 2007.
5. Gosling JA, Dixon JS, Lendon RG. The autonomic innervation of the human male and female bladder neck and proximal urethra. J Urol 1977;118:302-5.
6. Sobin LH, Wittekind C. UICC: TNM Classification of Malignant Tumors. 6. izdanje. New York: Wiley, 2002.
7. Rizk DE, Raaschou T, Mason N, Berg B. Evidence of progesterone receptors in the mucosa of the urinary bladder. Scand J Urol Nephrol 2001;35:305-9.
8. Mikuz G. Clinical Pathology of Urological Tumors. London: Informa Healthcare, 2007.
9. Alroy J, Gould VE. Epithelial-stromal interface in normal and neoplastic human bladder epithelium. Ultrastruct Pathol 1980;1:201-10.
10. Ro JY, Ayala AG, el-Naggar A. Muscularis mucosa of urinary bladder. Importance for staging and treatment. Am J Surg Pathol 1987;11:668-73.
11. Paner GP, Shen SS, Lapetino S, i sur. Diagnostic utility of antibody to smoothelin in the distinction of muscularis propria from muscularis mucosae of the urinary bladder: a potential ancillary tool in the

- pathologic staging of invasive urothelial carcinoma. *Am J Surg Pathol* 2009;33:91-8.
12. Epstein JI. Pathologists and the judicial process: how to avoid it. *Am J Surg Pathol* 2001;25:527-37.
 13. Jequier S, Rousseau O. Sonographic measurements of the normal bladder wall in children. *AJR Am J Roentgenol* 1987;149:563-6.
 14. Krause WJ. *Essentials of human histology*. 2. izdanje. New York: Little, Brown and Company, 1996.
 15. Philip AT, Amin MB, Tamboli P, Lee TJ, Hill CE, Ro JY. Intravesical adipose tissue: a quantitative study of its presence and location with implications for therapy and prognosis. *Am J Surg Pathol* 2000;24:1286-90.
 16. Moore KL. *The urogenital system in the developing human. Clinically oriented embryology*. 3. izdanje. Philadelphia: WB Saunders, 1982.
 17. Petersen RO, Sesterhenn I, Davis C. *Urologic Pathology*. 3. izdanje. Baltimore: Lippincott Williams & Wilkins, 2009.
 18. Goldstein AM, Fauer RB, Chinn M, Kaempf MJ. New concepts on formation of Brunn's nests and cysts in urinary tract mucosa. *Urology* 1978;11:513-7.
 19. Wiener DP, Koss LG, Sablay B, Freed SZ. The prevalence and significance of Brunn's nests, cystitis cystica and squamous metaplasia in normal bladders. *J Urol* 1979;122:317-21.
 20. Smith AK, Hansel DE, Jones JS. Role of cystitis cystica et glandularis and intestinal metaplasia in development of bladder carcinoma. *Urology* 2008;71:915-8.
 21. Tannenbaum M. Inflammatory proliferative lesion of urinary bladder: squamous metaplasia. *Urology* 1976;7:428-9.
 22. Bell TE, Wendel RG. Cystitis glandularis: benign or malignant? *J Urol* 1968;100:462-5.
 23. Corica FA, Husmann DA, Churchill BM, i sur. Intestinal metaplasia is not a strong risk factor for bladder cancer: study of 53 cases with long-term follow-up. *Urology* 1997;50:427-31.

24. Edwards PD, Hurm RA, Jaeschke WH. Conversion of cystitis glandularis to adenocarcinoma. *J Urol* 1972;108:568-70.
25. Oliva E, Young RH. Nephrogenic adenoma of the urinary tract: a review of the microscopic appearance of 80 cases with emphasis on unusual features. *Mod Pathol* 1995;8:722-30.
26. Young RH. Tumor-like lesions of the urinary bladder. *Mod Pathol* 2009;22 Suppl 2:S37-52.
27. Epstein JI, Amin MB, Reuter VR, Mostofi FK. The World Health Organization/International Society of Urological Pathology consensus classification of urothelial (transitional cell) neoplasms of the urinary bladder. Bladder Consensus Conference Committee. *Am J Surg Pathol* 1998;22:1435-48.
28. Eble JN, Sauter G, Epstein JI, Sesterhenn I. WHO Pathology and Genetics of Tumours of the Urinary System and Male Genital Organs. 6. izdanje. Lyon: IARC Press, 2004.
29. Obermann EC, Junker K, Stoehr R, i sur. Frequent genetic alterations in flat urothelial hyperplasias and concomitant papillary bladder cancer as detected by CGH, LOH, and FISH analyses. *J Pathol* 2003;199:50-7.
30. Baker PM, Young RH. Radiation-induced pseudocarcinomatous proliferations of the urinary bladder: a report of 4 cases. *Hum Pathol* 2000;31:678-83.
31. Chan TY, Epstein JI. Radiation or chemotherapy cystitis with "pseudocarcinomatous" features. *Am J Surg Pathol* 2004;28:909-13.
32. Lane Z, Epstein JI. Pseudocarcinomatous epithelial hyperplasia in the bladder unassociated with prior irradiation or chemotherapy. *Am J Surg Pathol* 2008;32:92-7.
33. Cina SJ, Lancaster-Weiss KJ, Lecksell K, Epstein JI. Correlation of Ki-67 and p53 with the new World Health Organization/International Society of Urological Pathology Classification System for Urothelial Neoplasia. *Arch Pathol Lab Med* 2001;125:646-51.

34. Harnden P, Mahmood N, Southgate J. Expression of cytokeratin 20 redefines urothelial papillomas of the bladder. *Lancet* 1999;353:974-7.
35. van Rhijn BW, Montironi R, Zwarthoff EC, Jobsis AC, van der Kwast TH. Frequent FGFR3 mutations in urothelial papilloma. *J Pathol* 2002;198:245-51.
36. Oyasu R, Yang XJ, Yoshida O. Questions in Daily Urologic Practice. Updates for Urologists and Diagnostic Pathologists. Berlin: Springer, 2008.
37. Kimura G, Tsuboi N, Nakajima H, Yoshida K, Masugi Y, Akimoto M. Inverted papilloma of the ureter with malignant transformation: a case report and review of the literature. The importance of the recognition of the inverted papillary tumor of the ureter. *Urol Int* 1987;42:30-6.
38. Stower MJ, MacIver AG, Gingell JC, Clarke E. Inverted papilloma of the ureter with malignant change. *Br J Urol* 1990;65:13-6.
39. Uyama T, Moriwaki S. Inverted papilloma with malignant change of renal pelvis. *Urology* 1981;17:200-1.
40. Broussard JN, Tan PH, Epstein JI. Atypia in inverted urothelial papillomas: pathology and prognostic significance. *Hum Pathol* 2004;35:1499-504.
41. Lin O, Cardillo M, Dalbagni G, Linkov I, Hutchinson B, Reuter VE. Nested variant of urothelial carcinoma: a clinicopathologic and immunohistochemical study of 12 cases. *Mod Pathol* 2003;16:1289-98.
42. Amin MB, Gomez JA, Young RH. Urothelial transitional cell carcinoma with endophytic growth patterns: a discussion of patterns of invasion and problems associated with assessment of invasion in 18 cases. *Am J Surg Pathol* 1997;21:1057-68.
43. Eiber M, van Oers JM, Zwarthoff EC, i sur. Low frequency of molecular changes and tumor recurrence in inverted papillomas of the urinary tract. *Am J Surg Pathol* 2007;31:938-46.

44. Lopez-Beltran A, Cheng L. Stage pT1 bladder carcinoma: diagnostic criteria, pitfalls and prognostic significance. *Pathology* 2003;35:484-91.
45. Lopez-Beltran A, Cheng L, Andersson L, i sur. Preneoplastic non-papillary lesions and conditions of the urinary bladder: an update based on the Ancona International Consultation. *Virchows Arch* 2002;440:3-11.
46. Amin MB, McKenney JK. An approach to the diagnosis of flat intraepithelial lesions of the urinary bladder using the World Health Organization/ International Society of Urological Pathology consensus classification system. *Adv Anat Pathol* 2002;9:222-32.
47. Amin MB, Young RH. Intraepithelial lesions of the urinary bladder with a discussion of the histogenesis of urothelial neoplasia. *Semin Diagn Pathol* 1997;14:84-97.
48. Mallofre C, Castillo M, Morente V, Sole M. Immunohistochemical expression of CK20, p53, and Ki-67 as objective markers of urothelial dysplasia. *Mod Pathol* 2003;16:187-91.
49. Mostofi FK, Sesterhenn IA. Pathology of epithelial tumors & carcinoma in situ of bladder. *Prog Clin Biol Res* 1984;162A:55-74.
50. Cheng L, Cheville JC, Neumann RM, Bostwick DG. Natural history of urothelial dysplasia of the bladder. *Am J Surg Pathol* 1999;23:443-7.
51. Cheng L, Cheville JC, Neumann RM, Bostwick DG. Flat intraepithelial lesions of the urinary bladder. *Cancer* 2000;88:625-31.
52. Jemal A, Siegel R, Ward E, Murray T, Xu J, Thun MJ. Cancer statistics, 2007. *CA Cancer J Clin* 2007;57:43-66.
53. Pisani P, Bray F, Parkin DM. Estimates of the world-wide prevalence of cancer for 25 sites in the adult population. *Int J Cancer* 2002;97:72-81.
54. Parkin DM, Bray F, Ferlay J, Pisani P. Global cancer statistics, 2002. *CA Cancer J Clin* 2005;55:74-108.
55. Hayat MJ, Howlader N, Reichman ME, Edwards BK. Cancer statistics, trends, and multiple primary cancer analyses from the Surveillance,

- Epidemiology, and End Results (SEER) Program. *Oncologist* 2007;12:20-37.
56. Lopez-Beltran A, Montironi R. Non-invasive urothelial neoplasms: according to the most recent WHO classification. *Eur Urol* 2004;46:170-6.
 57. Riley GF, Potosky AL, Lubitz JD, Kessler LG. Medicare payments from diagnosis to death for elderly cancer patients by stage at diagnosis. *Med Care* 1995;33:828-41.
 58. Pelucchi C, Bosetti C, Negri E, Malvezzi M, La Vecchia C. Mechanisms of disease: The epidemiology of bladder cancer. *Nat Clin Pract Urol* 2006;3:327-40.
 59. Okada Y, Hanada M, Sugiura Y. Bladder Cancer and Smoking. *Br Med J* 1964;1:649-50.
 60. IARC. IARC Monographs on the Evaluation of Carcinogenic Risks in Humans. Tobacco smoke and involuntary smoking. Lyon: IARC Press, 2004.
 61. Castela JE, Yuan JM, Skipper PL, et al. Gender- and smoking-related bladder cancer risk. *J Natl Cancer Inst* 2001;93:538-45.
 62. Dietrich H, Dietrich B. Ludwig Rehn (1849-1930)--pioneering findings on the aetiology of bladder tumours. *World J Urol* 2001;19:151-3.
 63. Mc DD, Lund RR. The role of the urine in vesical neoplasm. I. Experimental confirmation of the urogenous theory of pathogenesis. *J Urol* 1954;71:560-70.
 64. Beland FA, Beranek DT, Dooley KL, Heflich RH, Kadlubar FF. Arylamine-DNA adducts in vitro and in vivo: their role in bacterial mutagenesis and urinary bladder carcinogenesis. *Environ Health Perspect* 1983;49:125-34.
 65. Kantor AF, Hartge P, Hoover RN, Narayana AS, Sullivan JW, Fraumeni JF, Jr. Urinary tract infection and risk of bladder cancer. *Am J Epidemiol* 1984;119:510-5.

66. Khafagy MM, el-Bolkainy MN, Mansour MA. Carcinoma of the bilharzial urinary bladder. A study of the associated mucosal lesions in 86 cases. *Cancer* 1972;30:150-9.
67. Chiou HY, Chiou ST, Hsu YH, i sur. Incidence of transitional cell carcinoma and arsenic in drinking water: a follow-up study of 8,102 residents in an arseniasis-endemic area in northeastern Taiwan. *Am J Epidemiol* 2001;153:411-8.
68. Blohme I, Johansson S. Renal pelvic neoplasms and atypical urothelium in patients with end-stage analgesic nephropathy. *Kidney Int* 1981;20:671-5.
69. Volkmer BG, Seidl-Schlick EM, Bach D, Romics I, Kleinschmidt K. Cyclophosphamide is contraindicated in patients with a history of transitional cell carcinoma. *Clin Rheumatol* 2005;24:319-23.
70. Villanueva CM, Silverman DT, Murta-Nascimento C, i sur. Coffee consumption, genetic susceptibility and bladder cancer risk. *Cancer Causes Control* 2009;20:121-7.
71. Garland EM, Cohen SM. Saccharin-induced bladder cancer in rats. *Prog Clin Biol Res* 1995;391:237-43.
72. Negri E, La Vecchia C. Epidemiology and prevention of bladder cancer. *Eur J Cancer Prev* 2001;10:7-14.
73. Kiemeny LA, Moret NC, Witjes JA, Schoenberg MP, Tulinius H. Familial transitional cell carcinoma among the population of Iceland. *J Urol* 1997;157:1649-51.
74. Messing EM, Vaillancourt A. Hematuria screening for bladder cancer. *J Occup Med* 1990;32:838-45.
75. Messing EM, Young TB, Hunt VB, i sur. Hematuria home screening: repeat testing results. *J Urol* 1995;154:57-61.
76. Messing EM. Editorial comment. *Urology* 2000;56:791-2.
77. Khadra MH, Pickard RS, Charlton M, Powell PH, Neal DE. A prospective analysis of 1,930 patients with hematuria to evaluate current diagnostic practice. *J Urol* 2000;163:524-7.

78. Schwalb DM, Herr HW, Fair WR. The management of clinically unconfirmed positive urinary cytology. *J Urol* 1993;150:1751-6.
79. Koshikawa T, Leyh H, Schenck U. Difficulties in evaluating urinary specimens after local mitomycin therapy of bladder cancer. *Diagn Cytopathol* 1989;5:117-21.
80. Gamarra MC, Zein T. Cytologic spectrum of bladder cancer. *Urology* 1984;23:23-6.
81. Hijazi A, Devonec M, Bouvier R, Revillard JP. Flow cytometry study of cytokeratin 18 expression according to tumor grade and deoxyribonucleic acid content in human bladder tumors. *J Urol* 1989;141:522-6.
82. Badalament RA, Hermansen DK, Kimmel M, i sur. The sensitivity of bladder wash flow cytometry, bladder wash cytology, and voided cytology in the detection of bladder carcinoma. *Cancer* 1987;60:1423-7.
83. Parry WL, Hemstreet GP, 3rd. Cancer detection by quantitative fluorescence image analysis. *J Urol* 1988;139:270-4.
84. Kriegmair M, Stepp H, Steinbach P, i sur. Fluorescence cystoscopy following intravesical instillation of 5-aminolevulinic acid: a new procedure with high sensitivity for detection of hardly visible urothelial neoplasias. *Urol Int* 1995;55:190-6.
85. Koenig F, McGovern FJ, Larne R, Enquist H, Schomacker KT, Deutsch TF. Diagnosis of bladder carcinoma using protoporphyrin IX fluorescence induced by 5-aminolaevulinic acid. *BJU Int* 1999;83:129-35.
86. Denzinger S, Burger M, Walter B, i sur. Clinically relevant reduction in risk of recurrence of superficial bladder cancer using 5-aminolevulinic acid-induced fluorescence diagnosis: 8-year results of prospective randomized study. *Urology* 2007;69:675-9.
87. Schmidbauer J, Witjes F, Schmeller N, Donat R, Susani M, Marberger M. Improved detection of urothelial carcinoma in situ with hexaminolevulinate fluorescence cystoscopy. *J Urol* 2004;171:135-8.

88. Jones TD, Cheng L. Papillary urothelial neoplasm of low malignant potential: evolving terminology and concepts. *J Urol* 2006;175:1995-2003.
89. Holmang S, Andius P, Hedelin H, Wester K, Busch C, Johansson SL. Stage progression in Ta papillary urothelial tumors: relationship to grade, immunohistochemical expression of tumor markers, mitotic frequency and DNA ploidy. *J Urol* 2001;165:1124-8; discussion 1128-30.
90. Barbisan F, Santinelli A, Mazzucchelli R, i sur. Strong immunohistochemical expression of fibroblast growth factor receptor 3, superficial staining pattern of cytokeratin 20, and low proliferative activity define those papillary urothelial neoplasms of low malignant potential that do not recur. *Cancer* 2008;112:636-44.
91. Malmstrom PU, Busch C, Norlen BJ. Recurrence, progression and survival in bladder cancer. A retrospective analysis of 232 patients with greater than or equal to 5-year follow-up. *Scand J Urol Nephrol* 1987;21:185-95.
92. Holmang S, Johansson SL. Stage Ta-T1 bladder cancer: the relationship between findings at first followup cystoscopy and subsequent recurrence and progression. *J Urol* 2002;167:1634-7.
93. Kirkali Z, Chan T, Manoharan M, i sur. Bladder cancer: epidemiology, staging and grading, and diagnosis. *Urology* 2005;66:4-34.
94. Lum BL, Torti FM. Therapeutic approaches including interferon to carcinoma in situ of the bladder. *Cancer Treat Rev* 1985;12 Suppl B:45-59.
95. Smith G, Elton RA, Beynon LL, Newsam JE, Chisholm GD, Hargreave TB. Prognostic significance of biopsy results of normal-looking mucosa in cases of superficial bladder cancer. *Br J Urol* 1983;55:665-9.
96. McKenney JK, Gomez JA, Desai S, Lee MW, Amin MB. Morphologic expressions of urothelial carcinoma in situ: a detailed evaluation of its

- histologic patterns with emphasis on carcinoma in situ with microinvasion. *Am J Surg Pathol* 2001;25:356-62.
97. Rosin MP, Cairns P, Epstein JI, Schoenberg MP, Sidransky D. Partial allelotype of carcinoma in situ of the human bladder. *Cancer Res* 1995;55:5213-6.
 98. Murphy WM, Busch C, Algaba F. Intraepithelial lesions of urinary bladder: morphologic considerations. *Scand J Urol Nephrol Suppl* 2000;67-81.
 99. Norming U, Tribukait B, Gustafson H, Nyman CR, Wang NN, Wijkstrom H. Deoxyribonucleic acid profile and tumor progression in primary carcinoma in situ of the bladder: a study of 63 patients with grade 3 lesions. *J Urol* 1992;147:11-5.
 100. Desai S, Lim SD, Jimenez RE, i sur. Relationship of cytokeratin 20 and CD44 protein expression with WHO/ISUP grade in pTa and pT1 papillary urothelial neoplasia. *Mod Pathol* 2000;13:1315-23.
 101. Urist MJ, Di Como CJ, Lu ML, i sur. Loss of p63 expression is associated with tumor progression in bladder cancer. *Am J Pathol* 2002;161:1199-206.
 102. Pich A, Chiusa L, Formiconi A, Galliano D, Bortolin P, Navone R. Biologic differences between noninvasive papillary urothelial neoplasms of low malignant potential and low-grade (grade 1) papillary carcinomas of the bladder. *Am J Surg Pathol* 2001;25:1528-33.
 103. Richter J, Jiang F, Gorog JP, i sur. Marked genetic differences between stage pTa and stage pT1 papillary bladder cancer detected by comparative genomic hybridization. *Cancer Res* 1997;57:2860-4.
 104. van Rhijn BW, Lurkin I, Radvanyi F, Kirkels WJ, van der Kwast TH, Zwarthoff EC. The fibroblast growth factor receptor 3 (FGFR3) mutation is a strong indicator of superficial bladder cancer with low recurrence rate. *Cancer Res* 2001;61:1265-8.

105. Alroy J, Pauli BU, Weinstein RS. Correlation between numbers of desmosomes and the aggressiveness of transitional cell carcinoma in human urinary bladder. *Cancer* 1981;47:104-12.
106. Maruši Z, Zhang D, Krušlin B. Bladder cancer therapy related histopathologic changes. *Open Path J* 2009;3:74-80.
107. Asamoto M, Fukushima S, Tatemoto Y, Yamada K, Fukui S, Mori M. Immunohistochemical expression of keratin proteins in urinary bladder carcinoma. *Pathol Res Pract* 1989;184:194-201.
108. Anderstrom C, Johansson S, Nilsson S. The significance of lamina propria invasion on the prognosis of patients with bladder tumors. *J Urol* 1980;124:23-6.
109. Domanowska E, Jozwicki W, Domaniewski J, i sur. Muscle-invasive urothelial cell carcinoma of the human bladder: multidirectional differentiation and ability to metastasize. *Hum Pathol* 2007;38:741-6.
110. Lopez-Beltran A, Martin J, Garcia J, Toro M. Squamous and glandular differentiation in urothelial bladder carcinomas. Histopathology, histochemistry and immunohistochemical expression of carcinoembryonic antigen. *Histol Histopathol* 1988;3:63-8.
111. Martin JE, Jenkins BJ, Zuk RJ, Blandy JP, Baithun SI. Clinical importance of squamous metaplasia in invasive transitional cell carcinoma of the bladder. *J Clin Pathol* 1989;42:250-3.
112. Johansson SL, Borghede G, Holmang S. Micropapillary bladder carcinoma: a clinicopathological study of 20 cases. *J Urol* 1999;161:1798-802.
113. Radulovic P, Pavic I, Marusic Z, i sur. [Clinicopathological characteristics of micropapillary variant of urinary bladder carcinoma]. *Lijec Vjesn* 2008;130:1-3.
114. Amin MB, Ro JY, Lee KM, i sur. Lymphoepithelioma-like carcinoma of the urinary bladder. *Am J Surg Pathol* 1994;18:466-73.
115. Gronau S, Menz CK, Melzner I, Hautmann R, Moller P, Barth TF. Immunohistomorphologic and molecular cytogenetic analysis of a

- carcinosarcoma of the urinary bladder. *Virchows Arch* 2002;440:436-40.
116. Mitra AP, Datar RH, Cote RJ. Molecular pathways in invasive bladder cancer: new insights into mechanisms, progression, and target identification. *J Clin Oncol* 2006;24:5552-64.
 117. Spiess PE, Czerniak B. Dual-track pathway of bladder carcinogenesis: practical implications. *Arch Pathol Lab Med* 2006;130:844-52.
 118. Yeager T, Stadler W, Belair C, Puthenveetil J, Olopade O, Reznikoff C. Increased p16 levels correlate with pRb alterations in human urothelial cells. *Cancer Res* 1995;55:493-7.
 119. Balazs M, Carroll P, Kerschmann R, Sauter G, Waldman FM. Frequent homozygous deletion of cyclin-dependent kinase inhibitor 2 (MTS1, p16) in superficial bladder cancer detected by fluorescence in situ hybridization. *Genes Chromosomes Cancer* 1997;19:84-9.
 120. Grossman HB, Liebert M, Antelo M, i sur. p53 and RB expression predict progression in T1 bladder cancer. *Clin Cancer Res* 1998;4:829-34.
 121. Cote RJ, Dunn MD, Chatterjee SJ, i sur. Elevated and absent pRb expression is associated with bladder cancer progression and has cooperative effects with p53. *Cancer Res* 1998;58:1090-4.
 122. Sarkis AS, Bajorin DF, Reuter VE, i sur. Prognostic value of p53 nuclear overexpression in patients with invasive bladder cancer treated with neoadjuvant MVAC. *J Clin Oncol* 1995;13:1384-90.
 123. Sarkis AS, Dalbagni G, Cordon-Cardo C, i sur. Nuclear overexpression of p53 protein in transitional cell bladder carcinoma: a marker for disease progression. *J Natl Cancer Inst* 1993;85:53-9.
 124. Lipponen PK. Over-expression of p53 nuclear oncoprotein in transitional-cell bladder cancer and its prognostic value. *Int J Cancer* 1993;53:365-70.
 125. Cordon-Cardo C, Wartinger D, Petrylak D, i sur. Altered expression of the retinoblastoma gene product: prognostic indicator in bladder cancer. *J Natl Cancer Inst* 1992;84:1251-6.

126. Chatterjee SJ, Datar R, Youssefzadeh D, i sur. Combined effects of p53, p21, and pRb expression in the progression of bladder transitional cell carcinoma. *J Clin Oncol* 2004;22:1007-13.
127. Shariat SF, Tokunaga H, Zhou J, i sur. p53, p21, pRB, and p16 expression predict clinical outcome in cystectomy with bladder cancer. *J Clin Oncol* 2004;22:1014-24.
128. Weidner N, Cote R, Suster S, Weiss LM. *Modern Surgical Pathology*. 2. izdanje. Philadelphia: Saunders, 2009.
129. Mitra AP, Almal AA, George B, i sur. The use of genetic programming in the analysis of quantitative gene expression profiles for identification of nodal status in bladder cancer. *BMC Cancer* 2006;6:159.
130. Cote RJ, Esrig D, Groshen S, Jones PA, Skinner DG. p53 and treatment of bladder cancer. *Nature* 1997;385:123-5.
131. Rodriguez-Alonso A, Pita-Fernandez S, Gonzalez-Carrero J, Nogueira-March JL. Multivariate analysis of survival, recurrence, progression and development of metastasis in T1 and T2a transitional cell bladder carcinoma. *Cancer* 2002;94:1677-84.
132. Hasui Y, Osada Y, Kitada S, Nishi S. Significance of invasion to the muscularis mucosae on the progression of superficial bladder cancer. *Urology* 1994;43:782-6.
133. Younes M, Sussman J, True LD. The usefulness of the level of the muscularis mucosae in the staging of invasive transitional cell carcinoma of the urinary bladder. *Cancer* 1990;66:543-8.
134. Cheng L, Weaver AL, Neumann RM, Scherer BG, Bostwick DG. Substaging of T1 bladder carcinoma based on the depth of invasion as measured by micrometer: A new proposal. *Cancer* 1999;86:1035-43.
135. Jimenez RE, Gheiler E, Oskanian P, i sur. Grading the invasive component of urothelial carcinoma of the bladder and its relationship with progression-free survival. *Am J Surg Pathol* 2000;24:980-7.
136. Abel PD, Hall RR, Williams G. Should pT1 transitional cell cancers of the bladder still be classified as superficial? *Br J Urol* 1988;62:235-9.

137. Stein JP, Lieskovsky G, Cote R, i sur. Radical cystectomy in the treatment of invasive bladder cancer: long-term results in 1,054 patients. *J Clin Oncol* 2001;19:666-75.
138. Pagano F, Bassi P, Galetti TP, i sur. Results of contemporary radical cystectomy for invasive bladder cancer: a clinicopathological study with an emphasis on the inadequacy of the tumor, nodes and metastases classification. *J Urol* 1991;145:45-50.
139. Gabbiani G, Ryan GB, Majne G. Presence of modified fibroblasts in granulation tissue and their possible role in wound contraction. *Experientia* 1971;27:549-50.
140. Seemayer TA, Lagace R, Schurch W, Thelmo WL. The myofibroblast: biologic, pathologic, and theoretical considerations. *Pathol Annu* 1980;15:443-70.
141. Majno G. The story of the myofibroblasts. *Am J Surg Pathol* 1979;3:535-42.
142. Doljanski F. The sculpturing role of fibroblast-like cells in morphogenesis. *Perspect Biol Med* 2004;47:339-56.
143. Darby I, Skalli O, Gabbiani G. Alpha-smooth muscle actin is transiently expressed by myofibroblasts during experimental wound healing. *Lab Invest* 1990;63:21-9.
144. Rudolph R, McClure WJ, Woodward M. Contractile fibroblasts in chronic alcoholic cirrhosis. *Gastroenterology* 1979;76:704-9.
145. Madden JW. On "the contractile fibroblast". *Plast Reconstr Surg* 1973;52:291-2.
146. Gabbrielli S, Di Lollo S, Stanflin N, Romagnoli P. Myofibroblast and elastic and collagen fiber hyperplasia in the bronchial mucosa: a possible basis for the progressive irreversibility of airway obstruction in chronic asthma. *Pathologica* 1994;86:157-60.
147. Fletcher CDM, Unni KK, Mertens F. WHO Pathology and Genetics of Tumours of Soft Tissue and Bone. Lyon: IARC Press, 2002.
148. Noel A, Foidart JM. The role of stroma in breast carcinoma growth in vivo. *J Mammary Gland Biol Neoplasia* 1998;3:215-25.

149. Tremblay G. Stromal aspects of breast carcinoma. *Exp Mol Pathol* 1979;31:248-60.
150. Seemayer TA, Lagace R, Schurch W, Tremblay G. Myofibroblasts in the stroma of invasive and metastatic carcinoma: a possible host response to neoplasia. *Am J Surg Pathol* 1979;3:525-33.
151. Tomas D, Kruslin B. The potential value of (Myo)fibroblastic stromal reaction in the diagnosis of prostatic adenocarcinoma. *Prostate* 2004;61:324-31.
152. Tomas D, Ulamec M, Hudolin T, Bulimbasic S, Belicza M, Kruslin B. Myofibroblastic stromal reaction and expression of tenascin-C and laminin in prostate adenocarcinoma. *Prostate Cancer Prostatic Dis* 2006;9:414-9.
153. Cintorino M, Bellizzi de Marco E, Leoncini P, i sur. Expression of alpha-smooth-muscle actin in stromal cells of the uterine cervix during epithelial neoplastic changes. *Int J Cancer* 1991;47:843-6.
154. Martin M, Pujuguet P, Martin F. Role of stromal myofibroblasts infiltrating colon cancer in tumor invasion. *Pathol Res Pract* 1996;192:712-7.
155. Schurch W, Lagace R, Seemayer TA. Myofibroblastic stromal reaction in retracted scirrhous carcinoma of the breast. *Surg Gynecol Obstet* 1982;154:351-8.
156. Nimphius W, Moll R, Olbert P, Ramaswamy A, Barth PJ. CD34+ fibrocytes in chronic cystitis and noninvasive and invasive urothelial carcinomas of the urinary bladder. *Virchows Arch* 2007;450:179-85.
157. Shimasaki N, Kuroda N, Miyazaki E, i sur. The distribution pattern of myofibroblasts in the stroma of human bladder carcinoma depends on their invasiveness. *Histol Histopathol* 2006;21:349-53.
158. Tomasek JJ, Gabbiani G, Hinz B, Chaponnier C, Brown RA. Myofibroblasts and mechano-regulation of connective tissue remodelling. *Nat Rev Mol Cell Biol* 2002;3:349-63.
159. Ronnov-Jessen L, Petersen OW. Induction of alpha-smooth muscle actin by transforming growth factor-beta 1 in quiescent human breast

- gland fibroblasts. Implications for myofibroblast generation in breast neoplasia. *Lab Invest* 1993;68:696-707.
160. Tuxhorn JA, Ayala GE, Rowley DR. Reactive stroma in prostate cancer progression. *J Urol* 2001;166:2472-83.
 161. Micke P, Ostman A. Tumour-stroma interaction: cancer-associated fibroblasts as novel targets in anti-cancer therapy? *Lung Cancer* 2004;45 Suppl 2:S163-75.
 162. De Wever O, Nguyen QD, Van Hoorde L, et al. Tenascin-C and SF/HGF produced by myofibroblasts in vitro provide convergent pro-invasive signals to human colon cancer cells through RhoA and Rac. *FASEB J* 2004;18:1016-8.
 163. Booth C, Harnden P, Selby PJ, Southgate J. Towards defining roles and relationships for tenascin-C and TGFbeta-1 in the normal and neoplastic urinary bladder. *J Pathol* 2002;198:359-68.
 164. Ioachim E, Michael M, Stavropoulos NE, et al. Expression patterns of cyclins D1, E and cyclin-dependent kinase inhibitors p21(Waf1/Cip1) and p27(Kip1) in urothelial carcinoma: correlation with other cell-cycle-related proteins (Rb, p53, Ki-67 and PCNA) and clinicopathological features. *Urol Int* 2004;73:65-73.
 165. Gabbiani G. The myofibroblast in wound healing and fibrocontractive diseases. *J Pathol* 2003;200:500-3.
 166. Chandrasoma P, Taylor CR. *Concise Pathology*. 3. izdanje. Stamford: Appleton & Lange, 1998.
 167. Majno G, Jorris I. *Cells, Tissues and Disease: Principles of General Pathology*. 2. izdanje. Oxford: Oxford University Press, 2004.
 168. Zhang L, Khayat A, Cheng H, Graves DT. The pattern of monocyte recruitment in tumors is modulated by MCP-1 expression and influences the rate of tumor growth. *Lab Invest* 1997;76:579-90.
 169. Russell SW, Gillespie GY, Pace JL. Evidence for mononuclear phagocytes in solid neoplasms and appraisal of their nonspecific cytotoxic capabilities. *Contemp Top Immunobiol* 1980;10:143-66.
 170. Perussia B. Tumor infiltrating cells. *Lab Invest* 1992;67:155-7.

171. Finke J, Ferrone S, Frey A, Mufson A, Ochoa A. Where have all the T cells gone? Mechanisms of immune evasion by tumors. *Immunol Today* 1999;20:158-60.
172. Banner BF, Sonmez-Alpan E, Yousem SA. An immunophenotypic study of the inflammatory cell populations in colon adenomas and carcinomas. *Mod Pathol* 1993;6:295-301.
173. Samaratunga H, Fairweather P, Purdie D. Significance of stromal reaction patterns in invasive urothelial carcinoma. *Am J Clin Pathol* 2005;123:851-7.
174. An T, Sood U, Pietruk T, Cummings G, Hashimoto K, Crissman JD. In situ quantitation of inflammatory mononuclear cells in ductal infiltrating breast carcinoma. Relation to prognostic parameters. *Am J Pathol* 1987;128:52-60.
175. Cai T, Nesi G, Boddi V, Mazzoli S, Dal Canto M, Bartoletti R. Prognostic role of the tumor-associated tissue inflammatory reaction in transitional bladder cell carcinoma. *Oncol Rep* 2006;16:329-34.
176. Lowe D, Jorizzo J, Hutt MS. Tumour-associated eosinophilia: a review. *J Clin Pathol* 1981;34:1343-8.
177. Lowe D, Fletcher CD, Gower RL. Tumour-associated eosinophilia in the bladder. *J Clin Pathol* 1984;37:500-2.
178. Cormier SA, Taranova AG, Bedient C, i sur. Pivotal Advance: eosinophil infiltration of solid tumors is an early and persistent inflammatory host response. *J Leukoc Biol* 2006;79:1131-9.
179. Spiegel GW. Eosinophils as a marker for invasion in vulvar squamous neoplastic lesions. *Int J Gynecol Pathol* 2002;21:108-16.
180. Spiegel GW, Ashraf M, Brooks JJ. Eosinophils as a marker for invasion in cervical squamous neoplastic lesions. *Int J Gynecol Pathol* 2002;21:117-24.
181. Alrawi SJ, Tan D, Stoler DL, i sur. Tissue eosinophilic infiltration: a useful marker for assessing stromal invasion, survival and locoregional recurrence in head and neck squamous neoplasia. *Cancer J* 2005;11:217-25.

182. Tostes Oliveira D, Tjioe KC, Assao A, i sur. Tissue eosinophilia and its association with tumoral invasion of oral cancer. *Int J Surg Pathol* 2009;17:244-9.
183. Lose G, Frandsen B. Eosinophil cationic protein in urine in patients with urinary bladder tumors. *Urol Res* 1989;17:295-7.
184. Marusic Z, Cupic H, Kruslin B, Tomas D, Milosevic M, Mikuz G. Tumor-associated tissue eosinophilia and inflammation in pTa and pT1 papillary urothelial carcinoma of the bladder. *Anal Quant Cytol Histol* 2009;31:239-41.
185. Bostwick DG, Mikuz G. Urothelial papillary (exophytic) neoplasms. *Virchows Arch* 2002;441:109-16.
186. Wulff S. *Guide to Special Stains*. Carpinteria: Dako, 2004.
187. Orimo A, Gupta PB, SgROI DC, i sur. Stromal fibroblasts present in invasive human breast carcinomas promote tumor growth and angiogenesis through elevated SDF-1/CXCL12 secretion. *Cell* 2005;121:335-48.
188. Council L, Hameed O. Differential expression of immunohistochemical markers in bladder smooth muscle and myofibroblasts, and the potential utility of desmin, smoothelin, and vimentin in staging of bladder carcinoma. *Mod Pathol* 2009;22:639-50.
189. de Jong BW, Schut TC, Maquelin K, i sur. Discrimination between nontumor bladder tissue and tumor by Raman spectroscopy. *Anal Chem* 2006;78:7761-9.
190. Brunner A, Tzankov A. The role of structural extracellular matrix proteins in urothelial bladder cancer (review). *Biomark Insights* 2007;2:418-27.
191. Wilson CB, Leopard J, Cheresh DA, Nakamura RM. Extracellular matrix and integrin composition of the normal bladder wall. *World J Urol* 1996;14 Suppl 1:S30-7.
192. Pavelic K, Bulbul MA, Slocum HK, i sur. Growth of human urological tumors on extracellular matrix as a model for the in vitro cultivation of primary human tumor explants. *Cancer Res* 1986;46:3653-62.

193. Wallard MJ, Pennington CJ, Veerakumarasivam A, i sur. Comprehensive profiling and localisation of the matrix metalloproteinases in urothelial carcinoma. *Br J Cancer* 2006;94:569-77.
194. Tuxhorn JA, Ayala GE, Smith MJ, Smith VC, Dang TD, Rowley DR. Reactive stroma in human prostate cancer: induction of myofibroblast phenotype and extracellular matrix remodeling. *Clin Cancer Res* 2002;8:2912-23.
195. Simson L, Ellyard JI, Dent LA, i sur. Regulation of carcinogenesis by IL-5 and CCL11: a potential role for eosinophils in tumor immune surveillance. *J Immunol* 2007;178:4222-9.

10. ŽIVOTOPIS

Rođen sam 25.07.1980. godine u Zagrebu. Osnovnu školu i klasičnu gimnaziju završio sam u Zagrebu, a na Medicinskom fakultetu Sveučilišta u Zagrebu diplomirao sam 2004. godine s prosječnom ocjenom 4.11.

U veljači 2007. godine dobio sam specijalizaciju iz patološke anatomije u Kliničkom zavodu za patologiju «Ljudevit Jurak» Kliničke bolnice «Sestre milosrdnice», Zagreb.

U ožujku 2006. godine upisao sam Znanstveni poslijediplomski studij u području biomedicine i zdravstva na Medicinskom fakultetu Sveučilišta u Zagrebu koji sam završio u rujnu 2009. godine s prosječnom ocjenom 4.92.

Od 2009. godine tajnik sam organizacijskog odbora «Ljudevit Jurak» International Symposium on Comparative Pathology. Član sam Europskog društva patologa (ESP).

Autor sam više članaka i kongresnih priopćenja koji su objavljeni ili prihvaćeni za objavljivanje u indeksiranim časopisima od kojih je osam u Current Contentsu.

Oženjen sam i otac dvoje djece.