

Imunohistokemijska koekspresija 4-hidroksinonenala i prominina-1 u glijalnim tumorima mozga

Kolenc, Danijela

Doctoral thesis / Disertacija

2010

Degree Grantor / Ustanova koja je dodijelila akademski / stručni stupanj: **University of Zagreb, School of Medicine / Sveučilište u Zagrebu, Medicinski fakultet**

Permanent link / Trajna poveznica: <https://urn.nsk.hr/urn:nbn:hr:105:693009>

Rights / Prava: [In copyright](#)/[Zaštićeno autorskim pravom.](#)

Download date / Datum preuzimanja: **2025-01-03**



Repository / Repozitorij:

[Dr Med - University of Zagreb School of Medicine Digital Repository](#)





Središnja medicinska knjižnica

Kolenc, Danijela (2010) *Imunohistokemijska koekspresija 4-hidroksinonenala i prominina-1 u glijalnim tumorima mozga* [The coexpression of 4-hydroxynonenal and prominin-1 in glial tumors of the brain]. Doktorska disertacija, Sveučilište u Zagrebu.

<http://medlib.mef.hr/866>

University of Zagreb Medical School Repository

<http://medlib.mef.hr/>

SVEUČILIŠTE U ZAGREBU

MEDICINSKI FAKULTET

Danijela Kolenc

**Imunohistokemijska koekspresija 4-
hidroksinonenala i prominina-1 u
glijalnim tumorima mozga**

DISERTACIJA

Zagreb, 2010. godine

Disertacija je izrađena u Kliničkom zavodu za patologiju i citologiju
Kliničkog bolničkog centra Zagreb i Zavodu za patologiju
Medicinskog fakulteta Sveučilišta u Zagrebu

Voditelj rada: Prof.dr.sc. Kamelija Žarković

Zahvaljujem se svojoj mentorici Prof.dr.sc. Kameliji Žarković na pomoći oko izrade ove disertacije te Prof.dr.sc. Boži Krušlinu i Prof.dr.sc. Svenu Seiwertu na korisnim savjetima te moralnoj pomoći koja mi je olakšala provedbu ovog istraživanja. Također se zahvaljujem tehničarki Nevenki Borić i svim djelatnicima Zavoda za patologiju Medicinskog fakulteta u Zagrebu. Posebno se zahvaljujem mami na cjelokupnoj financijskoj pomoći te velikom timu koji mi je pomogao u čuvanju Mateja, obitelji Špoljar, mami, dedi Kuniću, sestri Mateji i prijatelju Toniju Duki.

POPIS OZNAKA I KRATICA

AA – anaplastični astrocitom

AE – anaplastični ependimom

AML – akutna mijeloična leukemija

AO – anaplastični oligodendrogliom

apoD – apolipoprotein D

BTSC – matične stanice mozgovnih tumora

CD133 – prominin-1

CK – citokeratin

CuZnSOD – bakar/cink superoksid dismutaza

DA – difuzni astrocitom

DNA – deoksiribonukleinska kiselina

E – ependimom

EMA – epitelni membranski antigen

EPC – endotelne progenitorske stanice

GBM – glioblastom

GFAP – kiseli glijalni fibrilarni protein

GSH – glutation

GST – glutation-transferaza

HNE – 4-hidroksinonenal

IH – imunohistokemija

LOH – gubitak heterozigotnosti

MDA – malondialdehid

MnSOD – mangan superoksid dismutaza

NF1 – neurofibromatoza tipa 1

NSE – neuron specifična enolaza

O – oligodendrogliom

OS – oksidacijski stres

PA – pilocitički astroцитom

PUFA – višestruko nezasićene masne kiseline

RKV- reaktivne kisikove vrste

ROS – reaktivni kisikovi spojevi

RNS – reaktivni dušikovi spojevi

S – subependimom

SOD – superoksid dismutaza

SZO – Svjetska zdravstvena organizacija

SŽS – središnji živčani sustav

TTF – tiroidni transkripcijski faktor

VEGF – vaskularni čimbenik rasta

SADRŽAJ

POPIS OZNAKA I KRATICA

1.0. UVOD.....	1
1.1. Oksidacijski stres.....	1
1.1.1. Molekulski kisik.....	1
1.1.2. Slobodni radikali.....	1
1.1.2.1. Reaktivni kisikovi spojevi ili slobodni radikali kisika.....	2
1.1.2.2. Slobodni radikali dušika.....	3
1.1.3. Oksidacijski stres.....	4
1.1.4. Lipidna peroksidacija.....	5
1.1.4.1. 4-hidroksi-2-nonenal (HNE).....	7
1.1.5. Oksidacijski stres i karcinogeneza.....	9
1.1.6. Oksidacijski stres i središnji živčani sustav.....	10
1.2. Tumori središnjeg živčanog sustava.....	12
1.2.1. Klasifikacija tumora središnjeg živčanog sustava prema klasifikaciji Svjetske zdravstvene organizacije.....	12
1.2.1.1. Astrocitni tumori.....	12
1.2.1.2. Oligodendroglijalni tumori.....	21
1.2.1.3. Ependimalni tumori.....	23
1.3. Tumorske matične stanice.....	26
1.3.1. Tumorske matične stanice u tumorima središnjeg živčanog sustava-biljeg tumor inicirajućih stanica prominin-1 (CD133).....	26
1.3.2. Oksidacijski stres i tumorske matične stanice.....	27
2.0. HIPOTEZA I CILJEVI ISTRAŽIVANJA.....	29
3.0. MATERIJAL I METODE.....	30
3.1. Prikupljanje i obrada uzoraka tkiva glijalnih tumora mozga.....	30
3.2. Priprema tkiva za svjetlosnu mikroskopsku analizu.....	30
3.3. Imunohistokemijsko bojanje preparata monoklonskim protutijelom na HNE.....	31
3.4. Imunohistokemijsko bojanje preparata poliklonskim protutijelom CD133.....	31
3.5. Analiza imunohistokemijskih preparata.....	32
3.6. Statistička analiza podataka.....	32

4.0. REZULTATI.....	33
4.1. Pojavnost 4-hidroksinonenala u glijalnim tumorima mozga.....	33
4.1.1. Pojavnost 4-hidroksinonenala u pilocitičkim astroцитomima.....	33
4.1.2. Pojavnost 4-hidroksinonenala u difuznim astroцитomima.....	35
4.1.3. Pojavnost 4-hidroksinonenala u anaplastičnim astroцитomima.....	38
4.1.4. Pojavnost 4-hidroksinonenala u glioblastomima.....	39
4.1.5. Pojavnost 4-hidroksinonenala u oligodendrogliomima.....	42
4.1.6. Pojavnost 4-hidroksinonenala u anaplastičnim oligodendrogliomima.....	43
4.1.7. Pojavnost 4-hidroksinonenala u ependimomima.....	45
4.1.8. Pojavnost 4-hidroksinonenala u anaplastičnim ependimomima.....	47
4.1.9. Pojavnost 4-hidroksinonenala u subependimomima.....	49
4.1.10. Imunohistokemijska pojava HNE-a u astroцитnim tumorima.....	50
4.1.11. Imunohistokemijska pojava HNE-a u oligodendroglijalnim tumorima.....	51
4.1.12. Imunohistokemijska pojava HNE-a u ependimalnim tumorima.....	51
4.2. Pojavnost CD133 u glijalnim tumorima mozga.....	52
4.2.1. Pojavnost CD133 u pilocitičkim astroцитomima.....	52
4.2.2. Pojavnost CD133 u difuznim astroцитomima.....	54
4.2.3. Pojavnost CD133 u anaplastičnim astroцитomima.....	56
4.2.4. Pojavnost CD133 u glioblastomima.....	58
4.2.5. Pojavnost CD133 u oligodendrogliomima.....	60
4.2.6. Pojavnost CD133 u anaplastičnim oligodendrogliomima.....	62
4.2.7. Pojavnost CD133 u ependimomima.....	64
4.2.8. Pojavnost CD133 u anaplastičnim ependimomima.....	66
4.2.9. Pojavnost CD133 u subependimomima.....	68
4.2.10. Imunohistokemijska pojava CD133 u astroцитnim tumorima.....	69
4.2.11. Imunohistokemijska pojava CD133 u oligodendroglijalnim tumorima.....	70
4.2.12. Imunohistokemijska pojava CD133 u ependimalnim tumorima.....	70
4.3. Istovremena pojava HNE i CD133 u glijalnim tumorima mozga.....	71
4.3.1. Istovremena pojava HNE i CD133 u pilocitičkim astroцитomima.....	71
4.3.1.a Pojavnost u tumorskim stanicama pilocitičkih astroцитoma.....	71

4.3.1.b Intenzitet u tumorskim stanicama pilocitičkih astrocitoma.....	72
4.3.1.c Pojavnost na krvnim žilama pilocitičkih astrocitoma.....	73
4.3.1.d Pojavnost u stromi pilocitičkih astrocitoma.....	74
4.3.1.e Intenzitet bojanja strome pilocitičkih astrocitoma.....	75
4.3.2. Istovremena pojava HNE i CD133 u difuznim astrocitomima.....	76
4.3.2.a Pojavnost u tumorskim stanicama difuznih astrocitoma.....	76
4.3.2.b Intenzitet u tumorskim stanicama difuznih astrocitoma.....	77
4.3.2.c Pojavnost na krvnim žilama difuznih astrocitoma.....	78
4.3.2.d Pojavnost u stromi difuznih astrocitoma.....	79
4.3.2.e Intenzitet bojanja strome difuznih astrocitoma.....	80
4.3.3. Istovremena pojava HNE i CD133 u anaplastičnim astrocitomima.....	81
4.3.3.a Pojavnost u tumorskim stanicama anaplastičnih astrocitoma.....	81
4.3.3.b Intenzitet u tumorskim stanicama anaplastičnih astrocitoma.....	82
4.3.3.c Pojavnost na krvnim žilama anaplastičnih astrocitoma.....	83
4.3.3.d Pojavnost u stromi anaplastičnih astrocitoma.....	84
4.3.3.e Intenzitet bojanja strome anaplastičnih astrocitoma.....	85
4.3.4. Istovremena pojava HNE i CD133 u glioblastomima.....	86
4.3.4.a Pojavnost u tumorskim stanicama pilocitičkih astrocitoma.....	86
4.3.4.b Intenzitet u tumorskim stanicama glioblastoma.....	87
4.3.4.c Pojavnost na krvnim žilama glioblastoma.....	88
4.3.4.d Pojavnost u stromi glioblastoma.....	89
4.3.4.e Intenzitet bojanja strome glioblastoma.....	90
4.3.4.f Pojavnost u nekrotičnim područjima glioblastoma.....	91
4.3.5. Istovremena pojava HNE i CD133 u oligodendrogliomima.....	92
4.3.5.a Pojavnost u tumorskim stanicama oligodendroglioma.....	92
4.3.5.b Intenzitet u tumorskim stanicama oligodendroglioma.....	93
4.3.5.c Pojavnost na krvnim žilama oligodendroglioma.....	94
4.3.5.d Pojavnost u stromi oligodendroglioma.....	95
4.3.5.e Intenzitet bojanja strome oligodendroglioma.....	96
4.3.6. Istovremena pojava HNE i CD133 u anaplastičnim oligodendrogliomima.....	97

4.3.6.a Pojavnost u tumorskim stanicama anaplastičnih oligodendroglioma.....	97
4.3.6.b Intenzitet u tumorskim stanicama anaplastičnih oligodendroglioma.....	98
4.3.6.c Pojavnost na krvnim žilama anaplastičnih oligodendroglioma.....	99
4.3.6.d Pojavnost u stromi anaplastičnih oligodendroglioma.....	100
4.3.6.e Intenzitet bojanja strome anaplastičnih oligodendroglioma.....	101
4.3.7. Istovremena pojavnost HNE i CD133 u ependimomima.....	102
4.3.7.a Pojavnost u tumorskim stanicama ependimoma.....	102
4.3.7.b Intenzitet u tumorskim stanicama ependimoma.....	103
4.3.7.c Pojavnost na krvnim žilama ependimoma.....	104
4.3.7.d Pojavnost u stromi ependimoma.....	105
4.3.7.e Intenzitet bojanja strome ependimoma.....	106
4.3.8. Istovremena pojavnost HNE i CD133 u anaplastičnim ependimomima.....	107
4.3.8.a Pojavnost u tumorskim stanicama anaplastičnih ependimoma.....	107
4.3.8.b Intenzitet u tumorskim stanicama anaplastičnih ependimoma.....	108
4.3.8.c Pojavnost na krvnim žilama anaplastičnih ependimoma.....	109
4.3.8.d Pojavnost u stromi anaplastičnih ependimoma.....	110
4.3.8.e Intenzitet bojanja strome anaplastičnih ependimoma.....	111
4.3.8f Pojavnost u nekrotičnim područjima anaplastičnih ependimoma.....	112
4.3.9. Istovremena pojavnost HNE i CD133 u subependimomima.....	113
4.3.9.a Pojavnost u tumorskim stanicama subependimoma.....	113
4.3.9.b Intenzitet u tumorskim stanicama subependimoma.....	114
4.3.9.c Pojavnost na krvnim žilama subependimoma.....	115
4.3.9.d Pojavnost u stromi subependimoma.....	116
4.3.9.e Intenzitet bojanja strome subependimoma.....	117
4.4. Kontrolna skupina.....	118
5.0. RASPRAVA.....	120
6.0. ZAKLJUČCI.....	127
7.0. SAŽETAK.....	129
8.0. SUMMARY.....	131
9.0. LITERATURA.....	133

10.0. ŽIVOTOPIS.....	143
----------------------	-----

1.0. UVOD

1.1. OKSIDACIJSKI STRES

1.1.1. Molekulski kisik

Molekulski kisik je neophodan za život aerobnih organizama, ali kad njegova koncentracija u tkivima i organima postane veća od normalne, on postaje toksičan. Molekula kisika je biradikal, sadrži dva nesparena elektrona u vanjskoj ljusci (1). Glavni razlog toksičnosti kisika je njegovo svojstvo stvaranja reaktivnih kisikovih vrsta (engl. reactive oxygen species; ROS) (RKV) koje zbog prisustva nesparenih elektrona nazivamo slobodnim radikalima (2).

Singletni kisik ($^1\text{O}_2$) je ekscitirano stanje kisika koje je mnogo reaktivnije od tripletnog stanja ($^3\text{O}_2$) u kojem se nalazi molekulski kisik u osnovnom stanju. U ekscitiranom stanju kisika se u vanjskoj ljusci nalaze dva nesparena elektrona antiparalelnih spinova.

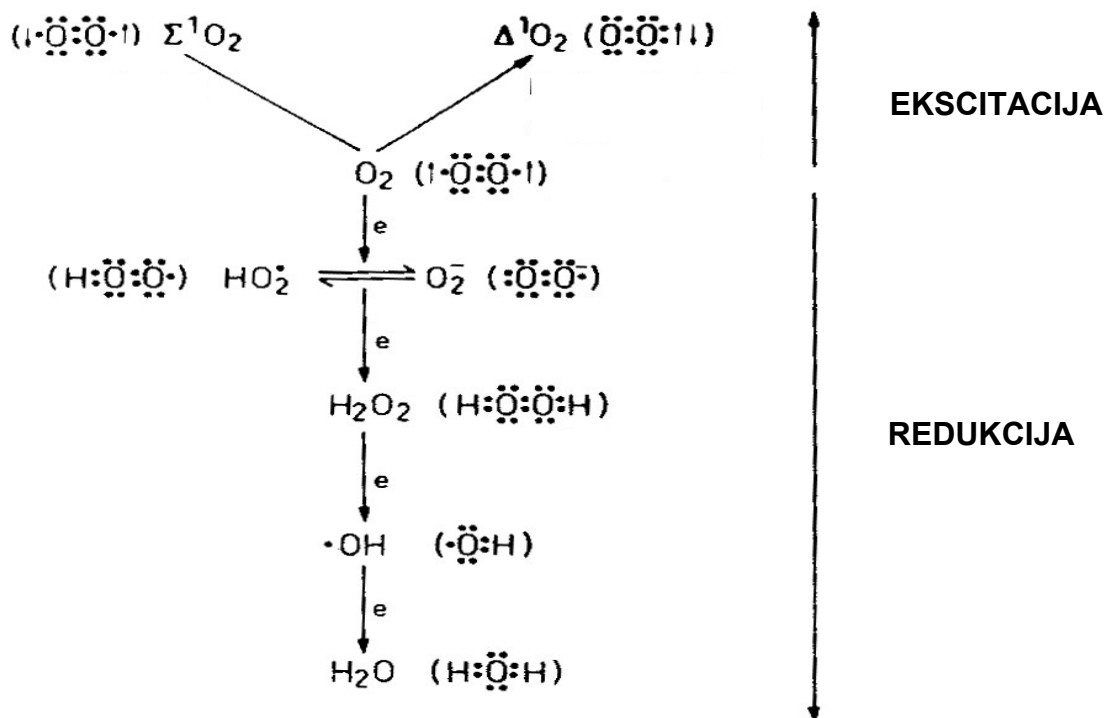
1.1.2. Slobodni radikali

Slobodni radikali su molekule ili atomi koji u vanjskoj ljusci imaju jedan ili više nesparenih elektrona (3). Njihovi nespareni elektroni uzrokuju njihovo davanje ili uzimanje elektrona drugim molekulama te ih to čini izrazito nestabilnim i visoko reaktivnim, pri čemu reagiraju s organskim ili neorganskim spojevima (4,5). Slobodni radikali nastaju uslijed apsorpcije energije zračenja, u redukcijско-oksidacijskim reakcijama tijekom patoloških i normalnih fizioloških procesa poput oksidativne fosforilacije u mitohondrijima (6), prijenosu elektrona u sistemu citokroma P-450 u endoplazmatskom retikulumu (7), oksidacije masnih kiselina u peroksisomima (8), metabolizma arahidonske kiseline u staničnim membranama (9), fagocitoze (10). Slobodni radikali mogu nastati i tijekom enzimatske oksidacije i autooksidacije različitih kemijskih spojeva poput tiola, oksihemoglobina, hidrokinona, kateholamina, pri čemu

dolazi do redukcije molekularnog kisika i nastajanja superoksida, najčešće uz prisutnost prijelaznih metana (11).

1.1.2.1. Reaktivni kisikovi spojevi ili slobodni radikali kisika

Reaktivni kisikovi spojevi predstavljaju skupinu vrlo reaktivnih spojeva koji ne obuhvaćaju samo kisikove radikale poput superoksidnog aniona (O_2^-) i hidroksilnog radikala ($HO\cdot$), već i druge reaktivne spojeve kisika kao što su vodikov peroksid (H_2O_2), reaktivni (singlet) kisik (1O_2), hipoklornu kiselinu ($HOCl$) te ozon (O_3) koji također uzrokuju oksidacijsko oštećenje staničnih struktura (3). ROS se stvara u organizmu tijekom fizioloških i patoloških metaboličkih procesa tijekom redukcije i ekscitacije kisika (12,13).



Slika 1. Reaktivni kisikovi spojevi se stvaraju tijekom redukcije i ekscitacije kisika.

Za vrijeme staničnog disanja, na unutrašnjoj strani mitohondrija, molekularni kisik se procesom oksidativne fosforilacije u sistemu citokrom C oksidaza, reducira do vode. Za vrijeme te reakcije se kao međuprodukt oslobađa mala, ali značajna količina reaktivnih spojeva (1,14).

Superoksidni anion ($\cdot\text{O}_2^-$) nastaje redukcijom jednog elektrona molekule kisika. Njegova topljivost u mastima je ograničena te ne može prodrijeti duboko u stanicu. Djelovanje mu je ograničeno na mjestu njegovog stvaranja. U kiseloj sredini on veže proton i nastaje još reaktivniji perhidroksilni radikal (HO_2^-). Superoksidni anion se spontano, ali i uz pomoć superoksid dismutaze (SOD) te vodikovih iona, prevodi u vodikov peroksid. Iako vodikov peroksid nije radikal jer nema nesparenih elektrona, on je oksidans koji uz prisustvo prijelaznih metala, dvovalentnog iona željeza (Fe^{2+}) i jednovalentnog iona bakra (Cu^+), može prihvatiti jedan elektron stvarajući vrlo toksičan hidroksilni radikal ($\cdot\text{OH}$). Vodikov peroksid je topljiv u mastima pa može djelovati na udaljenim mjestima od njegova stvaranja. Hidroksilni radikal nastaje Fentonovom i Haber-Weissovom reakcijom. U Fentonovoj reakciji, dvovalentni ion željeza reagira s vodikovim peroksidom i pri tom prelazi u trovalentni ion željeza (Fe^{3+}), a pri tome nastaje hidroksilni radikal i hidroksilni ion. U Haber-Weissovom reakciji superoksidni anion reagira s vodikovim peroksidom, a pri tome isto nastaje hidroksilni radikal i hidroksilni ion. Hidroksilni radikal je izrazito reaktivan radikal koji reagira sa svim vrstama biomolekula (15).

Tijekom fagocitoze se u makrofazima, neutrofilima i eozinofilima kontinuirano stvaraju RKV (16,17,18). Slobodni radikali potječu od snažnog oksidativnog metabolizma, "oksidativnog praska" pri čemu nastaju superoksid, vodikov peroksid, hidroksilni radikal, hipoklorna kiselina i dušikov oksid. Vodikov peroksid može Fentonovom reakcijom ili pod utjecajem hemskeg enzima, mijeloperoksidaze, stvoriti druge radikale poput hipoklorne kiseline. Hipoklorna kiselina nastaje u neutrofilima, snažan je oksidans i antimikrobni agens (2).

1.1.2.2. Slobodni radikali dušika

Naziv „reaktivni dušikovi spojevi“ (engl. reactive nitrogen species; RNS) označava skupinu visoko reaktivnih dušikovitih spojeva koja osim slobodnih dušikovitih radikala poput dušikovog oksida ($\text{NO}\cdot$) i dušikovog dioksida ($\text{NO}_2\cdot$), uključuje i druge reaktivne spojeve dušika kao što su dušična kiselina (HNO_2), peroksinitrit (ONOO^-), peroksinitritna kiselina (ONOOH) i alkil peroksinitrat

(ROONO) (17,19, 20). Dušikov oksid nastaje u endotelnim, živčanim i upalnim stanicama, a nastaje iz L-arginina djelovanjem dušik oksid sintetaze (21). On sudjeluje u regulaciji krvnog tlaka, u upalnim reakcijama, inhibiciji agregacije trombocita i proliferacije glatkih mišićnih stanica (22,23), ali je i toksičan, ima važnu ulogu u oštećenju tkiva tijekom kronične upale, mozgovnog infarkta i septičkog šoka (24). Dušikov oksid posjeduje prooksidativna i antioksidativna svojstva. U reakciji sa superoksidom stvara vrlo toksičan peroksinitrit koji može potaknuti lipidnu peroksidaciju (25). Peroksinitrit s lipofilnim peroksilnim radikalima (ROO \cdot) stvara relativno stabilni ROONO koji može zaustaviti proces lipidne peroksidacije. Dakle, veća količina dušikovog oksida štiti lipide staničnih membrana od oštećenja (26,22).

1.1.3. Oksidacijski stres

Oksidacijski stres (OS) je stanje u kojem oksidacijski procesi prevladaju antioksidativne sposobnosti stanica tkiva ili organizama. Oštećenje stanice izazvano je slobodnim radikalima koji se stvaraju tijekom aerobne respiracije stanice u OS. U ravnotežnim uvjetima, slobodni radikali razgrađeni su staničnim antioksidansima, uz pomoć enzima kao što su SOD, katalaze i glutathion peroksidaze ili neenzimatski uz pomoć glutathiona (GSH) (4,27). Do pomaka ravnoteže može doći ukoliko je smanjena antioksidativna sposobnost organizma ili ako je povećano stvaranje radikala. Ovakav poremećaj ravnoteže prooksidansa i antioksidansa u korist prooksidansa definira se kao „oksidacijski stres“ (28). U patološkim procesima povećana je koncentracija i aktivnost slobodnih radikala. Ovaj događaj je posredovan ekstracelularnim otpuštanjem RNV-a iz granulocita, aktivacijom ksantin oksidaze i fosfolipaze, promjenom u transportnom lancu elektrona u mitohondrijima itd (29).

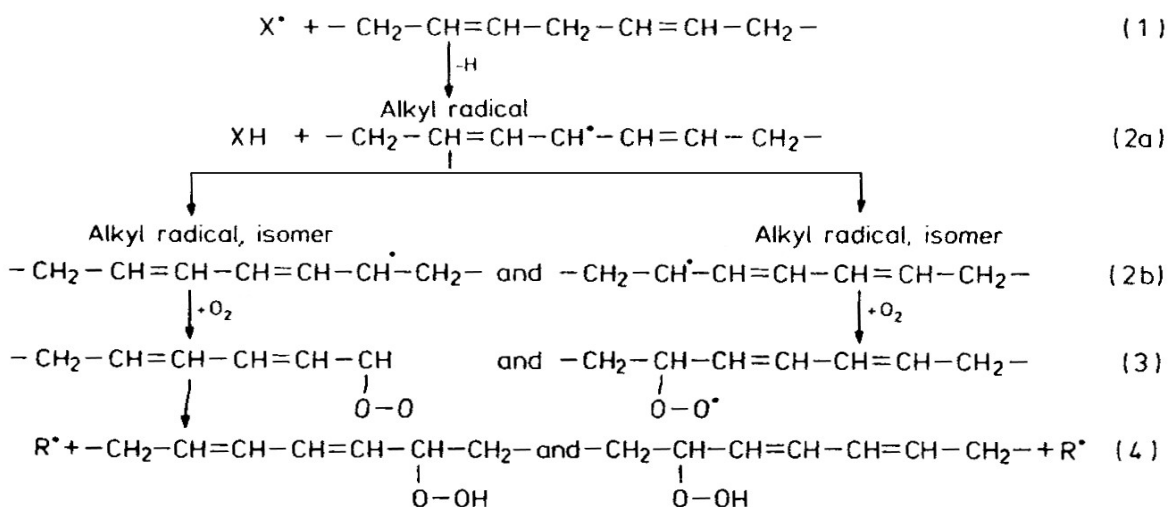
Razlike između patološkog i „fiziološkog“ oksidacijskog stresa su različite promjene na makromolekulama, pojedinačnim stanicama i organizmu u cjelosti. Razmjer oštećenja nastalog kao posljedica OS ovisi i stupnju, mehanizmu kojim je on izazvan, trajanju te o organskom sustavu koji je

pogođen. Teški OS uzrokuje teška oštećenja staničnih struktura što na kraju uzrokuje staničnu smrt (1,29).

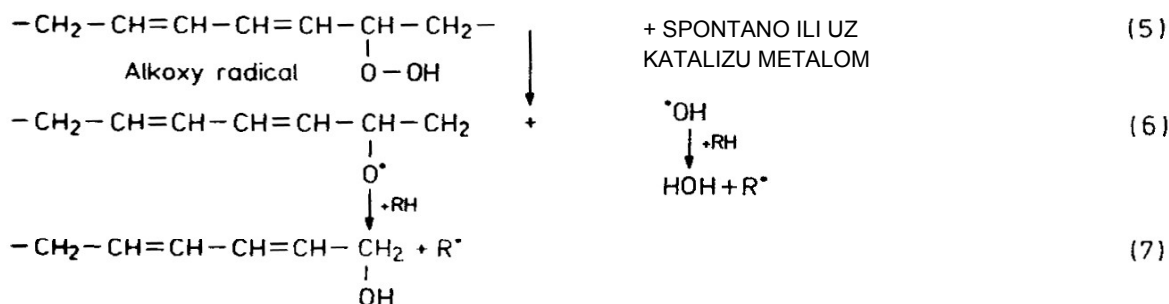
1.1.4. Lipidna peroksidacija

Lipidna peroksidacija je složena lančana reakcija razgradnje (oksidacije) višestruko nezasićenih masnih kiselina (engl. polyunsaturated fatty acid; PUFA) potaknuta RKV-om i RNS-om (30,31). U sastavu lipida svih bioloških membrana nalaze se višestruko nezasićene masne kiseline koje su jako osjetljive na oštećenja uzrokovana RKV. U kontroliranim uvjetima se u stanicama proizvode oksidirani produkti PUFA pod utjecajem enzima koji djeluju kao medijatori upale (32). Pojava lipidne peroksidacije u biološkim membranama može dovesti do poremećaja funkcije i smanjene fluidnosti što je povezano s brojnim bolesnim stanjima (33).

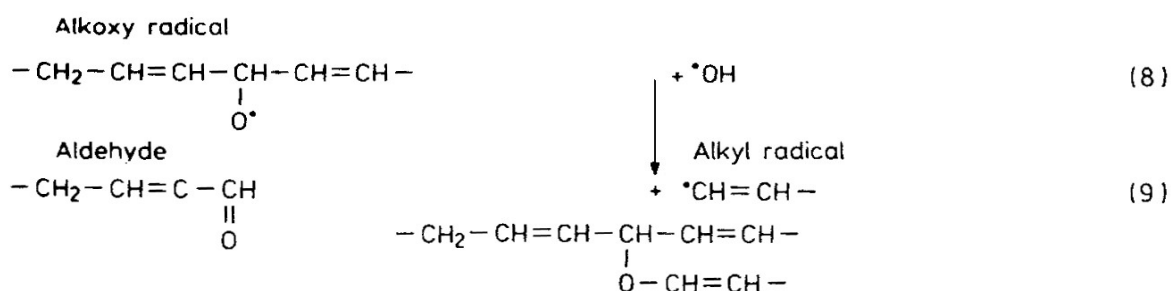
I. INICIJACIJA I FORMACIJA METASTABILNIH INTERMEDIJERA



II. KATALIZA I PROPAGACIJA



III. FRAGMENTACIJA I TERMINACIJA



Slika 2. Shematski prikaz faza lipidne peroksidacije.

Proces oksidacije lipida započinje fazom inicijacije (34) u kojoj visoko reaktivni oksidans (X^{\bullet}) oduzima atom vodika višestruko nezasićenoj masnoj kiselini pri čemu nastaje alkilni, odnosno lipidni radikal. Ovaj proces se odvija na vodikom smještenom na α -metilen ugljiku. Bilo koji spoj koji ima sposobnost oduzeti vodikov atom masnoj kiselini može izazvati ovaj proces. Hidroksilni radikal je jedini od reaktivnih kisikovih radikala koji ima dovoljno energije da izazove

lipidnu peroksidaciju (34,35). Ukoliko inicijacija nije kontrolirana obrambenim mehanizmima, ona može započeti lančanu reakciju koja može dovesti do uništenja okolnih molekula. Do faze propagacije i nastanka lančane reakcije lipidne peroksidacije doći će ukoliko nema prisutnih antioksidansa.

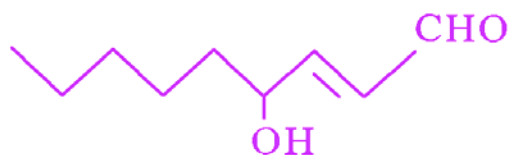
U procesu lipidne peroksidacije sudjeluju i ioni željeza. Nakon što je peroksidacija započela, željezo potiče daljnji proces. Lipidni hidroperoksidi lako reagiraju s Fe^{2+} i Fe^{3+} pri čemu nastaju alkoksi radikali i lipidni peroksilni radikali. Na taj način dolazi do grananja lančane reakcije procesa lipidne peroksidacije (36,37).

Završni produkti lipidne peroksidacije su reaktivni aldehidi. To su 4-hidroksialkenali i drugi srodni α,β -nezasićeni aldehidi koji se smatraju „drugim toksičnim glasnicima“ primarnih slobodnih radikala (30,38). Iako se zovu „završni produkti lipidne peroksidacije“, oni mogu u određenim uvjetima nastaviti lančanu reakciju oksidacijskog oštećenja. Njihova je reaktivnost niža od reaktivnosti slobodnih radikala, ali dovoljno velika da mogu reagirati s molekulama u okolini te tako oštetiti stanice pa i uzrokovati staničnu smrt. Budući da su dugoživi, mogu se kretati od mjesta nastanka i napadati „ciljeve“ koji su daleko od mjesta početnog nastanka slobodnih radikala, bilo intracelularno ili ekstracelularno (30).

Glavni produkti nađeni u biološkim uzorcima su heksanal, malondialdehid (MDA) i 4-hidroksi-2-nonenal (HNE) te su stoga i najviše istraživani (3).

1.1.4.1. 4-hidroksi-2-nonenal (HNE)

4-hidroksi-2-nonenal ($C_9H_{16}O_2$) je aldehyd molekulske mase 156,22. Topljiv je u većini organskih otapala poput alkohola, heksana i kloroforma, dok je slabo topiva u vodi s maksimalnom topljivošću koja iznosi 6,6 g/L odnosno 42 mM (35). Kao i svi 4-hidroksialkenali, HNE ima 3 funkcionalne skupine: aldehydnu skupinu ($C=O$), ugljik-ugljik dvostruku vezu ($C=C$) i hidroksilnu skupinu (OH) koje u reakciji mogu sudjelovati same ili u sekvenci kemijskih reakcija. Koja će od tih skupina reagirati ovisi o tipu reaktanta i uvjetima reakcije (35).



Slika 3. Struktura 4-hidroksi-2-nonenala.

4-hidroksi-2-nonenal može reagirati sa svim aminokiselinama uz uvjet da postoji blago lužnati medij (pH 8,8) i visoka koncentracija reaktanata (10 mM).

HNE je jedini reaktivni aldehid koji se nalazi i u fiziološkim stanjima u mjerljivim količinama (39,40,41,42). U tkivima i u serumu fiziološka koncentracija HNE-a je manja od 0,1 μM . U tako niskim koncentracijama HNE je kemoatraktant za neutrofile, utječe na aktivnost enzima adenilat-ciklaze, gvanilat-ciklaze i fosfolipaze C te na taj način djeluje na rast, prijenos signala i druge važne funkcije stanica (30,43,44). Povišene koncentracije HNE-a od 1-20 μM *in vitro* inhibiraju stvaranje DNA, bjelančevina, stvaranje produkta *c-myc* gena, a potiču fosfolipazu A2 i stvaranje produkata *c-fos* gena (45,46). U koncentracijama od 100 μM i većim, HNE uzrokuje akutnu citotoksičnost koja dovodi u većini slučajeva do stanične smrti. U velikim koncentracijama dolazi do djelomičnog ili potpunog prekida staničnih funkcija poput mitohondrijske respiracije, sinteze bjelančevina, RNA i DNA (30).

HNE nastaje kao posljedica OS, ali je i začetnik novog oksidacijskog oštećenja te djeluje na ekspresiju onkogeni (47). Dodatak HNE-a koncentracije 0,1 do 10 μM u kulturu eritroleukemičnih stanica uzrokovat će izrazito smanjenje mitohondrijske RNA (mRNA), koja je važna za ekspresiju *c-myc* onkogeni.

HNE je povezan je i s nastankom ateroskleroze budući da se veže za apolipoprotein B, mijenjajući karakteristike lipoproteina niske gustoće (engl. low density lipoprotein; LDL) (48,49).

HNE se detoksicira konjugacijom s GSH neenzimatski ili je reakcija detoksifikacije katalizirana glutation-transferazom (GST). Glutation-transferaze su ubikvitarni enzimi koji se najviše nalaze u jetri. Detoksikacija je moguća i

putem aldehyd-dehidrogenaze i alkohol-dehidrogenaze koji se nalaze u hepatocitima (4,30).

1.1.5. Oksidacijski stres i karcinogeneza

Karcinogeneza je proces pretvorbe normalne stanice u malignu. To je složen proces, potaknut karcinogenima. Odvija se u tri stadija (inicijacija, promocija i progresija), koji se međusobno razlikuju na biološkoj i molekularnoj razini (50). Inicijacija je ireverzibilan proces koji započinje mutacijom u genomu stanice. U toj fazi dolazi do promjena molekulske strukture stanične DNA, a tvari ili fizikalne pojave koje mogu dovesti do takvih promjena (mutacija) se nazivaju mutagenima. Ukoliko mutacije dovode do nastanka tumora, te tvari nazivamo karcinogenima. U karcinogene ubrajamo: kemijske karcinogene, ionizacijsko i neionizacijsko zračenje i viruse. Kemijski karcinogeni uzrokuju lokalne promjene u slijedu nukleotida u DNA molekuli. Ionizacijsko i neionizacijsko zračenje uzrokuje dvolančane i jednolanačne lomove u DNA molekuli. Virusi mogu uzrokovati promjene u redoslijedu i aktivnosti gena (51). U toku inicijacije dolazi do aktivacije brojnih protoonkogenih i inaktivacije tumorsupresorskih gena. U stadiju promocije dolazi do mijenjanja ekspresije genoma i prijenosa signala iz okoline do genoma, dolazi do selektivne klonalne ekspanzije stanica koje izbjegavaju kontrolne mehanizme rasta i diferencijacije. Bitnu ulogu u karcinogenezi imaju i RKV (52). Superoksidni anion i vodikov peroksid smatraju se „tumorskim inicijatorima“ (53), njihova aktivnost temelji se na smanjenoj staničnoj antioksidacijskoj zaštiti (3,54,55). RKV imaju važnu ulogu u nastajanju, ali i u daljnjem razvoju tumora, dakle, tumor predstavlja stanje OS (56). Tumorske stanice su više izložene OS u usporedbi s normalnim stanicama, ali su one otporne na OS. Mehanizam nastanka otpornosti nije jasan, ali prema nekim istraživanjima mogao bi se temeljiti na stvaranju glutaciona u tumorskim stanicama (57). Stalni OS u tumorskim stanicama može dovesti do neprekidne aktivacije transkripcijskih čimbenika, što uzrokuje izrazitu staničnu proliferaciju uslijed promijenjene pojavnosti gena *c-fos*, *c-jun* i *c-myc* (58).

Metabolizam RKV u tumorima česta je tema u istraživanjima. Tako je u stanicama hepatoma nađena smanjena količina bjelančevine čiji je gen odgovoran za nastanak jednog od glavnog antioksidansa, enzima katalaze (59). Nađena je smanjena aktivnost SOD u tumorima debelog crijeva, poglavito u adenokarcinomima (60). Povišena je koncentracija NO[•] i MDA u plazmi oboljelih od karcinoma dojke, u usporedbi s osobama bez karcinoma (61).

1.1.6. Oksidacijski stres i središnji živčani sustav

Mozak koristi petinu ukupnog kisika cijelog organizma, a vrlo je osjetljiv na citotoksično djelovanje ROS-a (62,68). Mozgovne stanice većinu energije stvaraju u dišnom lancu unutar mitohondrija, a pri tome se oslobađaju $\cdot\text{O}_2^-$ i H_2O_2 . U mozgovnom tkivu smanjena je aktivnost katalaza, SOD i GSH pa se $\cdot\text{O}_2^-$ i H_2O_2 ne mogu brzo katalizirati kao što je to moguće u drugim tkivima i organima (63). Lipidi staničnih membrana mozgovnog tkiva bogati su s PUFA, što uz povećanu količinu željeza (posebice u globusu palidusu i substanciji nigri) pogoduje nastanku lipidne peroksidacije (64,65). Tijekom OS kao rezultat lipidne peroksidacije nastaju konačni produkti lipidne peroksidacije, reaktivni aldehidi, poznati kao "drugi glasnici slobodnih radikala", a najznačajniji među njima su HNE, akroliein i MDA (30). Iako su jako reaktivni, za razliku od RKV-a, aldehidi tvore relativno stabilne konjugate s proteinima i deoksiribonukleinskom kiselinom (DNA) te je njihov vijek postojanja u tkivu znatno dulji, a oštećenja stanica su veća. HNE je poznat i kao faktor rasta, signalna molekula i uzročnik apoptoze neuronalnih stanica (44). RKV i RNS oštećuju oligodendrocite i mijelinske ovojnice što rezultira upalnim demijelinizacijskim bolestima poput multiple skleroze i Guillan-Barré-ovog sindroma (66,67). OS ima važnu ulogu u razvoju degenerativnih bolesti poput Alzheimer-ove, Huntington-ove i Parkinson-ove bolesti (68,69,70). Važan je čimbenik u razvoju hipoksično-ishemičnog oštećenja u novorođenčadi (71) i odraslih (23,72) te pri nastanku sekundarnog oštećenja nakon mehaničke ozljede i krvarenja u SŽS (72-75). Ishemija mozgovnog tkiva predstavlja složene metaboličke promjene u koje su uključeni RKV i RNS. Oštećenja su

najizraženija nakon tranzitorne ishemične atake i u zoni penumbre u okolici infarkta (23). U stanjima hipoksije mozga ili sepse HNE oštećuje krvno mozgovnu barijeru i ulazi u tkivo mozga, a takav učinak je potvrđen i na modelu umjetne krvno mozgovne barijere *in vitro* (13,42). HNE i srodni aldehidi imaju bitnu ulogu u nastanku različitih malignih tumora pa tako i mozgovnih. Budući da su astrociti sastavnica krvno mozgovne barijere, a i sami mogu stvarati RKV i HNE, to je posebice vjerojatno u njima (82). U tumorskim stanicama smanjena je aktivnost antioksidansa i to više u slabije diferenciranim astrocitnim i oligodendrocitnim tumorima. U astrocitnim tumorima porastom malignosti dolazi do povećane koncentracije mangan superoksid dismutaze (MnSOD) i bakar/cink superoksid dismutaze (CuZnSOD) u tumorskim stanicama. S obzirom na koncentraciju MnSOD u tumorskim stanicama glioblastoma (GBM) mjerenu tijekom dijagnosticiranja ovog tumora utvrđeno je da su bolesnici s višim nivom MnSOD imali kraće preživljenje od onih s nižom koncentracijom MnSOD (76,77). Dosadašnja istraživanja pokazala su da tumori mozga uzrokuju lokalni i opći (sistemski) OS i lipidnu peroksidaciju (78-82). Pojavnost HNE-a kao završnog produkta lipidne peroksidacije i pokazatelja OS u glijalnim tumorima opisana je do sada u astrocitnim, oligodendrocitnim i endimskim tumorima. Dokazano je da pojavnost HNE-a postupno raste u stanicama tumora s višim gradusom (83). Žarković K i suradnici opisuju da je HNE pozitivitet proporcionalan s rastom malignosti u astrocitomima. Najslabiji HNE imunopozitivitet nađen je u difuznim astrocitomima (DA), a jači u anaplastičnim astrocitomima (AA) i glioblastomima (GBM). U astrocitomima niskog stupnja malignosti distribucija imunopozitiviteta bila je perivaskularna dok je u malignim astrocitomima bila difuzna što ukazuje na ekstracerebralno podrijetlo HNE u tumorima mozga (82). Jurić-Sekhar i suradnici opisuju slične rezultate, u astrocitnim i endimalnim tumorima nađeni su završni produkti lipidne peroksidacije, HNE, u različitom intenzitetu. Najslabiji intenzitet zamijećen je u tumorima niskog stupnja malignosti dok je jači zamijećen u tumorima visokog stupnja malignosti. Također, nađena je i statistički značajna razlika u količini HNE-a u tumorskim stanicama između astrocitarnih i endimalnih tumora gradusa II i III u korist višeg gradusa. Najveća razlika u količini HNE-a u tumorskim

stanicama nađena je između pilocitičkog astrocitoma (PA) i GBM dok nije bilo razlike između GBM, AA i DA (83).

1.2. TUMORI SREDIŠNJEG ŽIVČANOG SUSTAVA

1.2.1. Klasifikacija primarnih tumora središnjeg živčanog sustava prema klasifikaciji Svjetske zdravstvene organizacije

Primarni tumori središnjeg živčanog sustava (SŽS) dijele se prema klasifikaciji Svjetske zdravstvene organizacije (SZO) u 14 skupina (84): 1. astrocitni tumori; 2. oligodendroglijalni tumori; 3. ependimski tumori; 4. tumori korioidnog pleksusa; 5. drugi neuroepitelni tumori; 6. neuronalni i miješani neuronalno-glijalni tumori; 7. tumori pinealne regije; 8. embrionalni tumori; 9. tumori kranijalnih i perifernih živaca; 10. tumori mozgovnih ovojnica; 11. tumori stanica hematopoeze; 12. tumori spolnih stanica; 13. tumori povezani s obiteljskim sindromima; 14. tumori područja turskog sedla. Najbrojniji primarni tumori mozga su gliomi, a unutar gliomske skupine najčešći su astrocitomi.

1.2.1.1. Astrocitni tumori

U astrocitne tumore ubrajamo pilocitički astrocitom (PA), subependimalni gigantocelularni astrocitom, pleomorfni ksantoastrocitom, difuzni astrocitom (DA), anaplastični astrocitom (AA), GBM i cerebralnu gliomatozu (84, 85).

PA, je relativno dobro ograničen, spororastući tumor koji se javlja u djece i mlađih odraslih, a prema SZO odgovara gradusu I. Uglavnom je smješten infratentorijalno. Čini 5-6% svih glioma, najčešći je gliom u djece, većinom smješten u malom mozgu. Može biti smješten bilo gdje duž neuroaksisa, ali predilekcijska mjesta su mu optički živac, optička klijazma, hipotalamus, talamus, bazalni gangliji, mali mozak i moždano deblo. U kralježničnoj moždini češći je kod starijih, čini 58% svih spinalnih astrocitnih tumora. Makroskopski tumor je mekan, sivkast, a unutar tumora česte su ciste (84,86). Histološki ga karakterizira bifazičan izgled, gusto zbijeni bipolarni piloidni astrociti s Rosenthalovim vlaknima i mikrocistična područja s eozinofilnim granularnim

tjeleščima. Rosenthalova vlakna su najčešća u područjima gusto zbijene glijе, no ona nisu specifična niti indikativna za neoplazmu. Imunohistokemijski negativna su na kiseli glijalni fibrilarni protein (GFAP). Eozinofilna granularna tjelešca nalazimo u mikrocističnim područjima, također nisu indikativna za neoplazmu i nalazimo ih i u drugim neoplazmama. Nalaze se u astrocitnim produljcima, što se bolje uočava na citološkim razmazima. Mitoze su rijetke (0-4 na 10 velikih vidnih povećanja), ali se mogu naći hiperkromatske i polimorfne jezgre, glomeruloidna vaskularna proliferacija, nekroze i infiltracija leptomeninga. Krvne žile su većinom hijalinizirane, a nekroze su poput infarkta i nema palisadiranja. Oko krvnih žila mogu se naći limfociti. U infiltrativnim djelovima mogu se naći područja koja nalikuju na oligodendrogliom. S obzirom da se radi o spororastućem tumoru, regresivne promjene nisu rijetke. Najčešće se očituju izrazito hijaliniziranim krvnim žilama, kalcifikatima, limfocitnim infiltratima, cistama i nekrozama poput infarkta. Ovisno o smještaju, tumor može bit odstranjen u cjelosti jer ne infiltrira okolno tkivo. PA optičkog živca i kiazme nije dobro ograničen, a razlikuje se i histološki. Zahvaćanje subarahnoidalnog prostora je često, ali nije znak agresivnosti ili malignosti dok nema subarahnoidalne diseminacije. Invazija leptomeninga je najčešća u području malog mozga i optičkog živca. Tumor se može širiti i ulaskom u perivaskularne prostore. Rijetki PA podliježu malignoj transformaciji, nazivaju se anaplastični (maligni) pilocitički astrocitomi. Oni imaju brojne mitoze po jednom velikom vidnom povećanju, endotelnu proliferaciju i palisadirajuće nekroze, ali ih se ne smije zamijeniti s glioblastomom. To su najčešće tumori koji su bili prethodno zračeni. Oko 15% oboljelih od neurofibromatoze tipa 1 (NF1) razvit će PA optičkog živca (87). PA udruženi s NF1 se genetski razlikuju od sporadičnih PA. Nalazi se gubitak NF1 ekspresije što rezultira aktivacijom RAS-a i gubitak heterozigotnosti na kromosomu 10, uključujući gubitak PTEN-a i homozigotnu deleciju p16^{INK4a}. Kod sporadičnih PA ne nalazimo gubitak niti preekspresiju NF1 gena (84). Genetski, PA razlikuje se od difuznog astrocitoma (DA) povećanom ekspresijom gena za imuni odgovor, u PA nalazimo veći broj mikroglije. Apolipoprotein D (apoD) 8,5 puta je više eksprimiran u PA u usporedbi s DA (84,88). U usporedbi s gliomima niskog gradusa, PA pokazuje viši stupanj ekspresije galektin-3 transkriptaze, poput glioblastoma. PA razlikuje se od

glioblastoma ekspresijom apoD, proteaza-serin-11-receptora, PLEKHB1, EF-1 α 1 i SPOCK1, dok se glioblastom razlikuje od PA ekspresijom 5 gena; fibronektin, osteopontin, YKL-40, keratoepitelin, trombomodulin. PA ima u pravilu dobru prognozu, dugo preživljenje, ali su opisani i slučajevi s fatalnim ishodom. Recidivirajući tumori u području moždanog debla i hipotalamusa mogu imati smrtni ishod, ali nakon multiplih lokalnih recidiva. PA udruženi s NF1 imaju blaži tijek od sporadičnih PA, ponekad mogu i spontano regredirat, dok su atipični PA agresivniji (84).

DA, prema SZO gradusa je II. Difuzno je infiltrativan spororastući tumor koji se javlja u mlađih odraslih, najčešće u dobi između 30 i 40 godine. Uglavnom je smješten supratentorijalno, u frontalnom i temporalnom režnju, a sljedeća najčešća lokacija je moždano deblo i kralježnična moždina. Tumor se može javiti u pacijenata s urođenom mutacijom *TP53* (89), odnosno Li-Fraumenijevim sindromom, kao i kod Ollierove bolesti (urođena multipla enhonromatoza tipa 1). Makroskopski tumor je neoštro ograničen, zahvaćeno područje je povećano, ali ne nalazi se destrukcije anatomskih struktura. Mogu se naći ciste različitih veličina i mekša područja. Tumorsko tkivo može imati želatinozni izgled kad je građeno od brojnih mikrocističnih formacija. Ponekad su prisutni i kalcifikati. Moguća je ekstenzija tumorskog tkiva u kontralateralne strukture. Histološki je građen od dobro diferenciranih fibrilarnih ili gemistocitičkih neoplastičnih astrocita unutar mikrocističnog tumorskog matriksa. Mitotske aktivnost nema ili je minimalna. Dijelimo ga u tri podskupine: fibrilarni, gemistocitički i protoplazmatski astrocitom. Fibrilarni astrocitom je najčešća histološka varijanta astrocitoma. Glavni dijagnostički kriterij je nuklearna atipija stanica koja može biti prisutna, ali ne smije bit mitozna ili su one vrlo rijetke. Može se naći pokoji anaplastični gemistocitički astrocit. Celularnost tumora je blaga do umjerena. Citoplazme astrocita su teško uočljive te se dobiva dojam golih jezgara. Imunohistokemijski (IH) varijabilno su pozitivne na kiseli glijalni fibrilarni protein (GFAP). Pozitivitet je ograničen na uski perinuklearni rub, a u pozadini se vidi difuzni GFAP pozitivitet. Pozitivitet na vimentin nalazi se perinuklearno i u astrocitnim produljcima, a može bit pozitivan i u GFAP negativnim stanicama. Kako je vimentin marker koji se eksprimira rano u astrogliogenezi, njegova ekspresija

povezana je s nižim stupnjem diferencijacije. Dakle, vimentin je pozitivniji u tumora s višim gradusom. Mitotske aktivnosti nema ili je minimalna. Proliferacijski indeks određen s Ki-67/MIB-1 je manji od 4%, umjerena vrijednost oko 2,5%. Gemistocitički astrocitom građen je od varijabilnog broja neoplastičnih gemistocitičkih astrocita. Gemistociti trebaju činiti više od 20% svih tumorskih stanica. To su stanice s velikim, homogenim, eozinofilnim citoplazmama, zaobljenih rubova, dok se jezgra nalazi ekscentrično i u njoj je vidljiv nukleol. Imunohistokemijski stanice pokazuju citoplazmatski i perikarionski pozitivitet na GFAP, a često se nalazi i ekspresija na p53 i bcl-2. Unutar tumora često se nalaze perivaskularni limfocitni infiltrati. Proliferacijski indeks određen s Ki-67/MIB-1 je obično manji od 4%. Gemistocitički astrocitom skloniji je bržem prelasku u anaplastični astrocitom i glioblastom. Protoplazmatski astrocitom je rijedak tumor koji je histološki građen od sitnih neoplastičnih astrocita s flacidnim produljcima i unimorfnim jezgrama. Imunohistokemijski tumorske stanice su varijabilno pozitivne na GFAP, češće u slabom intenzitetu. Tumor je nisko celularan, a mitozu nema. Mukoidna degeneracija i formiranje mikrocista je karakteristično za ovaj tumor. U dječjoj dobi teško ga je razlikovati od PA i pilomiksoidnog astrocitoma. Protoplazmatski astrocitom češće je smješten u frontotemporalnoj regiji. Proliferacijski indeks mjeren s Ki-67/MIB-1 manji je od 1%. Mali broj tumora pokazuje imunohistokemijski pozitivitet na bcl-2, p53 i ciklooksigenazu-2 (84).

Mutacija *TP53* javlja se u više od 60% difuznih astrocitoma. Progresijom astrocitoma niskog gradusa u sekundarni glioblastom ne povećava se broj mutacija *TP53*, dakle, mutacija *TP53* je rani događaj. Najveći postotak mutacija *TP53* javlja se u gemistocitičkom astrocitomu, više od 80% (89). Povećana ekspresija mRNA u α receptorima faktora rasta porijekla trombocita zamijećena je u svim astrocitinim tumorima i svim gradusima. Analizom komparativne genomske hibridizacije nađen je dodatan kromosom 7q i amplificiran kromosom 8q i to je najčešći genetski poremećaj. U oko 17% tumora nađen je LOH na kromosomu 22q, a u 14% tumora delecija kromosoma 6. Metilacija promotora *p14^{ARF}* nađena je u oko jedne trećine astrocitoma niskog gradusa, dok je u polovine difuznih astrocitoma nađena metilacija *MGMT* promotora. Genska ekspresija difuznih astrocitoma značajno

se razlikuje od one u normalnom mozgu, PA, oligodendrogliomu i glioblastomu (84).

Prosječno preživljenje nakon kirurške intervencije je između 6 i 8 godina. Dužina preživljenja određene je brzinom maligne progresije u glioblastom, najčešće nakon 4 do 5 godina. Ako je prilikom prve biopsije dokazana mutacija *TP53*, ali nema drugih genetskih alteracija, moguće je dugo preživljenje. Usprkos brojnim studijama, za sad nema čimbenika koji jasno ukazuje za svakog pojedinog pacijenta koliko brzo će se odvijati maligna progresija u anaplastični astroцитom i glioblastom. Dobar prognostički faktor su mlađa dob, totalna resekcija tumora, pacijenti koji se prezentiraju samo s epilepsijom, dok su loši prognostički pokazatelji veličina tumora i pacijenti koji se prezentiraju s neurološkim deficitom. Proliferacijski indeks mjeren s Ki-67/MIB-1 veći od 5% povezan je s kraćim preživljenjem. Difuzni astroцитom s većim brojem gemistocita pokazuje tendenciju bržeg prelasku u viši gradus od fibrilarnog astroцитoma iako su ti neoplastični astroцитi u G0 (ne proliferativnoj) fazi ciklusa. Neke studije dokazale su da su limfocitni infiltrati oko krvnih žila i prisutnost brojnih mikrocista povezani s nešto boljom prognozom. Prisutnost mutacije *TP53* povezano je s kraćim intervalom bez progresije bolesti (84,90).

AA je difuzno infiltrativni maligni astroцитom koji prema SZO odgovara gradusu III. Najčešće se javlja u dobi između 46 i 51 godine života, s nešto većom prevalencijom muškog spola. Smješten je u cerebralnim hemisferama. Klinički se prezentira neurološkim deficitom i simptomima povišenog intrakranijalnog tlaka. U uspoređi s difuznim astroцитomima, histološki su celularniji, izražena je nuklearna atipija i mitotska aktivnost. Proliferacijski indeks mjeren s Ki-67/MIB-1 je između 5 i 10%. Visoka je učestalost *TP53* mutacija i LOH 17p, kao kod difuznog astroцитoma. U oko polovice nađen je LOH 10q, a mutacija *PTEN* gena u oko 20% tumora. LOH 22q nalazi se u sličnom broju kao i kod difuznog astroцитoma, dok je LOH 19q puno češći u AA. U jedne trećine tumora nađen je LOH 6q. Amplifikacija *EGFR* gena nađena je u tek 10% AA. Tumor nastaje progresijom iz DA ili *de novo* bez dokaza o postojanju prekursorske lezije. AA ima veliku sklonost prelasku u glioblastom. Pretpostavlja se da je uzrok u genetskim promjenama, u 70 % tumora nađena je mutacija *TP53*. Brzina prelaska je varijabilna, umjerene vrijeme je oko 2 godine. Negativni

prognostički faktor je starija dob, a neke studije navele su da je preživljenje kraće u pacijenata s amplifikacijom *EGFR* gena (84).

GBM je najčešći primarni tumor mozga, čini 12-15% svih intrakranijalnih neoplazma i 60-75% svih astrocitnih tumora. Najmalignija je neoplazma podrijetla astrocita. Prema SZO odgovara gradusu IV. Može se javiti u bilo kojoj dobi, vrh učestalosti je između 45 i 75 godine života i nešto je veća učestalost u muškog spola. Najčešća lokalizacija je subkortikalna bijela tvar u cerebralnim hemisferama, a najčešće su zahvaćeni temporalni (31%), parijetalni (24%) i frontalni režanj (23%). Tipična je frontotemporalna zahvaćenost sa širenjem u korteks te preko korpus kalosuma u kontralateralnu hemisferu (84). U djece je najčešće zahvaćen mozgovno deblo, bazalni gangliji i talamus (91). Klinička slika razvija se brzo, simptomi traju oko tri mjeseca, a razvijaju se kao posljedica povišenog intrakranijalnog tlaka. Jedna trećina prezentirat će se epileptičkim napadajima. Mogu se pojaviti i nespecifični neurološki simptomi poput glavobolje i promjene u ponašanju. Usprkos kratkom trajanju simptoma, u većini slučajeva tumorska masa je velika, zauzima većinu režnja. Makroskopski tumor je neoštro ograničen, rezna ploha sivkasta s područjima žućkaste nekroze koja je nastala kao posljedica raspadanja mijelina. Centralna nekroza može činiti i do 80% tumorske mase. Nekroza se može nalaziti i tik uz mozgovno tkivo bez makroskopski vidljive tumorske mase između ne zahvaćene mozgovine i nekroze. Unutar tumora često se nađu točkasta crvenkasta i smečkasta područja koja odgovaraju svježim krvarenjima. Ponekad prvi simptomi nastaju kao posljedica ekstenzivnog krvarenja koji se klinički očituju cerebralnim inzultom. Makroskopski vidljive ciste ispunjene su zamućenim sadržajem koji odgovara likvefakcijskom nekrotičnom tumorskom tkivu. Većina tumora smještena je u bijeloj tvari, ali nerijetko tumorsko tkivo širi se u leptomeninge i duru. Ubrzano širenje GBM zamijećeno je kroz kapsulu internu, forniks, prednju komisuru i optičku radijaciju. Te strukture služe kao vodič tumorskim stanicama, omogućuju stvaranje nove tumorske mase na drugoj strani što radiološki daje sliku multifokalnog GBM. Pravi multipli GBM su rijetki, čine oko 3% tumora. Po definiciji bi trebali biti poliklonalni i njihovo postojanje može se dokazati molekularnim markerima (92). Oko tumorske mase GBM nalaze se

invadirajuće tumorske stanice koje se ne vide radiološkim tehnikama te na taj način izbjegnu kiruršku resekciju i radioterapiju. Usprkos brzom i infiltrativnom rastu, GBM se rijetko širi u subarahnoidalni prostor i zbog toga se i rijetko širi duž cerebrospinalnog likvora. Tumorsko tkivo širi se i perivaskularnim prostorima, ali nerijetko se nađe i angioinvazija. Opisani su brojni molekularni medijatori invazije, uključujući aktivaciju TGF- β i AKT putova. Jedan od važnih aspekata invazije GBM je sekrecija proteolitičkih enzima, čime je omogućena migracija tumorskih stanica kroz ekstracelularni matriks (84). Razlikujemo primarni i sekundarni GBM. U više od 90% slučajeva radi se o primarnom ili *de novo* GBM koji se razvija brzo, bez prethodnih kliničkih ili patohistoloških dokaza o postojanju manje maligne prekursorske lezije. Umjerena dob pojavljivanja je 62 godine. Sekundarni GBM razvija se iz DA ili AA, čini manje od 10 % tumora i umjerena dob pojavljivanja je 45 godina. Brzina progresije kreće se između 1 i više od 10 godina. Bolje je preživljenje u oboljelih od sekundarnog GBM, što se pripisuje mlađoj dobi. Primarni i sekundarni GBM pokazuju različitu gensku ekspresiju pa se i razlikuju u odgovoru na terapiji (93). Visoka je učestalost LOH 10q u jednom i drugom. Histološki, GBM je anaplastični celularni glijalni tumor građen od slabo diferenciranih polimorfnih tumorskih astrocita s naznačenom nuklearnom atipijom i visokom mitotskom aktivnošću. Atipične mitoze često se vide unutar tumora. Proliferacijski indeks Ki67/MIB-1 pokazuje veliku raznolikost unutar istog tumora. Umjerene vrijednosti su između 15 i 20%. Tumor građen od malih stanica u pravilu pokazuje veću proliferacijsku aktivnost u usporedbi s tumorom građenim od neoplastičnih gemistocita. Razlika u proliferacijskom indeksu ne odražava se na prognozu. Za postavljanje dijagnoze najbitnija je mikrovaskularna proliferacija i/ili nekroze. Obilježje mikrovaskularne proliferacije su 'glomeruloidni pupoljci', a najizraženija je uz nekroze i periferno, u zoni infiltracije. Histološki, mikrovaskularna proliferacija građena je od višeslojnih, mitotski aktivnih endotelnih stanica, glatkomišićnih stanica i pericita. Proliferacijski indeks MIB-1 iznosi više od 10%, dok je u normalnim krvnim žilama između 2 i 4%. Mogu se naći krvne žile s intraluminalnom proliferacijom endotelnih stanica i trombozama, što doprinosi razvoju ishemične nekroze unutar tumora. GBM je među najvaskulariziranijim tumorima u ljudskoj populaciji. Vaskularizacija uključuje nekoliko mehanizama: klasična

angiogeneza, nastajanje krvnih žila iz postojećih migracijom tumorskih stanica i vaskulogeneza. Hipoksija se smatra glavnim uzrokom ubrzane angiogeneze u koju je uključeno više od 100 gena. Glavni čimbenik vaskularne disfunkcije je vaskularni čimbenik rasta (VEGF) kojeg proizvode palisadno poredane tumorske stanice uz nekrozu zbog nastale hipoksije. VEGF inducira angiogenezu, povećava vaskularnu permeabilnost i određuje smještaj stanica podrijetla koštane srži. Nekroza je udružena s agresivnim ponašanjem tumora. Ponekad se u velikim područjima nekroze nalaze održane krvne žile i pokoja tumorska stanica. Uz nekrozu ne nalaze se fagociti. Male, nepravilne nekroze okružene radijalno orijentiranim stanicama nazivaju se 'pseudopalisade' i histološko su obilježje GBM. S podjednakom učestalošću se javljaju u primarnom i sekundarnom GBM. Pseudopalisadirajuće stanice imaju niži proliferacijski indeks, a više apoptoze u usporedbi s drugim tumorskim stanicama. Tumor može imati varijabilnu histološku sliku, od tuda proizlazi sinonim "glioblastoma multiforme". Tumorske stanice imaju veliku migratornu sposobnost, čim naiđu na prepreku, skupljaju se u subpialnoj zoni korteksa, subependimalnoj regiji, oko neurona i oko krvnih žila. Takav način širenja poznat je pod nazivom "sekundarne strukture", a nastaje kao posljedica interakcije tumorskih stanica s mozgovnim strukturama domaćina. Sekundarne strukture su najčešći način kako se širi multifokalni glioblastom. Ponekad se u GBM mogu naći epitelne strukture u obliku žlijezda i tračaka što se naziva "adenoidni" GBM. U tim područjima moguća je slabija pozitivnost na GFAP. Kad je tumor građen od pretežno slabo diferenciranih polimornih stanica, a tek fokalno se nađu bolje diferencirani neoplastični astrociti, radi se o GBM koji je nastao progresijom iz DA. Prisutnost velikog broja sitnih monomorfnih hiperkromatskih stanica s oskudnom citoplazmom i umjerenom atipijom nalazimo u podtipu GBM, zvanom "sitnostanični glioblastom". Imunohistokemijski, u takvom tumoru nalazi se oskudan pozitivitet na GFAP, dok je proliferacijska aktivnost visoka. Podtip GBM u kojem se nađu područja koja nalikuju na oligodendrogliom, klasificira se kao "glioblastom s oligodendroglijalnom komponentom" i povezan je s boljom prognozom. Unutar tumora često se nađu multinuklearne velike stanice različitog oblika i veličine koje nastaju kao posljedica regresivnih promjena. Predominacijom takvih stanica u tumoru, GBM nosi naziv "gigantocelularni glioblastom". Gemistociti

se mogu isto naći unutar tumora i u tim područjima nalaze se perivaskularni limfocitni infiltrati. CD8+ T limfociti nalaze se u 75% tumora, dok su CD4+ prisutni u manjem broju. B limfociti nađeni su u manje od 10% slučajeva. Prisutnost gemistocita u velikom broju povezana je sa sekundarnim GBM. Žarišno se u tumoru mogu naći velike stanice sa znatim citoplazmama koje podsjećaju na makrofage, a pozitivne su na CD68. Te stanice su degenerativno promijenjene glijalne tumorske stanice i rijetko su pozitivne na GFAP. Unutar tumora mogu se rijetko naći stanice s pjenušavim citoplazmama te područja s pločastom metaplazijom. Unutar tumora astrocitnog podrijetla, GBM je tumor s najbrojnim genetskim promjenama; mutacija *TP53*, LOH kromosoma 10 i 17p i amplifikacija *EGFR* gena koja je najčešća. Amplifikacije nema u mlađih od 35 godina, u sekundarnim GBM je rijetka, dok se u primarnim GBM javlja u oko 40% tumora. Najčešća genetska alteracija je LOH kromosoma 10, koji se javlja u 60 do 80% slučajeva i podjednako u primarnim i sekundarnim GBM. U 20 do 25% GBM nađen je LOH kromosoma 1p s podjednakom učestalošću u primarnim i sekundarnim GBM. Preživljenje je vrlo kratko, manje od 20% pacijenata preživi duže od godinu dana, a manje od 3% ima preživljenje duže od 3 godine. Dobrim preživljenjem smatra se period od oko 12 mjeseci koji je češći u mlađih i u pacijenata s boljim preopreativnim Karnofsky indeksom. Bolja prognoza je u pacijenata mlađih od 50 godina, kao i u onih sa sekundarnim GBM. Lošijim prognostičkim indeksom smatra se prisutnost nekroze u tumoru (94). Najčešća genetska alteracija koja je povezana s kraćim preživljenjem je LOH kromosoma 10. Protein YKL-40 koji je udružen s LOH na komosomu 10q, a čija funkcije je nepoznata, povezan je s bržom progresijom u GBM, kraćim preživljenjem i slabijim odgovorom na radioterapiju. Unazad 40 godina provedene su stotine kliničkih studija koje su pokušale produžiti preživljenje, ali bez nekog značajnijeg uspjeha. Rezistencija tumora ne terapiju nastaje zbog krvno moždane barijere zbog koje je smanjena koncentracija terapijske supstance u mozgu pa tako i tumoru; zbog genske nestabilnosti uzrokovane brojnim mutacijama i gubitcima heterozigotnosti, kromosomskim delecijama i genskim amplifikacijama, što rezultira populacijom klonalnih stanice rezistentnih na terapiju; zbog invazivnih svojstva tumorskih stanica da se šire duž struktura korpus kalozuma i smjeste se iza krvno moždane barijere; zbog prisustva neuralnih matičnih stanica;

zbog velike količine DNA odgovorne za popravak koja smanjuje učinkovitost kemoterapije i radioterapije (84).

1.2.1.2. Oligodendroglijalni tumori

U oligodendroglijalne tumore ubrajamo oligodendrogliom (O), anaplastični oligodendrogliom (AO), oligoastroцитom i anaplastični oligoastroцитom.

O je difuzno infiltrativni, dobro diferencirani gliom odraslih koji prema SZO histološki odgovara gradusu II, a čini 2,5% svih primarnih tumora mozga i 5-6% svih glioma. Najviša incidencija je između 40 i 45 godine s nešto većom učestalošću u muškaraca, a rijedak je u djece. O je najčešće smješten u korteksu i bijeloj tvari cerebralnih hemisfera, a ponekad zahvaća i mekane mozgovne ovojnice. U 50-65% slučajeva nalazi se u frontalnim režnjevima, zatim u temporalnim, parijetalnim i okcipitalnim. Često je zahvaćanje više režnjeva, kao i bilateralno širenje tumora (84,95). Opisani su i O stražnje jame, bazalnih ganglija, mozgovnog debla, kralježnične moždine, primarni leptomeingealni O i oligodendroglijalna gliomatoza mozga. Klinički se očituju neurološkim ispadima, glavoboljom, znakovima povišenog intrakranijalnog tlaka, kognitivnim i mentalnim promjenama. Makroskopski tumor je mekan, sivkastoružičaste boje, dobro ograničen. Često su prisutni kalcifikati, krvarenja i ciste. Histološki tumor je umjereno celularan, građen od monomorfnih stanica s unimorfnim okruglim jezgrama i perinuklearnim haloom na parafinskim preparatima koji nastaju kao posljedica fiksacije, a daju tumoru izgled 'pčelinjih saća'. Krvne žile su brojne, imaju tanke stijenke i dihotomično se granaju. Ponekad se unutar tumora može naći blaga atipija, pokoja mitozna te celularnija područja. Neki O sadrže minigemistocite ili mikrogemistocite pozitivne na GFAP te mukocite i stanice prstena pečatnjaka negativne na GFAP. U rubnim područjima nalaze se reaktivni astroцитi. Tumorsko tkivo koje raste u korteksu sklono je formiranju sekundarnih struktura kao što su perineuronalna satelitoza, perivaskularni agregati i subpialne nakupine stanica. Ne postoji specifični imunohistokemijski marker za dokaz tumorskih oligodendrocita, pozitivni su na S-100 protein, CD57 i γ -enolazu. GFAP pozitivitet prisutan je u rubnim područjima gdje su pozitivni reaktivni astroцитi, a unutar tumora minigemistociti i gliofibrilarni oligodendrociti. Sinaptofizin je

pozitivan u područjima infiltracije. Proliferacijski indeks je manji od 5%. Minigemistociti su MIB-1 negativni dok je pozitivitet prisutan u gliofibrilarnim oligodendrocitima. Proliferacijski indeks korelira s histološkim gradusom i preživljenjem. Viši proliferacijski indeks, >3-5%, povezan je sa značajno kraćim preživljenjem (84). U 80% O nađena je translokacija između 1p i 19q. Najčešća je u O smještenim u frontalnim, parijetalnim i okcipitalnim režnjevima u usporedbi s O smještenim u temporalnom režnju, inzuli i diencefalonu. Za razliku od astrocitinih tumora, gubitak kromosoma 17p i mutacija gena *TP53* je rijetka (84,96). O su spororastući tumori, 10 godišnje preživljenje iznosi između 51 i 54%. Česta je maligna progresija u viši stadij, ali je za to potrebno duže vrijeme, nego kod difuznog astrocitoma. Bolja prognoza udružena je s mlađom dobi, frontalnim smještajem tumora, tumor vidljiv bez kontrasta na radiološkim slikama i makroskopski kompletna resekcija tumora. Neke retrospektivne studije dokazale su bolje preživljenje u tumorima s delcijom na kromosomima 1p i 19q (84).

AO je maligni oligodendroglijalni tumor koji prema SZO odgovara gradusu III, a čini 1,2% svih primarnih tumora mozga. Tumor se javlja u odrasloj dobi, najčešće između 45 i 50 godine života, a oko 7 godina kasnije od dobi u kojoj se javlja oligodendroglioma. Smješten je uglavnom u frontalnom i temporalnom režnju. AO nastje progresijom iz O ili *de novo*. Umjerene vrijeme progresije O u AO je 6 do 7 godina. Makroskopski tumor izgleda poput O, ali se mogu naći područja nekroze. Histološki, AO je celularan, difuzni infiltrativni glijalni tumor. Veći dio tumora građen je poput O, okrugle hiperkromatske jezgre s perinuklearnim haloom i mikrokalifikatima. Ponekad je u tumoru naznačen polimorfizam s multinuklearnim gigantskim stanicama, a opisani su i sarkomatoidni oblici. Često se u tumoru nalaze minigemistociti i gliofibrilarni oligodendrociti koji ne utječu na prognozu. Krvne žile su brojne, tipična je mikrovaskularna proliferacije. Mogu se naći nekroze i pseudopalisadirajuće nekroze poput onih u GBM, ali nisu povezane s kraćim preživljenjem (84). U dvije trećine AO nađen je gubitak kromosoma 1p i 19q što je povezano s duljim preživljenjem (97). Kombinacijom kemoterapije i radioterapije razdoblje bez progresije bolesti iznosi između 2 i 2,5 godine, a umjerene preživljenje oko 4 do 5 godina. U pacijenata s gubitkom 1p i 19q duže je razdoblje bez

progresije bolesti, preživljenje je duže od 7 godina u usporedbi s pacijentima koji nemaju te genetske alteracije gdje je preživljenje oko 3 godine. Bolja prognoza povezana je s mlađom dobi, boljim kliničkim statusom i što većom resekcijom tumora. Lošiju prognozu i odgovor na terapiju imaju tumori čiji rub se vidi neuroradiološkim tehnikama s kontrastom. Većina pacijenata umire od recidivnog tumora, rijetko se tumor može proširiti putem cerebrospinalnog likvora ili metastazirati izvan središnjeg živčanog sustava (84).

1.2.1.3. Ependimalni tumori

U ependimalne tumore ubrajamo subependimom (S), miksopapilarni ependimom, ependimom (E) i anaplastični ependimom (AE).

S je spororastuća benigna neoplazma smještena uz zid komore koja prema SZO odgovara gradusu I. Ne zna se kolika mu je prava incidencija jer su često asimptomatski i znaju se naći na obdukciji. Čine 8% ependimalnih tumora. Najčešće se javljaju između 55 i 64 godine, a veća učestalost je u muškog spola. Smješteni su najčešće u četvrtoj komori pa u lateralnim komorama. S manjom učestalošću se javljaju u trećoj komori, septumu pelucidumu. U spinalnom kanalu manifestiraju se kao cervikalni ili cervikotorakalni intramedularni ili rijetko ekstramedularni tumori. Klinički simptomi nastaju kao posljedica povišenog intrakranijalnog tlaka. Makroskopski je S čvrst čvor koji može biti različite veličine, najčešće je 1 do 2 cm, izbočuje se u lumen komora. Histološki je građen od gustog fibrilarnog matriksa u kojem se nalaze nakupine jednoličnih, okruglih stanica. Česte su sitne ciste, posebice u S uz lateralne komore. Može se naći pokoja polimorfna stanica u multicističnim tumorima, područja krvarenja i kalcifikati. Mitoza nema ili su rijetke. Proliferacijski indeks MIB-1 je manji od 1%. Krvne žile mogu imati endotel u proliferaciji. Mjestimice se na endotel žila nastavljaju citoplazmatski produljci stanica formirajući ependimalne rozete. Imunohistokemijski tumorske stanice su varijabilno pozitivne na GFAP i pozitivne na nisko specifične neuronalne markere, neuron specifičnu enolazu (NSE). Tumorske stanice najvjerojatnije su podrijetla subependimalnih glijalnih stanica. Prognoza je dobra, izlječenje se postiže resekcijom tumora (84). Moguća je pojava recidiva kod nepotpunih resekcija (98).

E je spororastući tumor djece i mladih odraslih koji prema SZO odgovara gradusu II. E čine 2-9% svih neuroepitelnih tumora, 6-12% svih intrakranijalnih tumora djece i 30% u djece mlađe od 3 godine. U kralježničnoj moždini su najčešće neuroepitelne neoplazme, čine 50-60% svih spinalnih glioma u odraslih, dok su u djece rijetki. E se javljaju u svim dobnim skupinama, u rasponu od 1 mjesec do 81 godinu. Infratentorijski E javljaju se u djece, umjerena dob pojavljivanja je oko 6-te godine. Spinalni tumori javljaju se između 30 i 40 godine. Supratentorijski E javljaju se u djece i odraslih. Oba spola podjednako su zahvaćena. Supratentorijski parenhimalni E javljaju se češće u djece i smješteni su van komora. Infratentorijski ependimomi klinički se prezentiraju simptomima povišenog intrakranijalnog tlaka, hidrocefalusom, cerebelarnom ataksijom, smetnjama vida, vrtoglavicama i parezom. Pacijenti sa supratentorijskim E klinički se prezentiraju s fokalnim neurološkim ispadima i intrakranijalnom hipertenzijom. Spinalni E prezentiraju se sa senzornim i mišićnim deficitom. Makroskopski je E oštro ograničen žućkastosmeđkast mekan tumor. Tumori smješteni u četvrtoj komori šire se prema cerebelopontinom kutu i protrudiraju u cisternu magnu. Rijetko se mogu širiti cerebrospinalnim likvorom. Histološki je tumor umjereno celularan gliom građen od monomorfnih stanica s okruglim i ovalnim 'sol i papar' jezgrama. Mitoze su rijetke ili ih nema. Karakterističan histološki izgled E čine perivaskularne pseudorozete i ependimalne rozete. U tumoru se mogu naći regresivne promjene poput mikroidne degeneracije, hemoragije i kalcifikati, a vrlo rijetko žarišta hrskavice i kosti. Krvne žile često imaju hijalinizirane stijenke, a mogu se naći i kalcifikati. Ponekad se mogu naći nepalisadirajuće geografske nekroze. Tumor je oštro ograničen prema zdravom tkivu. Postoje četiri histološke varijante: celularni E, papilarni E, E svijetlih stanica i tancitni E. Celularni E je najčešći ekstraventrikularni E. Histološki je celularan tumor bez ependimalnih rozeta, a pseudorozete su rijetke. Papilarni E građen je od pseudopapila i perivaskularnih rozeta, a ponekad prstolikih formacija obloženih jednim redom kubičnih GFAP pozitivnih stanica. E svijetlih stanica javljaju se u mladih osoba, smješteni su supratentorijalno. Tancitni E je najčešće smješten u kralježničnoj moždini, a ime je dobio po bipolarnim stanicama koje nalikuju na tancite. Većina E pozitivna je na GFAP, S-100 protein i vimentin, a visoki postotak na epitelni membranski antigen (EMA).

Fokalni pozitivitet vidljiv je na citokeratin (CK), a E treće komore pozitivni su na tiroidni transkripcijski faktor (TTF-1). Stanice ependimoma podrijetla su radijalne glije (84). Od citogenetskih promjena, najčešća je aberacija kromosoma 22, a česti su i gubitci kromosoma 6q i 9q (99). Na molekularnom nivou E pokazuju drugačije promjene od drugih glioma. U tumorigenezu uključena je mutacija *NF* gena. Smještaj tumora je najvažniji prognostički pokazatelj. Supretentorijski tumori povezani su s boljom prognozom u usporedbi s onima u stražnjoj jami. Spinalni tumori imaju bolju prognozu od cerebralnih tumora, ali češće kasne recidive koji se javljaju nakon 5 godina. Gora prognoza povezana je s dječjom dobi, pojava tumora unutar prve 2 godine života nosi 5 godišnje preživljenje od 57%, što je povezano sa smještajem tumora u toj dobi. Cerebrospinalna diseminacija povezana je s gorom prognozom. Proliferacijski indeks manji od 4% povezan je s boljim preživljenjem (84).

AE je maligni gliom epenimalne diferencijacije koji prema SZO odgovara gradusu III. Najčešće se javlja u djece u stražnjoj lubanjskoj jami. Simptomi su isti kao kod ependimoma, ali je tumor brzorastući pa ranije uzrokuje znakove povišenog intrakranijalnog tlaka. Histološki tumor je izrazito celularan, mitotski aktivan, udružen s mikrovaskularnom proliferacijom i pseudopalisadirajućom nekrozom. Glavno histološko obilježje su perivaskularne pseudorozete. Geografske tumorske nekroze česte su u tumorima smještenim u stražnjoj lubanjskoj jami, ali nisu dijagnostički značajne ukoliko ne postoji vaskularna proliferacija, izražena mitotska aktivnost ili visok proliferacijski indeks. Imunohistokemijski tumorske stanice pokazuju slabiju ekspresiju na GFAP. Neki tumori razvijaju se iz ependimoma gradusa II, ali je općenita genetska alteracija nepoznata. U obiteljima s AE dokazan je tumor supresor gen na kromosomu 22. Lošiji prognostički pokazatelji u dječjoj dobi su: pojava tumora prije treće godine života, parcijalna resekcija tumora i metastaze u cerebrospinalnom likvoru. Za intraspinalne tumore najvažniji prognostički pokazatelj je opseg resekcije tumora. Nekoliko studija dokazalo je povezanost imunohistokemijski dokazanog p53 s lošijom prognozom (84).

1.3. TUMORSKE MATIČNE STANICE

1.3.1. Tumorske matične stanice u tumorima središnjeg živčanog sustava - biljeg tumor inicirajućih stanica prominin-1 (CD133)

Hipoteza tumorskih matičnih stanica temelji se na pretpostavci da sve stanice unutar tumora ne mogu proliferirati i doseći pravu tumorsku masu. Samo mali broj stanica koji se naziva tumorske matične stanice, može proliferirati i samoobnavljati se (100). Postojanje tumorskih matičnih stanica prvi put je dokazano kod akutne mijeloične leukemije (AML) kada se pokušalo razlikovati leukemične matične stanice od preostalih AML stanica s ograničenom proliferacijskom sposobnošću i to pomoću površinskog markera, prominin-1 antigena (CD133) (101). CD133 bio je prvi otkriveni 'pentaspan' membranski protein iz obitelji prominina, identificiran u ljudi i miševa i prepoznat kao biljeg primitivnih hematopoetskih i neuralnih matičnih stanica. Zbog svog smještaja u izbočenju (protrusion) stanične membrane, CD133 nazvan je 'organizatorom' stanične membrane ('organizer' of plasma membrane topology) (102). Dokazana je njegova interakcija s kolesterolom u staničnoj membrani te se pretpostavlja da igra bitnu ulogu u održavanju lipidne komponente (103). Mali dijelovi membrana koji su sadržavali CD133 nađeni su u ventrikularnoj tekućini kod razvoja neuralne cijevi u miša, u ljudskoj slini, tekućini sjemenih kanalića i urinu (104) čime je dokazano da matične stanice zadržavaju svoj fenotip i nakon otpuštanja te ostaju sposobne za diferencijaciju. CD133 antigen prisutan je i na diferenciranim stanicama (105). Prva *in vitro* identifikacija tumorskih matičnih stanica iz ljudskih tumora mozga učinjena je na temelju razlikovanja stanica s obzirom na prisutnost površinskog markera CD133. Matične stanice mozgovnih tumora (engl. brain tumor stem cell ; BTSC) izolirane su iz tumora niskog i visokog gradusa kod djece i odraslih (106). Dokazano je da samo mala subpopulacija BTSC može klonogeno proliferirati, a upravo te stanice omogućuju propagaciju tumora (105). Izolirane su tumorske matične stanice iz meduloblastoma, glioblastoma i oligoastrocitoma (107,108) koje pokazuju ekspresiju na CD133 i nestin, te upravo takve CD133-pozitivne stanice podliježu multilinearnoj diferencijaciji u neurone, astrocite i oligodendrocite *in vitro*, a sposobne su i doseći tumorsku masu *in vivo*, za razliku od CD133 negativnih stanica (105). CD133 predstavlja relativno novi

površinski marker tumorskih matičnih stanica koje imaju povećanu sklonost samoobnavljanju i sudjeluju u mozgovnoj tumorigenezi. Zamijećeno je da tumori višeg gradusa imaju više CD133 pozitivnih stanica u usporedbi s tumorima nižeg gradusa te da tumori s istom histološkom slikom mogu imati različit broj CD133 pozitivnih stanica (109,110). Nadalje, CD133 predstavlja biljeg tumor inicirajućih stanica u mnogim ljudskim tumorima (karcinom prostate, adenokarcinom gušterače, karcinom debelog crijeva, hepatocelularni karcinom, tumori bubrega, neuralni tumori) te bi se ta spoznaja mogla koristiti u terapiji (105). Poznato je da su tumorske matične stanice rezistentne na konvencionalnu kemoterapiju i radioterapiju te da mogu potaknuti rast tumora nakon provedene terapije (111). Ciljanje (targeting) i uništenje tih stanica predstavlja veliki izazov u provođenju terapije (112,113). Bolje razumijevanje mehanizama kojim tumorske matične stanice preživljavaju kemoterapiju te usmjeravanje terapije na te mehanizme moglo bi prevenirati rezistenciju na kemoterapiju (105). Multivarijatna analiza u jednoj studiji pokazala je da je ekspresija CD133 nezavistan pokazatelj u osoba s koštanim metastazama, što indicira da je moguće da su te stanice odgovorne za progresiju bolesti, a time i za nastanak metastaza (114). Identifikacija BTSC omogućila je bolje istraživanje tumorskih procesa u SŽS te povezanost između normalne neurogeneze i mozgovne tumorigeneze (115).

1.3.2. Oksidacijski stres i tumorske matične stanice

Poznato je da su različite varijante tumora SŽS-a ovisne o broju i vrsti replikacije neuroepitelnih stanica, vremenu ostajanja u diobi, diferencijaciji te sposobnosti postmitotičkih neuroepitelnih stanica da nastave replikaciju kao odgovor na adekvatan stimulus. Ako pri tome ne nastanu dovoljno diferencirane stanice, CD133 pozitivne stanice sposobne su za još jedan mitotički ciklus, ali pri tome nastaju slabije diferencirani tumori (116). Eksperimentalno je dokazano da je potrebna kritična količina stanica (target cells) za razvoj malignih tumora (Kleihues and Rajewsky, 1984.).

Nastanak tumora, u današnje vrijeme, najviše se objašnjava genetskim promjenama prilikom kojih dolazi do oštećenja genetskog materijala. Maligna transformacija neuroepitelnih stanica je proces koji se odvija u puno koraka, a

određena je uzastopnim genetskim alteracijama. Najveći broj genetskih promjena nalazimo u astrocitnim tumorima (84). Različita tkivna oštećenja SŽS-a (trauma, virusi, ishemija) povećavaju količinu produkata oksidacijskog stresa što dovodi i do oštećenja endotela krvnih žila. Oštećenje endotela krvnih žila pokreće sustav citokina i/ili angiogeni faktor rasta koji pokreću endotelne progenitorske stanice iz koštane srži (engl. marrow-derived endothelial progenitor cells ; EPCs). EPCs pokazuju ekspresiju CD133 i CD34 te imaju bitnu ulogu u angiogenezi i neovaskulogenezi pri rastu tumora i cijeljenju rana (117,118,119). Više studija dokazalo je u glioblastomima ekspresiju gena odgovornih za angiogenezu (120). Zamijećena je povišena razina cirkulirajućih EPCs u pacijenata s gliomima u usporedbi s pacijentima koji su imali druge tumore ili bolesti SŽS-a, cerebrovaskularne inzulte ili su bili zdravi donori (117). Žilna proliferacija vrlo je važan kriterij za klasifikaciju glijalnih tumora te bi upravo to moglo objasniti vezu povišene razine EPCs u takvih pacijenata. Također, zamijećen je i imunohistokemijski pozitivitet endotela krvnih žila na HNE koji korelira sa gradusom glijalnih tumora. Imunohistokemijski pozitivitet na HNE u meduloblastomima do sada nije opisan. Postoje dvije hipoteze nastanka meduloblastoma. Prema prvoj tumor nastaje iz vanjskog granularnog sloja cerebeluma koji se formira za vrijeme embriogeneze, migracijom nediferenciranih stanica s krova četvrte moždane komore na površinu fetalnog cerebelarnog korteksa (121). Druga hipoteza kaže da tumor nastaje iz matriksa subependimalnih stanica koje će se diferencirati u neuronalne i glijalne stanice (WHO). Nova istraživanja pokazala su da bi u nastajanje tumora mogle biti uključene i CD133 pozitivne matične stanice koje se predominantno nalaze u bijeloj tvari postnatalnog cerebeluma (122). Glioblastomi su tumori koji pokazuju visoku rezistenciju na radioterapiju i kemoterapiju što se djelom objašnjava prisutnošću neuralnih matičnih stanica za razliku od tumora u kojima su te stanice prisutne u manjem broju (84).

2.0. HIPOTEZA I CILJEVI ISTRAŽIVANA

Nazočnost 4-hidroksinonenala (HNE) kao konačnog produkta lipidne peroksidacije je proporcionalna s intenzitetom i smještajem CD133 pozitivnih stanica u glijalnim tumorima mozga te se povećava sa stupnjem malignosti.

Osnovni ciljevi rada su:

1. Ispitati imunohistokemijski pojavnost (koekspresiju) HNE i CD133 u astroglijalnim, oligodendroglialnim i ependimalnim gliomima.
2. Utvrditi distribuciju koekspresije u tim skupinama sukladno klasifikaciji SZO te prema sastavnicama tumorskog tkiva (osnovnim i stromalnim stanicama, tumorskim žilama, nekrozi).

3.0. MATERIJAL I METODE

3.1. PRIKUPLJANJE I OBRADA UZORAKA TKIVA GLIJALNIH TUMORA MOZGA

Istraživanje lipidne peroksidacije i pojavnost CD 133 pozitivnih stanica učinjeno je na 230 kirurški odstranjenih neuroepitelnih tumora mozga. Bolesnici su operirani u Klinici za neurokirurgiju Kliničkog bolničkog centra Zagreb, a isti su tumori bili obrađeni na Zavodu za neuropatologiju Kliničkog zavoda za patologiju Kliničkog bolničkog centra Zagreb. Za ovo istraživanje bili su korišteni tumorski uzorci iz arhive Zavoda za neuropatologiju iz razdoblja od 1977. do 2008. godine. Istraživanje je provedeno na neuroepitelnim tumorskim uzorcima koji zadovoljavaju sva histološka mjerila prema klasifikaciji tumora SŽS po SZO (1). Prema kriterijima te klasifikacije istraživanje je bilo učinjeno na primarnim tumorima mozga, a uključivalo je: 30 pilocitičkih astrocitoma, 30 difuznih astrocitoma, 30 anaplastičnih astrocitoma, 30 glioblastoma, 30 oligodendroglioma, 30 anaplastičnih oligodendroglioma, 10 subependimoma, 20 ependimoma i 20 anaplastičnih ependimoma. Kontrolnu skupinu činilo je 30 uzoraka mozgovnog tkiva dobivenih stereotaksijskom biopsijom u kojima nije bilo tumora niti upalnih procesa.

3.2. PRIPREMA TKIVA ZA SVJETLOSNU MIKROSKOPSKU ANALIZU

Operacijom dobiveni uzorci neuroepitelnih tumora mozga bili su fiksirani 12-24 sati u 10%-tnom puferiranom formalinu te dehidrirani u etanolu rastućih koncentracija (70%, 80%, 96% i 100%). Tkivo je potom bilo provedeno kroz ksilol te prožeto u tekućem parafinu na temperaturi od +60°C, nakon čega je uklopljeno u parafinske blokove. Tako uklopljeno tkivo bilo je ohlađeno na +4°C, te je bilo rezano na kliznom mikrotomu na rezove debljine 4-5 µm. Ovi rezovi nakon deparafiniranja u ksilolu i dehidracije u opadajućem nizu koncentracije etanola (100%, 96%, 80% i 70%) bili su obojani histokemijskim tehnikama (hemalaun-eozinom i trikromnim bojenjem po Malloryju). Na hemalaun-eozinskim preparatima tkiva bila je procijenjena morfološka građa tumorskog tkiva obzirom na izgled stanica i jezgara, proliferaciju endotela

krvnih žila, prisutnost nekroza i mitozu. Trikromnim bojenjem po Malloryju omogućen je bolji uvid u procjenu vezivno-krvožilne (mezenhimske) strome.

3.3. IMUNOHISTOKEMIJSKO BOJENJE PREPARATA MONOKLONSKIM PROTUTIJELOM HNE

Parafinski rezovi tumorskog tkiva debljine 4-5 μm bili su podvrgnuti procesu deparafiniranja ksilenom i rehidracije u opadajućem nizu koncentracija etanola, a potom su isti preparati biti uronjeni 2 minute u metanol. Nakon ispiranja u fiziološkoj otopini puferiranoj sa fosfatnim puferom, pH 7,2 (engl. phosphate buffered saline, PBS) endogena peroksidazna aktivnost bila je blokirana s 3%-tnim vodikovim peroksidom. Za imunohistokemijsko (IH) bojanje monoklonskim protutijelom anti-HNE razrijeđeno u omjeru 1:10 u BSA (engl. bovine serum albumin) koncentracije 1 mg/mL korišten je LSAB kit (DAKO). Protutijelo je podrijetlom iz kulture klona 'HNE 1g4' dobivenog spajanjem Sp2-Ag8 mijelomskih stanica s B-stanicama BALBc miševa imuniziranih s HNE modificiranim hemocijaninom. Protutijelo je specifično za HNE-histidinski epitop na HNE proteinskim konjugatima. HNE proteinski konjugati prisutni u stanicama prikazani su diaminobenzidinom (DAB, DAKO).

3.4. IMUNOHISTOKEMIJSKO BOJENJE PREPARATA POLIKLONSKIM PROTUTIJELOM CD133

Parafinski rezovi tumorskog tkiva debljine 4-5 μm bili su podvrgnuti procesu deparafiniranja ksilenom i rehidracije u opadajućem nizu koncentracija etanola, a potom su isti preparati bili uronjeni 2 minute u metanol. Nakon ispiranja u fiziološkoj otopini puferiranoj sa fosfatnim puferom, pH 7,2 (engl. phosphate buffered saline, PBS) endogena peroksidazna aktivnost blokirana je s 3%-tnim vodikovim peroksidom. Za IH bojanje poliklonskim protutijelom CD133 (ab16518, Abcam) korišten je LSAB kit (DAKO). Protutijelo je razrijeđeno u omjeru 1:50 s otopinom za razrjeđenje protutijela (DAKO). CD133 pozitivitet na stanicama prikazan je diaminobenzidinom (DAB, DAKO).

3.5. ANALIZA IMUNOHISTOKEMIJSKIH PREPARATA

Procjena HNE imunopozitiviteta utvrđena je svjetlosnim mikroskopom (Olympus) tehnikom semikvantitativne analize. Procjena HNE imunopozitiviteta u citoplazmama i/ili jezgrama stanica temeljila se na četiri različite kategorije označene znakovima:

(-) nema pozitiviteta u tumorskim stanicama, (+) imunopozitivitet u citoplazmi do 25 % tumorskih stanica pregledanih rezova tumorskog tkiva po vidnom polju pri velikom povećanju mikroskopa, (++) u > 25-50 % tumorskih stanica, (+++) u > 50 % tumorskih stanica. Zbog potreba statističke analize znakovi su pretvoreni u brojeve: (-)=0, (+)=1, (++)=2, (+++)=3. Tehnika semikvantitativne analize primjenjena je i pri procjeni imunopozitiviteta endotelnih stanica krvnih žila, nekrotičnih područja i mezenhimske strome. Preparati su bili pregledani pod mikroskopom pri povećanju 200x za određivanje imunopozitiviteta tumorskih stanica i strome, a zatim je bilo odabrano područje s najvećim brojem krvnih žila u tumoru za određivanje imunopozitiviteta krvnih žila. Isto je učinjeno i kod tumora s nekrozom. Jačina intenziteta bojenja preparata podijeljena je u tri skupine: 'slabo' – žućkasto bojanje, 'umjereno' – smečkasto i 'jako' – tamno smeđe.

3.6. STATISTIČKA ANALIZA REZULTATA

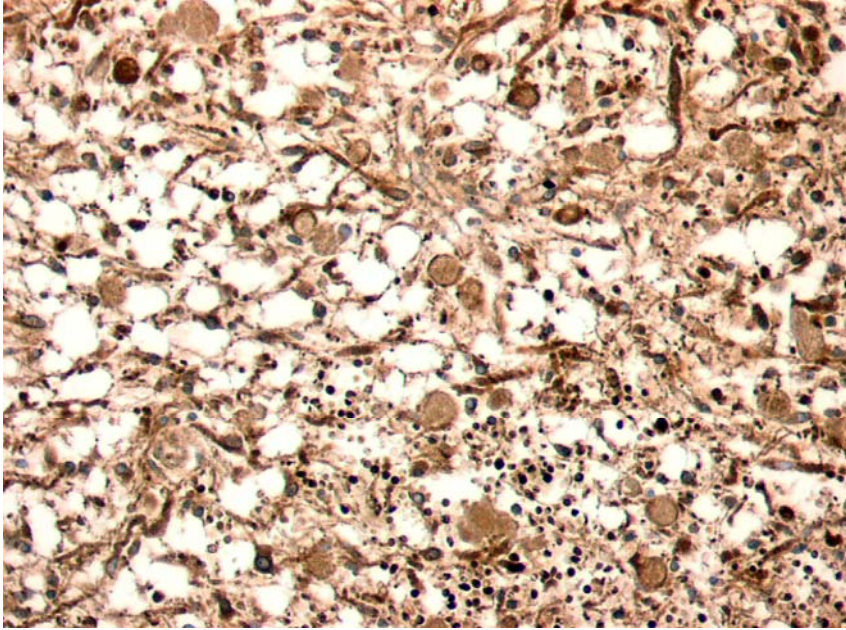
Podaci su prikazani tablično i grafički. Za prikaz kategorijskih podataka koristile su se apsolutne frekvencije i pripadajuće učestalosti. Analiza razlika u ekspresiji HNE i CD133 između pojedinih tipova tumora te pozitivnosti i intenzitetu bojanja tumorskih stanica, prisutnosti krvnih žila, reakciji i intenzitetu bojanja strome te nekrozi načinjena je Pearsonovim χ^2 testom. Sve P vrijednosti manje od 0,05 su smatrane statistički značajnima. U analizi i grafičkom prikazu se koristila programska podrška PASW for Windows, verzija 17.02. Frekvencija u grafičkom prikazu odgovara broju uzoraka.

4.0. REZULTATI

4.1. POJAVNOST 4-HIDROKSINONENALA U GLIJALNIM TUMORIMA MOZGA

4.1.1. Pojavnost 4-hidroksinonenala u pilocitičkim astroцитomima

Rezultati patohistološke analize pojavnosti (ekspresije) HNE-a u PA (slika 4) prikazani su u tablici 1. Pojavnost HNE-a zabilježena je u tumorskim stanicama svih PA. U gotovo dvije trećine uzoraka (19/30) HNE imunopozitivitet bio je nazočan u više od polovice tumorskih stanica +++, dok je u preostalim PA (11/30) zabilježen u 25-50% stanica ++ ($p=0.14$). U tumorskim stanicama glavnine PA (26/30) zamijećen je umjeren intenzitet IH bojenja na HNE, dok je sporadično u 2/30 PA zabilježen jak, odnosno slab intenzitet imunohistokemijskog bojenja ($p<0,001$). Stijenke krvnih žila u 29/30 PA uzoraka bile su HNE pozitivne, dok se samo u 1/30 PA nije zabilježen HNE imunopozitivitet ($p<0,001$). U svim PA nađena je imunopozitivna mezenhimska stroma. U podjednakom omjeru zabilježen je slab (17/30) i umjeren (13/30) intenzitet HNE imunopozitiviteta tumorske strome PA ($p=0,47$).



Slika 4. Prikaz IH bojanja PA na HNE. Slika prikazuje jak i umjeren intenzitet bojanja tumorskih stanica PA na HNE te pozitivna globoidna tjelešca. (objektiv x25)

Tablica 1. Pojavnost HNE u PA.

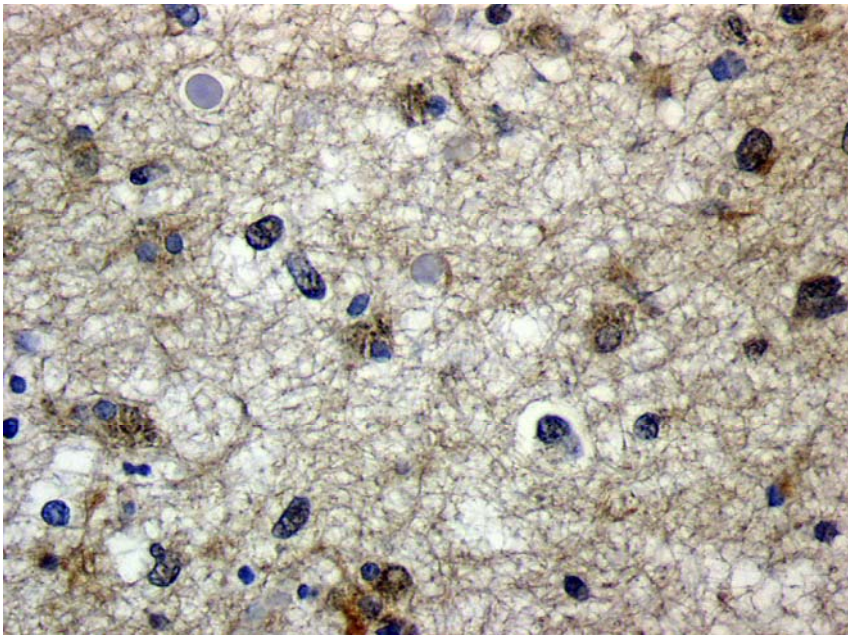
BROJ	TUMORSKE STANICE	INTENZITET	STROMA	INTENZITET	KRVNE ŽILE
1	+++	jak	1	umjeren	1
2	+++	umjeren	1	slab	1
3	+++	umjeren	1	slab	1
4	+++	umjeren	1	umjeren	1
5	++	umjeren	1	slab	1
6	+++	umjeren	1	slab	1
7	+++	jak	1	umjeren	1
8	++	umjeren	1	slab	1
9	+++	umjeren	1	slab	1
10	+++	umjeren	1	umjeren	1
11	++	umjeren	1	slab	1
12	++	umjeren	1	slab	0
13	+++	umjeren	1	umjeren	1
14	+++	umjeren	1	umjeren	1
15	+++	umjeren	1	umjeren	1
16	+++	umjeren	1	umjeren	1
17	++	umjeren	1	slab	1
18	+++	umjeren	1	umjeren	1
19	++	umjeren	1	slab	1
20	+++	umjeren	1	umjeren	1
21	+++	umjeren	1	umjeren	1
22	+++	umjeren	1	umjeren	1
23	++	slab	1	slab	1
24	+++	umjeren	1	slab	1
25	++	umjeren	1	slab	1
26	++	umjeren	1	slab	1
27	++	umjeren	1	slab	1
28	+++	umjeren	1	slab	1
29	+++	umjeren	1	umjeren	1
30	++	slab	1	slab	1

Legenda: '+' – imunopozitivitet u do 25% tumorskih stanica, '++' – imunopozitivitet u >25-50% tumorskih stanica, '+++' – imunopozitivitet u >50% tumorskih stanica, '0' – nema pozitiviteta, '1' – prisutan pozitivitet

4.1.2. Pojavnost 4-hidroksinonenala u difuznim astrocitomima

Rezultati patohistološke analize pojavnosti HNE-a u DA (slika 5) prikazani su u tablici 2. HNE imunopozitivitet nađen je u svim uzorcima. U gotovo dvije trećine DA (19/30) HNE imunopozitivitet u tumorskim stanicama zabilježen je u 25-50% stanica ++, dok je u 10/30 tumora broj pozitivnih stanica manji od 25% +, a u 2/30 DA HNE imunopozitivitet tumorskih stanica zabilježen je u

više od 50% tumorskih stanica ($p=0,002$). Intenzitet IH bojenja na HNE u tumorskim stanicama bio je uglavnom umjerene jakosti (22/30), dok je slab intenzitet bio u 6/30 DA, a u 3/30 uzoraka ($p=0,004$) nađen je jak intenzitet. Krvne žile bile su imunopozitivne u glavnini (23/30) DA ($p<0,03$). U svim DA nađena je imunopozitivna mezenhimska stroma. Intenzitet HNE imunopozitiviteta strome bio je uglavnom slabog intenziteta u 26/30 DA te umjerenog intenziteta u 4/30 DA ($p=0,004$).



Slika 5. Prikaz IH bojanja DA na HNE. Slika pokazuje umjeren intenzitet bojanja citoplazma tumorskih stanica i slab intenzitet bojanja strome u DA na HNE. (objektiv x40)

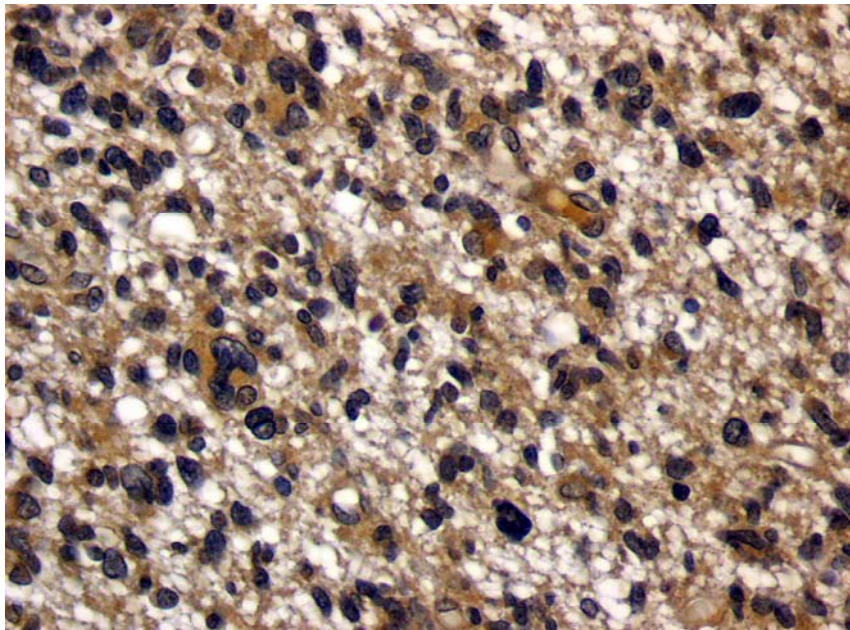
Tablica 2. Pojavnost HNE u DA.

BROJ	TUMORSKE STANICE	INTENZITET	STROMA	INTENZITET	KRVNE ŽILE
1	++	jak	1	umjeren	1
2	++	jak	1	slab	1
3	++	jak	1	umjeren	1
4	+	umjeren	1	slab	1
5	++	umjeren	1	slab	1
6	+	umjeren	1	slab	1
7	+	umjeren	1	slab	0
8	++	umjeren	1	slab	0
9	++	umjeren	1	slab	1
10	++	umjeren	1	slab	1
11	++	umjeren	1	slab	1
12	++	slab	1	slab	1
13	++	umjeren	1	slab	1
14	+	umjeren	1	slab	1
15	+	umjeren	1	slab	1
16	+++	umjeren	1	umjeren	1
17	++	umjeren	1	umjeren	1
18	++	umjeren	1	slab	0
19	++	umjeren	1	slab	1
20	+	umjeren	1	slab	1
21	++	slab	1	slab	1
22	++	slab	1	slab	1
23	++	umjeren	1	slab	1
24	++	slab	1	slab	0
25	++	slab	1	slab	0
26	+	slab	1	slab	0
27	+	umjeren	1	slab	1
28	+	umjeren	1	slab	1
29	+	umjeren	1	slab	0
30	+++	umjeren	1	slab	1

Legenda: '+' – imunopozitivitet u do 25% tumorskih stanica, '++' – imunopozitivitet u >25-50% tumorskih stanica, '+++ – imunopozitivitet u >50% tumorskih stanica, '0' – nema pozitiviteta, '1' – prisutan pozitivitet

4.1.3. Pojavnost 4-hidroksinonenala u anaplastičnim astroцитomima

Rezultati patohistološke analize pojavnosti HNE-a u AA (slika 6) prikazani su u tablici 3. HNE imunopozitivitet nađen je u svim uzorcima AA. U skoro dvije trećine AA (19/30) HNE imunopozitivitet zabilježen je u više od 50% tumorskih stanica +++, dok je u 4/30 AA bio nazočan u 25-50% tumorskih stanica ++, a u 7/30 AA u manje od 25% stanica + ($p=0,002$). HNE imunopozitivitet tumorskih stanica bio je u približno dvije trećine AA (19/30) umjerenog intenziteta, dok je u 5/30 AA bio u jakom intenzitetu, a u 6/30 AA slabog intenziteta ($p=0,002$). Krvne žile bile su imunopozitivne u glavnini AA (25/30), dok su bile negativne u jednoj šestini AA (5/30) ($p=0,0003$). U svim AA nađena je imunopozitivna mezenhimska stroma. Intenzitet HNE imunopozitiviteta strome bio je uglavnom slabog intenziteta (27/30) i rijetko umjerenog intenziteta (3/30) ($p<0,001$).



Slika 6. Prikaz IH bojanja AA na HNE. Slika prikazuje umjeren i jak intenzitet bojanja citoplazma tumorskih stanica AA na HNE. (objektiv x40)

Tablica 3. Pojavnost HNE u AA.

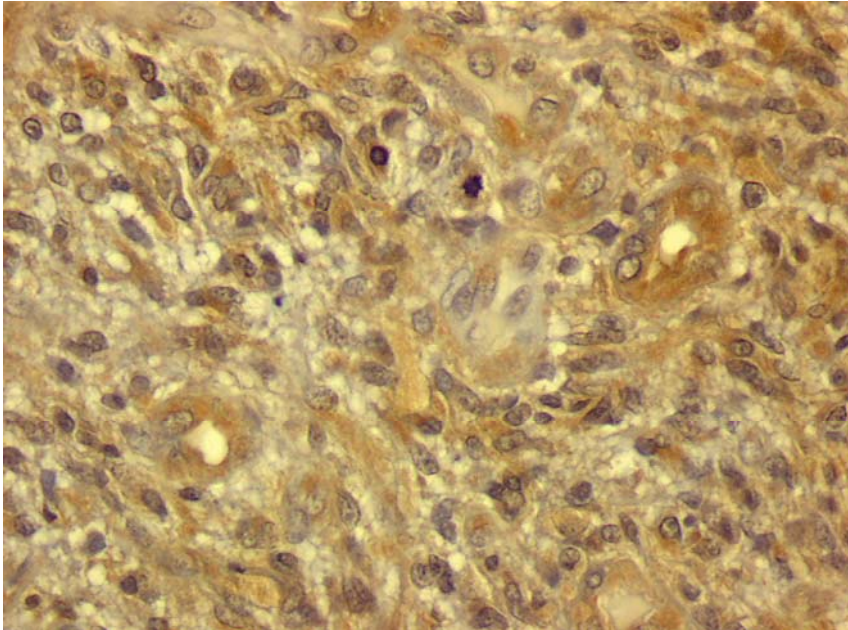
BROJ	TUMORSKE STANICE	INTENZITET	STROMA	INTENZITET	KRVNE ŽILE
1	+	umjeren	1	slab	1
2	+++	umjeren	1	slab	1
3	+	umjeren	1	slab	0
4	+	umjeren	1	slab	1
5	+++	slab	1	slab	1
6	+	slab	1	slab	1
7	++	umjeren	1	slab	1
8	++	umjeren	1	slab	1
9	++	slab	1	slab	1
10	+++	umjeren	1	slab	0
11	+++	umjeren	1	slab	1
12	+++	umjeren	1	slab	1
13	+++	umjeren	1	slab	1
14	+++	jak	1	slab	0
15	+++	jak	1	umjeren	1
16	+++	jak	1	umjeren	1
17	+++	umjeren	1	slab	1
18	+++	umjeren	1	slab	1
19	+	umjeren	1	slab	1
20	+	slab	1	slab	0
21	+++	umjeren	1	slab	1
22	+	umjeren	1	slab	1
23	+++	slab	1	slab	1
24	++	umjeren	1	slab	1
25	+++	slab	1	slab	0
26	+++	umjeren	1	slab	1
27	+++	jak	1	umjeren	1
28	+++	umjeren	1	slab	1
29	+++	umjeren	1	slab	1
30	+++	jak	1	slab	1

Legenda: '+' – imunopozitivitet u do 25% tumorskih stanica, '++' – imunopozitivitet u >25-50% tumorskih stanica, '+++' – imunopozitivitet u >50% tumorskih stanica, '0' – nema pozitiviteta, '1' – prisutan pozitivitet

4.1.4. Pojavnost 4-hidroksinonenala u glioblastomima

Rezultati patohistološke analize pojavnosti HNE-a u GBM (slika 7) prikazani su u tablici 4. HNE imunopozitivitet nađen je u svim uzorcima. U više od dvije trećine (22/30) GBM HNE imunopozitivitet tumorskih stanica semikvantitativno je iznosio ++, dok je u 8/30 uzoraka bio +++ (p=0,01). Intenzitet IH bojenja na HNE u tumorskim stanicama bio je umjerenog intenziteta u dvije trećine GBM (20/30), dok je u 9/30 GBM bio jakog, a u 1/30 uzoraka slabog intenziteta

($p=0,0001$). Krvne žile bile su HNE pozitivne u više od dvije trećine uzoraka (23/30) ($p=0,01$). U svim GBM nađena je HNE imunopozitivna mezenhimska stroma. U 18/30 GBM intenzitet bojanja strome bio je umjeren, a u 12/30 GBM slabog intenziteta ($p=0,47$). Nekroze su se samo u 4/30 GBM obojale na HNE, dok su u glavnini GBM ostale nebojane (26/30) ($p < 0,01$).



Slika 7. Prikaz IH bojanja GBM na HNE. Slika pokazuje umjeren i jak citoplazmatski intenzitet bojanja tumorskih stanica GBM na HNE te pozitivne krvne žile. (objektiv x40)

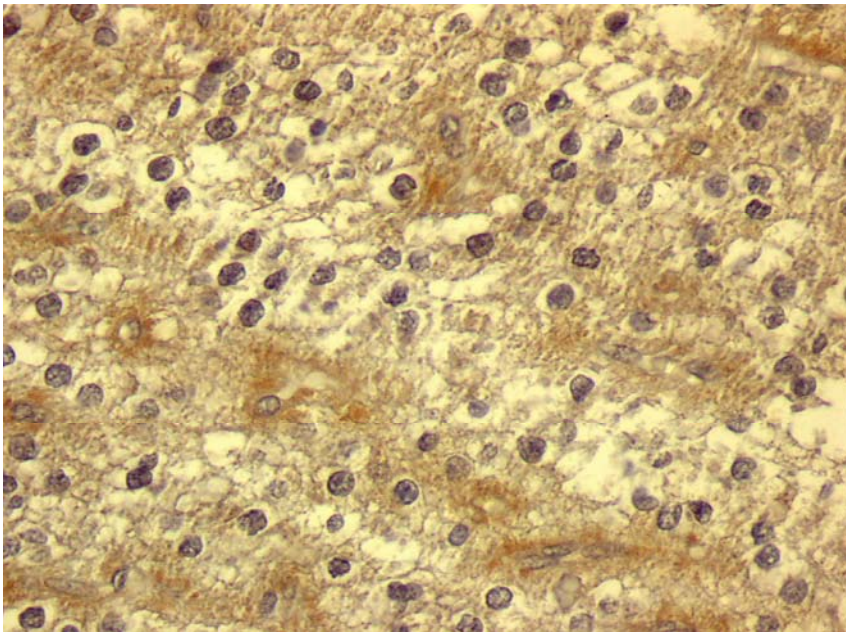
Tablica 4. Pojavnost HNE u GBM.

BROJ	TUMORSKE STANICE	INTENZITET	STROMA	INTENZITET	NEKROZA	KRVNE ŽILE
1	+++	jak	1	umjeren	0	1
2	++	umjeren	1	slab	0	1
3	++	umjeren	1	umjeren	0	0
4	++	umjeren	1	slab	0	1
5	++	umjeren	1	umjeren	0	1
6	++	jak	1	umjeren	0	0
7	+++	jak	1	umjeren	0	1
8	+++	umjeren	1	umjeren	1	1
9	+++	umjeren	1	umjeren	1	1
10	++	umjeren	1	umjeren	0	1
10	++	umjeren	1	umjeren	0	1
11	++	umjeren	1	slab	0	0
12	++	umjeren	1	slab	0	1
13	+++	umjeren	1	slab	0	1
14	++	umjeren	1	slab	0	1
15	++	umjeren	1	umjeren	0	1
16	+++	umjeren	1	slab	0	1
17	++	umjeren	1	slab	0	0
18	++	umjeren	1	slab	0	1
19	++	jak	1	umjeren	0	0
20	++	umjeren	1	slab	0	1
21	++	jak	1	umjeren	1	1
22	++	umjeren	1	slab	0	1
23	++	umjeren	1	umjeren	1	1
24	++	umjeren	1	slab	0	1
25	+++	slab	1	umjeren	0	1
26	+++	jak	1	umjeren	0	1
27	++	umjeren	1	slab	0	0
28	++	jak	1	umjeren	0	0
29	++	jak	1	umjeren	0	1
30	++	jak	1	umjeren	0	0

Legenda: '+' – imunopozitivitet u do 25% tumorskih stanica, '++' – imunopozitivitet u >25-50% tumorskih stanica, '+++' – imunopozitivitet u >50% tumorskih stanica, '0' – nema pozitiviteta, '1' – prisutan pozitivitet

4.1.5. Pojavnost 4-hidroksinonenala u oligodendrogliomima

Rezultati patohistološke analize pojavnosti HNE-a u O (slika 8) prikazani su u tablici 5. HNE imunopozitivitet nađen je u svim uzorcima. U skoro dvije trećine O (19/30) broj HNE pozitivnih stanica bio je ++, dok je 10/30 O imalo +++ HNE pozitivnih tumorskih stanica, a samo 1/30 O + ($p=0,0003$). U glavnini O (22/30) intenzitet HNE reakcije bio je umjerenog intenziteta, a u 8/30 uzoraka jak ($p=0,01$). Krvne žile nisu bile HNE imunoreaktivne u više od dvije trećine O (21/30), a u preostalih su se (9/30) obojile HNE-om ($p=0,003$). U svim O nađena je imunopozitivna mezenhimska stroma. U 20/30 O bila je slabog intenziteta, a u 10/30 uzoraka umjerenog intenziteta ($p=0,07$).



Slika 8. Prikaz IH bojanja O na HNE. Slika pokazuje umjeren intenzitet bojanja citoplazma tumorskih stanica O na HNE i slab intenzitet bojanja strome. (objektiv x40)

Tablica 5. Pojavnost HNE u O.

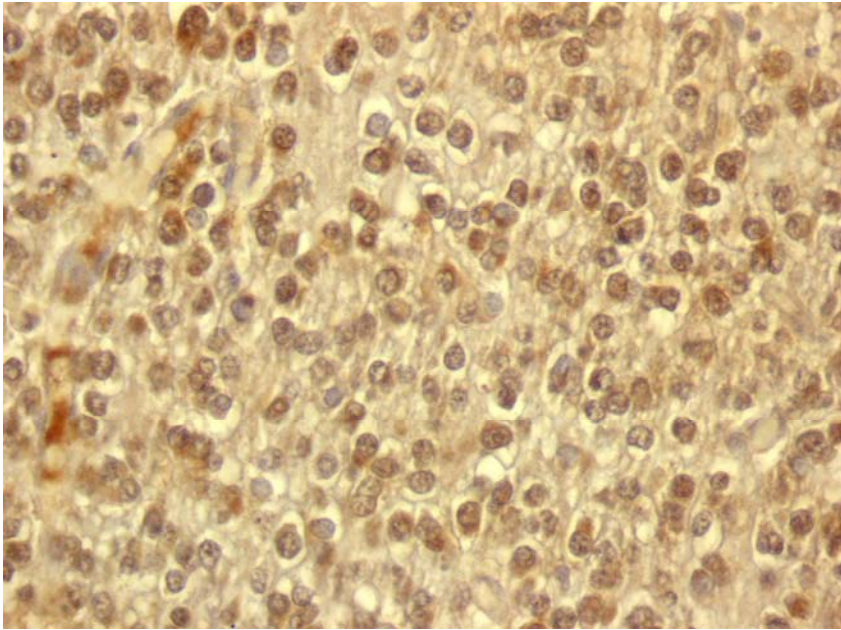
BROJ	TUMORSKE STANICE	INTENZITET	STROMA	INTENZITET	KRVNE ŽILE
1	++	umjeren	1	slab	1
2	+++	jak	1	slab	1
3	+++	umjeren	1	umjeren	0
4	++	umjeren	1	slab	1
5	+++	umjeren	1	slab	0
6	+++	umjeren	1	slab	0
7	+++	umjeren	1	umjeren	0
8	++	jak	1	umjeren	0
9	+++	umjeren	1	slab	0
10	++	jak	1	slab	0
11	++	jak	1	umjeren	1
12	++	jak	1	slab	0
13	++	umjeren	1	slab	0
14	++	umjeren	1	umjeren	0
15	+++	umjeren	1	slab	0
16	++	jak	1	slab	0
17	++	umjeren	1	slab	1
18	+	umjeren	1	slab	0
19	++	umjeren	1	slab	1
20	++	umjeren	1	slab	0
21	+++	umjeren	1	umjeren	0
22	+++	umjeren	1	slab	0
23	++	umjeren	1	slab	0
24	+++	umjeren	1	umjeren	0
25	++	umjeren	1	slab	1
26	++	umjeren	1	slab	1
27	++	jak	1	umjeren	1
28	++	umjeren	1	slab	0
29	++	umjeren	1	umjeren	0
30	++	jak	1	umjeren	0

Legenda: '+' – imunopozitivitet u do 25% tumorskih stanica, '++' – imunopozitivitet u >25-50% tumorskih stanica, '+++' – imunopozitivitet u >50% tumorskih stanica, '0' – nema pozitiviteta, '1' – prisutan pozitivitet

4.1.6. Pojavnost 4-hidroksinonenala u anaplastičnim oligodendrogliomima

Rezultati patohistološke analize pojavnosti HNE-a u AO (slika 9) prikazani su u tablici 6. HNE imunopozitivitet nađen je u svim uzorcima. U polovici uzoraka (15/30) AO HNE imunopozitivitet u tumorskim stanicama iznosio je ++, a u 11/30 uzoraka HNE imunopozitivitet tumorskih stanica bio je +++ te u 4/30 + (p=0,045). Tumorske stanice bile su podjednako umjereno (16/30) ili jako

(14/30) HNE pozitivne u AO ($p=0,72$). Krvne žile bile su imunopozitivne u 18/30 uzoraka, a negativne u 11/30 ($p=0,27$). U svim AO nađena je imunopozitivna mezenhimska stroma, u 20/30 uzoraka u umjerenom intenzitetu, a u 10/30 u slabom intenzitetu ($p=0,07$).



Slika 9. Prikaz imunohistokemijskog bojanja AO na HNE. Slika pokazuje umjeren citoplazmatski i jak nuklearni intenzitet bojanja tumorskih stanica na HNE u AO. (objektiv x40)

Tablica 6. Pojavnost HNE u AO.

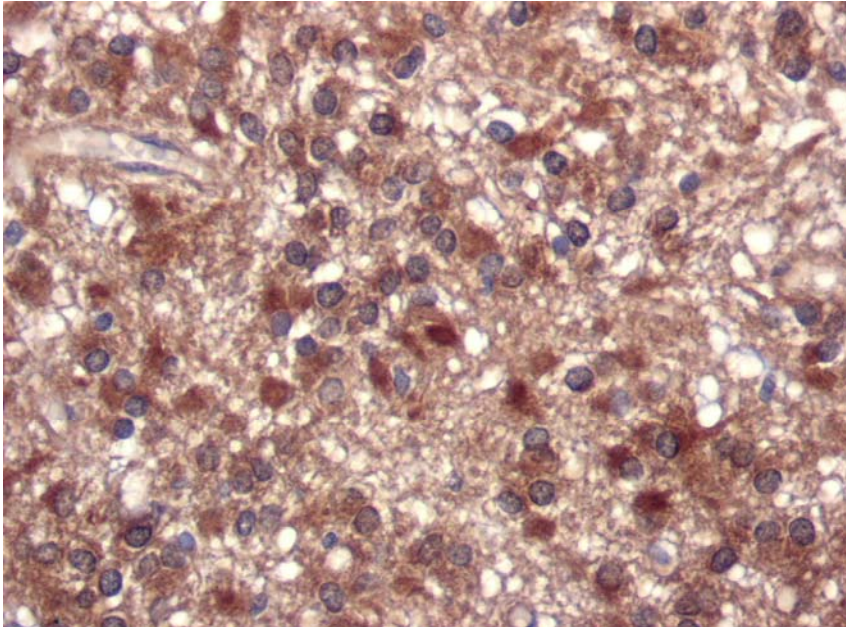
BROJ	TUMORSKE STANICE	INTENZITET	STROMA	INTENZITET	KRVNE ŽILE
1	+++	jak	1	umjeren	0
2	+++	jak	1	umjeren	1
3	++	umjeren	1	slab	0
4	++	jak	1	umjeren	1
5	++	jak	1	slab	0
6	++	jak	1	umjeren	0
7	++	umjeren	1	umjeren	0
8	+++	umjeren	1	umjeren	1
9	++	jak	1	umjeren	1
10	+++	jak	1	umjeren	1
11	+++	jak	1	umjeren	1
12	++	umjeren	1	umjeren	1
13	+	jak	1	slab	0
14	++	jak	1	umjeren	1
15	++	umjeren	1	slab	0
16	+++	umjeren	1	slab	1
17	+++	jak	1	umjeren	1
18	+	jak	1	umjeren	1
19	+++	jak	1	umjeren	1
20	++	umjeren	1	umjeren	1
21	++	umjeren	1	slab	0
22	++	umjeren	1	umjeren	1
23	+++	umjeren	1	umjeren	1
24	+	umjeren	1	slab	0
25	+	umjeren	1	slab	0
26	++	umjeren	1	slab	1
27	+++	umjeren	1	umjeren	0
28	+++	jak	1	umjeren	1
29	++	umjeren	1	slab	0
30	++	umjeren	1	umjeren	1

Legenda: '+' – imunopozitivitet u do 25% tumorskih stanica, '++' – imunopozitivitet u >25-50% tumorskih stanica, '+++' – imunopozitivitet u >50% tumorskih stanica, '0' – nema pozitiviteta, '1' – prisutan pozitivitet

4.1.7. Pojavnost 4-hidroksinonenala u endimomima

Rezultati patohistološke analize pojavnosti HNE-a u E (slika 10) prikazani su u tablici 7. HNE imunopozitivitet nađen je u svim uzorcima. U 15/20 uzoraka HNE imunopozitivitet tumorskih stanica semikvantitativno je iznosio +++, a u 5/20 uzoraka ++ ($p=0,03$). Tumorske stanice bile su uglavnom jako HNE pozitivne u 17/20 E, dok je umjeren intenzitet reakcije zabilježen u 3/20

uzoraka ($p=0,002$). Sve krvne žile bile su imunopozitivne na HNE. U svim E nađena je imunopozitivna mezenhimska stroma podjednako u jakom (9/20) i umjerenom intenzitetu (11/20) ($p=0,65$).



Slika 10. Prikaz IH bojanja E na HNE. Slika prikazuje jak HNE imunohistokemijski pozitivitet u citoplazmama tumorskih stanica E i umjeren u stromi. (objektiv x40)

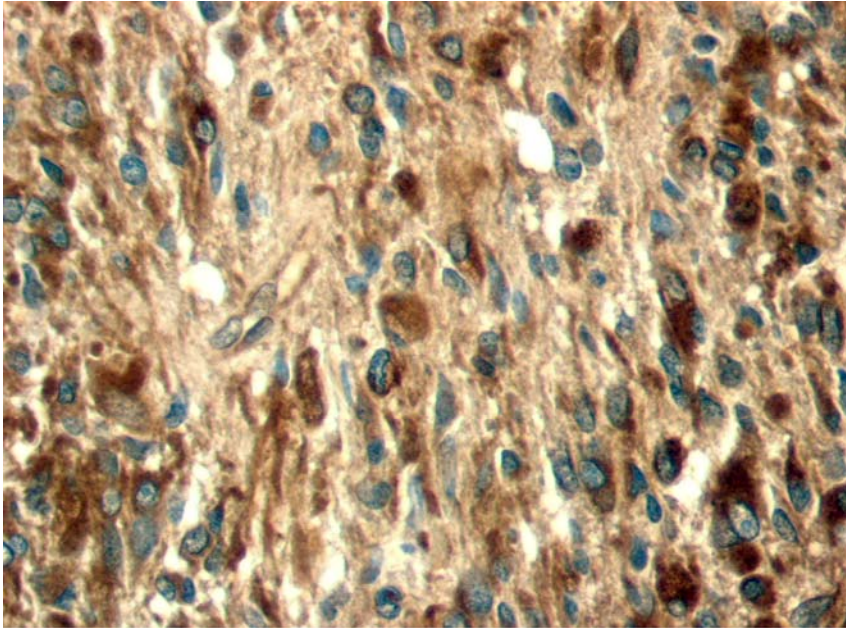
Tablica 7. Pojavnost HNE u E.

BROJ	TUMORSKE STANICE	INTENZITET	STROMA	INTENZITET	KRVNE ŽILE
1	+++	jak	1	umjeren	1
2	+++	jak	1	umjeren	1
3	+++	umjeren	1	umjeren	1
4	+++	jak	1	umjeren	1
5	+++	jak	1	jak	1
6	+++	jak	1	jak	1
7	++	jak	1	umjeren	1
8	+++	jak	1	jak	1
9	+++	jak	1	umjeren	1
10	+++	jak	1	jak	1
11	+++	jak	1	jak	1
12	+++	jak	1	jak	1
13	+++	jak	1	umjeren	1
14	+++	jak	1	jak	1
15	+++	umjeren	1	umjeren	1
16	++	jak	1	jak	1
17	+++	jak	1	umjeren	1
18	++	umjeren	1	umjeren	1
19	++	jak	1	jak	1
20	++	jak	1	umjeren	1

Legenda: '+' – imunopozitivitet u do 25% tumorskih stanica, '++' – imunopozitivitet u >25-50% tumorskih stanica, '+++' – imunopozitivitet u >50% tumorskih stanica, '0' – nema pozitiviteta, '1' – prisutan pozitivitet

4.1.8. Pojavnost 4-hidroksinonenala u anaplastičnim ependimomima

Rezultati patohistološke analize pojavnosti HNE-a u AE (slika 11) prikazani su u tablici 8. HNE imunopozitivitet nađen je u svim uzorcima. U glavnini AE (16/20) HNE imunopozitivitet tumorskih stanica semikvantitativno je iznosio +++, a u 4/20 ++ ($p=0,007$). Tumorske stanice su u dvije trećine AE (13/20) bile pozitivne u jakom intenzitetu, a jedna trećina u umjerenom (7/20) ($p=0,18$). Gotovo u svim AE (19/20) zabilježene su HNE imunopozitivne krvne žile, a negativne u 1/20 ($p<0,001$). U svim AE nađena je HNE imunopozitivna mezenhimska stroma. U više od dvije trećine AE (14/20) zabilježena je umjereni imunoreaktivnost, a u preostalim AE (5/20) jaka i slaba (1/20) ($p=0,001$). Nekroze su bile pozitivne u 15/20, a negativne u 5/20 uzoraka ($p=0,03$).



Slika 11. Prikaz IH bojanja AE na HNE. Slika prikazuje jak HNE pozitivitet u citoplazmama tumorskih stanica AE te umjeren u stromi. (objektiv x40)

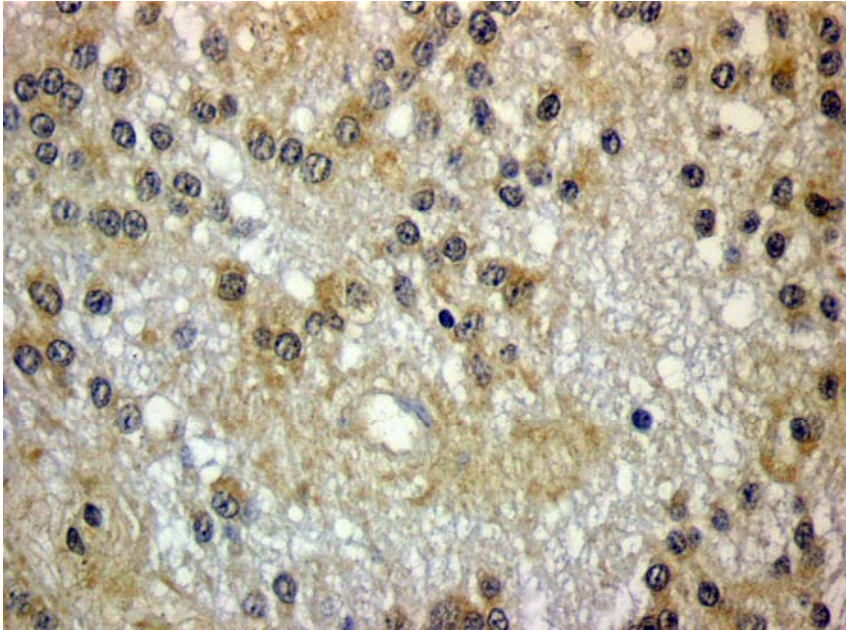
Tablica 8. Pojavnost HNE u AE.

BROJ	TUMORSKE STANICE	INTENZITET	STROMA	INTENZITET	NEKROZA	KRVNE ŽILE
1	+++	jak	1	umjeren	1	1
2	+++	jak	1	umjeren	1	1
3	+++	jak	1	umjeren	0	1
4	++	umjeren	1	slab	1	1
5	+++	jak	1	umjeren	1	1
6	+++	jak	1	jak	1	1
7	+++	jak	1	jak	1	1
8	+++	jak	1	umjeren	0	1
9	+++	jak	1	umjeren	0	1
10	+++	umjeren	1	umjeren	1	1
11	+++	jak	1	umjeren	1	1
12	+++	umjeren	1	umjeren	1	1
13	+++	jak	1	jak	0	1
14	+++	jak	1	jak	1	1
15	+++	jak	1	jak	1	1
16	+++	jak	1	umjeren	1	1
17	++	umjeren	1	umjeren	0	1
18	++	umjeren	1	umjeren	1	1
19	++	umjeren	1	umjeren	1	0
20	+++	umjeren	1	umjeren	1	1

Legenda: '+' – imunopozitivitet u do 25% tumorskih stanica, '++' – imunopozitivitet u >25-50% tumorskih stanica, '+++' – imunopozitivitet u >50% tumorskih stanica, '0' – nema pozitiviteta, '1' – prisutan pozitivitet

4.1.9. Pojavnost 4-hidroksinonenala u subependimomima

Rezultati patohistološke analize pojavnosti HNE-a u S (slika 12) prikazani su u tablici 9. HNE imunopozitivitet tumorskih stanica semikvantitativno je uglavnom bio nazočan s + u 5/10 S ili ++ u 4/10 S. Samo u 1/10 S semikvantitativno je zabilježeno više od 50% HNE pozitivnih tumorskih stanica (+++) (p=0,27). Tumorske stanice bile su uglavnom pozitivne u umjerenom intenzitetu (6/10), dok su jaki i slabi intenzitet HNE bojenja zabilježeni u po 2/10 S (p=0,29). Krvne žile bile su imunopozitivne u glavini S (9/10) (p<0,001). Mezenhimska stroma bila je imunopozitivna u 7/10 u slabom intenzitetu, a negativna u 3/10 S (p=0,21).



Slika 12. Prikaz IH bojanja S na HNE. Slika prikazuje umjeren intenzitet bojanja tumorskih stanica S na HNE, dok je stroma negativna. (objektiv x40)

Tablica 9. Pojavnost HNE u S.

BROJ	TUMORSKE STANICE	INTENZITET	STROMA	INTENZITET	KRVNE ŽILE
1	+	jak	0	0	0
2	+	umjeren	0	0	1
3	++	umjeren	0	0	1
4	+++	umjeren	1	slab	1
5	++	slab	1	slab	1
6	+	slab	1	slab	1
7	++	umjeren	1	slab	1
8	+	jak	1	slab	1
9	+	umjeren	1	slab	1
10	++	umjeren	1	slab	1

Legenda: '+' – imunopozitivitet u do 25% tumorskih stanica, '++' – imunopozitivitet u >25-50% tumorskih stanica, '+++' – imunopozitivitet u >50% tumorskih stanica, '0' – nema pozitiviteta, '1' – prisutan pozitivitet

4.1.10. Imunohistokemijska pojavnost HNE-a u astrocitnim tumorima

PA imaju statistički značajno jači HNE pozitivitet, nego DA, AA i GBM ($p < 0,01$). AA ima statistički značajno veći postotak HNE pozitivnih stanica, krvnih žila i strome, nego DA ($p < 0,001$), dok im je intenzitet obojanosti stanica i

strome podjednak ($p>0,05$). GBM ima statistički značajno veći intenzitet bojanja tumorskih stanica ($p>0,02$) i strome ($p>0,01$) od AA, dok im je imunopozitivnost krvnih žila podjednaka. Za potrebe ove statističke analize astrocitni tumori podijeljeni su u dvije skupine: PA i DA kao astrocitni tumor niskog stupnja malignosti te AA i GBM kao astrocitni tumori visokog stupnja malignosti. U astrocitnim tumorima visokog stupnja malignosti zabilježen je statistički značajno veći postotak HNE pozitivnih tumorskih stanica, nego u DA ($p<0,0001$). Nadalje, u astrocitnim tumorima višeg gradusa nađen je statistički značajno jači intenzitet bojanja tumorskih stanica ($p<0,04$) na HNE kao i intenzitet bojanja tumorske strome ($p=0,0005$). Nije bilo statistički značajne razlike u bojanju krvnih žila ($p=0,13$) i strome ($p=1$) između ove dvije skupine, dakle one su se bojale podjednako u astrocitnim tumorima visokog gradusa i DA. U PA postotak HNE pozitivnih tumorskih stanica, tumorske strome i krvnih žila bio je podjednak kao u astrocitomima visokog stupnja zloćudnosti ($p>0,05$) (Tablica 1, 2, 3 i 4).

4.1.11. Imunohistokemijska pojavnost HNE-a u oligodendroglijalnim tumorima

U AO nađen je statistički značajno jači intenzitet bojanja tumorske strome na HNE, nego u O. Nadalje, nije bilo statistički značajne razlike u postotku bojanja tumorskih stanica na HNE, intenzitetu bojanja tumorskih stanica, količini obojane strome i bojanju krvnih žila između ove dvije skupine ($p>0,05$) (Tablica 5 i 6).

4.1.12. Imunohistokemijska pojavnost HNE u ependimalnim tumorima

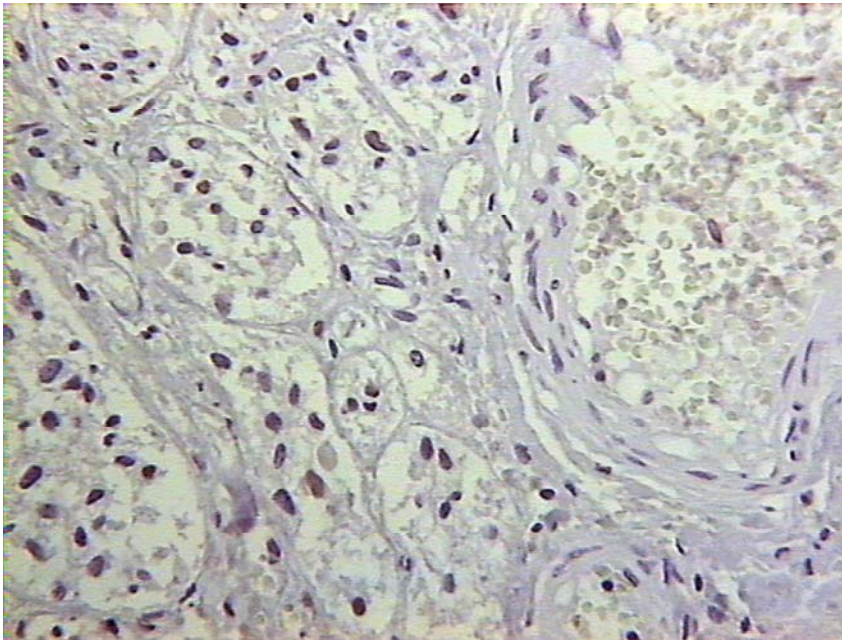
Između E i AE nije bilo statistički značajne razlike u postotku bojanja tumorskih stanica na HNE, intenzitetu, količini i intenzitetu bojanja strome i bojanju krvnih žila ($p>0,05$). Zabilježen je samo statistički značajno jači intenzitet bojanja tumorskih stanica AE, nego E ($p=0,01$). Za potrebe ove statističke analize ependimalni tumori podijeljeni su u dvije skupine: S u jednoj skupini te E i AE u

drugoj skupini. U E i AE nađen je statistički značajno veći postotak HNE pozitivnih tumorskih stanica, nego u S ($p < 0,001$). U E i AE nađen je statistički značajno jači intenzitet bojanja tumorskih stanica ($p < 0,001$) na HNE kao i strome ($p < 0,001$), nego u S. Nadalje, statistički značajno veći broj HNE pozitivnih krvnih žila ($p < 0,001$) i strome ($p < 0,001$) nađen je u E i AE, nego u S (Tablica 7, 8 i 9).

4.2. POJAVNOST CD133 U GLIJALNIM TUMORIMA MOZGA

4.2.1. Pojavnost CD133 u pilocitičkim astroцитomima

Rezultati patohistološke analize pojavnosti CD133 u PA (slika 13) prikazani su u tablici 10. Semikvantitativnom analizom u glavnini PA nije zabilježen CD133 imunopozitivitet tumorskih stanica (19/30), dok je u trećini PA (10/30) bio pozitivan +, a samo u 1/30 PA ++ ($p = 0,0003$). U CD133 imunoreaktivnim PA tumorske stanice imale su uglavnom slab intenzitet reakcije (9/11) te samo sporadično umjeren (2/11) ($p = 0,0007$). Sve krvne žile bile su CD133 imunonegativne. Mezenhimska stroma također je u glavnini uzoraka (27/30) bila CD133 negativna te samo sporadično u 3/30 PA slabo pozitivna ($p = 0,002$).



Slika 13. Prikaz IH bojanja PA na CD133. Slika prikazuje CD133 negativne tumorske stanice, stromu i krvne žila u PA. (objektiv x25)

Tablica 10. Pojavnost CD133 u PA.

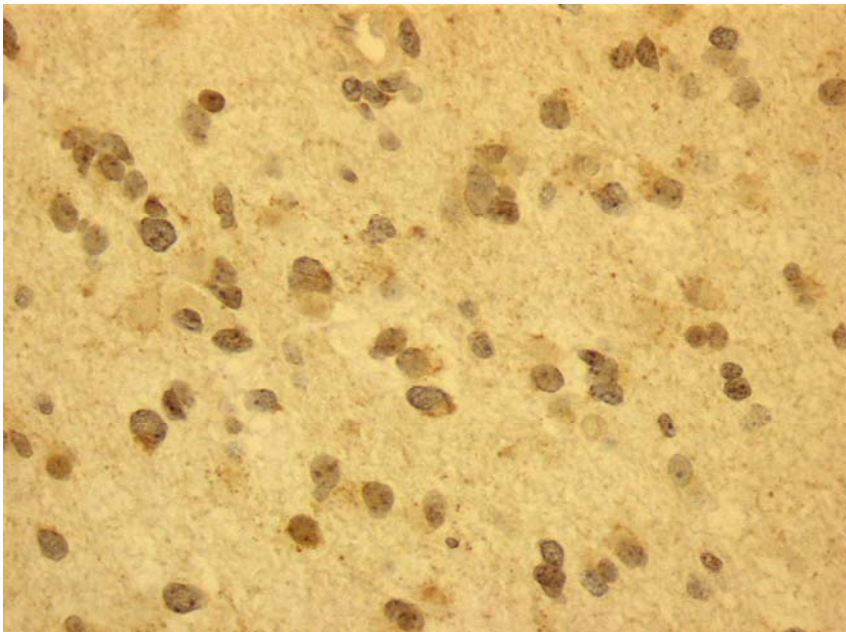
BROJ	TUMORSKE STANICE	INTENZITET	KRVNE ŽILE	STROMA	INTENZITET
1	-	0	0	0	0
2	-	0	0	0	0
3	-	0	0	0	0
4	+	slab	0	0	0
5	+	slab	0	1	Slab
6	-	0	0	0	0
7	-	0	0	0	0
8	-	0	0	0	0
9	-	0	0	0	0
10	-	0	0	0	0
11	-	0	0	0	0
12	+	slab	0	0	0
13	+	slab	0	0	0
14	++	umjeren	0	1	Slab
15	-	0	0	0	0
16	-	0	0	0	0
17	-	0	0	0	0
18	-	0	0	0	0
19	-	0	0	0	0
20	-	0	0	0	0
21	+	slab	0	0	0
22	+	slab	0	0	0
23	-	0	0	0	0
24	-	0	0	0	0
25	-	0	0	0	0
26	+	umjeren	0	0	0
27	+	slab	0	0	0
28	+	slab	0	0	0
29	-	0	0	0	0
30	+	slab	0	1	Slab

Legenda: '+' – imunopozitivitet u do 25% tumorskih stanica, '++' – imunopozitivitet u >25-50% tumorskih stanica, '+++' – imunopozitivitet u >50% tumorskih stanica, '0' – nema pozitiviteta, '1' – prisutan pozitivitet

4.2.2. Pojavnost CD133 u difuznim astroцитomima

Rezultati patohistološke analize pojavnosti CD133 u DA (slika 14) prikazani su u tablici 11. U glavnini DA (26/30) imunopozitivitet tumorskih stanica semikvantitativno je iznosio ++, a samo u 4/30 uzoraka + ($p < 0,001$). Tumorske stanice bile su uglavnom pozitivne u umjerenom (28/30), a samo sporadično u slabom (2/30) intenzitetu ($p < 0,001$). Krvne žile bile su u podjednakom broju

DA CD133 pozitivne (13/30) i negativne (17/30) ($p=0,47$), dok je mezenhimska stroma bila uglavnom pozitivna (27/30) te tek sporadično negativna (3/30) ($p<0,001$). U glavnini DA intenzitet bojenja strome bio je slab (26/30), dok je samo sporadično zabilježen umjeren intenzitet bojenja (4/30) ($p<0,001$).



Slika 14. Prikaz IH bojenja DA na CD133. Slika pokazuje umjeren i slab citoplazmatski i nuklearni CD133 pozitivitet u tumorskim stanicama DA te slab intenzitet bojenja strome. (objektiv x40)

Tablica 11. Pojavnost CD133 u DA.

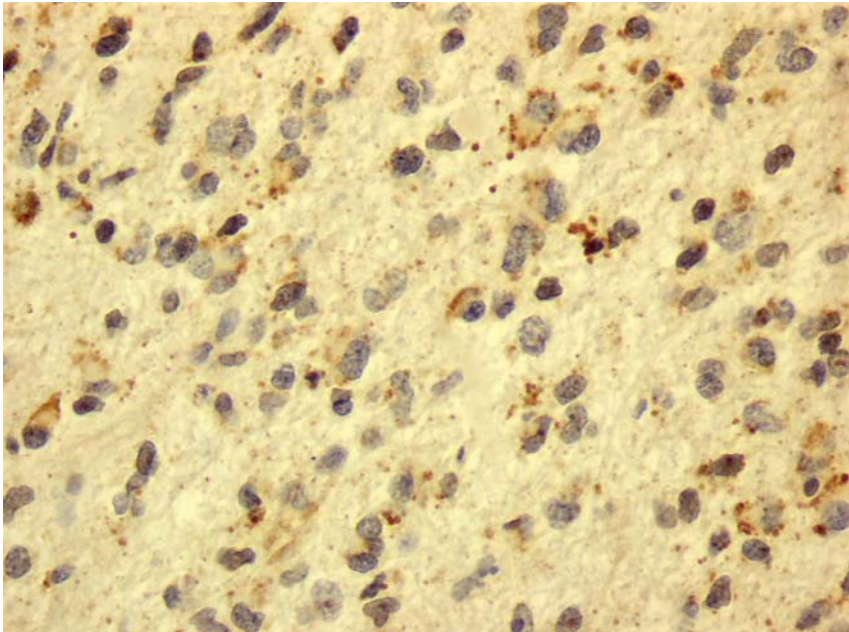
BROJ	TUMORSKE STANICE	INTENZITET	KRVNE ŽILE	STROMA	INTENZITET
1	++	umjeren	1	1	slab
2	++	umjeren	1	1	umjeren
3	++	umjeren	1	1	slab
4	++	umjeren	0	1	slab
5	++	umjeren	0	1	slab
6	++	umjeren	1	1	slab
7	++	umjeren	0	1	slab
8	++	umjeren	1	1	umjeren
9	++	umjeren	0	1	slab
10	++	umjeren	0	1	umjeren
11	++	umjeren	1	1	slab
12	++	umjeren	0	1	slab
13	++	umjeren	0	1	slab
14	++	umjeren	1	1	slab
15	++	umjeren	0	1	umjeren
16	++	umjeren	0	1	slab
17	+	umjeren	1	1	slab
18	+	umjeren	0	1	slab
19	++	umjeren	0	1	slab
20	++	umjeren	0	1	slab
21	++	umjeren	0	1	slab
22	++	umjeren	0	1	slab
23	++	umjeren	1	1	slab
24	++	umjeren	0	1	slab
25	+	slab	0	0	0
26	++	umjeren	0	1	slab
27	+	slab	1	0	0
28	++	umjeren	1	1	slab
29	++	umjeren	1	0	0
30	++	umjeren	1	1	slab

Legenda: '+' – imunopozitivitet u do 25% tumorskih stanica, '++' – imunopozitivitet u >25-50% tumorskih stanica, '+++' – imunopozitivitet u >50% tumorskih stanica, '0' – nema pozitiviteta, '1' – prisutan pozitivitet

4.2.3. Pojavnost CD133 u anaplastičnim astroцитomima

Rezultati patohistološke analize pojavnosti CD133 u AA (slika 15) prikazani su u tablici 12. Semikvantitativnom analizom zabilježen je u podjednakom broju AA CD133 imunopozitivitet u tumorskim stanicama koji je iznosio +++ (11/30), ++ (10/30) i + (9/30) (p=0,9). U nešto više od dvije trećine AA tumorske stanice bile su umjereni pozitivne (22/30), dok je slab intenzitet bojanja

zabilježen u 8/30 PA ($p=0,01$). U podjednakom broju AA zabilježena je u krvnim žilama CD133 pozitivna (17/30) odnosno negativna (13/30) imunoreaktivnost ($p=0,47$). Mezenhimska stroma bila je imunopozitivna u 19/30 uzoraka u slabom intenzitetu, a negativna u 11/30 ($p=0,01$).



Slika 15. Prikaz IH bojanja AA an CD133. Slika pokazuje umjeren citoplazmatski zrnati CD133 pozitivitet u tumorskim stanicama AA, dok je stroma slabo pozitivna. (objektiv x40)

Tablica 12. Pojavnost CD133 u AA.

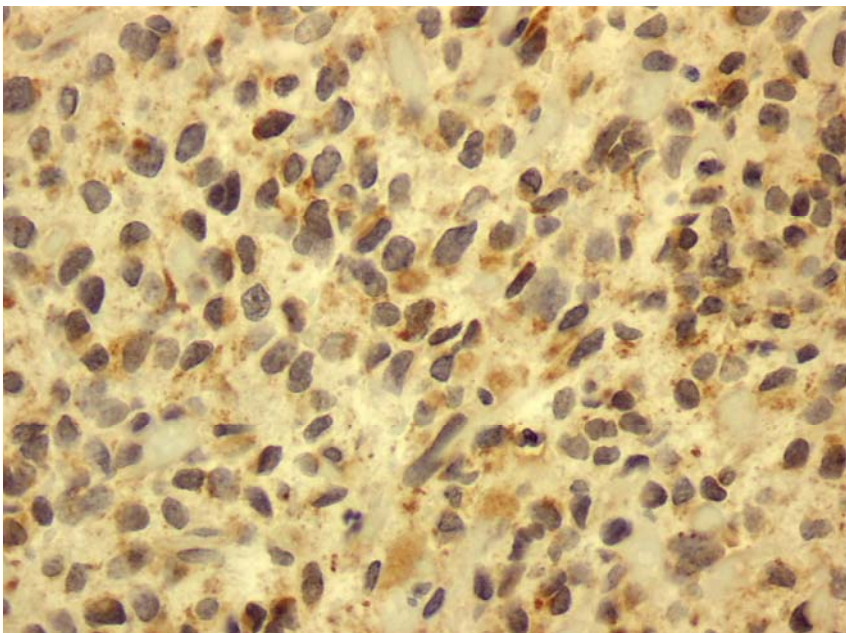
BROJ	TUMORSKE STANICE	INTENZITET	KRVNE ŽILE	STROMA	INTENZITET
1	+	slab	0	0	0
2	+++	umjeren	1	1	slab
3	++	umjeren	1	1	slab
4	++	umjeren	1	1	slab
5	+++	umjeren	0	1	slab
6	++	umjeren	1	1	slab
7	++	slab	0	1	slab
8	++	umjeren	1	1	slab
9	++	umjeren	1	1	slab
10	+++	umjeren	1	1	slab
11	+++	umjeren	1	0	0
12	+	slab	0	0	0
13	+++	umjeren	1	1	slab
14	+	slab	0	0	0
15	+++	umjeren	1	1	slab
16	+++	umjeren	1	1	slab
17	+	umjeren	0	0	0
18	+	umjeren	0	1	slab
19	+	slab	0	0	0
20	+	slab	0	0	0
21	+++	umjeren	1	1	slab
22	++	umjeren	1	1	slab
23	++	slab	0	1	slab
24	+++	umjeren	0	1	slab
25	+++	umjeren	1	0	0
26	++	umjeren	1	1	slab
27	+++	umjeren	1	0	0
28	+	umjeren	0	0	0
29	+	slab	0	0	0
30	++	umjeren	1	1	slab

Legenda: '+' – imunopozitivitet u do 25% tumorskih stanica, '++' – imunopozitivitet u >25-50% tumorskih stanica, '+++' – imunopozitivitet u >50% tumorskih stanica, '0' – nema pozitiviteta, '1' – prisutan pozitivitet

4.2.4. Pojavnost CD133 u glioblastomima

Rezultati patohistološke analize pojavnosti CD133 u GBM (slika 16) prikazani su u tablici 13. Semikvantitativnom analizom zabilježen je u podjednakom broju GBM CD133 imunopozitivitet u tumorskim stanicama koji je iznosio +++ (17/30) i ++ (13/30) ($p=0,47$). Nadalje, u podjednakom broju GBM zabilježen je umjeren (16/30) odnosno jak (13/30) intenzitet bojenja tumorskih stanica, dok

je slab intenzitet zabilježen sporadično (1/30) ($p=0,002$). Krvne žile bile su u podjednakom broju uzoraka CD133 imunopozitivne (17/30) i negativne (13/30) ($p=0,47$). Mezenhimska stroma bila je imunopozitivna u glavnini uzoraka (28/30), a negativna samo sporadično (2/30) ($p<0,001$). U približno dvije trećine (19/30) GBM zabilježen je umjeren intenzitet bojanja strome, dok je slabi intenzitet bio prisutan u 9/30 uzoraka ($p=0,0007$). Pozitivna CD133 imunoreakcija zabilježena je samo sporadično (3/30), dok su nekroze u glavnini GBM bile negativne (27/30) ($p<0,001$).



Slika 16. Prikaz IH bojanja GBM na CD133. Slika pokazuje umjeren i jak CD133 pozitivitet tumorskih stanica GBM. (objektiv x40)

Tablica 13. Pojavnost CD133 u GBM.

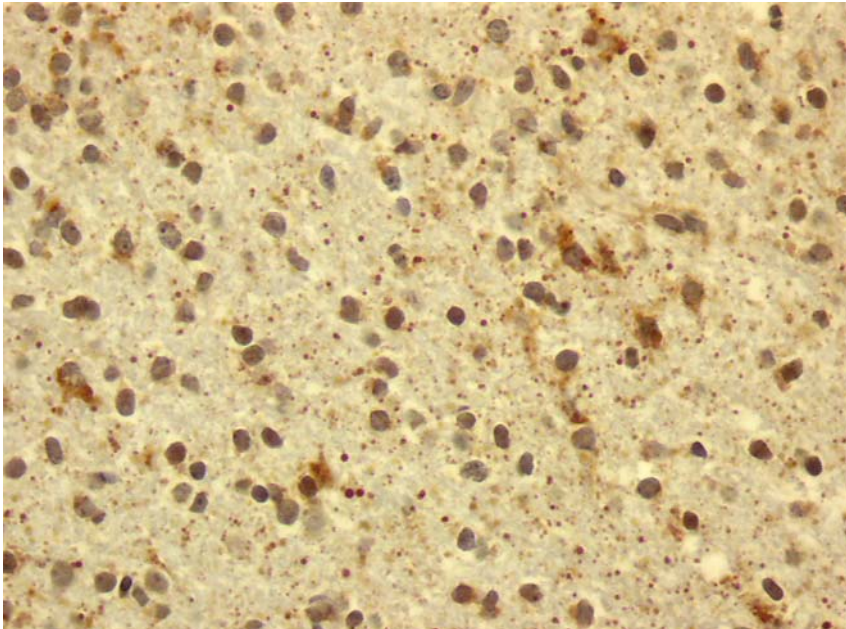
BROJ	TUMORSKE STANICE	INTENZITET	KRVNE ŽILE	STROMA	INTENZITET	NEKROZA
1	+++	jak	1	1	umjeren	0
2	++	umjeren	0	0	-	0
3	++	umjeren	0	1	slab	0
4	++	slab	1	0	-	0
5	++	umjeren	1	1	umjeren	0
6	+++	umjeren	0	1	umjeren	0
7	+++	jak	1	1	slab	0
8	+++	jak	0	1	umjeren	1
9	+++	umjeren	1	1	umjeren	1
10	+++	umjeren	1	1	slab	0
11	+++	jak	0	1	umjeren	0
12	+++	jak	1	1	umjeren	0
13	+++	umjeren	1	1	slab	0
14	+++	jak	1	1	umjeren	0
15	++	umjeren	0	1	slab	0
16	+++	umjeren	0	1	slab	0
17	+++	umjeren	0	1	slab	0
18	+++	jak	1	1	umjeren	0
19	++	umjeren	0	1	slab	0
20	++	jak	1	1	umjeren	0
21	+++	jak	1	1	umjeren	0
22	++	umjeren	1	1	umjeren	0
23	++	umjeren	0	1	slab	1
24	++	jak	1	1	umjeren	0
25	++	umjeren	1	1	umjeren	0
26	++	umjeren	0	1	umjeren	0
27	++	jak	0	1	umjeren	0
28	+++	jak	0	1	umjeren	0
29	+++	umjeren	1	1	umjeren	0
30	+++	jak	1	1	umjeren	0

Legenda: '+' – imunopozitivitet u do 25% tumorskih stanica, '++' – imunopozitivitet u >25-50% tumorskih stanica, '+++' – imunopozitivitet u >50% tumorskih stanica, '0' – nema pozitiviteta, '1' – prisutan pozitivitet

4.2.5. Pojavnost CD133 u oligodendrogliomima

Rezultati patohistološke analize pojavnosti CD133 u O (slika 17) prikazani su u tablici 14. Semikvantitativnom analizom zabilježen je u podjednakom broju O CD133 imunopozitivitet u tumorskim stanicama koji je iznosio +++ (13/30) i ++ (13/30), dok je + bilo samo 4/30 O ($p=0,07$). U glavnini GBM zabilježen je umjeren (23/30) intenzitet bojenja tumorskih stanica, dok su jak (4/30) i slab (3/30) intenzitet zabilježni sporadično ($p<0,001$). U glavnini O krvne žile bile su

imunonegativne (27/30) te samo sporadično pozitivne (3/30) ($p < 0,001$). Mezenhimska stroma bila je imunopozitivna u glavnini O (28/30) ($p < 0,001$). Intenzitet bojenja strome bio je slab (17/28) do umjeren (11/28) ($p = 0,003$).



Slika 17. Prikaz IH bojanja O na CD133. Slika pokazuje umjeren i jak citoplazmatski zrnati pozitivitet tumorskih stanica O na CD133, dok je stroma pozitivna u slabom intenzitetu. (objektiv 40)

Tablica 14. Pojavnost CD133 u O.

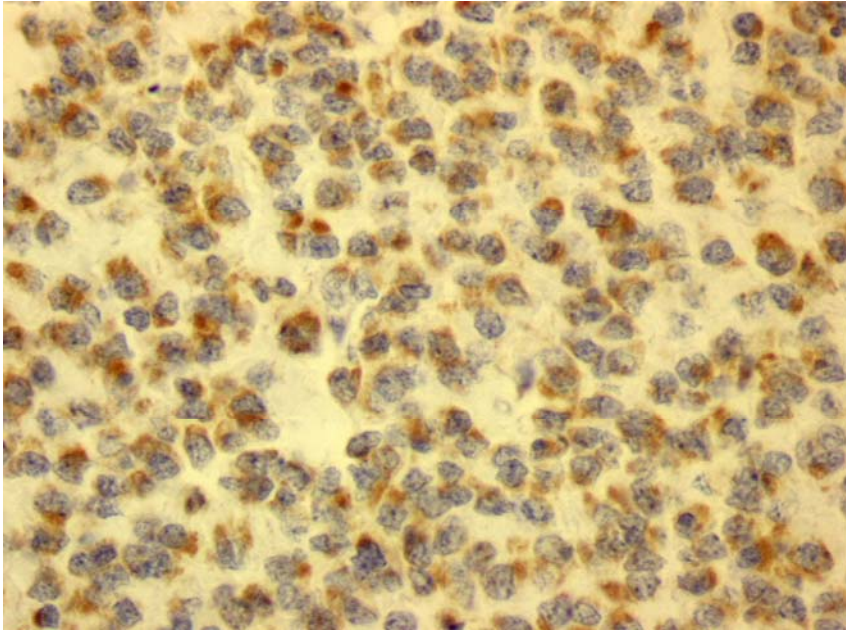
BROJ	TUMORSKE STANICE	INTENZITET	KRVNE ŽILE	STROMA	INTENZITET
1	++	umjeren	0	1	slab
2	++	umjeren	0	0	0
3	+++	jak	0	1	umjeren
4	++	umjeren	1	1	slab
5	+++	umjeren	0	1	slab
6	++	umjeren	0	1	slab
7	+++	umjeren	0	1	umjeren
8	+++	jak	0	1	umjeren
9	+++	umjeren	0	1	slab
10	++	umjeren	0	1	slab
11	+++	umjeren	0	1	umjeren
12	++	umjeren	0	1	slab
13	++	umjeren	0	1	slab
14	+++	umjeren	1	1	umjeren
15	+++	umjeren	0	1	umjeren
16	++	umjeren	0	1	slab
17	+	slab	0	1	slab
18	+	slab	0	0	0
19	+	umjeren	0	1	slab
20	++	umjeren	0	1	slab
21	+++	jak	0	1	umjeren
22	++	umjeren	0	1	slab
23	++	umjeren	0	1	slab
24	+++	umjeren	0	1	umjeren
25	+	slab	0	1	slab
26	++	umjeren	0	1	slab
27	+++	umjeren	0	1	umjeren
28	++	umjeren	0	1	slab
29	+++	umjeren	1	1	umjeren
30	+++	jak	0	1	umjeren

Legenda: '+' – imunopozitivitet u do 25% tumorskih stanica, '++' – imunopozitivitet u >25-50% tumorskih stanica, '+++' – imunopozitivitet u >50% tumorskih stanica, '0' – nema pozitiviteta, '1' – prisutan pozitivitet

4.2.6. Pojavnost CD133 u anaplastičnim oligodendrogliomima

Rezultati patohistološke analize pojavnosti CD133 u AO (slika 18) prikazani su u tablici 15. Semikvantitativnom analizom zabilježen je u nešto manje od dvije trećine AO (18/30) CD133 imunopozitivitet u tumorskim stanicama koji je iznosio ++ u 18/30, a +++ u 9/30 te s + u 3/30 tumora (p=0,003). Tumorske stanice bile su pozitivne u jakom intenzitetu u 10/30, u umjerenem intenzitetu

u 18/30, a u slabom u 2/30 AO ($p=0,002$). Krvne žile u AO bile su uglavnom CD133 imunonegativne (28/30) te tek sporadično pozitivne (2/30) ($p<0,001$). U svim AO nađena je imunopozitivna mezenhimska stroma koja je u više od dvije trećine uzoraka bila slabog intenziteta (22/30), a u preostalim umjerenog (8/20) ($p=0,01$).



Slika 18. Prikaz IH bojanja AO na CD133. Slika pokazuje jak zrnati citoplazmatski CD133 pozitivitet u tumorskim stanicama AE. (objektiv x40)

Tablica 15. Pojavnost CD133 u AO.

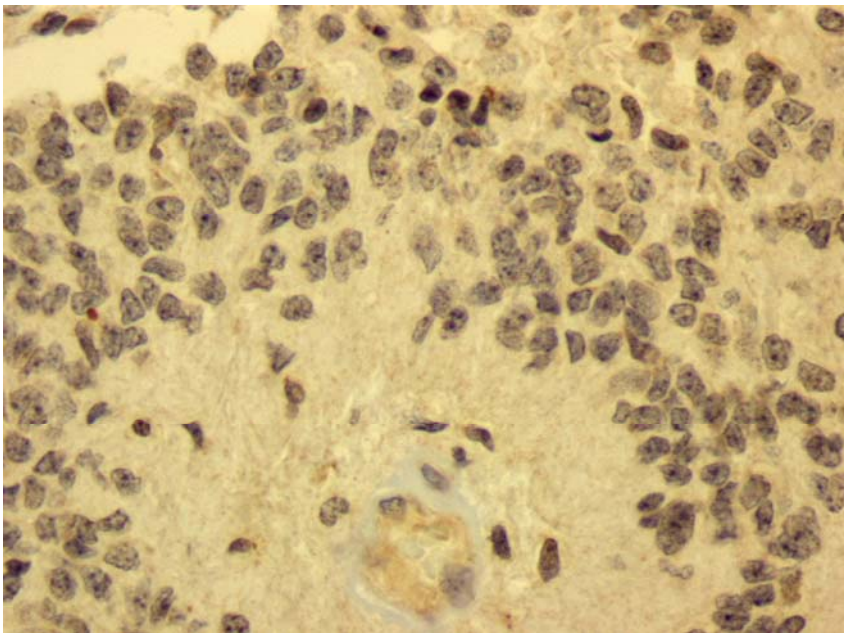
BROJ	TUMORSKE STANICE	INTENZITET	KRVNE ŽILE	STROMA	INTENZITET
1	++	jak	0	1	umjeren
2	++	umjeren	1	1	umjeren
3	+	slab	0	1	slab
4	+	umjeren	0	1	slab
5	+++	jak	0	1	slab
6	++	umjeren	0	1	slab
7	+++	jak	0	1	umjeren
8	++	umjeren	0	1	slab
9	+++	jak	1	1	umjeren
10	+++	jak	0	1	slab
11	++	umjeren	0	1	slab
12	++	umjeren	0	1	slab
13	++	jak	0	1	slab
14	++	jak	0	1	umjeren
15	++	umjeren	0	1	slab
16	+++	jak	0	1	umjeren
17	++	umjeren	0	1	slab
18	+	umjeren	0	1	slab
19	+++	jak	0	1	umjeren
20	++	umjeren	0	1	slab
21	++	slab	0	1	slab
22	+++	umjeren	0	1	slab
23	++	umjeren	0	1	slab
24	++	umjeren	0	1	slab
25	++	umjeren	0	1	slab
26	++	umjeren	0	1	umjeren
27	++	umjeren	0	1	slab
28	+++	jak	0	1	slab
29	++	umjeren	0	1	slab
30	+++	umjeren	0	1	slab

Legenda: '+' – imunopozitivitet u do 25% tumorskih stanica, '++' – imunopozitivitet u >25-50% tumorskih stanica, '+++' – imunopozitivitet u >50% tumorskih stanica, '0' – nema pozitiviteta, '1' – prisutan pozitivitet

4.2.7. Pojavnost CD133 u endimomima

Rezultati patohistološke analize pojavnosti CD133 u E (slika 19) prikazani su u tablici 16. Semikvantitativnom analizom zabilježen je u podjednakom broju E CD133 imunopozitivitet u tumorskim stanicama koji je iznosio +++ (6/20), ++ (7/20) i bez imunopozitivne reakcije (7/20) ($p=0,08$). Nadalje, u E sa pozitivnom imunoreakcijom zabilježen je umjeren (8/20), jak (4/20) i slab (1/20)

intenzitet bojenja tumorskih stanica ($p=0,11$). U glavini E krvne žile bile su imunonegativne na CD133 (17/20) te samo sporadično pozitivne (3/20) ($p=0,002$). Mezenhimska stroma u podjednakom je broju E pozitivna (12/20) i negativna (8/20) na CD133 ($p=0,37$). Intenzitet bojenja strome u imunoreaktivnim E uglavnom je slabog intenziteta (11/12), dok je umjeren zabilježen samo u 1/12 E ($p=0,02$).



Slika 19. Prikaz IH bojanja E na CD133. Slika pokazuje pokoju umjerenu pozitivnu tumorsku stanicu na CD133, dok je stroma slabopozitivna. (objektiv x40)

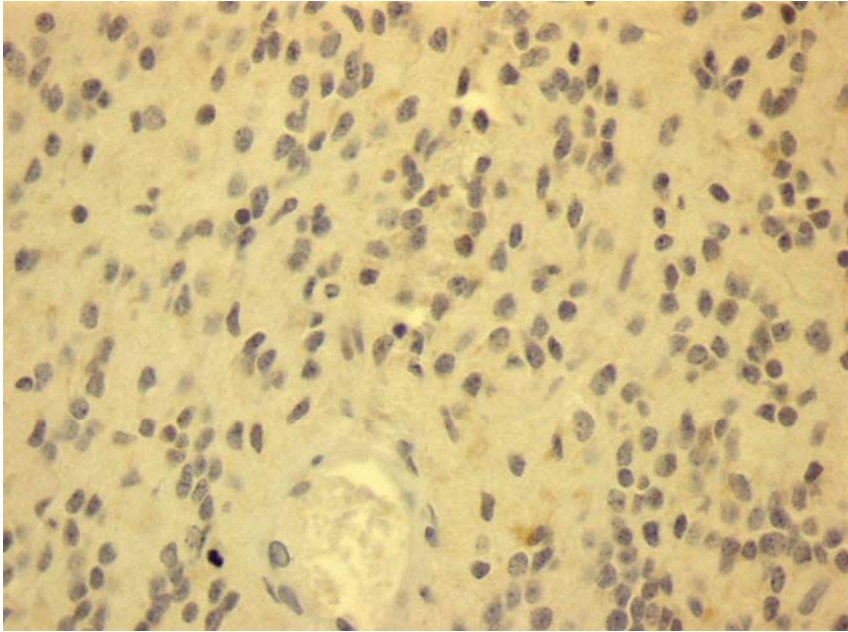
Tablica 16. Pojavnost CD133 u E.

BROJ	TUMORSKE STANICE	INTENZITET	KRVNE ŽILE	STROMA	INTENZITET
1	-	0	0	0	0
2	-	0	0	0	0
3	+++	jak	0	1	slab
4	+++	jak	0	1	slab
5	+++	umjeren	0	1	slab
6	++	umjeren	0	1	slab
7	++	umjeren	0	1	slab
8	+++	jak	1	1	slab
9	++	umjeren	0	0	0
10	+++	jak	0	1	umjeren
11	++	slab	0	1	slab
12	-	0	0	0	0
13	+++	umjeren	1	1	slab
14	-	0	0	0	0
15	-	0	0	0	0
16	-	0	0	0	0
17	++	umjeren	0	1	slab
18	++	umjeren	0	1	slab
19	++	umjeren	1	1	slab
20	-	0	0	0	0

Legenda: '+' – imunopozitivitet u do 25% tumorskih stanica, '++' – imunopozitivitet u >25-50% tumorskih stanica, '+++' – imunopozitivitet u >50% tumorskih stanica, '0' – nema pozitiviteta, '1' – prisutan pozitivitet

4.2.8. Pojavnost CD133 u anaplastičnim ependimomima

Rezultati patohistološke analize pojavnosti CD133 u AE (slika 20) prikazani su u tablici 17. Semikvantitativnom analizom u više od polovice (13/20) AE nije zabilježen CD133 imunopozitivitet u tumorskim stanicama. Imunopozitivitet koji je iznosio + zabilježen je u 6/20 i ++ u 1/20 AE (p=0,004). U svim imunopozitivnim AE (7/20) intenzitet bojenja tumorskih stanica je slab (p=0,18). U tri četvrtine AE krvne žile bile su imunonegativne (15/20) na CD133, dok su u u jednoj četvrtini bile (5/20) pozitivne (p=0,03). Mezenhimska stroma bila je imunonegativna u glavnini uzoraka (18/20), dok je samo u 2/30 AE stroma bila pozitivna slabim intenzitetom imunoreakcije (p=0,0003). Nekroze u svim AE bile su negativne na CD133.



Slika 20. Prikaz IH bojanja AE na CD133. Slika pokazuje pokoju slabo pozitivnu tumorsku stanicu na CD133 u AE, dok je stroma negativna. (objektiv x40)

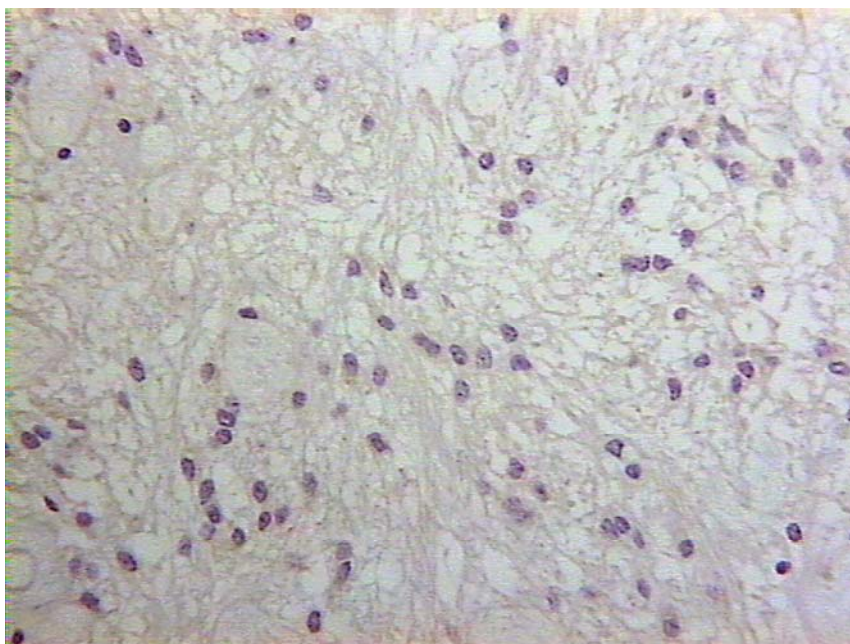
Tablica 17. Pojavnost CD133 u AE.

BROJ	TUMORSKE STANICE	INTENZITET	KRVNE ŽILE	STROMA	INTENZITET	NEKROZA
1	++	slab	1	0	0	0
2	-	0	0	0	0	0
3	+	slab	0	0	0	0
4	+	slab	1	1	slab	0
5	+	slab	1	1	slab	0
6	-	0	0	0	0	0
7	-	0	0	0	0	0
8	-	0	0	0	0	0
9	-	0	0	0	0	0
10	-	0	0	0	0	0
11	+	slab	1	0	0	0
12	-	0	0	0	0	0
13	+	slab	1	0	0	0
14	-	0	0	0	0	0
15	-	0	0	0	0	0
16	-	0	0	0	0	0
17	-	0	0	0	0	0
18	+	slab	0	0	0	0
19	-	0	0	0	0	0
20	-	0	0	0	0	0

Legenda: '+' – imunopozitivitet u do 25% tumorskih stanica, '++' – imunopozitivitet u >25-50% tumorskih stanica, '+++' – imunopozitivitet u >50% tumorskih stanica, '0' – nema pozitiviteta, '1' – prisutan pozitivitet

4.2.9. Pojavnost CD133 u subependimomima

Rezultati patohistološke analize pojavnosti CD133 u S (slika 21) prikazani su u tablici 18. Semikvantitativnom analizom u polovici S (5/10) nije zabilježen CD133 imunopozitivitet u tumorskim stanicama ($p=0,2$). Imunopozitivitet koji je iznosio + zabilježen je u 3/10, a sa ++ i +++ u po 1/10 S ($p=0,12$). U imunopozitivnim uzorcima (5/10) intenzitet bojanja tumorskih stanica je slabog (4/10) i umjerenog (1/10) intenziteta ($p=0,12$). U glavnini S (8/10) krvne žile bile su imunonegativne na CD133, dok su u 2/10 S bile pozitivne ($p=0,12$). Mezenhimska stroma bila je imunonegativne u glavnini uzoraka (8/10), dok je u samo 2/10 S stroma bila pozitivna slabim intenzitetom imunoreakcije ($p=0,12$).



Slika 21. Prikaz IH bojanja S na CD133. Slika pokazuje CD133 negativne tumorske stanice i stromu u S. (objektiv x25)

Tablica 18. Pojavnost CD133 u S.

BROJ	TUMORSKE STANICE	INTENZITET	KRVNE ŽILE	STROMA	INTENZITET
1	-	0	0	0	0
2	-	0	0	0	0
3	+	slab	0	0	0
4	++	slab	1	1	slab
5	+	slab	0	0	0
6	-	0	0	0	0
7	-	0	0	0	0
8	-	0	0	0	0
9	+	slab	0	0	0
10	+++	umjeren	1	1	slab

Legenda: '+' – imunopozitivitet u do 25% tumorskih stanica, '++' – imunopozitivitet u >25-50% tumorskih stanica, '+++ – imunopozitivitet u >50% tumorskih stanica, '0' – nema pozitiviteta, '1' – prisutan pozitivitet

4.2.10. Imunohistokemijska pojava CD133 u astrocitnim tumorima

Za potrebe ove statističke analize astrocitni tumori podijeljeni su u dvije skupine: PA i DA kao astrocitni tumor niskog stupnja zloćudnosti te AA i GBM kao astrocitni tumori visokog stupnja zloćudnosti. U astrocitnim tumorima

visokog stupnja zloćudnosti zabilježen je statistički značajno veći postotak CD133 pozitivnih tumorskih stanica, nego u astrocitomima niskog stupnja zloćudnosti ($p < 0,001$). Nadalje, u astrocitnim tumorima višeg gradusa nađen je statistički značajno jači intenzitet bojanja tumorskih stanica ($p < 0,001$), količina tumorske strome ($p = 0,03$) i intenzitet bojanja tumorske strome ($p < 0,001$), nego u astrocitomima niskog stupnja zloćudnosti. Nije bilo statistički značajne razlike u bojanju krvnih žila ($p = 0,14$) između astrocitoma visokog i niskog stupnja zloćudnosti (Tablica 10, 11, 12 i 13).

4.2.11. Imunohistokemijska pojavnost CD133 u oligodendroglijalnim tumorima

U AO zabilježen je statistički jači intenzitet bojanja tumorske strome na CD133 ($p = 0,0007$), nego u O. Nije bilo statistički značajne razlike u postotku bojanja tumorskih stanica na HNE, intenzitetu bojanja tumorskih stanica, količini obojane strome i bojanju krvnih žila ($p > 0,05$) između ove dvije skupine (Tablica 14 i 15).

4.2.12. Imunohistokemijska pojavnost CD133 u ependimalnim tumorima

U E nađen je statistički značajno veći postotak CD133 pozitivnih tumorskih stanica, nego u S ($p < 0,0001$) i AE ($p < 0,001$), Nadalje, zabilježen je statistički značajno jači intenzitet bojanja tumorskih stanica ($p < 0,001$) te količina i intenzitet bojanja tumorske strome ($p < 0,01$) u E, nego u S i AE. CD133 imunoreaktivnost u krvnim žilama bila je podjednaka u E kao S i AE ($p > 0,05$). U skupini AE zabilježen je statistički značajno veći postotak CD133 pozitivnih tumorskih stanica, nego u S ($p = 0,02$), dok je intenzitet bojanja tumorskih stanica, količina i intenzitet bojanja tumorske strome kao i CD133 imunoreaktivnost u krvnim žilama bila podjednaka u S i AE ($p > 0,05$). Kao u prethodnom poglavlju za potrebe statističke analize ependimalni tumori podijeljeni su u dvije skupine: S u jednoj skupini te E i AE u drugoj skupini. U E i AE nađen je statistički značajno veći postotak CD133 pozitivnih tumorskih

stanica, nego u S ($p < 0,0002$). Nadalje, statistički značajno jači intenzitet bojanja tumorskih stanica ($p = 0,0003$) i intenzitet bojanja tumorske strome ($p < 0,0001$) zabilježen je u E i AE, nego u S. Iako je broj CD133 imunoreaktivnih krvnih žila u svim tumorskim skupinama bio mali, statistički značajno veći broj CD133 pozitivnih krvnih žila ($p = 0,002$) i strome ($p < 0,0001$) nađen je u E i AE, nego u S (Tablica 16, 17 i 18).

4.3. ISTOVREMENA POJAVNOST HNE I CD133 U GLIJALNIM TUMORIMA

4.3.1. Istovremena pojavnost HNE i CD133 u pilocitičkim astroцитomima

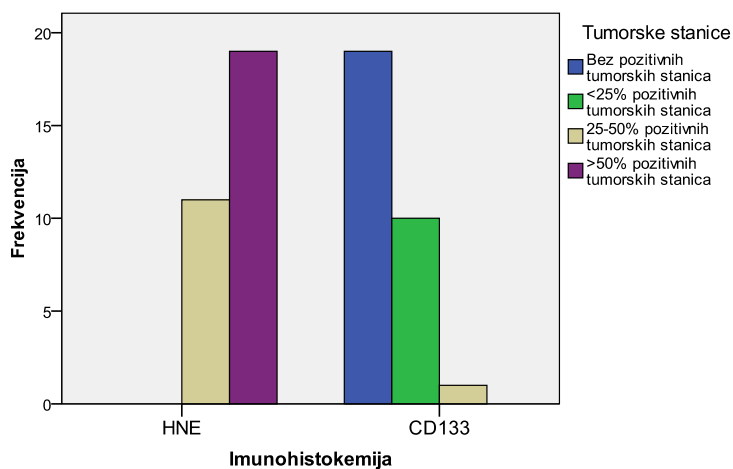
4.3.1.a Pojavnost u tumorskim stanica pilocitičkih astrocitoma

Dobiveni rezultati statističke analize IH koekspresije HNE i CD133 u postotku tumorskih stanica u PA prikazani su u tablici 19 i na slici 22. Vidljivo je da je HNE u >50% tumorskih stanica prisutan u 63% uzoraka, dok je CD133 u samo 3% uzoraka. Nadalje, nema negativnih PA bojanih na HNE, dok je CD133 negativan u 63% uzoraka te slabo pozitivan u 33,3%. Provedenom statističkom analizom pronađena je statistički značajna razlika u koekspresiji HNE i CD133 u postotku pozitivnih tumorskih stanica u PA ($p = 0,0001$). Potonji nalaz ukazuje na obrnuto proporcionalnu ekspresiju CD133 i HNE u tumorskim stanicama PA.

Tablica 19. Prikaz pojavnosti HNE i CD133 u tumorskim stanicama PA.

			Tumorske stanice				Total
			Bez pozitivnih tumorskih stanica	<25% pozitivnih tumorskih stanica	25-50% pozitivnih tumorskih stanica	>50% pozitivnih tumorskih stanica	
Imunohistokemija	HNE	Broj %	0 ,0%	0 ,0%	11 36,7%	19 63,3%	30 100,0%
	CD133	Broj %	19 63,3%	10 33,3%	1 3,3%	0 ,0%	30 100,0%

Tip tumora: PILOCITIČKI ASTROCITOM



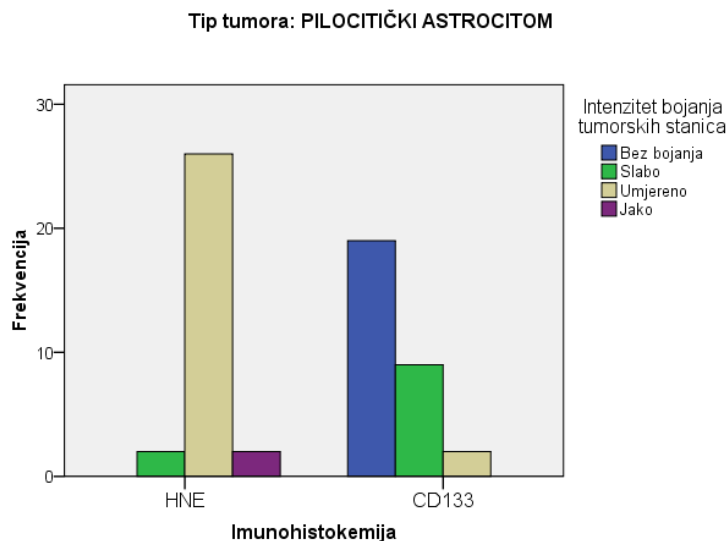
Slika 22. Prikaz pojavnosti HNE i CD133 u tumorskim stanicama PA.

4.3.1.b Intenzitet bojanja tumorskih stanica pilocitičkih astrocitoma

Dobiveni rezultati nakon statističke analize IH koekspresije HNE i CD133 u intenzitetu bojanja tumorskih stanica u PA prikazani su u tablici 20 i na slici 23. Vidljivo je da se 87% uzoraka bojalo umjerenim intenzitetom na HNE, dok je CD133 bio u slabom intenzitetu u 30% uzoraka. Nije bilo stanica bojanih jakim intenzitetom na CD133. Provedenom statističkom analizom pronađena je statistički značajna razlika u koekspresiji HNE i CD133 u intenzitetu bojanja tumorskih stanica u PA ($p=0,0001$). Potonji nalaz ukazuje na obrnuto proporcionalnu ekspresiju CD133 i HNE u intenzitetu bojanja tumorskih stanica PA.

Tablica 20. Prikaz pojavnosti HNE i CD133 u intenzitetu bojanja tumorskih stanica PA.

		Intenzitet bojanja tumorskih stanica				Total	
		Bez bojanja	Slabo	Umjereno	Jako		
Imunohistokemija	HNE	Broj	0	2	26	2	30
		%	,0%	6,7%	86,7%	6,7%	100,0%
	CD133	Broj	19	9	2	0	30
		%	63,3%	30,0%	6,7%	,0%	100,0%



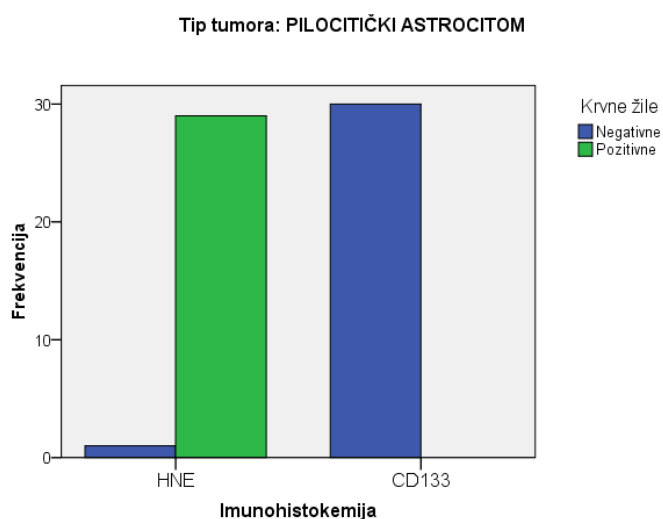
Slika 23. Prikaz pojavnosti HNE i CD133 u intenzitetu bojanja tumorskih stanica PA.

4.3.1.c Pojavnost na krvnim žilama pilocitičkih astrocitoma

Dobiveni rezultati nakon statističke analize IH koekspresije HNE i CD133 na krvnim žilama u PA prikazani su u tablici 21 i na slici 24. Vidljivo je da su krvne žile pozitivne u 97% uzoraka, dok su CD133 negativne u svim uzorcima. Provedenom statističkom analizom pronađena je statistički značajna razlika u koekspresiji HNE i CD133 u bojanju krvnih žila PA ($p=0,0001$). Potonji nalaz ukazuje na obrnuto proporcionalnu ekspresiju CD133 i HNE u bojanju krvnih žila PA.

Tablica 21. Prikaz pojavnosti HNE i CD133 u bojanju krvnih žila PA.

			Krvne žile		Total
			Negativne	Pozitivne	
Imunohistokemija	HNE	Broj %	1 3,3%	29 96,7%	30 100,0%
	CD133	Broj %	30 100,0%	0 ,0%	30 100,0%



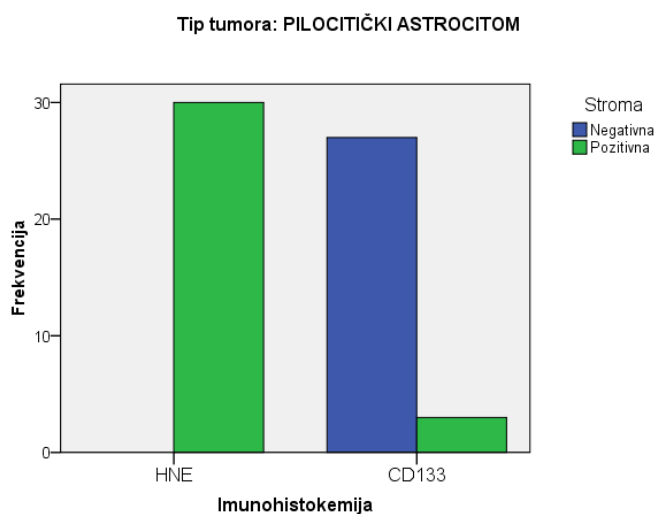
Slika 24. Prikaz pojavnosti HNE i CD133 u bojanju krvnih žila PA.

4.3.1.d Pojavnost u stromi pilocitičkih astrocitoma

Dobiveni rezultati nakon statističke analize imunohistokemijske koekspresije HNE i CD133 u stromi PA prikazani su u tablici 22 i na slici 25. Vidljivo je da je stroma pozitivna u svim uzorcima, dok je CD133 negativan u svim uzorcima. Provedenom statističkom analizom pronađena je statistički značajna razlika u koekspresiji HNE i CD133 u bojanju strome PA ($p=0,0001$). Potonji nalaz ukazuje na obrnuto proporcionalnu ekspresiju CD133 i HNE u bojanju strome PA.

Tablica 22. Prikaz pojavnosti HNE i CD133 u bojanju strome PA.

			Stroma		Total
			Negativna	Pozitivna	
Imunohistokemija	HNE	Broj	0	30	30
		%	,0%	100,0%	100,0%
	CD133	Broj	27	3	30
		%	90,0%	10,0%	100,0%



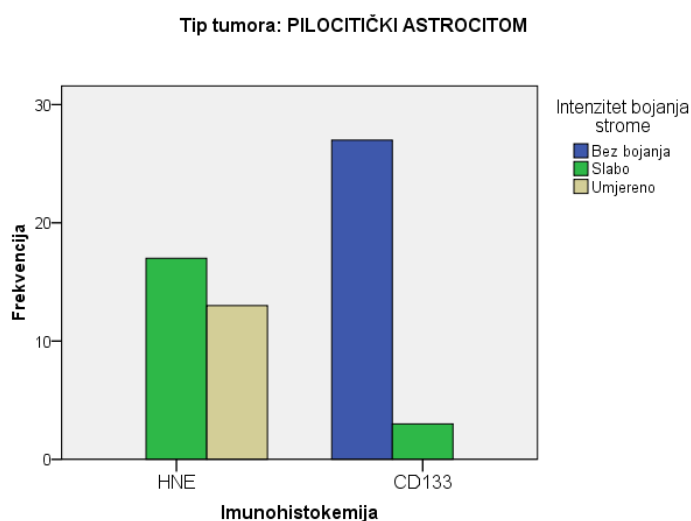
Slika 25. Prikaz pojavnosti HNE i CD133 u bojanju strome PA.

4.3.1.e Intenzitet bojanja strome pilocitičkih astrocitoma

Dobiveni rezultati nakon statističke analize IH koekspresije HNE i CD133 u intenzitetu bojanja strome u PA prikazani su u tablici 23. i na slici 26. Vidljivo je da se 57% uzoraka bojalo slabim intenzitetom na HNE, dok je CD133 bio u slabom intenzitetu u 10% uzoraka. Nije bilo stanica bojanih jakim intenzitetom na CD133 i HNE. Provedenom statističkom analizom pronađena je statistički značajna razlika u koekspresiji HNE i CD133 u intenzitetu bojanja strome u PA ($p=0,0001$). Potonji nalaz ukazuje na obrnuto proporcionalnu ekspresiju CD133 i HNE u intenzitetu bojanja strome PA.

Tablica 23. Prikaz pojavnost HNE i CD133 u intenzitetu bojanju strome PA.

			Intenzitet bojanja strome			Total
			Bez bojanja	Slabo	Umjereno	
Imunohistokemija	HNE	Broj %	0 ,0%	17 56,7%	13 43,3%	30 100,0%
	CD133	Broj %	27 90,0%	3 10,0%	0 ,0%	30 100,0%



Slika 26. Prikaz pojavnosti HNE i CD133 u intenzitetu bojanja strome PA.

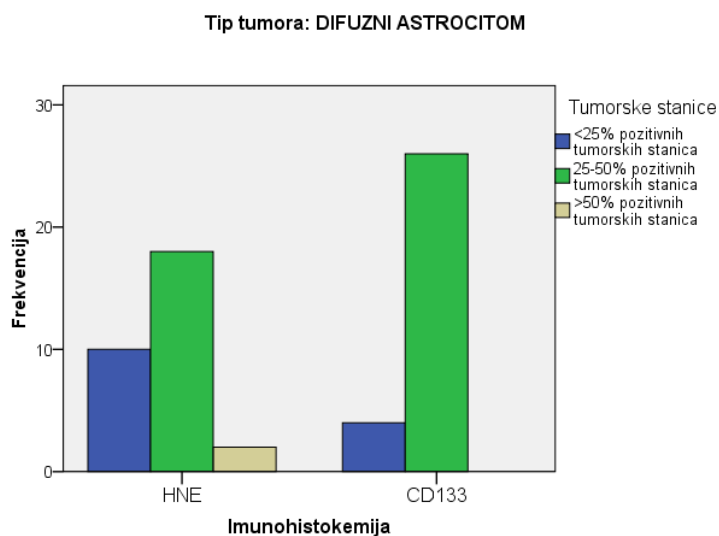
4.3.2. Istovremena pojavnost HNE i CD133 u difuznim astroцитomima

4.3.2.a Pojavnost u tumorskim stanicama difuznih astroцитoma

Dobiveni rezultati nakon statističke analize IH koekspresije HNE i CD133 u postotku tumorskih stanica u DA prikazani su u tablici 24. i na slici 27. Vidljivo je da je HNE u 25-50% tumorskih stanica prisutan u 60% uzoraka, dok je CD133 prisutan u 87% uzoraka. Provedenom statističkom analizom nije pronađena statistički značajna razlika u koekspresiji HNE i CD133 u postotku pozitivnih tumorskih stanica u DA ($p=0,049$). Potonji nalaz ukazuje na proporcionalnu ekspresiju CD133 i HNE u tumorskim stanicama DA.

Tablica 24. Prikaz pojavnosti HNE i CD133 u tumorskim stanicama DA.

			Tumorske stanice			Total
			<25% pozitivnih tumorskih stanica	25-50% pozitivnih tumorskih stanica	>50% pozitivnih tumorskih stanica	
Imunohistokemija	HNE	Broj	10	18	2	30
		%	33,3%	60,0%	6,7%	100,0%
	CD133	Broj	4	26	0	30
		%	13,3%	86,7%	,0%	100,0%



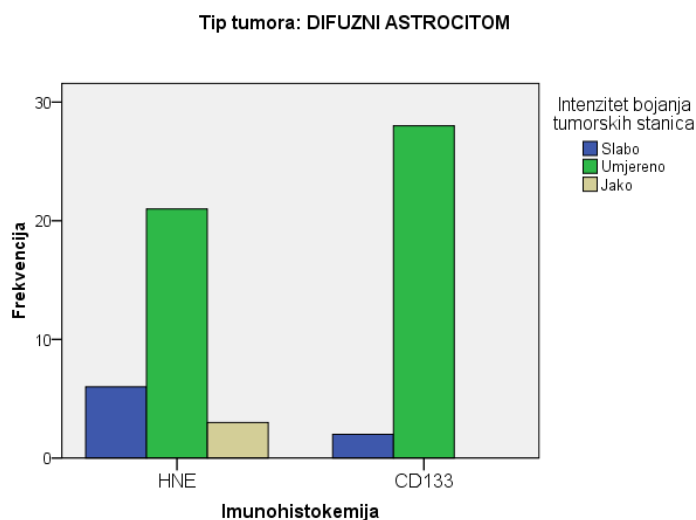
Slika 27. Prikaz pojavnosti HNE i CD133 u tumorskim stanicama DA.

4.3.2.b Intenzitet u tumorskim stanicama difuznih astrocitoma

Dobiveni rezultati nakon statističke analize IH koekspresije HNE i CD133 u intenzitetu bojanja tumorskih stanica u DA prikazani su u tablici 25 i na slici 28. Vidljivo je da se 70% uzoraka bojalo umjerenim intenzitetom na HNE, dok je CD133 bio pozitivan u istom intenzitetu u 93% uzoraka. Provedenom statističkom analizom nije pronađena statistički značajna razlika u koekspresiji HNE i CD133 u intenzitetu bojanja tumorskih stanica u DA ($p=0,50$). Potonji nalaz ukazuje na proporcionalnu ekspresiju intenziteta CD133 i HNE u tumorskim stanicama DA.

Tablica 25. Prikaz pojavnosti HNE i CD133 u intenzitetu bojanja tumorskih stanica DA.

			Intenzitet bojanja tumorskih stanica			Total
			Slabo	Umjereno	Jako	
Imunohistokemija	HNE	Broj %	6 20,0%	21 70,0%	3 10,0%	30 100,0%
	CD133	Broj %	2 6,7%	28 93,3%	0 ,0%	30 100,0%



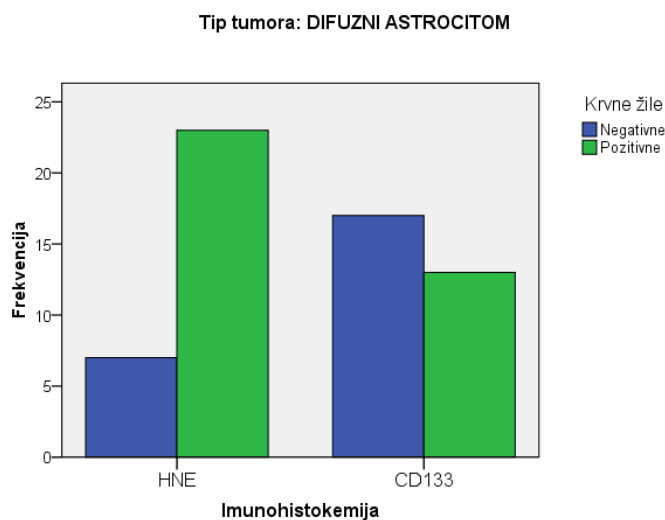
Slika 28. Prikaz pojavnosti HNE i CD133 u intenzitetu bojanja tumorskih stanica DA.

4.3.2.c Pojavnost na krvnim žilama difuznih astrocitoma

Dobiveni rezultati nakon statističke analize IH koekspresije HNE i CD133 na krvnim žilama u DA prikazani su u tablici 26 i na slici 29. Vidljivo je da su krvne žile HNE pozitivne u 77% uzoraka, dok su CD133 pozitivne u 43% uzoraka. Provedenom statističkom analizom nije pronađena statistički značajna razlika u koekspresiji HNE i CD133 u bojanju krvnih žila u DA ($p=0,08$). Potonji nalaz ukazuje na proporcionalnu ekspresiju CD133 i HNE u krvnim žilama DA.

Tablica 26. Prikaz pojavnosti HNE i CD133 u bojanju krvnih žila DA.

			Krvne žile		Total
			Negativne	Pozitivne	
Imunohistokemija	HNE	Broj	7	23	30
		%	23,3%	76,7%	100,0%
	CD133	Broj	17	13	30
		%	56,7%	43,3%	100,0%



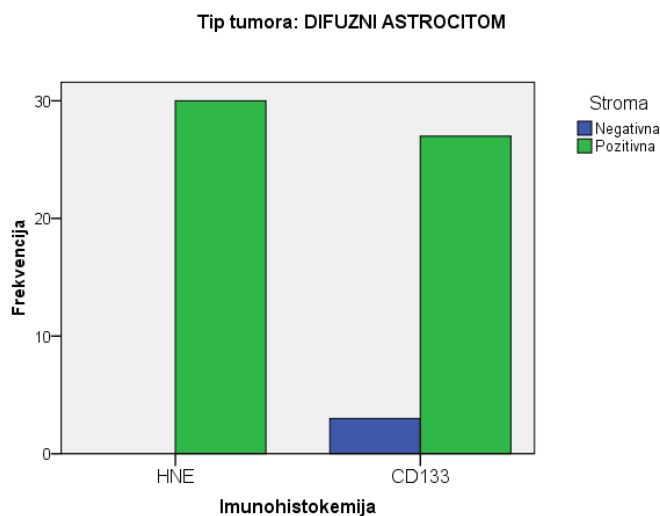
Slika 29. Prikaz pojavnosti HNE i CD133 u bojanju krvnih žila DA.

4.3.2.d Pojavnost u stromi difuznih astrocitoma

Dobiveni rezultati nakon statističke analize IH koekspresije HNE i CD133 u stromi DA prikazani su u tablici 27 i na slici 30. Vidljivo je da je stroma HNE pozitivna u svim uzorcima, dok je CD133 pozitivan u 10% uzoraka. Provedenom statističkom analizom nije pronađena statistički značajna razlika u koekspresiji HNE i CD133 u bojanju strome DA ($p=0,076$). Potonji nalaz ukazuje na proporcionalnu ekspresiju CD133 i HNE u stromi DA.

Tablica 27. Prikaz pojavnosti HNE i CD133 u bojanju strome DA.

			Stroma	
			Negativna	Pozitivna
Imunohistokemija	HNE	Broj	0	30
		%	,0%	100,0%
	CD133	Broj	3	27
		%	10,0%	90,0%



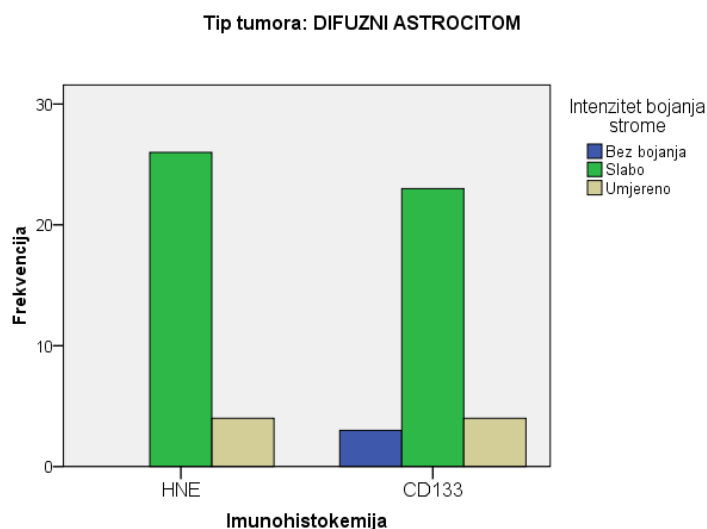
Slika 30. Prikaz pojavnosti HNE i CD133 u bojanju strome DA.

4.3.2.e Intenzitet bojanja strome difuznih astrocitoma

Dobiveni rezultati nakon statističke analize IH koekspresije HNE i CD133 u intenzitetu bojanja strome u DA prikazani su u tablici 28 i na slici 31. Vidljivo je da se 87% uzoraka bojalo slabim intenzitetom na HNE, dok je CD133 bio u slabom intenzitetu u 77% uzoraka. Provedenom statističkom analizom nije pronađena statistički značajna razlika u koekspresiji HNE i CD133 u intenzitetu bojanja strome u DA ($p=0,204$). Potonji nalaz ukazuje na proporcionalnu ekspresiju intenziteta CD133 i HNE u stromi DA.

Tablica 28. Prikaz pojavnosti HNE i CD133 u intenzitetu bojanja strome DA.

			Intenzitet bojanja strome			Total
			Bez bojanja	Slabo	Umjereno	
Imunohistokemija	HNE	Broj	0	26	4	30
		%	,0%	86,7%	13,3%	100,0%
	CD133	Broj	3	23	4	30
		%	10,0%	76,7%	13,3%	100,0%



Slika 31. Prikaz pojavnosti HNE i CD133 u intenzitetu bojanja strome DA.

4.3.3. Istovremena pojavnost HNE i CD133 u anaplastičnim astrocitomima

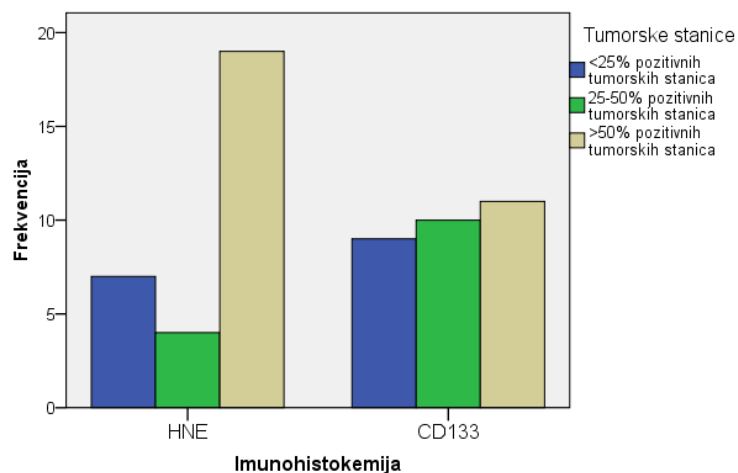
4.3.3.a Pojavnost u tumorskim stanicama anaplastičnih astrocitoma

Dobiveni rezultati nakon statističke analize IH koekspresije HNE i CD133 u postotku tumorskih stanica u AA prikazani su u tablici 29 i na slici 32. Vidljivo je da je HNE u >50% tumorskih stanica prisutan u 63% uzoraka, dok je CD133 u skupinama do 50% tumorskih stanica podjednako prisutan, nalazi se u oko 30% uzoraka. Provedenom statističkom analizom nije pronađena statistički značajna razlika u koekspresiji HNE i CD133 u postotku pozitivnih tumorskih stanica u AA ($p=0,84$). Potonji nalaz ukazuje na proporcionalnu ekspresiju CD133 i HNE u tumorskim stanicama AA.

Tablica 29. Prikaz pojavnosti HNE i CD133 u bojanju tumorskih stanica AA.

			Tumorske stanice			Total
			<25% pozitivnih tumorskih stanica	25-50% pozitivnih tumorskih stanica	>50% pozitivnih tumorskih stanica	
Imunohistokemija	HNE	Broj %	7 23,3%	4 13,3%	19 63,3%	30 100,0%
	CD133	Broj %	9 30,0%	10 33,3%	11 36,7%	30 100,0%

Tip tumora: ANAPLASTIČNI ASTROCITOM



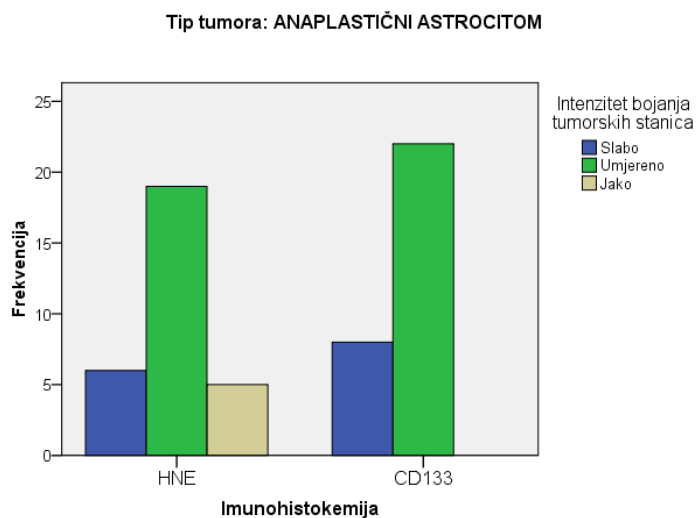
Slika 32. Prikaz pojavnosti HNE i CD133 u bojanju tumorskih stanica AA.

4.3.3.b Intenzitet u tumorskim stanicama anaplastičnih astrocitoma

Dobiveni rezultati nakon statističke analize IH koekspresije HNE i CD133 u intenzitetu bojanja tumorskih stanica u AA prikazani su u tablici 30 i na slici 33. Vidljivo je da se 63% uzoraka bojalo umjerenim intenzitetom na HNE, dok je CD133 bio pozitivan u istom intenzitetu u 73% uzoraka. Provedenom statističkom analizom nije pronađena statistički značajna razlika u koekspresiji HNE i CD133 u intenzitetu bojanja tumorskih stanica u AA ($p=0,64$). Potonji nalaz ukazuje na proporcionalnu ekspresiju intenziteta CD133 i HNE u tumorskim stanicama AA.

Tablica 30. Prikaz pojavnosti HNE i CD133 u intenzitetu bojanja tumorskih stanica AA.

			Intenzitet bojanja tumorskih stanica			Total
			Slabo	Umjereno	Jako	
Imunohistokemija	HNE	Broj	6	19	5	30
		%	20,0%	63,3%	16,7%	100,0%
	CD133	Broj	8	22	0	30
		%	26,7%	73,3%	,0%	100,0%



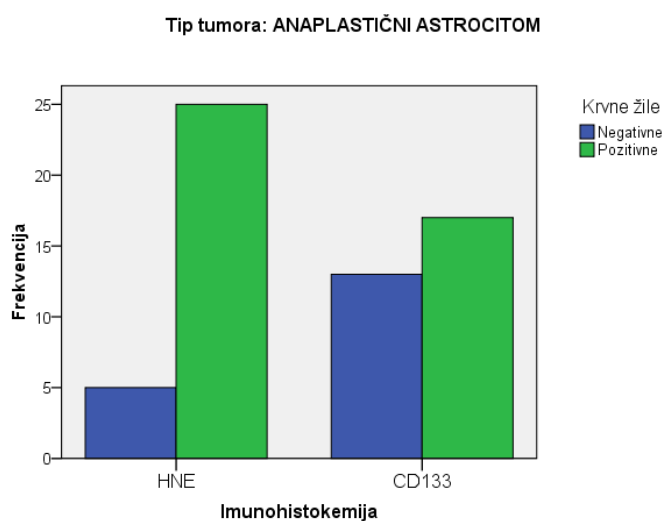
Slika 33. Prikaz pojavnosti HNE i CD133 u intenzitetu bojanja tumorskih stanica AA.

4.3.3.c Pojavnost na krvnim žilama anaplastičnih astrocitoma

Dobiveni rezultati nakon statističke analize IH koekspresije HNE i CD133 na krvnim žilama u AA prikazani su u tablici 31 i na slici 34. Vidljivo je da su krvne žile HNE pozitivne u 83% uzoraka, dok su CD133 pozitivne u 57% uzoraka. Provedenom statističkom analizom pronađena je statistički značajna razlika u koekspresiji HNE i CD133 u bojanju krvnih žila u AA ($p=0,024$). Potonji nalaz ukazuje na obrnuto proporcionalnu ekspresiju CD133 i HNE u krvnim žilama AA.

Tablica 31. Prikaz pojavnosti HNE i CD133 u bojanju krvnih žila AA.

			Krvne žile		Total
			Negativne	Pozitivne	
Imunohistokemija	HNE	Broj %	5 16,7%	25 83,3%	30 100,0%
	CD133	Broj %	13 43,3%	17 56,7%	30 100,0%



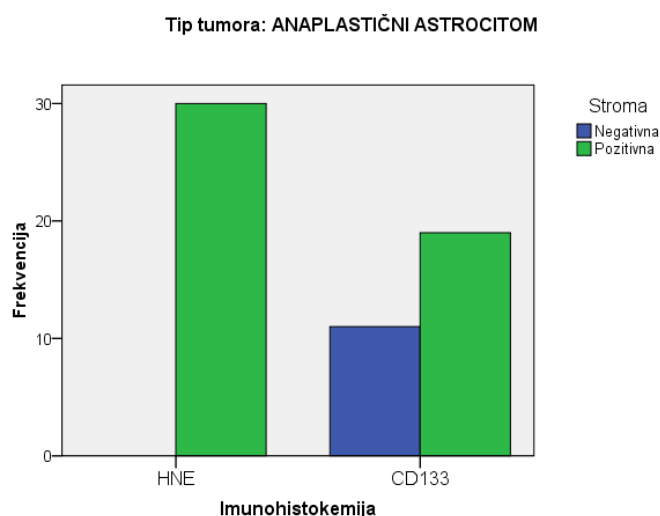
Slika 34. Prikaz pojavnosti HNE i CD133 u bojanju krvnih žila AA.

4.3.3.d Pojavnost u stromi anaplastičnih astrocitoma

Dobiveni rezultati nakon statističke analize IH koekspresije HNE i CD133 u stromi AA prikazani su u tablici 32 i na slici 35. Vidljivo je da je stroma HNE pozitivna u svim uzorcima, dok je CD133 pozitivan u 63% uzoraka. Provedenom statističkom analizom pronađena je statistički značajna razlika u koekspresiji HNE i CD133 u bojanju strome AA ($p=0,001$). Potonji nalaz ukazuje na obrnuto proporcionalnu ekspresiju CD133 i HNE u stromi AA.

Tablica 32. Prikaz pojavnosti HNE i CD133 u bojanju strome AA.

			Stroma		Total
			Negativna	Pozitivna	
Imunohistokemija	HNE	Broj	0	30	30
		%	,0%	100,0%	100,0%
	CD133	Broj	11	19	30
		%	36,7%	63,3%	100,0%



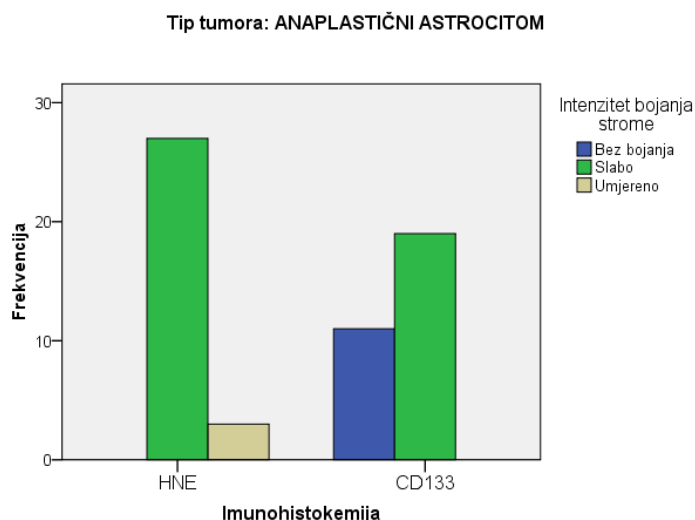
Slika 35. Prikaz pojavnosti HNE i CD133 u bojanju strome AA.

4.3.3.e Intenzitet bojanja strome anaplastičnih astrocitoma

Dobiveni rezultati nakon statističke analize IH koekspresije HNE i CD133 u intenzitetu bojanja strome u AA prikazani su u tablici 33. i na slici 36. Vidljivo je da se 90% uzoraka bojalo slabim intenzitetom na HNE, dok je CD133 bio u slabom intenzitetu u 63% uzoraka. Provedenom statističkom analizom pronađena je statistički značajna razlika u koekspresiji HNE i CD133 u intenzitetu bojanja strome u AA ($p=0,001$). Potonji nalaz ukazuje na obrnuto proporcionalnu ekspresiju CD133 i HNE u stromi AA.

Tablica 33. Prikaz pojavnosti HNE i CD133 u intenzitetu bojanja strome AA.

			Intenzitet bojanja strome			Total
			Bez bojanja	Slabo	Umjereno	
Imunohistokemija	HNE	Broj	0	27	3	30
		%	,0%	90,0%	10,0%	100,0%
	CD133	Broj	11	19	0	30
		%	36,7%	63,3%	,0%	100,0%



Slika 36. Prikaz pojavnosti HNE i CD133 u intenzitetu bojanja strome AA.

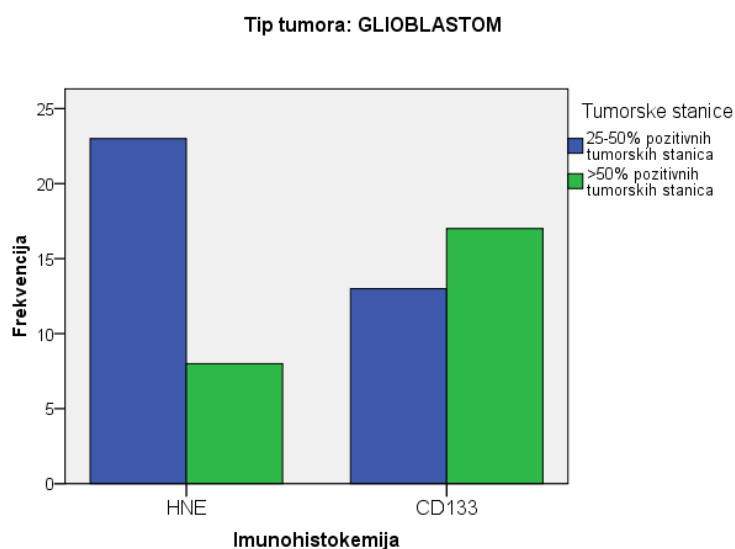
4.3.4. Istovremena pojavnost HNE i CD133 u glioblastomima

4.3.4.a Pojavnost u tumorskim stanicama glioblastoma

Dobiveni rezultati nakon statističke analize IH koekspresije HNE i CD133 u postotku tumorskih stanica u GBM prikazani su u tablici 34 i na slici 37. Vidljivo je da je HNE u 25-50% tumorskih stanica prisutan u 74% uzoraka, dok je CD133 u >50% tumorskih stanica prisutan u 57% uzoraka. Provedenom statističkom analizom nije pronađena statistički značajna razlika u koekspresiji HNE i CD133 u postotku pozitivnih tumorskih stanica u GBM ($p=0,14$). Potonji nalaz ukazuje na proporcionalnu ekspresiju CD133 i HNE u tumorskim stanicama GBM.

Tablica 34. Prikaz pojavnosti HNE i CD133 u bojanju tumorskih stanica u GBM.

			Tumorske stanice		Total
			25-50% pozitivnih tumorskih stanica	>50% pozitivnih tumorskih stanica	
Imunohistokemija	HNE	Broj %	23 74,2%	8 25,8%	31 100,0%
	CD133	Broj %	13 43,3%	17 56,7%	30 100,0%



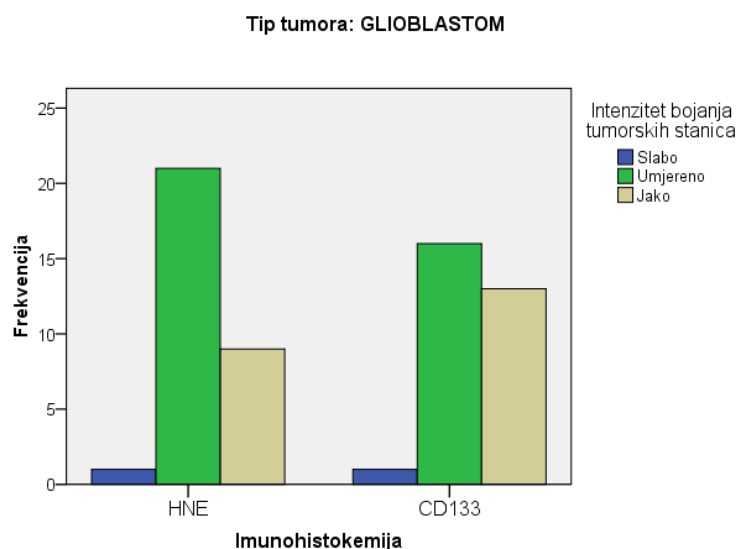
Slika 37. Prikaz pojavnosti HNE i CD133 u bojanju tumorskih stanica u GBM.

4.3.4.b Intenzitet u tumorskim stanicama glioblastoma

Dobiveni rezultati nakon statistične analize IH koekspresije HNE i CD133 u intenzitetu bojanja tumorskih stanica u GBM prikazani su u tablici 35 i na slici 38. Vidljivo je da se 68% uzoraka bojalo umjerenim intenzitetom na HNE, dok je CD133 bio pozitivan u istom intenzitetu u 53% uzoraka. Provedenom statističkom analizom nije pronađena statistički značajna razlika u koekspresiji HNE i CD133 u intenzitetu bojanja tumorskih stanica u GBM ($p=0,5$). Potonji nalaz ukazuje na proporcionalnu ekspresiju intenziteta CD133 i HNE u tumorskim stanicama GBM.

Tablica 35. Prikaz pojavnosti HNE i CD133 u intenzitetu bojanja tumorskih stanica u GBM.

			Intenzitet bojanja tumorskih stanica			Total
			Slabo	Umjereno	Jako	
Imunohistokemija	HNE	Broj	1	21	9	31
		%	3,2%	67,7%	29,0%	100,0%
	CD133	Broj	1	16	13	30
		%	3,3%	53,3%	43,3%	100,0%



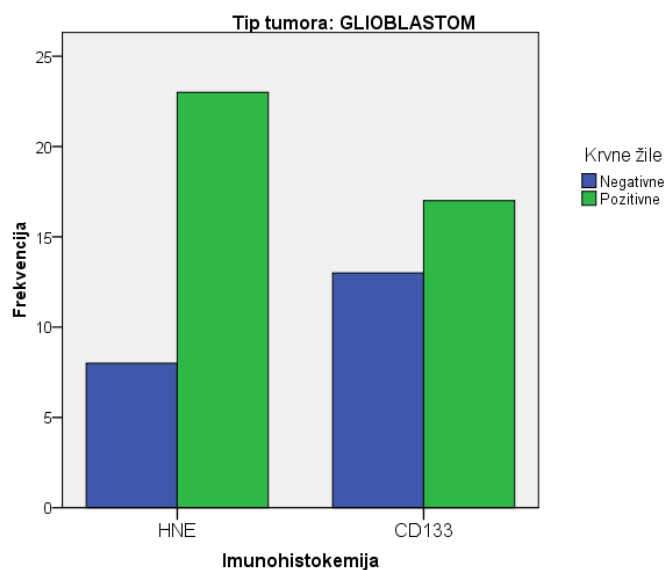
Slika 38. Prikaz pojavnosti HNE i CD133 u intenzitetu bojanja tumorskih stanica u GBM.

4.3.4.c Pojavnost na krvnim žilama glioblastoma

Dobiveni rezultati nakon statističke analize IH koekspresije HNE i CD133 na krvnim žilama u GBM prikazani su u tablici 36. i na slici 39. Vidljivo je da su krvne žile HNE pozitivne u 74% uzoraka, dok su CD133 pozitivne u 57% uzoraka. Provedenom statističkom analizom nije pronađena statistički značajna razlika u koekspresiji HNE i CD133 u bojanju krvnih žila u GBM ($p=0,15$). Potonji nalaz ukazuje na proporcionalnu ekspresiju CD133 i HNE u krvnim žilama GBM.

Tablica 36. Prikaz pojavnosti HNE i CD133 u bojanju krvnih žila u GBM.

			Krvne žile		Total
			Negativne	Pozitivne	
Imunohistokemija	HNE	Broj	8	23	31
		%	25,8%	74,2%	100,0%
	CD133	Broj	13	17	30
		%	43,3%	56,7%	100,0%



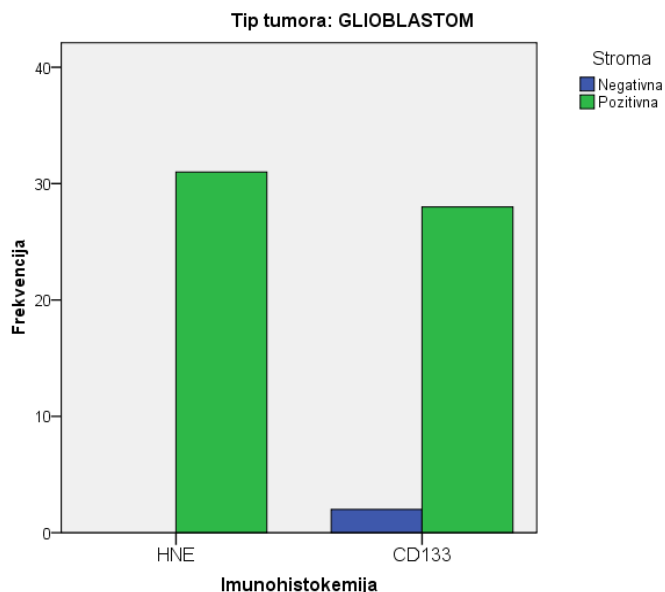
Slika 39. Prikaz pojavnosti HNE i CD133 u bojanju krvnih žila u GBM.

4.3.4.d Pojavnost u stromi glioblastoma

Dobiveni rezultati nakon statističke analize IH koekspresije HNE i CD133 u stromi GBM prikazani su u tablici 37 i na slici 40. Vidljivo je da je stroma HNE pozitivna u svim uzorcima, dok je CD133 pozitivan u 93% uzoraka. Provedenom statističkom analizom nije pronađena statistički značajna razlika u koekspresiji HNE i CD133 u bojanju strome GBM ($p=0,14$). Potonji nalaz ukazuje na proporcionalnu ekspresiju CD133 i HNE u stromi GBM.

Tablica 37. Prikaz pojavnosti HNE i CD133 u bojanju strome u GBM.

			Stroma		Total
			Negativna	Pozitivna	
Imunohistokemija	HNE	Broj	0	31	31
		%	,0%	100,0%	100,0%
	CD133	Broj	2	28	30
		%	6,7%	93,3%	100,0%



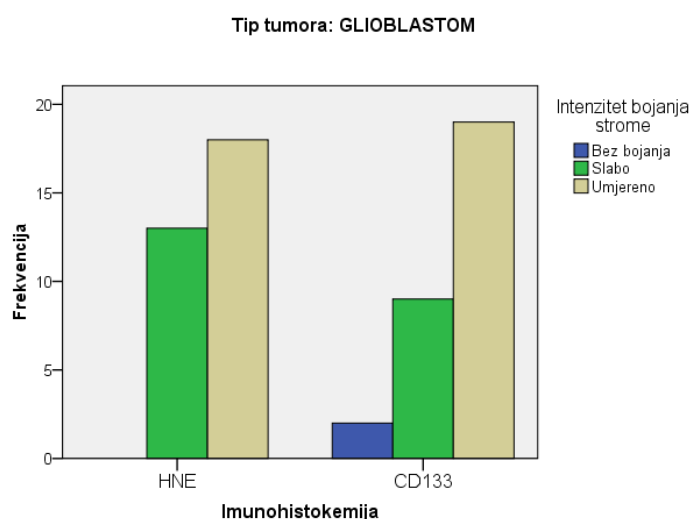
Slika 40. Prikaz pojavnosti HNE i CD133 u bojanju strome u GBM.

4.3.4.e Intenzitet bojanja strome glioblastoma

Dobiveni rezultati nakon statističke analize IH koekspresije HNE i CD133 u intenzitetu bojanja strome u GBM prikazani su u tablici 38 i na slici 41. Vidljivo je da se 58% uzoraka bojalo umjerenim intenzitetom na HNE, dok je CD133 bio u istom intenzitetu u 63% uzoraka. Nije bilo stanica bojanih jakim intenzitetom na CD133 i HNE. Provedenom statističkom analizom nije pronađena statistički značajna razlika u koekspresiji HNE i CD133 u intenzitetu bojanja strome u GBM ($p=0,254$). Potonji nalaz ukazuje na proporcionalnu ekspresiju intenziteta CD133 i HNE u stromi GBM.

Tablica 38. Prikaz pojavnosti HNE i CD133 u intenzitetu bojanja strome u GBM.

			Intenzitet bojanja strome			Total
			Bez bojanja	Slabo	Umjereno	
Imunohistokemija	HNE	Broj	0	13	18	31
		%	0,0%	41,9%	58,1%	
	CD133	Broj	2	9	19	30
		%	6,7%	30,0%	63,3%	



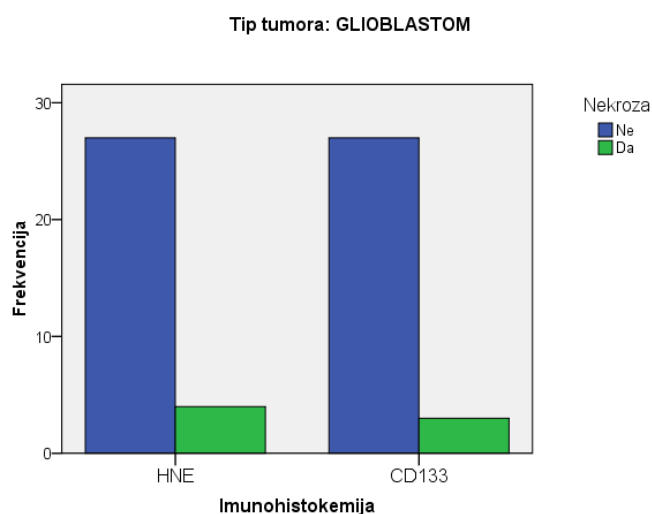
Slika 41. Prikaz pojavnosti HNE i CD133 u intenzitetu bojanja strome u GBM.

4.3.4.f Pojavnost u nekrotičnim područjima glioblastoma

Dobiveni rezultati nakon statističke analize IH koekspresije HNE i CD133 u nekrotičnim područjima u GBM prikazani su u tablici 39 i na slici 42. Vidljivo je da je u 87% uzoraka nekroza HNE negativna, a u 90% uzoraka CD133 negativna. Provedenom statističkom analizom nije pronađena statistički značajna razlika u koekspresiji HNE i CD133 u bojanju nekrotičnih područja u GBM ($p=0,72$). Potonji nalaz ukazuje na proporcionalnu ekspresiju CD133 i HNE u nekrotičnim područjima GBM.

Tablica 39. Prikaz pojavnosti HNE i CD133 u nekrotičnim područjima u GBM.

			Nekroza		Total
			Ne	Da	
Imunohistokemija	HNE	Broj	27	4	31
		%	87,1%	12,9%	100,0%
	CD133	Broj	27	3	30
		%	90,0%	10,0%	100,0%



Slika 41. Prikaz pojavnosti HNE i CD133 u nekrotičnim područjima u GBM.

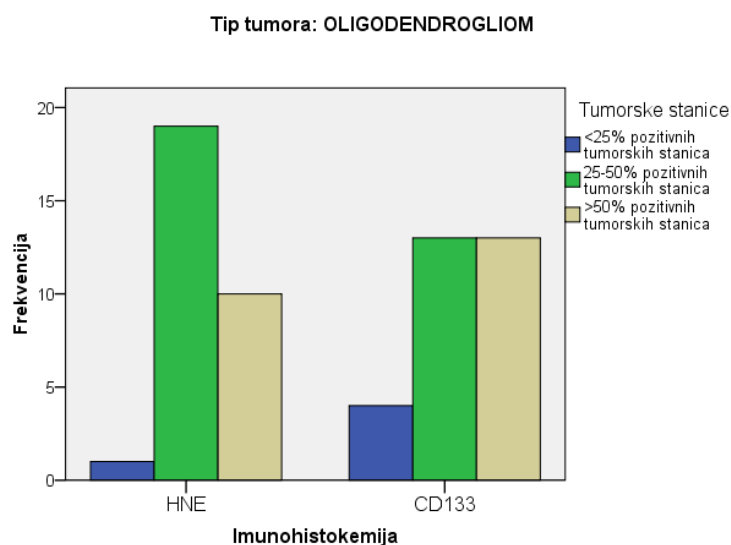
4.3.5. Istovremena pojavnost HNE i CD133 u oligodendrogliomima

4.3.5.a Pojavnost u tumorskim stanicama oligodendroglioma

Dobiveni rezultati nakon statističke analize IH koekspresije HNE i CD133 u postotku tumorskih stanica u O prikazani su u tablici 40 i na slici 43. Vidljivo je da je HNE u 25-50% tumorskih stanica prisutan u 63% uzoraka, dok je CD133 podjednako prisutan u >25% tumorskih stanica, u 43% uzoraka. Provedenom statističkom analizom nije pronađena statistički značajna razlika u koekspresiji HNE i CD133 u postotku pozitivnih tumorskih stanica u O ($p=0,190$). Potonji nalaz ukazuje na proporcionalnu ekspresiju CD133 i HNE u tumorskim stanicama O.

Tablica 40. Prikaz pojavnosti HNE i CD133 u tumorskim stanicama O

			Tumorske stanice			Total
			<25% pozitivnih tumorskih stanica	25-50% pozitivnih tumorskih stanica	>50% pozitivnih tumorskih stanica	
Imunohistokemija	HNE	Broj	1	19	10	30
		%	3,3%	63,3%	33,3%	100,0%
	CD133	Broj	4	13	13	30
		%	13,3%	43,3%	43,3%	100,0%



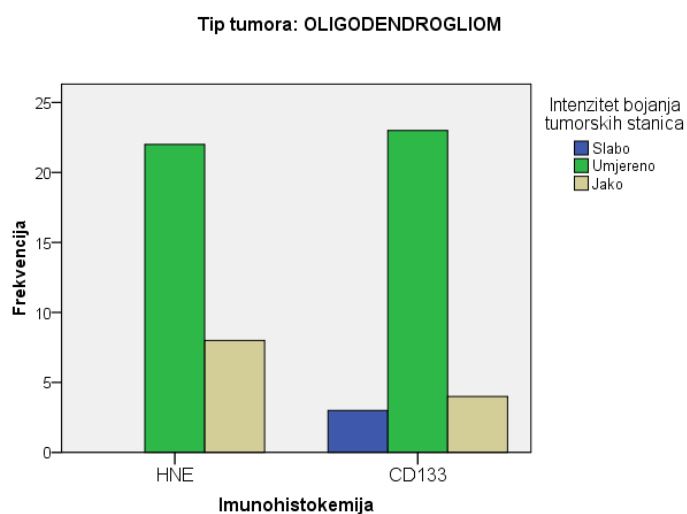
Slika 43. Prikaz pojavnosti HNE i CD133 u tumorskim stanicama O.

4.3.5.b Intenzitet u tumorskim stanicama oligodendroglioma

Dobiveni rezultati nakon statistične analize IH koekspresije HNE i CD133 u intenzitetu bojanja tumorskih stanica u O prikazani su u tablici 41 i na slici 44. Vidljivo je da se 73% uzoraka bojalo umjerenim intenzitetom na HNE, dok je CD133 bio pozitivan u istom intenzitetu u 77% uzoraka. Provedenom statističkom analizom nije pronađena statistički značajna razlika u koekspresiji HNE i CD133 u intenzitetu bojanja tumorskih stanica u O ($p=0,11$). Potonji nalaz ukazuje na proporcionalnu ekspresiju CD133 i HNE u tumorskim stanicama O.

Tablica 41. Prikaz pojavnosti HNE i CD133 u intenzitetu bojanja tumorskih stanica O.

			Intenzitet bojanja tumorskih stanica			Total
			Slabo	Umjereno	Jako	
Imunohistokemija	HNE	Broj %	0 0,0%	22 73,3%	8 26,7%	30 100,0%
	CD133	Broj %	3 10,0%	23 76,7%	4 13,3%	30 100,0%



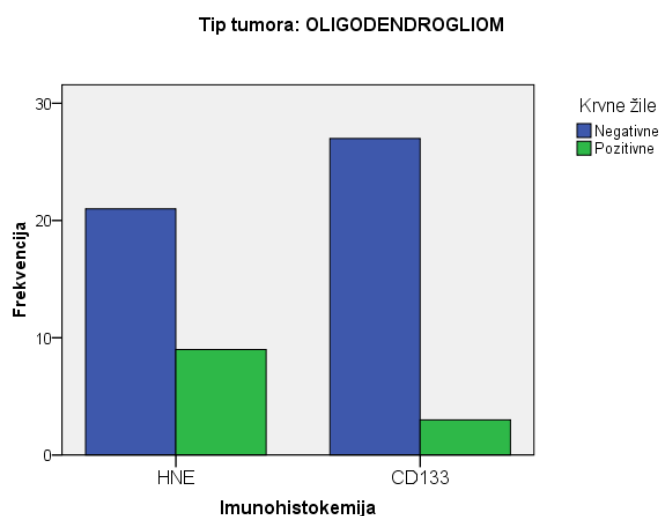
Slika 44. Prikaz pojavnosti HNE i CD133 u intenzitetu bojanja tumorskih stanica O.

4.3.5.c Pojavnost na krvnim žilama oligodendroglioma

Dobiveni rezultati nakon statističke analize IH koekspresije HNE i CD133 na krvnim žilama u O prikazani su u tablici 42 i na slici 45. Vidljivo je da su krvne žile negativne na HNE u 70% uzoraka, dok su CD133 negativne u 90% uzoraka. Provedenom statističkom analizom nije pronađena statistički značajna razlika u koekspresiji HNE i CD133 u bojanju krvnih žila u O ($p=0,05$). Potonji nalaz ukazuje na proporcionalnu ekspresiju CD133 i HNE u krvnim žilama O.

Tablica 42. Prikaz pojavnosti HNE i CD133 u bojanju krvnih žila u O.

			Krvne žile		Total
			Negativne	Pozitivne	
Imunohistokemija	HNE	Broj	21	9	30
		%	70,0%	30,0%	100,0%
	CD133	Broj	27	3	30
		%	90,0%	10,0%	100,0%



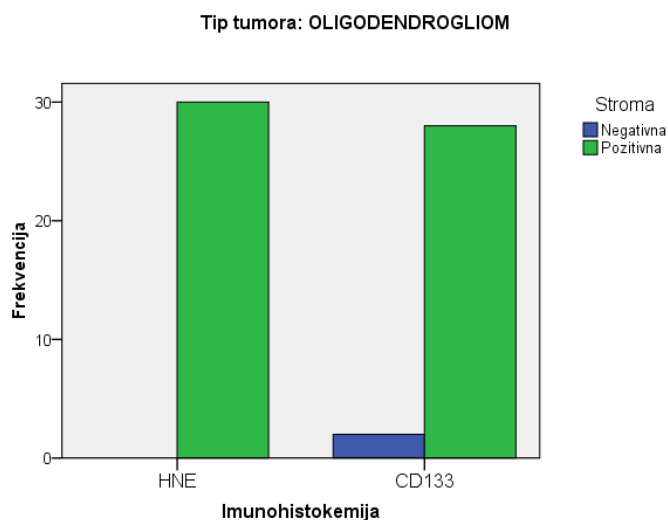
Slika 45. Prikaz pojavnosti HNE i CD133 u bojanju krvnih žila u O.

4.3.5.d Pojavnost u stromi oligodendroglioma

Dobiveni rezultati nakon statističke analize IH koekspresije HNE i CD133 u stromi O prikazani su u tablici 43. i na slici 46. Vidljivo je da je stroma HNE pozitivna u svim uzorcima, dok je CD133 pozitivan u 93% uzoraka. Provedenom statističkom analizom nije pronađena statistički značajna razlika u koekspresiji HNE i CD133 u bojanju strome O ($p=0,15$). Potonji nalaz ukazuje na proporcionalnu ekspresiju CD133 i HNE u stromi O.

Tablica 43. Prikaz pojavnosti HNE i CD133 u bojanju strome u O.

			Stroma		Total
			Negativna	Pozitivna	
Imunohistokemija	HNE	Broj %	0 0,0%	30 100,0%	30 100,0%
	CD133	Broj %	2 6,7%	28 93,3%	30 100,0%



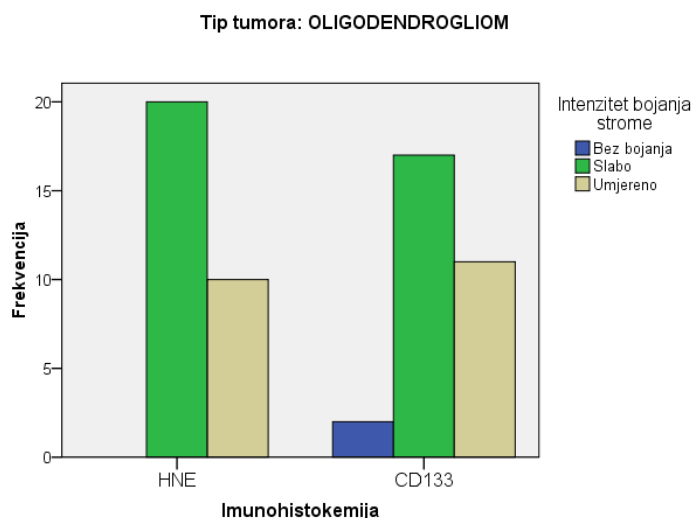
Slika 46. Prikaz pojavnosti HNE i CD133 u bojanju strome u O.

4.3.5.e Intenzitet bojanja strome oligodendroglioma

Dobiveni rezultati nakon statističke analize IH koekspresije HNE i CD133 u intenzitetu bojanja strome u O prikazani su u tablici 44. i na slici 47. Vidljivo je da se većina uzoraka, 67%, bojalo slabim intenzitetom na HNE, dok je CD133 bio u istom intenzitetu u 57% uzoraka. Nije bilo stanica bojanih jakim intenzitetom na CD133 i HNE. Provedenom statističkom analizom nije pronađena statistički značajna razlika u koekspresiji HNE i CD133 u intenzitetu bojanja strome u O ($p=0,31$). Potonji nalaz ukazuje na proporcionalnu ekspresiju intenziteta CD133 i HNE u stromi O.

Tablica 44. Prikaz pojavnosti HNE i CD133 u intenzitetu bojanja strome u O.

			Intenzitet bojanja strome			Total
			Bez bojanja	Slabo	Umjereno	
Imunohistokemija	HNE	Broj %	0 ,0%	20 66,7%	10 33,3%	30 100,0%
	CD133	Broj %	2 6,7%	17 56,7%	11 36,7%	30 100,0%



Slika 47. Prikaz pojavnosti HNE i CD133 u intenzitetu bojanja strome u O.

4.3.6. Istovremena pojavnost HNE i CD133 u anaplastičnim oligodendrogliomima

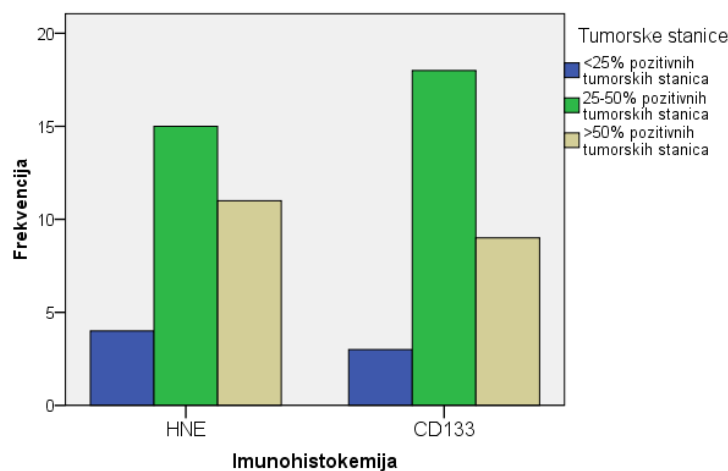
4.3.6.a Pojavnost u tumorskim stanicama anaplastičnih oligodendroglioma

Dobiveni rezultati nakon statističke analize IH koekspresije HNE i CD133 u postotku tumorskih stanica u AO prikazani su u tablici 45. i na slici 48. Vidljivo je da je HNE u 25-50% tumorskih stanica prisutan u 50% uzoraka, dok je CD133 prisutan u 60% uzoraka. Provedenom statističkom analizom nije pronađena statistički značajna razlika u koekspresiji HNE i CD133 u postotku pozitivnih tumorskih stanica u AO ($p=0,74$). Potonji nalaz ukazuje na proporcionalnu ekspresiju CD133 i HNE u tumorskim stanicama AO.

Tablica 45. Prikaz pojavnosti HNE i CD133 u tumorskim stanicama u AO.

			Tumorske stanice			Total
			<25% pozitivnih tumorskih stanica	25-50% pozitivnih tumorskih stanica	>50% pozitivnih tumorskih stanica	
Imunohistokemija	HNE	Broj %	4 13,3%	15 50,0%	11 36,7%	30 100,0%
	CD133	Broj %	3 10,0%	18 60,0%	9 30,0%	30 100,0%

Tip tumora: ANAPLASTIČNI OLIGODENDROGLIOM



Slika 48. Prikaz pojavnosti HNE i CD133 u tumorskim stanicama u AO.

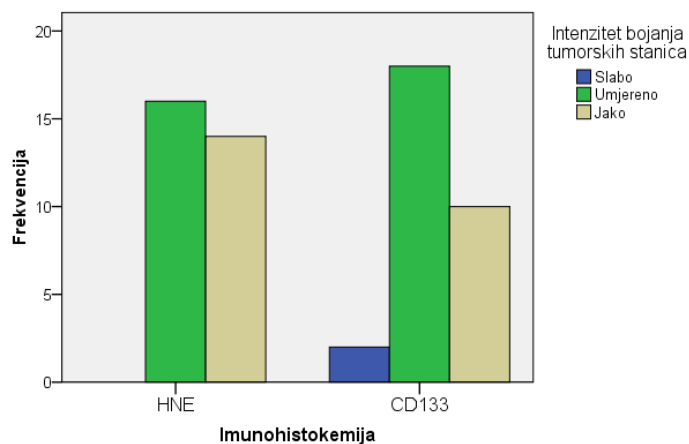
4.3.6.b Intenzitet u tumorskim stanicama anaplastičnih oligodendroglioma

Dobiveni rezultati nakon statističke analize IH koekspresije HNE i CD133 u intenzitetu bojanja tumorskih stanica u AO prikazani su u tablici 46 i na slici 49. Vidljivo je da se 47% uzoraka bojalo jakim intenzitetom na HNE, dok je CD133 bio pozitivan u istom intenzitetu u 33% uzoraka. Provedenom statističkom analizom nije pronađena statistički značajna razlika u koekspresiji HNE i CD133 u intenzitetu bojanja tumorskih stanica u AO ($p=0,25$). Potonji nalaz ukazuje na proporcionalnu ekspresiju intenziteta CD133 i HNE u tumorskim stanicama AO.

Tablica 46. Prikaz pojavnosti HNE i CD133 u intenzitetu bojanja tumorskih stanica u AO.

			Intenzitet bojanja tumorskih stanica			Total
			Slabo	Umjereno	Jako	
Imunohistokemija	HNE	Broj	0	16	14	30
		%	,0%	53,3%	46,7%	100,0%
	CD133	Broj	2	18	10	30
		%	6,7%	60,0%	33,3%	100,0%

Tip tumora: ANAPLASTIČNI OLIGODENDROGLIOM



Slika 49. Prikaz pojavnosti HNE i CD133 u intenzitetu bojanja tumorskih stanica u AO.

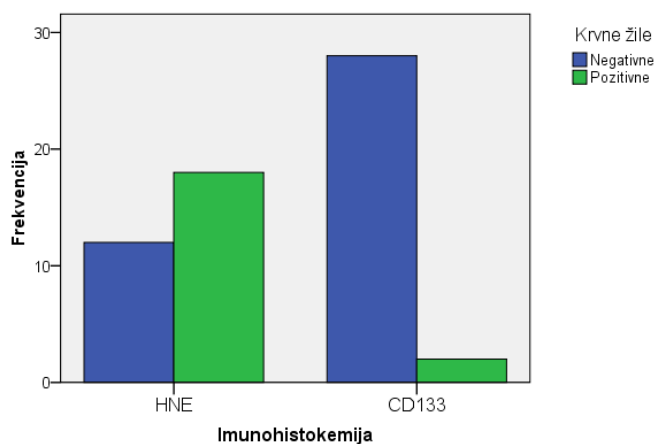
4.3.6.c Pojavnost na krvnim žilama anaplastičnih oligodendroglioma

Dobiveni rezultati nakon statističke analize IH koekspresije HNE i CD133 na krvnim žilama u AO prikazani su u tablici 47 i na slici 50. Vidljivo je da su krvne žile HNE pozitivne u 60% uzoraka, dok su CD133 negativne u 90% uzoraka. Provedenom statističkom analizom nije pronađena statistički značajna razlika u koekspresiji HNE i CD133 u bojanju krvnih žila u AO ($p=0,05$). Potonji nalaz ukazuje na proporcionalnu ekspresiju CD133 i HNE u krvnim žilama AO.

Tablica 47. Prikaz pojavnosti HNE i CD133 u krvnim žilama u AO.

			Krvne žile		Total
			Negativne	Pozitivne	
Imunohistokemija	HNE	Broj %	12 40,0%	18 60,0%	30 100,0%
	CD133	Broj %	28 93,3%	2 6,7%	30 100,0%

Tip tumora: ANAPLASTIČNI OLIGODENDROGLIOM



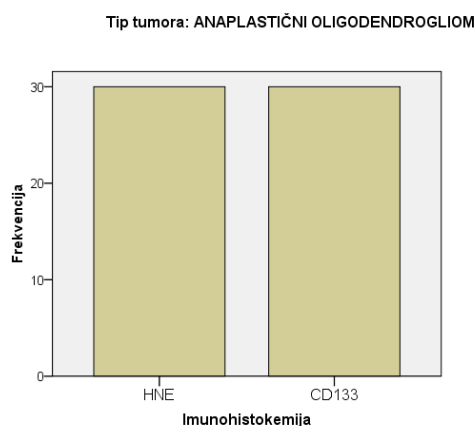
Slika 50. Prikaz pojavnosti HNE i CD133 u krvnim žilama u AO.

4.3.6.d Pojavnost u stromi anaplastičnih oligodendroglioma

Dobiveni rezultati nakon statističke analize IH koekspresije HNE i CD133 u stromi AO prikazani su u tablici 48. i na slici 51. Vidljivo je da je stroma HNE i CD133 pozitivna u svim uzorcima. Provedenom statističkom analizom pronađena je statistički značajna razlika u koekspresiji HNE i CD133 u bojanju strome AO ($p=0,002$). Potonji nalaz ukazuje na obrnuto proporcionalnu ekspresiju CD133 i HNE u stromi AO.

Tablica 48. Prikaz pojavnosti HNE i CD133 u stromi u AO.

			Stroma	Total
			Pozitivna	
Imunohistokemija	HNE	Broj	30	30
		%	100,0%	100,0%
	CD133	Broj	30	30
		%	100,0%	100,0%



Slika 51. Prikaz pojavnosti HNE i CD133 u stromi u AO.

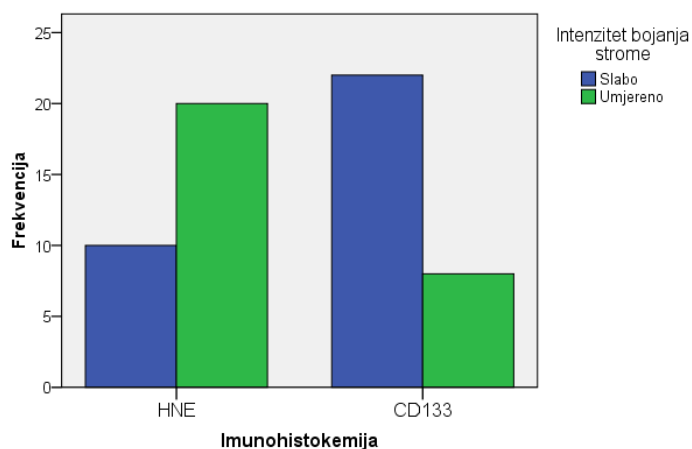
4.3.6.e Intenzitet bojanja strome anaplastičnih oligodendroglioma

Dobiveni rezultati nakon statističke analize IH koekspresije HNE i CD133 u intenzitetu bojanja strome u AO prikazani su u tablici 49 i na slici 52. Vidljivo je da se većina uzoraka, 67%, bojalo umjerenim intenzitetom na HNE, dok je CD133 bio u istom intenzitetu u 27% uzoraka. Nije bilo stanica bojanih jakim intenzitetom na CD133 i HNE. Provedenom statističkom analizom pronađena je statistički značajna razlika u koekspresiji HNE i CD133 u intenzitetu bojanja strome u AO ($p=0,002$). Potonji nalaz ukazuje na obrnuto proporcionalnu ekspresiju intenziteta CD133 i HNE u stromi AO.

Tablica 49. Prikaz pojavnosti HNE i CD133 u intenzitetu bojanja strome u AO.

			Intenzitet bojanja strome		Total
			Slabo	Umjereno	
Imunohistokemija	HNE	Broj	10	20	30
		%	33,3%	66,7%	100,0%
	CD133	Broj	22	8	30
		%	73,3%	26,7%	100,0%

Tip tumora: ANAPLASTIČNI OLIGODENDROGLIOM



Slika 52. Prikaz pojavnosti HNE i CD133 u intenzitetu bojanja strome u AO.

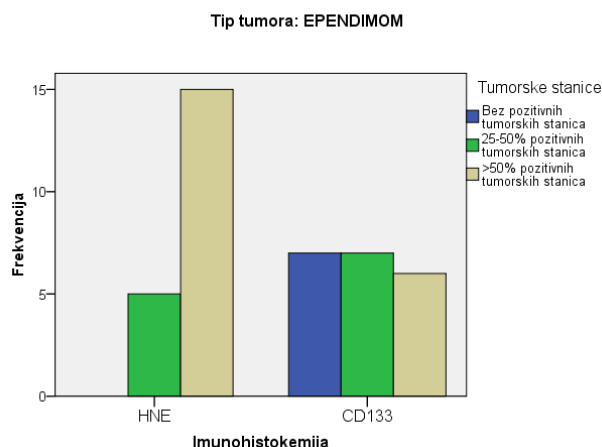
4.3.7. Istovremena pojavnost HNE i CD133 u ependimomima

4.3.7.a Pojavnost u tumorskim stanicama ependimoma

Dobiveni rezultati nakon statističke analize IH koekspresije HNE i CD133 u postotku tumorskih stanica u E prikazani su u tablici 50 i na slici 53. Vidljivo je da je HNE u >50% tumorskih stanica prisutan u 75% uzoraka, dok je CD133 podjednako raspoređen po svim skupinama. Provedenom statističkom analizom pronađena je statistički značajna razlika u koekspresiji HNE i CD133 u postotku pozitivnih tumorskih stanica u E ($p=0,004$). Potonji nalaz ukazuje na obrnuto proporcionalnu ekspresiju CD133 i HNE u tumorskim stanicama E.

Tablica 50. Prikaz pojavnosti HNE i CD133 u tumorskim stanicama E.

			Tumorske stanice			Total
			Bez pozitivnih tumorskih stanica	25-50% pozitivnih tumorskih stanica	>50% pozitivnih tumorskih stanica	
Imunohistokemija	HNE	Broj %	0 ,0%	5 25,0%	15 75,0%	20 100,0%
	CD133	Broj %	7 35,0%	7 35,0%	6 30,0%	20 100,0%



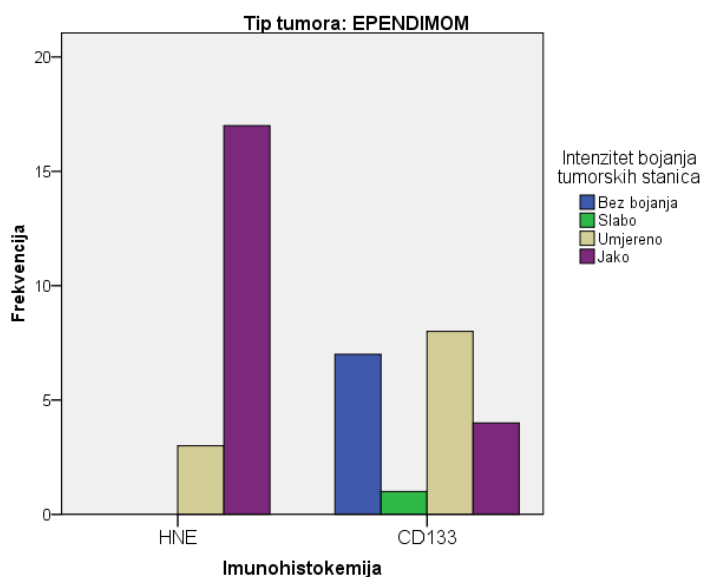
Slika 53. Prikaz pojavnosti HNE i CD133 u tumorskim stanicama u E.

4.3.7.b Intenzitet u tumorskim stanicama ependimoma

Dobiveni rezultati nakon statistične analize IH koekspresije HNE i CD133 u intenzitetu bojanja tumorskih stanica u E prikazani su u tablici 51. i na slici 54. Vidljivo je da se 85% uzoraka bojalo jakim intenzitetom na HNE, dok je CD133 bio pozitivan u istom intenzitetu u 20% uzoraka. Provedenom statističkom analizom pronađena je statistički značajna razlika u koekspresiji HNE i CD133 u intenzitetu bojanja tumorskih stanica u E ($p=0,001$). Potonji nalaz ukazuje na obrnuto proporcionalnu ekspresiju intenziteta CD133 i HNE u tumorskim stanicama u E.

Tablica 51. Prikaz pojavnosti HNE i CD133 u intenzitetu bojanja tumorskih stanica E.

			Intenzitet bojanja tumorskih stanica				Total
			Bez bojanja	Slabo	Umjereno	Jako	
Imunohistokemija	HNE	Broj	0	0	3	17	20
		%	,0%	,0%	15,0%	85,0%	100,0%
	CD133	Broj	7	1	8	4	20
		%	35,0%	5,0%	40,0%	20,0%	100,0%



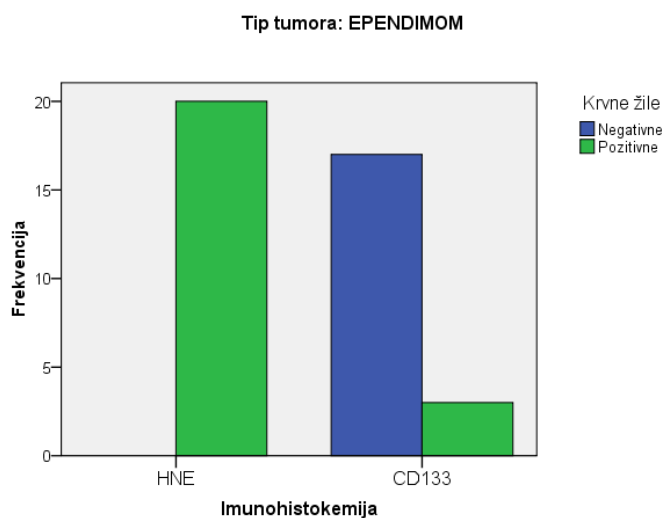
Slika 54. Prikaz pojavnosti HNE i CD133 u intenzitetu bojanja tumorskih stanica E.

4.3.7.c Pojavnost na krvnim žilama ependimoma

Dobiveni rezultati nakon statističke analize IH koekspresije HNE i CD133 na krvnim žilama u E prikazani su u tablici 52. i na slici 55. Vidljivo je da su krvne žile HNE pozitivne u svim uzorcima, dok su CD133 pozitivne u 15% uzoraka. Provedenom statističkom analizom pronađena je statistički značajna razlika u koekspresiji HNE i CD133 u bojanju krvnih žila u E ($p=0,05$). Potonji nalaz ukazuje na obrnuto proporcionalnu ekspresiju CD133 i HNE u krvnim žilama E.

Tablica 52. Prikaz pojavnosti HNE i CD133 u krvnim žilama E.

			Krvne žile		Total
			Negativne	Pozitivne	
Imunohistokemija	HNE	Broj	0	20	20
		%	,0%	100,0%	100,0%
	CD133	Broj	17	3	20
		%	85,0%	15,0%	100,0%



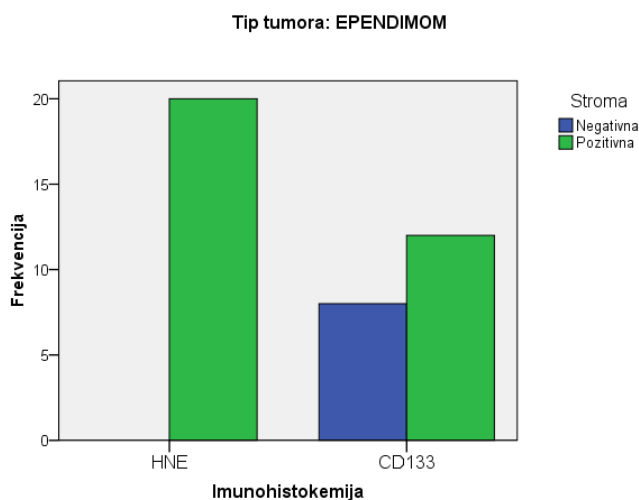
Slika 55. Prikaz pojavnosti HNE i CD133 u krvnim žilama E.

4.3.7.d Pojavnost u stromi endimoma

Dobiveni rezultati nakon statističke analize IH koekspresije HNE i CD133 u bojanja strome u E prikazani su u tablici 53. i na slici 56. Vidljivo je da je stroma HNE pozitivna u svim uzorcima, dok je CD133 pozitivan u 60% uzoraka. Provedenom statističkom analizom pronađena je statistički značajna razlika u koekspresiji HNE i CD133 u bojanju strome u E ($p=0,002$). Potonji nalaz ukazuje na obrnuto proporcionalnu ekspresiju CD133 i HNE u tumorskim stanicama E.

Tablica 53. Prikaz pojavnosti HNE i CD133 u stromi E.

			Stroma		Total
			Negativna	Pozitivna	
Imunohistokemija	HNE	Broj	0	20	20
		%	,0%	100,0%	100,0%
	CD133	Broj	8	12	20
		%	40,0%	60,0%	100,0%



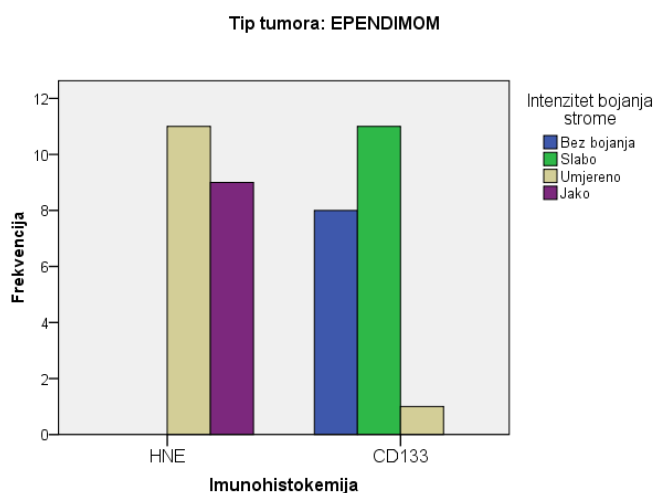
Slika 56. Prikaz pojavnosti HNE i CD133 u stromi E.

4.3.7.e Intenzitet bojanja strome ependimoma

Dobiveni rezultati nakon statističke analize IH koekspresije HNE i CD133 u intenzitetu bojanja strome u E prikazani su u tablici 54 i na slici 57. Vidljivo je da se 55% uzoraka bojalo umjerenim intenzitetom na HNE, dok je CD133 bio u istom intenzitetu u 5% uzoraka. Nije bilo stanica bojanih jakim intenzitetom na CD133 i nije bilo negativnih i tumorskih stanica obojenih umjerenim intenzitetom na HNE. Provedenom statističkom analizom pronađena je statistički značajna razlika u koekspresiji HNE i CD133 u intenzitetu bojanja strome u E ($p=0,001$).

Tablica 54. Prikaz pojavnosti HNE i CD133 u intenzitetu bojanja strome E.

			Intenzitet bojanja strome				Total
			Bez bojanja	Slabo	Umjerenom	Jako	
Imunohistokemija	HNE	Broj	0	0	11	9	20
		%	,0%	,0%	55,0%	45,0%	100,0%
	CD133	Broj	8	11	1	0	20
		%	40,0%	55,0%	5,0%	,0%	100,0%



Slika 57. Prikaz pojavnosti HNE i CD133 u intenzitetu bojanja strome E.

4.3.8. Istovremena pojavnost HNE i CD133 u anaplastičnim ependimomima

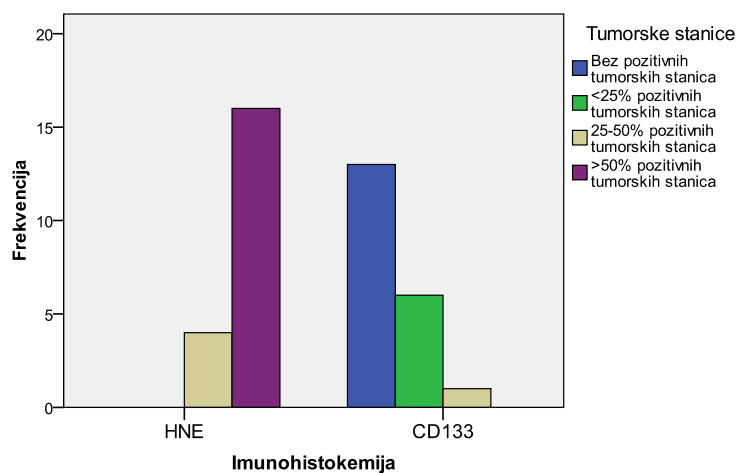
4.3.8.a Pojavnost u tumorskim stanicama anaplastičnih ependimoma

Dobiveni rezultati nakon statističke analize IH koekspresije HNE i CD133 u postotku tumorskih stanica u AE prikazani su u tablici 55 i na slici 58. Vidljivo je da je HNE u >50% tumorskih stanica prisutan u 80% uzoraka, dok je CD133 negativan u 65% uzoraka. Provedenom statističkom analizom pronađena je statistički značajna razlika u koekspresiji HNE i CD133 u postotku pozitivnih tumorskih stanica u AE ($p=0,001$).

Tablica 55. Prikaz pojavnosti HNE i CD133 u tumorskim stanicama AE.

		Tumorske stanice				Total
		Bez pozitivnih tumorskih stanica	<25% pozitivnih tumorskih stanica	25-50% pozitivnih tumorskih stanica	>50% pozitivnih tumorskih stanica	
Imunohistokemija	HNE	Broj 0	0	4	16	20
		% ,0%	,0%	20,0%	80,0%	100,0%
Imunohistokemija	CD133	Broj 13	6	1	0	20
		% 65,0%	30,0%	5,0%	,0%	100,0%

Tip tumora: ANAPLASTIČNI EPENDIMOM



Slika 58. Prikaz pojavnosti HNE i CD133 u tumorskim stanicama AE.

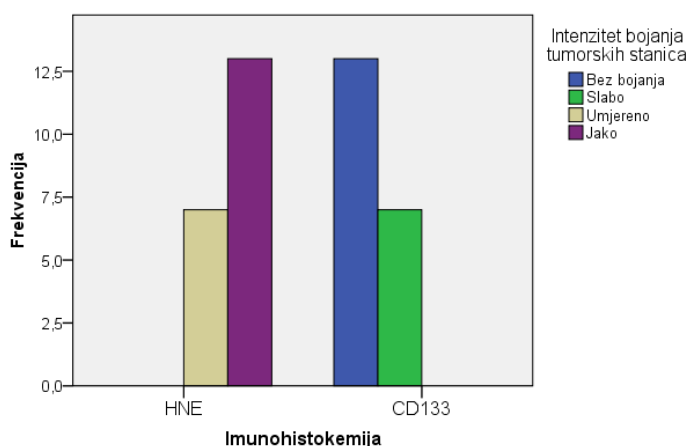
4.3.8.b Intenzitet u tumorskim stanicama anaplastičnih ependimoma

Dobiveni rezultati nakon statistične analize IH koekspresije HNE i CD133 u intenzitetu bojanja tumorskih stanica u AE prikazani su u tablici 56 i na slici 59. Vidljivo je da se 65% uzoraka bojalo jakim intenzitetom na HNE, dok je CD133 bio negativan u 65% uzoraka i u 35% uzoraka u slabom intenzitetu. Provedenom statističkom analizom pronađena je statistički značajna razlika u koekspresiji HNE i CD133 u intenzitetu bojanja tumorskih stanica AE ($p=0,001$).

Tablica 56. Prikaz pojavnosti HNE i CD133 u intenzitetu bojanja tumorskih stanica AE.

			Intenzitet bojanja tumorskih stanica				Total
			Bez bojanja	Slabo	Umjereno	Jako	
Imunohistokemija	HNE	Broj	0	0	7	13	20
		%	,0%	,0%	35,0%	65,0%	100,0%
	CD133	Broj	13	7	0	0	20
		%	65,0%	35,0%	,0%	,0%	100,0%

Tip tumora: ANAPLASTIČNI EPENDIMOM



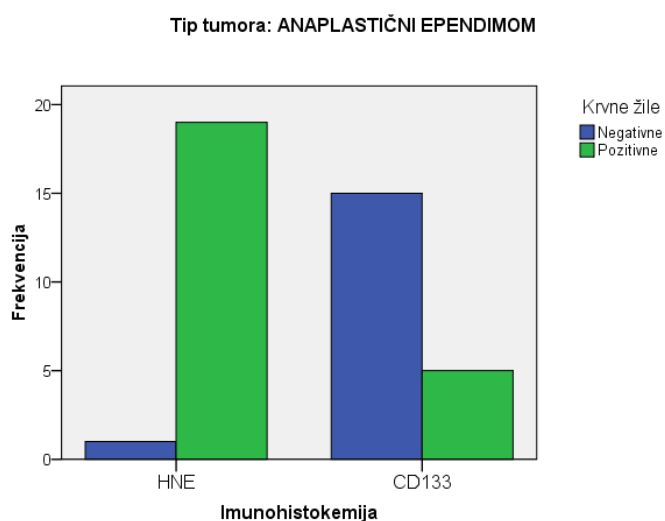
Slika 59. Prikaz pojavnosti HNE i CD133 u intenzitetu bojanja tumorskih stanica AE.

4.3.8.c Pojavnost na krvnim žilama anaplastičnih ependimoma

Dobiveni rezultati nakon statističke analize IH koekspresije HNE i CD133 na krvnim žilama u AE prikazani su u tablici 57 i na slici 60. Vidljivo je da su krvne žile HNE pozitivne u 95% uzoraka, dok su CD133 pozitivne u 25% uzoraka. Provedenom statističkom analizom pronađena je statistički značajna razlika u koekspresiji HNE i CD133 u bojanju krvnih žila u AE ($p=0,001$).

Tablica 57. Prikaz pojavnosti HNE i CD133 u krvnim žilama AE.

			Krvne žile		Total
			Negativne	Pozitivne	
Imunohistokemija	HNE	Broj	1	19	20
		%	5,0%	95,0%	100,0%
	CD133	Broj	15	5	20
		%	75,0%	25,0%	100,0%



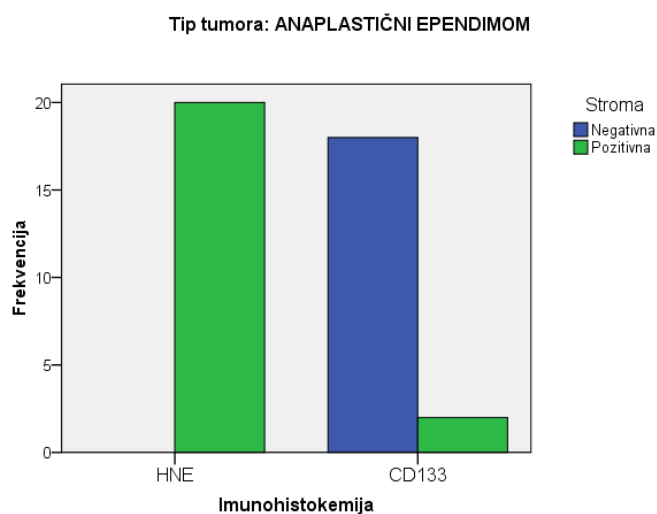
Slika 60. Prikaz pojavnosti HNE i CD133 u krvnim žilama AE.

4.3.8.d Pojavnost u stromi anaplastičnih ependimoma

Dobiveni rezultati nakon statističke analize IH koekspresije HNE i CD133 u bojanja strome u AE prikazani su u tablici 58 i na slici 61. Vidljivo je da je stroma HNE pozitivna u svim uzorcima, dok je CD133 pozitivan u 90% uzoraka. Provedenom statističkom analizom pronađena je statistički značajna razlika u koekspresiji HNE i CD133 u bojanju strome AE ($p=0,001$).

Tablica 58. Prikaz pojavnosti HNE i CD133 u stromi AE.

			Stroma		Total
			Negativna	Pozitivna	
Imunohistokemija	HNE	Broj %	0 0,0%	20 100,0%	20 100,0%
	CD133	Broj %	18 90,0%	2 10,0%	20 100,0%



Slika 61. Prikaz pojavnosti HNE i CD133 u stromi AE.

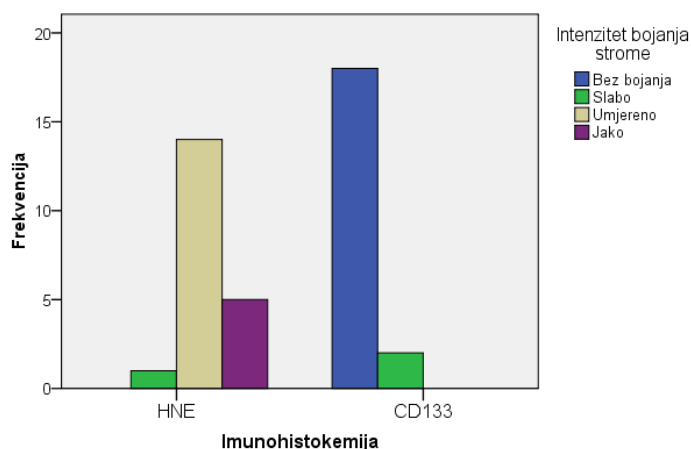
4.3.8.e Intenzitet bojanja strome anaplastičnih ependimoma

Dobiveni rezultati nakon statističke analize IH koekspresije HNE i CD133 u intenzitetu bojanja strome u AE prikazani su u tablici 59 i na slici 62. Vidljivo je da se 25% uzoraka bojalo jakim intenzitetom na HNE, dok je CD133 bio negativan u 90% uzoraka. Provedenom statističkom analizom pronađena je statistički značajna razlika u koekspresiji HNE i CD133 u intenzitetu bojanja strome u AE ($p=0,001$).

Tablica 59. Prikaz pojavnosti HNE i CD133 u intenzitetu bojanja strome AE.

			Intenzitet bojanja strome				Total
			Bez bojanja	Slabo	Umjereno	Jako	
Imunohistokemija	HNE	Broj	0	1	14	5	20
		%	,0%	5,0%	70,0%	25,0%	100,0%
	CD133	Broj	18	2	0	0	20
		%	90,0%	10,0%	,0%	,0%	100,0%

Tip tumora: ANAPLASTIČNI EPENDIMOM



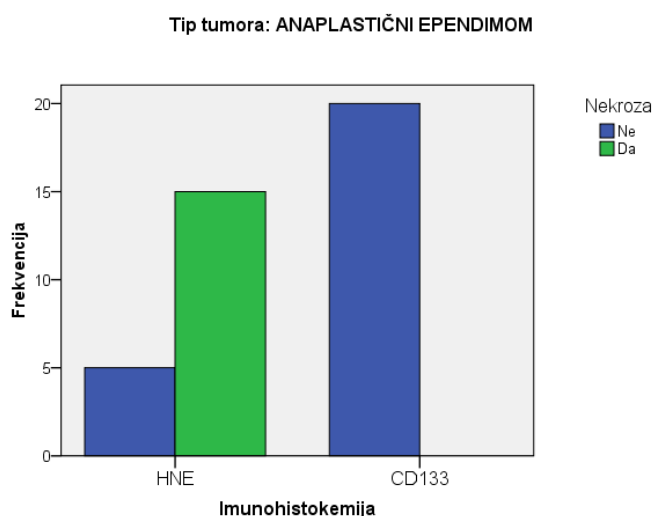
Slika 62. Prikaz pojavnosti HNE i CD133 u intenzitetu bojanja strome AE.

4.3.8.f Pojavnost u nekrotičnim područjima anaplastičnih ependimoma

Dobiveni rezultati nakon statističke analize IH koekspresije HNE i CD133 u nekrotičnim područjima u AE prikazani su u tablici 60 i na slici 63. Vidljivo je da je u 75% uzoraka nekroza HNE pozitivna, a nekroze u svim uzorcima su CD133 negativne. Provedenom statističkom analizom pronađena je statistički značajna razlika u koekspresiji HNE i CD133 u bojanja nekrotičnih područja u AE ($p=0,001$) što ukazuje na obrnuto proporcionalnu ekspresiju HNE i CD133 u bojanju nekrotičnih područja u AE.

Tablica 60. Prikaz pojavnosti HNE i CD133 u nekrotičnim područjima AE.

			Nekroza		Total
			Ne	Da	
Imunohistokemija	HNE	Broj	5	15	20
		%	25,0%	75,0%	100,0%
	CD133	Broj	20	0	20
		%	100,0%	,0%	100,0%



Slika 63. Prikaz pojavnosti HNE i CD133 u nekrotičnim područjima AE.

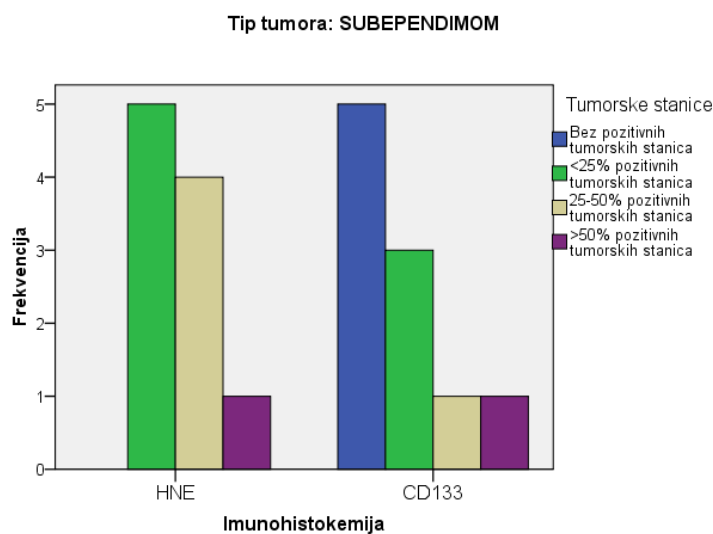
4.3.9. Istovremena pojavnost HNE i CD133 u subependimomima

4.3.9.a Pojavnost u tumorskim stanicama subependimoma

Dobiveni rezultati nakon statističke analize IH koekspresije HNE i CD133 u postotku tumorskih stanica u S prikazani su u tablici 61 i na slici 64. Vidljivo je da je HNE i CD133 u >50% tumorskih stanica prisutan u 10% uzoraka. Nije bilo HNE negativnih stanica, dok je CD133 bio negativan u 50% uzoraka. Provedenom statističkom analizom pronađena je statistički značajna razlika u koekspresiji HNE i CD133 u postotku pozitivnih tumorskih stanica u S ($p=0,063$).

Tablica 61. Prikaz pojavnosti HNE i CD133 u tumorskim stanicama S.

			Tumorske stanice				Total
			Bez pozitivnih tumorskih stanica	<25% pozitivnih tumorskih stanica	25-50% pozitivnih tumorskih stanica	>50% pozitivnih tumorskih stanica	
Imunohistokemija	HNE	Broj	0	5	4	1	10
		%	0,0%	50,0%	40,0%	10,0%	100,0%
	CD133	Broj	5	3	1	1	10
		%	50,0%	30,0%	10,0%	10,0%	100,0%



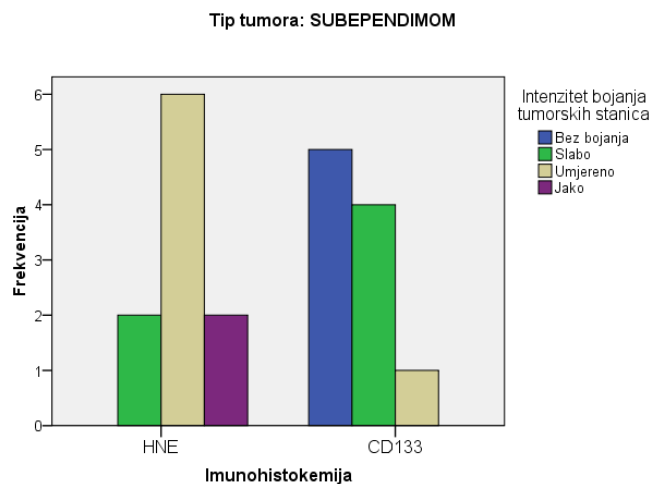
Slika 64. Prikaz pojavnosti HNE i CD133 u tumorskim stanicama S.

4.3.9.b Intenzitet u tumorskim stanicama subependimoma

Dobiveni rezultati nakon statističke analize IH koekspresije HNE i CD133 u intenzitetu bojanja tumorskih stanica u S prikazani su u tablici 62 i na slici 65. Vidljivo je da se 60% uzoraka bojalo umjerenim intenzitetom na HNE, dok je CD133 bio negativan u 50% uzoraka. Provedenom statističkom analizom pronađena je statistički značajna razlika u koekspresiji HNE i CD133 u intenzitetu bojanja tumorskih stanica u S ($p=0,011$).

Tablica 62. Prikaz pojavnosti HNE i CD133 u intenzitetu bojanja tumorskih stanica u S.

			Intenzitet bojanja tumorskih stanica				Total
			Bez bojanja	Slabo	Umjereno	Jako	
Imunohistokemija	HNE	Broj %	0 ,0%	2 20,0%	6 60,0%	2 20,0%	10 100,0%
	CD133	Broj %	5 50,0%	4 40,0%	1 10,0%	0 ,0%	10 100,0%



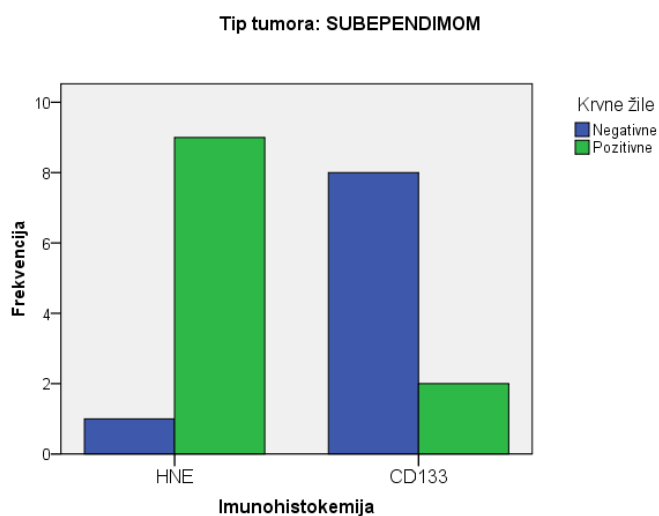
Slika 65. Prikaz pojavnosti HNE i CD133 u intenzitetu bojanja tumorskih stanica u S.

4.3.9.c Pojavnost na krvnim žilama subependimoma

Dobiveni rezultati nakon statističke analize IH koekspresije HNE i CD133 na krvnim žilama u S prikazani su u tablici 63 i na slici 66. Vidljivo je da su krvne žile HNE pozitivne u 90% uzoraka, dok su CD133 negativne u 80% uzoraka. Provedenom statističkom analizom pronađena je statistički značajna razlika u koekspresiji HNE i CD133 u bojanju krvnih žila u S ($p=0,002$).

Tablica 63. Prikaz pojavnosti HNE i CD133 u krvnim žilama u S.

			Krvne žile		Total
			Negativne	Pozitivne	
Imunohistokemija	HNE	Broj	1	9	10
		%	10,0%	90,0%	100,0%
	CD133	Broj	8	2	10
		%	80,0%	20,0%	100,0%



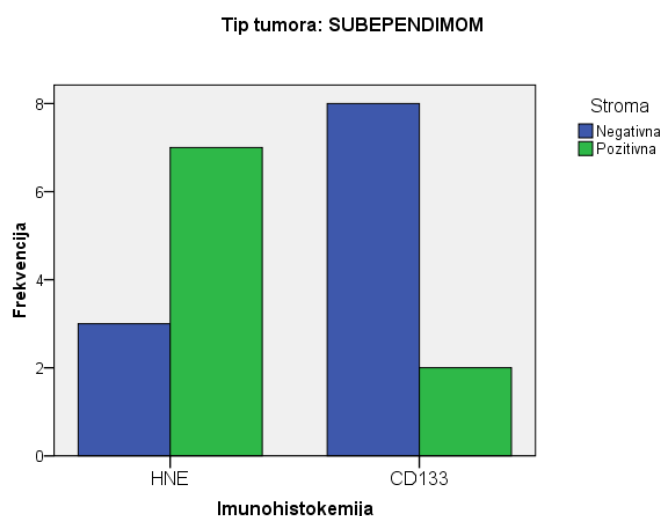
Slika 66. Prikaz pojavnosti HNE i CD133 u krvnim žilama u S.

4.3.9.d Pojavnost u stromi subependimoma

Dobiveni rezultati nakon statističke analize IH koekspresije HNE i CD133 u bojanja strome u S prikazani su u tablici 64 i na slici 67. Vidljivo je da je stroma HNE pozitivna u 70% uzoraka, dok je CD133 pozitivan u 20% uzoraka. Provedenom statističkom analizom pronađena je statistički značajna razlika u koekspresiji HNE i CD133 u bojanju strome u S ($p=0,025$).

Tablica 64. Prikaz pojavnosti HNE i CD133 u stromi u S.

			Stroma		Total
			Negativna	Pozitivna	
Imunohistokemija	HNE	Broj %	3 30,0%	7 70,0%	10 100,0%
	CD133	Broj %	8 80,0%	2 20,0%	10 100,0%



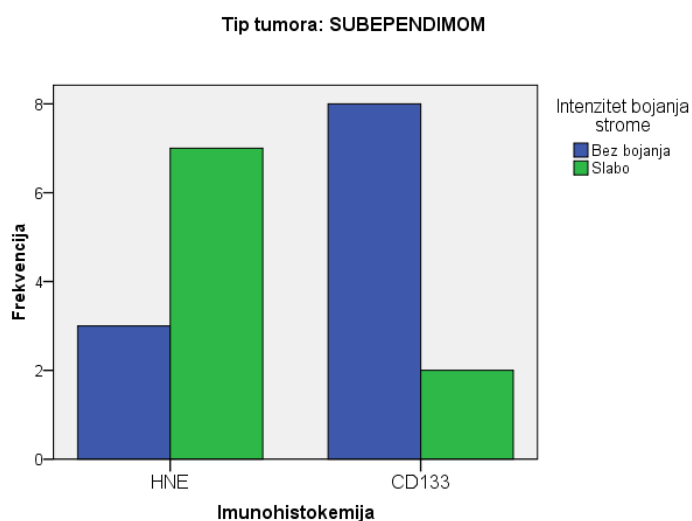
Slika 67. Prikaz pojavnosti HNE i CD133 u stromi u S.

4.3.9.e Intenzitet bojanja strome subependimoma

Dobiveni rezultati nakon statističke analize IH koekspresije HNE i CD133 u intenzitetu bojanja strome u S prikazani su u tablici 65 i na slici 68. Vidljivo je da se 70% uzoraka bojalo slabim intenzitetom na HNE, dok je CD133 bio negativan u 80% uzoraka. Provedenom statističkom analizom pronađena je statistički značajna razlika u koekspresiji HNE i CD133 u intenzitetu bojanja strome u S ($p=0,025$).

Tablica 65. Prikaz pojavnosti HNE i CD133 u intenzitetu bojanja strome u S.

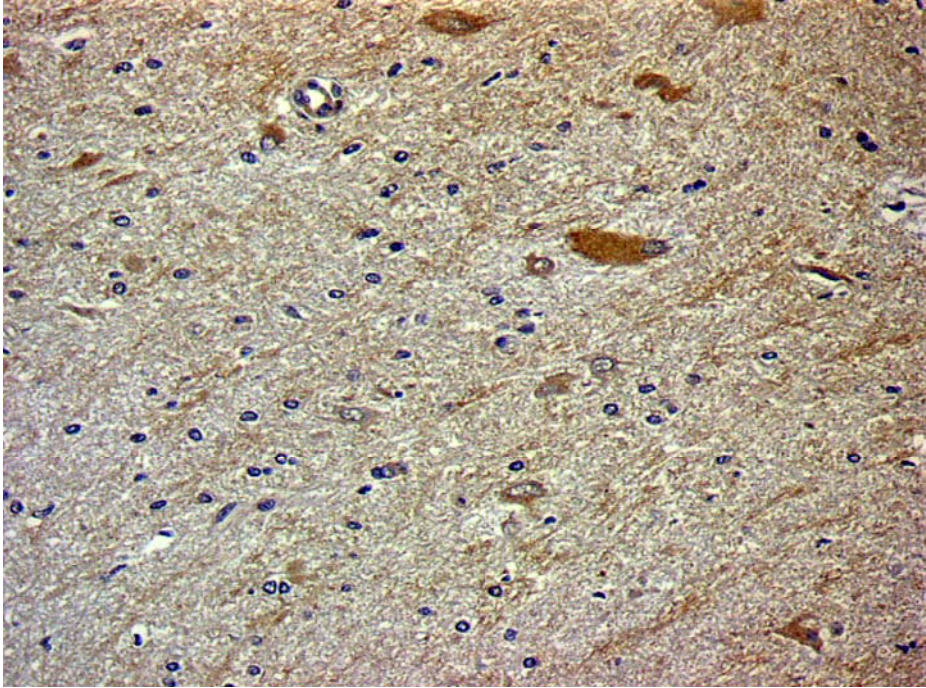
			Intenzitet bojanja strome		Total
			Bez bojanja	Slabo	
Imunohistokemija	HNE	Broj	3	7	10
		%	30,0%	70,0%	100,0%
	CD133	Broj	8	2	10
		%	80,0%	20,0%	100,0%



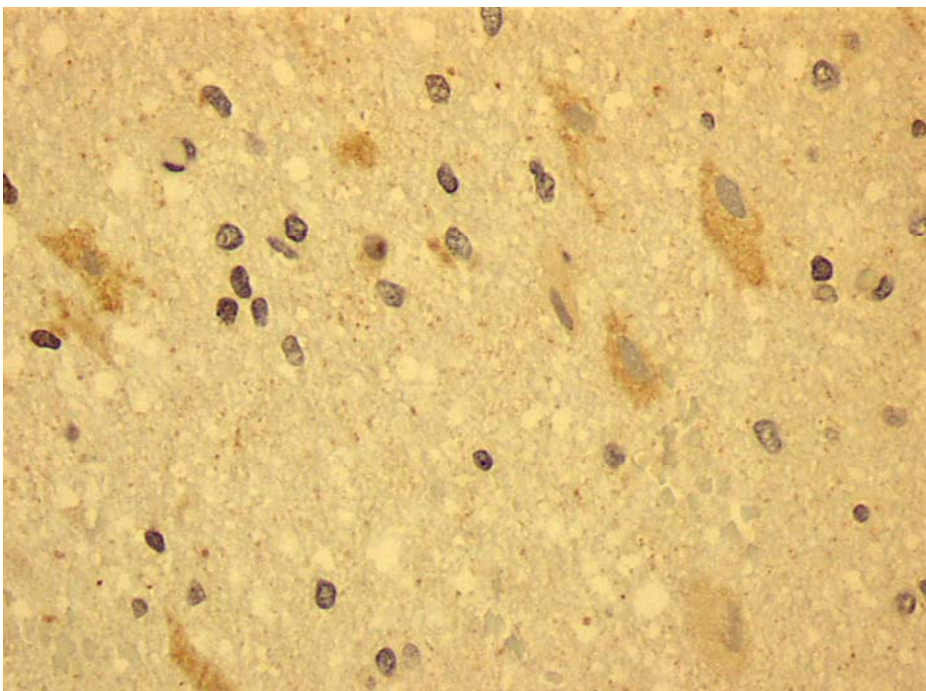
Slika 68. Prikaz pojavnosti HNE i CD133 u intenzitetu bojanja strome u S.

4.4. KONTROLNA SKUPINA

Kontrolnu skupinu činilo je 30 uzoraka mozgovnog tkiva u kojem nema patoloških promjena, ne nalazi se tumorskog tkiva, niti upalnih i drugih reaktivnih promjena. Materijal je dobiven stereotaksijskom biopsijom ili kraniotomijom te uklopljen u parafinske kocke. Svi uzorci bojani su na HNE i CD133. Imunohistokemijskom analizom uzoraka bojanih na HNE nađeni su sporadično imunopozitivni reaktivni astrociti bojani umjerenim intenzitetom te mjestimice stroma u blagom intenzitetu oko njih (slika 69). IH analizom uzoraka bojanih na CD133 nađeni su također sporadično pozitivni reaktivni astrociti bojani u blagom intenzitetu, dok je stroma bila u svim uzorcima negativna (slika 70). Pozitivna kontrola za CD133 je hepatocelularni karcinom.



Slika 69. Prikaz imunohistokemijskog bojanja kontrole na HNE. Slika pokazuje jako i umjereno pozitivne pojedinačne reaktivne astrocite, dok je stroma pozitivna u slabom intenzitetu. (objektiv x25)



Slika 70. Prikaz imunohistokemijskog bojanja kontrole na CD133. Slika pokazuje umjereno pozitivne sporadične reaktivne astrocite, dok je stroma negativna. (objektiv x40)

5.0. RASPRAVA

Dosadašnja istraživanja pokazala su da tumori mozga uzrokuju lokalni i opći (sistemski) OS i lipidnu peroksidaciju (78-82). Pojavnost HNE-a kao završnog produkta lipidne peroksidacije i pokazatelja OS u glijalnim tumorima opisana je do sada u astrocitnim i ependimskim tumorima. Dokazano je da pojavnost HNE-a postupno raste u stanicama tumora s višim gradusom (83).

Aktivnost lipidne peroksidacije na temelju nađene prisutnosti HNE-a potvrđena je u tumorskim stanicama svih analiziranih glioma, u krvnim žilama i stromi glavnine astrocitnih i ependimalnih tumora te u stromi, ali ne i žilama oligodendroglijalnih tumora. Time se potvrđuje da je OS u glijalnim tumorima mozga povezan s lipidnom peroksidacijom i posljedičnim stvaranjem HNE-a (123,124), a zamijećeno je i da razina HNE imunopozitiviteta više raste u tumorskim stanicama, stromi i krvnim žilama u astrocitomima visokog stupnja malignosti, nego u astrocitomima niskog stupnja. Iako se PA ubraja u astrocitne tumore, smatra se zasebnim entitetom jer se njegovo biološko ponašanje i morfološke karakteristike temelje na drugačijim genetskim promjenama od ostalih astrocitoma (84). Tako je u PA zamijećena veća razina HNE imunopozitiviteta u tumorskim stanicama, stromi i krvnim žilama, nego u DA, AA i GBM što ukazuje da konačni produkt lipidne peroksidacije, HNE, ne mora uvijek korelirati s malignošću astrocitnih tumora i da je njegova nazočnost u PA vjerojatno posljedica brojnih regresivnih promjena u benignom spororastućem tumoru (84,88). Aktivnost lipidne peroksidacije zamijećena je u svim ependimalnim tumorima. U E i AE zabilježen je kvantitativno i kvalitativno značajno jači HNE imunopozitivitet u tumorskim stanicama, stromi i krvnim žilama, nego u S. Imunopozitivitet u S (gradus I) bio je znatno slabiji nego u PA (gradus I) dok je HNE pozitivitet u E (gradus II) bio znatno jači nego u DA (gradus II), da bi se u tumorima gradusa III, AE i AA, izjednačio. Ependimalne stanice normalnog štakorskog i humanog mozga su HNE imunoreaktivne (125) pa je stoga moguće da je fiziološki povećana nazočnost HNE u E korelira s njegovom fiziološki višom razinom u normalim ependimalnim stanicama i da se ne povećava u AE.

U svim oligodendroglijalnim tumorima, O i AO, zamijećen je HNE imunopozitivitet. U AO zamijećen je jači intenzitet bojanja tumorske strome na

HNE, nego u O, dok drugih kvantitativnih i kvalitativnih razlika u bojanju tumorskih stanica, strome i krvnih žila nije bilo. O (gradus II) ima značajno jači HNE imunopozitivitet, nego DA (gradus II). Kako su normalni oligodendrociti fiziološki znatno konstitucijski osjetljiviji na hipoksiju, nego normalni astrociti, tako je možda jači inicijalni OS u O razlogom neznačajnog porasta HNE pozitiviteta u AO (126).

CD133 bio je prvi otkriveni 'pentaspan' membranski protein iz obitelji prominina, identificiran u ljudi i miševa i prepoznat kao biljeg primitivnih hematopoetskih i neuralnih matičnih stanica (102). Hipoteza tumorskih matičnih stanica temelji se na pretpostavci da sve stanice unutar tumora ne mogu proliferirati i doseći pravu tumorsku masu. Samo mali broj stanica koji se naziva tumorske matične stanice, može proliferirati i samoobnavljati se (100). Yue-Hui Ma i sur. iznose u svom radu da je 100 CD133 pozitivnih stanica izoliranih iz GBM bilo dovoljno da uzrokuje tumor u imunodeficientnog miša odnosno 1% stanica (109), dok je za isti učinak kod karcinoma dojke bilo potrebno 11-35% stanica (127). Dakle, nisu sve CD133 pozitivne stanice prave matične tumorske stanice (109) iz kojih će se razviti tumorska masa.

U ovom radu u svim skupinama glioma, ali ne i u svim uzorcima zamijećen je imunohistokemijski pozitivitet u tumorskim stanicama na CD133 u različitom intenzitetu, dok je imunopozitivitet u stromi i krvnim žilama uglavnom bio slab ili odsutan. Odsutnost pozitiviteta odnosno slab intenzitet imunoreakcije u potonjim strukturama u glavnini tumora uzrokovana je hipovaskularizacijom i odsutnošću i slaboj razvijenosti mezenhimalne sastavnice u glavnini tumorskih skupina (84,85). Tako su negativni uzorci nađeni u sljedećim skupinama tumora; S, PA, E i AE. Nadalje, češće su zabilježene CD133 imunonegativne stanice u ependimalnim tumorima, nego u tumorima astrocitnog podrijetla. Taylor i sur. izolirali su matične stanice iz ependimoma. One imaju fenotip radijalne glije koja ne pokazuje CD133 imunoreaktivnost (128) čime bi se mogla objasniti slaba CD133 imunoreaktivnost u ependimalnim tumorima.

CD133 imunopozitivitet statistički je značajno veći, kvantitativno i kvalitativno u tumorskim stanicama i stromi astrocitoma visokog stupnja, nego u astrocitomima niskog stupnja zloćudnosti, dok je reakcija u krvnim žilama u obje skupine bila jednako slaba ili odsutna. Dakle, CD133 raste sa stupnjem malignosti čime bi se moglo objasniti biološko ponašanje i rezistencija tumora

na konvencionalnu kemoterapiju i radioterapiju (111). Podrijetlo tumorskih matičnih stanica GBM još uvijek je dvojbeno. Izolirane su mozgovne tumorske matične stanice koje su vjerojatno potomci neuralnih matičnih stanica i koje imaju sposobnost samoobnavljanja i progresije tumora (84), ali pravi dokazi još nisu nađeni (129). Uloga CD133 pozitivnih stanica još uvijek je nepoznata, nije jasno da li je CD133 pozitivnost samo obilježje vijabilnih tumorskih stanica ili visoka ekspresija CD133 pozitivnih stanica pridonosi rezistenciji na terapiju (130).

U svim oligodendroglijalnim tumorima, O i AO, zamijećen je CD133 imunopozitivitet. U AO zamijećen je jači intenzitet bojanja tumorske strome na CD133, nego u O dok drugih kvantitativnih i kvalitativnih razlika u bojenju tumorskih stanica, strome i krvnih žila nije bilo. O (gradus II) ima značajno jači stanični CD133 imunopozitivitet, nego DA (gradus II), tako i AA (gradusa III) ima jači intenzitet CD133 imunopozitiviteta u tumorskim stanicama nego AO (gradus III). Odsutnost porasta CD133 sa zloćudnošću oligodendroglijalnih tumora uz višu bazičnu vrijednost CD133 u oligodendrogliomima, nego astrocitomima pripadajućeg gradusa, ukazuje da CD133 pozitivne tumorske stanice u oligo skupini najvjerojatnije nisu uzrok tumorskoj rezistenciji na terapiju jer ovi tumori imaju bolju prognozu, nego astroцитomi istog gradusa (84).

U ependimomoma je zabilježena znatno slabija ili odsutna imunoreaktivnost na CD133, nego u astrocitomima i oligodendrogliomima. U E zamijećena je jača kvantitativna i kvalitativna CD133 imunoreaktivnost u tumorskim stanicama i stromi, nego u S i AE, dok je imunoreaktivnost u žilama u S, E i AE bila podjednaka ili odsutna. U AE zamijećen je značajno kvantitativno jači CD133 imunopozitivitet u tumorskim stanicama, nego u S, dok kvalitativnih razlika u bojenju tumorskih stanica kao i kvantitativnih i kvalitativnih razlika u bojenju strome i krvnih žila nije bilo. U E i AE zamijećen je značajno kvantitativno i kvalitativno jači CD133 pozitivitet u tumorskim stanicama, stromi i krvnim žilama, nego u S. Dakle, najjači CD133 imunopozitivitet nađen je u ependimalnom tumoru gradusa II, a ne u AE što bi se moglo tumačiti ili premalim brojem uzoraka ili nedostatkom CD133 reaktivnih matičnih stanica u ependimalnim tumorima (127). Do sad su izolirane tumorske matične stanice pozitivne na CD133 i nestin iz meduloblastoma, GBM i oligoastrocitoma, ali ne

i ependimalnih tumora. Upravo te CD133 pozitivne stanice podliježu multilinearnoj diferencijaciji u neurone, astrocite i oligodendrocite u *in vitro* uvjetima, a *in vivo* dosežu tumorsku masu, za razliku od CD133 negativnih stanica (105).

Razina kvantitativne i kvalitativne HNE i CD133 koekspresije zamijećena je u značajno većem broju tumorskih stanica i stromi astrocitoma visokog stupnja malignosti, nego u astrocitomima niskog stupnja malignosti. U PA zamijećena je statistički značajno veća pojavnost HNE imunoreaktivnosti, nego CD133 imunoreaktivnost u tumorskim stanicama, stromi i krvnim žilama što govori u prilog da su PA benigni spororastući tumori koji imaju dobro preživljenje i rijetko recidiviraju. Za razliku od PA, AA i GBM su tumori rezistentni na terapiju koji uvijek završavaju smrtnim ishodom (84). U AO zamijećen je značajno jači intenzitet bojanja tumorske strome na HNE i CD133, nego u O, dok nije bilo drugih kvantitativnih i kvalitativnih razlika u bojenju tumorskih stanica, strome i krvnih žila što ukazuje da bi oba biljega mogli biti dobri prognostički pokazatelji malignosti oligodendroglioma, dok odsutnost i slaba imunoreaktivnost u krvnim žilama i tumorskim stanicama korelira s boljim terapijskim rezultatima u liječenju bolesnika s oligodendroglijalnom, nego astrocitnom sastavnicom istog stupnja malignosti (84). U S, E i AE zamijećena je statistički značajno veća pojavnost HNE imunopozitivnosti, nego CD133 i to u tumorskim stanicama, krvnim žilama i stromi. U E zamijećen je porast kvantitativne i kvalitativne koekspresije HNE i CD133 u odnosu na S u tumorskim stanicama i stromi, dok daljnji porast nije zamijećen povećanjem malignosti u skupini AE. Potonji nalaz ukazuje da razina oksidacijskog stresa koja je i fiziološki nazočna u ependimalnim stanicama ne mora biti proporcionalna CD133 ekspresiji te je broj CD133 pozitivnih matičnih stanica u ependimoma malen ili nema pozitivnih stanica (127).

U svim istraživanim skupinama tumora nađene su HNE pozitivne krvne žile, a najviše ih je bilo u PA, AA, E i AE. Krvno mozgovnu barijeru stvaraju endotel s čvrstim spojevima, bazalna membrana mozgovnih krvnih žila i produljci astrocita. U hemoragijskom šoku izazvanom traumom u babuna zamijećena je pojavnost HNE-a u mozgovnim krvnim žilama i okolnim astrocitima. Pretpostavka je da HNE u mozgu potječe od krvnih žila te da prolazi krvno mozgovnu barijeru (131). Međutim, u glijalnim tumorima nema krvno

mozgovne barijere, a i angiogeneza tumora je različita od mozgovne angiogeneze. Tumorske krvne žile posjeduju veću propusnost od netumorskih žila (132). Dakle, HNE iz krvi djeluje na endotel krvnih žila pa cijelu stijenku, a preko njih na tumorske stanice. Opisani CD133 pozitivitet krvnih žila odnosio se na endotelne stanice. U svim skupinama tumora nađene su pozitivne endotelne stanice osim u PA gdje nije bilo pozitivnih krvnih žila. Najveći broj CD133 pozitivnih krvnih žila nađen je u AA i GBM. Najveća podudarnost u istovremenoj pojavnosti HNE-a i CD133 na krvnim žilama nađena je u DA, AA i GBM. S obzirom da različita tkivna oštećenja SŽS-a (trauma, virusi, ishemija) povećavaju količinu produkata oksidacijskog stresa, to dovodi i do oštećenja endotela krvnih žila. Oštećenje endotela krvnih žila pokreće sustav citokina i/ili angiogeni faktor rasta koji pokreću endotelne progenitorske stanice iz koštane srži u kojima je zamijećena pojavnost na CD133 i CD34 (117,118,119). Možda je istovremena pojavnost HNE-a i CD133 u opisanim tumorskim skupinama posljedica stalnog OS koji je prisutan u tumorima (56,57), a čiji produkti oštećuju i endotel krvnih žila zbog čega dolazi do oslobađanja endotelnih progenitorskih stanica koje su CD133 pozitivne i koje su vjerojatno odgovorne za propagaciju tumora u viši gradus (133,134). Beier D i suradnici u svom radu su dokazali da se primarni i sekundarni GBM, iako imaju iste histološke slike, razlikuju biološkim ponašanjem. Primarni GBM su CD133 pozitivni tumori, dakle nastaju iz tumorskih matičnih stanica, dok sekundarni GBM su CD133 negativni tumor i najčešće su povezani s mutacijama p53 (134). Svi analizirani glioblastomi u našoj studiji bili su primarni, prethodno neliječeni mozgovni tumori. Porast HNE i CD133 imunoreaktivnosti u tumorskim stanicama, stromi i krvnim žilama u difuznim astroцитomima s porastom njihove malignosti ukazuje da bi oba biljega mogla biti dobar prognostički pokazatelj malignosti astrocitoma.

Krvne žile u tumorima često su trombozirane što rezultira ishemijskom nekrozom. Mozgovno tkivo je izuzetno osjetljivo na ishemiju i nastanak RKV-a s obzirom da su membrane mozgovnih stanica bogate višestruko nezasićenim masnim kiselinama. Potpunim prekidom krvnog protoka u tkivu ostaju niske količine kisika, a molekula kisika bolje je topiva u staničnim membranama u odnosu na vodeni medij citosola te tako može sudjelovati u stvaranju RKV-a (133,135).

U svim skupinama tumora nađen je HNE i CD133 pozitivitet strome u različitoj količini zastupljenosti. Pozitivitet na HNE bio je najizraženiji u PA, DA, AA, GBM, O i AO, dok je CD133 bio najizraženiji u DA, AA i GBM. Dakle, najveća podudarnost u pojavnosti HNE-a i CD133 u tumorskoj stromi nađena je u AA, GBM, O i AO. Intenzitet bojanja tumorske strome na HNE i CD133 najviše se je podudarao u DA, GBM i O, s tim da se u DA i O radilo o slabom i srednjem intenzitetu, dok je u GBM intenzitet bio uglavnom srednji. Za razliku od drugih tumora, mezenhimska sastavnica rijetko se vidi u tumorima mozga, a razlog tome je njihovo porijeklo (83). Oko krvnih žila glijalnih tumora višeg gradus moguće je naći vezivno tkivo. U radu Jurić-Sekhar i sur. mezenhimska stroma tumora nađena je u malom broju uzoraka glijalnih tumora s tim da je najznačajnija bila u GBM, AO i E. Razlog tome je što su uz endotelnu proliferaciju žila glijalnih tumora višeg gradusa često umnožene i mezenhimske vretenaste stanice. Smatra se da te stanice potječu od fibroblasta adventicije, miofibroblasta ili glatkomišićnih stanica (125). U PA nalazi se veća količina mezenhimske strome, a moguć je nalaz i endotelne proliferacije i glomerularnih struktura krvnih žila (54). Kako je prije navedeno da HNE dolazi putem krvi do endotelnih stanica, a preko njih i cijele krvožilne stijenke do mozgovnog ili tumorskog tkiva, HNE nastaje i u samom tumorskom tkivu kao posljedica stalnih OS te se iz njega širi preko strome do krvnih žila i krvi (128). Moguća istovremena pojavnost HNE-a i CD133 pozitivnih stanica u tumorskoj stromi možda nastaje kao posljedica oštećenja krvožilnih stijenki produktima OS, a kao posljedica se oslobađaju endotelne progenitorske stanice koje su CD133 i CD34 pozitivne.

Nekrotična područja nađena su svim uzorcima GBM i AE. Većina uzoraka GBM imala je HNE negativna nekrotična područja, nađena su samo 4 uzorka s HNE pozitivnim nekrotičnim područjima. Slično, CD133 imunopozitivna nekroza nađena je u samo 3 GBM. U AE u glavnini uzoraka zabilježena su HNE pozitivna nekrotična područja, dok je u većini nekroza CD133 bio pozitivan. Dakle, u obje skupine tumora nađena je podudarnost između HNE i CD133. Međutim, u nekim radovima se opisuje HNE pozitivitet u svim nekrotičnim područjima GBM i AE (125), ali je u istima bio drugi omjer monoklonskih protutijela na HNE proteinske konjugate. Tumorske stanice su često oko nekroza palisadno poredane, čine tzv. pseudopalisade. U tim

tumorskim stanicama pojačana je pojavnost endotelnog čimbenika rasta kao posljedica hipoksije (130). U polovici uzoraka s nekrozom bojanih na HNE i CD133 zamijećene su pozitivne pseudopalisadirajuće stanice. Uzrok toj pojavi vjerojatno je OS odnosno posljedična lipidna peroksidacija koja je izrazitija u ovim stanicama. U nekrotičnim područjima GBM i AE nađeni su i infiltrati upalnih stanica, posebice makrofaga. Tijekom fagocitoze dolazi do "oksidativne eksplozije" pri čemu nastaju superoksid, vodikov peroksid, hidroksilni radikal, hipoklorna kiselina i dušični oksid što uzrokuje daljnje pojačanje OS (1).

Dakle, porast HNE i CD133 imunoreaktivnosti u tumorskim stanicama, krvnim žilama i stromi u difuznim astrocitoma porastom njihove malignosti ukazuje da bi oba biljega mogli biti dobri prognostički pokazatelji malignosti astrocitoma.

Porast HNE imunoreaktivnosti u tumorskim stanicama, krvnim žilama i stromi ependimoma porastom njihove malignosti ukazuje da bi HNE mogao biti dobar prognostički pokazatelj malignosti ependimoma, dok pad CD133 imunoreaktivnosti u tumorskim stanicama s porastom malignosti ependimoma kao i odsutnost odnosno slab CD133 imunopozitivitet u krvnim žilama i stromi svih ependimoma ukazuje da tumorske matične stanice nemaju značajniji utjecaj na ovu tumorsku skupinu.

6.0. ZAKLJUČCI

1. HNE imunopozitivitet zabilježen je u tumorskim stanicama svih analiziranih glioma, u krvnim žilama i stromi glavnine astrocitnih i ependimalnih tumora te u stromi, ali ne i žilama oligodendroglijalnih tumora.
2. Komparirajući tumorske skupine istog stupnja zloćudnosti HNE imunopozitivitet najizrazitiji je u ependimalnoj, potom u oligodendroglijalnoj pa u astroglialnoj skupini.
3. U svim skupinama glioma, ali ne i svim uzorcima zamijećen, je imunohistokemijski pozitivitet u tumorskim stanicama na CD133 u različitom intenzitetu, dok je u stromi i krvnim žilama uglavnom bio slab ili odsutan.
4. Komparirajući tumorske skupine istog stupnja zloćudnosti CD133 imunopozitivitet najizrazitiji je u oligodendroglijalnoj pa u astroglialnoj skupini, dok je u ependimomima zabilježen sporadično.
5. Porast HNE i CD133 imunoreaktivnosti u tumorskim stanicama, žilama i stromi astrocitoma s porastom njihove zloćudnosti ukazuje da bi oba biljega mogli biti dobri prognostički pokazatelji zloćudnosti astrocitoma.
6. U PA zabilježena je statistički značajno veća pojavost HNE imunoreaktivnosti, nego CD133 imunoreaktivnosti u tumorskim stanicama, žilama i stromi. Jaka HNE imunoreaktivnost u PA nije odraz zloćudnosti, već najvjerojatnije brojnih regresivnih promjena u ovom dobroćudnom spororastućem tumoru.
7. U AO zabilježen je značajno jači intenzitet bojanja tumorske strome na CD133 i HNE nego u O, dok drugih kvantitativnih i kvalitativnih razlika u bojanju tumorskih stanica, strome i krvnih žila između ove dvije skupine na oba biljega nije bilo.

8. Porast HNE i CD133 imunoreaktivnosti u tumorskoj stromi oligodendroglioma porastom njihove zloćudnosti ukazuje da bi oba biljega mogli biti dobri prognostički pokazatelji zloćudnosti oligodendroglioma, dok odsutnost, odnosno slaba imunoreaktivnost oba biljega u krvnim žilama i tumorskim stanicama korelira s boljim terapijskim rezultatima u liječenju bolesnika s oligodendroglijalnom, nego astroglialnom sastavnicom istog stupnja zloćudnosti.

9. U S, E i AE zabilježena je statistički značajno veća pojavnost HNE imunoreaktivnosti, nego CD133 imunoreaktivnost u tumorskim stanicama, žilama i stromi unutar svake tumorske skupine.

10. CD133 imunopozitivitet u ependimalnim tumorima je sporadičan pa matične stanice najvjerojatnije nemaju značajniji utjecaj na rast i malignu progresiju ove glijalne skupine.

11. Imunohistokemijska koekspresija CD133 i HNE povećava se porastom zloćudnosti astrocitoma i oligodendroglioma što ukazuje na njihovu međuovisnost i mogućnost da oba biljega budu dobri pomoćni dijagnostički i prognostički čimbenici za ove gliomske skupine.

7.0. SAŽETAK

Oksidacijski stres je stanje u kojem oksidacijski procesi nadvladaju antioksidacijske sposobnosti stanica i tkiva. Oštećenje stanice izazvano je slobodnim radikalima koji se stvaraju tijekom aerobne respiracije stanice u OS. U ravnotežnim uvjetima slobodni radikali se razgrađuju enzimatskim i neenzimatskim proteinima. Lipidna peroksidacija je autokatalitički proces potaknut OS pri čemu se oštećuju lipidi i posljedično dolazi do stvaranja visoko reaktivnih spojeva poput HNE-a. HNE se smatra sekundarnim toksičnim glasnikom jer oštećuje stanice i dovodi do njihove smrti. Tijekom OS nastali HNE smatraju se važnim čimbenikom inicijacije i promocije karcinogeneze. U brojnim tumorima pa tako i gliomima mozga, opisana je nazočnost HNE i drugih reaktivnih aldehida nastalih lipidnom peroksidacijom. Hipoteza tumorskih matičnih stanica temelji se na pretpostavci da sve stanice unutar tumora ne mogu proliferirati i doseći pravu tumorsku masu, već je za to odgovoran mali broj stanica koji zovemo tumorske matične stanice. Prominin-1 (CD133) identificiran je u ljudi i miševa i prepoznat je kao biljeg primitivnih hematopoetskih i neuralnih matičnih stanica. Različita tkivna oštećenja SŽS-a (trauma, virusi, ishemija) povećavaju količinu produkata OS što dovodi i do oštećenja endotela krvnih žila koji pokreću endotelne progenitorske stanice iz koštane srži (EPCs), te stanice pokazuju ekspresiju CD133 i CD34 te imaju bitnu ulogu u angiogenezi. Cilj ovog rada bio je utvrditi imunohistokemijski istovremenu pojavnost 4-HNE, kao pokazatelja lipidne peroksidacije, i prominina-1 (CD133) kao biljega tumorskih matičnih stanica u pojedinim vrstama glijalnih tumora mozga. Monoklonskim protutijelom na HNE–histidinske konjugate i poliklonskim protutijelom na prominin-1 analiziran je HNE i CD133 imunopozitivitet u astrocitnim (30 PA, 30 DA, 30 AA i 30 GBM), oligodendroglijalnim (30 O i 30 AO) i endimskim tumorima (20 E, 20 AE i 10 S) različitog stupnja zloćudnosti. HNE imunopozitivitet zamijećen je u svim tumorskim skupinama u različitom intenzitetu u tumorskim stanicama, krvnim žilama i stromi, dok je CD133 zamijećen u svim tumorskim skupinama, ali ne i svim uzorcima. Razina HNE imunopozitiviteta raste s malignošću astrocitoma, endimoma i oligodendroglioma, ali je zamijećena i visoka HNE imunoreaktivnost u PA što ukazuje da konačni produkt lipidne peroksidacije,

HNE, ne mora uvijek korelirati s malignošću astrocitoma, već je odraz regresivnih promjena u dobroćudnim spororastućim tumorima. Zamijećen je porast kvantitativne i kvalitativne HNE i CD133 koekspresije u tumorskim stanicama, stromi i krvnim žilama u astrocitomima s porastom njihove malignosti što ukazuje da bi oba biljega mogla biti dobri prognostički pokazatelji malignosti astrocitoma. Nadalje, porast HNE-a u tumorskim stanicama, krvnim žilama i stromi ependimoma porastom njihove malignosti ukazuje da bi HNE mogao biti dobar prognostički pokazatelj malignosti ependimoma, dok sporadična nazočnost i pad CD133 imunopozitiviteta u tumorskim stanicama i stromi s porastom malignosti ependimoma ukazuje da matične tumorske stanice nemaju značajniji utjecaj na ovu tumorsku skupinu.

8.0. SUMMARY

THE COEXPRESSION OF 4-HYDROXYNONENAL AND PROMININ-1 IN GLIAL TUMORS OF THE BRAIN

Oxidative stress is the condition that occurs when antioxidative capacity of tissue and cells is overcome. The oxidative damage of cells is caused by free radicals which are products of OS. In equilibrium, free radicals are disintegrated by enzymatic and nonenzymatic proteins. Lipid peroxidation is an autocatalytic process caused by OS which damages lipids and causes production of highly reactive species as HNE. HNE is thought to be second toxic messenger that damages cells causing their death. ROS and RNS are products of OS and they play an important role in both initiation and promotion of carcinogenesis. The brain is very vulnerable to damage mediated by ROS since cells in central nervous system (CNS) have low levels of antioxidant defenses, high iron content and high level of poly-unsaturated fatty acids. The cancer stem cell hypothesis suggests that not all the cells in the tumor have the same ability to proliferate and maintain the growth of the tumor. Only a relatively small fraction of cells in the tumor, termed cancer stem cells, possesses the ability to proliferate and self-renew extensively. Prominin-1 (CD133) has been identified in both human and mice and was originally classified as a marker of primitive haematopoietic and neural stem cells. Different tissue damages of CNS such as trauma viruses and ischaemia, increase the amount of OS product which damages the endothelial cells which consequently excess production from bone marrow-derived endothelial progenitor cells (EPCs). EPCs are immunoreactive for CD133 and CD34 and thus important in the process of angiogenesis. The aim of this study was to determine the coexpression of HNE-histidine conjugates and CD133 in glial tumors of the brain. The expression of HNE in astrocytic (30 pilocytic astrocytomas, 30 diffuse astrocytomas, 30 anaplastic astrocytomas and 30 glioblastomas), oligodendroglial (30 oligodendrogliomas and 30 anaplastic oligodendrogliomas) and ependymal tumors (10 subependymomas, 20 ependymomas and 20 anaplastic ependymomas) was analyzed using monoclonal antibody on HNE-histidine conjugates and polyclonal antibody on

prominin-1 (CD133). HNE immunopositivity was found in all tumor groups in different intensity in tumor cells, blood vessels and stroma while a CD133 was found in all tumor groups, but not all samples. The level of HNE immunopositivity increased with malignancy of astrocytomas, ependymomas and oligodendrogliomas but high level of HNE expression was found in PA which indicates that final product of lipid peroxidation, HNE, does not correlate with malignancy of astrocytomas but is a reflection of regressive changes in the benign slow growing tumors. An increase in quantitative and qualitative coexpression of HNE and CD133 in tumors cells, stroma and blood vessels in astrocytomas was found with the increase of their malignancy, indicating that both markers could be good prognostic indicators malignancy of astrocytoma. Furthermore, the increase in HNE in the tumor cells, blood vessels and stroma ependymoma with an increase in their malignancy suggests that HNE may be a good prognostic indicator of ependymoma malignancy, while sporadic presence and reduction of CD133 in the tumor cells and stroma with an increase of ependymoma malignancy suggests that tumor stem cells have no significant effect on this tumor group.

9.0. LITERATURA

1. Niviere V, Fontecave M. Biological sources of reduced oxygen species. U:Favier i sur. Analysis of free radicals in biological systems. Birkhauser Verlag Basel, Switzerland 1995:11-19.
2. Gutteridge JMC. Biological origin of free radicals, and mechanisms of antioxidant protection. Chem Biol Interac 1994;91:113-140.
3. Halliwell B, Gutteridge JMC. Free Radicals in Biology and Medicine. Clarendon Press, Oxford 1989:29-32.
4. Siems WG, Sommerburg O, Mayer H, Grune T. Die wichtigsten Radikalquellen in menschlichen Organismus. Pharm Ztg 1998;143:11-25.
5. Anderson D. Antioxidant defences against reactive oxygen species causing genetic and other damage. Mutat Res 1996;350:103-108.
6. Lee HC, Wei YH. Mitochondrial role in life and death of the cell. J Biomed Sci 2000;7:2-15.
7. Fulton D, McGiff JC, Wolin MS i sur. Evidence against cytochrome P450-derived reactive oxygen species as the mediator of the nitric oxide-independent vasodilator effect of bradykinin in the perfused heart of the rat. J Pharm Exp Therap 1997;280:702-709.
8. Crane D, Masters C. On the role of catalase in the oxidation of tissue fatty acids. Arch Biochem Biophys 1984;229:104-111.
9. Caccese D, Pratico D, Ghiselli A i sur. Superoxide anion and hydroxyl radical release by collagen-induced platelet aggregation – role of arachidonic acid metabolism. Thromb Haemost 2000;83:485-490.
10. Knight JA. Free radicals, antioxidants, and the immune system. Ann Clin Lab Sci 2000;30:145-158.
11. Halliwell B. Active oxygen in biochemistry. Blackie Academic&Professional, London 1995:313-335.
12. Valentine JS, Foote CS, Greenberg A, Liebman JF. Active oxygen in biochemistry. Blackie Academic&Professional, London 1995:313-335.
13. Schlag G, Redl H. Free radical reactions in medicine. Springer-Verlag, Berlin 1987:18-39.

14. Imlay JA, Fridovich I. Assays of metabolic superoxide production in *Escherichia coli*. *J Biol Chem* 1991;266:6957-6965.
15. Halliwell B, Gutteridge JMC. Role of free radicals and catalytic metal ions in human disease. *Methods in Enzymology* 1990;186:1-85.
16. Babior BM, Andreoli TE. Phagocytes and Oxidative Stress. *Am J Med* 2000;109:33-44.
17. Marks DB, Marks AD, Smith CM. Oxygen metabolism and oxygen toxicity. *Basic medical biochemistry: A clinical approach*. Lippincott Williams & Wilkins, 1996:327-340.
18. Morel F, Doussiere J, Vignais PV. The superoxide generating oxidase of phagocytic cells. Physiological, molecular and pathological aspects. *Eur J Biochem* 1991;201: 523-546.
19. Selverstone Valentine J, Foot CS, Greenberg A, Liebman JF. Active oxygen in biochemistry. Blackie Academic&Professional, London, Glasgow, New York, Tokyo 1995:313-331.
20. Fehér J, Csomós G, Vereckei A. Free radical reactions in medicine. Springer-Verlag, Plenum Press, Berlin, Heidelberg, New York, London 1994:43-58.
21. Moncada S, Higgs A. The L-arginine-nitric oxide pathway. *New Eng J Med* 1993;329:2002-2011.
22. Halliwell B. Oxygen and nitrogen are pro-carcinogenes. Damage to DNA by reactive oxygen, chlorine and nitrogen species: measurement, mechanism and the effects of nutrition. *Mutat Res* 1999;443:37-52.
23. Love S. Oxidative stress in brain ischemia. *Brain Pathol* 1999;9:119-131.
24. Halliwell B. Oxygen radicals, nitric oxide and human inflammatory joint disease. *Annal Rheumatic Dis* 1995;54:505-510.
25. Huie RE, Padmaja S. The reaction of NO with superoxide. *Free Rad Res Commun* 1993;18:195-199.
26. Halliwell B. Oxidative stress, nutrition and health. Experimental strategies for optimization of nutritional antioxidant intake in humans. *Free Rad Res* 1996;25:57-74.
27. Halliwell B. Free radicals, antioxidants and human disease: curiosity, cause or consequence?. *Lancet* 1994;344:721-723.

28. Sies H. Oxidative Stress: an introduction in oxidative stress oxidants and antioxidants. Academic Press, London 1991:15-22.
29. Bergendi L, Beneš L, Duračkova Z i sur. Chemistry, physiology and pathology of free radicals. *Life Sci* 1999;65:1865-1874.
30. Esterbauer H, Schaur FJ, Zollner H. Chemistry and biochemistry of 4-hydroxynonenal, malonaldehyde and related aldehydes. *Free Radic Biol Med* 1991;11:81-128.
31. Svingen BA, O'Neal FO i Aust SD. The role of superoxide and singlet oxygen in lipid peroxidation. *Photochem Photobiol* 1978;28:803-809.
32. Smith WL, Marnet LJ. Prostaglandin endoperoxide synthase: structure and catalysis. *Biochem Biophys Acta* 1991;1083:1-17.
33. Yamamoto S. Mammalian lipoxygenases: molecular structures and functions. *Biochim Biophys Acta* 1992;1128:117-131.
34. Blake D, Winyard PG. Immunopharmacology of free radical species. Academic Press, London 1995:23-37.
35. Porter N. Chemistry of lipid peroxidation. *Methods Enzymol* 1984;105:273-283.
36. Armstrong D. Free radicals in diagnostic medicine. A systems approach to laboratory technology, clinical correlations, and antioxidant therapy. Plenum Press, New York, London 1994:43-58.
37. Aikens J, Dix TA. Peroxyl radical (HOO) initiated lipid peroxidation. The role of fatty acid hydroperoxides. *J Biol Chem* 1991;266:15091-15098.
38. Sies H. Oxidative Stress: an introduction in oxidative stress oxidants and antioxidants. Academic Press, London 1991:319-336.
39. Schauenstein E, Esterbauer H, Zollner H. Aldehydes in biological systems; their natural occurrence and biological activities. Pion Ltd, London 1977.
40. Schaur RJ, Zollner H, Esterbauer H. Biological effects of aldehydes with particular attention to 4-hydroxynonenal and malonaldehyde. Membrane lipid oxidation. CRC Press Inc, Vol III, Boca Raton, Florida 1991:141-163.
41. Strohemier H, Hinghofer-Szalkay H, Schaur RJ. Detection of 4-hydroxynonenal as physiological component in human plasma. *Lipid Mediat Cell Signal* 1995;11:51-61.

42. Žarković K, Žarković N, Schlag G i sur. Brain damage secondary to haemorrhagic shock in baboons. Shock, sepsis and organ failure. Springer Verlag, Heidelberg 1997;146-160.
43. Dianzani MU. 4-Hydroksynonenal and cell signaling. Free Rad Res 1997;28:553-559.
44. Žarković N, Ilić Z, Jurin M i sur. Stimulation of HeLa cell growth by physiological concentrations of 4-hydroxynonenal. Cell Biochem Funct 1993;11:279-86.
45. Kreuzer T, Žarković N, Grube R i sur. Inhibition of HeLa cell proliferation by 4-hydroxynonenal is associated with enhanced expression of the *c-fos* oncogene. Cancer Bioth Radioph 1997;12:131-136.
46. Kreuzer T, Grube R, Žarković N i sur. 4-hydroxynonenal modifies the effects of serum growth factors on the expression of the *c-fos* protooncogene and the proliferation of HeLa carcinoma cells. Free Radic Biol Med 1998;25:42-49.
47. Barrera G, Martinotti S, Fazio V i sur. Inhibition of the expression of the *c-myc* oncogene in K 562 cells. Toxicol Pathol 1987;15:238-240.
48. Brown MS, Goldstein JL. Lipoprotein metabolism in the macrophage: implications for cholesterol deposition in atherosclerosis. Annual Rew Biochem 1983;52:223-61.
49. Jurgens G, Chen Q, Esterbauer H i sur. Immunostaining of human autopsy aortas with antibodies to modified apolipoprotein B and apoprotein A. Arterioscler Thromb 1993;13:1689-1699.
50. Boranić M. Karcinogeneza: Suvremena gledišta o podrijetlu malignih tumora. Medicinska naklada, Zagreb 2000.
51. Nelson DL, Bundy BM, Pitchon HE i sur. The effector cells in human peripheral blood mediating mitogen-induced cellular cytotoxicity and antibody-dependent cellular cytotoxicity. J Immunol 1976;117:1472-1481.
52. Cerruti PA. Prooxidant states and tumor promotion. Science 1985;227:375-381.
53. Zimmerman R, Cerutti P. Active oxygen acts as a promoter of transformation in mouse embryo C3H/10T1/2C18 fibroblasts. Proc Natl Acad Sci USA 1984;81:2085-2087.

54. Bozzi A, Mavelli I, Mondovi B i sur. Differential sensitivity of tumor cells to externally generated hydrogen peroxide. Role of glutathione and related enzymes. *Cancer Biochem Biophys* 1979;3:135-141.
55. Oberley LW, Oberley TD. The role of superoxide dismutase nad gene amplification in carcinogenesis. *J Theor Biol* 1984;106:403-422.
56. Žarković N. Mechanismen der Tumorenstehung. *Pharm Ztg* 2000;145:239-245.
57. Perry RR, Mazeta J, Levin M i sur. Glutathione levels and variability in breast tumors and normal tissues. *Cancer* 1993;72:783-787.
58. Schreck R, Rieber P, Bauerle PA. Reactive oxygen intermediates as apparently widely used messengers in the activation of the NF-kappa B transcription factor and HIV-1. *EMBO* 1991;10:2247-2258.
59. Sato K, Ito K, Kohara H i sur. Negative regulation of catalase gene expression in hepatoma cells. *Mol Cell Biol* 1992;12:2525-2533.
60. Van Driel BEM, Lyon H, Hoogenraad DCJ i sur. Expression of CuZn- and Mn-superoxide dismutase in human colorectal neoplasms. *Free Radic Biol Med* 1997;23:435-444.
61. Ray GN, Shahid M, Husain SA. Effect of nitric oxide and malondialdehyde on sister-chromatid exchange in breast cancer. *Br J Biomed Sci* 2001;58:169-176.
62. Fehér J, Csomós G, Vereckei A. Free radical reactions in medicine. Springer-Verlag, Berlin, Heidelberg, New York 1987.
63. Pellegrini-Giampietro DE. Free radicals and the pathogenesis of neuronal death: Cooperative role of excitatory amino acids. *Free Radicals in Diagnostic Medicine*. Plenum Press; New York 1994:59-97.
64. Halliwell B, Gutteridge JMC. The antioxidants of human extracellular fluids. *Arch Biochem Biophys* 1990;280:1-8.
65. Aruoma OI. Free radicals, oxidative stress, and antioxidants in human health and disease. *J Am Oil Chem Society* 1998;75:199-212.
66. Smith KJ, Kapoor R i Felts PA. Demyelination. The role of reactive oxygen and nitrogen species. *Brain Pathol* 1999;9:69-92.
67. Toshniwal PK, Zarlring EJ. Evidence for increased lipid peroxidation in multiple sclerosis. *Neurochem Res* 1992;17:205-207.

68. Ames BN, Shigenaga MK i Hagen TM. Oxidants, antioxidants, and the degenerative disease of aging. *Proc Natl Acad Sci USA* 1993;90:7915-7922.
69. Selley ML. (E)-4-Hydroxy-2-nonenal may be involved in the pathogenesis of Parkinson's disease. *Free Rad Biol Med* 1998;25:169-174.
70. Žarković K. 4-hydroxynonenal and neurodegenerative disease. *Mol Aspects Med* 2003;24:293-303.
71. Taylor DL, Edwards AD i Mehmet H. Oxidative metabolism, apoptosis and perinatal brain injury. *Brain Pathol* 1999;9:93-117.
72. Hall ED i Braughler JM. Central nervous system trauma and stroke II. *Free Rad Biol Med* 1989;6:303-313.
73. Baldwin SA, Broderick R, Osbourne D i sur. The presence of 4-hydroxynonenal/protein complex as an indicator of oxidative stress after experimental spinal cord contusion in a rat model. *J Neurosurg* 1998;88:874-883.
74. Martin LJ. Neuronal cell death in nervous system development, disease, and injury. *Int J Molecul Med* 2001;7:455-478.
75. Springer JE, Azbill RD, Mark RJ i sur. 4-Hydroxynonenal, a lipid peroxidation product, rapidly accumulates following traumatic spinal cord injury and inhibits glutamate uptake. *J Neurochem* 1997;68:2469-2476.
76. Tews DS. Cell death and oxidative stress in gliomas. *Neuropathol Appl Neurobiol* 1999;25:272-284.
77. Ria F, Landriscina M, Remiddi F i sur. The level of manganese superoxide dismutase content is an independent prognostic factor for glioblastoma. Biological mechanisms and clinical implications. *Br J Cancer* 2001;84:529-534.
78. Cirak B, Inci S, Palaoglu S i sur. Lipid peroxidation in cerebral tumours. *Clin Chim Acta* 2003;327:103-107.
79. Gayathri M, Ashalatha R, Rao V i sur. Role of antioxidant enzymes in brain tumours. *Clin Chim Acta* 2000;296:203-212.
80. Woźniak B, Woźniak A, Kasprzak HA i sur. Lipid peroxidation and activity in some antioxidant enzymes in patients with glioblastomas and astrocytomas. *J Neurooncol* 2007;81:21-26.
81. Zajdel A, Wilczok A, Slowinski J i sur. Aldehydic lipid peroxidation products in human brain astrocytomas. *J Neurooncol* 2007;84:167-173.

82. Žarković K, Jurić G, Waeg G i sur. Immunohistochemical appearance of HNE-protein conjugates in human astrocytomas. *Bio Factors* 2005;24:33-40.
83. Jurić G. Pojavnost 4-hidroksinonenal-proteinskih konjugata kao pokazatelja lipidne peroksidacije u glijalnim tumorima mozga. Doktorska disertacija, Sveučilište u Zagrebu, Medicinski fakultet, 2002.
84. Louis DN, Ohgaki H, Wiestler OD i sur. WHO Classification of Tumours of the Central Nervous System, IARC, Lyon, 2007.
85. Graham D, Lantos PL. Greenfield's neuropathology. Arnold, London, Sydney, Auckland 1997.
86. Senaratna S, Hanieh H, Manson J i sur. Multiple cystic brain lesions in a patient with pilocytic astrocytoma. *J Clin Neurosci* 2001;8:363-366.
87. Lewis RA, Gerson LP, Axelson KA. Von Recklinghausen neurofibromatosis II. Incidence of optic gliomata. *Ophthalmology* 1984;91:929-935.
88. Roberts P, Chumas PD, Picton S i sur. A review of the cytogenetics of 58 pediatric brain tumors. *Cancer Genet Cytogenet* 2001;131:1-12.
89. Pollack IF, Finkelstein SD, Burnham J i sur. Age and *TP53* mutation frequency in childhood malignant gliomas: results in a multi-institutional cohort. *Cancer Res* 2001;61:7404-7407.
90. Fuller GN, Hess KR, Rhee CH i sur. Molecular classification of human diffuse gliomas by multidimensional scaling analysis of gene expression profiles parallels morphology-based classification, correlates with survival, and reveals clinically-relevant novel glioma subsets. *Brain Pathol* 2002;12:108-116.
91. Dohrmann GJ, Farwell JR, Flannery JT. Glioblastoma multiforme in children. *J Neurosurg* 1976;44:442-448.
92. Salvati M, Oppido PA, Artizzu S i sur. Multicentric gliomas. Report of seven cases. *Tumori* 1991;44:175-177.
93. Kleihues P, Ohgaki H. Primary and secondary glioblastomas: from concept to clinical diagnosis. *Neuro-oncol* 1999;1:44-51.
94. Hulshof MC, Koot RW, Schimmel EC i sur. Prognostic factors in glioblastoma multiforme. 10 years experience of a single institution. *Strahlenther Onkol* 2001;177:283-290.

95. Prayson RA, Mohan DS, Song P i sur. Clinicopathologic study of forty-four histologically pure supratentorial oligodendrogliomas. *Ann Diagn Pathol* 2000;4:218-227.
96. Bigner SH, Raeheed A, Wiltshire R i sur. Morphologic and molecular genetic aspects of oligodendroglial neoplasms. *Neuro-Oncol* 1999;1:52-60.
97. Jeunken JW, von Deimling A, Wesseling P. Molecular pathogenesis of oligodendroglial tumors. *J Neurooncol* 2004;70:161-181.
98. Walker C, Joyce KA, Thompson-Hehir i sur. Characterisation of molecular alterations in microdissected archival gliomas. *Acta Neuropathol* 2001;101:321-333.
99. Huang B, Starostik P, Schraut H i sur. Human ependymomas reveal frequent deletions on chromosomes 6 and 9. *Acta neuropathol* 2003;106:357-362.
100. Singh SK, Clarke ID, Hide T i sur. Cancer stem cells in nervous system tumors. *Oncogene* 2004;23:7267-7273.
101. Bonnet D, Dick JE. Human acute myeloid leukemia is organized as a hierarchy that originates from a primitive hematopoietic cell. *Nat Med* 1997;3:730-737.
102. Corbeil D, Roper K, Fargeas CA i sur. Prominin: a story of cholesterol, plasma membrane protrusions and human pathology. *Traffic* 2001;2:82-91.
103. Fargeas CA, Joester A, Missol-Kolka E i sur. Identification of novel prominin-1/CD133 splice variants with alternative C-termini and their expression in epididymis and testis. *J Cell Sci* 2004;117:4301-4311.
104. Marzesco AM, Janich P, Wilsch-Brauninger M i sur. Release of extracellular membrane particles carrying the stem cell marker prominin-1 (CD133) from neural progenitors and other epithelial cells. *J Cell Sci* 2005;118:2849-2858.
105. Mizrak D, Brittan M i Alison MR. CD133: molecule of the moment. *J Pathol* 2008;214:3-9.
106. Uchida N, Buck DW, Dongping H i sur. Direct isolation of human central nervous system stem cells. *PNAS* 2000;97:14720-14725.
107. Singh SK, Clarke ID, Terasaki M i sur. Identification of a cancer cell in human brain tumors. *Cancer Res* 2003;63:5821-5828.

108. Yi L, Zhou ZH, Ping YF i sur. Isolation of characterisation of stem cell-like precursor cells from primary human anaplastic oligoastrocytoma. *Mod Pathol* 2007;20:1061-1068.
109. Yue-Hui M, Mentlein R, Knerlich F i sur. Expression of stem cell markers in human astrocytomas of different WHO grades. *J Neurooncol* 2008;86:31-45.
110. Hemmati HD, Nakano I, Lazareff JA i sur. Cancerous stem cells can arise from pediatric brain tumors. *PNAS* 2003;100:15178-15183.
111. Kang MK, Hur BI, Ko MH i sur. Potential identity of multi-potential cancer stem-like subpopulation after radiation of cultured brain glioma. *BMC Neuroscience* 2008;9:15-27.
112. Dean M, Fojo T i Bates S. Tumour stem cells and drug resistance. *Nature Rev Cancer* 2005;5:275-284.
113. Haraguchi N, Utsunomiya T, Inoue H i sur. Characterization of a side population of cancer cells from human gastrointestinal system. *Stem Cells* 2006;24:506-513.
114. Mehra N, Penning M, Maas J i sur. Progenitor marker CD133 mRNA is elevated in peripheral blood of cancer patients with bone metastasis. *Clin Cancer Res* 2006;12:4859-4866.
115. Zhang QB, Ji XY, Huang Q i sur. Differentiation profile of brain tumor stem cells: a comparative study with neural stem cells. *Cell Res* 2006;16:909-915.
116. Russell DS, Rubinstein LJ. *Pathology of Tumours of the Nervous System*, Fifth Edition, Butler and Tanner Ltd, London, 1989.
117. Kros J i Zheng P. Vasculogenesis in human gliomas. *Virchows Archiv*, 2007;451:192.
118. Zheng PP, Hop WC, Luider TM i sur. Increased levels of circulating endothelial progenitor cells and circulating endothelial nitric oxide synthase in patients with gliomas. *Ann Neurol* 2007;62:40-8.
119. Ribatti D. The involvement of endothelial progenitor cells in tumor angiogenesis. *J Cell Mol Med* 2004;8:294-300.
120. Godard S, Getz G, Delorenzi M i sur. Classification of human astrocytic gliomas on the basis of gene expression: a correlated group of genes with

angiogenic activity emerges as a strong predictor of subtypes. *Cancer Res* 2003; 63:6613-6625.

121. VandenBerg SR, Herman MM i Rubinstein LJ. Embryonal central neuroepithelial tumors: current concepts and future challenges. *Cancer Metastasis Rev* 1987;5:343-365.

122. Lee A, Kessler JD, Read TA i sur. Isolation of neural stem cells from the postnatal cerebellum. *Nat Neurosci* 2005;8:723-729.

123. Žarković N, Žarković K, Schaur RJ i sur. 4-Hydroxynonenal as a second messenger of free radicals and growth modifying factor. *Life Sci* 1999;65:1901-1904.

124. Jurić-Sekhar G, Žarković K, Waeg G i sur. Distribution of 4-hydroxynonenal-protein conjugates as a marker of lipid peroxidation and parameter of malignancy in astrocytic and ependymal tumors of the brain. *Tumori* 2009;95:762-8.

125. Quin J, Goswami R, Dawson S i sur. Expression of the receptors for advanced glycation end product in oligodendrocytes in response to oxidative stress. *J Neurosci Res* 2008;86:2414-22.

126. Žarković N. Protein-aldehydic adducts as biomarkers of oxidative stress, lipid peroxidation and oxidative homeostasis. *Free Radic Res* 2009; 43:33.

127. Al-Hajj M, Wicha MS, Benito-Hernandez A i sur. Prospective identification of tumorigenic breast cancer cells. *Proc Natl Acad Sci USA* 2003;100:3983-3988.

128. Taylor MD, Poppleton H, Fuller C i sur. Radial glia cells are candidate stem cells of ependymoma. *Cancer Cell* 2005;8:323-335.

129. Jordan CT, Guzman ML, Noble M. Cancer stem cells. *N Engl J Med* 2006;355:1253-61.

130. Neuzil J, Stantic M, Zobalova R i sur. Tumor-initiating cells vs. cancer 'stem' cells and CD133: What's in the name? *Biochem Biophys Res Commun* 2007;355:855-9.

131. Schlag G, Redl H, Traber D. Shock, sepsis, and organ failure – Brain damage secondary to hemorrhagic traumatic shock, sepsis, and traumatic brain injury. Springer, Berlin, Heidelberg, New York, 1996.

132. Fox SB, Gatter KC, Harris AL. Tumor angiogenesis. *J Pathol* 1996;179:232-7.

133. Chaundhry IH, O'Donovan DG, Brenchley PE i sur. Vascular endothelial growth factor expression correlates with tumor grade and vascularity in gliomas. *Histopath* 2001;39:389-394.

134. Beier D, Hau P, Proescholdt M i sur. CD133 (+) and CD133(-) glioblastoma-derived cancer stem cells show differential growth characteristics and molecular profiles. *Cancer Res* 2007;67:4010-5.

135. Braugher JM, Hall ED. Central nervous system trauma and stroke. Biochemical considerations for oxygen radical formation and lipid peroxidation. *Free Rad Biol Med* 1989;6:289-301.

10.0. ŽIVOTOPIS

Rođena sam 24.11.1976. godine u Zagrebu. Opću gimnaziju pohađala sam u Zagrebu od 1991. do 1995. godine kada sam upisala Medicinski fakultet u Zagrebu te stekla naziv doktora medicine 2001. godine. Tijekom 2001. i 2002. godine obavljala sam pripravnički staž u KBC Zagreb. 2002. godine sam položila stručni ispit za doktora medicine. Od 2003. godine zaposlena sama na Medicinskom fakultetu u Zagrebu kao znanstveni novak-asistent na projektu Prof.dr.sc. Kamelije Žarković. Od 2003. do 2006. godine pohađala sam znanstveni poslijediplomski studij "Biomedicina i zdravstvo" na Medicinskom fakultetu u Zagrebu. Specijalistički ispit iz patološke anatomije položila sam 2009. godine.

