

Radiološki dijagnostički postupak kod inflamatornog karcinoma dojke

Varjačić, Mateja

Master's thesis / Diplomski rad

2015

Degree Grantor / Ustanova koja je dodijelila akademski / stručni stupanj: **University of Zagreb, School of Medicine / Sveučilište u Zagrebu, Medicinski fakultet**

Permanent link / Trajna poveznica: <https://um.nsk.hr/um:nbn:hr:105:541907>

Rights / Prava: [In copyright](#)/[Zaštićeno autorskim pravom.](#)

Download date / Datum preuzimanja: **2025-01-20**



Repository / Repozitorij:

[Dr Med - University of Zagreb School of Medicine Digital Repository](#)



**SVEUČILIŠTE U ZAGREBU
MEDICINSKI FAKULTET**

Mateja Varjačić

**Radiološki dijagnostički postupak kod
inflamatornog karcinoma dojke**

DIPLOMSKI RAD



ZAGREB, 2015

SVEUČILIŠTE U ZAGREBU
MEDICINSKI FAKULTET

Mateja Varjačić

**Radiološki dijagnostički postupak kod
inflamatornog karcinoma dojke**

DIPLOMSKI RAD

ZAGREB, 2015.

Ovaj diplomski rad izrađen je na Kliničkom zavodu za dijagnostičku i intervencijsku radiologiju, KBC Zagreb, pod vodstvom doc. dr. sc. Maje Prutki i predan je na ocjenu u akademskoj godini 2014/2015.

Popis i objašnjenje kratica korištenih u radu

BRCA1 i BRCA2 – tumor supresorski geni povezani sa nasljednom sklonošću obolijevanju od karcinoma dojke i jajnika (prema engl. *breast cancer 1* (BRCA1) i *breast cancer 2* (BRCA2))

EGFR- receptor za epidermalni faktor rasta (prema engl. *epidermal growth factor receptor*)

ER – estrogenski receptor (prema engl. *estrogen receptor*)

FDG – fluoro-18/2-deoksi-2-fluoro-D-glukoza

HER2 – receptor 2 za humani epidermalni faktor rasta (prema engl. *human epidermal growth factor receptor 2*)

LABC – lokalno uznapredovali karcinom dojke (prema engl. *locally advanced breast cancer*)

MMG – mamografija

MR – magnetna rezonancija

PET/CT – pozitronska emisijska tomografija/ kompjuterizirana tomografija

PR – progesteronski receptor

UZV – ultrazvuk

VEGF – vaskularni endotelni faktor rasta (prema engl. *vascular endothelial growth factor*)

Sadržaj

1. SAŽETAK	V
2. SUMMARY	VI
3.1. UVOD	1
3.2. INFLAMATORNI KARCINOM DOJKE	4
3.3. RADIOLOŠKI PRIKAZ INFLAMATORNOG KARCINOMA DOJKE	7
3.4. TERAPIJA INFLAMATORNOG KARCINOMA DOJKE	10
4. ZAKLJUČAK	11
5. ZAHVALE	12
6. LITERATURA.....	13
7. ŽIVOTOPIS	15

1. Sažetak

Radiološki dijagnostički postupak kod inflamatornog karcinoma dojke

Mateja Varjačić

Inflamatorni karcinom dojke je rijedak i vrlo agresivan tip tumora dojke. Očituje se eritematoznom i edematoznom dojkom sa ili bez palpabilnih masa i potpuno razvijenom kliničkom slikom unutar 3 mjeseca od početka prvih simptoma. Čak 55–85% bolesnica pri postavljanu dijagnoze već ima metastaze u aksilarne ili supraklavikularne limfne čvorove, a 20-40% ih ima i udaljene metastaze najčešće u kosti, jetru, pluća ili mozak. Ukupno 5-godišnje preživljenje, unatoč agresivnoj terapiji, iznosi samo 30-40%. Zbog svega navedenog, vrlo je važno brzo i precizno postavljanje dijagnoze pri čemu radiološki dijagnostički postupci imaju veliku ulogu. Većina bolesnica sa inflamatornim karcinomom ima mamografski guste dojke koje, u kombinaciji sa edemom, daju ograničene i suptilne mamografski vidljive promjene. Ultrazvuk (UZV) je, vrlo korisna, dopunska dijagnostička metoda koja bolje prikazuje inflamatorno promijenjene dojke, eventualne tumorske mase i uvećane regionalne limfne čvorove. Biopsija je nužna za dokaz malignosti, a najčešće se izvodi pod kontrolom UZV-a. Ako klinički simptomi ukazuju na inflamatorni karcinom, a mamografija i UZV ne mogu prikazati tumor niti odrediti mjesto biopsije, potrebno je učiniti magnetnu rezonanciju dojke.

KLJUČNE RIJEČI: inflamatorni karcinom dojke, radiološka dijagnostika, mamografija, ultrazvuk, magnetna rezonancija

2. Summary

Imaging of inflammatory breast cancer

Mateja Varjačić

Inflammatory breast cancer is a rare and very aggressive type of breast tumor. It is characterized by rapid progression, erythema and edema of the breast with or without underlying palpable mass. At presentation, 50-85% of patients will have metastases to axillary and supraclavicular lymph nodes, and 20- 40 % of them will also have distant metastases to lungs, liver, bone or brain. Overall 5-year survival, despite aggressive therapy, is still very low. Because of all of the above, imaging is very important part of managing inflammatory breast cancer. Most of the patients with inflammatory breast cancer have dense breast tissue, which, in combination with edema, may lead to poor imaging findings on mammography. Ultrasonography is good additional diagnostic method. It is better in identification of a focal breast abnormality and regional nodal involvement. Biopsy is necessary to prove malignancy and ultrasound guided biopsy is the most common technique. If clinical signs suggesting inflammatory breast cancer and mammography and ultrasound can not detect primary breast lesion, MR imaging is indicated.

KEY WORDS: inflammatory breast cancer, imaging, mammography, ultrasonography, magnetic resonance imaging

3.1. Uvod

Karcinomi dojke čine 24% svih karcinoma u žena (1) i uzrokuju 3.98% (2) svih smrtnih slučajeva u ženskoj populaciji. Postoji više poznatih čimbenika rizika koji su nedvojbeno povezani s nastankom karcinoma dojke. Najznačajniji čimbenici koji povećavaju rizik nastanka raka dojke u žena su sljedeći: dob (najčešće oko i nakon menopauze), rana menarha, kasnija menopauza, nuliparitet, prethodno dijagnosticirana atipična hiperplazija dojke, genetska sklonost (BRCA1, BRCA2) i pretilost. Većina (80%) karcinoma dojke duktalnog je porijekla, a 10% je lobularnog, a svi ostali tipovi su rijetkost. Klinički se tumor otkriva kao palpabilan čvor u dojci, ostali simptomi koji zahtijevaju daljnju obradu su asimetrija dojki, uvlačenje kože ili bradavice, koža poput narančine kore i povećani aksilarni limfni čvorovi (3).

Radiološki dijagnostički postupci u patologiji dojke obuhvaćaju mamografiju (MMG), ultrazvuk (UZV) i magnetnu rezonanciju. Mamografija je osnovna i najvažnija radiološka pretraga dojki. Najpreciznija je i najraširenija neinvazivna metoda za detekciju tumora dojki. Koristi se u probiru za ranu detekciju lezija koje se ne palpiraju u asimptomatskih žena te kod simptomatskih bolesnica kao dijagnostička mamografija za potvrdu kliničkog nalaza. U premenopauzalnih žena MMG se izvodi u prvoj polovici ciklusa. Standardno se snimaju kраниокаудалне i kose mediolateralne snimke svake dojke. Suvremeni mamografski uređaji omogućuju prikaz mikrokalcifikacija promjera 200-300 μm, koje predstavljaju najraniji detektabilni znak karcinoma i ne mogu se pouzdano prikazati drugim slikovnim metodama (4). MMG nalazi koji pobuđuju sumnju na malignost su spikulirane lezije, lezije nejasno ocrtanih rubova, poremećaj arhitektonike dojke,

asimetrično tkivo dojke, te zadebljanje kože i trabekula. MMG je vrlo prikladna metoda za prikaz dojki starijih žena, u kojih prevladava masno tkivo, a žljezdani parenhim je atrofičan. Kod mlađih žena i mamografski gustih dojki, tumori se teže uočavaju i potrebno je učiniti ultrazvučni pregled.

Ultrazvuk (UZV) je bezbolna, jeftina i brza dijagnostička metoda koja ne koristi ionizirajuće zračenje. Za pregled dojke koriste se linearne sonde visoke frekvencije. UZV je osobito pogodan za pregled mlađih žena, trudnica, dojilja, žena sa implantatima i za analizu MMG-om ili magnetnom rezonancijom (MR) otkrivenih lezija u dojci. Karcinomi se na UZV-u najčešće prikazuju kao hipoehogene tvorbe, nepravilnih rubova s heterogenim unutrašnjim odjecima i stražnjom akustičkom muklinom. Lezije sa anteroposteriornim promjerom većim od laterolateralnog promjera također su suspektne na karcinom. Nedostatak UZV-a je nemogućnost prikazivanja mikrokalifikacija koje su često najranije znak karcinoma dojke. Obojeni ili osnaženi dopler omogućuje procjenu protoka u krvnim žilama. No, mnogi karcinomi, osobito lezije manje od 1 cm ne pokazuju abnormalni protok te ove metode nisu pouzdane u dijagnostici tumora dojke. Punkcija ili biopsija sumnjivih lezija provodi se pod kontrolom ultrazvuka, a kada to nije moguće treba je izvršiti pod MMG kontrolom (4).

MR se izvodi se uz korištenje posebnih zavojnica za dojke te uz intravensku aplikaciju paramagnetskog kontrastnog sredstva. MR s kontrastom najosjetljivija je metoda prikaza patologije dojke, sa specifičnošću koja varira od 37 do 100%. Indikacije za MR dojke su: pozitivna obiteljska anamneza, preoperativna obrada karcinoma dojke, postoperativno praćenje, analiza silikonskih implantata,

nesuglasje nalaza mamografije i UZV-a, nepoznati primarni karcinom dojke kod bolesnica s otkrivenim metastazama u limfnim čvorovima pazušne jame i postradijacijsko praćenje torakalne stijenke (5). Veliki je nedostatak MR-a što ne može prikazati 5-12% infiltrativnih karcinoma dojke i što je vrlo nespecifičan u razlikovanju benignih i malignih lezija (4).

Pozitronska emisijska tomografija/kompjutorizirana tomografija (PET/CT) je složena dijagnostička metoda koja kombinira PET skener, koji pokazuje metabolizam i funkciju stanica, i CT, koji pokazuje anatomiju i morfolologiju organa, čime se postiže visoka pouzdanost i preciznost. PET/CT se koristi za određivanje stadija bolesti, otkrivanje udaljenih metastaza, praćenje učinka primjenjene terapije i planiranje radioterapije. Najčešće korišteni radiofarmak za PET je F18-fluorodeoksiglukoza (FDG) koji se nakuplja na mjestima pojačanog metabolizma (6). Nedavna istraživanja su pokazala bolje ishode liječenja u bolesnica sa inflamatornim karcinomom dojke koje su u postupku određivanja proširenosti bolesti bile podvrgnute PET/CT-u. To je vjerojatno rezultat preciznijeg određivanja stadija bolesti ovom metodom. Potrebne su daljnje studije za utvrđivanje uloge PET/CT-a u praćenju učinka kemoterapije kod bolesnica sa inflamatornim karcinomom dojke (7).

3.2. Inflamatorni karcinom dojke

Inflamatorni karcinom dojke je rijedak i agresivan tip invazivnog karcinoma dojke i čini 2 do 5% svih karcinoma dojke (8). Sir Charles Bell ga je prvi put opisao u znanstvenoj literaturi 1814 godine. Razlikujemo primarni i sekundarni inflamatorni karcinom dojke. Primarni inflamatorni karcinom dojke podrazumijeva novonastali karcinom u do tada zdravoj dojci, dok termin sekundarni inflamatorni karcinom dojke obuhvaća promjene slične inflamatornom karcinomu koje se razvijaju uz lokalno uznapredovali ne-inflamatorni karcinom dojke ili u dojci koja je već imala karcinom (9). Rizični faktori za inflamatorni karcinom dojke su ranija menarha, premenopauza, pretilost i niži socioekonomski status (10).

3.2.1. Klinička slika

Trenutačno, ne postoje definitivni molekularni ili patohistološki dijagnostički kriteriji za inflamatorni karcinom dojke i dijagnoza se postavlja na temelju kliničke slike i patohistološkog dokaza malignosti. Kliničkim pregledom uočava se eritem koji pokriva bar trećinu dojke, koža poput narančine kore (*peau d'orange*), uvećana i edematozna dojka sa ili bez palpabilnih masa. Pri postavljanju dijagnoze 55-85% pacijentica već ima metastaze u aksilarne ili supraklavikularne limfne čvorove koji se mogu palpirati uvećanim (9), a 20 - 40 % ih ima i udaljene metastaze najčešće u kosti, jetru, pluća ili mozak (8). Potpuna klinička slika se razvija unutar 3 mjeseca. Važno je spomenuti da, iako imitira upalni proces, inflamatorni karcinom dojke ne uzrokuje vrućicu i leukocitozu. Nedostatak definitivnih dijagnostičkih kriterija i raritet ove bolesti u populaciji često dovodi do zakašnjele dijagnoze (7) i posljedično tome, lošije prognoze oboljelih.

3.2.2. Diferencijalna dijagnoza

Diferencijalna dijagnoza obuhvaća bakterijske infekcije, apsces, lokalno uznapredovali neinflamatorni karcinom dojke, metastaze iz drugih primarnih tumora, postradijacijski dermatitis i dr. Najviše problema u kliničkoj praksi stvara diferencijalna dijagnoza mastitisa. Kada se pojavi bolesnica sa znakovima upale dojke, nakon uzimanja anamneze i kliničkog pregleda, najčešće se postavi dijagnoza mastitisa. U slučaju infekcijskog mastitisa, svi simptomi upale se povlače nakon antibiotske terapije u trajanju od 10 do 15 dana i tada treba pristupiti mamografiji i ultrazvuku da bi se isključio karcinom u pozadini. Mamografski pregled je ponekad nemoguće izvesti zbog bolnosti upaljene dojke pri pritisku (11). Apsces se razvija vrlo rijetko zbog postojanja Cooperovih ligamenata koji ograničavaju širenje infekcije. Ako se ipak razvije, apsces je uvijek vidljiv ultrazvukom kao hipoehogena ili anehogena lezija nepravilnog oblika sa slabo definiranim rubovima (12). Ukoliko se nakon provedene antibiotske terapije ne povuku svi simptomi, ponovno se pristupa mamografiji, ultrazvuku i biopsiji da bi se isključio inflamatorni karcinom dojke. MR je indiciran kada klinički simptomi upućuju na inflamatorni karcinom, a ostalim radiološkim pretragama se to ne može dokazati (13). Dijagnoza neinfektivnih mastitisa se postavlja isključivanjem tumora i infekcije (14). Na lokalno uznapredovali neinflamatorni karcinom dojke se može posumnjati na osnovi trajanja simptoma jer se oni razvijaju kroz duži vremenski period. Kliničkim pregledom često se mogu palpirati tumorske promjene, a mamografski i ultrazvučno prikazati velike tumorske mase (8). Kod pojave crvenila na dojci koja je već bila obrađivana zbog karcinoma, prvo se sumnja na postradijacijski dermatitis i on se ublažava nesteroidnim protu-upalnim lijekovima i

hladnim oblozima. Ako se simptomi na ovu terapiju ne povuku, pristupa se radiološkoj obradi da bi se isključili recidivi tumora (14).

3.2.3. Patohistologija

Inflamatorni karcinom dojke nije posebna patohistološka podvrsta karcinoma. Patohistološka analiza najčešće pokaže duktalni karcinom visokog histološkog gradusa, iako može biti i bilo koji drugi histološki tip karcinoma dojke. *Punch* biopsijom kože dobiju se prošireni limfni prostori dermisa ispunjeni tumorskim embolusima u manje od 75% slučajeva (15). Trenutačno, tumorska infiltracija limfnih prostora dermisa nije definitivni kriterij za postavljanje dijagnoze inflamatornog karcinoma dojke. Biopsija sentinel limfnog čvora se ne preporučuje zbog učestalih lažno negativnih rezultata nakon neoadjuvantne kemoterapije (7).

3.2.3. Molekularne karakteristike

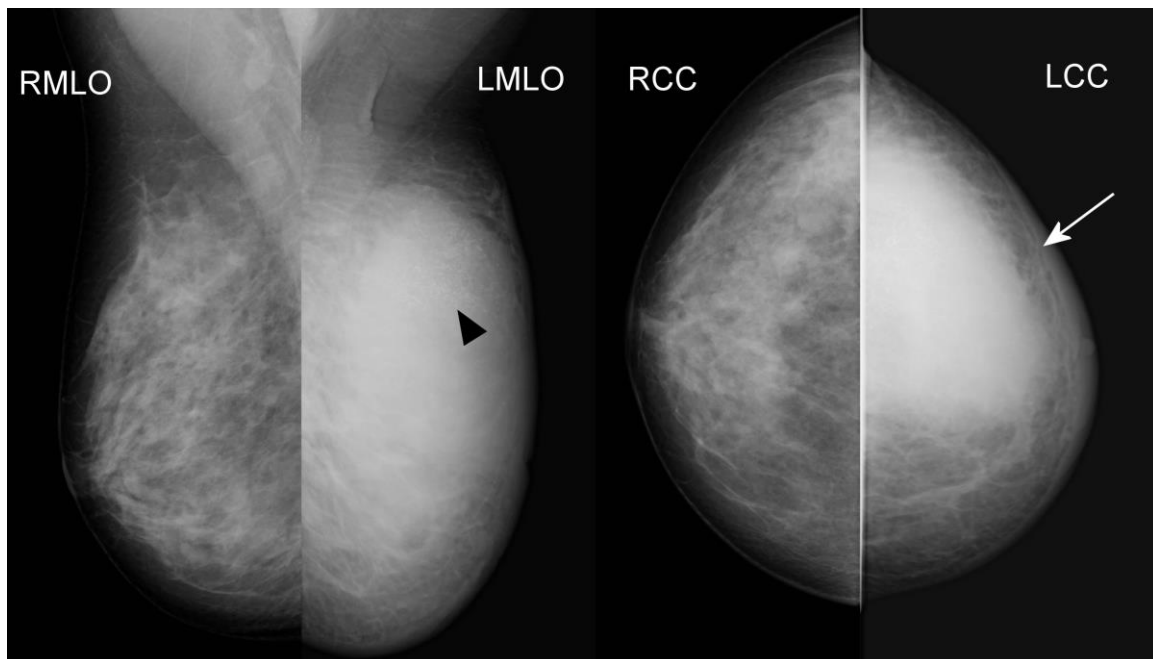
Ne postoje molekularni kriteriji za razlikovanje inflamatornog od ne-inflamatornih karcinoma dojke. Inflamatorni karcinom dojke je češće estrogen (ER) i progesteron (PR) negativan u usporedbi sa neinflamatornim tumorima. 40% inflamatornih karcinoma je HER2 pozitivno, a do 50% je trostruko negativno (ER, PR, HER2) (8). Osim toga, često imaju visoku ekspresiju p53 i receptora za epidermalni faktor rasta (EGFR, prema engl. epidermal growth factor receptor) što se povezuje sa lošom prognozom. Najveći problem u istraživanju je rijetkost i heterogenost inflamatornog karcinoma. Molekularno tipiziranje tumora ključno je za razvoj nove, pametne terapije i moguće boljeg liječenja i kontroliranja ove teške bolesti (9).

3.3. Radiološki prikaz inflamatornog karcinoma dojke

Radiološki postupci se koriste za postavljanje dijagnoze karcinoma dojke, za određivanje mjesta biopsije tumorskog procesa, navođenje same biopsije, za određivanje stadija bolesti i kao pomoć pri odabiru kemoterapije, kirurškog postupka i radioterapije (8).

3.3.1. Mamografija (MMG)

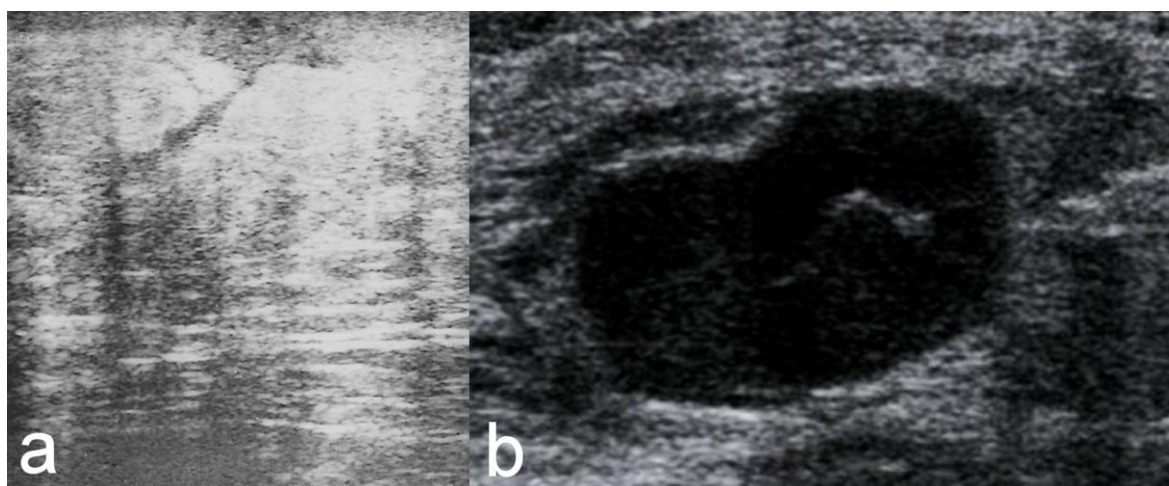
Do 90% bolesnica s inflamatornim karcinomom ima mamografski guste dojke i zbog toga su mamografski znakovi suptilniji i uključuju difuzno pojačano zasjenjenje dojke, zadebljanje kože i trabekula i povećane aksilarne limfne čvorove (Slika 1). Mikrokalcifikacije i suspektne tumorske mase se rjeđe nalaze (9).



Slika 1. Mamografija obje dojke pokazuje inflamatorni karcinom lijeve dojke. Difuzno zadebljana, edematozno promijenjena koža (strelica). Suspektna nakupina mikrokalcifikata u gornjem lateralnom kvadrantu lijeve dojke (glava strelice)

3.3.2. Ultrazvuk (UZV)

UZV dijagnostika se koristi kao dopuna MMG-u. Na UZV-u se najčešće vidi difuzno hiperehoga dojka zbog edema u kojoj se inflamatorni karcinom može uočiti kao područja heterogene infiltracije parenhima dojke, kao konglomerat ili multifokalne lezije. Osim toga na UZV-u se mogu uočiti i zadebljanje kože i uvećanje limfnih čvorova u aksili, supraklavikularno i infraklavikularno (Slika 2). UZV služi i za preciznu punkciju ili biopsiju suspektnih područja, a može se koristiti i za evaluaciju odgovora na kemoterapiju (9).

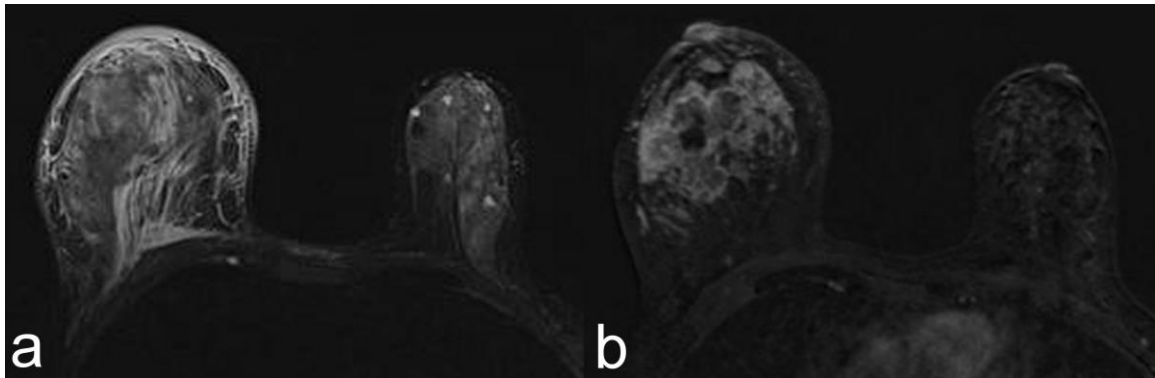


Slika 2. UZV prikaz difuznog edema kože (a) i metastatski promijenjenog limfnog čvora aksile (b) kod bolesnice s inflamiranim karcinomom dojke

3.3.3. Magnetska rezonancija (MR)

Ako klinički simptomi ukazuju na inflamatorni karcinom, a MMG i UZV ne mogu prikazati tumor niti odrediti mjesto biopsije, potrebno je učiniti MR dojke. MR je visoko osjetljiva metoda prikaza parenhimalnih lezija dojke. Nalaz pacijentica sa inflamatornim karcinomom uključuje zadebljanje kože dojke, multiple lezije

nepravilnih rubova, edem dojke i njeno asimetrično povećanje (Slika 3). Difuzijska mjerenja mogu biti korisna u postavljanju dijagnoze jer tumorsko tkivo ima niži difuzijski koeficijent u usporedbi sa normalnim tkivom dojke. Kinetička krivulja pokazuje brzo nakupljanje kontrasta koje se ili brzo 'ispire' ili se vidi *plato* (8).



Slika 3. Magnetska rezonancija prikazuje inflamatorni karcinom u desnoj dojci – difuzni edem kože, potkožnog masnog i žlijezdanog tkiva (a); nepravilno oblikovana tvorba, neoštro ograničenih i rubova, inhomogene postkontrastne imbibicije koja odgovara malignom tumorskom procesu (b)

3.3.4. Pozitronska emisijska tomografija/ kompjuterizirana tomografija (PET/CT)

Inflamatorni karcinom dojke je jako agresivan tip tumora i često već pri postavljanju dijagnoze ima metastaze u aksilarnim limfnim čvorovima i udaljenim organima zbog toga je vrlo važno provesti dobru dijagnostiku proširenja bolesti (16). Prednost FDG PET/CT-a je što se jednom, jednako osjetljivom, dijagnostičkom pretragom u bolesnica sa inflamatornim karcinomom dojke, može zamijeniti cijeli konvencionalni dijagnostički postupak (konvencionalna snimka srca i pluća, UZV abdomena i zdjelice i scintigrafija kostiju; ili CT toraksa, abdomena i zdjelice i scintigrafija kostiju) (17). Potrebne su daljnje studije za utvrđivanje uloge

PET/CT-a u praćenju učinka kemoterapije kod bolesnica sa inflamatornim karcinomom dojke (7).

3.4. Terapija inflamatornog karcinoma dojke

Trenutačno se za liječenje primarnog lokaliziranog inflamatornog karcinoma koristi trimodalna terapija koja uključuje neoadjuvantnu kemoterapiju baziranu na antraciklinima i taksanima (uz dodatak hormonske terapije i trastuzumaba kada je to indicirano), radikalnu mastektomiju i zračenje. Mastektomija uz poštedu kože dojke se ne preporučuje (7). Za metastatsku bolest ne postoji standardna terapija. Preporučuje se sistematska kemoterapija i nakon toga lokalna terapija (zračenje ili kirurško) u palijativne svrhe. Unatoč tako agresivnoj terapiji, prognoza pacijentica s inflamatornim karcinomom je loša sa medijanom života bez bolesti manjim od 2,5 godine i ukupnim 5-godišnjim preživljenjem od 30-40% (10).

4. Zaključak

Inflamatorni karcinom dojke je agresivan tip karcinoma dojke za koji, još uvijek, ne postoje standardizirane smjernice za dijagnosticiranje i liječenje. Brzo i točno postavljanje dijagnoze je ključno u planiranju terapije i poboljšanju ishoda bolesnica sa inflamatornim karcinomom. U tome veliku ulogu imaju radiolozi koji definiraju prisutnost intraparenhimalnih lezija dojke, određuju mjesto biopsije, proširenost bolesti i prate učinak primijenjene terapije. Dosadašnje znanje o inflamatornom karcinomu dojke je, uglavnom, proizašlo iz retrospektivnih studija sa malim brojem ispitanika. Zbog niske incidencije ove bolesti, postoji potreba za osnivanjem internacionalnih registara i kliničkih centara za liječenje oboljelih od inflamatornog karcinoma te provedbe većih multicentričnih prospektivnih istraživanja s ciljem poboljšanja dijagnostike, terapije i ukupnog preživljenja.

5. Zahvale

Zahvaljujem svima koji su pomogli u ostvarenju ovog diplomskog rada; mentorici doc. dr. sc. Maji Prutki kao i cjelokupnom Kliničkom zavodu za dijagnostičku i intervencijsku radiologiju KBC Zagreb, koji su svojim stručnim vodstvom ili direktnom i indirektnom asistencijom poboljšali ovaj pregledni rad i ubrzali njegov nastanak. Također se zahvaljujem svojoj obitelji, koja je omogućila da pisanje ovog rada bude što učinkovitije i ugodnije.

6. Literatura

1. HZJZ Incidencija raka u Hrvatskoj 2012., bilten br. 37, Zagreb 2014.
2. HZJZ Izveštće o umrlim osobama u Hrvatskoj u 2012. godini, Zagreb 2013.
3. Jakić-Razumović J, Jukić S, Nola M (2011) Bolesti dojke. U: Damjanov I, Jukić S, Nola M (Ur.) Patologija. Zagreb, Medicinska naklada, str. 771-794.
4. Brkljačić B, Brnić Z (2007) Dojka. U: Hebrang A, Klarić-Čustović R (Ur.) Radiologija. Zagreb, Medicinska naklada, str.349-361.
5. Hylton NM (2005) Breast Magnetic Resonance Imaging Techniques. In: Morris EA, Liberman L (Ur.) Breast MRI: Diagnosis and Intervention. New York: Springer; str. 7-14.
6. Filipović M (2009) Pozitronska emisna tomografija sa kompjuterizovanom multisllice tomografijom - PET/CT - aparat budućnosti. Izuzetna pouzdanost i preciznost. Medical CG br.1:32-33.
7. Yamauchi H, Woodward WA, Valero V i sur. (2012) Inflammatory breast cancer: what we know and what we need to learn. Oncologist 17:891-899.
8. Yeh DE, Jacene HA, Bellon JR i sur. (2013) What radiologists need to know about diagnosis and treatment of inflammatory breast cancer: a multidisciplinary approach. RadioGraphics 33:2003-2017.
9. Robertson FM, Bondy M, Yang W i sur. (2010) Inflammatory breast cancer: the disease, the biology, the treatment. CA Cancer J Clin 60:351-375.
10. van Uden DJP i sur. (2014) Inflammatory breast cancer: An overview Crit Rev Oncol/Hematol <http://dx.doi.org/10.1016/j.critrevonc.2014.09.003>

11. Alunni JP(2012) Imaging inflammatory breast cancer. *Diagn Interv Imaging* 93:95-103.
12. Cho SH, Park SH (2013) Mimickers of breast malignancy on breast sonography. *J Ultrasound Med* 32:2029-2036.
13. de Baselaire C, Groheux D, Chapellier M i sur. (2012) Breast inflammation: indications for MRI and PET-CT. *Diagn Interv Imaging* 93:104-115.
14. Boisserie-Lacroix M, Debled M, Tunon de Lara C, Hurtevent G, Asad-Syed M, Ferron S (2012) The inflammatory breast: management, decision-making algorithms, therapeutic principles. *Diagn Interv Imaging* 93:126-136.
15. Dawood S, Merajver SD, Viens P i sur. (2011) International expert panel on inflammatory breast cancer: consensus statement for standardized diagnosis and treatment. *Annals of Oncology* 22:515-523.
16. Yang WT (2010) Advances in imaging of inflammatory breast cancer. *Cancer* 116:2755-2757.
17. Groheux D, Giacchetti S, Delord M i sur.(2013) ^{18}F -FDH PET/CT in staging with locally advanced or inflammatory breast cancer: comparison to conventional staging. *J Nucl Med* 54:5-11.

7. Životopis

Rođena sam 9.12.1990. u Našicama. Odrasla sam u Donjem Miholjcu, gdje sam pohađala Osnovnu školu A. Harambašića. Nakon osnovne škole, upisala sam opću gimnaziju u Srednjoj školi Donji Miholjac. Završivši sve razrede s ocjenom odličan, upisala sam Medicinski fakultet Sveučilišta u Zagrebu kao 66. na razredbenom ispitu. Trenutačno sam studentica šeste godine.