

Prednosti liječenja preponskih kila metodom bez napetosti

Pažur, Goran

Master's thesis / Diplomski rad

2014

Degree Grantor / Ustanova koja je dodijelila akademski / stručni stupanj: **University of Zagreb, School of Medicine / Sveučilište u Zagrebu, Medicinski fakultet**

Permanent link / Trajna poveznica: <https://um.nsk.hr/um:nbn:hr:105:932886>

Rights / Prava: [In copyright](#)/[Zaštićeno autorskim pravom.](#)

Download date / Datum preuzimanja: **2024-07-30**



Repository / Repozitorij:

[Dr Med - University of Zagreb School of Medicine Digital Repository](#)



**SVEUČILIŠTE U ZAGREBU
MEDICINSKI FAKULTET**

Goran Pažur

**Prednosti liječenja preponskih kila
metodom bez napetosti**

DIPLOMSKI RAD



Zagreb, 2014.

**SVEUČILIŠTE U ZAGREBU
MEDICINSKI FAKULTET**

Goran Pažur

**Prednosti liječenja preponskih kila
metodom bez napetosti**

DIPLOMSKI RAD

Zagreb, 2014.

Ovaj diplomski rad izrađen je u Klinici za kirurgiju Kliničke bolnice Sveti Duh u Zagrebu pod vodstvom prof. dr. sc. Žarka Rašića i predan je na ocjenu u akademskoj godini 2013./2014.

POPIS I OBJAŠNENJE KRATICA KORIŠTENIH U RADU:

engl.	engleski
TAPP	od engl. transabdominal preperitoneal repair; transabdominalni preperitonealni pristup
TEP	od engl. total extraperitoneal repair; totalni ekstraperitonealni pristup
lat.	latinski
KOPB	kronična opstruktivna plućna bolešt
EHS	European Hernia Society
CT	od engl. computed tomography; kompjuterizirana tomografija
cm	centimetar
MPO	od engl. myopectineal orifice of Fruchard; Fruchardovo miopektinealno područje
mm	milimetar
TFR	od engl. tension-free repair; metoda bez napetosti
\$	od engl. United States Dollar; američki dolar

SADRŽAJ

SAŽETAK

SUMMARY

1. UVOD	1
2. POVIJESNI RAZVOJ.....	1
3. EPIDEMIOLOGIJA.....	3
4. ANATOMIJA PREPONSKE REGIJE	4
5. ANATOMIJA KILE	8
6. PODJELA PREPONSKIH KILA.....	9
7. DIJAGNOSTIKA PREPONSKIH KILA.....	12
8. OPERATIVNO LIJEČENJE	13
8.1 OTVORENI PRISTUP.....	14
8.1.1 PREDNJI OTVORENI PRISTUP, NEPROTETSKI.....	16
8.1.2 PREDNJI OTVORENI PRISTUP, PROTETSKI	21
8.2 STRAŽNJI OTVORENI (PREPERITONEALNI) PRISTUP	24
8.3 LAPAROSKOPSKI PRISTUP.....	25
9. KOMPLIKACIJE.....	27
10. ZAKLJUČAK	30
ZAHVALE.....	35
LITERATURA	36
ŽIVOTOPIS	40

PREDNOSTI LIJEČENJA PREPONSKIH KILA METODOM BEZ NAPETOSTI

Goran Pažur

SAŽETAK

Preponske kile su bolest stara vjerojatno koliko i samo čovječanstvo. Njihovo liječenje bilo je izazov brojnim liječnicima kroz povijest. Danas ih više ne smatramo bolešću koja ugrožava život, ali i dalje su česte u populaciji. Većina oboljelih su muškarci koji zbog embrionalnog razvoja imaju predispoziciju za nastanak kile.

Operacije kila su danas najizvođeniji zahvati u općoj kirurgiji. Tijekom povijesti došlo je do napretka u kirurgiji hernija. Najznačajniji napredak dogodio se krajem 19. stoljeća, kada je Eduardo Bassini opisao i primjenio metodu rekonstrukcije stijenke ingvinalnog kanala troslojnim šivanjem fascija i mišića kako bi zatvorio kilni defekt. Takav način rekonstrukcije rezultirao je znatnom napetošću među tkivima i čestom pojavom recidiva kao posljedicom.

Idući značajan napredak dogodio se uvođenjem protetskih materijala u rekonstrukciju kilnog defekta. Pionirom metode bez napetosti smatra se Irving Lichtenstein koji je upotrijebio polipropilensku mrežicu da bi premostio defekt u stijenci ingvinalnog kanala. Korištenjem mrežice uklonio je napetost među tkivima (tension-free repair) i značajno smanjio stopu recidiva.

Posljednji značajni napredak dogodio se uvođenjem laparoscopske tehnike u kirurgiju, čime je omogućeno izvođenje rekonstrukcije tim pristupom.

Idealna metoda trebala bi imati nisku stopu recidiva uz minimalne komplikacije i trebala bi biti jednostavna i jeftina. Pacijentu bi trebala uzrokovati što manje tegoba i omogućiti mu što brži oporavak. Metoda bez napetosti pokazala se kao najbolja od danas dostupnih metoda. U odnosu na metode kojima se kilni defekt zatvara slojevima tkiva, ima znatno niže stope recidiva, kraće vrijeme trajanja zahvata, manju postoperativnu bol, kraće vrijeme boravka pacijenta u bolnici, te je u konačnici isplativija. U odnosu na metode s laparoscopskim pristupom postižu se isti rezultati u vidu stope recidiva, ali bez korištenja opće anestezije i skupe opreme, uz kraće vrijeme trajanja zahvata i manje intraoperativnih komplikacija, te brže svladavanje kirurške tehnike i niže bolničke troškove. Zbog navedenih prednosti, metoda bez napetosti se danas smatra standardnom metodom u liječenju primarnih kila.

Ključne riječi: ingvinalna hernioplastika, metoda bez napetosti, prednosti

ADVANTAGES OF THE TENSION-FREE METHOD IN THE TREATMENT OF INGUINAL HERNIAS

Goran Pažur

SUMMARY

Inguinal hernia most probably has been a disease ever since mankind existed. Their treatment was a challenge to many doctors throughout history. Today they are no longer considered life-threatening disease, but they are still frequent in the population. Most patients are men who, because of embryogenesis, have a predisposition for development of hernia.

Hernia repair is the most common procedure performed in general surgery. Hernia repair has made progress throughout the history. The most significant improvement occurred in the late 19th century, when Eduardo Bassini described and applied his technique of reinforcing the posterior wall of the inguinal canal by triple stitching fascia and muscle tissues. His way of reconstruction resulted in a considerable tension between tissues and frequent recurrence as a result.

The next breakthrough was the introduction of prosthetic materials in the reconstruction of the inguinal canal. Irving Lichtenstein is considered to be a pioneer of the tension-free repair by using prosthetic mesh. He used prosthetic material to bridge the gap in the wall of the inguinal canal. That removed a significant amount of tension between the tissues and reduced the recurrence rate.

The last significant development was the introduction of laparoscopic techniques in surgery, which allows laparoscopic hernia repair.

The ideal hernia repair technique should have a low recurrence rate with minimal complications and should be simple and inexpensive to perform. It should cause low discomfort to the patients and allow them a quick recovery. Tension-free repair proved to be the best choice of the currently available techniques. Compared with the tissue methods there are significantly lower recurrence rates, shorter duration of the surgical procedure, lower postoperative pain, shorter hospital stay and it is more cost effective. Compared to laparoscopic approach, in terms of recurrence rates there are similar results, but without using general anesthesia and expensive equipment, with a shorter duration of surgical procedure and fewer intraoperative complications, also the surgical technique is easier to learn and hospital costs are lower. Because of these advantages, tension-free repair is now considered to be a standard method of treatment for primary inguinal hernias.

Key words: inguinal hernioplasty, tension-free repair, advantages

1. UVOD

”Any protrusion of any viscus from its proper cavity is denominated a hernia.”

Sir Astley Paston Cooper (1768. -1841.)

Preponske kile često su patološko stanje u populaciji koje zahvaća sve dobne skupine. Liječenje kila zaokupljalo je mnoge liječnike tijekom povijesti i dovelo je do napretka u poznavanju anatomije i dijagnostici, kao i do razvoja velikog broja različitih kirurških tehnika. Još od početaka, najveći izazov kirurzima bili su recidivi. Značajniji napredak na ovome polju postignut je tek uvođenjem protetskih materijala, ali još uvijek ne postoji idealna tehnika.

Operacije preponskih kila najizvođeniji su kirurški zahvati. Uz velik broj dostupnih metoda često se teško odlučiti za najbolju. Većina kirurga se još uvijek pri odabiru metode odlučuje za onu s kojom imaju najviše iskustva. U nastavku će biti objašnjene različite tehnike sa svojim prednostima i nedostacima, što može pomoći kod odabira najbolje metode.

2. POVIJESNI RAZVOJ

Preponske kile su bolest stara vjerojatno koliko i samo čovječanstvo. Dokaz tome su brojni spisi iz egipatske i mezopotamijske kulture. Tako se u poznatom egipatskom Ebers papirusu, koji datira otprilike 1550 godina prije naše ere, spominju bolesnici sa preponskom kilom koja se pojavljuje pri kašljanju i terapija iste.

Zapisi iz antičkih vremena još bogatije opisuju nastanak, simptome i liječenje kila. U starogrčkom djelu Corpus Hippocraticum navodi se da je nastanak kile posljedica pijenja vode iz velikih rijeka ili traumatske ozljede u predjelu trbuha.

Galen (130.-200.) je nastanak hernija pripisao rupturi peritoneuma i rastezanju priležeće fascije i mišića. Njegov postupak liječenja sastojao se od ligature kilne vreće zajedno sa sjemenskim snopom, te resekcije testisa. Galenov način liječenja postao je metoda izbora i koristio se još stoljećima poslije.

Padom Zapadnog Rimskog Carstva 476. godine, bizantska medicina preuzela je grčko-rimsku Galenovu metodu liječenja. Paulus Aegineta (oko 625.-oko 690.) napustio je resekciju testisa kao dio operacijskog postupka. Njegova metoda sastojala se od otvaranja kilne vreće i reponiranja kilnog sadržaja u trbušnu šupljinu.

Arapski liječnik Albucasis (936.-1013.) u svome djelu al-Tasrif objašnjava da su kile posljedica slabljenja i rastezanja peritoneuma. Opisuje da se rana oteklina može spontano povući, ali u većini slučajeva ostaje trajna zbog stvaranja priraslica. Kao metodu liječenja zagovara kauterizaciju. Zahvaljujući latinskom prijevodu al-Tasrifa, metoda liječenja kauterizacijom postala je široko prihvaćena na zapadu u kasnom srednjem vijeku.

Napredak u poznavanju anatomije i izradi kirurških instrumenata u 16. stoljeću omogućio je renesansnim kirurzima da se, za razliku od svojih srednjevjekovnih prethodnika, odvaže operirati uklještenne kile. U to doba se po prvi puta opisuje razlika između direktne i indirektne ingvinalne hernije.

1695. godine anatom Francois Poupert (1661.-1709.) prepoznao je važnost ingvinalnog ligamenta u patologiji preponskih kila. Kroz 18. i 19. stoljeće nastavila su se istraživanja anatomskih struktura ingvinalne regije, posebice ingvinalnog kanala. Kirurzi Scarpa, Hesselbach, Morton, Thomson i Cooper prepoznali su i opisali ključne strukture u preponskoj regiji, a značaj njihova otkrića vidljiv je u anatomskoj nomenklaturi koja se i danas koristi.

Dotadašnji načini liječenja imali su loše rezultate. Nepoznavanje rada u aseptičnim uvjetima rezultiralo je visokom smrtnošću nakon operativnih zahvata, a kod preživjelih recidivi su bili uobičajena pojava. Razvoj anestezije i antiseptice u 19. stoljeću omogućili su uporabu mnogo složenijih tehnika, koje su se prvenstveno fokusirale na pojačavanje stražnjeg zida ingvinalnog kanala.

Talijanski kirurg Eduardo Bassini (1844.-1924.) zaslužan je za metodu koju dovela do revolucije u liječenju ingvinalnih hernija. Stražnju stijenku ingvinalnog kanala pojačao je šivanjem mišićnoga tkiva u tri sloja. Rezultati koje je postigao svojom metodom bili su značajno bolji u usporedbi sa do tada korištenim tehnikama. Narednih godina brojni kirurzi (Juvara, Halsted, Andrews, Ferguson, McVay) su modificirali osnovnu Bassinijevu tehniku.

U 20. stoljeću došlo je do napretka u kirurškoj tehnici kada je 40-ih godina kanadski kirurg Earle Shouldice (1891.-1965.) predstavio novu metodu. Temeljila se na Bassinijevoj, a sastojala se od četveroslojnog zatvaranja stražnje stijenke uporabom produžnog šava, uz lokalnu anesteziju. Stopa recidiva je znatno snižena i metoda je dugi niz godina bila prihvaćena kao standardna.

Sve do sada navedene operacijske tehnike temelje se na pojačavanju stražnje stijenke ingvinalnog kanala vlastitim mišićima i ligamentima što dovodi do napetosti među tkivima. Napetost se drži glavnim uzrokom nastajanja recidiva još od vremena Bassinija.

Metoda bez napetosti (engl. tension-free) zaživjela je sa Irvingom Lichtensteinom (1920.-2000.) koji je umjesto vlastitoga tkiva počeo koristiti protetske materijale da bi premostio defekt između mišićnog i ligamentnog tkiva. Korištenjem ove metode postižu se najbolji rezultati u odnosu na sve do sada spomenute, te je danas prihvaćena kao standardna metoda hernioplastike.

Do posljednjeg značajnog napretka ingvinalne hernioplastike došlo je 80-ih godina 20. stoljeća s razvojem minimalno invazivne kirurgije. 1982. Ralph Ger izveo je prvo transabdominalno zatvaranje defekta ingvinalnog kanala tijekom laparoskopske operacije zbog nekog drugog razloga. Danas su najviše korištene dvije metode sa minimalno invazivnim pristupom: transabdominalni preperitonealni pristup (TAPP) i totalni ekstraperitonealni pristup (TEP).

U današnje vrijeme u operacijskom liječenju preponskih kila koriste se metode bez napetosti (prema Lichtensteinu) i minimalno invazivne metode (TAPP i TEP). Sve su zasnovane na dokazima i prihvaćene kao metode izbora u liječenju preponskih kila u odraslih (Van Hee 2011).

3. EPIDEMIOLOGIJA

Ingvinalna hernioplastika je najizvođeniji zahvat u općoj kirurgiji. Godišnje se izvede oko 11 000 ingvinalnih hernioplastika u Finskoj, preko 80 000 u Engleskoj i preko 800 000 u Sjedinjenim Američkim Državama (Cheek 1998; Paajanen 2010; Bay-Nielsen 2001). Liječenje ingvinalnih hernija predstavlja značajno opterećenje za zdravstveni sustav, jer je rizik za nastanak ingvinalne hernije tijekom života vrlo visok i iznosi 27% za muškarce i 3% za žene (Primatesta & Goldacre 1996). Ingvinalne hernije su bez dvojbe najčešći tip hernija, a 71% od svih operiranih hernija činile su upravo ingvinalne (Dabbas et al. 2011). 20 puta su učestalije u muškaraca nego u žena, te se u 55% slučajeva nalaze s desne strane (Russell et al. 2000). Povećanu učestalost kod muškoga spola moguće je povezati sa etiološkim faktorima kao što su neobliterirani processus vaginalis (nalazi se kod sve djece sa indirektnim hernijama) i sa stanjima koja mogu uzrokovati povećanje intraabdominalnog tlaka, kao što su kronični bronhitis i hiperplazija prostate (Primatesta & Goldacre 1996).

Prevalencija ingvinalnih hernija prema dobi pokazuje bimodalnu distribuciju, posebno u muškaraca. Prvi vrhunac pojavnosti je u djetinjstvu između 0-5 godina, a drugi u starosti između 75-80 godina. Ovi podaci dobiveni su u nacionalnoj studiji provedenoj u Danskoj.

Studiju su proveli Burcharth i suradnici, a cilj je bio istražiti prevalenciju preponskih kila u ovisnosti o dobi i spolu. Obuhvatila je 5 639 885 stanovnika Danske na dan 31. prosinca 2010. Iz Danskog nacionalnog bolničkog registra uzeti su podaci o broju zahvata u preponskom području u prethodnih 5 godina za ovu populaciju. Izvedeno je 46 717 zahvata (88.6% muškarci, 11.4% žene). 97% svih preponskih kila činile su ingvinalne hernije (90.2% muškarci, 9.8% žene), a 3% femoralne hernije (29.8% muškarci, 70.2% žene). Bolesnici u dobi 0-5 i 75-80 godina činili su dvije glavne skupine u kojima je bila povećana učestalost ingvinalnih hernija. Suprotno tome, prevalencija femoralnih hernija rasla je s dobi i dostigla je vrhunac u dobi od 80-90 godina i u muškarca i u žena (Burcharth et al. 2013).

4. ANATOMIJA PREPONSKE REGIJE

Poznavanje anatomskih struktura preponske regije i njihovih međusobnih odnosa važno je za razumijevanje nastanka kila, njihovu podjelu i razumijevanje različitih kirurških tehnika koje se koriste za njihovo liječenje.

Preponska regija (lat. regio inguinalis) zauzima lateralne dijelove hipogastrija. Ima oblik pravokutnog trokuta s hipotenuzom na ingvinalnom ligamentu. Ograničena je gore lateralnim odsječkom interspinalne linije, medijalno medioklavikularnom crtom (linija koja ide lateralnim rubom ravnog trbušnog mišića), a dolje ingvinalnim ligamentom. Koža u području preponske regije relativno je tanka, čvrsta i elastična, te je lako pomična prema podlozi, osim u području ingvinalnog ligamenta. Najvažnija anatomska značajka preponske regije je preponski kanal.

Preponski kanal (lat. canalis inguinalis) (Slika 1) kosi je prolaz kroz donji dio prednje trbušne stijenke, dug oko 4 cm u odrasla čovjeka. Usmjeren je inferomedijalno, odnosno od lateralno i gore prema medijalno i dolje, odmah iznad i usporedno s medijalnim dijelom ingvinalnog ligamenta. Preponski kanal ima dvije stijenke, prednju i stražnju, krov, dno i dva ulaza.

Prednju stijenku preponskog kanala tvori aponeuroza vanjskog kosog trbušnog mišića (lat. aponeurosis musculi obliqui externi abdominis). Lateralno je pojačavaju mišićne niti unutarnjeg kosog trbušnog mišića (lat. musculus obliquus internus abdominis), a katkad i niti poprečnoga trbušnog mišića (lat. musculus transversus abdominis).

Stražnju stijenku tvori transverzalna fascija (lat. fascia transversalis), koju u medijalnom dijelu kanala pojačava združena tetiva (lat. falx inguinalis, tendo conjunctivus), koju tvore

zajedničke aponeurotske niti unutarnjeg kosog i poprečnog trbušnog mišića. Lateralni dio stražnje stijenke pojačava lateralni pupčani nabor (lat. plica umbilicalis lateralis) u kojem se nalaze donje epigastrične krvne žile i interfoveolarni ligament (lat. ligamentum interfoveolare), zadebljanje transverzalne fascije koje se hvata na ingvinalni ligament, a leži između lateralne i medijalne ingvinalne udubine. Najtanji dio stražnje stijenke nalazi se između interfoveolarnog ligamenta i lateralnog ruba združene tetive, a izgrađuje ga samo transverzalna fascija i parijetalni peritoneum. Taj dio je najslabije mjesto preponskog kanala (lat. locus minoris resistentiae), a odgovara ingvinalnom trokutu (lat. trigonum inguinale, eponim Hesselbachov trokut) (Slika 2) koji obuhvaća područje između epigastričnog nabora, lateralnog ruba ravnog trbušnog mišića i pubične kosti pokrivene pektinealnim ligamentom (eponim Cooperov ligament). To je najslabije mjesto trbušne stijenke.

Dno preponskog kanala tvori ingvinalni ligament (lat. ligamentum inguinale, eponim Poupertov ligament) koji je slobodni dio donjeg ruba aponeuroze vanjskog kosog trbušnog mišića. Razapet je od prednje gornje ilijačne kvržice (lat. spina iliaca anterior superior) i pubične kvržice (lat. tuberculum pubicum). U lateralnom dijelu križa mišić iliopsoas i femoralni živac (lat. nervus femoralis). Između tih dviju tvorbi nalazi se izdanak fascije mišića iliopsoasa, iliopektinealni luk (lat. arcus iliopectineus), koji se hvata na ingvinalni ligament i na dva prostora ispod njega, lacuna musculorum i lacuna vasorum. Dio medijalnog kraja ingvinalnog ligamenta od pubične se kvržice vraća prema natrag po pektenu pubične kosti i oblikuje lakunarni ligament (lat. ligamentum lacunare, eponim Gimbernavtov ligament).

Unutarnji ili dubinski prsten preponskog kanala (lat. anulus inguinalis profundus) mjesto je u transverzalnoj fasciji lateralno od donje epigastrične arterije (lat. arteria epigastrica inferior), odnosno lateralnog pupčanog nabora. Nalazi se lateralno i od interfoveolarnog ligamenta, koji tvori medijalni rub otvora. Dubinski se prsten nalazi još točno iznad sredine ingvinalnog ligamenta, medijalno od mjesta polaska poprečnog trbušnog mišića s njega.

Površinski prsten preponskog kanala (lat. anulus inguinalis superficialis) trokutasti je otvor u aponeurozi vanjskog kosog trbušnog mišića. Osnovicu trokuta tvori preponska kost, a vrh je usmjeren gore i lateralno. Stranice trokuta tvore medijalni i lateralni krak mišićne aponeuroze (lat. crus laterale et mediale). Povezuju ih vezivni snopići (lat. fibrae intercrurales) koje sprječavaju razdvajanje krakova. Lateralni krak tvore niti aponeuroze koje se na pubičnu kvržicu hvataju preko ingvinalnog ligamenta, a medijalni krak niti koje idu na

pubičnu kost medijalno od pubične kvržice. Površinski se otvor može opipati odmah iznad i lateralno od pubične kvržice. U žena je uzak, dok su kod muškaraca obično može malo u njega ući vrškom prsta.

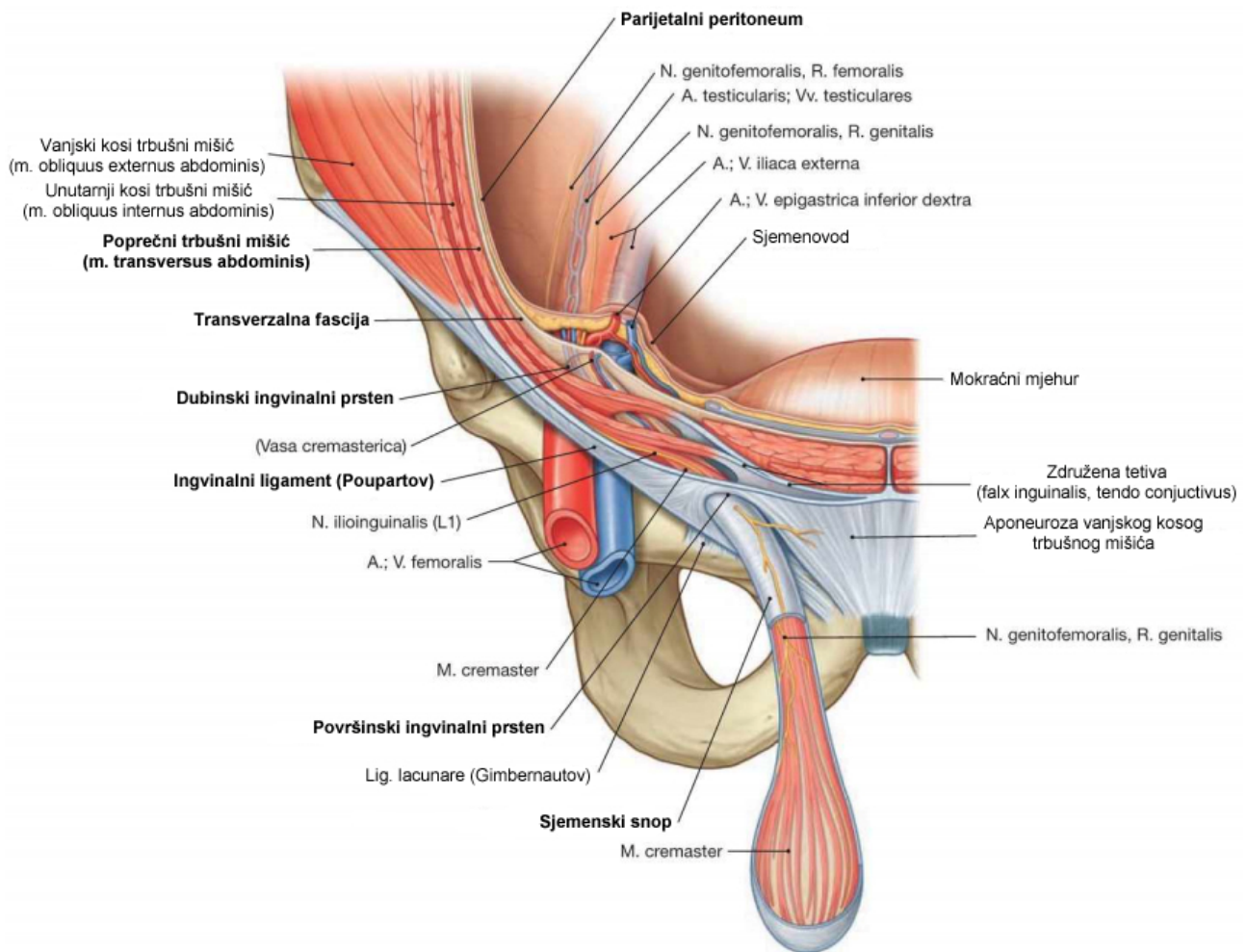
Zbog kosog položaja preponskog kanala dubinski i površinski otvor se ne preklapaju. Zbog toga povećanje tlaka u trbušnoj šupljini pritišće na dubinski otvor i gura stražnju stijenku kanala prema prednjoj, i tako ga učvršćuje. Preponski se kanal katkad opisuje kao arkada sastavljena od triju lukova trbušnih mišića. Kontrakcija vanjskog kosog mišića gura prednju stijenku kanala (građenu od aponeuroze vanjskog kosog mišića) prema stražnjoj stijenci (izgrađenoj najvećim dijelom od transverzalne fascije). Kontrakcija unutarnjeg kosog i poprečnog mišića izravnava ih i snižava krov i sužava preponski kanal. Sva se tri mišića stalno napinju u uspravnom stavu. Pri kihanju ili kašljanju, povećani intraabdominalni tlak nastoji gurnuti trbušni sadržaj kroz unutarnji otvor preponskog kanala, ali to sprječava stezanje mišićnih lukova unutarnjeg kosog i ravnog trbušnog mišića, koji djeluje kao sfinkter. Površinski prsten pojačavaju združena tetiva i ravni trbušni mišić.

Kroz preponski kanal prolazi sjemenski snop (lat. funiculus spermaticus) u muškarca, a u žena okrugli ligament maternice (lat. ligamentum teres uteri). U oba spola kroz kanal prolazi i ilioingvinalni živac (lat. nervus ilioinguinalis).

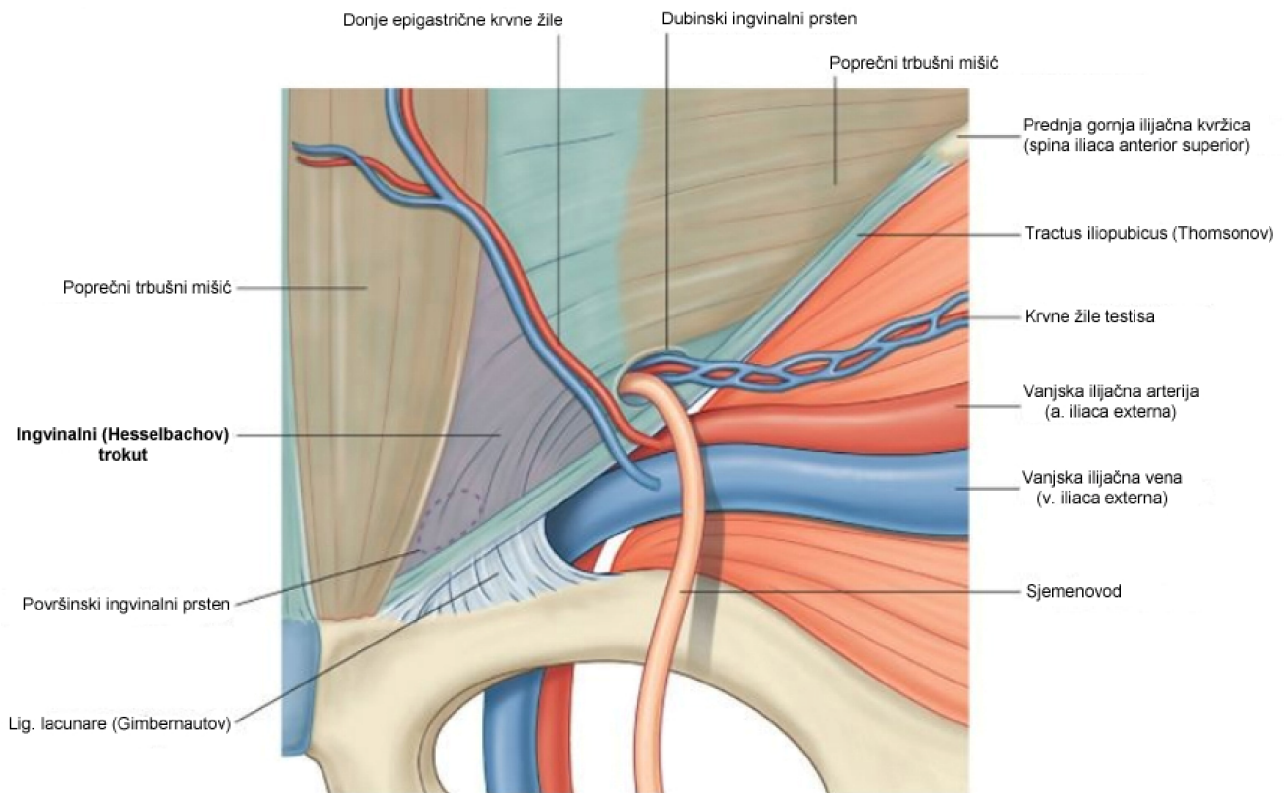
Sjemenski snop je cilindrična tvorba na kojoj visi testis, a kroz koju idu sjemenovod, krvne žile i živci. U prednjem se dijelu snopa nalazi prednji sloj pampiniformnoga venskog spleta, testikularna arterija, limfne žile i autonomni živčani splet. U stražnjem su dijelu sjemenovod, arteria ductus deferentis i stražnji sloj pampiniformnog spleta. Sjemenski splet ovijaju iste ovojnice koje ovijaju testis i epididimis. Ovojnice nastaju tijekom spuštanja testisa iz trbušne šupljine kroz ingvinalni kanal u skrotum. Prolazeći kroz trbušnu stijenku, testis za sobom vuče slojeve prednje trbušne stijenke, koji poslije postanu sjemenske ovojnice. Vanjska ovojnica (lat. fascia spermatica externa) izbočenje je ovojnice vanjskog kosog trbušnog mišića. Mišić kremaster (lat. musculus cremaster) sastavljen je od tankih snopova prugastih mišićnih vlakana koja potječu od unutarnjeg kosog trbušnog mišića i protežu se duž sjemenskog snopa i ovijaju testis. Unutrašnja ovojnica (lat. fascia spermatica interna) nastavak je transverzalne fascije koja oblaže unutarnju stijenku trbušne šupljine.

Okrugli ligament maternice čvrsta je sveza koja polazi s materničnog kuta između fundusa i lateralnog ruba, ide kroz široku materničnu svezu prema lateralnoj zdjeličnoj stijenci, te kroz unutarnji prsten preponskog kanala ulazi u preponski kanal. Izgrađuje ga

vezivo u kojem ima elastičnih vlakana, a dio ligamenta koji se nalazi u preponskom kanalu ima i nešto poprečnoprugastih mišićnih vlakana, koja potječu od unutarnjeg kosog trbušnog mišića, a odgovaraju kremasteričnom mišiću u muškaraca (Krpmotić-Nemanić & Marušić 2004; Mulholland et al. 2010).



*Slika 1. Anatomske strukture ingvinalnog kanala.
 Prema: Paulsen & Waschke (2011). Sobotta atlas of human anatomy, 15th edition. Vol. 2, p 122*



Drake: Gray's Anatomy for Students, 2nd Edition.
 Copyright © 2009 by Churchill Livingstone, an imprint of Elsevier, Inc. All rights reserved.

Slika 2. Ingvinalni (Hesselbachov) trokut.

Prema: Drake et al (2009). Gray's anatomy for students, 2nd edition. p 398

5. ANATOMIJA KILE

Kila (hernija, bruh) je izbočenje trbušnog sadržaja pod kožu kroz prirodene ili stečene otvore na trbušnoj stijenci. U kili se povremeno ili stalno nalaze organi trbušne šupljine. Razlikuju se prirodene i stečene kile. Dok prirodene nastaju zbog nezrelih anatomskih struktura, uzroci nastanka stečenih kila su dva glavna čimbenika: slabost mišićnog ili vezivnog tkiva trbušne stijenke i trajno ili trenutačno jako povećanje intraabdominalnog tlaka.

U anatomiji kile treba razlikovati kilni otvor, kilnu vreću i kilni sadržaj. Kilni otvor ili prsten jest otvor na trbušnoj stijenci kroz koji prolazi kilna vreća u kojoj je kilni sadržaj. Ako se pri nastajanju hernije stvori kilni kanal, onda se razlikuje vanjski i unutarnji otvor, odnosno vanjski ili unutarnji kilni prsten. Kilnu vreću čini parijetalni peritoneum koji se izbočuje kroz kilni otvor. Kilni sadržaj najčešće čine tanka crijeva, mobilni dijelovi kolona, omentum, jajnik.

Stijenka kilne vreće na različite podražaje trenja i pritiska može reagirati seroznom ili fibroznom upalom što za posljedicu ima stvaranje priraslica između stijenke i kilnog sadržaja.

Tada nastaje hernija akreta (lat. hernia accreta). U takvim hernijama, iako nisu uklještene više nije moguća repozicija kilnog sadržaja. Za razliku od pravog uklještenja organi u kilnoj vreći nisu uklješteni strangulacijskim prstenom, a time nije ugrožena ni vaskularna opskrba tih organa.

S obzirom na mogućnost repozicije kilnog sadržaja u trbušnu šupljinu razlikujemo reponibilne i ireponibilne hernije. Reponibilnost označava lak povratak kilnoga sadržaja u trbušnu šupljinu, a ireponibilnost nemogućnost toga povratka. Ireponibilna kila može biti posljedica uklještenja (lat. hernia incarcerata) ili sraštanja kilnog sadržaja za kilnu vreću, pa govorimo o sraštenoj herniji ili herniji akreti.

Reponibilna kila (lat. hernia reponibilis) se laganim pritiskom na dno hernije lako reponira, pri čemu se čuje kлокotanje ako je kilni sadržaj crijevo. Kilni prsten je širok tako da sadržaj lako upada u kilnu vreću i ponovno se izbočuje pod kožom pri svakome fizičkom naprežanju (kašljanje, kihanje, rad, hodanje). Kile se lako reponiraju, ali se isto tako brzo i povrate.

Sraštena kila nastaje nakon što se stvore čvršće priraslice između kilne vreće i kilnog sadržaja ili dođe do sraštanja pojedinih dijelova kilnog sadržaja (obično omentuma i crijeva), te se hernije više ne može bezbolno i bezopasno reponirati.

Uklještena kila je stanje kada se kilni sadržaj (obično crijevo ili omentum) zajedno s kilnom vrećom uklješti u kilnome otvoru i ne može se više reponirati. Inkarcercija nastaje kad se postojeći kilni otvor ili do tada neprimjećeni kilni otvor, naglo proširi zbog izrazitoga povišenja intraabdominalnog tlaka, pa trbušni organi upadnu u kilnu vreću. Nakon sniženja intraabdominalnog tlaka kilni se otvor ponovno suzi, a organi ostaju uklještene i strangulirani uskim kilnim prstenom. Uklještena kila je apsolutna indikacija za operaciju (Šoša et al. 2007).

6. PODJELA PREPONSKIH KILA

Preponske kile dijele se na ingvinalne i femoralne. Ingvinalne hernije dijele se dalje na direktne i indirektne (neki autori ih nazivaju medijalnim i lateralnim). Prema postanku mogu biti primarne ili rekurentne.

Indirektna kila nastaje zbog protruzije abdominalnog sadržaja kroz unutarnji ingvinalni prsten, lateralno od donjih epigastričnih krvnih žila, u ingvinalni kanal. Indirektne ingvinalne hernije (lateralne hernije) nalaze se unutar sjemenskoga snopa, te mogu dosezati skrotum.

Kod žena, hernija se nalazi unutar okruglog ligamenta maternice i može se očitovati kao oteklina velike stidne usne (Mulholland et al. 2010). Za indirektne hernije se vjeruje da imaju prirođenu komponentu. Nastanak ovog tipa hernije zahtijeva kilnu vreću, koja se formira od vaginalnog izdanka (lat. processus vaginalis) (Bax et al. 1999). Nastanak prirođene preponske kile izravno je povezan sa spuštanjem testisa prema skrotumu. Tijekom normalnog embrionalnog razvoja testis se iz abdominalne šupljine u skrotum spušta tijekom trećeg tromjesečja intrauterinog razvoja. Mjesto budućeg ingvinalnog kanala označava gubernakulum, sveza koja ide od testisa niz prednju trbušnu stijenku do skrotuma. Poslije se stvara izbočina potrbušnice, vaginalni izdanak, koji prati gubernakulum i prolazi kroz prednju trbušnu stijenku stvarajući preponski kanal. Vaginalni izdanak gura ispred sebe slojeve prednje trbušne stijenke koji će poslije postati ovojnice sjemenskog snopa. U oba spola otvor koji napravi vaginalni izdanak na trbušnoj stijenci, odnosno na aponeurozi vanjskog kosog trbušnog mišića, tvori površinski preponski prsten (Krmpotić-Nemanić & Marušić 2004). Nakon što se testis spusti u skrotum, vaginalni izdanak obliterira i time uklanja potencijal za hernijaciju. Iz toga se može zaključiti da je razvoj indirektne hernije rezultat dvaju stanja: a) postojanja potencijalnog prostora zbog neobliteracije vaginalnog izdanka (engl. patent processus vaginalis) i b) slabosti fascije koja okružuje sjemenski snop na njegovu izlasku kroz unutarnji ingvinalni prsten (Bax et al. 1999).

Direktna hernija (medijalna hernija) je protruzija sadržaja kroz Hesselbachov trokut medijalno od donjih epgastričnih krvnih žila. Ovaj tip hernija nastaje na području gdje abdominalna fascija nije zaštićena priležnim mišićima. Direktne hernije se ne nalaze u sjemenskom snopu i obično protrudiraju prema naprijed. Svejedno postoji mogućnost da se naslanja uz sjemenski snop i spušta cijelom dužinom ingvinalnog kanala do skrotuma. Zbog toga je jedini siguran način razlikovanja direktnih od indirektnih hernija njihov položaj u odnosu na donje epigastrične krvne žile (Mulholland et al. 2010). Direktne ingvinalne hernije ne smatraju se prirođenima, odnosno nemaju prirođenu anatomsku podlogu za svoj nastanak. Podlogu za njihov nastanak čini stečeni defekt u mišićnom tkivu poprečnog trbušnog mišića koji tvori stražnju stijenku ingvinalnog kanala i kroz koji kilni sadržaj direktno protrudira (Bax et al. 1999). Rizičnim čimbenicima za njihov nastanak smatraju se: pušenje, poremećaj sinteze kolagena (zbog pušenja ili drugih razloga) i kronična opstruktivna plućna bolest (KOPB) (Halm 2007).

Femoralna hernija protrudira kroz femoralni kanal, koji je sa gornje strane omeđen ingvinalnim ligamentom, medijalno i dolje rubom pubične kosti, a lateralno femoralnom

venom. Izbočuje se ispod ingvinalnog ligamenta. Femoralne hernije čine manje od 10% svih preponskih kila, ali 40% ih se prezentira kao hitno stanje zbog inkarceracije ili strangulacije. Učestalije su kod starijih pacijenata, te kod onih koji su već bili podvrgnuti kirurškom liječenju ingvinalne hernije.

Jasna podjela preponskih kila potrebna je radi pravilnog odabira tehnike kojom će se izvesti zahvat, te radi lakše usporedbe različitih tehnika. Trenutno postoji preko 10 različitih klasifikacija, pa su tako poznate tradicionalna podjela (medijalna, lateralna, rekurentna), klasifikacije po Nyhusu, Gilbertu, Rutkowitzu/Robbinsu, Schumpelicku, Harkinsu, Castenu, Halversonu i McVayu, Lichtensteinu, Bendavidu, Stoppi, Alexandreu, te Zollingeru. Danas je najčešće korištena klasifikacija po Nyhusu (Tablica 1) (Simons et al. 2009).

Sve navedene klasifikacije preponskih kila imaju određene razlike, ali svima im je zajednička složenost i nemogućnost lakog pamćenja. Posljedica toga je da se rijetko koriste u svakodnevnoj kliničkoj praksi. Europsko udruženje herniologa (EHS) je 2004. predložilo novu podjelu koja će biti lako pamtljiva i jednostavna za upotrebu. EHS klasifikacija (Tablica 2) definira lokalizaciju kile sa L: lateralna (indirektna), M: medijalna (direktna) i F: femoralna. Veličina kile označava se sa 1: \leq jednoga prsta, 2: jedan-dva prsta i 3: \geq tri prsta. Ako pacijent istovremeno ima oba tipa hernija, ispunjavaju se pripadajuća polja. Slovo P označava primarnu, a R rekurentnu herniju (Miserez et al. 2007).

Tablica 1. Podjela preponskih kila prema Nyhusu. Prema: Nyhus (1993).

Tip	Opis
I	Indirektna, normalan unutrašnji prsten Kilna vreća u kanalu
II	Indirektna, prošireni unutrašnji prsten Kilna vreća ne ulazi u skrotum
III	A: Direktna B: Indirektna hernija s proširenim unutrašnjim prstenom i defektom stražnjeg zida C: Femoralna
IV	A: Direktna rekurentna B: Indirektna rekurentna C: Femoralna rekurentna D: Kombinacija A, B i C

Tablica 2: EHS klasifikacija preponskih kila. Prema: Miserez et al. (2007).

EHS klasifikacija preponskih kila		Primarna	Rekurentna		
	0	1	2	3	x
L					
M					
F					

7. DIJAGNOSTIKA PREPNSKIH KILA

Vidljiva oteklina u preponi glavni je nalaz kod većine preponskih kila. Oteklina može biti udružena s bolovima ili osjećajem neugode, ali većina kila nije jako bolna, osim ako nije došlo do inkarceracije ili strangulacije. U odsutnosti fizikalnih nalaza, potrebno je uzeti u obzir stanja koja mogu dovesti do sličnih simptoma. Ponekada se kod pacijenata mogu javiti parestezije koje nastaju kao posljedica kompresije ili iritacije živaca ingvinalne regije. Druga stanja i bolesti također se mogu očitovati kao oteklina u preponskome području, ali se obično već fizikalnim pregledom uspiju diferencirati od preponske kile. Diferencijalno dijagnostički uzrok nastanka otekline u preponi može biti: ingvinalna hernija, hidrokela, varikokela, ektopični tistis, epididimitis, torzija testisa, lipom, hematoma, ingvinalna limfadenopatija, limfom, metastaza tumora, femoralna hernija, femoralna limfadenopatija, te aneurizma ili pseudoaneurizma femoralne arterije (Townsend et al. 2012).

Bolesnici s preponskom kilom pregledavaju se u ležećem i stojećem položaju. Prvo se obavlja inspekcija ingvinalne regije u mirovanju i pri povišenju intraabdominalnog tlaka (npr. pri Valsalvinom manevru, kašljanju). Vidi se izbočenje, odnosno izlazak kile pod kožu i prema skrotumu. Nakon toga se antrira ingvinalni kanal, u stojećemu i ležećemu položaju. Vrhom kažiprsta liječnik ulazi u ingvinalni kanal tako da se prst, kojim invaginira kožu skrotuma, uvuče kroz vanjski ingvinalni prsten prema gore i lateralno. Prstom u ingvinalnome kanalu utvrđuje se njegova širina, duljina i mogući sadržaj. Penis je neprimjetan, smežuran. čini dio stijenke kile i vidi se samo kao nabor kože ispod simfize. Fizikalni nalaz ovisi o sadržaju kilne vreće. Kad je kila prazna, katkad ju je teško i otkriti. Ukoliko se intraabdominalni organi nalaze u kilnoj vreći, nalaz ovisi o tome koji je organ unutra. Ako je

crijevo, čuje se kloktanje i pretakanje sadržaja u lumenu, jajnik se pipa kao čvrsta, glatka tvorba, omentum kao bolna, nepravilna, mekanoelastična masa. Kod inkarceracije najizraženiji nalaz je bolna otečena masa različite veličine i sadržaja. Pokušaj repozicije ne uspijeva, a bolesnik ima kliničke i radiološke znakove mehaničkoga ileusa (Šoša et al. 2007).

Ultrazvuk je vrlo koristan u dijagnostici preponskih kila. Zbog njegove visoke osjetljivosti i specifičnosti moguće je otkriti okultne direktne i indirektne ingvinalne hernije i femoralne hernije. Ostale radiološke metode su od manje koristi u dijagnostici hernija i ne koriste se rutinski u kliničkoj praksi. CT abdomena i zdjelice može biti koristan pri dijagnosticiranju atipičnih hernija, te za potvrdu dijagnoze kod atipičnih masa u preponi. Kod najzloženijih slučajeva, laparoskopija može biti i dijagnostička i terapijska metoda (Townsend et al. 2012).

8. OPERATIVNO LIJEČENJE

Sve ingvinalne hernije bi trebalo operativno zbrinuti, osim ako za to ne postoje specifične kontraindikacije. Ova preporuka temelji se na pretpostavci da je rizik za nastanak inkarceracije, opstrukcije i strangulacije veći od rizika povezanog sa operativnim zahvatom (Mulholland et al. 2010).

Iako je izlječenje hernije moguće jedino operacijom, za bolesnike sa asimptomatskim kilama i kilama koje se prezentiraju minimalnim simptomima ekspektativni pristup - promatranje i čekanje (engl. watchful waiting) je metoda izbora (Simons et al. 2009). Kod bolesnika sa asimptomatskim kilama postoje vrlo male šanse da dođe do inkarceracije i strangulacije (0,3-3% godišnje). Također, većina bolesnika kod kojih je došlo do strangulacije nisu niti znali da imaju ingvinalnu herniju ili su odbijali potražiti pomoć liječnika sve do pojave simptoma strangulacije.

Kod bolesnika sa izraženim simptomima nelagode i/ili boli, te vidljivom oteklinom u preponskome području indiciran je elektivni kirurški zahvat kojim se smanjuje mogućnost inkarceracije i strangulacije. Strangulirana hernija apsolutna je indikacija za hitni kirurški zahvat koji ima veću učestalost postoperativnih komplikacija i veću postoperativnu smrtnost od elektivnih kirurških zahvata (>5% naspram <0.5%) (Simons et al. 2009). Učestalost postoperativnih komplikacija raste sa dobi bolesnika i prisutnošću komorbiditeta, pa je elektivni kirurški zahvat preporučen sve dok ne postoje stroge kontraindikacije za operaciju.

Kirurške tehnike operacije ingvinalnih hernija mogu se podijeliti prema pristupu na otvorene i laparoskopske. Otvorene kirurške tehnike se dalje mogu podijeliti s obzirom na smjer pristupanja dnu ingvinalnog kanala na one s prednjim pristupom i one sa stražnjim pristupom (Brunicardi 2009).

S obzirom na način rekonstrukcije stražnje stijenke ingvinalnog kanala, razlikujemo dvije osnovne vrste metoda. Prve su tkivne metode (engl. tissue repair). Naziv su dobile jer se za zatvaranje defekta dna ingvinalnog kanala koristi samo tkivo pacijenta koje se dovodi u apoziciju šavovima, pri čemu nastaje određena količina napetosti među tkivima. Zbog toga se još nazivaju i metodama sa napetošću, odnosno tenzijskim metodama. Eduardo Bassini smatra se ocem moderne kirurgije hernija, jer je drugom polovicom 19. stoljeća prvi predstavio tkivnu metodu kojom je postizao odlične rezultate. Njegova metoda se održala kroz čitavo 20. stoljeće kao zlatni standard i doživjela je brojne modifikacije. Danas je poznato više od 70 različitih tkivnih metoda, a najčešće korištene su metode po Bassiniju, Shouldiceu, te McVayu.

Druga skupina su metode bez napetosti (engl. tension-free repair) koje su danas prvi izbor u liječenju ingvinalnih hernija. Tkivni defekt se premošćuje uporabom mrežica od protetskog materijala (engl. mesh). Uporabom mrežica izbjegava se šivanje, odnosno rekonstrukcija dna ingvinalnog kanala pod napetošću. Zbog izostanka napetosti ove tehnike su fiziološkije od tenzijskih, te ih pacijenti bolje podnose. Oporavak i povratak svakodnevnim aktivnostima je brži, a niži je i postotak recidiva. Osim otvorenim načinom, mrežicu je moguće postaviti i laparoskopskim putem.

Zbog veće učestalosti ingvinalnih hernija kod muškaraca, sve metode u nastavku biti će opisane na anatomskeoj građi muškog spola.

8.1 OTVORENI PRISTUP

Otvoreno kirurško liječenje ingvinalnih hernija kod odraslih sastoji se od tri koraka:

1. Disekcija kilne vreće od struktura sjemenog snopa.
2. Redukcija sadržaja kilne vreće i resekcija ili redukcija kilne vreće.
3. Rekonstrukcija ili ojačanje defekta fascije na stražnjem zidu ingvinalnog kanala.

Prikaz ingvinalne regije zajednički je svim operacijskim metodama s otvorenim pristupom. Zakrivljeni ili vodoravno položeni rez učini se iznad preponskoga područja. Točka koja se nalazi oko 2 prsta širine inferiorno i medijalno od prednje gornje ilijačne kvržice (lat. spina iliaca superior anterior) je najlateralnija točka reza. Rez se nastavlja medijalno dužinom otprilike 6 do 8 cm. Elektrokauterom se od kože odvoji potkožno tkivo. Površinska fascija građena je od dva sloja, vanjski masni sloj poznat kao Camperova fascija i unutarnji membranozniji sloj, Scarpina fascija. Rutinski se ne nailazi na Camperovu fasciju, pa se Scarpina fascija prikaže i odvoji, te se tada prikaže aponeuroza vanjskog kosog trbušnog mišića. Često se nailazi na venu koja prolazi vertikalno kroz potkožno tkivo i ona se ligira postavljanjem hemostatskih hvataljki. Vlakna vanjskog kosog trbušnog mišića se tada razdvoje paralelno sa smjerom pružanja vlakana. Zatim se škarama razreže aponeuroza, odvoji od vanjskog ingvinalnog prstena i prikaže se ingvinalni kanal i njegov sadržaj. Na gornje i donje rubove aponeuroze postave se hemostatske hvataljke i odignu se iz ingvinalnog kanala. Nakon identifikacije, iliohipogastrični i ilioingvinalni živac se odmaknu iz operativnog polja. Kada se prikaže pubična kvržica (lat. tuberculum pubicum), kažiprstom i palcem se obuhvati sjemenski snop na mjestu gdje prolazi pored pubične kvržice. Tada se oko sjemenskog snopa može postaviti Penroseov dren ili žičani prsten da bi se strukture mogle podići sa stražnje stijenke ingvinalnog kanala. Sa sjemenskim snopom podignutim na mjestu vanjskog ingvinalnog prstena, prikažu se mišićna vlakna kremastera. Mišićna vlakna kremastera mogu se odvojiti od sjemenskog snopa tupom disekcijom ili uporabom elektrokautera. Nakon što su mišićna vlakna kremastera potpuno odvojena između unutarnjeg i površinskog ingvinalnog prstena, omogućen je potpuni pristup stražnjoj stijenci ingvinalnog kanala u slučaju direktne hernije. Posebnu pozornost valja obratiti prilikom odvajanja mišićnih vlakana kremastera kako bi se izbjegle ozljede sjemenskog snopa.

Kad se sadržaj ingvinalnog kanala potpuno okruži, može se razlučiti sadržaj sjemenskog snopa i kilna vreća. Direktne hernije postat će vidljive kada se preparira dno ingvinalnog kanala. Kilna vreća indirektne hernije obično se nalazi na anterolateralnoj strani sjemenskog snopa. Uz prepoznavanje sjemenskog snopa moraju se razlučiti i sjemenovod i krvne žile, kako bi se uspješno odvojila kilna vreća od sjemenskog snopa. Na distalnome dijelu kilne vreće preklapaju se dva sloja peritoneuma i čine bijeli rub koji pomaže kod prepoznavanja kilne vreće. Peritoneum se od sjemenskog snopa odvoji tupom disekcijom u proksimalnom smjeru prema unutarnjem ingvinalnom prstenu.

Redukcija kilne vreće u preperitonealnom prostoru poznata je pod nazivom visoka ligacija kilne vreće (engl. high ligation of the sac). Neki kirurzi rutinski otvaraju kilnu vreću kako bi provjerili da nije došlo do inkarceracije intraabdominalnog sadržaja. Može se načiniti ekscizija kilne vreće kod unutarnjeg ingvinalnog prstena ili jednostavno izvrtanje vreće u preperitonealni prostor. Čvrsto prirasle kilne vreće, čije bi odvajanje moglo dovesti do ozljeđivanja struktura sjemenskog snopa, ne treba nužno disecirati, ali je svejedno potrebno njihovo odvajanje kod unutarnjeg ingvinalnog prstena. Ako je kilna vreća toliko velika da ulazi u skrotum, moguće je da zahtijeva disekciju unutar ingvinalnog kanala, što sa sobom nosi veći rizik za nastanak postoperativnih komplikacija.

Nakon što se stražnja stijenka ingvinalnog kanala rekonstruira nekom od metoda, sadržaj sjemenskog snopa se vraća na svoje anatomsko mjesto. Površinski ingvinalni prsten se rekonstruira resorptivnim šavovima, a fascija vanjskog kosog trbušnog mišića zatvori se produžnim šavovima. Pri rekonstrukciji vanjskog ingvinalnog prstena treba izbjegavati pretjerano zatezanje pri šivanju da ne bi došlo do kompresije struktura sjemenskog snopa. Scarpina fascija se zatim može zatvoriti nizom pojedinačnih resorptivnih šavova. Na kraju, koža se zatvara subkutanim šavovima radi boljeg kozmetskog izgleda kasnijeg ožiljka (Brunicardi 2009).

8.1.1 PREDNJI OTVORENI PRISTUP, NEPROTETSKI

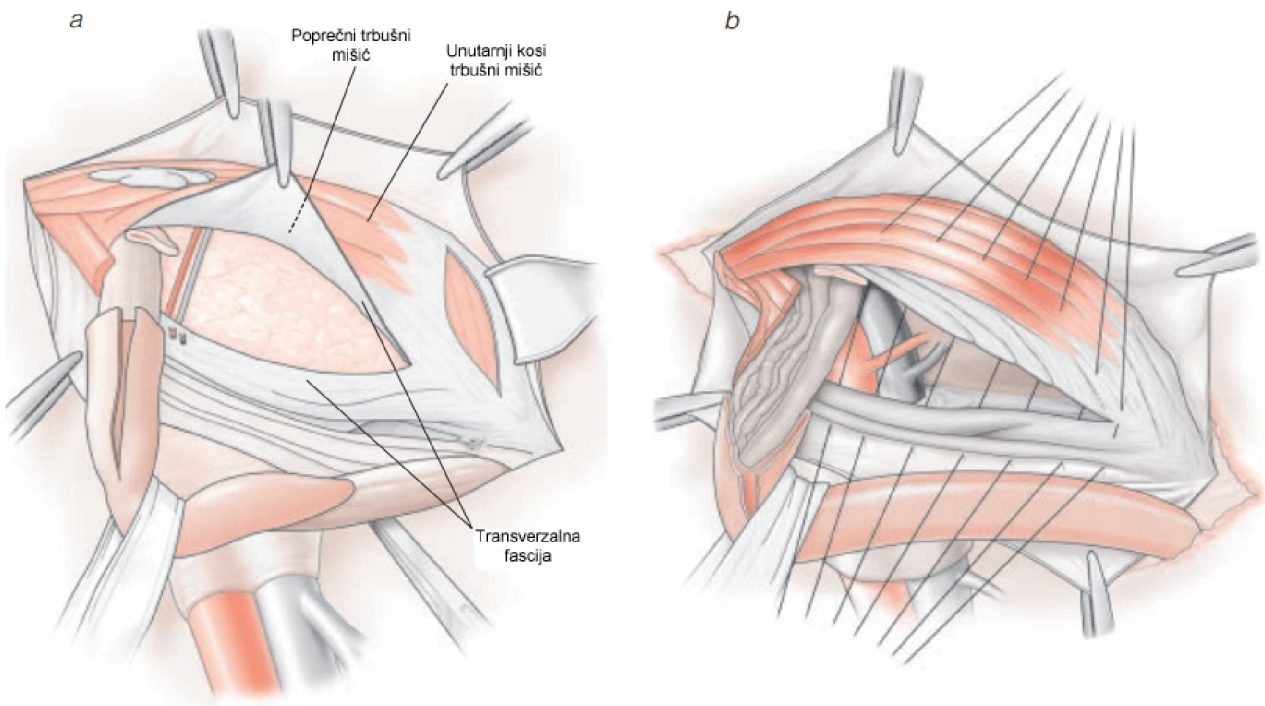
Prije pojave protetskih materijala, tkivni defekti stražnje stijenke ingvinalnog kanala rekonstruirali su se isključivo vlastitim tkivom. Unatoč njihovim nedostacima, tkivne tehnike kao što su Bassinijeva, Shouldiceova i McVayova još uvijek imaju važnu ulogu u liječenju hernija kod stanja u kojima je uporaba protetskih materijala kontraindicirana. Identifikacija hernije i redukcija kilne vreće jednake su kod svih metoda s prednjim otvorenim pristupom, ali se razlikuje način rekonstrukcije defekta stražnje stijenke ingvinalnog kanala.

8.1.1.1 METODA PO BASSINIJU

Bassinijeva metoda donijela je ogromni napredak u smanjenju stope recidiva u usporedbi s dotadašnjim tehnikama. Trenutno je uporaba ove nekada popularne tehnike ograničena, jer druge tkivne metode, kao što je metoda po Shouldiceu, imaju nižu stopu recidiva.

Nakon razdvajanja mišićnih niti kremastera i ligacije kilne vreće duboko u području unutarnjeg ingvinalnog prstena, pristupa se preperitonealnom prostoru otvaranjem transverzalne fascije od unutarnjeg ingvinalnog prstena prema pubičnoj kvržci.

Preperitonealno masno tkivo se tupom disekcijom odstrani s gornjeg ruba stražnje strane transverzalne fascije kako bi se omogućila adekvatna mobilizacija tkiva. Šivanjem u tri sloja se pojačava dno ingvinalnog kanala. Unutarnji kosi trbušni mišić, poprečni trbušni mišić i transverzalna fascija se pojedinačnim šavovima fiksiraju za ingvinalni ligament i periost s medijalne strane pubične kvržice (Slika 3). Lateralna stijenka pojačanog područja je medijalna granica unutarnjeg ingvinalnog prstena, koji se također pojačava ovim zahvatom. Ograničenja Bassinijeve tehnike su velika mogućnost ozljeđivanja neurovaskularnih struktura i visoke stope relapsa zbog neotvaranja transverzalne fascije, koje se inače rutinski izvodi. Postoje brojne modifikacije Bassinijeve metode sa nižom stopom recidiva, a trenutna uporaba ove metode ograničena je na velike direktne hernije (Brunicardi 2009).



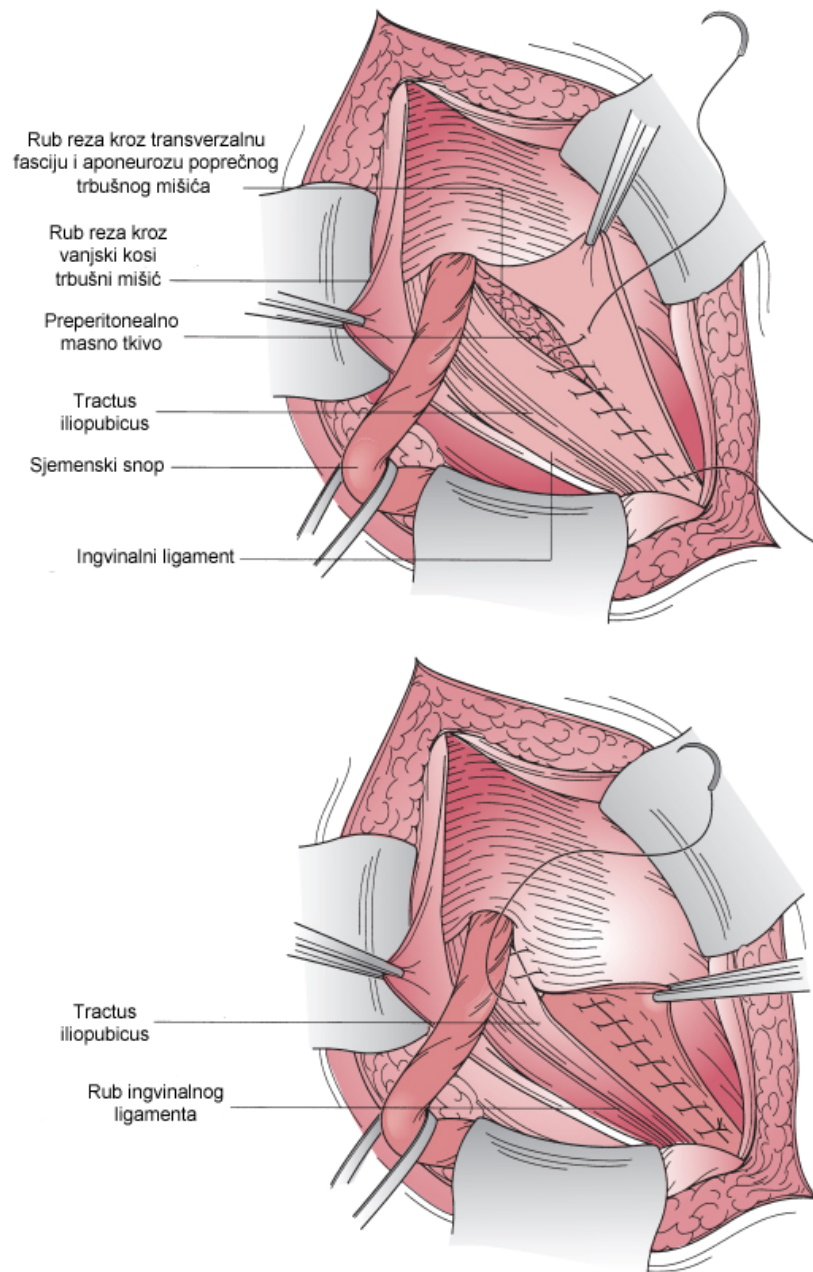
Slika 3. Metoda po Bassiniju. a: Transverzalna fascija je otvorena i uklonjeno je preperitonealno masno tkivo kako bi se moglo pristupiti najdubljem sloju (sloj čine transverzalna fascija, poprečni trbušni mišić i unutarnji kosi trbušni mišić). b: Trostruki sloj je superiorno aproksimiran ingvinalnom ligamentu i nalazi se medijalno od pubične kvržice, te se produljuje lateralno sve dok unutarnji ingvinalni prsten nije dovoljno sužen.

Prema: Fitzgibbons (2003). ACS surgery: Principles and practice. Chapter 27, p 7

8.1.1.2 METODA PO SHOULDICEU

Kanadski kirurg Earle Shouldice svoju metodu je utemeljio na Bassinijevoj, ali rezultati koje je njome postizao bili su značajno bolji. Za razliku od Bassinijeve metode, stražnja stijenka ingvinalnog kanala rekonstruira se u četiri sloja uporabom produžnog neresorptivnog šava. U opisima originalne Shouldiceove tehnike za rekonstrukciju se koristio produžni neresorptivni šav žicom od nehrđajućeg čelika, no moderne modifikacije koriste sintetički monofilamentni neresorptivni konac. Uporaba produžnog šava u više slojeva ima dvostruku prednost, jer se napetost rasporedi po pojedinačnim slojevima i sprječavaju se naknadne hernijacije između pojedinačnih šavova (Brunicardi 2009).

U prvom sloju se lateralni rub transverzalne fascije sašije za medijalni rub transverzalne fascije, fasciju unutarnjeg kosog i fasciju poprečnog trbušnog mišića počevši od pubične kvržice i završava sa rekonstrukcijom unutarnjeg ingvinalnog prstena. U drugom sloju se počevši od unutarnjeg ingvinalnog prstena šivaju gornji rubovi transverzalne fascije za rubove ingvinalnog ligamenta. U trećem sloju se šivaju dio vanjskog kosog trbušnog mišića u blizini ingvinalnog ligamenta i površinski dio unutarnjeg kosog trbušnog mišića. Četvrti sloj je duplikatura trećeg i šivaju se iste strukture, ali u suprotnome smjeru (Slika 4) (Shouldice 2003; Brunicardi 2009).



Slika 4. Metoda po Shouldiceu.

Prema: Mulholland (2010). Greenfield's surgery: Scientific principles and practice, 5th edition. p 1179

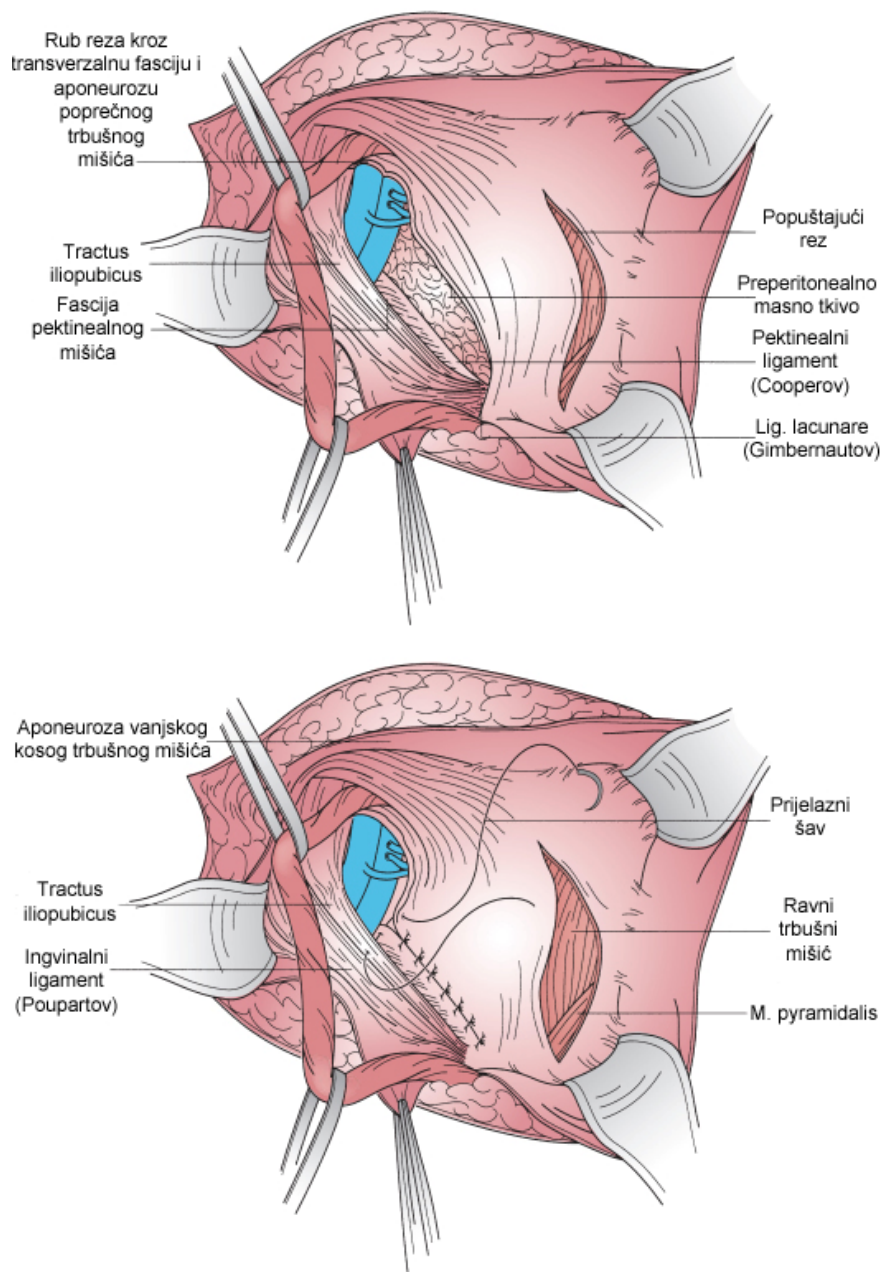
8.1.1.3 METODA PO MCVAYU

Prednost ove metode naspram ostalih je mogućnost otkrivanja defekata i ingvinalnog i femoralnog kanala. Kao uporište šavova koristi se pektinealni (Cooperov) ligament, te se po tome razlikuje od prethodno opisanih metoda. Koriste se pojedinačni ili produžni šavovi. Primjenjuje se kod femoralnih hernija, te je metoda izbora za liječenje ingvinalnih hernija u pacijenata kod kojih je upotreba protetskih mrežica kontraindicirana.

Nakon što se izolira spermatični vod, poprečnim rezom kroz transverzalnu fasciju uđe se u preperitonealni prostor. Manji dio stražnjeg dijela fascije se disecira i time se omogući mobilizacija gornjeg ruba transverzalne fascije. Zatim se rekonstruira dno ingvinalnoga kanala. Cooperov ligament se identificira medijalno, te se tupo disecira kako bi mu se prikazala površina. Gornji rub transverzalne fascije se zatim sašije za Cooperov ligament. Šavovi se nastavljaju lateralno duž Cooperovog ligamenta i zatvaraju femoralni kanal. Nakon što je femoralni kanal prešiven, napravi se prijelazni šav. Njime se transverzalna fascija sašije za ingvinalni ligament. Prijelazni šav sužava femoralni prsten, ali još važnije, sprječava ozljeđivanje femoralnih krvnih žila. Šivanjem transverzalne fascije za ingvinalni ligament lateralni rub transverzalne fascije postaje unutrašnji ingvinalni prsten, koji se nakon nekog vremena dodatno suzi.

Neizostavni dio procedure je i kreiranje popuštajućeg reza, kojim se reducira značajna količina napetosti koja normalno nastaje zahvatom. Prije šivanja transverzalne fascije za Cooperov i ingvinalni ligament, učini se rez na prednjem sloju ravnog trbušnog mišića. Rez započinje kod pubične kvržice i nastavlja se superiorno otprilike 2 do 4 cm (Slika 5). Moguće posljedice reza uključuju pojačanu postoperativnu bol i povećanu mogućnost nastanka hernija prednje trbušne stijenke.

Nedostatak ove metode je povećana stopa recidiva zbog tenzijske operativne tehnike. Također, metoda zahtijeva opsežnu disekciju što može rezultirati oštećenjem podležućih femoralnih krvnih žila (Brunicardi 2009).



Slika 5: Metoda po McVayu.

Prema: Mulholland (2010). Greenfield's surgery: Scientific principles and practice, 5th edition. p 1180

8.1.2 PREDNJI OTVORENI PRISTUP, PROTETSKI

Izvan specijaliziranih klinika koje se bave preponskim kilama, stopa recidiva kod tkivnih metoda je i dalje visoka. Zbog toga je metoda bez napetosti danas metoda izbora u liječenju ingvinalnih hernija. Defekt dna ingvinalnog kanala premošćuje se protetskom mrežicom i na taj način se smanjuje napetost među tkivima, što dovodi do smanjenja stope recidiva. Pionir tehnike je Lichtenstein, pa se metoda često naziva njegovim imenom. Dugoročno manje stope relapsa, uz mogućnost lake reprodukcije operacijske tehnike, učinile su ovu metodu široko prihvaćenom u liječenju preponskih kila.

Danas je dostupan velik broj protetskih materijala koji se međusobno razlikuju po svojim biološkim svojstvima, gustoći i veličini pora. Najčešće upotrebljavani su polipropilen – monofilamentni (Marlex, Prolene) ili polifilamentni (Surgipro), Dacron (Mersilene) i ekspanzirani politetrafluoroetilen (ePTFE) (GoreTex). Polipropilen i Dacron izazivaju intenzivan upalni odgovor i stvaranje ožiljnoga tkiva. Zbog toga se ne bi trebali upotrebljavati u okolnostima gdje se ne može izbjeći kontakt sa intraabdominalnim visceralnim organima, jer erodiraju u intraabdominalne organe i dovode do nastajanja fistula. U tim okolnostima koriste se ePTFE ili dvoslojna proteza sa adhezivnom barijerom na površini koja prijanja uz visceralne organe. ePTFE i proteze sa adhezivnom barijerom sprječavaju nastajanje priraslica, ali ih ne mogu u potpunosti eliminirati.

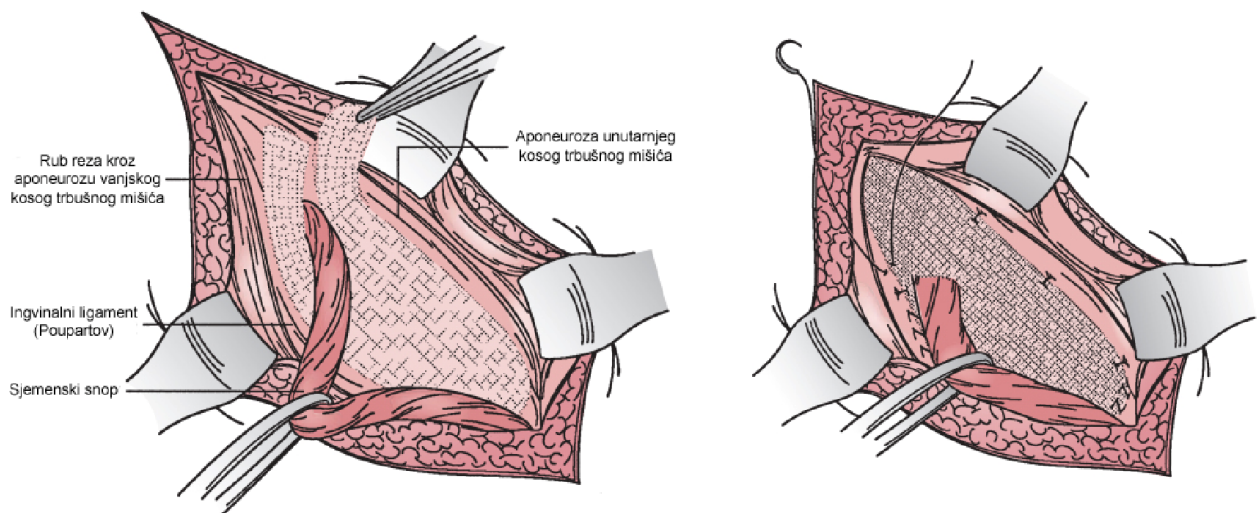
Gustoća polipropilenske ili poliesterske mrežice, kao i veličina pora odgovorne su za njena biološka svojstva. Smanjenjem gustoće i povećanjem veličine pora postiže se slabija reakcija organizma na strano tijelo. Upalni odgovor izazvan mrežicama velike gustoće i malih pora može uzrokovati kroničnu bol, osjećaj prisutnosti stranoga tijela, te skupljanje mrežice s vremenom i posljedično nastajanje recidiva (Mulholland 2010).

8.1.2.1 „TENSION-FREE” METODA PREMA LICHTENSTEINU

Ova metoda je najčešće korištena metoda bez napetosti i trenutno je metoda izbora u kirurškom liječenju ingvinalnih hernija. Inicijalna ekspozicija i mobilizacija struktura sjemenskoga snopa je identična kao i kod ostalih otvorenih pristupa s prednje strane. Posebnu pažnju treba obratiti kod tupe disekcije ingvinalnoga kanala kako bi se prikazao rub ingvinalnog ligamenta i pubična kvržica, te napravio prostor za postavljanje mrežice. Za razliku od tenzijskih tehnika, metoda prema Lichtensteinu ne uključuje rutinsko raslojavanje transverzalne fascije, te zbog toga često nije moguće prepoznati latentne femoralne hernije. Zbog toga se kod klinički manifestnih hernija koje nisu vidljive pri ulasku u ingvinalni kanal može odlučiti za ulazak u preperitonealni prostor i evaluaciju femoralnog kanala. Izostanak raslojavanja dna ingvinalnog kanala također upućuje na to da se unutarnji ingvinalni prsten ne rekonstruira pomoću struktura kanala. Umjesto toga, dno i unutarnji prsten se pojačavaju uporabom protetske polipropilenske mrežice. Mrežica je pravokutnoga oblika dimenzija 15 x 11 cm, sa zaobljenim medijalnim krajem koji odgovara medijalnome kutu ingvinalnog kanala. Na suprotnome kraju, mrežica je razdvojena kako bi obuhvatila sjemenski snop (Slika 6). Mrežica mora biti dovoljno velika da adekvatno prekrije stražnju stijenku ingvinalnog kanala i može se oblikovati nakon smještaja u operacijsko polje. Zaobljeni kraj mrežice se šavovima pripoji za prednji rub ravnog trbušnog mišića 2 cm medijalno od pubične kvržice,

osiguravajući dovoljno preklapanje medijalno kako bi se spriječili recidivi. Produžni šav se zatim nastavlja oko pubične kvržice i učvršćuje mrežicu na mjestu. Posebnu pažnju treba obratiti na šavove, koji ne smiju biti postavljeni direktno na periost pubične kvržice, jer to može uzrokovati dugotrajnu postoperativnu bol. Donji rub mrežice se zatim pripoji za rub ingvinalnog ligamenta, a šav se nastavlja lateralno prema unutarnjem kilnom prstenu. Rasporak na lateralnom dijelu mrežice može zahtijevati proširenje kako bi mogao pravilno obuhvatiti sjemenski snop i spriječiti strangulaciju sadržaja snopa. Gornji i donji kraj mrežice se postave oko baze snopa, lateralno od unutarnjeg kilnog prstena i u blizini prednje gornje ilijačne kvržice, i zajedno sašiju pojedinačnim šavom. Time je ojačan unutarnji prsten i sprječava se nastanak rekurentnih indirektnih hernija. Nedovoljno čvrsto pripajanje dijelova mrežice može dovesti do učestalijih recidiva, dok prečvrsto stvara pritisak na strukture sjemenskoga snopa i oštećuje ih.

Gornji rub mrežice se zatim šavovima fiksira za stražnji dio aponeuroze unutrašnjeg kosog trbušnog mišića i ovojnicu ravnog trbušnog mišića. U slučajevima femoralne hernije, donji rub mrežice se šavovima pripaja za Cooperov ligament medijalno i ingvinalni ligament lateralno, slično kao i kod tehnike po McVayu. Rana se zatim zatvori u slojevima (Brunicardi 2009; Mulholland 2010).



Slika 6: Metoda po Lichtensteinu. Smještaj mrežice.

Prema: Mulholland (2010). Greenfield's surgery: Scientific principles and practice, 5th edition. p 1181

8.1.2.2 „PLUG & PATCH” METODA

Lichtensteinovu tehniku modificirao je Gilbert. Uz mrežicu - zakrpa (engl. patch) koja se postavlja slično kao i kod Lichtensteinove metode, tehnika uključuje i postavljanje protetskoga materijala - čep (engl. plug) kroz unutarnji kilni prsten. Inicijalna tehnika se sastojala od uvijanja komadića polipropilenske mrežice u cilindrični oblik i postavljanja uz sjemenski snop na mjestu gdje prolazi kroz unutarnji ingvinalni prsten. Daljnjim modifikacijama tehnike mrežica se počela uvijati u obliku cvijeta ili kišobrana, sa vrhom usmjerenim intraabdominalno, služeći kao preperitonealna proteza. Povišeni intraabdominalni tlak djeluje na protetski čep i otvarajući njegove listiće stvara se zaštitni zalistak. U originalnim opisima metode naglašava se pristup bez napetosti kod kojega se protetski materijali stavljaju na svoj anatomske položaj bez korištenja šavova. Ožiljkivanjem se protetski materijal fiksira i pruža dovoljnu snagu rekonstruiranoga tkiva. Trenutno su dostupni već oblikovani protetski čepovi različitih veličina koji se uobičajeno učvršćuju za rubove unutarnjeg ingvinalnog prstena sa nekoliko pojedinačnih šavova (Brunicardi 2009).

8.2 STRAŽNJI OTVORENI (PREPERITONEALNI) PRISTUP

Preperitonealni prostor se nalazi između transverzalne fascije i peritoneuma. Preponske kile nastaju zbog nemogućnosti oslabljene transverzalne fascije da zadrži peritoneum. Podjela hernija na direktne, indirektne i femoralne kod opisa ovog pristupa je irelevantna, jer se rekonstrukcija defekta izvodi iza transverzalne fascije i obuhvaća čitavo miopektinealno područje (MPO). Preperitonealnom prostoru se može pristupiti donjim medijalnim rezom ili poprečnim rezom. Ravni trbušni mišić se povlači medijalno i pristupa se u preperitonealni prostor. Postavlja se velika protetska mrežica koja prekriva čitavo miopektinealno područje. Najčešće korištene su poliesterske mrežice koje se lako oblikuju i zbog toga su bolji izbor nego ostali protetski materijali. Mrežicu na mjestu drži intraabdominalni tlak koji je potiskuje naprijed prema transverzalnoj fasciji. Zbog položaja reza kojim se pristupa preperitonealnom prostoru i koji se ne nalazi u preponskom području, disekcija ingvinalnog kanala, sjemenskoga snopa i preponskih živaca nije potrebna. Zbog toga su komplikacije uzrokovane oštećenjem ovih struktura vrlo rijetke kod metoda sa stražnjim pristupom.

Razvijene su i novije metode koje koriste manje invazivni pristup u preperitonealni prostor. Jedna od njih je Kugelova metoda, kod koje se malim rezom u području iznad dubinskog prstena ingvinalnog kanala i tupom disekcijom pristupa u preperitonealni prostor.

Postavlja se posebno dizajnirana dvostruka polipropilenska mrežica, koja se lako oblikuje i moguće ju je provući kroz mali rez. Nakon postavljanja, mrežica se vraća u svoj prvobitni oblik i prekriva čitavo miopektinealno područje. Ova metoda daje dobre rezultate kada je koriste iskusni kirurzi, ali zbog složenosti zahtijeva dugo vrijeme učenja.

„Prolene hernia system” (PHS) tehnologija koristi prednosti i preperitonealnog i konvencionalnog prednjeg otvorenog pristupa. Dvostruka proteza smješta se tako da cilindar koji povezuje slojeve prolazi ili kroz defekt ili kroz dubinski prsten ingvinalnog kanala (Mulholland 2010).

8.3 LAPAROSKOPSKI PRISTUP

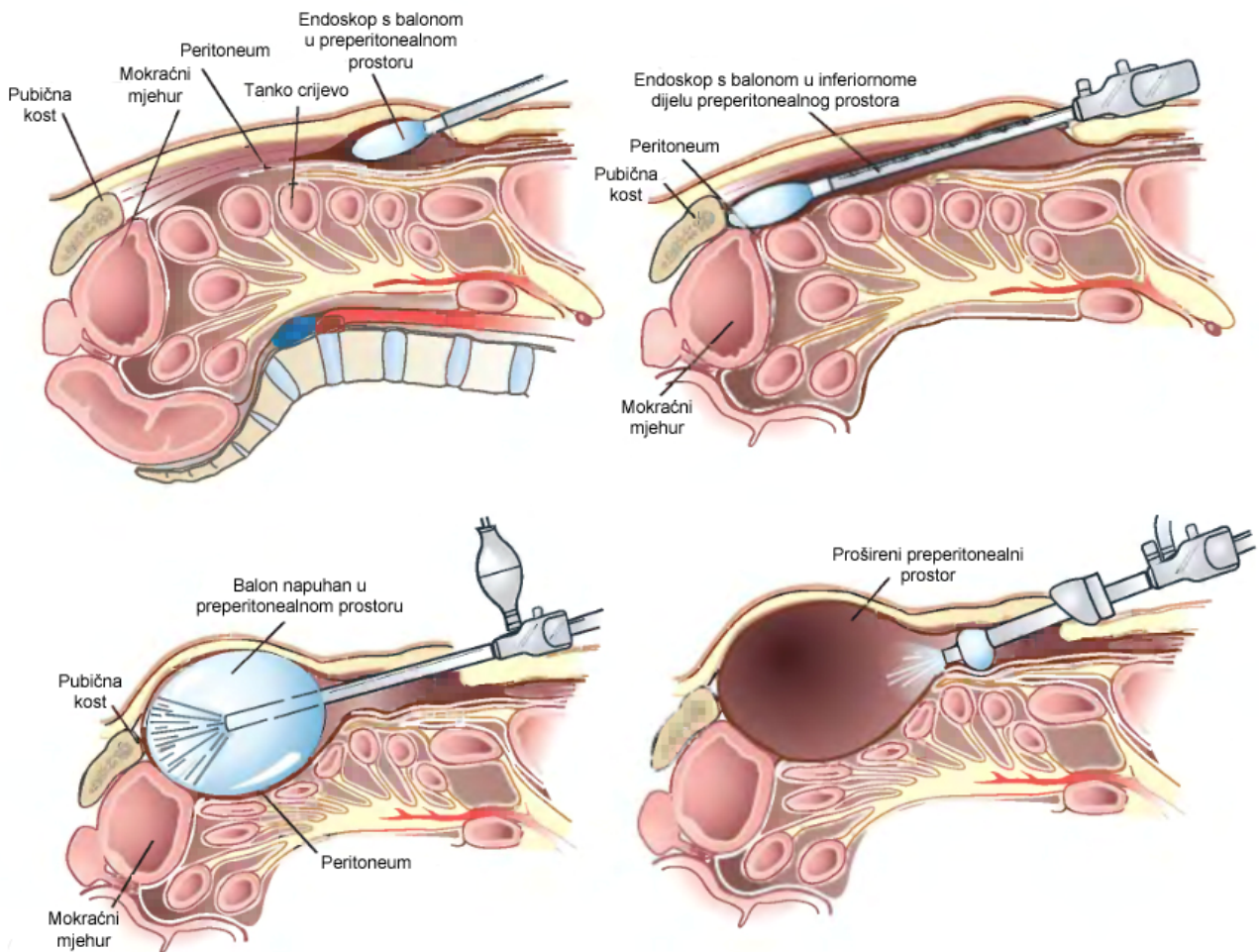
Laparoskopske tehnike temelje imaju u konvencionalnom preperitonealnom pristupu, ali se za razliku od njega preperitonealnom prostoru ne pristupa kroz jedan veliki rez, već kroz tri manja kroz koja se uvode troakari. Protetska mrežica smješta se iza defekta i prekriva miopektinealno područje. Prednosti laparoskopskog pristupa su brži oporavak, slabija bol, bolja vizualizacija anatomskih struktura tijekom zahvata i manja stopa infekcija rane. Nedostaci su dulje trajanje operativnog zahvata, tehnička zahtjevnost, rizik za nastanak recidiva, te troškovi. Osim netolerancije opće anestezije, ne postoje druge apsolutne kontraindikacije za izvođenje laparoskopske operacije ingvinalne hernije. Iako je korisnost ove metode u liječenju primarnih unilateralnih ingvinalnih hernija upitna, metoda se pokazala korisnom kod liječenja pacijenata sa bilateralnim i rekurentnim ingvinalnm hernijama (Townsend 2012).

Dvije najčešće upotrebljavane tehnike su totalni ekstraperitonealni pristup (engl. tottaly extraperitoneal) (TEP) i transabdominalni preperitonealni pristup (engl. transabdominal preperitoneal) (TAPP). Glavna razlika među njima je način pristupanja preperitonealnom prostoru.

TAPP metoda započinje infraumbilikalnim rezom kao dijagnostička laparoskopija kojom se dijagnosticiraju moguća neprepoznata patološka stanja i pregledava miopektinealno područje. Dva dodatna troakara veličine 5 mm uvode se kroz rezove lateralno od donjih epigastričnih krvnih žila, u razini pupka. Visoko na prednjoj trbušnoj stijenci načini se peritonealni režanj, koji se pruža od medijalnog umbilikalnog ligamenta do prednje gornje ilijačne kvržice. Zatim se načini tupa disekcija preperitonealnog prostora. Identificiraju se ipsilateralna i kontralateralna pubična kvržica, donje epigastrične krvne žile, Cooperov ligament i iliopubični snop (eponim Thomsonov ligament). Mobiliziraju se strukture

sjemenskoga snopa, a peritonealni rezanj se disecira nekoliko centimetara proksimalno od bifurkacije vas deferensa i unutarnjih spermatičnih krvnih žila. Pojava recidiva se povezuje sa nedovoljnom mobilizacijom peritonealnog reznja koji ne dopušta dobro prijanjanje protetskoga materijala. Kilne vreće malih indirektnih kila diseciraju se od struktura sjemenskoga snopa i reduciraju. Kilne vreće velikih indirektnih kila se oslobađaju od struktura sjemenskoga snopa distalno od unutarnjeg ingvinalnog prstena i mobilizira se samo proksimalni dio. Kod direktnih kila, kilna vreća reducira se tijekom preperitonealne disekcije. Dobro vidljivi sloj masnoga tkiva razdvaja oslabljenu transversalnu fasciju koja okružuje defekt od peritoneuma. Polipropilenska mrežica dimenzija najmanje 14 x 11 cm, postavlja se u preperitonealni prostor kako bi prekrila kontralateralnu pubičnu kvržicu medijalno, prednju gornju ilijačnu kvržicu lateralno, nastavila se superiorno na prednju trbušnu stijenku najmanje 2 cm iznad kilnog defekta, te preko Cooperovog ligamenta inferiorno. Većina kirurga preferira fiksaciju mrežice kopčama ili ljepilom, ali sve je više prihvaćeno mišljenje da kod postavljanja velikih protetskih mrežica koje prekrivaju čitavo miopektinealno područje fiksacija nije potrebna. Posljednji korak je prekrivanje proteze zatvaranjem peritoneuma šavovima, kopčama ili ljepilom. Cilj je što bolje izolirati protetski materijal od abdominalnih visceralnih organa.

TEP metoda započinje rezom u području pupka kroz koji se uvede troakar kao i kod klasične laparoskopije. Prereže se fascija ravnog trbušnog mišića i ravni mišić se odmakne iz operacijskog polja. Tupom disekcijom načini se prostor između ravnog trbušnog mišića i njegove stražnje fascije, te kada je prostor dovoljno velik u medijalnoj liniji postave se dva dodatna troakara, jedan 5 cm iznad pubične simfize, a drugi između pupka i pubične simfize. Disekcija preperitonealnog prostora dovrši se pod kontrolom vida. Ostatak operativnog zahvata je identičan kao i kod prethodno opisane TAPP metode, osim što nije potrebno zatvarati peritonealni rezanj. Popularne modifikacije metode uključuju korištenje vodom ili zrakom punjenih balona za izvođenje disekcije preperitonealnog prostora (Slika 7) i postavljanje dodatnih troakara sa svake strane pupka kao kod TAPP metode, a ne u središnjoj liniji (Mulholland 2010). Korištenjem TEP metode, preperitonealna disekcija je brža, a potencijalni rizik od ozljeđivanja visceralnih abdominalnih organa je minimalan. Unatoč tome, uporaba balona za disekciju je skupa, veličina operacijskoga prostora je limitirana, a kod pacijenata koji su prethodno podvrgnuti preperitonealnoj operaciji često nije moguće kreirati preperitonealni operacijski prostor. Ako tijekom zahvata dođe do razdora peritoneuma, potrebno je prijeći na TAPP pristup i dovršiti zahvat (Townsend 2012).



Slika 7: Laparoskopna TEP metoda.
 Prema: Townsend (2012). Sabiston textbook of surgery, 19th edition. p 1124

9. KOMPLIKACIJE

Iako ukupni rizik za nastanak komplikacija iznosi oko 10%, velika većina komplikacija je prolazna i mogu se lako prepoznati (Townsend 2012).

Rizik za nastanak infekcije rane se procjenjuje na 1% do 2% za metode s otvorenim pristupom, dok je kod laparoskopskih metoda nešto niži. Operacijski zahvati zbrinjavanja hernija su čisti i rizik od nastanka infekcije primarno ovisi o pacijentovim bolestima. Uvaženo je mišljenje da kod operativnog liječenja hernija nije potrebno rutinski davati antibiotsku profilaksu (EU Hernia Trialists Collaboration 2002). Pacijenti sa značajnim komorbiditetima preoperativno profilaktički primaju 1-2 g cefalozina intravenski, 30 do 60 minuta prije zahvata. Kod pacijenata alergičnih na penicilin, koristi se klindamicin 600 mg intravenski. Jedna doza antibiotika je dovoljna. Postavljanje protetske mrežice ne povećava rizik od infekcije i ne utječe na davanje profilakse. Površinske infekcije rane liječe se otvaranjem i toaletom rane, te cijeljenjem *per secundam* (zarastanje rane granulacijskim tkivom bez

međusobnog dodirivanja rubova rane). Dubinske infekcije obično su povezane sa protetskom mrežicom i potrebno ju je eksplantirati. Rizik za nastanak infekcije moguće se smanjiti korištenjem pravilne operacijske tehnike, preoperativne antiseptičke pripreme kože i uklanjanjem dlačica. Povećan rizik za nastanak infekcije prisutan je u pacijenata sa inficiranim reznim ranama prije samog zahvata, kroničnim infekcijama kože ili infekcijama u nekom udaljenom dijelu tijela. Navedene infekcije potrebno je izliječiti prije elektivnog kirurškog zahvata.

Ozljede živaca su rijetke komplikacije. Mogu nastati trakcijom, elektrokauterizacijom, presijecanjem ili kompresijom. Najugroženiji živci u metodama s otvorenim pristupom su ilioingvinalni, genitalna grana genitofemoralnog živca, te iliohipogastrični živci. Tijekom laparoskopskih zahvata najčešće dolazi do oštećenja lateralnog femoralnog kutanog i genitofemoralnog živca. Mogu se pojaviti prolazne neuralgije koje su samolimitirajuće i prolaze nekoliko tjedana nakon zahvata. Trajne neuralgije obično uzrokuju bol i hiperestezije u području inervacije. Presijecanje osjetnog živca rezultira neosjetljivošću područja koje inervira. Postoje razni pristupi liječenju neuralgije. Rani simptomi se liječe nesteroidnim protuupalnim lijekovima, analgeticima i blokadom živaca lokalnim anestheticima. Pacijenti sa simptomima kompresije živca liječe se ponovnom eksploracijom s neurektomijom i uklanjanjem protetske mrežice kroz prednji pristup. Ozljede živaca kod laparoskopskih metoda su svedene na minimum ne postavljanjem metalnih kopči ispod lateralnog dijela iliopubičnog ligamenta. Ako svejedno dođe do kompresije, reoperacijom se ukloni metalna kopča.

Ishemijski orhitis nastaje zbog tromboze malih vena pampiniformnog pleksusa unutar sjemenskoga snopa. Posljedica toga je venska kongestija testisa, koji postane otečen i bolan 2 do 5 dana nakon zahvata. Stanje može potrajati dodatnih 6 do 12 tjedana i rezultirati atrofijom testisa. Ishemijski orhitis može nastati i zbog ligacije testikularne arterije. Liječi se protuupalnim lijekovima i analgeticima. Orhiektomija je rijetko potrebna. Incidencija se može smanjiti izbjegavanjem nepotrebne disekcije sjemenskoga snopa. Incidencija raste kod disekcije distalnoga dijela velike kilne vreće i kod pacijenata kod kojih se prednjim pristupom zbrinjava rekurentna hernija ili neko drugo patološko stanje sjemenskoga snopa. Tada je bolje koristiti stražnji pristup.

Ozljede vas deferensa i visceralnih abdominalnih organa su rijetke. Većinom se javljaju kod pacijenata sa kliznim ingvinalnim hernijama kod kojih se ne prepozna prisustvo visceralnih organa u kilnoj vreći.

Recidivi hernija najčešće su posljedica pogreške u kirurškoj tehnici. Prevelika napetost među tkivima, neprepoznate hernije, nedovoljna veličina muskuloaponeuritske granice, te pogrešna veličina protetske mrežice i njeno pogrešno postavljanje glavni su uzroci. Recidivi nastaju i zbog pogrešnoga zatvaranja unutarnjeg ingvinalnog prstena. Ostali faktori kao što je povišen intraabdominalni tlak, kronični kašalj, dubinska infekcija kirurške rane i slaba sinteza kolagena prilikom zarastanja, također utječu na povećanje učestalost recidiva. Recidivi su češći kod pacijenata sa direktnim hernijama i nastaju na dnu ingvinalnog kanala u blizini pubične kvržice, jer je tamo napetost šavne linije najveća. Uporaba popuštajućih šavova kod zbrinjavanja primarnih hernija smanjuje pojavu recidiva. Femoralna hernije se nalazi u otprilike 10% pacijenata sa rekurentnim ingvinalnim hernijama i uvijek je treba kirurški zbrinuti (Bisgaard 2008).

Većinu rekurentnih hernija potrebno je zbrinuti postavljanjem protetske mrežice (Shulman 1990; Haapaniemi 2001). Uporabom drugačijeg pristupa (obično stražnjeg) od onoga kojim su bile primarno zbrinute, izbjegava se disekcija kroz ožiljno tkivo, poboljšava vizualizacija defekta i redukcija kile, smanjuje rizik za nastanak komplikacija, posebno ishemijskog orhitisa i ozljede ilioingvinalnog živca.

Kod metoda bez napetosti recidivi nastaju zbog povlačenja mrežice ili postavljanje mrežice pogrešne veličine. Najbolje ih je zbrinuti postavljanjem sekundarne mrežice drugim pristupom.

Uporabom protetskih mrežica pojava recidiva smanjena je za 60% u odnosu na tkivne metode (EU Hernia Trialists Collaboration 2002). Također je dokazano da ne postoji razlika u stopi recidiva i pojavi kronične boli u preponi između otvorenog i laparoskopskog pristupa (Karthikesalingam 2010).

Recidivi su češći nakon operacija rekurentnih hernija i direktno ovise o broju prethodnih pokušaja sanacije. Operacijski zahvati zbrinjavanja rekurentnih hernija duže traju i imaju veću stopu komplikacija u odnosu na zbrinjavanje primarnih hernija (Townsend 2012).

10. ZAKLJUČAK

Idealna metoda hernioplastike trebala bi uzrokovati što manje tegoba i omogućiti pacijentu brz oporavak. Kirurška tehnika trebala bi biti jednostavna za izvođenje i učenje, uz minimalne komplikacije i nisku stopu recidiva. Na kraju, u obzir bi trebalo uzeti i isplativost metode. Napretkom metoda kroz povijest, nekoliko ih se pokazalo vrlo blizu ispunjenju ovih zahtjeva, no još uvijek nije pronađena idealna metoda.

Do danas je u literaturi opisan velik broj tkivnih metoda. Uglavnom se radi o manjim modifikacijama Bassinijeve, Shouldiceove i McVayeve metode. Iako su izgubile na značaju i dalje imaju primjenu u kirurgiji hernija. Kod lokalne i sistemske infekcije, te alergije na protetske materijale, uporaba mrežica je kontraindicirana. Pri zbrinjavanju uklještenih kila preporučeno je korištenje tkivnih metoda, jer resekcijom može doći do kontaminacije mrežice i razvoja infekcije. Glavni uzrok napuštanja korištenja ovih tehnika je vrlo visoka stopa recidiva koja se kreće između 0,2% i 33%, ovisno o metodi (Vrijland 2002). Kao glavni uzrok nastanka recidiva smatra se intenzivna napetost koja nastaje na šavnoj liniji i u okolnome tkivu, a svojstvena je ovim metodama. Kod starijih pacijenata sa tankom i nefleksibilnom transverzalom fascijom, te poremećenim metabolizmom kolagena, također je prisutna velika stopa recidiva primjenom ovih metoda. Shouldiceova metoda je najbolja tkivna metoda za zbrinjavanje primarnih hernija (Simons 1996) i u jednom periodu se smatrala zlatnim standardom. Kada je izvode iskusni kirurzi i u specijaliziranim klinikama, daje vrlo dobre rezultate (stopa recidiva 0,7-1,7%). Rezultati koji se postižu u svakodnevnoj praksi su manje zadovoljavajući, jer se stopa recidiva dugoročno kreće između 1,7-15% (Beets 1997; Simons 1996). To možemo protumačiti kroz to da iskustvo s određenom metodom dovodi do boljih rezultata (van der Linden 1983).

Metoda bez napetosti (TFR) danas je dominantna u kirurgiji hernija. Uporabom protetske mrežice stopa recidiva smanjuje se i do 50% (Scott 2002). Da je napetost u najvećoj mjeri odgovorna za neuspjeh tkivnih metoda bilo je poznato još krajem 19. stoljeća, ali primjereni protetski materijali postali su dostupni tek 60-ih godina 20. stoljeća. Lichtensteinova metoda, predstavljena 1984., najbolje je evaluirana i trenutno najpopularnija protetska metoda s otvorenim pristupom. Izvodi se uz minimalni perioperativni morbiditet, može se obaviti u dnevnoj bolnici uz lokalnu anesteziju i dugoročno ima nisku stopu recidiva (<4%) (Amid 1996; Lichtenstein 1989). Rezultati koje su objavili Nordin i suradnici pokazuju da je u skupini pacijenata liječenih Shouldiceovom tehnikom stopa recidiva bila 4,7%, dok je u skupini liječenih Lichtensteinovom tehnikom bila samo 0,7% (Nordin 2002). U Grantovim

rezultatima stopa recidiva za Lichtensteinovu metodu je 1,4% i 4,4% za Shouldiceovu metodu (Grant 2000). Rezultati dobiveni meta-analizom pokazuju pojavu 88 (2,0%) recidiva nakon 4426 operacijskih zahvata korištenjem mrežice, u usporedbi sa 187 (4,9%) nakon 3795 zahvata konvencionalnim tkivnim metodama (EU Hernia Trialists Collaboration 2002).

Budući da nema napetosti među tkivima i postoperativna bol je minimalna (Debord 1998; George 2001). U studiji koju su proveli Ossama i suradnici, tijekom prvog postoperativnog dana u skupini pacijenata koji su podvrgnuti operaciji Shouldiceovom metodom 50% ih se požalilo na blage bolove, 33,3% na umjerene, a 16,7% na teške bolove. U skupini koja je liječena Lichtensteinovom metodom, 25% pacijenata nije se žalilo na nikakve bolove, 45,6% žalilo se na blage i 29,4% na umjerene bolove. Usporedbom pacijenata iz obje grupe prema količini analgetika koje su uzimali postoperativno, pokazalo se da su pacijenti iz grupe liječene Lichtensteinovom metodom uzimali znatno manje analgetika nego oni iz grupe liječenih Shouldiceovom metodom (Ossama 2004). Zieren i kolege su došli do rezultata da su postoperativna bol i uzimanje analgetika značajno manji u Lichtensteinovoj grupi nego u Shouldiceovoj. Pacijenti iz Lichtensteinove grupe uzimali su analgetike prosječno 3 dana, dok su ih pacijenti iz Shouldiceove grupe uzimali prosječno 10 dana (Zieren 1998). Rezultati studije koju su proveli Danielsson i suradnici pokazuju da je bol 2 dana nakon operacije u skupini pacijenata liječenih Shouldiceovom metodom bila blaga, dok je u skupini liječenih Lichtensteinovom metodom kod većine pacijenata bila veoma blaga. Pacijenti su uzimali analgetike prosječno 3 dana nakon operacije Lichtensteinovom metodom, a prosječno 5 dana nakon operacije Shouldiceovom (Danielsson 1999).

U odnosu na tkivne metode, kraći je boravak u bolnici, brži oporavak i povratak normalnim fizičkim aktivnostima i poslovima. Studija pokazuje da je prosječno vrijeme boravka u bolnici bilo 4 dana za pacijente iz Shouldiceove grupe i 2 dana za one iz Lichtensteinove (Ossama 2004). Barth i suradnici objavili su da je 92% njihovih pacijenata operiranih Lichtensteinovom metodom bilo otpušteno iz bolnice isti dan (Barth 1998). Rezultati koje su objavili Berndsen i suradnici pokazuju da je 78% njihovih pacijenata operiranih Lichtensteinovom metodom bilo otpušteno isti dan (Berndsen 2002). Prosječno vrijeme povratka uobičajenim fizičkim aktivnostima je 16 dana za pacijente liječene Shouldiceovom metodom, a 12 dana za pacijente liječene Lichtensteinovom (Ossama 2004). Rezultati Bringmana i suradnika pokazuju da su se pacijenti liječeni Lichtensteinovom metodom mogli vratiti na svoja radna mjesta nakon 7 dana za uredske poslove, odnosno nakon 15 dana za fizičke poslove (Bringman 2000). Rezultati koje su objavili Danielsson i

suradnici pokazuju da su se pacijenti liječeni Shouldiceovom metodom u prosjeku vraćali svakodnevnim aktivnostima nakon 23,3 dana, a oni liječeni Lichtensteinovom metodom u prosjeku nakon 18,2 dana (Danielsson 1999).

Manje su izražene razlike u rezultatima koji se postižu ovom metodom između specijalista i onih koji nisu specijalizirani u ovoj tehnici (Shulman 1995). Nije zanemarivo niti kraće trajanje operativnog zahvata u usporedbi sa Shouldiceovom tehnikom, što proizlazi iz jednostavnije kirurške tehnike. Prosječno vrijeme trajanja operacije Shouldiceovom metodom iznosi 74 minute, a Lichtensteinovom metodom 56 minuta (Ossama 2004). Nordin i suradnici dobili su rezultate da je trajanje operacije kod Shouldiceove metode bilo je prosječno 61 minutu, a za Lichtensteinovu metodu 54 minute. Svih pet kirurga je reklo da im je bilo potrebno manje vremena za Lichtensteinovu metodu (Nordin 2002). U studiji provedenoj na 105 pacijenata, vrijeme trajanja operacije Shouldiceovom metodom iznosilo je 95 minuta, dok je Lichtensteinovom metodom bilo potrebno 80 minuta (Barth 1998). U studiji koju su proveli Thaper i suradnici, prosječno vrijeme trajanja operacije Shouldiceovom tehnikom iznosilo je 81 minutu (Thaper 2000). Rezultati druge studije pokazuju nešto kraća vremena, 47 minuta za Shouldiceovu metodu i 36 minuta za Lichtensteinovu metodu (Zieren 1998). Rezultati studije koju su proveli Bringman i suradnici pokazuju da je prosječno trajanje operacije Lichtensteinovom metodom 35 minuta (Bringman 2000). Lakše savladavanje kirurške tehnike dovodi do bržeg postizanja visokog standarda i rezultati koji se postižu na odjelima opće kirurgije usporedivi su s onima koje postižu specijalisti (Nordin 2002).

I uz korištenje protetskih mrežica, troškovi operacijskoga zahvata metodom bez napetosti bili su niži nego kod konvencionalne Shouldiceove metode čije troškove povisuju povišena stopa recidiva, dulji boravak u bolnici i dulje izbjivanje sa posla (Prieto-Díaz-Chávez 2009). Inicijalno viši troškovi metode bez napetosti isplate se kroz period od 1 do 4 godine, a uštede su povezane sa smanjenim rizikom za nastanak recidiva (EU Hernia Trialists Collaboration 2002).

Laparoskopski pristup u odnosu na konvencionalne metode bez napetosti ima određene prednosti. Najznačajnije su manja incidencija postoperativne boli, te brži povratak normalnm fizičkim aktivnostima. Razlike su još izraženije u usporedbi s tkivnim metodama.

Osim prednosti, u obzir treba uzeti i nedostatke. Laparoskopski pristup zahtjeva opću anesteziju i češće su intraoperativne komplikacije nego kod metode s otvorenim pristupom (MRC Laparoscopic Groin Hernia Trial Group 1999; McCormack 2003; Fitzgibbons 1995).

Intraoperativne, rane postoperativne i životno ugrožavajuće komplikacije znatno su češće kod pacijenata koji su liječeni laparoskopskom metodom, nego kod liječenih otvorenim pristupom bez napetosti (Neumayer 2004). Najčešće komplikacije su ozljede visceralnih abdominalnih organa i krvnih žila, te mogućnost nastanka priraslica na mjestima ulaska u peritoneum.

Kompleksnija kirurška tehnika, uz dulji period učenja, dovodi do veće stope recidiva kod kirurga koji nisu vješti u laparoskopskoj tehnici. Nakon zbrinjavanja primarnih ingvinalnih hernija, stopa recidiva se za iskusne kirurge (oni sa preko 250 izvedenih zahvata) nije značajno razlikovala između laparoskopike metode (5,1%) i otvorene metode bez napetosti (4,1%). Kirurzi sa manje iskustva imali su veću stopu recidiva korištenjem laparoskopike metode (12,3%), nego otvorene metode (2,5%) (Neumayer 2004).

Duljina trajanja zahvata, te visoki troškovi liječenja još su neki od nedostataka ove metode. Prosječno vrijeme trajanja operacijskoga zahvata laparoskopskim pristupom dulje je 16 minuta u odnosu na Lichtensteinovu metodu (Gokalp 2003). Istraživanje koje su proveli Heikkinen i suradnici, pokazuje da su bolnički troškovi bili znatno veći kod TEP metode (\$1239), nego kod Lichtensteinove metode (\$782) (Heikkinen 1998). Analiza troškova koju su proveli Andersson i suradnici dala je slične rezultate, veći bolnički troškovi za TEP (\$2,085) nego Lichtensteinovu metodu (\$1,480) (Andersson 2003). Iako TEP metoda ima veće bolničke troškove, čini se da ne povisuje ukupne troškove liječenja koji obuhvaćaju i bolovanje (Kuhry 2007).

Ne postoji značajna razlika u stopi recidiva kada se uspoređuju laparoskopike metode i metode bez napetosti s otvorenim pristupom. Pojava recidiva je 36 na 1643 (2,2%) laparoskopskih zahvata i 28 na 1612 (1,7%) zahvata otvorenim pristupom (EU Hernia Trialists Collaboration 2002). Usporedbom stope recidiva nakon zbrinjavanja primarnih ingvinalnih hernija, došlo se do rezultata da je stopa recidiva bila veća kod onih koji su bili liječeni laparoskopskim pristupom (79 recidiva među 781 pacijentom [10,1%]), nego kod pacijenata liječenih metodom bez napetosti s otvorenim pristupom (30 recidiva među 756 pacijenata [4,0%]). Stopa recidiva je bila značajno veća kod uporabe laparoskopikog pristupa u odnosu na otvoreni pristup, kod zbrinjavanja primarnih ingvinalnih hernija, dok su za obje tehnike stope recidiva bile slične kod zbrinjavanja rekurentnih hernija (Neumayer 2004).

Klinička uporaba laparoskopike metode ostaje kontroverzna. Kratkoročno je korisna zbog prisutnosti manje boli i mnogo bržeg oporavka (EU Hernia Trialists Collaboration

2002). Unatoč tome, u 4,7 na 1000 zahvata došlo je do ozbiljnijih komplikacija (EU Hernia Trialists Collaboration 2000), a ekonomske analize su pokazale da nije isplativa u rutinskom korištenju, prvenstveno zbog duljeg trajanja zahvata i korištenja jednokratne opreme (Vale 2001). Kod zbrinjavanja primarnih ingvinalnih hernija, otvorena metoda bez napetosti je superiornija laparoskopskoj metodi, kako zbog stope recidiva, tako i zbog sigurnosti samog zahvata (Neumayer 2004). Laparoskopski pristup najkorisniji je kod određenih podskupina pacijenata, kao što su oni sa bilateralnim ili rekurentnim hernijama (EU Hernia Trialists Collaboration 2002). Prema EHS smjericama, ova metoda bi se trebala koristiti za rekurentne ingvinalne hernije koje su prethodno bile liječene otvorenim pristupom, bilateralne ingvinalne hernije, te u okolnostima kada je potreban vrlo brz oporavak i povratak normalnim aktivnostima (Simons et al. 2009).

Iz navedenoga možemo zaključiti da je metoda bez napetosti prema Lichtensteinu još uvijek najbolja metoda za liječenje primarnih unilateralnih ingvinalnih hernija. Jednostavna je i sigurna za izvođenje, ima nisku stopu recidiva, slabu postoperativnu bol i brz oporavak uz veliko zadovoljstvo pacijenata, ekonomski je isplativa, što je sve čini metodom izbora.

ZAHVALE

Zahvaljujem se prof. dr. sc. Žarku Rašiću na uloženom trudu i vremenu, te na savjetima kojima mi je pomogao prilikom izrade ovoga rada.

Posebno se zahvaljujem svojoj obitelji na svojoj podršci koju su mi pružali tijekom školovanja.

LITERATURA

- Amid PK, Shulman AG, Lichtenstein IL (1996) Open “tension-free” repair of inguinal hernias: the Lichtenstein technique. *Eur J Surg* 162:447–453.
- Andersson B, Halle'n M, Leveau P, Bergenfelz A, Westerdahl J (2003) Laparoscopic extraperitoneal inguinal hernia repair versus open mesh repair: a prospective randomized controlled trial. *Surgery* 133:464–472.
- Barth RJ, Burchard KW, Testeson A, et al. (1998) Short-term outcome after Lichtenstein or Shouldice herniorrhaphy: A randomized prospective study. *Surg* 123:121-126.
- Bax T, Sheppard BC & Crass RA (1999) Surgical Options in the Management of Groin Hernias. *Am Fam Physician* 59:143-156.
- Bay-Nielsen M, Kehlet H, Strand L (2001) Quality assessment of 26304 herniorrhaphies in Denmark: a prospective nationwide study. *Lancet* 358:1124-28.
- Beets GL, Oosterhuis KJ, Go PM, Baeten CG, Kootstra G (1997) Longterm followup (12–15 years) of a randomized controlled trial comparing Bassini-Stetten, Shouldice, and high ligation with narrowing of the internal ring for primary inguinal hernia repair. *J Am Coll Surg* 185:352–357.
- Berndsen F, Arvidsson D, Enander LK, et al. (2002) Postoperative convalescence after inguinal hernia surgery: Laparoscopic versus Lichtenstein inguinal hernia repair in 1042 patients. *Her* 6:56-61.
- Bisgaard T, Bay-Nielsen M, Kehlet H (2008) Re-recurrence after operation for recurrent inguinal hernia. A nationwide 8-year follow-up study on the role of type of repair. *Ann Surg* 247:707-11.
- Bringman S, Ramel S, Nyberg B, et al. (2000) Introduction of hernioplasty with mesh plug and Lichtenstein repair. *Eur J Surg* 166:310-312.
- Brunicardi FC, Andersen DK, Billiar TR, Dunn DL, Hunter JG, Matthews JB & Pollock RE (2009) *Schwartz's principles of surgery*, 9th edition. New York: McGraw-Hill.
- Burchard J, Pedersen M, Bisgaard T, Pedersen C, Rosenberg J (2013) Nationwide Prevalence of Groin Hernia Repair. *PLoS ONE* 8:e54367.
- Cheek CM, Black NA, Devlin HB (1998) Groin hernia surgery: a systematic review. *Ann R Coll Surg Engl* 80(Suppl 1):S1–S20.
- Dabbas N, Adams K, Pearson K, Royle G (2011) Frequency of abdominal wall hernias: is classical teaching out of date? *JRSM Short Rep* 2:5.
- Danielsson P, Isacson S, Hansen MV (1999) Randomized study of Lichtenstein compared by Shouldice inguinal hernia repair by surgeons in training. *Eur J Surg* 165:49-53.
- Debord JR (1998) The historical development of prosthetics in hernia surgery. *Surg, Clin, North. Am* 78:973-1006.
- Drake R, Vogl AW & Mitchell A (2009) *Gray's anatomy for students*, 2nd edition. Churchill Livingstone.
- EU Hernia Trialists Collaboration (2000) Laparoscopic compared with open methods of groin hernia repair: systematic review of randomized controlled trials. *Br J Surg* 87:860-7.

- EU Hernia Trialists Collaboration (2002) Repair of groin hernia with synthetic mesh: meta-analysis of randomized controlled trials. *Ann Surg* 235:322-32.
- Fitzgibbons RJ Jr, Camps J, Cornet DA et al. (1995) Laparoscopic inguinal herniorrhaphy: results of a multicenter trial. *Ann Surg* 221:3-13.
- Fitzgibbons RJ Jr, Richards AT & Quinn TH (2003) *ACS surgery: principles and practice*. WebMD.
- George HS, Loannis H, Christos N, Nikolaos K, Alexios S, Constantinos A et al. (2001) Open tension free repair of inguinal hernias: the Lichtenstein technique. *BMC J Surg* 1:3.
- Gokalp A, Inal M, Maralcan G, Baskonus I (2003) A prospective randomized study of Lichtenstein open tension-free versus laparoscopic totally extraperitoneal techniques for inguinal hernia repair. *Acta chir belg* 103:502-506.
- Grant A (2000) Mesh compared with non-mesh methods of open groin hernia repair: Systemic review of randomized controlled trials. *Br J Surg* 87:854-859.
- Haapaniemi S, Gunnarsson U, Nordin P, Nilsson E (2001) Reoperation after recurrent groin hernia repair. *Ann Surg* 234:122-6.
- Halm JA (2007) *Experimental and clinical approaches to hernia treatment and prevention*. Thesis Erasmus Universiteit Rotterdam.
- Heikkinen TJ, Haukipuro K, Koivukangas P, Hulkko A (1998) A prospective randomized outcome and cost comparison of totally extraperitoneal endoscopic hernioplasty versus Lichtenstein hernia operation among employed patients. *Surg Laparosc Endosc* 8:338-344.
- Karthikesalingam A, Markar SR, Holt PJ, Praseedom RK (2010) Meta-analysis of randomized controlled trials comparing laparoscopic with open mesh repair of recurrent inguinal hernia. *Br J Surg* 97:4-11.
- Krmpotić-Nemanić J & Marušić A (2004) *Anatomija čovjeka*, 2nd edition. Zagreb: Medicinska naklada.
- Kuhry E, van Veen RN, Langeveld HR, Steyerberg EW, Jeekel J, Bonje HJ (2007) Open or endoscopic total extraperitoneal inguinal hernia repair? A systematic review. *Surg Endosc* 21:161-166.
- Lichtenstein IL, Shulman AG, Amid PK, Montllor MM (1989) The tension-free hernioplasty. *Am J Surg* 157:188-19.
- McCormack K, Scott NW, Go PM, Ross S, Grant AM (2003) Laparoscopic techniques versus open techniques for inguinal hernia repair. *Cochrane Database Syst Rev* 1:CD001785.
- Miserez M, Alexandre JH, Campanelli G, Corcione F, Cuccurullo D, Pascual MH, Hoeflerlin A, Kingsnorth AN, Mandala V, Palot JP, Schumpelick V, Simmermacher RK, Stoppa R, Flament JB (2007) The European hernia society groin hernia classification: simple and easy to remember. *Hernia* 11:113-6.
- MRC Laparoscopic Groin Hernia Trial Group (1999) Laparoscopic versus open repair of groin hernia: a randomised comparison. *Lancet* 354:185-90.
- Mulholland MW, Lillemoe KD, Doherty GM, Maier RV, Simeone DM, Upchurch GR (2010) *Greenfield's surgery: scientific principles and practice*, 5th edition. Philadelphia: Lippincott Williams & Wilkins.
- Nordin P, Bartelmess P, Jansson C et al. (2002) Randomized trial of Lichtenstein versus Shouldice hernia repair in general surgical practice. *Br J Surg* 89:45-9.

- Neumayer L, Giobbie-Hurder A, Jonasson O, Fitzgibbons R Jr, Dunlop D, Gibbs J, Reda D, Henderson W (2004) Open mesh versus laparoscopic mesh repair of inguinal hernia. *N Engl J Med* 350:1819-1827.
- Nyhus LM (1993) Individualization of hernia repair: a new era. *Surgery* 114:1-2.
- Ossama AB, Gamal IM, Sherif AM, Tamer AI & Nagla LD (2004) A prospective randomized study of tension-free herniorrhaphy (modified Shouldice repair) versus tension-free hernioplasty (Lichtenstein repair) in primary inguinal hernia. *EJS* 23:184-191.
- Paajanen H, Scheinin T, Vironen J (2010) Nationwide analysis of complications related to inguinal hernia surgery in Finland: a 5-year register study of 55 000 operations. *Am J Surg* 199:746-51.
- Prieto-Díaz-Chávez E, Medina-Chávez JL, Anaya-Prado R (2009) A cost-effectiveness analysis of tension-free versus shouldice inguinal hernia repair: a randomized double-blind clinical trial. *Hernia* 13:233-8.
- Primatesta P & Goldacre MJ (1996) Inguinal hernia repair: incidence of elective and emergency surgery, readmission and mortality. *Int J Epidemiol* 25:835-9.
- Russell RCG, Williams NS, Bulstrode CJK (2000) *Bailey & Love's short practice of surgery*, 23rd edition. London: Hodder Arnold.
- Scott NW, McCormack K, Graham P, Go PM, Ross SJ, Grant AM (2002) Open mesh versus non-mesh for repair of femoral and inguinal hernia. *Cochrane Database Syst Rev* (4):CD002197.
- Shouldice EB (2003) The Shouldice repair for groin hernias. *Surg Clin N Am* 83:1163–1187.
- Shulman AG, Amid PK, Lichtenstein IL (1990) The 'plug' repair of 1402 recurrent inguinal hernias. 20-year experience. *Arch Surg* 125:265-7.
- Shulman AG, Amid PK, Lichtenstein IL (1995) A survey of non-expert surgeons using the open tension-free mesh patch repair for primary inguinal hernias. *Int Surg* 80:35–6.
- Simons MP, Kleijnen J, van Geldere D, Hoitsma HF, Obertop H (1996) Role of the Shouldice technique in inguinal hernia repair: a systematic review of controlled trials and a meta-analysis. *Br J Surg* 83:734–738.
- Simons MP, Aufenacker T, Bay-Nielsen M, Bouillot JL, Campanelli G, Conze J, de Lange D, Fortelny R, Heikkinen T, Kingsnorth A, Kukleta J, Morales-Conde S, Nordin P, Schumpelick V, Smedberg S, Smietanski M, Weber G, Miserez M (2009) European Hernia Society guidelines on the treatment of inguinal hernia in adult patients. *Hernia* 13:343-403.
- Šoša T, Sutlić Ž, Stanec Z, Tonković I et al. (2007) *Kirurgija*. Zagreb: Naklada Ljevak.
- Thaper V, Rao P, Deshpande A et al. (2000) Shouldice herniorrhaphy versus Moloney darn herniorrhaphy in young patients: A prospective randomized study. *J Postgrad Med* 46:9-12
- Townsend CM, Beauchamp RD, Evers BM & Mattox KL (2012) *Sabiston textbook of surgery*, 19th edition. Philadelphia: Saunders.
- Vale L, McCormack K, Scott N et al. (2001) The effectiveness and cost effectiveness of laparoscopic compared to open surgery for inguinal hernia repair. Report commissioned by National Institute of Clinical Effectiveness.
- Van der Linden W (1983) Randomized surgical trials. In: Delaney JP, Varco RL, eds. *Controversies in Surgery II*. Philadelphia: Saunders; 1-5.

Van Hee R (2011) History of inguinal hernia repair. *Jurnalul de Chirurgie* 7:301-319.

Vrijland WW, van den Tol MP, Luijendijk RW, Hop WC, Busschbach JJ, de Lange DC, van Geldere D, Rottier AB, Vegt PA, IJzermans JN, Jeekel J (2002) Randomized clinical trial of non-mesh versus mesh repair of primary inguinal hernia. *Br J Surg* 89:293-7.

Waschke J & Paulsen F (2011) *Sobotta atlas of human anatomy*, 15th edition. Munich: Elsevier.

Zieren J, Zieren H, Jacobi CA et al. (1998) Prospective randomized study comparing laparoscopic and open tension-free inguinal hernia repair with Shouldice operation. *Am J Surg* 175:330-333.

ŽIVOTOPIS

Moje ime je Goran Pažur. Rođen sam 28.3.1986. u Zagrebu. Završio sam prirodoslovno-matematičku gimnaziju u Velikoj Gorici, a u srpnju 2014. planiram diplomirati na Medicinskom fakultetu Sveučilišta u Zagrebu. Cilj mi je i dalje se aktivno educirati i usavršavati i biti uspješan liječnik.