

# Liječenje nejednakosti dužine ekstremiteta

---

**Mikolić, Lea**

**Master's thesis / Diplomski rad**

**2015**

*Degree Grantor / Ustanova koja je dodijelila akademski / stručni stupanj:* **University of Zagreb, School of Medicine / Sveučilište u Zagrebu, Medicinski fakultet**

*Permanent link / Trajna poveznica:* <https://um.nsk.hr/um:nbn:hr:105:365108>

*Rights / Prava:* [In copyright](#)/[Zaštićeno autorskim pravom.](#)

*Download date / Datum preuzimanja:* **2024-07-28**



*Repository / Repozitorij:*

[Dr Med - University of Zagreb School of Medicine Digital Repository](#)



**SVEUČILIŠTE U ZAGREBU  
MEDICINSKI FAKULTET**

**Lea Mikolić**

**Liječenje nejednakosti dužine ekstremiteta**

**DIPLOMSKI RAD**



**Zagreb, 2015.**

Ovaj diplomski rad izrađen je u Klinici za ortopediju Kliničkog bolničkog centra Zagreb i Medicinskog fakulteta Sveučilišta u Zagrebu pod vodstvom doc. dr. sc. Tomislava Đapića, prim. dr. med. i predan je na ocjenu u akademskoj godini 2014./2015.

## Sadržaj

1. Sažetak	
2. Summary	
3. Uvod.....	1
4. Etiologija .....	3
5. Dijagnostika .....	5
6. Liječenje.....	7
6.1. Kirurško skraćanje dužeg ekstremiteta .....	8
6.2. Epifizeodeze .....	9
6.3. Metoda „osmice“ ( Eight plate metoda).....	10
6.4. Kirurško produženje ekstremiteta .....	14
6.4.1. Distrakcijska osteogeneza.....	14
6.4.2. Modificirana metoda po Wagneru.....	16
6.4.3. Metoda po Ilizarovu .....	19
6.4.3.1. Produživanje kostiju ruke .....	20
6.4.3.2. Produživanje kostiju noge .....	22
6.4.3.3. Produživanje ekstremiteta kod ahondroplastičnih patuljaka .....	23
6.4.4. Produživanje intramedularnim čavlom (FITBONE® i PRECICE® sustav za produživanje kostiju donjih ekstremiteta) .....	27
7. Problemi, prepreke i komplikacije kod produživanja ekstremiteta .....	28
7.1. Kontraktura mišića .....	29
7.2. Luksacija zgloba .....	31
7.3. Aksijalna devijacija.....	32
7.4. Neurološka ozljeda .....	33
7.5. Vaskularna ozljeda .....	34
7.6. Prerana konsolidacija .....	35
7.7. Kasna konsolidacija .....	36
7.8. Refraktur.....	37
8. Fizikalna terapija .....	38
9. Zaključak.....	39
10. Zahvale .....	40
11. Literatura.....	41
12. Životopis .....	43

## 1. Sažetak

Liječenje nejednakosti dužine ekstremiteta

Lea Mikolić

Nejednakost u dužini ekstremiteta je jedno od češćih stanja u ortopedskoj praksi, a potrebno ga je što ranije dijagnosticirati kako bi se na vrijeme poduzele adekvatne mjere liječenja jer nejednakost dužine ekstremiteta ima negativan utjecaj na kralježnicu, ali i sve ostale zglobove u tijelu.

Simptomi i znakovi koji se javljaju kod nejednakosti u dužini ekstremiteta ovise o uzroku i veličini nejednakosti, a obuhvaćaju nepravilan hod, kroničnu bol kralježnice, veću učestalost ozljeda, dok su posljedice razvoj skolioze i ubrzan nastanak osteoartrisa, posebice zgloba kuka i koljena. Ovaj poremećaj moguće je dijagnosticirati klinički, mjerenjem dužine ili radiološki, snimanjem.

Liječenje ovog poremećaja može biti konzervativno i kirurško, ovisno o izmjerenoj razlici u dužini ekstremiteta. Nejednakost u dužini do 2,5 cm liječi se konzervativno, a razlika u dužini veća od 2,5 cm indikacija je za kirurško liječenje. Konzervativno liječenje podrazumijeva neinvazivne metode smanjenja nejednakosti kao što su povišenje potplata na obući ili povišenje uloškom u obući, dok kirurško liječenje obuhvaća kirurško produženje, skraćenje, epifizeodezu ili kombinaciju navedenih metoda.

Kirurško produženje temelji se na procesu distrakcijske osteogeneze koji se inducira u skraćenoj kosti, bilo primjenom vanjskog fiksatora ili novijim metodama pomoću intramedularnog čavla. Kirurško skraćenje dužeg ekstremiteta najčešće se provodi metodom epifizeodeze, minimalno invazivne metode kojom se zahvatom na ploči rasta usporava ili zaustavlja rast dužeg ekstremiteta u cilju izjednačenja dužina obaju ekstremiteta. Epifizeodeza se primjenjuje u djece koja još rastu.

Ključne riječi: nejednakost u dužini ekstremiteta, intramedularni čavao, vanjski fiksator, distrakcijska osteogeneza, epifizeodeza

## 2. Summary

The treatment of limb length discrepancy

Lea Mikolić

Limb length discrepancy is one of the most common medical conditions in orthopaedics where the early diagnosis is very important in order to start with proper treatment on time to avoid adverse effects on spine and other joints in the body.

The symptoms and signs that usually occur depend on the cause and size of the discrepancy and some of them include abnormalities in walking, chronic back pain, an increased risk for injuries, while some of the consequences are scoliosis and the early onset of the osteoarthritis, especially in the hip and knee joint. This disorder can be diagnosed by measurement during physical examination or using X-rays.

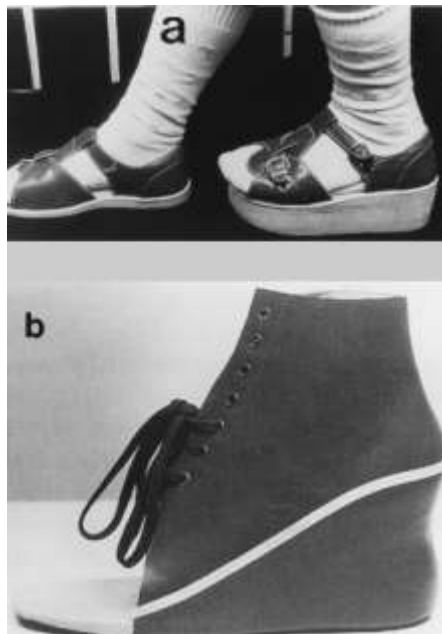
The treatment of limb length discrepancy can be conservative or surgical, depending on the extent of the discrepancy. If the measured difference in length between extremities is smaller than 2,5 centimeters it requires conservative treatment, while the differences greater than 2,5 centimeters require surgical treatment. Conservative approach includes non-invasive procedures such as shoe lift, while surgical procedures include surgical lengthening, shortening, epiphysiodesis and the combination of the mentioned methods.

Surgical lengthening is based on the process of distraction osteogenesis which is induced in the shorter bone either by using the external fixator or by using intramedullary nail. Surgical shortening of the longer bone is performed by the method of epiphysiodesis, a mini-invasive procedure which causes arrest of the growth plate in order to achieve the equal length of the both extremities. Epiphysiodesis is often used in growing children.

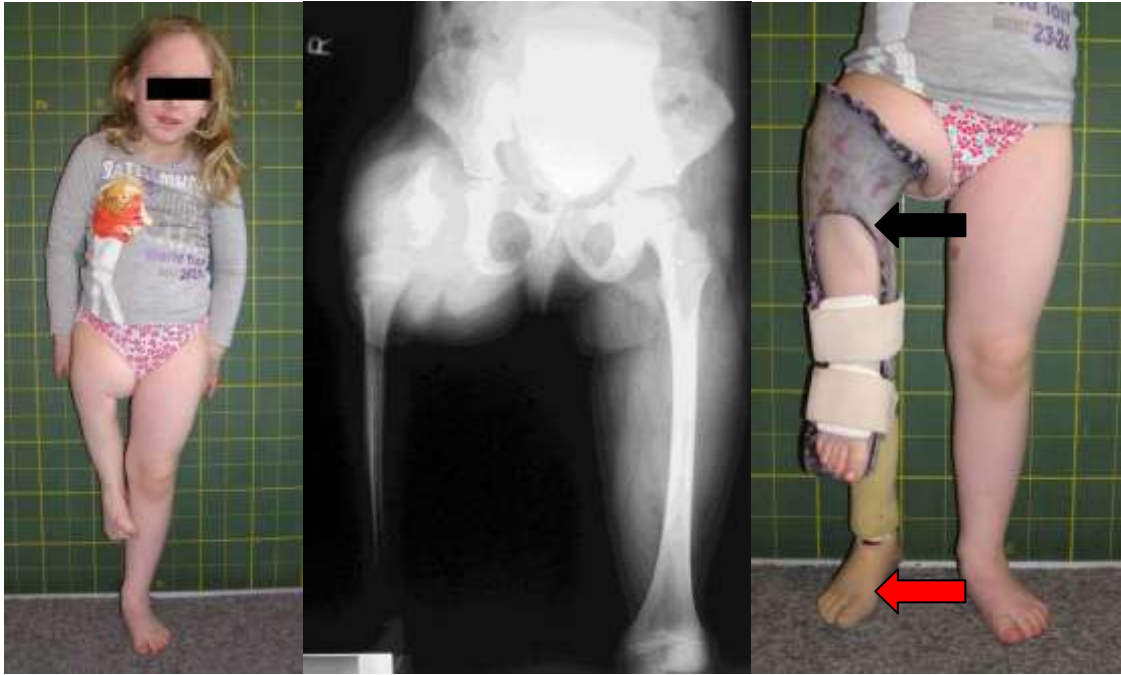
Key words: limb length discrepancy, intramedullary nail, external fixator, distraction osteogenesis, epiphysiodesis

### 3. Uvod

Nejednakosti u dužini ekstremiteta pripadaju u češću kazuistiku u ortopedskoj praksi. Smatra se da otprilike 2/3 populacije ima jednu nogu kraću do 1 cm što se smatra normalnom pojavom koja ne zahtijeva nikakvu terapiju. Razlike u dužini donjih ekstremiteta po postizanju koštane zrelosti do 2,5 cm u pravilu se ne liječe operacijski jer je razlika u dužini od 1,2 cm do 2,5 cm tzv. „siva zona“ i većina s navedenom razlikom u dužini uspješno kompenzira nejednakost (uz izuzetak pacijenata s neuromuskularnim bolestima i oštećenjima) te je dostatna primjena povišenja na potplatu obuće ili povišenje uloškom u obući. Nejednakosti u dužini od 2,5 cm ili više imaju negativne posljedice na kralježnicu, u smislu skolioze, ali i na sve ostale zglobove zbog čega je operativna intervencija nužna i opravdana. Javljaju se u 1/1000 djece. U slučaju nejednakosti većih od 10 cm primjenjuju se ortoproteze.



**Slika 1:** Orpedska obuća za egalizaciju dužine ekstremiteta: **a)** sandala s povišenjem koje se u tijeku elongacije skraćuje; **b)** ortopedska cipela s povišenjem na peti. Prema: Koržinek K (2000), Rekonstrukcijski zahvati na donjim ekstremitetima u doba rasta. Paediatr Croat; 44 (Supl 1): 176-81



**Slika 2:** Fotografija petogodišnje djevojčice s kongenitalnom aplazijom proksimalnog femura desno i skraćanjem desne noge od 12 centimetra. Nije bila stabilna u ortopedskim cipelama s povišenjem pa je primijenjena ortoproteza – kombinacija ortoze koja je plastična čizma i obuhvaća koljeno, gležanj i stopalo (crna strelica) te umjetnog stopala (crvena strelica). Prema: <http://lms.mef.hr/e-ucenje/2014-2015/>, uz dopuštenje doc. dr. sc. Tomislava Đapića, prim. dr.med



## 4. Etiologija

Treba razlikovati tri skupine bolesnika s poremećajima u dužini ekstremiteta:

- 1) Bolesnici sa stvarnom razlikom u dužini, zbog skraćanja ili produženja pojedinog segmenta ekstremiteta
- 2) Bolesnici s funkcionalnim skraćanjem, zbog fleksijskih, abdukcijskih ili adukcijskih kontraktura kuka i koljena
- 3) Bolesnici s funkcionalnim produženjem ekstremiteta, npr. u slučaju ekvinus položaja stopala

Osim kao posljedica posttraumatskih stanja, nejednakosti u dužini ekstremiteta nastaju još i zbog velikog broja različitih uzroka koji djeluju ili kočenjem rasta ili njegovom stimulacijom.

Uzroci kočenja rasta mogu biti:

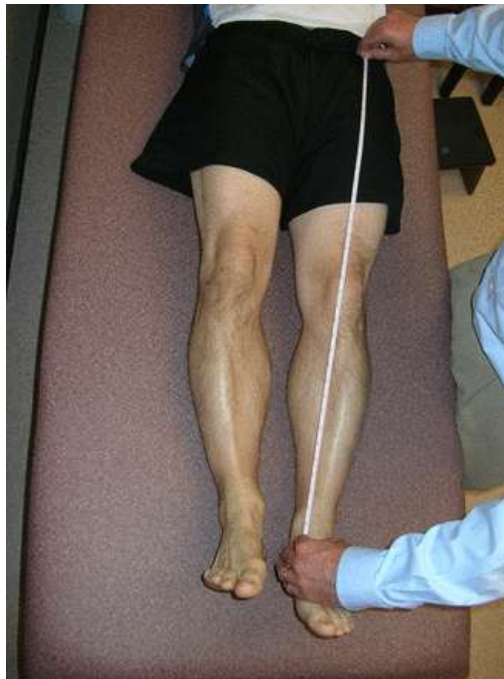- 1) Kongenitalni uzroci, kao što su kongenitalne hemiatrofije (esencijalne hipoplazije), kongenitalne hemiatrofije s anomalijama skeleta (aplazija fibule, hipoplazija femura, coxa vara itd.), dyshondroplasia Ollier, dysplasia epiphysealis hemimelica itd.
- 2) Infekcije, npr. uništenje epifizne zone rasta (femur, tibija), tuberkuloza (kuk, koljeno, gležanj), arthritis purulenta
- 3) Kljenuti, npr. poliomijelitis i druge spastičke kljenuti
- 4) Tumori, npr. osteochondromi, gigantocelularni tumori, osteitis fibrosa cystica gen., neurofibromatosis
- 5) Ozljede, npr. ozljede zone rasta (epifiziolize, kirurški zahvati), opekline
- 6) Mehanički uzroci, npr. dugotrajno mirovanje, rasteretni aparati
- 7) Drugi uzroci, npr. Legg-Calve-Perthesova bolest, rendgensko zračenje zona rasta

Uzroci stimulacije rasta mogu biti:

- 1) Kongenitalni uzroci, npr. parcijalni gigantizam (Klippel-Trenaunay-Weberov sindrom), proteus sindrom
- 2) Infekcije, npr. osteomijelitis femura i tibije, Brodie-Absces, tuberkuloza metafize femura i tibije, arthritis purulenta, sifilis, tromboza femoralne i ilijakalne vene
- 3) Tumori, npr. hemangiomi, limfangiomi, gigantocelularni tumori, neurofibromatosis von Recklinghausen, fibrozna displazija (Albrightov sindrom)
- 4) Ozljede, npr. dijafizarni i metafizarni prijelomi (osteosinteze), kirurški zahvati na metafizama (ozljede periosta, osteotomije)
- 5) Mehanički uzroci, npr. traumatske arterio-venske fistule

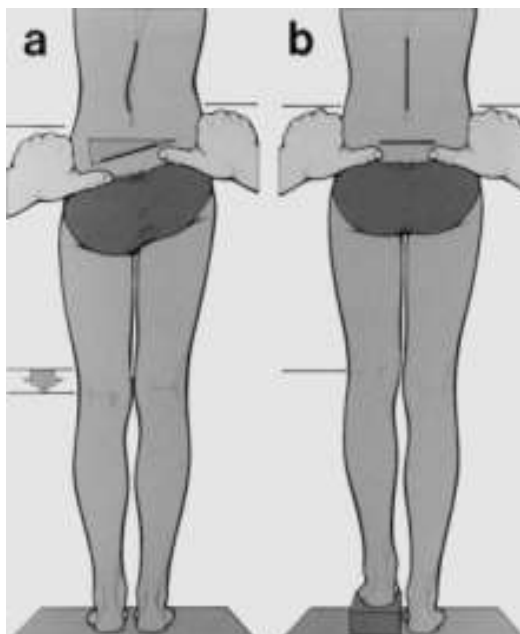
## 5. Dijagnostika

Dijagnostika nejednakosti u dužini ekstremiteta postavlja se mjerenjima: klinički i radiološki. U svakodnevnoj praksi prva se orijentacija dobiva kliničkim pregledom u stojećem stavu bolesnika i u ležanju, a zatim slijedi mjerenje centimetrom. U Klinici za ortopediju Kliničkog bolničkog centra Zagreb precizna dijagnostika nejednakosti dužine ekstremiteta izvodi se na sljedeći način: metrom se izmjere dužine obaju ekstremiteta na karakterističnim točkama (spina ilijaka anterior superior, zglobna pukotina koljena, vrh medijalnog maleola), a zatim se podmetanjem daščica nastoji dovesti zdjelicu u horizontalnu ravninu. Nakon toga slijedi radiološka obrada, snimanje bolesnika u stojećem stavu s povišenjem pod kraćom nogom toliko centimetara koliko smo prethodno izmjerili. Ako je kliničko mjerenje bilo precizno, na rentgenogramima nalazimo kukove i koljena u horizontalnoj ravnini. Ako to nije slučaj, tada nagib kukova ili koljena zbrojimo ili oduzmemo od kliničke mjere.

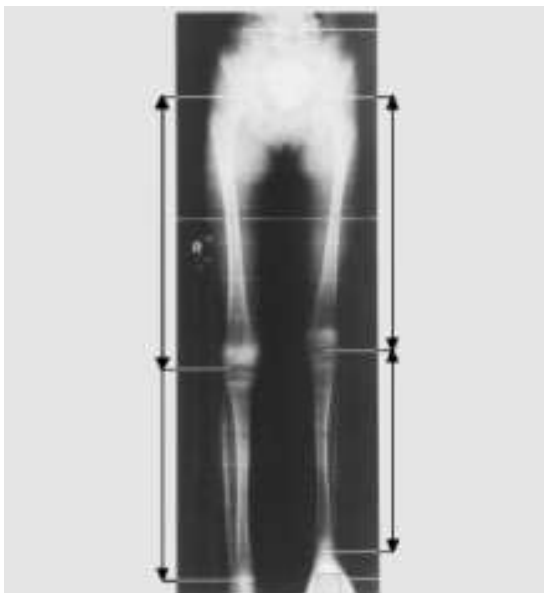


**Slika 3:** Mjerenje anatomske dužine nogu metrom na karakterističnim točkama (spina ilijaka anterior superior, zglobna čahura koljena, vrh medijalnog maleola).

Prema: <http://jbj.org/content/92/16/2737>



**Slika 4:** Kliničko mjerenje nejednakosti dužine ekstremiteta: **a)** palpacijom nagiba zdjelice; **b)** podmetanjem drvenih podložaka različite visine do horizontaliziranja zdjelice. Prema: Koržinek K (2000), Rekonstrukcijski zahvati na donjim ekstremitetima u doba rasta. Paediatr Croat; 44 (Supl 1): 176-81



**Slika 5:** Radiološka provjera kliničkih mjerenja. Prema: Koržinek K (2000), Rekonstrukcijski zahvati na donjim ekstremitetima u doba rasta. Paediatr Croat; 44 (Supl 1): 176-81

## 6. Liječenje

Liječenje nejednakosti dužine ekstremiteta može biti konzervativno i kirurško bez obzira na uzrok nejednakosti. Pri skraćanju do 2 cm primjenjuju se povišenja u obući (1 cm u cipeli uloškom i 1 cm na peti). Takvo je rješenje i kozmetički opravdano. Skraćanja veća od 2 cm koja iz nekog razloga treba liječiti konzervativno, bilo kao privremenu mjeru ili trajno, rješavaju se posebnom ortopedskom obućom s povišenjem ili posebnim ortozama.

Kirurško liječenje indicirano je, u principu, kod razlika u dužini većih od 2 cm. Liječenje se može provesti na više načina: kirurško skraćanje, kirurško produženje, epifizeodeze i kombinacijom ovih metoda. Prije konačne odluke o vrsti liječenja, koja ovisi prije svega o etiologiji promjena na skeletu i bolesnikovoj dobi, prijeko je potrebno bolesnika i roditelje upoznati s mogućnostima, rizicima i svim komplikacijama. Postupci egalizacije, prije svega elongacije, u pravilu su dugotrajni, neugodni i bolni postupci. Zbog toga je izuzetno važno osigurati dobru suradnju djeteta i roditelja što pretpostavlja dobru psihološku i pedagošku pripremu.

## 6.1. Kirurško skraćenje dužeg ekstremiteta

Skraćenje dužeg, obično zdravog ekstremiteta postupak je ograničenih mogućnosti (na femuru najviše 4 cm, a na potkoljenici najviše 3 cm). Ova se metoda primjenjuje najrjeđe. Kod velikih nejednakosti takvo je skraćenje nedovoljno, a kozmetički učinak loš. Osim toga, bolesnici u pravilu ne pristaju na smanjenje rasta, a ne treba smetnuti s uma i mogućnost komplikacija na do tada zdravom ekstremitetu. U Klinici za ortopediju Kliničkog bolničkog centra Zagreb od 1979. do 1999. godine od ukupno 384 elongacije ekstremiteta, u samo tri slučaja bolesnici su pristali na skraćenje druge noge (Koržinek, 2000.). Skraćenje dužeg ekstremiteta može se provoditi naglo, osteotomijama i osteosintezama, i postupno, epifizeodezama. Postupak naglog skraćanja ekstremiteta obično se provodi na natkoljenici ili u području proksimalnog femura, tzv. „Z“ osteotomijom i osteosintezom kutnom pločom ili rjeđe, u području dijafize femura uz osteosintezu intramedularnim čavlom.

## 6.2. Epifizeodeze

Kod djece koja rastu, izjednačenje dužine donjih ekstremiteta za skraćanja manja od 5 cm može se postići epifizeodezama, zahvatima na pločama rasta, najčešće u području distalnog femura i proksimalne tibije.

Epifizeodeze su postupci koji dolaze u obzir pri kraju rasta, inače je teško procijeniti kakav će biti konačni učinak. Podrazumijevaju zahvate kojima se klasičnim pristupom ili mikroinvazivnim pristupom unište ploče rasta. Kroz incizije dužine 0,5 cm sa svrdlima i kohleama pod kontrolom rentgenskog pojačivača uništi se stratum germinativum ploče rasta (definitivno zaustavljanje rasta metodom po Phemisteru). Kroz ploče rasta mogu se provesti i jedan ili više vijaka koji zaustavljaju rast (privremeno zaustavljanje rasta metodom po Blountu). Privremena epifizeodeza nije preporučljiva, pogotovo ne u ranoj fazi rasta budući da može lako izmaknuti kontroli. Zbog toga se, ako to uopće dolazi u obzir, epifizeodeza preporučuje pri kraju rasta.

Vrijeme u rastu kada se pristupa epifizeodezama se određuje po posebnim tablicama. Nedostatak postupnih skraćanja epifizeodezama je katkad nedostatno ili preveliko skraćanje te ako se vrši na donjim ekstremitetima, smanjenje visine.

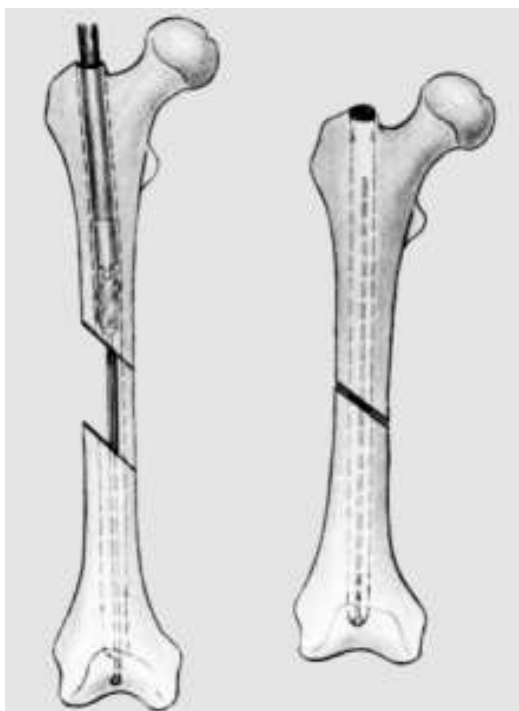
### **6.3. Metoda „osmice“ (Eight plate metoda)**

Metoda „osmice“ minimalno je invazivna metoda kod koje se koriste titanske pločice u obliku broja 8, ne veće od spajalice za papir, i pričvršćuju se malim vijcima izravno na bedrenu ili potkoljenu kost i koljeno. Vijci imaju sposobnost razmicanja pa rast kosti nije potpuno zakočen. Primjenjuje se isključivo kod djece koja još rastu. Indikacije za primjenu ove metode su liječenje nejednakosti dužine ekstremiteta i ispravljanje angularnih deformiteta.

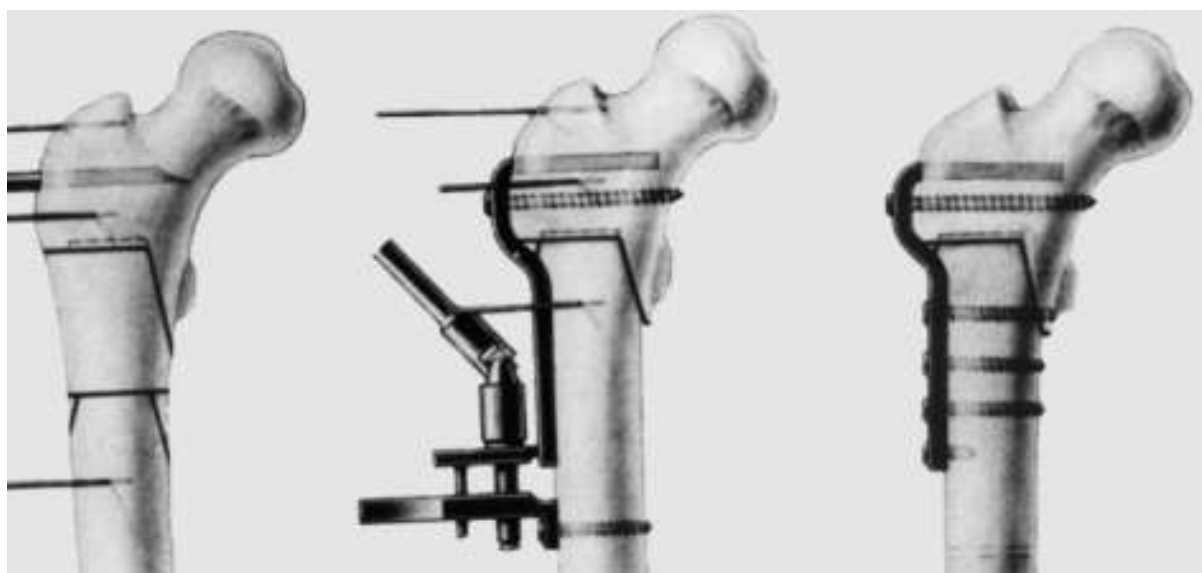
Ukoliko želimo usporiti rast dužeg ekstremiteta kako bi kraći ekstremitet svojim rastom mogao dostići odgovarajuću dužinu, pločice „osmice“ postavljaju se s obje strane ploče rasta čime se ravnomjerno usporava rast. Ako je indikacija za primjenu ispravljanje angularnog deformiteta (varus ili valgus deformacija), pločica „osmica“ postavlja se s jedne strane ploče rasta čiji rast želimo usporiti, a nasuprotna strana nastavlja normalno rasti pri čemu se fleksibilni vijci slobodno razmiču i na taj način se sprječava njihovo iskrivljenje ili prijelom zbog utjecaja sila rasta. Kod varus deformacije pločica se postavlja s lateralne strane ploče rasta kosti, a kod valgus deformacije s medijalne strane ploče rasta.

Ugradnja se vrši pod anestezijom i traje jedan sat pri čemu kirurg napravi rez od 2 do 3 centimetra iznad kosti koju treba ispraviti. Budući da kost nije rezana, nema neurovaskularnog rizika, opasnosti od nestabilnosti ni dugog oporavka. Kad se deformitet ispravi, pločica se vadi. Prednosti ove metode su mnoge, prvenstveno izbjegavanje osteotomije koja uključuje rezanje kosti, dulju hospitalizaciju i fizikalnu terapiju, a ovom metodom mogu se liječiti i vrlo mala djeca.

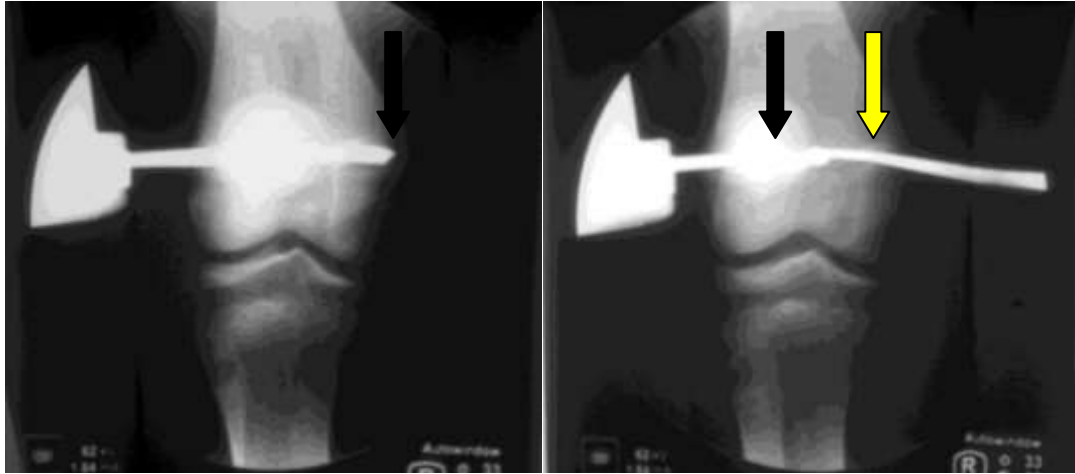




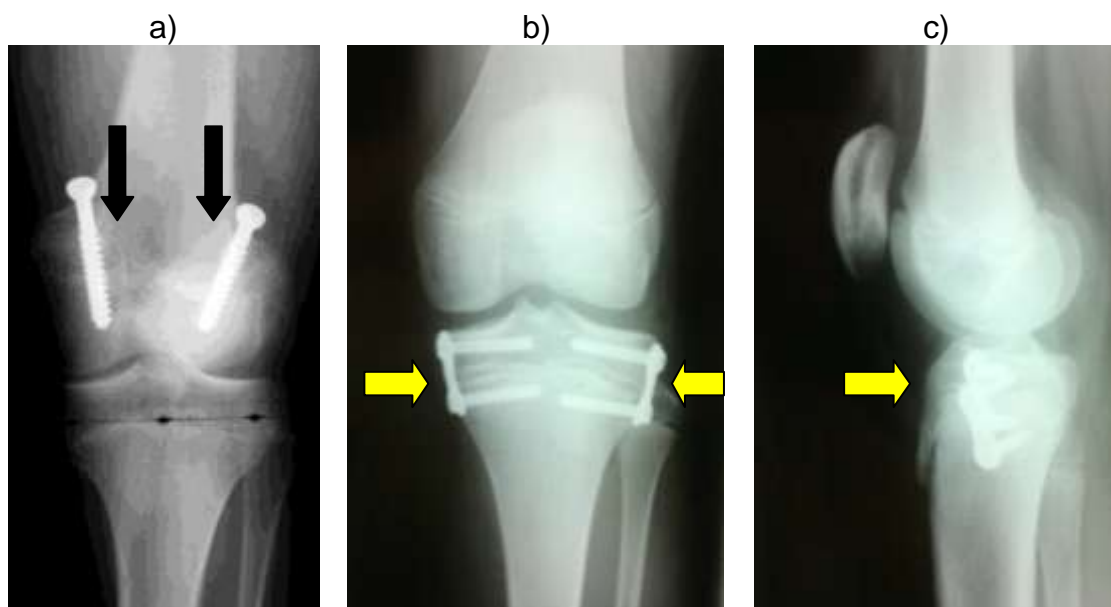
**Slika 6:** Skraćenje femura u sredini dijafize i osteosinteza medularnim čavlom.  
 Prema: Koržinek K (2000), Rekonstrukcijski zahvati na donjim ekstremitetima u doba rasta. Paediatr Croat; 44 (Supl 1): 176-81



**Slika 7:** Skraćenje femura u proksimalnom dijelu i osteosinteza kutnom pločom.  
 Prema: Koržinek K (2000), Rekonstrukcijski zahvati na donjim ekstremitetima u doba rasta. Paediatr Croat; 44 (Supl 1): 176-81



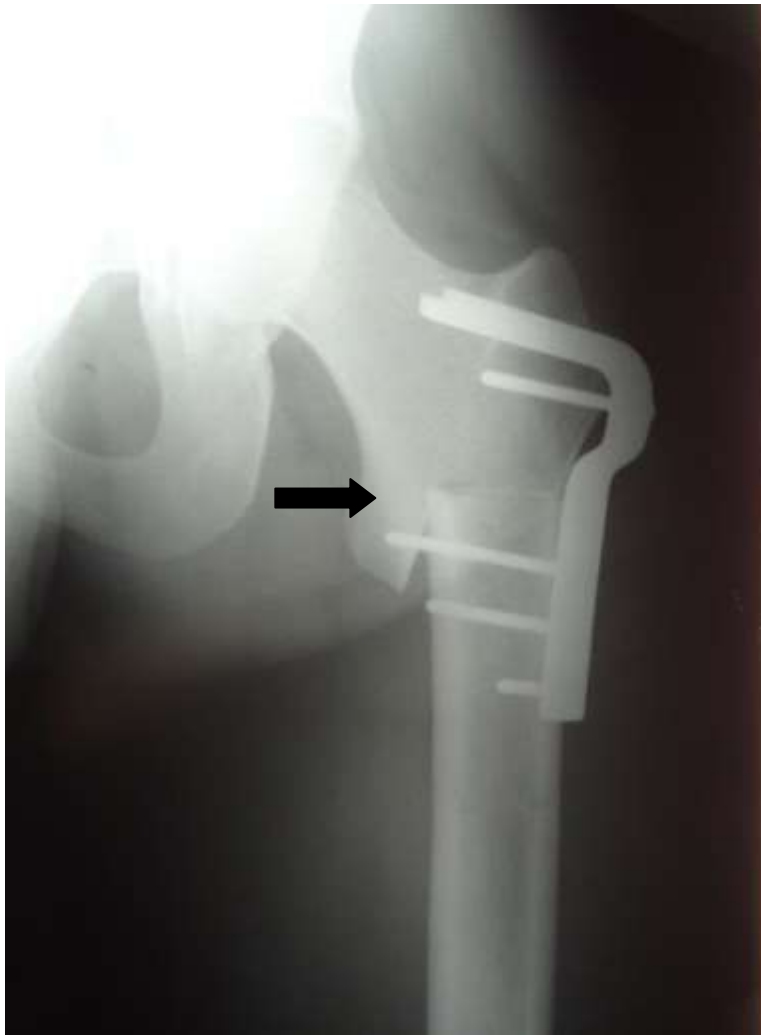**Slika 8:** Intraoperacijske slike s rentgenskim pojačivačem pokazuju mikroinvazivnu epifizeodezu svrdlima (crne strelice) i kohleama (žuta strelica) kojima se uništava ploča rasta distalnog femura. Prema: <http://lms.mef.hr/e-ucenje/2014-2015/>, uz dopuštenje doc. dr. sc. Tomislava Đapića, prim. dr. med



**Slika 9:** Rentgenogram koljena (slika **a**) pokazuje epifizeodezu distalne ploče rasta femura vijcima (crne strelice) u djevojčice s prirođenom hipertrofijom desne noge.

Rentgenogrami koljena (slike **b** i **c**) pokazuju privremeno usporenje rasta u proksimalnoj ploči rasta lijeve tibije vijcima i pločicama „osmicama“ (žute strelice) koje su se postavile na medijalnoj i lateralnoj strani ploče rasta u dječaka s desnostranom hemiparezom. Lijeva potkoljenica je duža 2,5 cm. Prema:

<http://lms.mef.hr/e-ucenje/2014-2015/>, uz dopuštenje doc. dr. sc. Tomislava Đapića, prim. dr. med



**Slika 10:** Rentgenogram pokazuje stanje nakon skraćenja dužeg ekstremiteta. U intertrohanternoj regiji izrezan je dio femura u dužini od 3 cm (crna strelica) te krajevi femura ponovno spojeni kutnom pločicom i vijcima. Prema: <http://lms.mef.hr/e-ucenje/2014-2015/>, uz dopuštenje doc. dr. sc. Tomislava Đapića, prim. dr. med

## **6.4. Kirurško produženje ekstremiteta**

### **6.4.1. Distrakcijska osteogeneza**

Princip produživanja ekstremiteta i rekonstrukcije tkiva temelji se na procesu koji se naziva distrakcijska osteogeneza. Diskontinuitet koštanog segmenta obavezno izaziva proces reparacije koji će trajati sve dok je održan integritet osteogenog tkiva i vaskularna opskrba. Tijekom produživanja neke cjevaste kosti osteotomija kroz subkutani pristup, ograničena samo na kortikalni dio kosti (kortikotomija) stvorit će biološki aktivno mjesto. Lokalne nediferencirane mezenhimske stanice će se razvijati u osteoblaste koji proizvode kolagen, osteoidni matriks, a onda koštani mineral. Primjenom distrakcijske sile, ova osteogeneza se formira longitudinalno, u smjeru vektora sile. Novoformirane lamele su poredane paralelno, a takva regenerirana kost je vidljiva na rentgenu. Biologija rasta, prema Ilizarovu, održava se unutar tkiva. Unutarnji distraktor, endhondralna proliferacija, rasteže periost, žile, živce, mišiće i kožu i inducira rast. Općenito, na završetku rasta genetski plan predviđa da stanice zauzmu sav prostor genetski predviđen za njih i rast prestaje. Ponovni koštani rast ovisi o sposobnosti regeneracije pomoću distrakcijskih sila unutar ekstremiteta. Napredovanje histiogeneze kontroliraju mehanički čimbenici (stabilnost na mjestu koštane podjele, separacije te ritam distrakcije) i biološki faktori (lokalni osteogeni potencijal i vaskularnost kosti).

Drugi mehanizam koji se može koristiti za postizanje uzdužnog koštanog rasta je epifizioliza ili epifizealna distrakcija. Kada je epifizna ploča dobro formirana i dovoljno aktivna, distrakcija se može primijeniti i bez kortikotomije. Ono što se događa u ovom tipu rasta je zapravo separacija Salterovog tipa kroz područje hipertrofične hrskavice epifizne ploče. Klinički, ova tehnika često dovodi do zaustavljanja rasta. Sjedište koštane regeneracije čini centar za stimulaciju okolnog muskulofascijalnog, neurovaskularnog i kožnog tipa. Na kraju produživanja regenerirana kost ulazi u fazu maturacije te se novostvorena kost morfološki ni funkcionalno ne razlikuje od normalne kosti.

Kirurško produženje ekstremiteta je postupak koji se najčešće koristi u svrhu izjednačavanja dužine ekstremiteta. Elongaciju treba provoditi na segmentu koji je skraćen budući da osovine koljena trebaju u pravilu biti u istoj visini.

Od toga pravila odstupa se najviše do 2 cm, bez posljedica za funkciju hoda (npr. ako se radi o skraćanju femura od 3 cm, potkoljenice od 2 cm, nije opravdano elongirati natkoljenu i potkoljenu, već se elongira samo natkoljena, a denivelacija osovine koljena od 2 cm nema većeg značenja). Kod većih nejednakosti u dužini na oba segmenta, opravdana je indikacija za egalizaciju na oba segmenta, obično istodobno. Ako se očekuje skraćanje više od 20 cm, a riječ je o posljedici poremećaja razvoja ili o nekoj sistemnoj bolesti, tada je pokušaj produživanja ekstremiteta sporan zbog velikog rizika od komplikacija. U takvih su bolesnika prisutne u pravilu i druge popratne anomalije razvoja (nedostatak križnih ligamenata koljena, nestabilnost gležnja i dr.) što dodatno povećava rizik od neuspjeha. U takvim i sličnim slučajevima bolje je bolesnika opskrbiti ortozom uz eventualnu amputaciju stopala nego pokušavati produživanje ekstremiteta.

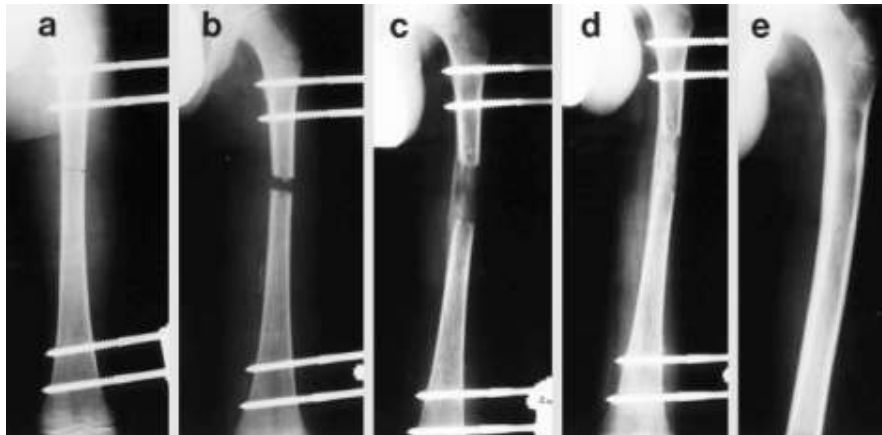
Kod velikih skraćanja ekstremiteta može se kombinirati elongacija sa skraćanjem ekstremiteta na zdravoj strani ili epifizeodezom. Elongacije patuljaka poseban su problem. U takvim je slučajevima potrebno obostrano produženje, često i uz korektivne osteotomije za najmanje 20 cm. Elongira se u etapama od po najviše 8 cm obostrano. Uvijek se počinje s potkoljenicama radi boljeg kozmetskog efekta ako zbog bilokojeg razloga moramo prekinuti postupak. U tom je slučaju potrebno elongirati i gornje ekstremitete. U svakom slučaju, riječ je o iznimno zahtjevnim postupcima koji traju dugo, opterećeni su brojnim komplikacijama, a zahtijevaju savršenu suradnju bolesnika i okoline. Unatoč tome rezultati nisu onakvi kakve bolesnici očekuju.

U Klinici za ortopediju Kliničkog bolničkog centra Zagreb koriste se dvije metode: metoda po Wagneru i metoda po Ilizarovu.

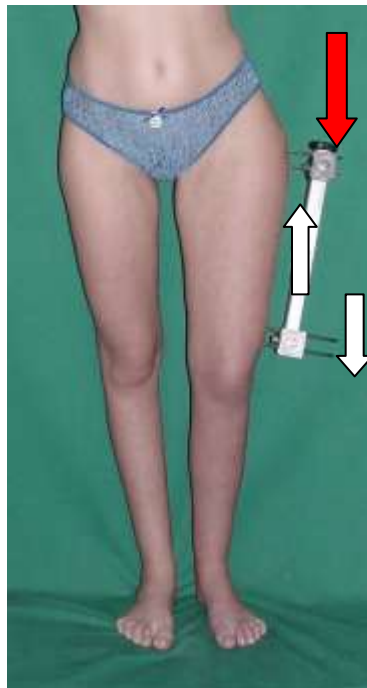
#### **6.4.2. Modificirana metoda po Wagneru**

Modificirana metoda po Wagneru podrazumijeva primjenu Wagnerova distrakcijskog aparata i kortikotomiju u predjelu metafize. Pod kortikotomijom (kompaktotomijom) podrazumijeva se presijecanje samo kortikalnog dijela kosti uz striktno očuvanje i periostalne i endostalne cirkulacije. Time su osigurani osnovni uvjeti za koštanu regeneraciju na mjestu distrakcije. Osteotom se uvodi kroz malu inciziju na koži. Pažljivim, odmjerenim udarcima čekića po posebnom dlijetu se presijeku dvije trećine kompaktne kosti, a preostala trećina se završi torzijskom osteoklazom, osteotomom i fragmentima. Najprikladnije mjesto za kortikotomiju su metafize dugih kostiju koje odlikuje jaka vaskularizacija pa je zbog toga manja vjerojatnost da će biti presječene sve kolaterale koje opskrbljuju ova područja. Uz to je metafizarna koštana moždina bogata hematopoetskim stanicama i tako vrlo aktivna u remodeliranju kosti što se smatra izuzetno važnim za osteogenezu.

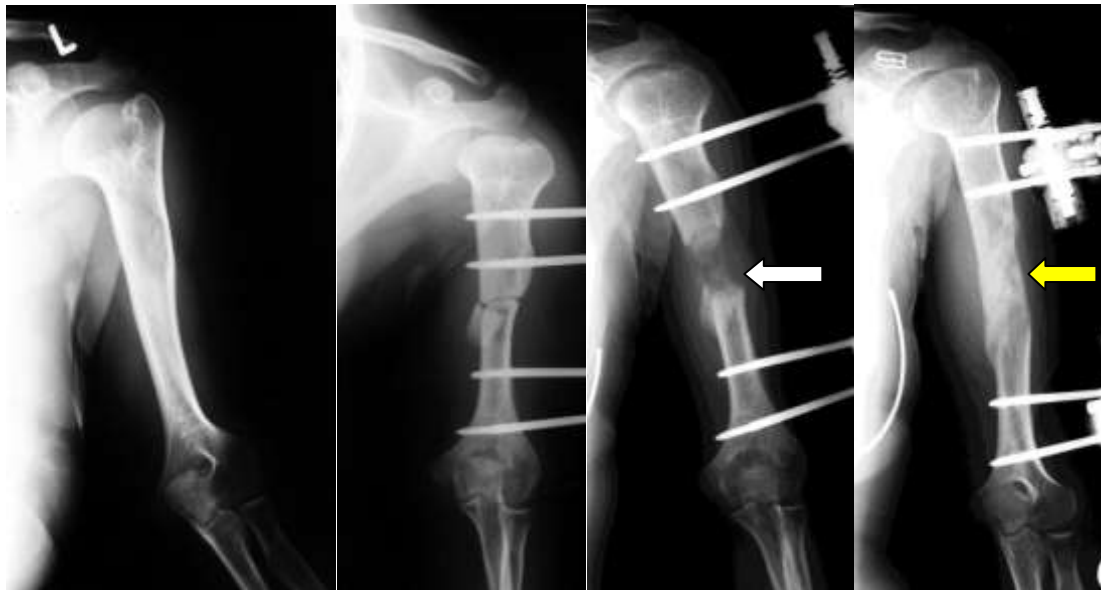
Kortikotomija u dijafizarnom području zadržava osteogeni potencijal jedino ako je lokalna opskrba krvi sačuvana. Nakon pet do sedam dana mirovanja počinje se s postupnom elongacijom 2 x 0,5 mm na dan, jednako kao i kod originalne metode po Ilizarovu. Jedan milimetar produživanja dnevno postiže se bez prekida funkcije ekstremiteta. Udvostručenje brzine distrakcije zahtijeva primjenu dviju kortikotomija, proksimalne i distalne. Ovom povećanom brzinom regenerativni potencijal za kost može premašiti potencijal okolnih tkiva. Prije produživanja važno je da su okolni zglobovi stabilni, a ako nisu, treba ih ustabiliti prije elongacije. Wagnerov distrakcijski aparat primjenjuje se na femuru jer je mnogo komforniji za bolesnika od vanjskog fiksatora po Ilizarovu i to za manje elongacije od najviše 4 do 6 cm. Kod većih elongacija, ali ponekad i kod manjih nastaju deformacije Schanzovih vijaka i samog aparata zbog vlaka mišićne strane natkoljenice. Zbog toga se kod većih deformacija koristi modificirani aparat po Ilizarovu koji je za bolesnika nekomforan.



**Slika 11:** Produženje femura modificiranom metodom po Wagneru **a)** nakon kortikotomije; **b)** i **c)** tijekom elongacije; **d)** neposredno prije odstranjenja fiksatora **e)** dvije godine kasnije. Prema: Koržinek K (2000), Rekonstrukcijski zahvati na donjim ekstremitetima u doba rasta. Paediatr Croat; 44 (Supl 1): 176-81



**Slika 12:** Fotografija prikazuje djevojčicu kojoj se produžavala natkoljenica vanjskim fiksatorom po Wagneru koji u sebi ima navojni mehanizam. Crvena strelica pokazuje kotačić čijim se okretanjem regulira brzina elongacije, puni okret kotačića je jedan milimetar. Bijele strelice pokazuju Schanzove vijke kojim se nakon bušenja kosti uvrte u femur. Važno je svaki dan dezinficijensom dobro očistiti mjesta gdje Schanzovi vijci kroz kožu ulaze u kost da se spriječi upala okolnog tkiva. Prema: <http://lms.mef.hr/e-ucenje/2014-2015/>, uz dopuštenje doc. dr. sc. Tomislava Đapića, prim. dr. med



**Slika 13:** Rentgenogrami pokazuju produživanje humerusa u djevojke sa skraćanjem nadlaktice od 7 centimetara, a uzrok je oštećenje ploče rasta u dojenačkoj dobi osteomijelitisom. Učinjena je kortikotomija i postavljen vanjski fiksator po Wagneru.

Ruka se produžavala u ritmu 2 puta po 0,5 milimetara na dan. Postignuto je produženje od 7 centimetara. Bijela strelica pokazuje regenerat u ranoj, a žuta u zreloj fazi. Prema: <http://lms.mef.hr/e-ucenje/2014-2015/>, uz dopuštenje doc. dr. sc.

Tomislava Đapića, prim. dr. med



### 6.4.3. Metoda po Ilizarovu

Ilizarovljeva metoda koristi se u pravilu na potkoljenici, ali i kod svih većih elongacija na natkoljenici i stopalu. Velika prednost vanjskog fiksatora po Ilizarovu je u njegovoj izgradljivosti koja omogućuje prilagodbu konstrukcije svakoj deformaciji i potrebi te što omogućuje trodimenzionalnu korekciju osovine. Na taj se način mogu riješiti i najteže deformacije skeleta, ali i sve komplikacije koje se mogu pojaviti tijekom produživanja (ekvinus stopala, kontrakture, subluksacije i luksacije zglobova).

Postupak kod primjene Ilizarovljeve metode isti je kao kod modificirane metode po Wagneru. Unaprijed pripremljena konstrukcija vanjskog fiksatora, za svakog bolesnika posebno, učvrsti se Kirschnerovim žicama kroz bolesnikovu kost. Slijedi kortikotomija koju je zaista moguće izvesti u metafiznom području što je opet važno za kvalitetnu osteogenezu. Nakon stanke od pet do sedam dana, slijedi distrakcija koštanih dijelova brzinom  $2 \times 0,5$  mm na dan.

#### 6.4.3.1. Produživanje kostiju ruke

Zahtjevi za produživanjem kostiju ruke su znatno rjeđi u praksi u odnosu na produživanje kostiju noge. Najčešće indikacije su kongenitalne hipoplazije kostiju ruke, ahondroplazija, skraćenja kostiju zbog septičkog artritisa ili osteomijelitisa, hondrodistrofije itd. Skraćenje kod kojeg se pristupa kirurškom liječenju iznosi 6 ili više centimetara. Kod ahondroplastičnih pacijenata obično se izvodi obostrano istovremeno produživanje do 8 cm. Produživati se mogu humerus, radijus i ulna. Prije zaživljenja metode po Ilizarovu malo je kirurga pokušavalo produživati humerus zbog strahova od vaskularnih i neuroloških komplikacija. Metoda po Ilizarovu učinila je produživanje humerusa lakšim od produživanja femura pa čak i tibije. Bolesnici dobro podnose aparat zbog tankih 1,5 milimetarskih žica, zbog male kirurške intervencije te postupne distrakcije koja omogućuje sve normalne aktivnosti svakodnevnog života. S produživanjem se počinje nakon perioda latencije od 4 do 5 dana nakon operacije, brzinom od 0,25 mm svakih 6 sati. Ukoliko nastanu parestezije, brzina se usporava na 0,5 mm dnevno umjesto 1 mm. S obzirom na to što se osteogeneza u humerusu događa brzo, prerana konsolidacija je moguća. Ako se ona javi, ponovljena kortikotomija će biti neophodna kada se dokaže oporavak živca. Kod ahondroplastičnih pacijenata osteogeneza je posebno izražena, tako da je vrlo vjerojatna rana konsolidacija. Takve bolesnike stoga treba pažljivo pratiti s odgovarajućom brzinom porasta distrakcije ili čak alterirajućim ritmom da se održi najoptimalnija distrakcija. Ukoliko dolazi do konsolidacije, može se izazvati pukotina regenerata povećavanjem brzine na 2 do 4 mm dnevno, 1 do 2 dana pod pažljivom opservacijom, dok ne dođe do separacije. Kada pacijent osjeti naglu bol na mjestu kortikotomije, aparat se odmah mora komprimirati da bi se izbjeglo trajno oštećenje živca i ishemija regenerata. Ako s druge strane postoji atrofija ili hipotrofija regenerata, brzina produživanja se usporava.

Indikacije za produživanje podlaktice vrlo su rijetke, a tehnika relativno zahtjevana zbog složenih anatomskih odnosa tog područja. Ilizarov je postigao izuzetne rezultate svojom tehnikom postigavši produženje od 100% u odnosu na primarnu dužinu kod nekih slučajeva. Moguća je istovremena korekcija deformiteta, skraćenja, razlika u duljini radijusa i ulne te kroničnih dislokacija.

Koriste se žice manjeg dijametra što svakako umanjuje rizik ozljeda za složene neurovaskularne strukture. Kod velikih produživanja postoji problem kontraktura koje je moguće otkloniti fiksacijom metakarpalnih kostiju i distalnog humerusa. Metoda po Ilizarovu je pogodna kod kongenitalnog skraćanja podlaktice, inficiranih ili neinficiranih pseudoartroza, radijalno deformirane šake, ularno deformirane šake i metafizarne displazije.

Kako ove kongenitalne malformacije zahtijevaju sporiju brzinu distrakcije, aparat mora dugo ostati na ruci, često više od godinu dana za produživanje od 10 do 12 cm. Ukoliko se razviju tvrdokorne infekcije oko žica, često ih treba zamijeniti. Nadalje može doći i do labavljenja žica. Dogode li se angularni deformiteti, trebaju se tretirati olivarnim žicama ili šarnirima postupnim korekcijama, međutim ponovna osteotomija kroz koštani regenerat može uvjetovati zakašnjelu konsolidaciju te tako još više produžiti liječenje. Liječenje bolesnici dobro podnose ukoliko je konstrukcija takva da omogućuje nesmetanu uporabu šake. Ukočenost zglobova prstiju često zahtijeva produženu fizikalnu terapiju, ali im se funkcija obično vraća na normalu.

#### 6.4.3.2. Produživanje kostiju noge

Metoda po Ilizarovu najčešće se koristi za produživanje humerusa i femura. Produživanje femura je nešto teže od produživanja tibije i zahtijeva značajno iskustvo operatera u poznavanju ove tehnike. Kod konstrukcije femoralnog aparata može se naići na velike probleme ukoliko se ne uzmu u obzir razlike između anatomske i mehaničke osovine. Kada se femur produžuje duž svoje anatomske osovine, tada se koljeno i gležanj medijaliziraju što dovodi do valgus deformiteta koljena. Pokušaj da se produljeni segment angulira da bi se kompenzirala ova promjena osovine može izbaciti površine koljena i gležnja iz njihovih osovina paralelnih prema tlu. Mehanička osovina koja ide od kuka do gležnja je položena lateralno od centra koljena. Produživanje femura duž mehaničke osovine primarno pomiče produljeno područje lateralno čuvajući na taj način normalnu osovinu i njihov međuodnos.

Drugi problem vezan je za cirkumferencijalnu kontrolu snažnih biartikularnih mišića natkoljenice. Da bi se podjednako rasporedile sile distrakcije potrebno je koristiti angularne nosače. Delikatna ravnoteža između iliotibialnog traktusa te aduktorne muskulature može namjerno angulirati koljeno u frontalnoj ravnini. Produživanje femura, nezavisno od metode koja se koristi, dovest će do tipičnih komplikacija kao što su infekcije kože na mjestu uvođenja pinova ili žica, loš spoj, pseudoartroza, kasne kontrakture zglobova ili prijelomi. Ne preporučuje se produživati femur više od 7 do 8 cm u jednom postupku, osim kod bolesnika s ahondroplazijom gdje je moguće produžiti 10 do 11 cm odjednom. Kod nekih pacijenata razvija se valgus deformacija i posteriorna subluksacija koljena te povremeno ukočenje zgloba uz produljenja koja premašuju 8 cm. Neuropraksija ishijadikusa (bol, parestezije) može se pojaviti s distrakcijom ekstremiteta bržom nego što je propisano. U tim slučajevima distrakciju treba prekinuti nekoliko dana. Ukoliko nema odgovora, treba započeti s kompresijom. Kod ranih znakova restitucije, tj. popuštanjem neuropraksije, može se obnoviti distrakcija, ali znatno sporije.

#### **6.4.3.3. Produživanje ekstremiteta kod ahondroplastičnih patuljaka**

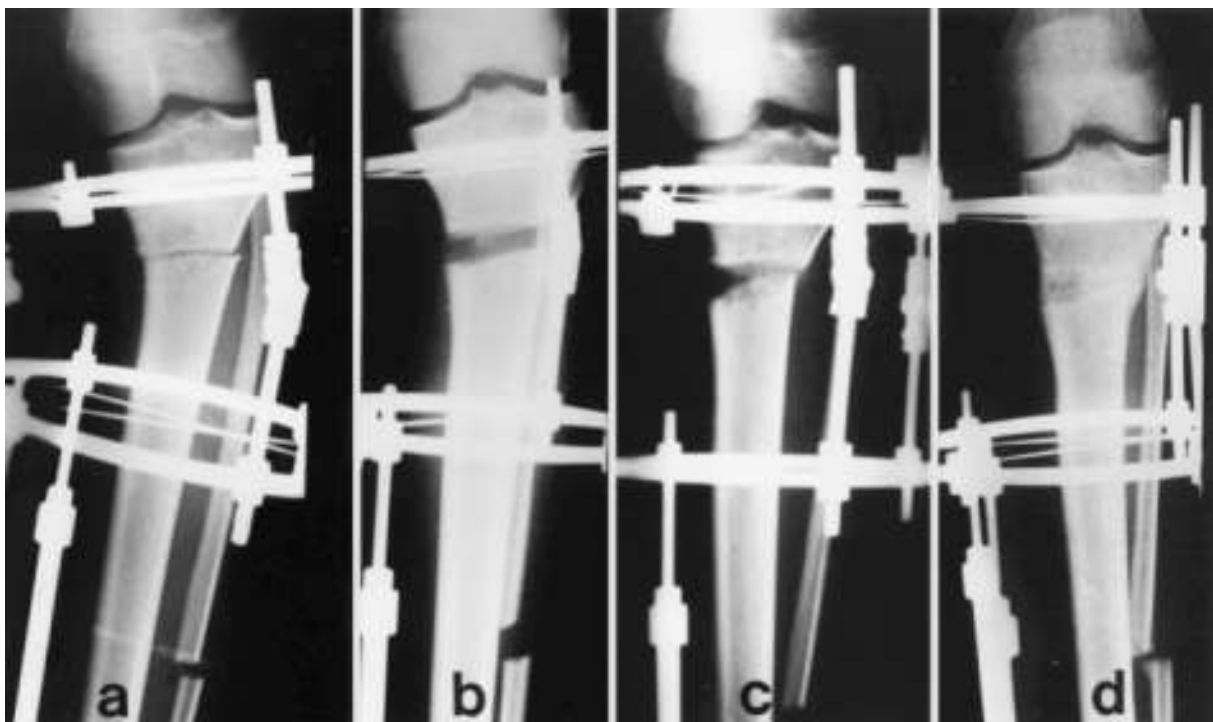
Socijalne grupe i mogućnost ograničene adaptacije su pomogle ahondroplastičnim patuljcima da žive prihvatljivim načinom života. Fizički problemi s kojima se suočavaju ovi bolesnici su izuzetno nizak rast, noge u varus položaju te hiperlordoza kralježnice. Ekstremiteti su neproporcionalni prema trupu. U prošlosti su pokušaji produživanja ekstremiteta kod ahondroplastičnih patuljaka nailazili samo na ograničen uspjeh. Poznate metode kao što je metoda po Wagneru mogu učiniti patuljka visokim patuljkom, ali ne i niskom osobom jer se njome može postići skroman porast duljine od najviše 15 cm. Ilizarova metoda uspjela je postići prosječan porast od 25 cm u nogama i 8 cm u rukama. Postupnim procedurama mnogi ahondroplastični patuljci u 3 do 4 godine terapijskog tretmana mogu postići izuzetan uspjeh u liječenju.

Liječenje je pothvat i za bolesnika i za liječnika. Neophodno je da pacijent bude psihološki stabilan, da potpuno razumije neophodne žrtve koje mu predstoje, rizike, te da je spreman prihvatiti bol. Preporučuje se da u liječničkom timu uz ortopeda budu i psiholog i anesteziolog te da oni preispitaju svakog pacijenta.

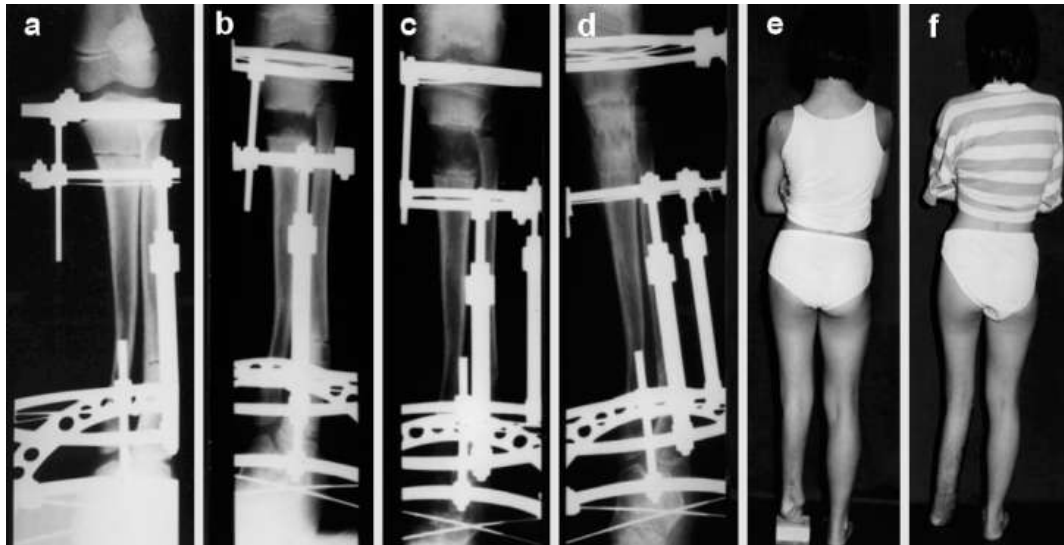
Prednosti metode po Ilizarovu u liječenju obuhvaćaju: minimalan gubitak krvi, samo jednu operaciju na svakom koštanom segmentu, očuvanu funkciju ekstremiteta, skraćeno vrijeme liječenja uporabom bifokalnih tehnika na bilateralnim segmentima, minimalan rizik infekcije itd. Najprikladnija dob za početak liječenja je oko dvanaest godina. Postoje različite mogućnosti glede poretka ili prioriteta za ekstremitete koji će biti produživani, a svi moraju teći u fazama. Postoji nekoliko strategija liječenja nejednakosti dužine ekstremiteta. Monolateralna strategija ograničava operaciju na svaku nogu posebno (npr. desni femur i desna tibija, lijevi femur i lijeva tibija), ostavljajući drugu nogu zbog bolje pokretljivosti.

Dva velika nedostatka ove strategije su rastezanje živaca i mišića na četiri mjesta te ostavljanje jedne noge privremeno duže što zahtijeva privremenu ortotiku. Ukrižena bilateralna strategija održava jednakost nogu produživanjem femura i suprotne tibije, a ostavljaju se koljena na različitim visinama.


Simetrična bilateralna strategija započinje produživanjem istih bilateralnih segmenata (započinje se produživanjem lijeve i desne tibije) i smatra se najprikladnijom jer se najbolje podnosi i najviše se dobiva na dužini. Nakon tibije slijede lijevi i desni humerus da bi se omogućila bolja funkcija ruku, a potom lijevi i desni femur. Ova strategija liječenja je najteža i samo psihološki najsnažniji pacijenti dođu do nje. Ovom metodom održava se simetrija i ukoliko bolesnik ne može nastaviti s liječenjem, ostat će simetričan. Na završetku liječenja ahondroplastični patuljak će biti osoba niskog rasta s mogućnošću vođenja produktivnijeg života u društvu.



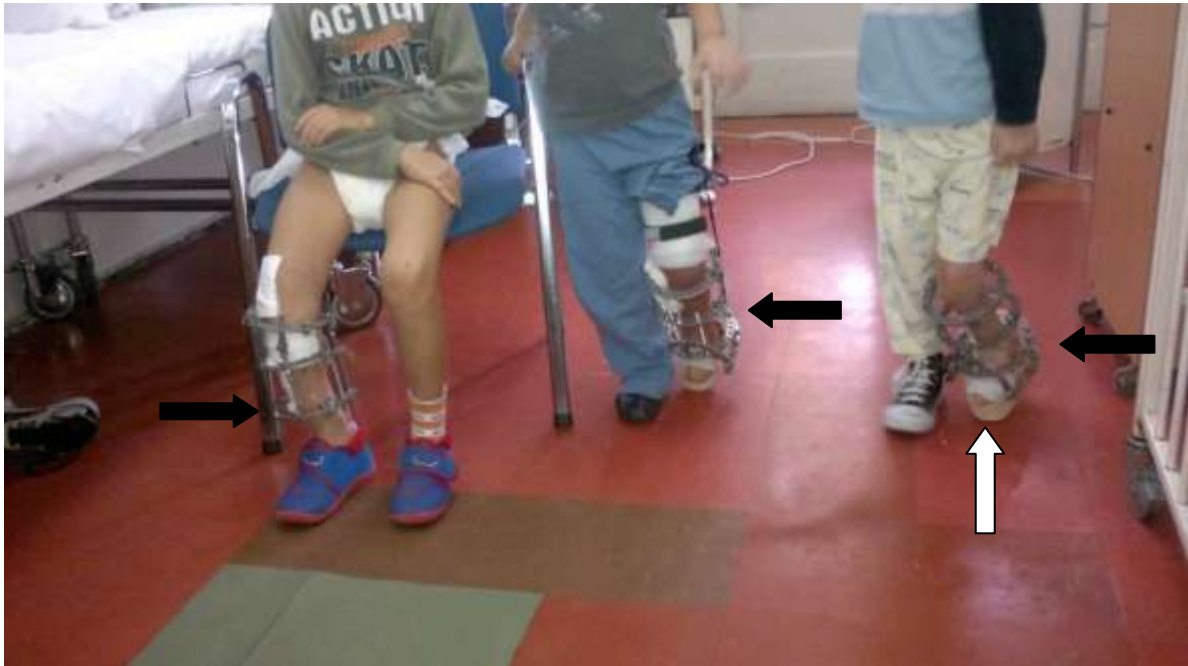**Slika 14:** Trodimenzionalna korekcija potkoljenice metodom po Ilizarovu: **a)** nakon kortikotomije; **b)** i **c)** tijekom korekcije; **d)** neposredno prije odstranjenja fiksatora. Prema: Koržinek K (2000), Rekonstrukcijski zahvati na donjim ekstremitetima u doba rasta. Paediatr Croat; 44 (Supl 1): 176-81



**Slika 15:** Produženje potkoljenice metodom po Ilizarovu: **a)** nakon kortikotomije; **b)** i **c)** tijekom korekcije **d)** neposredno prije odstranjenja fiksatora; **e)** bolesnica prije elongacije; **f)** bolesnica nakon elongacije. Prema: Koržinek K (2000), Rekonstrukcijski zahvati na donjim ekstremitetima u doba rasta. Paediatr Croat; 44 (Supl 1): 176-81



**Slika 16:** Rengenogrami četverogodišnje djevojčice s aplazijom fibule i hipoplazijom femura. Nakon operacije centriranja subluksiranog stopala postavljen je vanjski fiksator po Ilizarovu na potkoljenicu i stopalo, učinjena je kortikotomija i započeto produživanje od dva puta po pola milimetra dnevno. Bijela strelica pokazuje mjesto produživanja. Prema: <http://lms.mef.hr/e-ucenje/2014-2015/>, uz dopuštenje doc. dr. sc. Tomislava Đapića, prim. dr. med



**Slika 17:** Fotografije tri dječaka kojima su produživane potkoljenice metodom po Ilizarovu. Oni su spontano formirali grupu potpore. Crne strelice pokazuju vanjske fiksatore po Ilizarovu. Bijela strelica pokazuje sandalu od pluta. Kako se skraćuje smanjuje visina sandale se smanjuje izrezivanjem. Sandala omogućuje oslonac na nogu koja se produžava što je vrlo važno jer to pospješuje stvaranje i sazrijevanje regenerata. Prema: <http://lms.mef.hr/e-ucenje/2014-2015/>, uz dopuštenje doc. dr. sc.

Tomislava Đapića, prim. dr. med



#### **6.4.4. Produživanje intramedularnom čavlom (FITBONE® i PRECICE® sustav za produživanje kostiju donjih ekstremiteta)**

FITBONE® sustav za produživanje primjenom intramedularnog čavla koristi se za ispravljanje nejednakosti dužine femura i tibije. Ova metoda omogućuje produženje do 6 cm na tibiji i do 8 cm na femuru. Intramedularni čavao se implantira u kost pri čemu ne postoji izravan kontakt između čavla i vanjskog dijela pacijentovog tijela. FITBONE® sustav sastoji se od unutarnjeg dijela kojeg čine intramedularni čavao koji je putem kabla povezan s prijamnikom implantiranim u potkožnom tkivu i od vanjskog sustava, sastavljenog od elektroničkog kontrolnog uređaja i prijenosnika. Energija potrebna za proces distrakcije prenosi se na čavao izvana prislanjanjem vanjskog prijenosnika elektroničkog kontrolnog uređaja na prijamnik implantiran u potkožnom tkivu. Proces distrakcije jednom aktivacijom traje 90 sekundi i može ga provoditi i sam pacijent tri puta dnevno. Tri aktivacije dnevno rezultiraju prosječnim dnevnim produženjem kosti za otprilike 1 mm. Proces distrakcije može se po potrebi usporiti ili ubrzati povećanjem ili smanjenjem broja aktivacija dnevno. Na postignuti proces distrakcije nastavlja se faza konsolidacije novostvorene kosti. Tijekom faze distrakcije dozvoljeno je djelomično opterećenje tretirane kosti, a započinjanjem faze konsolidacije preporučuje se postupno povećanje opterećenja. Nakon kompletne konsolidacije novostvorene kosti, oko godinu i pol dana nakon implantacije, intramedularni čavao i prijamnik uklanjaju se iz kosti.

PRECICE® sustav za produživanje koristi je još jedna neinvazivna metoda koja koristi magnetsku interakciju između intramedularnog čavla implantiranog u kost i vanjskog prijenosnog daljinskog kontrolora koji svojim djelovanjem produžuju kost.

Ove neinvazivne metode imaju brojne prednosti u odnosu na klasične kirurške metode produživanja ekstremiteta, a neke od njih su: veća udobnost za pacijenta tijekom liječenja, skraćeno vrijeme boravka u bolnici, brža reintegracija u svakodnevne životne aktivnosti, smanjena bolnost, smanjen rizik od infekcije i nastanka postoperativnih ožiljaka te visoka sigurnost primjene.

## 7. Problemi, prepreke i komplikacije kod produživanja ekstremiteta

Tehnike produživanja ekstremiteta prati visoka učestalost komplikacija. Pojedini izvještaju spominju dvije prosječne komplikacije po produživanju što često isključuje prvobitne kirurške ciljeve. Komplikacije vezane uz cijeljenje kostiju prihvaćaju se kao standard moderne metode po Wagneru. Ciljevi liječenja se obično postižu uvođenjem fizioloških metoda produživanja čiji je pionir Ilizarov. Problemi mekih tkiva, živaca, mišića, kože i zglobova, iako minimalizirani fiziološkom prirodom ove metode i dalje postoje. Intraoperativne komplikacije obično se smatraju lokalnim ili sustavnim te akutnim (ranim) ili kasnim.

Kod produživanja ekstremiteta dva dodatna vremenska perioda treba uzeti u obzir: faza distrakcije i faza konsolidacije. Kako je postupak paralelan sa svakodnevnim fiziološkim promjenama u kosti i mekim tkivima, mogu se pojaviti mnoge predvidljive teškoće tijekom perioda distrakcije i perioda konsolidacije. U većini slučajeva odgovarajuće operativne i neoperativne intervencije dovode do prevladavanja teškoća prije uklanjanja aparata. Problem se definira kao potencijalna, a ipak očekivana teškoća koja se javlja tijekom distrakcije ili konsolidacije, a potpuno je rješiva do kraja liječenja neoperativnim sredstvima. Prepreka se definira kao potencijalna, a ipak očekivana teškoća koja nastaje tijekom distrakcijskog ili konsolidacijskog perioda, a potpuno je rješiva do kraja liječenja operativnim sredstvima.

Istinske komplikacije su bilo koja lokalna ili sustavna teškoća koja se javlja tijekom distrakcije ili konsolidacije, a neriješena ostaje do kraja liječenja te uključuje određeni invaliditet (trajnost). Istinske komplikacije dijele se u velike, male i trajne. Velike komplikacije zahtijevaju operativnu intervenciju dok se male mogu liječiti neoperativno. Trajne komplikacije se ne mogu riješiti i često se zbog njih ne mogu ostvariti zacrtani ciljevi liječenja.

## 7.1. Kontrakture mišića

Mišićne kontrakture obično nastaju kao posljedica tenzije na mišiće koje stvara distrakcija i obično je zahvaćena dominantna mišićna skupina. Primjerice, tijekom produživanja tibije mišići tricepsa sure pružaju najveći otpor produživanju zbog njihove dominantne mišićne mase te biartikularne orijentacije, a njihova je tendencija da flektiraju koljeno i plantarno flektiraju gležanj. Mišići koji su najčešće zahvaćeni kontrakturama su oni koji prelaze dva zgloba jer oni imaju varijabilnu duljinu vlakana za razliku od mišića koji prelaze samo jedan zglob čija je duljina vlakana konstantna. Različita duljina vlakana dovodi do različite napetosti unutar samog mišića. Tenzija na mišić smatra se osnovom koja stimulira mehanizam mišićne regeneracije u uvjetima produljivanja ekstremiteta.

Mišići koji prelaze dva zgloba mogu imati različitu brzinu histiogeneze u usporedbi s onima koji prelaze samo jedan zglob. Može postojati razlika i u brzini maksimalne histiogeneze između mišića i kosti. Kontraktura nastaje kada duljina mišića u mirovanju postaje relativno prekratka u usporedbi s duljinom kosti. Drugi najčešći čimbenik koji dovodi do kontrakture mišića je transfiksacija mišića i tetiva transosalnim žicama ili pinovima jer oni povećavaju stabilnost fiksatora. Transfiksacija tetiva i fascija može ograničiti kretanje zglobova više od transfiksacije samog mišića. Profilaksa mišićne kontrakture je prema tome neizostavni dio produživanja ekstremiteta.

Primarne preventivne mjere su izbjegavanje transfiksacije tetiva te maksimalizacija mišićnih ekscurzija prije transfiksacije mišića. Sekundarne preventivne mjere obuhvaćaju fizioterapiju, stavljanje udloga te fiksaciju preko zglobova. Fizioterapija se treba usredotočiti na pasivne vježbe istezanja mišićnih grupa koje su najviše zahvaćene s posebnom pažnjom na one koje prelaze preko dva zgloba. Ukoliko ne dođe do mišićnog rasta, obavezno dolazi do kontrakture prilikom produživanja. U sprječavanju koristi se princip tenzijskog stresa pri čemu se mišić stavi pod tenziju što je više sati moguće. Pokazalo se da vježbe istezanja ne dovode do sprječavanja kontrakture ukoliko se one ne mogu provoditi barem 6 sati dnevno što je nezamislivo za bolesnike, stoga se u tu svrhu koristi koljenska ekstenzijska ortoza te ortoza za dorzifleksiju gležnja kako bi se ti zglobovi održali u

neutralnom odnosu tijekom stajanja. Ako se koljenska ortoza nosi pretežito noću (oko 8 sati) kada bolesnik uglavnom spava savijenih koljena, mogla bi stimulirati mišićni rast. Sugerirano je da se kod spastičnih mišića veći rast događa noću jer su mišići relaksirani. Održavanje koljena u punoj ekstenziji kroz dulje vrijeme vodi do značajne neugodnosti s jakim poticajem da se neugodnost smanji flektiranjem koljena.

U pokušaju da se ortoza učini podnošljivijom, uveden je fiziološki dizajn ortoze koji primjenjuje konstantnu ekstenzijsku silu na zglob preko prilagodljive savitljive opruge (Dinasplint). Dinasplint omogućuje pacijentu da flektira koljeno ili gležanj aktivno da bi sebi smanjio neugodnost. Kada se pacijent relaksira, opruga preuzme funkciju i pasivno, nježno ekstendira zglob. Na taj način zglobove se može aktivno vježbati, a mišićna aktivnost privremeno se smanjuje dok se pasivno rastezanje konstantno primjenjuje. Kada se razvije značajnija kontraktura, treba se kombinirati agresivna terapija pasivnog rastezanja mišića sa smanjenom brzinom distrakcije. Moguće je i nastaviti s prekomjernim produženjem uz nastavljeno skraćivanje s korekcijom kontrakture. Kada se postigne željena dužina, produživanje se nastavi još 10 mm. Ovo produživanje opušta napeta meka tkiva. Ukoliko se razvije teža kontraktura, može biti neophodno primijeniti Ilizarov aparat preko zgloba da bi se izvršila distrakcija kontrakture (artrodijastaza). Ukoliko nakon uklanjanja aparata zaostane značajna kontraktura refraktorna na fizioterapiju, može biti neophodno produživanje tetive.

## 7.2. Luksacija zgloba

Subluksacija i dislokacija susjednog zgloba također se mogu javiti kod produživanja ekstremiteta. Veća je učestalost ove komplikacije kod već postojeće nestabilnosti zgloba, najčešće zbog kongenitalnih razloga. Najpodložniji zglob za ovu komplikaciju je koljeno zbog inherentnog nedostatka koštane stabilnosti. Tijekom produživanja, proksimalnom povlačenju tetiva koje idu preko koljena otpor pruža aksijalni odnos tibije i femura kada je koljeno u punoj ekstenziji. Kada je koljeno u fleksiji, tada nema koštanog otpora proksimalnom povlačenju koljenih tetiva. Stražnjoj subluksaciji koljena u fleksiji se suprotstavljaju samo kapsularne i ligamentarne strukture koljena. Subluksacija zgloba se može liječiti fizioterapijom kako bi se rastegnula deformirajuća mišićna sila. Drugi način liječenja je trakcija, primjena gipsa ili prilagodljive savitljive opruge (Dinasplint).

### **7.3. Aksijalna devijacija**

Zbog neravnoteže mišićnih sila na različitim stranama kosti, postoji tendencija da segment ekstremiteta koji se produžuje postupno devira. Karakterističan smjer devijacije ovisi o kosti koja je zahvaćena te o razini kortikotomije. Kortikotomije proksimalnog femura obično teže varusu i prokurvatumu. Kortikotomije distalnog femura teže valgusu i prokurvatumu. Drugi uzrok aksijalne devijacije je nestabilnost koja može biti izazvana neodgovarajućom konstrukcijom, gubitkom napetosti žica ili labavljenjem žica. Ako se rano uoči aksijalna devijacija i blažeg je stupnja (manja od pet stupnjeva), može biti dovoljno samo malo više produljiti stranu devijacije u usporedbi sa suprotnom stranom. Kada je aksijalna devijacija veća od pet stupnjeva, potrebna je modifikacija aparata s uključivanjem šarnira.

#### 7.4. Neurološka ozljeda

Ozljeda živca može biti vezana za kiruršku tehniku ili za distrakciju. Ozljede živca zbog transosealne žice se najlakše sprječavaju poznavanjem anatomije poprečnih presjeka te njihovim postavljanjem na sigurnim anatomskim područjima. Kada se postavljaju žice, trebaju se gurnuti do kosti, probušiti oba kortikalisa, a onda kuckanjem žicu provesti kroz meka tkiva kako bi se izbjeglo korištenje bušilice. Perforacija živca žicom izaziva maleno oštećenje dok omotavanje živca oko žice koja se brzo rotira može izazvati značajnu lokalnu i termičku ozljedu. Anesteziologu se također daju upute da ne paralizira bolesnika kako bi se u slučaju ozljede živca vidjela mišićna kontrakcija. Na taj način prepoznata je blizina žice živcu te ju je potrebno ukloniti.

Ukoliko se ozljeda živca ne prepozna tijekom operacije, pacijent se često budi s lokalnim oštećenjem u području žice koja je ozlijedila živac. Dijagnoza se potvrđuje kuckanjem po žici što izaziva parestezije u distribuciji tog živca. Ozljeda živca vezana uz distrakciju mnogo je rjeđa. Rani znakovi su hiperestezija i bol koja može biti i prenesena. Hiperesteziju prati smanjena mišićna snaga i konačno paraliza. U liječenju se koriste fizioterapija i posebno funkcionalno opterećenje ekstremiteta. Isto tako brzina distrakcije treba biti smanjena ili zaustavljena, a kasnije se nastavlja sporijim dnevnim ritmom, četvrtinu do pola milimetra manje nego prije.

## 7.5. Vaskularna ozljeda

Isto kao i neurološka ozljeda, vaskularna ozljeda može biti vezana za operaciju ili distrakciju. Oštećenje neke arterije ili vene može biti izazvano žicom ili pinom za vrijeme operacije. Ukoliko se problem prepozna za vrijeme operacije, žicu treba ukloniti i tamponadom zaustaviti krvarenje. Rijetka komplikacija koja može nastati kasnije je perforacija susjedne arterije ili vene te arterio-venska fistula. Blizina žice pulzirajućoj arteriji može dovesti i do nastanka erozije uz stvaranje pseudoaneurizme. Izravno vaskularno oštećenje može isto tako nastati osteotomom dok se vrši tibijalna kortikotomija ili fibularna osteotomija. Pomak osteotomije može također izazvati vaskularno oštećenje. U svim navedenim slučajevima primjenjuje se jednostavna kompresija.

Povremeno može nastati hematoma koji dovodi do kompartment sindroma. Ukoliko se on prepozna za vrijeme operacije, tada treba izvršiti profilaktičku fasciotomiju. Ukoliko se prepozna postoperativno, vrši se klinički pregled i mjerenje tlakova kako bi se postavila dijagnoza, a potom se učini hitna fasciotomija. Važno je mjeriti tlakove u kompartmentima zbog toga što bol može biti nepouzdana zbog prisutnosti žica u mišićnom kompartmentu i dati lažno pozitivan nalaz. Kao i kod bilo kojeg ortopedskog postupka, moguća je i tromboza dubokih vena.



## 7.6. Prerana konsolidacija

Ovaj problem se najčešće dijagnosticira kao neotvaranje kortikotomije nakon započinjanja distrakcije. U većini slučajeva problem je zapravo nepotpuna kortikotomija, a ne prerana konsolidacija. Prerana konsolidacija kada se zaista dogodi je obično posljedica prevelikog perioda latencije koje omogućuje da značajno cijeljenje kalusa blokira distrakciju kortikotomije. Može se vidjeti savijanje žica konveksno jedne prema drugoj na suprotnim stranama kortikotomije. Trajna distrakcija se može vršiti dok konsolidirani most kosti ne pukne. Bolesnik treba biti upozoren da će čuti ili osjetiti pucketanje ili snažnu bol. Kako bi se smanjila bol, preporučuje se akutna kompresija i to brojem milimetara distrakcije koja je primijenjena od vremena kada se kost konsolidirala. U protivnom se može stvoriti velika dijastaza koja predisponira kasnom spajanju ili pseudoartrozi. Alternativno se može izvesti ponovna perkutana kortikotomija, međutim potreban je izniman oprez obzirom da može nastati brzo krvarenje od osteoklaze kroz hiperemičnu kost.

## 7.7. Kasna konsolidacija

Kasna konsolidacija može biti izazvana nizom čimbenika. Mogu se podijeliti u tehničke čimbenike i čimbenike vezane uz pacijenta. Tehnički čimbenici koje treba razmotriti su traumatska kortikotomija, početna dijastaza, nestabilnost te prebrza distrakcija. Čimbenici vezani uz pacijenta su infekcija, ishemija, malnutricija i metabolički čimbenici. Da bi se minimalizirao rizik kasne konsolidacije, kortikotomijom treba pokušati izbjeći štetu na endostu i periostu. Kašnjenje regeneracije dijagnosticira se kasnim početkom nastanka regenerirane nove kosti na rendgenskoj snimci. Kada se to dogodi nakon što je regenerirana kost već stvorena, manifestira se kao širenje interzone između proksimalnih i distalnih trabekula. Povremeno je moguće vidjeti cistične promjene unutar regenerirane kosti na ultrazvuku. Kada se to javi teško je riješiti situaciju i često je neophodan koštani kalem. Može se razmisliti o punjenju distrakcijske pukotine prema metodama Wassersteina (alograftom) ili Wagnera (autograftom).

## 7.8. Refrakture

Refraktura se javlja nakon uklanjanja aparata i prema tome je uvijek prava komplikacija. Može izgledati poput postupne aksijalne devijacije kosti zbog nepotpunog cijeljenja. Može izgledati poput potpunog prijeloma kosti. Refrakturu je najbolje izbjeći pažljivom analizom regenerirane kosti u distrakcijskoj pukotini prije uklanjanja aparata. Nova kost treba imati jednaku konzistenciju sa znakovima neokortikalizacije i gustoće slične okolnoj kosti. Liječi se primjenom gipsa ili ponovnom aplikacijom aparata. Osteoporotski stres prijelomi mogu se javiti izvan osteogene zone. Oni su posljedica značajne osteoporoze koja se može razviti i zbog nedostatnog opterećenja, hipovaskularnog odgovora na distrakciju, bola ili refleksne simpatičke distrofije.

## 8. Fizikalna terapija

Fizikalna terapija svakako je od najvećeg značenja za dobar konačan rezultat. Ona se mora provoditi intenzivno tijekom razdoblja produživanja, ali jednako tako u fazi konsolidacije i pregradnje koštanog regenerata. Kod femura se mora započeti aktivnim i pasivnim pokretima dan nakon operacije. Može se koristiti poseban bolnički krevet koji omogućuje kretanje koljena ili se koristi sustav kolotura koji pomaže kretanje u kuku i koljenu. Parcijalno opterećenje pomoću štaka započinje trećeg do petog postoperativnog dana. Nakon toga se provode obavezne vježbe u gimnastičkoj dvorani prema unaprijed određenom programu za svaki pojedinačni slučaj. Kod tibije se savjetuju aktivni pokreti uz poseban naglasak na koljeno i gležanj. Idealno je započeti s opterećenjem pomoću štaka dan nakon operacije. Ukoliko postoji značajan edem, tada ekstremitet treba držati podignutim. Važno je stopalo držati pod kutom od 90° uporabom cipele ili krutog ortopedskog potplata. On se pričvrsti za aparat elastičnim remenjem koje omogućuje određeno, ali ne pretjerano opterećenje na gležanj, a ujedno onemogućuje značajan plantarni pritisak. Za gornje ekstremitete savjetuju se aktivni i pasivni pokreti ramena i lakta u eleviranoj poziciji, dva do tri dana nakon operacije. Kada se aparat postavi na podlakticu, potrebno je raditi pokrete u ručnom zglobu, odnosno aktivne i pasivne pokrete metakarpofalangealnih i interfalangealnih zglobova.

Od fizikalne terapije preporučuje se uobičajena masaža, elektrostimulacije, ultrazvuk itd. Neophodna je i aktivna i pasivna kineziterapija u slučajevima zglobnih kontraktura i oštećenja mišića. Reedukacija motornih živaca elektrostimulacijom te proprioceptivna neuromuskularna facilitacija su posebno značajni.

## 9. Zaključak

Mogućnosti su rekonstrukcijskih zahvata na gornjim i donjim ekstremitetima u doba rasta brojne, a u liječenju se koriste različite i brojne konzervativne i operativne procedure. To posebice vrijedi za deformacije nastale kao posljedice poremećaja razvoja i sistemnih bolesti, ali i u rješavanju teških posttraumatskih stanja. Kombinacije opisanih postupaka obično se primjenjuju kod velikih razlika u dužini ekstremiteta, kada je teško ili nemoguće očekivati da će se primjenom samo jedne od opisanih metoda postići zadovoljavajući rezultat. Za uspješan rezultat nužan je timski rad stručnjaka raznih struka i profila te dobra tehnička opremljenost. Isto tako izuzetno je važna dobra suradljivost i komunikacija između liječnika i pacijenata koja u značajnom opsegu utječe na konačni ishod liječenja nejednakosti dužine ekstremiteta.

## 10. Zahvale

Ovom prilikom željela bih zahvaliti svom metoru, doc. dr. sc. Tomislavu Đapiću, prim. dr. med na nesebičnoj i strpljivoj pomoći u izradi ovoga rada kao i na ljubazno ustupljenim fotografijama i literaturi.

Velika zahvala ide i mojim kolegama koji su sa mnom tijekom čitavog studija dijelili radosne, ali i teške trenutke i bez kojih ovo razdoblje života sigurno ne bih mogla nazvati najljepšim u životu.

Naposlijetku, najveća zahvala ide mojoj obitelji, posebice roditeljima koji su me tijekom čitavog studija poticali i ohrabivali u teškim situacijama kako bih učeći ispunila svoje snove i postala liječnica.

## 11. Literatura

1. Villa A. (1995) Poglavlje 19: Produživanje kosti, Argnani F., Aronson J., Benedetti G.B., Bianchi Maiocchi A., Canuti M., Catagni M.A., Cattaneo R., Paley D., Pous Barral J., Villa A.; Operativni principi metode Ilizarov, Zagreb, A.S.A.M.I. grupa Croatia
2. Catagni M.A. (1995) Poglavlje 20: Produživanje tibije, Argnani F., Aronson J., Benedetti G.B., Bianchi Maiocchi A., Canuti M., Catagni M.A., Cattaneo R., Paley D., Pous Barral J., Villa A.; Operativni principi metode Ilizarov, Zagreb, A.S.A.M.I. grupa Croatia
3. Cattaneo R., Catagni M.A., Villa A. (1995) Poglavlje 21: Produživanje femura, Argnani F., Aronson J., Benedetti G.B., Bianchi Maiocchi A., Canuti M., Catagni M.A., Cattaneo R., Paley D., Pous Barral J., Villa A.; Operativni principi metode Ilizarov, Zagreb, A.S.A.M.I. grupa Croatia
4. Cattaneo R., Catagni M.A. (1995) Poglavlje 22: Produživanje humerusa, Argnani F., Aronson J., Benedetti G.B., Bianchi Maiocchi A., Canuti M., Catagni M.A., Cattaneo R., Paley D., Pous Barral J., Villa A.; Operativni principi metode Ilizarov, Zagreb, A.S.A.M.I. grupa Croatia
5. Cattaneo R., Catagni M.A. (1995) Poglavlje 23: Produživanje podlaktice, Argnani F., Aronson J., Benedetti G.B., Bianchi Maiocchi A., Canuti M., Catagni M.A., Cattaneo R., Paley D., Pous Barral J., Villa A.; Operativni principi metode Ilizarov, Zagreb, A.S.A.M.I. grupa Croatia
6. Villa A. (1995) Poglavlje 24: Produživanje ekstremiteta kod ahondroplastičnih patuljaka, Argnani F., Aronson J., Benedetti G.B., Bianchi Maiocchi A., Canuti M., Catagni M.A., Cattaneo R., Paley D., Pous Barral J., Villa A.; Operativni principi metode Ilizarov, Zagreb, A.S.A.M.I. grupa Croatia

7. Paley D. (1995) Poglavlje 25: Problemi, prepreke i komplikacije kod produživanja ekstremiteta, Argnani F., Aronson J., Benedetti G.B., Bianchi Maiocchi A., Canuti M., Catagni M.A., Cattaneo R., Paley D., Pous Barral J., Villa A.; Operativni principi metode Ilizarov, Zagreb, A.S.A.M.I. grupa Croatia

8. Cattaneo R., Canuti M. (1995) Poglavlje 8: Postoperativno liječenje, Argnani F., Aronson J., Benedetti G.B., Bianchi Maiocchi A., Canuti M., Catagni M.A., Cattaneo R., Paley D., Pous Barral J., Villa A.; Operativni principi metode Ilizarov, Zagreb, A.S.A.M.I. grupa Croatia

9. <http://lms.mef.hr/e-ucenje/2014-2015/> (Slike 2, 8, 9, 10, 12, 13, 16, 17, uz dopuštenje dr. sc. Tomislava Đapića, prim. dr. med)

10. <http://jbjs.org/content/92/16/2737> (Slika 3)

11. Koržinek K (2000), Rekonstrukcijski zahvati na donjim ekstremitetima u doba rasta. Paediatr Croat; 44 (Supl 1): 176-81 (Slike 1, 4, 5, 6, 7, 11, 14, 15)

12. <http://www.ashbergortho.co.za/pediatric-orthopedic/Limb-Lengthening-Reconstruction/Pediatric-8-Plate.aspx>

13. <http://www.wittenstein-intens.de/fitbone/en/>

14. <http://ellipse-tech.com/precice-physicians/>



## 12. Životopis

Zovem se Lea Mikolić i rođena sam 21. srpnja 1990. godine u Virovitici. U rodnom gradu završila sam osnovnu školu, a 2009. godine u Virovitici sam završila i Gimnaziju Petra Preradovića, opći smjer i potom iste godine upisala Medicinski fakultet Sveučilišta u Zagrebu. 2005. godine završila sam Osnovnu glazbenu školu Jana Vlašimskog u Virovitici, smjer klavir. Sada sam studentica šeste godine i članica sam studentske ortopedske sekcije.