

# Primjena ultrazvuka u tehnikama regionalne anestezije

---

**Barać, Dea**

**Master's thesis / Diplomski rad**

**2023**

*Degree Grantor / Ustanova koja je dodijelila akademski / stručni stupanj:* **University of Zagreb, School of Medicine / Sveučilište u Zagrebu, Medicinski fakultet**

*Permanent link / Trajna poveznica:* <https://um.nsk.hr/um:nbn:hr:105:320573>

*Rights / Prava:* [In copyright](#)/[Zaštićeno autorskim pravom.](#)

*Download date / Datum preuzimanja:* **2024-09-14**



*Repository / Repozitorij:*

[Dr Med - University of Zagreb School of Medicine Digital Repository](#)



**SVEUČILIŠTE U ZAGREBU  
MEDICINSKI FAKULTET**

**Dea Barać**

**Primjena ultrazvuka u tehnikama regionalne  
anestezije**

**DIPLOMSKI RAD**



**Zagreb, 2023.**

Ovaj diplomski rad izrađen je na Zavodu za anesteziologiju, reanimatologiju i intenzivnu medicinu Kliničkog bolničkog centra Zagreb pod vodstvom prof.dr.sc. Dinka Tonkovića i predan je na ocjenu u akademskoj godini 2022./2023.

## POPIS KRATICA

BC- Before Christ (prije Krista)

AD- Anno Domini (Godine gospodnje, poslije Krista)

CO<sub>2</sub>- ugljični dioksid

O<sub>2</sub>- kisik

NO- dušikov oksid

UZV- ultrazvuk

TAP- eng. transversus abdominis plane

Hz – Hertz, herc

A način rada – amplitude mode

B način rada – brightness mode

mL- mililitar

cm- centimetar

n. – (lat. nervus) – živac

m. – (lat. musculus) – mišić

# SADRŽAJ

## SAŽETAK SUMMARY

1. UVOD.....	1
1.1. Povijest i razvoj anestezije .....	1
1.2. Povijest i razvoj ultrazvučne tehnologije .....	3
2. OSNOVNI PRINCIPI ULTRAZVUKA.....	4
2.1. Fizikalne osnove.....	4
2.2. Vrste prikaza UZV slike .....	5
2.3. Dopler ultrazvuk.....	6
2.4. Građa ultrazvučnog uređaja i karakteristike ultrazvučne sonde .....	7
3. PERIFERNI ŽIVCI .....	8
3.1. Građa perifernih živaca .....	9
3.2. Značajke ultrazvuka za prikaz perifernih živaca .....	9
3.3. Izgled zdravog perifernog živca na ultrazvuku.....	9
4. REGIONALNA ANESTEZIJA .....	11
4.1. Uvod u regionalnu anesteziju .....	11
4.2. Prednosti regionalne anestezije .....	11
4.3. Komplikacije regionalne anestezije.....	12
4.4. Priprema za primjenu periferne regionalne anestezije.....	12
5. ULTRAZVUČNO VOĐENA REGIONALNA ANESTEZIJA .....	14
5.1. Uvod u ultrazvučno vođenu regionalnu anesteziju .....	14
5.2. Ultrazvučno vođena regionalna anestezija u području gornjih ekstremiteta	14
5.2.1. Anatomija ručnog spleta (lat. plexus brachialis).....	15
5.2.2. Interskalenski blok .....	16
5.2.3. Supraklavikularni blok .....	18
5.2.4. Infraklavikularni blok .....	20
5.2.5. Aksilarni blok.....	21
5.2.6. Blok ularnog i radijalnog živca te blok živca medianusa.....	23
5.3. Ultrazvučno vođena regionalna anestezija u području donjih ekstremiteta .	25
5.3.1. Anatomija križno-slabinskog spleta (lat. plexus lumbosacralis).....	26
5.3.2. Blok slabinskog spleta (plexus lumbalis).....	27
5.3.3. Blok femoralnog živca .....	28

5.3.4. Blok ishijadičnog živca .....	30
5.3.5. Blok poplitealnog živca .....	31
5.3.6. 3-u-1 blok .....	33
5.4. Ultrazvučno vođena regionalna anestezija u području glave i vrata .....	34
5.4.1. Anatomija vratnog spleta (lat. plexus cervicalis) .....	35
5.4.2. Blok dubokog i površinskog vratnog spleta .....	35
5.5. Ultrazvučno vođena regionalna anestezija u području prsišta i abdomena .	37
5.5.1. Međurebreni blok živaca .....	38
5.5.2. Prsni paravertebralni blok .....	39
5.5.3. TAP blok .....	41
5.6. Centralna (neuroaksijalna) regionalna anestezija.....	44
5.6.1. Komplikacije centralne (neuroaksijalne) anestezije.....	48
6. ZAKLJUČAK.....	50
ZAHVALA .....	51
LITERATURA .....	52
ŽIVOTOPIS .....	55

# SAŽETAK

## Primjena ultrazvuka u tehnikama regionalne anestezije

**Dea Barać**

Regionalna anestezija je specifična tehnika anestezije kojom se otklanja ili ublažava bol određenog dijela tijela inhibirajući prijenos živčanih signala. Koristi se tijekom kirurških zahvata, kod porođaja i u liječenju akutne i kronične boli. Regionalnom anestezijom postiže se napredak u medicini jer se izbjegavaju komplikacije opće anestezije, posebno u određenim skupinama u populaciji, poput starijih bolesnika ili bolesnika sa mnogobrojnim pridruženim bolestima. Povezana je sa smanjenim morbiditetom, mortalitetom, boljom postoperacijskom analgezijom, skraćenim vremenom boravka u bolnici i manjim troškovima liječenja, omogućuje brži oporavak i vraćanje svakodnevnim aktivnostima pojedinca, čime postaje jedna od najkorištenijih tehnika u anesteziji. Konvencionalne tehnike poput označavanja orijentira na koži, stimulacija živca ili gubitak otpora imaju svoja ograničenja poput varijacija u anatomiji i fiziologiji živaca. Ultrazvučna tehnologija je donijela revoluciju u području regionalne anestezije te postaje zlatnim standardom. Zahtijeva izuzetno dobro poznavanje anatomije i potrebu za stalnim usavršavanjem liječnika, a prednosti su izravna vizualizacija ciljanog živca ili spleta na monitoru, uvođenje i usmjeravanje igle uz praćenje u stvarnom vremenu, izbjegavanje struktura osjetljive anatomije i praćenje širenja lokalnog anestetika.

**Ključne riječi:** regionalna anestezija, ultrazvuk, bol, živac

## SUMMARY

### **Ultrasound in regional anesthesia**

**Dea Barać**

Regional anesthesia is a specific technique of anesthesia that eliminates or eases the pain of a certain body part by inhibiting the transmission of nerve signals. It is used during surgical procedures, during childbirth and in the treatment of acute and chronic pain. Regional anesthesia achieves progress in medicine because complications of general anesthesia are avoided, especially in certain groups in the population, such as elderly patients or patients with numerous associated diseases. It is associated with reduced morbidity, mortality, better postoperative analgesia, shortens hospital stay and reduces treatment costs, enables faster recovery and return to daily activities of the individual, thus becoming one of the most used techniques in anesthesia. Conventional techniques such as marking landmarks on the skin, nerve stimulation or loss of resistance have their limitations such as variations in nerve anatomy and physiology. Ultrasound technology has brought a revolution in the field of regional anesthesia and is becoming the golden standard. It requires an extremely good knowledge of anatomy and the need for constant training of the doctor, and the advantages are direct visualization of the targeted nerve or plexus on the monitor, introduction and guidance of the needle with real-time monitoring, avoiding structures of sensitive anatomy and monitoring the spread of local anesthetic.

**Key words:** regional anesthesia, ultrasound, pain, nerve



# 1. UVOD

## 1.1. Povijest i razvoj anestezije

Prema Svjetskoj zdravstvenoj organizaciji (SZO) definicija boli glasi: „Bol je neugodno osjetno i emocionalno iskustvo povezano uz stvarnu ili moguću ozljedu tkiva ili opisom u smislu te ozljede” (1). Oduvijek se tragalo za izvorom ublažavanja ili uklanjanja boli, s obzirom da bol sa sobom nosi narušavanje psihičkog, fizičkog i socijalnog zdravlja i nemogućnost iskorištavanja punih potencijala osobe. Još od 1600. god BC prakticira se akupunktura u Kini, 650. BC postoje proročanstva pitijskih svećenica u Antičkoj Grčkoj o udisanju para koje proizlaze iz geoloških rasjeda, za što se pretpostavlja da je bio plin etilen, inhalacijski anestetik, koji će postati dio prakse 1920-ih. (4)

64. god. AD grčki kirurg u Rimskoj vojsci preporučuje mandragore kuhanu u vinu kako bi anestezirao one koje treba rezati. Oko 800. – oko 1200-ih god. AD koriste se biljne mješavine, uključujući opijum, mandragoru, kukutu, koje se umoče u spužvu natopljenom vodom i prislone na nosnice čime se omogućuje udisanje anestetičkih para. Oko 1350. god. AD Veliko carstvo Inka na području Anda, današnjeg Perua, žvakali su listove koke pomiješane s biljnim pepelom i kapali svoju slinu u rane pacijenata. U 16. i 17. stoljeću otkrivaju se učinci opijuma na životinjama, koristeći gušče pero kao preteču igle za punkciju. U 18. stoljeću koristi se hipnoza za izvođenje kirurških zahvata, koja je bila vrlo ograničene primjene. (4) Tijekom prosvjetiteljstva otkriveni su plinovi CO<sub>2</sub>, O<sub>2</sub> i NO, čime je rođena 'pneumatska medicina'. (3)

1800. godine dr. Humphry Davy u svojim zapisima spominje dušikov oksid da uklanja fizičku bol. 1805. god AD farmaceut Friedrich Sertürner izolira novu tvar iz opijuma, koju kasnije naziva morfij. 1842. god William Clarke u New Yorku koristi pare etera za vađenje zuba pacijentu te iste godine dr. Crawford Long eterizira pacijenta za uklanjanje ciste na vratu. 1846. godine William Morton ulazi u povijest tako što je po prvi put javno demonstrirao uporabu anestezije etera za operaciju te po prvi put koristi naziv 'anestetik'. 1847. godine ginekolog dr. James Simpson u Škotskoj započinje

davanje kloroforma ženama protiv boli tijekom poroda koji netom poslije toga postaje popularan anestetik i za kirurške i stomatološke zahvate. Dr. Simpson po prvi put sugerira da bi lokalna anestezija bila sigurnija i bolje prihvaćena od opće. Predložio je metodu hlađenja pa su osmislili eter sprej. 1884. god dr. Karl Koller, bečki oftalmolog, uvodi kokain kao anestetik za operaciju oka, iste godine je izveden prvi mandibularni regionalni živčani blok s kokainom. 1898. god dr. August Bier provodi prvi spinalni blok korištenjem kokaina. (4)

1901. god opisuje se prva epiduralna analgezija koju izvodi dr. Jean Sicard. U 20. stoljeću dolazi do jako brzog razvitka anesteziologije kao grane medicine, anestezioloških pomagala, aparata, lijekova i preteča svega što danas koristimo u modernoj inačici. 1923. god dr. Isabella Herb opisuje stanje nalik transu nakon primjene nižih doza mješavine etilen-kisika. 1929. god dr. John Lundy popularizira uporabu intavenskog anestetičkog tiopentala. 1941. god dr. Robert Hingson predstavlja kontinuiranu kaudalnu anesteziju, novost u opstetričkoj anesteziji. (4)

1944. god Šveđanin dr. Torsten Gordh klinički uvodi lidokain kao lokalni anestetik. 1956. god dr. Michael Johnstone klinički uvodi halotan, prvi moderni bromirani opći anestetik. 1972. god izofluran se klinički uvodi kao inhalacijski anestetik, 1992. desfluran, a 1994. sevofluran. (4) Anesteziolozi su danas visoko specijalizirani liječnici koji pružaju čitav niz skrbi pacijentima, ne samo uvoda u anesteziju u operacijskoj sali. Stavljaju se naglasak na preoperativno razdoblje, ukoliko nije riječ o vrlo hitnim stanjima, kako bi se optimiziralo stanje pacijenata. Uključeni su u opstetričku analgeziju i anesteziju, hitnu medicinu, oživljavanje, njegu velikih nesreća, skrb u jedinicama intenzivnog liječenja, liječenje akutne i kronične boli i transfere pacijenata između bolnica. (2)

Razvoj regionalne anestezije doživljava svoj uspon cijelim dvadesetim stoljećem, kada su sintetizirani svi lokalni anestetici koje danas koristimo u svrhu razvoja perifernih blokova. Osamdesete godine obilježene su razvojem ultrazvuka i početkom ultrazvučno vođene anestezije u regionalnom bloku perifernih živaca. Današnjicu obilježava stalni napredak ultrazvučne tehnologije, napredak anestezijskih lijekova, tehnika i aparata kao i stalna usavršavanja liječnika. (2)

## 1.2. Povijest i razvoj ultrazvučne tehnologije

Ultrazvuk je jednostavna i neinvazivna metoda koja omogućuje brz uvid u morfologiju tkiva i organa, a pritom ne zrači, nije opasna za trudnice te omogućuje ponavljajuće preglede. Sama metoda se temelji na transmisiji energije, primanju reflektirane energije te njezine detekcije dostupne interpretaciji. (5) Ultrazvučni valovi su valovi frekvencija viših od onih koji se čuju ljudskim uhom. Medicinski ultrazvuk se svakim danom razvija i doprinosi dijagnostici i liječenju pacijenata. Lazzaro Spallanzani, talijanski biolog, smatra se začetnikom ultrazvuka. (7) Proveo je istraživanje na šišmišima i zaključio da mogu ploviti zrakom, bez korištenja osjetila vida. Danas je to poznato kao eholokacija, određivanje lokacije korištenjem zvučnih valova koji se reflektiraju ili odbijaju od objekata. (6) 1877. godine braća Currie otkrivaju piezoelektričnost, na čijem učinku se temelji emitiranje i primanje zvučnih valova. 1930-ih koristi se sonografija za liječenje članova europskih nogometnih timova kao oblika fizikalne terapije. Godine 1942. neurolog Karl Dussik koristio je ultrazvučne valove kroz ljudsku lubanju kao dijagnostički alat u pokušaju otkrivanja tumora mozga. (7)

1948. godine dr George Ludwig razvija A- način rada ultrazvuka za otkrivanje žučnih kamenaca. 1950-ih Joseph Holmes i Douglas Howry razvijaju B- način rada ultrazvuka za otkrivanje tumora dojke. 1953. godine izvodi se prvi uspješan ehokardiogram. 1958. godine ultrazvuk se počinje koristiti u ginekologiji i opstetriciji. Šezdesetih i sedamdesetih godina 20. stoljeća dolazi do razvoja doppler tehnologije, razvoj čega je doveo do slikovnog prikaza protoka krvi. (7) Razvoj Dopplerovog ultrazvuka napredovao je zajedno s tehnologijom snimanja, ali spajanje dviju tehnologija u Duplex skeniranju i kasniji razvoj Dopplerove slike u boji pružili su još više prostora za istraživanje cirkulacije i opskrbe krvi organima i tumorima. (8)

80-ih godina u Tokiju razvija se prva trodimenzionalna (3D) ultrazvučna tehnologija i snima se 3D slika fetusa. Na to se nastavlja 90-ih godina poboljšanje kvalitete i rezolucije slike, sve veća dostupnost i primjena, sve veći broj liječnika educirano za ultrazvučnu dijagnostiku, započinju i ultrazvučno vođene biopsije, primjena ultrazvuka u regionalnoj anesteziji. Posljednjih godina proizvode se kompaktni, ručni uređaji, kontrolirani mobitelima, sve u cilju veće dostupnosti i primjene. (7)

## 2. OSNOVNI PRINCIPI ULTRAZVUKA

### 2.1. Fizikalne osnove

Ultrazvuk je zvuk, tj. mehanički longitudinalni val frekvencija iznad 20000 Hz (herca). Ultrazvuk je neinvazivan način prikaza unutrašnjih struktura ljudskog tijela, a prikazi su izrađeni na temelju računalne analize reflektiranih zvučnih valova.(10) Raspon frekvencija UZV koji se koristi u medicinskoj dijagnostici iznosi od 2 MHz do 10 MHz. Kako bi proizveli ultrazvučne valove, potrebna nam je tvar koja može vibrirati pri tako velikim frekvencijama. Piezoelektrični kristal je rješenje ovoga problema te je danas glavna osovina ultrazvučne sonde. Takav kristal je u mogućnosti proizvesti piezoelektrični efekt. To je reverzibilni proces gdje nakon apliciranja vanjskog električnog polja dolazi do titranja kristala koji zatim proizvodi ultrazvučne valove mijenjajući oblik kristala. UZV koristi obrnuti piezoelektrični efekt.(9)

U sondi UZV aparata nalazi se niz piezoelektričnih kristala na koju djeluju stalne i kratke pulzacije električne struje. Kako je sonda prislonjena na kožu, odnosno biološko tkivo, ta promjena oblika dovodi do prenošenja energije sa sonde na tkivo. Ta promjena oblika kristala i prijenos energije uzrokuje područja zgušnjavanja i razrjeđenja. S obzirom da je UZV mehanički longitudinalni val, da bi prolazio kroz prostor potrebne su mu čestice u tom prostoru. Zvučni val se u svim biološkim tkivima kreće longitudinalno osim u kostima gdje se kreće transverzalno.(10) Svako tkivo posjeduje određenu akustičku impedanciju, tj. otpor prolasku zvučnoga vala kroz taj medij. Reflektirani valovi dobivaju se na granici dvije različite akustičke impedancije, dakle dva različita tkiva. Vraćanjem valova prema sondi, piezoelektrični kristal služi kao prijemnik koji zatim proizvodi električnu energiju čime se dobiva slika na monitoru. (9) (11)

Brzina zvuka ovisi o gustoći, elastičnosti, temperaturi i naprezanju sredstva kroz koji se širi.(10) Brzina širenja UZV vala u biološkom tkivu približna je brzini zvuka u vodi, što odgovara visokom postotku vode u organizmu ljudi. Ta brzina iznosi otprilike 1540 m/s. Razliku u brzini pokazuju tkiva s manjim udjelom vode, npr. kosti, s brzinama oko 2700 – 4000 m/s, kroz masno tkivo 1470 m/s, kroz mišićno tkivo 1570 m/s. (13) Ove velike brzine omogućuju nam brzo dobivanje informacija iz unutrašnjosti organizma. (11) (12)

UZV je opisan sljedećim fizikalnim veličinama: valnom duljinom ( $\lambda$ ), frekvencijom ( $f$ ) i brzinom ( $v$ ). Navedene fizikalne veličine opisane su sljedećom formulom:  $\lambda = v/f$ . (10) Prilikom prolaska UZV vala iz jednog medija u drugi, zbog fizikalnih svojstava vala, dolazi do njegove apsorpcije, raspršenja ili refleksije. To dovodi do atenuacije, tj. prigušenja intenziteta UZV vala. Atenuacija se kompenzira elektroničkim pojačalom. (11) Prikaz dublje smještenih struktura omogućuje se smanjenjem frekvencije, ali se time žrtvuje kakvoća slike. S druge strane, povišenjem frekvencije kvaliteta slike raste, ali najbolje su vidljive samo površinski smještene strukture, tako da se UZV visokih frekvencija koriste pri npr. prikazu brahijalnog pleksusa u interskalenskom prostoru, dok je UZV nižih frekvencija koristan za prikaz ishijadičnog živca. (9)

## 2.2. Vrste prikaza UZV slike

Postoji nekoliko različitih načina snimanja na ultrazvuku. To su A- mode, B- mode, M- mode, Real-time mode, 3D/4D UZV, Color/Power Doppler. (eng. mode- način snimanja) (14)

U početku se koristio **A** način snimanja koji prikazuje amplitude reflektiranih valova kao funkcije vremena. To je jednodimenzionalni prikaz intenziteta UZV vala kojim se dobije jednodimenzionalna slika, pomoću koje se može mjeriti udaljenosti dvije strukture. (9)

Danas se koristi **B** način snimanja čime se dobije dvodimenzionalni i moderniji prikaz koji se koristi u većini dijagnostičkih pretraga. Svaka točka na ekranu prikaz je amplitude reflektiranog vala. Sjaj točke je indirektno određen amplitudom vala, veća amplituda stvara jači električni signal na kristalu i kao takva se prikazuje svjetlijom točkom, dok valovi manjih amplituda budu prikazani tamnijom točkom. (15)

Napretkom tehnologije i postavljanjem više piezoelektričnih kristala u sondu dobili smo mogućnost snimanja u **realnom vremenu** (real time mode) na način da se 15-60 pojedinačnih dvodimenzionalnih slika prikaže u jednoj sekundi čime se dobije prikaz anatomije struktura i njihovo pokretanje u vremenu. (15)

**M** način snimanja (od engl. motion) je jednodimenzionalni B način snimanja koji prati promjene položaja samo jedne točke kroz određeno vrijeme. (15)

**3D/4D**-ultrazvuk kojim se strukture prikazuju trodimenzionalno (3D) računalnom obradom UZV signala prikupljenih iz višestrukih ravnina odnosno kutova snimanja, a ako se obradi i pokret dobije se prikaz struktura u pokretu kroz vrijeme (4D). (15)

**Color/Power-Doppler** se zasniva na Doplerovom učinku struktura koje se udaljuju odnosno približavaju od izvora UZV signala (sonde). Tok krvi se prikazuje različitom bojom, ovisno o tome da li ide u smjeru prema UZV sondi ili u smjeru suprotnom od UZV sonde. (15) (16) (9)

Prilikom opisivanja slike koristimo se izrazima poput ehogeno, hiperehogeno i hipoehogeno. Ehogenim opisujemo dijelove slike koji su jednakog zasjenjenja, hiperehogenim smatramo područje većeg, a hipoehogenim područje manjeg zasjenjenja. (9)

### **2.3. Dopler ultrazvuk**

Ljudski organizam ima strukture koje su u stalnom pokretu, poput krvi u žilama i srca, zbog čega nam nisu dovoljni podaci koje dobijemo iz navedenih prikaza, već koristimo Doplerov efekt za dodatne informacije poput brzine protoka. Doplerov efekt opisuje promjenu u frekvenciji i valnoj duljini vala prilikom gibanja izvora i/ili promatrača. (10) Promatrač će primiti frekvencije više od odaslanih ako se objekt kreće prema promatraču, a manjih frekvencija ako se objekt udaljava od promatrača. Razlika frekvencija ( $\Delta f$ ) se naziva Doplerov pomak i povećava se s brzinom objekta u pokretu. Doplerov pomak ( $\Delta f$ ) ovisi o emitiranoj frekvenciji ( $f$ ), brzini kretanja objekta ( $V$ ) i kutu ( $\alpha$ ) između promatrača i smjera kretanja objekta. (16)

U UZV dijagnostici najčešće se promatra brzina kretanja krvi. UZV sonda je prema Doplerovom efektu promatrač, izvor UZV valova i prijarnik emitiranih povratnih valova, a eritrocit objekt koji je u pokretu, prijarnik odaslanih valova i emiter povratnih valova. Važno je prilagoditi kut pri UZV pregledu jer kada je kut  $\alpha = 90^\circ$  neće biti Doplerovog pomaka, s obzirom da je  $\cos 90^\circ = 0$ . Idealna veličina kuta  $\alpha$  je  $30^\circ$ , a maksimalni kut pri kojem mjerenja daju prihvatljive rezultate je oko  $60^\circ$ . (16)

U kombinaciji sa B načinom i dodatkom boja za određeni smjer kretanja krvi, dobivamo tzv. **color** (eng. color- boja) Dopler. Njime prikazujemo smjer i brzinu kretanja krvi u žilama. Dogovoreno je smjer prema sondi obilježiti crvenom bojom, a od sonde plavom bojom. Nijanse pojedine boje određuju brzinu kretanja. Poznavanjem anatomije i karakteristike žila (pulsiranje arterije, kompresibilnost vena), uz dodatak boje možemo još lakše prepoznati strukture na slici, čime nam je olakšano razlučivanje živca od vene/arterije za primjenu lokalnog anestetika za regionalnu anesteziju. (10) (11) (16)

## **2.4. Građa ultrazvučnog uređaja i karakteristike ultrazvučne sonde**

Glavne komponente UZV uređaja jesu: ultrazvučna sonda, generator električnih impulsa, kućište s matičnom pločom i procesorom, monitor, tipkovnica/kontrolna jedinica. (17)

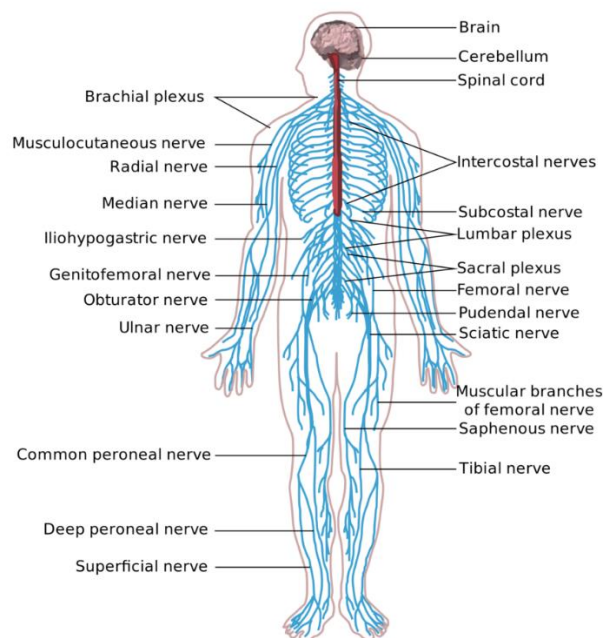
UZV sonda služi kao primopredajnik ultrazvučnih valova.(14) Karakterizirana je rezolucijom koju definiramo kao najmanju udaljenost između dvije točke, pri čemu se vide odvojeno. Rezolucija sonde je proporcionalno ovisna o frekvenciji, što znači da će sonde viših frekvencija imati veću rezoluciju, i obrnuto. Postoji ograničenje jer povećanjem frekvencije dolazi do gubitaka energije zvučnoga vala što rezultira slabijim prodiranjem u dubinu. Visokofrekventne sonde visoke rezolucije koristimo za prikaz površinski smještenih struktura, a za dublje strukture koristimo niskofrekventne sonde, slabije rezolucije, kao kompromis za dobivanje slike na monitoru. S obzirom na frekvenciju UZV valova koje primopredaju, UZV sonde se dijele na: sonde niskih frekvencija (1-5 MHz) i sonde visokih frekvencija (5-20 MHz). (14) (15)

UZV sonde se, prema obliku sonde i rasporedu piezoelektričnih kristala te posljedično obliku slike koja se prikazuje na monitoru, dijele na: linearne, konveksne i sektorske. Koju ćemo od navedenih koristiti ovisi o strukturama koje želimo prikazati i o mogućnosti pristupa. (10) Linearne sonde daju pravokutnu sliku, obično su visokofrekventne i koriste se za prikaz površinskih struktura. Konveksne sonde daju sliku trokutastog oblika, manjih su frekvencija i korisne su za prikaz dubljih struktura

poput trbušnih organa. Sektorske sonde daju sliku trokutastog oblika i koriste se poglavito u kardiologiji i ginekologiji. (11)

### 3. PERIFERNI ŽIVCI

Periferni živčani sustav obuhvaća sve živce koji se nalaze izvan središnjeg živčanog sustava, poput mozga i leđne moždine. Ti živci su zapravo skupovi živčanih vlakana koja imaju važnu ulogu u prijenosu i primanju živčanih impulsa. Oni se razlikuju po veličini, pri čemu postoje vlakna s vrlo malim promjerom manjim od 0,04 cm, kao i vlakna većeg promjera većeg od 0,6 cm. Veća vlakna prenose signale koji aktiviraju mišiće (motorička živčana vlakna) i omogućuju osjet dodira i položaja (osjetna živčana vlakna). Manja osjetna živčana vlakna prenose osjete boli i temperature (autonomni živčani sustav). (18)



**Slika 1.** Prikaz anatomije perifernog živčanog sustava.

Izvor: slika s interneta (pristupljeno 20.4.2023.)

Dostupno na: <http://www.karunayoga.in/peripheral-nervous-system/>



### **3.1. Građa perifernih živaca**

Periferni živci su snopovi živčanih vlakana obavijeni vezivnom ovojnicom. (19) Živčana vlakna tvore aksoni živčanih stanica. Dije se na mijelinizirana i nemijelinizirana živčana vlakna ovisno o postojanju mijelinske ovojnice. Razlikujemo tri vezivne ovojnice: epineurij, perineurij, endoneurij, odnosno ovojnice koje obavijaju cijelu površinu živca, pojedinačni snop ili pojedinačna živčana vlakna. Unutar vezivnog tkiva perifernog živca nalaze se krvne i limfne žile. (20) Periferne živce u ljudskom tijelu čine 12 pari kranijalnih živaca i 31 (32) para spinalnih živaca. Iz prednjih grana spinalnih živaca nastaju živčani spletovi (lat. plexus) i to: vratni, ručni, slabinski i križni živčani splet iz kojih se odvajaju periferni živci za područje vrata, gornje ekstremitete, trup i donje ekstremitete. (20) (21)

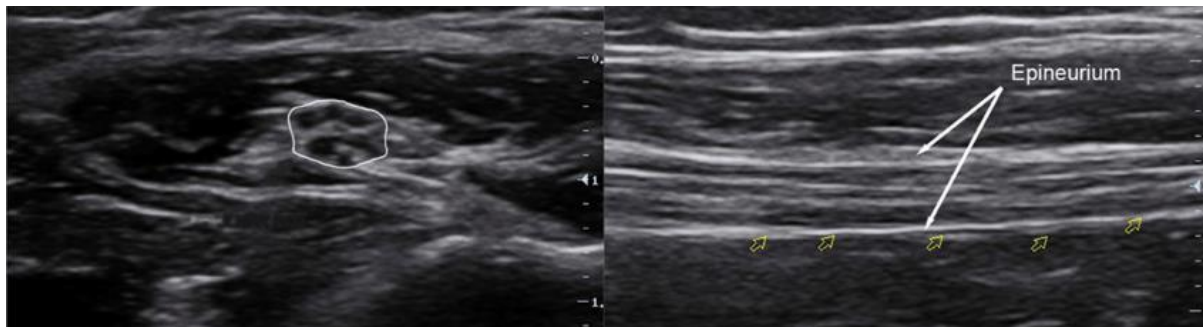
### **3.2. Značajke ultrazvuka za prikaz perifernih živaca**

Za vizualizaciju perifernih živaca koristi se visoko rezolutni ultrazvuk i visokofrekventne linearne sonde. Živce koji su smješteni blizu površine kože, npr. medijalni živac u karpalnom tunelu, možemo prikazati koristeći visokofrekventne sonde od 18 MHz, čija je dubina prodiranja oko 0,5-1,5 centimetara od površine kože. Ukoliko želimo prikazati živce smještene dublje, npr. pudendalni živac, koristit ćemo linearne sonde do 5 MHz. Za živce koji su smješteni blizu krvnih žila možemo si pomoći korištenjem Color-Dopler načina prikaza. Ultrazvučni prikaz perifernih živaca započinjemo s poprečnim (transverzalnim) presjecima na karakterističnim anatomskim točkama, kao što je primjerice medijalni živac u karpalnom tunelu. (22)

### **3.3. Izgled zdravog perifernog živca na ultrazvuku**

Na ultrazvučnom prikazu periferni živci izgledaju kao okrugle ili ovalne strukture, gdje hipoehogene zone predstavljaju živčana vlakna, a hiperehogene zone vezivo koje okružuje živac. U poprečnom presjeku, živci oblikuju karakterističan uzorak nazvan "pčelinje saće" (eng. honeycomb) (Slika 2. lijevo). Na ultrazvučnom prikazu u

uzdužnom presjeku, periferni živci se prikazuju kao linearne hipoehogene cjevaste tvorbe, uzorak nazvan "poput tramvajske pruge" (eng. tram track) (slika 2. desno). Masno tkivo oko živca se prikazuje kao ehogenija struktura, kosti kao strukture s hiperehogenom površinom i anehogenom pozadinom, a mišići se prikazuju na ultrazvuku kao hipoehogene strukture obavijene ehogenijim vezivnim tkivom što daje karakterističan "točkast izgled" (eng. speckled appearance).(24)



**Slika 2.** Ultrazvučni nalaz zdravog perifernog živca.

Lijevo: UZV prikaz poprječnog presjeka s karakterističnim uzorkom "pčelinjih saća" (eng. honeycomb). Desno: UZV prikaz uzdužnog presjeka s karakterističnim uzorkom "tramvajske pruge" (eng. tram track). Izvor: slika s interneta. (pristupljeno 20.4.2023.)

Dostupno na: [Ultrasound appearance of normal nerves. Ulnar nerve imaged in... |](#)

[Download Scientific Diagram \(researchgate.net\).](#)

## **4. REGIONALNA ANESTEZIJA**

### **4.1. Uvod u regionalnu anesteziju**

Regionalna anestezija predstavlja posebnu vrstu anestezioloških tehnika koje ciljano induciraju privremeni gubitak osjeta i/ili motoričke funkcije. Ova vrsta anestezije može se podijeliti na centralnu i perifernu regionalnu anesteziju, koje se razlikuju po području djelovanja i načinu primjene. U centralne tehnike ubrajaju se epiduralna i spinalna anestezija, dok u periferne tehnike spadaju blokovi perifernih živčanih spletova ili pojedinačnih perifernih živaca. Regionalna anestezija neizostavan je dio svake kirurške grane za vrijeme operacijskih zahvata te terapijski u liječenju kronične boli.(28)

Regionalna anestezija doživljava značajan napredak posljednjih desetljeća sve većim razvojem novih tehnologija, a posebno razvojem i modernizacijom ultrazvuka te tako postaje glavnim interesom liječnika, ali i pacijenata. Regionalna anestezija je relativno jeftina i široko korištena tehnika u perioperativnoj analgeziji i anesteziji. Također se ističe po svojoj učinkovitosti u provedbi kirurških zahvata te mogućnosti izbjegavanja opće anestezije kod pacijenata s pridruženim zdravstvenim stanjima.(25) Učinkovito izvođenje regionalnih anestezioloških tehnika zahtijeva preciznost u primjeni odgovarajuće doze odgovarajućeg anestetika na odgovarajuće mjesto. Ovaj princip smatra se ključnim za postizanje uspješne regionalne anestezije.(26)

### **4.2. Prednosti regionalne anestezije**

Prednosti primjene periferne regionalne anestezije su mnogobrojne. Od osiguravanja potpune anestezije za vrijeme operacijskog zahvata, smanjivanja postoperacijske boli, smanjivanja broja postoperacijskih komplikacija, manje je invazivna i rizična tehnika od primjene opće anestezije, omogućuje znatno brži opravak i otpuštanje iz bolnice te vraćanje svakodnevnim obavezama.(30) Regionalna anestezija omogućila je izvedbu operacijskih zahvata u starijih osoba, visokorizičnih

bolesnika koji vjerojatno ne bi podnijeli primjenu opće anestezije te u bolesnika s respiratornom disfunkcijom budući da nema potrebe za intubacijom i mehaničkom ventilacijom. (28)

### **4.3. Komplikacije regionalne anestezije**

Komplikacije regionalne anestezije su rijetke i u grubo se svrstavaju u 5 kategorija: otkazivanje bloka, krvarenje ozljedom žile i pojava hematoma, neurološka ozljeda, infekcije i toksičnost lokalnog anestetika. Otkazivanje bloka je komplikacija kada se unatoč ispravno postavljenom kateteru ne postiže odgovarajuća analgezija ili anestezija. Razlog može biti tehnička komplikacija postavljanja katetera, zapreke u prolasku, varijacije u anatomiji ili neuspjeh oralnih ili intravenskih analgetika koji su nadopuna bloku. Neurološka ozljeda, kao najčešća komplikacija, češće senzorna nego motorna, može nastati kao posljedica živčanih ili vaskularnih oštećenja, ishemije ili neurotoksičnosti povezane s lokalnim anestetima. Neurološke ozljede mogu biti različitog intenziteta, od prolaznih ozljeda pa sve do gubitka funkcije živca i osjeta ili motorike inerviranih područja. Iako većina anestetika u kliničkim dozama ne uzrokuje oštećenje živaca, štetne mogu biti velike koncentracije ili doze kao i produljena izloženost. Moguć je nastanak pneumotoraksa pri interskalenskom i infraklavikularnom bloku. Nastanak lokalizirane infekcije je rijedak, a povezan je sa uvjetima rada koji nisu prema principima asepse instrumenata i antiseptičnosti kože. Krvarenje nastaje ozljedom vaskularne strukture na putu igle do živca i posljedično nastaje hematoma. (28)

Ultrazvučno vođenje u regionalnoj anesteziji povećalo je stopu uspjeha jer se zaobilaze vaskularne strukture korištenjem Doplera, kontrolira se količina injiciranog lokalnog anestetika i prati se put igle u stvarnom vremenu. (28)

### **4.4. Priprema za primjenu periferne regionalne anestezije**

Odabir mjesta primjene, početak djelovanja i duljina trajanja djelovanja periferne regionalne anestezije glavne su odrednice uspjeha ove vrste anestezije. U samom tijeku priprema za regionalnu anesteziju jako je važna otvorena komunikacija liječnika

i pacijenta, jer svaki zahvat nosi i fizički i psihički stres, strah od nepoznatog. Bolesnika treba educirati o tijeku zahvata, očekivanim učincima anestezije, mogućim nuspojavama i komplikacijama, te staviti naglasak na obostranu suradnju kao ključ uspjeha. Kako bi se smanjili anksioznost, osjećaj straha te pomicanje bolesnika za vrijeme iniciranja lokalnog anestetika uvijek se koristi premedikacija u svrhu sediranja. (28) (29)

Premedikacija se individualno prilagođava pacijentu, uzimajući u obzir njihovo psihičko stanje i stav prema zahvatu. Uobičajena kombinacija lijekova za premedikaciju uključuje benzodiazepine i kratkodjelujuće opijate. Glavni cilj premedikacije je osigurati pacijentu što ugodnije iskustvo tijekom zahvata, uz očuvanje sposobnosti komunikacije. Pacijenti doživljavaju osjećaj smirenosti, a uspostavljen je i očuvan verbalni kontakt s pacijentom tijekom cijelog postupka. Pravilan odabir lokalnog anestetika je također važan, uz prilagođavanje volumena i koncentracije kako bi se postigao brz početak djelovanja i adekvatno trajanje blokade. Visoke doze i koncentracije lokalnih anestetika treba izbjegavati, posebno kod starijih i bolesnih osoba, kako bi se spriječile slučajne intravenske injekcije koje mogu izazvati ozbiljne sistemne komplikacije. Glavni cilj premedikacije je pružiti što veću udobnost pacijentu tijekom postupka, uz istovremeno održavanje sigurnosti i smanjenje rizika od neželjenih reakcija. (28)

## **5. ULTRAZVUČNO VOĐENA REGIONALNA ANESTEZIJA**

### **5.1. Uvod u ultrazvučno vođenu regionalnu anesteziju**

Prije uvođenja rutinskog korištenja ultrazvuka za izvođenje perifernih živčanih blokova, ovi blokovi su se često izvodili "naslijepo", oslanjajući se samo na znanje anatomije ili praksu. Međutim, rezultati su često bili razočaravajući, s niskim postotkom uspješnosti anestezije. Ovo je naglasilo potrebu za preciznijom lokalizacijom živaca i živčanih spletova kako bi se izbjegle takve pogreške i povećala uspješnost postupka. U posljednjim desetljećima, tehnika izvođenja perifernih živčanih blokova pod kontrolom ultrazvuka dobiva sve veći značaj. (28)

Da bi primjena periferne živčane blokade bila uspješna, ključno je točno lokalizirati živac ili živčani splet na koji želimo djelovati te precizno inicirati lokalni anestetik koristeći odgovarajuću iglu. Upotreba ultrazvuka pruža brojne prednosti u ovom kontekstu. Može se primijeniti kod različitih tehnika periferne blokade, omogućuje točno određivanje položaja igle te eventualnu prilagodbu položaja, a istovremeno je izvrsno edukacijsko sredstvo za bolje razumijevanje funkcionalne anatomije.(28)

Ultrazvučno vođena regionalna anestezija omogućuje vrhunsku preciznost i kontrolu prilikom izvođenja postupka. Tehnika omogućuje da u realnom vremenu pratimo putanju igle, vizualiziramo živce i njihove anatomske odnose te precizno pozicioniramo iglu u blizini ciljanog područja. Ova tehnika predstavlja vrhunac suvremene anestezije, dostižući najviše standarde i postavljajući novi standard kvalitete u praksi te s pravom nosi naziv moderne anestezije (tj. state of art). (27)

### **5.2. Ultrazvučno vođena regionalna anestezija u području gornjih ekstremiteta**

Područje gornjih ekstremiteta najučestalije je mjesto primjene periferne regionalne anestezije. Indikacije za anesteziju gornjih ekstremiteta jesu zahvati na području ramena, nadlaktice, lakta, podlaktice i šake. Među najvažnijim perifernim blokovima

gornjih ekstremiteta jesu: interskalenski, supraklavikularni, infraklavikularni, aksilarni blok te blokovi živca medianusa, ulnarnog i radijalnog živca.

### 5.2.1. Anatomija ručnog spleta (lat. plexus brachialis)

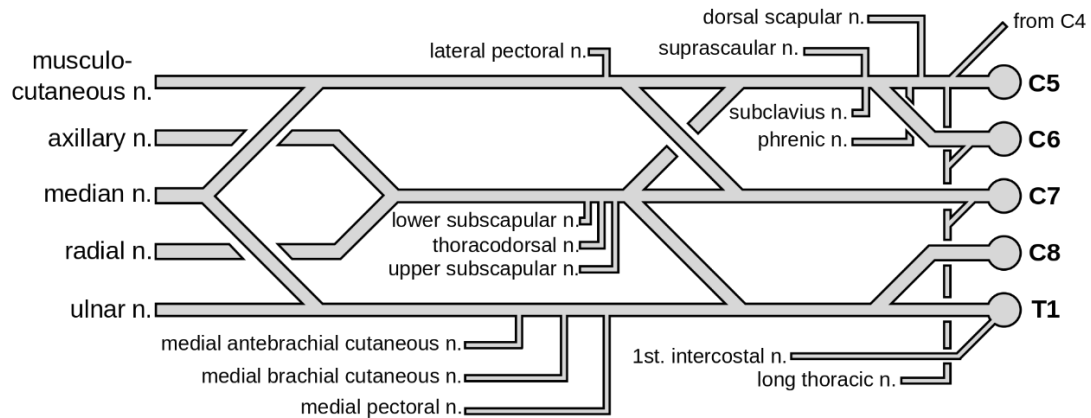
Ručni splet (lat. plexus brachialis) je splet živčanih vlakana koji nastaje spajanjem prednjih grana četiri vratna (C5-C8) i prvog prsnog moždinskog živca. Također u splet dio svojih vlakana daju prednje grane C4 i T2 moždinskih živaca. Ručni splet osjetno i motorno inervira čitav gornji ekstremitet, osim trapezioidnog mišića (inervira ga akcesorni živac) i dio kože oko pazušne jame (lat. axilla) koju inerviraju torakalni živci. Pet prednjih grana spinalnih živaca (C5-T1) formiraju tri stabla (lat. truncus): gornje (C5, C6), srednje (C7) i donje (C8, T1), a svako stablo dijeli se na prednji dio i stražnji dio čineći šest dijelova ukupno. Tih šest dijelova se slažu u 3 snopa koji nose naziv ovisno o anatomskom odnosu prema aksilarnoj (pazušnoj) arteriji. Razlikujemo:

- stražnji snop - nastaje od tri stražnja dijela svih stabala
- lateralni snop - od prednjih dijelova gornjeg i srednjeg stabla
- medijalna snop - nastavak prednjeg dijela donjeg stabla

Od stražnjeg snopa polaze: gornji subskapularni živac (korijen C5-C6), donji subskapularni živac (korijen C5-C6), **radijalni živac** (korijen C5-C8, T1), **aksilarni živac** (korijen C5-C6), torakodorzalni živac (korijen C6-C8).

Od medijalnog snopa polaze živci: medijalni prsni živac (korijen C8, T1), lat. nervus cutaneus brachii medialis (korijen C8), lat. nervus cutaneus antebrachii medialis (korijen C8, T1), dio vlakna za živac **medianus** (korijen C8-T1), **ulnarni živac** (korijen C7, C8 i T1).

Od lateralnog snopa polaze živci: lateralni prsni živac (korijen C5-C7), muskulokutani živac (korijen C5-C7), dio vlakna za živac **medianus** (korijen C5-C7).

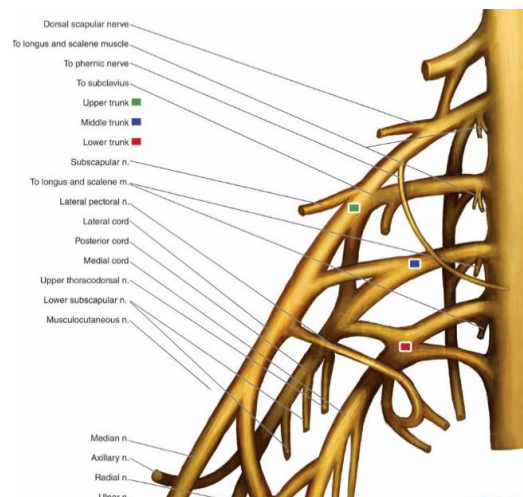


**Slika 3.** Shematski prikaz ručnog spleta.

Izvor: slika s interneta. (pristupljeno 24.4.2023.)

Dostupno na:

[https://upload.wikimedia.org/wikipedia/commons/7/73/Brachial\\_plexus.svg](https://upload.wikimedia.org/wikipedia/commons/7/73/Brachial_plexus.svg)



**Slika 4.** Anatomija ručnog spleta (lat. plexus brachialis)

Izvor: slika s interneta (pristupljeno 24.4.2023.)

Dostupno na: <https://www.nysora.com/techniques/upper-extremity/intescalene/interscalene-brachial-plexus-block/>

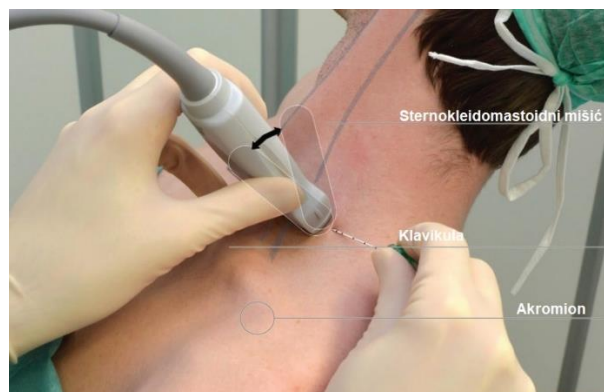
### 5.2.2. Interskalenski blok

Ako se brahijalni plexus nalazi lateralno od karotidne arterije i unutarnje jugularne vene, kompaktan između prednjih i srednjih skalenskih mišića, blok se naziva



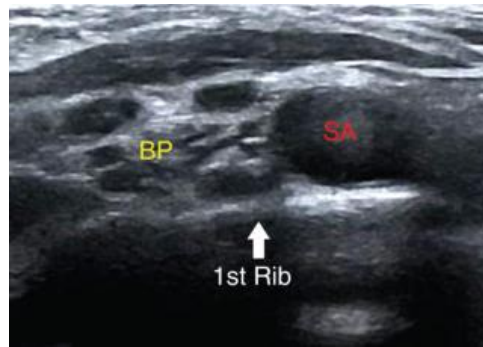interskalenski blok. (31) Indiciran je za postupke na ramenu i proksimalnoj nadlaktici, kao i lateralne dvije trećine ključne kosti, te za operacije podlaktice. Brahijalni pleksus se obično vizualizira na dubini od 1-3 cm. Cilj ovog živčanog bloka je postaviti iglu u prostor tkiva između prednjih i srednjih mišića i ubrizgati 7-15 mililitara lokalnog anestetika dok se širenje oko brahijalnog pleksusa ne dokumentira ultrazvukom.(31) (32)

Pacijent je smješta u ležeći ili polusjedeći položaj, s glavom okrenutom u suprotnom smjeru od one na kojoj se vrši blok. Koža se dezinficira i sonda se nalazi u poprječnoj ravnini kako bi se identificirala orijentacijska točka, a to je karotidna arterija. Nakon što je arterija identificirana, sonda se pomiče lateralno preko vrata. Cilj je identificirati prednji i srednji skalenski mišić i elemente brahijalnog pleksusa koji se nalaze između njih. Preporučuje se korištenje Color Doplera za identifikaciju vaskularnih struktura i njihovo izbjegavanje. Prvo se ubrizgava 1–2 mL lokalnog anestetika kako bi se provjerilo pravilno postavljanje igle te se nastavlja s iniciranjem anestetika za postizanje potpunog bloka. Za kontinuiranu analgeziju može se postaviti interskalenski kateter u blizini brahijalnog pleksusa između skalenskih mišića, a pravilno postavljanje katetera može se provjeriti vizualizacijom katetera na monitoru, injiciranjem par mililitara lokalnog anestetika ili mjehurića zraka. (33) (28)



**Slika 5.** Položaj ultrazvučne sonde pri interskalenskom bloku.

Modificirano prema: Hadzic A. Textbook of Regional Anesthesia and Acute Pain Management. McGraw Hill Professional; 2009.



**Slika 6.** Ultrazvučni prikaz brahijalnog pleksusa u interskalenskom prostoru.

BP- brahijalni plexus, 1st rib- prvo rebro, SA- arterija subklavija

Izvor: slika s interneta. (pristupljeno 24.4.2023.)

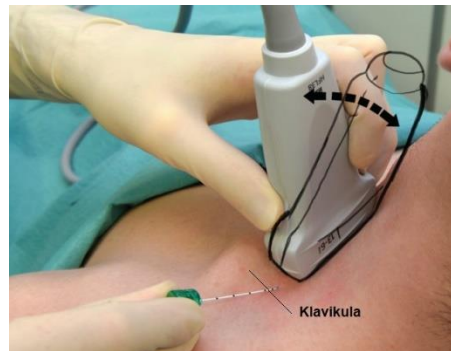
Dostupno na: <https://www.nysora.com/techniques/upper-extremity/intescalene/ultrasound-guided-interscalene-brachial-plexus-block/>

### 5.2.3. Supraklavikularni blok

Kada se brahijalni plexus vidi kao kompaktna skupina živaca superiorno i lateralno od subklavijske arterije, pristup se naziva supraklavikularni blok. Indiciran je za postupke na laktu, podlaktici, šaci, a moguća je i anestezija za operaciju ramena. Brahijalni plexus obično se vizualizira plitko, na dubini od 1 do 2 cm na ovom mjestu. Cilj ovog živčanog bloka je postaviti iglu unutar ovojnice brahijalnog pleksusa i stražnjeg dijela subklavijske arterije i ubrizgati 20-25 mL lokalnog anestetika. (28)

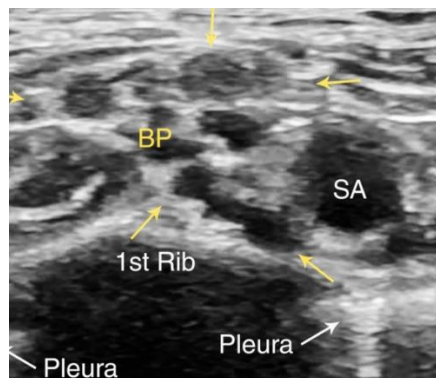
Pacijent se smješta u ležeći, polusjedeći ili blagom bočnom položaju, s glavom okrenutom od strane koja će biti blokirana. Kada je moguće, pacijenta se traži da dohvati ipsilateralno (istostrano) koljeno čime će pritisnuti ključnu kost i osloboditi prednje i lateralne strukture vrata. Potreban je oprez zbog blizine pleure, koja se može identificirati promatranjem kliznog gibanja listova pleure pri disanju pacijenta. Ultrazvukom se započinje pregled obično iznad ključne kosti, otprilike na njezinoj sredini. Sonda se usmjeri a kaudalno (lat. cauda- rep, prema dolje), kao da se želi prikazati sadržaj prsnog koša, kako bi se dobio pogled poprečnog presjeka subklavijske arterije. Color Dopler treba rutinski koristiti kako bi se izbjegle posljedice oštećenja vaskularnih struktura ili iniciranje anestetika u njih. Rotacija sonde u smjeru

kazaljke na satu često olakšava vizualizaciju ovog prostora. Za kontinuiranu analgeziju može se postaviti supraklavikularni kateter u blizinu debla brahijalnog pleksusa uz arteriju subklaviju čije se pravilno postavljanje može provjeriti vizualizacijom katetera na monitoru, injiciranjem par mililitara lokalnog anestetika ili mjehurića zraka. (28)



**Slika 7.** Položaj ultrazvučne sonde pri supraklavikularnom bloku.

Modificirano prema: Hadzic A. Textbook of Regional Anesthesia and Acute Pain Management. McGraw Hill Professional; 2009



**Slika 8.** Ultrazvučni prikaz brahijalnog pleksusa u supraklavikularnom prostoru.

Izvor: slika s interneta. (pristupljeno 24.4.2023.)

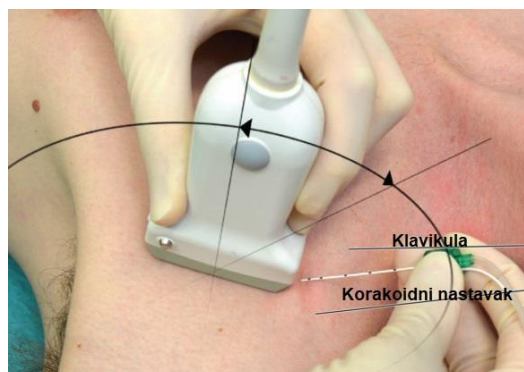
BP- brahijalni pleksus, SA- arterija subklavija, 1st rib- prvo rebro

Dostupno na: <https://www.nysora.com/topics/regional-anesthesia-for-specific-surgical-procedures/upper-extremity-regional-anesthesia-for-specific-surgical-procedures/anesthesia-and-analgesia-for-elbow-and-forearm-procedures/ultrasound-guided-supraclavicular-brachial-plexus-block/>

#### 5.2.4. Infraklavikularni blok

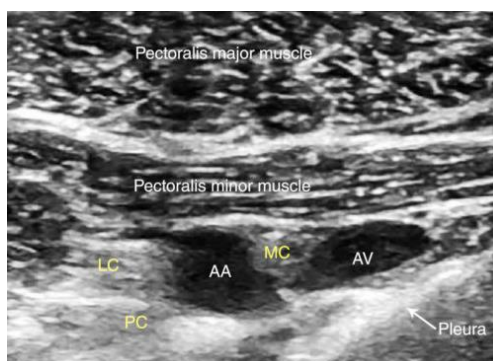
Infraklavikularni blok postiže se primjenom anestetika u područje oko aksilarne arterije. Aksilarna arterija i/ili brahijalni pleksus obično se identificiraju na dubini od 3-5 cm u pacijenata normalne tjelesne građe. Indiciran je za operacije na ruci, u području lakta, podlaktice i šake. Aksilarna arterija može se identificirati duboko u mišićima prsnoga koša, velikom i malom pektoralnom mišiću. Ultrazvukom važno je prikazati oba mišića i njihove fascije, jer brahijalni splet za infraklavikularni blok leži ispod fascije malog pektoralnog mišića. Oko arterije su tri snopa brahijalnog pleksusa: lateralni, stražnji i medijalni. Oni su nazvani ovisno o anatomskom odnosu prema aksilarnoj arteriji, iako postoji više anatomskih varijacija. (28)

Infraklavikularni blok se obično izvodi s pacijentom u ležećem položaju s glavom okrenutom suprotno od strane koja se blokira. Ruka je abducirana na 90 stupnjeva, a lakat savijen, što podiže ključnu kost, smanjuje dubinu od kože do pleksusa i olakšava vizualizaciju pektoralnih mišića, a time i snopove pleksusa. Važan orijentir je korakoidni nastavak, koštana izbočina medijalno od ramena. Živčani blok treba izvesti sondom lateralno od pleure kako bi se smanjio rizik od pneumotoraksa. Nakon što je arterija identificirana koristeći Color Dopler, vizualiziraju se snopovi pleksusa. Nije potrebno identificirati i ciljati pojedinačne snopove jer se adekvatan živčani blok sva tri snopa može postići jednostavnim iniciranjem lokalnog anestetika u obliku slova "U" oko arterije. Moguće je postavljanje infraklavikularnog katetera za kontinuiranu analgeziju. (28)



**Slika 9.** Položaj ultrazvučne sonde pri infraklavikularnom bloku.

Modificirano prema: Hadzic A. Textbook of Regional Anesthesia and Acute Pain Management. McGraw Hill Professional; 2009



**Slika 10.** Ultrazvučni prikaz brahijalnog pleksusa u infraklavikularnom prostoru.

Izvor: slika s interneta. (pristupljeno 24.4.2023.)

AA-aksilarna arterija, AV- aksilarna vena, LC- lateralni snop, MC- medijalni snop, PC- stražnji snop, Pectoralis major muscle- veliki pektoralni mišić, Pectoralis minor muscle- mali pektoralni mišić

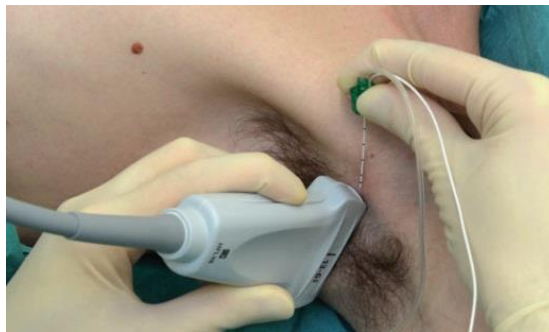Dostupno na: <https://www.nysora.com/topics/regional-anesthesia-for-specific-surgical-procedures/upper-extremity-regional-anesthesia-for-specific-surgical-procedures/anesthesia-and-analgesia-for-elbow-and-forearm-procedures/ultrasound-guided-infraclavicular-brachial-plexus-block/>

### 5.2.5. Aksilarni blok

Tri završne grane brahijalnog pleksusa (medijanus, radijalni i ulnarni živac) leže blizu aksilarne arterije u aksili (lat.axilla- pazušna jama), što ju čini prikladnim mjestom za blokiranje brahijalnog pleksusa. Indiciran je za operacije lakta, podlaktice i šake. Ukoliko je pristup gornjim dijelovima pleksusa onemogućen, npr. lokalna infekcija, opekline, tada je sposobnost anesteziranja pleksusa na distalnijoj razini važna. Iako se pojedinačni živci mogu identificirati, to nije apsolutno potrebno, jer je iniciranje lokalnog anestetika oko aksilarne arterije dovoljno za učinkovit blok. (28)

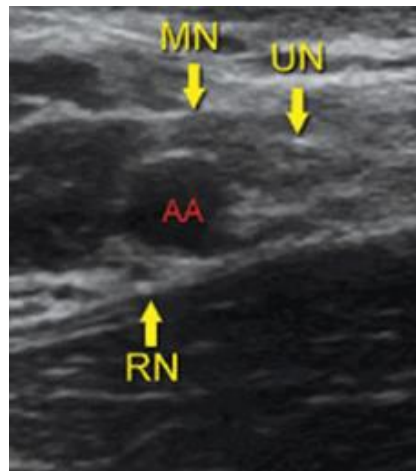
Ruka se postavi u abdukciju 90 stupnjeva. Veliki prsni mišić (lat. m. pectoralis major) se palpira na mjestu insercije na humerus, kao prva vanjska orijentacijska točka, a sonda se postavlja na kožu distalno od te točke, okomito na os ruke, iznad mišića

bicepsa i tricepsa. Prvo treba identificirati aksilarnu arteriju, 1-3 cm od površine kože. Nakon što je arterija identificirana, pokušavaju se identificirati hiperehogeni medijalni, ulnarni i radijalni živac. Igla se usmjerava prema stražnjoj strani aksilarne arterije kako bi se izbjeglo dublje pomicanje živčanih struktura tekućinom anestezika i zaklanjanje živaca. Aksilarni blok može se postići s dvije do četiri odvojene injekcije, ovisno o rasporedu živaca oko aksilarne arterije. Kontinuirani aksilarni kateter je korisna tehnika za analgeziju i simpatičku blokadu. (28)



**Slika 11.** Položaj ultrazvučne sonde pri aksilarnom bloku.

Modificirano prema: Hadzic A. Textbook of Regional Anesthesia and Acute Pain Management. McGraw Hill Professional; 2009



**Slika 12.** Ultrazvučni prikaz brahijalnog pleksusa u aksilarnom prostoru.

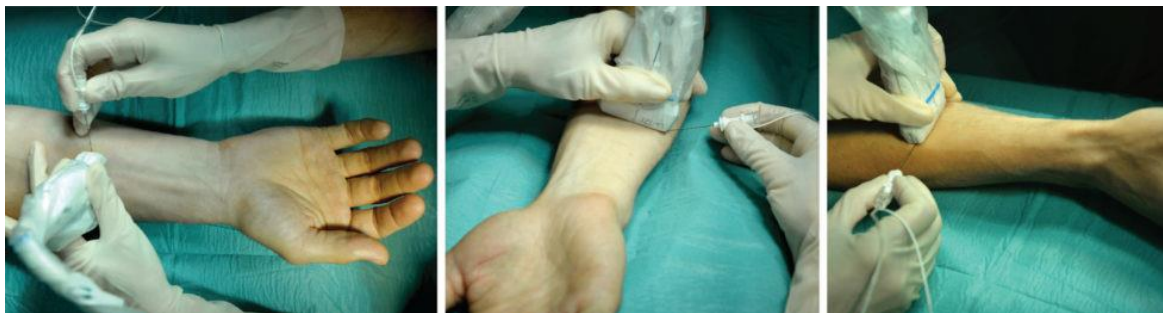Izvor: slika s interneta. (pristupljeno 24.4.2023.)

AA- aksilarna arterija, MN- živac medijanusa, UN- ulnarni živac, RN- radijalni živac

Dostupno na: <https://doctorlib.info/anatomy/hadzic-peripheral-nerve-blocks-anatomy-ultrasound/36.html>

### 5.2.6. Blok ularnog i radijalnog živca te blok živca medijanusa

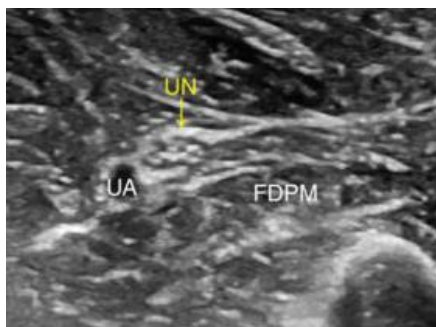
Tri živca koji inerviraju ruku su medijanusa, ularni i radijalni živac. Budući da se živci nalaze relativno blizu površine, ovo je tehnički jednostavan živčani blok za izvođenje. Učinkovita je metoda za pružanje anestezije šake i prstiju. Blok živaca najlakše se izvodi s pacijentom u ležećem položaju s ispruženom rukom kako bi se omogućilo izlaganje volarne površine zgloba. Zbog nedostatka debelih epineuralnih tkiva lokalni anestetik brzo se raspršuje u živčano tkivo i osigurava uspješan blok. (28)



**Slika 13.** Položaj ultrazvučne sonde pri bloku živaca, 1. medijanusa, 2. ulnarisa, 3. radijalisa

Modificirano prema: Hadzic A. Textbook of Regional Anesthesia and Acute Pain Management. McGraw Hill Professional; 2009.

**Ulnarni živac** je ogranak medijalnog snopa brahijalnog pleksusa. Nalazi se medijalno od ulnarne arterije na razini srednje podlaktice. Ulnarni živac osigurava osjet dorzalne i palmarne strane ularnog dijela ruke (uključujući peti prst i ularnu stranu četvrtog prsta). Klizanje ultrazvučne sonde gore-dolje podlaktice pomaže identificirati ulnarni živac kao strukturu koja medijalno prati pulsirajuću ularnu arteriju. (28)



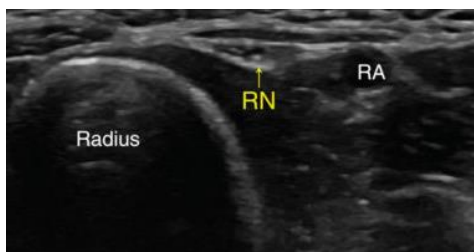**Slika 14.** Ultrazvučni prikaz ulnarnog živca

Izvor: slika s interneta. (pristupljeno 24.4.2023.)

UA- ulnarna arterija, UN- ulnarni živac, FDPM- flektor digitorum superficialis mišić

Dostupno na: <https://www.nysora.com/techniques/upper-extremity/wrist/ultrasound-guided-wrist-block/>

**Radijalni živac** je ogranak stražnjeg snopa brahijalnog pleksusa. Ima grane duž cijelog svog toka, uključujući i stražnju granu podlaktice (senzorni), duboki radijalni živac (motorni) i površinski radijalni živac (senzorni). Dijeli se na svoje površinske i duboke grane u kubitalnoj jami. Površinski radijalni živac blago je medijalno u odnosu na duboki radijalni živac. Duboki radijalni živac može se lako vidjeti kako prolazi kroz mišić supinator klizanjem sonde naprijed-natrag distalno od lateralnog epikondila s rukom u pronaciji. Površinski radijalni živac spaja se s lateralnom stranom radijalne arterije u srednjoj trećini podlaktice gdje se i započinje ultrazvučno vizualiziranje živca. Na ovoj razini, živac se vidi kao tanka hiperehogena struktura lateralno od radijalne arterije i površinski od radijalne kosti. (28)



**Slika 15.** Ultrazvučni prikaz radijalnog živca

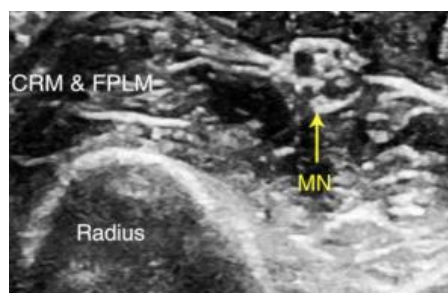
Izvor: slika s interneta. (pristupljeno 24.4.2023.)

RN- radijalni živac, RA- radijalna arterija, Radius- kost radijus



Dostupno na: <https://www.nysora.com/techniques/upper-extremity/wrist/ultrasound-guided-wrist-block/>

**Živac medijanusa** je grana medijalnog i lateralnog snopa brahijalnog pleksusa. Pruža većinu osjetne inervacije dlanu ruke. U podlaktici, medijanusa leži između mišića flexor digitorum profundus i flexor digitorum superficialis, a to je mjesto gdje je srednji živac obično najsvjetliji na ultrazvuku i gdje započinjemo vizualizaciju. (28)



**Slika 16.** Ultrazvučni prikaz živca medijanusa

Izvor: slika s interneta. (pristupljeno 24.4.2023.)

MN- živac medijanusa, FPLM- fleksor pollicis longus mišić, FDSM- fleksor digitorum superficialis mišić

Dostupno na: <https://www.nysora.com/techniques/upper-extremity/wrist/ultrasound-guided-wrist-block/>

### **5.3. Ultrazvučno vođena regionalna anestezija u području donjih ekstremiteta**

Primjena periferne regionalne anestezije u području donjih ekstremiteta manje je učestala od primjene na gornjim ekstremitetima, a razlog tome jesu anatomska nepristupačnost živcima i živčanim spletovima te češće korištenje centralne regionalne anestezije (subarahnoidalna i epiduralna). Kako bi se osigurala potpuna anestezija donjeg ekstremiteta, potrebno je blokirati više živaca, a to su: n.obturatorius, n.femoralis, n.cutaneus femoris lateralis i n.ischiadicus. Koriste se i kombinacije blokova živaca ili spletova kako bi se povećalo područje djelovanja i uspješnost anestezije. Indikacije za anesteziju u području donjih ekstremiteta jesu zahvati na

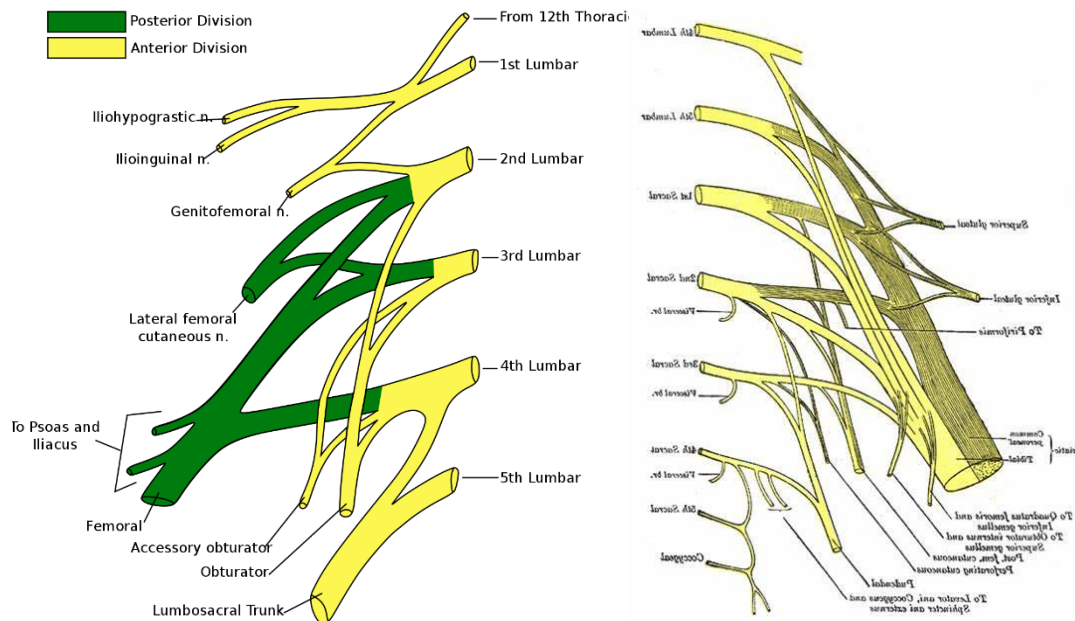
području natkoljenice, koljena, potkoljenice, gležnjeva i stopala, kao i za liječenje kronične boli. Najčešće korišteni blokovi jesu: blok slabinskog spleta, blok femoralnog, ishijadičnog i poplitealnog živca. (28)

### 5.3.1. Anatomija križno-slabinskog spleta (lat. plexus lumbosacralis)

Lumbosakralni pleksus čine prednji ogranci lumbalnih i sakralnih živaca od Th12 do S4 lateralno od kralježnice. Od toga su se odvojile brojne grane koje opskrbljuju donji dio trbuha, genitalnu regiju i donje ekstremitete i motorički i senzorno. Lumbosakralni pleksus može se podijeliti na gornji (lumbalni pleksus Th12-L4) i donji (sakralni pleksus L4-Co1) dio.

Od lumbalnog pleksusa odvajaju se živci: n. iliohypogastricus, n. ilioinguinalis, n. genitofemoralis, n. cutaneus femoris lateralis, **n. femoralis**, n. saphenus, n. obturatorius.

Od sakralnog pleksusa odvajaju se živci: n. gluteus superior i inferior, n. cutaneus femoris posterior, **n. ischiadicus**, n. pudendus. (28)



**Slika 17.** Križno-slabinski splet (lat. plexus lumbosacralis)

Lijevo- lumbalni pleksus, Desno- sakralni pleksus

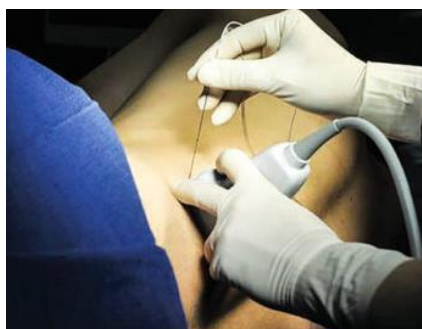
Izvor: slika s interneta (pristupljeno 24.4.2023.)

Dostupno na: [https://nl.wikipedia.org/wiki/Plexus\\_sacralis](https://nl.wikipedia.org/wiki/Plexus_sacralis)

### 5.3.2. Blok slabinskog spleta (plexus lumbalis)

Lumbalni blok pleksusa korišten je za brojne zahvate donjih ekstremiteta, a posebno je koristan za prijelome bedrene kosti i vrata, zahvate na koljenu i postupke koji uključuju prednju natkoljenicu. Da bi postigli blok lumbalnog pleksusa potrebna je relativno velika količina lokalnog anestetika. Izbor vrste i koncentracije lokalnog anestetika trebao bi se temeljiti na tome je li blok planiran za operativni zahvat ili za liječenje boli. (28)

Pacijent je u bočnom položaju s blagim nagibom prema naprijed. Orijehtacijske točke jesu ilijačna kista i srednja linija između spinoznih procesa. Iglom se ulazi u prostor između L3-L4. Sonda je postavljena približno 4 cm lateralno od srednje linije do ilijačnog grebena i blago medijalno usmjerena da preuzme poprječnu kosu orijentaciju. Tako se hipoehogeno prikaže mišić psoas major, prošaran hiperehogenim brazdama. Korijen lumbalnog pleksusa vidi se odmah ispod lamine kralješka dok izlazi iz interlaminarnog prostora i ulazi u posteromedijalni dio mišića psoas major. (28)

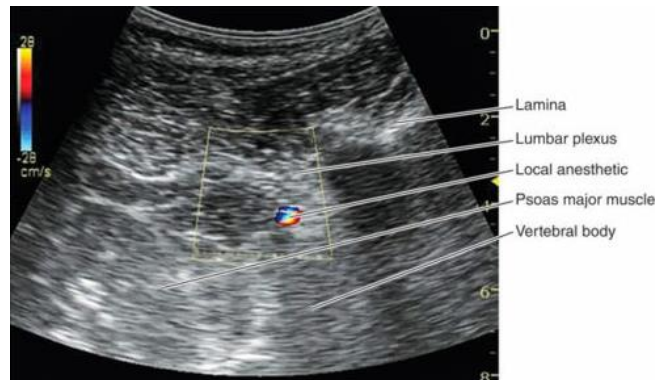


**Slika 18.** Položaj ultrazvučne sonde pri lumbalnom bloku.

Izvor: slika s interneta (pristupljeno 24.4.2023.)

Dostupno na: <https://www.nysora.com/topics/regional-anesthesia-for-specific-surgical-procedures/lower-extremity-regional-anesthesia-for-specific-surgical->

[procedures/sonography-of-the-lumbar-paravertebral-space-and-considerations-for-the-ultrasound-guided-lumbar-plexus-block/](#)



**Slika 19.** Ultrazvučni prikaz lumbalnog pleksusa

Izvor: slika s interneta. (pristupljeno 24.4.2023.)

Lumbar plexus- slabinski (lumbalni) pleksus

Dostupno na: [Sonography of the Lumbar Paravertebral Space and Considerations for the Ultrasound-Guided Lumbar Plexus Block - NYSORA | NYSORA](#)

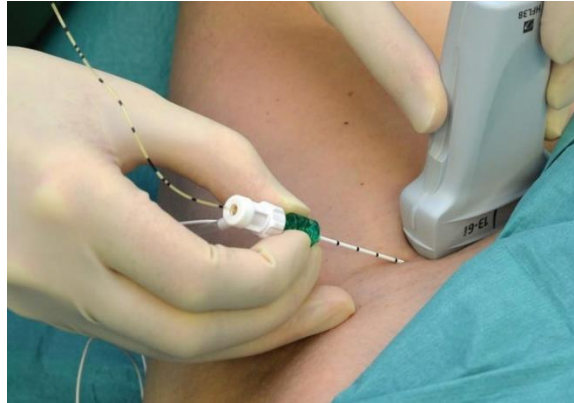### 5.3.3. Blok femoralnog živca

Femoralni živac je najveća grana lumbalnog pleksusa. Osigurava motoričku inervaciju mišića kvadricepsa, sartoriusa i pectineusa. Senzorno inervira prednju stranu bedra, patelu, medijalni dio natkoljenice i potkoljenice, te stopalo. Femoralni živac obično leži lateralno od femoralne arterije. Indiciran je kod prijeloma bedrene kosti, patele, tetiva kvadricepsa i operacija koljena te analgezije za prijelom kuka. (28)

Najbolja vidljivost živaca je proksimalno od ingvinalnog nabora prije nego što se femoralni živac i femoralna arterija podijele na manje grane. Orijentacija započinje identifikacijom bedrene arterije. Femoralni živac prikazuje se kao hiperehogena struktura i grubo trokutastog ili ovalnog oblika, obično se vizualizira na dubini od 2-4 cm. Ovaj živčani blok obično se izvodi s pacijentom u ležećem položaju sa sondom postavljenom poprečno na bedreni nabor. (28)

Moguće je postavljanje femoralnog katetera za učinak kontinuirane analgezije postavljanjem katetera duboko u ilijačnu fasciju. S obzirom na plitkoću femoralnog

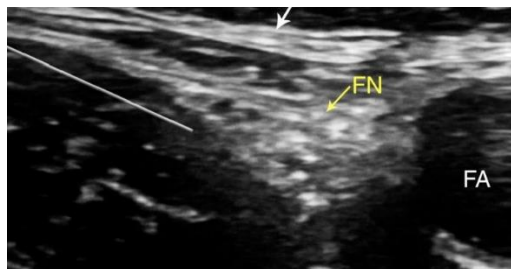
živca i pokretljivost ingvinalnog područja, kateter je sklon dispoziciji. Cilj je da početna točka postavljanja katetera bude što lateralnije kako bi kateter imao duži tok unutar mišića ilijakusa i time bio stabilniji jer mišić stabilizira bolje od masnog tkiva. Pacijent kontrolira injiciranje anesthetika pri brzini infuzije od 5 mL na sat. (28)



**Slika 20.** Položaj ultrazvučne sonde pri bloku femoralnog živca.

Izvor: slika s interneta (pristupljeno 24.4.2023.)

Dostupno na: <https://www.nysora.com/techniques/lower-extremity/ultrasound-guided-femoral-nerve-block/>



**Slika 21.** Ultrazvučni prikaz femoralnog živca.

Izvor: slika s interneta. (pristupljeno 24.4.2023.)

FN- femoralni živac, FA- femoralna arterija

Dostupno na: <https://www.nysora.com/techniques/lower-extremity/ultrasound-guided-femoral-nerve-block/>

#### 5.3.4. Blok ishijadičnog živca

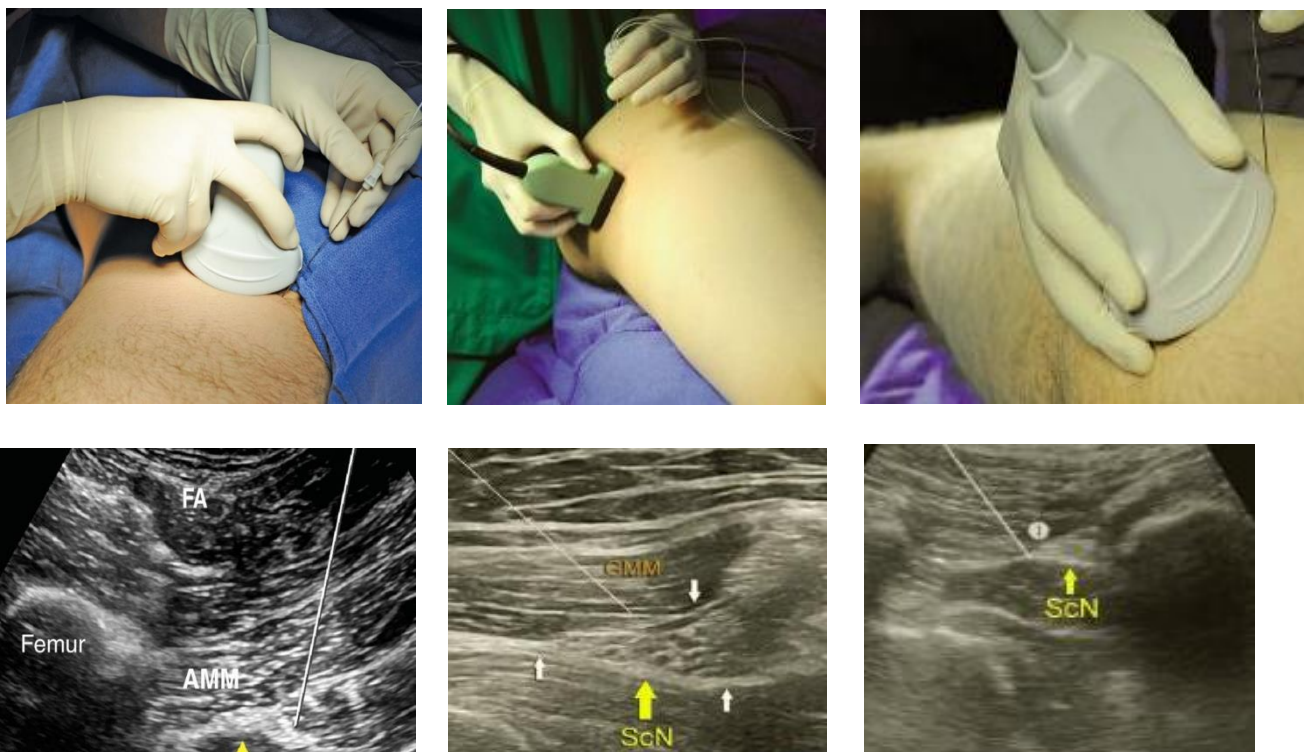Ishijadični živac (L4 do S3) najveći je živac u tijelu, s poprečnim promjerom većim od 17 mm na ultrazvučnim pretragama. Unatoč veličini, često ga je problem vizualizirati. Indiciran je za operacije stopala i gležnja, amputacije ispod koljena i analgeziju nakon operacije koljena. Razlikujemo više pristupa bloku ishijadičnog živca, a najčešće korišteni pristupi jesu: prednji, transglutealni i subglutealni. (28)

Ishijadični živac vizualizira se otprilike na razini manjeg trohantera, obično se nalazi na dubini od 6–8 cm. Prednji pristup može biti koristan kod pacijenata koji ne mogu zauzeti bočni položaj zbog boli, traume ili vanjskih fiksatora. Prednji pristup izvodi se s pacijentom u ležećem položaju. Kuk je u položaju abdukcije. Cilj je postaviti vrh igle neposredno uz ishijadični živac, između mišića aduktora magnusa i mišića bicepsa femorisa. (28)

Transglutealnim pristupom ishijadičnom živcu pristupa se duboko kroz mišić gluteus maximus, gdje se identificira između dvije koštane strukture (ishijadične kvrge i većeg trohantera). (28)

Subglutealnim pristupom, živac se nalazi odmah ispod razine glutealnog nabora gdje je površnije smješten. Subglutealni pristup može biti bolji izbor za većinu pacijenata i indikacija, uključujući pretile pacijente. (28)

Cilj kontinuirane blokade ishijadičnog živca je postavljanje katetera u blizinu ishijadičnog živca između mišića gluteusa maximusa i quadratus femorisa. Umetanje igle duboko do fascije glutealnog mišića trebalo bi pružiti stabilnost katetera i analgeziju. Ispravno postavljanje se može potvrditi dobivanjem motoričkog odgovora potkoljenice ili stopala. Pacijent kontrolira infuziju anestetika u bolusu od 5 mL na sat. (28)



**Slika 21.** Prikaz ultrazvučne sonde pri bloku ishijadičnog živca i ultrazvučni prikaz ishijadičnog živca pri prednjem, subglutealnom i transglutealnom pristupu.

FA- femoralna arterija, AMM- mišić aduktor magnus, ScN- ishijadični živac, GMM- mišić gluteus maximus

Izvor: slike s interneta (pristupljeno 24.4.2023.)

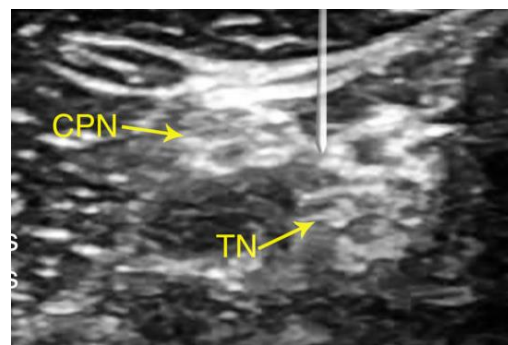
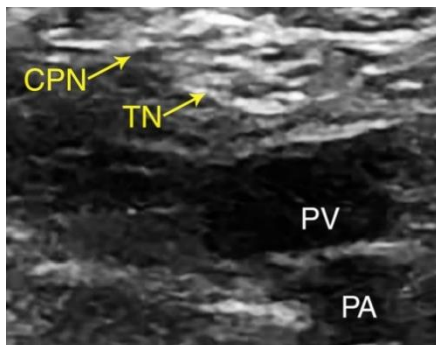
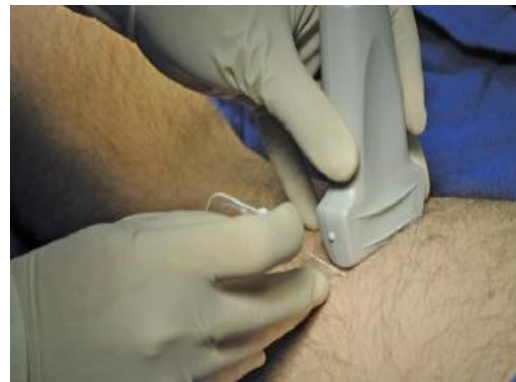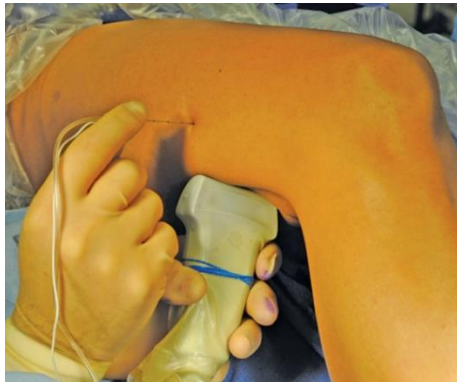Dostupno na: <https://www.nysora.com/topics/regional-anesthesia-for-specific-surgical-procedures/lower-extremity-regional-anesthesia-for-specific-surgical-procedures/foot-and-ankle/ultrasound-guided-sciatic-nerve-block-2/>

### 5.3.5. Blok poplitealnog živca

Ishijadični živac dijeli se na dvije grane 0.5 cm do 2 cm iznad poplitealne jame, na veći, tibijalni živac i manji, zajednički peronealni živac. Zajednički fibularni (peronealni) živac (L4-S2) je kratki, tanki živac koji nastavlja lateralno do glave i vrata fibule. Zajednički fibularni živac se dijeli na površinski fibularni (peronealni) živac i duboki fibularni (peronealni) živac. Tibijalni živac daje dvije terminalne grane, medijalni i lateralni plantarni živac. Blok živca rezultira anestezijom donjeg ekstremiteta ispod

koljena, i motoričkog i senzornog, izuzev medijalnog dijela potkoljenice i stopala. Indiciran je kod operacija stopala, gležnja i Ahilove tetive. (28)

Najčešći pristupi bloku poplitealnog živca su bočni i stražnji pristup. Sonda se postavi poprječno u poplitealnoj jami, Color Doplerom se identificira poplitealna arterija, na dubini od približno 3-4 cm. Poplitealna vena prati arteriju i smještena je posteriorno njoj. Tibijalni živac postavljen je površno i lateralno od vene, hiperehogene, ovalne strukture. Sondu je obično potrebno usmjeravati kaudalno da se živac oslobodi susjednog masnog tkiva. Nakon što je tibijalni živac identificiran, zajednički fibularni živac se vizualizira površnije i lateralnije od tibijalnog živca. (28)



**Slika 22.** Prikaz ultrazvučne sonde pri bloku poplitealnog živca i ultrazvučni prikaz poplitealnog živca pri bočnom (lijevo) i stražnjem (desno) pristupu.

PV- poplitealna vena, PA- poplitealna arterija, TN- tibijalni živac, CPN- zajednički fibularni živac

Izvor: slike s interneta (pristupljeno 4.5.2023.)

Dostupno na: <https://www.nysora.com/topics/regional-anesthesia-for-specific-surgical-procedures/lower-extremity-regional-anesthesia-for-specific-surgical-procedures/foot-and-ankle/ultrasound-guided-popliteal-sciatic-block/>



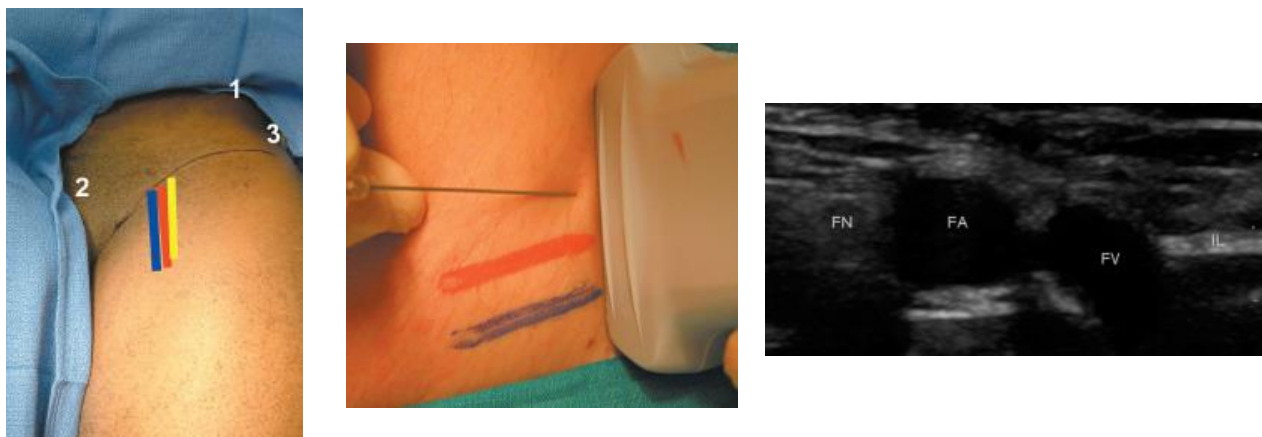
### 5.3.6. 3-u-1 blok

1973. Alon Winnie popularizirao je 3 u 1 blok, tj. **blok femoralnog, lateralnog kožnog i obturatornog živca**. Indiciran je kod kontrole boli kod pacijenata s prijelomima bedrene kosti, u rekonstrukciji prednjeg križnog ligamenta, totalnoj artroplastici koljena, artroskopiji koljena, postoperativno nakon zamjene kuka. Zajedno s blokadom ishijadičnog živca, mogući su svi zahvati na donjim ekstremitetima. (28)

Femoralni, lateralni kožni i obturatorni živci formirani su od prednjih korijena lumbalnog pleksusa od T12 do L4. Femoralni živac je najveći od tri živca iz lumbalnog pleksusa, prolazi kroz ingvinalni ligament lateralno od arterije i dijeli se distalno od ingvinalnog ligamenta i zato se igla postavlja blizu ligamenta kada se izvodi blokada 3-u-1. Obturatorni živac (L2,L3,L4) je u svom intrapelvičnom tijeku odvojen od femoralnog živca iliopsoasnim mišićem i fascijom ilijakom. (28)

Orijentiri za blok 3-u-1 (slika 23.) su prednji gornji ilijačni trn (lat. spina iliaca anterior superior) koja je dostupna palpaciji, femoralni nabor i pubične kosti. Ingvinalni ligament proteže se između pubične kosti i ilijačnog trna, ispod kojeg se mogu se napipati pulzacije femoralne arterije. (28)

Pacijent se nalazi na leđima s lagano abduciranim nogama. Koristeći visokofrekventu sondu identificiramo ingvinalni ligament kao linearnu hiperehogenu strukturu, kaudalnije femoralnu venu i arteriju Doplerom, a lateralno se vizualizira ovojnica femoralnog živca kao hiperehogena trokutasta struktura. Mjesto umetanja igle za 3-u-1 blok je lateralno od arterije i 1-2 cm ispod ingvinalnog ligamenta. Injicira se velika količina lokalnog anestetika preko femoralnog živca što je vidljivo kao hipoehogeno područje koje se širi unutar fascijalnog prostora koji okružuje ovojnicu živca. Tijekom i kratko nakon injekcije primjenjuje se distalni pritisak za bolju distribuciju anestetika. (28)



**Slika 23.** Orijentiri za 3-u-1 blok (lijevo), mjesto umetanja igle (sredina) i ultrazvučni prikaz femoralne vene, arterije i živca (VAN) i IL- ingvinalnog ligamenta  
1- gornji prednji ilijačni trn, 2- pubične kosti, 3- femoralni nabor

Izvor: slika s interneta (pristupljeno 4.5.2023.)

Dostupno na:

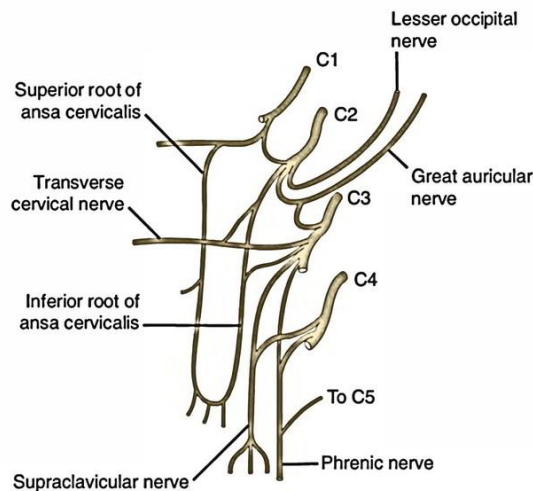
<https://accessanesthesiology.mhmedical.com/content.aspx?bookid=413&sectionid=39828187> ; <https://www.ncbi.nlm.nih.gov/pmc/articles/PMC2967678/>

#### **5.4. Ultrazvučno vođena regionalna anestezija u području glave i vrata**

Regionalna anestezija u području glave i vrata može se primjenjivati kao samostalna tehnika za male zahvate i kao metoda analgezije za ublažavanje herpetične, posttraumatske ili postoperativne boli. U području glave periferni se blokovi ostvaruju djelovanjem na peti kranijalni (trigeminalni) živac tj. na njegove grane. Tri glavne grane trigeminalnog živca su: oftalmički, maksilarni i mandibularni živac. U području vrata uglavnom se izvodi blok vratnog živčanog spleta. Senzornu inervaciju lica i vrata osiguravaju trigeminalni živac i korijeni cervikalnih živaca C2-C4 koji čine površinski cervikalni pleksus. (28)

#### 5.4.1. Anatomija vratnog spleta (lat. plexus cervicalis)

Cervikalni pleksus je konglomerat cervikalnih živaca formiranih prednjim granama spinalnih živaca C1-C4 i ima dvije vrste grana: kožni i mišićni. Indikacije za cervikalni blok uključuju karotidnu endarterektomiju, operacije štitnjače i operacije paratireoidnih žlijezda, operacije ramena i ključne kosti. Cervikalni pleksus inervira mišiće, zglobove i kožu prednje strane vrata. Prednje grane tvore petlju koja se naziva ansa cervicalis koja daje grane za inervaciju infrahioidnih mišića. Prednje grane C2 do C4 šalju grane izravno u skalenske mišiće. Frenični živac nastaje spajanjem vlakana od C3 do C5 i inervira dijafragmu. Kožni senzorni živci (veliki aurikularni živac, supraklavikularni živci, manji zatiljni živac, poprječni cervikalni živac) nastaju iz cervikalnog pleksusa C2-C3, prolaze oko stražnjeg ruba sternokleidomastoidnog mišića i završavaju u vlasištu i prednjem vratu. (28)



**Slika 24.** Anatomija vratnog spleta (lat. plexus cervicalis)

Izvor: slika s interneta (pristupljeno 4.5.2023.)

Dostupno na: [https://www.earthslab.com/wp-content/uploads/2017/07/070417\\_1039\\_CervicalPle1.jpg](https://www.earthslab.com/wp-content/uploads/2017/07/070417_1039_CervicalPle1.jpg)

#### 5.4.2. Blok dubokog i površinskog vratnog spleta

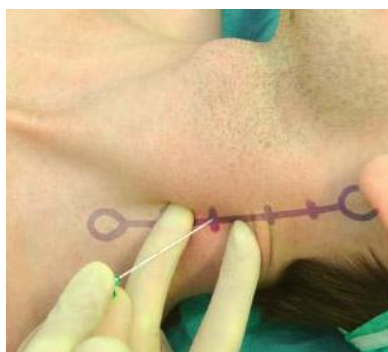
Duboki i površinski blokovi cervikalnog pleksusa mogu se koristiti u brojnim zahvatima, uključujući površinske operacije vrata i ramena i operaciju štitnjače. Njegova je uporaba najčešća u karotidnoj endarterektomiji. (28)

Površinski blok cervikalnog pleksusa koristi se za površinske zahvate i anesteziju anterolateralnog vrata i kože koja pokriva ključnu kost. Površinski blok čine: veliki aurikularni, manji zatiljni, poprečni vratni i supraklavikularni živac. Indikacije za primjenu su: prijelomi ključne kosti, postavljanje centralne vene, submandibularni apsces, karotidna endarterektomija. (28)

Duboki blok cervikalnog pleksusa uključuje blokadu prednjih živčanih korijena C2-C4. Koristi se kao dodatak površinskom bloku kod operacije karotidne endarterektomije zbog dodatnog opuštanja unutarnjih mišića vrata i povećane gustoće anestezije vrata. U pacijenata s kontralateralnom paralizom freničnog živca duboki blok cervikalnog pleksusa relativno je kontraindiciran zbog pareze freničnog živca. (28)

Ovaj živčani blok obično se izvodi u ležećem položaju, pri čemu je glava okrenuta u stranu. Pacijentov vrat i gornji dio prsnog koša trebaju biti vidljivi da se može procijeniti relativna duljina i položaj sternokleidomastoidnog mišića. Pleksus se može vizualizirati kao nakupina hipoehogena struktura lateralno od stražnje granice sternokleidomastoidnog mišića. (28)

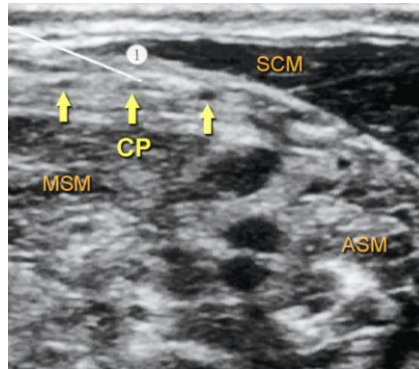
Orijentacijske točke za vratni splet jesu mastoidni proces, poprečni proces šestog vratnog kralješka i stražnja granica sternokleidomastoidnog mišića. Stražnju granicu mišića može biti teško pronaći, osobito kod pretelih pacijenata. Igla se postavlja kaudalno da se spriječi prodor igle u cervikalnu leđnu moždinu. Iglom se ulazi polako sve dok ne dotakne poprečni proces, nakon čega se igla se povlači 1-2 milimetra i injicira lokalni anestetik. (28)



**Slika 25.** Orijentacijske točke za lokalizaciju cervikalnog spleta

Izvor: slika s interneta. (pristupljeno 4.5.2023.)

Dostupno na: [Ultrasound-Guided Cervical Plexus Nerve Block - NYSORA | NYSORA](#)



**Slika 26.** Ultrazvučni prikaz vratnog spleta

CP- vratni splet, ASM- prednji skalenski mišić, MSM- srednji skalenski mišić, SCM- sternokleidomastoidni mišić

Izvor: slika s interneta (pristupljeno 4.5.2023.)

Dostupno na: <https://www.nysora.com/techniques/head-and-neck-blocks/cervical/ultrasound-guided-cervical-plexus-block/>

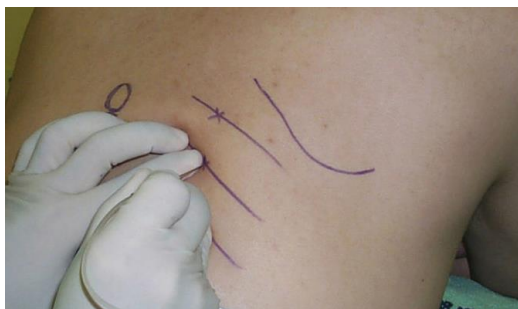## **5.5. Ultrazvučno vođena regionalna anestezija u području prsišta i abdomena**

Regionalna anestezija u području prsišta i abdomena ima široku primjenu u zahvatima poput mastektomije, rekonstruktivne operacije dojke, torakotomije, torakalne drenaže, liječenje postherpetične interkostalne neuralgije te kontrola postoperativnih i posttraumatskih bolova. Posebno se ističe kod pacijenata koji su na antikoagulacijskoj terapiji, budući da epiduralna anestezija, zlatni standard u regionalnoj anesteziji, može biti kontraindicirana. U takvim slučajevima, blokovi živaca u području prsišta i abdomena pružaju alternativu s manje nuspojava, ali istodobno pružaju učinkovitu analgeziju. (28)

### 5.5.1. Međurebreni blok živaca

Međurebreni živci (lat. nervi intercostales) su mješoviti živci, prednje grane prsnih živaca (T1 do T12), koji se nalaze u međurebrenom prostoru zajedno s međurebrenom arterijom i venom. T1 i T2 šalju živčana vlakna u gornje udove i gornji prsni koš, T3 do T6 opskrbljuju prsni koš, T7 do T11 opskrbljuju donji prsni koš i trbuh, a T12 inervira trbušni zid i kožu prednjeg dijela glutealne regije. Još 1940. kliničari su primijetili da međurebreni živčani blokovi mogu smanjiti plućne komplikacije i potrebe za opioidima nakon operacije gornjeg dijela trbuha. Međurebreni blok omogućuje dobru analgeziju u bolesnika s prijelomima rebara i za postoperativne bolove nakon operacije prsnog koša i gornjeg dijela trbuha kao što su torakotomija, mastektomija i kolecistektomija. Potreban je blok dva dermatoma (područje kože koje je inervirano jednim spinalnim živcem) iznad i dva ispod razine kirurškog reza. (28)

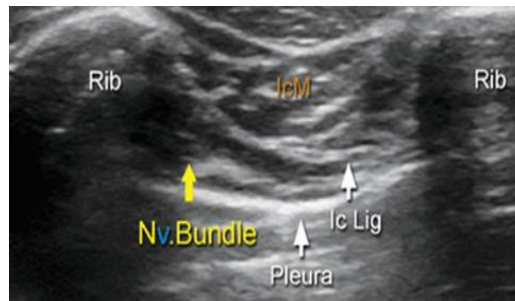
Pacijent se nalazi u sjedećem položaju nagnut prema naprijed s jastukom između ruku kako bi uvukao lopaticu. Koristeći linearnu sondu koja se postavi u poprečnu orijentaciju da se identificiraju međurebreni mišićni slojevi između rebara. Međurebreni živci se snimaju UZV sondom visokih frekvencija, koja se postavlja okomito na tok rebara. Doppler ili B-način rada koristi se za lokalizaciju i izbjegavanje krvnih žila. Na ultrazvuku živci se prikazuju kao male okrugle tvorbe hipoehogenog središta s hiperehogenim rubom, uz njega se prikazuju krvne žile. Živac je kaudalno u odnosu na stražnju međurebrenu arteriju, koja je kaudalno u odnosu na međurebrenu venu (mnemonički: VAN [vena/arterija/živac]. (34)



**Slika 27.** Orijentacijske točke za lokalizaciju međurebrenih živaca

Izvor: slika s interneta. (pristupljeno 26.4.2023.)

Dostupno na: <https://www.nysora.com/topics/regional-anesthesia-for-specific-surgical-procedures/thorax/intercostal-nerve-block/>



**Slika 28.** Ultrazvučni prikaz međurebrenih živaca

Izvor: slika s interneta (pristupljeno 26.4.2023.)

NV.bundle- neurovaskularni splet, Rib- rebro, IcM- međurebreni mišić, Ic Lig- međurebreni ligament

Dostupno na: [Atlas of Ultrasound-Guided Anatomy - Hadzic's Peripheral Nerve Blocks and Anatomy for Ultrasound-Guided Regional Anesthesia, 2nd \(doctorlib.info\)](#)

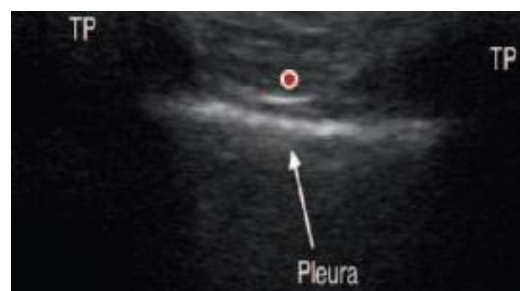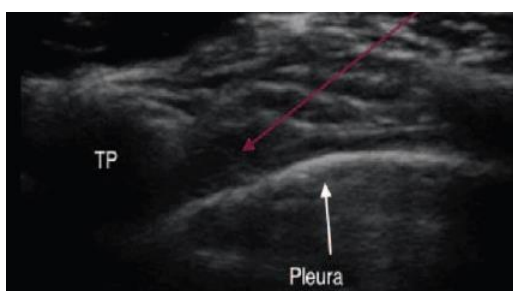
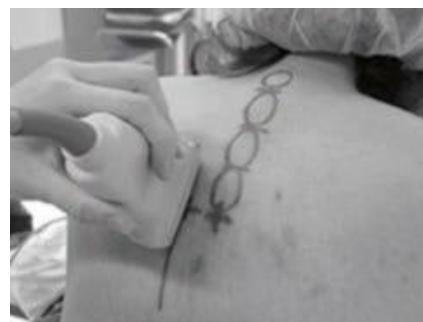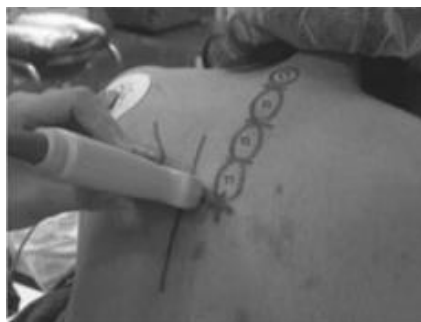### 5.5.2. Prsni paravertebralni blok

Prsni paravertebralni blok je tehnika injiciranja lokalnog anestetika uz prsni kralježak u blizini mjesta gdje spinalni živci izlaze iz intervertebralnog otvora. To proizvodi jednostrani somatosenzorni i simpatički živčani blok u više susjednih prsnih dermatoma (područje kože koje je inervirano jednim spinalnim živcem). Prsni paravertebralni prostor sadrži masno tkivo unutar kojeg leže međurebreni živac, međurebrena arterija i vena i simpatički lanac. Blok je učinkovit za liječenje akutne i kronične boli jednostranog podrijetla iz prsnog koša i trbuha, operacijama dojke i preponske hernije. (28)

Pacijent se nalazi u sjedećem položaju nagnut prema naprijed ili se smješta u bočni "fetalni" položaj sa stranom koja se blokira. S obzirom da postoji komunikacija između paravertebralnih prostora u vratnim i prsnim područjima, injiciranjem veće količine

anestetika osigurati će se širenje na četiri do pet dermatoma kranijalno i kaudalno. Ispravna injekcija anestetika potvrđuje se promatranjem pomaka pleure. (28)

Koriste se poprječno (između susjednih rebara) i sagitalno (između susjednih transverzalnih nastavaka) skeniranje. Orijentacijske točke za izvođenje paravertebralnog bloka su: C7 vratni kralježak, vrh lopatice (što odgovara T3 razini kralješka) i donji rub lopatice (što odgovara T7 razini kralješka). Pri ultrazvučnom pregledu kost je hiperehogena struktura s akustičnim sjenčanjem ispod (eng. dropout-ispad), hiperehogena linija je pleura, koja se pomiče zajedno s disanjem pacijenta, rebra i poprečni procesi kralježaka razlikuju se po konveksitetu rebra i udaljenosti od sonde. Točka uvođenja igle trebala biti najmanje 2 centimetra lateralno od vrha poprječnog nastavka kako bi se dobio kut pri kojem je moguće vizualizirati iglu. (28)



**Slika 29.** Prikaz ultrazvučne sonde pri paravertebralnom bloku (Lijevo- poprječno skeniranje; Desno- sagitalno skeniranje) i ultrazvučni prikaz pri poprječnom i sagitalnom skeniranju paravertebralnog prostora.

TP- poprečni nastavak kralješka, lijevo crvena strelica označava orijentaciju periferne igle za primjenu anestetika, desno crvena točka označava konačni položaj vrha igle

Izvor: slike s interneta (pristupljeno 26.4.2023.)

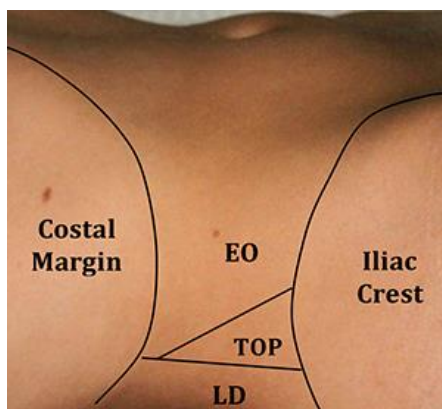


Dostupno na: <https://resources.wfsahq.org/atotw/ultrasound-guided-paravertebral-block/>; <https://www.nysora.com/pain-management/ultrasound-guided-thoracic-paravertebral-block/>

### 5.5.3. TAP blok

TAP blok (eng. transversus abdominis plane) je blok koji se koristi za analgeziju tijekom i poslije operativnih zahvata na trbušnoj stijenci. Pruža jednako dobru analgeziju kao i epiduralna anestezija, ali je povezan s manjim brojem epizoda hipotenzije i kraćim boravkom u bolnici. Za blokadu se ciljaju interkostalni živci od Th7 do Th12, ilioingvinalni i iliohipogastrični živci te kutane grane živaca od L1 do L3 između unutarnjeg kosog i poprečnog trbušnog mišića. Indiciran je kod carskog reza, otvorene apendektomije, histerektomije, radikalne prostatektomije i operacija hernije. Kosi subkostalni TAP blok (visoki TAP blok) koristi se za supraumbilikalne (lat. supra-iznad; umbilicus- pupak) zahvate, poput otvorene kolecistektomije, želučane premosnice, a u kombinaciji s klasičnim TAP blokom (dvostruki TAP blok) omogućuje se analgezija i gornjeg i donjeg dijela trbušne stijenke. Bilateralni dvostruki TAP blok naziva se blok s četiri kvadranta i omogućava analgeziju cijeloj prednjoj trbušnoj stijenci pa je indiciran za medijalne laparotomije kada su centralne tehnike regionalne anestezije kontraindicirane. (28)

Liječnici Rafi (38) i McDonnell prvi opisuju tehniku TAP bloka kao slijepu tehniku "double-pop" koristeći orijentire Petit trokuta (lat. trigonum lumbale Petit) (slika 30.) za uvođenje igle, a Hebbart i suradnici 2007. godine opisuju ultrazvučno vođeni TAP blok. Trokut je omeđen sprijeda vanjskim kosim mišićem, lateralno ilijačnim grebenom, a straga mišićem latissimus dorsi. Ultrazvučno vođeni TAP blok omogućio je bolju vizualizaciju igle prilikom izvođenja bloka, izbjegavanje osjetljivih struktura i injiciranje sigurne doze anestetika. Razlikujemo tehnike stražnjeg i subkostalnog TAP bloka, ovisno o željenom mjestu analgezije. (37)



**Slika 30.** Površinski orijentiri Petit trokuta.

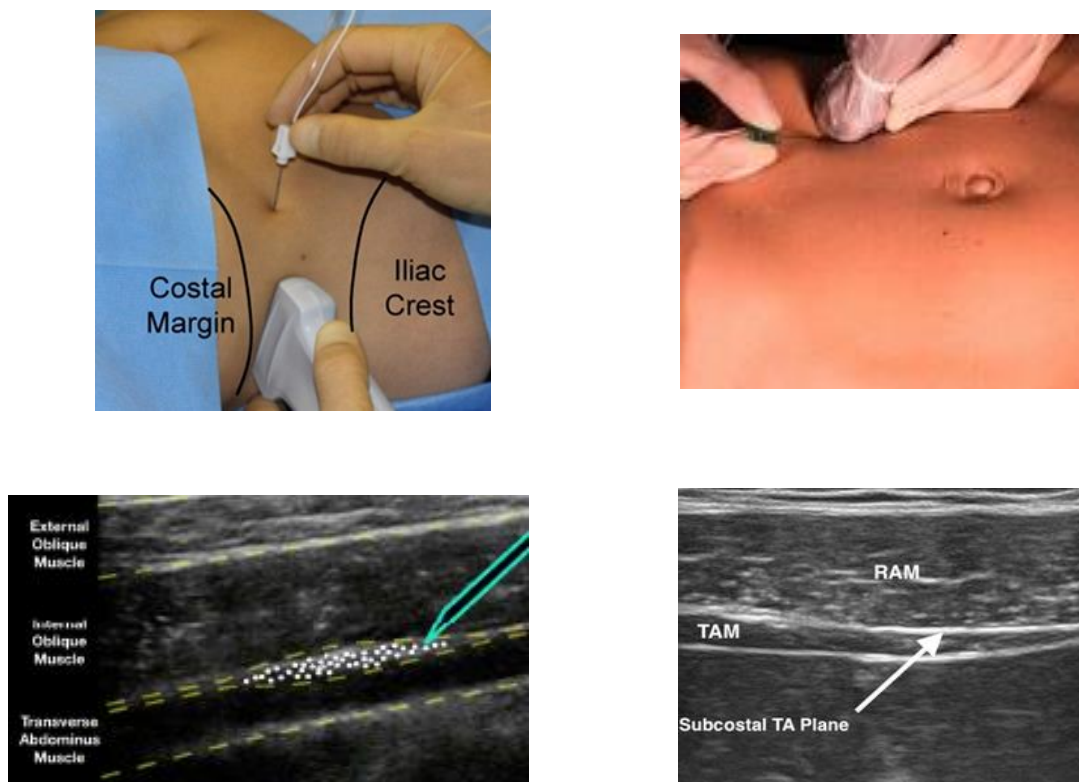
EO- vanjski kosi mišić, TOP- Petit trokut, LD- latissimus dorsi mišić, Iliac crest- ilijačni greben, Costal Margin- rub rebra

Izvor: slika s interneta (pristupljeno 4.5.2023.)

Dostupno na: [https://resources.wfsahq.org/wp-content/uploads/239\\_figure-3.jpg](https://resources.wfsahq.org/wp-content/uploads/239_figure-3.jpg)

Pacijent se nalazi u ležećem položaju za izvođenje ovog bloka. Stražnji (klasični) TAP blok koristi se analgeziju donjeg dijela trbušne stijenke. Koristeći sondu visoke frekvencije (6-13 MHz) uz središnju liniju da se vizualizira ravni trbušni mišić (lat. m. rectus abdominis) vidljiv na monitoru kao ovalna struktura i od njega polazišta vanjskog kosog, unutarnjeg kosog i poprečnog trbušnog mišića. Sonda se pomiče lateralno da se dobije slika sva tri mišića paralelno jedan iznad drugoga. Ako je igla ispravno postavljena, injiciranjem anestetika poprečna fascija se odvaja i formira hipoehogenu eliptičnu strukturu na monitoru između unutarnjeg kosog i poprečnog trbušnog mišića. (28)

Subkostalni TAP blok (39) koristi se za analgeziju trbušne stijenke iznad pupka. Ultrazvučna sonda postavi se uz središnju liniju ispod rebrenog ruba kako bi se identificirao gornji rub ravnog trbušnog mišića i dublje od njega smješten poprečni trbušni mišić, što je točka za uvođenje igle i injiciranje anestetika. (28)



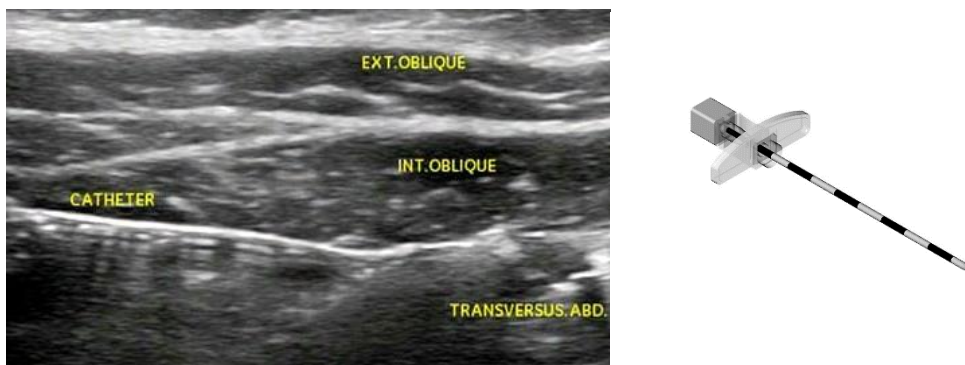**Slika 31.** Prikaz položaja ultrazvučne sonde i ultrazvučnog prikaza pri stražnjem TAP bloku (lijevo) i subkostalnom TAP bloku (desno)

External oblique muscle- vanjski kosi mišić, Internal oblique muscle- unutarnji kosi mišić, TAM (Transverse abdominal muscle)- poprečni trbušni mišić, RAM- ravni trbušni mišić

Izvor: slike s interneta (pristupljeno 4.5.2023.)

Dostupno na: [https://www.researchgate.net/figure/A-Placement-of-ultrasound-probe-for-subcostal-TAP-blocks-B-Ultrasound-anatomy-of-TAP\\_fig1\\_306159648](https://www.researchgate.net/figure/A-Placement-of-ultrasound-probe-for-subcostal-TAP-blocks-B-Ultrasound-anatomy-of-TAP_fig1_306159648); <https://www.nysora.com/pain-management/ultrasound-guided-transversus-abdominis-plane-tap-block/>; <https://resources.wfsahq.org/atotw/transversus-abdominis-plane-block/>

Jedna od mogućnosti za produljenje analgetskog učinka je upotreba ultrazvučno vođenog kontinuiranog TAP katetera. Ova tehnika može biti korisna kod pacijenata koji imaju kontraindikacije za centralnu regionalnu anesteziju. Za postavljanje TAP katetera koristi se Tuohy igla kako bi se pristupilo prostoru između unutarnjeg kosog i poprečnog trbušnog mišića, a kateter se postavlja 5-7 cm iza vrha igle. (28)



**Slika 32.** Ultrazvučni prikaz mjesta postavljanja kontinuiranog TAP katetera (lijevo) i Tuohy igla (desno)

Izvor: slika s interneta (pristupljeno 4.5.2023.)

Catheter- kateter, Ext.oblique- vanjski kosi mišić, Int.oblique- unutarnji kosi mišić, Transversus abd.- poprečni kosi mišić

Dostupno na:

<https://www.integralife.com/ccstore/v1/images/?source=/file/v2030913661950489427/products/tuohy-needle.jpg> ; <https://www.nysora.com/topics/regional-anesthesia-for-specific-surgical-procedures/abdomen/ultrasound-guided-transversus-abdominis-plane-quadratus-lumborum-blocks/>

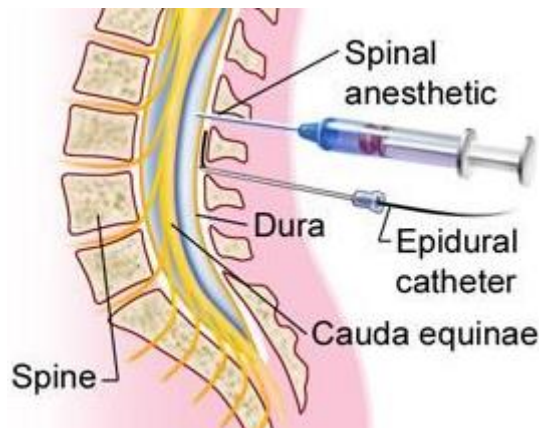
## 5.6. Centralna (neuroaksijalna) regionalna anestezija

Epiduralne i spinalne anestezije ili analgezije čine centralne (neuroaksijalne) blokove. Ove tehnike regionalne anestezije rezultiraju blokadom senzornih, motoričkih i autonomnih funkcija, a učinak ovisi o dozi, koncentraciji i volumenu lokalnog anestetika. Centralna regionalna anestezija je jedna od najčešće primijenjenih metoda s obzirom na dokazane prednosti, kao što su smanjenje perioperativne smrtnosti, skraćeni oporavak i ublažavanje boli nakon zahvata. (28)

Spinalna anestezija metoda je neuroaksijalne anestezije kod koje se lokalni anestetik injicira u subarahnoidalni prostor (prostor između paučinaste moždane ovojnice i meke moždane ovojnice koji je ispunjen cerebrospinalnom tekućinom) kralježničke moždine. (35) Indicirana je za zahvate koji se obavljaju ispod razine pupka: operacija preponske kile, operacija hemoroida, carski rez, urološki zahvati,

operacije na donjim ekstremitetima. Lokalni anestetik se pomoću igle injicira u intervertebralni prostor (lat. vertebrae- kralježak). (28)

Epiduralna anestezija je metoda neuroaksijalne anestezije kojom se blokiraju korijenovi spinalnih živaca u epiduralnom prostoru (prostor između tvrde moždane ovojnice i kosti) (35) korištenjem epiduralnog katetera, koji omogućuje ponavljanje doze anestetika i za perioperacijsku i postoperacijsku analgeziju. Prednost epiduralne anestezije je što se kateter može postaviti na razini vratne, prsne i slabinske kralježnice. Epiduralni kateter može postaviti na razini vratne, prsne i slabinske kralježnice. (28)



**Slika 33.** Razlika epiduralne i spinalne anestezije.

Izvor: slika s interneta (pristupljeno 27.4.2023.)

Spine- kralježnica, Spinal anesthetic- spinalna anestezija, Epidural catheter- epiduralni kateter, Cauda equinae- kauda ekvina, Dura- dura mater (tvrda moždana ovojnica)

Dostupno na: <https://es.slideshare.net/nursyahid3194/types-of-local-anesthetic>

Uspješna tehnika epiduralnog bloka u pacijenata s normalnom anatomijom je tehnika palpacije spinoznog procesa s gubitkom otpora na fiziološku otopinu ili zrak. Međutim, kako se orijentiri za umetanje igle oslanjaju se na palpaciju koštanih struktura, ilijačnih grbova i spinoznih procesa kralježaka, otežano ih je identificirati kod pacijenata promijenjene anatomije, uključujući pretilost, promjene povezane s dobi i prethodnu operaciju kralježnice. Ultrazvučno vođena anestezija u tim slučajevima

olakšava preciznu identifikaciju temeljnih anatomskih struktura te smanjuje komplikacije kao što su vaskularna punkcija, glavobolja i bol u leđima. (28)

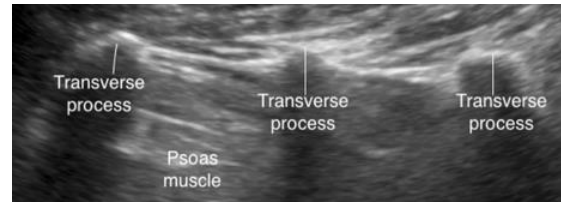
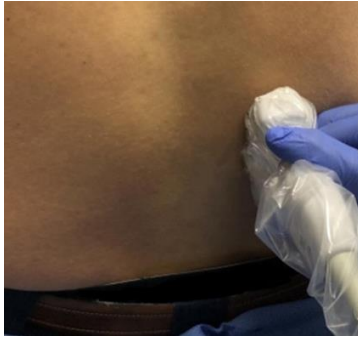Pacijent se stavlja u bočni ili sjedeći položaj nagnut prema naprijed. Preporučuje se uporaba niskofrekventne (2–5 MHz) sonde zbog veće dubine prodiranja, kako bi dobili širu sliku i mogućnost lakšeg identificiranja anatomskih struktura, iako će rezolucija slike na monitoru biti manja. Vizualizacija spinalnog kanala moguća je samo kroz akustične prozore mekog tkiva interlaminarnih i interspinoznih prostora. (28)

Ultrazvučnu sondu se postavi iznad sakruma (lat. os sacrum- križna kost) kao prvu orijentacijsku točku. Sonda se pomiče kranijalno da se identificira poprječni proces L5 i L5-S1 intervertebralni prostor, a potom još kranijalno za daljnju identifikaciju međuprostora L5-L4, L4-L3, L3-L2. Izvode se tri para-sagitalna i dva poprječna prikaza poprječnih procesa kralježaka. (28)

Nekoliko cm od središnje linije kralježnice postavi se sonda u para-sagitalnoj ravnini. Poprečni procesi prikazuju se kao "znak trozupca" (eng. trident sign). (Slika 34.) Površina poprečnih procesa ima hiperehogene obrise s hipoehogenom sjenom između kojih se vidi mišić psoas major. Sondu pomičemo prema središnjem kanalu (medijalno) da dobijemo kontinuiranu bijelu hiperehogenu sjenu zglobnog nastavka vidljivog poput "grba deve" (eng. "camel humps"). (Slika 35.) (28)

Sondu sad zakrećemo medijalno pod kutem da da se dobije para-sagitalni kosi prikaz interlaminarnog prostora. Laminae se vide kao "pila" (eng. "sawtooth") ili "konjska glava" (eng. "horsehead"). (Slika 36.) Kada se identificira interlaminarni L3-L4 prostor, označi se markerom na koži (okomito), a sondu se okrene za 90 stupnjeva kako bi se dobio poprječni spinozni prikaz procesa. (Slika 37.) Vrh spinoznog procesa vidi se kao bijela hiperehogena linija s tamnom sjenom ispod njega i laminom koja se nalazi lateralno. (28)

Sonda se pomiče kaudalno za prikaz interspinoznog prostora, koji se označi na koži (poprječno). Sjecište vertikalnih i poprečnih oznaka kože ulazna je točka igle za ultrazvučno vođenu regionalnu centralnu anesteziju. (Slika 38.) (28)



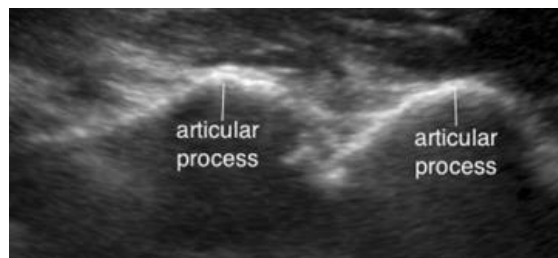
**Slika 34.** Položaj ultrazvučne sonde za para-sagitalno poprečno skeniranje prikaza procesa (lijevo)

Ultrazvučni prikaz "znaka trozupca" (desno).

Psoas muscle- mišić psoas, Transverse process- poprječni proces kralješka

Izvor: slika s interneta (pristupljeno 27.4.2023.)

Dostupno na: <https://link.springer.com/article/10.1007/s40140-021-00456-3#citeas>

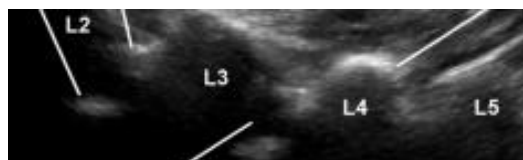


**Slika 35.** Ultrazvučni para-sagitalni zglobni prikaz procesa (znak "grbe deve")

Articular process- zglobni proces

Izvor: slika s interneta (pristupljeno 27.4.2023.)

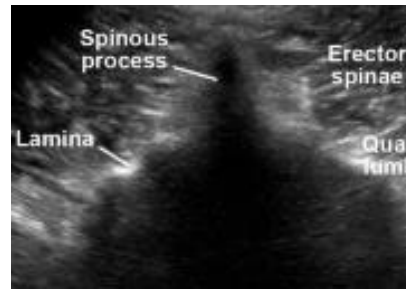
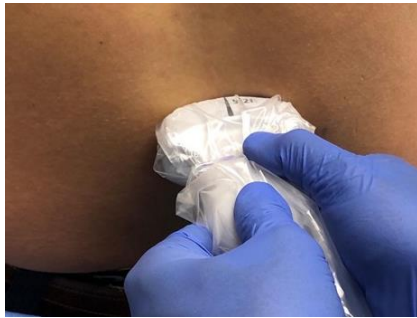Dostupno na: <https://link.springer.com/article/10.1007/s40140-021-00456-3#citeas>



**Slika 36.** Ultrazvučni para-sagitalni interlaminarni prikaz (znak konjske glave ili pile)

Izvor: slika s interneta (pristupljeno 27.4.2023.)

Dostupno na: <https://link.springer.com/article/10.1007/s40140-021-00456-3#citeas>



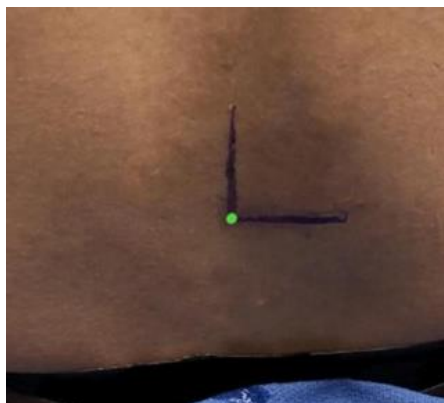**Slika 37.** Položaj ultrazvučne sonde za poprečno skeniranje. (lijevo)

Ultrazvučni poprečni spinozni prikaz procesa. (desno)

Spinous process- spinozni proces, Erector spinae- mišić spinalni erektor

Izvor: slika s interneta (pristupljeno 27.4.2023.)

Dostupno na: <https://link.springer.com/article/10.1007/s40140-021-00456-3#citeas>



**Slika 38.** Ultrazvučno određene oznake na koži koje označavaju ulazne točke igle

Izvor: slika s interneta (pristupljeno 27.4.2023.)

Dostupno na: <https://link.springer.com/article/10.1007/s40140-021-00456-3#citeas>

### 5.6.1. Komplikacije centralne (neuroaksijalne) anestezije

Procjenjuje se da su komplikacije centralne regionalne anestezije između 1/1000 i 1/1000 000 stanovnika, ali su ozbiljne komplikacije vrlo rijetke.



Jedna od najčešćih komplikacija je glavobolja nakon duralne punkcije s incidencijom 7%. Mehanizam nastanka glavobolje je trajno isticanje likvora (cerebrospinalne tekućine) kroz defekt dure što dovodi do smanjenja volumena i tlaka likvora. Pojavljuje se 48 h do 72 h nakon zahvata. Glavobolja je obostrana, frontalno okcipitalna i širi se u vrat i ramena.

Bol u leđima je česta komplikacija, a uzrok su lokalizirana trauma intervertebralnog diska ili istežanje ligamenata zbog opuštanja paraspinalnih mišića i time gubitka lumbalne lordoze. Bol je obično blaga, popušta na stavljanje obloga i nesteroidne protuupalne lijekove.

Epiduralni apsces je ozbiljna komplikacija s učestalošću do 0,7%. Iako je epiduralni apsces neuobičajen, rana dijagnoza i liječenje su najvažniji. Simptomi se pojavljuju nakon nekoliko dana, a uključuju bol u leđima, vrućicu, malaksalost, znakove kompresije moždine, povišen broj leukocita u krvi, povišene proteine i leukocite u likvoru. Potrebna je drenaža apscesa.

Spinalni i epiduralni hematoma je ozbiljna komplikacija s pojavom iznenadne oštre boli u leđima i nogama s utrnulošću, slabošću, disfunkcijom mjehura i crijeva. Potrebna je kirurška dekompresija unutar 8-12 sati.

Hipotenzija je česta komplikacija koja nastaje zbog neravnoteže između vazodilatacije unutar primijenjenog bloka i vazokonstrukcije u ostatku tijeka mehanizam održavanja krvnoga tlaka.

Mogu se javiti komplikacije poput retencije urina, meningitisa, arahnoiditisa, mučnine, povraćanja, respiratorne depresije. (40)

## 6. ZAKLJUČAK

Ultrazvučna tehnologija je revolucionirala područje regionalne anestezije te postaje područje od sve većeg interesa. Omogućujući prikaz izravne slike ciljanog živca u stvarnom vremenu, vođenje i praćenje igle, udaljavanje od osjetljivih struktura i praćenje distribucije širenja lokalnog anestetika, smanjuje se učestalost komplikacija poput intraneuronskih i intravaskularnih injekcija. Poboljšala se i učinkovitost i omjer uspješnih blokova, smanjile su se komplikacije slijepog navođenja i sistemske toksičnosti lokalnog anestetika i pridonijelo se većoj sigurnosti pacijenata. Napretkom medicine produžuje se životni vijek, populacija stari te raste raspon pridruženih bolesti zahtijevajući time veći izbor anestezijskih tehnika kako bi se osigurala adekvatna klinička skrb i smanjeni rizik od komplikacija. Da bi tehnika regionalnog bloka vođena ultrazvukom bila učinkovita potrebno je stjecanje kognitivnih i tehničkih vještina, dobro poznavanje ljudske anatomije i farmakologije, razumijevanje ultrazvučne fizike i vještina u koordinaciji ultrazvučne sonde. Ključ uspješne regionalne anestezije je taloženje manjeg volumena lokalnog anestetika direktno oko živčanih struktura. Ostvarenje željenog ishoda anestezije sastoji se od pravilnog izbora i izvođenja tehnike regionalne anestezije, znanja i vještina anesteziologa, indikacija i selekcije pacijenata, opreme i tehnike ustanove. U usporedbi s općom anestezijom, regionalne tehnike anestezije imaju neke prednosti kao što su smanjenje morbiditeta i mortaliteta, bolja postoperativna analgezija, smanjenje postoperativnih komplikacija, smanjena uporaba opioida i antiemetika, brži oporavak i otpust, niža cijena, povećano zadovoljstvo pacijenata te bolji ekološki profil. Primjena ultrazvuka u regionalnoj anesteziji je jedno od najperspektivnijih tehnika u medicini, potrebnu posvećenost poboljšanju skrbi za pacijente, a to zahtijeva ulaganje u opremu, obrazovanje, osoblje i vrijeme kao glavni preduvjet za daljnji razvoj.

## ZAHVALA

Zahvaljujem svom mentoru, prof.dr.sc. Dinku Tonkoviću na uloženom vremenu i trudu, pristupačnosti, pomoći i savjetima pri izradi ovog diplomskog rada.

Hvala mojim roditeljima i bratu Luki na svemu, što uvijek vjerujete u mene i što je svaki moj uspjeh odraz vaše ljubavi i podrške. Hvala baki i didu za neizmjernu ljubav i najljepše odrastanje uz vas koje me oblikovalo u osobu koja sam danas, zahvalna sam što vas imam. Hvala mojoj kumi Marti što je uvijek bila tu za mene.

Hvala mom Juraju za sve godine studija što smo si bili podrška, ljubav i razumijevanje.

U Zagrebu, 2023. godine.

## LITERATURA

1. Smolec O, Uglešić P, Pećin M, Toholj B, Radišić B, Dobranić M, et al. Neurofiziologija boli u kirurških pacijenata. Veterinarska stanica [Internet]. 2021 [pristupljeno 19.4.2023.];52(2):209–21. Dostupno na: <https://hrcak.srce.hr/241125>
2. History of Anaesthesia [Internet, pristupljeno 19.4.2023.]. WFSA. Dostupno na: <https://wfsahq.org/about/history/history-of-anaesthesia/>
3. Wildsmith T. The History of Anaesthesia [Internet, pristupljeno 19.4.2023.]. The Royal College of Anaesthetists. 2019. Dostupno na: <https://www.rcoa.ac.uk/about-college/heritage/history-anaesthesia>
4. History of Anesthesia - Interactive Timeline [Internet, pristupljeno 19.4.2023.]. Woodlibrarymuseum.org. 2015. Dostupno na: <https://www.woodlibrarymuseum.org/history-of-anesthesia/>
5. Jurela A, Krolo I. Ultrasound of Salivary Glands. Acta stomatologica Croatica: International journal of oral sciences and dental medicine [Internet]. 2003 Sep 15 [pristupljeno 19.4.2023.];37(3):339–9. Dostupno na: <https://hrcak.srce.hr/3286>
6. Kane D. A brief history of musculoskeletal ultrasound: “From bats and ships to babies and hips.” Rheumatology. 2004 May 4 [pristupljeno 19.4.2023.];43(7):931–3.
7. History of Ultrasound – Overview of Sonography History and Discovery [Internet]. Ultrasoundschoolsinfo.com. [pristupljeno 19.4.2023.]; Ultrasound Schools Info; 2021. Dostupno na: <https://www.ultrasoundschoolsinfo.com/history/>
8. The History of Ultrasound | BMUS [Internet, pristupljeno 20.4.2023.]. www.bmus.org. Dostupno na: <https://www.bmus.org/for-patients/history-of-ultrasound/>
9. Medline Plus. Doppler Ultrasound: MedlinePlus Lab Test Information [Internet]. Medlineplus.gov. 2019. Dostupno na: <https://medlineplus.gov/lab-tests/doppler-ultrasound/>
10. Harald Lutz, Elisabetta Buscarini. Manual of diagnostic ultrasound. Geneva: World Health Organization; 2011.
11. Dolanski Babić S., MF: Autorizirano predavanje - UZV u medicini
12. Allan PLP, Baxter GM, Weston MJ. Clinical ultrasound. Edinburgh: Churchill Livingstone; 2011.str. 867- 884
13. Harald Lutz, Elisabetta Buscarini. Manual of diagnostic ultrasound. Geneva: World Health Organization; 2011..
14. Rumack CM, Levine D. Diagnostic ultrasound. 5th ed. Philadelphia, Pa: Elsevier; 2018.

15. Hoskins PR, Martin K, Thrush A. Diagnostic ultrasound : physics and equipment. Cambridge, Uk ; New York: Cambridge University Press; 2010.
16. Ivanac G. Konvencionalni ultrazvuk i obojeni dopler u dijagnostici promjena na zglobovima oboljelih od reumatoidnog artritisa [Internet]. repozitorij.mef.unizg.hr. 2009 [pristupljeno 20.4.2023]. Dostupno na: <https://urn.nsk.hr/urn:nbn:hr:105:062227>
17. Rubin M. Overview of Peripheral Nervous System Disorders [Internet]. MSD Manual Professional Edition. MSD Manuals; 2022 [pristupljeno 20.4.2023]. Dostupno na: <https://www.msmanuals.com/professional/neurologic-disorders/peripheral-nervous-system-and-motor-unit-disorders/overview-of-peripheral-nervous-system-disorders>
18. Durst-Živković B. Praktikum iz histologije, 5 izd., Zagreb, Školska knjiga; 2007.
19. Mescher AL. Junqueira's basic histology : text & atlas, 12. izd. New York McGraw-Hill Medical; 2010.
20. F. Anderhuber, Franz Pera, Johannes Streicher, Anton Johannes Waldeyer. Waldeyer : Anatomie des Menschen : Lehrbuch und Atlas in einem Band. Berlin: De Gruyter; 17. njem. izd; 1.hrv. izd, Zagreb, Golden marketing-tehnička knjiga 2009.
21. Kele H, Ultrasonography of the peripheral nervous system, New Trends in Neurosonology and Cerebral Hemodynamics – an Update. Perspectives in medicine 2012 Sep;1(1-12):417–21.
22. Brown JM, Yablon CM, Morag Y, Brandon CJ, Jacobson JA. US of the Peripheral Nerves of the Upper Extremity: A Landmark Approach. RadioGraphics. 2016 Mar;36(2):452–63.
23. Yablon CM, Hammer MR, Morag Y, Brandon CJ, Fessell DP, Jacobson JA. US of the Peripheral Nerves of the Lower Extremity: A Landmark Approach. RadioGraphics. 2016 Mar;36(2):464–78.
24. Kessler J, Marhofer P, Hopkins PM, Hollmann MW. Peripheral regional anaesthesia and outcome: lessons learned from the last 10 years. British Journal of Anaesthesia [Internet, pristupljeno 20.4.2023]. 2015 May;114(5):728–45. Dostupno na: <https://academic.oup.com/bja/article/114/5/728/235317>
25. Denny NM, Harrop-Griffiths W. Editorial I: Location, location, location! Ultrasound imaging in regional anaesthesia. British Journal of Anaesthesia. 2005 Jan;94(1):1–3.
26. Gray AT. Ultrasound-guided Regional Anesthesia. Anesthesiology. 2006 Feb;104(2):368–73.
27. Gray AT. Ultrasound-guided Regional Anesthesia Current State of the Art. Anesthesiol J Am Soc Anesthesiol. 2006 Feb 1;104(2):368–73

28. Hadzic A. Textbook of Regional Anesthesia and Acute Pain Management. McGraw Hill Professional; 2009.
29. Keros P, Majerić-Kogler V. Lokalna i provodna anestezija. Naklada Ljevak; 2003.
30. Kettner SC, Willschke H, Marhofer P. Does regional anaesthesia really improve outcome? British Journal of Anaesthesia. 2011 Dec;107:90–5.
31. Albrecht E, Kirkham KR, Taffé P, Vincent R, Vincent, Tse C, et al. The Maximum Effective Needle-to-Nerve Distance for Ultrasound-Guided Interscalene Block. 2014 Jan 1;39(1):56–60.
32. Ihnatsenka B, Boezaart AP. Applied sonoanatomy of the posterior triangle of the neck. International Journal of Shoulder Surgery [Internet]. 2010;4(3):63–74. Dostupno na: <https://www.ncbi.nlm.nih.gov/pmc/articles/PMC3063345/>
33. Aguirre J, Ekatodramis G, Ruland P, Borgeat A. Ultrasound-Guided Supraclavicular Block. Regional Anesthesia and Pain Medicine. 2009 Nov;34(6):622.
34. Lopez-Rincon RM, Kumar V. Ultrasound-Guided Intercostal Nerve Block. StatPearls Publishing. 2023 Jan; Dostupno na: <https://www.ncbi.nlm.nih.gov/books/NBK555900/>
35. flip.hr. epiduralna primjena | Struna | Hrvatsko strukovno nazivlje [Internet]. struna.ihj.hr. [cited 2023 May 15]. Available from: <http://struna.ihj.hr/naziv/epiduralna-primjena/42459/#naziv>
36. Kalagara H, Nair H, Kolli S, Thota G, Uppal V. Ultrasound Imaging of the Spine for Central Neuraxial Blockade: a Technical Description and Evidence Update. Current Anesthesiology Reports. 2021 Jun 26;11(3):326–39.
37. Hebbard P, Fujiwara Y, Shibata Y, Royse C. Ultrasound-guided transversus abdominis plane (TAP) block. Anaesthesia and intensive care. 2007 Aug;35(4):616–7.
38. Agarwal A, Kishore K. Complications and controversies of regional anaesthesia: a review. Indian journal of anaesthesia. 2009;53(5):543–53.

## ŽIVOTOPIS

Moje ime je Dea Barać, rođena sam 3. listopada 1998. godine u Zadru. Po završetku Osnovne škole Bartula Kašića, svoje obrazovanje nastavljam u Gimnaziji Jurja Barakovića u Zadru. Maturirala sam 2017. godine i iste godine upisala Medicinski fakultet Sveučilišta u Zagrebu. Od akademske godine 2020./2021. do 2022./2023. sam dio vodstva Sekcije za ginekologiju i porodništvo, volontirala sam u Bolnici za medvjediće, na CroMSIC aktivnostima u svrhu prevencije i promicanja zdravlja, u Zavodu za hitnu medicinu KZŽ te tijekom pandemije COVID-19 na trijaži pedijatrijskih pacijenata u Klinici za dječje bolesti Zagreb. Prisustvovala sam kongresima i edukacijama vezanih uz medicinu (Kongres hitne medicine u Rijeci, StEPP radionice, Otočna škola ljetne medicine na Šolti, Edukativne radionice hitne medicine u Pregradi). Aktivno se služim engleskim jezikom, a od srednje škole učim njemački jezik.