

Ultrazvuk u dijagnostici bolesti perifernih živaca

Begović, Marin

Master's thesis / Diplomski rad

2023

Degree Grantor / Ustanova koja je dodijelila akademski / stručni stupanj: **University of Zagreb, School of Medicine / Sveučilište u Zagrebu, Medicinski fakultet**

Permanent link / Trajna poveznica: <https://um.nsk.hr/um:nbn:hr:105:550173>

Rights / Prava: [In copyright](#)/[Zaštićeno autorskim pravom.](#)

Download date / Datum preuzimanja: **2025-01-28**



Repository / Repozitorij:

[Dr Med - University of Zagreb School of Medicine Digital Repository](#)



SVEUČILIŠTE U ZAGREBU

MEDICINSKI FAKULTET

Marin Begović

**Ultrazvuk u dijagnostici bolesti perifernih
živaca**

DIPLOMSKI RAD



Zagreb, 2023.

SVEUČILIŠTE U ZAGREBU

MEDICINSKI FAKULTET

Marin Begović

**Ultrazvuk u dijagnostici bolesti perifernih
živaca**

DIPLOMSKI RAD

Zagreb, 2023.

Ovaj diplomski rad izrađen je u Kliničkom bolničkom centru „Zagreb”, Klinici za neurologiju, Zavodu za neuromuskularne bolesti pod vodstvom prof.dr.sc. Ervine Bilić, prim.dr.med. i predan je na ocjenu u akademskoj godini 2022./2023.

POPIS KRATICA KORIŠTENIH U RADU:

CSA - eng. cross-sectional area

TOS - eng. thoracic outlet syndrome

DPN - dijabetička periferna neuropatija

EMNG - elektromioneurografija

HRUS - eng. high resolution ultrasound

CEUS - eng. contrast enhanced ultrasound

MUAP - eng. motor unit action potential

MVC - eng. maximal voluntary contraction

CTS - eng. carpal tunnel syndrome

MRI - eng. magnetic resonance imaging

CIDP - eng. chronic inflammatory demyelinating polyneuropathy

BUS - eng. Bochum ultrasound score

SSP - eng. Sural-sparing pattern

UPSS - eng. ultrasound pattern sum score

AIDP - eng. acute inflammatory demyelinating polyneuropathy

GBS - Guillain-Barré syndrome

HIV - eng. human immunodeficiency virus

CMT - Charcot –Marie–Tooth

CSF – eng. cerebrospinal fluid

SADRŽAJ

SAŽETAK

SUMMARY

1.UVOD	1
1.1 Povijesni razvoj ultrazvuka	1
1.2 Građa ultrazvučnog uređaja.....	2
1.3 Općenite značajke ultrazvuka - fizikalne osnove.....	3
1.4 EMNG - Komplementarna dijagnostička metoda ultrazvuku	5
1.5 Značajke u prikazu perifernih živaca.....	6
1.6 Građa perifernih živaca.....	10
1.7 Bolesti perifernih živaca.....	12
2.ULTRAZVUK U DIJAGNOSTICI BOLESTI PERIFERNIH ŽIVACA	15
2.1 Ultrazvučni prikaz zdravih perifernih živaca	15
2.2 Ultrazvučni prikaz oboljenja perifernih živaca	17
2.3 Ultrazvučni prikaz živca medijanusa u sindromu karpalnog tunela.....	18
2.4 Ultrazvučni prikaz ulnarnog živca u ulnarnoj neuropatiji u području lakta	21
2.5 Ultrazvučni prikaz ulnarnog živca u području Guyon-ovog tunela	23
2.6 Peronealna paraliza živca.....	24
2.7 Sindrom gornjeg prsnog otvora.....	25
2.8 Ultrazvuk u dijagnostici traumatskih oštećenja perifernih živaca	26
2.9 Ultrazvuk u dijabetičkoj perifernoj neuropatiji	31
2.10 Ultrazvuk u dijagnostičkim postupanjima CIDP	33
2.11 Ultrazvuk u dijagnostičkim postupanjima AIDP	36
2.12 Ultrazvuk u dijagnostičkim postupanjima CMT bolesti.....	38
ZAKLJUČAK	40
ZAHVALE	41
LITERATURA.....	42

SAŽETAK

Ultrazvuk u dijagnostici bolesti perifernih živaca

Autor: Marin Begović

Prvi liječnik koji je pokušao koristiti ultrazvuk u prikazu ljudskih organa bio je neurolog Karl Dussik koji je nastojao prikazati promjenu u veličini moždane polutke kod pacijenta oboljelog od tumora mozga. Bruno Fornage prvi je objavio rad u kojem je opisao uspješan prikaz perifernog živca na ultrazvučnom uređaju. Ultrazvučni prikaz normalnog perifernog živca jednak je anatomiji živca na makroskopskoj i mikroskopskoj razini. Patološki promijenjen živac na ultrazvučnom prikazu može poprimiti raznovrsna nespecifična obilježja. Najčešće promjene koje se uočavaju su povećanje poprečnog presjeka živca (CSA) i smanjena ehogenost živca. Kod traumatskih ozljeda perifernih živaca moguć je nestanak karakterističnog fascikularnog izgleda ozlijeđene živčane strukture i otkriće promjene u intraneuralnom protoku krvi na *Color-Doppler* ultrazvučnoj metodi. Područje primjene ultrazvučne pretrage u dijagnostici oboljenja perifernih živaca uključuje sindrome uklještenja, traumatska oštećenja perifernih živaca, oštećenja živaca u dijabetičkoj perifernoj neuropatiji, oštećenja perifernih živaca posredovana akutnim ili kroničnim autoimunim upalnim procesima te oštećenja perifernih živaca nastala kao posljedica nasljednih oboljenja poput primjerice bolesti Charcot-Marie-Tooth (CMT). Živac medijanusa u sindromu karpalnog tunela (CTS) najčešća je patologija perifernog živca za koju se koristi prikaz ultrazvučnom metodom. Univerzalna mjera za dijagnozu sindroma karpalnog tunela je površina poprečnog presjeka (CSA) živca medijanusa na ulazu u karpalni tunel. Ultrazvučni pregled posjeduje osjetljivost i specifičnost veću od 80% u prikazu ulnarne neuropatije u području lakta. Uspješan prikaz ularnog živca u području ručnog zgloba zahtjevniji je od prikaza živca medijanusa u istom području. Ultrazvučnom pretragom moguće je utvrditi opseg ozljede peronealnog živca nastale kao posljedica dislokacije koljenskog zgloba. Ultrazvučna pretraga pruža pravovremenu mogućnost obrade traumatske ozljede perifernog živca i dodatne spoznaje o stanju živčane strukture koje su ključne za pravilno zbrinjavanje ozljede. S tehnološkim dostignućima i razvitkom ultrazvuka visoke rezolucije ultrazvučna pretraga pruža mogućnost brzog otkrivanja novonastalih patoloških promjena u dijabetičkoj perifernoj neuropatiji. Kod ultrazvučnog razlikovanja CIDP od AIDP može se koristiti Bochum ultrazvučna ocjena (BUS). Ultrazvučna pretraga pruža najveću korisnost u postavljanju dijagnoze perifernog živčanog oboljenja kod nepoznate obiteljske povijesti bolesti, blagih kliničkih simptoma bolesti, dvojbenih EMNG nalaza ili nemogućnosti suradnje ispitanika tijekom provedbe EMNG-a.

Ključne riječi: ultrazvuk, CSA, Color-Doppler, CTS, ultrazvuk visoke rezolucije, BUS, CMT, EMNG

SUMMARY

Ultrasound diagnosis of peripheral nerve disease

Author: Marin Begović

The first physician who tried to use ultrasound for imaging of human organs was a neurologist named Karl Dussik, who tried to show the change in size of the cerebral hemisphere in a patient suffering from a brain tumor. Bruno Fornage was the first to publish a paper describing the successful imaging of a peripheral nerve using an ultrasound device. The ultrasound image of a normal peripheral nerve corresponds to the anatomy of the nerve at the macroscopic and microscopic level. Peripheral nerve affected by a pathologic process can take on a variety of non-specific characteristics on an ultrasound image. The most common changes observed are an increase in the cross-sectional area of the nerve (CSA) and decreased echogenicity of the nerve. In the case of traumatic injuries of peripheral nerves, the characteristic fascicular appearance of the injured nerve structure may disappear and changes in the intraneural blood flow may be detected using Color-Doppler ultrasound method. Field for application of ultrasonography in the diagnosis of peripheral nerve diseases includes entrapment syndromes, peripheral nerve trauma, nerve damage in diabetic peripheral neuropathy, peripheral nerve damage mediated by acute or chronic autoimmune inflammatory processes, and peripheral nerve damage resulting from hereditary diseases such as Charcot-Marie-Tooth (CMT) disease. The median nerve in carpal tunnel syndrome (CTS) is the most common pathology of the peripheral nerve for which ultrasonography is used. A universal measure for the diagnosis of carpal tunnel syndrome is the cross-sectional area (CSA) of the median nerve at the entrance to the carpal tunnel. Ultrasonography has a sensitivity and specificity greater than 80% in the demonstration of ulnar neuropathy in the elbow. Successful imaging of the ulnar nerve in the wrist is more demanding than imaging of the median nerve in the same region. Ultrasonography can determine the extent of the injury to the peroneal nerve caused by the dislocation of the knee joint. Ultrasonography provides prompt information regarding the sustained traumatic injury of a peripheral nerve and additional information about the state of the peripheral nerve, which is crucial for proper treatment of the injury. With technological advances and the development of High-resolution sonography (HRUS), ultrasonography provides the possibility for rapid detection of recent nerve lesions in diabetic peripheral neuropathy. Bochum ultrasound score (BUS) can be used to distinguish CIDP from AIDP using ultrasonography. Ultrasonography provides the greatest benefit in establishing the diagnosis of peripheral nerve disease in instances of unknown family history of the disease, mild clinical symptoms of the disease, uncertain EMNG findings or the inability of the patient to cooperate during an EMNG.

Key words: ultrasound, CSA, Color-Doppler, CTS, high resolution ultrasound, BUS, CMT, EMNG

1. UVOD

1.1 Povijesni razvoj ultrazvuka

Početakom 18. stoljeća Lazzaro Spallanzani pružio je teoretsku podlogu modaliteta kojim se šišmiši služe pri letu (Kane D et al., 2004.). Studenti Donald Griffin i Robert Galambos 1938. godine formirali su riječ ehlokacija za dodatno pojašnjenje mehanizma kojim šišmiši uspješno određuju točnu lokaciju objekata unutar svog okruženja uz pomoć proizvedenih zvučnih valova visoke frekvencije koji se reflektiraju od okolnih objekata i povratno registriraju (Griffin DR, Galambos R, 1941.). Dopplerov učinak prvi put je opisan od strane Christiana Dopplera 1842. godine i označava pojavu kod koje se u slučaju kretanja izvora zvuka prema promatraču, frekvencija zvuka koju registrira promatrač percipira kao viša od one koja je emitirana. Ako se izvor zvuka i promatrač nalaze na istom mjestu frekvencija je jednaka, a u slučaju da se izvor udaljava od promatrača, frekvencija koju promatrač registrira je niža. Paul Langevin prvi je izgradio piezoelektrični kristal koji je imao svojstvo proizvodnje ultrazvučnih valova pod utjecanjem električnog polja te stvaranja električnog potencijala kod izlaganja kristala mehaničkom pritisku. Zbog navedenih svojstava, piezoelektrični kristal je po prekidu djelovanja električnog polja uspješno registrirao reflektirane akustične valove koji su djelovali kao mehanički pritisak. Novootkriveni izum Paula Langevina pronašao je primjenu u lociranju podmornica tijekom Drugog svjetskog rata s obzirom da je bilo riječ o osnovnom principu rada sonara.

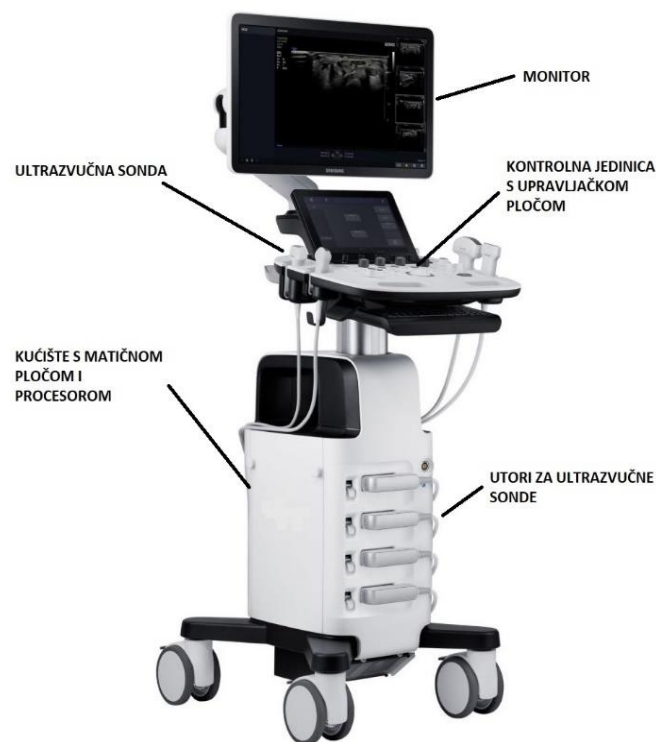Prvi liječnik koji je pokušao koristiti ultrazvuk u prikazu ljudskih organa bio je Karl Dussik, neurolog koji je nastojao prikazati promjenu u veličini moždane polutke kod pacijenta oboljelog od tumora mozga. Koristio se *transmisijskom metodom* u kojoj su promjene u emitiranim zvučnim valovima od sonde s jedne strane lubanje bile registrirane od strane sonde na suprotnoj strani i zabilježene na papiru osjetljivom na toplinu. Karl Dussik smatrao je da je dvodimenzionalni zapis koji se registrirao na papiru označavao pacijentove moždane polutke (eng. ventricule) i stoga je taj zapis nazvao *ventrikulogram*. Naknadnom upotrebom transmisijske metode postalo je jasno da je većina navedenih zapisa označavala artefakte i zbog toga se ova metoda ubrzo napustila. Zbog ograničenja transmisijske metode ona je bila zamijenjena *pulse echo* metodom u kojoj je jedna sonda služila i kao izvor i kao registrator zvučnih valova. *Pulse echo* metoda koristi se u A-, B-, i M-načinu ultrazvučne dijagnostike.

Jedan od najranijih radova na temu prikaza perifernih živaca ultrazvučnom metodom napisan je od strane Luigia Solbiatia koji je promatrao povratni laringealni živac na preminulim osobama koje su za vrijeme života bolovale od paralize tog živca (Solbiati L et al., 1985.). Bruno Fornage objavio je rad u kojem opisuje uspješan prikaz perifernih živaca na ultrazvučnom uređaju (Fornage BD, 1988.)

koristeći sondu niske frekvencije i linearnog oblika. Naglasio je važnost pravilnog definiranja okolnog tkiva u promatranju perifernih živaca kao osnovu ispravnog razlikovanja perifernih živaca. S obzirom na tehnička ograničenja, bilo je potrebno više od tri godine do objave prvog rada koji se bavio evaluacijom pojedinačnih perifernih živaca. Usporedno s objavom navedenog rada, objavljen je i rad o izgledu kirurški rekonstruiranog živca (Graif M et al., 1991.). Prvi rad na temu specifične bolesti objavljen je 1991. i odnosio se na dijagnozu sindroma karpalnog tunela (Buchberger W et al., 1991.). Silvestri et al. objavili su 1995. godine ultrazvučne karakteristike za razlikovanje živčanih struktura od tetiva i time značajno doprinijeli uspješnom prikazu pojedinih perifernih živaca (Silvestri E et al., 1995.). Dolazak novog tisućljeća označio je početak ultrazvučne dijagnostike vaskularnih neuropatija (Ito T et al., 2007.), multifokalne motorne neuropatije (Beekman R et al., 2005.) te definicije strukture tumora perifernih živaca (Gruber H et al., 2007.). Izgledno je da će ultrazvuk nastaviti razvijati svoj utjecaj u bliskoj budućnosti i da će doći do daljnjeg povećanja opsega njegove primjene.

1.2 Građa ultrazvučnog uređaja

Ultrasonografija je slikovna metoda koja koristi zvučne valove u prikazu promatranih tkiva. Ultrazvučni uređaji sofisticirani su instrumenti koji omogućavaju provedbu ultrazvučne slikovne metode. Svi ultrazvučni uređaji sastoje se od nekoliko osnovnih građevnih komponenti. Osnovne komponente ultrazvučnog uređaja su generator električnih impulsa, ultrazvučna sonda, kućište s matičnom pločom i procesorom, monitor i kontrolna jedinica s upravljačkom pločom (Rumack C, Deborah L, 2017.).



Slika 1. Prikaz ultrazvučnog uređaja sa osnovnim komponentama

(Preuzeto sa <https://www.twomeyconsulting.com>)

1.3 Općenite značajke ultrazvuka - fizikalne osnove

Svaka komponenta ultrazvučnog uređaja ima svoju jedinstvenu ulogu. Generator električnih impulsa posjeduje sposobnost proizvodnje kratkotrajnih impulsa akustične energije koji se prenose u tkivo. Generator električnih impulsa kontrolira frekvenciju impulsa koji se prenose ultrazvučnom sondom. Frekvencija impulsa određuje vremenski interval između pojedinih emitiranih impulsa i važna je u procjeni dubine tkiva na kojoj nastaje refleksija emitiranog vala. Pojedini emitirani impulsi moraju biti odvojeni dovoljno dugim vremenskim intervalom koji omogućuje da poslani impuls dospije do promatrane dubine u tkivu i natrag do ultrazvučne sonde prije slanja idućeg impulsa. Ultrazvučna sonda je uređaj koji ima sposobnost pretvorbe električne energije u mehaničku energiju i obrnuto. Ultrazvučna sonda posjeduje dvije važne funkcije. Prva od njih je pretvorba električne energije koju joj pruža generator električnih impulsa u akustične valove koji su usmjereni u tkivo. Druga funkcija je registriranje reflektiranih valova i njihova pretvorba u električne signale koji se procesuiraju u kućištu ultrazvučnog uređaja. Ultrazvučne sonde rade na principu piezoelektričnog efekta koji označava sposobnost promjene oblika piezoelektričnih kristala u odgovoru na aktivnost električnog polja. Ultrazvučni val koji nastaje piezoelektričnim efektom u ultrazvučnoj sondi mora imati sposobnost širenja

kroz tkiva da bi pružio kliničku informaciju. Jednom kada ultrazvučni valovi dospiju u tijelo oni se šire, reflektiraju, refraktiraju i apsorbiraju u skladu s osnovnim akustičnim principima. Dio zvučnih valova biva reflektiran od pojedinih tkiva ovisno o tome kolika je razlika u gustoći na granici tkiva. Ako uz gustoću tkiva uzmemo u obzir i brzinu kojom se valovi kreću kroz tkivo dobijemo pojam akustična impedancija. Što je veća razlika u akustičnoj impedanciji to se valovi jače reflektiraju i time u konačnici stvaraju svjetliju sliku na monitoru. Svjetlina slike označava se pojmom ehogenost. Ehogenost je sposobnost tkiva da reflektira zvučni val i na taj način kreira svjetlinu koja se uočava na monitoru. Tkiva koja se na monitoru prikazuju svjetlijima poput primjerice kosti nazivaju se hiperehogenima dok tkiva koja se prikazuju tamnija poput primjerice tekućine nazivaju se hipoehogenima (Gonzalez NL, Hobson-Webb LD, 2019.).

Nakon što reflektirani impulsi budu zabilježeni ultrazvučnom sondom, oni se amplificiraju i obrađuju u kućištu s matičnom pločom i procesorom. Ultrazvučni signali koji su zabilježeni i obrađeni mogu biti prikazani na monitoru na nekoliko različitih načina. Osnovni način prikaza ultrazvučnog signala jest A-način (*A-mode, amplitude-mode*). U A-načinu amplituda reflektiranih valova prikazuje se visinom vertikalnog odmaka na osciloskopu. A-način ultrazvučnog prikaza pruža informacije o poziciji i snazi strukture od koje se akustični val reflektira. Drugi jednostavni način ultrazvučnog prikaza je M-način (*M-mode, motion-mode*). U M-načinu moguć je prikaz amplitude reflektiranih valova uz prikaz pozicije pomičnih struktura od kojih se akustični val reflektira. M-način ultrazvučnog prikaza koristan je kod prikaza struktura koje brzo mijenjaju svoj položaj poput zalistaka i stijenke srčanog mišića. Najbolji način prikaza ultrazvučnih signala naziva se B-način (*B-mode*). B-način je prikaz u kojem se amplitude reflektiranih ultrazvučnih valova prikazuju nijansama sive boje formirajući sliku u pravom vremenu (*in real-time*). Signali reflektiranih valova koji su najviše amplitude prikazuju se kao bijeli (hiperehogeni) dok odsutnost povratnog signala na monitoru prikazuje crno (anehogeno). Amplitude reflektiranih valova koje su vrijednosti između ovih krajnosti prikazuju se nijansama sive boje (hipoehogeno). U modernim ultrazvučnim uređajima najmanje 256 nijansa sive boje moguće je za prikaz pojedinog piksela na monitoru ovisno o amplitudi signala reflektiranog akustičnog vala. S obzirom da su slike koje su prikazane na monitoru odraz nekoliko zabilježenih signala reflektiranih akustičnih valova u svakoj sekundi, prikaz slike na monitoru je dinamičan i smatra se prikazom u stvarnom vremenu. Dodatni način prikaza promatrane strukture ultrazvučnom tehnikom naziva se *Color-Doppler* metoda. U tom načinu ultrazvučni signal obrađuje se na principu Dopplerovog efekta koji je naziv za pojavu da se promatrane strukture koje se udaljavaju ili približavaju izvoru ultrazvučnog signala mogu uspješno razlikovati na monitoru. Krv u ultrazvučno promatranim krvnim žilama prikazuje se u različitoj boji ovisno kreće li se krv prema ili od izvora ultrazvučnog signala. *Color-Doppler* metoda prikaza služi u prikazu krvnih žila i uspješnom razlikovanju krvnih žila od okolnih struktura. Ultrazvučne sonde mogu imati različite oblike i izbor oblika sonde ovisi o strukturi koja se ispituje ultrazvučnom metodom. Proizvodnja različitog tipa sondi nastaje preciznim rezanjem piezoelektričnih kristala

u mnogobrojne podjedinice koje sadrže svoje zasebne elektrode. Tipične ultrazvučne sonde su linearnog, sektorskog, konveksnog i endokavitarnog oblika. Linearne sonde koriste se za snimanje površinskih struktura i omogućuju vrlo dobar prikaz vaskularnih i živčanih struktura. Sektorske sonde koriste se za prikaz dublje smještenih organa i imaju najveću primjenu u gastroenterologiji i ginekologiji. Konveksne sonde, zbog posebne građe i rasporeda kristala, imaju značajke linearnih i sektorskih sondi. Endokavitarnne sonde su ultrazvučne sonde visokih frekvencija kojima se uvodeći ih u tjelesne šupljine omogućava prikaz duboko smještenih organa u visokoj rezoluciji. Primjeri endokavitarnih sondi su transezofagealne i transvaginalne sonde. Odabir ispravne ultrazvučne sonde temelji se na rezoluciji potrebnoj za uspješan prikaz promatrane strukture i na udaljenosti promatrane strukture od ultrazvučne sonde. Pod pojmom rezolucija definiramo minimalnu udaljenost dvaju objekata koja se još uvijek mogu jasno razlučiti. Mogućnost penetracije ultrazvučnih valova opada s povećanjem frekvencije ultrazvučnih valova. Ultrazvučne sonde visokih frekvencija koriste se za prikaz površinskih struktura a one nižih frekvencija za prikaz dubokih struktura. Osnovno pravilo odabira sonde jest da je potrebno koristiti sonde najviših frekvencija koje i dalje uspješno dopiru do promatranih struktura (Rumack C, Deborah L, 2017.).

1.4 EMNG - Komplementarna dijagnostička metoda ultrazvuku

Elektroneuromiografija (EMNG) je dijagnostička metoda kojom se procjenjuje funkcija skeletnih mišića i živčanih stanica kojima su ti mišići inervirani. Metoda se bazira na elektrodama koje primaju signale emitirane od strane motornih neurona zaslužnih za postizanje mišićne kontrakcije. EMNG signali koji su emitirani od strane motornih neurona zahtijevaju napredne metode za njihovu uspješnu detekciju, procesuiranje i klasifikaciju što je zadaća specijalista neurofiziologije (Chowdhury RH et al., 2013.). Postoje dva osnovna tipa elektroda koje bilježe signale: površinske i intramuskularne. Površinske elektrode postavljaju se na kožu direktno iznad promatranih mišića. Intramuskularne elektrode stavljaju se direktno kroz kožu na mišiće i mogu biti u obliku igle ili u oblike žice (Kamen G et al., 2010.). Prednosti površinskih elektroda su njihova neinvazivnost i jednostavnost primjene. Upotreba im je ograničena na površinske mišiće koji su dovoljno veliki za podražavanje elektrode postavljene na kožu i nisu prikladni za ispitivanje funkcije manjih mišića koji su u kompliciranom međusobnom odnosu kao primjerice u podlaktici (Mogk JPM et al., 2003.). Intramuskularne elektrode prikladne su za ispitivanje dubokih mišića ali invazivnost izravne primjene u mišić i bolnost koja je povezana s tim postupkom negativna je strana korištenja ove metode. EMNG je dijagnostička metoda koja se koristi u otkrivanju patologije koja zahvaća živčane i mišićne strukture. EMNG posjeduje sposobnost otkrivanja mjesta ozljede perifernog živca. Pregled s intramuskularnim EMNG bilježi akcijske potencijale motorne jedinice (MUAP). Morfologija akcijskih

potencijala motorne jedinice(MUAP) i njihov obrazac pojavljivanja osnovni je način otkrivanja patologije pomoću EMNG-a. Akcijski potencijali motorne jedinice(MUAP) određuju se za svaki pojedini mišić i dobiveni rezultati se uspoređuju sa standardnim rezultatima koji se očekuju kod normalnog mišića. Podatke dobivene EMNG pretragom potrebno je normalizirati na referentne vrijednosti ne bi li se izbjegla odstupanja zbog pacijenata te varijabilnost koja nastaje zbog različitog postavljanja elektroda. Metoda normaliziranja EMNG rezultata koja se najviše primjenjuje je maksimalna voljna kontrakcija(MVC) promatranog mišića(Konrad P,2005.). Maksimalna voljna kontrakcija mišića omogućava usporedbu između promatranih mišića i istovremeno prikazuje koliko su pojedini mišići aktivni u odnosu na njihove maksimalne sposobnosti.

1.5 Značajke u prikazu perifernih živaca

Ultrasonografija je prikladna metoda za prikaz značajki perifernih živaca zbog površinskog smještaja živčanih struktura(Martinoli C et al.,1996.). Za uspješnost prikaza perifernog živca ultrazvučnom metodom potrebno je imati odgovarajuću opremu. Potrebne su sonde karakterizirane visokom frekvencijom i linearnim oblikom koje mogu postići primjerenu aksijalnu i lateralnu rezoluciju. Sve bržim razvojem odgovarajućih sondi uspješno se razvija tehnika prikaza perifernih živaca ultrazvučnim uređajem. Postignuti su napredci u računalnoj obradi podataka koji su bili ključni za uspješan i kvalitetan prikaz živčanih struktura. Periferne živčane strukture prikazuju se B-načinom ultrazvučnog prikaza koristeći sonde visoke frekvencije i linearnog oblika. Linearan oblik označava površinu sonde koja je u dodiru s tijelom. Koriste se ultrazvučne sonde koje mogu generirati frekvenciju između 5 i 20 MHz dok su za prikaz pojedinih snopova u živčanom vlaknu potrebne sonde od 15 MHz i više. U slučaju potrebe za prikazom dublje smještenih živčanih struktura, primjerice ishijadičnog živca, i potrebe za usmjeravanjem igle pri lumbalnoj punkciji koriste se sonde niže frekvencije s vrijednostima između 5 i 8 MHz. Sonde niže frekvencije potrebne su i za prikaz živčanih struktura kod pretilih osoba(Suk JI et al.,2013.).

Kod potrebe za prikazom perifernih živaca manje površine smještenih neposredno ispod kože potrebno je koristiti sonde veće frekvencije te su navedene sonde najprimjerenije i za prikaz dubljih struktura ukoliko ultrazvučni signal uspješno prodire do njih(Pillen S et al.,2008.).

U prikazu perifernih živaca potrebno je odrediti anatomske karakteristike, oblik, ehogenost i promjer poprečnog presjeka (*cross-sectional area (CSA)*) živca. Promjer poprečnog presjeka(CSA) mjeri se u mm² i označava vrijednost površine koja se nalazi unutar hiperehogene epineuralne ovojnice pri okomitom položaju ultrazvučne sonde u odnosu na živčanu strukturu. Određene su referentne vrijednosti CSA za periferne živce udova, brahijalnog pleksusa i cervikalnih korijena(Cartwright MS

et al., 2008.). Periferni živci prikazuju se u smjeru distalno prema proksimalno bilježeći pojedine abnormalnosti koje se mogu pronaći tijekom toka živčanih vlakana. Kod zdravih pojedinaca, proksimalne segmente perifernih živca u usporedbi s distalnim segmentima karakterizira hiperehogeniji izgled na ultrazvučnom prikazu(Simon NG et al., 2014.). Potrebno je živčanu strukturu prikazati u aksijalnom i uzdužnom presjeku. Korisna je usporedba izgleda perifernog živca na jednoj strani tijela sa onima na suprotnoj zbog bolje ultrazvučne procjene unilateralnih živčanih oboljenja. Može se procijeniti pokretljivost perifernog živca u području karpalnog tunela kod živca medijanusa i u području lakta kod ulnarnog živca. Moguće je promatrati mišićna vlakna za procjenu neuropatskih i miopatskih promjena(Suk JI et al.,2013.).

Kod određivanja razine krvnog protoka u stanjima povećanog protoka koristi se B-način ultrazvučnog prikaza u kombinaciji s *Color* ili *Power-Doppler* tehnikom. Trenutačno dostupnim ultrazvučnim tehnikama, koje ne koriste ultrazvučni kontrast, nije moguće prikazati krvni protok u zdravom živčanom vlaknu(Joy V et al., 2011.). Za precizniji prikaz intraneuralnog krvnog protoka koristi se tehnika ultrazvučnog prikaza s kontrastom (*Contrast enhanced ultrasound(CEUS)*) i tehnika mjerenja maksimalnog intenziteta perfuzije (*measurement of maximum perfusion intensity*)(Volz KR et al., 2016.).

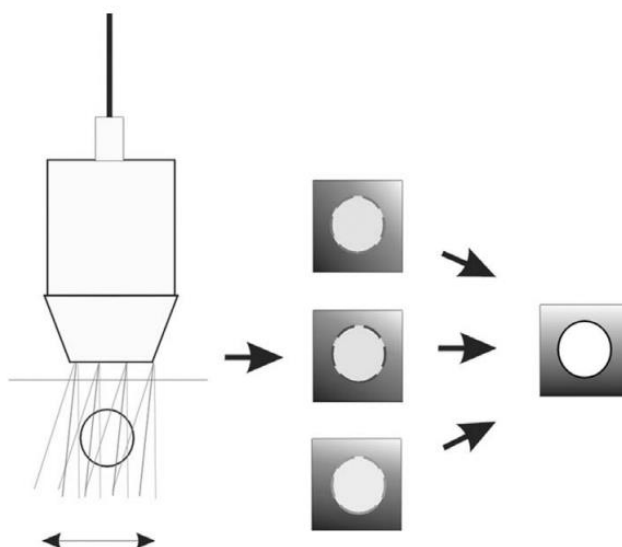
Ultrazvuk s kontrastom (*Contrast enhanced ultrasound(CEUS)*) koristi ultrazvučna kontrastna sredstva odnosno mikrosfere napunjene plinom. Mikrosfere karakterizira obujam dovoljno malen za neometano kretanje kapilarama ali dovoljno velik za sprječavanje izlaska mikrosfera u intersticiji. Mikrosfere se iz cirkulacije eliminiraju plućima unutar dvadeset minuta od intravenske primjene. Ultrazvučnom uređaju potrebna je dodatna programska podrška za uspješnu obradu podataka dobivenih ne-linearnim signalom za koji su mikrosfere odgovorne i konačni izolirani prikaz dobivenih podataka na monitoru(Erichman et al., 2019.).

Mjerenje maksimalnog intenziteta perfuzije(*measurement of maximum perfusion intensity*) označava kvantificiranje krvnog protoka u specifičnoj regiji živca pomoću jakosti boje pojedinih piksela registriranih *Color-Doppler* metodom prikaza(Borire AA et al.,2017.).

Ultrazvučna elastografija dodatna je funkcijska tehnika pomoću koje se mjeri krutost tkiva i čija dobivena vrijednost može ukazivati na postojanje patoloških promjena unutar promatranog tkiva. Ultrazvučna elastografija neinvazivna je metoda u kojoj se mjeri brzina i obrazac širenja posmičnih valova u promatranom tkivu. Osobina manje krutih tkiva je sporija brzina širenja posmičnih valova dok je u krutim tkivima brzina širenja valova proporcionalno veća(Nowicki A et al.,2016.). Općenito je krutost živčanog tkiva povećana u svim perifernim neuropatijama zbog zamjene mijelina različitim vezivnim tkivima(Wee TC et al., 2019.).

Moguća je primjena ultrazvučnog prikaza u dijagnostici oboljenja ošita s obzirom da je riječ o izrazito nepristupačnom tkivu za provedbu EMNG-a. Moguće je uočiti akutne i kronične promjene ošita te ultrazvučni prikaz karakterizira visoka preciznost u prikazu nastalih promjena debljine ošita tijekom respiratornog ciklusa(Boon AJ et al., 2016.).

Compound imaging tehnika prikaza označava mogućnost ultrazvučnog uređaja da u „pravom vremenu“ („*in real time*“) obradom registriranih ultrazvučnih signala prikaže na monitoru sliku dobivenu povezivanjem pojedinačnih prikaza u jedan zajednički prikaz. Krajnji rezultat korištenja navedene tehnike je eliminacija mogućih artefakata i bolje razlikovanje struktura koje se nastoje prikazati u odnosu na okolno tkivo(Peer S, Bodner G, 2008.).

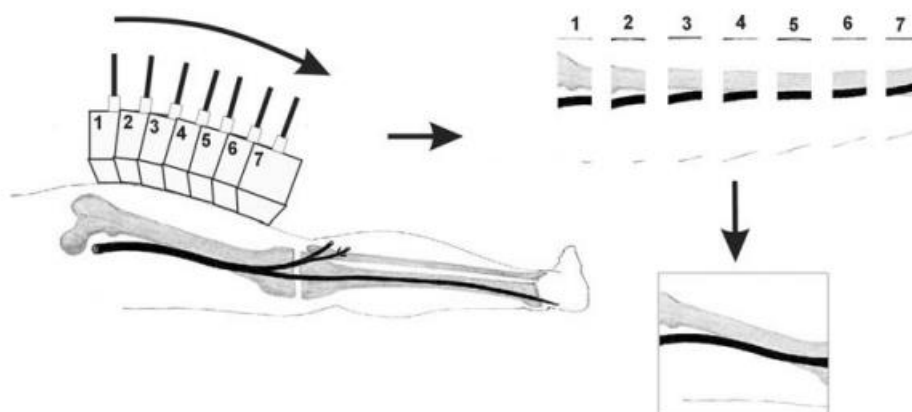


Slika 2. *Compound imaging* tehnika prikaza

(preuzeto iz *High-resolution sonography of the peripheral nervous system*, stranica 6)

Tissue harmonic imaging tehnika prikaza označava mogućnost izoliranog registriranja signala koji se proizvode rezonancijom u promatranom tkivu i sprječavanja nastanka artefakata uzrokovanih prvim prolaskom emitiranih ultrazvučnih valova od sonde prema promatranim strukturama. Rezonancija na granicama različitih tkiva, koja u klasičnom prikazu dovodi do nastanka artefakata, ovom tehnikom je svedena na minimalne vrijednosti. Korištenje navedene tehnike u prikazu perifernih živaca ograničeno je zbog postojanja tehnika koje pružaju bolju kvalitetu slike poput primjerice *Compound imaging* tehnike prikaza(Peer S, Bodner G, 2008.).

Extended field of view imaging tehnika prikaza označava mogućnost boljeg prikaza longitudinalne strukture perifernih živaca putem ultrazvučnog uređaja. Ultrazvučna sonda longitudinalno se pomiče prikazujući promatrane strukture i konačna slika se kreira obradom pojedinih prikaza u jedan zajednički prikaz. Pomoću programske podrške dolazi do daljnje obrade podataka poput primjerice rotacije i uvećanja dobivenog prikaza. Moguća je i kombinacija ove tehnike s *Compound imaging* tehnikom prikaza (Peer S, Bodner G, 2008.).



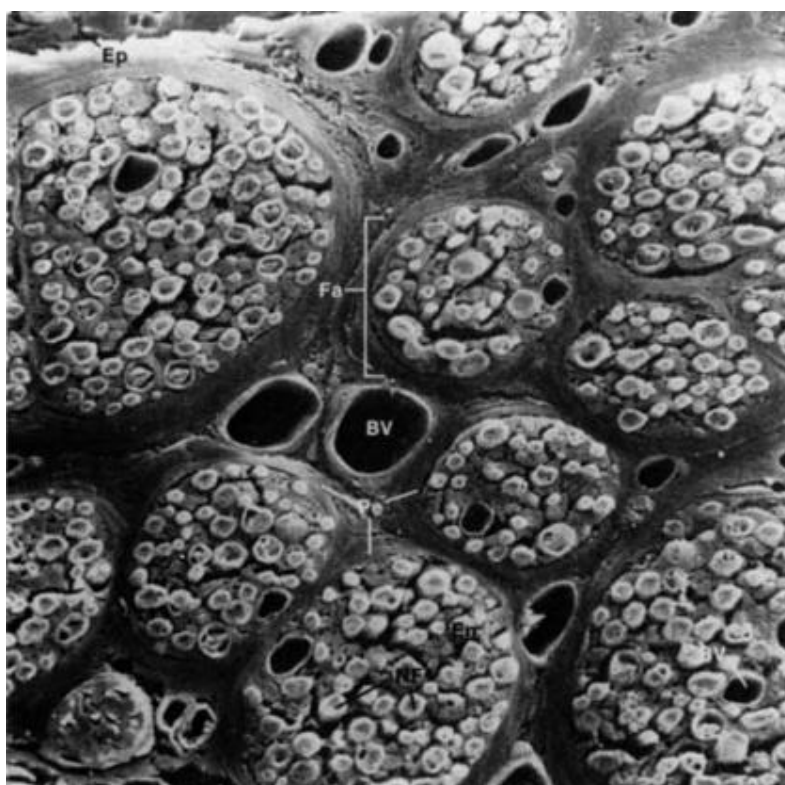
Slika 3. *Extended field of view imaging* tehnika prikaza

(preuzeto iz *High-resolution sonography of the peripheral nervous system*, stranica 8)

High-resolution imaging naziv je za programsku podršku ultrazvučnog uređaja koja označava kvalitetniji prikaz promatranih struktura na monitoru tehnikom amplifikacije ponavljajućih piksela koji stvaraju ultrazvučnu sliku. Dolazi do pravilnog slaganja pojedinih piksela na monitoru i time nastanka jasnije granice između pojedinih tkiva, smanjenja količine nastalih artefakata i poboljšanog ukupnog prikaza promatranih struktura što neposredno povećava dijagnostičku vrijednost ultrazvučne pretrage (Peer S, Bodner G, 2008.). Navedena tehnika prikaza ima posebnu vrijednost u razlikovanju pojedinih živčanih snopova u perifernom živcu od vezivnog tkiva koje ih okružuje. Moguća je kombinacija *High-resolution imaging* tehnike prikaza s *Compound imaging* tehnikom prikaza. Ultrazvučni prikaz promatranih tkiva kombinacijom navedenih tehnika prikaza poprima dubinu i razgovjetnost koja se ne može postići ostalim kombinacijama postojećih ultrazvučnih tehnika prikaza. Kombinacijom dvaju navedenih tehnika prikaza moguće je promatrati razlike u veličini pojedinih živčanih fascikula istog perifernog živca što je osobito važno kod živčanih oboljenja koja uzrokuju nehomogene promjene živčane strukture (Martinoli et al., 2002.).

1.6 Građa perifernih živaca

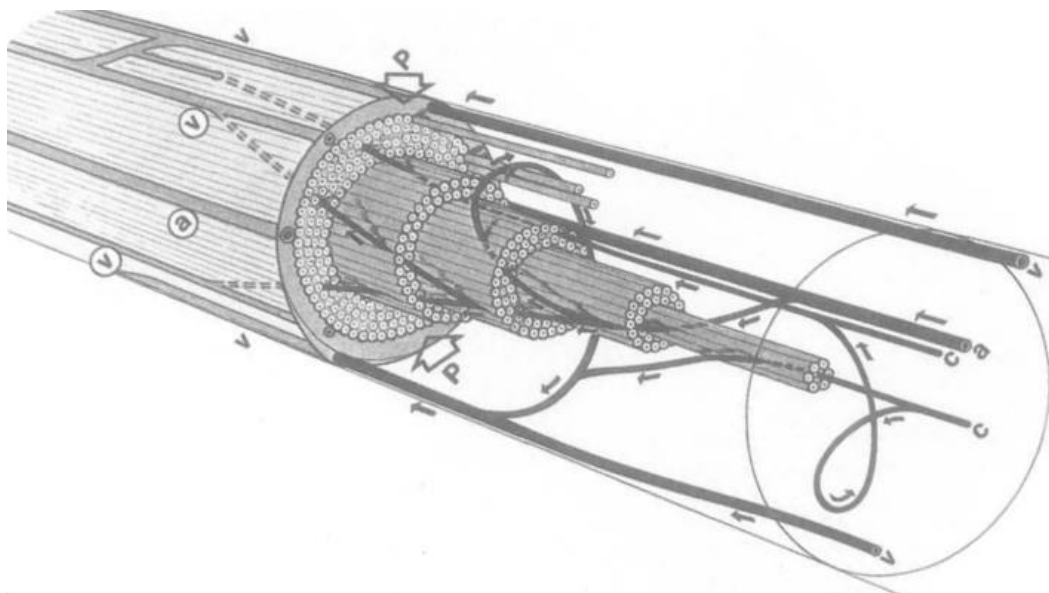
Periferni živca građeni su od izdanaka tijela osjetnih neurona smještenih u stražnjem rogu ganglija, izdanaka motoričkih neurona u leđnoj moždini i postganglijskih autonomnih vlakana(Asbury AK et al.,1978). Pojedino živčano vlakno obavijeno je s više slojeva vezivnog tkiva koje organizira živčana vlakna u živčane fascikule. Vezivno tkivo sastoji se od epineurija, perineurija i endoneurija. Navedeni slojevi vezivnog tkiva međusobno su povezani i svaki od njih na različit način doprinosi funkciji perifernog živca.



Slika 4. Anatomija perifernog živca prikazana pomoću elektronskog mikroskopa, Živčana vlanka(NF) organizirana su u skupine koje nazivaju živčani fascikuli(Fa). Svaki živčani fascikul(FA) okružen je vezivnim tkivom koje se naziva perineuriji(Pe). Vezivno tkivo koje okružuje skupinu fascikula naziva se epineuriji(Ep). Izdanak perineurija(Pe) koji okružuje pojedina živčana vlakna naziva se endoneuriji(En). Prostor koji je ograđen perineurijem(Pe) naziva se endoneuralni prostor. Prostor izvan perineurija(Pe) koji je ograđen epineurijem(Ep) naziva se epineuralni prostor. U epineuralnom prostoru nalaze se fenestrirane krvne žile(BV).

(Preuzeto od Kessel RG et al.,1979)

Epineuriji sadržava važne stanične, vaskularne i limfatične elemente koji reguliraju reakciju perifernog živca na pretrpljenu ozljedu. Masne stanice koje se nalaze u epineuriju imaju zaštitnu ulogu kod kompresije perifernog živca(Olsson Y,1971.). Fibroblasti koji su prisutni u epineuriju proliferiraju nakon oštećenja perifernog živca rezultirajući nastankom fibroze koja ograničava mobilnost zahvaćenog živca. Perineuriji se sastoji od perineuralnih stanica koje predstavljaju specijalizirane fibroblaste. Perineuriji je polupropusna membrana koja ima sposobnost istezanja u odgovoru na nastanak endoneuralnog edema(Myers RR et al.,1980.). U normalnim uvjetima unutar endoneuralnog prostora prisutan je neznatno pozitivan tlak(Myers RR et al.,1981.). Endoneuralni tlak može značajno porasti pri oštećenju perifernog živca. Nakon što perineuriji iscrpi intrinzičnu mogućost prilagodbe, dolazi do prolapsa živčanih vlakana kroz novonastali defekt što dovodi do ishemijske ozljede i demijelinizacije živčanog vlakna(Nukuda H et al.,1990.). Endroneuriji je intrafascikularno vezivno tkivo sastavljeno od kolagenih vlakana u intersticijskom prostoru. Endoneuriji ne sadržava limfatične žile i posjeduje privilegirano okruženje koje je posljedica krvno-živčane barijere koju tvore perineuriji i endoneuralne kapilare. Krvna opskrba perifernih živaca sastoji se od dviju velikih sastavnica: arteriola i venula u epineuralnom prostoru i kapilara u endoneuralnom prostoru. Sastavnice krvne opskrbe međusobno su povezane anastomozama koje prolaze kroz perineuriji koji je sam po sebi dodatna važna sastavnica zbog velikog značaja u edematoznim neuropatijama(Myers RR et al.,1986). Vanjska kompresija živca tlakom većim od 30 mmHG može dovesti do okluzije krvnih žila koje se nalaze u epineuralnom prostoru i posljedično do nastanka ishemijske ozljede živčanih fascikula(Powell HC et al.,1979.).



Slika 5. Shematski prikaz epineuralne i endoneuralne krvožilne opskrbe, perineurij(p), arteriole(a), venule(v), kapilare(c)

(Preuzeto od Lundborg G et al.,1988.)

Organizirani živčani fascikuli tvore velike periferne živce ruku i nogu poput primjerice živca medianusa, ularnog živca, radijalnog živca, peronealog živca i tibijalnog živca. Živčani fascikuli koji tvore periferni živac ponavljano se granaju i grupiraju dovodeći do uspostavljanja aferentnih i eferentnih vlakana za primjereno segmentalno porijeklo(Sunderland S,1978.). Pojedina živčana vlakna u fascikulima također posjeduju varijabilnu putanju koja smanjuje električnu interferenciju između priležećih vlakana ali je otežavajući čimbenik kod uspostavljanja uspješne reinervacije nakon transeksijskih ozljeda(Sunderland S,1978.). Opća anatomija i položaj perifernih živaca variraju ovisno u kojoj se regiji tijela živci nalaze. Periferni živci su općenito dobro zaštićeni okolnim tkivom osim na pojedinim lokacijama koja su ujedno mjesta na kojima nastaju uklještenja. Uklještenja perifernih živaca nastaju pri površinskom tijeku preko koštanih struktura ili u tijeku kroz anatomska područja u kojima su komprimirani priležećim tkivom. Primjeri uklještenja perifernih živaca su sindrom karpalnog tunela, ularna neuropatija u području lakta, ularna neuropatija u području Guyonovog tunela i peronealna paraliza živca(Steward JD et al.,1984.).

1.7 Bolesti perifernih živaca

Bolest perifernog živaca naziv je za patološki proces koji je zahvatio živčanu stanicu, živčano vlakno ili mijelinsku živčanu ovojnici. Etiologija nastanka bolesti perifernih živaca je mnogobrojna i rezultira širokim spektrom kliničkih slika i tijeka razvoja bolesti(England JD et al., 2004.). Uzroci nastanka oštećenja perifernih živaca mogu biti nasljedni poremećaji, autoimuni upalni poremećaji, zarazne bolesti, metabolički poremećaji, oštećenja nastala djelovanjem lijekova i oštećenja nastala zloćudnim procesom. Bolesti perifernih živaca mogu se podijeliti ovisno o broju zahvaćenih živaca, duljini trajanja bolesti, patogenezi nastanka bolesti te tipu živčanih vlakana koje bolest zahvaća.

Podjela ovisno o broju perifernih živaca zahvaćenih patološkim procesom dijeli ih na:

- Mononeuropatije odnosno bolesti kod kojih je zahvaćen samo jedan periferni živac
- Multiple mononeuropatije odnosno bolesti kod kojih je zahvaćeno više od jednog perifernog živca, najčešće u različitim tjelesnim regijama
- Polineuropatije odnosno bolesti kod kojih je zahvaćen velik broj perifernih živaca
- Bolesti živčanih spletova

Podjela ovisno o duljini trajanja bolesti dijeli ih na:

- Akutne kod kojih vrhunac bolesti nastaje u manje od četiri tjedna kao primjerice sindrom Guillain-Barré
- Subakutne kod kojih vrhunac bolesti nastaje između četvrtog i osmog tjedna
- Kronične odnosno one kod kojih bolest dostiže svoj vrhunac nakon više od osam tjedana kao primjerice kronična upalna demijelinizacijska polineuropatija(CIDP)

Podjela ovisno o patogenezi nastanka bolesti dijeli ih na aksonalne, demijelinizirajuće i miješane.

Podjela ovisno o tipu živčanih vlakana koje bolest zahvaća dijeli ih na:

- izričito ili predominantno osjetne kao primjerice distalna simetrična polineuropatija
- izričito motoričke kao primjerice akutna motorička aksonalna neuropatija koja je podtip sindroma Guillain-Barré
- miješane motoričke i osjetne neuropatije kao primjerice bolest Charcot-Marie-Tooth(CMT)
- autonomne koje su najčešće udružene s motoričkim i osjetnim simptomima te se vrlo rijetko pojavljuju kao primjerice izričito autonomna neuropatija

Multiple mononeuropatije najčešće su rezultat dijabetičkih ili alkoholnih neuropatija na koje se nadovežu pareze perifernih živaca nastale mehanizmom uklještenja. Drugi uzroci uključuju primjerice nasljednu neuropatiju sa sklonošću uklještenjima perifernih živaca, sarkoidozu, lajmsku bolest, karcinomatoznu infiltraciju te razne tipove amiloidoza(Hobson-Webb LD et al.,2017.).

Kod pravilnog definiranja polineuropatija najprije je važno utvrditi radi li se o aksonalnoj ili demijelinizacijskoj neuropatiji. Najčešće etiologije polineuropatija su šećerna bolest i prekomjerna konzumacija alkohola. Drugi uzroci kronične aksonalne neuropatije uključuju uremiju, cirozu, amiloidozu, paraneoplastične sindrome, lijekove i infekcije. Kod kronične demijelinizacijske neuropatije uzrok može biti primjerice CIDP, CMT, demijelinizacijska neuropatija udružena s postojanjem paraproteina i multifokalna motorna neuropatija(Telleman JA et al.,2018.).

Velika i mala živčana vlakna najčešće su zajedno zahvaćena patološkim procesom ali se samo zahvaćenost velikih živčanih vlakana može otkriti provodeći klasične elektroneuromiografske(EMNG) pretrage. Kod manjeg broja pacijenata prisutna je izolirana zahvaćenost malih živčanih vlakana te je

kod takvih pacijenata moguće klinički utvrditi poremećaj osjeta boli i temperature ali ne i poteškoće proprioceptivne prirode(Cascio MA, Mukhdomi T, 2022.).

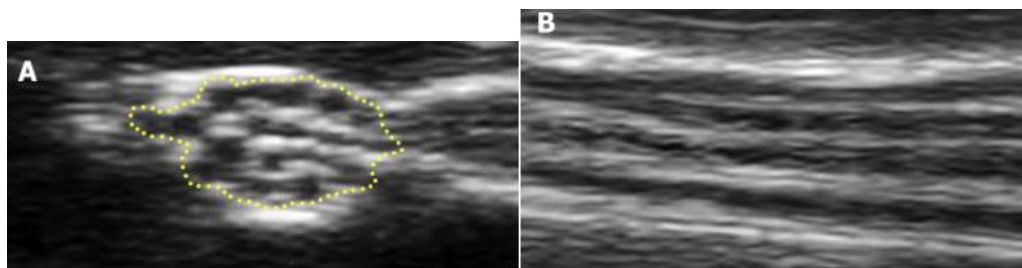
Tablica 1. Najčešći uzroci bolesti perifernih živaca

Mononeuropatija	Polineuropatija	Bolest živčanih spletova
<u>Živac medijanus:</u> Sindrom karpalnog tunela	<u>Nasljedne bolesti:</u> Charcot-Marie-Tooth bolest(CMT)	<u>Brahijalni živčani splet:</u> Sindrom gornjeg prsnog otvora
<u>Ulnarni živac:</u> Sindrom kubitalnog tunela Sindrom Guyon-ovog tunela	<u>Upalne bolesti:</u> Kronična upalna demijelinizacijska polineuropatija(CIDP) Sindrom Guillain-Barré	<u>Lumbosakralni živčani splet:</u> Stražnja dislokacija kuka
<u>Radijalni živac:</u> Sindrom radijalnog tunela	<u>Zarazne bolesti:</u> Neuropatija udružena s HIV infekcijom	
<u>Ishijadični živac:</u> Piriformni sindrom	<u>Metaboličke bolesti:</u> Neuropatija udružena sa šećernom bolešću tip 1 i tip 2	
<u>Peronealni živac:</u> Peronealna paraliza živca	<u>Oštećenja uzrokovana lijekovima i toksinima:</u> Neuropatija udružena s prekomjernom konzumacijom alkohola	
<u>Stražnji tibijalni živac:</u> Sindrom tarzalnog tunela	<u>Paraneoplastični sindromi</u>	

2. ULTRAZVUK U DIJAGNOSTICI BOLESTI PERIFERNIH ŽIVACA

2.1 Ultrazvučni prikaz zdravih perifernih živaca

Ultrazvučni prikaz normalnog perifernog živca jednak je anatomiji živca na makroskopskoj i mikroskopskoj razini (Fornage BD, 1988.). Na poprečnom presjeku (slika 3.A) izgled perifernog živca opisuje se terminom „pčelinje saće“ iz razloga što se na ultrazvučnom prikazu izmjenjuju područja hipoehogenosti i hiperehogenosti. Hipoehogene strukture su živčana vlakna dok hiperehoga područja označavaju vezivno tkivo koje okružuje živčana vlakna odnosno epineuriji, perineuriji i endoneuriji. Karakteristični izgled opisan terminom „pčelinje saće“ može biti zamijenjen difuzno hipoehogenim izgledom (Tagliafico A et al., 2010). Ultrazvučna slika ne odgovara nužno točnom broju fascikula u pojedinom perifernom živcu jer je za potrebe prikaza svakog pojedinačnog fascikula potreban ultrazvučni aparat vrlo visoke lateralne rezolucije kojim se mogu razlikovati strukture jednake ehogenosti smještene u neposrednoj blizini. Na uzdužnom presjeku periferni živac ima oblik cjevaste strukture (slika 3.B) koja se opisuje terminom „tračnica“ zbog izmjene linearnih hipoehogenih živčanih vlakana s hiperehogenim rubovima.

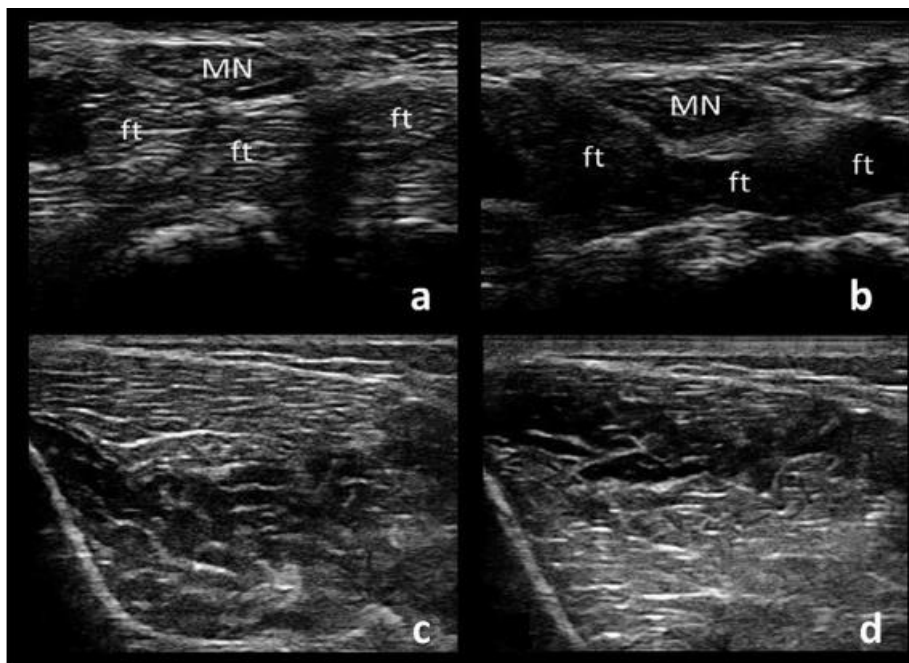


Slika 3. (A) Poprečni presjek živca medijanusa na ultrazvučnom prikazu, (B) Uzdužni presjek živca medijanusa na ultrazvučnom prikazu

(preuzeto iz Carroll AS et al. Ultrasound imaging in peripheral nerve disorders)

Proksimalni segmenti perifernih živaca na ultrazvuku imaju hipoehogeniji izgled od distalnih segmenata kao posljedica građe od gušće raspoređenih živčanih vlakana s manje vezivnog tkiva (Sheppard DG, 1998.). Udaljavanjem sonde prema distalnim djelovima perifernih živaca smanjuje se površina poprečnog presjeka (CSA). Ova pojava izraženija je na perifernim živcima donjih udova (Zaidman CM et al., 2009.).

Živčana vlakna uspješno se razlikuju od ostalog tkiva zbog velike hiperehogenosti vezivnog tkiva koje ih okružuje. Razlikovanje perifernih živaca od krvnih žila postiže se uočavanjem pulsatilnog toka krvi na *Color-Doppler* metodi ili kolapsom krvne žile nakon pritiska sonde na njen lumen. Tetive na ultrazvučnom prikazu posjeduju fibrilarni uzorak, uzrokovan hiperhogenim paralelnim linijama koje su odvojene hipoehogenim područjima(Silvestri E et al.,1995.). Uspješno razlikovanje od tetiva moguće je i zbog relativne nepomičnosti perifernih živaca prilikom pokreta fleksije i ekstenzije(Fornage BD, 1988.). Zaključno, periferni živac na poprečnom presjeku ima više ovalan ili elipsoidni izgled u usporedbi s tetivama koje su prstenastog oblika. Razlikovanje perifernih živaca otežano je u slučaju okruženosti masnim tkivom s obzirom da je ehogenost ovih dvaju tkiva približno jednaka. U razlikovanju perifernih živaca od okolnog tkiva pomaže i svojstvo anizotropije. Živčana vlakna posjeduju karakteristično nisku anizotropiju te nagninjanje sonde pod različitim kutovima dovodi do minimalne promjene izgleda perifernog živca(slika 4. A i B). Mišići i tetive imaju visoko svojstvo anizotropije. Za razliku od perifernog živca, nagninjanje sonde kod prikaza mišića ili tetive dovodi do promjene iz hiperehogenog u hipoehogeni izgled(slika 4. C i D).



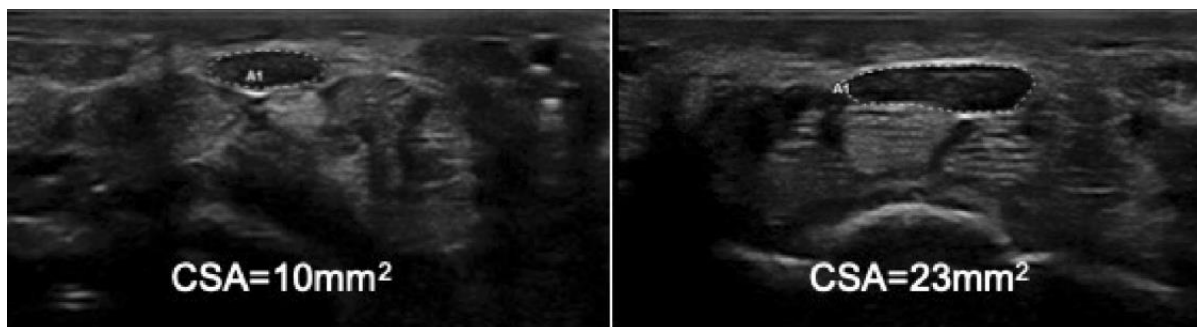
Slika 4. (A) i (B) Niska anizotropija živca medijanusa(MN), visoka anizotropija tetiva fleksora(ft) podlaktice, (C) i (D) visoka anizotropija prednjeg tibijalnog mišića

(preuzeto iz Clinical Neurophysiology Practice 4 (2019), stranica 150)

Živčana vlakna perifernih živaca najbolje se uočavaju u poprečnom presjeku i mogu biti ultrazvučno praćena do njihovih izlazišta. Iznimke od ovog pravila su ishijadični živac u proksimalnom bedrenom području i brahijalni pleksus zbog akustične sjene nastale prisustvom ključne kosti.

2.2 Ultrazvučni prikaz oboljenja perifernih živaca

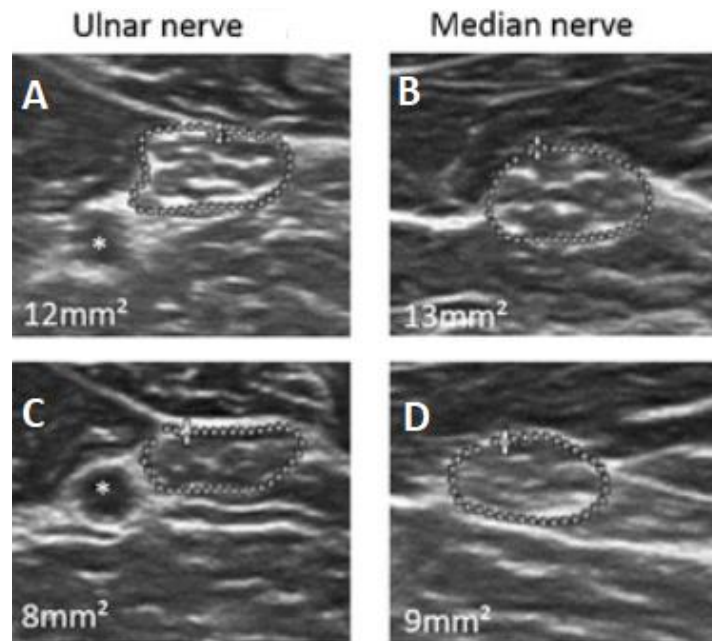
Patološki promijenjen živac na ultrazvučnom prikazu može poprimiti raznovrsna nespecifična obilježja. Najčešće promjene koje se uočavaju su povećanje poprečnog presjeka živca(CSA)(slika 5.) i smanjena ehogenost živca.



Slika 5. Povećanje poprečnog presjeka(CSA) N. medianusa u pacijenta koji boluje od obiteljske amiloidoze

(Preuzeto od: Salvallagio A et al. 2021.)

Početna promjena koja nastaje tijekom patofiziološkog procesa je zadebljanje stjenki perineuralnih i endoneuralnih krvnih žila koje je praćeno zadebljanjem endoneurija zbog povećane količine kolagena. U konačnici može doći do zadebljanja epineurija i perineurija zbog nastalih fibroznih promjena(slika 6.)(Gabreëls-Festen AAWM et al.,1992.). Povećanje poprečnog presjeka (CSA) na određenom segmentu perifernog živca može biti udruženo sa smanjenjem poprečnog presjeka(CSA) u distalnijem segmentu živca koje je uzrokovano stanjenjem perifernog živca na mjestu uklještenja. Smanjena ehogenost uzrokovana je nastalim intraneuralnim edemom zbog zadebljanja vezivnog tkiva te povećane propusnosti i proliferacije krvnih žila(Gallardo E et al.,2015.). Kod traumatskih ozljeda perifernog živca moguć je i nalazak promjene karakterističnog fascikularnog izgleda i intraneuralnog protoka krvi.



Slika 6. Zadebljanje perineuralnog vezivnog tkiva u pacijenta koji boluje od CIDP prije(A i B) i nakon(C i D) terapije

(preuzeto od: Grimm A et al., 2018.)

Dodatne promjene uključuju segmentalno zadebljanje živčanih vlakana u različitim nasljednim polineuropatijama karakterizirano nalazima struktura „nalik na glavicu luka“ (*onion bulb formation*). Zadebljanje živčanih vlakana uzrokovano je segmentalnim demijelinizacijama i remijelinizacijama te infiltracijom upalnih stanica u području djelovanja patološkog procesa.

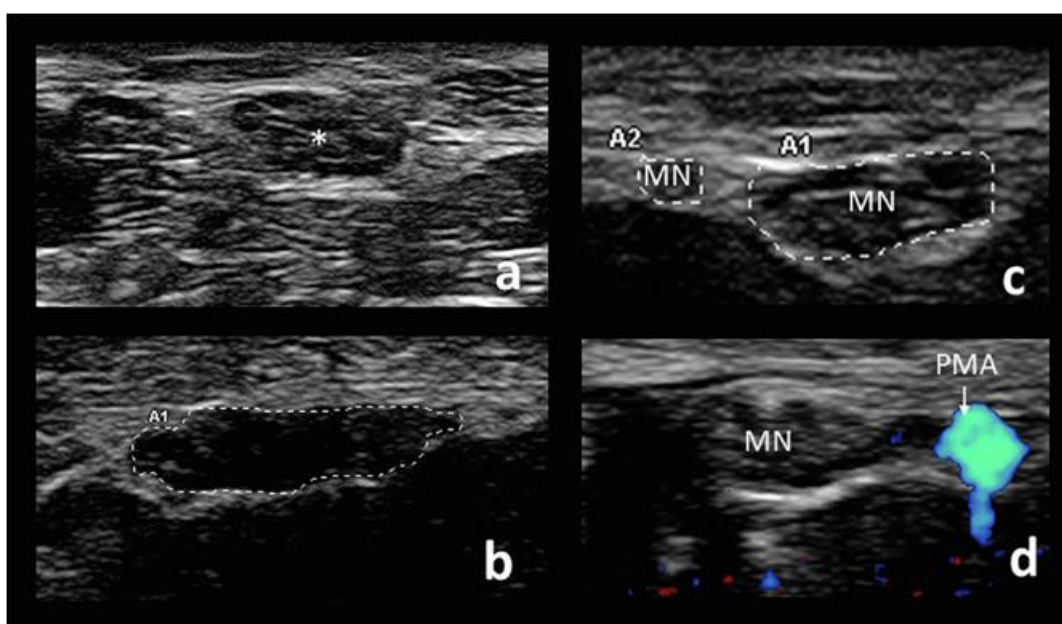
2.3 Ultrazvučni prikaz živca medijanusa u sindromu karpalnog tunela

Živac medijanusa u sindromu karpalnog tunela(CTS) najčešća je patologija za koju se koristi prikaz ultrazvučnom metodom. Razlog tome je izrazita učestalost sindroma karpalnog tunela i jednostavnost ultrazvučnog prikaza živca medijanusa na navedenom mjestu. Sindrom karpalnog tunela česta je patologija u općoj populaciji. Klinička obilježja sindroma karpalnog tunela su bolnost, utrnulost i osjećaj žarenja ruci i šaci oboljele osobe. Sindrom karpalnog tunela nastaje uklještenjem živca medijanusa u njegovom normalnom toku kroz karpalni tunel u distalnom dijelu podlaktice. Rizikni faktori za nastanak sindroma karpalnog tunela su pretilost, monotona aktivnost ručnog zgloba, pozitivna obiteljska anamneza i postojanje reumatoidne bolesti(Ashworth NL, 2010.).

Pritisak ultrazvučne sonde na mjestu uklještenja živca medijanusa može dovesti do javljanja boli od strane pacijenta te se ovaj klinički znak naziva „sonografski Tinel“. Prikaz živca medijanusa započinje pri uzdužnom pogledu u zajedničkom prikazu s tetivama mišića površinskih i dubokih fleksora podlaktice. U određenih pojedinaca oboljelih od sindroma karpalnog tunela moguć je prikaz strukture „nalik na pješčani sat“ (*hour-glass*) na mjestu uklještenja živca (Gonzalez NL, Hobson-Webb LD, 2019.) Stiskanjem šake od strane pacijenta u ovom položaju dolazi do klizanja tetiva od distalno prema proksimalno. Kod zdravih pojedinaca živac medijanusa kliže u istom smjeru ali u manjem opsegu (Nakamichi K et al., 1992.). Moguće je primijetiti smanjeno klizanje živca medijanusa kod osoba koje boluju od sindroma karpalnog tunela (Hough AD et al., 2007.). Prikaz se nastavlja poprečnim presjekom u području fleksornog retinakuluma prikazujući strukture poprečnog karpalnog ligamenta, živca medijanusa, tetiva fleksora podlaktice i karpalnih kostiju (Slika 7.A). Na ovom presjeku mjeri se vrijednost površine poprečnog presjeka (CSA) kod postavljanja dijagnoze sindroma karpalnog tunela. Univerzalna mjera za dijagnozu sindroma karpalnog tunela je površina poprečnog presjeka (CSA) živca medijanusa na ulazu u karpalni tunel. Vrijednost površine poprečnog presjeka (CSA) veća od 10 mm² posjeduje 89% senzitivnost i 90% specifičnost u dokazivanju sindroma karpalnog tunela (Fowler JR et al., 2015.). Wiesler ER et al. smatraju da je pronalazak najveće površine poprečnog presjeka proksimalno od ulaza u karpalni tunel specifičnija i osjetljivija mjera za postavljanje dijagnoze (Wiesler ER et al., 2006.). Potrebno je pronaći mjesto najvećeg povećanja poprečnog presjeka (CSA) pomičući sondu distalno i proksimalno od ulaza u karpalni tunel jer mobilnost samog živca medijanusa može dovesti do različitih mjesta najvećeg povećanja površine poprečnog presjeka (CSA) (Gonzalez NL, Hobson-Webb LD, 2019.). Postoji mogućnost postavljanja pogrešne dijagnoze zbog sličnog izgleda zahvaćenih perifernih živaca u usporedbi s izgledom u demijelinizacijskim polineuropatijama kod postavljanja dijagnoze na osnovi pojedinačnog mjerenja na mjestu najveće površine poprečnog presjeka (CSA). Omjer između površine poprečnog presjeka (CSA) u području zgloba i površine poprečnog presjeka (CSA) u području podlaktice najprimjereniji je način razlikovanja od demijelinizacijskih polineuropatija (Hobson-Webb LD et al., 2008.). Omjer vrijednosti veće od 1.4 posjeduje 100% senzitivnost za dijagnozu sindroma karpalnog tunela. Prisutno je i zaravnjavanje živca tj. povećanje omjera između najvećeg i najmanjeg promjera živca (Slika 7.B) (Nakamichi K et al., 1995.). Živac medijanusa u sindromu karpalnog tunela poprima hipoehogeni izgled (Walker PD et al., 2004.). Moguće je prikazati i povećani protok krvi u krvnim žilama koje pripadaju živcu medijanusu uz pomoć *Color-Doppler* metode sa osjetljivošću od 95% i specifičnošću od 71 % za sindrom karpalnog tunela (Mallouhi A et al., 2006.). Pretraga *Color-Doppler* metodom posjeduje dodatnu važnost iz razloga što upućuje da je patofiziološki uzrok sindroma karpalnog tunela poremećaj u krvožilnoj opskrbi živca medijanusa. Elastografskim mjerenjem moguće je dokazati povećanu krutost živca medijanusa u sindromu karpalnog tunela (Wee TC et al., 2019.).

Produljeno trajanje sindroma karpalnog tunela može dovesti do poprimanja denervacijskih osobina mišića šake inerviranih živcem medijanusa. Zahvaćeni mišići na ultrazvučnom prikazu karakterizirani su povećanom ehogenošću, dok su u kliničkom pregledu prisutne fascikulacije i u konačnici atrofija.

Dokaz o postojanju grananja živca medijanusa proksimalno ili u karpalnom tunelu, za razliku od uobičajenog grananja distalno od karpalnog tunela, moguć je u do 19% slučajeva pacijenata oboljelih od sindroma karpalnog tunela(Slika 7.C) (Bayrak et al.,2008.). U tim slučajevima za određivanje površine poprečnog presjeka(CSA) potrebno je izmjeriti oba ogranka živca medijanusa. Predložena je vrijednost površine poprečnog presjeka(CSA) od 11 mm² za dijagnozu sindroma karpalnog tunela kod grananja živca medijanusa proksimalno ili unutar karpalnog tunela(Bayrak IK et al., 2008.). Ultrazvučnim prikazom moguće je dokazati i postojanje perzistirajuće srednje arterije ruke koja prolazi kroz karpalni tunel(Slika 7.D). Postoje radovi na temu tromboze perzistirajuće srednje arterije koja je dovela do nastanka sindroma karpalnog tunela(Kele H et al.,2002.; Dutly-Guinand M et al., 2009.).



Slika 7. (a) zdravi živac medijanusa(zvjezdica), (b) živac medijanusa u sindromu karpalnog tunela obilježen smanjenom ehogenošću i zaravnjenim oblikom, (c) grananje živca medijanusa(MN) unutar karpalnog tunela, (d) perzistirajuća srednja arterija ruke(PMA) unutar karpalnog tunela

(Preuzeto iz Clinical Neurophysiology Practice 4 (2019), stranica 151)

Moguć je i nalaz drugih uzroka sindroma karpalnog tunela na ultrazvučnom prikazu poput primjerice traumatskih neuroma, švanoma, ganglionskih cista, tenosinovitisa tetiva mišića fleksora podlaktice i kompresivnih tofa (Elsaidi and Wiesler, 2004; Hobson-Webb and Walker, 2004; Kele H et al.,2002; Padua L et al.,2012).

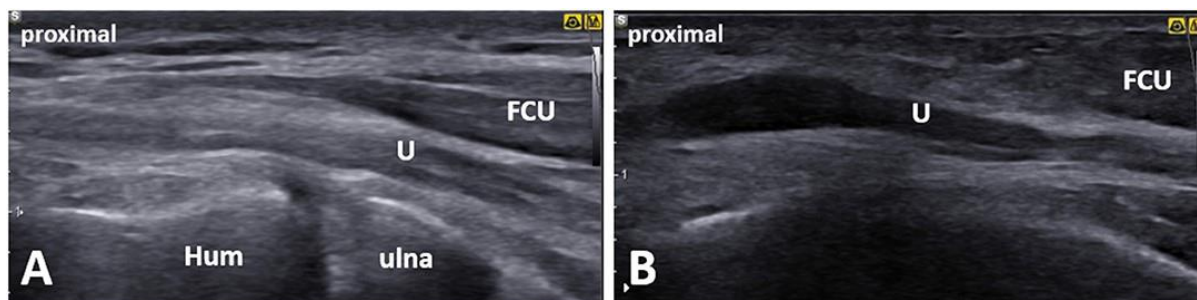
Ultrazvučnim prikazom živca medianusa u sindromu karpalnog tunela nije moguće pretpostaviti uspješnost dekompresijskog zahvata (Bland and Rudolfer, 2014). Nije utvrđena jasna povezanost između loše postoperativne prognoze i površine poprečnog presjeka(CSA) živca medianusa jer u pojedinih pacijenata nakon uspješnog dekompresijskog zahvata zaostaje povećanje površine poprečnog presjeka(CSA) živca(Smidt and Visser, 2008; Vögelin E et al., 2010). Glavna indikacija za upotrebu ultrazvučnog prikaza u sindromu karpalnog tunela nakon dekompresijskog zahvata jest procjena postojanja kompresivnog ožiljkastog tkiva ili drugih mogućih uzroka održanja simptoma.

2.4 Ultrazvučni prikaz ulnarnog živca u ulnarnoj neuropatiji u području lakta

Ulnarna neuropatija u području lakta druga je najčešća lokacija neuropatije uzrokovane uklještenjem(Mondelli M et al.,2005.). Uklještenje ulnarnog živca u području lakta dovodi do nastanka osjetnih i motoričkih simptoma. Oboljeli pacijenti žale se na prisutnu utrnulost i osjećaj žarenja u medijalnoj strani podlaktice te u četvrtom i petom prstu. Bolnost u području lakta može biti precipitirana palpacijom s istovremenim pregibanjem i ispružanjem podlaktice(Norkus S et al.,1994.). Može biti pozitivan Froment-ov znak koji označava nemogućnost zadržavanja predmeta stiskom između palca i kažiprsta oboljele osobe zbog slabosti međukoštanih mišića hrpta šake(Bains S et al.,2020.).

Ultrazvučni pregled posjeduje osjetljivost i specifičnost veću od 80% u prikazu ulnarne neuropatije u području lakta(Wiesler ER et al. 2006.; Beekman R et al.2004.). Dodatak ultrazvučnog pregleda EMNG-u povisuje osjetljivost dijagnoze ulnarne neuropatije u području lakta s 78 % na 98% (Beekman R et al.,2004.). Prikaz ulnarnog živca u području lakta započinje s uzdužnim prikazom ulegnuća između medijalnog epikondila i olekranona(Slika 8.A). Ovim prikazom procjenjuje se prisutnost lokaliziranog uvećanja živca i patološki promijenjenih struktura u okolici živca(Slika 8.B). Jednako kao i kod procjene živca medianusa u sindromu karpalnog tunela, najbolja procjena ulnarnog živca postiže se poprečnim prikazom. Mjerenja poprečnog presjeka živca(CSA) provode se 5 cm distalno od medijalnog epikondila. Zatim se ulnarni živac ultrazvučno prati do 5 cm proksimalno od medijalnog epikondila gdje se radi drugo mjerenje poprečnog presjeka živca(CSA). Postoje rijetki slučajevi uklještenja ulnarnog živca u području Struthers-ovog luka(Sivak WN et al., 2016). U slučaju da se u pregledu između ovih dviju točki mjerenja utvrdi područje maksimalnog povećanja

poprečnog presjeka(CSA), provodi se treće mjerenje površine poprečnog presjeka(CSA) na tom mjestu. Gornja granica površine poprečnog presjeka(CSA) zdravog ulnarnog živca u području lakta iznosi 10 mm² (Beekman R et al., 2011). U 75% slučajeva ulnarni živac je promijenjen u području epikondilarnog ulegnuća, a u 25% slučajeva u području kubitalnog tunela(Omejec G and Podnar S, 2015,). Ulnarna neuropatija u području lakta uzrokovana uklještenjem ulnarnog živca u području kubitalnog tunela naziva se sindrom kubitalnog tunela(Anderson D et al,2022.).



Slika 8. (A) zdravi ulnarni živac(U) na lijevoj ruci pacijenta oboljelog od sindroma kubitalnog tunela u uzdužnom presjeku, (B) patološki promijenjen ulnarni živac(U) na desnoj ruci pacijenta oboljelog od sindroma kubitalnog tunela u uzdužnom presjeku

(Preuzeto od Mezian K et al., 2021.)

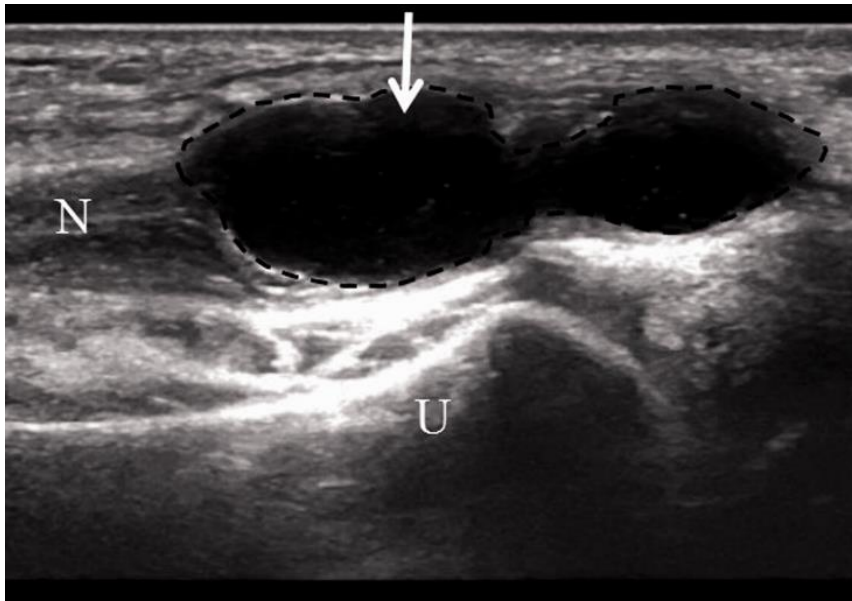
Precizno utvrđivanje područja uklještenja važno je zbog pravilnog odabira pristupa liječenju(Omejec G and Podnar S, 2016.). U slučaju ulnarne neuropatije u području kubitalnog tunela dekompresijski zahvat može dovesti do poboljšanja, dok kod promjena u epikondilarnom ulegnuću uzrok leži u vanjskoj kompresiji i kirurška dekompresija neće dovesti do poboljšanja(Omejec G and Podnar S, 2016). Preciznije utvrđivanje razine povećanja površine poprečnog presjeka može biti postignuto izračunavanjem omjera u odnosu na distalni ili proksimalni dio živca koji nije patološki promijenjen. Izračunavanje ovog omjera pomaže u procjeni povećanja poprečnog presjeka u slučajevima kada su živci difuzno promijenjeni kao primjerice u polineuropatijama(Yoon JS et al.,2007.). *Color-Doppler* ultrazvučnim pregledom moguće je utvrditi povećanu intraneuralnu krvnu opskrbu koja je indikator ozbiljnije bolesti i u konačnici ireverzibilnog gubitka živčanih vlakana (Frijlink DW et al., 2013). Ultrazvučnim pregledom moguće je utvrditi i različite specifične uzroke ulnarne neuropatije u području lakta poput osteofita kod pacijenata koji boluju od osteoartritisa, ganglijskih cista, limfatičkih malformacija, švanoma i abscesa (Chang WK et al., 2017; Filippou G et al., 2010; Pérez IG et al., 2017; Liu MT et al., 2016; Lugão HB et al., 2017).

Provođenjem istraživanja na zdravim pojedincima utvrđeno je da u jedne četvrtine ispitivanih osoba tijekom fleksije podlaktice dolazi do subluksacije i dislokacije ulnarnog živca iz normalnog položaja u ulegnuću između medijalnog epikondila i olekranona (Kim BJ et al., 2005.). Zbog navedene pojave postoji mogućnost da EMNG pretraga u ovom području bilježi neprecizne ili netočne rezultate. Prisutan je velik broj lažno negativnih rezultata EMNG pretraga provedenih na ulnarnom živcu u području lakta (Kim BJ et al., 2008). Posljedično u pacijenata koji se prezentiraju s klasičnim simptomima neuropatije u području lakta i kod kojih se EMNG pretragom ne nalazi patološka promjena, ultrazvučni prikaz subluksacije ili dislokacije ulnarnog živca može biti uzrok navedenom nalazu (Yoon JS et al., 2010.). Postoje radovi koji upućuju da subluksacija ulnarnog živca prilikom fleksije podlaktice posjeduje zaštićen učinak i smanjuje mogućnost pojave ulnarne neuropatije u području lakta (Leis AA et al., 2017.).

2.5 Ultrazvučni prikaz ulnarnog živca u području Guyon-ovog tunela

Guyon-ov tunel naziv je za koštano-vezivni odjeljak koji se nalazi u medijalnom dijelu palmarne strane ručnog zgloba. Sindrom Guyon-ovog tunela naziv je za rijetku kompresivnu neuropatiju ulnarnog živca koja nastaje u području Guyon-ovog tunela. Uklještenje ulnarnog živca u području Guyon-ovog tunela dovodi do nastanka motoričkih, osjetnih ili miješanih simptoma ovisno o točnoj lokaciji duž tunela na kojoj je uklještenje živca nastalo (Aguiar PH et al., 2001.). Najčešća etiologija kompresije ulnarnog živca na ovom lokalitetu jest ganglionska cista (Slika 9.) (Subin GD et al., 1989.).

Uspješan prikaz ulnarnog živca u području ručnog zgloba zahtjevniji je od prikaza živca medianusa u istom području. Orijetacijski prikaz u uzdužnoj ravnini često je neprimjeren i stoga je poprečni prikaz ulnarnog živca u području Guyon-ovog tunela ključan za uspješno postavljanje dijagnoze. Ulnarni živac u ovom području nalazi se medijalno od ulnarne arterije koja pruža mogućnost orijentacije i pravilnog ultrazvučnog prikaza živca. U literaturi se opisuju pojedini prikazi slučajeva u kojima se ultrazvučnim prikazom pronalaze različite etiologije neuropatije uzrokovane uklještenjem živca. Neki od uzroka su ganglionske ciste (Elias DA et al., 2001), abnormalna ularna arterija (Coulter B et al., 2003.) i lipomi (Sakai K et al., 2000.).

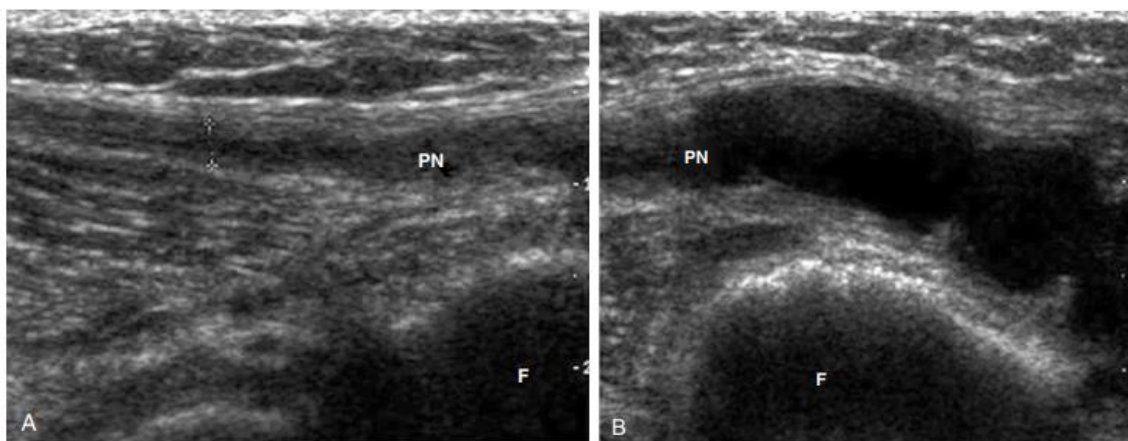


Slika 9. Intraneuralna ganglionska cista ulnarnog živca(N) u području ručnog zgloba
(Preuzeto od Wang GH, Mao T, Chen YL, et al.,2021.)

2.6 Peronealna paraliza živca

Peronealni živac najčešći je ultrazvučno proučavani živac donjeg ekstremiteta zahvaćen mononeuropatijom(Slika 10. A)(Hobson-Webb LD et al.,2017.). Mononeuropatija peronealnog živca može nastati kao posljedica naglog gubitka na težini, prolongirane nepokretnosti i sjedanja prekrštenih nogu(Hobson-Webb LD et al.,2017.). Razni autori kao najčešću etiologiju uklještenja peronealnog živca navode postojanja intraneuralne ganglionske ciste u području lateralnog ruba lisne kosti(Slika 10.B)(Visser LH,2006.). Drugi važan uzrok nastanka peronealne paralize živca jest ozljeda koljenskog zgloba s posljedičnom dislokacijom.

Mjesto uklještenja peronealnog živca je lateralna strana glave lisne kosti i živac se vrlo dobro vizualizira na tom mjestu. Gornja granica površine poprečnog presjeka(CSA) peronealnog živca na lateralnoj strani glave lisne kosti u zdravih pojedinaca iznosi do 12 mm²(Poage C et al., 2016.). Nedavne studije utvrdile su mogućnost nalaza hipoehogeno patološki promijenjenog peronealnog živca bez prisutnosti povećanja površine poprečnog presjeka(CSA)(Lee et al.,2016.). Ultrazvučnom pretragom moguće je utvrditi opseg ozljede peronealnog živca kao posljedicu dislokacije koljenskog zgloba i usmjeriti pacijenta na pravilan operativni zahvat(Gruber H et al.,2005.). Ultrazvučnom pretragom peronealnog živca moguće je utvrditi i vaskularne abnormalnosti okolnih krvnih žila koje dovode do nastanka neuropatije uzrokovane uklještenjem(Jang SH et al.,2009).



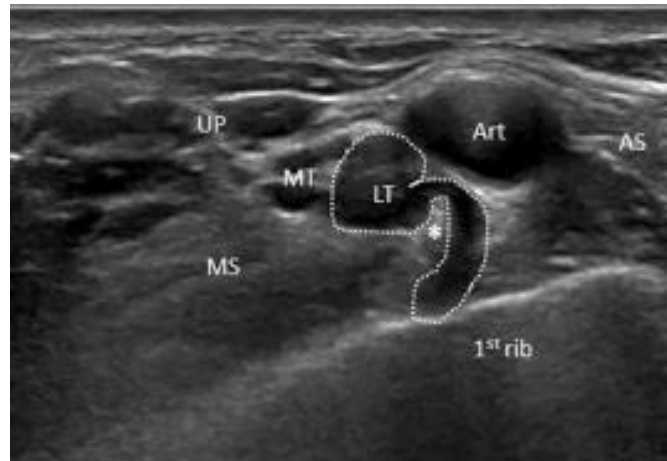
Slika 10. (A) Prikaz normalnog peronealnog živca(PN) u uzdužnom presjeku, (B) prikaz peronealnog živca(PN) s intraneuralnom ganglionskom cistom u uzdužnom presjeku

(Preuzeto od Visser LH et al.,2006.)

2.7 Sindrom gornjeg prsnog otvora

Sindrom gornjeg prsnog otvora(TOS) zajednički je naziv za grupu poremećaja nastalih kompresijom živčano-žilnog spleta gornjih udova na različitim razinama gornje prsne regije uključujući skalensku regiju, kostoklavikularni prostor i stražnji prsni prostor(Peet RM et al.,1956.). Sindrom gornjeg prsnog otvora(TOS) najčešće nastaje kao posljedica postojanja vratnog rebra(Stewman C et al.,2014.). Može nastati i kao posljedica kongenitalnih fibromuskularnih anomalija u skalenskoj regiji(Brantigan CO et al.,2004.).

Ultrazvučni prikaz normalnog brahijalnog pleksusa, u usporedbi s perifernim živcima, hipoehogenog je izgleda te izostaje karakteristični fascikularni uzorak(Baute V et al.,2018.). Ultrazvučnom pretragom moguće je otkriti „*wedge sign*“ koji označava prisutnost fibromuskularne anomalije koja pritišće donji trunkus brahijalnog pleksusa i uzrokuje nastanak simptoma sindroma gornjeg prsnog otvora(TOS)(Slika 11.). „*Wedge sign*“ se ne pronalazi u cijeloukupnoj populaciji pacijenata oboljelih od sindroma gornjeg prsnog otvora(TOS)(Dollinger et al.,2022).



Slika 11. Ultrazvučni prikaz „wedge sign“ koji predstavlja fibromuskularni tračak(zvjezdica) koji naliže na donji trunkus(LT) brahijalnog pleksusa

(Preuzeto od Dollinger et al.,2022.)

Kostoklavikularni prostor nije moguće ultrazvučno prikazati ali moguće je procijeniti protok krvi u krvnim žilama pregledom u infraklavikularnoj regiji pomoću *Color-Doppler* metode. U slučaju nalaska promjene u krvnom protoku postavlja se pretpostavka postojanja kompresije živčano-žilnog spleta proksimalno od pregledanog područja(Longley DG et al,1992.). Moguće je da uzrok sindroma gornjeg prsnog otvora(TOS) bude istovremena prisutnost patologije u skalenskoj regiji i kostoklavikularnom području(Dollinger et al.,2022.).

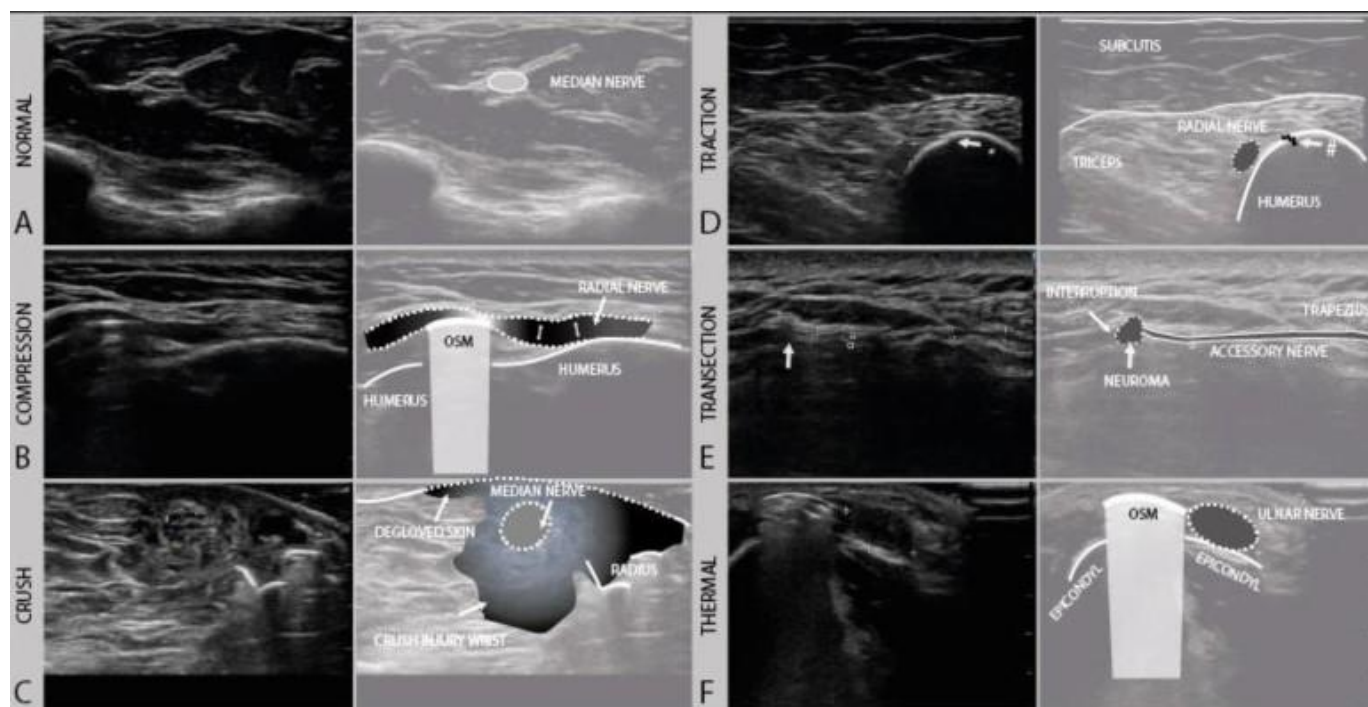
2.8 Ultrazvuk u dijagnostici traumatskih oštećenja perifernih živaca

Trauma perifernog živca potencijalno je onesposobljavajuće stanje koje može ostaviti teške posljedice na pacijentov svakodnevni život(Bergmeister KD et al.,2020.). Traumatska ozljeda perifernih živaca nastaje u 2% pacijenata koji se na hitne bolničke prijeme prezentiraju s kliničkom slikom politraume(Noble J et al.,1998.). Poznato je da određene kirurške postupke, čak i u slučaju ispravne provedbe, prati rizik od nastanka ijatrogenog oštećenja periferne živčane strukture(Sharp E. et al.,2021.). Primjer ijatrogenog oštećenja perifernog živca je trakcijska ozljeda peronealnog živca nakon operacije ugradnje umjetnog kuka pri kojoj ozljeda nastaje u do 5% slučajeva prilikom provedbe primarnog kirurškog postupka i u više od 10% slučajeva tijekom provedbe revizijskih postupaka(Goldberg G et al.,1998.). Drugi važan primjer je ozljeda radijalnog živca kod ugradnje ostesintetskog materijala nakon prijeloma dijafize nadlaktične kosti s rizikom u iznosu do 15% za nastanak ijatrogenog oštećenja radijalnog živca. Ultrazvučnim pregledom moguće je utvrditi točan

položaj površinskih živčanih niti u predoperativnoj obradi i time smanjiti mogućnost nastanka ijtrogene ozljede(Toia F et al.,2016.).

Na traumatsku ozljedu perifernog živca treba posumnjati kod pacijenata koji se žale na prisutnost veće količine boli od očekivane razine koja se prisutna nakon pretrpljene traume ili provedenog kirurškog postupka. Na traumatsko oštećenje perifernog živca treba posumnjati i kod smanjene funkcije inerviranih mišića ili slabosti u distalnim mišićnim skupinama nakon traume ili provedenog kirurškog postupka te kod pojave parastezija i/ili hipoestezija u području kože u krugu ili distalno od područja traumatske ozljede ili provedenog kirurškog postupka. Oporavak ozlijeđenog perifernog živca započinje neposredno nakon aksonalne transekcije slanjem neurotrofnih signala od strane denerviranih mišićnih vlakana. Poslani neurotrofni signali uzrokuju grananje neoštećenih aksona u blizini nastale ozljede i dovode do reinervacije denerviranog tkiva. Navedeni oblik reinervacije naziva se kolateralna reinervacija. U slučaju teške ozljede, kod koje je više od 75% aksona u pojedinom živčanom fascikulu oštećeno, preostali zdravi aksoni nemaju sposobnost provođenja kolateralne reinervacije. U navedenim teškim slučajevima, iz proksimalnog kraja presječenog živčanog vlakna izrastaju novi aksoni koji dovode do reinervacije. Ovaj oblik reinervacije naziva se proksimalna reinervacija i odvija se brzinom od 1 mm/dan. Kod prisutne veće udaljenosti između ozlijeđenog perifernog živca i mišića koji je inerviran tim živcem ne dolazi do uspješne reinervacije. Razlog neuspjele reinervacije mogu biti i ireverzibilna oštećenja mišićnih i neuralnih vlakana koja djeluju antagonistički na reinervacijski proces(Sulaiman W et al.,2013.). Oštećenje vezivnog tkiva u živčanom vlaknu dovodi do perineuralne fibroze i ožiljkavanja koje sprječava daljnji oporavak aksonskih niti(Sunderland SS, 1990.).

Parametri koji se koriste za pravilno klasificiranje traumatskih ozljeda perifernih živčanih vlakana uključuju prisutnost edema, hipoehogenosti živčane strukture, odsustvo normalnog fascikularnog uzorka i pronalazak prekida u kontinuitetu živčanog vlakna(Cartwright MS et al.,2011.). Moguća je prisutnost heterogenosti ozljede odnosno uočavanja različitog tipa ozljede na različitim mjestima u istom perifernom živcu. U slučaju takvog nalaza važno je specificirati tipove prikazane ozljede i ne klasificirati ozljedu općenitim izrazom „parcijalna ozljeda živca“. Po mehanizmu nastanka traumatske ozljede perifernog živca, ozljede dijelimo na kompresijske, trakcijske, *crush*, transekcijske i termalne ozljede(Slika 12.).



Slika 12. (A) Normalni živac medianus u području podlaktice u poprečnom prikazu, (B) kompresijska ozljeda radijalnog živca uzrokovana osteosintetskim materijalom, (C) crush ozljeda živca medianusa s okolnim ozljeđenim subkutanim tkivom, (D) trakcijska ozljeda radijalnog živca nakon frakture humerusa, (E) ijatrogena ozljeda akcesornog živca nastala presijecanjem živca pri resekciji lipoma, (F) hipoehogeni ulnarni živac na razini medijalnog epikondila nakon termalne ozljede

(Preuzeto od Wijntjes J et al., 2020.)

EMNG pretraga, za razliku od ultrazvučnog pregleda, u prvim tjednima nakon traumatske ozljede pruža nejasne rezultate i često dovodi do kasnog postavljanja pravilne dijagnoze ozljede perifernog živca. EMNG pretragom zahtjevno je u prvim danima nakon ozljede utvrditi razliku između neurotmeze i aksontomeze. Najveća vrijednost informacija dobivenih EMNG pretragom bilježi se 2 tjedna nakon ozljede završetkom Wallerove degeneracije ozlijeđenog živčanog segmenta (Berquist ER et al., 2013.). Nemogućnost razlikovanja navedenih ozljeda dovodi do odgođenog kirurškog liječenja i posljedično do nepotpunog oporavka ozlijeđene živčane strukture (Tagliafico A et al., 2010.). Ultrazvučnim pregledom moguće je utvrditi opseg ozljede i kategorizirati ozljede perifernih živaca prema količini regenerativnog potencijala. Za klasifikaciju traumatskih ozljeda perifernih živaca koristi se Seddonova klasifikacija koja ozljede živca dijeli u tri kategorije: neuropraksiju, aksontomezu i neurotmezu. Sunderland je Seddonovu klasifikaciju proširio podijelivši kategoriju aksontomeze u tri potkategorije ovisno o težini ozljede živca (Tablica 2.).

Tablica 2. Seddonova i Sunderlandova klasifikacija ozljede živaca

Seddonova klasifikacija	Tip ozljede	Sunderlandova klasifikacija
KLASA 1	Privremeni prekid provođenja akcijskog potencijala bez gubitka kontinuiteta živca	TIP 1 - neurapraksija
KLASA 2	Relativni gubitak aksona i njegove mijelinske ovojnice	TIP 2 – aksontomeza
KLASA 3	Prekid živčanog vlakna s udruženom lezijom endoneurija	
KLASA 4	Prekid živčanog vlakna uz očuvanost epineurija	
KLASA 5	Potpuni prekid živčanog vlakna	TIP 3 - neurotmeza

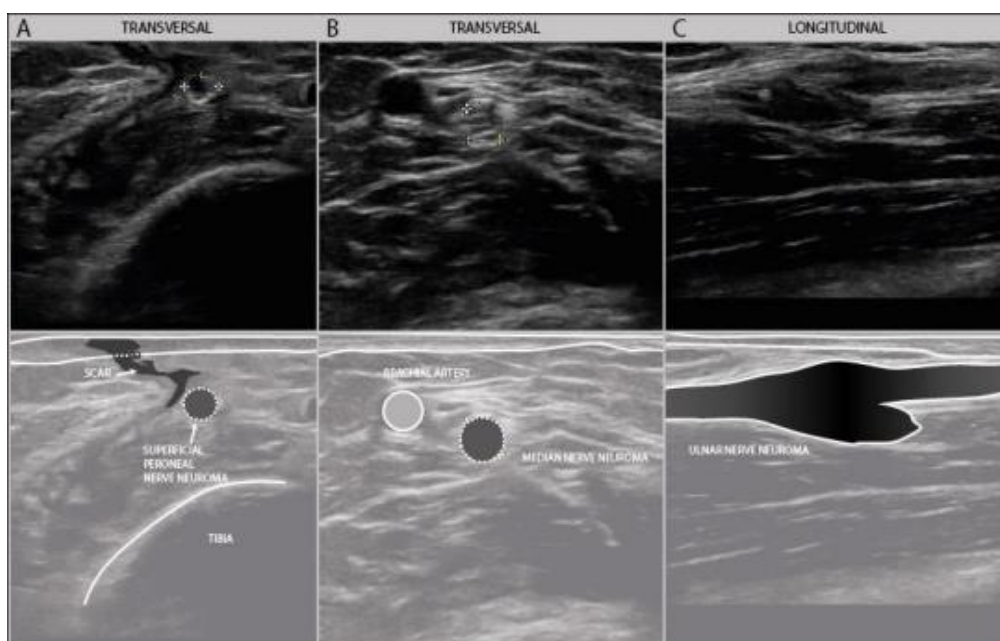
(Preuzeto od Demiroz S et al.,2019.)

Ultrazvučna pretraga pruža pravovremenu mogućnost obrade traumatske ozljede perifernog živca i dodatne spoznaje o stanju živčane strukture koje su ključne za pravilno zbrinjavanje ozljede.

Precizno utvrđivanje mjesta nastale ozljede važno je zbog procjene vremena potrebnog za oporavak ozlijeđenog živčanog segmenta i usmjeravanja pacijenta na operacijski zahvat u slučajevima kod kojih nije moguć spontani oporavak. Ultrazvučnim prikazom ozlijeđenog živčanog segmenta moguće je procijeniti vrijeme potrebno za konačni oporavak. Ultrazvučno utvrđivanje broja zdravih živčanih fascikula pozitivno korelira sa šansom za uspješan oporavak. Smanjenje edema živca dodatni je znak uspješnog oporavka. Starija životna dobra negativno korelira sa šansom za uspješan oporavak ozlijeđenog perifernog živca(Padua L et al.,2013.).

Pomoću ultrazvučne pretrage moguće je preciznije utvrđivanje mjesta nastale ozljede u usporedbi sa EMNG i MRI(Alaqeel A et al.,2014.). U studiji koja je uspoređivala osjetljivost ultrazvučne pretrage i MRI u otkrivanju patologije perifernog živca, ultrazvučna pretraga imala je osjetljivost od 93% u usporedbi s vrijednosti od 67% kod MRI. Obje pretrage imale su jednaku specifičnost u iznosu od 86%(Zaidman CM et al.,2013.). Ultrazvučnim pregledom moguće je prikazati presječne živčane niti, nastanak fibroznih promjena, pseudoaneurizmi, neuroma i koštanih fragmenata koji pritišću periferni živac(Tagliafico A et al.,2010.). Kod traumi perifernih živaca dolazi do nastanka neuroma na mjestu najvećih oštećenja uz moguću dezorganizaciju unutarnje fascikularne strukture perifernog živca.

Stump neurom(traumatski neurom) naziv je za dezorganizirano hiperplastično tkivo koje nastaje na mjestu ozljede kod 10% pacijenata nakon pretrpljenog oštećenje perifernih živaca(Zhang J et al.,2010.). U slučaju potpune transekcije živčanog vlakna oba živčana završetka nalaze se na međusobnoj udaljenosti od nekoliko centimetara zbog retrakcije uzrokovane elastičnim svojstvima normalnog živčanog tkiva. Oba kraja presječenog perifernog živca u roku nekoliko dana nakon ozljede dovode do nastanka *stump neuroma*(traumatskog neuroma) koji ostaje trajno prisutan u slučaju neprovedbe rekonstrukcijskog operativnog zahvata (Slika 13.).



Slika 13. (A) Traumatski neurom površinskog peronealnog živca u poprečnom prikazu, (B) traumatski neurom živca medianusa u poprečnom prikazu, (C) traumatski neurom ulnarnog živca u poprečnom prikazu

(preuzeto od Wijntjes J et al.,2020.)

Nastankom *stump neuroma*(traumatskog neuroma) dolazi do povećanja površine poprečnog presjeka(CSA) ozlijeđenog živca za 125-1600% u usporedbi s normalnom površinom poprečnog presjeka(CSA) u prvih 2 mjeseca nakon pretrpljene ozljede(Coraci D et al.,2015.). Ne postoji dokazana korelacija između veličine *stump neuroma*(traumatskog neuroma) i mogućnosti potencijalnog oporavka perifernog živca premda pacijenti kod kojih je prisutan *stump neurom*(traumatski neurom) pet puta veći od normalnog promjera živca u većini slučajeva nemaju dovoljno preostalih zdravih aksona za provedbu uspješnog oporavka živčane funkcije(Coraci D et al.,2015.).

Ultrazvučnom pretragom mogu se otkriti neuromi nastali kao posljedica traumatskih oštećenja i razjasniti uzrok kroničnih bolova kod pacijenata u kojih se sumnja na leziju perifernog živca. Otkriće *stump neuroma*(traumatskog neuroma) usmjerava pacijenta na kirurški zahvat čija provedba dovodi do pozitivnog ishoda u 40 % slučajeva(Simon NG et al.,2016.). Koristeći ultrazvučni uređaj moguće je usmjeriti primjenu lokalnog anestetskog pripravka u tkivo neposredno proksimalno od *stump neuroma*(traumatskog neuroma) i time potvrditi nestaje li bol nakon takvog postupka što izravno dovodi do zaključka da je uzrok kronične boli *stump neurom*(traumatski neurom).

2.9 Ultrazvuk u dijabetičkoj perifernoj neuropatiji

Dijabetička periferna neuropatija(DPN) bolest je koja prvenstveno zahvaća periferne živce ruku i nogu i predstavlja jednu od najčešćih komplikacija šećerne bolesti. DPN je najučestalija polineuropatija u svijetu s prevalencijom od 200-600/100000 osoba(Hanewinckel et al., 2017.). DPN tipično je miješana demijelinizacijska i aksonalna polineuropatija povezana s minimalnim povećanjem CSA. Većina stečenih aksonalnih polineuropatija praćena je manjim ili neznatnim povećanjem CSA promatranog perifernog živca(Telleman JA et al.,2018.). Prevalencija DPN varira u ovisnosti o tipu šećerne bolesti i iznosi 54% u pacijenata sa šećernom bolesti tipa 1 i 45% u pacijenata sa šećernom bolešću tipa 2(Wee TC et al.,2019.). Simptomi DPN ovise o zahvaćenom perifernom živcu te se zbog postupnog razvoja simptoma pacijenti tipično ne žale na poteškoće prije nastanka značajnog živčanog oštećenja. Simptomi DPN variraju od slabih i umjerenih do bolnih i onesposobljavajućih. Simptomi DPN uključuju utrnulost ekstremiteta, trnce, osjećaj žarenja i pečenja te neuropatsku bol koja je većeg intenziteta noću. Kronične komplikacije DPN su neuropatski zglobovi, ulceracije i prijelomi kostiju ekstremiteta. Rana dijagnoza i pravovremeno liječenje DPN, koje je ključno zbog velike prevalencije bolesti u općoj populaciji, otežani su činjenicom da je rano otkriće bolesti iznimno zahtjevno(Said G, 2013.). Klinički pregled, EMNG i ultrazvučna pretraga osnovne su metode za postavljanje dijagnoze DPN. EMNG pretraga, koja je zlatni standard za postavljanje dijagnoze DPN, ograničena je na ispitivanje velikih živčanih vlakana dok su upravo manja živčana vlakna prva zahvaćena patološkim promjenama. Dokazano je da ultrazvučna pretraga može otkriti subklinički stadiji DPN kod pacijenata s normalnim EMNG nalazom(Pitarokoli K et al.,2016.).

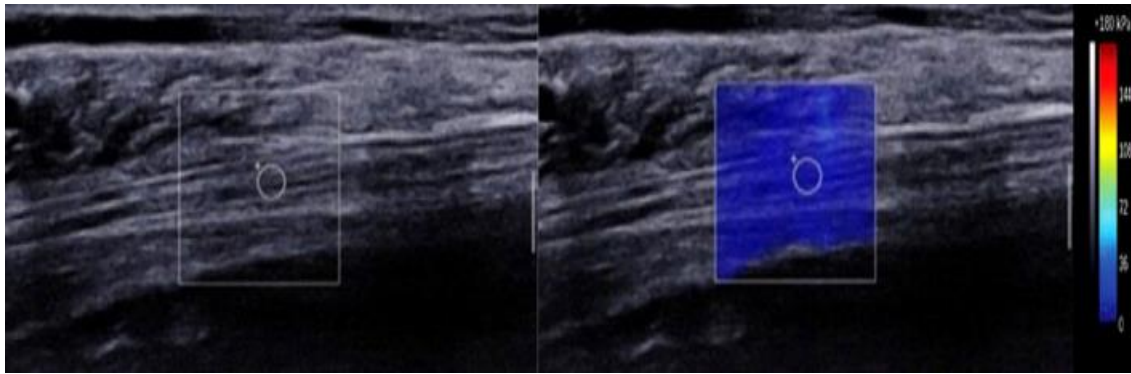
S tehnološkim dostignućima i razvitkom *High resolution sonography(HRUS)*, ultrazvučna pretraga pruža mogućnost brzog otkrivanja novonastalih patoloških promjena u DPN. Ultrazvučnom pretragom moguće je pratiti ehogenost, CSA, vaskularitet i nastanak anomalnih struktura(Borire AA et al.,2018.). Koristeći se metodom elastografije (*Sheer Wave Ultrasound*) moguće je pratiti brzinu i obrazac širenja pomičnih valova u promatranom tkivu i time utvrditi nastanak patoloških

promjena(Nowicki A et al.,2016.). Koristeći se *Color Doppler* metodom moguće je promatrati intraneuralni protok krvi u pacijenata oboljelih od šećerne bolesti. Otkriven je povećani intraneuralni protok krvi u višem stadiju razvoja DPN(Kutlar N et al.,2017.).

Trenutačno ne postoje dovoljno dobri kriteriji za sigurno postavljanje dijagnoze DPN putem ultrazvučnog uređaja. Periferni živac koji se najčešće ultrazvučno promatra u DPN je tibijalni živac. Pronađene su povišene vrijednosti CSA tibijalnog živca u DPN u usporedbi sa zdravim kontrolama i pacijentima oboljelim od šećerne bolesti bez simptoma DPN. Vrijednost CSA tibijalnog živca koja se može uzeti kao granična za dijagnozu DPN iznosi 14.5 mm² s osjetljivošću od 71% i specifičnošću od 69%(Ibrahim HR, 2022.). Pacijenti oboljeli od šećerne bolesti tipa 2 bez prisutnih simptoma DPN imaju veći CSA tibijalnog živca u usporedbi sa zdravim kontrolama(Singh K et al.,2017.). U studiji provedenoj od strane Hobson et al. navodi se da ne postoji statistički značajna razlika vrijednosti CSA peronealnog i suralnog živca u pacijenata oboljelih od DPN u usporedbi sa zdravim kontrolama(Hobson-Webb LD et al.2013.).

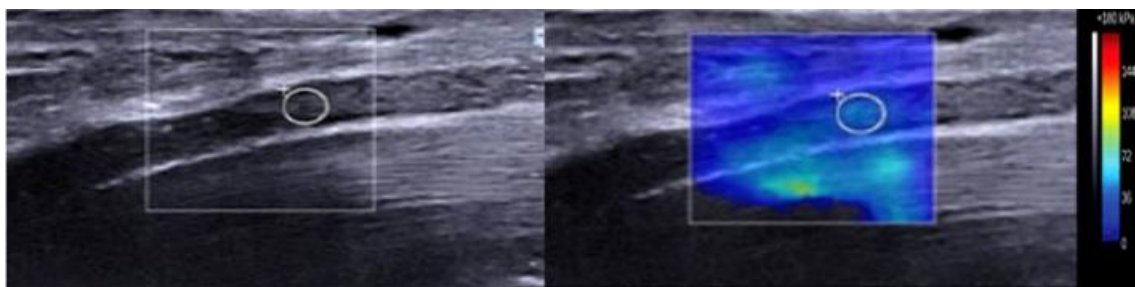
Obilježja patološki promijenjenih živaca u DPN moguće je pratiti objektivnom kvantitativnom metodom elastografije(Simon NG et al.,2016.). Elastografskim mjerenjem otkriva se veća srednja krutost tibijalnog živca u pacijenata oboljelih od DPN u usporedbi s pacijentima oboljelim od šećerne bolesti i zdravim kontrolama(Dikici AS et al.,2017.). Povećana krutost tibijalnog živca u pacijenata oboljelih od DPN nastaje kao posljedica strukturalnih abnormalnosti perifernih živaca uzrokovanih toksičnim i metaboličkim učincima šećerne bolesti. Edem živčanog vlakna, koji nastaje kao posljedica navedenih štetnih učinaka, dovodi do povećanja intraneuralnog tlaka i kompresivnog učinka na mikrovaskulaturu čija je posljedica smanjena perfuzija živčanog vlakna, nastanak ishemijskih i demijelinizacijskih promjena, aksonalne degeneracije i u konačnici ireverzibilne fibroze (Wee TC et al.,2019.).

U pacijenta oboljelih od šećerne bolesti, kod kojih nije klinički pronađena DPN, elastografskim mjerenjem pronalazi se veća krutost tibijalnog živca u usporedbi sa zdravim kontrolama (Slika 14.) (He Y et al.,2019.). Vrijednost krutosti tibijalnog živca dobivena elastografskim mjerenjem koja se može uzeti kao vrijednost granična za dijagnozu DPN iznosi 86.5 kPa sa osjetljivošću od 94.6% i specifičnošću od 93.8% (Slika 15.)(Ibrahim HR, 2022.). Prisutna je veća osjetljivost i specifičnost elastografskog mjerenja patološki promijenjenog tibijalnog živca u otkrivanju DPN u usporedbi s mjerenjem CSA(Dikici AS et al.,2017.).



Slika 14. Prikaz tibijalnog živca HRUS u 52 godišnje žene oboljele od šećerne bolesti bez klinički prisutnih simptoma DPN, (lijevo) CSA tibijalnog živca (=11.6mm²) u normalnom rasponu, (desno) srednja krutost tibijalnog živca izmjerena metodom elastografije=42.2 kPa

(Preuzeto od Ibrahim HR,2022.)



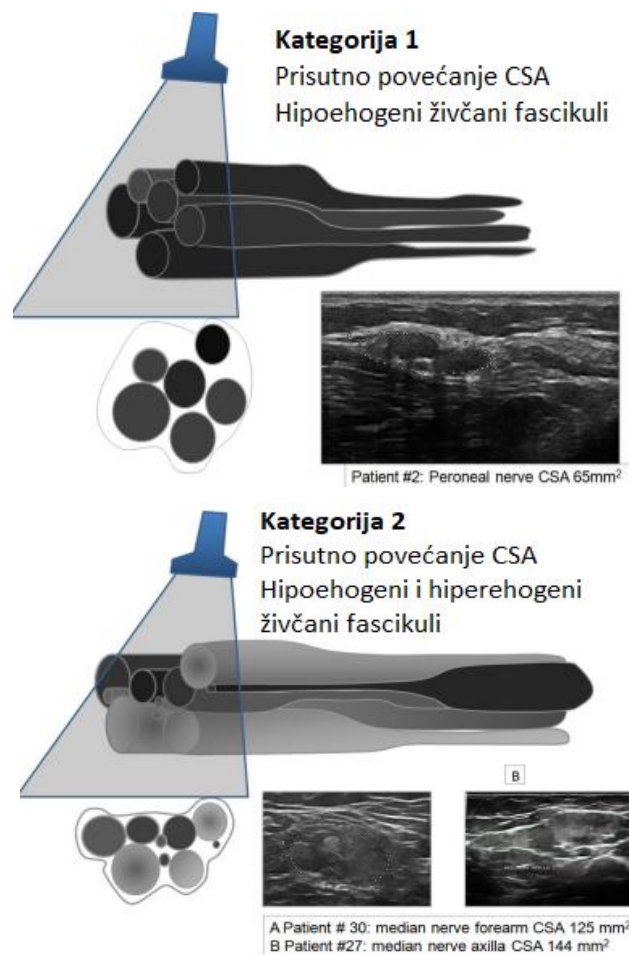
Slika 15. Prikaz tibijalnog živca HRUS u 54 godišnje žene s klinički prisutnim DPN, (lijevo) CSA tibijalnog živca(=16.3 mm²) patološki povećan, (desno) srednja krutost tibijalnog živca izmjerena metodom elastografije u povišenom rasponu = 89.8 kPa

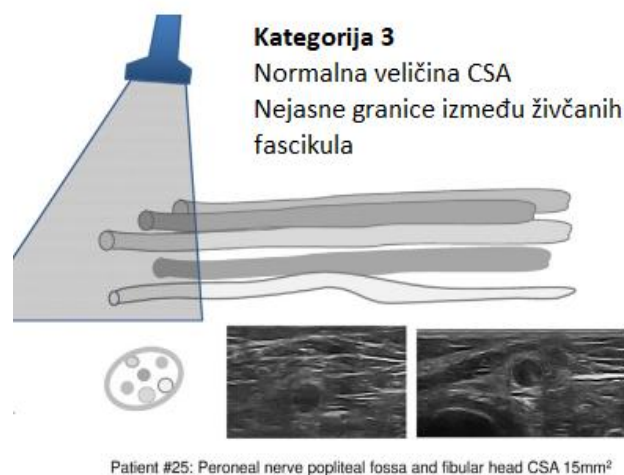
(Preuzeto od Ibrahim HR,2022.)

2.10 Ultrazvuk u dijagnostičkim postupanjima CIDP

Kronična upalna demijelinizacijska polineuropatija(CIDP) autoimuna je bolest perifernog živčanog sustava karakterizirana fluktuirajućim tijekom bolesti i progresivnim osjetnim i motoričkim oštećenjem (Bilić, E.,2019). Tipične kliničke manifestacije CIDP su simetrična proksimalna i distalna mišićna slabost, poremećaj osjeta i hipo- ili arefleksija. Kao posljedica segmentalne demijelinizacije i posljedične remijelinizacije, dolazi do nastanka tvorbi nalik na „glavicu luka“(onion bulb) koje su praćene upalnim promjenama i nastankom edema(Dyck PJ et al.,1975.). Na ultrazvučnom prikazu

zahvaćenih perifernih živaca, u većine pacijenata oboljelih od CIDP, uočava se povećanje CSA proksimalnih i distalnih živčanih segmenata (Zaidman CM et al., 2014.). U pojedinim pacijenata oboljelih od CIDP nije prisutno povećanje CSA zahvaćenih perifernih živaca ili je prisutno povećanje neznatno (Padua L et al., 2014.). U istraživanju provedenom od strane Padua et al. navodi se podjela u tri kategorije pacijenata oboljelih od CIDP koristeći ultrazvučni nalaz koji korelira duljini trajanja bolesti (Slika 16.). U prvoj kategoriji prisutno je povećanje CSA s hipoehogenim živčanim fascikulima. U drugoj kategoriji prisutno je povećanje CSA s kombinacijom hipoehogenih i hiperehogenih živčanih fascikula. Treća kategorija pacijenata karakterizirana je normalnim CSA i hipoehogenim živčanim fascikulima. Treća kategorija povezana je s produljenim trajanjem bolesti (Padula L et al., 2014.). Hipervaskulariziranost zahvaćenih perifernih živaca u CIDP, koja se može promatrati koristeći *Color-Doppler* metodu, korelira s brojem zahvaćenih perifernih živaca s povećanim CSA i s razinom proteina u cerebrospinalnoj tekućini (CSF) (Goedee HS et al., 2014.).

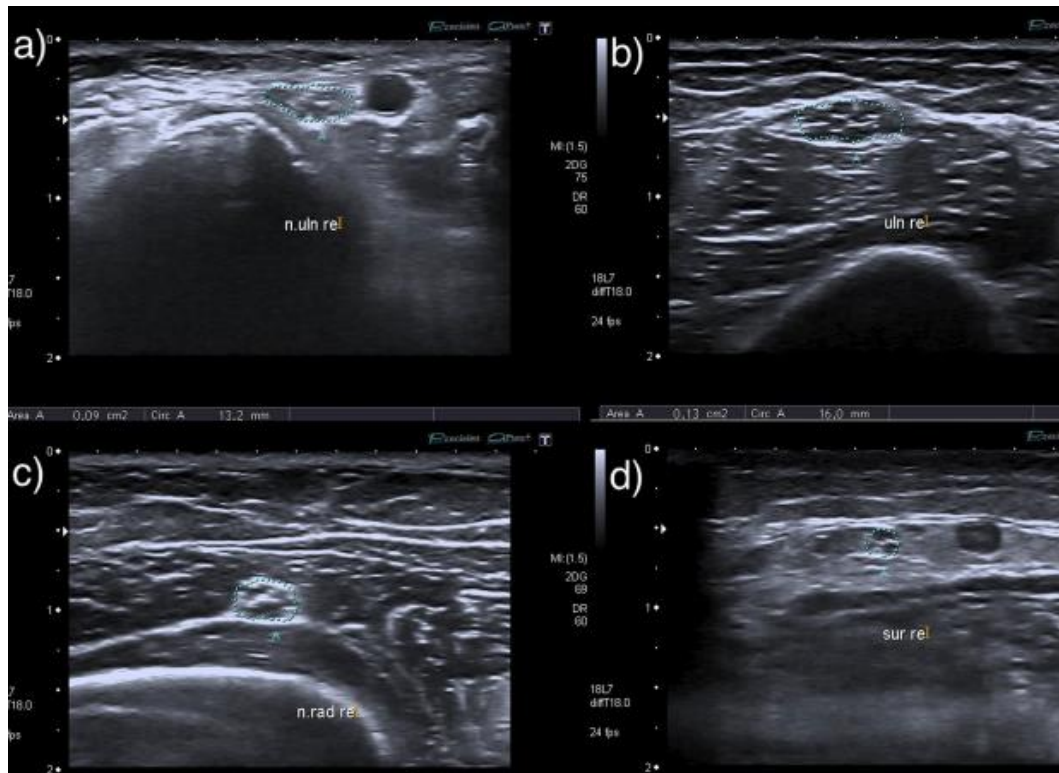




Slika 16. Ultrazvučna podjela pacijenata oboljelih od CIDP od strane Padua i al.

(preuzeto od Padua et al.,2014.)

Mjerenje debljine korijena cervikalnih živaca može se koristiti kao marker aktivnosti CIDP. Povećanje CSA korijena cervikalnih živaca ovisi o razini proteina u CSF i proporcionalno je duljini trajanja bolesti(Matsuoka N et al , 2004.). Osnovna metoda razlikovanja CIDP od CMT na ultrazvučnom prikazu je nehomogenost povećanja CSA zahvaćenih perifernih živaca(Zaidman CM et al.,2013.). Navedena razlika prikazuje se mjerenjem intraneuralne i interneuralne varijabilnosti CSA koja je značajno veća u CIDP u usporedbi s CMT(Niu J et al.,2017.). Kod ultrazvučnog razlikovanja CIDP od AIDP može se koristiti Bochum ultrazvučna ocjena(BUS) koja je karakterizirana osjetljivošću od 90% i specifičnošću od 90,4% u razlikovanju navedenih entiteta(Kerasnoudis A et al.,2015.). Bochum ultrazvučna ocjena(BUS) uključuje mjerenje CSA ulnarnog živca u području Guyonovog tunela, CSA ulnarnog živca u području lakta, CSA radijalnog živca u području radijalnog ulegnuća nadlaktične kosti i CSA suralnog živca između glava trbušastog mišića lista(Slika 17.). Za svaki patološki izmjeren CSA dodjeluje se jedan bod. Moguće je dodijeliti pojedinom pacijentu minimum od 0 bodova i maksimum od 4 boda. Vrijednost jednaka ili veća od 2 boda suspektna je na postojanje CIDP(Kerasnoudis A et al.,2015.).



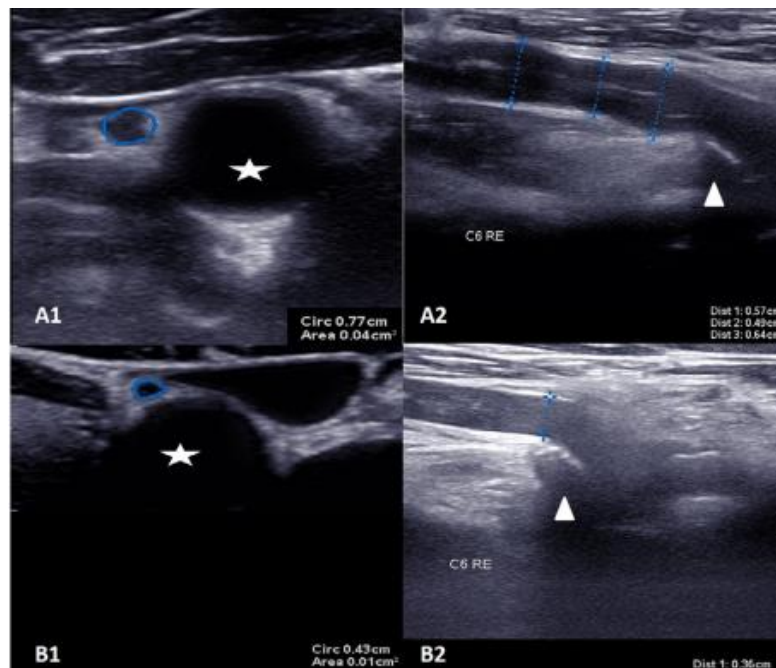
Slika 17. (a) ulnarni živac u području Guyonovog tunela, (b) ulnarni živac u području lakta, (c) radijalni živac u radijalnom ulegnuću nadlaktične kosti, (d) suralni živac između glava trbušastog mišića lista. CSA svih prikazanih perifernih živaca nalazi se u patološkom rasponu i pacijentu je dodijeljen maksimalni broj bodova(=4) u Bochum ultrazvučnoj ocjeni(BUS)

(preuzeto od Kerasnoudis et al.,2015.)

2.11 Ultrazvuk u dijagnostičkim postupanjima AIDP

Akutna upalna demijelinizacijska polineuropatija(AIDP) najčešći je podtip akutne autoimunosne neuropatije poznatije pod imenom sindrom Guillain-Barré(GBS). Sindrom Guillain-Barré(GBS) najčešći je uzrok netraumatskih paraliza u svijetu s godišnjom incidencijom koja iznosi 1-2/100000(McGrogan A et al.,2009.). Bolest se prezentira akutnim nastupom ascedentnih parestezija, mišićne slabosti i gubitka dubokih tetivnih refleksa. Bolest najčešće uslijedi nakon preboljenih infekcija, ozljeda moždanih živaca ili nastanka autonomne disregulacije(Asbury AK et al,1981.). Sindrom Guillain-Barré(GBS) spada u hitna neurološka stanja zbog mogućnosti nastanka respiratorne slabosti i stoga je ključna pravovremena dijagnoza bolesti. Postavljanje dijagnoze AIDP temelji se na kliničkom pregledu oboljele osobe zbog odsutnosti citoalbuminske disocijacije i promjena u EMNG nalazu u prvim danima bolesti(Vucic S et al.,2009.). Na ultrazvučnom prikazu, slično kao i u CIDP, uočava se prvenstveno proksimalno povećanje CSA zahvaćenih perifernih

živaca. Prisutno je manje povećanje CSA zahvaćenih živaca u AIDP u usporedbi s CIDP(Zaidman CM et al.,2014.). Povećanje CSA zahvaćenih perifernih živaca prisutno je već jedan dan nakon nastanka bolesti i time može prethoditi promjenama koje se uočavaju na EMNG nalazu(Grimm A et al.,2014.). U prvim danima bolesti prisutno je povećanje CSA vratnih moždinskih živaca i živca vagusa (Slika 18.)(Grimm A et al.,2015). U fazi nakon preboljene bolesti utvrđuje se smanjenje CSA vratnih moždinskih živaca i živca vagusa dok prisutno povećanje CSA zahvaćenih perifernih živaca opstaje neovisno o kliničkoj slici pacijenta.



Slika 18. Ultrazvučni prikaz živca vagusa i 6. vratnog moždinskog živca u pacijenta oboljelog od AIDP u usporedbi sa zdravom kontrolom, (A1) CSA živca vagusa(=4 mm²) u oboljelog pacijenta, (B1)CSA živca vagusa(=1mm²) u zdrave kontrole, (A2) promjer 6. vratnog moždinskog živca (=4.9-6.4 mm) u oboljelog pacijenta, (B2) promjer 6. vratnog moždinskog živca (=3.6mm) u zdrave kontrole

(Preuzeto od Grimm A et al.,2015.)

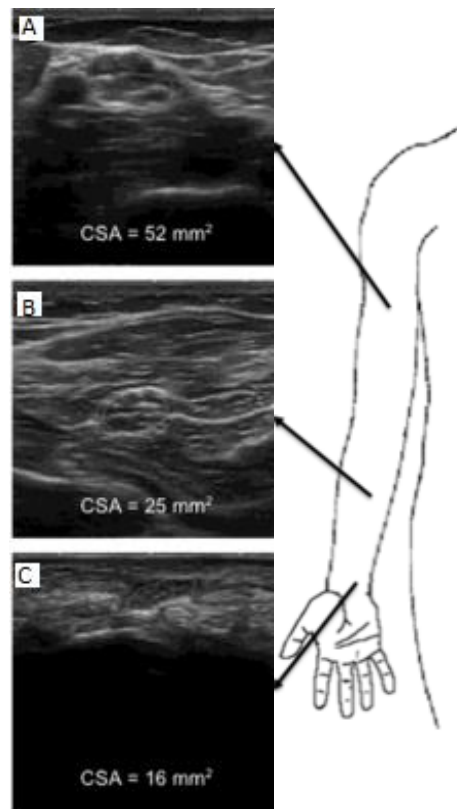
Nastanak i tijek akutne i kronične upalne neuropatije može biti sličan u početnim stadijima bolesti, specifično između četvrtog i osmog tjedna bolesti s naglom pojavom distalnih osjetnih ispada i progresivne mlohavice parapareze ili tetrapareze(Ruts L et al.,2010.). Kod razlikovanja AIDP od CIDP može se koristiti fenomen koji se naziva ultrazvučni *sural sparing pattern*(SSP) koji označava poštedu zahvaćanje osjetnih perifernih živaca kod pacijenata oboljelih od AIDP(Derksen et al., 2014.). U razlikovanju AIDP od CIDP može se koristiti *ultrasound pattern sum score*(UPSS). Pronalazak povećanih vrijednosti CSA vratnih živaca i CSA vagalnog živca s manje izraženim

povećanjem CSA perifernih živaca ekstremiteta sugestivan je dijagnozi AIDP dok je izraženije povećanje CSA perifernih živaca sugestivno dijagnozi CIDP(Grimm A et al.,2015.).

2.12 Ultrazvuk u dijagnostičkim postupanjima CMT bolesti

Charcot-Marie-Tooth(CMT) bolest heterogena je grupa nasljednih osjetno-motoričkih neuropatija praćena širokim rasponom kliničkih i neurofizioloških obilježja. CMT bolest dijeli se u demijelinizacijske(CMT tip 1) i aksonalne(CMT2) oblike bolesti. CMT bolest dalje se dijeli u potkategorije ovisno o tipu genetičke mutacije koja uzrokuje nastanak bolesti. Najčešći oblik CMT bolesti je CMT1a koja je rezultat duplikacije gena perifernog mijelinskog proteina na 17. kromosomu s autosomno dominantnim obrascem nasljeđivanja. Oboljeli pacijenti tipično se prezentiraju u prvom desetljeću života s karakterističnim visokim svodovima stopala, stanjenim distalnim dijelovima donjih ekstremitetima i prisutnošću distalne mišićne slabosti i gubitka osjeta(Thomas PK,1999.).

Na ultrazvučnom prikazu pacijenata oboljelih od CMT1a pronalazi se difuzno, simetrično i uniformno povećanje CSA zahvaćenih perifernih živaca, živčanih spletova i živčanih korijenja(Zanette G et al.,2018.) U usporedbi sa zdravim kontrolama, CSA zahvaćenih živaca u CMT1a prosječno je dvostruko veći(Zaidman CM et al,2013.). Razina povećanja CSA živca medijanusa u CMT1a izravno je proporcionalna težini bolesti koja je određena kliničkim pregledom te ultrazvučni nalaz zahvaćenih perifernih živaca u CMT1a korelira s pacijentovom fizičkom sposobnošću (Slika 19.)(Noto Y et al.,2015.)



Slika 19. Ultrazvučni prikaz patološki promijenjenog živca medijanusa u pacijenta oboljelog od CMT1A, (A) CSA živca medijanusa u području nadlaktice, (B) CSA živca medijanusa u području podlaktice, (C) CSA živca medijanusa u području ručnog zgloba

(Preuzeto od Zanette G et al.,2018.)

EMNG pretraga metoda je izbora za potvrdu postojanja neuropatije kod pacijenta s kliničkom slikom CMT bolesti (Patzko A et al.2012.). Postavljanje konačne dijagnoze nasljednih neuropatija moguće je jedino metodom molekularne analize (Brennan KM et al.,2015.). U pojedinim slučajevima, primjerice kod nepoznate obiteljske povijesti bolesti, blagih kliničkih simptoma bolesti, dvojbenih EMNG nalaza ili nemogućnosti suradnje ispitanika, ultrazvučna pretraga može biti korisna u utvrđivanju zahvaćenog perifernog živca koji se podvrgava molekularnoj analizi.

ZAKLJUČAK

Ultrazvuk u dijagnostici bolesti perifernih živaca postaje važna komponenta postupaka pružanja odgovarajuće zdravstvene skrbi. S obzirom na svoju neinvazivnost i sve veću dostupnost, ultrazvuk je optimalna nadopuna kliničkom pregledu pacijenta i EMNG pretrazi. Ultrazvuk pruža izvrsnu rezoluciju i mogućnost dinamičke procjene živčanih struktura. Brojne studije prikazale su korisnost ultrazvučnog pregleda u dijagnostici i praćenju bolesti perifernih živaca te se stoga opseg primjene ultrazvučne metode nastavlja širiti. Prepoznavanje patoloških promjena perifernih živaca na ultrazvučnom prikazu nastalih kao posljedica različitih etiologija može pomoći u usmjeravanju dijagnostičkog procesa dovodeći do bržeg postavljanja pravilne dijagnoze i smanjenja troškova zdravstvene skrbi. Potrebna su daljnja usavršavanja tehnika ultrazvučnog prikaza koja bi mogla pružiti dodatne uvide u patofiziološku podlogu perifernih živčanih oboljenja i precizirati ciljeve podložne terapijskim intervencijama. Sve veća standardizacija postojećih tehnika ultrazvučnog prikaza i stvaranje novih opće prihvaćenih sustava bodovanja oštećenja perifernih živaca omogućiti će uspješnu ponovljivost nalaza i veću primjenjivost dobivenih rezultata u procesu donošenja kliničkih zaključaka. Izgledno je da će ultrazvuk u budućnosti biti uvršten u dijagnostičke algoritme sve većeg broja različitih oboljenja perifernih živaca.

ZAHVALE

Zahvaljujem se svojoj mentorici prof.dr.sc. Ervini Bilić, prim. dr. med na iskazanom povjerenju, suradnji i vremenu posvećenom izradi ovog diplomskog rada.

Veliko hvala mojoj obitelji, prijateljima i djevojci na bezuvjetnoj ljubavi i potpori za vrijeme studija.

LITERATURA

1. Kane, D., Grassi, W., Sturrock, R., & Balint, P. V. (2004). A brief history of musculoskeletal ultrasound: 'From bats and ships to babies and hips'. *Rheumatology*, *43*(7), 931-933.
2. Griffin, D. R., & Galambos, R. (1941). The sensory basis of obstacle avoidance by flying bats. *Journal of Experimental zoology*.
3. Solbiati, L., De Pra, L., Ierace, T., Bellotti, E., & Derchi, L. E. (1985). High-resolution sonography of the recurrent laryngeal nerve: anatomic and pathologic considerations. *American journal of roentgenology*, *145*(5), 989-993.
4. Fornage, B. D. (1988). Peripheral nerves of the extremities: imaging with US. *Radiology*, *167*(1), 179-182.
5. Graif, M., Seton, A., Nerubai, J., Horoszowski, H., & Itzchak, Y. (1991). Sciatic nerve: sonographic evaluation and anatomic-pathologic considerations. *Radiology*, *181*(2), 405-408.
6. Buchberger, W., Schön, G., Strasser, K., & Jungwirth, W. (1991). High-resolution ultrasonography of the carpal tunnel. *Journal of ultrasound in medicine*, *10*(10), 531-537.
7. Silvestri, E., Martinoli, C., Derchi, L. E., Bertolotto, M., Chiaramondia, M., & Rosenberg, I. (1995). Echotexture of peripheral nerves: correlation between US and histologic findings and criteria to differentiate tendons. *Radiology*, *197*(1), 291-296.
8. Ito, T., Kijima, M., Watanabe, T., Sakuta, M., & Nishiyama, K. (2007). Ultrasonography of the tibial nerve in vasculitic neuropathy. *Muscle & Nerve: Official Journal of the American Association of Electrodiagnostic Medicine*, *35*(3), 379-382.
9. Beekman, R., Van Den Berg, L. H., Franssen, H., Visser, L. H., Van Asseldonk, J. T. H., & Wokke, J. H. J. (2005). Ultrasonography shows extensive nerve enlargements in multifocal motor neuropathy. *Neurology*, *65*(2), 305-307.
10. Gruber, H., Glodny, B., Bendix, N., Tzankov, A., & Peer, S. (2007). High-resolution ultrasound of peripheral neurogenic tumors. *European radiology*, *17*, 2880-2888.
11. Rumack, C. M., & Levine, D. (2017). *Diagnostic ultrasound*. Elsevier Health Sciences.
12. Gonzalez, N. L., & Hobson-Webb, L. D. (2019). Neuromuscular ultrasound in clinical practice: A review. *Clinical neurophysiology practice*, *4*, 148-163.
13. Chowdhury, R. H., Reaz, M. B., Ali, M. A. B. M., Bakar, A. A., Chellappan, K., & Chang, T. G. (2013). Surface electromyography signal processing and classification techniques. *Sensors*, *13*(9), 12431-12466.

14. Kamen, G. A. R. Y., Sison, S. V., Du, C. C., & Patten, C. A. R. O. L. Y. N. N. (1995). Motor unit discharge behavior in older adults during maximal-effort contractions. *Journal of applied physiology*, 79(6), 1908-1913.
15. Mogk, J. P., & Keir, P. J. (2003). Crosstalk in surface electromyography of the proximal forearm during gripping tasks. *Journal of Electromyography and Kinesiology*, 13(1), 63-71.
16. Konrad, P. (2005). The abc of emg. *A practical introduction to kinesiological electromyography*, 1(2005), 30-5.
17. Martinoli, C., Serafini, G., Bianchi, S., Bertolotto, M., Gandolfo, N., & Derchi, L. E. (1996). Ultrasonography of peripheral nerves. *Journal of the Peripheral Nervous System: JPNS*, 1(3), 169-178.
18. Suk, J. I., Walker, F. O., & Cartwright, M. S. (2013). Ultrasonography of peripheral nerves. *Current neurology and neuroscience reports*, 13, 1-9.
19. Borire, A. A., Visser, L. H., Padua, L., Colebatch, J. G., Huynh, W., Simon, N. G., ... & Krishnan, A. V. (2017). Utility of maximum perfusion intensity as an ultrasonographic marker of intraneural blood flow. *Muscle & Nerve*, 55(1), 77-83.
20. Boon, A. J., & O'Gorman, C. (2016). Ultrasound in the Assessment of Respiration. *Journal of Clinical Neurophysiology*, 33(2), 112-119.
21. Peer S, Bodner G, High-Resolution Sonography of the Peripheral Nervous System, 2.izd., Berlin Heidelberg, Springer-Verlag 2008.
22. Pillen, S., Arts, I. M., & Zwarts, M. J. (2008). Muscle ultrasound in neuromuscular disorders. *Muscle & Nerve: Official Journal of the American Association of Electrodiagnostic Medicine*, 37(6), 679-693.
23. Cartwright, M. S., Passmore, L. V., Yoon, J. S., Brown, M. E., Caress, J. B., & Walker, F. O. (2008). Cross-sectional area reference values for nerve ultrasonography. *Muscle & Nerve: Official Journal of the American Association of Electrodiagnostic Medicine*, 37(5), 566-571.
24. Simon, N. G., Cage, T., Narvid, J., Noss, R., Chin, C., & Kliot, M. (2014). High-resolution ultrasonography and diffusion tensor tractography map normal nerve fascicles in relation to schwannoma tissue prior to resection: Report of 2 cases. *Journal of neurosurgery*, 120(5), 1113-1117.
25. Joy, V., Therimadasamy, A. K., Chan, Y. C., & Wilder-Smith, E. P. (2011). Combined Doppler and B-mode sonography in carpal tunnel syndrome. *Journal of the neurological sciences*, 308(1-2), 16-20.
26. Volz, K. R., Evans, K. D., Kanner, C. D., & Dickerson, J. A. (2016). Detection of Intraneural Median Nerve Microvascularity Using Contrast-Enhanced Sonography: A Pilot Study. *Journal of Ultrasound in Medicine*, 35(6), 1309-1316.

27. Erlichman, D. B., Weiss, A., Koenigsberg, M., & Stein, M. W. (2020). Contrast enhanced ultrasound: A review of radiology applications. *Clinical Imaging*, 60(2), 209-215.
28. Wee, T. C., & Simon, N. G. (2019). Ultrasound elastography for the evaluation of peripheral nerves: a systematic review. *Muscle & nerve*, 60(5), 501-512.
29. Martinoli, C., Bianchi, S., Dahmane, M. H., Pugliese, F., Bianchi-Zamorani, M., & Valle, M. (2002). Ultrasound of tendons and nerves. *European radiology*, 12, 44-55.
30. Asbury, A. K. (1978). Pathology of peripheral nerve. *Major problems in pathology*, 9, 28-29.
31. Kessel, R. G., & Kardon, R. H. (1979). *Tissues and organs: a text-atlas of scanning electron microscopy*. WH Freeman.
32. Olsson, Y. (1971). Mast cells in human peripheral nerve. *Acta neurologica scandinavica*, 47(3), 357-368.
33. Myers, R. R., Powell, H. C., Shapiro, H. M., Costello, M. L., & Lampert, P. W. (1980). Changes in endoneurial fluid pressure, permeability, and peripheral nerve ultrastructure in experimental lead neuropathy. *Annals of Neurology: Official Journal of the American Neurological Association and the Child Neurology Society*, 8(4), 392-401.
34. Nukada, H. (1990). Ischemic neuropathy. *Rinsho Shinkeigaku= Clinical Neurology*, 30(12), 1368-1370.
35. Powell, H. C., & Myers, R. R. (1986). Pathology of experimental nerve compression. *Laboratory Investigation; a Journal of Technical Methods and Pathology*, 55(1), 91-100.
36. Lundborg, G. (1988). Intraneural microcirculation. *Orthopedic Clinics of North America*, 19(1), 1-12.
37. Sunderland, S. (1968). Nerves and nerve in injuries. *Edinburgh, E& S Livingstone Ltd*.
38. Stewart, J. D. (1993). Compression and entrapment neuropathies. *Peripheral neuropathy*, 965-968.
39. England, J. D., Gronseth, G. S., Franklin, G., Miller, R. G., Asbury, A. K., Carter, G. T., ... & Sumner, A. J. (2005). Distal symmetric polyneuropathy: a definition for clinical research: report of the American Academy of Neurology, the American Association of Electrodiagnostic Medicine, and the American Academy of Physical Medicine and Rehabilitation. *Neurology*, 64(2), 199-207.
40. Cascio, M. A., & Mukhdomi, T. (2022). Small Fiber Neuropathy. In StatPearls [Internet]. StatPearls Publishing.
41. Tagliafico, A., Tagliafico, G., & Martinoli, C. (2010). Nerve density: a new parameter to evaluate peripheral nerve pathology on ultrasound. Preliminary study. *Ultrasound in medicine & biology*, 36(10), 1588-1593.

42. Carroll, A. S., & Simon, N. G. (2020). Current and future applications of ultrasound imaging in peripheral nerve disorders. *World Journal of Radiology*, 12(6), 101.
43. Sheppard, D. G., Iyer, R. B., & Fenstermacher, M. J. (1998). Brachial plexus: demonstration at US. *Radiology*, 208(2), 402-406.
44. Zaidman, C. M., Al-Lozi, M., & Pestronk, A. (2009). Peripheral nerve size in normals and patients with polyneuropathy: an ultrasound study. *Muscle & Nerve: Official Journal of the American Association of Electrodiagnostic Medicine*, 40(6), 960-966.
45. Silvestri, E., Martinoli, C., Derchi, L. E., Bertolotto, M., Chiaramondia, M., & Rosenberg, I. (1995). Echotexture of peripheral nerves: correlation between US and histologic findings and criteria to differentiate tendons. *Radiology*, 197(1), 291-296.
46. Tolmacheva, A., Savolainen, S., Kirveskari, E., Brandstack, N., Mäkelä, J. P., & Shulga, A. (2019). Clinical Neurophysiology Practice. *Clinical Neurophysiology*, 4, 178-183.
47. Salvalaggio, A., Coraci, D., Cacciavillani, M., Obici, L., Mazzeo, A., Luigetti, M., ... & Briani, C. (2021). Nerve ultrasound in hereditary transthyretin amyloidosis: red flags and possible progression biomarkers. *Journal of Neurology*, 268, 189-198.
48. Gabreëls-Festen, A. A. W. M., Gabreëls, F. J. M., Joosten, E. M. G., Vingerhoets, H. M., & Renier, W. O. (1992). Hereditary neuropathy with liability to pressure palsies in childhood. *Neuropediatrics*, 23(03), 138-143.
49. Gallardo, E., Sedano, M. J., Orizaola, P., Sánchez-Juan, P., González-Suárez, A., García, A., ... & Berciano, J. (2015). Spinal nerve involvement in early Guillain–Barré syndrome: a clinico-electrophysiological, ultrasonographic and pathological study. *Clinical Neurophysiology*, 126(4), 810-819.
50. Grimm, A., Härtig, F., Winter, N., Lerche, H., Axer, H., & Décard, B. (2018). FV9. Nerve ultrasound parameters as biomarkers in CIDP—A prospective 12 months follow-up study. *Clinical Neurophysiology*, 129(8), e53-e54.
51. Ashworth, N. L. (2010). Carpal tunnel syndrome. *BMJ clinical evidence*, 2010.
52. Nakamichi, K., & Tachibana, S. (1992). Transverse sliding of the median nerve beneath the flexor retinaculum. *Journal of Hand Surgery*, 17(2), 213-216.
53. Hough, A. D., Moore, A. P., & Jones, M. P. (2007). Reduced longitudinal excursion of the median nerve in carpal tunnel syndrome. *Archives of physical medicine and rehabilitation*, 88(5), 569-576.
54. Fowler, J. R., Hirsch, D., & Kruse, K. (2015). The reliability of ultrasound measurements of the median nerve at the carpal tunnel inlet. *The Journal of hand surgery*, 40(10), 1992-1995.
55. Wiesler, E. R., Chloros, G. D., Cartwright, M. S., Smith, B. P., Rushing, J., & Walker, F. O. (2006). The use of diagnostic ultrasound in carpal tunnel syndrome. *The Journal of hand surgery*, 31(5), 726-732.

56. Hobson-Webb, L. D., Massey, J. M., Juel, V. C., & Sanders, D. B. (2008). The ultrasonographic wrist-to-forearm median nerve area ratio in carpal tunnel syndrome. *Clinical neurophysiology*, 119(6), 1353-1357.
57. Nakamichi, K., & Tachibana, S. (1995). Restricted motion of the median nerve in carpal tunnel syndrome. *Journal of Hand Surgery*, 20(4), 460-464.
58. Walker, F. O., Cartwright, M. S., Wiesler, E. R., & Caress, J. (2004). Ultrasound of nerve and muscle. *Clinical Neurophysiology*, 115(3), 495-507.
59. Mallouhi, A., Pültzl, P., Trieb, T., Piza, H., & Bodner, G. (2006). Predictors of carpal tunnel syndrome: accuracy of gray-scale and color Doppler sonography. *American Journal of Roentgenology*, 186(5), 1240-1245.
60. Wee, T. C., & Simon, N. G. (2019). Ultrasound elastography for the evaluation of peripheral nerves: a systematic review. *Muscle & nerve*, 60(5), 501-512.
61. Bayrak, I. K., Bayrak, A. O., Kale, M., Turker, H., & Diren, B. (2008). Bifid median nerve in patients with carpal tunnel syndrome. *Journal of Ultrasound in Medicine*, 27(8), 1129-1136.
62. Kele, H., Verheggen, R., & Reimers, C. D. (2002). Carpal tunnel syndrome caused by thrombosis of the median artery: Importance of high-resolution ultrasonography for diagnosis: Case report. *Journal of neurosurgery*, 97(2), 471-473.
63. Dutly-Guinand, M., Müller, M., Bleuler, P., & Steiger, R. (2009). Carpal tunnel syndrome from a thrombosed median artery--four case reports and review of the literature. *Handchirurgie, Mikrochirurgie, Plastische Chirurgie: Organ der Deutschsprachigen Arbeitsgemeinschaft für Handchirurgie: Organ der Deutschsprachigen Arbeitsgemeinschaft für Mikrochirurgie der Peripheren Nerven und Gefässe: Organ der V...*, 41(3), 179-182.
64. Elsaidi, G. A., & Wiesler, E. R. (2004). Lipofibromatous hamartoma of the median nerve: case presentation of MRI, ultrasound, electrodiagnostic, histologic, and surgical findings. *American journal of orthopedics (Belle Mead, NJ)*, 33(10), 514-516.
65. Padua, L., Liotta, G., Di Pasquale, A., Granata, G., Pazzaglia, C., Caliandro, P., & Martinoli, C. (2012). Contribution of ultrasound in the assessment of nerve diseases. *European Journal of Neurology*, 19(1), 47-54.
66. Bland, J. D., & Rudolfer, S. M. (2014). Ultrasound imaging of the median nerve as a prognostic factor for carpal tunnel decompression. *Muscle & nerve*, 49(5), 741-744.
67. Smidt, M. H., & Visser, L. H. (2008). Carpal tunnel syndrome: clinical and sonographic follow-up after surgery. *Muscle & nerve*, 38(2), 987-991.
68. Vögelin, E., Nüesch, E., Jüni, P., Reichenbach, S., Eser, P., & Ziswiler, H. R. (2010). Sonographic follow-up of patients with carpal tunnel syndrome undergoing surgical or nonsurgical treatment: prospective cohort study. *The Journal of hand surgery*, 35(9), 1401-1409.

69. Mondelli, M., Giannini, F., Ballerini, M., Ginanneschi, F., & Martorelli, E. (2005). Incidence of ulnar neuropathy at the elbow in the province of Siena (Italy). *Journal of the neurological sciences*, 234(1-2), 5-10.
70. Norkus, S., & Meyers, M. C. (1994). Ulnar neuropathy of the elbow. *Sports Medicine*, 17, 189-199.
71. Bains, S. (2020). Electrodiagnostic evaluation of ulnar neuropathy.
72. Beekman, R., Schoemaker, M. C., Van Der Plas, J. P. L., Van Den Berg, L. H., Franssen, H., Wokke, J. H. J., ... & Visser, L. H. (2004). Diagnostic value of high-resolution sonography in ulnar neuropathy at the elbow. *Neurology*, 62(5), 767-773.
73. Sivak, W. N., Hagerty, S. E., Huyhn, L., Jordan, A. C., Munin, M. C., & Spiess, A. M. (2016). Diagnosis of ulnar nerve entrapment at the arcade of Struthers with electromyography and ultrasound. *Plastic and Reconstructive Surgery Global Open*, 4(3).
74. Beekman, R., Visser, L. H., & Verhagen, W. I. (2011). Ultrasonography in ulnar neuropathy at the elbow: a critical review. *Muscle & nerve*, 43(5), 627-635.
75. Omejec, G., & Podnar, S. (2016). What causes ulnar neuropathy at the elbow?. *Clinical Neurophysiology*, 127(1), 919-924.
76. Anderson, D., Woods, B., Abubakar, T., Koontz, C., Li, N., Hasoon, J., ... & Urits, I. (2022). A comprehensive review of cubital tunnel syndrome. *Orthopedic Reviews*, 14(3).
77. Mezian, K., Jačisko, J., Kaiser, R., Machač, S., Steyerová, P., Sobotová, K., ... & Naňka, O. (2021). Ulnar neuropathy at the elbow: From ultrasound scanning to treatment. *Frontiers in Neurology*, 12, 661441.
78. Yoon, J. S., Kim, B. J., Kim, S. J., Kim, J. M., Sim, K. H., Hong, S. J., ... & Cartwright, M. S. (2007). Ultrasonographic measurements in cubital tunnel syndrome. *Muscle & Nerve: Official Journal of the American Association of Electrodiagnostic Medicine*, 36(6), 853-855.
79. Frijlink, D. W., Brekelmans, G. J., & Visser, L. H. (2013). Increased nerve vascularization detected by color Doppler sonography in patients with ulnar neuropathy at the elbow indicates axonal damage. *Muscle & nerve*, 47(2), 188-193.
80. Chang, W. K., Li, Y. P., Zhang, D. F., & Liang, B. S. (2017). The cubital tunnel syndrome caused by the intraneural or extraneural ganglion cysts: case report and review of the literature. *Journal of Plastic, Reconstructive & Aesthetic Surgery*, 70(10), 1404-1408.
81. Filippou, G., Mondelli, M., Greco, G., Bertoldi, I., Frediani, B., Galeazzi, M., & Giannini, F. (2010). Ulnar neuropathy at the elbow: how frequent is the idiopathic form? An ultrasonographic study in a cohort of patients. *Clinical & Experimental Rheumatology*, 28(1), 63.

82. Liu, M. T., Lee, J. T., Wang, C. H., Li, Y. C., & Chou, C. H. (2016). Cubital tunnel syndrome caused by ulnar nerve schwannoma in a patient with diabetic sensorimotor polyneuropathy. *Acta Neurol Taiwan*, 25(2), 60-4.
83. Lugão, H. B., Frade, M. A. C., Mazzer, N., Foss, N. T., & Nogueira-Barbosa, M. H. (2017). Leprosy with ulnar nerve abscess: ultrasound findings in a child. *Skeletal radiology*, 46, 137-140.
84. Kim, B. J., Date, E. S., Lee, S. H., Yoon, J. S., Hur, S. Y., & Kim, S. J. (2005). Distance measure error induced by displacement of the ulnar nerve when the elbow is flexed. *Archives of physical medicine and rehabilitation*, 86(4), 809-812.
85. Kim, B. J., Koh, S. B., Park, K. W., Kim, S. J., & Yoon, J. S. (2008). Pearls & Oysters: false positives in short-segment nerve conduction studies due to ulnar nerve dislocation. *Neurology*, 70(3), e9-e13.
86. Yoon, J. S., Walker, F. O., & Cartwright, M. S. (2010). Ulnar neuropathy with normal electrodiagnosis and abnormal nerve ultrasound. *Archives of physical medicine and rehabilitation*, 91(2), 318-320.
87. Leis, A. A., Smith, B. E., Kosiorek, H. E., Omejec, G., & Podnar, S. (2017). Complete dislocation of the ulnar nerve at the elbow: a protective effect against neuropathy?. *Muscle & Nerve*, 56(2), 242-246.
88. Aguiar, P. H., Bor-Seng-Shu, E., Gomes-Pinto, F., Almeida-Leme, R. J. D., Freitas, A. B. R., Martins, R. S., ... & Tedesco-Marchese, A. J. (2001). Surgical management of Guyon's canal syndrome, an ulnar nerve entrapment at the wrist: report of two cases. *Arquivos de neuro-psiquiatria*, 59, 106-111.
89. Subin, G. D., Mallon, W. J., & Urbaniak, J. R. (1989). Diagnosis of ganglion in Guyon's canal by magnetic resonance imaging. *The Journal of hand surgery*, 14(4), 640-643.
90. Elias, D. A., Lax, M. J., & Anastakis, D. J. (2001). Musculoskeletal images. Ganglion cyst of Guyon's canal causing ulnar nerve compression. *Canadian Journal of Surgery*, 44(5), 331.
91. Coulier, B., Goffin, D., Malbecq, S., & Mairy, Y. (2003). Colour duplex sonographic and multislice spiral CT angiographic diagnosis of ulnar artery aneurysm in hypothenar hammer syndrome. *JBR BTR*, 86(4), 211-214.
92. Sakai, K., Tsutsui, T., Aoi, M., Sonobe, H., & Murakami, H. (2000). Ulnar Neuropathy Caused by a Lipoma in Guyon's Canal—Case Report—. *Neurologia medico-chirurgica*, 40(6), 335-338.
93. Wang, G. H., Mao, T., Chen, Y. L., Xu, C., Xing, S. G., Ni, X. J., & Deng, A. D. (2021). An intraneural ganglion cyst of the ulnar nerve at the wrist: a case report and literature review. *Journal of International Medical Research*, 49(1), 0300060520982701.

94. Hobson-Webb, L. D., & Juel, V. C. (2017). Common entrapment neuropathies. *CONTINUUM: Lifelong Learning in Neurology*, 23(2), 487-511.
95. Visser, L. H. (2006). High-resolution sonography of the common peroneal nerve: detection of intraneural ganglia. *Neurology*, 67(8), 1473-1475.
96. Poage, C., Roth, C., & Scott, B. (2016). Peroneal nerve palsy: evaluation and management. *JAAOS-Journal of the American Academy of Orthopaedic Surgeons*, 24(1), 1-10.
97. Gruber, H., Peer, S., Meirer, R., & Bodner, G. (2005). Peroneal nerve palsy associated with knee luxation: evaluation by sonography-initial experiences. *AMERICAN JOURNAL OF ROENTGENOLOGY-NEW SERIES-*, 185(5), 1119.
98. Jang, S. H., Lee, H., & Han, S. H. (2009). Common peroneal nerve compression by a popliteal venous aneurysm. *American journal of physical medicine & rehabilitation*, 88(11), 947-950.
99. Peet, R. M., Henriksen, J. D., Anderson, T. P., & Martin, G. M. (1956). Thoracic-outlet syndrome: evaluation of a therapeutic exercise program. *Proceedings of the staff meetings. Mayo Clinic*, 31(9), 281-287.
100. Stewman, C., Vitanzo Jr, P. C., & Harwood, M. I. (2014). Neurologic thoracic outlet syndrome: summarizing a complex history and evolution. *Current sports medicine reports*, 13(2), 100-106.
101. Brantigan, C. O., & Roos, D. B. (2004). Etiology of neurogenic thoracic outlet syndrome. *Hand Clinics*, 20(1), 17-22.
102. Baute, V., Strakowski, J. A., Reynolds, J. W., Karvelas, K. R., Ehlers, P., Brenzy, K. J., ... & Cartwright, M. S. (2018). Neuromuscular ultrasound of the brachial plexus: A standardized approach. *Muscle & nerve*, 58(5), 618-624.
103. Dollinger, P., Böhm, J., & Arányi, Z. (2022). Combined nerve and vascular ultrasound in thoracic outlet syndrome: A sensitive method in identifying the site of neurovascular compression. *Plos one*, 17(5), e0268842.
104. Longley, D. G., Yedlicka, J. W., Molina, E. J., Schwabacher, S., Hunter, D. W., & Letourneau, J. G. (1992). Thoracic outlet syndrome: evaluation of the subclavian vessels by color duplex sonography. *AJR. American journal of roentgenology*, 158(3), 623-630.
105. Bergmeister, K. D., Große-Hartlage, L., Daeschler, S. C., Rhodius, P., Böcker, A., Beyersdorff, M., ... & Harhaus, L. (2020). Acute and long-term costs of 268 peripheral nerve injuries in the upper extremity. *PloS one*, 15(4), e0229530.
106. Noble, J., Munro, C. A., Prasad, V. S., & Midha, R. (1998). Analysis of upper and lower extremity peripheral nerve injuries in a population of patients with multiple injuries. *Journal of Trauma and Acute Care Surgery*, 45(1), 116-122.

107. Sharp, E., Roberts, M., Żurada-Zielińska, A., Zurada, A., Gielecki, J., Tubbs, R. S., & Loukas, M. (2021). The most commonly injured nerves at surgery: a comprehensive review. *Clinical Anatomy*, 34(2), 244-262.
108. Goldberg, G., & Goldstein, H. (1998). AAEM case report 32: nerve injury associated with hip arthroplasty. *Muscle & Nerve: Official Journal of the American Association of Electrodiagnostic Medicine*, 21(4), 519-527.
109. Toia, F., Gagliardo, A., D'Arpa, S., Gagliardo, C., Gagliardo, G., & Cordova, A. (2016). Preoperative evaluation of peripheral nerve injuries: What is the place for ultrasound?. *Journal of Neurosurgery*, 125(3), 603-614.
110. Sulaiman, W., & Gordon, T. (2013). Neurobiology of peripheral nerve injury, regeneration, and functional recovery: from bench top research to bedside application. *Ochsner Journal*, 13(1), 100-108.
111. Sunderland, S. S. (1990). The anatomy and physiology of nerve injury. *Muscle & Nerve: Official Journal of the American Association of Electrodiagnostic Medicine*, 13(9), 771-784.
112. Cartwright, M. S., Walker, F. O., Griffin, L. P., & Caress, J. B. (2011). Peripheral nerve and muscle ultrasound in amyotrophic lateral sclerosis. *Muscle & nerve*, 44(3), 346-351.
113. Wijntjes, J., Borchert, A., & van Alfen, N. (2020). Nerve ultrasound in traumatic and iatrogenic peripheral nerve injury. *Diagnostics*, 11(1), 30.
114. Bergquist, E. R., & Hammert, W. C. (2013). Timing and appropriate use of electrodiagnostic studies. *Hand clinics*, 29(3), 363-370.
115. DEMİRÖZ, S., Ur, K., Ulucan, A., Bengu, A., Demiralin Ur, F., Gergin, O., & Erdem, S. (2019). Neuroprotective effects of lacosamide in experimental traumatic spinal cord injury in rats. *Turkish Neurosurgery*, 29(5).
116. Padua, L., Di Pasquale, A., Liotta, G., Granata, G., Pazzaglia, C., Erra, C., ... & Martinoli, C. (2013). Ultrasound as a useful tool in the diagnosis and management of traumatic nerve lesions. *Clinical neurophysiology*, 124(6), 1237-1243.
117. Alaqeel, A., & Alshomer, F. (2014). High resolution ultrasound in the evaluation and management of traumatic peripheral nerve injuries: review of the literature. *Oman medical journal*, 29(5), 314.
118. Zaidman, C. M., Seelig, M. J., Baker, J. C., Mackinnon, S. E., & Pestronk, A. (2013). Detection of peripheral nerve pathology: comparison of ultrasound and MRI. *Neurology*, 80(18), 1634-1640.
119. Zhang, J., Chen, G., & Chi, G. (2010). Microsurgery status on acoustic neuroma. *Progress in Modern Biomedicine*, 10(19), 3765-3767.
120. Coraci, D., Pazzaglia, C., Doneddu, P. E., Erra, C., Paolasso, I., Santilli, V., & Padua, L. (2015). Post-traumatic neuroma due to closed nerve injury. Is recovery after peripheral nerve

- trauma related to ultrasonographic neuroma size?. *Clinical Neurology and Neurosurgery*, 139, 314-318.
121. Simon, N. G., Spinner, R. J., Kline, D. G., & Kliot, M. (2016). Advances in the neurological and neurosurgical management of peripheral nerve trauma. *Journal of Neurology, Neurosurgery & Psychiatry*, 87(2), 198-208.
 122. Hanewinkel, R. (2017). Prevalence, Risk Factors and Consequences of Chronic Polyneuropathy: The Rotterdam Study.
 123. Telleman, J. A., Grimm, A., Goedee, S., Visser, L. H., & Zaidman, C. M. (2018). Nerve ultrasound in polyneuropathies. *Muscle & nerve*, 57(5), 716-728.
 124. Said, G. (2013). Diabetic neuropathy. *Handbook of clinical neurology*, 115, 579-589.
 125. Pitarokoili, K., Kerasnoudis, A., Behrendt, V., Labedi, A., Ayzenberg, I., Gold, R., & Yoon, M. S. (2016). Facing the diagnostic challenge: nerve ultrasound in diabetic patients with neuropathic symptoms. *Muscle & Nerve*, 54(1), 18-24.
 126. Borire, A. A., Issar, T., Kwai, N. C., Visser, L. H., Simon, N. G., Poynten, A. M., ... & Krishnan, A. V. (2018). Correlation between markers of peripheral nerve function and structure in type 1 diabetes. *Diabetes/Metabolism Research and Reviews*, 34(7), e3028.
 127. Nowicki, A., & Dobruch-Sobczak, K. (2016). Introduction to ultrasound elastography. *Journal of ultrasonography*, 16(65), 113-124.
 128. Kutlar, N., Bayrak, A. O., Bayrak, İ. K., Canbaz, S., & Türker, H. (2017). Diagnosing carpal tunnel syndrome with Doppler ultrasonography: a comparison of ultrasonographic measurements and electrophysiological severity. *Neurological research*, 39(2), 126-132.
 129. Ibrahim, H. R. (2022). Diagnostic value of shear wave ultrasound elastography of tibial nerve in patients with diabetic peripheral neuropathy. *Egyptian Journal of Radiology and Nuclear Medicine*, 53(1), 1-9.
 130. Singh, K., Gupta, K., & Kaur, S. (2017). High resolution ultrasonography of the tibial nerve in diabetic peripheral neuropathy. *Journal of ultrasonography*, 17(71), 246-252.
 131. Dikici, A. S., Ustabasioglu, F. E., Delil, S., Nalbantoglu, M., Korkmaz, B., Bakan, S., ... & Kantarci, F. (2017). Evaluation of the tibial nerve with shear-wave elastography: a potential sonographic method for the diagnosis of diabetic peripheral neuropathy. *Radiology*, 282(2), 494-501.
 132. He, Y., Xiang, X., Zhu, B. H., & Qiu, L. (2019). Shear wave elastography evaluation of the median and tibial nerve in diabetic peripheral neuropathy. *Quantitative Imaging in Medicine and Surgery*, 9(2), 273.
 133. Bilić, E. (2019). Chronic Autoimmune Neuropathies. *Medicus*, 28(1 Neurologija), 77-77.

134. Dyck, P. J., Lais, A. C., Ohta, M., Bastron, J. A., Okazaki, H., & Groover, R. V. (1975, November). Chronic inflammatory polyradiculoneuropathy. In *Mayo Clinic Proceedings* (Vol. 50, No. 11, pp. 621-637).
135. Zaidman, C. M., & Pestronk, A. (2014). Nerve size in CIDP varies with disease activity and therapy response over time: a retrospective ultrasound study. *Muscle & nerve*, *50*(5), 733
136. Padua, L., Granata, G., Sabatelli, M., Inghilleri, M., Lucchetta, M., Luigetti, M., ... & Briani, C. (2014). Heterogeneity of root and nerve ultrasound pattern in CIDP patients. *Clinical Neurophysiology*, *125*(1), 160-165.
137. Goedee, H. S., Brekelmans, G. J. F., & Visser, L. H. (2014). Multifocal enlargement and increased vascularization of peripheral nerves detected by sonography in CIDP: a pilot study. *Clinical neurophysiology*, *125*(1), 154-159.
138. Matsuoka, N., Kohriyama, T., Ochi, K., Nishitani, M., Sueda, Y., Mimori, Y., ... & Matsumoto, M. (2004). Detection of cervical nerve root hypertrophy by ultrasonography in chronic inflammatory demyelinating polyradiculoneuropathy. *Journal of the neurological sciences*, *219*(1-2), 15-21.
139. Niu, J., Cui, L., & Liu, M. (2017). Multiple sites ultrasonography of peripheral nerves in differentiating charcot–marie–tooth type 1A from chronic inflammatory demyelinating polyradiculoneuropathy. *Frontiers in Neurology*, *8*, 181.
140. Kerasnoudis, A., Pitarokoili, K., Behrendt, V., Gold, R., & Yoon, M. S. (2015). Bochum ultrasound score versus clinical and electrophysiological parameters in distinguishing acute-onset chronic from acute inflammatory demyelinating polyneuropathy. *Muscle & nerve*, *51*(6), 846-852.
141. McGrogan, A., Madle, G. C., Seaman, H. E., & De Vries, C. S. (2009). The epidemiology of Guillain-Barré syndrome worldwide. *Neuroepidemiology*, *32*(2), 150-163.
142. Asbury, A. K. (1981). Diagnostic considerations in Guillain-Barré syndrome. *Annals of Neurology: Official Journal of the American Neurological Association and the Child Neurology Society*, *9*(S1), 1-5.
143. Vucic, S., Kiernan, M. C., & Cornblath, D. R. (2009). Guillain-Barré syndrome: an update. *Journal of clinical neuroscience*, *16*(6), 733-741.
144. Grimm, A., Décard, B. F., & Axer, H. (2014). Ultrasonography of the peripheral nervous system in the early stage of Guillain-Barré syndrome. *Journal of the Peripheral Nervous System*, *19*(3), 234-241.
145. Grimm, A., Thomaser, A. L., Peters, N., & Fuhr, P. (2015). Vagal hypertrophy in immune-mediated neuropathy visualised with high-resolution ultrasound (HR-US). *Journal of Neurology, Neurosurgery & Psychiatry*, *86*(11), 1277-1278.

146. Ruts, L., Drenthen, J., Jacobs, B. C., & Van Doorn, P. A. (2010). Distinguishing acute-onset CIDP from fluctuating Guillain-Barre syndrome: a prospective study. *Neurology*, 74(21), 1680-1686.
147. Derksen, A., Ritter, C., Athar, P., Kieseier, B. C., Mancias, P., Hartung, H. P., ... & Lehmann, H. C. (2014). Sural sparing pattern discriminates Guillain-Barré syndrome from its mimics. *Muscle & nerve*, 50(5), 780-784.
148. Thomas, P. K. (1999). Overview of Charcot-Marie-tooth disease type 1A. *Annals of the New York Academy of Sciences*, 883(1), 1-5.
149. Zanette, G., Fabrizi, G. M., Taioli, F., Lauriola, M. F., Badari, A., Ferrarini, M., ... & Tamburin, S. (2018). Nerve ultrasound findings differentiate Charcot-Marie-Tooth disease (CMT) 1A from other demyelinating CMTs. *Clinical Neurophysiology*, 129(11), 2259-2267.
150. Noto, Y. I., Shiga, K., Tsuji, Y., Mizuta, I., Higuchi, Y., Hashiguchi, A., ... & Mizuno, T. (2015). Nerve ultrasound depicts peripheral nerve enlargement in patients with genetically distinct Charcot-Marie-Tooth disease. *Journal of Neurology, Neurosurgery & Psychiatry*, 86(4), 378-384.
151. Patzko, A., & Shy, M. E. (2012). Charcot-Marie-Tooth disease and related genetic neuropathies. *CONTINUUM: Lifelong Learning in Neurology*, 18(1), 39-59.
152. Brennan, K. M., Bai, Y., & Shy, M. E. (2015). Demyelinating CMT—what's known, what's new and what's in store?. *Neuroscience letters*, 596, 14-26.