

Parcijalna laringektomija u kirurškom liječenju malignih bolesti grkljana

Bilić, Katarina

Master's thesis / Diplomski rad

2023

Degree Grantor / Ustanova koja je dodijelila akademski / stručni stupanj: **University of Zagreb, School of Medicine / Sveučilište u Zagrebu, Medicinski fakultet**

Permanent link / Trajna poveznica: <https://um.nsk.hr/um:nbn:hr:105:300443>

Rights / Prava: [In copyright](#)/[Zaštićeno autorskim pravom.](#)

Download date / Datum preuzimanja: **2024-07-13**



Repository / Repozitorij:

[Dr Med - University of Zagreb School of Medicine Digital Repository](#)



SVEUČILIŠTE U ZAGREBU

MEDICINSKI FAKULTET

Katarina Bilić

**Parcijalna laringektomija u kirurškom
liječenju malignih bolesti grkljana**

DIPLOMSKI RAD



Zagreb, 2023.

Ovaj diplomski rad izrađen je na Klinici za bolesti uha, nosa i grla i kirurgiju glave i vrata u Kliničkom bolničkom centru Zagreb pod vodstvom prof.dr.sc. Drage Prgometa i predan je na ocjenu u akademskoj godini 2022./2023.

Voditelj rada: prof.dr.sc. Drago Prgomet

POPIS KRATICA KORIŠTENIH U RADU:

LSCC – laryngeal squamous cell carcinoma – planocelularni karcinom grkljana

EGFR – epidermal growth factor receptor – receptor epidermalnog faktora rasta

WRAP53 β – WD40 encoding RNA antisense to p53 – WD40 kodirajuća RNK protusmislena za p53

p16INK4a – proteinski inhibitor ciklina p16, ciklin-ovisna kinaza inhibitor 2A

Bcl-2 – B-cell leukemia/lymphoma 2 protein, B-stanični leukemija/limfom protein 2

TNM klasifikacija – tumor (T), nodes (N), metastases (M) – tumor čvorovi metastaze

FPL – frontalna parcijalna laringektomija

FLPL – frontolateralna parcijalna laringektomija

USMF-flap – unipedicled sternohyoid myofascial flap – jednopeteljkasti sternohioidni miofascijalni režanju

ELS – The European Laryngological Society – Europsko laringološko društvo

SCPL – supracricoid partial laryngectomy – suprakrikoidna parcijalna laringektomija

SCM – *m. sternocleidomastoideus*

IJV – *v. jugularis interna*

CN XI – *n. accessorius*, XI. kranijalni živac

ENE – extranodal extension – širenje izvan kapsule limfnog čvora

TLM – transoralna laserska mikrokirurgija

AVC – anterior vocal commissure – anteriorna vokalna komisura, prednja komisura

OPL – otvorena parcijalna laringektomija

LC – local control – lokalna kontrola bolesti

DFS – disease-free survival – preživljenje bez povratka bolesti

CURB65 – confusion, uremia, respiratory rate, BP, age > 65 – konfuzija, uremija, broj respiracija, krvni tlak, dob > 65

MDT – multidisciplinarni tim

CBT – cognitive behavioural therapy – kognitivno-bihevioralna terapija

SADRŽAJ

1. SAŽETAK	
2. SUMMARY	
3. UVOD.....	1
3.1. Povijesni razvoj parcijalne laringektomije	1
3.2. Maligne bolesti grkljana	2
4. PREGLED PARCIJALNE LARINGEKTOMIJE	5
4.1. Vertikalna parcijalna laringektomija	6
4.2. Horizontalna parcijalna laringektomija	10
4.2.1. Supraglotična parcijalna laringektomija	11
4.2.2. Suprakrikoidna parcijalna laringektomija	13
4.3. Near total laringektomija	16
4.4. Tročetvrtinska laringektomija	18
5. KIRURŠKI TRETMAN VRATA	18
6. MJESTO PARCIJALNE LARINGEKTOMIJE U SUVREMENOJ MEDICINI	20
7. KOMPLIKACIJE PARCIJALNE LARINGEKTOMIJE	23
8. MULTIDISCIPLINARNI PRISTUP U LIJEČENJU PARCIJALNOM LARINGEKTOMIJOM	25
9. ZAHVALE.....	29
10. LITERATURA.....	30
11. ŽIVOTOPIS.....	41

1. SAŽETAK

Parcijalna laringektomija u kirurškom liječenju malignih bolesti grkljana

Katarina Bilić

Unatoč napretku medicine, planocelularni karcinom grkljana predstavlja ozbiljan medicinski problem. Najčešće se javlja između 50. i 70. godine života, te većinom zahvaća mušku populaciju pacijenata. Disbalans u distribuciji pojavnosti bolesti među spolovima, danas se pripisuje različitim životnim navikama muškaraca i žena, poglavito kada je riječ o konzumaciji alkohola i duhanskih proizvoda. Kirurški pristup čini osnovu liječenja ove maligne bolesti. Pacijentima, među ostalim, na raspolaganju stoje metode radioterapije i sve popularnije transoralne laserske resekcije. Često su skloni odabiru laserskog uklanjanja tumorskog tkiva zbog mogućnosti zaobilaženja otvorenog zahvata. Unatoč tome, zahvat parcijalne laringektomije neupitno i dalje predstavlja najbolje terapijsko rješenje za određene indikacije. U slučaju nemogućnosti postizanja dovoljne vidljivosti operacijskog polja za izvođenje endoskopskog zahvata ili proširenosti tumorskog procesa na određene složene anatomske strukture, direktni pristup transcervikalnog zahvata osigurava dovoljno manevarskog prostora za temeljito uklanjanje malignog tkiva. Važna komponenta zahvata, također, leži u maksimalnoj poštediti zdravih struktura i rekonstrukciji koja pacijentu treba osigurati osim zdravstvenog oporavka i povrat funkcionalnosti. Anatomske strukture grkljana sudjeluju u gutanju, disanju i fonaciji. Jasno je kako mogućnost govora, samostalnog disanja i oralnog unosa hrane čine izrazito veliku ulogu u fiziološkom, psihološkom i socijalnom zdravlju oboljelog. Pravovremeno izvedena parcijalna laringektomija u kombinaciji sa potporom složene skrbi multidisciplinarnog tima pruža optimalne rezultate. Stoga, unatoč porastu popularnosti alternativnih metoda liječenja karcinoma glotisa, parcijalna laringektomija i dalje zauzima važno mjesto među suvremenim kirurškim tehnikama.

Ključne riječi: parcijalna laringektomija, organ preservation kirurgija, karcinom grkljana

2. SUMMARY

Partial laryngectomy in the surgical treatment of malignant diseases of the larynx

Katarina Bilić

Despite medical advances, laryngeal squamous cell carcinoma remains a serious medical problem. Men make up most of the patients and it most frequently affects them between the ages of 50 and 70. Today, the difference in lifestyle choices between men and women, particularly regarding the consumption of alcohol and tobacco products is blamed for the unequal occurrence between the sexes. A surgical approach represents the basis of treatment for this malignant disease. Patients can choose between a variety of methods, including radiotherapy and, increasingly popular, transoral laser surgery. They are often inclined to opt for laser removal of the tumour tissue in order to avoid open surgery. Despite that, partial laryngectomy still represents the best therapeutic solution for certain indications. In cases where we cannot secure an appropriate overview of the operating field for the endoscopic intervention or if the tumour has infiltrated complex anatomical structures, a direct transcervical approach provides enough space for thorough removal of malignant tissue. An important aspect of partial laryngectomy also includes maximal preservation of unaffected structures and reconstruction. This ensures the recovery of both health and function. Laryngeal anatomical structures play an important role in the act of swallowing, breathing, and phonation. It is understandable how the ability to speak, breathe freely, and eat have a great impact on patient's physiological, psychological, and social wellbeing. Timely executed partial laryngectomy combined with multidisciplinary team care leads to successful results. Therefore, in spite of the growing interest in other methods of treatment, when it comes to laryngeal carcinoma, partial laryngectomy has an undisputable role as a contemporary surgical technique.

Key words: partial laryngectomy, organ preservation surgery, laryngeal cancer

3. UVOD

3.1. Povijesni razvoj parcijalne laringektomije

Na razini svjetske populacije, planocelularni karcinom glave i vrata predstavlja šesti najčešći karcinom s udjelom od 5.3% ukupnog broja karcinoma (1). Među malignim oboljenjima glave i vrata nalazimo i planocelularni karcinom grkljana (laryngeal squamous cell carcinoma, LSCC) odgovoran za čak 126 000 smrtnih ishoda godišnje (2,3). To su razlozi zašto liječenje ove podmukle maligne bolesti zauzima pažnju medicinske struke kako danas, tako i u prošlosti. Pristup liječenju LSCC-a ovisi o smještaju tumora, stadiju bolesti i individualnim komorbiditetima pacijenta. Kirurška ekscizija novotvorina smatrala se zlatnim standardom liječenja bez obzira na uznapređevalost bolesti. Stoga su se kirurške tehnike i pristupi neprestano usavršavali s ciljem postizanja optimalnog omjera između održavanja postoperativne funkcionalnosti i lokalne kontrole bolesti. Prva parcijalna laringektomija pripisuje se francuskom kirurgu Philippe-Jeanu Pelletanu. 1788. godine izvodi medijalnu tireotomiju s parcijalnom laringektomijom (4), a 1863. Henry B. Sands, kirurg sveučilišta u New Yorku, izvodi prvu parcijalnu laringektomiju radi liječenja karcinoma grkljana (5). Početci su bili mukotrpniji zahvaljujući pomanjkanju higijenski uvjeta i lošoj anesteziji, a velik broj zahvata završavao je pogubno za pacijente. Ipak, 1878. godine Theodor Billroth uvodi tehniku otvorene parcijalne laringektomije (6) i utemeljuje put sustavnog prakticanju kirurške tehnike. Zanimanje javnosti za novu kiruršku tehniku možemo zahvaliti nesretnoj sudbini pruskog princa Fredericka III. 1887. godine dijagnosticiran mu je karcinom grkljan (7). Zbog nesigurnosti ishoda kirurškog zahvata u razvoju, liječnici i obitelj bili su neskloni prihvatiti operativni postupak. Već sredinom 1888. godine, nakon samo 99 dana vladavine Fredericka III. kao cara Njemačke, vladar je podlegao posljedicama maligne bolesti (8) potičući medicinsku javnost na detaljno razmatranje dijagnostičkih i terapijskih mogućnosti liječenja ove bolesti. Naporima brojnih liječnika-pionira diljem svijeta, podizanjem higijenskih standarda te unaprjeđenjem lokalne i sistemske anestezije, danas parcijalna laringektomija predstavlja optimalno liječenje za mnoge pravovremeno dijagnosticirane pacijente. Trenutno se izvodi putem otvorenog kirurškog zahvata, endoskopski i transoralno uz pomoć robotske kirurgije.

3.2. Maligne bolesti grkljana

Razvojem kirurške tehnike, ali i medicinske tehnologije, s vremenom su se mijenjale indikacije parcijalne laringektomije. Krajem 19. stoljeća tri glavne indikacije bile su tuberkuloza, karcinom i sifilis (9). Danas je najčešća indikacija maligno oboljenje, tj. zahvaćenost grkljana planocelularnim karcinomom.

Epidemiologija

LSCC najčešće se javlja između 50. i 70. godine života, a omjer pojavnosti među muškarcima i ženama je 4:1 (10). Razlika među spolovima ponajprije se pripisuje različitoj distribuciji rizičnih čimbenika od kojih su najznačajniji konzumacija duhanskih proizvoda i alkohola (11). Ishod bolesti značajno ovisi o uznapređovalosti bolesti u trenutku otkrivanja. Tako je petogodišnje preživljenje za pacijente s rano otkrivenim LSCC-om od 70 do 90%, a za uznapređovali LSCC tek 30% (12). Preživljenje ovisi i o lokalizaciji primarnog tumora s obzirom da tumori nekih sijela češće metastaziraju u limfne čvorove (13), ali i određenim biomarkerima među kojima se nalaze EGFR (14), WRAP53 β , p16INK4a (15), estrogenski i progesteronski receptori (16), p53 (17) i Bcl-2 (17).

Klinička slika

Varijabilnost kliničke slike ovisi o lokalizaciji i uznapređovalosti tumora. Karcinom glotisa se relativno rano manifestira promuklošću, dok se simptomi novotvorina supraglotisa javljaju tek kasnije nespecifičnim simptomima poput otežanog gutanja, osjećaja prisutnosti stranog tijela, bolova i promuklosti. Nažalost, u Hrvatskoj nije rijetkost da pacijenti traže profesionalnu pomoć tek u uznapređovalim fazama bolesti. U svrhu ranog otkrivanja tumora grkljana, preporuka je da se svakog bolesnika koji je promukao dulje od 3 do 4 tjedna pošalje na specijalistički otorinolaringološki pregled, kako bi se definirao uzrok promuklosti.

Dijagnostički postupak

Kao i svaki dijagnostički postupak u medicini, započinjemo anamnezom i kliničkim pregledom koji nadopunjujemo pregledom larinksa i hipofarinksa uz pomoć fleksibilnog fiber-endoskopa. Ako se pregledom utvrdi osnovana sumnja na tumor larinksa, potrebno je učiniti i CT grkljana i vrata kako bi pobliže opisali lokalizaciju i veličinu tumora, proširenost karcinoma na okolne strukture i postojanje metastaza. Nakon radiološke obrade slijedi postupak laringomikroskopije u općoj anesteziji prilikom koje se uzima uzorak tkiva za patohistološku analizu. Nakon provedene dijagnostike radi se klinička procjena stadija bolesti prema važećoj TNM klasifikaciji.

TNM klasifikacija

U TNM klasifikaciji razlikujemo karcinome prema anatomskom smještaju primarnog sijela. Osnovna anatomska podjela novotvorina grkljana je podjela na karcinome supraglotisa, glotisa i subglotisa.

Primarni tumor (T)

TX – primarni tumor nije dostupan procjeni

T0 – nema dokaza o primarnom tumoru

Tis – karcinom in situ

Supraglotis

T1 – tumor zahvaća jednu podjedinicu supraglotisa uz normalnu pomičnost glasnica

T2 - tumor zahvaća sluznicu više od jedne podjedinice supraglotisa ili glotisa, ili regiju izvan supraglotisa (npr. sluznica baze jezika, valekulu, medijalnu stijenku piriformnog sinusa), bez fiksacije grkljana

T3 - tumor ograničen na larinks s fiksacijom hemilarinksa i/ili zahvaća neku od regija:

postkrikoidna regija, preepiglotski prostor, paraglotski prostor, i/ili minimalno štitnu hrskavicu

T4a - tumor prodire kroz štitnu hrskavicu ili zahvaća tkivo izvan grkljana, npr. dušnik, meke strukture vrata, uključujući duboke mišiće jezika, prelaringealne mišiće, štitnjaču ili jednjak

T4b - tumor zahvaća prevertebralni prostor, medijastinalne strukture ili obuhvaća karotidnu arteriju

Glottis

T1 - tumor ograničen na glasnicu/glasnice, može zahvaćati prednju ili stražnju komisuru, uz normalnu pokretljivost

T1a - tumor zahvaća jednu glasnicu

T1b - tumor zahvaća obje glasnice

T2 - tumor širi se na supraglotis i/ili subglottis ili sa smanjenom pokretljivošću glasnica

T3 - tumor ograničen na grkljan s fiksacijom glasnica

T4a - tumor prodire kroz štitnu ili krikoidnu hrskavicu i/ili zahvaća tkivo izvan grkljana, npr. dušnik, meke strukture vrata, uključujući duboke mišiće jezika, prelaringealne mišiće, štitnjaču ili jednjak

T4b - tumor zahvaća prevertebralni prostor, medijastinalne strukture ili obuhvaća karotidnu arteriju

Subglottis

T1 - tumor ograničen na subglottis

T2 - tumor širi se na glasnice s normalnom ili smanjenom pokretljivošću glasnica

T3 - tumor ograničen na grkljan s fiksacijom glasnica

T4a - tumor prodire kroz štitnu ili krikoidnu hrskavicu i/ili zahvaća tkivo izvan grkljana, npr. dušnik, meke strukture vrata, uključujući duboke mišiće jezika, prelaringealne mišiće, štitnjaču ili jednjak

T4b - tumor zahvaća prevertebralni prostor, medijastinalne strukture ili obuhvaća

karotidnu arteriju (19)

Liječenje

Kirurški tretman je osnova liječenja planocelularnog karcinoma grkljana. Iako su novije metode radioterapije i transoralne laserske resekcije preuzele velik dio liječenja, i dalje parcijalna laringektomija pronalazi svoje mjesto. U tretmanu ranog karcinoma glotisa (T1-T2aN0M0) većina liječnika danas preferira primjenu lasera ili radioterapije, no ona nije uvijek moguća. Kod nekih bolesnika izvođenje samog transoralnog laserskog zahvata nije opcija zbog nemogućnosti pravilnog endoskopskog prikaza operacijskog polja. U tom slučaju preferira se otvoreni kirurški pristup laringofisurom te parcijalnom vertikalnom laringektomijom, frontalnom laringektomijom ili suprakrikoidnom laringektomijom. Totalnoj laringektomiji se pristupa u slučaju pojave recidiva ili neuspjeha prethodnog liječenja. Otvoreni pristup može se primijeniti i u slučaju T2b i T3 karcinoma glotisa. U ovom slučaju uz samu resekciju vršimo i eventualnu rekonstrukciju struktura te obavezno elektivni tretman vrata. U supraglotičkih tumora pristup je nešto oprezniji zbog veće sklonosti tumora metastaziranju. Tako se već kod T1 i T2 tumora osim kirurškoj resekciji pristupa i elektivnom tretmanu vrata (selektivna disekcija regija II-III/IV ili radioterapija navedenog područja) (19).

4. PREGLED PARCIJALNE LARINGEKTOMIJE

Porastom popularnosti endoskopskih zahvata laserom i razvojem radioterapije, mnogi liječnici odustaju od liječenja otvorenim kirurškim postupkom. Stoga, sve se teže nalazeiskusni operateri i otorinolaringološki centri s uvježbanom praksom izvođenja parcijalnih laringektomija. Pa ipak, i dalje nalazimo osnovanih indikacije za izvođenje parcijalnih laringektomija. Postoji više oblika parcijalne laringektomije među kojima se nalaze:

- Vertikalna parcijalna laringektomija
- Horizontalna parcijalna laringektomija

- „Imbrication“ laringektomija
- „Near-total“ laringektomija
- „Three-quarter“ (tročetvrtinska) laringektomija (20)

Svaki od navedenih zahvata ima vlastite indikacije, pogodnosti i rizike. Zato planiranje otvorenog kirurškog pristupa u liječenju onkoloških pacijenata zahtijeva detaljan klinički pregled i preoperativnu dijagnostičku obradu.

4.1. Vertikalna parcijalna laringektomija

Zahvat vertikalne parcijalne laringektomije predstavlja jedan od prvih zahvata u sklopu „organ preservation“ kirurgije. Naime, tijekom liječenja onkoloških pacijenata, primarni terapijski cilj je izlječenje pacijenta ili barem produljenje životnog vijeka. Prilikom provođenja postupaka liječenja dolazi i do narušavanja fiziološke građe i funkcije zahvaćenih organa. Svrha kirurških postupaka s očuvanjem grkljana jest omogućiti pacijentu što bolju kvalitetu života nakon zahvata.

Postoji više varijacija vertikalne parcijalne laringektomije: laringofisura i transcervikalna kordektomija, frontalna parcijalna laringektomija, hemilaringektomija, lateralna parcijalna laringektomija, frontolateralna parcijalna laringektomija te proširena frontolateralna parcijalna laringektomija.

Indikacije i kontraindikacije za zahvat

Indikacije za vertikalnu parcijalnu laringektomiju obuhvaćaju:

- Rano otkriveni tumor glotisa nepogodan za endoskopski zahvat (nemogućnost adekvatnog prikaza operativnog polja)
- Velik T1 karcinomi glotisa smješten na samo jednoj glasnici
- Malen T2 karcinomi glotisa s minimalnim širenjem u supraglotični i subglotični prostor (ekstenzija tumora ne smije biti veća od 5 mm)

- „Salvage“ operacija za rane lezije nakon neuspjele radioterapije (21, 22)
- Lezija pokretne glasnice koja se širi na prednju komisuru
- Lezija pokretne glasnice koja uključuje vokalni proces i gornju plohu aritenoida
- Odabrani pacijenti s lezijom na fiksiranoj glasnici koja ne prelazi središnju liniju (20)

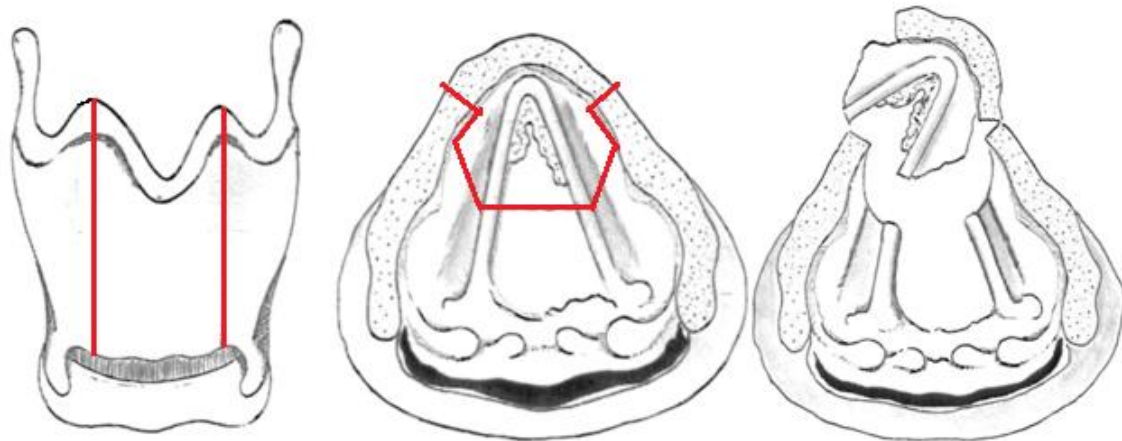
Kontraindikacije za zahvat su:

- Karcinom koji zahvaća krikoaritenoidni zglob
- Zahvaćenost tireoidne hrskavice
- Širenje karcinoma glotisa na više od jedne trećine kontralateralne glasnice
- Širenje u subglotični prostor za više od 5 mm (21, 22)
- Zahvaćenost apeksa piriformnog sinusa (20)

Varijacije vertikalne parcijalne laringektomije

Laringofisura i transcervikalna kordektomija predstavljaju jedan od prvih uspješnih zahvata u liječenju tumorskih lezija ograničenih na glasnice. Poželjno je da karcinom zahvaća samo membranozni dio glasnice i da je očuvana mobilnost glasnica. Iako su rezultati postupka kroz povijest bili dobri, ovaj zahvat pada u drugi plan zahvaljujući razvoju radioterapije i endoskopskih zahvata (23).

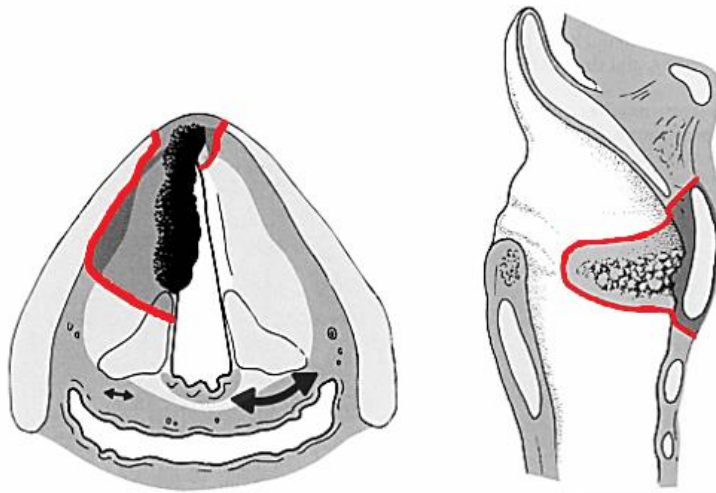
Frontalna parcijalna laringektomija predstavlja opciju kirurškog liječenja kada maligna promjena zahvaća prednju komisuru. Liječenje tumora ove lokalizacije i danas izaziva rasprave te dio stručnjaka zagovara otvoreno kirurško liječenje. Zahvat uključuje resekciju cijele prednje komisure zajedno s prednjom trećinom glasnica i prednjim dijelom tireoidne hrskavice (Slika 1)(24).



Slika 1. FPL. Prema: Martinez-Vidal i Herranz. (1993.) (24)

Hemilaringektomija kirurški je zahvat kojim se unilateralno uklanja glasnica, krilo tireoidne hrskavice, dio krikoidne hrskavice i aritenoidna hrskavica. Također, indikacija za izvođenje zahvata su lokalizirane, rano otkrivene tumorske lezije. Iako je zahvat sam po sebi opsežniji i dalje pacijentima osigurava zadovoljavajuću rezidualnu funkcionalnost gutanja i govora (25).

Frontolateralna parcijalna laringektomija je postupak koji je doživio mnoge preinake svoje izvedbe. Zahvat prvi puta izvodi Leroux-Robert 1958. godine (26). Njegov rad sastojao se od resekcije prednje komisure i medijalnog trokuta tireoidne hrskavice. Ovom metodom omogućio je uspješno lokalno liječenje T1b i T2 tumora, a metoda se nastavila razvijati tijekom vremena. Danas ovaj zahvat predstavlja efikasnu alternativu transoralnoj laserskoj mikrokirurgiji, radioterapiji ili suprakrikoidnoj parcijalnoj laringektomiji u liječenju T1b karcinoma glotisa (27). Također, u praksi nalazimo i proširenu frontolateralnu parcijalnu laringektomiju. Iako se Leroux-Robertova tehnika pokazala korisnom, ova metoda nije dostatna ako se tumor širi prema posteriorno smještenim strukturama. Zato se resekcija glasnice može proširiti uklanjanjem struktura smještenih 0,5-1 cm ispod razine glasnica, ventrikula te uklanjanjem aritenoidne hrskavice (Slika 2) (28).



Slika 2. FLPL, poprečni i sagitalni prikaz. Prema: Goessler UR. (2012.) (33)

Operativna tehnika

Operacija započinje horizontalnim kožnim rezom i rezom potkožja. Stvoreni kožni reznjevi se razmiču po kranio-kaudalnoj osi i prikazuje se tireoidna hrskavica i krikotireoidne membrane. Zatim se prelaringealni mišići pomiču lateralno i prikaže se perihondrij. Pravi se incizija uz lateralni rub tireoidnog krila na strani smještaja tumorskog procesa te se perihondrij odiže s bazom reznja na kontralateralnoj strani od smještaja tumora. Radi se paramedijalna ili medijalna tireotomija. Slijedi incizija sluznice kako bi se pregledao lumen endolarinksa. Tumor se uklanja pazeći na rubove. Cilj je postići R0 tj. rubove tkiva bez znakova maligne alteracije, a standard je minimalno 2 mm zdravih rubova. Kako bismo bili sigurno da smo uklonili dovoljno tkiva, osim prema makroskopskom izgledu, odlučujemo na temelju intraoperativne patohistološke analize. Važno je pažljivo i strpljivo učiniti hemostazu (29).

Kirurška rekonstrukcija

U slučaju da ne odstranjujemo hrskavicu, rana može cijeliti sekundarnom intencijom. Tireoidne lamine približavaju se i šivaju, pokrivaju se perihondrijem i dalje stavljaju

šavovi po slojevima. Ukoliko je se odstranjuje manji dio ili cijela tireoidna hrskavica ili ako je defekt mekog tkiva veći od 2.5 cm, potrebno je rekonstruirati nastali defekt. Popunjavanje defekata vaskulariziranim tkivom nadomješta volumen resekiranih laringealnih struktura i omogućuje obnavljanje funkcija glotisa. Također, time je omogućena i rekonstrukcija glasnica i funkcionalne formacije glasa (30).

Postoji mnogo načina rekonstrukcije defekata, uporabom perihondrija, regionalnim kožnim režnjevima, epiglotisom, hioidnom kosti, režnjem štitnjače te najčešće primjenjivanim mikrovaskularnim režnjem sternohioidnog mišića s jednom ili dvije peteljke. Jednopedeljasti sternohioidni miofascijalni režanj (USMF-flap) sastoji se od sternohioidnog mišića te tri sloja fascija preparirana u komadu. Režanj se može secirati kao superiorni i kao inferiorni režanj ovisno o anatomiji vrata pacijenta. Kako bi režanj bi stabilan, a larinks prohodan potrebna je parcijalno očuvana tireoidna hrskavica (barem pola tireoidne hrskavice na zahvaćenoj strani i dvije trećine na kontralateralnoj strani) (30). Još jedan od široko primjenjivanih režnjeva jest i režanj srednjeg sloja duboke fascije vrata, s platizmom ili bez nje, te s gornjim ili lateralnim hvatištem. Ova metoda rekonstrukcija poznata je kao Zagrebačka metoda, a pokazala se otpornom na nekrozu, infekcija i slinu (31, 32).

4.2. Horizontalna parcijalna laringektomija

Uobičajeno se kirurški zahvati tumora smještenih u supraglotičnom prostoru nazivaju horizontalnom laringektomijom. Razvojem kirurških tehnika razlikujemo više vrsta kirurških zahvata. S ciljem postizanja jednoznačne klasifikacije The European Laryngological Society (ELS) uvodi klasifikaciju prema kojoj pod entitetom horizontalne laringektomije prepoznavamo tri tipa zahvata (34):

- Tip I – horizontalna supraglotična laringektomija
- Tip II – suprakrikoidna laringektomija
- Tip III – supratrahealna laringektomija

Ova podjela za sada nije ušla u svakodnevnu primjenu.

4.2.1. Supraglotična parcijalna laringektomija

Supraepiglотиčna parcijalna laringektomija je kirurški zahvat koji uključuje resekciju preepiglotskog prostora, epiglотisa, vestibularnih nabora, gornjeg dijela tireoidne hrskavice, ariepiglotskih nabora i hioidne kosti (22, 29).

Indikacije i kontraindikacije za zahvat

Indikacije za supraglотиčnu parcijalnu laringektomiju uključuju:

- Rano otkrivene T1 i T2 tumori supraglотisa nedostupni transoralnoj laserskoj kirurgiji zbog nepogodnog prikaza operacijskog polja
- Umjereno velik do velik T2 tumori s kontralateralnim širenjem
- Lezije sa značajnim širenjem u tkivu supraglотisa s mogućim zahvaćanjem preepiglottičnog prostora (22)

Najpogodniji su kandidati za operaciju oni u kojih nije došlo zahvaćanja aritenoida tumorskim procesom, a proširenim indikacijama se mogu smatrati:

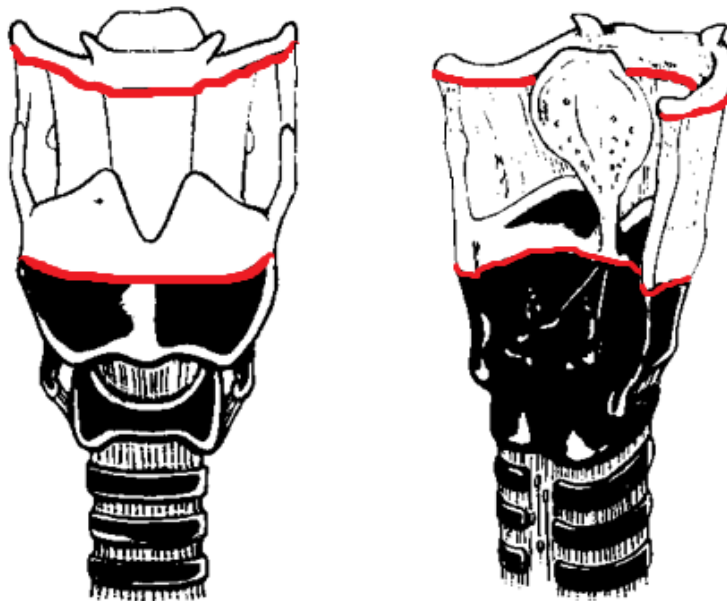
- Ograničeni primarni tumori baze jezika sa sekundarnim širenjem u tkivo supraglотisa
- Tumori piriformnog sinusa koji invadiraju medijalnu stijenku
- Tumori ždrijela sa sekundarnim širenjem na supraglотis (35, 36)

Među kontraindikacije zahvata ubrajamo:

- Tumorska lezija zahvaća tireoidnu hrskavicu
- Tumorska lezija zahvaća krikoidnu hrskavicu
- Tumorska lezija zahvaća oba aritenoida
- Tumorska lezija fiksira glasnice
- Smanjenje mobilnosti jezika
- Karcinom glотisa zahvaća više od jedne trećine kontralateralne glasnice
- Lezija invadira u subglottični prostor više od 5 mm (22, 29, 36)

Operativna tehnika

Zahvat započinje transverzalnim rezom kože. Prikaže se prelaringealna muskulatura i odstrani hoidna kost (neki centri praktciraju očuvanje hoidne kosti iako se nije pokazalo da to značajno utječe na rezultate zahvata) koja se oslobađa od suprahoidne i infraoidne muskulature. Odmiče se prelaringealna muskulatura i prikazuje tireoidna hrskavica. Donji mišićni konstriktor se resecira na gornjem i stražnjem spoju s tireoidnom hrskavicom. Važno je pomno podvezati vaskularizaciju te prikazati i sačuvati *n. laringeus superior*. Tireoidna hrskavica se resecira iznad prednje komisure i odstranjuje. Izvodi se faringektomija. Kontralateralni ariepiglotski nabor resecira se sprijeda prema aritenoidu i konačno odstrani supraglotis s karcinomom (Slika 3). Tijekom zahvata, prije odstranjenja lezije učini se i traheotomija.



Slika 3. Prikaz kirurškog reza u supraglotičnoj parcijalnoj laringektomiji. Prema: Mourad M i sur. (2015.) (22)

Kirurška rekonstrukcija

Metode rekonstrukcije ovise o tome koliko je bila proširena primarna bolest tj. koliko je tkiva moralo biti resecirano. Kod manjih tumora supraglotisa koji ne pokazuju preepiglotsko širenje možemo poštedjeti tireoidnu hrskavicu i resecirati samo mekotkivne strukture. Primarna se rekonstrukcija postiže spajanjem preostale tireoidne hrskavice s ostatkom hioidne kosti inferiorno (tireohioidopeksija) ili s korijenom jezika superiorno (22).

4.2.2. Suprakrikoidna parcijalna laringektomija

Suprakrikoidna parcijalna laringektomija (SCPL) često se naziva i suptotalnom laringektomijom s obzirom da ostaje sačuvana tek četvrtina grkljana. Postoje dva oblika zahvata, krikohioidoepiglotopeksija i krikohioidopeksija (Slika 4 i Slika 5). Zahvat podrazumijeva „en block“ resekciju glasnica, ariepiglotskih nabora, epiglotisa i preepiglotskog prostor, dijela subglotisa i tireoidne hrskavice (29, 37). Operacijom možemo ukloniti i jedan aritenoid, ali u tom slučaju važno je sačuvati hioidnu kost.

Indikacije i kontraindikacije za zahvat

Indikacije za operacijski zahvat SCPL su sljedeća maligna oboljenja:

- Rano otkriveni T1 i T2 tumori supraglotisa i glotisa ili transglotični tumori nepodobni za transoralnu resekciju
- Odabrani T3 tumori supraglotsa, glotisa i transglotičnog područja
- Odabrani T4 tumori koji zahvaćaju tireoidnu hrskavicu bez infiltracije vanjskog perihondrija
- Nakon neuspjelog liječenja drugim postupkom kao „salvage“ operacija (22, 29)

Kontraindikacije za zahvat su:

- Izrazita zahvaćenost stražnje komisure
- Bilateralna fiksacija aritenoida
- Fiksiran krikoaritenoidni zglob
- Širenje karcinoma izvan grkljana
- Urastanje tumorskog tkiva u tkivo korijena jezika ili hioidnu kost
- Izrazita zahvaćenost preepiglotskog prostora
- Širenje tumorskog procesa u tkivo subglotisa s lezijama većim od 10 mm anteriorno, 5 mm lateralno ili 2 mm posteriorno
- Veliki glotički ili subglotički T4a tumori koji zahvaćaju krikoid ili prvi trahealni prsten (22, 38)

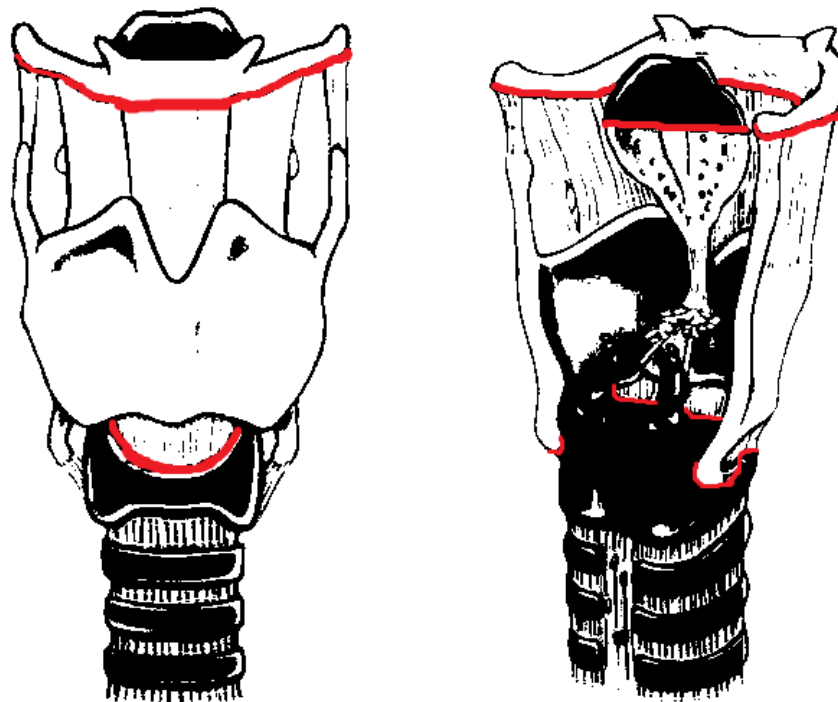
Operativna tehnika

Pristupamo kirurškom polju transverzalnim rezom kože i potkožja. Prikazuje se i razdvaja prelaringealna miškulatura te prikazuje tireoidna hrskavica. Mobilizira se traheja, oslobađa od okolnih struktura kako bi se osigurala pokretljivost prema gore. U ovoj fazi se obično vrši i traheotomija. Potom se tireoidna hrskavica pažljivo oslobađa od lateralnih struktura i vrši se dezartikulacija krikotireoidnog zgloba. Resekcija preepiglotskog prostora i epiglotisa vrši se pristupom kroz tireohioidnu membranu odmah horizontalno iznad tireoida, tako da suprahoidni dio i dio epiglotisa ostaju pošteđeni. Ako kirurški želimo odstraniti kompletan epiglotis, rez treba pomaknuti do hioidne kosti. Prilikom odstranjenja tumora od izrazite je važnosti da su obje glasnice sačuvane u jednakoj duljini. Time značajno utječemo na mogućnost postoperativnog oporavka glasa i gutanja (22, 29).

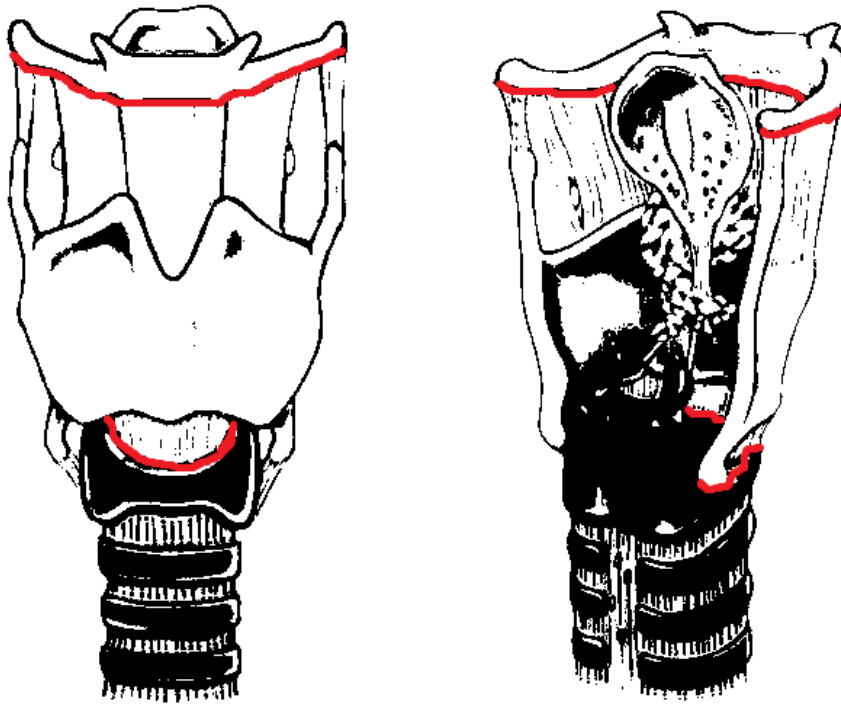
Kirurška rekonstrukcija

Prilikom kirurške rekonstrukcije grkljana možemo se opredijeliti za krikohioidoepiglotopeksiju ili krikohioidopeksiju. U slučaju krikohioidoepiglotopeksije rekonstrukcija se sastoji od spajanja krikoidne hrskavice inferiorno s hioidnom kosti

trima simetričnim šavovima te povezivanja sa suprahioidnim ostatcima epiglotisa. Kod krikohioidopeksije također pričvršćujemo šavovima krikoidnu hrskavicu i hioid, ali sada za rekonstrukciju koristimo i korijen jezika (22) Ako moramo ukloniti jedan od aritenoida, treba nastojati sačuvati posteriornu sluznicu koja bi trebala pružati potporu preostalom aritenoidu (39). Tijekom zahvata, važno je imati na umu kakva će biti stabilnost pogođenih struktura nakon operacije nastojeći osigurati maksimalnu postoperativnu funkcionalnost.



Slika 4. Prikaz kirurškog reza u SCPL s krikohioideoepiglotopeksijom. Prema: Mourad M i sur. (2015.) (22)



Slika 5. Prikaz kirurškog reza u SCPL s krikohoidopeksijom. Prema: Mourad M i sur. (2015.) (22)

4.3. Near total laringektomija

Kao što naziv govori, „near total“ parcijalna laringektomija predstavlja opsežan zahvat koji se danas rijetko obavlja. Popularnost ove operacija koja unatoč svojoj invazivnosti pošteđuje funkciju govora, nije velika zahvaljujući postojanju elegantnijih kirurških rješenja. Danas preferirani zahvat predstavlja traheozeofagealna fistulizacija s ugradnjom silikonskih govornih proteza (40). Spomenutu metodu parcijalne laringektomije prvi su izveli i dokumentirali Pearson i suradnici 1981. godine. Ovo je zahvat rezerviran za lokalno uznapredovale T3 i T4 tumore. Tumorske lezije mogu uzrokovati unilateralnu fiksaciju glasnice, invaziju hrskavica (dok je barem jedan aritenoid slobodan od maligne infiltracije) i zahvaćenost pririformnog sinusa. Zahvat nećemo smatrati pravilno indiciranim ako tumorsku leziju nalazimo na oba aritenoida, u slučaju širenja tumora u postkrikoidno područje i subglotis. Potrebna je pažljiva

evaluacija pacijenata prije upućivanja na zahvat, no ako ispunjavaju kriterije operacijom možemo postići lokalnu kontrolu bolesti kao pri postupku totalne laringektomije i zadovoljavajuću ostatnu funkciju. Dok god imamo očuvan krikoaritenoid i barem dvije trećine glasnice možemo rekonstruirati šant koji će zahvaljujući preostalim strukturama krikoida, traheje i prave glasnice omogućiti postojanje glasa i dinamičku funkciju zatvaranja šanta tijekom gutanja (41-43).

Operativna tehnika

Radi se opsežan rez kože vrata te odižu slojevi kože, površinske fascije vrata i platizme. Slijedi podvezivanje velikih vaskularnih ogranaka larinksa i odvajanje sternohioidnog i sternotireoidnog mišića na strani tumore te se pažljivo čuvaju na kontralateralnoj strani. Ipsilateralni dio tireoidne žlijezde se prikazuje i odvaja na istmusu. Oslobađa se hioidna kost od sveza mišića i prikazuje tireoidna hrskavica. Obično se u ovoj fazi obavlja i traheotomija. Potom se pristupa lumenu larinksa i vrši inspekcija tumorske mase. Zarezuje se gornja lamina kontralateralne tireoidne hrskavice i odiže se perihondrij, radi se incizija i same tireoidne hrskavice. Izrazito je važno da očuvamo stražnju laminu gdje se hvataju faringealni mišići koji osiguravaju očuvanje niže smještenog krikotireoidnog zgloba kako bismo za kasnije osigurali funkcionalnost šanta. Kirurški se uklanja preepiglotski prostor u potpunosti i epiglotis uz maksimalno očuvanje ari-epiglotske sluznice. Uklanjaju se lažne glasnice i glasnica s tim da moramo sačuvati barem dvije trećine jedne od glasnica. Nakon toga, rez se nastavlja prema paraglotičnom prostoru kontralateralne strane i doseže do krikoidne hrskavice. Ona se razdvaja u medijalnoj liniji i odvaja. Uklanjanje sluznice s piriformnog sinusa, postkrikoidnog i krikoidnog područja ovisi o točnoj lokalizaciji širenja karcinoma. Odvaja se preparirano tkivo i vrši evaluacija preostalih struktura. Ključnu ulogu imaju: *n. laringeusa recurens*, duljina preostale glasnice i preostala aritenoidna hrskavica. Preostala duljina glasnice se šavovima učvršćuje za interaritenoidno područje. Idući korak sastoji se od mobilizacije krikotrahealne mukoze i prekrajanja krikoidne hrskavice kako bismo formirali odgovarajući šant (44). Modifikacija originalnog postupka iz 1981. vidljiva je u primjeni katetera koji se uvodi u interaritenoidni prostor ispod šanta. Ova preinaka uvedena je s ciljem poboljšanja razumljivosti i kvalitete govora postoperativno

(45).

4.4. Tročetvrtinska laringektomija

Tročetvrtinska laringektomija nije često izvođen zahvat, ali može pružiti alternativno rješenje kod odabranih tumora grkljana. Primjenjuje se kod transglotičnih tumora sa širenjem u preepiglотиčni i paraglotični prostor. Kao što i ime kaže, uključuje uklanjanje tri četvrtine anatomskih struktura grkljana. U horizontalnoj osi uklanjamo 'polovicu' grkljana supraglotičnom laringektomijom, a u vertikalnoj osi jednu četvrtinu hemilaringektomijom. Prije odlučivanja na zahvat važno je utvrditi predstavlja li bolesnik pogodnog kandidata za operaciju. Tumorska lezije ne bi trebala biti veća od 2 cm u promjeru i glasnice bi trebale biti pokretne. Također, maligna infiltracija ne smije zahvaćati prednju komisuru, hrskavicu ili subglotis (41).

5. KIRURŠKI TRETMAN VRATA

Disekcija vrata predstavlja jedan od ključnih medicinskih postupaka u liječenju i prevenciji povratka malignih bolesti te neizbježno nadopunjuje sam kirurški zahvat uklanjanja primarnog tumorskog sjelja. Ovim zahvatom nastoji se kirurški ukloniti limfno tkivo regija vrata s ciljem uklanjanja potencijalno infiltriranih limfnih čvorova prije razvoja klinički evidentne metastatske bolesti. Opsežnost zahvata ovisi o primarnom sjelju karcinoma i proširenosti bolesti. Generalno, postoje četiri vrste disekcije vrata:

- Radikalna disekcija vrata – zahvatom se uklanjaju limfni čvorovi regija I-V zajedno sa *m. sternocleidomastoideus* (SCM), *v. jugularis interna* (IJV) i *n. accessorius* (CN XI)
- Modificirana radikalna disekcija vrata – zahvatom se uklanjaju limfni čvorovi regija I-V, ali se za razliku od radikalne disekcije vrata pošteduje barem jedna od nelimfatičnih struktura (SCM, IJV ili CN XI)
- Selektivna disekcija vrata – kirurškim zahvatom se odstranjuju limfni čvorovi

jedne ili više regija ovisno o načinu metastaziranja i limfnoj opskrbi primarnog tumora

- Proširena disekcija vrata – uz strukture koje se uklanjaju radikalnom disekcijom vrata kirurški se odstranjuju i retrofaringealni limfni čvorovi, *n. hypoglossus*, karotidna arterija te dio prevertebralne muskulature

Planiranje kirurškog tretmana vrata može biti elektivno i kurativno. Naime, praksa je pokazala kako određena sijela tumora glave i vrata imaju veliku sklonost metastaziranja u limfne čvorove vrata čak i onda kada metastaze ne možemo radiološki dokazati u trenutku postavljanja dijagnoze. U tom slučaju procjenjuje se učestalost pojave metastaze u limfnim čvorovima i na temelju toga odlučujemo hoćemo li pacijenta podvrgnuti elektivnom zahvatu ili ne.

Retrospektivne analize rezultata praćenja bolesnika pokazuju kako u slučaju T1 i T2 planocelularnog karcinoma glotisa elektivna disekcija nije indicirana već je dovoljno pacijenta redovno pratiti (46). Kada razmišljamo o planocelularnim karcinomima supraglotisa, među stručnjacima postoje neslaganja. Zbog sklonosti metastaziranju i u ranih tumorima supraglotisa možemo primijeniti ipsilateralnu elektivnu disekciju vrata regija od II do IV ili se opredijeliti za manje radikalnu supraselektivnu disekciju regija IIA i III (47). Zanimljivo je kako unatoč primjeni ove prakse u liječenju karcinoma supraglotisa, studije ne pokazuju jednoznačnu prednost ove metode. Dapače, uspješnost lokalne kontrole bolesti za sada je podjednaka među pacijentima podvrgnutim elektivnoj disekciji i pacijentima podvrgnutim samo redovitom praćenju (48). Kada već pri postavljanju dijagnoze utvrdimo postojanje pozitivnih čvorova vrata, selektivna disekcija regija od II do IV može biti dovoljna ako je riječ o N1 proširenosti bolesti (metastaza u samo jedan ipsilateralan limfni čvor, veličinom manji ili jednak 3 cm, bez ekstranodalnog širenja ENE (extranodal extension)). S druge strane, u slučaju prisutnosti uznapredovale regionalne bolesti, potrebno je proširiti disekciju vrata na radikalni ili modificiranu radikalnu disekciju. Također, kirurško liječenje možemo kombinirati s kemoterapijom ili radioterapijom radi postizanja optimalnih rezultata (49).

6. MJESTO PARCIJALNE LARINGEKTOMIJA U SUVREMENOJ MEDICINI

Od samog početka razvoja laserske kirurgije u sedamdesetim godinama prošlog stoljeća, ubrzano je rasla popularnost i interes za primjenu transoralne laserske mikrokirurgije u liječenju karcinoma larinksa (50). Danas se u praksi koristi CO₂ laser koji omogućava vrlo precizno uklanjanje tkiva visokom gustoćom energije snage kilovata po centimetru kvadratnom. Karakteristike endoskopskog laserskog postupka su vrlo precizna kontrola oštećenja okolnog tkiva i hematostatski učinak na krvne žile. Pacijenti se rado opredjeljuju za zahvat laserom zahvaljujući maksimalnom očuvanju funkcije larinksa i manjoj invazivnosti postupka, ali laserska kirurgija ima svoja ograničenja i ne može u potpunosti zamijeniti otvoreni kirurški postupak.

Ograničena vizualizacija operacijskog polja

Preduvjet za uspješnost transoralne laserske mikrokirurgije (TLM) jest zadovoljavajuća mobilnost vrata i čeljusti te pravilna ekspozicija operativnog polja tijekom zahvata. S obzirom da je zahvat minimalno invazivan, manipulacija strukturama ograničena je te ovisno o konstituciji pacijenta operater ima ograničenu mogućnost postizanja prikaza tumorskog sijela i okolnih struktura. Poteškoće mogu nastati zahvaljujući varijacijama u anatomiji bolesnika ili zbog drugih zdravstvenih stanja. Pretilost, kratak vrat, izražena retrognatija, hipertrofija jezika i loše sanirano zubalo mogu onemogućiti nesmetano korištenje laringoskopa. Također, kandidat za operaciju ne bi trebao bolovati od značajne degenerativne bolesti vratne kralježnice koja bi zahtijevala ograničenu manipulaciju vratom (51). Suvremena istraživanja pokazuju kako najveće razlike u uspješnosti otvorenog transcervikalnog pristupa parcijalnom laringektomijom i transoralne laserske kirurgije možda možemo pripisati upravo lošem prikazu struktura u TLM zahvatima, što nije ograničavajući čimbenik u otvorenoj kirurgiji vrata (52).

Kirurško liječenje tumora prednje komisure

Pitanje liječenja tumora prednje komisure i danas izaziva dvojbe. Oko 20 % tumora

glotisa zahvaća prednju komisuru (53), a praksa pokazuje kako se učestalost lokalnog povratka bolesti jasno povezuje sa zahvaćanjem ove anatomske strukture. Prednja komisura (anterior vocal commissure, AVC) malena je i složena struktura. Sastoji se od bilateralnih završetaka glasnica (gornjih rubova konusa elastikusa) koji se vežu za tireoidnu hrskavicu u medijalnoj liniji. Vlakna ligamenata glasnica koja se hvataju za samu hrskavicu čine Broyleov ligament (54). Ova specifična anatomska obilježja dio stručnjaka smatra otežavajućom okolnosti navodeći kako insercija vlakana narušava cjelovitost hrskavične membrane i time čini AVC posebno sklonom malignoj infiltraciji (55). Drugi pak smatraju kako ovakva arhitektura tkiva pruža svojevrsnu barijeru širenju tumorskih stanica (56). Nadalje, dodatni problem u pristupu liječenja malignih bolesti ove lokalizacije predstavlja i pravilna ocjena težine bolesti. U gotovo 60% bolesnika s lezijama prednje komisure endoskopski je podcijenjen stvarni status tumora (57). U studiji objavljenoj 2021. godine, Chunlin i suradnici uspoređivali su rezultate laserske mikrokirurgije i otvorene parcijalne laringektomije u liječenju T1-2 karcinoma larinksa. U retrospektivnu analizu uključili su 182 pacijenta u kojih je tumorski proces zahvaćao i AVC. Petogodišnja lokalna kontrola bolesti u skupini podvrgnutoj otvorenoj parcijalnoj laringektomiji (OPL) bila je 96.9%, a u skupini TLM 89.8% za pacijente oboljele od T1a karcinoma. Također, petogodišnja lokalna kontrola bolesti u skupini OPL bila je 90.4%, i 80.1% u skupini TLM za pacijente oboljele od T1b karcinoma glotisa. Analizom podataka utvrdili su kako ove, iako prisutne razlike, nemaju statističku vrijednost. Ipak, porastom težine bolesti razlike ishoda postupaka postaju značajnije. U skupini oboljelih od karcinoma stadija T2, nakon 3 godine praćenja u pacijenata tretiranih OPL-om lokalna kontrola bolesti bila je 97.2%, a u tretiranih TLM-om samo 85.7% što čini statistički značajnu razliku u korist otvorenog postupka. U trogodišnjem praćenju pacijenata operiranih zbog karcinoma s dubinom invazije tumora od 3 do 5 mm također je pronađena statistički značajna razlika u kontroli lokalne bolesti s 90.5% zdravih u grupi tretiranoj s OPL i tek 51.4% zdravih u grupi liječenoj TLM-om (58). Iz navedenog se da zaključiti kako možda sama infiltracija AVC-a ne treba nužno činiti indikaciju za otvoreni postupak, ali prilikom pronalaska uznapredovale bolesti jasan kirurški pregled operacijskog polja i temeljitije inicijalno odstranjenje tkiva dugoročno pokazuju značajno bolje rezultate i u kontroli lokalne bolesti (local control, LC) i vremenu preživljavanja bez povratka bolesti (disease-free survival, DFS).

Operacije spašavanja - parcijalna laringektomija nakon neuspjelog liječenja zračenjem

Ovisno o veličini i proširenosti tumora u trenutku postavljanja dijagnoze nudi se više opcija liječenja, kao što je već navedeno u dosadašnjem tekstu. Osim primarnog tretmana karcinoma kirurškim postupkom, ponekad se pacijent i liječnik odlučuju na radioterapiju ili kemoradioterapiju. Prema rezultatima prikazanim u literaturi, radioterapija može postići lokalnu kontrolu bolesti u 77 do 100% slučajeva ako je riječ o T1 tumoru. U slučaju T2 tumora, uspješnost lokalne kontrole varira od 62 do 83%, a kod T3 tumora od 50 do 76% (59). Ako dođe do lokalnog povrata bolesti, tradicionalno je preferirana metoda totalna laringektomija koja unatoč svojim prednostima sa sobom nosi i mnoge rizike te može značajno umanjiti kvalitetu života pacijenta (60). Upravo iz tog razloga poželjna alternativa radikalnijem kirurškom pristupu je „salvage“ parcijalna laringektomija. Praksa pokazuje kako je uz pravilnu tehniku i postoperativni tretman, u vidu pažljivog ponovnog uvođenja oralne prehrane i rehabilitacije govora, pacijenta moguće osloboditi traheostomije te sačuvati sposobnost komunikacije i gutanja. Naravno, i ovo kirurško rješenje ima svoja ograničenja. Struktura i anatomske odnose tkiva nakon provedene radioterapije mogu biti značajno narušeni i otežavati zadovoljavajući ishod zahvata (61). Također, morbiditet *salvage* parcijalne laringektomije uvelike varira od pacijenta do pacijenta, a među mogućim komplikacijama nalaze se aspiracijska pneumonija, hondronekroza, perihondritis i formiranje postoperativnih fistula (62). Pojavnost navedenih komplikacija, nažalost, prvenstveno ovisi o dozi inicijalno primljene radioterapije, a ne o kirurškoj tehnici čime je mogućnost intervencije kirurga ograničena (63). Ukoliko se ipak odlučimo za parcijalnu laringektomiju umjesto totalne laringektomije, ostaje nam mogućnost konverzije u totalnu laringektomiju ako patohistološka analiza pokazuje pozitivne rubove preparata, dođe do značajnih postoperativnih komplikacija ili ponovnog povrata bolesti. Treba svakako imati na umu kako nije moguće odmah dobiti vjerodostojan patohistološki nalaz nakon „salvage“ parcijalne laringektomije s obzirom da je riječ o radijacijski promijenjenom tkivu. Zato praksa uvježbanih centara uključuje totalnu laringektomiju nakon 6 mjeseci postoperativnog praćenja kada dobijemo pozitivne (R1) rubove (64). Sve u svemu, kao metoda „organ preservation“ kirurgije, „salvage“ parcijalna laringektomija pruža poželjnu alternativu totalnoj laringektomiji zahvaljujući

boljoj postoperativnoj kvaliteti života i postojanju mogućnosti konverziju ukoliko je to potrebno.

7. KOMPLIKACIJE PARCIJALNE LARINGEKTOMIJE

Gotovo svaka intervencija u medicini, a naročito ona kirurška, nosi sa sobom određen rizik za razvoj komplikacija ili nepoželjnog ishoda. Prilikom razmatranja odabira liječenja pacijenata oboljelih od malignih bolesti, moramo u obzir uzeti kompletno psiho-fizičko stanje pacijenta, ali i njegove želje. Kako je poznato, prije uvođenja pacijenta u opću anesteziju potrebno je provesti anesteziološki pregled i relevantne pretrage. Razlog tome je to što operativni zahvat, koliko god vješto, stručno i pravovremeno izveden, za organizam predstavlja izvor stresa i izlaže bolesnika postoperativnim rizicima koje nastojimo minimalizirati. Detaljnom analizom poznatih parametara i pripremom bolesnika na zahvat velik dio komplikacija moguće je spriječiti ili pravovremeno izliječiti, ali ipak u određenom postotku one se i dalje javljaju i u najiskusnijim centrima.

Postoperativne komplikacije možemo razmatrati kao rane i kasne. Među rane komplikacije ubrajamo lokalne komplikacije gdje nalazimo infekciju kirurške rane, formiranje apscesa ili hematoma, cervikalna krvarenja ili dehiscenciju (65, 66). Usporeno cijeljene rane možemo očekivati u starijih pacijenata lošeg nutritivnog statusa ili oboljelih od dijabetesa (67, 68). Provjera i korekcija stanja uhranjenosti i glikemije pacijenata, među ostalim, osigurava povoljne metaboličke uvjete za oporavak i cijeljenje. Također, ukoliko se zahvat izvodi kao „salvage“ operacija nakon provedene radio ili kemoradio terapije, očekivani ishod zarastanja lokalne rane je značajno lošiji. Iako je svrha korištenja radioterapije u liječenju onkoloških pacijenata uništavanje malignih stanica, štetnost zračenja u određenoj mjeri zahvaća i zdrava tkiva kojima posljedično opada kapacitet cijeljenja. Dugotrajan učinak zračenja uključuje atrofiju stanica kože, fibrozu mekih tkiva te oštećenja mikrovaskularnih struktura i žlijezda slinovnica. Moderni protokoli provođenja radioterapije nastoje minimalizirati štetu okolnih tkiva i koncentrirati učinak terapije na ciljni organ, ali okolina i dalje neizbježno prima određenu dozu zračenja (69).

Osim poteškoća u liječenju same rane, problemi nakon izvođenja parcijalne

laringektomije mogu se javiti i u respiratornoj funkciji. S jedne strane, pacijenti su pod rizikom razvoja bronho-pulmonalnih infekcija, a s druge laringealne stenoze. Infekcije pluća razvijaju se pretežno mehanizmom aspiracije. Naime, prilikom uvođenja u opću anesteziju postoji opasnost od aspiracije želučanog sadržaja ukoliko pacijent nije pravilno pripremljen za operaciju, ali zahvaljujući specifičnoj prirodi zahvata i nakon operacije ostaje rizik za udisanjem kako želučanog sadržaja, tako i sline, progutane tekućine ili hrane. Promjenom u anatomskim odnosima grkljana možemo utjecati na mobilnost glotisa i akt gutanja. Ovo je ozbiljna komplikacija na koju trebamo misliti, naročito ako pacijent postoperativno počinje pokazivati znakove dispneje (70). Studije su pokazale kako se CURB65 (confusion, uremia, respiratory rate, BP, age > 65) ljestvica, inače korištena u kliničkoj procjeni pneumonije, ne može upotrebljavati kao referentna vrijednost za aspiracijske pneumonije što predstavlja dodatni razlog za oprezan pristup pacijentima u postoperativnom oporavku (71). Mehaničke promjene koje su uzrokovale aspiraciju sadržaja ne moraju biti trajne zahvaljujući prolaznim edemima tkiva i funkcionalnoj rehabilitaciji pacijenata.

U nešto kasnijem postoperativnom razdoblju susrećemo se s mogućim razvojem laringealne stenoze (65). Uzrok razvoja stenoze može biti položaj samog reznja korištenog tijekom zahvata, bujanja granulomskog tkiva u ožiljku ili stenoze subglotisa nakon traheotomije. Moguć je razvoj disfagije, naročito u pacijenata koji su kirurškom liječenju podloženi nakon provedene radioterapije. Štoviše, pokazalo se kako je u pacijenata koji su prethodno bili izloženi kemoterapiji ili radioterapiji 2,5 puta veća vjerojatnost za razvoj disfagije u usporedbi s pacijentima tretiranim samo parcijalnom laringektomijom (72). K tome, u prethodno tretiranih onkoloških bolesnika lokalno je moguće i javljanje postoperativnih fistula koje predstavljaju potencijalnu opasnost za infekciju i razvoj apscesa (73).

Za rehabilitaciju grkljana i zarastanje rane od velike je važnosti i postoperativno uklanjanje kanile. Kada će uklanjanje biti obavljeno varira od pacijenta do pacijenta, ali najčešće iznosi između 7 i 38 dana nakon zahvata, a medijan je 8. dan postoperativno (65, 74). Također, rehabilitacija gutanja trebala bi biti inicirana po zatvaranju traheostome u stabilnog pacijenta. Rano zatvaranje traheostome smanjuje vjerojatnost razvoja traheitisa reducirajući stazu odvodnje sline i uklanjanjem samog stranog tijela tj. kanile. Nasuprot ovome, prerano uklanjanje traheostome može dovesti do razvoja aspiracijske pneumonije što izaziva sukobe mišljenja o tome kada je najpogodnije

vrijeme za uklanjanje kanile (75).

Sve u svemu, operacijskom postupku treba pristupati s jasnom indikacijom i pažljivom pripremom pacijenta. Unatoč poteškoćama koje se javljaju tijekom i nakon operacije, parcijalna laringektomija predstavlja kvalitetno kirurško rješenje za mnoge *de novo* nastale karcinome i „salvage“ zahvate.

8. MULTIDISCIPLINARNI PRISTUP U LIJEČENJU PARCIJALNOM LARINGEKTOMIJOM

U samom nazivu „organ preservation“ kirurgije istaknuto je kako jedan od glavnih ciljeva zahvata osim uklanjanja maligne tvorbe čini očuvanje funkcije organa i postoperativne kvalitete života na najvišoj mogućoj razini. Navedeni cilj moguće je postići samo uz simultan rad operatera koji izvodi zahvat te sveg osoblja uključenog u provođenje oporavka i rehabilitacije pacijenta.

U svrhu ostvarivanja individualiziranog pristupa liječenju i rehabilitaciji pacijenata osnivaju se multidisciplinarni timovi (MDT). Članovi multidisciplinarnih timova u obzir moraju uzeti samu prirodu aktualne bolesti, generalno zdravstveno stanje pacijenta, socijalne prilike, kulturološke vrijednosti, te individualna očekivanja i mogućnosti oporavka. Interdisciplinarnom suradnjom stručnjaka različitih područja specijalnosti omogućuje sagledavanje 'istog problema' iz različitih aspekata medicinskih i nemedicinskih područja te kreiranje sveobuhvatnog plana skrbi za bolesnika (76). Svaki MDT trebao bi sadržavati kirurga glave i vrata koji igra ključnu ulogu u planiranju i izvođenju kirurškog postupka kao osnovu liječenja. Potom, patologa koji će u komunikaciji s operaterom ocijeniti patološki nalaz, radiologa, onkologa interne medicine i stručnjaka onkološke radioterapije. Također, promatrajući širu sliku problema bolesti osim liječnika, u radu stručnog tima sudjeluju stomatolozi, medicinske sestre, fizioterapeuti, govorni terapeuti, nutricionisti, psiholozi i socijalni radnici (77).

Nutritivni status pacijenta

Kod pacijenata u kojih se vrši operativni zahvat parcijalne laringektomije, vrlo često se

možemo susresti s problemom malnutricije. Jedan dio problema nalazi se u navikama i ponašanju pacijenata i prije razvoja bolesti ili započinjanja terapije. Tu uključujemo prekomjernu konzumaciju alkohola, pušenje ili nepravilnu prehranu (78). No, osim navedenog značajan je lokalni i sistemski utjecaj osnovne bolesti. Iako rano otkriveni tumori grkljana najčešće ne pokazuju sustavne znakove hipermetaboličkog stanja tj. kaheksije kao što je to slučaj s uznapredovalim karcinomima, i dalje organizam zahtijeva dovoljnu količinu hranjivih tvari i energije za borbu protiv maligne bolesti. Također, sistemska primjena kemoterapeutika ima nepogodan utjecaj na balans energije. Česte nuspojave ove skupine lijekova uključuju anoreksiju, mučninu i povraćanje. Nadalje, primjena radioterapije, naročito u području glave i vrata, pridonosi značajnom smanjenju oralnog unosa hrane i u konačnici narušavanju nutritivnog stanja bolesnika (79). Radioterapija, kao što je prethodno spomenuto, uzrokuje lokalna oštećenja tkiva koja mogu proces žvakanja, oblikovanja bolusa i gutanja učiniti izrazito neugodnim i bolnim za pacijenta. Stoga, bolesnici nerijetko izbjegavaju oralni unos hrane i odabiru namirnice kojima ne mogu zadovoljiti svoje potrebe. Dodatni problem leži u samom kirurškom postupku. Pacijenti se moraju privikavati na promijenjenu anatomiju grkljana prilikom akta gutanja paralelno s procesom cijeljenja rane.

Nije dovoljno obratiti pozornost na ishranjenost pacijenta i početi djelovati tek nakon izvršenog zahvata. Pokazalo se kako smanjen unos nutrijenata u neposrednom predoperativnom periodu (period od 14 dana) povećava morbiditet i mortalitet bolesnika (80). Upravo iz ovog razloga, preporuča se planirana nutritivna potpora prije operacije. Ukoliko se ne može provoditi oralnim putem, indicirano je uvođenje nazogastrične sonde.

Konačno, među populacijom oboljelom od karcinoma glave i vrata, 72% pacijenata pogođeno je gubitkom tjelesne mase (81). Uzimajući u obzir visoku prevalenciju i ozbiljnost utjecaja ove pojave, nameće se potreba za primjenom specifičnih režima prehrane. Onkološki pacijenti zahtijevaju povišen kalorijski unos, uz pažljiv nadzor kvalitete namirnica koje trebaju sadržavati dostatne količine proteina, minerala, vitamina, elektrolita, oligoelemenata i vlakana.

Funkcionalna terapija i rehabilitacija govora

U ljudskom tijelu, grkljan je zadužen za tri važne funkcije: gutanje, disanje i fonaciju. Razumljivo je kako narušavanje ovih funkcija neizostavno djeluje i na narušavanje kvalitete života općenito. Kako bismo izvukli maksimalan učinak i korist za pacijenta iz postupka parcijalne laringektomije neophodno je provesti rehabilitaciju i govornu terapiju nakon samog zahvata (82). Postoperativna kvaliteta glasa i razumljivost govora mogu biti značajno narušeni. Glavni zadatak govorne terapije je formiranje fonacije i uspostavljanje najboljeg mogućeg oblikovanja glasova na razini glotisa. Rehabilitacija govora, s druge strane, omogućuje unaprjeđenje artikulacije i razgovjetnosti govora (76).

K tome, pojava disfagije nakon zahvata parcijalne laringektomije može biti izvor nelagode i zdravstvenog rizika za bolesnika. Zaostajanje hrane u ustima, lijepljenje za stijenke grla, dehidracija ili sijaloreja (83), među ostalim mogu otežavati gutanje i probavu hrane. Rehabilitacijom gutanja možemo značajno poboljšati funkcije pacijenta uz pomoć promjene konzistencije bolusa hrane u ustima, prilagodbe stava tijela tijekom akta gutanja, izvođenja uvježbanih manevara te jačanjem pojedinih skupina mišića specijaliziranim vježbama (76, 84).

Psihološka potpora pacijentima nakon parcijalne laringektomije

Psihološki utjecaj parcijalne laringektomije na pacijente predstavlja važan predmet zanimanja MDT s obzirom da igra ključnu ulogu u ostvarivanju željene kvalitete života i procesu oporavka općenito. Neophodno je osigurati odgovarajući psihološku potporu za bolesnike kako bi im olakšali svakodnevno nošenje sa izazovima govora, gutanja i socijalnih interakcija (85). I u ovom pogledu, istraživanja pokazuju kako simultan rad psihologa, govornih terapeuta i socijalnih radnika dovodi do najboljih rezultata i generalnog zadovoljstva pacijenata (86).

Pojava anksioznosti i depresivnog raspoloženja česta su pojava među pacijentima nakon operativnog zahvata. Pozitivan učinka pokazala je kognitivno-bihevioralna terapija (CBT) baš kao i grupne terapije organizirane specijalno za bolesnike koji se rehabilitiraju nakon operacije (87). Izrazito važnim faktorom se pokazala i skrb pacijenta unutar njegove obitelji. Podrška i razumijevanje koje bolesnik dobiva od najbližih članova pokazuje pozitivne učinke na sposobnost komunikacije i emocionalnu

stabilnost. Zbog toga je i preporučljivo uključivanje obitelji u provođenje terapije i grupe potpore.

Zaključno, parcijalna laringektomija predstavlja izvrsnu kiruršku metodu za specifično indicirane pacijente kojima omogućava 'zlatnu sredinu' između neophodne invazivnosti postupka i očuvanja funkcije grkljana. Radi postizanja maksimalnog zadovoljstva pacijenata potrebno je bolesnike voditi unutar MDT u čijem radu objedinjujemo ne samo kirurško liječenje, već i pomno praćenje, rehabilitaciju i psihološku potporu bolesnicima te cjelovit pristup unaprijeđenu kvalitete života.

9. ZAHVALE

Od srca se zahvaljujem svojem mentoru, profesoru Prgometu, na pruženoj prilici, strpljenju i stručnom vodstvu u izradi ovog rada.

Svojim divnim prijateljima na neprestanoj potpori, ohrabrenju i razumijevanju. Moje učenje i rad od puke obaveze, učinili ste uspomenama.

Svojoj dragoj obitelji koja me bodrila i pratila u svim mojim usponima i padovima, a naročito bratu Stjepanu. Nema osobe na svijetu koje je tolike suze i brige pretvorila u smijeh.

Za kraj, željela bih posvetiti ovaj rad svome djedu Vicku. Nevjerojatan je osjećaj znati da netko toliko u vas vjeruje i ponosi se vama. Nadam se da ću i u budućnosti svojim životom i radom nastaviti biti njemu na ponos.

10. LITERATURA

1. Global Burden of Disease Cancer Collaboration. Global, regional, and national cancer incidence, mortality, years of life lost, years lived with disability, and disability-adjusted life-years for 29 cancer groups, 1990 to 2017: a systematic analysis for the global burden of disease study. *JAMA oncology*. 2019 Dec 1;5(12):1749-68.
2. Bradley PJ. Laryngeal cancer in nondrinker nonsmoker young patients: a distinct pathological entity?. *Current opinion in otolaryngology & head and neck surgery*. 2016 Apr 1;24(2):140-7.
3. Aupérin A. Epidemiology of head and neck cancers: an update. *Current opinion in oncology*. 2020 May 1;32(3):178-86.
4. Silver CE, Ferlito A. *Surgery for cancer of the larynx and related structures*. WB Saunders Company; 1996.
5. Sands HB. Case of cancer of the larynx, successfully removed by laryngotomy; With an analysis of 50 cases of tumors of the larynx, treated by operation. *NY Med J*. 1865 May;1:110-26.
6. Castex A. *Maladies du larynx, du nez, et des oreilles*. Librairie JB Bailliere et Fils; 1907.
7. Pack GT, Campbell R. Historical Case Records of Cancer: The Laryngeal Cancer of Frederick III of Germany: The Laryngeal Cancer of Frederick III of Germany. *Annals of Medical History*. 1940 Mar;2(2):151.
8. Laurenson RD. The Emperor who smoked a pipe. *The Journal of Laryngology & Otology*. 1995 Jan;109(1):1-4.
9. Hans S, Baudouin R, Circiu MP, Couineau F, Lisan Q, Crevier-Buchman L, Lechien JR. Open Partial Laryngectomies: History of Laryngeal Cancer

Surgery. *Journal of Clinical Medicine*. 2022 Sep 12;11(18):5352.

10. Talamini R, Bosetti C, La Vecchia C, Dal Maso L, Levi F, Bidoli E, i sur. Combined effect of tobacco and alcohol on laryngeal cancer risk: a case–control study. *Cancer causes & control*. 2002 Dec;13:957-64.
11. La Vecchia C, Zhang ZF, Altieri A. Alcohol and laryngeal cancer: an update. *European Journal of Cancer Prevention*. 2008 Apr 1:116-24.
12. Misono S, Marmor S, Yueh B, Virnig BA. Treatment and survival in 10,429 patients with localized laryngeal cancer: a population-based analysis. *Cancer*. 2014 Jun 15;120(12):1810-7.
13. Reid BC, Alberg AJ, Klassen AC, Samet JM, Rozier RG, Garcia I, i sur. Comorbidity and survival of elderly head and neck carcinoma patients. *Cancer*. 2001 Oct 15;92(8):2109-16.
14. Demiral AN, Sarioglu S, Birlik B, Sen M, Kınay M. Prognostic significance of EGF receptor expression in early glottic cancer. *Auris Nasus Larynx*. 2004 Dec 1;31(4):417-24.
15. Tiefenböck-Hansson K, Haapaniemi A, Farnebo L, Palmgren B, Tarkkanen J, Farnebo M, i sur. WRAP53 β , survivin and p16INK4a expression as potential predictors of radiotherapy/chemoradiotherapy response in T2N0-T3N0 glottic laryngeal cancer. *Oncology Reports*. 2017 Oct 1;38(4):2062-8.
16. Atef A, El-Rashidy MA, Elzayat S, Kabel AM. The prognostic value of sex hormone receptors expression in laryngeal carcinoma. *Tissue and Cell*. 2019 Apr 1;57:84-9.
17. Brennan JA, Mao L, Hruban RH, Boyle JO, Eby YJ, Koch WM, i sur. Molecular assessment of histopathological staging in squamous-cell carcinoma of the head and neck. *New England Journal of Medicine*. 1995 Feb 16;332(7):429-35.

18. Georgiou A, Gomatatos IP, Ferekidis E, Syrigos K, Bistola V, Giotakis J, i sur. Prognostic significance of p53, bax and bcl-2 gene expression in patients with laryngeal carcinoma. *European Journal of Surgical Oncology (EJSO)*. 2001 Sep 1;27(6):574-80.
19. Bilić M, Vagić D. Smjernice za karcinom larinksa. *Medica Jadertina*. 2020 Sep 29;50(3):163-8.
20. Prgomet D. Zloćudni tumori grkljana. U: Katić V, Prgomet D i sur, ur. *Otorinolaringologija i kirurgija glave i vrata*. Zagreb: Naklada Ljevak; 2009. Str. 293-299.
21. Chawla S, Carney AS. Organ preservation surgery for laryngeal cancer. *Head & Neck Oncology*. 2009 Dec;1:1-2.
22. Mourad M, Sadoughi B. Transcervical conservation laryngeal surgery: an anatomic understanding to enhance functional and oncologic outcomes. *Otolaryngologic Clinics of North America*. 2015 Aug 1;48(4):703-15.
23. Daly JF, Kwok FN. Laryngofissure and cordectomy. *Laryngoscope*. 1975 Aug;85(8):1290-7.
24. Martínez-Vidal J, Herranz J. Anterior frontal vertical partial laryngectomy. *Operative Techniques in Otolaryngology-Head and Neck Surgery*. 1993 Dec 1;4(4):271-4.
25. Rothfield RE, Johnson JT, Myers EN, Wagner RL. Hemilaryngectomy for salvage of radiation therapy failures. *Otolaryngology-Head and Neck Surgery*. 1990 Nov;103(5):792-4.
26. Leroux-Robert J. Conservative surgery in cancer of larynx. *Bollettino-Societa medico chirurgica Cremona*. 1956;10(4):68-76.

27. Jadeed R, Westhofen M. Outcomes of frontolateral vertical partial laryngectomy in T1b glottic carcinomas. *Acta Oto-Laryngologica*. 2021 Jan 2;141(1):99-105.
28. Naumann C. Extended frontolateral partial laryngectomy. *Functional Partial Laryngectomy: Conservation Surgery for Carcinoma of the Larynx*. 1984:117-8.
29. Prgomet D, Tićac R. Rani stadiji tumora grkljana. U: Prgomet D, ur. *Tumori glave i vrata*. Zagreb: Medicinska naklada; 2019. Str. 208-218.
30. Yagudin RK, Yagudin KF. Reconstruction of the larynx with unipedicled sternohyoid myofascial flap following open extended vertical partial laryngectomy. *International Journal of Otorhinolaryngology and Head and Neck Surgery*. 2019 Jan;5(1):231.
31. Krajina Z, Kosoković F. Laryngeal reconstruction with sternohyoid fascia in partial laryngectomy. *The Journal of Laryngology & Otology*. 1979 Dec;93(12):1181-9.
32. Jurlina M, Matulić Z, Prstačić R, Janjanin S. Composite platysmofascial flap in reconstruction following partial vertical laryngeal resections. *The Laryngoscope*. 2011 Sep;121(9):1899-901.
33. Goessler UR. Traditional transcutaneous approaches in head and neck surgery. *GMS Current Topics in Otorhinolaryngology, Head and Neck Surgery*. 2012 Dec 20;11:Doc06. doi: 10.3205/cto000088.
34. Succo G, Peretti G, Piazza C, Remacle M, Eckel HE, Chevalier D, i sur. Open partial horizontal laryngectomies: a proposal for classification by the working committee on nomenclature of the European Laryngological Society. *European Archives of Oto-Rhino-Laryngology*. 2014 Sep;271:2489-96.
35. Tufano RP, Stafford EM. Organ preservation surgery for laryngeal cancer.

Otolaryngologic Clinics of North America. 2008 Aug 1;41(4):741-55.

36. Weinstein GS, Laccourreye O, Brasnu D, Tucker J, Montone K. Reconsidering a paradigm: the spread of supraglottic carcinoma to the glottis. *The Laryngoscope*. 1995 Oct;105(10):1129-33.
37. Chevalier D, Piquet JJ. Subtotal laryngectomy with cricohyoidopexy for supraglottic carcinoma: review of 61 cases. *The American journal of surgery*. 1994 Nov 1;168(5):472-3.
38. Succo G, Bussi M, Presutti L, Cirillo S, Crosetti E, Bertolin A, i sur. Supratracheal laryngectomy: current indications and contraindications. *Acta Otorhinolaryngologica Italica*. 2015 Jun;35(3):146.
39. Basaran B, Unsaler S, Ulasan M, Aslan I. The effect of arytenoidectomy on functional and oncologic results of supracricoid partial laryngectomy. *Annals of Otolaryngology, Rhinology & Laryngology*. 2015 Oct;124(10):788-96.
40. Zeitels SM. Optimizing voice after endoscopic partial laryngectomy. *Otolaryngologic Clinics of North America*. 2004 Jun 1;37(3):627-36.
41. Starčević R, Kontić M, Lukinović J. Tumori grkljana - u napredovali stadij. U: Prgomet D, ur. *Tumori glave i vrata*. Zagreb: Medicinska naklada; 2019. Str. 219.-227.
42. Kubik P, Ujec-Janczyk M, Hajdun M, Skrzydlewska-Kaczmarek B. Near total laryngectomy with internal vocal shunt by Pearson. *Otolaryngologia Polska= The Polish Otolaryngology*. 2004 Jan 1;58(6):1111-6.
43. Aslan I, Baserer N, Yazicioglu E, Biliciler N, Hafiz G, Tinaz M, i sur. The functional and oncologic effectiveness of near-total laryngectomy. *American journal of otolaryngology*. 2002 Jul 1;23(4):196-202.

44. Lima RA, Freitas EQ, Kligerman J, Paiva FP, Dias FL, Barbosa MM, i sur. Near-total laryngectomy for treatment of advanced laryngeal cancer. *The American journal of surgery*. 1997 Nov 1;174(5):490-1.
45. Silver CE, Moisa II. Near-Total Laryngectomy. U Silver CE, Ferlito A, ur. *Surgery for Cancer of the Larynx and Related Structures*, Philadelphia: WB Saunders; 1996. Str. 183-99.
46. Hakeem AH, Tubachi J, Pradhan SA. Significance of anterior commissure involvement in early glottic squamous cell carcinoma treated with trans-oral CO2 laser microsurgery. *The Laryngoscope*. 2013 Aug;123(8):1912-7.
47. Suárez C, Rodrigo JP, Robbins KT, Paleri V, Silver CE, Rinaldo A, i sur. Superselective neck dissection: rationale, indications, and results. *European Archives of Oto-Rhino-Laryngology*. 2013 Nov;270:2815-21.
48. Rodrigo JP, Cabanillas R, Franco V, Suárez C. Efficacy of routine bilateral neck dissection in the management of the N0 neck in T1–T2 unilateral supraglottic cancer. *Head & neck*. 2006 Jun;28(6):534-9.
49. Jones TM, De M, Foran B, Harrington K, Mortimore S. Laryngeal cancer: United Kingdom national multidisciplinary guidelines. *The Journal of Laryngology & Otology*. 2016 May;130(S2):S75-82.
50. Strong MS, Jako GJ. Laser surgery in the larynx early clinical experience with continuous CO2 laser. *Annals of Otology, Rhinology & Laryngology*. 1972 Dec;81(6):791-8.
51. Ferris RL. Transoral Laser Resection of Glottic Tumors. U: Prgomet D, Werner JA, Remacle M, Ferris RL, ur. *Minimally Invasive and Endoscopic Head and Neck Surgery*. Zagreb: Naklada Ljevak; 2010. Str. 27.-32.
52. Sachse F, Stoll W, Rudack C. Evaluation of treatment results with regard to

- initial anterior commissure involvement in early glottic carcinoma treated by external partial surgery or transoral laser microresection. *Head & neck*. 2009 Apr;31(4):531-7.
53. Rifai M, Khattab H. Anterior commissure carcinoma: I-histopathologic study. *American journal of otolaryngology*. 2000 Sep 1;21(5):294-7.
 54. Rucci L, Gammarota L, Gallo O. Carcinoma of the anterior commissure of the larynx: II. Proposal of a new staging system. *Annals of Otolaryngology, Rhinology & Laryngology*. 1996 May;105(5):391-6.
 55. Krespi YP, Meltzer CJ. Laser surgery for vocal cord carcinoma involving the anterior commissure. *Annals of Otolaryngology, Rhinology & Laryngology*. 1989 Feb;98(2):105-9.
 56. Kirchner JA, Carter D. Intralaryngeal barriers to the spread of cancer. *Acta Otolaryngologica*. 1987 May 1;103(5-6):503-13.
 57. Barbosa MM, Araújo Jr VJ, Boasquevisque E, Carvalho R, Romano S, Lima RA, i sur. Anterior vocal commissure invasion in laryngeal carcinoma diagnosis. *The Laryngoscope*. 2005 Apr;115(4):724-30.
 58. Luo C, Lv K, Liu Q, Wen Y, Lin M, Wang Z, i sur. Comparison of laser microsurgery and open partial laryngectomy for T1-2 laryngeal cancer treatment. *Annals of Translational Medicine*. 2021 Mar;9(6):464.
 59. Ambrosch P. The role of laser microsurgery in the treatment of laryngeal cancer. *Current opinion in otolaryngology & head and neck surgery*. 2007 Apr 1;15(2):82-8.
 60. Locatello LG, Licci G, Maggiore G, Gallo O. Non-surgical strategies for assisting closure of pharyngocutaneous fistula after total laryngectomy: a systematic review of the literature. *Journal of Clinical Medicine*. 2022 Jan;11(1):100.

61. Sigston E, de Mones E, Babin E, Hans S, Hartl DM, Clement P, i sur. Early-stage glottic cancer: oncological results and margins in laser cordectomy. *Archives of Otolaryngology–Head & Neck Surgery*. 2006 Feb 1;132(2):147-52.
62. Lavey RS, Calcaterra TC. Partial laryngectomy for glottic cancer after high-dose radiotherapy. *The American journal of surgery*. 1991 Oct 1;162(4):341-4.
63. Ganly I, Patel SG, Matsuo J, Singh B, Kraus DH, Boyle JO, i sur. Results of surgical salvage after failure of definitive radiation therapy for early-stage squamous cell carcinoma of the glottic larynx. *Archives of otolaryngology–head & neck surgery*. 2006 Jan 1;132(1):59-66.
64. Gigot M, Digonnet A, Rodriguez A, Lechien JR. Salvage Partial Laryngectomy after Failed Radiotherapy: Oncological and Functional Outcomes. *Journal of Clinical Medicine*. 2022 Sep 15;11(18):5411.
65. Decotte A, Woisard V, Percodani J, Pessey JJ, Serrano E, Vergez S. Respiratory complications after supracricoid partial laryngectomy. *European archives of oto-rhino-laryngology*. 2010 Sep;267:1415-21.
66. Ganly I, Patel SG, Matsuo J, Singh B, Kraus DH, Boyle J, i sur. Analysis of postoperative complications of open partial laryngectomy. *Head & neck*. 2009 Mar;31(3):338-45.
67. Terranova A. The effects of diabetes mellitus on wound healing. *Plastic and Aesthetic Nursing*. 1991 Apr 1;11(1):20-5.
68. Russell L. The importance of patients' nutritional status in wound healing. *British Journal of Nursing*. 2001 Mar 22;10(Sup1):S42-9.
69. Dormand EL, Banwell PE, Goodacre TE. Radiotherapy and wound healing. *International wound journal*. 2005 Jun;2(2):112-27.

70. Mandell LA, Niederman MS. Aspiration pneumonia. *New England Journal of Medicine*. 2019 Feb 14;380(7):651-63.
71. Son YG, Shin J, Ryu HG. Pneumonitis and pneumonia after aspiration. *Journal of dental anesthesia and pain medicine*. 2017 Mar 1;17(1):1-2.
72. Francis DO, Weymuller Jr EA, Parvathaneni U, Merati AL, Yueh B. Dysphagia, stricture, and pneumonia in head and neck cancer patients: does treatment modality matter?. *Annals of Otolaryngology, Rhinology & Laryngology*. 2010 Jun;119(6):391-7.
73. Wang J, Boerma M, Fu Q, Hauer-Jensen M. Radiation responses in skin and connective tissues: effect on wound healing and surgical outcome. *Hernia*. 2006 Dec;10:502-6.
74. Naudo P, Laccourreye O, Weinstein G, Jouffre V, Laccourreye H, Brasnu D. Complications and functional outcome after supracricoid partial laryngectomy with cricohyoidoepiglottopexy. *Otolaryngology--Head and Neck Surgery*. 1998 Jan;118(1):124-9.
75. Karasalihoglu AR, Yagiz R, Tas A, Uzun C, Adali MK, Koten M. Supracricoid partial laryngectomy with cricohyoidopexy and cricohyoidoepiglottopexy: functional and oncological results. *The Journal of Laryngology & Otology*. 2004 Sep;118(9):671-5.
76. Prgomet D, Bišof V, Prstačić R, Curić Radivojević R, Brajković L, Šimić I. The Multidisciplinary Team (MDT) in the Treatment of Head and Neck Cancer—A Single-institution Experience. *Acta clinica Croatica*. 2022 Oct 31;61(Sup4):77-87.
77. De Felice F, Tombolini V, de Vincentiis M, Magliulo G, Greco A, Valentini V, et al. Multidisciplinary team in head and neck cancer: a management model. *Journal of Medical Oncology*. 2018 Nov 13;36(1):2.

78. Taberna M, Gil Moncayo F, Jané-Salas E, Antonio M, Arribas L, Vilajosana E, i sur. The multidisciplinary team (MDT) approach and quality of care. *Frontiers in oncology*. 2020 Mar 20;10:85.
79. Mahdavi R, Faramarzi E, Mohammad-Zadeh M, Ghaeammaghami J, Jabbari MV. Consequences of radiotherapy on nutritional status, dietary intake, serum zinc and copper levels in patients with gastrointestinal tract and head and neck cancer. *Saudi medical journal*. 2007 Mar 1;28(3):435.
80. Zelić M, Vranešić Bender D, Ljubas Kelečić D, Župan Ž, Cicvarić T, Maldini B, i sur. Hrvatske smjernice za perioperativnu enteralnu prehranu kirurških bolesnika. *Liječnički vjesnik*. 2014 Aug 27;136(7-8):0.
81. Pleština S, Ferenčak B. Nutritivna potpora u bolesnika s tumorima glave i vrata. U: Prgomet D, ur. *Tumori glave i vrata*. Zagreb: Medicinska naklada; 2019. Str. 397.-408.
82. Nakai MY, Menezes MB, de Carvalho JVBG, Dias LPM, de Barros Silva LA, Tenório LR, i sur. Quality of life after Supracricoid Partial Laryngectomy. *Journal of Otolaryngology-Head & Neck Surgery*. 2021 Dec;50:1-8.
83. Bilic M, Kovac-Bilic L, Hodzic-Redzic S, Prgomet D. Comparison of swallowing act videofluoroscopy after open and laser partial supraglottic laryngectomy. *Iranian Journal of Otorhinolaryngology*. 2018 Nov;30(101):315.
84. Coscarelli S, Verrecchia L, Le Saec O, Coscarelli A, Santoro R, De Campora E. Rehabilitation protocol of dysphagia after subtotal reconstructive laryngectomy. *Acta otorhinolaryngologica italica*. 2007 Dec;27(6):286.
85. Hebel F, Mantsopoulos K, Bohr C. Assessing quality of life in patients after partial laryngectomy. *Hippokratia*. 2014 Apr;18(2):156-61.
86. Myers EN, Hammerlid E, Persson LO, Sullivan M, Westin T. Quality-of-life effects of psychosocial intervention in patients with head and neck cancer.

Otolaryngology–head and neck surgery. 1999 Apr;120(4):507-16.

87. Fingeret MC, Teo I, Epner DE. Managing body image difficulties of adult cancer patients: lessons from available research. *Cancer*. 2014 Mar 1;120(5):633-41.

11. ŽIVOTOPIS

Rođena sam u Zagrebu 1998. godine. Ovdje sam završila prirodoslovno-matematičku gimnaziju (XV. gimnazija, Mioc) te 2017. godine upisala Medicinski fakultet Sveučilišta u Zagrebu.

Tijekom studija radila sam kao studentski asistent u nastavi na katedri za histologiju i embriologiju te volontirala na kirurškim odjelima.

Sudjelovala sam na raznim konferencijama i simpozijima kao izlagač i pasivni sudionik te imala priliku raditi na pisanju nastavnih tekstova i znanstvenih radova.

Aktivno sam sudjelovala u terenskom radu, analizi podataka i pisanju radova u sklopu projekta 'Lov na tihog ubojicu' Hrvatske lige za hipertenziju te sam za ovaj rad nagrađena Rektorovom nagradom za društveno koristan rad u akademskoj i široj zajednici. Također, za akademski uspjeh na prvoj godini studija, nagrađena sam Dekanovom nagradom.

Tijekom svog studentskog obrazovanja primala sam Stipendiju Grada Zagreba za izvrsnost i pohađala nastavu u školi stranih jezika gdje sam i položila C2 razinu engleskog jezika.

U slobodno vrijeme bavim se crtanjem i veliki sam ljubitelj baleta.