

# Plućne eozinofilije

---

**Biljan, Leon**

**Master's thesis / Diplomski rad**

**2023**

*Degree Grantor / Ustanova koja je dodijelila akademski / stručni stupanj:* **University of Zagreb, School of Medicine / Sveučilište u Zagrebu, Medicinski fakultet**

*Permanent link / Trajna poveznica:* <https://um.nsk.hr/um:nbn:hr:105:489087>

*Rights / Prava:* [In copyright](#)/[Zaštićeno autorskim pravom.](#)

*Download date / Datum preuzimanja:* **2025-04-02**



*Repository / Repozitorij:*

[Dr Med - University of Zagreb School of Medicine Digital Repository](#)



**SVEUČILIŠTE U ZAGREBU**

**MEDICINSKI FAKULTET**

**Leon Biljan**

**Plućne eozinofilije**

**DIPLOMSKI RAD**



Zagreb, 2023.

Ovaj diplomski rad izrađen je na Zavodu za pulmologiju Kliničkog bolničkog centra Sestre Milosrdnice pod vodstvom mentorice doc.dr.sc. Marije Gomerčić Palčić i predan je na ocjenu u akademskoj godini 2022./2023.

## POPIS KRATICA KORIŠTENIH U RADU:

BAL = bronhoalveolarni lavat

AEP = akutna eozinofilna pneumonija

CEP = kronična eozinofilna pneumonija

HES = hipereozinofilni sindrom

EGPA = eozinofilna granulomatoza s poliangitisom

ABPA = alergijska bronhopulmonalna aspergiloza

IL = interleukin

GM-CSF (engl. *granulocyte-macrophage colony-stimulating factor*) = stimulirajući faktor rasta granulocita i makrofaga

ECP = eozinofilni kationski protein

CRP = C reaktivni protein

HRCT (engl. *high-resolution computed tomography*) = CT visoke rezolucije

Ig = imunoglobulin

DLCO (engl. *diffusing capacity of the lungs for carbon monoxide*) = difuzijski kapacitet za ugljikov monoksid

COP = kriptogena organizirajuća pneumonija

IKS = inhalacijski kortikosteroidi

SŽS = središnji živčani sustav

MPO = mijeloperoksidaza

ANCA = anti-neutrofilna citoplazmatska antitijela

ABPM = alergijska bronhopulmonalna mikoza

CF = cistična fibroza

ABPA-S = serološki ABPA

ABPA-B = ABPA s bronhiektazijama

ABPA-HAM (engl. *high attenuation mucus*) = ABPA s visoko razrjeđenom sluzi

ABPA-CPF = ABPA s kroničnom pleuropulmonalnom fibrozom

CFF (eng. *Cystic Fibrosis Foundation*)

GINA (engl. *Global Initiative for Asthma*)

OKS = oralni kortikosteroidi

FEV1 = funkcionalni ekspiratorni volumen u u prvoj sekundi

ELISA (engl. *enzyme-linked immunosorbent assay*)

CAP (engl. *community-acquired pneumonia*) = izvanbolnička pneumonija

TPE = tropska plućna eozinofilija

NSAR = nesteroidni antireumatici

ACE = angiotenzin konvertirajući enzim

DRESS (engl. *drug reaction with eosinophilia and systemic symptoms*) = reakcija na lijek s eozinofilijom i sistemskim simptomima

# SADRŽAJ

## SAŽETAK

## SUMMARY

<b>1. UVOD</b> .....	1
1.1. Patofiziologija.....	1
1.2. Histopatologija.....	2
<b>2. AKUTNA EOZINOFILNA PNEUMONIJA (AEP)</b> .....	3
2.1. Epidemiologija i etiologija AEP .....	3
2.2. Klinička slika i dijagnostika AEP .....	3
2.3. Liječenje AEP .....	4
<b>3. KRONIČNA EOZINOFILNA PNEUMONIJA (CEP)</b> .....	6
3.1. Epidemiologija CEP.....	6
3.2. Klinička slika i dijagnostika CEP .....	6
3.3. Liječenje CEP .....	7
3.4. Prognoza .....	8
<b>4. EOZINOFILNA GRANULOMATOZA S POLIANGITISOM (EGPA, CHURG-STRAUSS)</b> .....	9
4.1. Epidemiologija i etiologija EGPA .....	9
4.2. Klinička slika i dijagnostika EGPA .....	9
4.3. Liječenje EGPA .....	13
4.4. Prognoza EGPA .....	13
<b>5. ALERGIJSKA BRONHOPULMONALNA ASPERGILOZA (ABPA)</b> .....	15
5.1. Epidemiologija i etiologija ABPA .....	15
5.2. Patofiziologija i histopatologija ABPA.....	16
5.3. Klinička slika i dijagnostika ABPA .....	16
5.4. Liječenje ABPA .....	20
5.5. Prognoza ABPA.....	22
<b>6. PLUĆNE EOZINOFILIJE UZROKOVANE PARAZITIMA</b> .....	23
6.1. Jednostavna plućna eozinofilija (Löfflerov sindrom) .....	23
6.2. Invazija plućnog parenhima .....	24
6.2.1. Paragonimijaza.....	24

6.2.2. Ehinokokoza i cisticerkoza .....	25
6.3. Izraziti hematološki rasap .....	25
6.3.1. Strongyloides .....	26
6.3.2. Trihineloza .....	26
6.3.3. Shistosomijaza .....	26
6.4. Tropska plućna eozinofilija.....	27
6.4.1. Epidemiologija i etiologija.....	27
6.4.2. Patofiziologija i histopatologija .....	27
6.4.3. Klinička slika i dijagnostika TPE.....	28
6.4.4. Liječenje TPE.....	29
6.4.5. Prognoza TPE .....	29
<b>7. PLUĆNE EOZINOFILIJE UZROKOVANE GLJIVAMA.....</b>	<b>30</b>
<b>8. PLUĆNE EOZINOFILIJE UZROKOVANE LIJEKOVIMA .....</b>	<b>31</b>
<b>9. ZAHVALA.....</b>	<b>32</b>
<b>10. LITERATURA.....</b>	<b>33</b>
<b>11. ŽIVOTOPIS .....</b>	<b>42</b>

# SAŽETAK

## Plućne eozinofilije

**Leon Biljan**

Plućne eozinofilije su raznolika skupina bolesti karakterizirane s infiltracijom eozinofila u sve dijelove pluća. Razne infekcije, lijekovi, maligniteti, autoimuni i idiopatski procesi mogu biti uzrok nastanka ove bolesti no u svijetu je najčešći infestacija parazitima poput askarioze i strongiloidoze. Plućne eozinofilije, ovisno o tome znamo li uzrok ili ne, dijele se na primarne ili idiopatske i sekundarne ili ekstrinzične. Akutna eozinofilna pneumonija, kronična eozinofilna pneumonija, hipereozinofilni sindrom i eozinofilna granulomatoza s poliangiitisom spadaju u primarne plućne eozinofilije, a alergijska bronhopulmonalna aspergiloza te plućne eozinofilije koje se javljaju kao posljedica infestacija parazitima, zračenja, unosa lijekova ili malignih oboljenja spadaju u sekundarne plućne eozinofilije. Iako klinička slika nije identična u svih tipova plućnih eozinofilija, najčešći simptomi su kašalj, zaduha, piskanje i jedna razina respiratorne insuficijencije te sistemski simptomi poput povišene tjelesne temperature, gubitka apetita i/ili gubitka na tjelesnoj težini i malaksalosti. Dijagnoza se postavlja se temelju kliničke slike, detaljne anamneze i dijagnostike koja uključuje laboratorijsku analizu krvi, radiološke pretrage pluća kao RTG i HRCT te bronhoskopiju s ili bez biopsije pluća, analizu BAL-a te testova plućne funkcije. Većina pacijenata s plućnim eozinofilijama liječe se sistemskim kortikosteroidima te antihelminthicima i antifungalnim lijekovima ukoliko su uzročnici paraziti odnosno gljive.

Ključne riječi: plućne eozinofilije, zaduha, kašalj, CT, kortikosteroidi



# **SUMMARY**

## **Pulmonary eosinophilia**

**Leon Biljan**

Pulmonary eosinophilia is a heterogeneous group of diseases characterized by infiltration of eosinophils in all parts of the lungs. Various infections, drugs, malignancies, autoimmune and idiopathic processes can be the cause, but the most common in the world is parasite infestation such as ascariasis and strongyloidosis. Pulmonary eosinophilia, depending on whether we know the cause or not, can be divided into primary or idiopathic and secondary or extrinsic. Acute eosinophilic pneumonia, chronic eosinophilic pneumonia, hypereosinophilic syndrome and Churg-Strauss syndrome belong to primary pulmonary eosinophilia, while allergic bronchopulmonary aspergillosis and pulmonary eosinophilia that occur as a result of parasite infestation, radiation, drug intake or malignant diseases belong to secondary pulmonary eosinophilia. Although the clinical picture is not identical in all types of pulmonary eosinophilia, the most common symptoms are cough, shortness of breath, wheezing and a level of respiratory failure and systemic symptoms such as fever, loss of appetite and/or weight loss and malaise. The diagnosis is based on the picture, detailed history and diagnostics that include blood tests, radiographic imaging of the lungs such as X-ray along with HRCT and bronchoscopy with or without lung biopsy, BAL analysis and pulmonary function tests. Most patients with pulmonary eosinophilia are treated with systemic corticosteroids as well as antihelmintics and antifungal drugs if the causative agents are parasites or fungi.

Key words: pulmonary eosinophilia, shortness of breath, cough, CT, corticosteroids

# 1. UVOD

Plućne eozinofilije su heterogena skupina bolesti karakterizirane prisutnošću povišenih vrijednosti eozinofila u perifernoj krvi, plućnim simptomima, nespecifičnim fizikalnim nalazom i radiološkim dokazima zahvaćenosti plućnog parenhima koji su potkrijepljeni histopatološkim dokazanim prisustvom eozinofila u tkivu pluća ili pleure uzetih biopsijom i/ili povećanim brojem eozinofila u bronhoalveolarnom lavatu (BAL). (1,2) Plućne eozinofilije možemo kategorizirati u primarne ili idiopatske i sekundarne ili ekstrinzične. Primarne plućne eozinofilije su nepoznate etiologije, a uključuju akutnu eozinofilnu pneumoniju (AEP), kroničnu eozinofilnu pneumoniju (CEP), hipereozinofilni sindrom (HES) te Churg-Straussov sindrom, tj. eozinofilna granulomatoza s poliangitisom (EGPA). Sekundarne plućne eozinofilije su poznate etiologije i u tu skupinu pripadaju alergijska bronhopulmonalna aspergiloza (ABPA) te plućne eozinofilije koje se javljaju kao posljedica infestacija parazitima, unosa lijekova ili kao posljedica zračenja i malignih oboljenja. (3) Definiirajuće karakteristike plućnih eozinofilija su eozinofilija u perifernoj krvi ( $\geq 500$  eozinofila/ $\mu\text{L}$ ) s radiološki vidljivim promjenama u plućnom parenhimu, povišeni eozinofili u BAL-u ( $>10\%$ ) i prisutni eozinofili u transbronhalnoj ili otvorenoj biopsiji. (4–6) Eozinofili u perifernoj krvi nisu povišeni jednako u svim tipovima plućnih eozinofilija i konvencionalnim radiogramima srca i pluća mogu se previdjeti plućne parenhimske bolesti. (7–9) Najčešći uzrok plućne eozinofilije u svijetu su infestacije parazitima poput askarioze i strongilidoze koji uzrokuju Loefflerov sindrom. (3)

## 1.1. Patofiziologija

Eozinofili su jedni od glavnih stanica koje sudjeluju u alergijskim upalnim reakcijama. Potječu iz matičnih hematopoetskih stanica te prolaze proces maturacije i aktivacije posredovane interleukinom 5 (IL-5) kojeg oslobađaju Th-2 limfociti, interleukin 3 (IL-3) te stimulirajući faktor rasta granulocita i makrofaga (GM-CSF). Plućne eozinofilije karakterizirane su značajnom infiltracijom plućnog parenhima s eozinofilima, zajedno s ostalim upalnim stanicama poput limfocita, plazma stanica i polimorfonuklearnim neutrofilima. Aktivirani eozinofili oslobađaju

pro-inflamatorne citokine, slobodne kisikove radikale i kationske proteine poput glavnog bazičnog proteina i eozinofilnog kationskog proteina (ECP) koji uzrokuju oštećenje tkiva. Oslobođanje trombocitnog aktivirajućeg faktora i leukotriena uzrokuje bronhospazam. Lokalno oštećenje plućnog tkiva posredovano ovim medijatorima uzrokuje oštećenje respiratornog trakta koje može progredirati u respiratornu insuficijenciju. (3) Normalan broj eozinofila u perifernoj krvi je 0-500/ $\mu$ L. Ovisno o broju eozinofila, eozinofilija može biti blaga (500-1.500/ $\mu$ L), umjerena (1.500-5000/ $\mu$ L) i izrazita (>5.000/ $\mu$ L). (2)

## 1.2. Histopatologija

Patološki nalaz će ovisiti o etiologiji te je karakteristična eozinofilna infiltracija u plućnom parenhimu. U AEP-i se tipično mogu naći akutna i organizirajuća difuzna alveolarna oštećenja s intersticijskom i alveolarnom eozinofilnom infiltracijom. Histopatološki nalaz CEP obično ukazuje na područja organizirajuće pneumonije karakterizirane alveolarnim i intersticijskim eozinofilnim infiltracijama. Uz eozinofile također se mogu pronaći makrofagi, limfociti i manji broj plazma stanica. EGPA će na biopsiji pokazati nekrotizirajuću granulomatoznu upalu koja često zahvaća respiratorni trakt i nekrotizirajući vaskulitis koji dominantno zahvaća male do srednje krvne žile. (2,3)

## 2. AKUTNA EOZINOFILNA PNEUMONIJA (AEP)

AEP je idiopatska eozinofilna pneumonija koja je karakterizirana iznenadnim i naglim razvojem akutne febrilne bolesti obilježene suhim kašljem, nedostatkom zraka i nespecifičnim radiološkim nalazima ili akutnom respiracijskom insuficijencijom u prethodno zdravog čovjeka. (1)

### 2.1. Epidemiologija i etiologija AEP

Budući da je AEP rijetka pluća bolest, njezina epidemiologija je relativno nepoznata. Jedna epidemiološka studija procjenila je učestalost među američkim vojnicima 9.1/100,000 na godinu. (10) Najčešće se AEP javlja u 20-im godinama života te zahvaća dominantno muški spol (60-100%). Većina pacijenata s AEP su pušači. Tri su istraživanja pokazala da su 50-80% pacijenata počela pušiti manje od 2 mjeseca prije pojave AEP te su njih 11-29.4% počeli ili ponovno pušiti ili povećali intenzitet pušenja prije pojave AEP. Povijest alergijskih bolesti poput astme, atopijskog dermatitisa i alergijskog rinitisa u pacijenata su rijetke. (10–12) Iako se ne zna točan uzrok AEP sumnja se da uključuje akutnu hipersenzitivnu reakciju na inhalirani antigen poput duhanskog dima u inače zdravog čovjeka. (13) Isto tako su zabilježeni slučajevi AEP-a u vojnika koji su radili u pustinji na Bliskom istoku (10), u vatrogasca koji je radio za vrijeme kolapsa Svjetskog trgovačkog centra (14) i kod inhaliranja dima od vatrometa (15).

### 2.2. Klinička slika i dijagnostika AEP

Generalno je AEP karakterizirana naglim napadom dispneje, kašlja, koji obično nije produktivan, i vrućice i/ili tresavice. Ti su simptomi prisutni u gotovo 80% pacijenata. Bol u prsima i mijalgije također nisu rijetkost budući da se pojavljuju u 30-50% pacijenata. Bitno je naglasiti da se većina simptoma može pojaviti unutar par dana od početka bolesti. Teška hipoksemija i/ili respiracijska insuficijencija koja se prezentira kao akutni respiratorni distress sindrom se često mogu naći te periferna saturacija kisikom ( $SpO_2$ ) većine pacijenata je ispod 90%. Isto tako 30-80% pacijenata zahtijeva prijem na jedinicu intenzivnog liječenja. (10,13,16–19)

U početku bolesti može se naći povećan broj leukocita i povećana vrijednost C reaktivnog proteina (CRP). Iznenadjuće je da se u početku bolesti periferna eozinofilija može naći samo u 30% i u većine pacijenata broj eozinofila ostaje normalan te se povećava kako bolest progredira. (10–13,16–19) Kako većina pacijenata s AEP nema perifernu eozinofiliju, pomoću detaljne analize povijesti bolesti i kompjuterizirane tomografije (CT) može se posumnjati na AEP. Testovi plućne funkcije se ne mogu rutinski provoditi jer su pacijenti s AEP-om često respiratorno insuficijentni. (13) Pronalazak velikog broja eozinofila u BAL-u ključan je za dijagnozu AEP. Povišene vrijednosti eozinofila u BAL-u (>25%) nalazi se u više od 40% slučajeva no bitno je za spomenuti da se može naći i povišen broj limfocita te neutrofila. U plućnom tkivu dobivenom tranbronhalnom biopsijom pluća može se obično naći povećan broj eozinofila odnosno guste nakupine eozinofila u alveolarnim prostorima i intersticiju zajedno s intersticijskim edemom i fibrinskim nakupinama. Također se u teškim slučajevima može naći difuzno alveolarno oštećenje. (13,20–22)

Na rendgenskoj snimci prsa najčešće se može vidjeti uzorak tipa mliječnog stakla pomiješan s konsolidacijama. Isto tako će CT visoke rezolucije (HRCT) u skoro svih pacijenata pokazati uzorak mliječnoga stakla te u 70-90% pacijenata vidjeti će se zadebljanje interlobularnih septi. Bilateralni pleuralni izljevi su prisutni u više od 90% slučajeva. (12,23)

Trenutno nema službenih dijagnostičkih kriterija za dijagnosticiranje AEP no koriste se modificirani „Philit“ kriteriji koji uključuju: akutni febrilitet koji traje kraće od mjesec dana, hipoksemiju, bilateralne difuzne plućne infiltrate na rentgenu pluća, prisutno više od 25% eozinofila u BAL-u i/ili infiltracije eozinofila u tkivu pluća uzetom s biopsijom i odsutnost ostalih mogućih uzroka koji dovode do eozinofilnih plućnih bolesti poput lijekova i infekcija. (20,24–26)

### 2.3. Liječenje AEP

Iako pacijenti s AEP često pokazuju progresivno respiratorno zatajenje ili tešku hipoksemiju, primjena sistemskih kortikosteroida naglo poboljšava pacijentovo stanje u periodu od nekoliko dana. Ukoliko se u bolesnika javi teško respiratorno zatajenje, kortikosterodi se primjenjuju

intravenski. Smatra se da bi optimalno trajanje terapije bilo 2-4 tjedna. (12,13) Kod slučajeva s blagom hipoksemijom može se očekivati i spontana rezolucija bolesti. (11) Ukoliko je do AEP-a došlo zbog pušenja duhana, do relapsa bolesti obično neće doći ako pacijent prestane pušiti te se u pacijenta može postići potpuno ozdravljenje bez trajnih oštećenja plućne funkcije. (16)

### 3. KRONIČNA EOZINOFILNA PNEUMONIJA (CEP)

CEP je idiopatska bolest pluća karakterizirana abnormalnim nakupljanjem eozinofila u plućima, progresivnog tijeka sa subakutnom prezentacijom simptoma mjesecima prije njezine dijagnoze. (2,13)

#### 3.1. Epidemiologija CEP

CEP je rijetka difuzna parenhimalna bolest pluća te je njena točna incidencija u općoj populaciji nepoznata. (27) CEP se može razviti u bilo kojoj dobi no najveći broj pacijenata se prezentira između 30-e i 50-e godine života te su žene dva puta češće zahvaćene ovom bolešću. (24–26,28) Više od 50% pacijenata ima neku alergijsku bolest, poput astme, atopijskog dermatitisa i alergijskog rinitisa, koja se može javiti prije, ali i poslije početka CEP-e. (29) Za razliku od AEP, pacijenti s CEP su rijetko pušači (<10%) i više od 60% njih nije nikada pušilo. (13)

#### 3.2. Klinička slika i dijagnostika CEP

Iako CEP nema specifičnih simptoma, prezentira se kašljem (60-90%), zaduhom (20-50%) koji traju mjesecima te su obično u normoksemiji ili tek blagoj hipoksemiji odnosno rijetko razvijaju respiratornu insuficijenciju. Također pacijenti često imaju povišenu tjelesnu temperaturu, piskanje (sipnja, eng. wheezing) u prsištu, pojačano stvaranje iskašljaja, gubitak apetita i/ili gubitak na tjelesnoj težini te noćno znojenje. (8,28,30–36)

Za razliku od AEP-a u kojoj je neobično pronaći perifernu eozinofiliju na početku bolesti, kod CEP je ona prisutna u većini slučajeva zajedno s povišenom razinom imunoglobulin E (IgE) te je to ključna karakteristika CEP-e. Također su pronađene blago povišene vrijednosti CRP-a i leukocita. U dosada objavljenoj literaturi povišene vrijednosti perifernih eozinofila i IgE-a su nađene u 30% pacijenata. Na kohorti od 133 pacijenata s CEP-om u njih 80% je potvrđena

periferna eozinofilija i više od 60% je imalo povišene razine IgE-a u serumu. Uobičajeni su i eozinofili u BAL-u (40-60%) i u tkivu pluća uzetom biopsijom. (28–35)

Testovi plućne funkcije su vrlo korisni za određivanje težine bolesti, ali i njezino praćenje tijekom liječenja. U vrijeme dijagnoze CEP-e, 50-70% pacijenata ima patološke testove plućne funkcije te najčešće ukazuje na kombinirane restriktivno-opstruktivne smetnje ventilacije uz sniženi difuzijski kapacitet za ugljikov monoksid (DLCO) u otprilike 50% pacijenata. Potrebno je naglasiti da s obzirom na to da 30-64% pacijenta s CEP-om ima astmu postoji mogućnost utjecaja na rezultate spirometrije i same astme. (30–34)

Na radiogramu torakalnih organa vidljivi su bilateralni, periferni ili subpleuralni infiltrati koji se često opisuju kao fotografski negativ plućnog edema što je gotovo patognomonično za ovu bolest no nalazi se samo u manje od jedne trećine slučajeva. (8) Bilateralni, periferni, konfluirajući alveolarni infiltrati i uzorak mliječnog stakla, koji su najčešće vidljivi u srednjim i gornjim režnjevima, su tipičan nalaz na HRCT-u. Prisutnost pleuralnog izljeva je rijetka i javlja se u manje od 20% slučajeva. Budući da druge plućne eozinofilije poput ABPA-e i EGPA-e te plućne bolesti kao kriptogena organizirajuća pneumonija (COP) mogu nalikovati na CEP, HRCT je odlična metoda za njihovu diferencijaciju. (30,32,33,36–41)

Dijagnoza CEP-e temelji se na kliničkim simptomima, laboratorijskim nalazima i isključenjem ostalih diferencijalnih dijagnoza u koje spadaju druge plućne eozinofilije. Trenutni kriteriji za dijagnosticiranje CEP-e su: respiratorni simptomi koji traju dulje od 2 tjedna, plućni infiltrati na rendgenu pluća koji su najčešće smješteni bilateralno i na periferiji, povišeni broj eozinofila u BAL-u (obično više od 25%), eozinofilija u perifernoj krvi i/ili povećan broj eozinofila u tkivu pluća te isključenje ostalih poznatih eozinofilnih pneumonija poput ABPA, EGPA i plućnih eozinofilija uzrokovanih lijekovima ili parazitima. (2,24–26,28)

### 3.3. Liječenje CEP

Pacijente s CEP-om se obično liječe sistemskim kortikosteroidima uz dobar odgovor, a samo manje od 10% pacijenata se spontano izliječi/oporavi. Generalno terapija se započne s prednizonom 0.5 mg/kg te je ta doza obično dovoljna da dođe do rezolucije radiološke remisije



bolesti unutar 2 tjedna. Kod teških slučajeva CEP-e mogu se primijeniti visoke doze intravenskih kortikosteroida. Ako ne dođe do poboljšanja pacijenta, trebalo bi razmišljati o alternativnoj dijagnozi. (13,42–44)

Nakon rezolucije bolesti, doze kortikosteroida koje se daju pacijentu kao terapija se postupno snižavaju kroz period od 6 do 12 mjeseci. (24,36) Tijekom tog perioda relapsi bolesti su česti i javljaju se u više od polovice pacijenata, ponekad i više puta, te se zbog toga često mora produžiti period liječenja kortikosteroidima, u nekim slučajevima i doživotno. (3,29–32,34–36)

Biološka terapija s lijekovima poput anti IgE protutijela (omalizumab), anti IL-5 protutijela (mepolizumab) i anti IL-5 receptor protutijela (benralizumab) mogla bi služiti kao alternativa liječenja kortikosteroidima kod pacijenata koji su imali relapse CEP-e. (44–46) Budući da mnogi pacijenti s CEP-om boluju i od astme, sa sistemski kortikosteroidima se istovremeno upotrebljavaju i inhalacijski kortikosteroidi (IKS), oko 50%, te se pokazalo da ti pacijenti imaju rjeđe relapse no to nije dokazano većom studijom te IKS se ne mogu koristiti kao monoterapija u liječenju CEP-e. (29,30,34,35,47)

### 3.4. Prognoza

Primjena kortikosteroida odlično djeluje na smanjenje kliničkih simptoma i radioloških promjena u pacijenata s CEP-om ne samo kod inicijalne prezentacije nego i kod relapsa te je stoga smrtnost od te bolesti rijetka. Relapsi su česti i javljaju se u više od 50% slučajeva. Također pacijenti s CEP-om često imaju druge alergijske bolesti poput astme te često dođe do njezinog pogoršanja kada bolesnik razvije CEP-e, stoga bi se trebalo najviše paziti na relapse i komorbidite koje pacijent ima. Budući da je bolest praćena čestim i opetovanim relapsima te astmom, veliki broj pacijenata (više od 50%) mora ostati dugotrajno, a ponekad i doživotno na terapiji s kortikosteroidima. Isto tako nije rijetko da pacijenti imaju trajno oštećenje plućne funkcije. (29,30,32,34–36)

## **4. EOZINOFILNA GRANULOMATOZA S POLIANGITISOM (EGPA, CHURG-STRAUSS)**

Eozinofilna granulomatoza s poliangitisom je multisistemski vaskulitis malih i srednje velikih krvnih žila koji je karakteriziran kroničnim rinosinusitisom, astmom i izraženom eozinofilijom u perifernoj krvi. Najčešće zahvaća pluća i kožu no bilo koji drugi organski sustav može biti zahvaćen poput kardiovaskularnog, gastrointestinalnog, renalnog i neurološkog. (1,48,49)

### **4.1. Epidemiologija i etiologija EGPA**

Procijenjena prevalencija EGPA u svijetu je 10.7 do 14 milijuna odraslih. Prosječno vrijeme početka bolesti je između 38 i 54 godine s medijanom od 40 godina. Incidencija bolesti je jednaka u oba spola. Otprilike 40% odraslih i 25% djece su ANCA (anti-neutrofilna citoplazmatska antitijela) pozitivni. EGPA-u u djetinjstvu češće prate kardiomiopatija, plućni infiltrati i rijetko mononeuritis multipleks. (49–51)

Čini se da je primarni okidač u patogenezi bolesti na staničnoj razini poremećeni T-stanični odgovor. (49)

### **4.2. Klinička slika i dijagnostika EGPA**

Klinički tijek bolesti karakteriziran je s 3 faze, koje se ne moraju nužno prezentirati u svakog pacijenta te se čak mogu i preklapati u nekih. U inicijalnoj prodromalnoj fazi, česti su nespecifični simptomi poput malaksalosti, vrućice, migrirajuće poliartralgije i gubitka na tjelesnoj težini zajedno s teškim oblikom astme koji se javlja u odrasloj dobi te je refrakтерна na konvencionalne metode liječenja. Čak 75% pacijenata zahtijeva sistemsku kortikosteroidnu terapiju za kontrolu astme prije dijagnoze EGPA-e. Difuzna mialgija i poliartralgija se javlja u 37 do 57%, specifično na početku bolesti te česti simptomi gornjeg respiratornog trakta kao kroničnog rinosinuitisa (47 do 93%), nazalnih polipa (62 do 77%), epistaksa te osjećaja

začepljenosti nosa. Druga faza karakterizirana je s eozinofilnom infiltracijom u brojnim organima zajedno s perifernom eozinofilijom. Česti su plućni nodularni infiltrati, eozinofilni gastroenteritis i serozni pleuralni izljev. Javlja se perikarditis, glomerulonefritis, konjuktivitis te promjene na koži poput purpura i nodula na laktovima. Vaskulitis karakterizira treću fazu zajedno s neurološkim simptomima te je toj fazi potrebno između 3 i 9 godina, od početka prvih simptoma astme, da se razvije. (49)

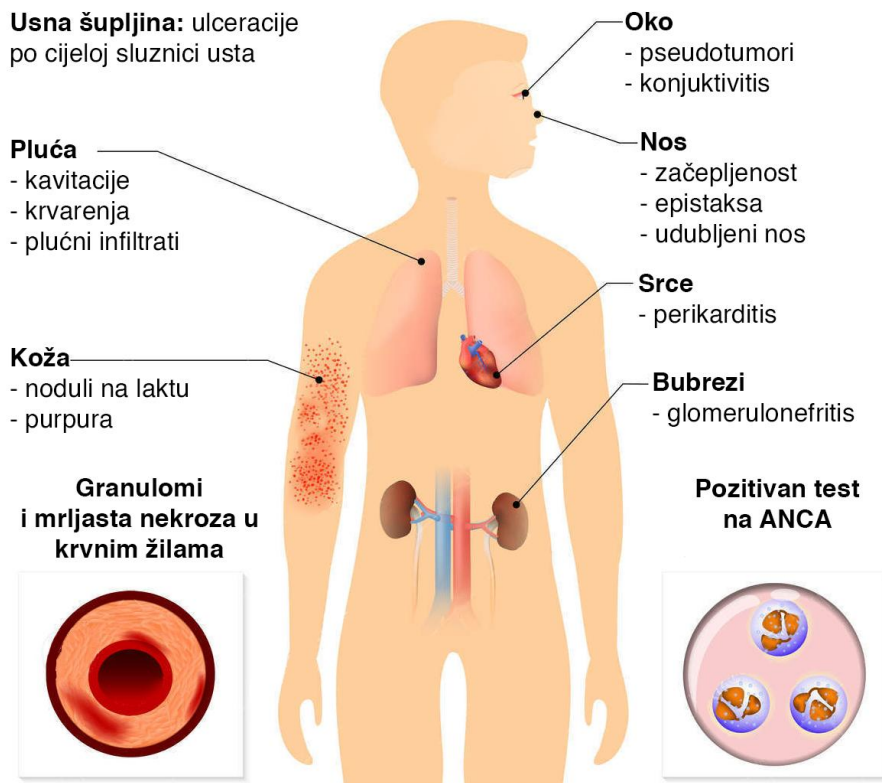
Zahvaćenost srca prisutno je u 62% slučajeva no samo se u njih 26% simptomatski i manifestira u obliku arterijske koronarne bolesti, primarnih aritmija, kardiomiopatije, akutnog konstriktivnog perikarditisa i miokarditisa. (52)

Što se tiče gastrointestinalnog sustava, često se javljaju eozinofilni gastroenteritis i mezenterijski vaskulitis koji dovode do nespecifičnih simptoma kao abdominalne boli, mučnine, povraćanja i proljeva te komplikacija poput krvarenja i crijevne obstrukcije. Zbog mezenterijskog vaskulitisa pacijenti imaju predispoziciju za ishemiju, mukozne ulceracije i perforaciju crijeva. Također može doći do eozinofilnog ascitesa i peritonitisa, a rjeđe nekrotizirajućeg akalkuloznog kolecistitisa, pankreatitisa i eozinofilne bolesti jetre. (53)

Bubreg je zahvaćen u 25% pacijenata i najčešća manifestacija je nekrotizirajući glomerulonefritis iako se javljaju i fokalna segmentalna glomeruloskleroza, IgA nefropatija te eozinofilni intersticijski nefritis. (54)

Središnji živčani sustav (SŽS) je također često zahvaćen u obliku periferne neuropatije (75% do 80%) i vaskulitisa SŽS (10% do 39%) koji uzrokuje moždane infarkte ili krvarenja. (55)

Dermatološki simptomi prisutni su u pola do dvije trećine bolesnika te su to najčešće netrombocitopenična palpabilna purpura zajedno s nodulima na tjemenu, urtikarijom, infarktima kože i livedo reticularis-om. (49)

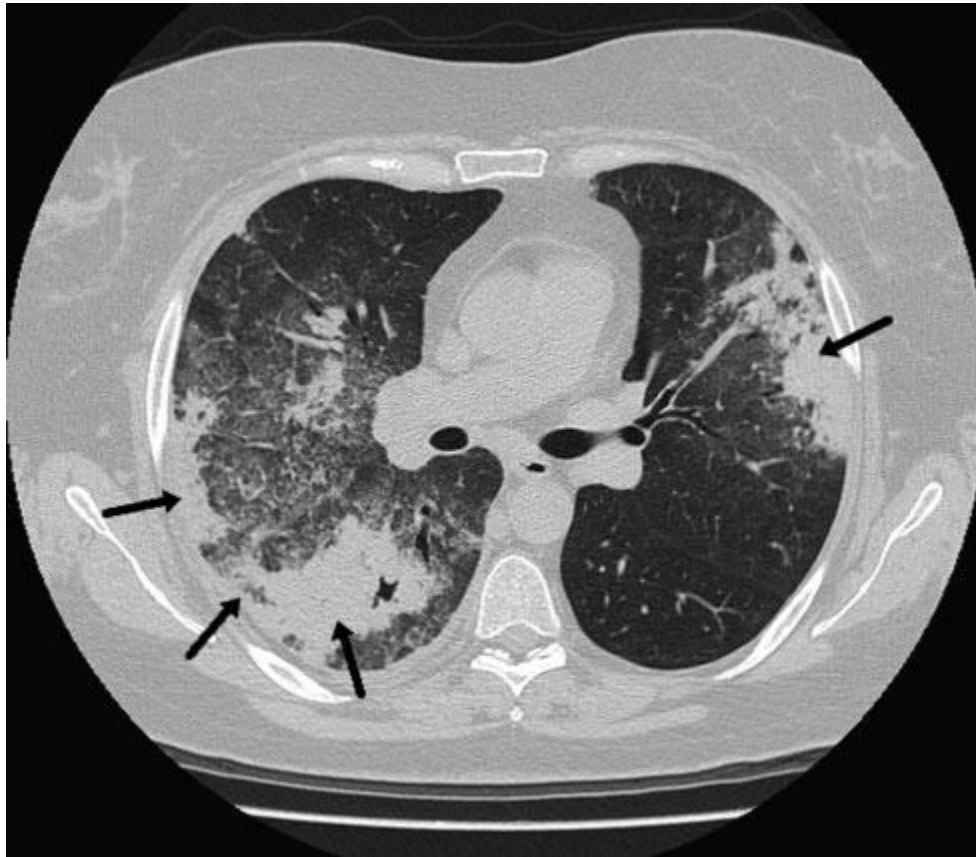


**Slika 1.** Prikaz simptoma EGPA. *Preuzeto i modificirano s: Jessen Hickman R. (56)*

U laboratorijskoj analizi krvi prisutna je eozinofiliju u perifernoj krvi veća od 1500 stanica/ $\mu$ L (ili više od 10% leukocita), ali često znaju biti znatno više vrijednosti eozinofila (>5000 eozinofila/ $\mu$ L). ANCA su evidentirana u manje od 50% pacijenata s EGPA s plućnom manifestacijom, a kada su prisutna najčešće se radi o mijeloperoksidazi (MPO) odnosno p-ANCA. Također se može naći ubrzana sedimentacija eritrocita, normocitna normokromna anemija, povišeni CRP i serumski IgE u 75% pacijenata te reumatoidni faktor u 60% pacijenata. (1,49,57)

CT pluća pokazati će difuzne bilateralne periferne infiltrate nalik na uzorak mliječnog stakla koji su trazitorni zajedno s zadebljanjem bronhalnog zida. Pleuralni izljev se može vidjeti u 20 do

30%. Dok je CT sinusa karakteriziran zadebljanjem paranazalnih sinusa i mukoze nosa bez znakova erozije kosti. (49)



**Slika 2.** Radiološka slika EGPA (MSCT pluća). Preuzeto s: *Manganelli i sur.* (58)

Patognomonično se na biopsiji pluća nađu eozinofilni infiltrati, koji predstavljaju eozinofilni vaskulitis, intersticijski i perivaskularni nekrotizirajući granulomi i područja nekroze. Međutim, u tkivu pacijenata koji su tek na početku bolesti možda nećemo moći vidjeti klasičnu patologiju ovog sindroma, već može nalikovati eozinofilnim infiltratima koje možemo vidjeti u CEP-i ili hipereozinofilnom sindromu. (59)

Testovi plućne funkcije biti će patološki te će ukazivati na opstruktivne smetnje ventilacije. (60)

Kako bi dijagnosticirali EGPA pacijent mora imati anamnestički podatak o postojanju astme, eozinofiliju u krvi koja čini minimalno 10% leukocita ili  $>1000$  eozinofila/ $\mu\text{L}$  i prisutnost dvaju ili više od sljedećih kriterija: histopatološki dokaz o eozinofilnom vaskulitisu, perivaskularni

eozinofilni infiltrati, eozinofilna granulomatozna upala, neuropatija, plućni infiltrati, sinonazalne abnormalnosti, kardiomiopatija, glomerulonefritis, alveolarno krvarenje, palpabilna purpura ili pozitivna ANCA. (1,61)

### 4.3. Liječenje EGPA

Sukladno stadiju bolesti i razini oštećenja organa, za liječenje EGPA postoji nekoliko terapijskih modaliteta. Glukokortikoidi se koriste za postizanje remisije (prednizon 1 mg/kg/dan) te kao terapija održavanja. Ukoliko pacijent ima relapse bolesti ili se dnevna doza glukokortikoida ne može smanjiti ispod 7.5 mg prednizona na dan nakon 3 do 4 mjeseca terapije, dodatno se mogu koristiti i imunosupresivi kao na primjer ciklofosamid. Kao terapija održavanja se također koriste azatioprin ili metotreksat ako je pacijentov život ugrožen. (62,63)

Indukcija terapije s prednizonom traje 2 do 3 tjedna te nakon toga slijedi period postupnog smanjivanja doze tijekom nekoliko mjeseci do minimalne efektivne doze ili, ako je to moguće, do potpunog ukidanja terapije. Za vrijeme najniže doze glukokortikoida nužna je stalna kontrola pacijentovih simptoma te se preporuča održavanje apsolutnog eozinofilnog broja ispod 1000 stanica/ $\mu$ L kao i konstantno provođenje preventivnih dijagnostičkih postupaka za nuspojave koje se javljaju kod kroničnog korištenja kortikosteroida poput denzitometrije kosti, monitoriranje glukoze i pregledi od strane oftalmologa. Mepolizumab se kao lijek u liječenje EGPA također pokazao kao odličan zbog manjeg broja relapsa bolesti i većeg udjela pacijenata u remisiji kao i manjeg broja simptoma bolesti te potrebe za manjim dozama kortikosteroida. (55,58)

### 4.4. Prognoza EGPA

Iako bolest ima dobru prognozu kada se otkrije u ranim stadijima i počne rano liječiti, astma često ostane refrakтерна i utječe loše na kvalitetu života pacijenta. Ustrajnost teške astme često zahtijeva duže periode liječenja s sistemskim kortikosteroidima te stoga pacijenti imaju visoku prevalenciju kortikosteroidnih nuspojava, uključujući šećernu bolest, miopatiju, osteoporozu, osteonekrozu glave femura itd. Štoviše, skoro svi pacijenti s EGPA razviju dugotrajnu neuralgiju

i miopatiju refraktornu na steroide. Relapsi bolesti se javljaju u otprilike 20 do 30% pacijenata i često su blagi s vrućicom, bolovima u zglobovima i općim simptomima. (49,64)

## **5. ALERGIJSKA BRONHOPULMONALNA ASPERGILOZA (ABPA)**

ABPA je kompleksni hipersenzitivni odgovor na kolonizaciju dišnih puteva s *Aspergillus fumigatus* s posljedičnom disregulacijom imunološkog sustava te opetovanim epizodama bronhopneumonije, upale i mukoidnih impakcija koje mogu voditi u bronhiektazije, fibrozu i respiratornu insuficijenciju. (65–67) Uzročnik ne mora biti samo *Aspergillus fumigatus* već i druge vrste plijesni poput *Alternaria*, *Penicillium*, *Curvularia* i *Schizophyllum* sp. no tada se naziva alergijska bronhopulmonalna mikoza (ABPM). (68,69)

### **5.1. Epidemiologija i etiologija ABPA**

Rod *Aspergillus* su plijesni koji su prisutni posvuda u okolišu te ih ima više od 100 vrsta no najviše bolesti prouzročuju *Aspergillus fumigatus*, *Aspergillus niger*, *Aspergillus flavus* i *Aspergillus clavatus*. Infekcije s *Aspergillusom* uzrokuju širok spektar bolesti od hipersenzitivne reakcije do angioinvazije što ovisi o imunološkom sustavu čovjeka. *Aspergillus fumigatus* je najčešći uzročnik ABPA. (70,71)

ABPA se obično prezentira između 30. i 50. godine života i također se često javlja u djece. Najčešće se javlja u teških astmatičara i pacijenata s cističnom fibrozom (CF) jer gusta sluz u njihovim dišnim putevima onemogućava izbacivanje spora *Aspergillus* nakon inhalacije. (70,72) Alergija na *Aspergillus*, dokazana pozitivnim skin prick testom na antigen *Aspergillus*, je prisutna u skoro 25% astmatičara i 50% pacijenata s CF no ABPA nije toliko prisutna. Prevalencija ABPA u astmatičara i pacijenata s CF je 13 odnosno 9% te u svijetu više od 4 milijuna ljudi boluje od ABPA. Najviša incidencija infekcije je u vrijeme zime diljem svijeta zbog otpalog lišća. (71,73,74)



## 5.2. Patofiziologija i histopatologija ABPA

Imunokompetentni pojedinci lako eliminiraju konidije *Aspergillus* s imunološkim sustavom iz dišnih puteva te stoga nema manifestacija plućne infekcije uzrokovane plijesnima. U imunokompromitiranih ljudi konidije *Aspergillus* ne bivaju eliminirane zbog disbalansa imunološke obrane te zbog toga dolazi do kolonizacije dišnih puteva *Aspergillus*om i njegovog klijanja u hife koje stimuliraju kronični alergijski upalni odgovor koji dovodi do oštećenja plućnog tkiva te na kraju i kliničkih simptoma ABPA-e. Kod astmatičara i pacijenata s CF-om te pacijenata s plućnim bolestima koje uzrokuju kavitacije, inhalacija spora *Aspergillus* *fumigatus* dovodi do IgE posredovane hipersenzitivne reakcije u dišnim putevima koja uzrokuje respiratorne simptome kao produktivan kašalj i dispneja. (71,73)

Glavnu ulogu u oštećenju plućnog tkiva imaju proteaze *Aspergillus fumigatus* koje uzrokuju otpuštanje proinflammatoryh citokina poput IL-8 koji oštećuju epitelne stanice i zaštitnu barijeru u dišnom sustavu što izaziva hipersenzitivnu reakciju. Otpuštaju se i interleukini 4, 5 i 13 koji povećavaju broj eozinofila kao i IgE u krvi i dišnom sustavu. Također bitnu ulogu u hipersenzitivnoj reakciji igraju i Th2 pomagački limfociti. (71,74)

Histopatološki može se vidjeti upala dišnih putova, eozinofilija koja uzrokuje parenhimalno ožiljkavanje, remodelacija dišnih puteva i bronhiektazije. Isto tako se u bronhima mogu vidjeti impaktirani čepovi sluzi koji sadrže hife plijesni, fibrin i Charcot-Leyden kristale. (74)

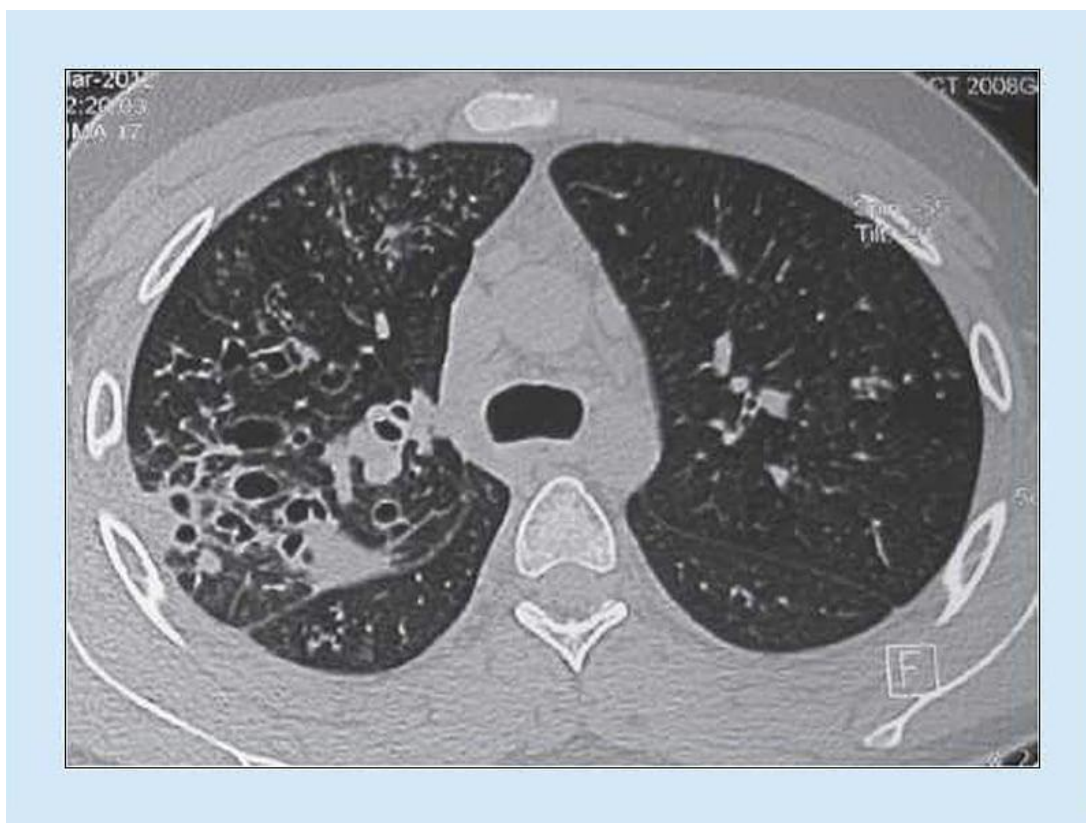## 5.3. Klinička slika i dijagnostika ABPA

ABPA se prezentira simptomima astme i CF-a koje se kompliciraju s rekurentnim epizodama bronhalne obstrukcije, vrućice, slabosti, malaksalosti, anoreksijom, gubitkom na tjelesnoj težini, iskašljavanjem čepova sluzi smeđe boje, dispneje, pleuralne boli u prsima i hemoptizom. Piskanje ne mora biti uvijek prisutno te se neki pacijenti prezentiraju s asimptomatskim plućnim konsolidacijama. (67,73)

Laboratorijskom obradom pronaći ćemo eozinofiliju u krvi (tipično više od 500 stanica/ $\mu$ L) i povišen totalni IgE u serumu (generalno više od 1000 IU/mL), povišen specifični IgE na

Aspergillus u serumu i prisutnost specifičnih IgG protutijela ili precipitirajuća IgG protutijela na Aspergillus. (1,73)

Rentgen pluća može pokazati parenhimalne infiltrate i bronhiektazije, najviše u gornjim režnjevima pluća no svi režnjevi mogu biti zahvaćeni. (73) Na HRCT-u vidjet ćemo proksimalne cilindrične bronhiektazije koje se najviše mogu naći u gornjim režnjevima te zadebljanje bronhalnih zidova, ali i mukoidne čepove, atelektaze i područja uzorka tipa mliječnog stakla. (67) Također se mogu vidjeti centrilobularni noduli i grananje izgleda „tree-in-bud“. Ovisno o pronalasku abnormalnosti na HRCT-u, ABPA možemo klasificirati u ABPA-S (serološki ABPA), ABPA-B (ABPA s bronhiektazijama), ABPA-HAM (visoko razrjeđena sluz) i ABPA-CPF (ABPA s kroničnom pleuropulmonalnom fibrozom). Svi tipovi imaju kriterije za ABPA-u no kod ABPA-S se ne mogu pronaći abnormalnosti na HRCT-u, kod ABPA-B mogu se vidjeti bronhiektazije, kod ABPA-HAM ćemo pacijenti imaju povećanu produkciju sluzi, a kod ABPA-CPF vidljive su minimalno dvije abnormalnosti, uključujući fibrokavitacijske lezije, plućnu fibrozu i pleuralno zadebljanje, bez prisutnosti mukoidnih impakcija (HAM). (75)



**Slika 3.** Radiološka slika ABPA (CT pluća)

Testovi plućne funkcije pokazati će opstruktivne smetnje, ali ako je došlo do progresije bolesti s nastankom bronhiektazija i/ili fibroze mogu se vidjeti miješane restriktivno-opstruktivne smetnje ventilacije. (1)

Bronhoskopijom se mogu vizualizirati intraluminalno mukoidne impakcije, a u citološkoj analizi brisa bronha četkicom sluz koja sadrži agregate eozinofila, hife te Charcot-Leydenove kristale što je ujedno i patognomonično za ABPA. U BAL-u se može naći umjerena eozinofilija, osobito u pacijenata koji nisu liječeni kortikosteroidima, i povišene razine *Aspergillus* specifičnih IgE i IgA protutijela. (71) U biopsijama pluća može se naći bronhiolitis, eozinofilna pneumonija, bronhocentrična granulomatoza i mukoidne impakcije u bronhima. (76)

Kožni ubodni test na *Aspergillus* je važan dio u diagnostici jer otkriva je li pacijent senzitiviziran na *A. fumigatus*. Pozitivan tip I hipersenzitivnosti je tipičan za ABPA-u i predstavlja prisutnost *A. fumigatus* specifičnih IgE protutijela. (71)

Kriteriji koji se koriste za dijagnozu i tipizaciju ABPA su Rosenberg-Patterson kriteriji koji se sastoji od 8 velikih i 3 mala kriterija te kriteriji predloženi od strane ISHAM (International Society for Human and Animal Mycology) koji uključuju predisponirajuća stanja, obavezne kriterije i ostale kriterije. Veliki kriteriji kod Rosenberg-Patterson kriterija su 1. astma, 2. prisutnost prolaznih plućnih infiltrata, 3. trenutna kožna reakcija na *A. fumigatus*, 4. povišeni totalni serumski IgE, 5. precipitirajuća protutijela protiv *A. fumigatus*, 6. eozinofilija u perifernoj krvi, 7. povišeni serumski IgE i IgG na *A. fumigatus*, 8. centralne/proksimalne bronhiektazije s sužavanjem distalnih bronha, a mali kriteriji su 1. iskašljavanje zlatno-smeđih sluznih čepova, 2. pozitivne kulture iz sputuma na *Aspergillus* vrste te 3. kasna kožna reakcija na *A. fumigatus*. Kriteriji koje je predložio ISHAM su predisponirajuća stanja, koja uključuju 1. astmu i 2. cističnu fibrozu, zatim obavezni kriteriji (oba bi trebala biti prisutna) u koje spadaju 1. tip I pozitivan *Aspergillus* skin test (trenutna kožna hipersenzitivna reakcija na *Aspergillus* antigen) ili povišene razine IgE protiv *A. fumigatus* i 2. povišen totalni IgE (više od 1000 IU/mL) te ostali kriteriji (najmanje 2 od 3 moraju biti prisutna) kojima pripadaju 1. prisutnost precipitirajućih ili IgG protutijela protiv *A. fumigatus* u serumu, 2. radiološki vidljivi plućni infiltrati koji upućuju na ABPA i 3. totalni broj eozinofila preko 500 stanica/ $\mu$ L u pacijenata koji nije koristili steroidne

lijekove ili ako pacijent zadovoljava se ostale kriteriji, vrijednost IgE manja od 1000 IU/mL može biti zadovoljavajuća. (71)

Cystic Fibrosis Foundation (CFF) je revidiralo kriteriji za dijagnozu ABPA-u u pacijenata s CF te bi se ABPA trebala dijagnosticirati i liječiti ako je prisutno sljedeće: 1. pogoršanje kašlja, piskanja u prsištu, iskašljaja ili plućne funkcije, 2. totalni serumski IgE viši od 1000 IU/mL ili dvostruko veći od gornje granice normalne razine, 3. precipitati *Aspergillus* ili povišeni *Aspergillus* specifični IgG ili IgE te 4. novi infiltrati na rendgenu ili CT pluća. Isto tako ako se kod pacijenta pojave nove radiološke patološke promjene, simptomi ili porast IgE protutijela na više od 500 IU/mL, trebalo bi započeti s liječenjem ABPA. (71)

ISHAM dijeli ABPA-u u pacijenata s astmom prema kliničkim stadijima. Stadij 0 (asimptomatski) uključuje izostanak ranije dijagnoze ABPA-e, kontroliranu astmu te ispunjeni dijagnostički kriteriji za ABPA-u. Stadij 1 (akutni) također uključuje izostanak ranije dijagnoze ABPA-e, zatim ne kontroliranu astmu/simptome koji upućuju na ABPA-u te ispunjavanje dijagnostičkih kriterija za ABPA s mukoidnim impakcijama vidljivim na rendgenu/CT pluća ili na bronhoskopiji (1a) ili bez njih (1b). U stadiju 2 (odgovor) pacijent pokazuje kliničko i/ili radiološko poboljšanje i pad serumskog IgE više ili jednako od 25% nakon 8 tjedana terapije. U stadiju 3 (egzacerbacija) pacijent pokazuje kliničko i/ili radiološko pogoršanje uz povišenje serumskog IgE jednako ili više od 50%. Stadij 4 (remisija) uključuje održano kliničko i radiološko poboljšanje uz serumski IgE (ili povišenje od 50%) tijekom više od 6 mjeseci bez terapije kortikosteroidima. Stadij 5a (ABPA ovisna o terapiji) je stadij u kojem postoje dvije ili više egzacerbacija unutar 6 mjeseci od prestanka terapije ili pogoršanje kliničkog i/ili radiološkog stanja uz imunološko pogoršanje (povišenje IgE razine) za vrijeme smanjivanja doza oralni kortikosteroida/azola. U stadiju 5b (astma ovisna o kortikosteroidima) potrebni su sistemski kortikosteroidi za kontrolu astme kada je ABPA kontrolirana. Te stadij 6 (uznapredovala ABPA) u kojem se mogu vidjeti ekstenzivne bronhiektazije zbog ABPA na rendgenu/CT-u pluća i komplikacije poput cor pulmonale i/ili tip 2 respiratorne insuficijencije. (73)

## 5.4. Liječenje ABPA

Sistemske kortikosteroidi su temeljna terapija za ABPA te se najčešće koristi prednizon ili metilprednizolon. Oni smanjuju simptome, bronhalnu obstrukciju, serumski IgE i eozinofiliju u perifernoj krvi. Štoviše dolazi do rezolucije plućne upale, plućnih infiltrata i preveniraju nepovratno oštećenje pluća. Terapija za stadij I-III je prednizon, 0.5-1 mg/kg kroz 2 tjedna, potom 0.5 mg/kg još 6 do 8 tjedana, zatim spuštanje doze za 5-10 mg svaka 2 tjedna. Dužina liječenja ovisi o aktivnosti i težini bolesti. Neki bolesnici zahtijevaju nisku dozu održavanja (5.0-7.5 mg/dan) koja je potrebna za adekvatnu kontrolu bolesti i prevenciju egzacerbacija. Razinu IgE potrebno je monitorirati nekoliko mjeseci nakon akutne epizode ili egzacerbacije i 2 mjeseca nakon stabilizacije njezine razine u serumu. Ukoliko IgE razine porastu više od 100%, potrebno je povisiti dozu kortikosteroida. Isto tako inhalirani kortikosteroidi mogu pomoći u kontroli bronhospazma i minimizirati upotrebu sistemskih kortikosteroida. Stadij 1 zahtijeva oralne/intravenske kortikosteroide za kontrolu akutnih epizoda i egzacerbacija, stadij 2 pažljivo praćenje, stadij 4 dugoročnu upotrebu steroida za kontrolu simptoma astme i održavanje normalne razine serumskog IgE te stadiji 5 i 6 zahtijevaju dugoročno upotrebu kortikosteroida. (73)

Studije su pokazale da također ima koristi od oralnih antifungalnih lijekova jer smanjuju količinu plijesni koja uzrokuje upalu, smanjuju dozu kortikosteroida koje pacijent mora uzimati te mogu pomoći u smanjenju broja egzacerbacija. Najčešće se koristi itrakonazol u dozi od 200 mg, dva puta dnevno kroz period od 16 tjedana što vodi do znatnog smanjenja potrebne doze kortikosteroida, IgE razina, plućnih infiltrata i poboljšava plućnu funkciju. Itrakonazol (200 mg/dan ili svaki drugi dan) se preporuča generalno pacijentima s ABPA koji su ovisni o steroidima, imaju česte relapse i gdje je korist od veća od rizika liječenja. Ketokonazol može biti učinkovit no limitira ga hepatotoksičnost. (71) Isto tako noviji antifungalni lijekovi poput vorikonazol (300 do 600 mg/dan) ili posakonazol (800 mg/dan) pokazuju kliničko poboljšanje pacijenata sa smanjenjem potrebne oralne doze kortikosteroida, poboljšanjem u kontroli astme te smanjenjem IgE razina no njihova cijena je glavni limitirajući faktor stoga su oni indicirani kao druga linija terapije u specifičnih pacijenata. (77)

Antibiotici se koriste po potrebi odnosno za sprječavanje ili liječenje sekundarnih bakterijskih upala. (71)

Za liječenje nekontrolirane astme po GINA (Global Initiative for Asthma) smjernicama i kao alternativna opcija u pacijenata s CF i ABPA s ovisnosti o steroidima i s kontraindikacijama za liječenje sa steroidima koristi se omalizumab. Omalizumab je rekombinirano humanizirano monoklonalno protutijelo koje prevenira vezanje IgE na Fc receptore na mastocitima i bazofilima. Smanjuje dozu kortikosteroida koja je potrebna pacijentu i smanjuje sistemske upalne markere no vrlo je skup te je u Hrvatskoj indiciran samo za pacijente s teškom astmom s čestim egzacerbacijama ili koji su ovisni o oralnim kortikosteroidima (OKS). (71,78–80)

Kao suportivne mjere preporučuje se nebulizirani salbutamol u hipertoničnoj otopini te izbjegavanje mjesta s velikom količinom plijesni u zraku. (71)

## 5.5. Prognoza ABPA

Pacijenti bez centralnih bronhiektazija u vrijeme dijagnoze obično zadrže urednu plućnu funkcije bez obzira na egzacerbacije. (81) Liječenje prvog stadija bolesti koristeći kortikosteroide tipično rezultira smanjenom proizvodnjom iskašljaja, boljom kontrolom bronhospazma, smanjenjem totalnog IgE za više od 35% unutar 8 tjedana, nestankom precipitirajućih protutijela i rezoluciji radioloških infiltrata. IgE razine se obično ne normaliziraju potpuno, ali se smanje za 50% vrijednosti za vrijeme akutnog stadija bolesti. Progresija petog stadija bolesti je moguća ako pacijenti nastave s terapijom niskom dozom steroida. Također bolesnici s FEV1 koji je stalno ispod 0.8 L imaju lošiju prognozu. S prikladnim liječenjem, dugoročna kontrola ABPA je ostvariva i periodi duže remisije su česti. (71)

## 6. PLUĆNE EOZINOFILIJE UZROKOVANE PARAZITIMA

Mnoge infekcije parazitima mogu uzrokovati plućne eozinofilije poput paragonimijaze, ehinokokoze, kokcidioidomikoze, toksokarioze te strongiloidoze koja je endemična diljem svijeta te bi se na nju trebalo posumnjati u svih pacijenata koji se prezentiraju s plućnom eozinofilijom neovisno o tome gdje su putovali ili boravili. Najsenzitivniji testovi probira su serološki testovi poput ELISA-a, a stolica ne mora uvijek biti pozitivna na parazite. Terapija bi trebala biti usmjerena na eradikaciju helminta uzročnika. (62,82,83)

### 6.1. Jednostavna plućna eozinofilija (Löfflerov sindrom)

Löfflerov sindrom je plućna eozinofilija uzrokovana prolaskom larvi određenih helminta kao *Ascaris* (*A. lumbricoides*, *A. suum*), *Ankilostome* (*Ancylostoma duodenale*, *Necator americanus*) i *Strongyloides stercoralis* kroz pluća što je dio njihova životna ciklusa. *Ascaris* je najčešći uzrok Löfflerova sindroma u svijetu. Migrirajuće larve *Ancylostoma duodenale* i *Necator americanus* rjeđe uzrokuju simptome ili plućne eozinofilije. Ovi helminti u pluća dopijevaju krvlju, penetriraju u alveole, sazrijevaju te se putem dišnih puteva kreću prema jednjaku i crijevima. (67,84) Migracija larvi kroz pluća praćena je eozinofilnim upalnim odgovorom, a patološki proces je samoograničavajući i završava nakon prolaska larvi.

Simptomatski pacijenti se najčešće žale na suhi podražajni kašalj, zaduhu, piskanje, vrućicu, sukrvavi iskašljaj, koji sadrži eozinofile s Charcot-Leyden kristalima, i retrosternalno pečenje koje se pogoršava kašljem i dubokim inspirijem. (67)

Rentgen pluća pokazati će ovalne infiltrate, varirajući u veličini od nekoliko milimetara do nekoliko centimetara, u oba plućna krila i te će se lezije najčešće moći vidjeti kada je eozinofilija u krvi preko 10%. Infiltrati su migrirajući i mogu konfluirati u perihilarnim područjima no obično potpuno spontano nestanu nakon nekoliko tjedana. (67)

Za dijagnozu su bitne anamneza, laboratorijski nalazi koji pokazuju perifernu eozinofiliju, povišeni ukupni i specifični IgE, te radiološki nalaz migrirajućih plućnih infiltrata. Definitivna



dijagnoza u vrijeme plućnih simptoma zahtijeva pronalazak *Ascaris*, *Stroglyoides*, *Ancylostoma duodenale* ili *Necator americanus* u respiratornom sekretu. Uzorci stolice su obično negativne u vrijeme plućnih simptoma te zato nisu korisni u dijagnostici Löfflerovog sindroma. (67)

Specifično liječenje Löfflerovog sindroma generalno nije potrebno no terapija antihelminthicima za intestinalnu infekciju nakon rezolucije respiratornih simptoma mogla bi biti korisna. (67) Kortikosterodi se rijetko koriste no ubrzavaju rezoluciju simptoma.

Na Löfflerov sindrom bi se trebalo posumnjati kod diferencijalne dijagnoze izvanbolničke pneumonije (community-acquired pneumonia, eng. CAP) i astme koji ne reagiraju na terapiju klasičnim antibioticima u pacijenata koji žive u endemičnim područjima za gore navedene parazite. (85,86)

## 6.2. Invazija plućnog parenhima

Nekoliko helminta, poput *Paragonimus* plućnih metilja i cestoda (npr. *Echinococcus*, *Taenia solium*), mogu direktno invadirati plućni parenhim i producirati dugotrajne plućne manifestacije, a ne samo proći kroz pluća u gastrointestinalni sustav. (87)

### 6.2.1. Paragonimijaza

Plućni metilji iz roda *Paragonimus* mogu invadirati pluća i proizvesti pleuralni izljev ili upalne infiltrate obogaćene eozinofilima. (84)

Simptomi uključuju rekurentne hemoptize i iskašljaj boje čokolade koji se sastoji od mješavine krvi, upalnih stanica i jajašaca *Paragonimusa*. (88)

Eozinofilija u krvi je obično izražena u ranim stadijima bolesti, ali minimalna kod uznapredovalog stadija. Enzyme-linked immunosorbent assay (ELISA) za protutijela na *Paragonimus* je stoga korisnija u kasnijim stadijima infekcije. (67)

Plućne lezije uzrokovane ovim parazitom su tipično nodularne s okolnim područjima koja imaju uzorak poput mliječnog stakla. Lezije se obično nalaze na periferiji i česte su u srednjim i donjim područjima pluća. Diferencijalna dijagnoza hemoptize je također tuberkuloza no za razliku od *Paragonimusa*, tuberkuloza češće stvara apikalne kavitacije. (67)

Dijagnoza paragonimijaze se tipično postavlja nakon pronalaska jajašaca u ispljuvku ili BAL-u te pozitivnim ELISA. (88,89)

Liječenje se provodi specifičnim antihelminthicima. (67)

### 6.2.2. Ehinokokoza i cisticerkoza

Curenje ili ruptura cista u ehinokokozi (*Echinococcus granulosus*, *Echinococcus multilocularis*) ili cisticerkozi (*Taenia solium*) također može uzrokovati plućnu eozinofiliju. Protutijela na ehinokoka mogu se detektirati ELISA-om dok je enzyme-linked immunoelectrotransfer blot test (EITB) koristan u dijagnostici cisticerkoze kada se dijagnoza ne može postaviti radiološki. (67,90)

Kao terapija koriste se antihelminthici ovisno o uzročniku infekcije. (67)

### 6.3. Izraziti hematološki rasap

Izraziti hematološki rasap larvi ili jajašaca parazita može voditi plućnoj depoziciji i eozinofilnom plućnom odgovoru. Hematogeni rasap nije esencijalan za životni ciklus ovih parazita. Javljuju se plućni simptomi poput kašlja, piskanja i zaduhe te je eozinofilija u krvi česta. Liječenje se bazira na redukciji ili eradikaciji parazita sa specifičnom terapijom koja ovisi o parazitu te se ponekad primjenjuju sistemski glukokortikodi protiv upalnog odgovora. Izraziti hematološki rasap može se javiti u infekciji s askaridima (*Toxocara canis*, *Toxocara cati*, *Ascaris suum*) i ankilostomom (*Ancylostoma duodenale*), *Strongyloides*, u trihineloziji i shistosomijazi. (67,84,91)

### 6.3.1. Strongyloides

Hiperinfekcija i diseminacija larvi Strongyloidesa može uzrokovati invaziju mnogih organa, uključujući i pluća, bez prolaska kroz pluća. Hiperinfekcija se tipično povezuje s imunosupresijom no može se javiti i bez nje. Simptomi uključuju zaduhu, piskanje, kašalj i vrućicu. Rentgen pluća obično pokazuje difuzne infiltrate s uzorkom poput mliječnog stakla. Dijagnoza se postavlja na temelju pronađenih jajašaca ili larvi u BAL-u ili serološkim testiranjem (ELISA) na IgG protutijela dok će stolica često biti negativna na parazita. (67,92,93)

### 6.3.2. Trihinelozna

Trihinelozna se javlja u cijelom svijetu, ali specifične vrste i prevalencija variraju. Plućno zahvaćanje može se dogoditi kada se veliki broj larvi Trihinele hematogeno raširi u pluća no teški oblici plućne bolesti Trihinelom su rijetki. O trihinelozni bi trebalo razmišljati kod pacijenata s periorbitalnim edemom, miozitisom i eozinofilijom. Dijagnoza se postavlja na temelju anamneze, povijesti bolesti, kliničke prezentacije i perifernoj eozinofiliji. Serološka testiranja se mogu koristiti kako bi se dijagnoza potvrdila no oni ne postaju pozitivni 2 do 8 tjedana nakon infekcije. (67,94)

### 6.3.3. Shistosomijaza

Odrasli crvi Schistosome mogu se prošiti u pluća putem kolateralnih krvnih žila nakon primjene antihelmintika, specifično u pacijenata s portalnom hipertenzijom. Također eozinofilna pneumonija se može javiti u ranoj fazi (3 do 6 tjedana) nakon infekcije te pacijenti imaju simptome kašlja i dispneje, a CT pluća pokazuje multiple male nodule i rjeđe infiltrate s uzorkom poput mliječnog stakla. (67,95)

## 6.4. Tropska plućna eozinofilija

Tropska plućna eozinofilija (TPE) je hipereaktivni plućni sindrom kojeg uzrokuju mikrofilarije koje su zarobljene u plućnom tkivu. TPE je klinička manifestacija limfatičke filarijaze kojeg uzrokuju oblici iz porodice Filariidae. (96,97)

### 6.4.1. Epidemiologija i etiologija

TPE se može pojaviti u bilo kojem tropskom području no najčešće se nalazi u endemskim regijama poput Indije, Jugoistočne Azije, Južne Amerike i Afrike. Zbog povećanog broja migracija među kontinentima, ova bolest postaje sve češća u zapadnim zemljama. TPE je češća u ljudi koji su putovali u endemska područja nego onih koji tamo žive stalno zbog stečenog imuniteta na infekcije filarijama. TPE je 4 do 7 puta češća u muškaraca te najčešće zahvaća mlade odrasle. Također bolest je puno teža u imonukompromitiranih pojedinaca. (98)

TPE je tip 1 hipersenzitivne reakcije na mikrofilarije zarobljene u plućnom parenhimu. Vrste koje uzrokuju filarijazu u ljudi su *Wuchereria bancrofti*, *Brugia malayi* i *Brugia timori*. Ovi oblici žive u limfatičnom i krvnom sustavu ljudi. Filarijaza se širi s osobe na osobu putem uboda komaraca, koji služe kao vektor. (82,98)

### 6.4.2. Patofiziologija i histopatologija

Postoje nekoliko teorija koje objašnjavaju patogenezu TPE, ali točan mehanizam se još uvijek ne zna. Mikrofilarije se periodično ispuštaju iz limfatičnog sustava te bivaju zarobljene u plućnoj mikrocirkulaciji te to aktivira imunološki odgovor u kojem se ispuštaju eozinofili koji igraju centralnu ulogu u patogenezi TPE. Također se aktiviraju i komplementi i pomagački Th2 limfociti. Pokazalo se isto da Bm22-25, veliki antigen koji se nalazi na infektivnom L3 stadiju larve *B. Malayi*, inducira proizvodnju IgE protutijela u pacijenata s TPE. (96,99,100)

Glavne histopatološke promjene u TPE su histiocitna infiltracija plućnog parenhima, što je ujedno i najraniji nalaz, nakon čega ubrzo slijedi eozinofilna infiltracija intersticija koja može progredirati u eozinofilne abscese, eozinofilne granulome ili eozinofilnu bronhopneumoniju, zatim nakon 6 mjeseci do 2 godine mogu se pronaći raznolike stanice (histiociti, eozinofili, epiteloidne stanice i limfociti) te ako se bolest ne liječi može doći do plućne fibroze. (96,98)

### 6.4.3. Klinička slika i dijagnostika TPE

Simptomi karakteristični za TPE su paroksizmalni i noćni suhi kašalj, zaduha, sistemski manifestacije kao vrućica, malaksalost, anoreksija i gubitak na tjelesnoj težini te ekstrapulmonalne manifestacije poput limfadenopatije ili hepatosplenomegalije. (96)

Iz anamneze se sazna da je pacijent prebivao ili putovao u područja koja su endemska za filarijazu te se u statusu auskultacijom pluća čuju piskanje i krepitacije, ponekad se abdominalnom palpacijom osjeti organomegalija te povećani limfni čvorovi. (96)

Analizom krvi pronalazi se leukocitoza sa eozinofilijom većom od 3000 stanica/ $\mu$ L te je često povišen IgE. Stolica se analizira kako bi se isključili ostali paraziti koji uzrokuju plućne eozinofilije. Indirektnim ELISA testom vidjet ćemo porast titra protutijela protiv filarija. Testovi plućne funkcije tipično pokazuju mješani tip smetnje disanja s redukcijom u difuzijskom kapacitetu. Na rentgenu pluća vidjeti će se difuzni infiltrati, ali oko 20 pacijenata može imati i normalan rentgen pluća. CT pluća otkriva retikularne i male nodularne infiltrate, bronhiektazije, zarobljeni zrak, kalcifikacije i mediastinalnu adenopatiju. (98,101)

Kako bi dijagnosticirali TPE pacijent mora imati u anamnezi da je stanovao ili putovao u endemske regije s filarijazom, paroksizmalni i noćni kašalj s dispnejom, leukocitozu s eozinofilijom u perifernoj krvi ( $>3000$  stanica/ $\mu$ L), povišeni serumski IgE i titar protutijela protiv filarija, plućne infiltrate na rentgenu pluća i kliničko poboljšanje nakon uzimanja terapije dietilkarbamazina (DEC). (96)

#### 6.4.4. Liječenje TPE

Lijek prvog izbora za liječenje TPE je DEC u dozi od 6 mg/kg u 3 doze u periodu od 21 dan. Znakovi i simptomi odgovaraju drastično na DEC što je karakteristika TPE. Kao konkomitantna terapija se mogu dati i kortikosteroidi jer smanjuju upalu u dišnim putevima iako bi se prvo trebala isključiti strongiloidoza zbog rizika diseminacije infekcije. (96,102,103)

#### 6.4.5. Prognoza TPE

Većina bolesnika reagira dobro na terapiju s DEC iako u nekih može zaostati blaga intersticijska bolest pluća. Studije su pokazale da je skoro 20% pacijenata imala relaps unutar 5 godina. Kod pacijenata koji su razvili plućnu hipertenziju većinu vremena je ona bila ireverzibilna. Također ako se TPE ne liječi ili se liječenje započne kasno, bolest može voditi u plućnu fibrozu ili kronični bronhitis s kroničnim respiratornim zatajenjem. (96)

## 7. PLUĆNE EOZINOFILIJE UZROKOVANE GLJIVAMA

Primarna kokcidioidomikoza može biti asocirana s eozinofilnom pneumonijom. (104,105)  
Simptomatska infekcija s *Coccidioides* najčešće se manifestira kao CAP otprilike 7 do 21 dan nakon izlaganja. (106)

Većina pacijenata za koje se sumnja da imaju kokcidioidomikozu se serološki testira, iako testiranje na protutijela može biti negativno u ranim stadijima bolesti. ELISA za specifična IgM i IgG protutijela je vjerojatno najosjetljiviji test probira. Diferencijacija od idiopatske eozinofilne pneumonije može biti teško jer kulture i biopsije pluća mogu biti negativne na *Coccidioides*. (107)

Za liječenje plućne kokcidioidomikoze koriste se antifungalni lijekovi ovisno o tome koliki je rizik za diseminaciju bolesti ili o komplikacijama. (106)

Plućna eozinofilija i eozinofilija u perifernoj krvi su zabilježene i kod diseminirane kriptokokne infekcije. (108–110)

Plućna mukormikoza (*Cunninghamella bertholletiae*) je isto asocirana s eozinofilijom u perifernoj krvi i BAL-u. (111) Liječenje zahtijeva specifičnu antifungalnu terapiju i ponekad kirurški debridman. (106)

## 8. PLUĆNE EOZINOFILIJE UZROKOVANE LIJEKOVIMA

Mnogi lijekovi mogu dovesti do plućne eozinofilije, a u najčešće od njih spadaju nesteroidni antireumatici (NSAR), antibiotici (daptomicin, minociklin, nitrofurantoin), mesalazin i sulfazalazin. (112,113) Ostali lijekovi su antikonvulzivi, antidepresivi, inhibitori angiotenzin konvertirajućeg enzima (ACE), beta blokatori, hidroklorotiazidi, kontrastna sredstva za radiološke pretrage, L-tryptophan, metotreksat, alopurinol, amiodaron i bleomicin. (112)

Simptomi plućne eozinofilije uzrokovane lijekovima mogu biti asimptomatski plućni infiltrati s eozinofilima, kronični kašalj s ili bez dispneje i vrućica, AEP i reakcija na lijek s eozinofilijom i sistemskim simptomima (DRESS, od engl. Drug Reaction with Eosinophilia and Systemic Symptoms). Na DRESS bi se trebalo posumnjati kada pacijent ima promjene na koži, vrućicu, edem lica, uvećane limfne čvorove, intersticijske infiltrate (50%), akutni respiratorni distress sindrom (31%) i kašalj i dispneju (72%) te podatak da je pacijent počeo uzimati jedan ili više od gore navedenih lijekova, koje mogu uzrokovati bolest, 2 do 6 tjedana prije početka simptoma. Dijagnoza DRESS bazira se na kliničkim znakovima, kožnim i sistemskim promjenama i laboratorijskim nalazima. (112,113)

Metoda liječenja plućnih eozinofilija uzrokovanih lijekovima najčešće je samo prestanak uzimanja istih. Kod pacijenata s teškom kliničkom slikom i u onih s DRESS obično je indiciran i prednizon. (67)



## **9. ZAHVALA**

Najviše bi htio zahvaliti svojoj obitelji, roditeljima Zoranu i Ljubici i bratu Vedranu, na beskrajnom razumijevanju, podršci, ljubavi i strpljenju. Omogućili su mi sve kako bi moje studiranje proteklo što lakše i bezbolnije te su me trpili i onda kada sam bio najnervozniji. Isto tako bih htio zahvaliti i svom stricu Igoru i svojoj baki Miri.

Također se zahvaljujem i mentorici doc. dr. sc. Mariji Gomerčić Palčić, jednoj od najboljih doktorica koju sam imao priliku upoznati, na pomoći, ljubaznosti i savjetima u pisanju ovog rada.

Želio bih zahvaliti i svojim prijateljima i kolegama s kojima sam proveo mnogo lijepih trenutaka i bez kojih ništa ne bi bilo isto.

## 10. LITERATURA

1. Rosenberg CE, Khoury P. Approach to Eosinophilia Presenting With Pulmonary Symptoms. *Chest*. 2021 Feb;159(2):507–16.
2. Pahal P, Penmetsa GK, Modi P, Sharma S. Eosinophilic Pneumonia. In: StatPearls [Internet]. Treasure Island (FL): StatPearls Publishing; 2023 [cited 2023 Apr 19]. Available from: <http://www.ncbi.nlm.nih.gov/books/NBK537169/>
3. Salahuddin M, Anjum F, Cherian SV. Pulmonary Eosinophilia. In: StatPearls [Internet]. Treasure Island (FL): StatPearls Publishing; 2023 [cited 2023 Apr 19]. Available from: <http://www.ncbi.nlm.nih.gov/books/NBK470600/>
4. Allen JN, Davis WB. Eosinophilic lung diseases. *Am J Respir Crit Care Med*. 1994 Nov;150(5 Pt 1):1423–38.
5. Bain GA, Flower CD. Pulmonary eosinophilia. *Eur J Radiol*. 1996 Aug;23(1):3–8.
6. Umeki S. Reevaluation of eosinophilic pneumonia and its diagnostic criteria. *Arch Intern Med*. 1992 Sep;152(9):1913–9.
7. Hayakawa H, Sato A, Toyoshima M, Imokawa S, Taniguchi M. A clinical study of idiopathic eosinophilic pneumonia. *Chest*. 1994 May;105(5):1462–6.
8. Jederlinic PJ, Sicilian L, Gaensler EA. Chronic eosinophilic pneumonia. A report of 19 cases and a review of the literature. *Medicine (Baltimore)*. 1988 May;67(3):154–62.
9. Dejaegher P, Derveaux L, Dubois P, Demedts M. Eosinophilic pneumonia without radiographic pulmonary infiltrates. *Chest*. 1983 Nov;84(5):637–8.
10. Shorr AF, Scoville SL, Cersovsky SB, Shanks GD, Ockenhouse CF, Smoak BL, et al. Acute Eosinophilic Pneumonia Among US Military Personnel Deployed in or Near Iraq. *JAMA*. 2004 Dec 22;292(24):2997–3005.
11. Uchiyama H, Suda T, Nakamura Y, Shirai M, Gemma H, Shirai T, et al. Alterations in Smoking Habits Are Associated With Acute Eosinophilic Pneumonia. *Chest*. 2008 May 1;133(5):1174–80.
12. Rhee CK, Min KH, Yim NY, Lee JE, Lee NR, Chung MP, et al. Clinical characteristics and corticosteroid treatment of acute eosinophilic pneumonia. *Eur Respir J*. 2013 Feb 1;41(2):402–9.
13. Suzuki Y, Suda T. Eosinophilic pneumonia: A review of the previous literature, causes, diagnosis, and management. *Allergol Int Off J Jpn Soc Allergol*. 2019 Oct;68(4):413–9.
14. Acute Eosinophilic Pneumonia in a New York City Firefighter Exposed to World Trade Center Dust | *American Journal of Respiratory and Critical Care Medicine* [Internet]. [cited 2023 Apr 21]. Available from: <https://www.atsjournals.org/doi/full/10.1164/rccm.200206-576OC>

15. Acute Eosinophilic Pneumonia Associated with Smoke from Fireworks [Internet]. [cited 2023 Apr 21]. Available from: [https://www.jstage.jst.go.jp/article/internalmedicine1992/39/5/39\\_5\\_401/\\_article/-char/ja/](https://www.jstage.jst.go.jp/article/internalmedicine1992/39/5/39_5_401/_article/-char/ja/)
16. Idiopathic Acute Eosinophilic Pneumonia | A Study of 22 Patients | American Journal of Respiratory and Critical Care Medicine [Internet]. [cited 2023 Apr 21]. Available from: <https://www.atsjournals.org/doi/full/10.1164/rccm.2112056>
17. Clinical implications of initial peripheral eosinophilia in acute eosinophilic pneumonia - Jhun - 2014 - Respirology - Wiley Online Library [Internet]. [cited 2023 Apr 21]. Available from: <https://onlinelibrary.wiley.com/doi/10.1111/resp.12342>
18. Sine CR, Hiles PD, Scoville SL, Haynes RL, Allan PF, Franks TJ, et al. Acute eosinophilic pneumonia in the deployed military setting. *Respir Med*. 2018 Apr 1;137:123–8.
19. De Giacomo F, Decker PA, Vassallo R, Ryu JH. Acute Eosinophilic Pneumonia: Correlation of Clinical Characteristics With Underlying Cause. *Chest*. 2017 Aug 1;152(2):379–85.
20. De Giacomo F, Vassallo R, Yi ES, Ryu JH. Acute Eosinophilic Pneumonia. Causes, Diagnosis, and Management. *Am J Respir Crit Care Med*. 2018 Mar 15;197(6):728–36.
21. Mochimaru H, Kawamoto M, Fukuda Y, Kudoh S. Clinicopathological differences between acute and chronic eosinophilic pneumonia. *Respirology*. 2005;10(1):76–85.
22. Tazelaar HD, Linz LJ, Colby TV, Myers JL, Limper AH. Acute eosinophilic pneumonia: histopathologic findings in nine patients. *Am J Respir Crit Care Med*. 1997 Jan;155(1):296–302.
23. Daimon T, Johkoh T, Sumikawa H, Honda O, Fujimoto K, Koga T, et al. Acute eosinophilic pneumonia: Thin-section CT findings in 29 patients. *Eur J Radiol*. 2008 Mar 1;65(3):462–7.
24. Cottin V. Eosinophilic Lung Diseases. *Clin Chest Med*. 2016 Sep 1;37(3):535–56.
25. Cottin V, Cordier JF. Eosinophilic pneumonias. *Allergy*. 2005;60(7):841–57.
26. Allen J, Wert M. Eosinophilic Pneumonias. *J Allergy Clin Immunol Pract*. 2018 Sep 1;6(5):1455–61.
27. Thomeer MJ, Costabel U, Rizzato G, Poletti V, Demedts M. Comparison of registries of interstitial lung diseases in three European countries. *Eur Respir J*. 2001 Jul 1;18(32 suppl):114S–118S.
28. Suzuki Y, Suda T. Long-term management and persistent impairment of pulmonary function in chronic eosinophilic pneumonia: A review of the previous literature. *Allergol Int*. 2018 Jul 1;67(3):334–40.
29. Marchand E, Etienne-Mastroianni B, Chanez P, Lauque D, Leclerc P, Cordier JF, et al. Idiopathic chronic eosinophilic pneumonia and asthma: how do they influence each other? *Eur Respir J*. 2003 Jul 1;22(1):8–13.

30. Suzuki Y, Oyama Y, Hozumi H, Imokawa S, Toyoshima M, Yokomura K, et al. Persistent impairment on spirometry in chronic eosinophilic pneumonia: A longitudinal observation study (Shizuoka-CEP study). *Ann Allergy Asthma Immunol*. 2017 Nov 1;119(5):422-428.e2.
31. Ishiguro T, Takayanagi N, Uozumi R, Tada M, Kagiya N, Takaku Y, et al. The Long-term Clinical Course of Chronic Eosinophilic Pneumonia. *Intern Med*. 2016;55(17):2373–7.
32. Oyama Y, Fujisawa T, Hashimoto D, Enomoto N, Nakamura Y, Inui N, et al. Efficacy of short-term prednisolone treatment in patients with chronic eosinophilic pneumonia. *Eur Respir J*. 2015 Jun 1;45(6):1624–31.
33. Marchand E, Reynaud-Gaubert M, Lauque D, Durieu J, Tonnel AB, Cordier JF, et al. Idiopathic Chronic Eosinophilic Pneumonia: A Clinical and Follow-Up Study of 62 Cases. *Medicine (Baltimore)*. 1998 Sep;77(5):299.
34. Durieu J, Wallaert B, Tonnel AB. Long-term follow-up of pulmonary function in chronic eosinophilic pneumonia. *Groupe d'Etude en Pathologie Interstitielle de la Societe de Pathologie Thoracique du Nord. Eur Respir J*. 1997 Feb 1;10(2):286–91.
35. Naughton M, Fahy J, FitzGerald MX. Chronic Eosinophilic Pneumonia: A Long-term Follow-up of 12 Patients. *Chest*. 1993 Jan 1;103(1):162–5.
36. Marchand E, Reynaud-Gaubert M, Lauque D, Durieu J, Tonnel AB, Cordier JF. Idiopathic chronic eosinophilic pneumonia. A clinical and follow-up study of 62 cases. *The Groupe d'Etudes et de Recherche sur les Maladies "Orphelines" Pulmonaires (GERM"O"P)*. *Medicine (Baltimore)*. 1998 Sep;77(5):299–312.
37. Arakawa H, Kurihara Y, Niimi H, Nakajima Y, Johkoh T, Nakamura H. Bronchiolitis Obliterans with Organizing Pneumonia Versus Chronic Eosinophilic Pneumonia. *Am J Roentgenol*. 2001 Apr;176(4):1053–8.
38. Furuiye M, Yoshimura N, Kobayashi A, Tamaoka M, Miyazaki Y, Ohtani Y, et al. Churg-Strauss Syndrome Versus Chronic Eosinophilic Pneumonia on High-Resolution Computed Tomographic Findings. *J Comput Assist Tomogr*. 2010 Jan;34(1):19.
39. Johkoh T, Müller NL, Akira M, Ichikado K, Suga M, Ando M, et al. Eosinophilic lung diseases: diagnostic accuracy of thin-section CT in 111 patients. *Radiology*. 2000 Sep;216(3):773–80.
40. Ebara H, Ikezoe J, Johkoh T, Kohno N, Takeuchi N, Kozuka T, et al. Chronic eosinophilic pneumonia: evolution of chest radiograms and CT features. *J Comput Assist Tomogr*. 1994;18(5):737–44.
41. Mayo JR, Müller NL, Road J, Sisler J, Lillington G. Chronic eosinophilic pneumonia: CT findings in six cases. *AJR Am J Roentgenol*. 1989 Oct;153(4):727–30.
42. Ricketti PA, Ricketti AJ. Relapsing chronic eosinophilic pneumonia treated successfully with benralizumab. *Ann Allergy Asthma Immunol Off Publ Am Coll Allergy Asthma Immunol*. 2021 Jun;126(6):726–7.

43. Brenard E, Pilette C, Dahlqvist C, Colinet B, Schleich F, Roufousse F, et al. Real-Life Study of Mepolizumab in Idiopathic Chronic Eosinophilic Pneumonia. *Lung*. 2020 Apr;198(2):355–60.
44. To M, Kono Y, Yamawaki S, Soeda S, Katsube O, Kishi H, et al. A case of chronic eosinophilic pneumonia successfully treated with mepolizumab. *J Allergy Clin Immunol Pract*. 2018;6(5):1746-1748.e1.
45. Kaya H, Gümüş S, Uçar E, Aydoğan M, Muşabak U, Tozkoparan E, et al. Omalizumab as a Steroid-Sparing Agent in Chronic Eosinophilic Pneumonia. *Chest*. 2012 Aug 1;142(2):513–6.
46. Lin RY, Santiago TP, Patel NM. Favorable response to asthma-dosed subcutaneous mepolizumab in eosinophilic pneumonia. *J Asthma*. 2019 Nov 2;56(11):1193–7.
47. Minakuchi M, Niimi A, Matsumoto H, Amitani R, Mishima M. Chronic Eosinophilic Pneumonia: Treatment with Inhaled Corticosteroids. *Respiration*. 2003;70(4):362–6.
48. Guillevin L, Cohen P, Gayraud M, Lhote F, Jarrousse B, Casassus P. Churg-Strauss syndrome. Clinical study and long-term follow-up of 96 patients. *Medicine (Baltimore)*. 1999 Jan;78(1):26–37.
49. Chakraborty RK, Aeddula NR. Churg Strauss Syndrome. In: StatPearls [Internet]. Treasure Island (FL): StatPearls Publishing; 2023 [cited 2023 Apr 24]. Available from: <http://www.ncbi.nlm.nih.gov/books/NBK537099/>
50. Harrold LR, Andrade SE, Go AS, Buist AS, Eisner M, Vollmer WM, et al. Incidence of Churg-Strauss syndrome in asthma drug users: a population-based perspective. *J Rheumatol*. 2005 Jun;32(6):1076–80.
51. Lanham JG, Elkon KB, Pusey CD, Hughes GR. Systemic vasculitis with asthma and eosinophilia: a clinical approach to the Churg-Strauss syndrome. *Medicine (Baltimore)*. 1984 Mar;63(2):65–81.
52. Knockaert DC. Cardiac involvement in systemic inflammatory diseases. *Eur Heart J*. 2007 Aug;28(15):1797–804.
53. Boggi U, Mosca M, Giulianotti PC, Naccarato AG, Bombardieri S, Mosca F. Surviving catastrophic gastrointestinal involvement due to Churg-Strauss syndrome: report of a case. *Hepatogastroenterology*. 1997;44(16):1169–71.
54. Pagnoux C, Guillevin L. Churg-Strauss syndrome: evidence for disease subtypes? *Curr Opin Rheumatol*. 2010 Jan;22(1):21–8.
55. Zhang W, Zhou G, Shi Q, Zhang X, Zeng XF, Zhang FC. Clinical analysis of nervous system involvement in ANCA-associated systemic vasculitides. *Clin Exp Rheumatol*. 2009;27(1 Suppl 52):S65-69.
56. Granulomatosis with Polyangiitis Rates & Outcomes [Internet]. *The Rheumatologist*. [cited 2023 Jun 5]. Available from: <https://www.the-rheumatologist.org/article/granulomatosis-with-polyangiitis-rates-outcomes/>

57. Clinical features and diagnosis of eosinophilic granulomatosis with polyangiitis (Churg-Strauss) - UpToDate [Internet]. [cited 2023 Apr 25]. Available from: [https://www.uptodate.com/contents/clinical-features-and-diagnosis-of-eosinophilic-granulomatosis-with-polyangiitis-churg-strauss?sectionName=Laboratory%20tests&topicRef=5715&anchor=H15&source=see\\_link#H15](https://www.uptodate.com/contents/clinical-features-and-diagnosis-of-eosinophilic-granulomatosis-with-polyangiitis-churg-strauss?sectionName=Laboratory%20tests&topicRef=5715&anchor=H15&source=see_link#H15)
58. Manganelli P, Fietta P, Carotti M, Pesci A, Salaffi F. Respiratory system involvement in systemic vasculitides. *Clin Exp Rheumatol*. 2006;24(2 Suppl 41):S48-59.
59. Weller PF, Plaut M, Taggart V, Trontell A. The relationship of asthma therapy and Churg-Strauss syndrome: NIH workshop summary report. *J Allergy Clin Immunol*. 2001 Aug;108(2):175-83.
60. Cottin V, Khouatra C, Dubost R, Glérant JC, Cordier JF. Persistent airflow obstruction in asthma of patients with Churg-Strauss syndrome and long-term follow-up. *Allergy*. 2009 Apr;64(4):589-95.
61. Wechsler ME, Akuthota P, Jayne D, Khoury P, Klion A, Langford CA, et al. Mepolizumab or Placebo for Eosinophilic Granulomatosis with Polyangiitis. *N Engl J Med*. 2017 May 18;376(20):1921-32.
62. Groh M, Pagnoux C, Baldini C, Bel E, Bottero P, Cottin V, et al. Eosinophilic granulomatosis with polyangiitis (Churg-Strauss) (EGPA) Consensus Task Force recommendations for evaluation and management. *Eur J Intern Med*. 2015 Sep;26(7):545-53.
63. Andrews JC, Schünemann HJ, Oxman AD, Pottie K, Meerpohl JJ, Coello PA, et al. GRADE guidelines: 15. Going from evidence to recommendation-determinants of a recommendation's direction and strength. *J Clin Epidemiol*. 2013 Jul;66(7):726-35.
64. Arbach O, Metzler C, Gause A. [Churg-Strauss syndrome: outcome and long-term follow-up of 32 patients]. *Z Rheumatol*. 2004 Aug;63(4):339-40.
65. Patel G, Greenberger PA. Allergic bronchopulmonary aspergillosis. *Allergy Asthma Proc*. 2019 Nov 1;40(6):421-4.
66. Gibson PG. Allergic bronchopulmonary aspergillosis. *Semin Respir Crit Care Med*. 2006 Apr;27(2):185-91.
67. Klion AD, Weller PF. Overview of pulmonary eosinophilia. 2022 Nov; Available from: <file:///C:/Users/Leon%20Biljan/Downloads/Overview%20of%20pulmonary%20eosinophilia%20-%20UpToDate.mhtml>
68. Chowdhary A, Agarwal K, Kathuria S, Gaur SN, Randhawa HS, Meis JF. Allergic bronchopulmonary mycosis due to fungi other than Aspergillus: a global overview. *Crit Rev Microbiol*. 2014 Feb;40(1):30-48.
69. Deepak D, Singh Rajput M, Sharma B, Chowdhary A. Allergic Bronchopulmonary Mycosis due to fungi other than Aspergillus. *Eur Ann Allergy Clin Immunol*. 2019 Mar;51(2):75-9.

70. Vitte J, Ranque S, Carsin A, Gomez C, Romain T, Cassagne C, et al. Multivariate Analysis As a Support for Diagnostic Flowcharts in Allergic Bronchopulmonary Aspergillosis: A Proof-of-Concept Study. *Front Immunol*. 2017;8:1019.
71. Jack J, Bajaj T. Allergic Bronchopulmonary Aspergillosis. In: StatPearls [Internet]. Treasure Island (FL): StatPearls Publishing; 2023 [cited 2023 Apr 28]. Available from: <http://www.ncbi.nlm.nih.gov/books/NBK542329/>
72. Bhankhur D, Singla N, Aggarwal D, Chander J. Prevalence of allergic bronchopulmonary aspergillosis among patients with severe bronchial asthma in a tertiary care hospital in Northern India. *Indian J Pathol Microbiol*. 2019;62(1):111–3.
73. Agarwal R, Sehgal IS, Dhooria S, Aggarwal AN. Developments in the diagnosis and treatment of allergic bronchopulmonary aspergillosis. *Expert Rev Respir Med*. 2016 Dec;10(12):1317–34.
74. Gago S, Denning DW, Bowyer P. Pathophysiological aspects of *Aspergillus* colonization in disease. *Med Mycol*. 2019 Apr 1;57(Supplement\_2):S219–27.
75. Agarwal R, Khan A, Gupta D, Aggarwal AN, Saxena AK, Chakrabarti A. An alternate method of classifying allergic bronchopulmonary aspergillosis based on high-attenuation mucus. *PloS One*. 2010 Dec 15;5(12):e15346.
76. Logan PM, Müller NL. High-resolution computed tomography and pathologic findings in pulmonary aspergillosis: a pictorial essay. *Can Assoc Radiol J J Assoc Can Radiol*. 1996 Dec;47(6):444–52.
77. Chishimba L, Niven RM, Cooley J, Denning DW. Voriconazole and posaconazole improve asthma severity in allergic bronchopulmonary aspergillosis and severe asthma with fungal sensitization. *J Asthma Off J Assoc Care Asthma*. 2012 May;49(4):423–33.
78. Nové-Josserand R, Grard S, Auzou L, Reix P, Murriss-Espin M, Brémont F, et al. Case series of omalizumab for allergic bronchopulmonary aspergillosis in cystic fibrosis patients. *Pediatr Pulmonol*. 2017 Feb;52(2):190–7.
79. Collins J, Devos G, Hudes G, Rosenstreich D. Allergic bronchopulmonary aspergillosis treated successfully for one year with omalizumab. *J Asthma Allergy*. 2012;5:65–70.
80. Voskamp AL, Gillman A, Symons K, Sandrini A, Rolland JM, O’Hehir RE, et al. Clinical efficacy and immunologic effects of omalizumab in allergic bronchopulmonary aspergillosis. *J Allergy Clin Immunol Pract*. 2015;3(2):192–9.
81. Vlahakis NE, Aksamit TR. Diagnosis and treatment of allergic bronchopulmonary aspergillosis. *Mayo Clin Proc*. 2001 Sep;76(9):930–8.
82. O’Connell EM, Nutman TB. Eosinophilia in Infectious Diseases. *Immunol Allergy Clin North Am*. 2015 Aug;35(3):493–522.
83. Kunst H, Mack D, Kon OM, Banerjee AK, Chiodini P, Grant A. Parasitic infections of the lung: a guide for the respiratory physician. *Thorax*. 2011 Jun;66(6):528–36.

84. Wilson M, Weller PF. Tropical Infectious Diseases: Principles, Pathogens and Practice. 2nd ed. Elsevier; 2006.
85. Acar A, Oncül O, Cavuşlu S, Okutan O, Kartaloğlu Z. [Case report: Löffler's syndrome due to *Ascaris lumbricoides* mimicking acute bacterial community--acquired pneumonia]. Turk Parazitoloji Derg. 2009;33(3):239–41.
86. Deveci U, Üstün C, Altınsoy HB, Akay A, Özdiller S, Aydın M. [Loeffler's syndrome mimicking bronchial asthma and pneumonia in a child: case report]. Turk Parazitoloji Derg. 2013;37(4):288–91.
87. Singh P, Saggar K, Kalia V, Sandhu P, Galhotra RD. Thoracic imaging findings in a case of disseminated cysticercosis. Postgrad Med J. 2011 Feb;87(1024):158–9.
88. CDC - DPDx - Paragonimiasis [Internet]. 2020 [cited 2023 May 2]. Available from: <https://www.cdc.gov/dpdx/paragonimiasis/index.html>
89. Paragonimiasis - UpToDate [Internet]. [cited 2023 May 2]. Available from: [https://www.uptodate.com/contents/paragonimiasis?sectionName=DIAGNOSIS&topicRef=5715&anchor=H9&source=see\\_link#H9](https://www.uptodate.com/contents/paragonimiasis?sectionName=DIAGNOSIS&topicRef=5715&anchor=H9&source=see_link#H9)
90. CDC - DPDx - Echinococcosis [Internet]. 2019 [cited 2023 May 2]. Available from: <https://www.cdc.gov/dpdx/echinococcosis/index.html>
91. Roig J, Romeu J, Riera C, Texido A, Domingo C, Morera J. Acute eosinophilic pneumonia due to toxocariasis with bronchoalveolar lavage findings. Chest. 1992 Jul;102(1):294–6.
92. CDC - DPDx - Strongyloidiasis [Internet]. 2019 [cited 2023 May 3]. Available from: <https://www.cdc.gov/dpdx/strongyloidiasis/index.html>
93. Strongyloidiasis - UpToDate [Internet]. [cited 2023 May 3]. Available from: [https://www.uptodate.com/contents/strongyloidiasis?topicRef=5715&source=see\\_link](https://www.uptodate.com/contents/strongyloidiasis?topicRef=5715&source=see_link)
94. Trichinellosis - UpToDate [Internet]. [cited 2023 May 3]. Available from: [https://www.uptodate.com/contents/trichinellosis?sectionName=Pulmonary%20disease&topicRef=5715&anchor=H6&source=see\\_link#H6](https://www.uptodate.com/contents/trichinellosis?sectionName=Pulmonary%20disease&topicRef=5715&anchor=H6&source=see_link#H6)
95. Schwartz E, Rozenman J, Perelman M. Pulmonary manifestations of early schistosome infection among nonimmune travelers. Am J Med. 2000 Dec 15;109(9):718–22.
96. Jha SK, Karna B, Mahajan K. Tropical Pulmonary Eosinophilia. In: StatPearls [Internet]. Treasure Island (FL): StatPearls Publishing; 2023 [cited 2023 May 3]. Available from: <http://www.ncbi.nlm.nih.gov/books/NBK557524/>
97. Chitkara RK, Krishna G. Parasitic pulmonary eosinophilia. Semin Respir Crit Care Med. 2006 Apr;27(2):171–84.
98. Mullerpattan JB, Udwadia ZF, Udwadia FE. Tropical pulmonary eosinophilia--a review. Indian J Med Res. 2013 Sep;138(3):295–302.



99. Vijayan VK. Tropical pulmonary eosinophilia: pathogenesis, diagnosis and management. *Curr Opin Pulm Med*. 2007 Sep;13(5):428–33.
100. Gounni AS, Spanel-Borowski K, Palacios M, Heusser C, Moncada S, Lobos E. Pulmonary inflammation induced by a recombinant *Brugia malayi* gamma-glutamyl transpeptidase homolog: involvement of humoral autoimmune responses. *Mol Med Camb Mass*. 2001 May;7(5):344–54.
101. Sandhu M, Mukhopadhyay S, Sharma SK. Tropical pulmonary eosinophilia: a comparative evaluation of plain chest radiography and computed tomography. *Australas Radiol*. 1996 Feb;40(1):32–7.
102. Madan M, Gupta P, Mittal R, Chhabra SK. Tropical pulmonary eosinophilia: effect of addition of corticosteroids after failure of diethylcarbamazine therapy. *Adv Respir Med*. 2017;85(1):51–4.
103. Namisato S, Motomura K, Haranaga S, Hirata T, Toyama M, Shinzato T, et al. Pulmonary strongyloidiasis in a patient receiving prednisolone therapy. *Intern Med Tokyo Jpn*. 2004 Aug;43(8):731–6.
104. Fohlman J, Sjölin J, Bennich H, Chryssanthou E, Von Rosen M, Petrini B. Coccidioidomycosis as imported atypical pneumonia in Sweden. *Scand J Infect Dis*. 2000;32(4):440–1.
105. Saubolle MA, McKellar PP, Sussland D. Epidemiologic, clinical, and diagnostic aspects of coccidioidomycosis. *J Clin Microbiol*. 2007 Jan;45(1):26–30.
106. Primary pulmonary coccidioidal infection - UpToDate [Internet]. [cited 2023 May 4]. Available from: [https://www.uptodate.com/contents/primary-pulmonary-coccidioidal-infection?topicRef=5715&source=see\\_link](https://www.uptodate.com/contents/primary-pulmonary-coccidioidal-infection?topicRef=5715&source=see_link)
107. Lombard CM, Tazelaar HD, Krasne DL. Pulmonary eosinophilia in coccidioidal infections. *Chest*. 1987 May;91(5):734–6.
108. Yokoyama T, Kadowaki M, Yoshida M, Suzuki K, Komori M, Iwanaga T. Disseminated Cryptococcosis with Marked Eosinophilia in a Postpartum Woman. *Intern Med Tokyo Jpn*. 2018 Jan 1;57(1):135–9.
109. Yamaguchi H, Komase Y, Ikehara M, Yamamoto T, Shinagawa T. Disseminated cryptococcal infection with eosinophilia in a healthy person. *J Infect Chemother Off J Jpn Soc Chemother*. 2008 Aug;14(4):319–24.
110. Bassetti M, Mikulska M, Nicco E, Viscoli C. Pulmonary cryptococcosis with severe eosinophilia in an immunocompetent patient. *J Chemother Florence Italy*. 2010 Oct;22(5):366–7.
111. Hirano T, Yamada M, Sato K, Murakami K, Tamai T, Mitsuhashi Y, et al. Invasive pulmonary mucormycosis: rare presentation with pulmonary eosinophilia. *BMC Pulm Med*. 2017 Apr 28;17(1):76.
112. Bartal C, Sagy I, Barski L. Drug-induced eosinophilic pneumonia: A review of 196 case reports. *Medicine (Baltimore)*. 2018 Jan;97(4):e9688.

113. Taweasedt PT, Nordstrom CW, Stoeckel J, Domic I. Pulmonary Manifestations of Drug Reaction with Eosinophilia and Systemic Symptoms (DRESS) Syndrome: A Systematic Review. *BioMed Res Int.* 2019;2019:7863815.

## **11. ŽIVOTOPIS**

Rođen sam 13.07.1998. u Karlovcu. Nakon što sam završio Osnovnu školu Draganić upisao sam Gimnaziju Karlovac, prirodoslovno-matematički smjer. Medicinski fakultet Sveučilišta u Zagrebu upisao sam 2017./2018. godine. Na 5. godini studija imao sam priliku otići u Szalburg u Austriji na stručnu praksu u Christian-Doppler-Klinik. Aktivno se služim engleskim i njemačkim jezikom.