

Dijabetičko stopalo

Boroš, Martin

Master's thesis / Diplomski rad

2023

Degree Grantor / Ustanova koja je dodijelila akademski / stručni stupanj: **University of Zagreb, School of Medicine / Sveučilište u Zagrebu, Medicinski fakultet**

Permanent link / Trajna poveznica: <https://um.nsk.hr/um:nbn:hr:105:854922>

Rights / Prava: [In copyright](#)/[Zaštićeno autorskim pravom.](#)

Download date / Datum preuzimanja: **2025-02-18**



Repository / Repozitorij:

[Dr Med - University of Zagreb School of Medicine Digital Repository](#)



**SVEUČILIŠTE U ZAGREBU
MEDICINSKI FAKULTET**

Martin Boroš

Dijabetičko stopalo



DIPLOMSKI RAD

Zagreb, 2023.

Ovaj diplomski rad izrađen je na Odjelu za plastično-rekonstruktivnu i vaskularnu kirurgiju Klinike za kirurgiju Kliničke bolnice „Sveti Duh” i Medicinskog fakulteta Sveučilišta u Zagrebu pod vodstvom mentora doc. dr.sc. Zvonka Zadra, prim. dr. med. i predan je na ocjenu u akademskoj godini 2022./2023.

Popis kratica:

HbA1c – hemoglobin A1c

IDF – Međunarodna federacija za dijabetes (od engl. *International Diabetes Federation*)

ICD-11 – Međunarodna klasifikacija bolesti 11. revizija (od engl. *International Classification of Diseases 11th Revision*)

CD8T – citotoksične CD8 pozitivne T stanice

T1DM – tip 1 *diabetes mellitus*

TNF- α – tumorski faktor nekroze- α

ICA – autoprotutijela stanica otočića gušterače (od engl. *Islet cell autoantibodies*)

T2DM – tip 2 *diabetes mellitus*

GWAS – cjelogenomske asocijacijske studije (od engl. *Genome-wide association studies*)

IWDGF – Međunarodna radna skupina za dijabetičko stopalo (od engl. *The International Working Group of the Diabetic Foot*)

AGE – krajnji produkti glikozilacije (od engl. *advanced glycosylation end products*)

ROS – slobodni kisikovi radikali (od engl. *reactive oxygen species*)

IL-6 – interleukin-6

IL-8 – interleukin-8

NF- κ B – nuklearni faktor- κ B

NO – dušikov monoksid

Na-K ATPaza – natrij-kalij adenzin trifosfataza

RANKL – receptor aktivatora nuklearnog faktora- κ B

RPI – indeks tlakova u mirovanju (od engl. *Resting pressure index*)

ABPI – omjer tlakova gležnja i nadlaktice (od engl. *Ankle-brachial pressure index*)

WIFI – engl. *Wound* (W), *Ischemia* (I), *foot Infection* (fI) (prijevod: rana, ishemija, infekcija stopala)

CT – kompjutorizirana tomografija

MR – magnetska rezonancija

SPECT – jednofotonska emisijska kompjutorizirana tomografija

PaO₂ – parcijalni tlak kisika u arterijskoj krvi

Sadržaj:

Sažetak

Summary

1. Uvod.....	1
2. Definicija i epidemiologija dijabetes melitusa i dijabetičkog stopala	2
2.1. Definicija dijabetes melitusa.....	2
2.2. Klasifikacija dijabetes melitusa	2
2.4. Dijabetička neuropatija	4
2.5. Definicija dijabetičkog stopala	5
2.6. Epidemiologija i mortalitet dijabetičkog stopala	6
3. Patofiziološki mehanizmi nastanka dijabetičkog stopala i biomehanika stopala i gležnja.....	7
3.1. Etiopatogeneza dijabetičkog stopala.....	7
3.2. Vaskularni mehanizmi	8
3.3. Neurološki mehanizmi	9
3.4. Mišićno-koštani mehanizmi.....	10
3.5. Biomehanika i plantarni pritisak.....	11
4. Klinička procjena dijabetičke neuropatije i dijagnostika dijabetičkog stopala.....	11
4.1. Procjena kontrole dijabetes melitusa	11
4.2. Simptomi, klinički znakovi i dijagnostičke metode.....	12
4.3. Radiološka dijagnostika	16
5. Komplikacije dijabetičkog stopala.....	19
5.1. Deformiteti.....	19
5.2. Periferna arterijska bolest	19
5.3. Dijabetički vrjedovi	21
5.4. Osteomijelitis i gangrena	21
6. Preventivno i konzervativno liječenje dijabetičkog stopala.....	23
6.1. Liječenje dijabetesa u primarnoj zdravstvenoj zaštiti.....	23
6.2. Liječenje kronične rane.....	25

6.3. Hiperbarična oksigenacija.....	26
6.4. Liječenje infekcija dijabetičkog stopala.....	27
7. Kirurško liječenje dijabetičkog stopala i komplikacija.....	29
7.1. Debridman.....	29
7.2. Zbrinjavanje muskuloskeletnih ozljeda	31
7.3. Presatci kože, mišićno-koštanog tkiva i revaskularizacija.....	33
7.4. Amputacije.....	37
7.5. Rehabilitacija	42

Zahvale

Literatura

Životopis

Sažetak

Naslov: Dijabetičko stopalo

Autor: Martin Boroš

U ovom radu opisuju se ključni elementi medicinske skrbi bolesnika s dijabetičkim stopalom i karakteristike tijeka bolesti koje se pojavljuju prije i poslije nastanka samih ulceracija stopala. Dijabetes ima visoku prevalenciju u općoj populaciji i progresijom bolesti dio bolesnika može razviti dijabetičke vrjedove stopala. Dijabetičko stopalo može zahvatiti bolesnike neovisno o etiologiji dijabetesa i predstavlja važnu javnozdravstvenu temu te sa sobom nosi visoke financijske izdatke liječenja. U patofiziologiji nastanka dijabetičkog stopala sudjeluje trijas koji se sastoji od opstruktivnih vaskularnih promjena, dijabetičke neuropatije i djelovanja infektivnih uzročnika. Sistemske promjene specifične za dijabetes imaju ulogu u bržem nastajanju i progresiji aterosklerotske bolesti. U primarnoj zdravstvenoj zaštiti treba omogućiti sveobuhvatnu skrb provodeći prevenciju, liječenje i rehabilitaciju. Problemi vezani uz dijabetičko stopalo u području obiteljske medicine često su kroničnog tijeka, ali akutizacija simptoma i prisutnost infekcije mogu tražiti hitno kirurško liječenje. U sklopu dijabetičkog stopala mogu nastati deformiteti kostiju i zglobova koji otežavaju liječenje. Infekcije mogu pogoršati kliničku sliku dijabetičkog stopala i bolesnicima može biti ugrožen život. Jedan od mogućih ishoda je amputacija prstiju, stopala ili većih dijelova donjeg ekstremiteta. Prevencijom komplikacija i pravilnim liječenjem može se utjecati na smanjenje smrtnosti i produženje preživljenja. U suvremeno doba dostupni su razni modaliteti kirurške skrbi i postoje razne tehnike koje poboljšavaju ishode i unaprjeđuju rezultate. Radiološke pretrage imaju važnu ulogu u preoperativnom planiranju i praćenju tijeka bolesti. U ovom radu opisuju se osnovna kirurška načela zbrinjavanja rana, odnosno vrjedova na stopalima dijabetičkih bolesnika kao i složeniji principi specijalističkog kirurškog liječenja. U kirurškom liječenju važni su elementi plastično-rekonstruktivne, vaskularne i ortopedske kirurgije koji se isprepliću na složen način i predstavljaju temelj kvalitetnog liječenja.

Ključne riječi: dijabetičko stopalo, dijabetički vrijed, dijabetička neuropatija, periferna arterijska bolest, infekcija, interdisciplinarno liječenje, prevencija, osteomijelitis, debridman, rekonstrukcija, amputacija

Summary

Title: Diabetic foot

Author: Martin Boroš

This paper describes the key elements of medical care for patients with diabetic foot and the characteristic course of the disease that can be seen before and after the appearance of foot ulcers. Diabetes has a high prevalence in the general population and progression of the disease may cause for some patients to develop diabetic foot ulcers. Diabetic foot can affect patients regardless of the etiology of diabetes and represents an important public health topic carrying high financial expenses for medical treatment. Pathophysiology of the diabetic foot consists of a triad that includes obstructive vascular changes, diabetic neuropathy, and the action of infectious agents. Systemic changes specific to diabetes play a role in the faster development and progression of the atherosclerotic disease. In primary health care, comprehensive care should be provided by implementing prevention, treatment and rehabilitation. Physicians in the field of general practice often see the chronic manifestations of diabetic foot problems, but acute abrupt symptoms and the presence of infection may require urgent surgical treatment. As part of the diabetic foot problems bone and joint deformities which complicate treatment can occur. Infections can worsen the general condition of the diabetic foot patient and pose a life threatening risk. One of the possible outcomes is the amputation of the fingers, foot or larger parts of the lower limb. By preventing complications and assuring proper treatment it is possible to lower mortality and prolong survival. Various modalities of surgical care are available in modern times and there are various techniques that improve outcomes and results. Radiological diagnostics play an important role in preoperative planning and monitoring the course of the disease. This paper describes the basic surgical principles of treating wounds such as diabetic foot ulcers, as well as the more complex principles of specialist surgical treatment. In surgical treatment, the elements of plastic-reconstructive, vascular, and orthopedic surgery are important, which are intertwined in a complex way and represent the basis of quality treatment.

Key words: diabetic foot, diabetic ulcer, diabetic neuropathy, peripheral arterial disease, infection, interdisciplinary treatment, prevention, osteomyelitis, debridement, reconstruction, amputation

1. Uvod

Prema podacima CroDiab registra sveukupno je za 2021. godinu registrirano da od šećerne bolesti (*diabetes mellitus*) u Hrvatskoj pati 327.785 osoba. Lošu regulaciju glikemije s HbA1c (hemoglobin A1c) > 7,5% susrećemo u 30,2%, dok ukupno čak 67,6% bolesnika nema dobru regulaciju glikemije s HbA1c > 6,5% te su izloženi su povećanom riziku razvoja komplikacija dijabetesa kao što je dijabetičko stopalo (1). Dijabetes je u 2020. godini bio na trećem mjestu uzroka smrti u Hrvatskoj (2). Ekonomske posljedice liječenja dijabetesa su u 2016. godini iznosile 19,8% proračuna HZZO-a, odnosno 4,6 milijardi kuna (3). Prema podacima IDF-a (Međunarodna federacija za dijabetes) smatra se da se u Europi 2021. godine potrošilo 189 milijardi američkih dolara za ukupno 61 milijun ljudi koji boluju od dijabetesa (4).

Dijabetičko stopalo je ulceracija, destrukcija ili infekcija tkiva stopala dijabetičkog bolesnika praćena djelovanjem arterijske bolesti donjih okrajina i neuropatije (5). Etiologija dijabetičkog stopala uključuje razne čimbenike rizika i složene patofiziološke mehanizme. Oko 50% oboljelih razviti će neuropatiju tijekom života (6). Patofiziološki mehanizmi također uključuju poremećaje

cirkulacije, promjene biomehanike stopala i smanjenu imunokompetentnost dijabetičkih bolesnika. Smatra se da će oko 15% bolesnika razviti ulkus u području stopala tijekom svog života. Od ukupnog broja amputacija donjih okrajina bez traume u 85% slučajeva susrećemo da dijabetički vrjedovi prethode amputaciji. U preventivnom i konzervativnom liječenju dijabetesa sudjeluju različiti liječnici poput liječnika obiteljske medicine, endokrinologa, oftalmologa, nefrologa, farmakologa i drugi liječnici. U konzervativnom liječenju dijabetičkog stopala svaki liječnik može upotrijebiti znanje iz opće kirurgije da bi pomogao bolesniku tako da pravilno zbrine ranu čineći debridman, postavljajući adekvatne obloge i zavoje te pravilno koristi udlage i daje preporuke o osnovnoj brizi o dijabetesu i stopalu, odnosno da pravilno uputi bolesnike na liječenje specijalistu kirurgije ako je potrebno. Medicinske sestre, nutricionisti, fizioterapeuti, protetičari i psiholozi također sudjeluju u pružanju adekvatne zdravstvene njege bolesnicima. Cilj liječenja je poboljšati kvalitetu života, smanjiti količinu komplikacija i smrtnost (7). U kirurškom multidisciplinarnom pristupu liječenju koriste se znanja iz područja vaskularne kirurgije, plastično-rekonstrukcijske kirurgije te ortopedije i traumatologije.

2. Definicija i epidemiologija dijabetes melitusa i dijabetičkog stopala

Diabetes mellitus veliki je javnozdravstveni problem i procjenjuje se da je prevalencija u Hrvatskoj oko 8% (8). Prema podacima IDF-a iz 2021. godine smatra se da svakoj trećoj osobi u Europi koja živi s dijabetesom nije dijagnosticirana bolest (4).

2.1. Definicija dijabetes melitusa

U znanstvenoj zajednici je općeprihvaćen stav da je *diabetes mellitus* metabolički poremećaj u kojem imamo apsolutni ili relativni manjak inzulina i višak glukagona što rezultira hiperglikemijom (9). Kriterij za dijagnozu dijabetes melitusa čini izmjerena razina glukoze u krvi $\geq 7,0\text{mmol/L}$ bez kalorijskog unosa barem zadnjih osam sati ili izmjerena razina glukoze u krvi $\geq 11,1\text{mmol/L}$ nakon provedenog dvosatnog testa oralnog opterećenja glukozom ili izmjerena razina HbA1c $\geq 6,5\%$ u krvi ili bilo kad izmjerena razina glukoze u krvi $\geq 11,1\text{mmol/L}$ kod simptomatskog pacijenta (klasični simptomi hiperglikemije ili hiperglikemijska kriza) (10).

2.2. Klasifikacija dijabetes melitusa

Diabetes mellitus ima heterogenu etiologiju i ICD-11 (Međunarodna klasifikacija bolesti 11. revizija) ga dijeli na *diabetes*

mellitus tip 1, *diabetes mellitus* tip 2, *diabetes mellitus* povezan s malnutricijom, druge specifične tipove dijabetes melitusa, nespecifični tip dijabetes melitusa, *diabetes mellitus* u trudnoći i *neonatalni diabetes mellitus* (11).

T1DM (tip 1 *diabetes mellitus*)

karakterizira pojava bolesti u ranoj dobi zbog aktivacije mehanizama stanične specifične imunosti u kojima citotoksične CD8 T (citotoksične CD8 pozitivne T stanice) stanice autoimunostno destruktivno oštećuju β -stanice Langerhansovih otočića gušterače što dovodi do nedostatnosti funkcije β -stanice i apsolutne inzulinoopenije. Bolesnici s T1DM se klinički prezentiraju s poliurijom, polifagijom i gubitkom na težini. Sporiji razvoj bolesti može dovesti do razvoja latentnog T1DM koji se prezentira u odrasloj dobi i treba ga klinički razlikovati od drugih tipova dijabetes melitusa. Uz CD8 T stanice također se čini da u oštećenju β -stanica sudjeluju makrofazi otpuštanjem citokina poput TNF- α (tumorski faktor nekroze α). ICA (autoprotutijela stanica otočića gušterače) su prisutna u 70 - 80% bolesnika s novonastalim T1DM. Ostali tipovi T1DM mogu nastati zbog nastanka autoprotutijela na druge stanične elemente β -stanica ili inzulinskih receptora ili samog inzulina. Osim citotoksičnih CD8 T stanica u podlozi

razvoja bolesti mogu sudjelovati mehanizmi nastali posljedično vezanjem autoprotutijela za autoantigen i mehanizmi molekularne mimikrije zbog izloženosti okolišnim čimbenicima poput virusa, bakterija i drugim okolišnim molekulama ili kemikalijama (12,13).

T2DM (tip 2 *diabetes mellitus*) je metabolički poremećaj u kojemu je razvijena inzulinska rezistencija i postoji relativni manjak inzulina što dovodi do hiperglikemije (11). T2DM uzrokovan je rizičnim čimbenicima u koje svrstavamo genetske, okolišne i čimbenike načina života. Među čimbenicima rizika ističe se da je preko 80% bolesnika s T2DM pretilo. Incidencija T2DM doseže svoj vrh između petog i šestog desetljeća života. Razvoju T2DM prethodi faza predijabetesa u kojoj postepeno dolazi do redukcije broja β -stanica i nastanka hiperglikemije. Klinički su prisutni klasični simptomi hiperglikemije poliurija i polidipsija. Kod T2DM postoji rezidualna masa β -stanica. Zbog toga postoji protektivni učinak za razvoj dijabetičke ketoacidoze. U pojedinih bolesnika s T2DM ipak može doći do razvoja dijabetičke ketoacidoze zbog jako smanjene inzulinske sekrecije kao posljedice progresije bolesti i hiperglikemije. Jedna trećina bolesnika s T2DM prvotno se prezentira sa slikom hiperglikemijskog hiperosmolarnog stanja

što gotovo da ne vidamo kod T1DM kod kojeg se jedna četvrtina bolesnika prvotno prezentira dijabetičkom ketoacidozom (14). T2DM ima različitu genetsku etiologiju od T1DM što potvrđuju GWAS (cjelogenomske asocijacijske studije) istraživanja koja su identificirala preko 240 osjetljivih lokusa za T2DM i pritom nema preklapanja s T1DM lokusima (15).

Diabetes mellitus uvjetovan pothranjenošću (malnutricijom) je klinički entitet s jedinstvenim metaboličkim profilom regulacije glukoze i sekrecije inzulina različitim od onih u T1DM i T2DM koji uključuje bolesnike s indeksom tjelesne mase $<19\text{kg/m}^2$ u državama s niskim i srednjim financijskim prihodima. Potrebna su daljnja istraživanja da bi se pobliže definirao (16).

Specifični tipovi dijabetes melitusa uključuju uzroke genetskih defekata funkcije β -stanica, genetskih defekata djelovanja inzulina, bolesti egzokrine gušterače, endokrinopatija, toksičnog djelovanja lijeka ili kemikalije, neuobičajenih oblika imunološki posredovanih bolesti, drugih genetskih sindroma, drugih klinički definiranih podtipova ili povezanih sindroma i drugih specifičnih uzroka. Nespecifični tip dijabetes melitusa koristi se kada nemamo još definiran tip dijabetes melitusa pri zbrinjavanju bolesnika i može se naknadno

poblje definirati i pravilno šifrirati ili ne uključuje ijedan od klasificiranih tipova dijabetes melitusa (11).

Diabetes mellitus u trudnoći (gestacijski) nastaje tijekom trudnoće i može imati posljedice za majku i plod. Zbog toga se provodi *screening* između 24. i 28. tjedna trudnoće dvosatnim testom oralnog opterećenja glukozom da bi se moglo pravovremeno konzervativno i farmakološki reagirati. U podlozi nastanka su specifične hormonalne promjene u trudnoći zbog kojih dolazi do povećane inzulinske rezistencije. Može se raditi o novoj bolesti ili razotkrivanju ranije neprepoznate bolesti. Trudnoća ovdje djeluje kao provocirajući test i 40% bolesnica će u narednih 20 godina razviti dijabetes, ovisno o prisutnosti različitih rizičnih čimbenika (14).

Neonatalni *diabetes mellitus* je rijetki tip dijabetes melitusa koji ima monogenetski uzrok i pojavljuje se u prvih šest mjeseci života. U otprilike polovine bolesnika se radi o doživotnoj bolesti dok kod ostalih može biti prolazni poremećaj, ali mogu razviti *diabetes mellitus* nekada kasnije u životu (11).

2.4. Dijabetička neuropatija

Neuropatija označava poremećaje i oštećenja perifernih živaca. Polineuropatija označava generalizirano oštećenje

perifernih živaca. Oštećenje može biti primarno demijelinizirajuće ili primarno oštećenje aksona. Klinički je teško razlikovati narav oštećenja.

Mononeuropatija zahvaća samo jedan periferni živac. Može biti multifokalna kada označava multipla oštećenja pojedinačnih perifernih živaca.

Polineuropatijom se označava generalizirano oštećenje perifernih živaca. Progresijom primarne demijelinizirajuće neuropatije može se kasnije razviti sekundarno oštećenje aksona. Dijabetička neuropatija svrstava se u metaboličke neuropatije. U kroničnim poremećajima poput dijabetesa dolazi do oštećenja metabolizma u cijelom neuronu i to se manifestira najranije u distalnim dijelovima aksona.

Dijabetička neuropatija se može pojaviti u više oblika i to kao simetrična (polineuropatija), distalna (primarno senzorna neuropatija), autonomna neuropatija, kronična proksimalna motorna neuropatija (kronična dijabetička amiotrofija), asimetrična (mononeuropatija), akutna ili subakutna proksimalna motorna neuropatija (najčešće zahvaća *m. quadriceps* i glutealne mišiće, mononeuropatija kranijalnih živaca (najčešće 6. i 3.), torakolumbalna neuropatija (bolovi u području inervacije torakolumbalnih živaca) i kompresivna

neuropatija živaca udova. Neuropatije mogu prethoditi razvoju dijabetesa i pojaviti se bilo kada tijekom trajanja bolesti. Kod bolesnika može biti prisutno više oblika neuropatije istovremeno i može doći do prijelaza između oblika.

Najčešće dolazi do primarno senzorne neuropatije sa simptomima autonomne disfunkcije i također mogu biti prisutni motorni simptomi. Kod bolesnika s T1DM simptomi se pojavljuju tijekom trećeg do petog desetljeća dok se u bolesnika s T2DM pojavljuju nakon 50. godine. Mononeuropatije nastaju nakon 45. godine života i obično imaju akutni ili subakutni tijek. Simetrična polineuropatija kod većine bolesnika manifestira se kao osjetni poremećaj najizraženiji na stopalima.

Dolazi do parestezija stopala, odnosno bolnog žarenja i pečenja najčešće prisutnog tijekom noći. Kasnije može zahvatiti proksimalnije dijelove noge i mogu se pojaviti bolni grčevi u nožnim mišićima. Distalno su po tipu distribucije rukavica i čarapa prisutna oštećenja površinskog i dubokog senzibiliteta. Daljnjim napredovanjem poremećaja može doći do slabljenja i atrofije miškulature, osjetne ataksije te oslabljivanja Ahilovog i patelarnog refleksa.

Od autonomnih simptoma dolazi do lokaliziranih poremećaja cirkulacije i nastaju poremećaji trofike kože s

nastankom trofičkih ulkusa na stopalima što je dio kliničke slike dijabetičkog stopala. Osim toga važno je istaknuti moguću impotenciju, retenciju i inkontinenciju mokraće, noćnu inkontinenciju stolice, proljev, poremećaje znojenja, poremećaje reakcija zjenica, ortostatsku hipotenziju i poremećaje srčanog ritma. Sve to može dodatno otežati i zakomplicirati klinički tijek ovih bolesnika i dodatno im narušavati kvalitetu života. U liječenju se primjenjuju različiti lijekovi s djelovanjem na živčani sustav s promjenljivim učinkom. Kod bolesnika s izraženim poremećajima srčanog ritma liječnik treba biti svjestan da su izloženi opasnosti od iznenadne smrti (17).

2.5. Definicija dijabetičkog stopala

Na temelju smjernica i literature IWDGF-a (Međunarodna radna skupina za dijabetičko stopalo) iz 2019. godine možemo definirati dijabetičko stopalo. Dijabetičko stopalo je stopalo osobe kojoj se može dijagnosticirati da boluje od dijabetes melitusa i ima ulceraciju, destrukciju ili infekciju tkiva stopala koja je praćena djelovanjem neuropatije i arterijske bolesti u donjim okrajinama. Uz dijabetičko stopalo može biti prisutna artropatija pa je potrebno definirati neuro-osteartropatiju koja označava neinfektivno oštećenje kosti i zglobova u podlozi čijeg nastanka je

neuropatija i koja se u akutnoj fazi prezentira znakovima upale (5).

Uz ovu artropatiju se veže ime Jean-Martin Charcota koji je prvotno 1868. godine opisao artropatije povezane s *tabes dorsalis*, posljedicom neurološkog oštećenja u sifilisu pa se često u literaturi naziva Charcotova artropatija ili Charcotovo stopalo (18,19). Charcotova artropatija je neurodegenerativni proces u kojemu se izmjenjuju faze koštane destrukcije, resorpcije i konsolidacije deformiteta. To može naštetiti funkciji i vitalnosti uda. Danas je dijabetes najčešći uzrok, ali drugi etiološki uzroci mogu uključivati sifilis, otrovanje teškim metalima, alkoholnu ili kongenitalnu neuropatiju, lepru, reumatoidni artritis i idiopatske uzroke (20).

U ICD-11 klasifikaciji šifriran je ulcer dijabetičkog stopala kao bolest koja se pojavljuje u 15 - 25% dijabetičkih bolesnika. Etiološki je u podlozi dijabetička neuropatija i dijabetička vaskulopatija. Loša njega stopala, poremećaji strukture stopala i neadekvatna obuća povećavaju rizik od nastanka ulkusa. Obično se pojavljuju na mjestima povećanog plantarnog pritiska kao što je ispod glavica metatarzalnih kostiju. U klasifikaciji se zasebno šifrira neuropatska artropatija kao oštećenje zglobova zbog dijabetičke senzorne polineuropatije. Obično zahvaća gležanj i

stopalo bolesnika s dugogodišnjim dijabetes melitusom (11).

2.6. Epidemiologija i mortalitet dijabetičkog stopala

Smatra se da će oko 15% bolesnika razviti ulkus u području stopala u sklopu progresije šećerne bolesti tijekom života. Amputacije dijabetičkog stopala nose sa sobom visoki postotak mortaliteta zbog postoperativnih komplikacija koji iznosi 36% unutar dvije godine. U 50% bolesnika u razdoblju unutar pet godina je potrebna i amputacija na suprotnoj nozi (7).

Incidencija amputacija je oko dva puta veća u muškaraca nego u žena što se nije mijenjalo iako je liječenje napredovalo (21). Dostupni podaci IDF-a procjenjuju da je u Njemačkoj 2012. godine mortalitet bio 15,4% nakon jedne godine, 33,1% nakon tri godine i 45,8% nakon pete godina od amputacije donjeg uda. U nekim drugim europskim državama se broj umrlih nakon pete godine smatra da je rasponu do oko 70% što nije povezano samo s drugačijom epidemiološkom slikom nego i s različitošću kvalitete zdravstvenih sustava i provedbe istraživanja (22). To ukazuje na potrebu za daljnja istraživanja u kojima se podaci sistematično obrađuju i odabire optimalan način liječenja u cilju smanjivanja mortaliteta. Jedan sistematični pregled iz 2020. godine na 2334 bolesnika prikazuje težinski prosjek mortaliteta 13,6% nakon

jedne godine, 30,3% nakon tri godine i 50,6% nakon pete godine, ali mortalitet je bio značajno viši u slučajevima povezanim s amputacijom iznad razine koljena, reamputacijom i ishemičnom kardiomiopatijom (23).

3. Patofiziološki mehanizmi nastanka dijabetičkog stopala i biomehanika stopala i gležnja

3.1. Etiopatogeneza dijabetičkog stopala

Donedavno je smatrano da je mikroangiopatija osnovni čimbenik nastajanja dijabetičkih vrjedova, no histološkim pregledima amputiranih okrajina pokazalo se da ne postoji okluzija arteriola ni intimalna hiperplazija. Smanjenje cirkulacije kod nastanka dijabetičkih vrjedova posljedica je više uznapredovale ateroskleroze i arterijske okluzivne bolesti nego u općoj populaciji kod bolesnika s dijabetesom zbog glikozilacije bazalne membrane krvnih žila (7).

Na sličan način kao što nastaje glikozilirani hemoglobin nastaju spojevi AGE (krajnji produkti glikozilacije) neenzimatskom glikozilacijom. Krajnji produkti glikozilacije su glikozilirani proteini i lipidi koji su povišeni u dijabetesu (24). Endotelna bazalna membrana i

ekstracelularni matriks sačinjavaju biomehanički aktivni polimer od različitih makromolekula koje su organizirane međusobno fizičkim ispreplitanjem, različitim ionskim nabojima, kovalentnim vezama i križnim vezivanjem. Krajnji produkti glikozilacije i rezultirajuće križno vezivanje proteina čine AGE-kolagen adukte koji su manje skloni razgrađujućem djelovanju metaloproteinaza matriksa zbog čega dolazi do akumulacije tih spojeva. Dolazi do zadebljanja bazalne membrane. Za razliku od pretilosti i metaboličkog sindroma u kojemu je zadebljanje bazalne membrane vjerojatno reverzibilno, u zadebljanju bazalne membrane povezanom s dijabetes melitusom koje nastaje zbog djelovanja hiperglikemije, ROS-a (slobodni kisikovi radikali) i aktivacije protein kinaze C te su promjene ireverzibilne upravo zbog formacije krajnjih produkata glikozilacije i križnog povezivanja što onemogućava normalnu funkciju metaloproteinaza matriksa (25). Kliničari trebaju biti upoznati s etiološkom trijadom koja vodi do nastanka dijabetičkog stopala i komplikacija koja se sastoji od neuropatije, ishemije i infekcije. Uobičajeno je prisutna kombinacija ovih etioloških čimbenika, ali također mogu zasebno dovesti do pogoršanja kliničke slike (26).

Zbog poremećaja imunskog sustava dijabetičari su skloni teško lječivim

infekcijama koje mogu ugrožavati vitalnost uda. U dijabetesu je prisutna disfunkcija prirođenog i stečenog imuniteta. U prirođenom imunitetu snižena je razina komplementa, povećani su bazalni nivoi TNF- α , IL-6, (interleukin-6), IL-8 (interleukin-8) preko aktivacije puta NF- κ B (nuklearni faktor- κ B). Smanjen je upalni odgovor mononukleara u perifernoj krvi. Mononukleari ne odgovaraju očekivanim povećanjem na stimulaciju lipopolisaharidom Gram-negativnih bakterija. Također je oštećen je mehanizam kemotaksije polimorfonuklearnih stanica. U stečenom imunitetu prisutna je disfunkcija monocita i makrofaga te inaktivacija imunoglobulina G glikozilacijom (27).

3.2. Vaskularni mehanizmi

Nove spoznaje govore o tome da je smanjenje cirkulacije potrebno za nastanak dijabetičkog vrieda posljedica ubrzanog razvoja ateroskleroze i arterijske okluzivne bolesti kod bolesnika, a ne mikroangiopatije kao osnovnog čimbenika (7). Prilikom pojačane neenzimatske glikozilacije proteina u hiperglikemiji oslobađaju se slobodni kisikovi radikali koji oštećuju endotel krvnih žila i patofiziološki djeluju na nastanak ateroskleroze. Također višak glukoze koji ulazi u endotelnu stanicu aktivira proteinsku kinazu C u mitohondriju. To dovodi do povećanog nastanka slobodnih

kisikovih radikala. Na ovaj način proizvodi se većina spojeva slobodnih kisikovih radikala vezana uz hiperglikemiju. U endotelu dolazi do smanjenja produkcije NO (dušikov monoksid) i otpuštanja slobodnih kisikovih radikala što rezultira vazokonstrikcijom. Glatko mišićje krvnih žila također je pogođeno oštećenjem uzrokovanim slobodnim kisikovim radikalima što dovodi do proupalnog stanja glatkog mišićja krvnih žila i arhitekturnih promjena koje smanjuju promjer žile. U odnosu na zdravu populaciju u dijabetičkih bolesnika dolazi do poremećaja koagulacije i agregacije trombocita zbog povezanosti djelovanja inzulina sa smanjivanjem razina tkivnog faktora i inhibitora aktivatora plazminogena 1. Izostanak tog smanjivanja dovodi bolesnike u protrombogeno stanje, što u kombinaciji s oštećenjem endotela i izloženosti kolagena cirkulirajućim trombocitima i faktorima koagulacije dovodi do tromboze (27).

Hiperglikemija i poremećaji metabolizma glukoze uz navedene mehanizme vaskularnog oštećenja također uzrokuju hiperlipidemiju koja isto sudjeluje u nastanku ateroskleroze. U odnosu na bolesnike s aterosklerozom koji ne boluju od dijabetesa kod dijabetičkih bolesnika su preferencijalno uključene infragenikulatne arterije noge, odnosno *a. tibialis posterior* i *a. tibialis anterior*. Rjeđe su uključene

proksimalnije arterije nogu u femoropoplitealnom segmentu i često su pošteđene arterije aortoilijakalnog segmenta. U trenutku kada perfuzija stopala postane nedostatna da očuva integritet kože tada dolazi do razvoja ishemičnog vrijeda ili gangrene. Manje pogođene arterije aterosklerotskim oštećenjem poput *a. dorsalis pedis* i *a. peronea* omogućavaju revaskularizaciju venskim presatcima spojenim na *a. poplitea* ili neku drugu arteriju koja je proksimalnije u svrhu očuvanja perfuzije očuvanog tkiva stopala ili zacjeljivanja područja pogođenog amputacijom (28).

3.3. Neurološki mehanizmi

Specifični uzrok neuropatskog oštećenja u dijabetesu nije još sasvim poznat, ali smatra se da su u podlozi metabolički i ishemični faktori čije interakcije uzrokuju oštećenje živca. Autoimuni mehanizmi, aminokiseline, elektroliti i abnormalnosti lipidnog biokemijskog profila također mogu imati ulogu u neuropatijama dijabetes melitusa.

Najdetaljnije je opisano djelovanje hiperglikemije među metaboličkim faktorima. Hiperglikemija uzrokuje reološke promjene koje povećavaju endoneuralni otpor krvnih žila i smanjuju krvni optok. U literaturi se također spominje povećana aktivnost protein kinaze

C, povećana autooksidacija glukoze i oštećenje nastalo oksidativnim stresom zbog povećanog nastajanja spojeva slobodnih kisikovih radikala. Zbog povećane aktivnosti protein kinaze C u neuronima smanjeno je stvaranje NO i dolazi do poremećaja metabolizma NO koji ima ulogu neurotransmitera. U hiperglikemiji povećana je aktivnost enzima reduktaze aldoza koji glukozu pretvara sorbitol i fruktozu te dolazi do nakupljanja tih spojeva u perifernim živcima. Pri toj reakciji dolazi do povećanja neenzimatske glikozilacije proteina, odnosno formiranja krajnjih produkata glikozilacije i oslobađanja slobodnih kisikovih radikala koji mogu dodatno oštetiti živce. Vežanje na receptor za krajnje produkte glikozilacije regulirano je tako da se povećava broj receptora preko aktivacije NF- κ B puta. To dovodi do zatvorenog kruga u kojem se ponavlja povećanje proizvodnje slobodnih kisikovih radikala koje dovodi do rasta broja proinflammatory medijatorskih molekula. Pojačava se apoptoza mezenhimalnih matičnih stanica i dolazi do stvaranja nesmetanih kroničnih upalnih procesa. Osim djelovanja unutar neurona krajnji produkti glikozilacije se odlažu u kolagen i meka tkiva što uzrokuje disfunkcije mišića i tetiva. Također se smatra da su u podlozi metaboličkih promjena međudjelovanje smanjene razine inzulina i dislipidemija.

U sklopu djelovanja ishemičnih faktora hiperglikemija ima ulogu da dovodi do endoneuralnog smanjenja krvnog optoka i ishemije živca. Kada dođe do oštećenja nemijeliniziranih regulacijskih živčanih vlakana krvnog optoka živca dolazi do egzacerbacija hipoksije živca. Strukturalno se u intraneuralnim krvnim žilama događa hijalinizacija i dolazi do zadebljavanja stijenke krvne žile. U krvnim žilama koje opskrbljuju periferne živce dolazi do oštećenja zbog aktivacije trombocita i koagulacijskih mehanizama te posljedično stvaranja tromba. Hipoksiji također pridonosi povećanje endoneuralnog vaskularnog otpora zbog hiperplazije endotelnih stanica. Jednom kada nastane hipoksija repetitivno se nastavlja daljnje kapilarno oštećenje. Smatra se da endoneuralna hipoksija narušava transport u aksonu i reducira živčanu aktivnost Na-K ATP-aze (natrij-kalij adenzin trifosfataza). Narušenje ovih funkcija dovodi do aksonalne atrofije i smanjenja brzine provođenja (27,29). Iako se mikroangiopatija koja se morfološki manifestira kao zadebljanje stijenke krvnih žila više ne smatra osnovnim čimbenikom nastanka dijabetičkog vrieda svejedno sudjeluje u nastanku retinopatije, nefropatije i nekih oblika neuropatija te se neki učinci krajnjih produkata glikozilacije i aktivacije protein kinaze C preklapaju i

vjerojatno zajedno sudjeluju u nastanku makroangiopatije (30).

Autonomna neuropatija može učiniti kožu suhom zbog gubitka funkcije znojnih i apokrinih žlijezda. Zbog suhoće i ljuskanja kože dolazi do nastanka pukotina i fisura koje mogu biti mjesto ulaska bakterija u organizam (26).

3.4. Mišićno-koštani mehanizmi

Diabetes mellitus najčešći je uzrok neuropatske artropatije. Točan uzrok razvoja artropatije još nije sasvim jasan. Opisani su neurotraumatski i neurovaskularni mehanizmi koji međusobno zajednički djeluju na razvoj bolesti, no moderna teorija smatra da osim tih uzroka postoje drugi koje treba istražiti. U središtu istraživanja je homeostaza osteoblasta i osteoklasta, djelovanje krajnjih produkata glikozilacije, regulacija RANKL (receptor aktivatora nuklearnog faktora- κ B) puta signaliziranja, proinflamatorni medijatori te utjecaj nekih drugih signalnih molekula.

Neurotraumatska teorija tvrdi da zbog gubitka protektivnog senzibiliteta bolesnici nesvjesno mogu traumatizirati stopalo čineći mikrofrakture što progresivno dovodi do oštećenja kosti i zglobova.

Neurovaskularna teorija tvrdi da zbog gubitka vazomotorne kontrole dolazi do hiperemije, koštane resorpcije i nastanka

deformiteta. Denervacija simpatikusa dovodi do povećanja protoka krvi kroz koštane kanale zbog čega se ispiru minerali i stimuliraju osteoklasti (31).

3.5. Biomehanika i plantarni pritisak

Talokruralni zglob omogućava kretanje u sagitalnom smjeru prema gore i prema dolje. Subtalarni zglob omogućava kretanje pronacije i supinacije stopala. Stopalo se sastoji od tri luka koji sudjeluju u stabilizaciji na neravnim površinama. To su prednji transverzalni, lateralni longitudinalni i medijalni longitudinalni. Ciklus hoda se sastoji od faze oslanjanja koja traje oko dvije trećine ciklusa i faze njihanja koja traje oko trećinu ciklusa. Pronacija subtalarnog zgloba zajedno s ostalim distalnim zglobovima stopala nakon dodira pete o podlogu omogućava pravilnu apsorpciju šoka i kod patološki promijenjenih koštanih struktura može doći do poremećaja distribucije pritiska na plantarnoj koži. Najveći pritisak koji je aproksimiran težini tijela prenosi se preko glavice prve metatarzalne kosti i palca. Ograničena pokretljivost prvog metatarzofalangealnog zgloba najčešći je uzrok rekurentnih ulkusa ispod palca. Osim djelovanja plantarnog pritiska postoji djelovanje pritiska sila smicanja koje djeluju paralelno na kožu i to može objasniti zašto ponekad dijabetičke ulkuse

susrećemo na drugim anatomskim lokalizacijama na kojima djeluje kombinacija ovih opterećenja, a ne samo onima na kojima je pritisak najveći (21).

4. Klinička procjena dijabetičke neuropatije i dijagnostika dijabetičkog stopala

4.1. Procjena kontrole dijabetes melitusa

Kod bolesnika s rizikom razvoja dijabetičkog stopala treba provoditi agresivnu kontrolu glikemije. Praćenje rizičnih čimbenika poput pušenja, hipertenzije, hiperlipidemije i pretilosti pomaže nam svrstati pacijente u kategoriju niskog, srednjeg ili visokog rizika. Kontrola glikemije u dijabetesu ima kritičnu ulogu, ali nije dovoljna da bi prevenirala razvoj dijabetičkih vrjedova i komplikacija. Većina međunarodnih smjernica preporučuje jednom godišnje pregled za neuropatiju i perifernu arterijsku bolest kod bolesnika s niskim rizikom. Za pacijente srednjeg i visokog rizika preporučuju se češći pregledi te je pacijentima i zdravstvenim djelatnicima potrebno istaknuti važnost dnevnog pregleda stopala te da obrate pozornost na fisure, krvne podljeve ili crvenilo, natiske, žuljeve, bule i slične promjene. Treba im objasniti da bi općenito trebalo izbjegavati nestručno uklanjanje ili da sami uklanjaju

vrjedove i slične promjene te da nije preporučljivo koristiti adstringense i tople kupke. Na suhim dijelovima kože mogu koristiti hidratacijske kreme i antifungalne preparate prema uputama o liječenju. Nokti bi trebali biti periodično podrezani da se prevenira ozljeda nastala penetriranjem nokta u okolno tkivo. Obuća za pacijente sa srednjim i visokim rizikom trebala bi biti anatomske odgovarajuća te u nekim slučajevima posebna terapijska uz praćenje temperature kože (26).

4.2. Simptomi, klinički znakovi i dijagnostičke metode

Prilikom uzimanja anamneze treba ispitati bolesnike o simptomima povezanim sa stopalom i drugim komplikacijama vezanim uz dijabetes koje uključuju poremećaje vida, bubrega, neuropatiju i bolesti krvnih žila. Zbog poremećaja osjetnih vlakana bolesnici mogu negirati postojanje traume i boli u stopalu. Pregled započinje inspekcijom obuće i stopala. Obuća bi trebala biti udobna, imati dovoljno prostora za prste stopala i ne bi smjela sadržavati strana tijela. U inspekciji stopala treba procijeniti postoji li atrofija *m. extensorum brevis*, ima li znakova čekićastih ili prstiju poput kandže i spuštenosti svoda stopala. Treba zabilježiti ako postoji suhoća ili zadebljanje roževine

kože i žuljeve. To nam može ukazivati na povećani plantarni pritisak što može prethoditi dijabetičkom vriedu. Treba pregledati kožne adnekse i zglobove za znakove upale. U slučaju prisutnosti dijabetičkog vrieda treba zabilježiti dužinu, širinu i dubinu. Sterilnim pamučnim štapićem ispituje se dubina rane i izloženost mišićno-koštanih struktura. Opisuje se postojanje granulacijskog, fibrinskog ili nekrotičnog tkiva i mogućnost sondiranja kosti. U slučaju izloženosti kosti u vriedu smatra se da postoji preko 50% vjerojatnosti da se radi o osteomijelitisu, dok nemogućnost sondiranja kosti neće ukazivati na vjerojatno postojanje osteomijelitisa (20).

U sklopu neurološkog pregleda za procjenu neuropatije može se provesti provjeravanje vibracijskog osjeta s 128Hz zvučnom vilicom, provjeravanje osjeta za lagani dodir na više točaka sa Semmes-Weinstein 5.07 monofilamentom (10g pritiska), provjeravanje ubodom tupom iglom, provjeravanje dubokih tetivnih refleksa i provjeravanje temperaturnog osjeta. Ovi neurološki klinički testovi pomažu u procjeni težine neuropatiju i imaju prediktivnu vrijednost za razvoj dijabetičkog vrieda. U slučaju da su svi neurološki testovi abnormalni tada godišnji rizik može rasti do 6%. Uz pogođena motorička vlakna, gubitak osjeta koji

uključuje tip A mijelinska vlakna uzrokuje gubitak propriocepcije, osjeta pritiska, vibratorni osjet i poremećen hod.

Uništavanje tipa C osjetnih vlakana dovodi do nemogućnosti prepoznavanja bolnog podražaja. (28) Provjeru opsega pokreta gležnja s koljenom u ekstenziji i fleksiji možemo procijeniti Silfverskiöldovim testom. Zbog hvatišta tetive *m.*

gastrocnemius proksimalnije zglobu koljena postoji kontraktura tog mišića kada je dorzifleksija gležnja manja s ekstendiranom potkoljenicom nego s flektiranom. Jednako smanjenje dorzifleksije s ekstendiranom i flektiranom potkoljenicom ukazivati će na kontrakturu petne tetive. Može se provesti ispitivanje hoda pacijenta u svrhu procjene ravnoteže i sigurnosti hoda (20).

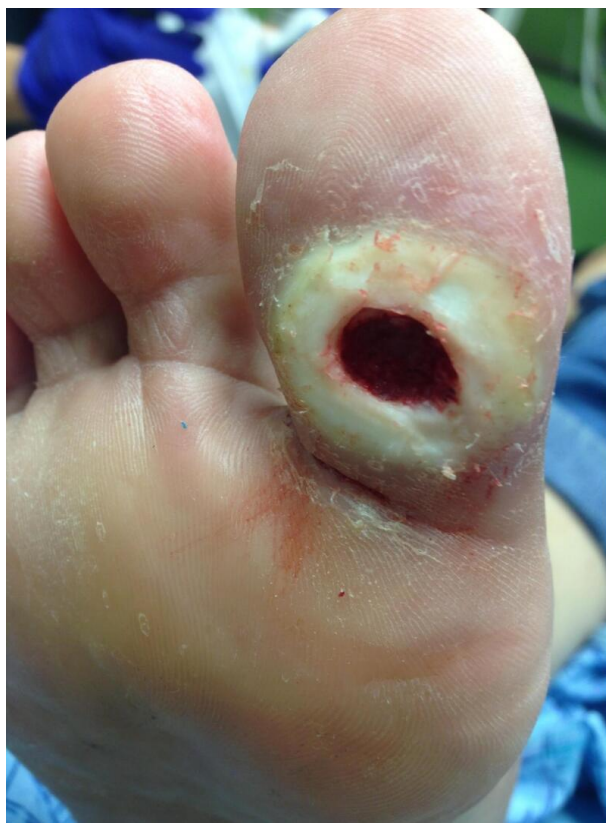Prije liječenja važno je odrediti opseg vaskularnog oštećenja i palpirati periferne pulsacije. Uz pomoć prijenosnog doplera izračunava se RPI (indeks tlakova u mirovanju) bolesnika usporedbom sistoličkih tlakova u području nadlaktice i distalne trećine potkoljenice, što zapravo odgovara ABPI-ju (omjer tlakova gležnja i nadlaktice) u mirovanju. Normalan RPI indeks iznosi između 0,9 i 1,3 u bolesnika bez oštećenja arterija. U slučaju primjene kompresivnog zavoja kod bolesnika s RPI-
jem nižim od 0,8 može doći do kompromitacije arterijske cirkulacije, što

može uzrokovati nekrozu tkiva i dovesti do amputacije. U bolesnika s dijabetesom mjerenja mogu dati pogrešne rezultate te u njih treba rabiti kompresivne zavoje uz veliki oprez. Lagana kompresija može se primijeniti u bolesnika s RPI indeksom od 0,8 do 0,9. U dijagnostici se također mogu koristiti ultrazvučni Doppler, angiografija i venografija.

Nakon pregleda možemo upotrijebiti nekoliko klasifikacija koje nam mogu pomoći pri izboru optimalnog liječenja za bolesnika s dijabetičkim stopalom. Najpoznatija u ovom području je klasifikacija po Wagneru koju je modificirao Brodsky te se ponekad spominje klasifikacija standardna klasifikacija po Wagneru i Sveučilišta u Texasu. Za defekte koji se klasificiraju kao opseg 0 i 1 još će se moći konzervativno pristupiti liječenju, prilagoditi obući i dolazit će u obzir dekompresija živca. Veći defekti uključuju kirurški debridman. Ako dođe do ishemije indicirana je konzultacija s vaskularnim kirurgom u slučaju gangrene i pogoršanja kliničke slike (7).

Tablica 1. Klasifikacija dijabetičkog stopala prema opsegu defekta i vaskularizaciji stopala po Wagneru, koju je modificirao Brodsky. Opseg defekta i stupanj ishemije procjenjuju se zasebno (32).

Opseg defekta	Definicija	Stupanj ishemije	Definicija
0	stopalo ugroženo, bez vrjedova	A	bez ishemije
1	površinski vrjed bez znakova infekcije	B	ishemija bez gangrene
2	duboki vrjed s ekspaniranim tetivama ili zglobovima	C	djelomična gangrena distalnog stopala
3	ekstenzivna ulceracija ili apsces	D	gangrena cijelog stopala



Slika 1. Dijabetički vrjed opsega defekta 2 prema Wagneru. Dostupno ljubaznošću dr. Mark A. Dreyer putem licence: <https://creativecommons.org/licenses/by-nc-nd/4.0/> (33).

Pri vitalnoj ugroženosti donjih udova koristi se WIfI (engl. *Wound (W)*, *Ischemia (I)*, *foot Infection (fI)*) klasifikacija u sklopu koje su obuhvaćeni dijabetički bolesnici. WIfI klasifikacija pomaže pri kliničkom odlučivanju, omogućava usporedbu alternativnih terapija, procjenjuje rizik amputacije za jednu godinu i potrebu za revaskularizacijom uda. WIfI klasifikacija uključuje kliničku kategoriju rane, ishemije te infekcije stopala. Rana se svrstava u stupnjeve ovisno o veličini, dubini, zahvaćenosti okolnih struktura, načinu potrebnog liječenja i opsegu gangrene ako postoji. Stupanj ishemije mjeri se koristeći ABPI, no kod bolesnika s dijabetesom korisno je mjerenje sistoličkog pritiska na palcu noge ili transkutane oksimetrije palca zato što ABPI može biti lažno povišen zbog kalcifikacija. Infekcija stopala svrstava se u stupnjeve ovisno o lokalnoj širini infekcije, zahvaćenosti površinskih ili dubinskih struktura stopala i postojanju sindroma sistemskog upalnog odgovora (34).

Laboratorijska dijagnostika upalnih parametara korisna je pri dijagnosticiranju akutnog osteomijelitisa. Leukocitoza, neutrofilija, ubrzana sedimentacija eritrocita, visoka vrijednost C-reaktivnog proteina ukazivat će nam na veću vjerojatnost dijagnoze akutnog osteomijelitisa. Pri kroničnom obliku osteomijelitisa ti parametri mogu biti

normalnih vrijednosti. Hemokulture je potrebno uzeti prije ili najviše 48 sati nakon početka antimikrobne terapije. U samo 50% slučajeva će biti pozitivne kod akutnog osteomijelitisa. Ako je prisutna fistula iz koje uzet mikrobiološki materijal često pokazuje infekciju zlatnim stafilokokom. U nejasnim slučajevima kada sva spomenuta dijagnostika uz radiološku dijagnostiku nije sa sigurnošću utvrdila dijagnozu osteomijelitisa može se provesti biopsija iglom. Otvorena ili perkutana biopsija provodi se iglom, obavezno kroz zdravo tkivo. Dobiveni se materijal može mikrobiološki ili patohistološki analizirati (35). Rezultati jedne metaanalize iz 2021. godine osim što potvrđuju da se najčešće radi o zlatnom stafilokoku, ukazuju na to da se u 18% slučajeva radi o meticilin rezistentnom zlatnom stafilokoku. Kod infekcija dijabetičkog stopala nakon stafilokoka redom nižu prevalenciju imaju uzročnici *Pseudomonas* spp., *E. coli*, *Proteus* spp., *Klebsiella* spp., *Enterococcus* spp., koagulaza negativni stafilokoki, *Streptococcus* spp. i druge aerobne bakterije. Od anaerobnih bakterija *Bacteroides* spp. i *Peptostreptococcus* spp. imaju prevalenciju preko 1%. Važno je istaknuti da infekcije dijabetičkog stopala mogu biti polimikrobijalne ili postati polimikrobijalne zbog prelaska akutne infekcije u kroničnu ili primjene antibiotika. Ovi rezultati pokazuju da je

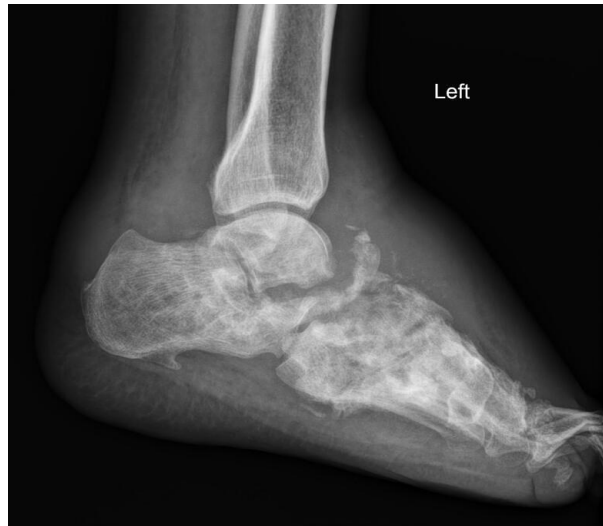potrebno dobro razumijevanje infekcija koje je ključno u savladavanju kliničkog izazova liječenja infekcija dijabetičkog stopala i pravilnoj primjeni antibiotika (36).

4.3. Radiološka dijagnostika

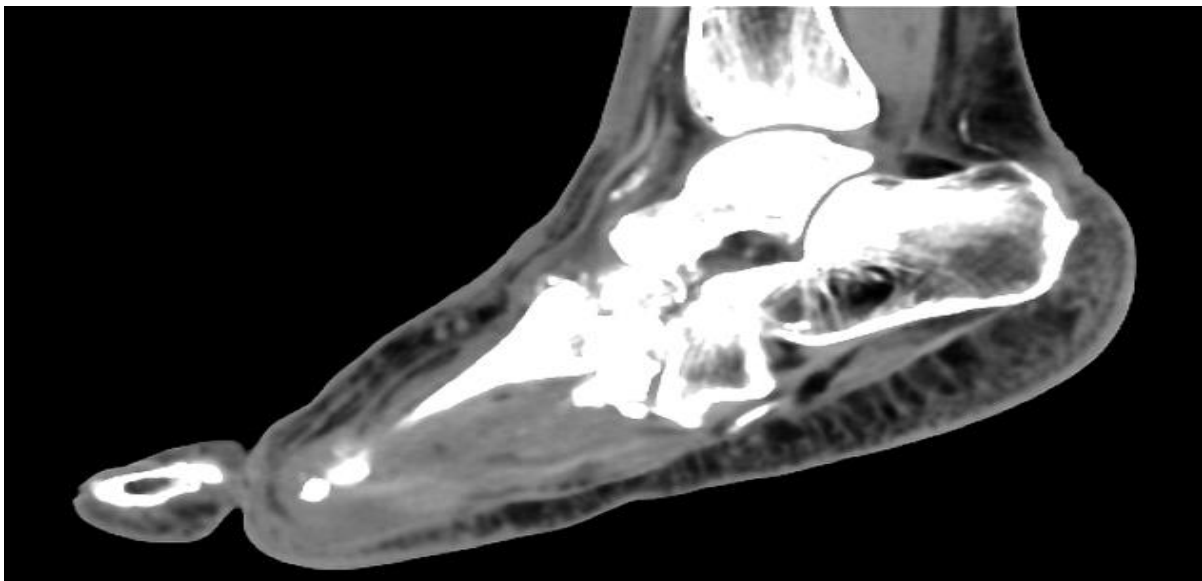
Radiološka dijagnostika važna je u razlikovanju infekcija mekog tkiva od osteomijelitisa i razlikovanja Charcotove artropatije od infekcije. Različite modalitete slikanja treba razumno upotrebljavati da bi se izbjeglo nepotrebno zračenje bolesnika i povećani troškovi liječenja. Charcotova artropatija progredira u fazama koje se mogu radiografski identificirati. U tu svrhu koristi se Eichenholtzova klasifikacija koja uzima u obzir temporalnu ovisnost izmjena faza koštane destrukcije, resorpcije i konsolidacije deformiteta da bi se svrstala u kontekst Charcotove artropatije ili infekcije (20).

Pri sumnji na akutni osteomijelitis konvencionalni radiogram u dva smjera prva je radiološka metoda te se po potrebi može napraviti dodatne kose projekcije. Na radiogramu se gleda postoji li zadebljanje koštanog periosta i kortikalisa te skleroza ili nepravilna arhitektura kosti kao pokazatelj bolesti. Može se uočiti osteoliza, ali i formiranje nove kosti. Ovakve promjene najranije mogu biti vidljive nakon 2 tjedna u odraslih, nespecifične su i

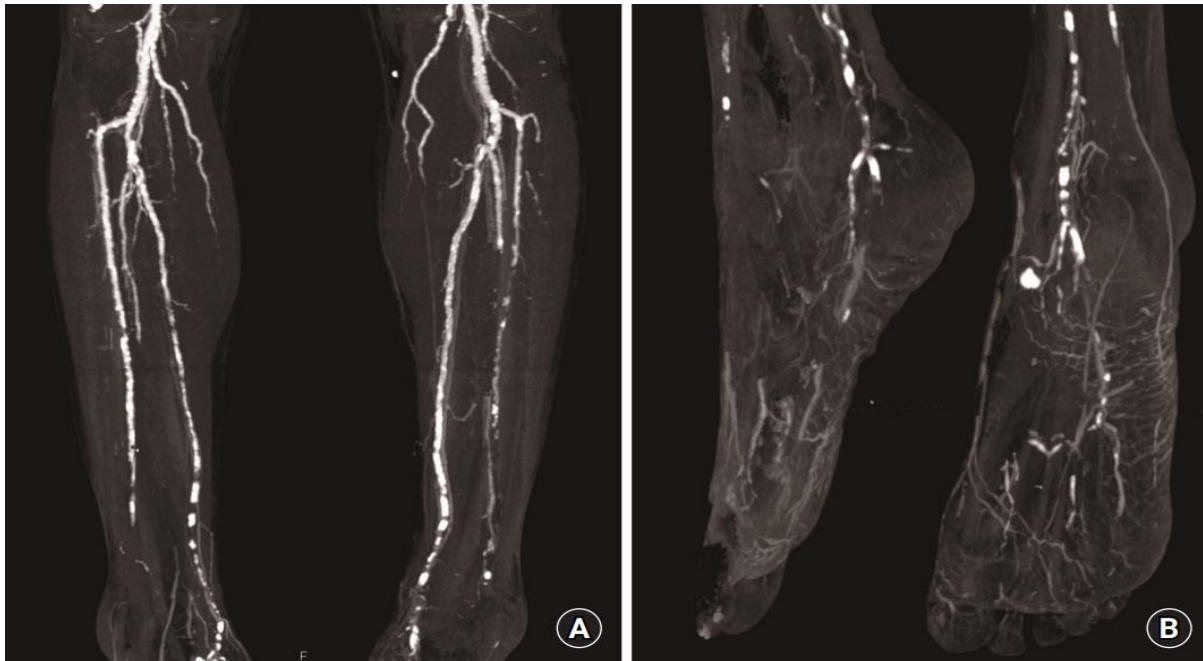
mogu biti prisutne pri cijeljenju prijeloma ili tumorima. Uredan radiogram ne isključuje dijagnozu osteomijelitisa. Kod kroničnog osteomijelitisa karakteristična je pojava koštanih sekvestara pa je uz dobru anamnezu lakše doći do zaključne dijagnoze. CT (kompjutorizirana tomografija) korisna je metoda za obilježavanje kosti prije biopsije, detekciju stranih tijela, nekroze kosti i koštanih sekvestara, ali i edema i oštećenja mekih tkiva. Fistula se može vizualizirati primjenom kontrasta te se tako može odrediti i volumen zahvaćene kosti, što pomaže u planiranju kirurškog liječenja. MR (magnetska rezonancija) odlična je metoda za praćenje terapijskog učinka jer zbog odlične prostorne rezolucije prikazuje koštanu srž, dimenzije fistule i stanje mekih tkiva. Ehosonografija može se koristiti u dijagnostici u svrhu prikazivanja tekuće kolekcije uz kost. Scintigrafija leukocitima obilježenima tehnecijem (^{99m}Tc) odlična je metoda u dijagnostici akutnog osteomijelitisa zbog pojačanog nakupljanja leukocita u inficiranom području (35).



Slika 2. Radiogram Charcotovog stopala kao posljedice dijabetes melitusa. Bolesnik već ima u anamnezi distalnu amputaciju prvog i četvrtog prsta. Vidljivi znakovi destruktivnih promjena srednjih tarzalnih kostiju i otok okolnog mekog tkiva. Heterotopne kalcifikacije u mekom tkivu oko kostiju. Frakture s pomakom u području tarzometatarzalnih i metatarzofalangealnih zglobova. Dostupno ljubaznošću dr. Mohammadtaghi Niknejad putem licence: <https://creativecommons.org/licenses/by-nc-sa/3.0/> (37).



Slika 3. Kompjutorizirana tomografija Charcotovog stopala. Kostii srednjeg dijela stopala su dezorganizirane, sklerotične i fragmentirane. Vidljive su promjene destruktivnog tipa uz subluksaciju tarzometatarzalnog zgloba. Može se vidjeti kronična ruptura Lisfrancovog ligamenta. Kostii su osteopenične. Dostupno ljubaznošću dr. Henry Knipe putem licence: <https://creativecommons.org/licenses/by-nc-sa/3.0/> (38).



Slika 4. Preoperativna CT angiografija bolesnika s dijabetičkim stopalom i perifernom arterijskom bolesti. (A) Vidljive multifokalne kalcifikacije *a. tibialis anterior*, *a. tibialis posterior*, *a. peronea*. (B) Slabo vidljiva *a. dorsalis pedis*. Dostupno na: <https://www.handmicro.org/journal/view.php?number=2403>, putem licence: <https://creativecommons.org/licenses/by-nc/4.0/> (39).

Kompjutorizirana tomografija daje detalje o arhitekturi kostiju u više ravnina i pokazuje suptilne promjene, sekvestre i oštećenja kortikalne kosti. Upalu, fibrozu, granulacijsko tkivo i purulenciju nije moguće raspoznati ovom pretragom.

Poseban tip CT uređaja na kojem se oslanja cijelom težinom tijela na stopalo koristan je u planiranju koštane kirurgije, ali se za dijabetičko stopalo trenutno ne upotrebljava rutinski. Pozitronska emisijska tomografija također se može koristiti u dijagnostici akutnog osteomijelitisa. Scintigrafske pretrage osim u svrhu dijagnostike akutnog osteomijelitisa, koriste se u diferencijalnoj dijagnostici Charcotovog stopala i celulitisa te za potrebe istraživanja. Za njih je

potrebno imati dobru anamnezu jer su visoko osjetljive i nisko specifične. U nekim istraživanjima počela se koristiti hibridna tehnika u kojoj tehnecijem (^{99m}Tc) obilježeni leukociti sudjeluju u kombinaciji SPECT (jednofotonska emisijska kompjutorizirana tomografija)/CT pretrage u svrhu dobivanja detaljnog prostornog modela. Ova hibridna tehnika tek treba pokazati koliko je korisna u budućnosti dijagnostike i planiranja liječenja dijabetičkog stopala (20).

5. Komplikacije dijabetičkog stopala

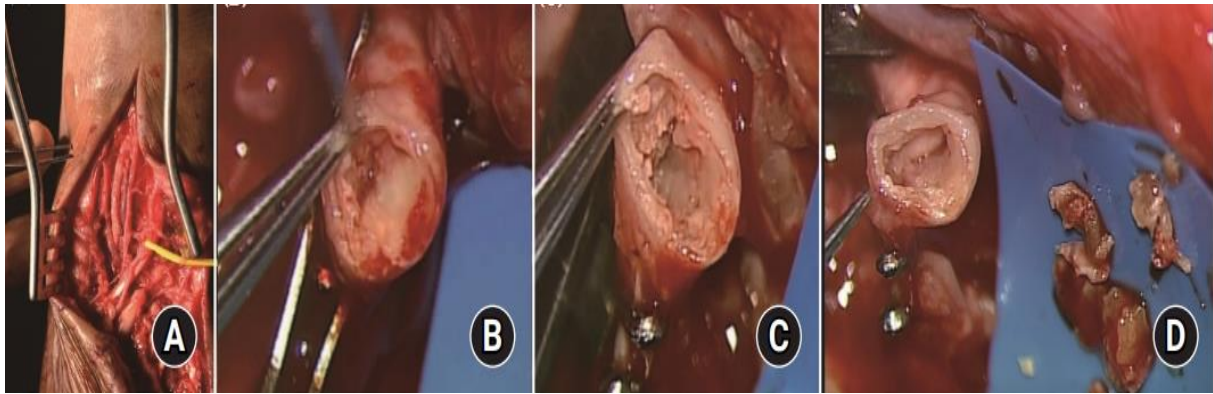
5.1. Deformiteti

Kod bolesnika s dijabetičkim stopalom možemo često vidjeti suhoću stopala s nastajanjem otvrdnuća, žuljeva, zadebljanja i fisura. Prsti stopala mogu se deformirati po tipu kandži ili po tipu čekićastih prstiju. Može doći do nastanka *hallux valgus* i *hallux rigidus* deformiteta. Kod promjena tipa kandži postoji fleksijski deformitet proksimalnog i distalnog interfalangealnog zgloba zbog patoloških promjena intrinzičnih mišića stopala. Kod promjena po tipu čekićastih prstiju distalna falanga je hiperekstendirana dok je srednja interfalanga u fleksiji i proksimalna falanga u ekstenziji (40). Nastanak deformiteta po tipu stopala klackalice nastaje pri insuficijenciji longitudinalnih lukova stopala i njihovoj reverziji pri čemu stopalo ima oslonac poput oslonca stolca za klackanje. Utjecaj kontraktura ekvinusa i vlak *m. tibialis anterior* pojačava nestabilnost stopala i povećava pritisak na prednji dio stopala i lukove. Dugo oslanjanje na tako nestabilno deformirani dio srednjeg dijela stopala može dovesti do subluksacije zglobova uključenih u prijenos težine ili ulceracije plantarnog dijela stopala. Nastanak Charcotove artropatije

dodatno može ugroziti stabilnost stopala i sudjeluje u razvoju deformiteta (27).

5.2. Periferna arterijska bolest

Periferna arterijska bolest prikazuje se kliničkom slikom bolova u mirovanju, intermitentnih kludikacija i kasnijim razvojem gubitka tkiva kroz formiranje trofičkog ulkusa koji dodatno može biti inficiran. Količina simptoma i težina ishemije ovisne su o svojstvima i lokalizaciji vaskularne lezije te o postojanju kolateralne cirkulacije. Bolesnici s težim oblicima vaskularne bolesti mogu imati kliničku sliku boli u mirovanju ishemičnog tipa koja se tipično pojavljuje u distalnom stopalu i osobito prstima stopala. Bol u mirovanju može biti pojačana fizičkim opterećenjem i olakšana fizičkim rasterećenjem. Dijabetička neuropatija može maskirati simptome kludikacija i boli u mirovanju zbog oštećenja senzornih živčanih vlakana živaca noge. Daljnja progresija bolesti pogoduje razvoju vrieda stopala u kombinaciji s drugim čimbenicima. U kliničkoj praksi korisno je imati informaciju o perfuziji tkiva stopala i koristiti WifI klasifikaciju (26).



Slika 5. (A) Prikaz kalcificirane *a. dorsalis pedis* primatelja slobodnog anterolateralnog natkoljениčnog režnja. (B, C) Prikaz ateroskleroze na distalnim krajevima *a. dorsalis pedis*. (D) Uklanjanje kalcifikacija pod kirurškim mikroskopom (ZEISS S88). Dostupno na: <https://www.handmicro.org/journal/view.php?number=2403>, putem licence: <https://creativecommons.org/licenses/by-nc/4.0/> (39).

Bolesnik koji ima klaudikacije govori o grčevitoj boli pri jednakom stupnju opterećenja koja nakon mirovanja nestaje. Da bismo dijagnosticirali klaudikacije moraju postojati tri simptoma: pojava boli pri hodu, prestanak boli pri mirovanju i ponovna pojava boli pri početku hodanja. Bolovi u mirovanju mogu biti jaki, imati karakter pečenja i javljati se noću u početku. Bol u mirovanju znak je hipoksije tkiva zbog smanjenja perfuzije što obilježava teški stupanj ishemije. Pri spuštenom položaju noge stvara se edem i dolazi do sekundarnog pogoršanja cirkulacije što stvara ponavljajući patofiziološki ciklus. U posljednjoj fazi kronične ishemije nastaje trofička promjena tkiva koje ne zacjeljuje i blaži oblik naziva se trofičkim ulkusom. Suho odumiranje tkiva kao posljedica koagulacijske nekroze

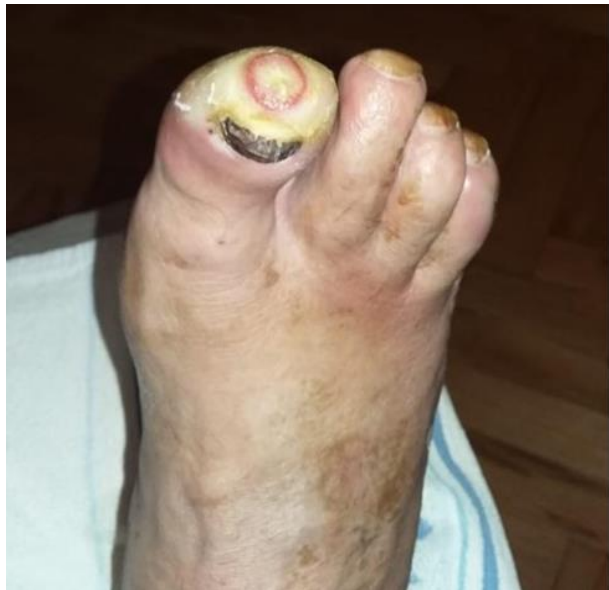naziva se suha gangrena. Ako suha gangrena zahvaća samo prste ili dio stopala onda nije hitan kirurški problem, međutim u slučaju pojave infekcije kod oboljelih od šećerne bolesti često je potreban hitan kirurški zahvat. Kliničkim pregledom treba ustvrditi postoje li vidljive trofičke promjene kože poput atrofične kože, manjka dlakavosti, hiperkeratoze noktiju ili početne gangrenozne promjene te boju kože. Ishemijski rubor je crvenilo hladnoga stopala koje nastaje kao posljedica teže ishemije pri kojoj se maksimalno dilatiraju male krvne žile. Diferencijalno-dijagnostički crvenilo treba razlikovati od Raynaudova fenomena. Aortoarterijske mikroembolije mogu dovesti do začepljenja arterija nožnog palca što nazivamo sindromom plavoga palca ili začepljenja drugih manjih arterija što se klinički

prikazuje kao perzistirajuće bolne kruste na periferiji uda. U slučaju sumnje na akutnu ishemiju kliničkim pregledom treba ustvrditi postojanje arterijskih pulsacija distalno od lezije, jake boli, blijedila kože, parestezija ili paralize. Nagli nestanak palpabilnih arterijskih pulsacija patognomoničan je za akutnu emboliju i simptomi ishemije na udu vide se obično jedan zglob distalno od mjesta okluzije. Bol je najčešći simptom, dok je blijedilo kože prvi znak akutne ishemije. Početno ud poprima voštani izgled zbog praznjenja cirkulacije, zatim blijedilo prelazi u lividne mrlje sa sekundarnom vazodilatacijom i zastojnom cirkulacijom u kapilarama. Paraliza i gubitak osjeta kasni su znakovi ishemije, dok je ukočenost kao posljedica manjka energetske zaliha u mišiću znak ireverzibilne ishemije udova (41).

5.3. Dijabetički vrjedovi

Dijabetički vrjedovi nastaju na područjima stopala izloženima pritisku nakon djelovanja više patofiziološki povezanih procesa. Dijabetička polineuropatija, smanjena cirkulacija, promjene statičkog i dinamičkog opterećenja stopala i smanjena imunost sudjeluju u nastanku dijabetičkih vrjedova (7). Razvoj vrjedova u dijabetes melitusu česta je pojava ako je kontrola hiperglikemije loša i istovremeno je uključeno više patofizioloških mehanizama. Dijabetički vrjed najčešće neće nastati

naglo, osim ako je nastao traumatski. U prvotnim fazama nastaju mjehuri i dolazi do atrofije kože, zatim slijedi formiranje zadebljanja i žuljeva koji se naposljetku pretvaraju u ranu, odnosno dijabetički vrjed (42).

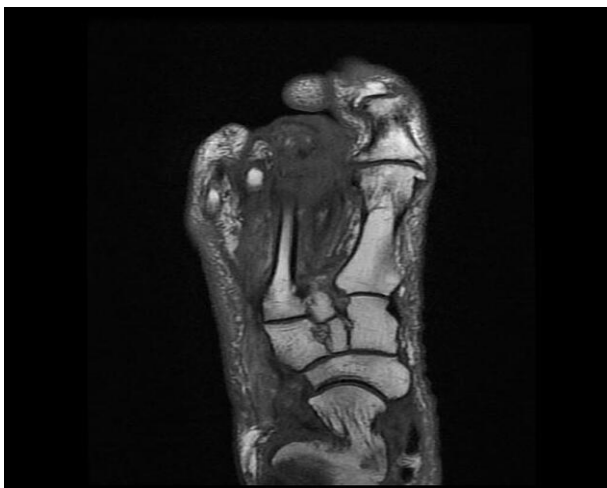


Slika 6. Dijabetički vrjed opsega defekta 1 prema Wagneru na području palca gdje je povećana izloženost pritisku. Dostupno ljubaznošću mentora dr. Zvonko Zadro.

5.4. Osteomijelitis i gangrena

Dijabetičko stopalo može komplicirati nastala upala kosti koju zovemo osteomijelitis. Infekcija uključuje periost, kortikospongiozu i sadržaj medularnog kanala. Kod dijabetičkih bolesnika najčešće je riječ o egzogenom osteomijelitisu nakon traume ili operacije. U endogenom osteomijelitisu bakterija iz drugog žarišta u tijelu se prenosi krvlju do predilekcijskog mjesta. Superinfekcijom nazivamo stanje

kada zbog sposobnosti prilagodbe monobakterijska ili polibakterijska upala postane otporna na primijenjene antibiotike što otežava liječenje. Kirurško liječenje dominantnije je od liječenja antibioticima. U akutnom razdoblju potrebno je utvrditi postoji li crvenilo, bol, otok, toplina i ispad funkcije. Kronični osteomijelitis karakterizira debelo ožiljno tkivo koje sprječava prodiranje antibiotika u žarište upale. U žarištu upale postoji komadić mrtve kosti koji nazivamo sekvestar i gnoj se cijedi kroz fistulu na površini kože (43).

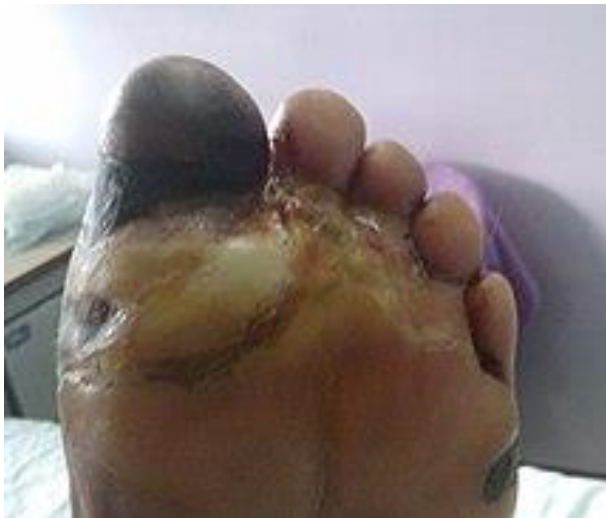

Slika 7. Ekstenzivne promjene signala koštane srži na MR snimci. Hipointenzitet u T1 sekvenci u skladu s dijagnozom osteomijelitisa glavice i vrata 3. metatarzalne kosti. Dostupno ljubaznošću dr. Bahman Rasuli putem licence: <https://creativecommons.org/licenses/by-nc-sa/3.0/> (44).

Klasični pokazatelji infekcije poput febriliteta, tahikardije i povišenih vrijednosti leukocita ne moraju biti prisutni u dijabetičkih bolesnika zbog kompleksnosti njihova stanja i smanjene imunokompetencije stoga je potrebno pojačano obratiti pozornost na osteomijelitis, koji osim egzogenog može biti endogenog podrijetla. Često bolesniku može biti ugrožen dio uda ili može biti životno ugrožen. Nerijetko je slučaj da bolesnici ne primjete simptome infekcije do krajnje pojave neugodnog mirisa ili eksudata rane koji probija kroz čarapu ili cipelu. U tom slučaju postoji mogućnost da je infektivni uzročnik već došao do kosti i bolesnikov imunski sustav opterećen je različitim mikroorganizmima koji su mogli inficirati tkivo. Zbog toga je potrebna detaljna inspekcija i utvrđivanje dubine svih vrjedova i žuljeva. Skidanje pokrovnog sloja kruste vrijeda potrebno je da bi se utvrdio potencijal postojanja apscesa dubokih prostora. Nije rijetko da kliničari pronađu purulentni sadržaj ili nekrotično tkivo ispod područja suhe kruste ili suhe gangrene (26).

Gangrena je nekroza tkiva s truležnim promjena koje ponekad mogu biti posljedica djelovanja bakterija od kojih se često navodi *clostridium* spp. kao uzročnik. Željezo (II) sulfid deponira se u okolno tkivo u reakcijama razgradnje hemoglobina

zbog čega okolno tkivo poprima izgled crne boje. Ishemična nekroza distalnog dijela uda može postati gangrena u slučaju da je komplicirana prikladnom infekcijom. Suha gangrena najčešće je prisutna u nožnim prstima nakon patoloških promjena koje uključuje opstrukciju nastalu djelovanjem uznapredovale ateroskleroze ili šećerne bolesti i nepostojanjem kolateralne cirkulacije. Osim suhog oblika gangrene, može doći do nastanka vlažne gangrene. Nakon nekog vremena djelovanja infekcije razvija se linija demarkacije između gangrenoznog tkiva i okolnog vijabilnog tkiva.



Slika 8. Vlažna gangrena dijabetičkog stopala. Dostupno ljubaznošću dr. Phalinn Ooi putem licence: <https://creativecommons.org/licenses/by/2.0/> (45).

Stanice koje ulaze u metaboličke puteve stanične smrti pokazuju specifične obrasce ponašanja. Osnovna blaga hipoksija može imati protektivni učinak na kasniju tešku hipoksiju što nazivamo prekondicioniranjem. Akademsko znanje o metaboličkim putevima djelovanja Gram-pozitivne sepse, Gram-negativne sepse, traume, nekroze, hiperoksigenacijske toksičnosti i kaspazom inducirane stanične smrti može biti od kliničkog značaja. U svrhu poboljšanja liječenja moguće je koristiti lijekove koji blokiraju stvaranje proinflamatornih citokina, ali s ograničenim učinkom. Pri autolognom presađivanju tkiva također može biti korisno poznavati uzorke metaboličkih puteva stanične smrti zbog gubitka perfuzije i potom reperfuzije tkiva u svrhu poboljšanja uspješnosti provedenih postupaka presađivanja (46).

6. Preventivno i konzervativno liječenje dijabetičkog stopala

6.1. Liječenje dijabetesa u primarnoj zdravstvenoj zaštiti

Hrvatske smjernice za farmakološko liječenje šećerne bolesti tipa 2 preporučuju ciljne vrijednosti glikiranog hemoglobina (HbA1c) ispod ili oko 7% jer se na taj način dokazano smanjuje pojava mikrovaskularnih komplikacija šećerne bolesti. Postizanje tih ciljnih vrijednosti

odmah nakon postavljanja dijagnoze omogućuje dugoročno smanjivanje makrovaskularnih komplikacija. U pojedinih osoba mogu se ciljati niže vrijednosti glikiranog hemoglobina od 6,0% do 6,5% ako se to može postići bez znatne hipoglikemije ili drugih nepovoljnih učinaka liječenja. U starijih bolesnika i onih sklonih hipoglikemijama mogu se ciljati umjerenije vrijednosti HbA1c od 7,5% do 8,0%. Uspješna regulacija glikemije glavni je cilj u liječenju osoba sa šećernom bolesti tipa 2. U liječenju dijabetesa važna je suradljivost bolesnika uz njegovo psihičko, socijalno i fizičko stanje jer to dokazano utječe na ciljani stupanj kontrole glikemije koji ovisi o aktivnom sudjelovanju i predanosti oboljele osobe. Zdravstvena skrb treba pokušati stvoriti jednake uvjete za sve oboljele tako da je potpora zdravstvenog sustava sveobuhvatna i dostupna osobama s ograničenim financijskim mogućnostima kako bi svi mogli imati optimalno liječenje i odgoditi razvoj kroničnih komplikacija šećerne bolesti. Farmakološko liječenje dijabetesa je složeno i lijekovi koji se koriste mogu se podijeliti na one koji su citotropni za β -stanice Langerhansovih otočića i one koji nisu te inzulinske pripravke. Moderni oblik inzulinskog liječenja jest liječenje inzulinskim pumpama, odnosno kontinuirana supkutana primjena inzulina. Dijabetička dijeta i

fizička aktivnost također imaju važnu ulogu u liječenju dijabetesa (47). Visoko kvalitetno liječenje dijabetesa u Europi trebalo bi se fokusirati na ovih pet točaka: visoki prioritet prevencije dijabetesa, aktivno sudjelovanje pacijenta kao partnera u dijabetičkoj skrbi, skrb o dijabetesu koju pruža interdisciplinarni tim, kvalitetno monitoriranje bolesnika kao integralni dio upravljanja dijabetičkom skrbi, informacijske i komunikacijske tehnologije kao preduvjet za visoko kvalitetnu dijabetičku skrb. Primarna zdravstvena zaštita ima ključnu ulogu u povezivanju i implementaciji ovih pet točaka. Zbog različitih modela zdravstvenih sustava i velikog financijskog tereta koji nosi liječenje dijabetesa i njegovih komplikacija teško je napraviti univerzalni model liječenja dijabetesa (48).

Temelj liječenja dijabetesa i komplikacija je optimalna kontrola glikemije. Informacijske tehnologije unaprijedile su liječenje dijabetesa tipa 1 kroz primjenu inzulinskih pumpi i povećanje dostupnosti statističkih podataka za liječnike u primarnoj zdravstvenoj zaštiti. Smatra se da agresivna kontrola glikemije smanjuje broj oboljelih od dijabetičke neuropatije koja patofiziološki ima ulogu u nastanku dijabetičkog stopala i komplikacija. Nakon što bolesnik oboli od neuropatije nastalo oštećenje većinom je

ireverzibilno i dosadašnje farmakološke metode koje ciljaju na metabolizam neurona nisu pokazale uspješne rezultate. Možemo zaključiti da kroz dobro provođenu primarnu zdravstvenu zaštitu neuropatiju je moguće prevenirati i odgoditi, ali jednom kad nastane liječenje je simptomatsko. U primarnoj zdravstvenoj zaštiti zdravstveno osoblje koje skrbi o pacijentima treba bolesnika pravilno uputiti potrebnim specijalistima radi praćenja pojave razvoja retinopatije, nefropatije i vaskulopatije zbog toga što sve te informacije mogu biti važne pri procjeni stanja bolesnika da bismo pravilno liječili patologiju u vezi sa stopalom (29).

Akutne rane često mogu biti predmet liječenja u primarnoj zdravstvenoj zaštiti dijabetičkih bolesnika s ulceracijama stopala. Akutna rana je svaka rana koja prolazi kroz pravilni slijed faza cijeljenja koje završava ponovnom uspostavom anatomske i funkcionalne cjelovitosti u određenom vremenskom razdoblju. Faze cijeljenja rane su: hemostaza i upala, proliferacija, maturacija i remodeliranje te kontrakcija. Vrijeme potrebno da rana zacijeli može biti različito i faze cijeljenja međusobno se vremenski preklapaju. U dijabetesu zbog sistemskih manifestacija bolesti i lošijeg općeg stanja bolesnika možemo imati otežano cijeljenje rane zbog čega će biti potrebno bolesnika uputiti na

bolničku kiruršku obradu. Liječnici u primarnoj zdravstvenoj zaštiti trebaju biti upoznati s postupcima primarne obrade rane i zatvaranja rane te bi trebali znati razlikovati rane prema stupnju zagađenosti, pratiti rane za razvoj infekcije i skidati šavove. Liječnici u primarnoj zdravstvenoj zaštiti moraju biti upoznati s aktualnom antitetaničkom profilaksom i nakon kirurške obrade surađuju prema preporukama nadležnog kirurga neovisno o tome radi li se o akutnoj rani ili je rana postala kronična (49).

6.2. Liječenje kronične rane

U sklopu liječenja dijabetičkog stopala često može doći do razvoja kronične rane. Kronična rana je svaka rana koja ne cijeli nakon provedenog konzervativnog liječenja u roku od tri mjeseca. Liječenje kronične rane često je u kombiniranoj skrbi nadležnog kirurga i liječnika obiteljske medicine koji moraju biti upoznati s pravilnim liječenjem kroničnih rana. Ulceracije stopala spadaju uz dekubitalne ulkuse među najčešće oblike kroničnih rana. Dekubitalni ulkusi nastaju zbog ishemije uzrokovane dugotrajnim pritiskom na tkiva iznad koštanih izbočina poput pete stopala i liječenje se sastoji od profilakse, konzervativnog i kirurškog liječenja. Ulceracije stopala nastaju patofiziološkim djelovanjem neuropatije, ishemije i infekcije stopala. U sklopu profilakse

dekubitalnih ulkusa koriste se metode smanjenja tlaka i vremenskog trajanja pritiska poput antidekubitalnih madraca, okretanja bolesnika i odgovarajuće ortotske obuće. Ove metode mogu biti korisne dijabetičkog stopala i kod dekubitalnih ulkusa u vezi sa stopalom. Nakon amputacije važno je prevenirati da kost stvori dekubitalni ulkus pritiskom na distalni dio amputirane okrajine.

Konzervativno liječenje sastoji se od učestalih previjanja. Ulkus se ispire fiziološkom otopinom, čini se debridman i ulkus se pokriva sterilnom gazom ili primjerenom oblogom za vlažno cijeljenje rane ovisno o sekreciji i karakteristikama rane. Kirurško liječenje uključuje nekrektomije i rekonstrukciju defekta. Kod kroničnih rana uz primjenu modernih obloga vlažno cijeljenje pospješuje brže cijeljenje rane. Osim održavanja vlažnosti obloge moraju štititi od kontaminacije i utjecaja vanjskih čimbenika, apsorbirati eksudat i biti prikladne za upotrebu i nošenje. Koriste se alginati, hidrokoloidi, hidropolimeri, pjene i druge obloge poput filma ili mrežice koje se razlikuju po svojim svojstvima upijanja i mogu biti obogaćene ionima srebra zbog antibakterijskog učinka ili aktivnim ugljenom zbog apsorpcije neugodnih mirisa. Može se koristiti hidrogel koji pospješuju autolizu i debridman nekrotičnog tkiva ispod neke od aktivnih

obloga. Postoje biološke i sintetske zamjene za kožu koje još nisu u širokoj primjeni zbog potreba za daljnjim istraživanjem i financijske skupoće dobivanja u odnosu na druge obloge. Adjuvantne metode liječenja kronične rane su nadomjestak čimbenika rasta, liječenje negativnim tlakom i hiperbarična oksigenacija (49).

6.3. Hiperbarična oksigenacija

Liječenje hiperbaričnom oksigenacijom jest stavljanje cijelog tijela bolesnika u komoru povišenog pritiska i pritom bolesnik diše 100%-tni kisik određeni period vremena prema određenim protokolima za specifične dijagnoze i stanja. Tipično elektivno liječenje hiperbaričnom oksigenacijom traje otprilike 90 minuta na tlaku između 2 i 3 apsolutna atmosferska tlaka ovisno o željenom terapijskom učinku. Obično se provodi od ponedjeljka do petka tijekom normalnog radnog vremena klinika. Kliničari trebaju pravilno preporučiti bolesnicima liječenje i biti upoznati s mogućnostima centra za liječenje. Jedna od važnih kontraindikacija odnosi se na neliječeni pneumotoraks, bule i mjehuriće zbog direktnog utjecaja tlaka. To se odnosi na sve zatvorene prostore zraka u tijelu, ali u ponajviše na toraks jer tamo će najprije doći do mogućnosti da tijekom terapije prvo zatvoreni prostor zraka kolabira te potom ekspanira nakon završetka terapije.

Takav mehanizam može iz pneumotoraksa potaknuti razvoj tenzijskog pneumotoraksa. Većina ustanova koje koriste ovu metodu liječenja traži radiogram prije početka liječenja. U slučaju kronične opstruktivne plućne bolesti ili emfizema ponekad je potrebno imati nalaz kompjutorizirane tomografije da bi se pravilno odlučilo o liječenju (50).

Nedostatna perfuzija i nedovoljna oksigenacija najčešći su uzroci neuspješnog cijeljenja. Kisik ima ulogu u upali, angiogenezi, epitelizaciji, remodelaciji međustaničnog matriksa i svoju baktericidnu aktivnost. Tlak kisika PaO_2 (parcijalni tlak kisika u arterijskoj krvi) u ljudskim incizijama iznosi oko 30 - 40mmHg. Enzimi kolagenskih oksigenaza pri tom tlaku zasićeni su otprilike tek malo više od pola vrijednosti pri kojoj su najaktivniji. U idealnim uvjetima povećavanje tlaka PaO_2 terapijskim metodama preko 100mmHg može povećati aktivnost enzima. Hipovolemija, infuzije kateholamina, stres, strah i hladnoća smanjuju tlak PaO_2 u rani. Povišen tlak kisika rane na područjima dobre prokrvljenosti poput glave i vrata može objasniti to što rane na tim područjima brže cijele i imaju veću otpornost na infekciju. Ovi mehanizmi temelj su objašnjavanja učinaka hiperbarične oksigenacije (51). Liječenje hiperbaričnom oksigenacijom

korišteno je u liječenju dijabetičkih vrjedova manjih opsega defekta dijabetičkog stopala i randomizirana istraživanja su pokazala uspjeh 54% cijeljenja rane u odnosu na 25% za standardne metode. Veliko istraživanje na 25562 ljudi sa stupnjevima opsega defekta 3 i 4 u standardnoj klasifikaciji po Wagneru pokazalo je povećanje s 56% na 60% do 75% uspjeha cijeljenja pri korištenju terapije hiperbaričnom oksigenacijom. Uspjeh liječenja ovisi o suradljivosti bolesnika i tome koliko pridržavaju terapije. U budućnosti treba jasno razjasniti ekonomska pitanja, dostupnost i selekcijske kriterije da bi bolesnici imali što više dobiti od ovog tipa liječenja koje se može koristiti u terapiji teških kliničkih slika dijabetičkog stopala (20).

6.4. Liječenje infekcija dijabetičkog stopala

Za određivanje liječenja akutnog osteomijelitisa koristi se Cierny-Maderova klasifikacija u kojoj se prvi i drugi stupanj najčešće liječe konzervativno, dok se treći i četvrti liječe kirurški. U korištenju ove klasifikacije treba imati na umu da kod dijabetičkog stopala u početku postoji sistemski kompromitiranost imunskog sustava, a potencijalno i lokalna. Kod teških oblika bolesti mogu biti potrebni višestruki zahvati i može doći do pogoršanja općeg stanja bolesnika.

Operacijsko liječenje sastoji se od dobre nekrektomije, drenaže supurativnog sadržaja i uspostave adekvatnog mekotkivnog omotača na mjestu bolesti uz dobru vaskularizaciju. Uz kirurško liječenje daje se antimikrobna terapija. U slučaju da je infekcija nastala nakon liječenja prijeloma i pritom postoji prisutnost osteosintetskog sredstva koje stabilizira kost važno je odrediti utječe li infekcija na cijeljenje prijeloma. Ako utječe onda treba odstraniti osteosintetski materijal i prijelom stabilizirati vanjskim fiksatorom, implantacijom metala izvan inficiranoga tkiva. U tom slučaju resekira se inficirana kost i meka tkiva te nastaje defekt koji djeluje nepovoljno na nastanak ponovne infekcije. Postoji mogućnost implantacije metakrilatnih kuglica impregniranih antibiotikom (gentamicin, vankomicin) u defekt koje se odstranjuju prije ispunjavanja biološkim materijalom kojim se koštani defekt nadomješta spongioplastikom ili vaskulariziranim kortikospongioznim autolognim transplantatom dijafize fibule mikrokirurškom tehnikom, ovisno o veličini defekta mogu se koristiti različiti transplantati. Nakon nekrektomije inficirana meka tkiva moguće je liječiti terapijom pomoću korištenja negativnog tlaka na rani te poslije pokrivanjem defekta transplantatom djelomične debljine kože (Thiersch) ili nekim od lokalnih ili

udaljenih adekvatnih režnjeva sa svrhom dovođenja vaskulariziranog tkiva koje će povećati krvnožilnu opskrbu u inficiranom tkivu. Kod kroničnog osteomijelitisa također se primjenjuje načelo eradikacije infekcije prije dovođenja transplantata tkiva. Zbog kompromitirane periferne cirkulacije dijela bolesnika u sklopu liječenja može se ponekad postaviti indikacija za amputacijom ekstremiteta. Ako kronična infekcije zahvati medularni kanal potrebno je učiniti ispiranje medularnog kanala uz svrdlanje medularnog kanala kao kod pripreme medularnog kanala za implantaciju intramedularnog čavla. Za tu namjenu konstruirana su i posebna svrdla koja u istom postupku odstranjuju inficirano tkivo i ispiru ostatnu kost (35).

Kod osteomijelitisa dijabetičkog stopala nijedna strategija liječenja nije se pokazala superiornom u odnosu na ostale strategije liječenja. Razlika između kirurških pristupa, heterogenost infekcija, varijabilnost protokola provođenja antimikrobne terapije i nestandardizirano definiranje ishoda dovode do nemogućnosti uspostavljanja univerzalnog pristupa. Odlučivanje između konzervativnog liječenja i agresivnog kirurškog debridmana ili resekcije najčešće je utemeljeno na iskustvu kirurga. Nekirurško liječenje valja razmotriti u situacijama u kojima bi

agresivna resekcija mogla dovesti do teškog pogoršanja lokalne ishemije i teških komplikacija liječenja. Neuspjeh konzervativnog liječenja može zahtijevati nastavak kirurškim liječenjem. Agresivniji pristup potreban je kod infekcija koje mogu biti životno ugrožavajuće ako postoji veliko područje nekroze kosti. Remodelacija kosti stopala potrebna je zbog poboljšanja funkcije stopala i prijenosa težine tijela. Šire područje kirurške resekcije može smanjiti duljinu potrebnog antimikrobnog liječenja, ali paralelno se provode istraživanja u kojima se konzervativnim pristupom i korištenjem antibiograma pokušava poboljšati učinkovitost antimikrobnog liječenja. Postoje okvirne preporuke za vremensko trajanje antimikrobne terapije koje uključuju varijabilnost toga da je proksimalni dio resecirane kosti histopatološki bez infekcije. Kad god je to moguće treba prilagoditi antimikrobnu terapiju nalazu antibiograma.

Kod resekcije bez ostatne infekcije preporučuje se antimikrobno liječenje 2 do 5 dana poslije kirurškog zahvata. Kod *en bloc* resekcije čitavog dijela inficirane kosti s ostatnom infekcijom u dijelu mekog tkiva preporučuje se liječenje 2 do 3 tjedna poslije kirurškog zahvata. Ako nije moguće ukloniti svu inficiranu kost potrebno je prilagoditi strategiju liječenja. Ostatna

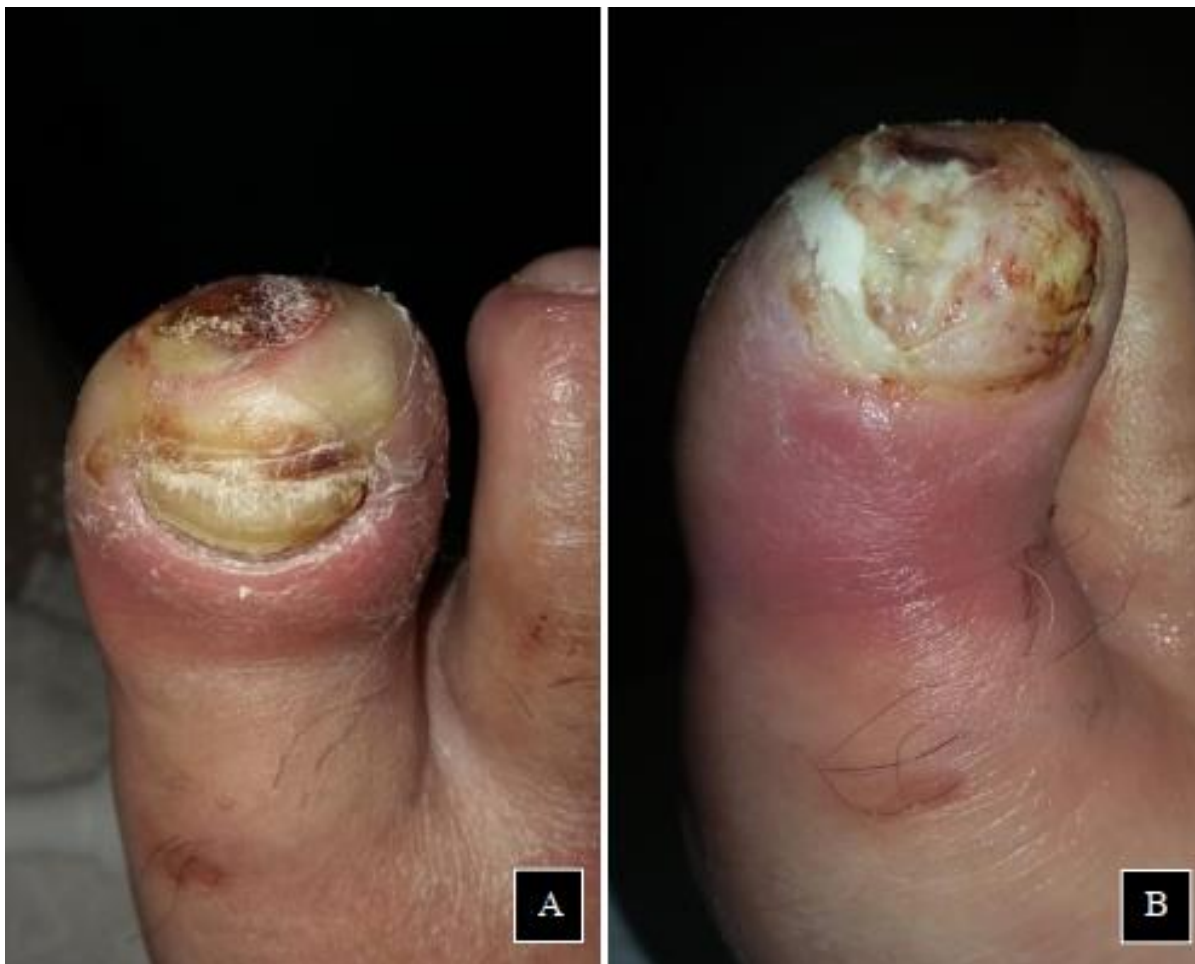infekcija u kosti zahtijeva liječenje preko 6 tjedana nakon debridmana uz početnu intravenoznu antimikrobnu terapiju koja se poslije može zamijeniti oralnom antimikrobnom terapijom. Ako nakon kirurškog zahvata ostane nekrotičan dio inficirane kosti antimikrobno liječenje bi trebalo trajati 3 do 6 mjeseci također uz mogućnost konverzije intravenozne u oralnu terapiju. U obzir treba uzeti koliko smanjenje pokretljivosti i suradljivost bolesnika utječu na ishod liječenja (21).

7. Kirurško liječenje dijabetičkog stopala i komplikacija

7.1. Debridman

Kirurški debridman označava oštro uklanjanje hipertrofičnih zadebljanja kože i nekrotičnog tkiva te može biti učinjen u operacijskoj sali ili u prikladnim kliničkim prostorijama. Ideja provođenja ovog kirurškog postupka sastoji se u tome da se u kroničnoj rani ponovno potaknu fiziološki prirodni mehanizmi cijeljenja poput onih kojih vidamo u akutnoj rani. Potrebno je ukloniti sve inficirano tkivo izrezivanjem koje uključuje koštano i okolno meko tkivo. Ovo smanjuje količinu bakterija u rani i produkte razgrađenih stanica u rani koji djeluju nepovoljno na cijeljenje. Za dijabetičke vrjedove opsega defekta 1 po Wagneru debridman se može provesti kliničkim prostorijama, dok je vrjedove u

kojima su eksponirane duboke strukture primjerenije liječiti u operacijskoj sali. Kod vrjedova opsega defekta 1 važnije je postignuti umanjnje pritiska na područje defekta nego što je birati različite obloge za cijeljenje. Zaostalo nekrotično tkivo može poslužiti kao medij za rast bakterija i treba ga ukloniti. Rana se može sondirati sterilnim štapićem u svrhu procjene dubine i sumnje na podliježeći osteomijelitis (20). U hemodinamski rizičnih bolesnika može se primijeniti podveska koja se pri završetku postupka otpusti da bi kirurg mogao procijeniti vaskulariziranost tkiva i imao dobru kontrolu nad hemostazom u koju svrhu se može upotrijebiti i elektroauterizacija (52). Zbog dijabetičke neuropatije i izostanka osjeta debridman se može često obavljati više puta uz krevet bolesnika ovisno o potrebi. Osim oštrog kirurškog debridmana također se koriste mehanički, autolitički i enzimski postupci. Zbog neselektivnosti mehaničkih postupaka ispiranja i korištenja obloga može osim uklanjanja nekrotičnog tkiva doći i do oštećenja zdravog granulacijskog tkiva. Autolitički debridman uključuje korištenje obloga i ovisi o imunosnom i vaskularnom statusu bolesnika te je vremenski dugotrajan. Enzimski debridman koristi postojeće enzime na tržištu poput kolagenaza u svrhu selektivne razgradnje nekrotičnog tkiva (26).



Slika 9. Palac stopala dijabetičkog bolesnika (A) prije i (B) nakon resekcije nokta, zadebljanja kože i nekrotičnog tkiva oštrim debridmanom. Vidljivo crvenilo palca stopala upućuje na razvoj upale. Treba posumnjati na mogućnost razvoja osteomijelitisa i procijeniti potrebu za antibiotskim liječenjem. Dostupno ljubaznošću mentora dr. Zvonko Zadro.

7.2. Zbrinjavanje muskuloskeletnih ozljeda

Muskuloskeletne ozljede treba zbrinuti u slučaju kontaminacije rane, nestabilnih ili prominentnih deformiteta koji utječu na cijeljenje, kontrakture *m. gastrocnemius* i neuspjeha konzervativnog liječenja. Cilj je stabilizirati stopalo uz očuvanje cjelovitosti okolnog mekog tkiva. Mogu se razmotriti profilaktički kirurški postupci u svrhu sprječavanja razvoja komplikacija.

Deformiteti prstiju poput čekića ili poput

kandži mogu se kirurški ispraviti u slučaju da bi to poboljšalo cijeljenje dijabetičkog vrijeda ili ako nošenje obuće dovodi do neodgovarajućeg položaja. Dijabetička neuropatija svrstava bolesnike u rizičnu skupinu za razvoj ulceracije stopala i može se pristupiti rasterećenju pritiska na prednje stopala u čemu ulogu imaju tenotomije fleksornih mišića stopala te korištenje potpuno zatvorene imobilizacije gipsom (20,27). Tenotomije fleksora kod izoliranih vrjedova palca stopala pokazuju učinkovitost preko 90% cijeljenja sa srednjim vremenom od 40 dana i stopom

od 12% ponovnog stvaranja vrijeda u roku od 2 godine (53).

Egzostektomijom se može ukloniti dio kosti koji prominira i pritišće tkivo stopala. Prije egzostektomije mogu se postići adekvatni uvjeti za operaciju imobilizacijom gipsom, a kasnije se tijekom operativnog zahvata pristupa kroz medijalnu ili lateralnu inciziju paralelnu prema plantarnoj površini stopala i prominencija se ekscidira. Nakon toga se okolne kosti mogu poravnati da ne bi došlo do ponovne ulceracije. Potrebno je obratiti pozornost na znakove infekcije. Postoji mogućnost da bude potrebno prekinuti hvatišta tetiva *m. tibialis anterior*, *m. tibialis posterior* i *m. peroneus longus* i poslije ih ponovno usidriti da bi se cjelovito uklonila egzostoza. Ako operacija prominencije ugrožava stabilnost stopala može se napraviti artrodeza. U prvoj fazi koštane destrukcije kod Charcotove artropatije liječenje se provodi zatvorenim potpunim kontaktnim gipsom koji stabilizira i smanjuje opterećenost uključene regije stopala i gležnja. U drugoj fazi kad se radiografski i klinički mogu uočiti znakovi cijeljenja moguće je zamijeniti gips posebnom obucom ili individualnom ortozom za stopalo i gležanj. U trećoj fazi konsolidacije deformiteta može se koristiti akomodativna obuća. S pravilnim liječenjem i dalje postoji

mogućnost da će do 50% bolesnika trebati kiruršku intervenciju. Dijabetičkim bolesnicima može se savjetovati suplementacija vitaminom D jer istraživanja ukazuju da imaju često hipovitaminozu. Elektivna kirurgija za ove bolesnike se tradicionalno ne provodi rutinski zbog visokog rizika od infekcija, pseudoartroza i otežanog cijeljenja. U bolesnika kod kojih je dijabetes dobro kontroliran i koji nisu u prvoj fazi Charcotove artropatije može se pristupiti kirurškoj fiksaciji. Često su deformiteti teški uz multifragmentarne prijelome što utječe na odabir metoda liječenja. Može se koristiti tehnika rekonstrukcije kostiju srednjeg stopala s intramedularnom fiksacijom čavlom jer su kosti funkcionalno i anatomske promijenjene. Moguća je potreba za artrodezom od jednostruke do trostruke (20). Kod dislociranih intraartikularnih i jako dislociranih ekstraartikularnih prijeloma kalkaneusa i stražnjeg dijela stopala mogu se koristiti metode unutarnje fiksacije koje uključuju Kirschnerove žice, vijke i pločice za fiksaciju. Koštana konsolidacija stopala i mogućnost potpunog opterećenja stopala može se očekivati kroz 8 -12 tjedana (54). Metode vanjske fiksacije možemo upotrijebiti kad zbog inficiranog područja kosti je nepovoljno koristiti metode unutarnje fiksacije. Osim u zbrinjavanju muskuloskeletnih ozljeda vanjska fiksacija

ima ulogu u plastično-rekonstruktivnim zahvatima kad želimo dovesti ekstremitet u pravilnu poziciju i smanjiti pritisak na području presađivanja i dijelu stopala da bi se postigao što veći uspjeh rekonstrukcije (52).

7.3. Presatci kože, mišićno-koštanog tkiva i revaskularizacija

Kod dijabetičkih bolesnika perifernom arterijskom bolešću zahvaćene su najčešće infrapoplitealne arterije. Postojeće metode revaskularizacije pokušavaju premostiti ovo područje i ponovno uspostaviti neometan protok krvi arterija stopala. Endovaskularna tehnika za otvaranje krvne žile naziva se balonska angioplastika i zaseban je modalitet liječenja suženja infrapoplitealnih arterija zbog toga što stentovi i baloni obloženi lijekovima nisu još u širokoj primjeni. Kirurško premošćivanje najčešće koristi autogeni konduit visoke kvalitete poput *v. saphena magna*. Osim vena noge mogu se upotrijebiti vene ruke, dok se sintetski materijali izbjegavaju koristiti zbog lošijih ishoda. Odlučivanje o ovakvom tipu liječenja je individualno i moguće je kombinirati više tehnika kod različitih bolesnika. Krajnji cilj revaskularizacije stopala je uspostaviti dovoljnu perfuziju za cijeljenje dijabetičkih vrjedova. U odlučivanju pri odabiru kandidata za liječenje koristi se WIFI klasifikacija i

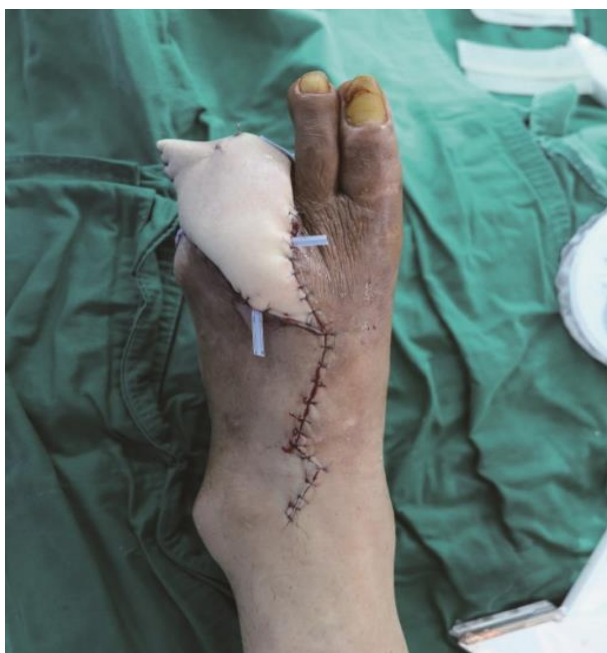važno je procijeniti opće stanje bolesnika elemente srčane i bubrežne bolesti koji mogu utjecati na liječenje. Ponekad je potrebno liječenje započeti što prije ne bi li se izbjegao razvoj infekcije. Ako ne postoje znakovi infekcije ne daje se profilaktički antibiotik. Debridman u praktičnom smislu može imati prioritet ispred revaskularizacije kad je potrebno kontrolirati vlažnu gangrenu, apscese dubokih prostora ili tešku infekciju. Vene nogu i ruku prikladne za presađivanje trebale bi biti promjera barem 3mm i bez znakova zadebljanja stijenke. U planiranju zahvata od iznimne su koristi CT i MR angiografija. Ako se pristupa endovaskularnoj intervenciji može se održavati vrijeme koagulacije iznad 250s za aortoiliakalne i femoropoplitealne intervencije te iznad 300s za tibijalne intervencije. Intravenozni heparin daje se u bolusu u dozi od 80 - 100IU/kg i vrijeme koagulacije se prati. Postoji mogućnost da zbog teške infrapoplitealne stenozе nije moguće napraviti endovaskularni zahvat do kraja i tada treba razmotriti druga rješenja. U slučaju da vene nogu nisu prikladne za premošćivanje može se koristiti s ruke *v. cephalica* ili *v. basilica*. Vene se reverzno presađuju tako da zalisci ne ometaju strujanje krvi i potrebna je velika vještina kirurga da bi zahvat uspio. Također postoji mogućnost uklanjanja zalistaka vena što omogućuje presađivanje bez reverzije ili

relativno novom tehnikom *in situ*, no potrebno je još istraživanja da bi se utvrdio potpuni značaj ovih tehnika (21,26). U nekim slučajevima nedovoljan krvni optok u stopalo može spriječiti da antibiotik, nutrijenti i kisik dođu na ciljno mjesto u dijabetičkom vrijedu. Ovdje revaskularizacija može riješiti problem i u slučaju infekcije zahvati se mogu obavljati ako je prethodno kontrolirana sepsa (55). Ako se pokušava izbjeći amputacija onda su pravilna njega rane, kontrola infekcije i revaskularizacija od esencijalnog značenja. U pravilu kirurško premošćivanje preferira se u bolesnika s adekvatnim konduktom od *v. saphena magna* i kojima je očekivano preživljenje ≥ 2 godine. Premošćivanje je također preporučeno za visoke WIF1 stupnjeve i arterijsku bolest na više razina ili dugih segmenata. Endovaskularne tehnike preferirane su u visoko rizičnih bolesnika za zahvat i kojima je očekivano preživljenje ograničeno. Endovaskularne tehnike su također preferirane kada nije moguće dobiti dobar venski presadak. Ove tehnike optimizirale su liječenje dijabetičkog stopala i poboljšale kvalitetu života bolesnika te u budućnosti za dobro implementiranje u zdravstveni sustav treba procijeniti ekonomski značaj i rezultate različitih pristupa kroz klinička istraživanja (56).

Najjednostavnija tehnika pokrivanja defekta je korištenje slobodnog kožnog transplantata djelomične debljine kože (Thiersch) za koji je važan uvjet da je prethodno na rani stvoreno zdravo granulacijsko tkivo. Površinski sloj granulacijskog tkiva potrebno je ukloniti da bi se osigurala najmanja mogućnost infekcije oko prostora granulacijskih pupoljaka. Veličina transplantata koja se upotrebljava ovisi o veličini defekta i moguće je povećati površinu korištenjem transplantata u obliku mrežice. Potrebno je spriječiti sile smicanja od stvaranja edema, hematoma i oštećivanja transplantata. To se može učiniti tako da se postavi spužvasta obloga fiksirana za rubove rane kirurškim koncem ili kvačicama koja se ukloni nakon 7 - 10 dana. Različiti modaliteti kirurške skrbi mogu se kombinirati u liječenju od kojih vrijedi istaknuti korištenje neadherentnih obloga poput vazelinskih i silikonskih, terapiju negativnim tlakom i potporni šator koji izolira transplantat. U slučaju potrebe korištenja transplantata za defekte s izloženim dubinskim strukturama na tržištu su dostupne i obloge napravljene da su po sličnosti nalik na arhitekturu dermisa od križno vezanog goveđeg kolagena i hondoritin sulfata. Za uspješno cijeljenje transplantata klinički je potrebno procijeniti kolika će biti sekundarna kontrakcija kože i pravilno njegovati ranu. Donorske regije koje su prikladne za

dijabetičko stopalo su ipsilateralna natkoljenica, potkoljenica i dorzum stopala. Za rekonstrukciju malih plantarnih vrjedova u obzir dolaze dijelovi srednjeg stopala koji ne sudjeluju u prijenosu težine i područje hipotenara ruke. Defekte većeg opsega moguće je rekonstruirati lokalnim reznjem koji se može rotirati oko pivot tičke ili približiti prema naprijed rubovima da se pokrije defekt. Koriste se različiti jednostavni oblici poput kvadrata, trokuta, romba, polukruga ili kombinacije poput oblika dva polukruga ili kombinacije koje čine slova Y i Z. Lokalni reznjevi uključuju i podliježeće supkutano tkivo i fasciju mišića te je moguće da uključuju mišić. Na stopalu često se upotrebljavaju intrinzični mišići stopala. Nakon debridmana potrebno je pažljivo isplanirati kolika je veličina reznja dostatna da bi se pokrio defekt i koje je mjesto najveće pokretljivosti reznja da bi se moglo poštivati načelo šivanja bez napetosti. Režanj ne bi trebao prelaziti omjer duljine i širine 1:1 ili 1:1.5 s obzirom na to da krvna opskrba u stopalu i gležnju nije razvijena kao na koži glave. Ponekad je moguće uz pomoć ultrazvučnog Dopplera pronaći krvne žile koje perforiraju kožu. Dostupna *a. plantaris media* može poslužiti za lokalni peteljkasti režanj koji je moguće rotirati za 180°. Lokalni reznjevi također se mogu primijeniti kad je cilj pokriti ekspaniranu tetivu, kost ili zglob te za ostatak defekta moguće je koristiti kožni

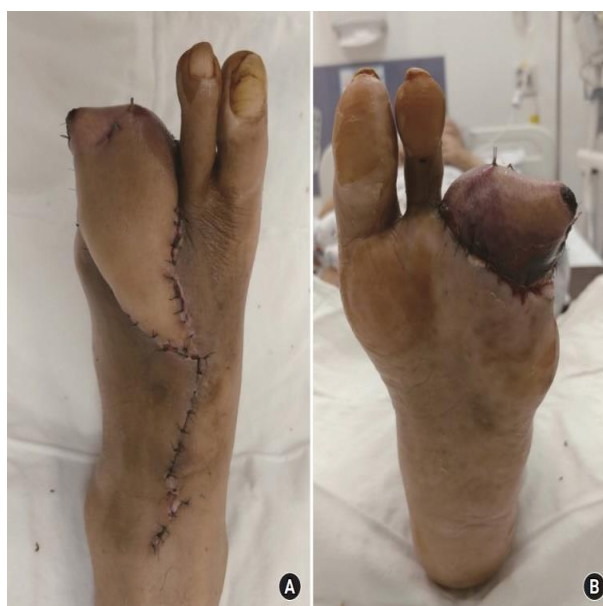transplantat djelomične debljine. Na taj način katkad je moguće izbjeći potrebu za korištenjem većeg lokalnog reznja ili slobodnog reznja s vlastitom krvnom opskrbom. Korištenje podveske na razini gležnja korisno je kod presađivanja reznjeva da bi se ispitala vaskulariziranost reznja nakon povezivanja krvnih žila, odnosno implantacije reznja. Režanj se šiva za kožu neresorptivnim koncem i duboki šavovi se koriste u najmanjoj mjeri u svrhu prevencije ishemije lokalnog tkiva i nekroze reznja (21,46).



Slika 10. Bolesnik zaprimljen u bolnicu nakon gangrene 3. i 4. prsta stopala. U sklopu kirurškog liječenja da bi se stvorili preduvjeti za prihvata slobodnog reznja falange 3. i 4. prsta stopala fiksirane su Kirschnerovim žicama. Defekt velikog opsega pokriven je slobodnim anterolateralnim natkoljениčnim reznjem koji je anastomoziran s prikladnim okolnim krvnim žilama. Dostupno na: <https://www.handmicro.org/journal/view.php?number=2403>, putem licence: <https://creativecommons.org/licenses/by-nc/4.0/> (39).

Razvojem mikrokirurške tehnike moguće je upotrijebiti slobodne reznjeve koji mogu uključivati više vrsta tkiva. Režanj se odvoji od svoje podloge s krvnim žilama koje se potom spoje na nekom drugom dijelu tijela i tako je omogućena ponovna vaskularizacija. Pogodni su za rekonstruiranje većih defekata dijelova stopala ili donjeg ekstremiteta. U rekonstrukciji donjih udova često se primjenjuju postranični natkoljениčni

režanj, podlaktični režanj, fibularni režanj, režanj *m. latissimus dorsi*, te skapularni režanj (57). Mikrokirurškom tehnikom moguće je izolirati tanke slobodne kožne reznjeve koji kod dijabetičkog stopala mogu omogućiti funkcionalno i estetski zadovoljavajući ishod te očuvanje mogućnosti nošenja normalne obuće. Uspješno se može koristiti radijalni podlaktični režanj, lateralni nadlaktični režanj, paraskapularni režanj ili režanj dorzalne torakalne fascije i anterolateralni natkoljениčni režanj (52).

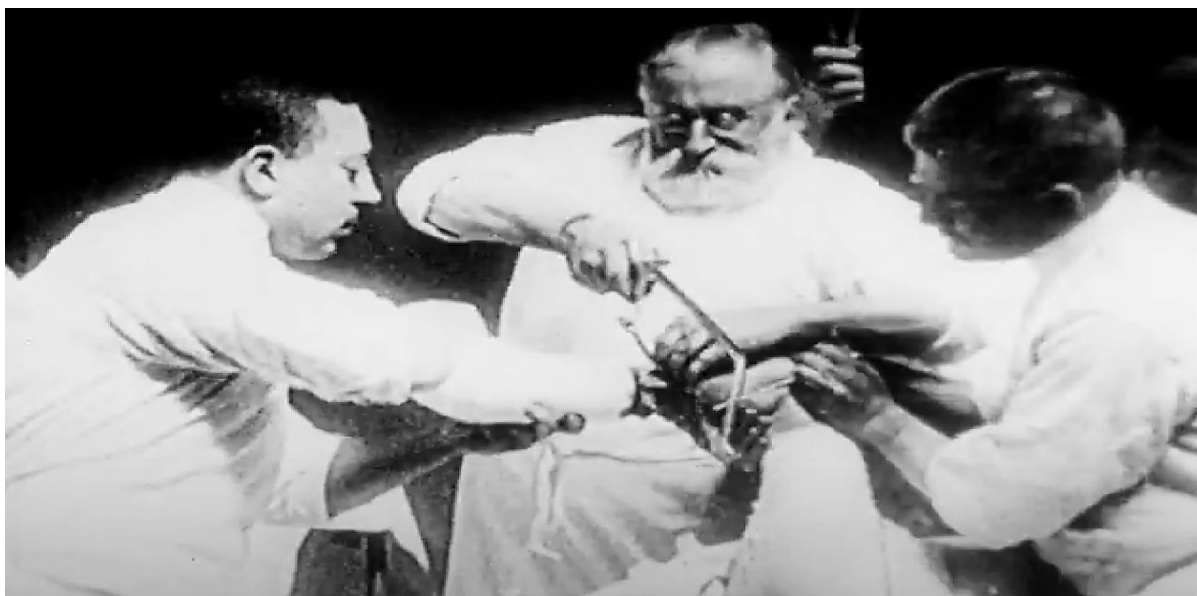

Slika 11. (A) Izgled stopala bolesnika 14 dana nakon rekonstrukcije slobodnim anterolateralnim natkoljениčnim reznjem. (B) Djelomična nekroza praćena venskom kongestijom na plantarnom dijelu stopala. Dostupno na: <https://www.handmicro.org/journal/view.php?number=2403>, putem licence: <https://creativecommons.org/licenses/by-nc/4.0/> (39).

7.4. Amputacije

Amputacija je kirurško odstranjenje dijela ekstremiteta zbog ugrožavajuće infekcije, neizdrživo bolne ishemije ili opsežne ozljede bez mogućnosti rekonstrukcije. Amputacija je rekonstrukcijski postupak koji omogućuje oporavak preostale funkcionalnosti uda i ne bi trebala biti promatrana kao sami rezultat neuspjeha liječenja. Prema opsežnosti zahvata možemo amputacije podijeliti na amputacije većeg dijela ekstremiteta te na amputacije stopala i prstiju. Smatra se da bolesnici s dijabetesom imaju 10 puta veći rizik od amputacije nego oni bez dijabetesa. Poboljšanje liječenja dijabetesa i djelovanje na komorbiditete i čimbenike rizika utječu na smanjenje ukupnog broja amputacija.

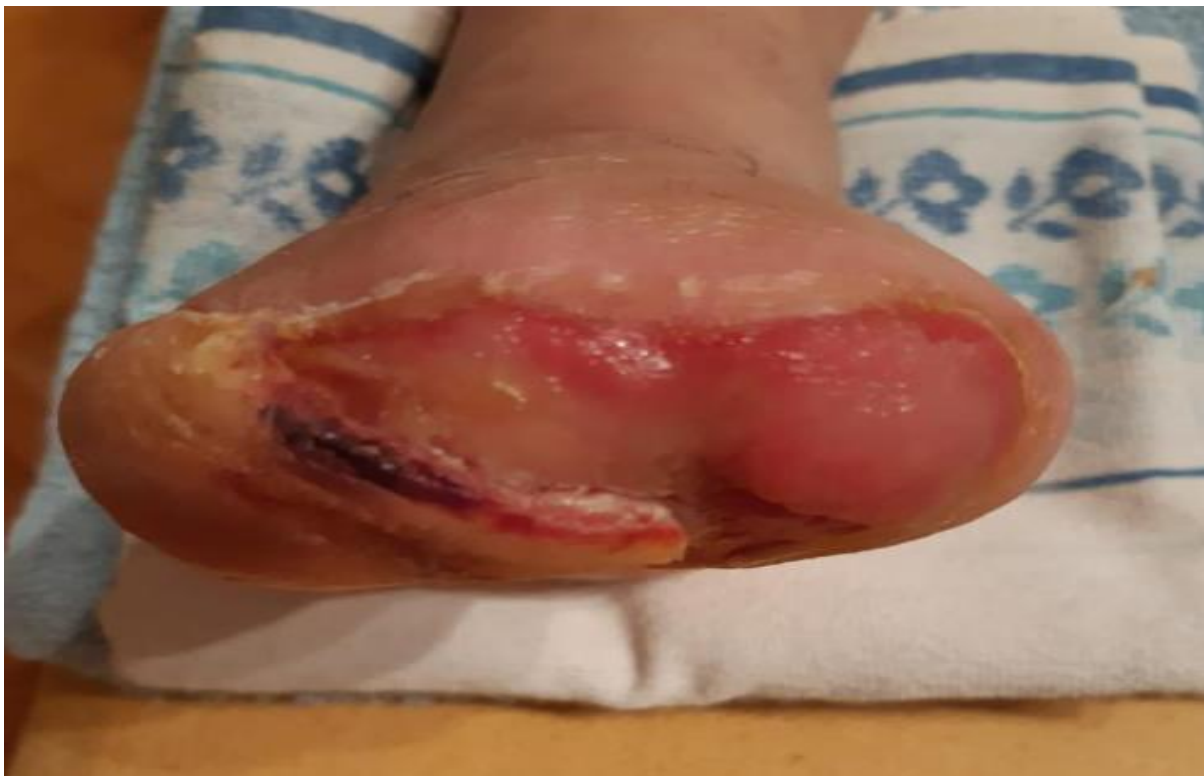Indikacije za amputaciju nisu jednoznačne i najčešća je infekcija stopala u bolesnika s razvijenim komplikacijama dijabetesa. Kronična ugrožavajuća ishemija ekstremiteta (s neizdrživom boli ili vlažnom gangrenom) koju nije moguće revaskularizirati također se smatra indikacijom za amputaciju kao i akutna ishemija ako je došlo do ireverzibilne ishemije i nemogućnosti angiokirurškog liječenja. Traumatske ozljede, maligni tumori i kronični osteomijelitis mogu također biti indikacija za amputaciju. Komplikacije dijabetesa povezane s infektivnim uzročnicima iznose u ukupnom udjelu čak 60 - 85% indikacija za amputaciju.



Slika 12. Jedan od najranijih prikaza amputacije donjeg ekstremiteta i ujedno jedna od najranijih kirurških snimki u povijesti na kojoj prof. dr. Ernst von Bergmann izvodi potkoljениčnu amputaciju 1903. godine u Berlinu. Dostupno putem licence: <https://creativecommons.org/publicdomain/mark/1.0/> (58).

Prije operacije određuje se optimalna amputacijska razina koja će dovesti do primarnog cijeljenja najdužeg mogućeg bataljka, uz odstranjenje svega inficiranog i ishemičnog tkiva. Razina amputacije donosi se na temelju detaljne kliničke procjene koja uključuje ranije spomenute dijagnostičke postupke. Prisutnost perifernih pulsacija neposredno proksimalno od predloženog mjesta amputacije osigurava cijeljenje u gotovo 100% slučajeva, ali odsutnost pulsacija ne znači nužno da će cijeljenje izostati, iako raste postotak reamputacija. Na temelju kliničkog pregleda i procjene više od 80%

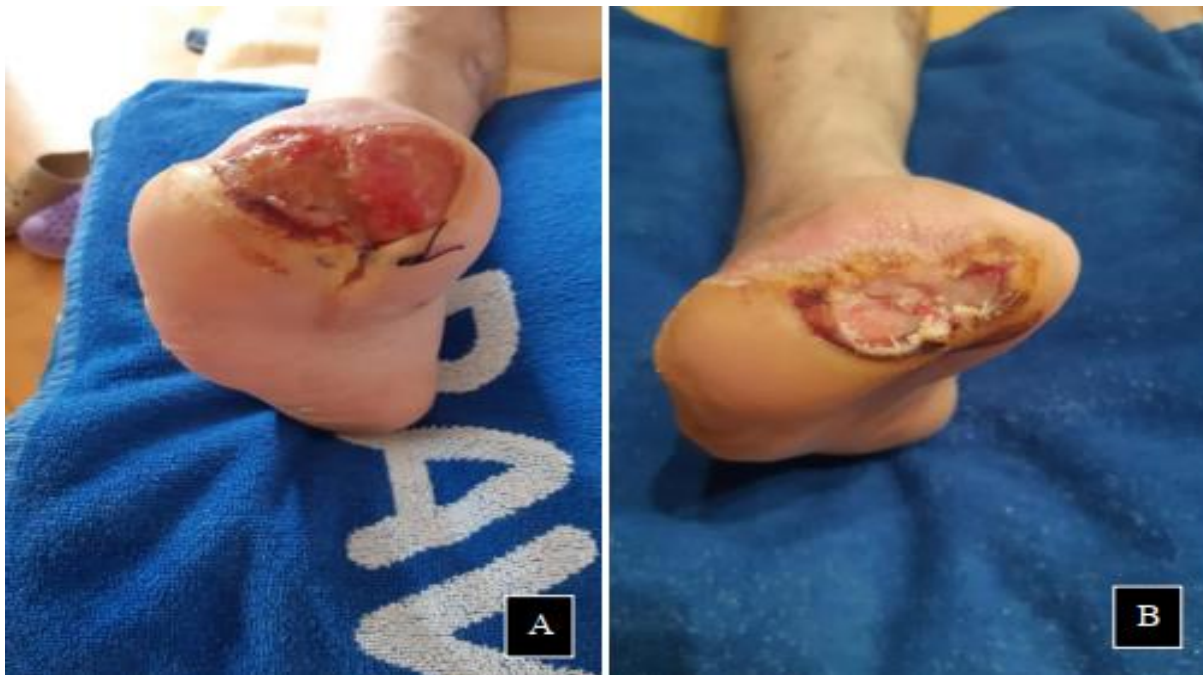natkoljениčnih i 90% potkoljениčnih amputacija rezultira potpunim zacjeljivanjem. Prije operacijskog zahvata potrebno je korigirati metaboličke i koagulacijske poremećaje, dovesti bolesnika u optimalno stanje prisutne kardijalne i respiratorne bolesti te regulirati renalnu insuficijenciju, hipertenziju i dijabetes. Kod elektivnih amputacija potrebno opsežnije obraditi bolesnike i osigurati adekvatnu antimikrobnu terapiju. Ponekad zbog sepse ili težine ozljeda potrebno je što prije pristupiti operacijskom zahvatu jer o brzini zahvata ovisi preživljenje bolesnika.



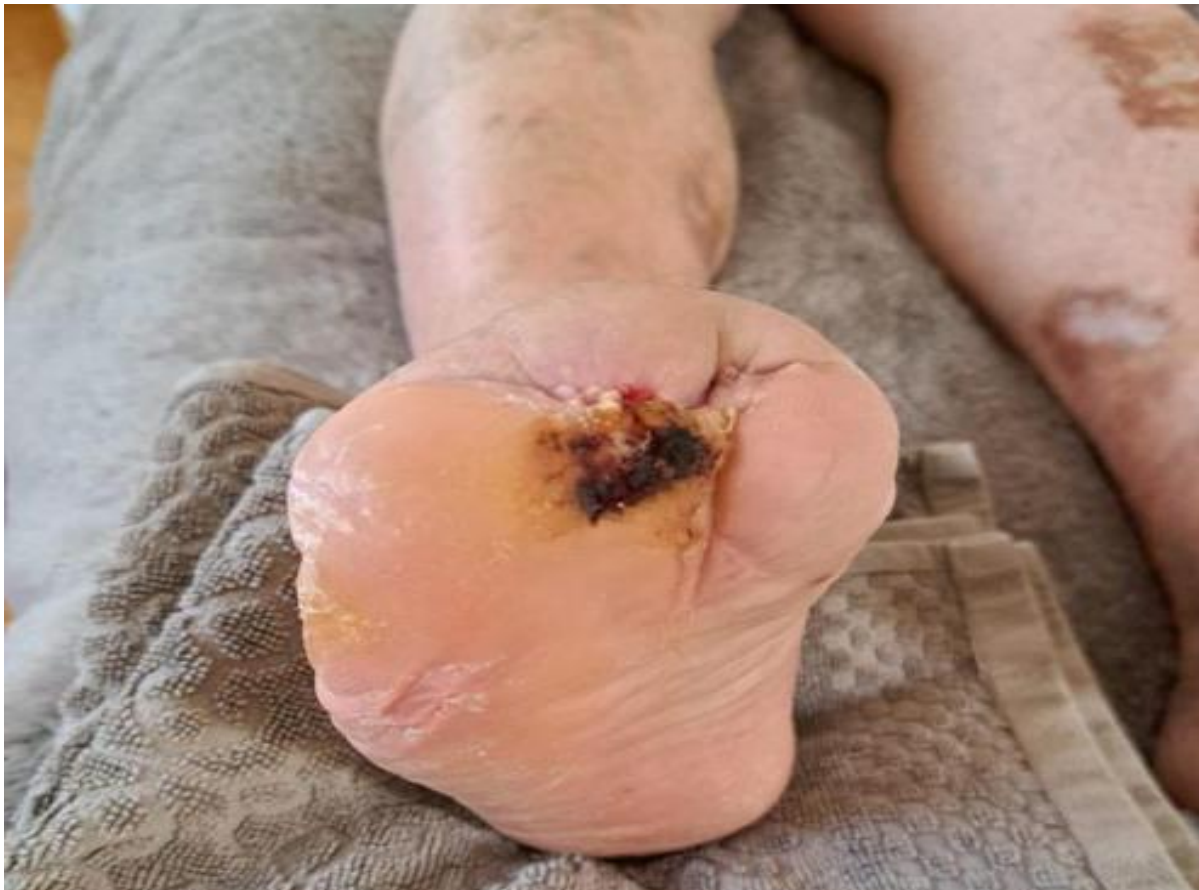Slika 13. Status stopala pri previjanju rane nakon tjedan dana od amputacije. Zbog gangrene su amputirani prsti stopala i nastali defekt ostavljen je da cijeli sekundarnom intencijom. Vidljivi zdravi rubovi rane i zdravo granulacijsko tkivo koje ima visoki potencijal cijeljenja. Dostupno ljubaznošću mentora dr. Zvonko Zadro.

Osnovni kirurški principi za zbrinjavanje amputiranog bataljka uključuju nježno i pravilno rukovanje preostalim mekim tkivom bez gnječenja uz pritom ekscidiranje ishemičnog i inficiranog tkiva i očuvanje adekvatne arterijske perfuzije. Uporaba elektrotermokautera treba biti minimalna, a hemostazu treba činiti ligaturama. Koža se ne smije odvajati od fascije i kožni se režnjevi trebaju približiti bez napetosti. Antagonističke skupine mišića trebaju se fiksirati jedni za druge preko koštanog okrajka mioplastikom ili fiksirati za kost miodezom. Tako se mišići stabiliziraju i sprječava se atrofija mišića i

protruzija koštanog okrajka. Oštre dijelove kosti potrebno je oblikovati, a dijelove kosti koji prominiraju kroz kožu skratiti. Živci se moraju oštro presjeći. Pri amputaciji prstiju uz infekciju, rane se primarno ne šivaju nego cijele sekundarnom intencijom. Razine amputacije na donjem ekstremitetu dijele se od distalno prema proksimalno: transmetatarzalna, Lisfrancova, Chopartova, Symeova, potkoljenična, egzartikulacija koljena, natkoljenična niska, natkoljenična srednja, natkoljenična visoka, natkoljenična vrlo visoka i egzartikulacija kuka.



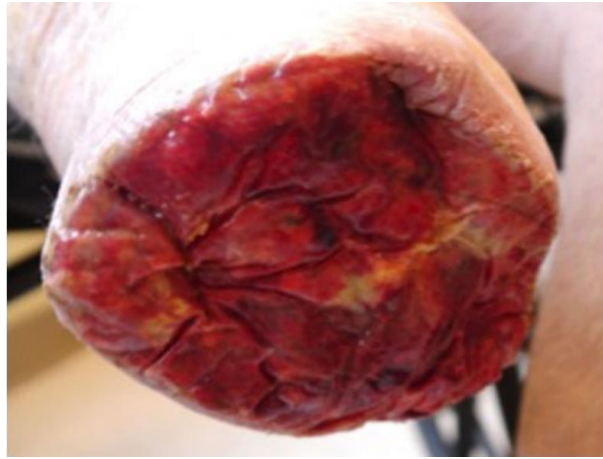Slika 14. Napredak cijeljenja rane. (A) Vidljivo zdravo granulacijsko tkivo s malo fibrinskog eksudata. Stavljen jedan šav na prikladnom mjestu bez napetosti u svrhu smanjivanja površine rane. (B) Kontrakcija rane i smanjivanje defekta nakon uspješnih procesa cijeljenja. Zadebljanje i početak normalnog orožnjavanja okolne kože. Veća količina fibrinskog eksudata u rani koji ima ulogu u cijeljenju i održavanju vlažnosti rane. Dostupno ljubaznošću mentora dr. Zvonko Zadro.



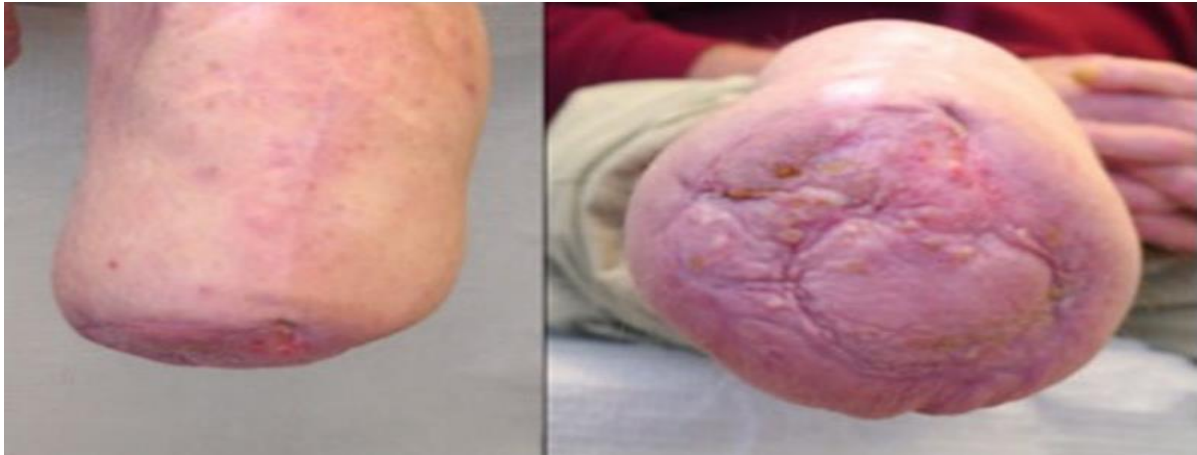Slika 15. Uspostava kontinuiteta kože. Zacijeljena rana bolesnika kojemu su amputirani prsti stopala s karakterističnim uvučenim ožiljkom. Potpuno cijeljenje ovakvih rana može trajati od nekoliko tjedana do nekoliko mjeseci. Nastali mišićno-koštani defekt zahtijeva posebnu obuću i mjere rasterećenja u svrhu prevencije daljnjih komplikacija. Dostupno ljubaznošću mentora dr. Zvonko Zadro.

Komplikacije nakon amputacije mogu biti lokalne i sistavne. U lokalne ubrajamo infekcije koje se pojavljuju u 13 - 40% bolesnika te hematome, mehaničke ozljede i kontrakture. Najčešća sistavna komplikacija jest pojava bola koji može u slučaju neadekvatnog liječenja prijeći u fantomski bol u 5 - 85 % bolesnika. Kardijalne komplikacije pojavljuju se u 10% bolesnika i značajan su uzrok smrtnosti i glavni uzrok je infarkt miokarda. Plućne komplikacije prisutne su

u 5% slučajeva. Venska tromboembolija pojavljuje se u 10% amputiranih bolesnika unatoč tromboprolaksi. Amputacije kod bolesnika imaju veliki utjecaj i na psihološko zdravlje te se depresija i psihijatrijski poremećaji nakon gubitka okrajine pojavljuju u 20% bolesnika (59).



Slika 16. Prikaz bataljka nakon potkoljениčne amputacije i višetrukih ispiranja. Postavljena je obloga (Integra) po sličnosti nalik na dermalni matriks od goveđeg kolagena, glikozaminoglikanskog unutarnjeg sloja i silikonskog vanjskog sloja. Dostupno na: <https://www.liebertpub.com/doi/pdf/10.1089/crsi.2016.0007>, putem licence: <https://creativecommons.org/licenses/by/4.0/> (60).



Slika 17. Amputirani bataljak nakon detaljno provedenog protokola brige o rani koji uključuje obloge za poboljšano cijeljenje, terapiju negativnim tlakom i kirurško liječenje slobodnim kožnim transplantatom djelomične debljine. Očuvana cjelovitost bataljka nakon 12 mjeseci. Dostupno na: <https://www.liebertpub.com/doi/pdf/10.1089/crsi.2016.0007>, putem licence: <https://creativecommons.org/licenses/by/4.0/> (60).

7.5. Rehabilitacija

Proces rehabilitacije trebao bi započeti prije samog postupka amputacije.

Rehabilitacijski tim bi trebao imati racionalnu procjenu do koje mjere se pacijent može oporaviti. Rehabilitacija može uključivati hodanje uz pomoć štake ili hodalice ako je poželjno zbog pritiska na stopalo. U slučaju da bolesnik ne može hodati upotrebljavaju se kolica s povišenjem za stopala. Ove mjere treba provoditi dok rana nije potpuno zarasla (21). Postoperacijski potrebno je kontrolirati bol kako se ne bi razvio fantomski bol. U dijabetičkih bolesnika potrebno je korigirati glikemiju i antimikrobnu terapiju prema pristiglim mikrobiološkim kulturama. Ovisno o pokretnosti bolesnika provodi se profilaksa duboke venske tromboze. Najčešće se upotrebljavaju gaze za previjanje uz bandažu bataljka elastičnim zavojem. Potrebno je izbjegavati pritisak na bataljak. Nekoliko dana nakon same amputacije može se započeti fizikalna terapija. Rana rehabilitacija započinje 4 - 8 tjedana nakon amputacije, odnosno nakon zarastanja bataljka, a traje do 6 mjeseci. Proteze se izrađuju individualno i hod s protezom zahtijeva povećanu potrošnju energije te nije moguće provesti u svih bolesnika. Duljina bataljka je važna zato što ovisno o razini amputacije bit će različito povećanje

potrošnje energije bolesnika te je kod potkoljenične amputacije potrošnja energije pri hodu veća 10 - 40%, dok je kod natkoljenične 50 - 70%. U slučaju da zbog teške kliničke slike dijabetičkog stopala mora biti učinjena obostrana natkoljenična amputacija potrošnja energije je veća za 250%. Korištenje invalidskih kolica za kretanje troši oko 9% energije više. Nakon potkoljenične amputacije 50 - 100% bolesnika hoda s pomoću proteze, a nakon natkoljenične amputacije samo 10 - 30%. Amputacije prstiju i stopala zahtijevaju jednostavnije ortopedске umetke i minimalno se povećava potrošnja energije (59).

Zahvale:

Zahvaljujem svome mentoru doc. dr.sc.
Zvonku Zadru, prim. dr. med. na
izdvojenom vremenu, savjetima i
razumijevanju prilikom pisanja diplomskog
rada.

Posebno se zahvaljujem svojim roditeljima
Jasmini i Stjepanu, svim ostalima
članovima svoje obitelji i svojoj djevojci
Neveni na bezuvjetnoj ljubavi i podršci
koju su mi pružili za vrijeme pisanja ovog
rada, ali i tijekom cijelog studiranja.

Zahvaljujem se svim svojim prijateljima i
učiteljima koji bili uz mene proteklih šest
godina i koji su mi obogatili akademsko
obrazovanje.

Literatura:

1. Hrvatski zavod za javno zdravstvo. Poljičanin T, Buble T. Nacionalni registar osoba sa šećernom bolešću CroDiab. Izvješće za 2021. Hrvatski zdravstveno-statistički ljetopis za 2021. godinu [internet]. Stevanović R, Capak K, Benjak T, ur. Zagreb: Hrvatski zavod za javno zdravstvo; 2022 [pristupljeno 3.5.2023.]. Dostupno na: https://www.hzjz.hr/wp-content/uploads/2023/03/HZSLj-2021_03-2023.pdf
2. Hrvatski zavod za javno zdravstvo. Erceg M, Miler Knežević A, i sur. Izvješće o umrlim osobama u Republici Hrvatskoj 2020.godine [internet]. Zagreb: Hrvatski zavod za javno zdravstvo; 2021 [pristupljeno 3.5.2023.]. Dostupno na: https://www.hzjz.hr/wp-content/uploads/2021/10/Bilten_Umrli_2020.pdf
3. Šarić T, Poljičanin T, Metelko Ž. Trošak liječenja komplikacija šećerne bolesti. Učinak poboljšanja kontrole glikemije, krvnog tlaka i lipidnog statusa na pojavu komplikacija i troškove liječenja bolesti. Liječnički vjesnik. 2013;135(5-6):162-71.
4. International Diabetes Federation. Magliano DJ, Boyko EJ, Balkau B, Barengo N, Barr E, Basit A, i sur. IDF Diabetes Atlas, 10th edn. [internet]. Boyko EJ, Magliano DJ, Karuranga S, Piemonte L, Riley P, Saeedi P, Sun H, ur. Brussels (Belgium): International diabetes federation; 2021. [pristupljeno 3.5.2023.]. Dostupno na: https://diabetesatlas.org/idfawp/resource-files/2021/07/IDF_Atlas_10th_Edition_2021.pdf
5. Netten JJ, Bus SA, Apelqvist J, Lipsky BA, Hinchliffe RJ, Game F, i sur. Definitions and criteria for diabetic foot disease. Diabetes Metab Res Rev. 2020; 36 Suppl 1:e3268. doi: 10.1002/dmrr.3268
6. Hicks CW, Selvin E. Epidemiology of Peripheral Neuropathy and Lower Extremity Disease in Diabetes. Curr Diab Rep. 2019 Oct;19(10):86. doi: 10.1007/s11892-019-1212-8.
7. Žic R, Martić K. Stopalo i donji udovi. U: Sutlić Ž, Mijatović D, Augustin G, Dobrić I, i sur. Kirurgija. Zagreb; Školska knjiga, 2022. str. 568-79.
8. Metelko Ž, Pavlić-Renar I, Poljičanin T, Szivovitz L, Turek S. Prevalence of diabetes mellitus in Croatia. Diabetes Res Clin Pract. 2008

- Aug;81(2):263–7. doi:
10.1016/j.diabres.2008.04.016
9. Stogdale L. Definition of diabetes mellitus. *Cornell Vet.* 1986 Apr;76(2):156–74.
10. American Diabetes Association. 2. Classification and Diagnosis of Diabetes: Standards of Medical Care in Diabetes—2021. *Diabetes Care* 2021 Jan 1;44 Suppl 1:15–33. doi: 10.2337/dc21-S002
11. World Health Organization. International Classification of Diseases Eleventh Revision (ICD-11) [internet]. Geneva (Switzerland): World Health Organization; 2022. [pristupljeno 3.5.2023.] Dostupno na: <https://icd.who.int/browse11/l-m/en>
12. Winter WE, Clapp WL, Harris NS, Asirvatham JR, Merkel K. Organ-Specific Autoimmune Diseases. U: McPherson RA, Pincus MR, ur. *Henry's Clinical Diagnosis and Management by Laboratory Methods*. 24. izd. Philadelphia (PA): Elsevier; 2022. str. 1074-1114.e6.
13. Winter WE, Schatz DA. Autoimmune Markers in Diabetes. *Clin Chem.* 2011 Feb 1;57(2):168–75. doi: 10.1373/clinchem.2010.148205
14. Smith RJ. Diabetes Mellitus, Hypoglycemia. U: Wing EJ, Schiffman FJ, i ur. *Cecil Essentials of Medicine*. 10. izd. Philadelphia (PA): Elsevier; 2022. str. 662-77.
15. Turnpenny PD, Ellard S, Cleaver R. Common Disease, Polygenic, and Multifactorial Genetics. U: Turnpenny PD, Ellard S, Cleaver R, i ur. *Emery's Elements of Medical Genetics and Genomics*. 16. izd. Philadelphia (PA): Elsevier; 2022. str. 136-50.
16. Lontchi-Yimagou E, Dasgupta R, Anoop S, Kehlenbrink S, Koppaka S, Goyal A, i sur. An Atypical Form of Diabetes Among Individuals With Low BMI. *Diabetes Care.* 2022 Jun 2;45(6):1428–37. doi: 10.2337/dc21-1957
17. Demarin V, Trkanjec Z. *Neurologija za stomatologe*. Zagreb: Medicinska naklada; 2008. str. 292–313.
18. Sanders LJ. The Charcot foot: historical perspective 1827–2003. *Diabetes Metab Res Rev.* 2004 May-Jun;20 Suppl 1:4-8. doi: 10.1002/dmrr.451
19. Kumar DR, Aslinia F, Yale SH, Mazza JJ. Jean-Martin Charcot: the father of neurology. *Clin Med Res.* 2011

- Mar;9(1):46-9. doi:
10.3121/cmr.2009.883
20. Bettin CC. Diabetic Foot. U: Azar FM, Beaty JH, ur. Campbell's Operative Orthopaedics 14. izd. Sv. 4. Philadelphia (PA): Elsevier; 2021. str. 4314-4344.e4.
21. Veves A, Giurini JM, Guzman RJ, ur. The Diabetic Foot: Medical and Surgical Management. 4. izd. Cham (Switzerland): Springer International Publishing; 2018.
22. International diabetes federation. Monteiro-Soares M, Santos JV. Diabetes Atlas report on diabetes foot-related complications-2022. [internet]. Magliano DJ, Boyko EJ, Genitsaridi I, Piemonte L, Riley P, Salpea P, ur. Brussels (Belgium): International diabetes federation; 2022. [pristupljeno 3.5.2023.]. Dostupno na: <https://diabetesatlas.org/idfawp/resource-files/2022/12/IDF-Diabetic-Foot-Report.pdf>
23. Rathnayake A, Saboo A, Malabu UH, Falhammar H. Lower extremity amputations and long-term outcomes in diabetic foot ulcers: A systematic review. World J Diabetes [internet]. 2020 Sep 15 [pristupljeno 3.5.2023.];11(9):391–9. Dostupno na: <https://www.wjgnet.com/1948-9358/full/v11/i9/391.htm>
24. Reily C, Stewart TJ, Renfrow MB, Novak J. Glycosylation in health and disease. Nat Rev Nephrol. 2019 Jun;15(6):346–66. doi: s41581-019-0129-4
25. Hayden MR, Sowers JR, Tyagi SC. The central role of vascular extracellular matrix and basement membrane remodeling in metabolic syndrome and type 2 diabetes: the matrix preloaded. Cardiovasc Diabetol [internet]. 2005 Jun 28 [pristupljeno 3.5.2023.];4:9. Dostupno na: <https://cardiab.biomedcentral.com/articles/10.1186/1475-2840-4-9>
26. Isaac AL, Clavijo LC, Magee GA, Armstrong DG. Diabetic Foot and Vascular Complications. U: Robertson RP, ur. DeGroot's Endocrinology 8. izd. Sv. 2. Philadelphia (PA): Elsevier; 2023. str. 791–9.
27. Herscovici D, urednik. The surgical management of the diabetic foot and ankle. Cham (Switzerland): Springer International Publishing; 2016.
28. Bandyk DF. The diabetic foot: Pathophysiology, evaluation, and treatment. Semin Vasc Surg. 2018 Jan

- 6;31(2):43-8. doi:
10.1053/j.semvascsurg.2019.02.001
29. Katirji B. Disorders of Peripheral Nerves. U: Jankovic J, Mazziotta JC, Pomeroy SL, Newman NJ, ur. Bradley and Daroff's Neurology in Clinical Practice. 8. izd. Sv. 2. Philadelphia (PA): Elsevier; 2022. str. 1853-1929.e14.
30. Maitra A. The Endocrine System. U: Kumar V, Abbas AK, Aster JC, ur. Robbins & Cotran Pathologic Basis of Disease. 10 izd. Philadelphia (PA): Elsevier; 2021. str. 1065–132.
31. Varma AK. Charcot Neuroarthropathy of the Foot and Ankle: A Review. J Foot Ankle Surg. 2013 Nov;52(6):740–9. doi:
10.1053/j.jfas.2013.07.001
32. Brodsky JW. Outpatient diagnosis and care of the diabetic foot. Instr Course Lect 1993;42:121-139.
33. StatPearls. Dreyer MA. Diabetic foot ulcer [slika s interneta]. 2023 Jan [pristupljeno 4.5.2023.]. Dostupno na: <https://www.ncbi.nlm.nih.gov/books/NBK537328/figure/article-34555.image.f1>
34. Mills JL Sr, Conte MS, Armstrong DG, Pomposelli FB, Schanzer A, Sidawy AN, Andros G; Society for Vascular Surgery Lower Extremity Guidelines Committee. The Society for Vascular Surgery Lower Extremity Threatened Limb Classification System: risk stratification based on wound, ischemia, and foot infection (WIFI). J Vasc Surg. 2014 Jan;59(1):220-34.e2. doi: 10.1016/j.jvs.2013.08.003
35. Dobrić I. Infekcije lokomotornog sustava. U: Sutlić Ž, Mijatović D, Augustin G, Dobrić I, i sur. Kirurgija. Zagreb: Školska knjiga; 2022. str. 767-71.
36. Macdonald KE, Boeckh S, Stacey HJ, Jones JD. The microbiology of diabetic foot infections: a meta-analysis. BMC Infect Dis [internet]. 2021 Aug 9 [pristupljeno 4.5.2023.];21(1):770. Dostupno na: <https://bmcinfectdis.biomedcentral.com/articles/10.1186/s12879-021-06516-7>
37. Niknejad M. Charcot foot. Case study, Radiopaedia.org [slika s interneta]. 2022 Aug 21 [pristupljeno 4.5..2023.]. Dostupno na: <https://radiopaedia.org/cases/charcot-foot-10>
38. Knipe H. Charcot foot. Case study, Radiopaedia.org [slika s interneta]. 2022 Oct 10 [pristupljeno 4.5.2023.]. Dostupno na:

- <https://radiopaedia.org/cases/charcot-foot-11>
39. Kim B, Yoon J, Lim S, Han YS, Eo S. Anterolateral Thigh Free Flap to Cover Diabetic Foot Defect by Using Reverse Flow of Severely Calcified Dorsalis Pedis Artery. Fig. 2.-5. Archives of Hand and Microsurgery. 2021 Dec 1;26(4):293–7. doi: 10.12790/ahm.21.0122
 41. Tonković I. Uvod u vaskularnu kirurgiju. U: Šoša T, Sutlić Ž, Stanec Z, Tonković I, i sur. Kirurgija. Zagreb: Naklada Ljevak; 2007. str. 665-75.
 42. Hazari A, Maiya GA. Clinical Biomechanics and its Implications on Diabetic Foot. Singapore: Springer Nature Singapore; 2020. str. 49-58.
 43. Turčić J. Osteomijelitis U: Šoša T, Sutlić Ž, Stanec Z, Tonković I, i sur. Kirurgija. Zagreb: Naklada Ljevak; 2007. str. 995-8.
 44. Rasuli B. Osteomyelitis in diabetic foot. Case study, Radiopaedia.org [slika s interneta]. 2022 Jun 7 [pristupljeno 4.5.2023.]. Dostupno na: <https://radiopaedia.org/cases/osteomyelitis-in-diabetic-foot-2>
 45. Ooi P. Diabetic foot with necrosis [slika s interneta]. 2009 Nov 26 [pristupljeno 4.5.2023.]. Dostupno na: [https://commons.wikimedia.org/wiki/File:Diabetic_foot_ulcer_\(4199686300\).jpg](https://commons.wikimedia.org/wiki/File:Diabetic_foot_ulcer_(4199686300).jpg)
 46. Bury J. Responses to cellular injury. U: Cross SS, ur. Underwood's Pathology 7. izd. Philadelphia (PA): Elsevier; 2019. str. 77–94.
 47. Rahelić D, Altabas V, Bakula M, Balić S, Balint I, Bergman Marković B i sur. Hrvatske smjernice za farmakološko liječenje šećerne bolesti tipa 2. Liječnički vjesnik. 2016;138(1- 2):1-21
 48. Eygen Luk V, Patricia S, Luc F, Liesbeth B, Jan DM. Priorities for diabetes primary care in Europe. Prim Care Diabetes. 2008 Jan;2(1):3–8. doi: 10.1016/j.pcd.2007.11.001
 49. Stanec S. Rana U: Šoša T, Sutlić Ž, Stanec Z, Tonković I, i sur. Kirurgija. Zagreb: Naklada Ljevak; 2007. str. 197-204.
 50. Kirby JP, Snyder J, Schuerer DJE, Peters JS, Bochicchio GV. Essentials of Hyperbaric Oxygen Therapy: 2019 Review. Mo Med. 2019;116(3):176–9.
 51. Franz MG. Wound Healing U: Doherty GM, urednik. Current diagnosis & treatment surgery. 14. izd. New York: McGraw-Hill Education; 2015. str. 62.-74.
 52. Zgonis T, Stapleton JJ, Rodriguez RH, Girard-Powell VA, Cromack DT. Plastic Surgery Reconstruction of the Diabetic Foot. AORN J. 2008

- May;87(5):951-70. doi:
10.1016/j.aorn.2008.02.002
53. Kearney TP, Hunt NA, Lavery LA. Safety and effectiveness of flexor tenotomies to heal toe ulcers in persons with diabetes. *Diabetes Res Clin Pract.* 2010 Sep;89(3):224-6. doi:
10.1016/j.diabres.2010.05.025
54. Starešinić M. Ozljede gležnja i stopala. U: Sutlić Ž, Mijatović D, Augustin G, Dobrić I, i sur. *Kirurgija. Zagreb: Školska knjiga; 2022. str.748-57.*
55. Tannenbaum GA, Pomposelli FB, Marcaccio EJ, Gibbons GW, Campbell DR, Freeman DV, i sur. Safety of vein bypass grafting to the dorsal pedal artery in diabetic patients with foot infections. *J Vasc Surg.* 1992 Jun;15(6):982–90. doi:
10.1016/0741-5214(92)90454-G
56. Conte MS. Diabetic Revascularization: Endovascular Versus Open Bypass - Do We Have the Answer? *Semin Vasc Surg.* 2012 Jun;25(2):108-14. doi:
10.1053/j.semvascsurg.2012.04.004
57. Stanec Z, Stanec S. Osnovna načela u plastičnoj kirurgiji. U: Sutlić Ž, Mijatović D, Augustin G, Dobrić I, i sur. *Kirurgija. Zagreb: Školska knjiga; 2022. str. 538-47.*
58. Haase W. Amputation of the lower leg. [video na internetu]. 1942. [pristupljeno 4. 5. 2023.] Dostupno na: <https://av.tib.eu/media/11835>
59. Halužan D. Amputacije. U: Sutlić Ž, Mijatović D, Augustin G, Dobrić I, i sur. *Kirurgija. Zagreb: Školska knjiga; 2022. str. 422-6.*
60. Moyer HR, Minter J. Salvage of an Infected Below-Knee Amputation with Chlorhexidine and Bi-Layer Dermal Matrix: A Case Report. *Fig. 2.-3. Surgical Infections Case Reports.* 2016;1(1):47–51. doi:
10.1089/crsi.2016.0007

Životopis:

Rođen sam 20.5.1998. godine u Zagrebu, gdje sam pohađao Osnovnu školu Prečko i V. Gimnaziju. Za vrijeme školovanja sudjelovao sam na državnim natjecanjima iz matematike i fizike na kojima sam se istaknuo među deset najboljih matematičara u svojoj generaciji. Trenirao sam košarku 10 godina u KK Cibona, KK Cedevita i KK Zrinjevac uz sudjelovanje na raznim turnirima i državnim natjecanjima. Nakon srednje škole odlučujem posvetiti život liječničkom pozivu i upisujem Medicinski fakultet Sveučilišta u Zagrebu 2017./2018. akademske godine. Aktivno se služim engleskim jezikom te pasivno njemačkim jezikom. Aktivni sam član studentske sekcije za otorinolaringologiju.