

Uloga slobodnih reznjeva u kirurškom liječenju karcinoma kože, glave i vrata

Bosanac, Igor

Master's thesis / Diplomski rad

2023

Degree Grantor / Ustanova koja je dodijelila akademski / stručni stupanj: **University of Zagreb, School of Medicine / Sveučilište u Zagrebu, Medicinski fakultet**

Permanent link / Trajna poveznica: <https://um.nsk.hr/um:nbn:hr:105:359146>

Rights / Prava: [In copyright](#)/[Zaštićeno autorskim pravom.](#)

Download date / Datum preuzimanja: **2024-07-14**



Repository / Repozitorij:

[Dr Med - University of Zagreb School of Medicine Digital Repository](#)



**SVEUČILIŠTE U ZAGREBU
MEDICINSKI FAKULTET**

Igor Bosanac

**Uloga slobodnih reznjeva u kirurškom liječenju
karcinoma kože glave i vrata**

DIPLOMSKI RAD



Zagreb, 2023.

Ovaj diplomski rad izrađen je u Klinici za kirurgiju lica, čeljusti i usta Kliničke bolnice Dubrava, pod vodstvom doc. dr. sc. Emila Dediola i predan je na ocjenu u akademskoj godini 2022./2023.

Mentor rada: doc. dr. sc. Emil Dediol

POPIS KRATICA

| | |
|------|--|
| ACE | <i>arteria carotis externa</i> |
| ALT | prema engl. <i>anterolateral thigh</i> |
| BCC | prema engl. <i>basal cell carcinoma</i> |
| DIEP | prema engl. <i>deep inferior epigastric perforator</i> |
| FF | prema engl. <i>free flap</i> |
| HPV | humani papiloma virus |
| LD | <i>latissimus dorsi</i> |
| MAC | prema engl. <i>microcystic adnexal carcinoma</i> |
| RDV | radikalna disekcija vrata |
| RFFF | prema engl. <i>radial forearm free flap</i> |
| RSTL | prema engl. <i>relaxed skin tension lines</i> |
| SCC | prema engl. <i>squamous cell carcinoma</i> |
| SDV | selektivna disekcija vrata |
| UV | prema engl. <i>ultraviolet</i> |
| VJ | <i>vena jugularis</i> |
| VJE | <i>vena jugularis externa</i> |
| VJI | <i>vena jugularis interna</i> |
| VL | <i>vastus lateralis</i> |

SADRŽAJ

SAŽETAK

SUMMARY

| | |
|--|----|
| 1. UVOD..... | 1 |
| 2. NAJČEŠĆI ZLOĆUDNI TUMORI KOŽE GLAVE I VRATA | 2 |
| 2.1. BAZOCELULARNI KARCINOM | 2 |
| 2.2. PLANOCELULARNI KARCINOM..... | 2 |
| 2.3. MELANOM..... | 3 |
| 3. PRINCIPI PLASTIČNE I REKONSTRUKCIJSKE KIRURGIJE GLAVE I VRATA | 5 |
| 4. METODE REKONSTRUKCIJE KOŽNIH DEFEKATA GLAVE I VRATA | 7 |
| 4.1. SEKUNDARNO CIJELJENJE..... | 8 |
| 4.2. ELIPTIČNA EKSCIZIJA I PRIMARNO ZATVARANJE | 9 |
| 4.3. SLOBODNI KOŽNI TRANSPLANTATI | 9 |
| 4.4. TKIVNI EKSPANDERI..... | 10 |
| 4.5. TKIVNI REŽNJEVI..... | 11 |
| 4.5.1. LOKALNI REŽNJEVI..... | 11 |
| 4.5.2. REGIONALNI REŽNJEVI..... | 13 |
| 4.5.3. SLOBODNI REŽNJEVI..... | 14 |
| 5. PACIJENTI I METODE | 17 |
| 6. REZULTATI..... | 18 |
| 7. RASPRAVA..... | 23 |
| 8. ZAKLJUČAK | 27 |
| 9. ZAHVALE..... | 28 |
| 10. LITERATURA..... | 29 |
| 11. ŽIVOTOPIS | 33 |

SAŽETAK

Naslov rada: Uloga slobodnih reznjeva u kirurškom liječenju karcinoma kože glave i vrata

Autor: Igor Bosanac

Zloćudni tumori kože u području glave i vrata imaju relativno visoku incidenciju u odnosu na ostale dijelove tijela, što se pripisuje većoj izloženosti ovog područja suncu. Ovi tumori se najbolje liječe kirurški, a prilikom rekonstrukcije defekata trebalo bi se pridržavati principa rekonstrukcijske piramide, koji nalaže rekonstrukciju defekata najjednostavnijim mogućim načinom. Rastuća incidencija ovih tumora u općoj populaciji rezultirala je povećanjem broja pacijenata s velikim tumorima kod kojih nije moguće primijeniti jednostavne rekonstrukcijske metode. Iako je mikrovaskularna rekonstrukcija slobodnim reznjevima u većini slučajeva rezervirana kao zadnja opcija, u određenih pacijenata predstavlja prvu metodu izbora. Primarni cilj ovog rada bio je utvrditi koje bi bile indikacije za rekonstrukciju slobodnim reznjevima u pacijenata sa zloćudnim tumorima kože. U razdoblju od 2013. do travnja 2023. u sklopu liječenja zloćudnih tumora kože glave i vrata ukupno 27 pacijenata bilo je podvrgnuto rekonstrukciji slobodnim reznjevima. Najčešći tumori s kojima su se pacijenti prezentirali bili su bazocelularni i planocelularni karcinomi. Stopa uspješnosti rekonstrukcija bila je vrlo visoka, odnosno u skladu sa stopama uspješnosti pri ostalim, uobičajenim indikacijama za ovu metodu, te je do propadanja reznja došlo samo kod jednog pacijenta. Vlasište i preaurikularna regija bile su najčešće lokalizacije kod kojih je bila potrebna primjena ove rekonstruktivne metode, dok su najčešće korišteni reznjevi bili podlaktični i anterolateralni natkoljениčni režanj. Glavne indikacije za rekonstrukciju bile su lokalno uznapredovali, zanemareni tumori, potom rekurentni, prethodno tretirani tumori koji su zahtijevali široku eksciziju ili kompleksnu resekciju, te slučajevi kada ostalim metodama rekonstrukcije nije bilo moguće postići zadovoljavajuće funkcionalne i/ili estetske rezultate.

KLJUČNE RIJEČI: slobodni režanj, zloćudni tumori kože, glava i vrat, rekonstrukcija, kirurško liječenje

SUMMARY

Title: The role of free flaps in the surgical treatment of skin cancer of the head and neck

Author: Igor Bosanac

Malignant skin tumors in the head and neck region have a relatively high incidence compared to other parts of the body, which is attributed to greater sun exposure in this area. These tumors are best treated surgically, and when reconstructing defects, the principles of the reconstructive ladder should be followed, which advocate for the reconstruction of defects using the simplest possible methods. The increasing incidence of these tumors in the general population has increased the number of patients with large tumors where simple reconstructive methods are not feasible. Although microvascular reconstruction with free flaps is generally reserved as a last resort, it represents the first method of choice for certain patients. The primary aim of this study was to determine the indications for free flap reconstruction in patients with malignant skin tumors. From 2013 to April 2023, a total of 27 patients with malignant tumors of the head and neck skin underwent free flap reconstruction. The most common tumors patients presented with were basal cell carcinomas and squamous cell carcinomas. The success rate of the reconstructions was very high, in line with success rates in other common indications for this method, with flap failure occurring in only one patient. The scalp and preauricular region were the most common locations requiring the application of this reconstructive method, while the most frequently used flaps were the radial forearm flap and anterolateral thigh flap. The main indications for reconstruction were locally advanced, neglected tumors, then recurrent, previously treated tumors that required wide excision or complex resection, and cases where other reconstruction methods could not achieve satisfactory functional and/or aesthetic results.

KEYWORDS: free flap, malignant skin tumors, head and neck, reconstruction, surgical treatment

1. UVOD

Najveći broj tumora kože u području glave i vrata čine nemelanomski tumori kože, a najčešći tipovi ovih tumora su bazocelularni i planocelularni karcinom. Maligni melanom je agresivna neoplazma kože, a čak se trećina melanoma javlja u području glave i vrata. Iako čini samo 5% svih tumora kože, više od tri četvrtine svih smrti od zloćudnih tumora kože potječe upravo od melanoma.(1) Incidencija tumora kože u području glave i vrata je nerazmjerno visoka u usporedbi s ostalim dijelovima kože, što se pripisuje većoj izloženosti ovog područja sunčevim zrakama. Kožni tumori glave i vrata najbolje se liječe kirurški, te se većina lezija može odstraniti jednostavnom resekcijom kože, dok se rekonstrukcija može napraviti primarnim zatvaranjem rane, lokalnim režnjevima, kožnim transplantatima ili u nekim slučajevima, sekundarnim cijeljenjem. Rastuća incidencija tumora kože u općoj populaciji dovela je do povećanja broja pacijenata s uznapredovalim tumorima kod kojih je potrebno razmotriti opciju rekonstrukcije slobodnim režnjevima. Rekonstruktivne metode u području glave i vrata slijede dobro definiranu rekonstrukcijsku piramidu. Mikrovaskularne rekonstrukcije slobodnim režnjevima nalaze se na samom vrhu ove piramide, i obično su rezervirane za opsežne i složene defekte koji su već prethodno bili podvrgnuti određenom tretmanu. Iako se ova metoda mikrokirurške rekonstrukcije u području glave i vrata najčešće koristi pri liječenju malignih bolesti porijeklom iz sluznice, može se koristiti i kod kožnih tumora, pogotovo onih koji su prethodno liječeni u više navrata. (2)

Cilj ovog rada je ustanoviti indikacije za mikrokiruršku rekonstrukciju slobodnim režnjevima u pacijenata s zloćudnim tumorima kože glave i vrata, koji režnjevi se najčešće koriste u tom slučaju, i usporediti ishode i uspješnost rekonstrukcije ovom metodom u ovoj indikaciji s onima ostalih indikacija.

2. NAJČEŠĆI ZLOĆUDNI TUMORI KOŽE GLAVE I VRATA

2.1. BAZOCELULARNI KARCINOM

Bazocelularni karcinom (engl. *basal cell carcinoma* – BCC) je najčešći zloćudni tumor kod čovjeka i čini oko 70% svih malignih tumora kože. Nastaje iz stanica bazalnog sloja epidermisa, folikula dlake ili lojnih žlijezda. Glavni čimbenik rizika za nastanak bazocelularnog karcinoma je izloženost Sunčevom zračenju (osobito UVB zračenju), te se sukladno tome najčešće pojavljuje na dijelovima kože koji su najviše izloženi Sunčevim zrakama. Tako se oko 80% bazocelularnih karcinoma pojavljuje na licu, i to iznad zamišljene crte koja spaja usni kut i usnu resicu. Najčešće se pojavljuje iza 50-te godine života, a njegova incidencija je značajno veća u područjima s mnogo sunčanih dana i u nekim zanimanjima (poljoprivrednici, ribari) za koje je karakteristična velika svakidašnja izloženost Sunčevu svjetlu. Ostali čimbenici rizika su izloženost kemijskim kancerogenima (arsen), imunokompromitiranost, te genetska predispozicija (svijetla put, Xeroderma pigmentosum, Gorlin-Goltzov sindrom). Bazocelularni karcinom obično nastaje *de novo*, odnosno na klinički nepromijenjenoj koži, prema čemu se razlikuje od planocelularnog karcinoma koji često nastaje iz prekanceroza. Karakteriziran je sporim, lokalno agresivnim rastom, te izrazito rijetko metastazira. Ako se liječi u ranom stadiju, prognoza je dobra, dok u suprotnome može invadirati u potkožno tkivo, mišiće i kosti, te naposljetku dovesti čak i do smrtnog ishoda. Kod bazocelularnog karcinoma glave i vrata rizik povrata bolesti je veći nego kod bazocelularnog karcinoma trupa ili ekstremiteta. (3–5)

2.2. PLANOCELULARNI KARCINOM

Planocelularni karcinom (engl. *squamous cell carcinoma* – SCC) kože drugi je po učestalosti među zloćudnim tumorima kože i čini 10-20% svih karcinoma kože. Stanice ovog tumora potječu iz suprabazalnih epidermalnih keratinocita, te morfološki nalikuju stanicama spinoznog sloja epidermisa, zbog čega se ovaj tumor naziva još i spinocelularni karcinom. Najvažniji etiološki čimbenik je izloženost ultraljubičastom Sunčevom zračenju, pa se tako više od 90% planocelularnih karcinoma pojavljuje na

djelovima tijela najviše izloženima Suncu (lice, donja usnica, vrat, uške, dorzalna strana ruku). Incidencija se povećava s dobi i s kumulativnom izloženosti Suncu, tako da se ovaj tumor češće pojavljuje u starijih osoba, najčešće u dobi iznad 65 godina. Također, ovaj tumor češće nastaje na područjima kroničnog oštećenja kože (opekline, ulkusi, ožiljci, kronične rane i upale) i iz prekanceroza (solarna i aktinička keratoza). Ostali čimbenici koji mogu dovesti do razvoja ovog karcinoma su radioterapija, genetski čimbenici (svijetla put, Xeroderma pigmentosum), imunokompromitiranost, kemijski karcinogeni (arsen, policiklički ugljikovodici, insekticidi, herbicidi), te naposljetku, neke virusne infekcije (HPV-16).

Kožni planocelularni karcinomi očituju se širokim spektrom tumorskih promjena, od lako izlječivih površinskih sve do jako infiltrirajućih, metastazirajućih tumora sa smrtnim ishodom. Karakterizirani su brzim rastom primarnog tumora, perineuralnom invazijom i mogućnošću metastaziranja. Planocelularni karcinom obično počinje kao sitna hiperkeratotična ili verukozna tvorba koja se povećava, postepeno raste brže i nastaje ulceracija ili nekroza, a svojim agresivnim rastom može uzrokovati destrukciju mekih tkiva i kosti. U području glave i vrata najčešće se javlja na ušci, frontotemporalnoj regiji, obrazu i nosu, te u ovom području prvenstveno metastazira limfogeno u regionalne limfne čvorove, a potom i hematogeno u udaljene organe (pluća, jetra, kosti, mozak). Klinički se razlikuju endofitični i egzofitični oblik. Veličina karcinoma (T stadij) ima velik utjecaj na prognozu bolesti, dok pojava regionalnih metastaza smanjuje stopu preživljenja za 50%. Ako se prepoznaju na vrijeme i liječe adekvatno, mortalitet je iznimno mali. (3–6)

2.3. MELANOM

Melanom kože u području glave i vrata čini između 15% i 30% svih melanoma kože. U odnosu na nemelanomske tumore kože (bazocelularni i planocelularni karcinom), relativno je rijedak, te čini oko 1,5 – 2% svih tumora kože. Međutim, njegova se incidencija u posljednjih nekoliko desetljeća značajno povećala, te je riječ o jednom od tumora s najvećim porastom broja oboljelih. Bez obzira na relativno malu učestalost melanoma među kožnim karcinomima, njegov mortalitet čini čak 80% ukupnog mortaliteta od svih zloćudnih tumora kože. Nastaje malignom transformacijom melanocita, stanica u bazalnom sloju epidermisa. Najvažniji rizični čimbenici nastanka

melanoma su izloženost UV zračenju, genetska predispozicija (svijetla put, svijetla ili riđa kosa, plave oči), veći broj madeža na tijelu, sklonost nastanku opekline pri izlaganju Suncu, pozitivna obiteljska anamneza (2-8 puta veći rizik nastanka melanoma) i oslabljen imunološki sustav. Najčešće se javlja u dobi između 50 i 70 godina, a čak trećina bolesnika je mlađa od 50 godina. Za razliku od bazocelularnog i planocelularnog karcinoma kože, čija pojavnost korelira s kroničnom izloženošću Sunčevim zrakama, razvoj melanoma kože više je povezan s povremenim intenzivnim izlaganjima UV zračenju. Češće nastaje kao *de novo* pigmentirana promjena kože, a rjeđe iz postojećih madeža. Promjene na postojećem madežu u smislu promjene boje, izgleda i rubova mogu biti znak maligne alteracije. U pravilu raste asimptomatski, a subjektivne smetnje (svrbež, peckanje, krvarenje) su rijetke. U početku raste horizontalno, nakon čega slijedi rast u dubinu (vertikalna faza), tako da za razliku od većine drugih primarnih tumora čak i uznapreovalom stadiju lokalno ostaje relativno mali tumor. Potrebno je naglasiti važnost rane dijagnoze ove bolesti, jer ako se melanom prepozna i kirurški odstrani u ranoj fazi, prognoza je izvrsna. Međutim, za tumore dijagnosticirane u uznapreovalom stadiju mogućnosti liječenja su i dalje skromne, te je u tom slučaju preživljenje nisko. Lokaliziranost tumora u području glave i vrata ima utjecaj na prognozu jer melanomi kože u ovom području imaju nešto lošiju prognozu od ostalih lokalizacija na tijelu. (1,3–5,7,8)

3. PRINCIPI PLASTIČNE I REKONSTRUKCIJSKE KIRURGIJE GLAVE I VRATA

Rekonstrukcija područja glave i vrata poseban je izazov za kirurge zbog kompleksne funkcionalne anatomije ovog područja, ali i potrebe za kritičkom procjenom i pažljivom korekcijom kako estetskog, tako i funkcionalnog deficita, sve s ciljem postizanja fizičkog i psihološkog blagostanja pacijenta. (9,10) Cilj metoda plastične i rekonstrukcijske kirurgije je pokušati vratiti oblik i funkciju pojedinog dijela tijela. Katkad je moguće vratiti samo oblik, ali ne i funkciju. Uspjeh rekonstrukcije ovisi prvenstveno o obliku i veličini defekta, ali vrlo je važna i lokalizacija samog defekta, jer neke je anatomske strukture lica gotovo nemoguće savršeno rekonstruirati *de novo*. Dobra prokrvljenost lica znatno doprinosi urednom cijeljenju rana i rjeđim kirurškim komplikacijama u odnosu na druge dijelove tijela. (3)

Uspjeh kirurškog postupka i izgled postoperacijskog ožiljka ovise o kirurškoj tehnici, mjestu incizije, dobi bolesnika, kvaliteti kože, načinu cijeljenja rane i vrsti kirurškog materijala upotrebljenog za operaciju. Kirurška tehnika mora biti atraumatska, odnosno, treba pažljivo postupati s tkivom bez gnječenja, navlačenja i izlaganja temperaturi (npr. elektrokoagulacija). Također je potrebno primijeniti preciznu hemostazu i zatvoriti ranu po slojevima pritom rabeći resorbirajuće atraumatske šavove. Dob bolesnika vrlo je važna za izgled ožiljka, te u starijih ljudi rane sporije cijele i potrebno je šavove ostaviti dulje. Važno je na umu imati i specifičnosti šavova u plastičnoj kirurgiji, koji se odlikuju velikom čvrstoćom, čime podupiru i omogućuju zadržavanje napetosti u tkivu, zatim potreba podatnosti u radu, što tanji konac, a za kvalitetu šavova nužan je i odabir adekvatne igle. Sve su to preduvjeti za dobro cijeljenje rane i dobar izgled postoperativnog ožiljka. (11)

Lice anatomski nije jedinstvena cjelina te se može podijeliti na više anatomskih i estetskih jedinica i podjedinica. Pojam „estetska jedinica“ odnosi se na jasno definiranu regiju lica koja bi se trebala rekonstruirati kao zasebna jedinica kad god je to moguće. (slika) Suštinski, ako postoji nepotpuni defekt jedne podjedinice, bolje je defekt proširiti na cijelu podjedinicu, jer će rekonstrukcija cijele podjedinice rezultirati boljim estetskim rezultatom od njene parcijalne rekonstrukcije. Također, sve incizije trebalo bi izvoditi u području granice pojedinih estetskih jedinica (npr. nazolabijalna brazda,

preaurikularno, rub vlasišta) kako bismo ožiljak uklopili u postojeću prirodnu granicu lica (boru), te na taj način učinili ga manje vidljivim. (3,10,12,13)

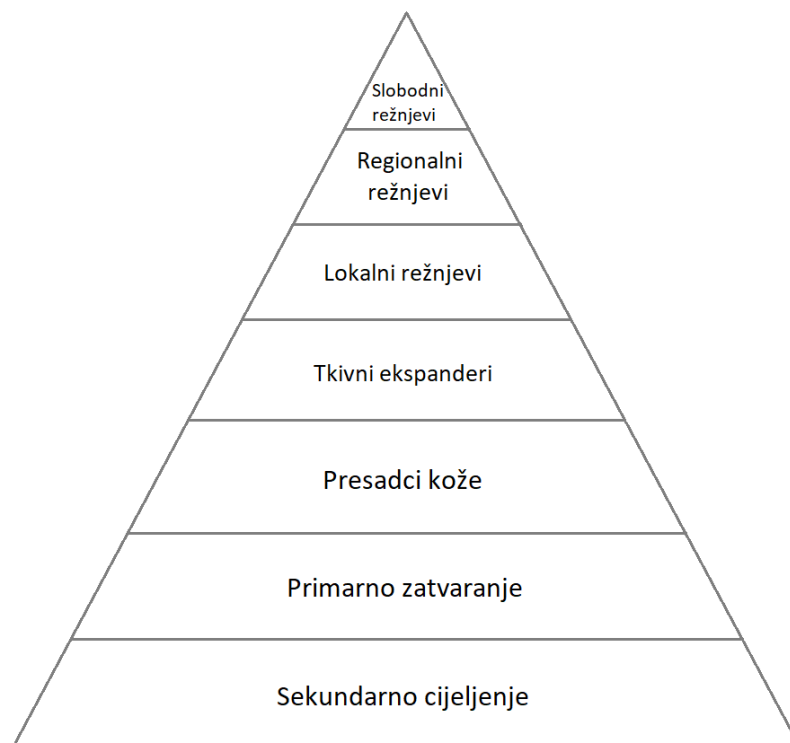
Kirurg bi se uvijek trebao truditi postaviti rezove, male ekscizije i šavove u linije minimalne napetosti (engl. relaxed skin tension lines – RSTL, Langerove linije), jer se na taj način ožiljak neće razvući i nakon cijeljenja će biti diskretan, te ćemo tako postići najpovoljniji estetski učinak. (3,12)

Evaluacija pacijenta kojem je potreban rekonstruktivni zahvat složen je postupak, ali se može pojednostaviti tako da uzmemo u obzir čimbenike kao što su anatomska lokacija tumora, očekivana veličina i opseg defekta, procjena potencijalnih donorskih regija za rekonstrukciju, i potreba za adjuvantnom terapijom. Obraćanje pažnje na ove parametre tijekom evaluacije pacijenta uvelike pomaže pri postizanju optimalnog rekonstruktivnog rezultata za svakog pacijenta. Zamjena tkiva sličnim tkivom važan je princip u rekonstruktivnoj kirurgiji, kojem bi trebalo težiti kad god je to moguće. (14)

4. METODE REKONSTRUKCIJE KOŽNIH DEFEKATA GLAVE I VRATA

Jedan od glavnih principa rekonstrukcijske kirurgije je da se defekt pokuša rekonstruirati najjednostavnijom metodom. U slučaju da to nije moguće, potrebno je primijeniti neku od složenijih metoda rekonstrukcije. Taj osnovni postulat rekonstrukcijske kirurgije može se prikazati tzv. rekonstrukcijskom piramidom. (Slika 1) Na dnu piramide su metode koje se najčešće primjenjuju i relativno su jednostavne, dok su prema vrhu rekonstrukcijski postupci sve složeniji i rjeđe se koriste. Ovaj pristup rekonstrukciji ilustrira ideju da je najjednostavnije i najsigurnije rješenje ujedno i ono najpoželjnije. Kada pomoću takvog rješenja ne možemo postići cilj rekonstrukcije, razmatramo iduću stepenicu piramide. (3,10)

Kada lokalno ne postoji dovoljno kože da bi se postiglo zatvaranje rane, kirurg mora odabrati drugačiji pristup. Iako se ekspanzija tkiva koristi u rekonstrukciji područja glave i vrata, ona se sastoji od više stadija i produljuje oporavak. Transplantati kože, pune ili djelomične debljine, ponekad se koriste u rekonstrukciji ovog područja. Koža s donorskog mjesta mora odgovarati boji i kvaliteti kože koja nedostaje kad i koliko god je to moguće. Veliki i duboki defekti mekog tkiva glave i vrata mogu zahtijevati primjenu regionalnih ili slobodnih režnjeva.(10)



Slika 1. Rekonstruktivna piramida

4.1. SEKUNDARNO CIJELJENJE

Sekundarno cijeljenje rane predstavlja najjednostavniji način rekonstrukcije defekta kod kojeg dolazi do popunjavanja defekta granulacijama i naknadne epitelizacije s rubova zdrave kože. Na licu ova metoda nije prvi izbor rekonstrukcije defekta. Postoji nekoliko negativnih karakteristika zbog kojih bi sekundarno cijeljenje trebalo izbjegavati: dugo traje, potrebna je veća suradljivost bolesnika zbog redovitih previjanja rane, konačni ožiljak je u pravilu veći i podložan je sekundarnoj kontrakturi. Unatoč tome, na pojedinim lokalizacijama na glavi ova metoda se može primijeniti uz relativno dobar estetski rezultat. (3)

U pažljivo odabranim okolnostima, sekundarno cijeljenje pruža funkcionalne i kozmetičke ishode koji su jednaki ili čak nadilaze rezultate postignute primjenom transplantata ili režnjeva. Uz to, ova efikasna i ekonomična metoda omogućava optimalan nadzor rane i praćenje eventualnog povrata tumora, ima nisku stopu komplikacija, te omogućuje da se izbjegnu kompleksni zahvati u slabih pacijenata. Ono što je važno za povoljan ishod je liječnikovo znanje o cijeljenju rana, ali i edukacija pacijenta vezano za očekivano trajanje cijeljenja, brigu o rani, i o očekivanim funkcionalnim i kozmetičkim ishodima. Lokacija predstavlja jedan od važnih prediktivnih faktora za estetski ishod cijeljenja. U načelu, rane na konkavnim površinama cijele gotovo neprimjetnim ožiljcima, dok kod onih na konveksnim površinama postoje veće varijacije u rezultatima cijeljenja. Rane na konkavitetima nosa (alarni i nazolabijalni nabori), oka (medijalni očni kut, donja vjeđa), uha (konha, *fossa trianguaris*) i sljepoočna regija cijele s izvrsnim rezultatima. Posebno dobri rezultati postižu se u području medijalnog ocnog ruba. Koža starijih osoba cijeli s boljim estetskim rezultatom u usporedbi s kožom mlađih osoba, što se pripisuje povećanoj opuštenosti kože te nepravilnostima u pigmentaciji i konturama kože, koje bolje prikrivaju ožiljak. Manje rane (<1cm) na svim lokalizacijama cijele bolje od većih rana. Komplikacije sekundarnog cijeljenja su rijetke i obično se događaju zbog nepravilnog odabira mjesta na kojem će se primijeniti ova metoda, te zbog neadekvatne njege i brige o rani.(15)

4.2. ELIPTIČNA EKSCIZIJA I PRIMARNO ZATVARANJE

Primarno zatvaranje eliptične ekscizije jedan je od osnovnih alata za eksciziju lezija i rekonstrukciju defekata kože. Ova tehnika, uz to što pruža odličan estetski rezultat, odlikuje se jednostavnošću i raznolikošću, te postoje njene brojne varijacije koje se mogu prilagoditi specifičnim situacijama i okolnostima. U iskusnim rukama ovom metodom ožiljak se može prikriti u linije minimalne napetosti tako da nakon cijeljenja bude jedva vidljiv. Preciznim planiranjem ekscizija, uzimajući u obzir specifične karakteristike defekta i lokalne anatomske osobitosti može se dodatno poboljšati vjerojatnost optimalnog rezultata.(16) Omjer duljine duže i kraće (poprečne) osi elipse trebao bi biti 1:3,5 – 4, u protivnom se pojavljuje višak tkiva na krajevima incizije, što se naziva „pasjim uhom“.(11) Višekratnim eliptičnim ekscizijama tijekom određenog razdoblja mogu se ukloniti veće kožne promjene čijom bi ekscizijom u jednom aktu ostao veliki defekt ili ožiljak. Eliptična ekscizija dijela lezije ponavlja se svaka 2-3 mjeseca sve dok se lezija ne ukloni u potpunosti. Ovom metodom moguće je ukloniti veće kožne lezije uz zadovoljavajući estetski rezultat.(3,11)

4.3. SLOBODNI KOŽNI TRANSPLANTATI

Slobodni kožni presadci ili transplantati važno su i korisno rekonstrukcijsko sredstvo za prekrivanje kirurških defekata. Za razliku od režnjeva, nemaju vlastitu krvnu opskrbu te njihovo konačno preživljenje ovisi o urastanju kapilara iz primajuće regije. Iz tog razloga ih nije moguće koristiti na područjima koja nisu dobro vaskularizirana, kao što su izložena kost, hrskavica bez perihondrija i slično. U dermatološkoj kirurgiji presadci kože najčešće se koriste nakon uklanjanja tumora kože, a mogu se koristiti i kod liječenja ulkusa na nozi. U načelu se koriste kada cijeljenje sekundarnom intencijom ili primarno zatvaranje rane nisu adekvatna opcija, ili kada elasticitet kože ili drugi faktori sprječavaju upotrebu kožnih režnjeva. (17) Presadci kože dijele se na presatke djelomične i pune debljine. Presadci djelomične debljine (Thiersch) sadrže epidermis i samo dio dermisa, dok presadci pune debljine (Wolfe) uz epidermis sadrže cijeli dermis. (11,17,18) Nakon uzimanja presatka pune debljine kože nastali defekt na davajućem mjestu potrebno je primarno zatvoriti, zbog čega su ovi presadci manjeg promjera. S druge strane, nakon uzimanja presatka djelomične debljine, davajuće

mjesto zacijeli sekundarno, epitelizacijom iz kožnih adneksa, te iz tog razloga ovi presadci mogu biti puno većih dimenzija.(3) Količina dermisa koju presadak sadrži određuje vjerojatnost preživljenja i razinu kontrakcije. Tako presadci djelomične debljine mogu preživjeti na slabije prokrvljenim područjima, ali vjerojatnost da će doći do kontrakcije je veća, dok je kod presadaka pune debljine situacija obrnuta. (18) U prvih 24h, presadak se prehranjuje plazmatskom imbibicijom, dakle apsorbira transudat iz primajuće regije, a fibrin djeluje kao prirodni adheziv koji drži presadak na mjestu, te ga s vremenom zamjenjuje granulacijsko tkivo. Nakon 48 do 72h dolazi do uspostave vaskularnih anastomoza, da bi se nakon 4 do 7 dana uspostavila potpuna cirkulacija. Reinervacija presatka počinje nakon 2 do 4 tjedna, ali za potpuni povrat osjeta potrebno je nekoliko mjeseci ili godina. (17) Zbog svojih karakteristika (slabija sekundarna kontrakcija, manja promjena boje kože) transplantat pune debljine kože pogodniji je za primjenu na licu od transplantata djelomične debljine. (11) Kožni presadci djelomične debljine najčešće se uzimaju s prednjeg ili postraničnog dijela natkoljenice. Zbog male debljine njihova upotreba je limitirana u rana kod kojih postoji značajan gubitak mekog tkiva. U slučajevima kada se u rekonstrukciji defekata lica ne mogu primijeniti lokalni režnjevi, kožni presadci pune debljine predstavljaju predstavljaju dobru alternativu, pogotovo ako se uzmu s donorskog mjesta koje je svojim karakteristikama slično koži u okolini defekta (preaurikularno, postaurikularno, nazolabijalno). Zbog svoje debljine predstavljaju dobar izbor za rane s gubitkom volumena mekog tkiva. Mogu se koristiti pri rekonstrukciji manjih defekata vlasišta kada zbog prevelike tenzije nije moguće primarno zatvoriti ranu. (19) Zbog manjka elastičnosti tkiva u području vlasišta, upotreba lokalnih režnjeva je ograničena na manje defekte, tako da se kod nešto većih defekata mogu koristiti kožni presadci, uz preduvjet da je prisutan perikranij, koji omogućuje njihovu prehranu.(20)

4.4. TKIVNI EKSPANDERI

Tkivni ekspanderi su silikonske vrećice koje imaju port (cjevčicu) kroz koji se pune fiziološkom otopinom kako bi se ekspander proširio. Primjena ove tehnike omogućuje stvaranje nove lokalne zalihe kože i potkožnog tkiva.(21) Ekspander se postavi u prethodno preparirani potkožni džep, nakon čega se rana zatvori, a sa širenjem ekspandera pričekava se dok rana potpuno ne zacijeli. Zatim se postupno puni

fiziološkom otopinom, a nakon što dobijemo dovoljnu količinu ekspanzirane kože, iz ekspandera se evakuira fiziološka otopina i ekspander se ukloni. Iz novonastalog suviška kože formira se lokalni ili regionalni režanj za rekonstrukciju defekta. U području glave i vrata ekspanderi se najčešće koriste na vlasištu ili čelu gdje podlogu čine kosti lubanje, dok se na vratu, zbog moguće kompresije velikih krvnih žila, tkivni ekspanderi koriste iznimno rijetko. (3) Glavna prednost ekspanzije tkiva leži u mogućnosti povećanja količine lokalnog tkiva (pogotovo onog s dlačnim folikulima) uz izvrsnu usklađenost boje kože, debljine, teksture, očuvanje osjeta i adneksalnih struktura. Glavni nedostatak je taj da uključuje više operacija te da postoji intrinzičan rizik za infekciju i ekspaniranje ekspandera kroz kožu. (20) Razvoj tkivnih ekspandera omogućio je rekonstrukciju defekata koji ne mogu biti primarno zatvoreni bez pretjerane napetosti. U slučajevima kada ostale metode kao što su lokalni režnjevi, slobodni režnjevi i tkivni presadci nisu opcija, tkivni ekspanderi predstavljaju prikladnu opciju za estetsku rekonstrukciju u području glave i vrata. (22)

4.5. TKIVNI REŽNJEVI

Režanj predstavlja dio tkiva koji se premješta s jednog dijela tijela na drugi i ima vlastitu krvnu opskrbu. U slučaju ako se vaskularna peteljka režnja ne presijeca tijekom premještanja tkiva, takav režanj nazivamo peteljkastim režnjem (lokalni i regionalni režnjevi). Ako se pak tkivo prenosi s udaljenog dijela tijela, krvne žile režnja treba presjeći i spojiti ih na primajuće mjesto, što se izvodi mikrokirurškom tehnikom, te ovakve režnjeve nazivamo slobodnim režnjevima. (3)

4.5.1. LOKALNI REŽNJEVI

Lokalni režnjevi temelje se na principu da defekt rekonstruiramo pomoću tkiva koje se nalazi uz sami defekt, te se gotovo svi temelje na nasumičnoj vaskularizaciji kože, odnosno na kožno-potkožnom žilnom spletu. (3,23,24) Osim malih, nasumičnih lokalnih režnjeva koji se temelje na subdermalnom žilnom spletu, postoje i lokalni režnjevi s aksijalnom vaskularizacijom, te perforatorski režnjevi temeljeni na muskulokutanim ili septokutanim perforatorima duboke fascije. Uporaba lokalnih režnjeva ima brojne

prednosti, jedna od kojih je ta da se u rekonstrukciji koriste tkiva iz blizine defekta, što omogućava bolje podudaranje boje i debljine kože s okolnim tkivom, čime se lakše postiže prirodniji izgled i kontura kože, te je moguće očuvati osjet. Također, uz dobro planiranje moguće je u potpunosti primarno zatvoriti donorsko mjesto, a male je lokalne reznjeve obično moguće primijeniti uz korištenje lokalne anestezije. Njihov relativan nedostatak je potreba za detaljnim planiranjem i iskustvom, jer pogrešno isplanirani režanj može dovesti do problema kao što su parcijalno ili potpuno propadanje reznja, te do funkcionalnih poremećaja, kao što su razni deformiteti i defekti tkiva (ektropij vjeđe, opstrukcija nosa, mikrostromija).(23) Za razliku od lokalnih reznjeva na tijelu, gdje odnos dužine reznja i njegove baze mora biti 1:1, na licu taj odnos može biti 3:1 do 4:1. Razlog tomu je izrazito dobra vaskularizacija kože lica, zbog čega su lokalni reznjevi na licu izuzetno pouzdani, a komplikacije rjeđe.(3) Razlikujemo nekoliko tipova reznjeva prema načinu prijenosa, a to su rotacijski, klizni (jednostruki, dvostruki, V-Y), transpozicijski (bilobarni, romboidni) i interpozicijski. (3,25)

U području čela najčešće se koriste klizni reznjevi (jednostruki i dvostruki), i pritom se incizije smještaju u horizontalne bore čela, kako bi se što bolje sakrili ožiljci. Lateralni defekti čela ponekad se mogu rekonstruirati kliznim reznjevima pomicanjem tkiva obraza ili sljepoočne regije. Modificirani klizni reznjevi (O-T, A-T) pogodni su za defekte koji se nalaze uz rub linije kose ili obrva, jer smanjuju njihov pomak. Rotacijski reznjevi su alternativa za defekte umjerene veličine lateralne i paramedijane regije čela. (3,12,20)

Rekonstrukcija područja kapaka posebno je izazovna jer osim estetskih zahtjeva trebamo ispuniti i one funkcionalne, kako bi se izbjegle komplikacije koje su u slučaju neadekvatne rekonstrukcije neizbježne, a one uključuju ektropij, epiforu, erozije rožnice i suho oko. Defekti veličine do jedne četvrtine širine kapka mogu se zatvoriti primarno. Za sve veće defekte potrebno je koristiti neki od lokalnih reznjeva. Za rekonstrukciju defekata umjerene veličine (do 50% širine kapka) koristi se polukružni rotacijski režanj. U slučaju većih defekata koriste se reznjevi poput tarzokonjunktivalnog i rotacijskog reznja obraza (Mustarde). (12,20)

U slučaju manjih defekata obraza koji se ne mogu zatvoriti primarno mogu se koristiti lokalni reznjevi. Jedan od najčešće korištenih je rotacijski režanj lica, ili, u slučaju da se radi o većem defektu, rotacijski režanj lica i vrata. Incizije se izvode u području linija

minimalne napetosti lica s ciljem postizanja optimalnog estetskog rezultata. Ostali reznjevi koji se često koriste u ovom području su klizni (V-Y) i transpozicijski. (3,20)

Rekonstrukcija nosa je izuzetno kompleksna, jer se uz estetsku komponentu mora voditi računa i o funkcionalnosti dišnog puta. Najčešće korišteni reznj za rekonstrukciju defekata vrška nosa i nosnica je bilobarni, transpozicijski reznj, za nosno krilo i lateralni dio dorzuma nosa često se koristi nazolabijalni reznj, dok se za rekonstrukciju defekta nosa u medijalnom očnom kutu koristi glabelarni reznj. Metoda izbora u rekonstrukciji većih nepotpunih ili potpunih defekata kože nosa je čeoni reznj, koji je baziran na *a. supratrochlearis*. (3,20)

Prilikom rekonstrukcije usne primarni cilj je uspostava funkcije, odnosno očuvanje oralne kompetencije, govora i mimike. Lokalni reznjevi se koriste za defekte koji zahvaćaju od 1/3 do 3/4 usne, a najčešće korišteni su Abbeov, Abbe-Estlanderov, Webster-Bernardov i Karapandžićev reznj. U slučaju većih defekata može se kombinirati više različitih ili istih lokalnih reznjeva s obje strane lica.(3,20)

Rekonstrukcije kod starijih pacijenata su manje zahtjevne nego one kod mlađih, prvenstveno zbog povećane opuštenosti kože. Korisno je sakriti incizije i donorska mjesta u linije minimalne napetosti kako bi se postigao bolji estetski rezultat. (23)

4.5.2. REGIONALNI REŽNJEVI

Regionalni reznj predstavlja tkivo koje se uzima iz susjedne anatomske regije. Pri rekonstrukciji defekata u području glave i vrata koriste se reznjevi iz područja vrata, prsa ili ramenog područja. Regionalni reznjevi su opskrbljeni barem jednom većom krvnom žilom koja prolazi dužom osi reznja.(3)

Prije popularizacije i standardizacije slobodnih reznjeva, za rekonstrukciju velikih defekata u području glave i vrata koristili su se regionalni reznjevi. U okolnostima kada pacijent ima ozbiljne komorbiditete, kada postoje određene vaskularne anomalije sa smanjenom krvnom opskrbom i ako je pacijent prethodno primio radioterapiju, kirurg će se prije odlučiti na primjenu regionalnih nego slobodnih reznjeva. Sve u svemu, regionalni reznjevi predstavljaju pouzdanu rekonstruktivnu alternativu slobodnim

režnjevima.(26–28) Ipak, regionalni režnjevi se relativno rijetko koriste u rekonstrukciji kožnih defekata, te se za tu indikaciju puno češće rabe slobodni režnjevi.(3)

Iako režanj velikog prsnog mišića (*pectoralis major*) predstavlja najčešće korišteni regionalni režanj, on se rabi prvenstveno pri rekonstrukciji opsežnih i složenih defekata usne šupljine i ždrijela.(3)

Režanj koji se može koristiti za rekonstrukciju kožnih defekata je deltopektoralni režanj, kojeg je prvi opisao Bakamjian 1965. godine, i danas se najčešće koristi za rekonstrukciju velikih defekata kože vrata, za što je vrlo pogodan jer je koža prsišta svojom bojom, debljinom i teksturom slična koži vrata. Režanj je vaskulariziran putem perforatora unutarnje torakalne arterije (*a. thoracica interna*). Perforatori se pružaju prema lateralnoj strani prsišta, odnosno prema deltoidnoj regiji, što omogućava prepariranje cjelokupne kože s fascijom. Nakon odizanja režnja davajuće mjesto potrebno je prekriti slobodnim presatkom kože.(3)

4.5.3. SLOBODNI REŽNJEVI

Slobodni režnjevi predstavljaju tkivo koje se uzima s dijela tijela koje je udaljeno od defekta, te se pritom krvne žile samog režnja moraju presjeći i mikrovaskularnom tehnikom spojiti na krvne žile u blizini defekta.(3) Razvoj slobodnih režnjeva i mikrokirurških tehnika u 1980-ima označio je novu eru u rekonstrukcijskoj kirurgiji glave i vrata. Volumen i vrste tkiva koje se mogu prenijeti u područje glave i vrata značajno su se povećali upotrebom slobodnih režnjeva. Defekti koje prije nije bilo moguće rekonstruirati sada se mogu pouzdano rekonstruirati ovom metodom. Ovaj napredak omogućio je kirurzima da budu radikalniji pri resekciji tumora, što je rezultiralo boljom lokalnom kontrolom bolesti i boljim izgledima za preživljenje. Također, funkcionalni i estetski ishodi značajno su poboljšali kvalitetu života pacijenata. Izbor režnjeva, tehnike odizanja, i ishodi nakon operacija kontinuirano su se poboljšavali kako se stjecalo sve više iskustva u ovom području tokom proteklih desetljeća.(29) U današnje vrijeme, mikrokirurške rekonstrukcije slobodnim režnjevima predstavljaju zlatni standard rekonstrukcije velikih i složenih defekata nakon ekstirpacije tumora u području glave i vrata. (27,29)

Jedna od najvećih prednosti slobodnih reznjeva je ta što omogućuju ciljani izbor tkiva (kost s mišićem, koža s potkožnom fascijom) potrebnih za rekonstrukciju. Nadalje, moguć je istovremeni rad dvaju kirurških timova, od kojih jedan tim radi resekciju tumora, dok drugi tim za to vrijeme preparira režanj za rekonstrukciju nastalog defekta. Tako se znatno skraćuje vrijeme provedeno u općoj anesteziji i reduciraju se postoperativne komplikacije.(3) Također, u slučaju opsežnih, složenih defekata koji zahtijevaju veći volumen i više vrsta tkiva (kost, sluznica, koža, meko tkivo) potrebnih za adekvatnu rekonstrukciju, možemo istovremeno koristiti 2 slobodna reznja, što je daljnja prednost ove metode.(29)

Postoji velik broj različitih slobodnih reznjeva, te se oni danas mogu uzeti gotovo s bilo kojeg dijela tijela.(3,11) Cilj je primijeniti onaj režanj koji što bolje estetski i funkcionalno nadomješta dio koji nedostaje, a pritom najmanje oštećuje davajuće mjesto.(11) Iako rekonstrukcija slobodnim reznjevima inače predstavlja zadnju „stepenicu“ rekonstrukcijske piramide, u slučaju zapuštenih i/ili rekurentnih zloćudnih tumora kože glave i vrata, kada su prisutni ekstenzivni defekti koji se ne mogu rekonstruirati drugim metodama, ili kada su pacijenti prethodno neuspješno liječeni drugim metodama (višestruke ekscizije, rekonstrukcije lokalnim reznjevima, radioterapija), ona ipak ima svoju ulogu. Naime, prijašnji tretmani onemogućavaju upotrebu lokalnog tkiva za rekonstrukciju, te je u ovim slučajevima defekt moguće rekonstruirati slobodnim reznjevima. Dodatna prednost ove metode je mogućnost prilagodbe sastava slobodnog reznja (miokutani, fasciokutani) kako bi se defekt zamijenio što sličnijim tkivom.(30) U pojedinim slučajevima možemo koristiti slobodni mišićni režanj u kombinaciji s presatkom kože djelomične debljine.(31) U nastavku su nabrojani neki od češćih slobodnih reznjeva koji se koriste u rekonstrukciji ekstenzivnih i složenih kožnih defekata.

Jedan od najčešće korištenih slobodnih reznjeva u rekonstrukciji glave i vrata je podlaktični režanj (engl. *radial forearm free flap* – RFFF). Vaskularizacija mu se temelji na *a. radialis* i pratećim venama. Najčešće se odiže kao fasciokutani režanj, a prednosti ovog reznja uključuju pouzdanu vaskularizaciju, dovoljnu duljinu i adekvatan promjer krvnih žila peteljke, dovoljnu količinu kože koja je tanka i podatna, te mogućnost odizanja i dijela kosti ukoliko je potrebna manja koštana rekonstrukcija. Nedostatak mu je to što je podlakticu potrebno prekriti presatkom kože zbog morbiditeta davajućeg mjesta. (3,11,32,33)

Anterolateralni natkoljениčni režanj (engl. *anterolateral thigh flap* – ALT) izuzetno je svestran režanj za rekonstrukciju glave i vrata. Može se odignuti kao fasciokutani režanj, ili kao miokutani režanj uključivanjem *m. vastus lateralis*, čime se značajno povećava obujam reznja. Izvrsna kvaliteta i dostupnost veće količine mekog tkiva, kao i niski morbiditet davajućeg mjesta rezultirali su značajno povećanom upotrebom i proširenim primjenama ovog reznja. Uz to, funkcija noge ostaje nenarušena, a na natkoljenici ostaje samo vertikalni ožiljak. Nedostatak mu je anatomska varijabilna vaskularizacija temeljena na perforatorima kože. (3,29,32,34)

Režanj širokog leđnog mišića (*m. latissimus dorsi*) koristi se za rekonstrukciju defekata u kojima je potrebno nadomjestiti veliki volumen mekih tkiva. Riječ je o mišićnom ili mišićno-kožnom reznju koji je vaskulariziran preko *a. thoracodorsalis* i prateće vene. Ukoliko je potrebna istovremena koštana rekonstrukcija u režanj se može uključiti i dio kosti skapule. Nedostaci su mu velik ožiljak koji ostaje na davajućem mjestu te potreba za promjenom položaja pacijenta tijekom operacije. (3,11,35)

Vastus lateralis režanj je vrlo raznovrstan slobodni režanj koji se lako odiže, ima dugu vaskularnu peteljku, te se može prilagoditi raznim rekonstruktivnim potrebama. Može se koristiti kao mišićni, mišićno-kožni režanj, ili u kombinaciji s transplantatom kože. Indiciran je za defekte različitih tipova i lokacija, te se može prilagoditi i tankim (kožni defekti) i dubokim defektima. Kada su u pitanju tanji, kožni defekti, učinkovit je pri rekonstrukciji vlasišta, lica, i stražnjeg dijela vrata. (36)

Slobodni mišićni reznjevi poput *latissimus dorsi* i *vastus lateralis* se za rekonstrukciju kožnih defekata kombiniraju sa kožnim transplantatima djelomične debljine kože.(31,36)

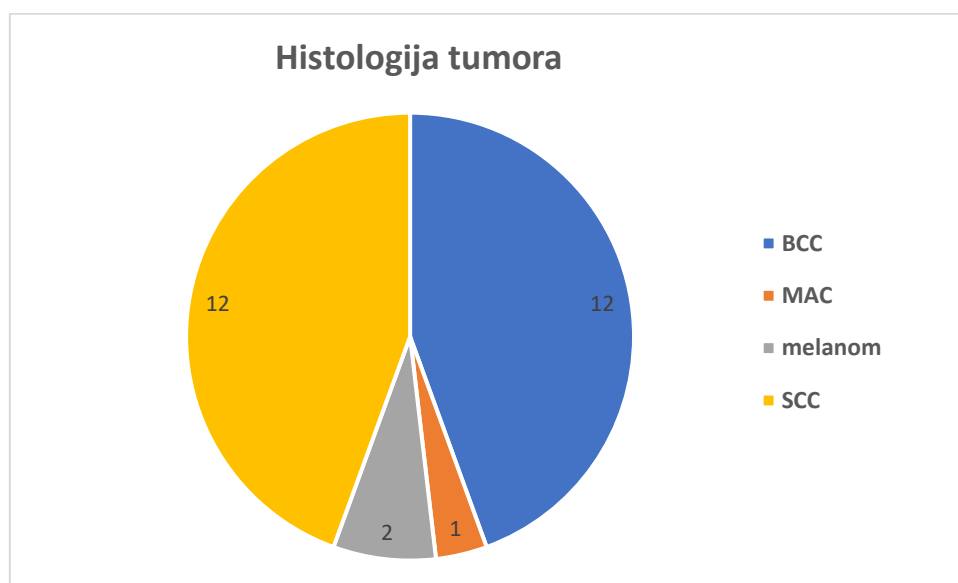
5. PACIJENTI I METODE

Pregledom baze podataka identificirani su svi pacijenti kod kojih je u sklopu liječenja zloćudnih tumora kože u području glave i vrata napravljena rekonstrukcija defekta slobodnim reznjevima u Klinici za kirurgiju lica, čeljusti i usta, Kliničke bolnice Dubrava, u Zagrebu, u razdoblju od 2013. do travnja 2023. godine.

Retrospektivno je pregledana medicinska dokumentacija te su prikupljeni podaci o dobi i spolu pacijenata, vrsti prijašnjeg liječenja, patohistološkoj dijagnozi, lokalizaciji tumora, tipu kirurške resekcije, tipu korištenog slobodnog reznja, vaskularnim anastomozama, eventualnim komplikacijama, te ishodu operacije.

6. REZULTATI

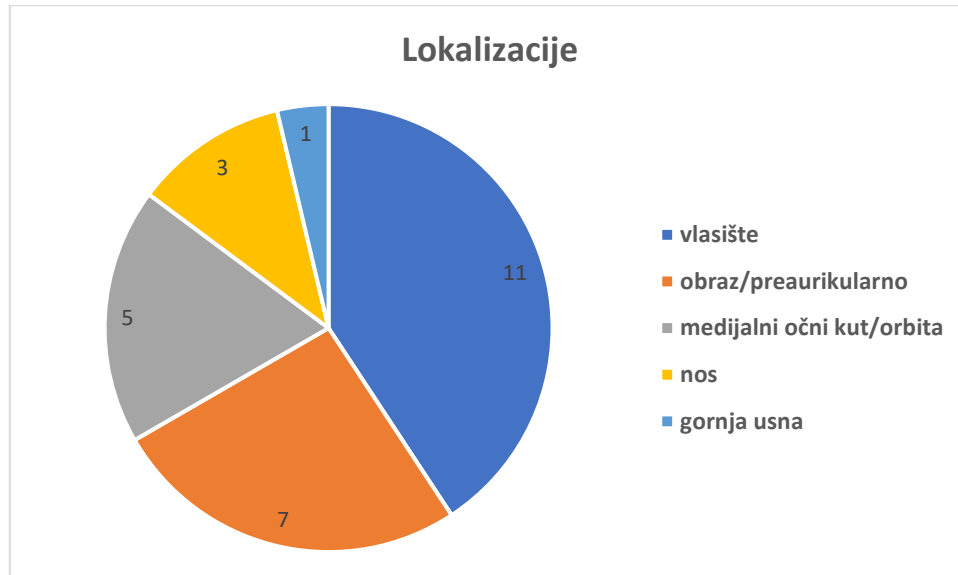
Ukupno 27 pacijenata s karcinomom kože u području glave i vrata bilo je podvrgnuto postupku rekonstrukcije slobodnim režnjevima, od čega je bilo 14 muškaraca i 13 žena. Medijan starosti pacijenata bio je 72 godine, pri čemu je najmlađi pacijent imao 32 godine, dok je najstariji imao 85 godina. Najčešća vrsta tumora bili su bazocelularni (N=12) i planocelularni (N=12) karcinom. 2 pacijenta imala su melanom, dok je jedna pacijentica imala mikrocistični adneksalni karcinom (MAC).



Slika 2. Histologija tumora

Većina pacijenata bila je ranije liječena zbog svoje bolesti, a od prijašnjih tretmana najčešće su bile ekscizije te rekonstrukcije nastalih tkivnih defekata. 19 pacijenata (70%) bilo je prethodno liječeno zbog svoje bolesti, te su se javili na Kliniku s recidivom, dok se 8 pacijenata (30%) prezentiralo s uznapredovalim primarnim tumorom kože, bez ikakvog prijašnjeg liječenja, te je kod njih bilo nužno učiniti ekstenzivnu kiruršku resekciju i primarnu rekonstrukciju slobodnim režnjevima.

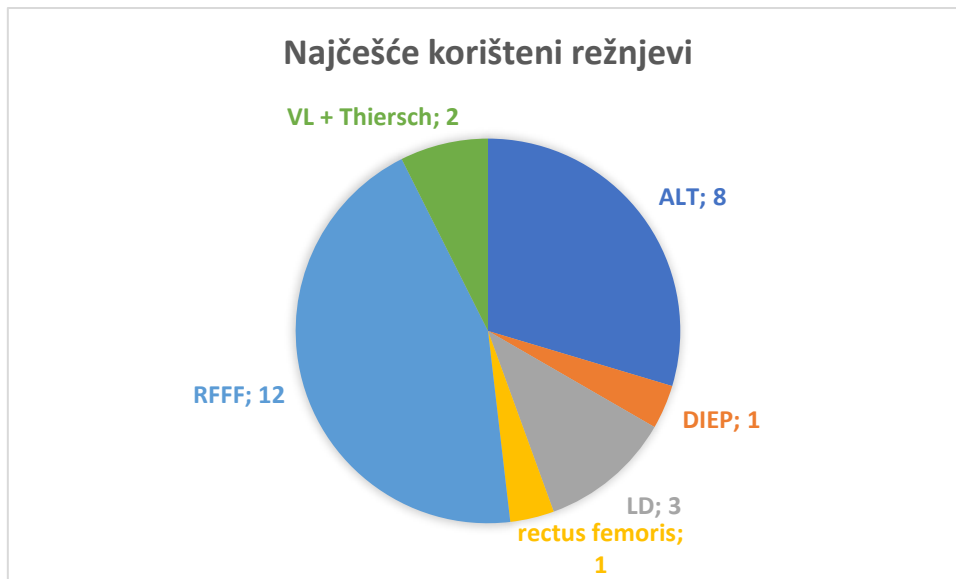
Najčešće lokalizacije zloćudnih tumora kože glave i vrata kod kojih je bila potrebna mikrokirurška rekonstrukcija bile su vlasište (11 pacijenata), preaurikularna regija (7 pacijenata) i periokularna regija (5 pacijenata), a ostale regije uključivale su nos (3 pacijenta) i gornju usnu (1 pacijent).



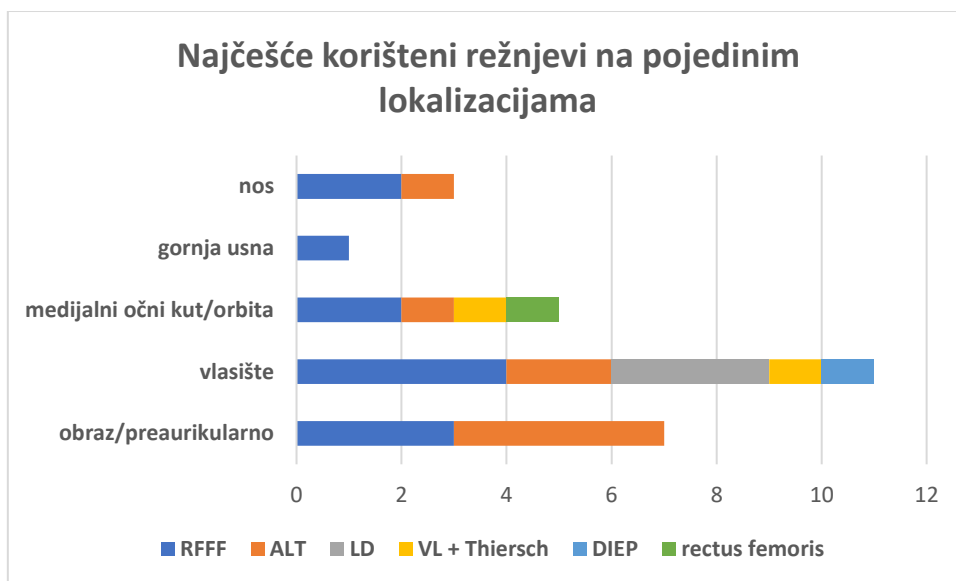
Slika 3. Najčešće lokalizacije tumora koji su zahtijevale mikrovaskularnu rekonstrukciju

Korišteni kirurški postupci varirali su od obične široke ekscizije tumora, preko parotidektomije, egzenteracije orbite, maksilektomije, pa sve do resekcije baze lubanje i sinusa, ovisno o veličini i lokalnoj proširenosti tumora.

Najčešće korišteni reznjevi bili su podlaktični režanj (N=12) i anterolateralni natkoljениčni režanj (N=8), dok su ostali korišteni reznjevi bili režanj širokog leđnog mišića (N=3), slobodni vastus lateralis režanj u kombinaciji s presatkom kože djelomične debljine (N=2), režanj dubokog donjeg epigastričnog perforatora (N=1) i slobodni režanj mišića rectus femorisa (N=1).



Slika 4. Najčešće korišteni slobodni reznjevi



Slika 5. Najčešće korišteni slobodni reznjevi na pojedinim lokalizacijama

Najčešće arterijske anastomoze bile su *a. facialis* (56%) i *a. carotis externa* (30%), dok su od venskih to bile *v. facialis* (39%) i *v. jugularis externa* (36%).

Stopa preživljenja slobodnih reznjeva iznosila je nešto više od 96% (26/27). 10 pacijenata (37%) razvilo je neku od komplikacija u peri- ili postoperativnom tijeku. Daleko najčešća komplikacija bila je tromboza vaskularnih anastomoza, koja je činila 70% svih komplikacija. Obično se radilo o venskoj trombozi anastomoza koja je bila

rano prepoznata i rana intervencija je obično rezultirala uspješnim oporavkom reznja i izbjegavanjem totalnog gubitka i nekroze. U 30% slučajeva išlo se u reviziju, od čega je 88% revizija bilo uspješno, odnosno samo u jednom slučaju revizija je bila bez uspjeha te je došlo do gubitka reznja.

Od ostalih komplikacija koje su se javile znatno rjeđe treba spomenuti parcijalnu nekrozu reznja, postoperativnu hemoragiju, infekciju i sepsu.

Tablica 1. Rekonstrukcije slobodnim reznjevima kod pacijenata s tumorima kože

| Pacijent | Spol | Dob | Histologija | Lokalizacija | Prijašnji tretman | Operacija | Tip reznja | Arterijska anastomoza | Venska anastomoza | Komplikacije | Ishod reznja |
|----------|------|-----|----------------------------|---------------------------|--|---|---------------------|-----------------------------|-----------------------------|---|--------------|
| 1 | M | 73 | BCC | obraz/preaurikularno | 2x ekscizija | ekscizija + parotidektomija | RFFF | ACE | VJE | - | OK |
| 2 | M | 81 | SCC | vlasite | 1x ekscizija | SDV i totalna parotidektomija, disekcija fosse temporalis | ALT | ACE | VJI | - | OK |
| 3 | Ž | 64 | SCC (+ atipični meningeom) | vlasite | - | ekscizija + resekcija kalvarije | LD | ACE | v. temporalis superficialis | - | OK |
| 4 | M | 60 | BCC | medijalni očni kut/orbita | 1x ekscizija | egzenteracija orbite, etmoidektomija i sfenoidektomija, parcijalna maksilektomija | vastus lateralis FF | a. temporalis superficialis | v. temporalis superficialis | - | OK |
| 5 | Ž | 79 | SCC | obraz/preaurikularno | - | ekscizija + parotidektomija + parc. resekcija facijalisa | RFFF | a. facialis | VJE | - | OK |
| 6 | Ž | 51 | BCC | gornja usna | 1x ekscizija | sekundarna korekcija defekta | RFFF | a. facialis | v. facialis | - | OK |
| 7 | Ž | 82 | SCC | obraz/preaurikularno | - | ekscizija + superficijalna parotidektomija | ALT | ACE | VJ anterior | - | OK |
| 8 | Ž | 78 | SCC | vlasite | 1x ekscizija | ekscizija + egzenteracija orbite | RFFF | a. facialis | v. facialis | - | OK |
| 9 | Ž | 79 | BCC | medijalni očni kut/orbita | multiple ekscizije | ekscizija + egzenteracija orbite + resekcija zig kosti i nosa lijevo | ALT | ACE | v. facialis | - | OK |
| 10 | Ž | 78 | melanom | obraz/preaurikularno | - | ekscizija | ALT | ACE | VJE | nekroza reznja (tromboza) | nekroza |
| 11 | Ž | 82 | BCC | nos | multiple ekscizije | maksilektomija, resekcija nosa, etmoidektomija | ALT | a. facialis | VJE | - | OK |
| 12 | M | 66 | SCC | vlasite | multiple ekscizije | ekscizija | RFFF | ACE | VJI | tromboza 3. postoperativni dan | OK |
| 13 | M | 66 | melanom | vlasite | 1x ekscizija | reekscizija + SDV + superficijalna parotidektomija | RFFF | a. facialis | v. facialis | tromboza 3. postoperativni dan | OK |
| 14 | Ž | 80 | SCC | obraz/preaurikularno | 1x ekscizija | radikalna maksilektomija, egzenteracija orbite | ALT | a. facialis | v. facialis | minimalna rubna nekroza | OK |
| 15 | M | 48 | BCC | medijalni očni kut/orbita | multiple ekscizije | egzenteracija orbite, resekcija baze lubanje i sinusa + SDV | RFFF | a. facialis | VJE | - | OK |
| 16 | M | 84 | SCC | obraz/preaurikularno | 1x ekscizija | ekscizija + RDV | RFFF | a. facialis | v. facialis i VJE | tromboza 1. postoperativni dan | OK |
| 17 | Ž | 61 | BCC | vlasite | - | ekscizija + SDV + superficijalna parotidektomija | ALT | a. facialis | v. facialis | tromboza isti dan | OK |
| 18 | M | 66 | SCC | nos | 1x ekscizija, 1x rekonstrukcija | rekonstrukcija defekta | RFFF | a. facialis | VJE | - | OK |
| 19 | M | 76 | BCC | vlasite | multiple ekscizije | rekonstrukcija defekta | LD | a. occipitalis | VJE | hemoragija 1. dan postoperativno | OK |
| 20 | Ž | 70 | MAC | vlasite | - | ekscizija s egzenteracijom orbite, osteotomija maksile i frontalne kosti | RFFF | a. facialis | v. facialis | - | OK |
| 21 | M | 85 | SCC | vlasite | 3x ekscizija, 1x rekonstrukcija | kraniektomija, parcijalna redukcija tumora | LD | a. temporalis superficialis | v. temporalis superficialis | - | OK |
| 22 | Ž | 69 | SCC | vlasite | - | rekonstrukcija defekta + superficijalna parotidektomija + SDV | DIEP | a. facialis | VJI | infekcija, sepsa, parcijalna nekroza reznja | OK |
| 23 | M | 80 | BCC | obraz/preaurikularno | multiple ekscizije | totalna maksilektomija | ALT | ACE | VJE | - | OK |
| 24 | M | 72 | BCC | vlasite | - | resekcija tumora + superficijalna parotidektomija | vastus lateralis FF | a. occipitalis | VJE | - | OK |
| 25 | Ž | 32 | SCC | nos | 1x ekscizija | rekonstrukcija defekta nosa + autotransplantacija hrskavice iz rebra | RFFF | a. facialis | v. facialis | tromboza 3. postoperativni dan | OK |
| 26 | M | 64 | BCC | medijalni očni kut/orbita | 2x ekscizija | orbitomaksilektomija, resekcija nosa i sinusa, resekcija baze lubanje | m.rectus femoris FF | a. facialis | v. facialis | tromboza 1. postoperativni dan | OK |
| 27 | M | 69 | BCC | medijalni očni kut/orbita | multiple ekscizije, egzenteracija orbite | rekonstrukcija defekta | RFFF | a. facialis | v. facialis | - | OK |

7. RASPRAVA

Iako je u ovom istraživanju prevalencija bazocelularnog i planocelularnog karcinoma jednaka, što nije u skladu s literaturom, gdje je bazocelularni karcinom opisan kao daleko najčešći(1), to možemo objasniti time da je ovdje bilo riječ o istraživanju na malom uzorku pacijenata, a drugi i najvažniji razlog je sam dizajn i svrha studije, koja nije bila ustanoviti učestalost pojedinih tumora, već utvrditi indikacije za primjenu slobodnih režnjeva u rekonstrukciji defekta nastalih nakon ekscizije ovih tumora. Uzevši to u obzir, zajedno sa činjenicom da je planocelularni karcinom po karakteru agresivniji tumor i brže progredira, možemo objasniti veću prevalenciju planocelularnog karcinoma u odnosu na literaturne navode. Očekivano, stopa incidencije melanoma manja je od one bazocelularnog i planocelularnog karcinoma.

Čak 30% pacijenata došlo je prvi put na liječenje s lokalno uznapredovalom, nikad prije liječenom tvorbu, a kod većine se tvorba razvijala više godina (kod pojedinih pacijenata i više od 20 godina), što je poražavajući podatak, pogotovo ako uzmemo u obzir činjenicu da je većinu ovih tumora, prvenstveno nemelanomskih, uz pravovremenu dijagnozu i adekvatnu terapiju moguće izliječiti uz korištenje jednostavnih kirurških postupaka, te uz minimalan gubitak zdravog tkiva. Ovdje se otvara pitanje potrebe javnozdravstvenog djelovanja kako bi se ovaj problem dodatno osvijestio među općom populacijom, jer gotovo svi pacijenti koji su se prezentirali s lokalno uznapredovalom bolešću, a koja nikad prije nije bila liječena, mogli su izbjeći ovako složen i zahtjevan rekonstruktivni postupak da su se na vrijeme javili liječniku.

Većina tumora kože na glavi i vratu lako se liječi lokalnom resekcijom i rekonstrukcijom. Tijekom godina, kirurzi za plastičnu i rekonstruktivnu kirurgiju lica razvili su različite lokalne i regionalne režnjeve koji daju izvrsne estetske i funkcionalne rezultate. Postoji podskupina pacijenata koji su prethodno liječeni od karcinoma kože ovog područja, što često uključuje kiruršku resekciju i rekonstrukciju režnjem te adjuvantnu radioterapiju. Upravo ova skupina pacijenata, koji su prošli više modaliteta liječenja kroz dulji period vremena predstavlja jedinstvene rekonstrukcijske izazove. Problem rekonstrukcije prethodno tretiranog, rekurentnog tumora leži u potrebi za ne samo adekvatnom resekcijom tumora, već i resekcijom rekonstruiranog područja s njegovim pridruženim režnjem. Zbog ožiljkavanja i fibroze koja je nastala kao posljedica prethodnih kirurških

ekscizija i rekonstrukcija, okolno tkivo nije moguće iskoristiti u svrhu rekonstrukcije lokalnim režnjem, te su nam rekonstrukcijske mogućnosti ograničene.(30)

Iako se metoda rekonstrukcije slobodnim režnjevima nalazi na vrhu rekonstruktivne piramide, ponekad su okolnosti takve da je upravo ova metoda najbolji i prvi izbor rekonstrukcije. Mogućnost prikupljanja tkiva koje svojom strukturom, veličinom i volumenom odgovara defektu čini ovu metodu rekonstrukcije raznovrsnom i posebnom.(2) U našem slučaju najčešće indikacije za rekonstrukciju kožnih tumora slobodnim režnjevima bile su zanemareni, lokalno uznapredovali tumori i rekurentni tumori prethodno tretirani u više navrata. Wax i suradnici (30) u svojem radu također navode iste indikacije za rekonstrukciju slobodnim režnjevima, te dijele pacijente u 2 skupine. Prva skupina obuhvaćala je pacijente s vrlo zanemarenim tumorima, koji su najčešće bili prisutni velik broj godina prije nego su se pacijenti obratili liječniku. Ovi tumori su bili sporo rastući, i s vremenom je došlo do lokalne invazije i destrukcije okolnih tkiva. Drugu skupinu činili su pacijenti koji su bili prethodno liječeni u više navrata, kod kojih je bilo riječ ili o agresivnom tumoru, ili o neadekvatnom prijašnjem tretmanu. U pravilu su pacijenti iz prve skupine najčešće imali bazocelularni karcinom, dok se kod druge skupine radilo o rekurirajućim planocelularnim karcinomima, ili kombinaciji bazocelularnog i planocelularnog karcinoma.

Ostale indikacije za korištenje slobodnih režnjeva bile su tumori koji nisu bili toliko veliki, ali su se nalazili na mjestima koja je teško adekvatno rekonstruirati ostalim metodama, kao što je npr. nos. Režanj izbora za rekonstrukciju nosa zbog svojih karakteristika je podlaktični režanj. Ova vrsta rekonstrukcije uključuje više koraka, te se može kombinirati s autotransplantacijom hrskavice iz rebra te s lokalnim čeonim režnjem kako bi se postigao što bolji funkcionalni i estetski rezultat. (37) U našoj seriji pacijenata dva pacijenta su imala defekt koji je zahvaćao samo regiju nosa, te su u oba slučaja ovi defekti rekonstruirani podlaktičnim režnjem. Pritom je kod oba pacijenta učinjena sekundarna rekonstrukcija defekta, nakon neuspješnog rezultata rekonstrukcije drugim metodama.

Najčešća lokacija na kojoj je bila indicirana mikrovaskularna rekonstrukcija slobodnim režnjevima je vlasništvo. Rauchenwald i suradnici(38) u svom radu također navode ovo sijelo kao lokaciju s najčešćom potrebom za rekonstrukcijom slobodnim režnjevima. Postoji nekoliko relativnih indikacija za rekonstrukciju defekta vlasništva slobodnim režnjevima, a to su situacije kada lokalni režnjevi ne bi bili dovoljne veličine, ili su već

prethodno neuspješno primijenjeni, zatim ukoliko je prethodno primijenjena radioterapija na područje rane s izloženom kosti, te ako se očekuje adjuvantna primjena visoke doze radioterapije. Osim toga, nakon resekcije defekt može biti veći nego što se očekivalo, posebno u slučaju prethodno izvršene rekonstrukcije lokalnim režnjevima ili radioterapije. Budući da je izbor mjesta za vaskularne anastomoze ograničen na površinske temporalne žile i na grane vanjske karotidne arterije (okcipitalna je često najbolja), to zahtjeva režnjeve s dugim vaskularnim peteljka. Široki leđni mišić je najpopularniji izbor za ove defekte. Sa svojom dugom vaskularnom peteljkom, može se koristiti za pokrivanje velikih površinskih defekata. Osim toga, mišić pruža dobru opskrbu krvlju površini kosti. S anastomozom na temporalne žile, ovaj transplantat može pokriti gotovo cijelu površinu kalvarije. Treba voditi računa o tome da je distalna rubna zona leđnog mišića je izložena riziku od loše perfuzije, te je treba pažljivo obrezati kako bi se spriječila dehiscijencija rane. (2) Iako je u literaturi *latissimus dorsi* režanj opisan kao najčešće korišten u ovoj indikaciji, u našem slučaju on se koristio samo u nekoliko pacijenata, kada je defekt zahtijevao velik volumen tkiva koji se nije mogao nadomjestiti drugim režnjevima. U ostalim slučajevima, kada nije bio potreban toliki tkivni volumen, korišteni su drugi režnjevi, prvenstveno RFFF i ALT, jer kod njih ne postoji potreba za okretanjem pacijenta zbog samog postupka odizanja režnja, što omogućuje istodoban rad dvaju kirurških timova, te je ovo ograničenje, kao što je prethodno navedeno, jedna od mana *latissimus dorsi* režnja.

Za rekonstrukciju preaurikularne regije, odnosno regije obraza korišteni su ALT i RFFF režnjevi, koje i Eskiizmir i suradnici (31) navode kao režnjeve izbora u rekonstrukciji ove regije. U sklopu resekcije ovog područja često se radi i parotidektomija, što rezultira manjkom tkiva koje treba nadomjestiti kako bi se izbjegao značajni estetski defekt, što se postiže primjenom slobodnih režnjeva.(34) Defekti obraza su posebno izazovni, jer zahtijevaju rekonstrukciju dva sloja (kože i sluznice usne šupljine). Podlaktični režanj je posebno pogodan za ovo područje jer se može oblikovati i presaviti na način da ispuni ovaj izazov, a usto ima dugu vaskularnu peteljku, te krvne žile većeg promjera, tako da se lako mogu napraviti anastomoze s *a. i v. facialis*. ALT režanj se u zadnje vrijeme zbog sličnih karakteristika popularizirao kao alternativa podlaktičnom režnju u ovoj regiji.(31)

U rekonstrukciji defekata koji zahvaćaju orbitu i/ili srednje lice, pogotovo ako je učinjena maksilektomija ili egzenteracija orbite, potrebno je nadomjestiti nastali

nedostatak volumena, za što su potrebni slobodni reznjevi koji su dovoljno voluminozni.(3) Pritom se za mekotkivnu rekonstrukciju mogu rabiti razni reznjevi, kao što su *rectus abdominis* miokutani režanj, *latissimus dorsi* miokutani režanj, ili ALT fasciokutani režanj. U slučaju egzenteracije orbite, mišićni reznjevi predstavljaju odličan izbor za prekrivanje baze lubanje i defekta dure.(2) U našem slučaju, za defekte ovog područja koristili smo RFFF, ALT, *rectus femoris* te *vastus lateralis* (u kombinaciji s presatkom kože djelomične debljine) reznjeve.

Što se tiče same uspješnosti operacije gledano prema preživljenju slobodnih reznjeva, ona je u našem slučaju iznosila preko 96% (26/27), što je u skladu sa stopama preživljenja reznjeva drugih autora(39,40). Važno je napomenuti da su u radovima navedenih autora analizirani pacijenti sa svim indikacijama za primjenu slobodnih reznjeva, a ne samo ovom vrlo uskom indikacijom, što nam govori da je tu metodu rekonstrukcije u ovoj, specifičnoj indikaciji jednako sigurno primijeniti kao i u drugim indikacijama. Najčešća komplikacija kod naših pacijenata bila je venska tromboza vaskularnih anastomoza, i ona je činila 70% ukupnog broja komplikacija. Zhou(39) i Pohlenz(40) u svojim radovima na velikom broju pacijenata također prijavljuju ovu komplikaciju kao najčešću. Ova komplikacija je ujedno bila i daleko najčešći razlog revizije. Na sreću, nakon reeksploracije anastomoza ovaj problem je u većini slučajeva bio uspješno otklonjen, te je samo u 1 slučaju rezultirao propadanjem reznja.

Revizija tromboze venskih anastomoza obično bude uspješnija od one arterijskih, gdje je postotak uspješnosti revizijskih operacija manji, te nakon takvih revizija režanj češće propadne. Ostali razlozi za reviziju mogu biti, između ostalog, hematoma ili infekcija.(40,41)

8. ZAKLJUČAK

Iako bi se prilikom rekonstrukcije područja glave i vrata trebalo pridržavati principa rekonstrukcijske piramide kada god je to moguće, u pojedinim slučajevima rekonstrukcija slobodnim režnjevima predstavlja metodu prvog izbora. Najčešće indikacije za rekonstrukciju slobodnim režnjevima u liječenju karcinoma kože glave i vrata su lokalno uznapredovali, zanemareni tumori, zatim rekurentni, prethodno tretirani tumori koji zahtijevaju široku eksciziju ili kompleksnu resekciju, te slučajevi kada ostale metode rekonstrukcije nisu rezultirale zadovoljavajućim funkcionalnim i/ili estetskim rezultatima.

9. ZAHVALE

Zahvaljujem svom mentoru, doc. dr. sc. Emilu Dediolu na pristupačnosti, usmjeravanju i svoj pruženoj pomoći tijekom pisanja ovog diplomskog rada.

Veliko hvala i mojim prijateljima, koji su mi pomogli da prebrodim sve izazove tokom studija i ovaj period mog života učinili posebnim.

Zahvaljujem svojoj djevojci Niki, na svoj pruženoj podršci i strpljenju.

Na kraju, posebno se zahvaljujem svojoj obitelji, koji su uvijek bili tu uz mene, konstantno me bodrili, i uvijek vjerovali u mene.

10. LITERATURA

1. Ouyang YH. Skin Cancer of the Head and Neck. *Semin Plast Surg.* 2010;24(02):117–26.
2. Cannady SB, Rosenthal EL, Knott PD, Fritz M, Wax MK. Free Tissue Transfer for Head and Neck Reconstruction: A Contemporary Review. *JAMA Facial Plast Surg.* 2014;16(5):367–73.
3. Lukšić I i sur. *Maksilofacijalna kirurgija.* Zagreb: Ljevak; 2019.
4. Basta-Juzbašić A i sur. *Dermatovenerologija.* Zagreb: Medicinska naklada; 2014.
5. In GK, Thomas JS, Silk AW. Cutaneous Malignancies of the Head and Neck. *Hematol Oncol Clin North Am.* 2021;35(5):991–1008.
6. Gurudutt VV, Genden EM. Cutaneous Squamous Cell Carcinoma of the Head and Neck. *J Skin Cancer.* 2011;2011:1–10.
7. Zito PM, Scharf R. Melanoma of the Head and Neck [internet]. Treasure Island (FL): StatPearls Publishing; 2023 [pristupljeno 9.5.2023.]. Dostupno na: <http://www.ncbi.nlm.nih.gov/books/NBK513248/>
8. Larson DL, Larson JD. Head and Neck Melanoma. *Clin Plast Surg.* 2010;37(1):73–7.
9. Chang CC, Chen YT, Shen JH. General Principles of Surgical Reconstruction in Head and Neck Cancers. U: Cheng MH, Chang KP, Kao HK, ur. *Resection and Reconstruction of Head & Neck Cancers.* Singapore: Springer; 2019. Str. 29–41.
10. Ray E. Head and Neck Reconstructive Surgery. U: Maghami E, Ho AS, ur. *Multidisciplinary Care of the Head and Neck Cancer Patient.* Cham: Springer International Publishing; 2018. Str. 123–43.
11. Sutlić Ž, Mijatović D, Augustin G, Dobrić I i sur. *Kirurgija.* Zagreb: Školska knjiga; 2022.
12. Weerda H. *Reconstructive facial plastic surgery: a problem-solving manual.* Stuttgart ; New York: Thieme; 2001.

13. Núñez Castañeda JM, Chang Grozo SL. Facial Reconstruction According to Aesthetic Units. *J Cutan Aesthetic Surg.* 2020;13(4):298–304.
14. Patel SA, Chang EI. Principles and Practice of Reconstructive Surgery for Head and Neck Cancer. *Surg Oncol Clin N Am.* 2015;24(3):473–89.
15. Cordoro KM, Russell MA. Minimally Invasive Options for Cutaneous Defects: Secondary Intention Healing, Partial Closure, and Skin Grafts. *Facial Plast Surg Clin N Am.* 2005;13(2):215–30.
16. Goldberg LH, Alam M. Elliptical Excisions: Variations and the Eccentric Parallelogram. *Arch Dermatol.* 2004;140(2):176–180.
17. Adams DC, Ramsey ML. Grafts in Dermatologic Surgery: Review and Update on Full- and Split-Thickness Skin Grafts, Free Cartilage Grafts, and Composite Grafts. *Dermatol Surg.* 2006;31:1055–67.
18. Shimizu R, Kishi K. Skin Graft. *Plast Surg Int.* 2012;2012:1–5.
19. Lau B, Younger RAL. Skin grafts in head and neck reconstruction. *Oper Tech Otolaryngol-Head Neck Surg.* 2011;22(1):24–9.
20. Meaike J, Dickey R, Killion E, Bartlett E, Brown R. Facial Skin Cancer Reconstruction. *Semin Plast Surg.* 2016;30(03):108–21.
21. Handschel J, Schultz S, Depprich RA, Smeets R, Sproll C, Ommerborn MA, i sur. Tissue expanders for soft tissue reconstruction in the head and neck area—requirements and limitations. *Clin Oral Investig.* 2013;17(2):573–8.
22. John J, Edward J, George J. Tissue Expanders in Reconstruction of Maxillofacial Defects. *J Maxillofac Oral Surg.* 2015;14(S1):374–82.
23. Maciel-Miranda A, Morris SF, Hallock GG. Local Flaps, Including Pedicled Perforator Flaps: Anatomy, Technique, and Applications. *Plast Reconstr Surg.* 2013;131(6):896e–911e.
24. Hallock GG, Morris SF. Skin Grafts and Local Flaps: *Plast Reconstr Surg.* 2011;127(1):5e–22e.
25. Patel KG, Sykes JM. Concepts in local flap design and classification. *Oper Tech Otolaryngol-Head Neck Surg.* 2011;22(1):13–23.

26. Gray ML, Drake VE, Desai SC. Resurgence of regional flaps for head and neck reconstruction. *Curr Opin Otolaryngol Head Neck Surg.* 2021;29(4):237–43.
27. Rigby MH, Hayden RE. Regional flaps: a move to simpler reconstructive options in the head and neck. *Curr Opin Otolaryngol Head Neck Surg.* 2014;22(5):401–6.
28. Colletti G, Tewfik K, Bardazzi A, Allevi F, Chiapasco M, Mandalà M, i sur. Regional Flaps in Head and Neck Reconstruction: A Reappraisal. *J Oral Maxillofac Surg.* 2015;73(3):571.e1-571.e10.
29. Wong CH, Wei FC. Microsurgical free flap in head and neck reconstruction. *Head Neck.* 2010;32(9):1236–45.
30. Wax MK. Free Tissue Transfer in the Reconstruction of Massive Skin Cancer. *Facial Plast Surg Clin N Am.* 2009;17(2):279–86.
31. Eskiizmir G, Baker S, Cingi C. Nonmelanoma Skin Cancer of the Head and Neck. *Facial Plast Surg Clin N Am.* 2012;20(4):493–513.
32. Lutz BS, Wei FC. Microsurgical Workhorse Flaps in Head and Neck Reconstruction. *Clin Plast Surg.* 2005;32(3):421–30.
33. Mittal G, Agarwal A, Kataria G. Flaps for Oral and Maxillofacial Reconstruction: Review of Literature and a Clinical Guide to the Clinicians. *Asian J Oncol.* 2018;04(02):037–42.
34. Park CW, Miles BA. The expanding role of the anterolateral thigh free flap in head and neck reconstruction. *Curr Opin Otolaryngol Head Neck Surg.* 2011;19(4):263–8.
35. Cha W, Jeong W, Ahn S. Latissimus dorsi muscle free flap revisited: A novel endoscope-assisted approach. *The Laryngoscope.* 2013;123(3):613–7.
36. Toia F, Oieni S, D'Arpa S, Montesano L, Rossi M, Cordova A. The role of the vastus lateralis flap in head and neck reconstruction. *EuroMediterranean Biomed J.* 2014;(9):118–26.
37. Salibian AH, Menick FJ, Talley J. Microvascular Reconstruction of the Nose with the Radial Forearm Flap: A 17-Year Experience in 47 Patients. *Plast Reconstr Surg.* 2019;144(1):199–210.

38. Rauchenwald T, Augustin A, Steinbichler TB, Zelger BW, Pierer G, Schmuth M, i sur. Resection of Skin Cancer Resulting in Free Vascularized Tissue Reconstruction: Always a Therapeutic Failure? *Cancers*. 2023;15(9):2464.
39. Zhou W, Zhang WB, Yu Y, Wang Y, Mao C, Guo CB, i sur. Risk factors for free flap failure: a retrospective analysis of 881 free flaps for head and neck defect reconstruction. *Int J Oral Maxillofac Surg*. 2017;46(8):941–5.
40. Pohlenz P, Klatt J, Schön G, Blessmann M, Li L, Schmelzle R. Microvascular free flaps in head and neck surgery: complications and outcome of 1000 flaps. *Int J Oral Maxillofac Surg*. 2012;41(6):739–43.
41. Smit JM, Acosta R, Zeebregts CJ, Liss AG, Anniko M, Hartman EHM. Early reintervention of compromised free flaps improves success rate: Free Flap Revisions. *Microsurgery*. 2007;27(7):612–6.

11. ŽIVOTOPIS

Rođen sam 17.06.1998. u Bjelovaru. Završio sam OŠ Ivana Viteza Trnskog u Novoj Rači, te potom upisao opću gimnaziju u Bjelovaru. Akademske godine 2017./2018. upisao sam Medicinski fakultet Sveučilišta u Zagrebu. U akademskoj godini 2018./2019. nagrađen sam Dekanovom nagradom za postignuti uspjeh tijekom studiranja. Tijekom studija sudjelovao sam na studentskoj praksi u Njemačkoj (Regensburg). Akademske godine 2022./2023. bio sam demonstrator na katedri za Kliničku propedeutiku. Aktivno se služim engleskim i njemačkim jezikom.