

Retromeatalni pristup za kohlearnu implantaciju

Bošnjak, Jelena

Master's thesis / Diplomski rad

2023

Degree Grantor / Ustanova koja je dodijelila akademski / stručni stupanj: **University of Zagreb, School of Medicine / Sveučilište u Zagrebu, Medicinski fakultet**

Permanent link / Trajna poveznica: <https://um.nsk.hr/um:nbn:hr:105:948334>

Rights / Prava: [In copyright](#)/[Zaštićeno autorskim pravom.](#)

Download date / Datum preuzimanja: **2024-08-07**



Repository / Repozitorij:

[Dr Med - University of Zagreb School of Medicine Digital Repository](#)



**SVEUČILIŠTE U ZAGREBU
MEDICINSKI FAKULTET**

Jelena Bošnjak

Retromeatalni pristup za kohlearnu implantaciju

DIPLOMSKI RAD



Zagreb, 2023.

Ovaj diplomski rad izrađen je u Klinici za bolesti uha, nosa i grla i kirurgiju glave i vrata Kliničkog bolničkog centra Zagreb Medicinskog fakulteta Sveučilišta u Zagrebu pod vodstvom doc. dr. sc. Krste Dawidowskog, dr. med. i predan je na ocjenu u akademskoj godini 2022./2023.

Popis oznaka i kratica korištenih u radu

A-ABR – automated auditory brainstem response

ABR – auditory brainstem response

ASSR – auditory steady state response

CI – cochlear implantation

CT – kompjuterizirana tomografija

dB – decibel

E-OAE – evocirana otoakustička emisija

ESRT – evoked stapedial reflex threshold

FDA – The United States Food and Drug Administration

HINT – hearing in noise test

HL – hearing loss

Hz – herc

HZZO – Hrvatski zavod za zdravstveno osiguranje

IT-MAIS – infant toddler meaningful auditory integration scale

KBC – Klinički bolnički centar

kHz – kiloherc

MR – magnetska rezonanca

MSCT – multislice computed tomography

NRI – neural response imaging

NRT – neural response telemetry

OAE – otoakustička emisija

SPNOS – sveobuhvatni probir novorođenčadi na oštećenje sluha

SSD – single-sided deafness

VRA – visual reinforcement audiometry

SADRŽAJ

SAŽETAK

SUMMARY

1. UVOD.....	1
1.1 Anatomija uha	1
1.2 Fiziologija sluha	3
2. KOHLEARNI IMPLANTAT – DIJELOVI I PRINICIPI RADA	5
3. DIJAGNOSTIKA OŠTEĆENJA SLUHA.....	6
4. TKO JE KANDIDAT ZA KOHLEARNU IMPLANTACIJU? KRITERIJI	7
5. PREOPRACIJSKA OBRADA	9
6. RASPRAVA	10
7. KOMPLIKACIJE	18
8. REHABILITACIJA.....	19
9. ZAKLJUČAK	20
10. LITERATURA.....	21
11. ZAHVALE.....	27
12. ŽIVOTOPIS	28

SAŽETAK

Retromeatalni pristup za kohlearnu implantaciju

Autor: Jelena Bošnjak

Kohlearni implantat ili umjetna pužnica elektronski je uređaj koji omogućava osjet sluha osobama s teško ili potpuno oštećenom pužnicom. Umjetna pužnica sastoji se od vanjskog i unutarnjeg dijela. Sama elektroda uređaja kirurški se ugrađuje u kohleu. Teoretski, svaka osoba s teškom senzoričkom nagluhosti ili gluhoćom uz urednu funkciju slušnog živca može biti kandidat za kohlearnu implantaciju, no najbitniju skupinu kandidata čine gluha ili teško nagluha novorođenčad zbog posebne koristi od rane dijagnostike i intervencije, koja im omogućuje pravodoban razvitak sluha i uključenje u redovno školovanje. Stoga se u Hrvatskoj od 2002. godine provodi Sveobuhvatni probir novorođenčadi na oštećenje sluha metodom evocirane otoakustičke emisije. Sami se kriteriji za ugradnju umjetne pužnice proširuju usporedno s razvitkom tehnologije. Preoperacijska obrada sastoji se od detaljne anamneze, fizikalnog pregleda, audiološke obrade prilagođene dobi te radioloških pretraga. Najstarija kirurška tehnika za kohlearnu implantaciju, koja se koristi i danas, zahvat je koji iziskuje mastoidektomiju. Iako u potpunosti odgovara zahtjevima kohlearne implantacije, ova je tehnika povezana s učestalijim ozljedama nervusa facijalisa i chorde tympani. Od kirurških tehnika bez mastoidektomije najčešće se spominju Veria, suprameatalni i endomeatalni pristup. Paralelno s razvitkom spomenutih pristupa zagrebački otokirurški tim s Klinike za bolesti uha, nosa i grla i kirurgiju glave i vrata KBC Zagreb razvija vlastitu operacijsku tehniku koja ne iziskuje mastoidektomiju - retromeatalni pristup za kohlearnu implantaciju. Komplikacije vezane uz zahvat dijele se na velike i male. Općenito, smatra se da je stopa ozbiljnih komplikacija niska te je zahvat ugradnje umjetne pužnice siguran. Uz primjerenu rehabilitaciju, koja je za samog pacijenta najzahtjevniji dio, kohlearna implantacija dovodi do značajnog porasta kvalitete života u pedijatrijskoj, ali i odrasloj populaciji.

KLJUČNE RIJEČI: kohlearna implantacija, oštećenje sluha, retromeatalni pristup

SUMMARY

Retromeatal approach for cochlear implantation

Author: Jelena Bošnjak

A cochlear implant is an electronic device that enables the sense of hearing to people with a severely or completely damaged cochlea. The cochlear implant consists of an outer and an inner part. The electrode of the device is surgically implanted in the cochlea. Any person with severe sensorineural hearing loss or deafness with normal-functioning auditory nerve can potentially be a candidate for cochlear implantation, but the most important group of candidates are deaf or severe hearing-impaired newborns due to the special benefit of early diagnosis and intervention, which enables the development of hearing in a timely manner and inclusion in the regular education system. Therefore, in Croatia, since 2002, comprehensive screening of newborns for hearing impairment has been carried out using the evoked otoacoustic emission method. The criteria for cochlear implantation are expanding with the development of technology. Preoperative assessment consists of a detailed medical history, physical examination, age-adjusted audiological assessment, and radiological imaging. The oldest surgical technique for cochlear implantation, which is still used today, requires a mastoidectomy. Although it fully meets the requirements of cochlear implantation, it is associated with more frequent facial nerve and chorda tympani injuries. The most used surgical techniques without mastoidectomy are the Veria, suprameatal and endomeatal approaches. In parallel with the development of the mentioned approaches, the Zagreb otosurgical team from the Clinic for Ear, Nose and Throat Diseases and Head and Neck Surgery of KBC Zagreb has developed its own surgical technique that does not require mastoidectomy - a retromeatal approach for cochlear implantation. Complications related to the procedure are divided into major and minor. In general, the rate of serious complications is low, and cochlear implant surgery is considered a safe procedure. With adequate rehabilitation, which is the most demanding part for the patient, cochlear implantation significantly increases the quality of life in both pediatric and adult populations.

KEYWORDS: cochlear implantation, hearing loss, retromeatal approach

1. UVOD

Kohlearni implantat ili umjetna pužnica elektronski je uređaj koji nadomještava funkciju oštećenog unutrašnjeg uha i omogućava osjet sluha osobama s teško ili potpuno oštećenom pužnicom. Prvi izvještaj o direktnoj stimulaciji slušnog živca u svrhu restauracije sluha daju André Djourno i Charles Eyriès još 1957. godine. (1) Pacijent je nakon zahvata mogao razlikovati tonove niskih i visokih frekvencija, kao i percipirati zvukove iz okoline, no nije mogao razumjeti govor. Od tada je kohlearna implantacija mnogo napredovala te se danas s pravom smatra jednim od najvećih dosega moderne medicine, budući da radi o prvom učinkovitom tretmanu za gluhoću i teški gubitak sluha. Procjenjuje se da je do 2022. godine ugrađeno oko milijun kohlearnih implantata. (2) Ovaj rad daje pregled dosadašnjih spoznaja o kohlearnoj implantaciji bitnih za sam kirurški zahvat te osvrt na pojedine kirurške tehnike, uključujući zagrebački retromeatalni pristup za kohlearnu implantaciju.

1.1 Anatomija uha

Uho je osjetilo sluha i ravnoteže. Sastoji se od tri glavna dijela: vanjskog, srednjeg i unutarnjeg uha. Vanjsko je uho načinjeno od uške i zvučnogoda ili vanjskog slušnog hodnika. Uška je zapravo hrskavična struktura obložena kožom. Duž ruba uške nalazi se heliks, a paralelno s njim i antiheliks, koji se prema gornjem kraju dijeli u dva kraka. Ispred i unutar antiheliksa smještena je udubina, concha auriculae. Na prednjem dijelu uške nalazi se izbočina, tragus, a nasuprot nje smješten je antitragus. Na donjem kraju uške nalazi se dio bez hrskavice, duplikatura kože, nazvana ušna resica. (3) Zvučnogod se sastoji od membranskog (hrskavičnog) dijela, koji čini vanjsku trećinu (otprilike 11 milimetara), te koštanog dijela, koji čini dvije trećine zvučnogoda (otprilike 24 milimetra). Koža hrskavičnog dijela sadrži mnogo apokrinih i sebacealnih žlijezda koje proizvode cerumen, kao i folikule dlaka. Koža koja prekriva koštani dio vrlo je nježna i tanka. (4) Na medijalnom kraju koštanog dijela nalazi se sulcus tympanicus, odnosno žlijeb u koji je uložena bubnjić. Uzdužne osi koštanog i membranskog dijela zvučnogoda međusobno čine

tupi kut otvoren prema dolje i naprijed, zbog čega je za vizualizaciju bubnjića otoskopom potrebno povući ušku prema gore i natrag. (3) Bubnjić, membrana tympani, nalazi se na granici vanjskog i srednjeg uha. Sačinjena je od tri sloja, a to su koža, vezivna osnovica i sluznica. Koža se nalazi s vanjske strane i direktni je nastavak kože zvukovoda. Sluznica je unutrašnji sloj i neposredni je nastavak sluznice bubnjišta. Umbo membrane tympani je uvučeni središnji sloj opne, a odgovara mjestu pripoja vrha drška čekića. Stria mallearis svijetla je pruga, a pruža se od umba prema naprijed i gore. Označava mjesto gdje je držak čekića srastao s unutarnjim slojem membrane. Sam bubnjić se dijeli u pars flaccida, poznat i kao Sharpnellova membrana, koji označava krajnji gornji i prednji, nenapeti dio bubnjića, te pars tensa, koji obuhvaća gotovo cijelu cirkumferenciju bubnjića. (5)

Srednje uho čine bubnjište i unutar njega smještene slušne koščice, a pridružene su mu i mastoidne celule te slušna (Eustahijeva) tuba. Bubnjište prema straga komunicira s mastoidnim celulama, a putem Eustahijeve tube je spojeno s nazofarinksom. Medijalna stijenka bubnjišta je okrenuta prema unutarnjem uhu, te se na njoj nalaze ovalni prozorčić (fenestra ovalis), izbočenje bazalnog zavoja pužnice ili promontorij te okrugli prozorčić (fenestra rotunda). Iznad i iza ovalnog prozorčića nalazi se kanal ličnog živca. Iznad kanala smješteno je izbočenje lateralnog polukružnog kanalića. Gornji zid bubnjišta, tegmen tympani, dijeli bubnjište od srednje lubanjske jame. Donja stijenka bubnjišta graniči s bulbusom vene jugularis. U srednjem se uhu nalaze tri slušne koščice - čekić (malleus), nakovanj (incus) i stremen (stapes). Držak čekića spojen je s bubnjićem, dok je glava uzglobljena s inkusom. Glavica stapesa uzglobljena je s drugim krajem inkusa, a baza zatvara ovalni prozorčić, otvor prema unutarnjem uhu. U novorođenačkoj dobi mastoidne celule nisu u potpunosti razvijene, nego se rast mastoida i pneumatizacija dešavaju sve do perioda puberteta, kada karakteristikama počinju odgovarati mastoidu odrasle osobe. (6) Facijalni recesus malo je područje u stražnjem zidu bubnjišta, smješteno lateralno od piramidne eminencije, a ograničeno nervusom facijalisom i chordom tympani. Ovaj je prostor važan jer predstavlja mjesto kirurškog pristupa (u nekim tehnikama) na okrugli prozorčić pri kohlearnoj implantaciji. Za razliku od mastoidnih celula, facijalni recesus ne raste postnatalno, te stoga svojom veličinom ne predstavlja ograničenje za kohlearnu implantaciju u najranijoj dobi. (7,8)

Unutarnje uho sastoji se od koštanog i membranoznog labirinta. Koštani labirint smješten je u petroznom dijelu temporalne kosti, a čine ga kohlea ili pužnica, vestibulum ili predvorje i polukružni kanalići. Membranozni labirint smješten je unutar koštanog, a

prostor između njih ispunjen je perilimfom, koja svojim sastavom odgovara ekstracelularnoj tekućini. Kohlea ili pužnica naziv je dobila zbog sličnosti s puževom kućicom – ima stožasti oblik čiju središnjicu čini koštani modiolus oko kojeg su postavljena dva i pol navoja pužnice. Najdeblja je pri bazi i postupno se stanjuje prema vrhu. Koštana pločica unutar pužnice, lamina spiralis ossea, dijeli unutrašnjost na dva kanala ispunjena perilimfom: gornji, scalu vestibuli koja se otvara u vestibulum i donji, scalu tympani koja završava okruglim prozorčićem preko kojeg komunicira s bubnjištem. Ovi kanali međusobno komuniciraju putem otvora na vrhu pužnice, helikotrema. Unutar pužnice nalazi se duktus kohlearis. To je klinasti organ trokutasta presjeka, smješten između scale vestibuli i scale tympani. Ispunjen je endolimfom. Tri su osnovna dijela duktusa kohlearisa: paries vestibularis, paries externus i paries tympanicus. Paries vestibularis čini krov duktusa i graniči sa scalom tympani. Paries externus čini granicu prema koštanoj stijenci pužnice putem spiralnog ligamenta, koji je dodatno odijeljen od endolimfe striom vascularis. Paries tympanicus načinjen je od bazilarne membrane koja predstavlja dno duktusa i veže ga za scalu tympani. Na bazilarnoj membrani nalazi se organ sluha u užem smislu, Cortijev organ, koji mehaničke podražaje pretvara u električne signale. Sastoji se od epitelnih stanica iznad kojih se nalazi želatinozna pokrovna membrana, membrana tectoria. Epitel bazilarne membrane sastoji se od potpornih stanica te osjetnih stanica sa stereocilijama. Razlikuju se unutarnje slušne stanice, kojih je oko 3000 i svaka je povezana s jednim živčanim vlakom, te vanjske slušne stanice, kojih je oko 15000, gdje je skupina takvih stanica povezana s jednim živčanim vlaknom. Vanjske i unutarnje slušne stanice odvojene su potpornim stanicama koje oblikuju Cortijev tunel. (9)

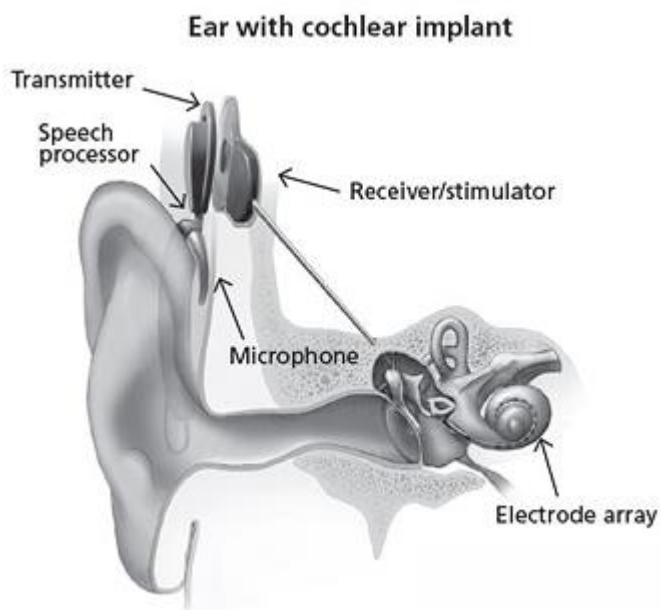
1.2 Fiziologija sluha

Sluh je kompleksan fiziološki proces u kojem se zvučni valovi pretvaraju u električne impulse, koji se zatim putem slušnog živca prenose u mozak gdje se registriraju kao određeni zvuk. Mlad čovjek normalna sluha čuje zvukove u rasponu frekvencija od 20 Hz do 20 kHz. (10) Vanjsko uho usmjerava zvuk iz okoline prema bubnjiću putem

zvukovoda. Zvučni valovi koji dolaze do bubnjića dijelom se reflektiraju, a dijelom apsorbiraju. Samo apsorbirani dio valova uzrokuje vibracije bubnjića. Te vibracije pomiču lanac slušnih koščica, uključujući bazu stapesa, koji preko ovalnog prozorčića prenosi tu energiju na perilimfu. Postoji velika razlika u impedancijama na granici zraka i tekućine, odnosno slušnih koščica i same perilimfe, koja bi uzrokovala veliku refleksiju zvuka (preko 98%) da ne postoji takozvana prilagodba impedancije. Naime, površina bubnjića koja vibrira 17 je puta veća od površine ovalnog prozorčića (55 mm^2 u odnosu na $3,2 \text{ mm}^2$), dok sustav slušnih koščica povećava silu pokreta stapesa za 1,3 puta. Ta su dva čimbenika zaslužna za 22 ($17 \times 1,3$) puta veću silu koja djeluje na perilimfu, u odnosu na silu zvučnih valova koja djeluje na površinu bubnjića. Time je refleksija zvuka reducirana na 40% (od početnih 98%). Vibracije se preko ovalnog prozorčića šire u obliku tlačnih valova na perilimfu scale vestibuli duž cijele pužnice, te dalje preko helikotrema u scalu tympani do okruglog prozorčića, koji se također pomiče zbog nestlačivosti tekućine u koštanom oklopu pužnice. Ovi se valovi prenose i na endolimfu, što dovodi do titranja bazilarne membrane. Točka maksimalne amplitude titranja bazilarne membrane ovisi o frekvenciji titranja stapesa, koja opet ovisi o frekvenciji samog zvuka. Tako pri zvukovima visokih frekvencija najbolje titra dio membrane uz bazu pužnice, a pri niskim frekvencijama titranje se pojavljuje pri vrhu, u blizini helikotrema. Ovu je teoriju prvi iznio Helmholtz davne 1863. (11) Titranje bazilarne membrane uzrokuje smicanje između membrane tektorije i same bazilarne membrane, pomak stereocilija osjetnih stanica, te stvaranje slušnog akcijskog potencijala. Potencijal živčanim vlaknima putuje preko Cortijeva spiralna ganglija u prednju i stražnju kohlearnu jezgru produljene moždine, gdje dolazi do prekapčanja. Neuron drugog reda putuju u kontralateralnu olivarnu jezgru u ponsu, a zatim u lateralni lemnisk. Sljedeća su postaja donji kolikuli mezencefalona gdje se gotovo sva slušna vlakna prekapčaju. Prekapčanje se ponovno odvija u medijalnoj genikulatnoj jezgri, da bi se slušnom radijacijom dospjelo do primarnog, a zatim daljnjim prijenosom do sekundarnog slušnog korteksa, gdje se odvija obrada slušnih signala i razumijevanje slušne informacije, to jest razbirljivost i razumljivost govora. (12)

2. KOHLEARNI IMPLANTAT – DIJELOVI I PRINICIPI RADA

Kohlearni implantat mali je elektronski uređaj koji omogućava osjet sluha osobama s teškim senzoričkim oštećenjem ili gubitkom sluha. Na tržištu postoji nekoliko tvrtki koje proizvode implantate, (2) ali neovisno o proizvođaču, sami su dijelovi i koncept funkcioniranja vrlo slični. Uređaj se sastoji od vanjskog i unutarnjeg dijela (slika 1). Vanjski dio čine mikrofon, govorni procesor i transmisor. Unutarnji (ugradbeni) dio načinjen je od prijemnika/stimulatora i elektrode. Prijemnik/stimulator se ugrađuje na temporalnu kost i pomoću magneta preko kože fiksira vanjski dio uređaja na željenu poziciju. Elektroda se kirurški ugrađuje u kohleu. Mikrofon prima zvukove iz okoliša, a govorni procesor te zvukove pretvara u digitalno kodirani zvuk, koji se zatim putem transmitora prenosi u prijemnik/stimulator. Ovaj dio pretvara digitalno kodirani zvuk u električne impulse i šalje ih duž elektrode ugrađene u pužnicu neposredno uz slušni živac, koji se podražuje i provodi signale u slušni korteks koji ih prepoznaje kao zvuk. (13) Današnji modeli kohlearnih implantata su multikanalni i imaju do 22 elektrode koje stimuliraju različita mjesta duž pužnice odgovorna za različite frekvencije zvuka. Jasno, kohlearna implantacija ima smisla samo ako je očuvana funkcija slušnog živca. Obično treba proći period od tri do šest tjedana prije aktivacije kohlearnog implantata (period potreban za zarastanje operativne incizije).



Slika 1. Prikaz dijelova kohlearnog implantata. Izvor: NIH/NIDCD (14)

3. DIJAGNOSTIKA OŠTEĆENJA SLUHA

Dijagnostika oštećenja sluha započinje još u rodilištu, u sklopu Sveobuhvatnog probira novorođenčadi na oštećenje sluha (SPNOS). U Hrvatskoj se SPNOS provodi od 2002. godine te se u tu svrhu koristi metoda evocirane otoakustičke emisije (E-OAE). Otoakustička emisija (OAE) označava zvukove generirane iz same pužnice koji putuju kroz srednje uho i u zvučnik, gdje se mogu detektirati. Razlikujemo spontanu OAE, gdje se kontinuirano pojavljuju zvukovi bez vanjskih podražaja te evociranu OAE, gdje se zvučni stimulus primjenjuje neposredno prije snimanja. Danas se rabe automatski uređaji sa sondom koja sadrži zvučnik i mikrofoni koji registrira emisiju iz pužnice. Ovo je jednostavna, lako reproducibilna i neinvazivna metoda, te u tom smislu predstavlja idealnu metodu probira za novorođenčad. Mana ove metode jest nedostatak specifičnosti. Određeni broj rezultata je lažno pozitivan, zbog zvukova iz okoline ili zvukova disanja i gutanja. (15) Budući da zvuk putuje kroz srednje uho, bolesti srednjeg uha također mogu utjecati na rezultate. Primjerice, u djece s adhezivnim otitisom nalaz OAE može biti patološki, unatoč tome što su vanjske slušne stanice zdrave. (16) Stoga OAE ne može razlikovati konduktivno i senzorineuralno oštećenje sluha. (17)

U slučaju patološkog nalaza OAE, novorođenčad se nakon tri tjedna poziva na novo ispitivanje sluha, primjenom iste metode. I dalje patološki nalaz iziskuje primjenu automatskog bilježenja evociranih potencijala moždanog debla (A-ABR), kojim se ispituje funkcija pužnice, slušnog živca i struktura moždanog debla. (18,19)

U dijagnostici ranog oštećenja sluha važan je rad pedijatra, koji otkriva radi li se o gluhoći u sklopu sindroma ili je pak uzrok sistemske, neurološke ili infektivne prirode, što nije u domeni otorinolaringologa-audiologa. Istu ulogu u odrasloj dobi ima specijalist internist.

4. TKO JE KANDIDAT ZA KOHLEARNU IMPLANTACIJU? KRITERIJI

Od početaka kohlearne implantacije do danas došlo je do značajnog napretka tehnologije, a samim time širile su se i indikacije za ovaj zahvat, kako u odrasloj tako i u dječjoj populaciji. Teoretski, svaka osoba s teškom senzoričkom naglušnosti ili gluhoćom uz urednu funkciju slušnog živca može biti kandidat za kohlearnu implantaciju. Bitno je napomenuti da se najbolji rezultati postižu u postlingvalno gluhih osoba, koje su oštećenje sluha zadobile nakon razvitka govora, (20,21) s time da duljina trajanja gluhoće ima bitan (ali ne presudan) utjecaj na rezultate kohlearne implantacije. (22–26) Unatoč tome, najbitniju grupu kandidata za ovaj zahvat čine gluha ili teško nagluha novorođenčad, budući da rana dijagnostika i ugradnja umjetne pužnice omogućuje adekvatan razvoj slušne kore mozga. (27) Dokazano je kako rano oštećenje sluha ima negativan utjecaj na razvoj govora, jezika, uspjeh u školi i psihosocijalni razvoj, kao i to da pravovremena kohlearna implantacija (u dobi od 12 mjeseci ili ranije) omogućuje adekvatan, dobi primjeren razvoj govora, jezika i predpismenosti, prije uključivanja u komunalne vrtiće. (28)

Trenutačne preporuke Američke agencije za hranu i lijekove (FDA) za kohlearnu implantaciju u odraslih uključuju: umjereni do teški bilateralni sensorineuralni gubitak sluha s ograničenom koristi od slušnih pomagala, zatim 50% ili manju mogućnost prepoznavanja rečenica uhom koje će se implantirati, odnosno 60% ili manju mogućnost prepoznavanja pri slušanju suprotnim uhom ili binauralno uz amplifikaciju slušnim aparatom. Za prepoznavanje rečenica može se koristiti HINT (Hearing in Noise Test), pri kojem pacijent ponavlja rečenice prvo u tihom okruženju, a zatim uz pozadinsku buku. Kao mana testa prepoznavanja rečenica navodi se njihov semantički kontekst koji prepoznavanje čini lakšim, pa neki stručnjaci kao alternativu predlažu test prepoznavanja jednosložnih riječi. (29,30)

Za pacijente s normalnim sluhom pri nižim frekvencijama, uz umjeren do jak gubitak sluha u srednjim i višim frekvencijama, preporučuje se električno-akustična stimulacija (takozvani hibridni kohlearni implantat), koja omogućuje amplifikaciju zvuka pri nižim frekvencijama, odnosno električnu stimulaciju pri srednjim i višim frekvencijama. (31)

Evaluacija kriterija omogućila je kohlearnu implantaciju i u slučajevima jednostrane sensorineuralne gluhoće (SSD) kao i u pacijenata s vestibularnim, kohlearnim ili

intralabirintnim švanomima, te u slučajevima atipične etiologije sensorineuralnog gubitka sluha, kao što su Meniereova bolest, uznapredovala otoskleroza ili pak posttraumatsko oštećenje sluha. (32)

Što se tiče pedijatrijske populacije, zadnja izmjena kriterija u 2020. godini kao donju dobnu granicu za kohlearnu implantaciju navodi 9 mjeseci, iako brojni radovi navode benefite za slušni, govorni i psihosocijalni razvoj pri implantaciji i u ranijoj dobi. (33–37) Dosadašnji kriteriji uključuju obostrani teški gubitak sluha (>90 dB HL-hearing loss) u djece ispod dvije godine života, odnosno umjereni do teški obostrani gubitak sluha u djece dobi od 2 do 17 godina. U oba slučaja uvjet je ograničena korist od uporabe slušnih pomagala. Od 2019. godine kao indikacija je uveden i jednostrani gubitak sluha u djece iznad 5 godina starosti, budući da je prepoznata važnost binauralne stimulacije, posebno za lokalizaciju zvuka i slušanje u bučnim uvjetima. (38–40) Danas se više ni malformacije unutarnjeg uha, aplazija slušnog živca te kognitivne i razvojne poteškoće ne smatraju nužno kontraindikacijama za kohlearnu implantaciju. (32)

Uloga logopeda prije uključivanja gluhe osobe u program kohlearne implantacije jest procijeniti mogućnost integracije djeteta, stadij percepcije jezika ovisno o dobi implantacije i stupnju naglušnosti, zatim procjena diskriminacije i prepoznavanja zvučnih podražaja, percepcija riječi, a u odraslih prepoznavanje rečenica i razumijevanje jezika. Psihološko testiranje obuhvaća procjenu osjećajnog i kognitivnog razvoja djeteta i osim moguće patologije ukazuje na postojanje ili nedostatak motivacije samog bolesnika ili okoline. (41)

5. PREOPRACIJSKA OBRADA

Preoperacijska obrada odraslih započinje detaljnom poviješću bolesti pacijenta, s posebnim osvrtom na otološku problematiku. Slijedi pregled vanjskog uha i bubnjića te audiološka obrada. Procjenjuje se funkcija slušnog živca i slušnog puta. Od subjektivnih metoda izvode se tonska i govorna audiometrija, a objektivne metode uključuju otoakustičku emisiju (OAE), bilježenje evociranih potencijala moždanog debla (ABR) te ASSR (auditory steady state responses) kako bi se utvrdila gluhoća. (24,42)

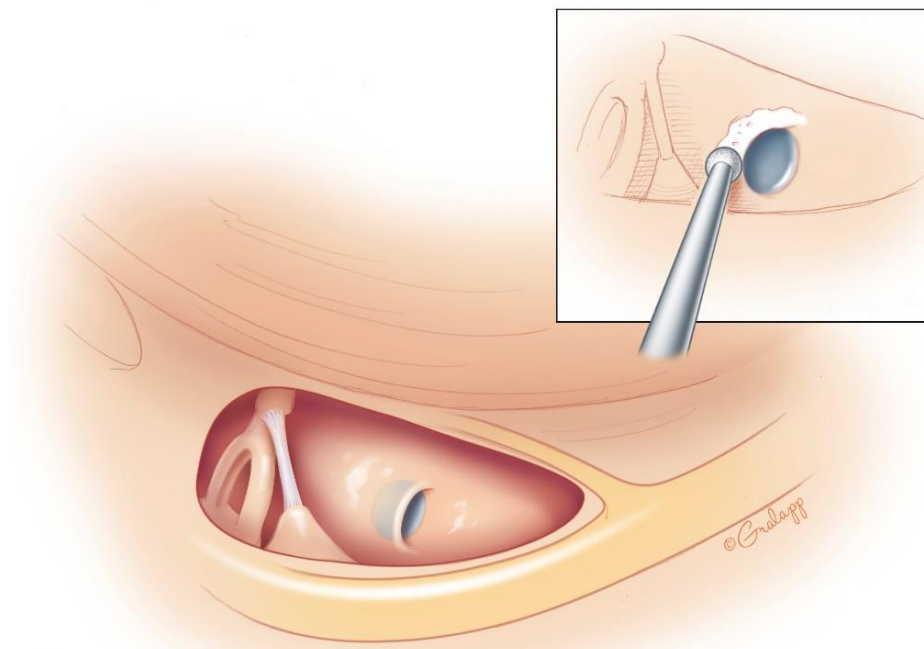
U probiru kandidata potrebno je učiniti i radiološku obradu temporalne kosti kako bi se utvrdila prohodnost pužnice, otkrile moguće malformacije unutrašnjeg uha i identificirao tijek nervusa facijalisa – višeslojnu kompjutoriziranu tomografiju (MSCT) i magnetsku rezonancu (MR).

U dojenčadi i male djece klasična audiometrija, u kojoj ispitanik mora samostalno pokazati čuje li zvuk u slušalici, nije adekvatna pretraga. Stoga se koristi audiometrija s vizualnim pojačanjem (VRA) koja je prikladna za djecu starosti od 6 mjeseci do 2-3 godine. Pretraga određuje slušne pragove po frekvencijama, s preciznošću koja je usporediva s tonskom audiometrijom u odraslih. (43) Od četvrte godine života moguće je provesti ispitivanje slušnog praga za svako uho zasebno. Audiometrija se u tom slučaju provodi slično kao i u odraslih; tonovi se puštaju preko slušalica, a djeca kroz igru ili pritiskom na gumb reagiraju kada nešto čuju (audiometrija kondicionirana igrom). (44) Od objektivnih metoda koriste se timpanometrija, određivanje kohleostapesnog refleksa, OAE, ABR i ASSR. Kombinacijom ovih metoda precizno se određuje mjesto oštećenja sluha. Dodatno se za procjenu slušnih sposobnosti u najmlađih koristi Infant-Toddler Meaningful Auditory Integration Scale (IT-MAIS), upitnik o najranijim komunikacijskim vještinama i slušno specifičnom ponašanju koji ispunjavaju roditelji. (45) Nakon pregleda i mišljenja anesteziologa, uz ispunjavanje svih potrebnih kriterija, osoba je spremna za operacijski zahvat.

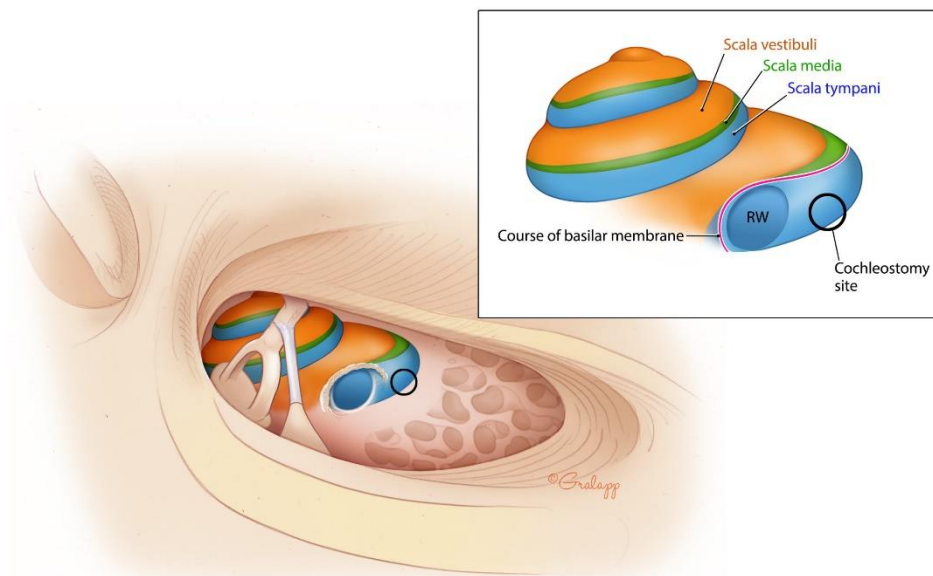
6. RASPRAVA

Klasična tehnika

Nakon završenog probira kandidata i preoperacijske obrade, pristupa se samoj ugradnji umjetne pužnice. Najstarija tehnika, koja se i danas koristi, naziva se klasičnom tehnikom, a opisana je 1979. godine od strane G. M. Clarka i suradnika. (46) Nakon pripreme operacijskog polja, započinje se incizijom kože u postaurikularnom sulkusu koja se proteže od vrha mastoida do supramastoidnog grebena. Fascija se odiže kako bi se prikazalo Henleovu spinu, suprameatalni trokut, postauditorni nastavak i prednji dio mastoidne kosti. Odiže se koža slušnog kanala sa stražnjeg i gornjeg zida, a zatim i bubnjić te se inspekcijom provjerava anatomija srednjeg uha. Produljuje se kožna incizija, te se koža i fascija odižu od podloge. Uklanja se kost iznad mastoidnog antruma, zatim se pristupa na posterosuperiorni dio zvukovoda koji se stanjuje, te se prikazuje kratki nastavak inkusa. Dalje se uklanjaju sve mastoidne celule, uz poseban oprez pri uklanjanju onih uz mastoidni tegmen i sinoduralni kut, kako bi se umanjio rizik nastanka infekcije. Učini se posteriorna timpanotomija prema Sheehyju, odnosno otvaranjem facijalnog recesusa prikaže se okrugli prozorčić (slike 2 i 3). (47) Dalje se u mastoidnoj kosti brusi ležište za implantat, pazeći da se ne stvori komunikacija sa srednjom lubanjskom jamom. Replikom proteze provjerava se je li ležište adekvatne veličine, te se od silikonskog elastomera (Silastic) izrađuje kalup koji čini potporu protezi. Idući je korak umetanje elektrode u scalu tympani. Standardnim se pristupom smatra umetanje elektrode kroz okrugli prozorčić preko otvora stvorenog posteriornom timpanotomijom, što je nježnije moguće. Alternativno, kod suženog ili obliteriranog bazalnog zavoja pužnice, preferiran je apikalni pristup. (48) Nakon umetanja elektrode, uređaj se postavlja u ležište i stabilizira. Sami uređaj prekriva se prethodno odignutim fascijama te se šiva koža. Ova je metoda široko prihvaćena i u potpunosti odgovara zahtjevima kohlearne implantacije, no povezana je s komplikacijama kao što su otežano umetanje elektrode zbog relativno malog i zakrivljenog otvora te ozljeda chorde tympani i nervusa facijalisa kod pristupa kroz facijalni recesus. (49–51)



Slika 2. Prikaz facijalnog recesusa kroz koji se pristupa na okrugli prozorčić.
 © (2023) Chris Gralapp, uz dopuštenje (52)

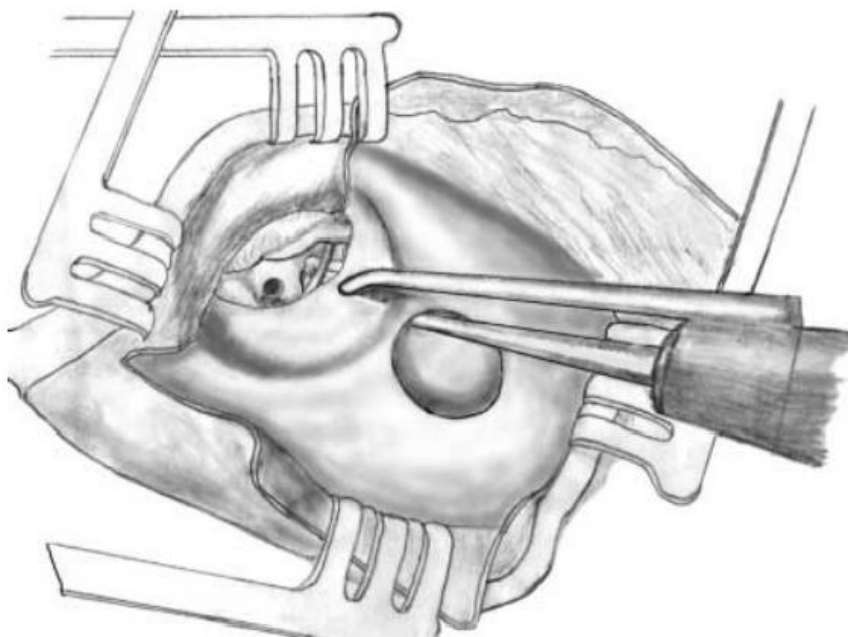


Slika 3. Shematski prikaz položaja pužnice i mjesta kohleostomije.
 © (2023) Chris Gralapp, uz dopuštenje (52)

Pristupi za kohlearnu implantaciju bez mastoidektomije

Transkanalni pristup – Veria

Kohlearna implantacija bez mastoidektomije prvi je put u literaturi opisana 2000., a zatim i ažurirana 2002. godine od strane grčkog otokirurga Kiratzidisa. (53,54) Ovaj zahvat započinje endauralnim pristupom srednjem uhu, stvara se timpanomeatalni režanj te slijedi inspekcija anatomije srednjeg uha i facijalnog živca. Izravnava se konkavitet superoposteriornog koštanog dijela zvukovoda, što poboljšava vizualizaciju i olakšava proces bušenja tunela. Kohleostomija se izvodi endauralnim pristupom na promontoriju, odmah iznad niše okruglog prozorčića. Zatim se buši suprameatalna šupljina, gdje će se postaviti višak duljine elektrode. Zahvat se nastavlja bušenjem direktnog tunela, koji započinje u suprameatalnoj šupljini te napreduje kroz stražnji zid koštanog zvukovoda prema prethodno načinjenoj kohleostomi (slika 4). Kožna se incizija produljuje prema gore i nazad, kako bi se prikazala temporomastoidna regija, gdje se načine kožni i fascio-muskulo-periostealni režanj. Stvara se udubljenje za uređaj koje se poveže sa suprameatalnom šupljinom novoformiranim žlijebom u kosti mastoida. Uređaj se fiksira u ležištu, aktivna se elektroda kroz žlijeb umetne u suprameatalnu šupljinu, odakle se dalje kroz tunel i kohleostomu plasira u samu pužnicu. Zahvat završava zatvaranjem incizija po slojevima. Ova je metoda prikladna za jednostavne, ali i kompliciranije slučajeve, kao što su revizijske operacije, malformacije, kohlearne osifikacije, odnosno loše razvijen mastoid. U usporedbi s klasičnom tehnikom, rizik ozljede facijalnog živca je minimalan, bolja je vizualizacija, te nema promjena u aeraciji mastoida. (55) Opisane su i različite modifikacije drugih autora, kao što je postauralni pristup, (56) odnosno uvođenje elektrode kroz okrugli prozorčić umjesto stvaranja kohleostome. (57)

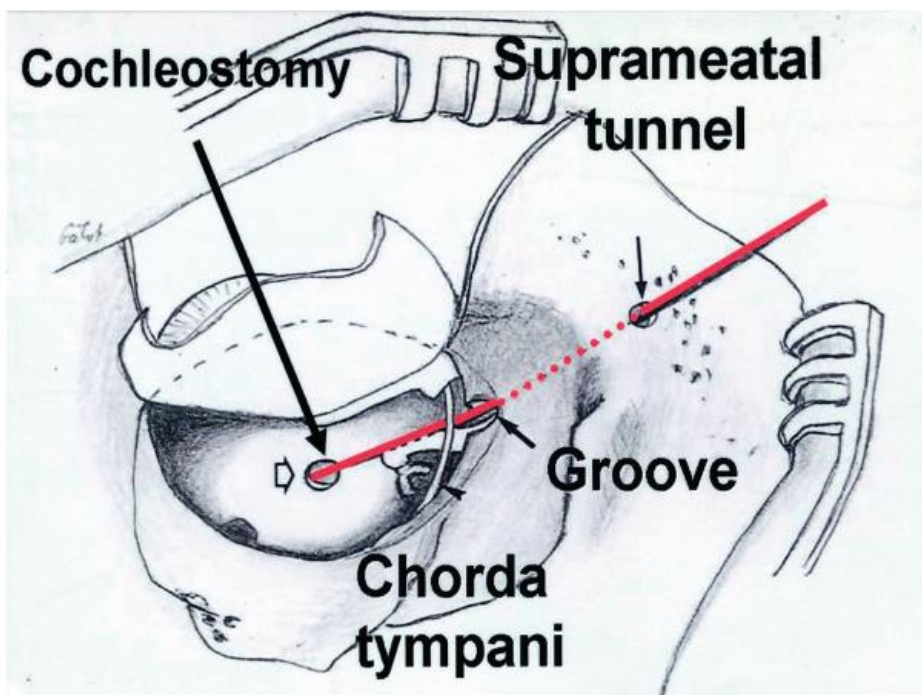


Slika 4. Prikaz bušenja direktnog tunela kroz stražnji zid zvukovoda u transkanalnom (Veria) pristupu. Kiratzidis T, Arnold W, Iliades T, uz dopuštenje autora (54)

Suprameatalni pristup

Kronenberg i suradnici 1999. godine razvijaju suprameatalni pristup za kohlearnu implantaciju. (58–60) Ovaj zahvat započinje J-incizijom i stvaranjem retroaurikularnog kožnog režnja i subperiostalnog režnja. U temporoparijetalnom dijelu lubanje buši se dobro ograničeno udubljenje u koje će se kasnije staviti uređaj. Nakon incizije kože zvukovoda odiže se timpanomeatalni režanj te se prikaže bubnjište i chorda tympani. U stražnjem zidu bubnjišta buši se 1 do 2 milimetra dug žlijeb, superoposteriorno u odnosu na chordu tympani i lateralno u odnosu na tijelo inkusa. Vizualizacija tijela inkusa bitna je za izbjegavanje ozljede nervusa facijalisa, koji je smješten medijalno. Kohleostomija se izvodi u dva koraka. Prvi uključuje bušenje na promontoriju anteroinferiorno od okruglog prozorčića; prikaže se membrana spiralnog ligamenta, ali se ne perforira, kako krv i debris ne bi ušli u pužnicu tijekom stvaranja tunela. Bušenje samog tunela započinje u suprameatalnoj regiji, superoposteriorno od vanjskog otvora zvukovoda te se pruža

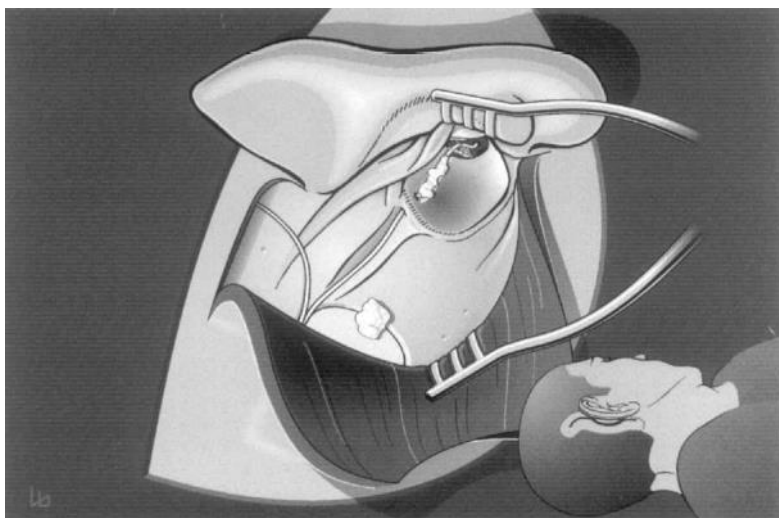
prema naprijed i dolje završavajući u prethodno načinjenom žlijebu. Tijekom zahvata može biti potrebno prikazati duru srednje lubanjske jame, ukoliko se preoperativno na CT-u uoči niski položaj dure. Tunel se buši inferiorno u odnosu na duru. Slijedi drugi korak kohleostomije – rezanje spiralnog ligamenta i širenje kohleostome. Stvoreni tunel, žlijeb i kohleostoma mogu se spojiti imaginarnom linijom, tako da je umetanje elektrode relativno jednostavno (slika 5). U ovome zahvatu nema mastoidektomije, bolja je vizualizacija srednjeg uha, a samim time i olakšana kohleostomija. Drugi radovi pak spominju rizik od savijanja elektrode, budući da je kut umetanja 30 stupnjeva vertikalniji u odnosu na klasični pristup. (61) Rizik ozljede nervusa facijalisa i chorde tympani je minimaliziran. Također, trajanje operacije je kraće u usporedbi s klasičnim zahvatom.



Slika 5. Shematski prikaz suprameatalne tehnike. Elektroda se umeće kroz suprameatalni tunel, zatim žlijeb medijalno od chorde tympani i kohleostomu. Kronenberg J, Migirov L, uz dopuštenje izdavača (60)

Perikanalna insercija - endomeatalni pristup

R. Häusler 2002. godine opisuje svoju tehniku minimalno invazivne kohlearne implantacije. (62) Operacija se sastoji od retroaurikularne incizije s parijetalnom ekstenzijom. Disekcijom se oslobađa mastoidni planum. Identificira se zvukovod te se koža pažljivo odvoji od koštanog dijela sve do bubnjića, čiji se stražnji dio zajedno s kožom odiže prema naprijed, što omogućuje inspekciju srednjeg uha. Kohleostomija se izvede anteriorno u odnosu na okrugli prozorčić. U posterosuperiornom području koštanog dijela zvukovoda učini se vertikalni žlijeb promjera 2 milimetra, koji se proteže skroz od tijela inkusa do vanjske granice koštanog dijela. Površinski smještenim tunelom žlijeb se poveže s retroaurikularnom koštanom površinom (slika 6). Ležište za uređaj napravi se retroaurikularno, u parijetalnoj kosti. Slijedi umetanje elektrode kroz tunel i žlijeb, zatim bubnjište između drška maleusa i dugog nastavka inkusa, te finalno kroz kohleostomu u scalu tympani. Elektroda se fiksira u zvukovodu pomoću staklenoionomernog cementa, što je inovacija u odnosu na prijašnje pokušaje ovakve tehnike, kada je dolazilo do komplikacija zbog ekstruzije elektrode. (63) Incizija se zatvara po slojevima i ušnim spekulom provjere se zvukovod i bubnjić. Prednost ove tehnike je vrlo malen rizik ozljede nervusa facijalisa, kao i vrijeme trajanja operacije, koje u prosjeku iznosi sat vremena. Komplikacije u vidu lezija kože zvukovoda i malih perforacija bubnjića mogu se javiti uslijed prepariranja timpanomeatalnog režnja, ali se lako saniraju. Također, za razliku od Verie, suprameatalnog i retromeatalnog pristupa, ova tehnika nije prikladna za malu djecu, zbog potencijalnih problema pri rastu zvukovoda u kojem se nalazi cementirana elektroda.

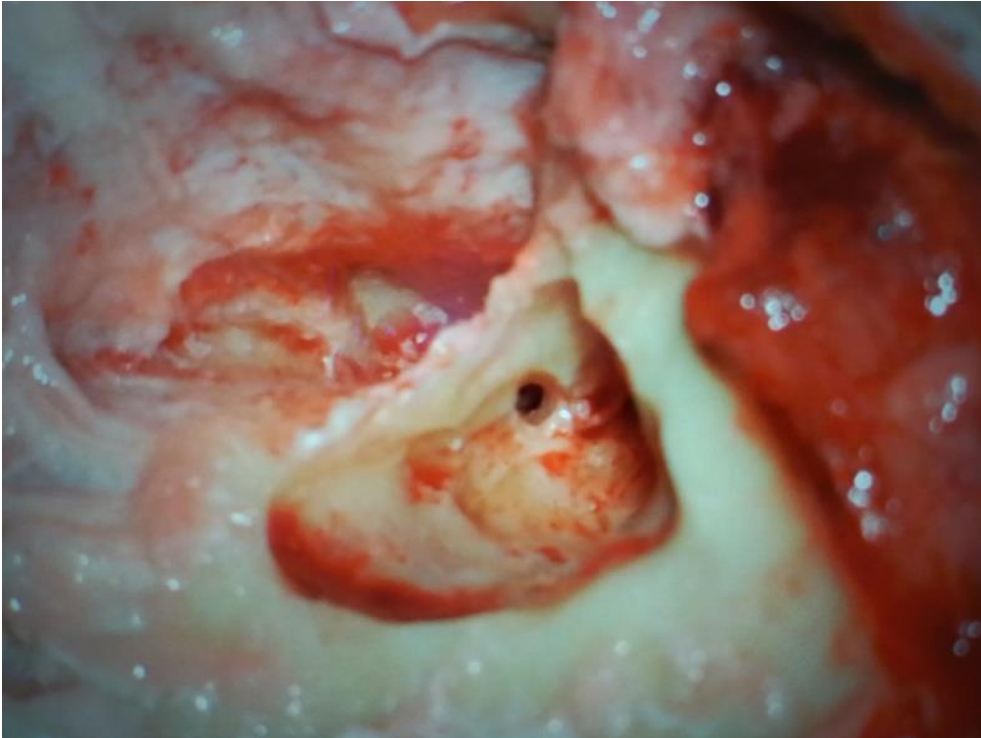


Slika 6. Prikaz perikanalne insercije elektrode. Häusler R, uz dopuštenje izdavača (62)

Retromeatalni pristup – Zagreb CI Approach

Vremenski istodobno s prethodno opisanim tehnikama, od 1999. godine, zagrebački otokirurški tim s Klinike za bolesti uha, nosa i grla i kirurgiju glave i vrata KBC Zagreb razvija vlastitu operacijsku tehniku koja ne iziskuje mastoidektomiju (slika 7). Tehnika se naziva retromeatalni pristup za kohlearnu implantaciju ili Zagreb CI Approach. Zahvat započinje retroaurikularnom distendiranom J incizijom, koja se izvodi električnim nožem, kako bi se smanjio rizik od krvarenja. Odiže se timpanomeatalni režanj i prikaže srednje uho. Bušenjem se uklanja kost sa posteriornog dijela zvukovoda te se prikažu stapes i okrugli prozorčić. Slijedi bušenje kosog tunela pomoću 2-milimetarskog svrdla u području mastoidnog planuma, iza suprameatalne spine i otprilike 10 mm iza stražnjeg ruba meatusa. Tunel završava približno 2-3 milimetara iznad annulusa tympanicusa, u posteriornom koštanom zidu zvukovoda. U nastavku tunela buši se koštani žlijeb usmjeren prema budućoj kohleostomi. Kohleostoma se načini na promontoriju između ovalnog i okruglog prozorčića te privremeno zatvori gelfoamom. Zatim se učini druga incizija kože i retroaurikularni režanj. Ispod reznja stvore se džep i ležište za kohlearni stimulator, otprilike 7-8 centimetara iza i iznad slušnog kanala. Ležište za stimulator poveže se s tunelom brušenjem žlijeba u planumu mastoida, u koji će ići aktivna elektroda. Samo provođenje elektrode kroz tunel i kohleostomu lako je izvedivo zbog žlijeba usmjerenog direktno prema kohleostomi. Intraoperacijskom telemetrijom provjerava se pravilna pozicija i funkcija elektrode. Zatim se pomoću malo mišićnog ili vezivnog tkiva i fibrinskog ljepila fiksira položaj elektrode u kohleostomi, a elektroda u žlijebu pokriva se koštanom prašinom pomiješanom s fibrinskim ljepilom. Prednost je ove tehnike, budući da se ne izvode mastoidektomija i stražnja timpanotomija, smanjena mogućnost ozljede dure, nervusa facijalisa i bubnjića. Ujedno je vremenski bitno kraća u odnosu na klasični zahvat. Smjer tunela osigurava jednostavan i logičan kut za postavljanje elektrode u kohleostomu. Također, tehnika ne iziskuje potrebu za identifikacijom dure srednje lubanjske jame. Postupak je na Klinici dodatno osuvremenjen zadnjih petnaestak godina, budući da se kohleostoma formira CO2 laserom što smanjuje traumu unutrašnjeg uha izazvanu bušenjem i sprječava stvaranje koštane prašine koja pogoduje osifikaciji unutrašnjeg uha. Formacija kohleostome CO2 laserom posebno se preporuča u bolesnika s djelomično obliterated pužnicom, neuobičajenim tokom nervusa facijalisa, te u slučajevima gdje je neophodno očuvati ostatni sluh. Do sada je na Klinici retromeatalnim pristupom za kohlearnu implantaciju operirano preko 120

bolesnika, od čega je u njih tridesetak učinjena kohleostomija CO2 laserom. Ni u jednog pacijenta nije došlo do pareze facijalisa, kao ni drugih većih komplikacija.



Slika 7. Retromeatalni pristup za kohlearnu implantaciju. Preuzeto iz arhive Klinike za bolesti uha, nosa i grla i kirurgije glave i vrata Kliničkog bolničkog centra Zagreb, uz dopuštenje.

7. KOMPLIKACIJE

Jedna od prvih velikih studija koja proučava komplikacije vezano uz kohlearnu implantaciju bila je ona Cohena i suradnika. (49) Po uzoru na tu studiju, ustalila se podjela kirurških komplikacija na velike i male. Velike su one koje za saniranje iziskuju operaciju ili hospitalizaciju, dok je za male komplikacije terapija ekspektativna ili medikamentozna. Analizom deset velikih studija otkriveno je da prevalencija komplikacija općenito iznosi 12,8% (964 od 7513 pacijenata), od čega 2,7% (207 od 7542) čine velike komplikacije. (64) Po Britu i suradnicima, (65) najčešće velike komplikacije uključuju probleme s insercijom elektrode (u 3,8% pacijenata), infekciju s dehiscencijom kožnog reznja (1,4%), kolesteatom i otomastoiditis (oba po 1,1%). Pareza facijalisa javila se u 0,9% slučajeva. Od malih komplikacija najčešće su prolazne periferne pareze facijalisa (2,2%), ozljeda stražnjeg zida zvukovoda (2,2%) te ozljeda bubnjića ili anulusa (1,8%). Autori ovog rada koristili su transmastoidni pristup s posteriornom miringotomijom. Metaanaliza Xu i suradnika (66) pokazuje da je suprameatalni pristup u usporedbi s transmastoidnim sigurniji za nervus facijalis i chordu tympani, uz podjednaku stopu ostalih komplikacija. Jepsen i Faber (67) kao učestale male komplikacije u svojih 308 pacijenata dodatno navode tranzitorni sindrom chorde tympani - promjene u osjetu okusa, suhoća usta, parestezija jezika (68) u 30,8% slučajeva, zatim prolazni vertigo (29,5%) i tinitus (4,9%). Generalno, autori se slažu da je stopa ozbiljnih komplikacija niska te da je kohlearna implantacija siguran zahvat. (42,65,67,69,70) Također, kohlearna implantacija u prvoj godini života ne nosi dodatne rizike u odnosu na višu dob, a povezana je s boljim razvojem razumijevanja govora te je u tom smislu siguran i poželjan zahvat. (71,72)

8. REHABILITACIJA

Nakon operacije slijedi najdulji i za samog bolesnika najzahtjevniji dio – rehabilitacija slušanja. U ovaj dugotrajan postupak uspostave slušanja i razumijevanja govora uključeni su specijalist otorinolaringolog-audiolog, logoped-rehabilitator i programer. Inicijalna stimulacija započinje otprilike 10 dana do 4 tjedna nakon zahvata. (73) Za programiranje se koriste posebna programska sučelja i programi specifični za pojedine proizvođače. Neovisno o vrsti uređaja, za svaku intrakohlearnu elektrodu moraju se odrediti dva osnovna parametra: najniži prag ili T level („electrical treshold“), odnosno najniža razina stimulacije pri kojoj pacijent registrira zvuk, te C/M level („most comfortable level“), najglasniji podražaj koji ne izaziva neugodu. Potom se pojedinačno balansiraju po dva kanala kako bi cjelokupni dinamički opseg bio ugodan. U slučajevima kada je otežano pacijentovo sudjelovanje u mapiranju (primjerice kod djece), koriste se objektivne metode kao što su NRI (Neural Response Imaging), NRT (Neural Response Telemetry) i ESRT (Electrical Stapedial Reflex Thresholds). (74) Potrebno je naglasiti da je prilagođavanje govornog procesora dinamički proces koji se mijenja razvojem i stjecanjem slušnih iskustava. Korištenjem govornog procesora i navikavanjem na zvučne informacije stvara se potreba za podešavanjem i kreiranjem novih mapa, a razvojem informatičke tehnologije i programskih sučelja postoji sve više mogućnosti obrade zvuka kako bi zvučna informacija svojom kvalitetom zadovoljila potrebe korisnika. (41)

Potrebno je istaknuti i važnost logopedске rehabilitacije. Rehabilitacija po uključenju procesora pužnice usmjerena je na intenzivno razvijanje osnovnih sposobnosti slušanja, odnosno usmjeravanja na zvuk i sposobnosti poimanja zvuka. Primjenjuje se individualizirani pristup ovisno o dobi, stupnju obrazovanja i životnim navikama. Uspjeh same rehabilitacije ovisi o dobi kada je došlo do gubitka sluha, odnosno stupnju na kojem je bio razvijen govor (postlingvalna ili prelingvalna gluhoća), trajanju gluhoće i liječenju koje je prethodilo kohlearnoj implantaciji. (41)

9. ZAKLJUČAK

Kohlearna implantacija zlatni je standard za rehabilitaciju sluha i govora u osoba s teškim senzoričkim oštećenjem sluha ili gluhoćom uz očuvanu funkciju slušnog živca, a kod kojih slušna pomagala ne daju željene rezultate. Indikacije za kohlearnu implantaciju u odrasloj i pedijatrijskoj populaciji mijenjaju se i šire usporedno s napretkom tehnologije. Transmastoidni pristup je najstariji te globalno i dalje najkorišteniji kirurški pristup za operaciju ugradnje umjetne pužnice, iako su u literaturi opisane brojne jednakovrijedne, u nekim segmentima i bolje tehnike, uključujući zagrebački retromeatalni pristup za kohlearnu implantaciju. Izbor tehnike ovisi o anatomiji srednjeg i unutarnjeg uha pacijenta te preferencijama i specifičnoj edukaciji operatera. Neovisno o tehnici, sam je zahvat kohlearne implantacije siguran i učinkovit s niskom stopom ozbiljnih komplikacija. Veliku ulogu ima dobar probir kandidata, koji moraju biti dovoljno motivirani za cijeli proces, budući da je rehabilitacija zahtjevna i dugotrajna. Najvažnija skupina kandidata su gluha ili teško nagluha novorođenčad koja zahtijevaju ranu dijagnostiku gluhoće i čim raniju kohlearnu implantaciju, pri čemu Sveobuhvatni probir novorođenčadi na oštećenje sluha (SPNOS) ima ključnu ulogu. Rana implantacija iznimno je bitna za razvoj sluha, govora, psihosocijalnih vještina i uključivanje djece u standardni obrazovni sustav, što ima velik društveni, ali i ekonomski značaj. Ugradnja slušne proteze ima značajan utjecaj na kvalitetu života i u odraslih bolesnika. Stoga je od posebne vrijednosti činjenica da je danas u Hrvatskoj svoj djeci i velikoj većini odraslih kandidata omogućena kohlearna implantacija i postoperativna rehabilitacija čije troškove pokriva HZZO.

10. LITERATURA

1. Djourno A, Eyries C, Vallancien B. Electric excitation of the cochlear nerve in man by induction at a distance with the aid of micro-coil included in the fixture. *C R Seances Soc Biol Fil.* 1957;151(3):423–5.
2. Zeng FG. Celebrating the one millionth cochlear implant. *JASA Express Letters.* 2022 Jul;2(7):077201.
3. Bumber Ž, Katić V, Nikšić-Ivančić M, Pegan B, Petric V, Šprem N, et al. *Otorinolaringologija i kirurgija glave i vrata.* Zagreb: Ljevak; 2004.
4. Flint PW, Haughey BH, Lund VD, Niparko JK, Richardson MA, Robbins KT, et al. *Cummings Otolaryngology - Head and Neck Surgery.* 5th ed. Philadelphia: Mosby Elsevier; 2010.
5. Jalšovec D. *Anatomia.* Zagreb: ZT Zagraf d.o.o, Sveta Nedelja; 2015.
6. Cinamon U. The growth rate and size of the mastoid air cell system and mastoid bone: a review and reference. *Eur Arch Otorhinolaryngol.* 2009 Jun;266(6):781–6.
7. Bielamowicz SA, Coker NJ, Jenkins HA, Igarashi M. Surgical dimensions of the facial recess in adults and children. *Arch Otolaryngol Head Neck Surg.* 1988 May;114(5):534–7.
8. Eby TL. Development of the facial recess: implications for cochlear implantation. *Laryngoscope.* 1996 May;106(5 Pt 2 Suppl 80):1–7.
9. Aumüller G, Aust G, Conrad A, Engele J, Kirsch J, Maio G, et al. *Anatomija Duale Reihe.* 3rd ed. Zagreb: Medicinska naklada; 2018.
10. Purves D, Augustine GJ, Fitzpatrick D, Katz LC, LaMantia AS, McNamara JO, et al. *The Audible Spectrum. Neuroscience 2nd edition* [Internet]. 2001 [cited 2023 Mar 30]; Available from: <https://www.ncbi.nlm.nih.gov/books/NBK10924/>
11. von Helmholtz H. *Die Lehre von den Tonempfindungen als Physiologische Grundlage für die Theorie der Musik* [Internet]. Wiesbaden: Vieweg+Teubner Verlag; 1913 [cited 2023 Mar 30]. Available from: <http://link.springer.com/10.1007/978-3-663-18653-3>
12. Hall JE. *Guyton and Hall textbook of medical physiology.* 13th ed. Philadelphia: Elsevier; 2015.
13. Health C for D and R. *What is a Cochlear Implant? FDA* [Internet]. 2018 Nov 3 [cited 2023 Mar 29]; Available from: <https://www.fda.gov/medical-devices/cochlear-implants/what-cochlear-implant>
14. *What Are Cochlear Implants for Hearing? | NIDCD* [Internet]. 2021 [cited 2023 Mar 29]. Available from: <https://www.nidcd.nih.gov/health/cochlear-implants>

15. Richardson MP, Williamson TJ, Lenton SW, Tarlow MJ, Rudd PT. Otoacoustic emissions as a screening test for hearing impairment in children. *Arch Dis Child*. 1995 Apr;72(4):294–7.
16. Kemp DT, Bray P, Alexander L, Brown AM. Acoustic emission cochleography-practical aspects. *Scand Audiol Suppl*. 1986;25:71–95.
17. Young A, Ng M. Otoacoustic Emissions. In: StatPearls [Internet]. Treasure Island (FL): StatPearls Publishing; 2023 [cited 2023 Apr 24]. Available from: <http://www.ncbi.nlm.nih.gov/books/NBK580483/>
18. Zaputović S. Klinički i genetički probir na prirodenu gluhoću. *Gynaecologia et perinatologia: journal for gynaecology, perinatology, reproductive medicine and ultrasonic diagnostics*. 2007 Jun 1;16(2):73–8.
19. Marn B, Kekić B. Praćenje ishoda sveobuhvatnog probira novorođenčadi na oštećenje sluha u Hrvatskoj od 2003. do 2014. godine. *Paediatrica Croatica*. 2016 Mar 25;60(1):9–14.
20. Moon IS, Park S, Kim HN, Lee WS, Kim SH, Kim JH, et al. Is there a deafness duration limit for cochlear implants in post-lingual deaf adults? *Acta Otolaryngol*. 2014 Feb;134(2):173–80.
21. Zheng W, Cao W, Chen S, Li Y, Wang Y, Yao K, et al. Change in Health-Related Quality of Life in Cochlear Implant Recipients in China. *Journal of Healthcare Engineering*. 2022 Mar 26;2022.
22. Green K, Bhatt Y, Mawman D, O'Driscoll M, Saeed S, Ramsden R, et al. Predictors of audiological outcome following cochlear implantation in adults. *Cochlear Implants International*. 2007;8(1):1–11.
23. Blamey P, Arndt P, Bergeron F, Bredberg G, Brimacombe J, Facer G, et al. Factors Affecting Auditory Performance of Postlinguistically Deaf Adults Using Cochlear Implants. *AUD*. 1996;1(5):293–306.
24. Dazert S, Thomas JP, Loth A, Zahnert T, Stöver T. Cochlear Implantation. *Dtsch Arztebl Int*. 2020 Oct;117(41):690–700.
25. Blamey PJ, Pyman BC, Gordon M, Clark GM, Brown AM, Dowell RC, et al. Factors predicting postoperative sentence scores in postlinguistically deaf adult cochlear implant patients. *Ann Otol Rhinol Laryngol*. 1992 Apr;101(4):342–8.
26. van Dijk JE, van Olphen AF, Langereis MC, Mens LH, Brokx JP, Smoorenburg GF. Predictors of cochlear implant performance. *Audiology*. 1999;38(2):109–16.
27. Kral A, Sharma A. Developmental Neuroplasticity After Cochlear Implantation. *Trends Neurosci*. 2012 Feb;35(2):111–22.
28. Dettman SJ, Dowell RC, Choo D, Arnott W, Abrahams Y, Davis A, et al. Long-term Communication Outcomes for Children Receiving Cochlear Implants Younger Than 12 Months: A Multicenter Study. *Otol Neurotol*. 2016 Feb;37(2):e82-95.

29. Sladen DP, Gifford RH, Haynes D, Kelsall D, Benson A, Lewis K, et al. Evaluation of a revised indication for determining adult cochlear implant candidacy. *Laryngoscope*. 2017 Oct;127(10):2368–74.
30. Gifford RH, Dorman MF, Shallop JK, Sydlowski SA. Evidence for the expansion of adult cochlear implant candidacy. *Ear Hear*. 2010 Apr;31(2):186–94.
31. von Ilberg CA, Baumann U, Kiefer J, Tillein J, Adunka OF. Electric-acoustic stimulation of the auditory system: a review of the first decade. *Audiol Neurootol*. 2011;16 Suppl 2:1–30.
32. Varadarajan VV, Sydlowski SA, Li MM, Anne S, Adunka OF. Evolving Criteria for Adult and Pediatric Cochlear Implantation. *Ear Nose Throat J*. 2021 Jan;100(1):31–7.
33. Houston DM, Miyamoto RT. Effects of early auditory experience on word learning and speech perception in deaf children with cochlear implants: implications for sensitive periods of language development. *Otol Neurotol*. 2010 Oct;31(8):1248–53.
34. Houston DM, Beer J, Bergeson TR, Chin SB, Pisoni DB, Miyamoto RT. The ear is connected to the brain: some new directions in the study of children with cochlear implants at Indiana University. *J Am Acad Audiol*. 2012 Jun;23(6):446–63.
35. Tomblin JB, Barker BA, Spencer LJ, Zhang X, Gantz BJ. The effect of age at cochlear implant initial stimulation on expressive language growth in infants and toddlers. *J Speech Lang Hear Res*. 2005 Aug;48(4):853–67.
36. Colletti L, Mandalà M, Colletti V. Cochlear implants in children younger than 6 months. *Otolaryngol Head Neck Surg*. 2012 Jul;147(1):139–46.
37. Karltorp E, Eklöf M, Östlund E, Asp F, Tideholm B, Löfkvist U. Cochlear implants before 9 months of age led to more natural spoken language development without increased surgical risks. *Acta Paediatr*. 2020 Feb;109(2):332–41.
38. Sladen DP, Frisch CD, Carlson ML, Driscoll CLW, Torres JH, Zeitler DM. Cochlear implantation for single-sided deafness: A multicenter study. *Laryngoscope*. 2017 Jan;127(1):223–8.
39. Arndt S, Prose S, Laszig R, Wesarg T, Aschendorff A, Hassepas F. Cochlear implantation in children with single-sided deafness: does aetiology and duration of deafness matter? *Audiol Neurootol*. 2015;20 Suppl 1:21–30.
40. Ehrmann-Mueller D, Kurz A, Kuehn H, Rak K, Mlynski R, Hagen R, et al. Usefulness of cochlear implantation in children with single sided deafness. *Int J Pediatr Otorhinolaryngol*. 2020 Mar;130:109808.
41. Branica Srećko, Dawodpwsy Krsto, Kovač-Bilić Lana, Šimunčić-Veselić Anamarija. Kohlearna implantacija u Hrvatskoj. 2011 srpanj;78–80.
42. Chen F, Ni W, Li W, Li H. Cochlear Implantation and Rehabilitation. *Adv Exp Med Biol*. 2019;1130:129–44.

43. Olsho LW, Koch EG, Carter EA, Halpin CF, Spetner NB. Pure-tone sensitivity of human infants. *J Acoust Soc Am*. 1988 Oct;84(4):1316–24.
44. Novak J, Scheutz-Bernhard G, Marn B. Male uši, velika odgovornost. Savjetnik za roditelje [Internet]. Neuroth slušna pomagala d.o.o.; 2015. Available from: https://hr.neuroth.com/app/uploads/2019/08/HR_savjetnik_za_roditelje_web.pdf
45. Waltzman SB, Roland JT. Cochlear implantation in children younger than 12 months. *Pediatrics*. 2005 Oct;116(4):e487-493.
46. Clark GM, Pyman BC, Bailey QR. The Surgery for multiple-electrode cochlear implantations. *The Journal of Laryngology & Otology*. 1979 Mar;93(3):215–23.
47. Sheehy JL. The intact canal wall technique in management of aural cholesteatoma. *J Laryngol Otol*. 1970 Jan;84(1):1–31.
48. Clark GM, Hallworth RJ, Zdanius K. A cochlear implant electrode. *J Laryngol Otol*. 1975 Aug;89(8):787–92.
49. Cohen NL, Hoffman RA. Complications of cochlear implant surgery in adults and children. *Ann Otol Rhinol Laryngol*. 1991 Sep;100(9 Pt 1):708–11.
50. Cohen NL, Hoffman RA, Stroschein M. Medical or surgical complications related to the Nucleus multichannel cochlear implant. *Ann Otol Rhinol Laryngol Suppl*. 1988;135:8–13.
51. Webb RL, Lehnhardt E, Clark GM, Laszig R, Pyman BC, Franz BK. Surgical complications with the cochlear multiple-channel intracochlear implant: experience at Hannover and Melbourne. *Ann Otol Rhinol Laryngol*. 1991 Feb;100(2):131–6.
52. Stocker S. Cochlear Implant Surgery [Internet]. *Oto Surgery Atlas*. [cited 2023 May 3]. Available from: <https://otosurgeryatlas.stanford.edu/otologic-surgery-atlas/cochlear-implantation/cochlear-implant-surgery/>
53. Kiratzidis T. “Veria operation”: cochlear implantation without a mastoidectomy and a posterior tympanotomy. A new surgical technique. *Adv Otorhinolaryngol*. 2000;57:127–30.
54. Kiratzidis T, Arnold W, Iliades T. Veria operation updated. I. The trans-canal wall cochlear implantation. *ORL J Otorhinolaryngol Relat Spec*. 2002;64(6):406–12.
55. Hans JM, Prasad R. Cochlear Implant Surgery by the Veria Technique: How and Why? Experience from 1400 Cases. *Indian J Otolaryngol Head Neck Surg*. 2015 Jun;67(2):107–9.
56. Singhal P, Nagaraj S, Verma N, Goyal A, Keshri A, Kapila RK, et al. Modified Veria Technique for Cochlear Implantation by Postaural Approach. *Indian J Otolaryngol Head Neck Surg*. 2020 Sep;72(3):370–4.
57. Bhavana K, Bharti B, Vishwakarma R. Round Window Insertion in Veria Technique of Cochlear Implantation: An Essential Modification. *Indian J Otolaryngol Head Neck Surg*. 2019 Nov;71(Suppl 2):1586–91.

58. Kronenberg J, Migirov L, Dagan T. Suprameatal approach: new surgical approach for cochlear implantation. *J Laryngol Otol*. 2001 Apr;115(4):283–5.
59. Kronenberg J, Baumgartner W, Migirov L, Dagan T, Hildesheimer M. The suprameatal approach: an alternative surgical approach to cochlear implantation. *Otol Neurotol*. 2004 Jan;25(1):41–4; discussion 44-45.
60. Kronenberg J, Migirov L. The suprameatal approach: an alternative surgical technique for cochlear implantation. *Cochlear Implants International*. 2006 Sep 1;7(3):142–7.
61. Postelmans JTF, Grolman W, Tange RA, Stokroos RJ. Comparison of two approaches to the surgical management of cochlear implantation. *The Laryngoscope*. 2009 Aug;119(8):1571–8.
62. Häusler R. Cochlear Implantation Without Mastoidectomy: The Pericanal Electrode Insertion Technique. *Acta Oto-Laryngologica*. 2002 Jan 1;122(7):715–9.
63. Banfai P, Kubik S, Hortmann G. Our extra-scalar operating method of cochlear implantation. Experience with 46 cases. *Acta Otolaryngol Suppl*. 1984;411:9–12.
64. Carlson ML. Cochlear Implantation in Adults. *N Engl J Med*. 2020 Apr 16;382(16):1531–42.
65. Brito R, Monteiro TA, Leal AF, Tsuji RK, Pinna MH, Bento RF. Surgical complications in 550 consecutive cochlear implantation. *Braz J Otorhinolaryngol*. 2015 Oct 14;78(3):80–5.
66. Xu BC, Wang SY, Liu XW, Yang KH, Zhu YM, Chen XJ, et al. Comparison of complications of the suprameatal approach and mastoidectomy with posterior tympanotomy approach in cochlear implantation: a meta-analysis. *ORL J Otorhinolaryngol Relat Spec*. 2014;76(1):25–35.
67. Jeppesen J, Faber CE. Surgical complications following cochlear implantation in adults based on a proposed reporting consensus. *Acta Otolaryngol*. 2013 Oct;133(10):1012–21.
68. McManus LJ, Dawes PJD, Stringer MD. Clinical anatomy of the chorda tympani: a systematic review. *J Laryngol Otol*. 2011 Nov;125(11):1101–8.
69. Garrada M, Alsulami MK, Almutairi SN, Alessa SM, Alselami AF, Alharbi NA, et al. Cochlear Implant Complications in Children and Adults: Retrospective Analysis of 148 Cases. *Cureus*. 13(12):e20750.
70. Farinetti A, Ben Gharbia D, Mancini J, Roman S, Nicollas R, Triglia JM. Cochlear implant complications in 403 patients: Comparative study of adults and children and review of the literature. *European Annals of Otorhinolaryngology, Head and Neck Diseases*. 2014 Jun;131(3):177–82.
71. Lesinski-Schiedat A, Illg A, Heermann R, Bertram B, Lenarz T. Paediatric cochlear implantation in the first and in the second year of life: a comparative study. *Cochlear Implants Int*. 2004 Dec;5(4):146–59.

72. Asghari A, Daneshi A, Farhadi M, Ajalloueyan M, Rajati M, Hashemi SB, et al. Complications and outcomes of cochlear implantation in children younger than 12 months: A multicenter study. *Int J Pediatr Otorhinolaryngol*. 2023 Apr;167:111495.
73. Shapiro WH, Bradham TS. Cochlear implant programming. *Otolaryngol Clin North Am*. 2012 Feb;45(1):111–27.
74. Chinnici JM Jill. Cochlear Implants — Considerations in Programming for the Pediatric Population [Internet]. *AudiologyOnline*. [cited 2023 May 18]. Available from: <https://www.audiologyonline.com/articles/cochlear-implants-considerations-in-programming-1011>

11. ZAHVALE

Zahvaljujem svom mentoru, doc. dr. sc. Krsti Dawidowskom na savjetima, materijalima i vremenu izdvojenom za izradu ovog diplomskog rada.

Veliko hvala mojoj majci Evici, ocu Željku i sestri Gloriji na bezgraničnoj podršci, ljubavi i razumijevanju u svim situacijama.

Zahvaljujem svim kolegama i prijateljima, uz koje je ovaj studij bio užitak.

Naposlijetku, hvala mom dečku Karlu, koji mi je sve ovo vrijeme veliki oslonac i motivacija.

12. ŽIVOTOPIS

e-mail: jelenabosnjak.5@gmail.com

Rođena sam 14.11.1998. godine u Rijeci. Odrasla sam i živim u Umagu, gdje sam pohađala osnovnu školu. Opću gimnaziju završavam u Srednjoj školi Mate Balote u Poreču, a 2017. godine upisujem Medicinski fakultet Sveučilišta u Zagrebu.

Tijekom studiranja bila sam demonstratorica na kolegiju Klinička propedeutika. Član sam vodstva Studentske sekcije za otorinolaringologiju i kirurgiju glave i vrata tijekom 5. i 6. godine fakulteta.

2019. godine bila sam volonter u sklopu projekta Bolnica za medvjediće. Za vrijeme COVID-19 pandemije studentsku sam praksu odradila u obliku trijaže na KB Sveti Duh te sam volontirala na trijaži Klinike za dječje bolesti Zagreb.

Dobitnica sam Dekanove nagrade za uspjeh na 5. godini studija.

Autor sam sažetaka prezentiranih na Croatian Student Summit – CROSS, Hrvatskom studentskom simpoziju o bioetici, Studentskom kongresu Priča o oralnom karcinomu: Upoznaj i prepoznaj, International Medical Students Congress Sarajevo – SAMED, MedRi 2023 – First International Conference on Teaching and Learning in Medical Education i Bukovnian International Medical Congress.