

Radiološka obrada plućnih nodula

Bučić, Dinea

Master's thesis / Diplomski rad

2023

Degree Grantor / Ustanova koja je dodijelila akademski / stručni stupanj: **University of Zagreb, School of Medicine / Sveučilište u Zagrebu, Medicinski fakultet**

Permanent link / Trajna poveznica: <https://um.nsk.hr/um:nbn:hr:105:343650>

Rights / Prava: [In copyright](#)/[Zaštićeno autorskim pravom.](#)

Download date / Datum preuzimanja: **2024-07-29**



Repository / Repozitorij:

[Dr Med - University of Zagreb School of Medicine Digital Repository](#)



SVEUČILIŠTE U ZAGREBU

MEDICINSKI FAKULTET

Dinea Bučić

Radiološka obrada plućnih nodula

DIPLOMSKI RAD



Zagreb, 2023.

Ovaj diplomski rad izrađen je u Kliničkom zavodu za dijagnostičku i intervencijsku radiologiju Kliničkog bolničkog centra Zagreb pod vodstvom doc.dr.sc. Maje Hrabak Paar i predan je na ocjenu u akademskoj godini 2022./2023.

Popis i objašnjenje kratica korištenih u radu

2D – dvodimenzionalno

3D – trodimenzionalno

AAH – atipična adenomatozna hiperplazija

ACCP – *engl.* American College of Chest Physicians

AIS – adenokarcinom in situ

BAC – *engl.* bronchioalveolar carcinoma, *hrv.* bronhioalveolarni karcinom

BTS – *engl.* British Thoracic Society

CT – kompjuterizirana tomografija

DCE-MR – *engl.* dynamic contrast-enhanced magnetic resonance imaging

DW-MR – *engl.* diffusion-weighted magnetic resonance imaging

¹⁸F-FDG – 18F-fluoro-deoksiglukoza

GGN – *engl.* ground glass nodules, *hrv.* noduli uzorka “mliječnog stakla”

HU – *engl.* Hounsfield unit, *hrv.* Hounsfieldova jedinica

LDCT – *engl.* low-dose computed tomography, *hrv.* niskodozni CT

Lung-RADS – *engl.* American College of Radiology Lung CT Screening Reporting and Data System

MIA – minimalno invazivni adenokarcinom

MR – magnetska rezonancija

PET-CT – pozitronska emisijska tomografija s kompjuteriziranom tomografijom

PSN – *engl.* part solid nodules, *hrv.* djelomično solidni noduli

SN – solidni noduli

SSN – subsolidni noduli

SUV – *engl.* standardized uptake value, *hrv.* standardizirana vrijednost nakupljanja

VDT – *engl.* volume doubling time, *hrv.* vrijeme udvostručenja nodula

SADRŽAJ

SAŽETAK	I
SUMMARY	II
1. UVOD.....	1
2. O PLUĆNIM NODULIMA	1
3. OBRADA PACIJENATA S PLUĆNIM NODULIMA	4
3.1. Klinička procjena rizika	4
3.2. Radiološka procjena rizika – slikovne karakteristike plućnih nodula	6
3.2.1. Veličina nodula	7
3.2.2. Izgled rubova nodula.....	7
3.2.3. Prisutnost kalcifikacija.....	9
3.2.4. Gustoća nodula	10
3.2.5. Lokalizacija nodula	11
3.2.6. Broj nodula	12
3.2.7. Brzina rasta nodula	13
4. SMJERNICE ZA OBRADU PLUĆNIH NODULA	15
4.1. Smjernice Fleischnerovog društva	15
4.1.1. Povijesni razvoj	15
4.1.2. Nove smjernice Fleischnerovog društva 2017. godine.....	16

4.2. BTS smjernice i razlike u odnosu na smjernice Fleischnerovog društva	26
5. OSTALE SLIKOVNE METODE ZA RADIOLOŠKU OBRADU NODULA	30
5.1. CT s kontrastom	30
5.2. PET-CT	30
5.3. MR.....	32
6. ZAHVALE	33
7. LITERATURA	34
8. ŽIVOTOPIS.....	41

Sažetak

Radiološka obrada plućnih nodula

Dinea Bučić

Plućni su noduli okrugle lezije oštro ograničenih ili nepravilnih rubova, promjera manjeg od 3 cm. Ovisno o njihovoj gustoći, dijele se na solidne i subsolidne nodule. Subsolidni se noduli nadalje dijele na djelomično solidne nodule i nodule uzorka “mliječnog stakla”. Plućni noduli mogu biti incidentalni, odnosno slučajno otkriveni tijekom snimanja drugih indikacija, i probirom otkriveni noduli, detektirani tijekom postupka probira za karcinom pluća u visokorizičnih osoba. Usljed razvoja tehnologije i unaprjeđenja radioloških dijagnostičkih metoda, osobito kompjuterizirane tomografije, detekcija i dijagnoza plućnih nodula sve je učestalija. Za liječnike radiologe, radiološka obrada plućnih nodula zahtijevna je i izazovna, obzirom da je etiološki spektar plućnih nodula vrlo širok i raznovrstan, te uključuje benignu, malignu, upalnu i kongenitalnu etiologiju. Plućni noduli nedvojbeno su jedna od najčešćih manifestacija karcinoma pluća. Određene karakteristike nodula, poput veličine, gustoće i lokalizacije, uz specifične kliničke karakteristike pacijenta, poput dobi, spola i pušačkog statusa, čimbenici su uključeni u brojne prediktivne modele koji procjenjuju razinu rizika za razvoj karcinoma pluća. S ciljem rješavanja nesuglasica i dijagnostičke dvojbe među liječnicima tijekom radiološke obrade plućnih nodula, objavljeno je nekoliko smjernica radioloških društava. Danas najpoznatije i najkorištenije smjernice su one Fleischnerovog društva, objavljene 2017. godine, i Britanskog torakalnog društva iz 2015. godine. Obje skupine smjernica sadržavaju ciljane preporuke liječnicima za preciznu obradu i pristup pacijentu s dijagnozom plućnih nodula. U ovome radu prikazana su osnovna radiološka obilježja i postupak obrade plućnih nodula, s naglaskom na preporuke aktualno korištenih smjernica. Razjašnjene su osnovne razlike između smjernica Fleischnerovog društva i Britanskog torakalnog društva te su opisani prediktivni modeli koji se koriste u svrhu procjene rizika za razvoj karcinoma pluća.

Ključne riječi: plućni noduli, obrada plućnih nodula, kompjuterizirana tomografija, karcinom pluća

Summary

Radiological management of lung nodules

Dinea Bučić

Pulmonary nodules are round lesions with sharply defined or irregular edges, smaller than 3 cm in diameter. Depending on their attenuation, they are divided into solid and subsolid nodules. Subsolid nodules are further divided into part solid nodules and ground glass nodules. Lung nodules can be incidental, which means accidentally detected during imaging of another indication, and nodules detected by screening, which are found during lung cancer screening in high-risk individuals. Due to the development of technology and the improvement of radiological diagnostic methods, especially computed tomography, the detection and diagnosis of lung nodules is becoming more frequent. For radiologists, the radiological treatment of pulmonary nodules is demanding and challenging, given that the etiological spectrum of pulmonary nodules is very wide and diverse, including benign, malignant, inflammatory, and congenital etiologies. Lung nodules are undoubtedly one of the most common manifestations of lung cancer. Certain characteristics of nodules, such as size, density, and localization, along with specific clinical characteristics of the patient, such as age, gender, and smoking status, are factors included in numerous predictive models that estimate the risk level of lung cancer development. To resolve disagreements and diagnostic doubts among doctors regarding the radiological treatment of pulmonary nodules, several guidelines have been published by radiological societies. Today, the best-known and most used guidelines are those of the Fleischner Society, published in 2017, and the British Thoracic Society from 2015. Both sets of guidelines contain targeted recommendations to physicians for accurate treatment and approach to patients diagnosed with pulmonary nodules. In this paper, the basic radiological features and the treatment procedure of pulmonary nodules are presented, with an emphasis on the recommendations of the currently used guidelines. The basic differences between the Fleischner Society and the British Thoracic Society guidelines are explained, and predictive models used for lung cancer risk assessment are described.

Keywords: lung nodules, lung nodule management, computed tomography, lung carcinoma

1. Uvod

Usporedno s razvojem tehnologije i suvremenih radioloških dijagnostičkih metoda, kompjuterizirana tomografija (CT) postala je jedna od najkorištenijih tehnika oslikavanja. Otprilike dvije trećine svih upućenih CT snimanja čine CT abdomena i toraksa (1). Unaprjeđenje tehnika snimanja, uz početak provođenja programa probira i ranog otkrivanja karcinoma pluća, rezultirali su sve učestalijom detekcijom tzv. incidentalnih plućnih nodula, čija se prevalencija trenutno procjenjuje na oko 15-30% (2,3). Istraživanja pokazuju kako se velikoj većini pušača koji se podvrgnu CT snimanju pluća slučajno detektiraju mali plućni noduli, promjera manjeg od 7 mm (4). Plućni noduli nedvojbeno su jedna od najčešćih manifestacija karcinoma pluća (2). Međutim, dijagnostička obrada ovakvog nalaza čest je uzrok nesuglasica i dvojbe među liječnicima radiolozima i pulmolozima, obzirom da plućni noduli, osim maligne, mogu biti benigne ili upalne etiologije, što je nerijetko vrlo teško razlučiti (5). Posljedično visokoj učestalosti plućnih nodula i prisutnoj dijagnostičkoj dvojbi, objavljene su brojne smjernice radioloških društava. Najpoznatije smjernice Fleischnerovog društva (6) i smjernice Britanskog torakalnog društva (BTS) (7) osmišljene su s ciljem olakšavanja pristupa plućnim nodulima te povećanja točnosti i preciznosti dijagnostičke obrade. Cilj je ovoga rada razjasniti radiološki prikaz i obradu plućnih nodula koristeći aktualne smjernice, te prikazati osnovne razlike između smjernica Fleischnerovog društva i smjernica BTS-a.

2. O plućnim nodulima

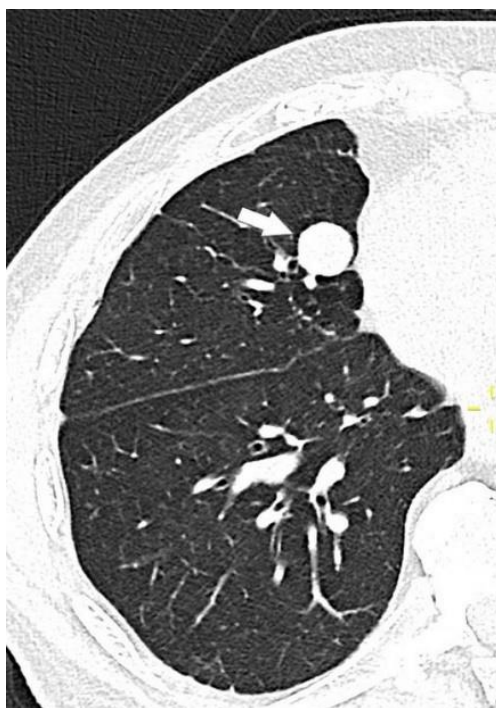Plućni su noduli definirani kao okrugle lezije oštro ograničenih ili nepravilnih rubova, promjera \leq 3 cm. Plućni mikronoduli obuhvaćaju male nodule veličine promjera do 3 mm, a noduli promjera većeg od 3 cm definirani su pojmom plućna masa (8).

Noduli se dijele u dvije osnovne kategorije ovisno o njihovoj gustoći, odnosno atenuaciji na CT-u: solidni (SN) i subsolidni noduli (SSN). Subsolidni noduli dijele se nadalje na djelomično solidne nodule (PSN – part solid nodules) i nodule uzorka „mliječnog stakla“ (GGN – ground glass

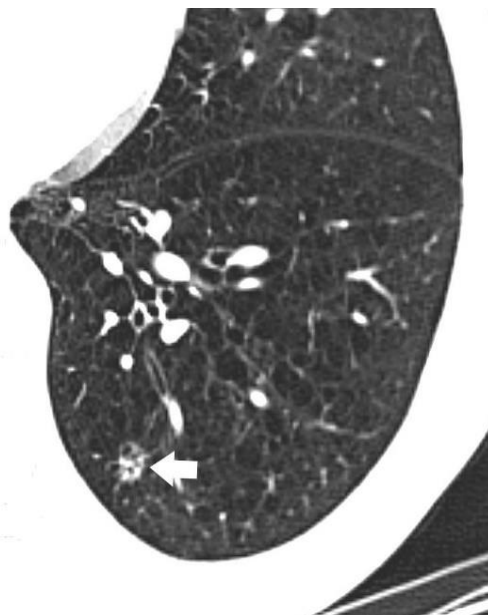
nodules). Solidni noduli gustoće su jednake okolnome mekome tkivu te prekrivaju podležeće vaskularne strukture (Slika 1).

Noduli uzorka „mliječnog stakla“ ili ground glass noduli veće su gustoće u odnosu na okolni plućni parenhim, no manje od solidnih tkiva pa ne zaklanjaju podležeće vaskularno stablo. Djelomično solidni noduli kombinacija su solidne i ground glass komponente, u različitim udjelima (Slika 2) (8).

Diferencijalna dijagnoza solidnih i subsolidnih nodula vrlo je raznolika, uključujući široki raspon benignih i malignih entiteta (Tablica 1. i 2.) (9,10).



Slika 1. CT toraksa. Solidni nodul u srednjem desnom plućnom režnju (strelica). Karakteristično zaklanja podležeće vaskularno stablo. Dobro ograničeni i glatki rubovi nodula sugeriraju da je riječ o benignoj etiologiji.



Slika 2. CT toraksa. Djelomično solidni nodul u donjem lijevom plućnom režnju (strelica). Karakteristična je istovremena prisutnost solidne i ground glass komponente unutar nodula. Povećanje udjela solidne komponente ujedno povećava rizik malignosti ovakvih nodula.

Tablica 1. Diferencijalna dijagnoza solidnih plućnih nodula (9,10).

ETIOLOGIJA	MOGUĆA DIJAGNOZA
<i>NEOPLASTIČNA</i>	
maligni nodul	primarni karcinom pluća, primarni plućni limfom, karcinoid, solitarne metastaze
benigni nodul	hamartom, hondrom, arteriovenske malformacije
<i>UPALNA</i>	
infektivna	granulom, apsces, septični embolus
neinfektivna	reumatoidni čvorić, granulomatoza s poliangitisom, bronhokela, infarkt, amiloidoza, subpleuralni limfni čvor
<i>KONGENITALNA</i>	sekvestracija pluća, bronhogena cista

Tablica 2. Diferencijalna dijagnoza perzistentnih subsolidnih nodula (9,11).

ETIOLOGIJA	MOGUĆA DIJAGNOZA
<i>MALIGNA</i>	adenokarcinom pluća (uključujući preinvazivne lezije, poput AAH i AIS) metastaze ekstratorakalnih karcinoma (melanom, karcinom bubrega, karcinomi gastrointestinalnog sustava) limfoproliferativne bolesti i stanja
<i>BENIGNA</i>	organizirajuća pneumonija, fokalna plućna fibroza, endometrioza

AAH – atipična adenomatozna hiperplazija, AIS – adenokarcinom in situ

3. Obrada pacijenata s plućnim nodulima

Incidentalni noduli, kao što im i samo ime govori, slučajno su otkriveni noduli na RTG ili CT snimkama različitih indikacija u osoba koje nisu nužno pod rizikom za razvoj karcinoma pluća. Nužno ih je razlikovati u odnosu na nodule detektirane tijekom postupka probira za karcinom pluća u visokorizičnih osoba, obzirom da je protokol radiološke obrade različit. Daljnje radiološko praćenje nodula otkrivenih na probiru provodi se prema striktnim preporukama programa probira. Nasuprot tome, radiološka obrada i praćenje incidentalnih nodula obuhvaća više čimbenika, kao što su procjena kliničkog i radiološkog rizika i pacijentove preferencije, slijedeći pri tome odabrane preporuke za obradu incidentalnih nodula.

3.1. Klinička procjena rizika

U pacijenta s novootkrivenim incidentalnim plućnim nodulom, nužno je procijeniti pacijentov rizik za pojavu karcinoma pluća, što liječnike usmjerava u daljnju obradu (2,5,9,10). Za ovu svrhu koncipirani su brojni prediktivni modeli koji temeljem različitih varijabli, ovisno o modelu, procjenjuju razinu rizika za razvoja karcinoma. Neki od najpoznatijih prediktivnih modela

uključuju Mayo Clinic model, Brock i Herder model. Mayo Clinic prediktivni model koji kategorizira pacijente u skupinu niskog (<5%), srednjeg (5-65%) i visokog rizika (>65%) predložen je i koristi se u smjernicama American College of Chest Physicians (ACCP) (12). Smjernice Fleischnerovog društva (6) preporučuju korištenje istog modela, uz razliku da skupinu pacijenata srednjeg (5-65%) i visokog (>65%) rizika prema Mayo Clinic prediktivnom modelu svrstavaju u jedinstvenu skupinu visokog rizika. BTS smjernice (7) preporučaju korištenje Brock i Herder prediktivnog modela. Spomenuti modeli pokazuju najveću uspješnost kada se koriste u populacijama sličnima onima na temelju kojih su konstruirani (12).

Daleko najpoznatiji klinički faktori rizika za razvoj karcinoma pluća jesu starija dob i pušenje. Karcinom pluća je rijedak u osoba mlađih od 40 godina, a rizik za razvoj istoga udvostručuje se na svakih navršenih 10 godina. Pušenje cigareta dokazano je rizični faktor za karcinom pluća još od 1960-ih. Sadašnji i bivši pušači imaju otprilike 8 puta veći rizik za razvoj malignih nodula od nepušača (13). Ostali klinički rizični faktori uključuju obiteljsku anamnezu karcinoma pluća, ženski spol, crnu rasu, izloženost karcinogenima poput azbesta, radija i urana, osobnu anamnezu plućnog emfizema ili plućne fibroze (14).

Osnovne razlike između modela Brock, koji se koristi u BTS smjernicama, i Mayo Clinic prediktivnog modela, koji se koristi u smjernicama Fleischnerovog društva, prikazane su u tablici 3 (10).

Tablica 3. Usporedba i osnovne razlike Brock i Mayo Clinic prediktivnog modela (10).

ZNAČAJKE	BROCK MODEL (BTS smjernice)	MAYO CLINIC MODEL (smjernice Fleischnerovog društva)
<i>kriteriji za izračun rizika</i>	<p><u>klinički kriteriji:</u> dob, ženski spol, obiteljska anamneza karcinoma pluća</p> <p><u>radiološki kriteriji:</u> emfizem, veličina nodula, lokalizacija u gornjem plućnom režnju, broj nodula, spikuliranost, djelomično solidni noduli</p>	<p><u>klinički kriteriji:</u> dob, pušački status, anamneza karcinoma prije >5 godina</p> <p><u>radiološki kriteriji:</u> veličina nodula, spikuliranost, lokalizacija u gornjem plućnom režnju</p>
<i>godina izdavanja</i>	2013.	1997.
<i>kriteriji izuzimanja</i>	prethodni karcinom pluća	anamneza karcinoma u zadnjih 5 godina

3.2. Radiološka procjena rizika – slikovne karakteristike plućnih nodula

Unatoč činjenici da se karakteristike dobroćudnih i zloćudnih nodula na CT-u često preklapaju, u literaturi se navodi nekoliko radioloških značajki nodula koje su korisne u procesu stratifikacije rizika. Ove značajke uključuju veličinu, gustoću, broj, brzinu rasta nodula, izgled rubova nodula, prisutnost kalcifikacija i lokaciju nodula.

Pri procjeni navedenih morfoloških karakteristika nodula ključno je poznavanje i upotreba ispravne i precizne tehnike snimanja. Preporučuje se uporaba CT snimki u maksimalnom inspiriju, s tankim poprečnim presjecima debljine <1,5 mm, što osigurava precizno mjerenje promjera i minimizira pogrešku pri razlikovanju solidnih i subsolidnih nodula. Obrada slikovnih podataka vrši se pomoću visokofrekventnih rekonstrukcijskih algoritama u plućnom “prozoru” (15). Niskofrekventni rekonstrukcijski algoritmi pogodni su za evaluaciju prisutnosti kalcifikata unutar nodula (5). Prilikom mjerenja veličine i promjera, cistične i ground glass komponente nodula trebaju biti

uključene u izračun. Izmjereni promjer u milimetrima zaokružuje se na najbliži cijeli broj (ukoliko je izmjeren promjer 7,8 mm, zaokružuje se na 8 mm). Za nodule čiji je maksimalni promjer manji od 1 cm, potrebno je navesti prosječni promjer, odnosno prosjek vrijednosti promjera najduže i najkraće osi, dok za nodule maksimalnog promjera 1 cm i više, dogovorno je navesti obje mjere – promjer najduže i najkraće osi (15).

3.2.1. Veličina nodula

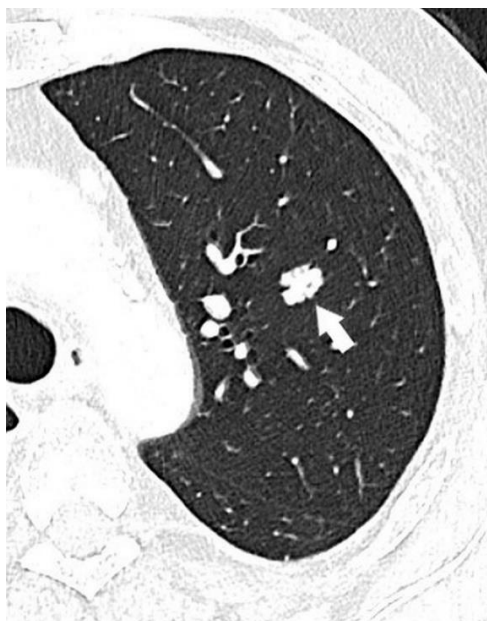
Dokazano je kako veličina nodula korelira s vjerojatnošću zloćudnosti nodula (14,16). Dakle, povećanje veličine nodula ujedno povećava vjerojatnost njihovog malignog karaktera. S druge strane, prisutnost nodula vrlo malog promjera ne isključuje automatski mogućnost malignosti. Noduli veličine >3 cm (“plućne mase”) pokazuju visoki rizik malignosti te se smatraju malignima dok se ne isključi suprotno. Od nodula većih od 10 mm, u NELSON istraživanju, 15,2% ih se pokazalo malignima. Noduli srednje veličine 5-10 mm imaju rizik malignosti oko 1,3%. Zanimljivo je da, čak i u pušača, za nodule promjera manjeg ili jednakog 6 mm postoji manje od 1% vjerojatnosti da je riječ o karcinomu pluća. Upravo vrijednost od 1% rizika za malignitet uzeta je kao dogovorni prag prilikom odlučivanja koje je nodule potrebno nastaviti radiološki pratiti. Smjernice Fleischnerovog društva stoga rutinski ne preporučuju praćenje nodula veličine promjera manjeg od 6 mm, obzirom na vrlo niski potencijal malignosti od svega 1% i manje (6,10,16).

3.2.2. Izgled rubova nodula

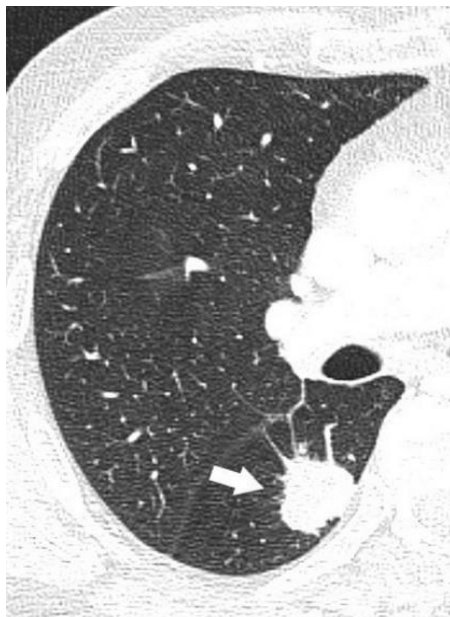Benigni noduli karakterizirani su dobro ograničenim i glatkim rubovima (Slika 1), dok se maligni noduli prezentiraju spikuliranim, lobuliranim ili nepravilnim konturama (Slika 3) (17,18). Pretpostavlja se kako su spikulirani rubovi posljedica urastanja malignih stanica u plućni intersticij, a lobularne konture povezuju se s različitom brzinom rasta pojedinih komponenti unutar samog nodula (18). Prisutnost spikuliranih rubova, u literaturi poznata i kao “corona radiata” znak, identificirana je kao rizični faktor za karcinom pluća, s pozitivnom prediktivnom vrijednošću od čak 90% (Slika 4) (14,19). Nažalost, dijagnostički problem predstavlja činjenica da postoji značajno preklapanje između izgleda rubova benignih i malignih nodula. Tako se nepravilni rubovi mogu pojaviti i kod benignih nodula upalne ili infektivne etiologije, primjerice lipoidne

pneumonije, tuberkuloma, progresivne masivne fibroze. Plućne metastaze te oko 20% primarnih karcinoma pluća mogu se prezentirati kao noduli glatkih i okruglih rubova (17,18).

Halo znak na CT-u neoštro je ograničeni obrub ground glass atenuacije oko nodula. Diferencijalnodijagnostički može predstavljati tumorsku infiltraciju, krvarenje ili perinodularnu upalu, a povezuje se i s adenokarcinomom in situ (20). Analogno, obrnuti halo znak predstavlja fokalno područje ground glass atenuacije okruženo prstenom konsolidacije. Prvi je put opisan u kriptogenoj organizirajućoj pneumoniji, a danas se vidi i u pacijenata s karcinomom pluća nakon radiofrekventne ablacije (9,21).



Slika 3. CT toraksa. Solidni nodul lobuliranih kontura u gornjem lijevom plućnom režnju (strelica). Lobuliranost rubova nodula karakteristična je za maligne nodule.



Slika 4. CT toraksa. Solidni nodul spikuliranih rubova u donjem desnom plućnom režnju (strelica). Prisutnost spikuliranih rubova („corona radiata“ znak) identificirana je kao rizični faktor za karcinom pluća.

3.2.3. Prisutnost kalcifikacija

U nekim slučajevima noduli su kalcificirani, a različiti obrasci kalcifikacije mogu biti korisni u procjeni dobroćudnosti ili zloćudnosti nodula. U ovakvim slučajevima, najosjetljivija radiološka metoda izbora za detekciju i procjenu obrazaca kalcifikacije jest CT (9,22). Preporučuje se uporaba tankih poprečnih presjeka na CT-u uz obradu slikovnih podataka niskofrekventnim rekonstrukcijskim algoritmima (5). Dogovorno, atenuacija nodula veća od 200 Hounsfieldovih jedinica (engl. Hounsfield unit, HU) na CT-u označuje prisutnost kalcifikata (9). Obrasci kalcifikacije poput centralnog (“bull’s eye”), laminarnog, “popcorn” ili difuznog, karakteristični su za benigne nodule. Centralni, laminarni i difuzni tip kalcifikacija obrasci su koji najčešće sugeriraju da je riječ o ožiljnom granulomatoznom tkivu. “Popcorn” obrazac kalcifikacije patognomoničan je za plućne hamartome, poglavito uz prisutnost masnog tkiva unutar nodula (23,24). BTS smjernice i smjernice Fleischnerovog društva ne zahtijevaju daljnje praćenje nodula

koji pokazuju ovakve benigne obrasce kalcifikacije (6,7). Za maligne nodule karakterističan je ekscentrični, točkasti i amorfni obrazac kalcifikacije. Oko 6-10% primarnih karcinoma pluća sadržavaju kalcifikate na CT-u (25,26).

3.2.4. Gustoća nodula

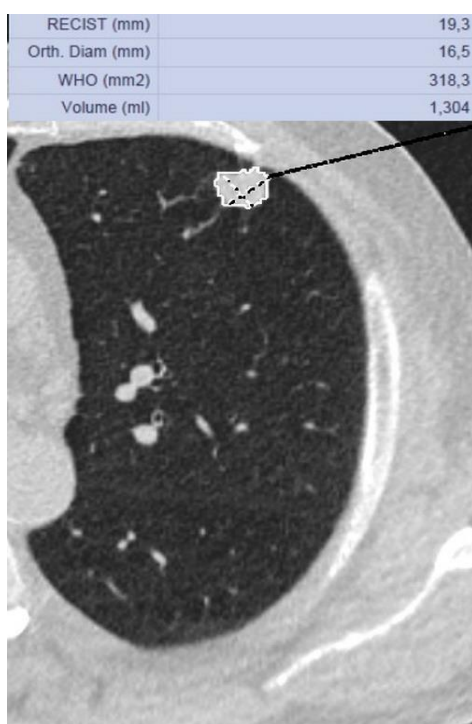Na CT-u, atenuacija nodula između -40 i -120 HU ukazuje na prisutnost masnog tkiva unutar nodula, odnosno ukazuje da je najvjerojatnije riječ o plućnom hamartomu. Oko 50% svih plućnih hamartoma karakteristično imaju atenuacijski koeficijent masti na CT-u. Hamartom je dobroćudna neoplazma koja može sadržavati masno, hrskavično, vezivno, mišićno ili koštano tkivo. Ostali uzroci atenuacijskog koeficijenta masti jesu lipomi, lipoidni granulomi, lipoidna pneumonija, kao i metastaze karcinoma koji sadržavaju mast poput liposarkoma i karcinoma bubrega (27,28).

Kavitacije se mogu pojavljivati kao znak raznih dobroćudnih stanja, infektivnih ili upalnih, poput infektivnih granuloma, apscesa, vaskulitisa i plućnih infarkta. Mogu biti i obilježje maligniteta, bilo da je riječ o primarnom ili metastatskom karcinomu. Do 15% primarnih karcinoma pluća manifestira se kavitacijama, a posebno su učestale u sklopu planocelularnog karcinoma pluća (9). Kada govorimo o kavitiranim nodulima, tipično se navodi kako su oni s tankim, glatkim stijenkama najvjerojatnije benigne etiologije, dok su noduli debele i nepravilne stijenke vjerojatnije maligni (9,29). U istraživanjima, čak 92% kavitiranih nodula tankih stijenki debljine <5 mm su se pokazali benignima. Od kavitiranih nodula debljine stijenke 5-15 mm, 51% je benignih i 49% malignih. Kavitirani noduli najdeblje stijenke, >15 mm, u 95% slučajeva pokazali su se malignima (29). Međutim, debljina stijenke kavitiranih nodula ne može se upotrijebiti kao jedini i definitivni pokazatelj malignosti ili benignosti nodula (29,30).

Zračni bronhogram, odnosno zrakom ispunjeni bronhi okruženi bezračnim plućnim tkivom, uobičajeni su znak konsolidacije plućnog parenhima uslijed infekcija, poput pneumonije (31). U slučaju nodula, pojava zračnog bronhograma unutar plućnih nodula može biti znak maligniteta, osobito adenokarcinoma pluća. Dokazano je da se znak zračnog bronhograma vidi češće u malignih (29%) nego u benignih nodula (6%) (32).

3.2.5. Lokalizacija nodula

Karcinomi pluća pojavljuju se češće u gornjim plućnim režnjevima (Slika 5), posebice desnog plućnog krila (33,34). Lokalizacija plućnih nodula u gornjim režnjevima pluća dokazano je rizični faktor za karcinom, s omjerom rizika 1,9 (14). U gornjem desnom plućnom režnju lokalizirano je čak 45% svih malignih plućnih nodula. Moguće je da je razlog češće pojave karcinoma pluća u gornjem desnom plućnom režnju činjenica da u početnom dijelu udisaja postoji veliki protok zraka kroz desni gornji režanj, što ga čini izloženijim raznim inhaliranim česticama i karcinogenima (33).



Slika 5. CT toraksa. Adenokarcinom u gornjem lijevom plućnom režnju. Nepravilni rubovi nodula sugeriraju da je riječ o malignoj etiologiji. Karcinomi pluća pojavljuju se češće u gornjim režnjevima pluća. Promjer nodula izražava se kao srednja vrijednost duljeg promjera (RECIST, 19,3 mm) i kraćeg promjera okomitog na njega (Orth. Diam., 16,5 mm) te u ovog bolesnika iznosi 17,9 mm. Volumen nodula iznosi 1,304 ml, odnosno 1304 mm³.

3.2.5.1. Perifisuralni noduli

Mali plućni noduli koji na CT-u nalježu na plućne fisure specifično se nazivaju perifisuralni noduli. Histopatološki, najčešće je riječ o benignim lezijama, odnosno intrapulmonalnim limfnim čvorovima (6). Perifisuralni noduli čine oko 20% svih nodula detektiranih na programima probira za karcinom pluća (2). Obično su lokalizirani u donjim režnjevima pluća, ispod račvišta desnog i lijevog glavnog bronha. Na transverzalnim su presjecima triangularnog ili ovalnog oblika, a na sagitalnim i koronalnim presjecima poprimaju lentiformni oblik. Tipično su solidni i homogeni, oštro definirani i glatkih rubova, promjera <10 mm. Nekad se na CT snimkama može vidjeti tanki tračak koji ih povezuje s pleurom (6). Ovakvi tipični perifisuralni noduli pokazali su se benignima u nekoliko istraživanja. De Hoop i suradnici (35) pratili su 794 perifisuralna nodula od ukupno 4026 ukupno otkrivenih nodula u NELSON istraživanju. Nakon 5 i pol godina praćenja, niti jedan od perifisuralnih nodula nije se razvio u karcinom pluća, uključujući i one čiji se promjer povećao tijekom praćenja. Ahn i suradnici (36) pratili su 234 perifisuralna nodula otkrivenih u pušača. Nakon 7 i pol godina praćenja, niti jedan se nije razvio u karcinom, uslijed čega su zaključili kako tipični perifisuralni noduli imaju nizak rizik za malignitet. Na temelju rezultata ovakvih istraživanja, smjernice Fleischnerovog društva i BTS smjernice preporučuju da perifisuralne nodule gore navedenih tipičnih benignih obilježja nije potrebno rutinski pratiti, čak ni ako su promjera >6 mm (6,7). Međutim, važno je naglasiti kako sama perifisuralna lokalizacija nodula nije pouzdani indikator benignosti, te da se u obzir uvijek mora uzeti i morfologija nodula. U skupinu "atipičnih" perifisuralnih nodula spadaju oni koji imaju karakteristike kao što su: spikulirani rubovi, distorzija pripadajuće fisure, lokalizacija u gornjim režnjevima pluća, pojava u pacijenata s osobnom anamnezom karcinoma (6). U istraživanju koje su proveli de Hoop i suradnici (35), atipični perifisuralni noduli imali su stopu malignosti od 1,7%. Smjernice Fleischnerovog društva stoga u slučajevima atipičnih perifisuralnih nodula preporučuju kontrolni CT za 6 do 12 mjeseci (6).

3.2.6. Broj nodula

NELSON istraživanje ukazalo je na povezanost između broja nodula i rizika za karcinom. Pacijenti s ukupnim brojem detektiranih nodula između 1 i 4 imali su povećan rizik za razvoj karcinoma pluća, a rizik se smanjivao s povećanjem broja nodula. Tako je rizik za karcinom bio značajno

manji u pacijenata s 5 ili više detektiranih nodula, za koje su pretpostavili kako su vjerojatno posljedica prethodne granulomatozne infekcije (37).

3.2.7. Brzina rasta nodula

Uz veličinu, brzina rasta plućnih nodula jedan je od ključnih parametara na temelju kojeg se odlučuje o daljnjoj obradi i praćenju istih, obzirom da korelira s vjerojatnošću malignosti nodula (2,12). Rast nodula definira se kao povećanje veličine (promjera, odnosno volumena) nodula između dvaju kontrolnih CT snimki. Preporuka je da se prilikom kontrole, povećanje veličine nodula referira ne samo u odnosu na zadnju kontrolnu CT snimku, već da se u obzir uzme i povećanje veličine u odnosu na prvu CT snimku na kojoj se nodul detektirao. Za preciznu procjenu brzine rasta malih nodula (<10 mm), smjernice Fleischnerovog društva preporučuju korištenje tankih poprečnih presjeka, debljine $\leq 1,5$ mm, uz uporabu visokofrekventnog rekonstrukcijskog algoritma i plućnog “prozora”. Rast većih nodula može se mjeriti i na debljim poprečnim presjecima, a vrsta rekonstrukcijskog algoritma nema utjecaja na mjerenje (15). U cilju što manjeg ozračenja pacijenta, prilikom kontrolnih CT pregleda preporuka je koristiti niskodoznu tehniku, maksimalne doze do 3 mGy (38). Brzina rasta nodula može se odrediti na dva osnovna načina: manualnim (ručnim) mjerenjem promjera nodula koristeći elektronički kaliper, ili određivanjem volumena nodula kompjuterskom volumetrijskom metodom (2) (Slika 5). Manualno mjerenje promjera nodula danas je većinom metoda izbora koja se rutinski koristi. Većina smjernica, uključujući one Fleischnerovog društva, preporučuju izražavanje veličine nodula kao prosječan promjer, uz pretpostavku da prosjek dvije vrijednosti bolje korelira s volumenom nodula u odnosu na samo jednu vrijednost. Prosječan promjer računa se kao prosječna vrijednost promjera najduže osi i promjera na nju okomite najkraće osi. Za male nodule (<10 mm), dovoljno je referiranje prosječnog promjera. Za veće nodule, uz prosječni promjer, smjernice Fleischnerovog društva preporučuju dodatno referiranje točne vrijednosti promjera najduže i najkraće osi (15). S druge strane, BTS smjernice u svojim preporukama koriste isključivo maksimalni promjer (7). Mjerenja se izražavaju milimetrima zaokruženim na najbliži cijeli broj (prosječni promjer 7,8 mm izražava se kao 8 mm) (15). Istraživanja pokazuju kako prilikom određivanja duljine promjera nodula <2 cm među radiolozima postoji varijabilnost u izračunu od otprilike 1,73 mm (39). Stoga, smjernice Fleischnerovog društva i BTS smjernice preporučuju da se kao rast nodula definira povećanje

prosječnog promjera za najmanje 2 mm (odnosno minimalno 1,5 mm, uzimajući u obzir zaokruživanje vrijednosti na najbliži cijeli broj) (7,15).

Volumetrijsko mjerenje veličine nodula ima nekoliko prednosti u odnosu na manualno određivanje promjera. Smatra se kako je točnije u predočavanju trodimenzionalne prirode nodula, značajno je manje podložno varijabilnosti (zbog korištenja kompjuterskog softvera umjesto manualnog očitavanja) i omogućuje izračun vremena udvostručenja volumena nodula (volume doubling time – VDT) (40). Da bi se održala točnost i preciznost volumetrijske metode mjerenja, ključno je korištenje identičnog tipa i verzije softvera na svim kontrolnim snimkama (15,40). Volumetrijska metoda mjerenja uključena je u preporuke zadnjih smjernica Fleischnerovog društva i BTS smjernica (7,15). Ova je metoda preciznija u detekciji rasta nodula zato što male promjene promjera, koje se nekada teško mjere manualnom tehnikom, predstavljaju znatno veću promjenu u volumenu nodula. Tako se povećanje promjera za svega 26% manifestira kao udvostručenje volumena (VDT) (22,41). VDT se stoga koristi kao jedan od prediktora, odnosno markera moguće malignosti ili benignosti nodula (2,42). Generalno, benigni noduli rastu vrlo brzo (VDT<30 dana) ili vrlo sporo (VDT>400 dana). Noduli koji rastu vrlo brzo tipično su upalne ili infektivne etiologije, a noduli koji rastu vrlo sporo najčešće su benigne neoplazme. VDT između 30 i 400 dana karakterističan je za maligne nodule (18). U istraživanjima, prosječni VDT karcinoma pluća je 139 dana, što korelira s pretpostavkom brzine rasta malignih nodula (43). Iznimka od ovog pravila su subsolidni noduli, koji mogu predstavljati spororastuće malignome poput adenokarcinoma in situ ili minimalno invazivnog adenokarcinoma. VDT subsolidnih nodula može biti i do 813 dana (44), a prema nekim istraživanjima i do 1346 dana (45), što se ne uklapa u generaliziranu spoznaju da je VDT malignih nodula između 30 i 400 dana. Posljedično, subsolidni noduli zahtijevaju duže radiološko praćenje (6). Što se tiče solidnih nodula, danas je dogovorno da se nodul koji je veličinom stabilan tijekom 2 godine smatra benignim i ne zahtijeva daljnju obradu niti praćenje (33).

4. Smjernice za obradu plućnih nodula

Najnovije smjernice Fleischnerovog društva (6) i BTS smjernice (7) danas su najčešće korištene preporuke za obradu plućnih nodula. Kao što im i samo ime kaže, riječ je o smjernicama, odnosno preporukama, a ne pravilima, stoga se trebaju primjenjivati individualno u svakog pacijenta.

4.1. Smjernice Fleischnerovog društva

4.1.1. Povijesni razvoj

Fleischnerovo je društvo multidisciplinarni internacionalni tim torakalnih radiologa, pulmologa, kirurga, patologa i ostalih specijalista čiji je primarni cilj dijagnostika i liječenje bolesti prsnog koša. Društvo je osnovano 1969. godine, a ime je dobilo po kliničaru i istraživaču Felixu Fleischneru (46).

Prve smjernice Fleischnerovog društva objavljene su 2005. godine (47). Do tada, rutinska je praksa bila smatrati sve nekalcificirane plućne nodule malignima, bez obzira na njihovu veličinu, te ih pratiti redovnim CT kontrolama do 2 godine dok se ne dokažu stabilnima. S jedne strane, neki od ovih nodula uistinu su se pokazali malignima, pa je rana intervencija bila od koristi. Međutim, učestale CT kontrole i izloženost velikim dozama zračenja, mnoštvo lažno pozitivnih nalaza i veliki troškovi u zdravstvenom sustavu samo su neki od problema koji su pozivali na promjenu preporuka za obradu i praćenje plućnih nodula. Stoga, 2005. godine Fleischner društvo donijelo je prve smjernice koje su obuhvaćale sve incidentalno otkrivene nodule, uvodeći veliku promjenu u odnosu na dotadašnju praksu – preporuka da noduli ≤ 4 mm ne zahtijevaju praćenje, osim u slučaju visokorizičnih pacijenata, kada se kontrola predlagala za 12 mjeseci. Svoje preporuke smjernice Fleischnerovog društva temeljile su na brojnim, tada recentnim istraživanjima, među kojima se ističe retrospektivno istraživanje Henschke i suradnika (48) iz 2004. godine u kojem, od 378 pacijenata s plućnim nodulima promjera < 5 mm, niti jedan pacijent nije razvio karcinom. Temeljem tog zapažanja, Henschke i suradnici zaključili su kako učestalo kontrolno praćenje nodula < 5 mm nema smisla, čak ni u visokorizičnih pacijenata (48).

Nedostatci prvih smjernica Fleischnerovog društva, posebice manjak preporuka za obradu subsolidnih plućnih nodula, solitarnih i multiplih, dovelo je do objave novih smjernica

Fleischnerovog društva 2013. godine (49). Stavljene su osobiti naglasak na obradu subsolidnih plućnih nodula iz razloga što histopatološki vrlo često predstavljaju plućne adenokarcinome, koji su sve učestaliji i čiji je obrazac rasta indolentniji od ostalih histoloških tipova karcinoma, pa ih je nužno pratiti dulje vrijeme. Također, u odnosu na stare smjernice, nove smjernice uvele su i preporuke za multiple nodule, razmatrajući ih odvojeno u odnosu na solitarne nodule (49).

Zadnje smjernice Fleischnerovog društva objavljene su 2017. godine (6). Preporuke su donijele tri osnovne promjene. Za razliku od starih smjernica, koje su sugerirale točan mjesec kontrolnog pregleda, nove smjernice preporučuju raspon, odnosno interval mjeseci unutar kojih se preporučuju kontrolni CT pregledi, što proširuje mogućnost individualiziranog pristupa svakome pacijentu i smanjuje opterećenost liječnika radiologa i pulmologa. Nadalje, granična vrijednost veličine solidnih nodula koja određuje potrebu praćenja podignuta je s prijašnjih 5 mm na 6 mm. Konačno, za subsolidne nodule predloženo je produljenje vremenskog perioda prije inicijalnog kontrolnog pregleda u odnosu na stare smjernice, te je ukupan broj godina praćenja subsolidnih nodula s 3 godine produljen na 5 godina (6).

4.1.2. Nove smjernice Fleischnerovog društva 2017. godine

Smjernice Fleischnerovog društva (6) odnose se na isključivo na incidentalno otkrivene nodule u odraslih pacijenata dobi iznad 35 godina.

Nisu namijenjene pacijentima sa poznatom malignom bolešću iz razloga što je u takvih pacijenata veća vjerojatnost da je incidentalno otkriveni nodul zapravo metastaza. Nadalje, ne koriste se u imunokompromitiranih pacijenata koji su pod visokim rizikom za oportunističke plućne infekcije. Nisu namijenjene pacijentima mlađima od 35 godina jer je karcinom pluća izuzetno rijedak u toj dobnoj skupini, te su noduli najčešće infektivne, a ne maligne etiologije, stoga je potreban individualizirani pristup. U konačnici, ove smjernice ne koriste se za probirno otkrivene nodule u programu ranog otkrivanja karcinoma pluća, obzirom da za to postoje posebne smjernice definirane programom probira poput American College of Radiology Lung CT Screening Reporting and Data System (Lung-RADS) koje se preporučuje pratiti (6).

Pacijenti se u klasificiraju u skupine ovisno o riziku za razvoj karcinoma. Klasificiranje pacijenata u različite skupine rizika važno je jer utječe na odluku o daljnjoj obradi i praćenju otkrivenih

nodula. Preporuke su različite za visokorizične i niskorizične pacijente (6). Smjernice Fleischnerovog društva, uz malu preinaku, koriste Mayo Clinic prediktivni model rizika za klasifikaciju koji je predložen od strane American College of Chest Physicians (ACCP) smjernica (12). Mayo Clinic model za procjenu rizika koristi nekoliko parametara: dob, pušački status, promjer nodula, lobarna lokalizacija, spikuliranost, osobna anamneza ekstratorakalnog karcinoma prije više od 5 godina. Klasifikacija rizika prema navedenim parametrima jest kako slijedi:

1. niski rizik (<5%) : mlađa životna dob, nepušač, mali promjer nodula, glatki rubovi nodula bez spikulacija, bilo koja lokalizacija osim gornjeg plućnog režnja, negativna osobna anamneza na ekstratorakalni karcinom prije više od 5 godina
2. umjereni rizik (5-65%): kombinacija obilježja niskog i visokog rizika
3. visoki rizik (>65%): starija dob, intenzivno i dugotrajno pušenje, veliki promjer nodula, spikulirani ili nepravilni rubovi nodula, lokalizacija u gornjem plućnom režnju, pozitivna osobna anamneza na ekstratorakalni karcinom prije više od 5 godina

Smjernice Fleischnerovog društva za svoje potrebe modificiraju Mayo Clinic model tako što ga dihotomiziraju, odnosno pacijente dijele samo na skupinu visokog i niskog rizika, pri čemu u zajedničku skupinu visokog rizika pripadaju pacijenti umjerenog i visokog rizika prema Mayo Clinic modelu (6).

Smjernice preporučuju praćenje i obradu nodula kompjuteriziranom tomografijom (CT). CT se snima u punom inspiriju. Za male nodule <10 mm preporučuje se uporaba CT snimki tankih poprečnih presjeka $\leq 1,5$ mm i obrada slikovnih podataka visokofrekventnim rekonstrukcijskim algoritmima, da bi se precizno otklonila mogućnost pogreške pri mjerenju promjera nodula. Veći noduli promjera ≥ 10 mm mogu se obrađivati i na debljim poprečnim presjecima, bez korištenja specifičnih rekonstrukcijskih algoritama. Preporuka je korištenje “plućnog” prozora prilikom manualnog mjerenja promjera nodula, ali mekotkivni prozori mogu biti korisni za procjenu promjene gustoće nodula tijekom vremena, poput pojave kalcifikacija. Obzirom da učestale kontrolne CT snimke predstavljaju svojevrsno radijacijsko opterećenje za pacijenta, preporuke nalažu upotrebu što nižih doza zračenja uz održavanje što veće kvalitete slikovnog prikaza. Doza zračenja treba se prilagoditi individualno, ovisno o habitusu pacijenta te veličini, morfologiji i lokalizaciji nodula. Dakle, cilj je uporaba niskodoznih tehnika snimanja (do 3 mGy za pacijenta

prosječne visine 170 cm i težine 70 kg) i odabir što sličnije tehnike na svakoj idućoj kontroli, kako bi se minimizirala varijabilnost između snimki (6).

U prijašnjim smjernicama Fleischnerovog društva (47) za mjerenje promjera, odnosno veličine nodula koristili su se isključivo transverzalni CT presjeci. Iako se za većinu nodula najveći promjer može izmjeriti na transverzalnim presjecima, noduli mogu biti lokalizirani u plućnom parenhimu tako da im se najveći promjer zbog položaja može izmjeriti isključivo na koronalnim ili sagitalnim presjecima. Stoga nove smjernice Fleischnerovog društva preporučuju uporabu multiplanarnih presjeka, dakle u transverzalnoj, sagitalnoj i koronalnoj ravnini, te odabir onog presjeka na kojemu nodul ima najveći promjer. Nakon odabira presjeka, sva se mjerenja vrše na tom specifičnom presjeku (6).

Veličina nodula se, kao što je već opisano, može određivati na dva osnovna načina: manualnim mjerenjem promjera nodula (2D) ili određivanjem volumena nodula kompjuterskom volumetrijskom tehnikom (3D) (Slika 5). U odnosu na manualnu tehniku, volumetrijska je metoda pokazala veću preciznost, ali obzirom da još uvijek nije uvedena u rutinsku praksu, smjernice Fleischnerovog društva i dalje se oslanjaju na manualnu metodu mjerenja promjera nodula. Prema preporukama, na odabranome CT presjeku manualno se mjeri najveći promjer nodula, a zatim se okomito na izmjereni najveći promjer mjeri vrijednost najmanjega promjera nodula. Za male nodule (<10 mm) preporuke nalažu da se veličina nodula izrazi samo kao prosječni promjer, što je prosječna vrijednost najvećeg i na njega okomitog najmanjeg promjera. Za veće nodule, osim prosječnog promjera, dodatno se referiraju točne vrijednosti najvećeg i najmanjeg promjera. Mjerenja se izražavaju u milimetrima zaokruženim na najbliži cijeli broj (prosječni promjer 5,3 mm izražava se kao 5 mm). Porast veličine nodula definiran je povećanjem prosječnog promjera za najmanje 2 mm (odnosno minimalno 1,5 mm, uzimajući u obzir zaokruživanje na najbliži cijeli broj). U slučaju korištenja volumetrijske metode, preporuka je da se pri svakoj narednoj kontroli koristi identičan tip i verzija kompjuterskog softvera kao pri prvom snimanju, da bi se očuvala preciznost i točnost tehnike mjerenja. Prilikom svake kontrole, veličina nodula se uspoređuje s prethodnom CT snimkom i prvom na kojoj je nodul detektiran (6).

Subsolidni su noduli specifični jer mogu sadržavati ground glass, cistične i solidne komponente. Ukoliko je najveći promjer solidne komponente veći od 3 mm, smjernice predlažu da se taj podatak referira prilikom mjerenja veličine nodula. Promjer ground glass i cističnih komponenti nije

potrebno zasebno mjeriti. Važnost solidne komponente subsolidnih nodula jest u tome što pojava ili povećanje udjela takve komponente ukazuje na moguću transformaciju subsolidnog nodula u adenokarcinom i korelira s invazivnošću istoga. U slučaju da je riječ o subsolidnom nodulu s više solidnih komponenti, preporučuje se odabir najveće solidne komponente i referiranje njenog najvećeg promjera. Spikuliranim nodulima mjeri se samo promjer jezgre, odnosno spikulirani rubovi ne bi trebali ulaziti u vrijednost ukupnog promjera nodula. Za multiple nodule konsenzus je da se mjeri i izražava samo promjer najvećih ili morfološki najsuspektnijih nodula. Mali noduli <3 mm se ne mjere i u nalazu se referiraju koristeći pojam “mikronoduli” (6).

4.1.2.1. Preporuke za solidne nekalcificirane nodule (Tablica 4.) (6):

1. solitarni solidni noduli promjera <6 mm

Solidni noduli promjera <6 mm ne zahtijevaju daljnje praćenje u niskorizičnih pacijenata. Preporuka se temelji na istraživanjima koja pokazuju da za tako male nodule postoji manje od 1% vjerojatnosti da je riječ o karcinomu pluća. Upravo je vrijednost od 1% rizika za postojanje ili pojavu karcinoma uzeta kao dogovorni prag prilikom odlučivanja koje je nodule potrebno nastaviti radiološki pratiti. Iznimka su visokorizični pacijenti s nodulima promjera <6 mm koji su morfološki suspekti (spikulirani) ili lokalizirani u gornjem plućnom režnju. Navedene karakteristike povećavaju rizik karcinoma pluća na 1 do 5%. Za takve nodule smjernice preporučuju opcionalni (neobvezni) CT nakon 12 mjeseci (6).

2. solitarni solidni noduli promjera 6-8 mm

U niskorizičnih pacijenata sa solidnim nodulima promjera 6-8 mm preporuča se inicijalni kontrolni pregled nakon 6 do 12 mjeseci ovisno o veličini, morfologiji nodula i pacijentovim preferencijama. Ako je prilikom kontrole morfologija nodula suspektna, ili se nodul znatno povećava, prijedlog je obaviti još jedan kontrolni CT u narednih 6 do 12 mjeseci. U visokorizičnih pacijenata, inicijalni kontrolni pregled se također preporuča nakon 6 do 12 mjeseci, a zatim svakako još jedan u narednih 6 do 12 mjeseci (odnosno nakon 18 do 24 mjeseca od prve kontrole) (6).

3. solitarni solidni noduli promjera >8 mm

Za solidne nodule promjera >8 mm rizik za pojavu karcinoma pluća je oko 3%. U obje skupine pacijenata (visoko i niskorizičnoj skupini), smjernice predlažu prvi kontrolni CT već nakon 3 mjeseca, te eventualnu uporabu PET-CT-a ili tkivne biopsije, ovisno o veličini, morfologiji nodula, komorbiditetima pacijenta i ostalim rizičnim faktorima (6).

4. multipli solidni noduli promjera <6 mm

U niskorizičnih pacijenata s multiplim nodulima promjera <6 mm nije potrebno daljnje praćenje. Najčešće je riječ o zacijeljenim granulomima uslijed prijašnje plućne infekcije (posebno u područjima u kojima su učestale endemske gljivične infekcije) ili o intrapulmonalnim limfnim čvorovima. U visokorizičnih pacijenata preporuča se opcionalni (neobvezni) kontrolni CT nakon 12 mjeseci (6).

5. multipli solidni noduli promjera >6 mm

U slučaju multipih solidnih nodula od kojih barem jedan ima promjer >6 mm, smjernice sugeriraju kontrolni CT nakon 3 do 6 mjeseci, a zatim idući kontrolni pregled unutar 18 do 24 mjeseca od prvoga, ovisno o procijenjenom riziku i pripadajućoj skupini pacijenta. Dominantni nodul jest termin koji se odnosi na najsuspektiji nodul, bilo po veličini, morfologiji ili lokalizaciji, ali ne mora nužno biti najveći. Dominantni nodul trebao bi biti vodič prilikom odlučivanja o daljnjoj obradi multiplih nodula (6).

Za primjetiti je da se solidni nekalcificirani noduli prate do ukupno 24 mjeseca, što je u skladu s dogovorom da se solidni noduli smatraju benignima ako su stabilni tijekom 2 godine praćenja (33).

Tablica 4. Sažetak preporuka smjernice Fleischnerovog društva za solidne nekalcificirane nodule (6).

	PROMJER (VOLUMEN) NODULA		
	<6 mm (<100 mm ³)	6-8 mm (100-250 mm ³)	>8 mm (>250 mm ³)
SOLITARNI			
niskorizični pacijenti*	nije potrebno praćenje	CT za 6-12 mjeseci, zatim opcionalni CT nakon 18-24 mjeseca	CT nakon 3 mjeseca, PET/CT ili tkivna biopsija
visokorizični pacijenti*	opcionalni CT za 12 mjeseci	CT za 6-12 mjeseci, zatim CT nakon 18-24 mjeseca	CT nakon 3 mjeseca, PET/CT ili tkivna biopsija
MULTIPLI**			
niskorizični pacijenti*	nije potrebno praćenje	CT za 3-6 mjeseci, zatim opcionalni CT nakon 18-24 mjeseca	CT za 3-6 mjeseci, zatim opcionalni CT nakon 18-24 mjeseca
visokorizični pacijenti *	opcionalni CT za 12 mjeseci	CT za 3-6 mjeseci, zatim CT nakon 18-24 mjeseca	CT za 3-6 mjeseci, zatim CT nakon 18-24 mjeseca

*rizik baziran na modificiranom Mayo Clinic prediktivnom modelu

**odluka o obradi i praćenju donosi se na temelju karakteristika dominantnog nodula

4.1.2.2. Subsolidni noduli

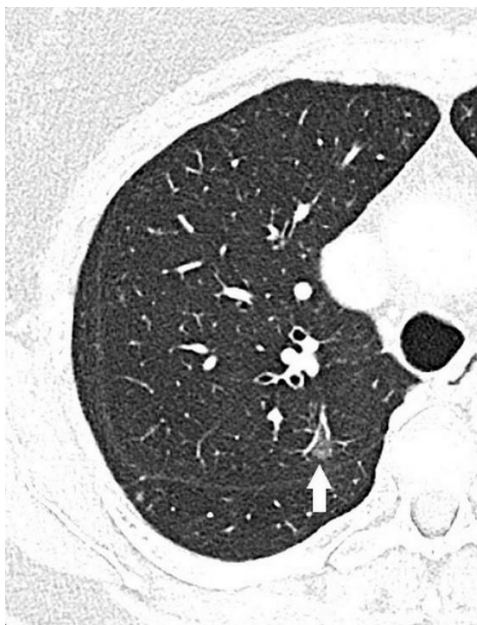Subsolidni se noduli, kao što je već navedeno, po atenuacijskom koeficijentu na CT snimkama dijele na djelomično solidne nodule (part solid nodules - PSN) i nodule uzorka “mliječnog stakla” (ground glass nodules - GGN) (8).

Subsolidni noduli mogu biti prolazni i perzistentni (11). Vrlo često, u oko 38-70% slučajeva, subsolidni su noduli prolazne prirode i najčešće upalne ili infektivne etiologije, što znači da nestaju spontano ili nakon tretiranja antibioticima (50). U svome istraživanju, Lee i suradnici (51)

zaključili su kako je prolazni tip subsolidnih nodula povezan s određenim karakteristikama pacijenta i nodula, poput: mlađe životne dobi pacijenta, krvne eozinofilije, multipliciteta nodula, znatnog udjela solidne komponente, nepravilnih rubova nodula. Uzimajući u obzir visoku frekvenciju pojavnosti prolaznih subsolidnih nodula, prijašnje smjernice Fleischnerovog društva (49) predlagale su kontrolni CT nakon 3 mjeseca za takve nodule, kako bi se potvrdio njihov spontani nestanak ili eventualno perzistentnost, što je predstavljalo osnovu za odluku o daljnjem praćenju. Najnovije smjernice Fleischnerovog društva iz 2017. godine (6) donose promjenu u odnosu na prijašnje te preporučuju inicijalnu kontrolu za 6 do 12 mjeseci, s objašnjenjem da raniji inicijalni kontrolni pregled ne utječe na konačni ishod u slučaju ovakvih indolentnih nodula, već samo pridonosi povećanju broja CT pregleda i doze zračenja.

S druge strane, znatno veći problem jesu perzistentni subsolidni noduli, koji etiološki najčešće predstavljaju raznoliki spektar adenokarcinoma pluća (24). U odnosu na solidne nodule, perzistentni subsolidni noduli pokazuju veću stopu malignosti. Ovu činjenicu dokazuje istraživanje Henschke i suradnika (52) u kojem se čak 34% svih detektiranih subsolidnih nodula pokazalo malignima (od toga 63% PSN i 18% GGN), dok je u solidnih nodula taj postotak iznosio svega 7%. Adenokarcinom je danas jedan od najčešćih tipova karcinoma pluća, pojavljuje se u pušača i nepušača te čini 39% svih karcinoma pluća (11). Histopatološki spektar adenokarcinoma pluća obuhvaća raznoliku skupinu indolentnih i agresivnih malignih lezija. Prva klasifikacija adenokarcinoma pluća (Noguchi i suradnici), objavljena 1995. godine, obuhvaćala je podjelu adenokarcinoma pluća na 6 podtipova – A,B,C,D,E,F i definirala pojam bronhioalveolarni karcinom (BAC), koji je obuhvaćao razne preinvazivne lezije iz spektra adenokarcinoma (53). Međutim, revizijom histopatološke klasifikacije adenokarcinoma pluća iz 2011. godine, pojam BAC zamijenjen je pojmovima atipična adenomatozna hiperplazija (AAH) i adenokarcinom in situ (AIS), a u skupinu invazivnih lezija uključeni su minimalno invazivni adenokarcinom (MIA) i invazivni adenokarcinom (54). Danas znamo da postoji uska korelacija između histopatološkog nalaza i izgleda subsolidnih nodula na CT-u. Preinvazivne lezije AAH i AIS na CT snimkama tipično se prikazuju kao subsolidni noduli ground glass atenuacije (GGN) (Slika 6) ili djelomično solidni noduli sa solidnom komponentom promjera <6 mm. S druge strane, povećanje udjela solidne komponente unutar nodula povezuje se s povećanim rizikom od invazivnosti karcinoma. Dakle, invazivne lezije poput MIA i invazivnog adenokarcinoma na CT-u karakteristično se prikazuju kao djelomično solidni noduli (PSN) s promjerom solidne komponente >6 mm, pri čemu

veći udio solidne komponente sugerira i veću invazivnost karcinoma (54). Subsolidni noduli, iako pokazuju veću stopu malignosti u odnosu na solidne, značajno sporije mijenjaju svoja morfološka obilježja i veličinu (5). U istraživanju koje je pratilo brzinu rasta subsolidnih nodula, Song i suradnici su opisali VDT od 1832 dana (otprilike 5 godina) za GGN, 1228 dana (otprilike 3,4 godine) za PSN solidne komponente promjera <5 mm i 759 dana (otprilike 2,1 godine) za PSN solidne komponente promjera >5 mm (55). Obzirom na izuzetno dugo vrijeme udvostručenja subsolidnih nodula, odnosno njihov spori i indolentni rast, nove smjernice Fleischnerovog društva (6) preporučuju duže praćenje subsolidnih nodula (do 5 godina), u odnosu na prethodne smjernice (49) koje su sugerirale praćenje do 3 godine.



Slika 6. CT toraksa. Ground glass nodul u gornjem desnom plućnom režnju (strelica). Karakteristično ne zaklanjaju podležće vaskularno stablo jer su manje gustoće od solidnih tkiva. Histopatološki mogu odgovarati preinvazivnim lezijama poput adenokarcinoma in situ i atipične adenomatozne hiperplazije.

4.1.2.3. Preporuke za subsolidne nekalcificirane nodule (Tablica 5.) (6):

1. solitarni noduli ground glass atenuacije (GGN)

Za solitarne ground glass nodule promjera <6 mm, smjernice Fleischnerovog društva smatraju kako daljnje praćenje nije potrebno, obzirom da je rizik za razvoj karcinoma manji od 1%. Ova preporuka međutim ne isključuje mogućnost kontrole nakon 2, odnosno 4 godine u visokorizičnih pacijenata ili u slučaju suspektne morfologije, veličine ili lokalizacije nodula. Pojava solidne komponente unutar GGN također je jedan od značajnih rizičnih faktora i svojim udjelom korelira s invazivnošću potencijalnog adenokarcinoma (6).

Za solitarne ground glass nodule promjera ≥ 6 mm preporuka je da se prvi kontrolni CT obavi nakon 6 do 12 mjeseci u cilju potvrde stabilnosti nodula, a zatim svake 2 godine do ukupno 5 godina praćenja (6).

2. solitarni djelomično solidni noduli (PSN)

Preporuke nalažu da se djelomično solidni noduli promjera <6 mm ne trebaju rutinski pratiti. Razlog tome jest činjenica da je za nodule tako malog promjera vrlo teško pouzdano procijeniti postojanje i udio solidne komponente, stoga se tretiraju jednako kao i ground glass noduli istoga promjera (6).

Tijekom odlučivanja o radiološkoj obradi djelomično solidnih nodula promjera ≥ 6 mm, nužno je izmjeriti i imati na umu veličinu solidne komponente unutar nodula. Ukoliko je veličina solidne komponente <6 mm, preporuke sugeriraju prvi kontrolni pregled nakon 3 do 6 mjeseci kako bi se utvrdila stabilnost ili rezolucija nodula. Ukoliko do rezolucije ne dođe, daljnje praćenje se po smjernicama odvija jedan puta godišnje do ukupno 5 godina praćenja. Smatra se da ovakvi noduli kojima je solidna komponenta veličine <6 mm najvjerojatnije predstavljaju preinvazivne lezije poput AAH i AIS, ili minimalno invazivni karcinom (MIA) (6).

U slučaju djelomično solidnih nodula promjera ≥ 6 mm, a kojima je solidna komponenta veličine >6 mm, velika je vjerojatnost lokalne invazije te su ovakvi noduli visokosuspektni za postojanje adenokarcinoma. Smjernice nalažu prvi kontrolni CT pregled nakon 3 do 6

mjeseci kako bi se utvrdila stabilnost ili rezolucija. Daljnji postupci ovise o morfologiji i rastu nodula. U slučaju izuzetno suspektne morfologije (lobulirani rubovi, cistične komponente, spikuliranost) ili povećanja veličine solidne komponente >8 mm, preporuča se PET-CT, tkivna biopsija ili resekcija (6).

3. multipli subsolidni noduli

U slučaju multiplih subsolidnih nodula promjera <6 mm, nužno je posumnjati na moguću infektivnu etiologiju. Stoga smjernice Fleischnerovog društva predlažu inicijalni kontrolni pregled nakon 3 do 6 mjeseci, kako bi se utvrdila potencijalna rezolucija nodula. Ukoliko su pri toj kontroli noduli i dalje prisutni, iduća se kontrola obavlja nakon 2, odnosno 4 godine, uzimajući pri tome u obzir kliničku procjenu rizika pacijenta (6).

U pacijenata s multiplim subsolidnim nodulima od kojih je barem jedan promjera ≥ 6 mm, smjernice predlažu prvi kontrolni CT nakon 3 do 6 mjeseci, uzimajući u obzir moguću infektivnu etiologiju. Ukoliko su noduli i dalje prisutni tijekom prvog kontrolnog pregleda, odluka o daljnjem postupanju donosi se na temelju karakteristika dominantnog, odnosno najsuspektnijeg nodula, koji ne mora nužno biti najveći promjerom. Ukoliko noduli perzistiraju nakon prvog kontrolnog pregleda, potrebno je razmotriti mogućnost multiplih primarnih adenokarcinoma pluća (6).

Tablica 5. Sažetak preporuka smjernice Fleischnerovog društva za subsolidne nekalcificirane nodule (6).

PROMJER (VOLUMEN) NODULA		
	<6 mm (<100 mm ³)	≥6 mm (>100 mm ³)
SOLITARNI		
ground glass noduli (GGN)	nije potrebno praćenje	CT za 6-12 mjeseci da se potvrdi perzistentnost, zatim CT svake 2 godine do ukupno 5 godina
djelomično solidni noduli (PSN)	nije potrebno praćenje	CT za 3-6 mjeseci da se potvrdi perzistentnost. Ako je nodul nepromijenjen i solidna komponenta <6 mm, CT jednom godišnje do 5 godina.
MULTIPLI*	CT za 3-6 mjeseci. Ako su noduli stabilni, CT nakon 2 i 4 godine.	CT za 3-6 mjeseci. Daljnja odluka bazirana na dominantnom nodulu.

* odluka o obradi i praćenju donosi se na temelju karakteristika dominantnog nodula

4.2. BTS smjernice i razlike u odnosu na smjernice Fleischnerovog društva

BTS smjernice (7) objavljene 2015. godine sveobuhvatne su preporuke Britanskog torakalnog društva (engl. British Thoracic Society, BTS) prvenstveno usmjerene na radiološku obradu plućnih nodula, ali i kiruršku obradu te daljnju intervenciju. Nekoliko je osnovnih razlika u odnosu na najnovije smjernice Fleischnerovog društva (6). BTS smjernice primjenjive su u svih odraslih osoba dobi iznad 18 godina te se odnose na skupinu incidentalnih, ali i probirom detektiranih nodula. Iz preporuka se ne isključuju pacijenti s prethodnom ili trenutno prisutnom malignom bolešću. Preporuke za radiološku obradu nodula temelje se na veličini (promjeru/volumenu) nodula, atenuaciji nodula na CT-u i izračunatom kliničkom riziku pacijenta. BTS smjernice prve su preporuke koje su predložile volumetrijsku metodu mjerenja kao zlatni standard određivanja

veliĉine nodula, i kao takve, svoje preporuke temelje prvenstveno na volumenu i vremenu udvostruĉenja nodula (VDT). U sluĉajevima kada volumen nodula nije moguće precizno odrediti volumetrijskom metodom, dogovorno se veliĉina nodula izraŹava u milimetrima, koristeći vrijednost najvećeg, a ne prosjeĉnog promjera (7). Noduli se dijele i radiološki obrađuju na temelju veliĉine, te se dijele u tri osnovne skupine (7):

1. noduli najvećeg promjera <5 mm, odnosno volumena <80 mm³
2. noduli najvećeg promjera 5 do 8 mm, odnosno volumena 80 do 300 mm³
3. noduli najvećeg promjera ≥ 8 mm, odnosno volumena ≥ 300 mm³

Porast veliĉine nodula definiran je iskljuĉivo porastom volumena za najmanje 25% (7). Korištenje volumetrijske tehnike kao zlatnog standarda za detekciju brzine rasta nodula mnogo je preciznije u odnosu na uporabu manualne tehnike, obzirom da male promjene promjera nodula predstavljaju znaĉajnu promjenu u volumenu. Za razliku od smjernica Fleischnerovog društva (6), koje kao donju graniĉnu vrijednost promjera nodula koja određuje potrebu praćenja uzimaju 6 mm, BTS smjernice (7) dogovorno uzimaju vrijednost promjera 5 mm. BTS smjernice, umjesto predlaganja raspona mjeseci unutar kojih je potrebno uĉiniti kontrolni CT pregled, sugeriraju precizne i uske vremenske periode (7). Za kliniĉku i radiološku procjenu rizika, BTS smjernice koriste dva osnovna modela – Brock (14) i Herder (56) prediktivne modele rizika. Modeli se primjenjuju u sluĉaju obrade većih nodula (promjera ≥ 8 mm, odnosno volumena ≥ 300 mm³) (7). Brock model primjenjuje se za inicijalnu procjenu rizika te ukljuĉuje faktore poput dobi, spola, obiteljske anamneze, veliĉine nodula, emfizema, lobarne lokalizacije, broja, spikuliranosti i atenuacije nodula (14). Ukoliko je procijenjeni rizik prema Brock modelu $\geq 10\%$, preporuĉuje se upućivanje pacijenta na PET-CT (7). Nakon uĉinjene PET-CT obrade, rizik se ponovno procjenjuje koristeći Herder prediktivni model koji pri izraĉunavanju rizika koristi određene karakteristike pacijenta (dob, pušaĉki status, osobna anamneza karcinoma), karakteristike nodula (veliĉina, lobarna lokalizacija, spikuliranost) i osobitosti PET-CT nalaza (nakupljanje ¹⁸F-FDG-a) (56).

Prema BTS smjernicama, svi noduli promjera <5 mm ne zahtijevaju daljnje radiološko praćenje (7).

U sluĉaju solidnih nodula promjera 5 do 6 mm, preporuĉa se kontrolni CT pregled nakon 1 godine, a u solidnih nodula promjera 6 do 8 mm već nakon 3 mjeseca. Nakon prvog kontrolnog pregleda, daljnja obrada ovisi o vremenu udvostruĉenja nodula (VDT). Ukoliko je $VDT > 600$ dana, razmatra

se otpust pacijenta ili nastavak slikovnog praćenja. Ako je procijenjeni VDT između 400 do 600 dana, potrebno je razmotriti mogućnost biopsije ili nastavka praćenja CT-om, a u slučaju da je $VDT \leq 400$ dana razmatra se tkivna biopsija ili resekcija. Kao što je već navedeno, za solidne nodule promjera ≥ 8 mm inicijalno je nužno procijeniti rizik koristeći Brock model (14), a zatim se, ukoliko je izračunati rizik $\geq 10\%$, pacijent upućuje na PET-CT. Nakon PET-CT-a, rizik se procjenjuje koristeći Herder model (56). Ako je procijenjeni rizik $< 10\%$ dovoljno je nastaviti rutinsko CT praćenje. U slučaju izračunatog rizika između 10 i 70%, potrebno je razmotriti mogućnost tkivne biopsije, daljnjeg praćenja CT-om ili ekscizije, a u slučaju procijenjenog rizika $> 70\%$ nužno je definitivno liječenje. Kao i smjernice Fleischnerovog društva (6), BTS smjernice predlažu slikovno praćenje solidnih nodula do ukupno 2 godine (7).

Za subsolidne nodule promjera > 5 mm preporuke nalažu inicijalni kontrolni CT nakon 3 mjeseca, što je nešto ranije u odnosu na smjernice Fleischnerovog društva. Daljnja obrada ovisi o nalazu pri kontrolnom pregledu. Ukoliko dođe do rezolucije nodula, pacijent se otpušta, a u slučaju povećanja ili promjene morfologije nodula smjernice predlažu resekciju. Ako je nodul na inicijalnoj kontroli stabilan i bez promjene, potrebno je procijeniti rizik koristeći Brock model (14). U slučaju izračunatog rizika $< 10\%$, dovoljno je rutinsko slikovno praćenje do ukupno 4 godine, a ukoliko je procijenjeni rizik visok ($\geq 10\%$), razmatra se opcija daljnjeg slikovnog praćenja, tkivne biopsije ili resekcije. BTS smjernice predlažu slikovno praćenje subsolidnih nodula godinu dana kraće u odnosu na smjernice Fleischnerovog društva (6), odnosno do ukupno 4 godine (7).

BTS smjernice, za razliku od smjernica Fleischnerovog društva (6), ne sadrže zasebne preporuke za obradu multiplih nodula. U skladu sa smjernicama Fleischnerovog društva, predlažu da se odluke o daljnjoj obradi i praćenju multiplih nodula donose na temelju karakteristika dominantnog nodula (7).

U tablici 6. prikazane su osnovne razlike BTS smjernica i smjernica Fleischnerovog društva.

Tablica 6. Usporedba i razlike BTS smjernica i smjernica Fleischnerovog društva (6,7).

	SMJERNICE FLEISCHNEROVOG DRUŠTVA 2017.	BTS SMJERNICE 2015.
<i>opseg preporuka</i>	radiološka obrada	radiološka i kirurška obrada
<i>obuhvaćena populacija</i>	dob >35 godina, isključeni imunokompromitirani i pacijenti s osobnom anamnezom karcinoma	dob >18 godina, uključeni svi pacijenti
<i>primjena</i>	incidentalni noduli	incidentalni noduli i noduli otkriveni probirom
<i>preporučena metoda mjerjenja veličine nodula (zlatni standard)</i>	manualna metoda, prosječni promjer u mm zaokružen na najbliži cijeli broj	volumetrijska metoda, volumen nodula i vrijeme udvostručenja nodula (VDT)
<i>definicija rasta nodula</i>	povećanje promjera za najmanje 2 mm	povećanje volumena za najmanje 25%
<i>granična vrijednost promjera koja određuje potrebu praćenja nodula</i>	6 mm (100 mm ³)	5 mm (80 mm ³)
<i>vremenski period praćenja solidnih nodula</i>	do ukupno 2 godine	do ukupno 2 godine
<i>vremenski period praćenja subsolidnih nodula</i>	do ukupno 5 godina	do ukupno 4 godine
<i>preporuke za upućivanje na kontrolni CT</i>	u obliku vremenskih intervala	točno definiran mjesec pregleda
<i>procjena rizika</i>	Mayo Clinic model	Brock i Herder model

5. Ostale slikovne metode za radiološku obradu nodula

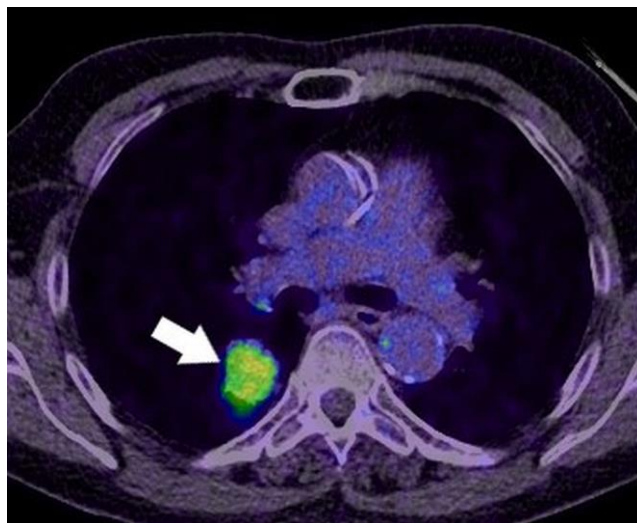
5.1. CT s kontrastom

Snimanje CT-om uz dodatnu primjenu intravenskog jodnog kontrastnog sredstva omogućuje točnije, odnosno preciznije razlikovanje benignih od malignih nodula. Procjenjuje se da je osjetljivost ove pretrage 98%, a specifičnost 58%. Princip djelovanja kontrasta u dijagnostici temelji se na činjenici da maligne tvorbe uslijed neovaskularizacije pojačano nakupljaju injicirani kontrast, što dovodi do porasta atenuacijskog koeficijenta nodula mjerenog u HU. Nakon injekcije jodnog kontrastnog sredstva, dolazi do nodularne imbibicije. Nodularna imbibicija manja od 15 HU karakteristična je za benigne nodule, dok imbibicija veća od 20 HU postavlja sumnju na maligni karakter nodula (57).

5.2. PET-CT

PET-CT slikovna je pretraga kojom se može kvantificirati metabolička aktivnost stanica, odnosno detektirati prisutnost metabolički aktivnog tkiva koristeći intravenski injicirani radioizotop ^{18}F -fluoro-deoksiglukozu (^{18}F -FDG). Korisnost ove pretrage u dijagnostici i obradi plućnih nodula temelji se na činjenici da su maligni noduli građeni od metabolički aktivnih stanica karcinoma koje na svojim membranama pojačano eksprimiraju protein prijenosnik glukoze, uslijed čega pojačano nakupljaju fosforilirani izotop glukoze (Slika 7) (9,58). Pojačani se unos glukoze može detektirati kvalitativno, odnosno vizualno, ili semi-kvantitativno koristeći standardiziranu vrijednost nakupljanja (engl. SUV - standardized uptake value). Što je SUV brojčano veći, veća je i vjerojatnost malignosti nodula (59). Granične vrijednosti SUV-a koje upućuju na potencijalno maligni karakter nodula razlikuju se u literaturi, varirajući između vrijednosti od 2.5 do 3.5 te konsenzus još uvijek nije postignut. Razlog tome je činjenica da je SUV semikvantitativna vrijednost na koju utječe čitav niz faktora poput korištene opreme, različitih fizikalnih zakona i bioloških obilježja pacijenta (58). Procjenjuje se da je specifičnost PET-CT-a u diferenciranju benignih od malignih nodula 85%, a osjetljivost oko 97% (60). Nekoliko je ograničavajućih faktora prilikom upotrebe PET-CT-a za potrebe obrade plućnih nodula. Osjetljivost PET-CT-a veća je od specifičnosti jer je FDG nespecifičan marker, što znači da nalaz pojačanog nakupljanja glukoze

može upućivati ne samo na malignost lezije, već i niz drugih stanja. Primjerice, benigna stanja upalne ili infektivne etiologije koja pokazuju visoku vrijednost SUV-a, mogu potencijalno biti uzrok lažno pozitivnog nalaza PET-CT-a (61). Važno je također naglasiti kako se visoka specifičnost i osjetljivost PET-CT-a u evaluaciji plućnih nodula odnosi na solidne nodule promjera >10 mm. Naime, preciznost PET-CT-a u obradi subsolidnih nodula znatno je manja u odnosu na solidne i stoga se ne preporuča rutinska upotreba u dijagnostičkoj obradi ground glass i djelomično solidnih nodula. Nadalje, prostorna je rezolucija PET-CT-a u prosjeku oko 7 mm, što ograničava njegovu upotrebu u radiološkoj obradi nodula promjera <10 mm jer postoji mogućnost lažno negativnog nalaza (62,63). Ovo dokazuje istraživanje provedeno u skupini onkoloških pacijenata, u kojem se od svih nodula <10 mm koji inicijalno nisu nakupljali FDG na PET-CT-u, njih 19% kasnije dokazalo malignima (64). Lažno negativni PET-CT nalaz može se pojaviti i u određenih histoloških tipova tumora, posebice onih visokodiferenciranih poput adenokarcinoma i karcinoida, jer takvi karcinomi sporo proliferiraju te posljedično pokazuju nisku metaboličku aktivnost (12).



Slika 7. PET-CT. Adenokarcinom u donjem desnom plućnom režnju. Vizualno se detektira pojačano nakupljanje radioizotopa ^{18}F -fluorodeoksiglukoze, što je u skladu s povećanom metaboličkom aktivnošću tumorskih stanica.

5.3. MR

Magnetska rezonancija (MR), tehnika snimanja koja se temelji na principu ekscitacije i relaksacije vodikovih atoma u tkivu radiofrekventnim neionizirajućim elektromagnetskim valovima, rijetko se koristi u dijagnostici plućnih bolesti. Naime, plućne su alveole ispunjene zrakom te je gustoća vodikovih atoma unutar plućnog tkiva mala, što rezultira slabim slikovnim kontrastom, gubitkom signala uslijed respiratornih pokreta i mnoštvom artefakata uzrokovanim zrakom ispunjenim prostorima (7). Razvojem MR tehnologije i poboljšanjem tehnika snimanja, ove prepreke su ipak djelomično savladane koristeći sekvence snimanja poput DCE-MR (engl. dynamic contrast-enhanced MR) i DW-MR (engl. diffusion-weighted MR) (7,65). Upotreba MR u dijagnostici i radiološkoj obradi plućnih nodula u budućnosti potencijalna je alternativa niskodoznom CT-u (engl. low-dose CT, LDCT), posebice zbog izostanka ionizirajućeg zračenja, što bi omogućilo dugotrajno praćenje pedijatrijskih i odraslih kroničnih bolesnika (66). Međutim, iako se MR može upotrijebiti u situacijama kada je CT kontraindiciran, u sadašnjem trenutku ova metoda ne može zamijeniti niskodozni CT u programima probira upravo zbog ograničenja uvjetovanih građom plućnog tkiva te posljedično niske osjetljivosti i specifičnosti pri diferenciranju benignih od malignih nodula. Stoga danas, zlatni standard u dijagnostici i radiološkoj obradi plućnih nodula i dalje ostaje CT.

6. Zahvale

Zahvaljujem se svojoj mentorici, doc.dr.sc. Maji Hrabak Paar, na nesebično pruženoj prilici, pomoći, uloženom vremenu, trudu, idejama, stručnosti i razumijevanju, te u konačnici na svakom odgovorenom mailu u najkraćem mogućem roku, što svakom izgubljenom studentu tijekom pisanja diplomskoga rada znači neizmjereno puno.

Ovaj rad posvećujem svojoj mami i baki, jer je vaša ljubav uvijek bila jača od moje sumnje.

7. Literatura

1. Hess EP, Haas LR, Shah ND, Stroebel RJ, Denham CR, Swensen SJ. Trends in Computed Tomography Utilization Rates: A Longitudinal Practice-Based Study. *J Patient Saf.* 2014 Mar;10(1):52–8.
2. Nam JG, Goo JM. Evaluation and Management of Indeterminate Pulmonary Nodules on Chest Computed Tomography in Asymptomatic Subjects: The Principles of Nodule Guidelines. *Semin Respir Crit Care Med.* 2022 Dec;43(06):851–61.
3. Gould MK, Tang T, Liu ILA, Lee J, Zheng C, Danforth KN, i sur. Recent Trends in the Identification of Incidental Pulmonary Nodules. *Am J Respir Crit Care Med.* 2015 Nov 15;192(10):1208–14.
4. Swensen SJ. The Probability of Malignancy in Solitary Pulmonary Nodules: Application to Small Radiologically Indeterminate Nodules. *Arch Intern Med.* 1997 Apr 28;157(8):849.
5. Ko JP, Azour L. Management of Incidental Lung Nodules. *Semin Ultrasound CT MRI.* 2018 Jun;39(3):249–59.
6. MacMahon H, Naidich DP, Goo JM, Lee KS, Leung ANC, Mayo JR, i sur. Guidelines for Management of Incidental Pulmonary Nodules Detected on CT Images: From the Fleischner Society 2017. *Radiology.* 2017 Jul;284(1):228–43.
7. Callister MEJ, Baldwin DR, Akram AR, Barnard S, Cane P, Draffan J, i sur. British Thoracic Society guidelines for the investigation and management of pulmonary nodules. *Thorax.* 2015 Aug;70(Suppl 2):ii1–54.
8. Hansell DM, Bankier AA, MacMahon H, McLoud TC, Müller NL, Remy J. Fleischner Society: Glossary of Terms for Thoracic Imaging. *Radiology.* 2008 Mar;246(3):697–722.
9. Truong MT, Ko JP, Rossi SE, Rossi I, Viswanathan C, Bruzzi JF, i sur. Update in the Evaluation of the Solitary Pulmonary Nodule. *Radiographics.* 2014 Oct;34(6):1658–79.
10. Cruickshank A, Stieler G, Ameer F. Evaluation of the solitary pulmonary nodule. *Intern Med J.* 2019 Mar;49(3):306–15.

11. Raad RA, Suh J, Harari S, Naidich DP, Shiau M, Ko JP. Nodule Characterization. *Radiol Clin North Am.* 2014 Jan;52(1):47–67.
12. Gould MK, Donington J, Lynch WR, Mazzone PJ, Midthun DE, Naidich DP, et al. Evaluation of Individuals With Pulmonary Nodules: When Is It Lung Cancer? *Chest.* 2013 May;143(5):e93S-e120S.
13. Gould MK, Ananth L, Barnett PG. A Clinical Model To Estimate the Pretest Probability of Lung Cancer in Patients With Solitary Pulmonary Nodules. *Chest.* 2007 Feb;131(2):383–8.
14. McWilliams A, Tammemagi MC, Mayo JR, Roberts H, Liu G, Soghrati K, et al. Probability of Cancer in Pulmonary Nodules Detected on First Screening CT. *N Engl J Med.* 2013 Sep 5;369(10):910–9.
15. Bankier AA, MacMahon H, Goo JM, Rubin GD, Schaefer-Prokop CM, Naidich DP. Recommendations for Measuring Pulmonary Nodules at CT: A Statement from the Fleischner Society. *Radiology.* 2017 Nov;285(2):584–600.
16. Horeweg N, van Rosmalen J, Heuvelmans MA, van der Aalst CM, Vliegenthart R, Scholten ET, et al. Lung cancer probability in patients with CT-detected pulmonary nodules: a prespecified analysis of data from the NELSON trial of low-dose CT screening. *Lancet Oncol.* 2014 Nov;15(12):1332–41.
17. Gurney JW, Lyddon DM, McKay JA. Determining the likelihood of malignancy in solitary pulmonary nodules with Bayesian analysis. Part II. Application. *Radiology.* 1993 Feb;186(2):415–22.
18. Choromańska A, Macura KJ. Evaluation of Solitary Pulmonary Nodule Detected During Computed Tomography Examination. *Pol J Radiol.* 2012;77(2):22–34.
19. Winer-Muram HT. The Solitary Pulmonary Nodule. *Radiology.* 2006 Apr;239(1):34–49.
20. Pinto PS. The CT Halo Sign. *Radiology.* 2004 Jan;230(1):109–10.
21. Kim SJ, Lee KS, Ryu YH, Yoon YC, Choe KO, Kim TS, et al. Reversed Halo Sign on High-Resolution CT of Cryptogenic Organizing Pneumonia: Diagnostic Implications. *Am J Roentgenol.* 2003 May;180(5):1251–4.

22. Truong MT, Sabloff BS, Ko JP. Multidetector CT of Solitary Pulmonary Nodules. *Radiol Clin North Am.* 2010 Jan;48(1):141–55.
23. Abbott GF, Vlahos I. CT Diagnosis and Management of Focal Lung Disease. U: Hodler J, Kubik-Huch RA, von Schulthess GK, ur. *Diseases of the Chest, Breast, Heart and Vessels 2019-2022* [Internet]. Cham: Springer; 2019 [pristupljeno 3.3.2023.]. Dostupno na: http://link.springer.com/10.1007/978-3-030-11149-6_5
24. Azour L, Ko JP, Washer SL, Lanier A, Brusca-Augello G, Alpert JB, i sur. Incidental Lung Nodules on Cross-sectional Imaging. *Radiol Clin North Am.* 2021 Jul;59(4):535–49.
25. Grewal RG, Austin JH. CT Demonstration of Calcification in Carcinoma of the Lung: J *Comput Assist Tomogr.* 1994 Nov;18(6):867–71.
26. Khan AN, Al-Jahdali HH, Allen CM, Irion KL, Al Ghanem S, Koteyar SS. The calcified lung nodule: What does it mean? *Ann Thorac Med.* 2010;5(2):67.
27. Siegelman SS, Khouri NF, Scott WW, Leo FP, Hamper UM, Fishman EK, i sur. Pulmonary hamartoma: CT findings. *Radiology.* 1986 Aug;160(2):313–7.
28. Gaerte SC, Meyer CA, Winer-Muram HT, Tarver RD, Conces DJ. Fat-containing Lesions of the Chest. *Radiographics.* 2002 Oct;22(suppl_1):S61–78.
29. Woodring J, Fried AM, Chuang VP. Solitary cavities of the lung: diagnostic implications of cavity wall thickness. *Am J Roentgenol.* 1980 Dec 1;135(6):1269–71.
30. Honda O, Tsubamoto M, Inoue A, Johkoh T, Tomiyama N, Hamada S, i sur. Pulmonary Cavitory Nodules on Computed Tomography: Differentiation of Malignancy and Benignancy. *J Comput Assist Tomogr.* 2007 Nov;31(6):943–9.
31. Algin O, Gokalp G, Topal U. Signs in chest imaging: a pictorial review. *Diagn Interv Radiol.* 2011 Mar;17(1):18-29
32. Kui M, Templeton PA, White CS, Cai ZL, Bai YX, Cai YX. Evaluation of the Air Bronchogram Sign on CT in Solitary Pulmonary Lesions: *J Comput Assist Tomogr.* 1996 Nov;20(6):983–6.

33. Horeweg N, van der Aalst CM, Thunnissen E, Nackaerts K, Weenink C, Groen HJM, i sur. Characteristics of Lung Cancers Detected by Computer Tomography Screening in the Randomized NELSON Trial. *Am J Respir Crit Care Med*. 2013 Apr 15;187(8):848–54.
34. Lindell RM, Hartman TE, Swensen SJ, Jett JR, Midthun DE, Tazelaar HD, i sur. Five-year Lung Cancer Screening Experience: CT Appearance, Growth Rate, Location, and Histologic Features of 61 Lung Cancers. *Radiology*. 2007 Feb;242(2):555–62.
35. de Hoop B, van Ginneken B, Gietema H, Prokop M. Pulmonary Perifissural Nodules on CT Scans: Rapid Growth Is Not a Predictor of Malignancy. *Radiology*. 2012 Nov;265(2):611–6.
36. Ahn MI, Gleeson TG, Chan IH, McWilliams AM, MacDonald SL, Lam S, i sur. Perifissural Nodules Seen at CT Screening for Lung Cancer. *Radiology*. 2010 Mar;254(3):949–56.
37. Heuvelmans MA, Walter JE, Peters RB, Bock GH, Yousaf-Khan U, Aalst CMV, i sur. Relationship between nodule count and lung cancer probability in baseline CT lung cancer screening: The NELSON study. *Lung Cancer*. 2017 Nov;113:45–50.
38. Sánchez M, Benegas M, Vollmer I. Management of incidental lung nodules <8 mm in diameter. *J Thorac Dis*. 2018 Aug;10(S22):S2611–27.
39. Revel MP, Bissery A, Bienvenu M, Aycard L, Lefort C, Frija G. Are Two-dimensional CT Measurements of Small Noncalcified Pulmonary Nodules Reliable? *Radiology*. 2004 May;231(2):453–8.
40. Devaraj A, van Ginneken B, Nair A, Baldwin D. Use of Volumetry for Lung Nodule Management: Theory and Practice. *Radiology*. 2017 Sep;284(3):630–44.
41. Field JK, Oudkerk M, Pedersen JH, Duffy SW. Prospects for population screening and diagnosis of lung cancer. *The Lancet*. 2013 Aug;382(9893):732–41.
42. Larici AR, Farchione A, Franchi P, Ciliberto M, Cicchetti G, Calandriello L, i sur. Lung nodules: size still matters. *Eur Respir Rev*. 2017 Dec 31;26(146):170025.
43. Walter JE, Heuvelmans MA, de Jong PA, Vliegenthart R, van Ooijen PMA, Peters RB, i sur. Occurrence and lung cancer probability of new solid nodules at incidence screening with low-

dose CT: analysis of data from the randomised, controlled NELSON trial. *Lancet Oncol.* 2016 Jul;17(7):907–16.

44. Oda S, Awai K, Murao K, Ozawa A, Utsunomiya D, Yanaga Y, et al. Volume-Doubling Time of Pulmonary Nodules with Ground Glass Opacity at Multidetector CT. *Acad Radiol.* 2011 Jan;18(1):63–9.

45. Aoki T, Nakata H, Watanabe H, Nakamura K, Kasai T, Hashimoto H, i sur. Evolution of Peripheral Lung Adenocarcinomas: CT Findings Correlated with Histology and Tumor Doubling Time. *Am J Roentgenol.* 2000 Mar;174(3):763–8.

46. Fleischner Society. About us [Internet]. East Dundee (IL): Fleischner Society; c2023 [pristupljeno 3.5.2023.]. Dostupno na: <https://fleischner.memberclicks.net/about-us>

47. MacMahon H, Austin JHM, Gamsu G, Herold CJ, Jett JR, Naidich DP, i sur. Guidelines for Management of Small Pulmonary Nodules Detected on CT Scans: A Statement from the Fleischner Society. *Radiology.* 2005 Nov;237(2):395–400.

48. Henschke CI, Yankelevitz DF, Naidich DP, McCauley DI, McGuinness G, Libby DM, et al. CT Screening for Lung Cancer: Suspiciousness of Nodules according to Size on Baseline Scans. *Radiology.* 2004 Apr;231(1):164–8.

49. Naidich DP, Bankier AA, MacMahon H, Schaefer-Prokop CM, Pistolesi M, Goo JM, i sur. Recommendations for the Management of Subsolid Pulmonary Nodules Detected at CT: A Statement from the Fleischner Society. *Radiology.* 2013 Jan;266(1):304–17.

50. Godoy MCB, Naidich DP. Overview and Strategic Management of Subsolid Pulmonary Nodules. *J Thorac Imaging.* 2012 Jul;27(4):240–8.

51. Lee SM, Park CM, Goo JM, Lee CH, Lee HJ, Kim KG, i sur. Transient Part-Solid Nodules Detected at Screening Thin-Section CT for Lung Cancer: Comparison with Persistent Part-Solid Nodules. *Radiology.* 2010 Apr;255(1):242–51.

52. Henschke CI, Yankelevitz DF, Mirtcheva R, McGuinness G, McCauley D, Miettinen OS. CT Screening for Lung Cancer: Frequency and Significance of Part-Solid and Nonsolid Nodules. *Am J Roentgenol.* 2002 May;178(5):1053–7.

53. Noguchi M, Morikawa A, Kawasaki M, Matsuno Y, Yamada T, Hirohashi S, i sur. Small adenocarcinoma of the lung. Histologic characteristics and prognosis. *Cancer*. 1995 Jun 15;75(12):2844–52.
54. Travis WD, Brambilla E, Noguchi M, Nicholson AG, Geisinger KR, Yatabe Y, i sur. International Association for the Study of Lung Cancer/American Thoracic Society/European Respiratory Society International Multidisciplinary Classification of Lung Adenocarcinoma. *J Thorac Oncol*. 2011 Feb;6(2):244–85.
55. Song YS, Park CM, Park SJ, Lee SM, Jeon YK, Goo JM. Volume and Mass Doubling Times of Persistent Pulmonary Subsolid Nodules Detected in Patients without Known Malignancy. *Radiology*. 2014 Oct;273(1):276–84.
56. Herder GJ, van Tinteren H, Golding RP, Kostense PJ, Comans EF, Smit EF, i sur. Clinical Prediction Model To Characterize Pulmonary Nodules. *Chest*. 2005 Oct;128(4):2490–6.
57. Swensen SJ, Viggiano RW, Midthun DE, Müller NL, Sherrick A, Yamashita K, i sur. Lung Nodule Enhancement at CT: Multicenter Study. *Radiology*. 2000 Jan;214(1):73–80.
58. Sim YT, Poon FW. Imaging of solitary pulmonary nodule-a clinical review. *Quant Imaging Med Surg*. 2013 Dec;3(6):316–26.
59. Lowe VJ, Hoffman JM, DeLong DM, Patz EF, Coleman RE. Semiquantitative and visual analysis of FDG-PET images in pulmonary abnormalities. *J Nucl Med*. 1994 Nov;35(11):1771–6.
60. Kim SK, Allen-Auerbach M, Goldin J, Fueger BJ, Dahlbom M, Brown M, i sur. Accuracy of PET/CT in characterization of solitary pulmonary lesions. *J Nucl Med*. 2007 Feb;48(2):214–20.
61. Ambrosini V, Nicolini S, Caroli P, Nanni C, Massaro A, Marzola MC, i sur. PET/CT imaging in different types of lung cancer: An overview. *Eur J Radiol*. 2012 May;81(5):988–1001.
62. Nomori H, Watanabe K, Ohtsuka T, Naruke T, Suemasu K, Uno K. Evaluation of F-18 fluorodeoxyglucose (FDG) PET scanning for pulmonary nodules less than 3 cm in diameter, with special reference to the CT images. *Lung Cancer*. 2004 Jul;45(1):19–27.
63. Tan BB, Flaherty KR, Kazerooni EA, Iannettoni MD. The Solitary Pulmonary Nodule. *Chest*. 2003 Jan;123(1):89S-96S.

64. O JH, Yoo IR, Kim SH, Sohn HS, Chung SK. Clinical significance of small pulmonary nodules with little or no 18F-FDG uptake on PET/CT images of patients with nonthoracic malignancies. *J Nucl Med.* 2007 Jan;48(1):15–21.
65. Kurihara Y, Matsuoka S, Yamashiro T, Fujikawa A, Matsushita S, Yagihashi K, i sur. MRI of Pulmonary Nodules. *Am J Roentgenol.* 2014 Mar;202(3):W210–6.
66. Wielpütz MO. MRI of Pulmonary Nodules: Closing the Gap on CT. *Radiology.* 2022 Mar;302(3):707–8.

8. Životopis

Rođena sam 23.03.1999. godine u Zadru, gdje sam završila Osnovnu školu Petra Preradovića, a kasnije i Opću gimnaziju Jurja Barakovića s odličnim uspjehom. Paralelno s osnovnom i srednjom školom, pohađala sam glazbenu školu Blagoje Bersa u Zadru, smjer glasovir. Medicinski fakultet u Zagrebu upisala sam 2017. godine. Tijekom viših godina studija, bila sam aktivna članica Studentske sekcije za radiologiju, a na zadnjoj godini studija, zajedno s ostalim kolegama, postala sam član vodstva i organizacije aktivnosti Sekcije. U sklopu projekta „Budi mRAK“ studentske udruge CroMSIC bila sam aktivni edukator u mnoštvu srednjih i osnovnih škola. U akademskoj godini 2022./2023. obnašala sam dužnosti demonstratora na Klinici za pedijatriju KBC-a Zagreb, na Zavodu za medicinsku genetiku i bolesti metabolizma. Dobitnica sam Dekanove nagrade 2017. godine za najbolju studenticu prve godine studija, a prvih pet godina studija završila sam s prosječkom ocjena 5,0. U sklopu programa studentskih razmjena, kolovoz 2023. godine provest ću na Sveučilištu Liège u Belgiji. Aktivno se služim engleskim, a pasivno talijanskim jezikom.