

Stražnji sindrom sraza lakta

Čemerin, Martin

Master's thesis / Diplomski rad

2023

Degree Grantor / Ustanova koja je dodijelila akademski / stručni stupanj: **University of Zagreb, School of Medicine / Sveučilište u Zagrebu, Medicinski fakultet**

Permanent link / Trajna poveznica: <https://um.nsk.hr/um:nbn:hr:105:190711>

Rights / Prava: [In copyright](#)/[Zaštićeno autorskim pravom.](#)

Download date / Datum preuzimanja: **2025-03-08**



Repository / Repozitorij:

[Dr Med - University of Zagreb School of Medicine Digital Repository](#)



**SVEUČILIŠTE U ZAGREBU
MEDICINSKI FAKULTET**

Martin Čemerin

Stražnji sindrom sraza lakta

Diplomski rad



Zagreb, 2023.

Ovaj diplomski rad izrađen je na Klinici za ortopediju Kliničkog bolničkog centra Zagreb pod vodstvom mentora prof.dr.sc. Bojanić Ivana i predan je na ocjenu u akademskoj godini 2022./2023.

TABLICA KRATICA

RICE (eng. rest, ice, compression, elevation) – metoda liječenja koja primjenjuje odmor, led, pritisak te povišeni položaj.

T-A - upitnik o funkciji lakta kojeg su sastavili Timmerman i Andrews

MAESS (eng. Modified Andrews Elbow Scoring System) - modificirani Andrewsov upitnik o funkciji lakta

PN - podatak nedostupan

SD - standardna devijacija

MR - magnetska rezonancija

CT - kompjuterizirana tomografija

mHSS (eng. *Hospital for Special Surgery - HSS*) - modificirani upitnik o funkciji lakta Bolnice za specijalnu kirurgiju

HSS (eng. *Hospital for Special Surgery – HSS*) - upitnik o funkciji lakta Bolnice za specijalnu kirurgiju

A-C - upitnik o funkciji lakta kojeg su sastavili Andrews i Carson

SADRŽAJ

SAŽETAK

SUMMARY

UVOD.....	1
HIPOTEZA I CILJEVI ISTRAŽIVANJA.....	3
ISPITANICI I METODE.....	4
REZULTATI.....	12
RASPRAVA.....	17
ZAKLJUČAK	24
ZAHVALE.....	25
POPIS LITERATURE:	26
DODATCI.....	28
ŽIVOTOPIS.....	35

SAŽETAK

Naslov rada: Stražnji sindrom sraza lakta

Autor: Martin Čemerin

Stražnji sindrom sraza lakta stanje je koje se najčešće pojavljuje u sportaša i manualnih radnika uslijed ponavljajućeg izvođenja pokreta koji dovodi do hiperekstenzije lakta. Oštećenje koje pritom nastaje očituje se pojavom boli u stražnjem dijelu lakta s postupnim sve većim gubitkom mogućnosti potpunog ispružanja lakta što značajno utječe kako na kvalitetu života bolesnika tako i na mogućnost bavljenja sportom. Ako simptomi stražnjega sraza lakta ustraju unatoč višemjesečnoj primjeni konzervativnih metoda liječenja savjetuje se provesti kirurško liječenje. Hipoteza ovoga istraživanja jest da će se bolesnici sa stražnjim sindromom sraza lakta nakon artroskopskog zahvata uspješno vratiti sportskim aktivnostima kojima su se bavili prije zahvata. Glavni ciljevi ovoga istraživanja bili su usporediti rezultate dobivene upitnikom kojeg su sastavili Timmerman i Andrews prije i nakon učinjenog artroskopskog zahvata na laktu, odnosno modificiranim Andrewsovom upitnikom nakon zahvata, s rezultatima drugih istraživanja. U razdoblju između 1. siječnja 2017. i 31. prosinca 2022. u Klinici za ortopediju Kliničkog bolničkog centra Zagreb i Medicinskog fakulteta Sveučilišta u Zagrebu u 10 je bolesnika načinjena artroskopija lakta zbog stražnjega sindroma sraza. Devetero bolesnika pristalo je sudjelovati u istraživanju. Duljina praćenja bolesnika prosječno je iznosila 23,89 mjeseci (raspon 6-67). Osam (88,9%) bolesnika nastavilo se baviti sportom bez ograničenja dok se jedan (11,1%) bolesnik nastavio baviti sportom uz ograničenje te je hipoteza istraživanja potvrđena. Medijan broja bodova ostvarenih na upitniku kojeg su sastavili Timmerman i Andrews iznosio je 155 bodova prije zahvata, dok je nakon zahvata porastao na 195 bodova što je statistički značajno ($p=0,004$) poboljšanje funkcije lakta. Medijan broja bodova ostvarenih na modificiranom Andrewsovom upitniku iznosio je 100 bodova te je funkcija lakta ocijenjena kao izvrsna u osam (88,9%) bolesnika. Artroskopski je zahvat u svih ispitanika protekao bez komplikacija, a niti tijekom poslijeoperacijskog razdoblja nije zabilježena pojava komplikacija. Rezultati provedenog istraživanja, kao i spoznaje iz literature, pokazuju da se sindrom stražnjega sraza lakta može uspješno i sigurno liječiti artroskopskim zahvatom.

Ključne riječi: artroskopija, lakat, stražnji sindrom sraza

SUMMARY

Title: Posterior impingement syndrome of the elbow

Author: Martin Čemerin

Posterior impingement syndrome of the elbow is a condition that most commonly occurs in athletes and manual laborers due to repetitive movements leading to elbow hyperextension. The resulting damage manifests as pain in the posterior aspect of the elbow with a gradual, progressive loss of full extension of the elbow, significantly impacting both the patients' quality of life and their ability to engage in sports activities. If symptoms of posterior impingement persist despite several months of conservative treatment, surgical treatment is advised. The hypothesis of this research is that patients with posterior impingement syndrome of the elbow will successfully return to their preoperative sports activities following arthroscopic surgery. The main objectives of this study were to compare the results obtained from the questionnaire developed by Timmerman and Andrews before and after arthroscopic elbow surgery, and from modified Andrews questionnaire completed after the procedure, with the results from other studies. Between January 1, 2017, and December 31, 2022, ten patients underwent elbow arthroscopy for posterior impingement syndrome at the Department of Orthopedic Surgery, University Hospital Centre Zagreb and the School of Medicine, University of Zagreb. Nine patients agreed to participate in the study. The average follow-up period was 23.89 months (range 6-67). Eight patients (88.9%) resumed sports activities without limitations, while one patient (11.1%) continued with sports activities but with some restrictions, confirming the research hypothesis. The median score on the questionnaire developed by Timmerman and Andrews was 155 points before the procedure, which increased to 195 points after the surgery, indicating a statistically significant ($p=0.004$) improvement in elbow function. The median score on the modified Andrews questionnaire was 100 points, indicating excellent elbow function in eight patients (88.9%). The arthroscopic procedure was performed without complications in all participants, and no complications were recorded during the postoperative period. The results of this study, along with findings from the literature, demonstrate that posterior impingement syndrome of the elbow can be successfully and safely treated with arthroscopic surgery.

Keywords: arthroscopy, elbow, posterior impingement syndrome

UVOD

Stražnji sindrom sraza lakta je stanje koje se očituje pojavom boli u stražnjem dijelu lakta s postupnim gubitkom mogućnosti izvođenja potpune ekstenzije zgloba (3). Simptomi se najčešće javljaju u manualnih radnika i sportaša, a uzrok nastanka jest ponavljajuća trauma koja nastaje zbog opetovanog izvođenja pokreta koji dovode do hiperekstenzije lakta. Tijekom hiperekstenzije dolazi do sudaranja olekranona i priležeće koštane udubine humerusa koje oštećuje zglobne plohe i dovodi do upale sinovijalne ovojnice zgloba (2–4). Ponavljajućim izvođenjem provocirajuće kretnje stvaraju se, na olekranonu i priležećoj koštanoj udubini humerusa, osteofiti koji ograničavaju ekstenziju lakta. Daljnje izvođenje provocirajućih kretnji koje uzrokuju nastanak simptoma može izazvati i lom osteofita te nastanak slobodnih zglobnih tijela što u bolesnika može uzrokovati i povremene blokade kretnji zgloba lakta (2,5,6).

Osim djelovanjem mehanizma ponavljajuće hiperekstenzije lakta, do nastanka simptoma stražnjeg sraza lakta može doći i ako tijekom ekstenzije lakta na podlakticu koja je supinirana istovremeno djeluje sila u smjeru valgusa. Takva se kombinirana kretnja karakteristično javlja u bacača lopte u bejzbolu i to prilikom izbačaja lopte (3). Uslijed djelovanja valgus sile za vrijeme hiperekstenzije lakta, dolazi do sudaranja posteromedijalnog dijela olekranona i priležeće koštane udubine humerusa. Zglobne su promjene, u odnosu na one uzrokovane izoliranim djelovanjem mehanizma ponavljajuće hiperekstenzije, u prvome redu izražene u posteromedijalnom dijelu zgloba (7,8). Mekotkivne su strukture s medijalne strane lakta tada, zbog djelovanja valgus sile, izložene istezanju, a to može dovesti do insuficijencije medijalnog kolateralnog ligamenta lakta (9). Kao posljedica insuficijencije medijalnog kolateralnog ligamenta javlja se nestabilnost lakta što ubrzava nastanak zglobnih promjena. U tome slučaju, osim simptoma stražnjeg sraza, potrebno je liječiti i postojeću nestabilnost zgloba. Simptomi stražnjega sraza lakta, uzrokovani kombiniranim djelovanjem valgus sile, supinacije i hiperekstenzije lakta, u literaturi se opisuju pod nazivom “valgus extension overload syndrome” (6,10).

Liječenje stražnjega sindroma sraza lakta započinje primjenom konzervativnih metoda. Savjetuje se modificirati aktivnosti na način da se izbjegavaju provocirajući pokreti koji su doveli do nastanka simptoma. Osim toga, savjetuje se upotreba protuupalnih lijekova, kao i primjena RICE (eng. rest, ice, compression, elevation) metode koja osim poštode od provocirajućih aktivnosti podrazumijeva i primjenu krioterapije, kompresije i elevacije lakta (5,6). Konzervativno se liječenje uobičajeno provodi tijekom tri do šest mjeseci pa se, ako simptomi ustraju, savjetuje kirurško liječenje (11–13). U prošlosti je klasična otvorena kirurška

metoda bila osnova operacijskog liječenja. U današnje je vrijeme artroskopska metoda postala prvi izbor u liječenju mnogih ozljeda i oštećenja u području lakta pa tako i stražnjeg sindroma sraza lakta (4,14,15).

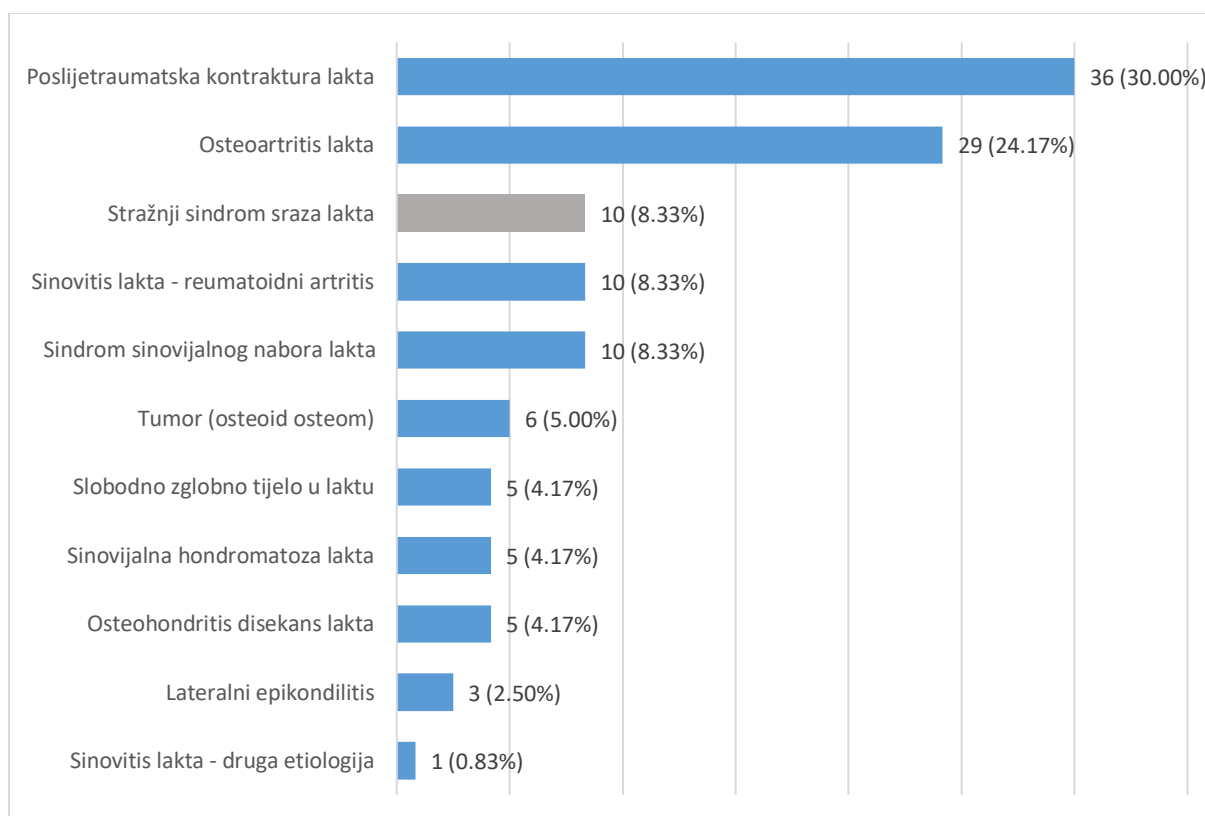
HIPOTEZA I CILJEVI ISTRAŽIVANJA

Hipoteza ovoga istraživanja jest da će se bolesnici sa stražnjim sindromom sraza lakta nakon artroskopskog zahvata uspješno vratiti sportskim aktivnostima kojima su se bavili prije zahvata.

Ciljevi ovoga istraživanja su: a) usporediti rezultate o funkciji lakta koji su dobiveni upitnikom kojeg su sastavili Timmerman i Andrews (u daljnjem tekstu T-A upitnik) prije i nakon učinjenog artroskopskog zahvata u promatranoj skupini bolesnika s rezultatima objavljenim u drugim istraživanjima; b) usporediti rezultate o funkciji lakta koji su dobiveni modificiranim Andrewsovim upitnikom (eng. Modified Andrews Elbow Scoring System (u daljnjem tekstu MAESS)) prije i nakon učinjenog artroskopskog zahvata u promatranoj skupini bolesnika s rezultatima objavljenim u drugim istraživanjima; c) analizirati ishod artroskopskog zahvata učinjenog u promatranoj skupini bolesnika s obzirom na sudjelovanje bolesnika u određenim sportskim aktivnostima prije i nakon zahvata te ih usporediti s rezultatima objavljenima u drugim istraživanjima; d) utvrditi učestalost i vrstu komplikacija tijekom/nakon artroskopije lakta u promatranoj skupini bolesnika; e) usporediti zamijećene komplikacije u promatranoj skupini bolesnika s komplikacijama koje su objavljene u drugim istraživanjima; f) procijeniti zadovoljstvo bolesnika učinjenim zahvatom.

ISPITANICI I METODE

Istraživanje je odobrilo Etičko povjerenstvo Kliničkog bolničkog centra Zagreb (klasa: 8.1-23/71-2; broj: 02/21 AG). Pretraživanjem operacijskih protokola Klinike za ortopediju Kliničkog bolničkog centra Zagreb i Medicinskog fakulteta Sveučilišta u Zagrebu (u daljnjem tekstu Klinika) pomoću ključnih riječi „arthroscopia“ i „articulatio cubiti“ pronađeno je da je u razdoblju od 1. siječnja 2017. do 31. prosinca 2022. učinjeno 120 artroskopija lakta. Svu medicinsku dokumentaciju tih bolesnika dostupnu u elektroničkoj i papirnoj bazi podataka Klinike na dan 3. siječnja 2022. pregledali su student završne godine Medicinskog fakulteta Sveučilišta u Zagrebu i liječnik specijalizant ortopedije i traumatologije koji nije izravno sudjelovao u liječenju. Prema vodećoj dijagnozi bolesnici su svrstani u 11 skupina. Vodeće dijagnoze zbog kojih je načinjen artroskopski zahvat poredane su po učestalosti i prikazane na Slici 1. Nakon prikupljenih podataka izdvojena je skupina od 10 bolesnika operiranih zbog stražnjeg sindroma sraza lakta te su bolesnici telefonski kontaktirani. Na sudjelovanje u istraživanju pristalo je devetero bolesnika koji su zatim pozvani na kontrolni pregled. Na dan dogovorenog kontrolnog pregleda ispitanici su prvo potpisali Informirani pristanak za sudjelovanje u istraživanju (Dodatak 1).



Slika 1. Vodeće dijagnoze zbog kojih je u razdoblju od 1. siječnja 2017. do 31. prosinca 2022. u Klinici za ortopediju Kliničkog bolničkog centra Zagreb i Medicinskog fakulteta Sveučilišta u Zagrebu načinjen artroskopski zahvat na laktu, a koje su poredane po učestalosti.

Iz dostupne prijeoperacijske dokumentacije sustavno su prikupljeni podaci o spolu, životnoj dobi bolesnika u trenutku operacije, operiranoj strani, sportskoj aktivnosti, postojanju insuficijencije medijalnog kolateralnog ligamenta lakta, kao i podatak je li ranije operiran taj lakat te koji je zahvat tada učinjen. Iz operacijskog protokola sustavno su traženi podaci o vrsti anestezije, antibiotskoj profilaksi, upotrebi blijeđe staze tijekom zahvata, kao i podaci o intraoperacijskom nalazu te podatak o tome je li uz artroskopski zahvat učinjena i jednostavna dekompresija ularnog živca. Podatci o poslijeoperacijskom tijeku prikupljeni su iz evidencije ambulantnih posjeta bolesnika u kojima su sustavno tražene zabilješke o eventualnim reoperacijama te podaci o poslijeoperacijskim komplikacijama koji su klasificirani prema smjernicama Nelsona i sur (16). Nakon artroskopskog zahvata na laktu mogu se pojaviti prema Nelsonu i sur. dvije vrste komplikacija i to ili blaže ili teže. U blaže komplikacije ubrajaju površinsku infekciju rane, druge komplikacije rane koje ne zahtijevaju kiruršku intervenciju (primjerice postojanje serozne sekrecije na mjestu artroskopskog ulaza)

te prolazne ispade osjeta. S druge strane, u teže komplikacije ubrajaju infekciju zgloba, ozljedu ili oštećenje živca koje dovodi do trajnog ili prolaznog gubitka motorne snage ili do trajnog gubitka osjeta, ozljedu krvnih žila, sindrom odjeljka (*eng. compartment syndrome*), gubitak pokreta u operiranom laktu u neposrednom poslijeoperacijskom razdoblju koji je tretiran manipulacijom lakta u anesteziji te bilo koji ishod koji zahtijeva ponovni kirurški zahvat, osim prirodne progresije stanja u bolesnika. Vrijeme praćenja bolesnika izračunato je kao razdoblje između datuma operacije i datuma pregleda bolesnika provedenog u svrhu istraživanja.

Pregled bolesnika za potrebe ovog istraživanja proveli su liječnik specijalizant ortopedije i traumatologije koji nije izravno sudjelovao u liječenju bolesnika te student završne godine Medicinskog fakulteta Sveučilišta u Zagrebu. Za istraživanje su korišteni T-A upitnik (17), MAESS upitnik (18) te upitnik za procjenu zadovoljstva bolesnika učinjenim zahvatom na laktu koji je modificiran prema Abdelatifu (19).

T-A upitnik razvijen je s ciljem procjene ishoda artroskopske operacije lakta te se sastoji od dva dijela (Dodatak 2.). U prvom dijelu bolesnik samoprocjenjuje svoje stanje na osnovi četiri kategorije, a to su bol, oteklina zgloba, postojanje prolaznih blokada kretnji zgloba te postojanje ograničenja pri obavljanju aktivnosti. S obzirom na bolesnikov odgovor dodjeljuju mu se bodovi i to od minimalnih pet do maksimalnih 25. Zbroj bodova pojedinačnih kategorija čini ukupan broj bodova tog prvog, subjektivnog dijela upitnika, a on može maksimalno iznositi 100 bodova. U drugom dijelu upitnika ispitivač objektivno procjenjuje opseg pokreta operiranog lakta. Ispitivač utvrđuje postoji li deficit do potpune ekstenzije lakta, potom mjeri opseg pokreta pronacije/supinacije te fleksije/ekstenzije. Na osnovi izmjerenog ispitivač dodjeljuje bodove i to u rasponu od 0 do 25 bodova za kategorije procjene postojanja deficita potpune ekstenzije te mjere opsega pronacije/supinacije, dok u kategoriji izmjerenog opsega pokreta fleksije/ekstenzije dodjeljuje bodove u rasponu od 0 do 50. Ukupan broj bodova drugog, objektivnog dijela upitnika, dobije se zbrajanjem bodova pojedinačnih kategorija te može maksimalno iznositi 100 bodova. Bodovi prvog i drugog dijela upitnika međusobno se zbrajaju i čine ukupan rezultat upitnika. Ishod se operacije, ovisno u postignutom ukupnom broju bodova, tumači kao izvrstan (180-200 bodova), dobar (160-179 bodova), zadovoljavajući (120-159 bodova) i loš (<120 bodova).

MAESS upitnik razvijen je s ciljem procjene ishoda artroskopske operacije lakta (Dodatak 3). Uz kategorije boli, oticanja zgloba, prolaznih blokada kretnji zgloba te mogućnosti izvođenja aktivnosti, sadržanih i u T-A upitniku, autori uvrštavaju i kategoriju procjene povratka sportskim aktivnostima. Broj bodova ostvariv u svakoj od kategorija iznosi minimalno pet, a maksimalno 20 bodova. Ukupan rezultat upitnika ostvaruje se zbrajanjem

bodova pojedinačnih kategorija i iznosi maksimalnih 100 bodova. Ishod se operacije, ovisno u postignutom ukupnom broju bodova, tumači kao izvrstan (90-100 bodova), dobar (80-89 bodova), zadovoljavajući (60-79 bodova) i loš (<60 bodova).

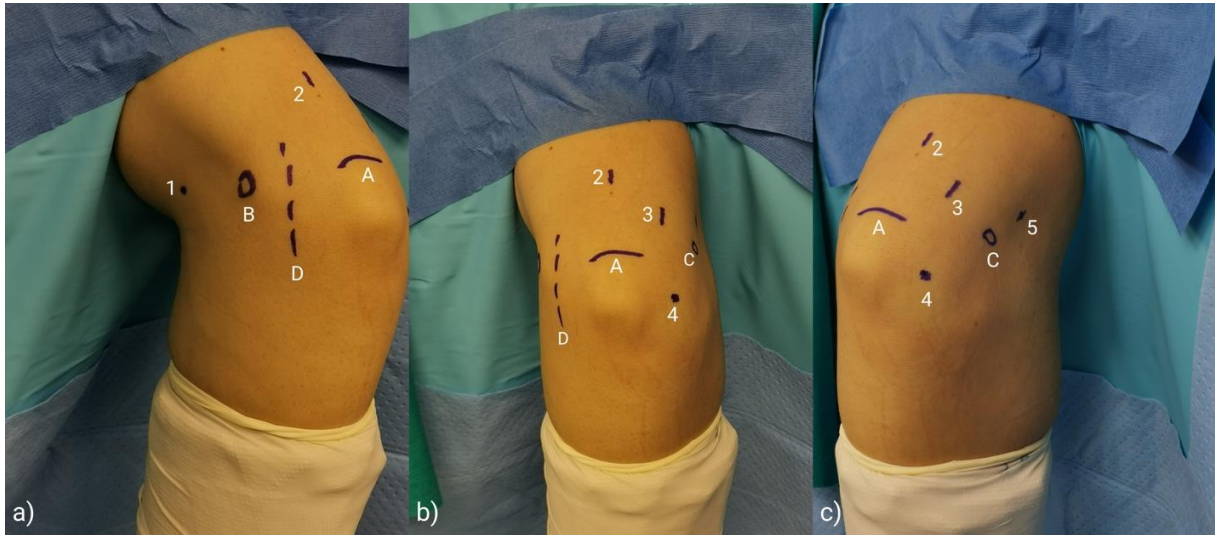
Upitnik za procjenu zadovoljstva pacijenata nakon artroskopskog zahvata na gležnju kojeg je sastavio Abdelatif (Dodatak 4) 2014. godine sastoji se od tri pitanja. Pitanja smo modificirali na način da smo umjesto gležnja u pitanju naveli lakat.

Statistička analiza podataka provedena je pomoću programa IBM SPSS Statistics 26.0 (2019, IBM Corporation, Armonk, NY, SAD). Za deskriptivnu statistiku korištene su osnovne mjere (aritmetička sredina, medijan, minimum, maksimum, standardna devijacija, interkvartilni raspon), kao i intervali pouzdanosti koji su izračunati pomoću bootstrap metode. Normalnost distribucije provjerena je Shapiro-Wilkovim testom. Neparametrijski Wilcoxonov test sume rangova korišten je za usporedbu medijana kontinuiranih i ordinalnih parametara analiziranih u T-A upitniku prije zahvata i tijekom kontrolnoga pregleda provedenoga u svrhu ovog istraživanja. P-vrijednost <0,05 postavljena je kao statistički značajan rezultat.

U svih je bolesnika isti operater (I.B.) načinio artroskopiju lakta uz korištenje standardiziranog postupka koji su opisali Baker i Jones (20). Svi su bolesnici dobili antitrombotsku (niskomolekularni heparin) i antibiotsku profilaksu (cefalosporin II. generacije ili klindamicin u slučaju preosjetljivosti na betalaktame) tijekom perioperativnog razdoblja. Svi su operirani u općoj endotrahealnoj anesteziji u položaju na trbuhu tako da je ruka koja se operirala bila postavljena u držač. Ruka je bila postavljena u položaj od 90° abdukcije u ramenu i 90° fleksije u laktu, a podlaktica i šaka su slobodno visjele što je omogućavalo manipulaciju laktom tijekom zahvata. Za zahvat se koristio standardni artroskop promjera 4,0 mm s optikom kojoj kut zakrivljenosti iznosi 30° te svi standardni ručni i motorizirani instrumenti koji se koriste i za artroskopsku kirurgiju koljena i ramena. Tijekom zahvata korišten je i električni instrument za kauterizaciju te artroskopska pumpa (Arthrex AR-6475 Continuous Wave III ©; Arthrex Inc., 1370 Creekside Blvd., Naples, FL 34108-1945, SAD) sa senzorom za stalnu kontrolu tlaka u zglobu. Ova pumpa omogućuje preciznu distenziju zgloba s neovisnim podešavanjem intraartikularnog tlaka i razine protoka, tako da su tlak i protok održavani na 50 mmHg kod svih bolesnika za vrijeme trajanja čitavog zahvata.

Kod svih bolesnika postavljena je pneumatska poveska za stvaranje blijede staze na proksimalni dio nadlaktice ruke koja se operirala. Blijeda je staza u nekih bolesnika uspostavljena prije započinjanja kirurškog pranja primjenom tlaka od 250 mmHg koji je održavan za vrijeme trajanja zahvata. Nakon kirurškog pranja operacijskog polja, podlaktica svakog bolesnika bila je omotana sterilnim elastičnim zavojem od vrha prstiju do neposredno

ispod lakta kako bi se smanjila mogućnost ekstravazacije tekućine u podlakticu tijekom artroskopije. Prije započinjanja zahvata, operater je sterilnim markerom označio vrh olekranona, lateralni i medijalni epikondil nadlaktične kosti te tijek ulnarnog živca.



Slika 2. Lakat bolesnika pripremljenog za artroskopiju lakta. Bolesnik je u općoj endotrahealnoj anesteziji postavljen u položaj na trbuhu, a ruka (u ovom slučaju desna ruka) mu je postavljena u držač. Nakon kirurškog pranja operacijskog polja i sterilnog pokrivanja, operater je identificirao te sterilnim flomasterom označio vrh olekranona, lateralni i medijalni epikondil humerusa te tijek ulnarnog živca. **a)** označeni su: A - vrh olekranona, B - medijalni epikondil, D - tijek ulnarnog živca, kao i predmnijevana mjesta za: 1 - proksimalni anteromedijalni ulaz, 2 - direktni stražnji ulaz; **b)** označeni su: A - vrh olekranona, C - lateralni epikondil, D - tijek ulnarnog živca, kao i predmnijevana mjesta za: 2 - direktni stražnji ulaz, 3 - posterolateralni ulaz, 4 - direktni lateralni ulaz; **c)** označeni su: A - vrh olekranona, C - lateralni epikondil, kao i predmnijevana mjesta za: 2 - direktni stražnji ulaz, 3 - posterolateralni ulaz, 4 - direktni lateralni ulaz, 5 - proksimalni anterolateralni ulaz. Ljubaznošću mentora prof. dr. sc. Ivana Bojanića.

Na temelju tih orijentira, označio je predmnijevana mjesta za pet artroskopskih ulaza; direktni lateralni ulaz, proksimalni anteromedijalni ulaz, proksimalni anterolateralni ulaz, direktni stražnji ulaz i posterolateralni ulaz. Bolesnicima koji su prije zahvata imali simptome sindroma kubitalnog kanala te kod onih kod kojih se očekivalo povećanje opsega pokreta fleksije i ekstenzije za više od 20 stupnjeva nakon zahvata, neposredno prije artroskopskog zahvata načinila se jednostavna („in situ“) dekompresija ulnarnog živca u kubitalnom žlijebu. Za taj je zahvat lakat ostao u položaju namještenom za artroskopski zahvat, a kožni je rez

činjen na polovici udaljenosti između medijalnog epikondila i olekranona u smjeru od proksimalno prema distalno i to u dužini od oko 3 cm. Nakon presijecanja kože i razmicanja potkožnog tkiva, pristupalo se Osborneovom ligamentu i njega se uzdužno prerezalo i to u smjeru kožnog reza i tijeka živca, ali poprečno na smjer pružanja niti ligamenta. Nakon toga se vizualizirao ulnarni živac, a potom je operater produžio dekompresiju živca presjekavši vezivnu ovojnici koja se nalazi između dvaju glava mišića, m. flexor carpi ulnaris, uzdužno u smjeru od proksimalno prema distalno u duljini od 3 do 4 cm. Nakon toga, uvijek se ispitala stabilnost ulnarnog živca na način da se provjerava izlazi li živac iz kubitalnog žlijeba tijekom pokretanja lakta. Ako se živac nije pomicao iz žlijeba, načinila se hemostaza i započinjao se artroskopski zahvat. Rana od učinjene dekompresije šivala se po slojevima tek po završetku artroskopskog zahvata.

Artroskopija lakta započinjala je infiltracijom zgloba s 15 do 30 ml sterilne fiziološke otopine kroz muskularnu iglu koju je operater postavio na prethodno označeno mjesto direktnog lateralnog ulaza. Potvrdu da je tekućina ispunila zglobni prostor lakta označavala je prisutnost povrata tekućine iz te igle u mlazu po odmicanju injekcije. Zahvat se započinjao činjenjem proksimalnog anteromedijalnog ulaza koji se nalazi 2 cm proksimalno od medijalnog epikondila humerusa, a smješten je anteriorno od medijalne međumišićne pregrade (*lat. septum intermusculare brachii mediale*). Operater je muskularnom iglom probio kožu na prethodno označenom mjestu za proksimalni anteromedijalni ulaz. Vrh igle je zatim usmjeravao prema koronoidnom nastavku ulne te je probio zglobnu ovojnici prolazeći iglom tik ispod humerusa. Povrat tekućine iz igle bio je potvrda da se ona nalazi u prednjem dijelu lakta. Na mjestu ulaska muskularne igle, operater je učinio uzdužni kožni rez oštricom broj 11 pa pomoću peana proširio potkožno tkivo. Artroskop je uvodio u zglob modificiranom Seldingerovom tehnikom. Naime, kroz već načinjeni proksimalni anteromedijalni ulaz ponovno je uvodio iglu, ovaj put većeg promjera, a povrat tekućine iz igle bio je potvrda da se ona nalazi u prednjem dijelu lakta. Potom je kroz iglu u zglob uvodio fleksibilnu metalnu žicu s tupim vrhom. Nakon toga je izvadio iglu iz zgloba, a preko fleksibilne žice čiji je vrh ostao u zglobu u lakat je postupno uvodio dilatatore različitog promjera. Prvo je uvodio uži dilator promjera 4 mm, a kada ga je postavio u zglob, odstranio je fleksibilnu žicu. Nakon toga je uveo širi dilator promjera 6 mm preko užeg dilatatora. Zatim je širi dilator odstranio, a metalnu košuljicu artroskopa postavio je u zglob preko užeg dilatatora. Uži dilator je zatim odstranio te je u košuljicu postavio artroskopsku optiku i vizualizirao prednji odjeljak lakta. Muskularnu je iglu potom postavio na prethodno označeno mjesto proksimalnog anterolateralnog ulaza, koji se nalazi 2 cm proksimalno i 1 cm anteriorno od lateralnog epikondila humerusa. Nakon što je vizualizirao vrh igle u zglobu i utvrdio da je mjesto ulaza igle zadovoljavajuće, operater je načinio uzdužni rez kože oštricom broj 11. Potom je

potkožno tkivo proširio manjim peanom, a zglobnu je ovojnici probio većim peanom na mjestu gdje je bio vrh igle. Takva tehnika stvaranja ulaza instrumenata u anglosaksonskoj literaturi poznata je pod nazivom "ubodi i proširi" tehnika (*eng. „nick and spread“ technique*) (21). Nakon pregleda prednjeg odjeljka lakta, operater je načinio potreban kirurški zahvat izmjenjujući pritom mjesta artroskopa i instrumenata u načinjenim ulazima. Nakon što je završio sa zahvatom u prednjem odjeljku lakta operater je postavio dren veličine 12 Fr u taj dio zgloba kroz proksimalni anterolateralni ulaz . Potom se pristupalo u stražnji odjeljak lakta. Za pristup u taj odjeljak, lakat je bio postavljen u položaj od 45° fleksije uz pomoć asistenta koji je u tom položaju pridržavao podlakticu bolesnika. Direktni stražnji ulaz koristio se za ulazak u stražnji dio lakta, a nalazi se 3 cm proksimalno od vrha olekranona u središnjoj liniji nadlaktice. Operater je na ranije označenom mjestu za direktni stražnji ulaz načinio uzdužni rez kože i potkožnog tkiva oštricom broj 11. Nakon toga, prošao je uzdužno kroz mišićno-tetivni spoj mišića, m. tricepsa brachii s ciljem da uđe u stražnji odjeljak lakta. Zatim je pomoću peana proširio potkožno tkivo i njime se probijao kroz presječeni mišićno-tetivni dio u stražnji odjeljak lakta sve dok vrškom peana ne bi dotaknuo kost u fosi olekrani. Pean je potom izvadio, a u stražnji odjeljak lakta na isti je način uveo metalnu šipku putem koje je u zglob uveo košuljicu artroskopa. Metalnu je šipku potom izvadio iz košuljice, a u nju je postavio artroskopsku optiku i vizualizirao stražnji odjeljak lakta. Operater je zatim postavio muskularnu iglu na ranije označeno predmnijevano mjesto posterolateralnog ulaza koji se nalazi na lateralnoj granici završne tetive tricepsa proksimalno od vrha olekranona. Nakon što je vizualizirao vrh igle unutar zgloba i utvrdio da je ulaz na zadovoljavajućem mjestu za činjenje zahvata u stražnjem odjeljku lakta, operater je načinio rez kože oštricom broj 11. Peanom je zatim proširio potkožno tkivo i probio zglobnu čahuru kako bi ušao u zglob. Kirurški zahvat u stražnjem odjeljku lakta izvodio je naizmjeničnim korištenjem oba ulaza kao ulaza za artroskop ili za instrumente. Na samom kraju zahvata, operater je pristupao u humeroradijalni dio zgloba lakta za što je postavio artroskop u posterolateralni ulaz i uz lateralni rub olekranona ušao u taj dio zgloba. Nakon vizualizacije i orijentacije u tom dijelu zgloba lakta, operater je postavio muskularnu iglu na ranije označenom mjestu za direktni lateralni ulaz. Vizualizacijom vrška igle operater je provjeravao da je vrh igle na prikladnom mjestu i potom je na tome mjestu učinio kožni rez oštricom broj 11. Peanom je zatim proširio potkožno tkivo i zglobnu ovojnici te ušao u zglob. Naizmjeničnom upotrebom oba ulaza, operater je učinio potreban kirurški zahvat u tom dijelu zgloba. Na kraju operacijskog zahvata, operater je postavio i drugi dren veličine 12 Fr u i to u stražnji dio lakta kroz direktni lateralni ulaz, a nakon toga su rane zašivene neresorptivnim koncem.

Lakat je potom sterilno previjen, a čitava je ruka omotana krep zavojem i pritom je skinuta povjeska s nadlaktice. Bolesnik se zatim položio na leđa te se postavila sadrena

longeta s prednje strane lakta tako da je lakat u položaju maksimalno izvodive ekstenzije. Po buđenju bolesnika iz anestezije operater je uvijek provjeravao funkciju šake i prstiju operirane ruke. Bolesnici su po dolasku na odjel bili educirani da ruku drže u povišenom položaju, iznad razine srca, kako bi se smanjilo oticanje operirane ruke te da čine vježbe razgibavanja šake i prstiju. Prvi poslijeoperacijski dan bolesnicima je započeta profilaksa heterotopičnih osifikacija peroralnom primjenom indometacina 3 puta dnevno po 25 mg. U slučaju djece i adolescenata, doza se prilagođavala tjelesnoj težini (2-3 mg/kg/dan) podijeljena u dva davanja. Svi su bolesnici uz indometacin primali i zaštitni lijek koji je selektivni „inhibitor protonske pumpe“. Bolesnici su sadrenu longetu koja je postavljena na kraju operacijskog zahvata nosili neprekidno tijekom 48 sati, tj. do prvog previjanja kada su iz lakta izvađeni i drenovi. Nakon toga, sadrenu longetu su nosili samo za vrijeme spavanja tijekom prva tri poslijeoperacijska tjedna. Nakon prvog previjanja i vađenja drenova, bolesnici su započeli s vježbama razgibavanja operiranog lakta. U svih je bolesnika tijekom boravka u Klinici primijenjen aparat za pasivno razgibavanje lakta, a na njemu su boravili četiri do šest puta dnevno po 30 minuta. Bolesnici su dva puta dnevno, uz pomoć fizioterapeuta, činili pasivne i aktivne vježbe za dobivanje što boljeg opsega pokreta uz napomenu da se na samom početku rehabilitacije u prvom redu težilo na dobivanju potpune ekstenzije lakta. Osim toga, svi su bolesnici činili vježbe za poboljšanje cirkulacije operirane ruke, kao i vježbe za šaku. Nakon otpusta iz Klinike, između petog i sedmog poslijeoperacijskog dana, bolesnici su nastavili s ambulantnom fizikalnom terapijom tijekom 6 do 8 tjedana, a profilaksa heterotopičnih osifikacija provedena je tijekom 4 tjedna.

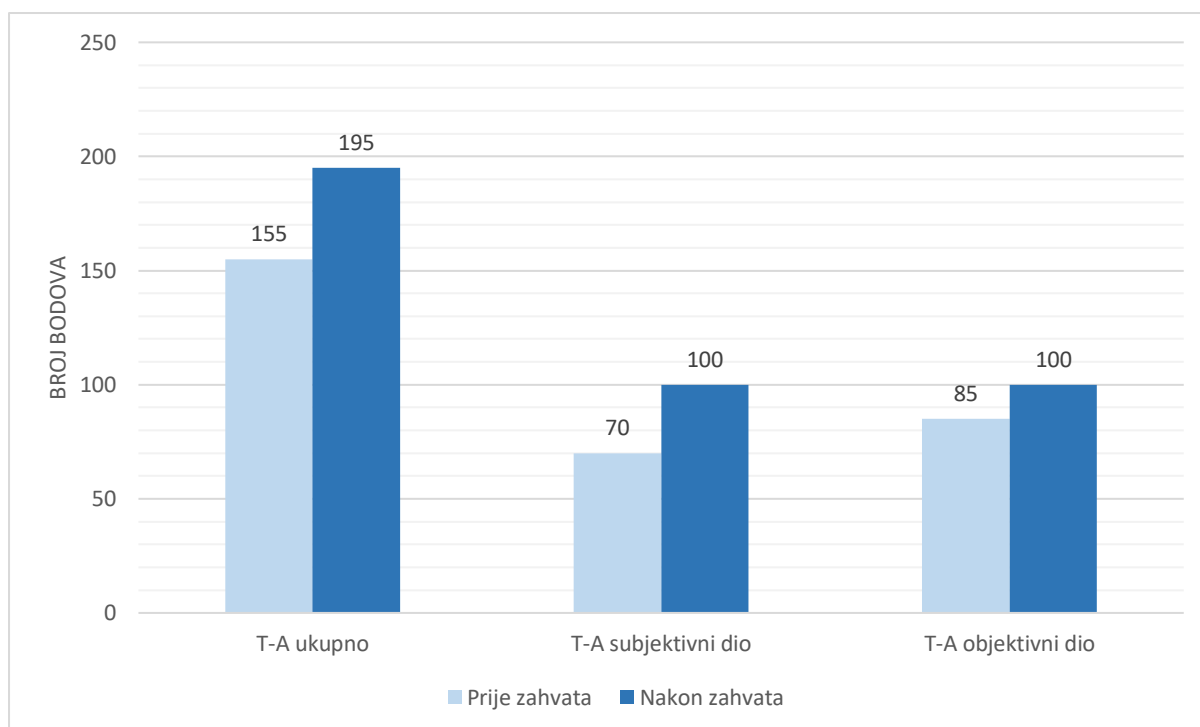
REZULTATI

U razdoblju od 1. siječnja 2017. do 31. prosinca 2022. godine u Klinici je zbog stražnjega sindroma sraza lakta operirano deset bolesnika, a na poziv za sudjelovanjem u istraživanju odazvalo se devet bolesnika. Stopa odaziva iznosi 90%. U istraživanju je sudjelovalo sedam (77,8%) muškaraca i dvije (22,2%) žene. Duljina praćenja bolesnika prosječno je iznosila 23,89 mjeseci (raspon 6-67). Insuficijencija medijalnog kolateralnog ligamenta lakta nije dijagnosticirana niti u jednoga bolesnika. Demografski podatci bolesnika prikazani su u Tablici 1.

Tablica 1. Demografski podatci bolesnika koji su pristali sudjelovati u istraživanju, a koji su operirani zbog stražnjeg sindroma sraza lakta u razdoblju od 1. siječnja 2017. do 31. prosinca 2022. godine u Klinici za ortopediju Kliničkog bolničkog centra Zagreb i Medicinskog fakulteta Sveučilišta u Zagrebu.

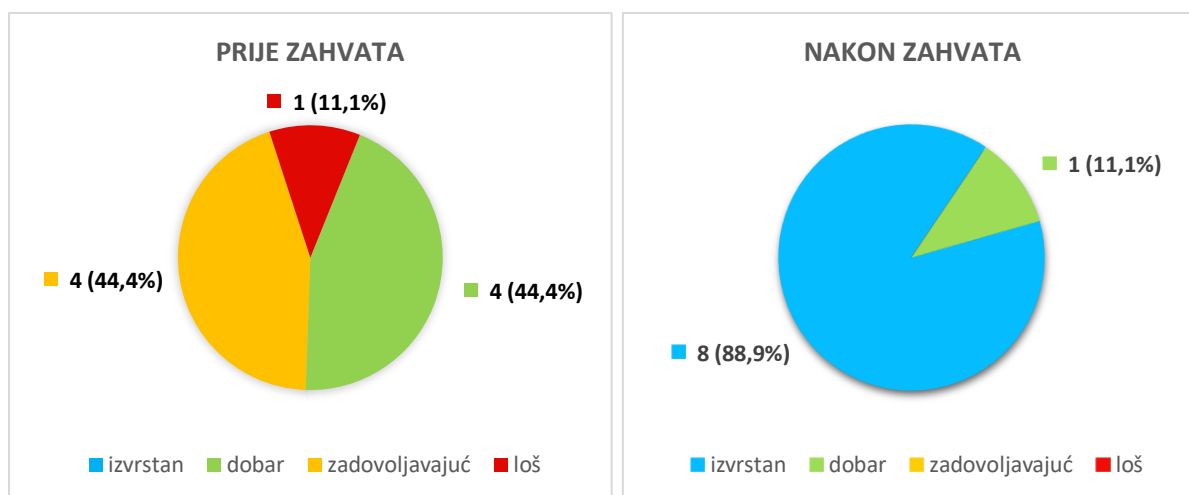
Broj ispitanika	9
Muškarci (%)	7 (77,8%)
Prosječna životna dob u trenutku operacije u godinama \pm SD (raspon)	25,11 \pm 10,36 (15-42)
Prosječno vrijeme praćenja bolesnika u mjesecima \pm SD (raspon)	23,89 \pm 18,24 (6-67)
Sport kojim su se bolesnici bavili prije učinjenog artroskopskog zahvata na laktu (broj bolesnika)	boks (3) vaterpolo (2) tenis (2) rukomet (1) odbojka (1)

Medijan vrijednosti ukupnog rezultata T-A upitnika prije učinjenog zahvata iznosio je 155 bodova (95%-tni raspon pouzdanosti: 140-175), a nakon zahvata 195 (95%-tni raspon pouzdanosti: 195-200) što je statistički značajno poboljšanje ($p=0,004$) (slika 3).



Slika 3. Medijan ukupnog broja ostvarenih bodova prije i nakon zahvata prema upitniku o funkciji lakta kojeg su sastavili Timmerman i Andrews, kao i ukupnog broja bodova ostvarenog na subjektivnom te objektivnom dijelu tog testa, kod ispitanika operiranih zbog stražnjeg sindroma sraza lakta.

Funkcija lakta prije zahvata, prema ukupnim bodovima ostvarenima na T-A upitniku, niti u jednog bolesnika nije ocijenjena kao izvrsna. Ocijenjena je kao loša u jednog bolesnika, zadovoljavajuća u četiri te dobra u četiri. Nakon zahvata funkcija je lakta ocijenjena kao izvrsna u osam bolesnika, a kao dobra u jednog. Raspodjela bolesnika u skupine ovisno o ostvarenom broju bodova na T-A upitniku prije i nakon zahvata prikazana je na Slici 4.

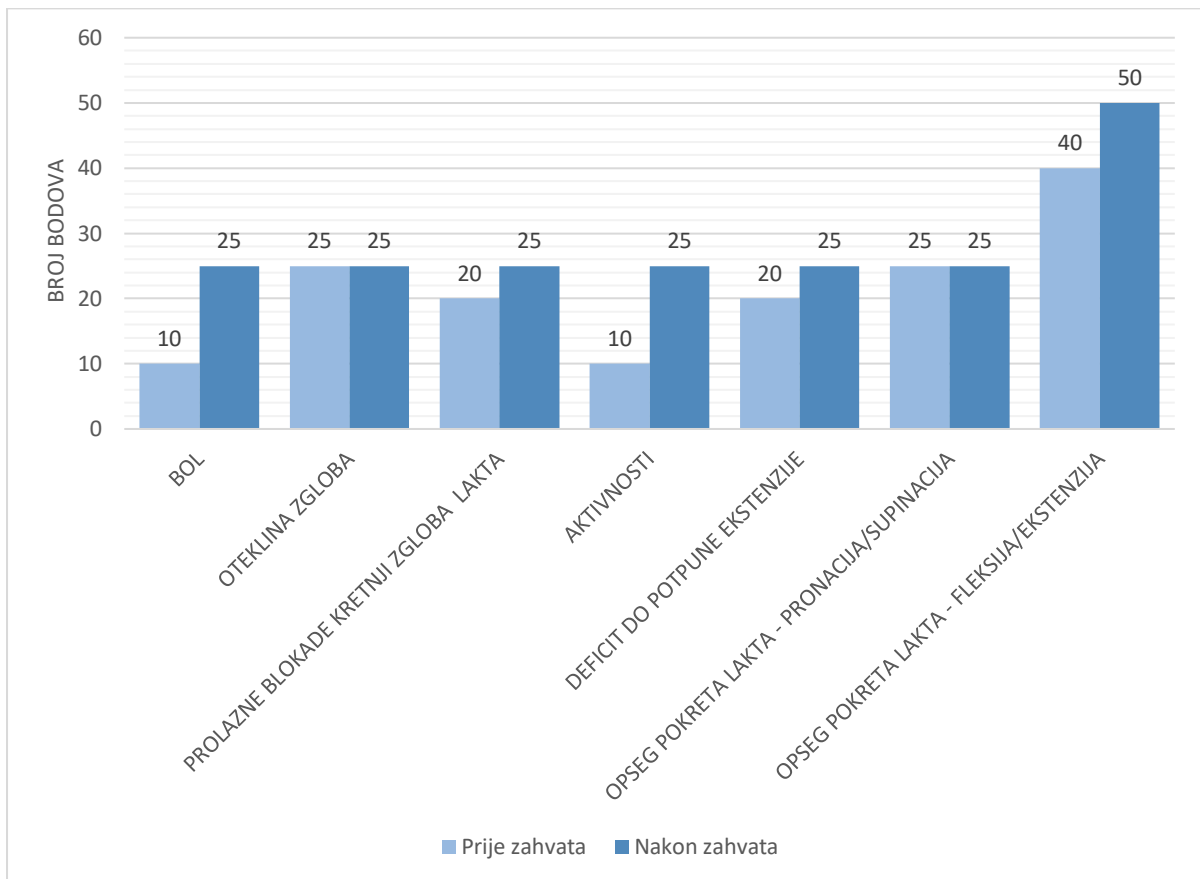


Slika 4. Raspodjela bolesnika operiranih zbog stražnjeg sindroma sraza lakta u kategorije prema ukupnome broju bodova ostvarenome na upitniku o funkciji lakta kojeg su sastavili Timmerman i Andrews prije i nakon zahvata.

Medijan vrijednosti rezultata subjektivnog dijela T-A upitnika iznosio je 70 bodova (95%-tni raspon pouzdanosti: 55-90) prije učinjenog zahvata dok je medijan vrijednosti rezultata nakon zahvata iznosio 100 (95%-tni raspon pouzdanosti: 95-100) što je statistički značajno poboljšanje ($p=0,004$). Zabilježeno je značajno smanjenje bola u laktu na kojemu je načinjen artroskopski zahvat ($p=0,016$). Razina bola smanjena je u sedam bolesnika (77,8%), dok su se dva (22,2%) i nakon zahvata žalila na isti bol koji su imali i prije zahvata. Nakon zahvata svih je devet bolesnika (100%) navodilo kako nemaju nikakvih ograničenja pri izvođenju aktivnosti što je značajan napredak ($p=0,004$) u odnosu na prijeoperacijski zabilježen stupanj ograničenja pri izvođenju tih aktivnosti. Poboljšanje stanja bolesnika također je zabilježeno i u kategorijama otekline zgloba ($p=0,250$) i osjećaja prolaznih blokada kretnji zgloba ($p=0,063$), no ti se rezultati nisu pokazali statistički značajnim.

Poboljšanje stanja bolesnika zabilježeno je i u objektivnom dijelu T-A upitnika te je medijan ostvarenih bodova porastao s 85 bodova (95%-tni raspon pouzdanosti: 85-85) postignutih prije zahvata, na 100 (95%-tni raspon pouzdanosti: 90-100) ostvarenih nakon zahvata što je statistički značajno poboljšanje ($p=0,008$). Deficit pokreta lakta, tj. deficit do potpune ekstenzije je značajno smanjen ($p=0,008$). Naime, u svih je bolesnika prije operacije zabilježen deficit do potpune ekstenzije lakta i to između 5° i 15° . Nakon operacije osam bolesnika (88,9%) imalo je deficit manji od 5° do potpune ekstenzije, dok je kod jednog (11,1%) deficit ekstenzije lakta i dalje iznosio između 5° i 15° . Opseg pokreta fleksije/ekstenzije lakta u svih se bolesnika prije zahvata kretao u rasponu od 120° do 130° . Nakon zahvata poboljšanje je zabilježeno u 7 bolesnika (77,8%) u kojih je taj opseg pokreta

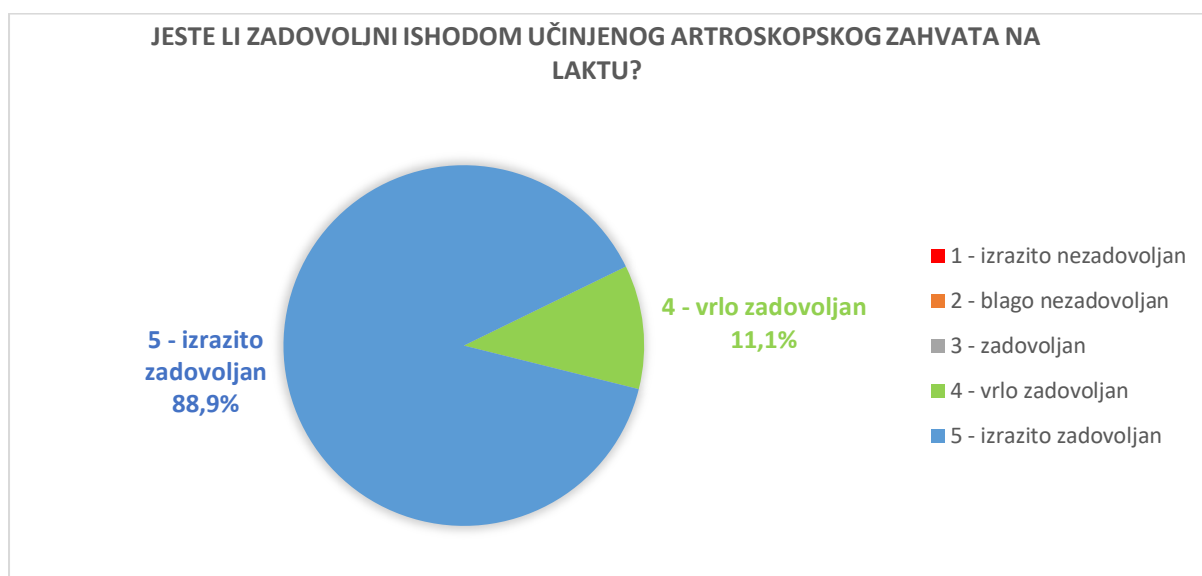
tada iznosio više od 130°, dok je kod dvoje ostao jednak opsegu prije zahvata. Takav rezultat predstavlja značajan napredak u odnosu na stanje prije zahvata ($p=0,016$). Osam je bolesnika (88,9%) prije zahvata imalo potpun opseg pokreta pronacije i supinacije. Nakon zahvata svi su bolesnici (100%) imali potpuni opseg te kretnje. Broj bodova ostvaren u svakoj od kategorija T-A upitnika prije i nakon zahvata prikazan je na Slici 5.



Slika 5. Medijan vrijednosti ostvarenog broja bodova ispitanika operiranih zbog stražnjeg sindroma sraza lakta prije i nakon zahvata u svakoj od kategorija upitnika o funkciji lakta kojeg su sastavili Timmerman i Andrews.

Medijan ostvarenog broja bodova MAESS upitnika iznosio je 100 bodova (95%-tni raspon pouzdanosti: 95-100). Bolesnici su svrstani u skupine ovisno o broju postignutih bodova pa je funkcija lakta nakon zahvata ocijenjena kao izvrsna u osam bolesnika (88,9%). Osam se bolesnika (88,9%) vratilo bavljenju sportom bez ograničenja, odnosno na natjecateljskoj razini, dok se jedan (11,1%) nastavio baviti sportom, ali uz ograničenje odnosno samo na rekreativnoj razini.

Na kontrolnom pregledu provedenom za potrebe ovog istraživanja bolesnici su ispunili i upitnik za procjenu zadovoljstva učinjenim zahvatom na laktu. Raspodjela odgovora na prvo pitanje upitnika koje glasi "Jeste li zadovoljni ishodom učinjenog artroskopskog zahvata?" prikazana je na Slici 6. Na pitanje „Da se vratite u tadašnju situaciju uz današnje znanje o zahvatu i njegovim rezultatima, biste li pristali ponovno ići na isti zahvat?“, kao i na pitanje „Je li se funkcija Vašeg lakta popravila nakon učinjenog zahvata?“ svi su odgovorili potvrdno.



Slika 6. Raspodjela odgovora ispitanika operiranih zbog stražnjeg sindroma sraza lakta na pitanje „Jeste li zadovoljni ishodom učinjenog artroskopskog zahvata na laktu?“.

Artroskopski je zahvat u svih ispitanika protekao bez komplikacija, a niti tijekom poslijeoperacijskog razdoblja nije zabilježena pojava komplikacija.

RASPRAVA

Svi su se bolesnici nakon načinjene artroskopije lakta zbog sindroma stražnjeg sraza lakta uspješno vratili sportskim aktivnostima kojima su se bavili prije zahvata pa je time hipoteza ovog istraživanja potvrđena. Stražnji sindrom sraza lakta najčešća je dijagnoza zbog koje je učinjena artroskopija lakta u studiji koju su proveli Reddy i sur. (22). Autori navode kako je od 187 artroskopija lakta učinjenih tijekom sedam godina njih čak 96 (51%) bilo učinjeno zbog stražnjeg sindroma sraza. U istraživanju koje su proveli Bojanić i sur. (21) učinjeno je 208 artroskopija lakta u razdoblju od 10 godina, a 13 (6,25%) ih je učinjeno zbog stražnjeg sindroma sraza. U ovom je istraživanju udio bolesnika operiranih zbog stražnjega sindroma sraza u odnosu na ukupan broj artroskopija učinjenih tijekom šest godina iznosio 8,33% te je stražnji sindrom sraza treća po učestalosti dijagnoza zbog koje je učinjena artroskopija lakta, odmah iza poslijetraumatske kontrakture (30%) te osteoartritisa lakta (24,17%). Prema tim podacima stražnji sindrom sraza predstavlja jedno od češćih patoloških stanja lakta koje zahtijeva kirurško liječenje.

Simptome stražnjega sraza lakta prvi je opisao Bennet (23) u igrača bejzbola 1941. godine. U radu Bennet ističe da se taj sindrom može uspješno liječiti operacijski otvorenom kirurškom metodom što bolesniku omogućuje ponovno bavljenje sportskim aktivnostima. Indelicato i sur. (15) su 1979. godine izvijestili da su otvorenom kirurškom metodom operirali 25 igrača bejzbola od kojih se 20 (80%) uspješno vratilo sportu. Unatoč zadovoljavajućim rezultatima, autori su istaknuli da vjeruju da će liječenje stražnjeg sindroma sraza lakta biti uspješnije ako će se zahvat činiti artroskopski. No, tek su 1995. godine Andrews i Timmerman (24) izvijestili o korištenju artroskopskog zahvata za liječenje stražnjeg sindroma sraza lakta u igrača bejzbola. Izvijestili su da su kod 64 od 72 (88,8%) bolesnika kirurški zahvat započeli s artroskopskim pregledom lakta te da su kod 42 (65,6%) bolesnika uspjeli artroskopski odstraniti osteofite s olekranona. Kod preostalih su bolesnika osteofite odstranili otvorenim zahvatom koji je bio kombiniran ili s antepozicijom ularnog živca ili s rekonstrukcijom medijalnog kolateralnog ligamenta lakta. Iako su morali ponovno operirati 13 od 42 (30,9%) bolesnika kod kojih su osteofite odstranili artroskopski, ipak ističu prednost artroskopskog zahvata nad otvorenim u prvom redu zbog značajno bolje vizualizacije promjena u stražnjem odjeljku lakta. Osim toga, valja istaknuti i podatak da su ponovno odstranjivali osteofite s olekranona samo u 5 od 13 ponovno operiranih bolesnika, a da su kod drugih tijekom reoperacije morali činiti ili rekonstrukciju medijalnog kolateralnog ligamenta ili antepoziciju ularnog živca.

Cohen i sur. (2) su 2011. godine izvijestili o rezultatima liječenja sindroma stražnjeg sraza lakta artroskopskim zahvatom kod igrača bejzbola koje su nakon zahvata pratili u prosjeku 68 mjeseci. Funkcija je lakta nakon zahvata procijenjena T-A upitnikom te je, ovisno o postignutom broju bodova, ocijenjena kao izvrsna u sedam bolesnika (77,8%) i kao dobra u dva (22,2%) što je sličan rezultat kao i u našem istraživanju. Poboljšanje funkcije lakta nakon učinjenog artroskopskog zahvata u bolesnika sa stražnjim sindromom sraza zabilježili su u svom istraživanju i Koh i sur. (3) 2018. godine. Istraživanjem je bilo obuhvaćeno 36 bolesnika, koji su se ili profesionalno ili rekreativno bavili sportom. Nakon zahvata u bolesnika je došlo do značajnog poboljšanja funkcije lakta kojeg su procjenjivali T-A upitnikom. Naime, u tih je bolesnika ukupan broj bodova prije zahvata iznosio prosječno 159 bodova, dok se nakon zahvata povećao na 195 što je sličan rezultat kao i u našem istraživanju. Porast ostvarenog broja bodova zabilježen je kako u subjektivnom dijelu upitnika s prosječnih 71 na 96 bodova tako i u objektivnom dijelu s prosječnih 88 na 97. Najznačajnija poboljšanja bila su u kategorijama bol, mogućnost izvođenja svakodnevnih aktivnosti te opseg pokreta lakta što je u potpunosti u skladu s rezultatima našeg istraživanja.

Uzrok nastanka stražnjeg sindroma sraza jest ponavljajuća trauma koja nastaje zbog opetovanog izvođenja pokreta koji dovodi do hiperekstenzije lakta (2–4). Budući da je takva situacija česta kod vratara u sportovima s loptom te u boksača provedena su istraživanja u tim skupinama sportaša. Tako su primjerice Tyrdal i Bahr (25)2008. godine proveli istraživanje o ozljeđivanju lakta u rukometaša u Norveškoj. Valja istaknuti da je čak 441 od 589 vratara (74,8%) koji su sudjelovali u istraživanju navelo ili da trenutno ima ili da je imalo tegobe s laktom. Pritom valja naglasiti da je 263 (44,6%) vratara navelo da ima tegobe s oba lakta. Za razliku od njih samo je 166 od 4120 (4,0%) igrača koji su sudjelovali u istraživanju navelo ili da trenutno ima ili da je imalo tegobe s laktom. Kao mehanizam ozljeđivanja većina je vratara navela blokadu ili obranu udarca dlanom ruke pri čemu im je ruka bila ispružena u laktu i odmaknuta od tijela. Kod boksača mehanizam nastanka je drugačiji. Naime, kod njih do hiperekstenzije lakta i ozljeđivanja dolazi u trenutku kad prilikom izravnog udarca rukom (tzv. direkt) promaše metu, tj. kada ne udare ni u što (26). Valkering i sur. (10) su 2008. godine izvijestili o liječenju sindroma stražnjega sraza u pet profesionalnih boksača od kojih su se dva bavila kimboksom. Valja naglasiti da su populaciju sportaša u našem istraživanju činila tri vratara, dva vaterpolo i jedan rukometni te tri boksača.

Preduvjet uspješnog ishoda kirurškog liječenja sindroma stražnjega sraza lakta jest prepoznavanje svih ozljeđenih struktura te primjena odgovarajuće metode liječenja. Pritom uvijek valja imati na umu i sportsku aktivnost bolesnika, tj. koji je najvjerojatniji mehanizam ozljeđivanja pri toj aktivnosti. Naime, valja jasno razlikovati mehanizam ozljeđivanja u primjerice boksača u kojih je riječ o hiperekstenziji lakta od mehanizama ozljeđivanja u

bacača lopte u bezbolu kod kojih prilikom izbačaja lopte uz hiperekstenziju lakta istovremeno djeluje sila u smjeru valgusa zbog koje dolazi i do istezanja medijalnog kolateralnog ligamenta lakta (6,10). Još su 1995. godine Andrews i Timmerman (24) kao razlog za visoku stopu reoperacije u svojim bolesnika, igrača bejzbola, istaknuli pojavu medijalne nestabilnosti lakta. Naime, naglasili su da neprepoznata, i zbog toga neliječena, insuficijencija medijalnog kolateralnog ligamenta lakta dovodi do posljedične medijalne nestabilnosti lakta koja u poslijeoperacijskom povratu sportskim aktivnostima uzrokuje ubranu ponovnu pojavu osteofita zbog povećanog opterećenja na koštane strukture djelovanjem sile u smjeru valgusa. Upravo su zbog toga, prije donošenja konačne odluke o izboru metode kirurškog liječenja, istakli potrebu procjene integriteta medijalnog kolateralnog ligamenta lakta kliničkim pregledom te MR-om ili CT-artrografijom. Najlošiji postotak bolesnika koji su se nakon artroskopskog zahvata vratili sportskim aktivnostima zabilježen je u istraživanju koje su proveli Stenson i sur. (27) 2021. godine. Jedan od mogućih uzroka te niske stope povratka sportu može biti medijalna nestabilnost lakta koja je mogla nastati zbog neliječene insuficijencije medijalnog kolateralnog ligamenta koju su dijagnosticirali prije zahvata u pet od 18 (27,8%) operiranih bolesnika.

Prekomjerna resekcija olekranona tijekom odstranjenja osteofita može u poslijeoperacijskom razdoblju uzrokovati povećano opterećenje medijalnog kolateralnog ligamenta lakta napose ako se sportaš bavi bezbolom kod kojih u trenutku izbačaja lopte uz hiperekstenziju lakta istovremeno djeluje sila u smjeru valgusa ili nekim drugim sportom, primjerice tenisom jer do takve situacije u tenisu dolazi prilikom serviranja (7). Upravo stoga Cohen i sur. (2), kao i Park i sur. (28), ističu da ako je riječ o sportašima u tim tzv. bacačkim sportovima tijekom zahvata treba prilikom odstranjivanja osteofita paziti da se očuva što je moguće više nativne kosti olekranona da se izbjegne prekomjerno istezanje medijalnog kolateralnog ligamenta lakta tijekom tih pokreta i time smanji mogućnost nastanka medijalne nestabilnosti lakta.

Povratak na istu ili višu razinu obavljanja svakodnevnih te sportskih aktivnosti, posebice je bitan u sportski aktivnih osoba. U našem istraživanju koristili smo stoga i MAESS upitnik koji, osim procjene subjektivnog stanja bolesnika, sadrži i kategoriju procjene povratka sportu. Osam se naših bolesnika (88,9%) nastavilo baviti sportom vrativši se pritom na istu ili višu razinu, dok se jedan (11,1%) nastavio baviti sportom, ali uz ograničenje. Matsuura i sur. (12) su izvijestili kako je, nakon artroskopije lakta učinjene zbog sindroma stražnjega sraza u 12 igrača bejzbola adolescentne dobi, medijan vrijednosti rezultata MAESS upitnika iznosio 95 bodova što je u skladu sa 100 bodova koliki je rezultat bio u naših ispitanika. Svi su se bolesnici nakon zahvata nastavili baviti bezbolom na istoj razini kao i prije pojave simptoma i to za prosječno 3,5 mjeseca od zahvata. O dobrom rezultatu

artroskopskog liječenja stražnjega sindroma sraza u sportski aktivnih pojedinaca izvijestili su i Rahusen i sur. (13) 2009. godine. U njihovih je ispitanika prosječan rezultat MAESS upitnika nakon zahvata iznosio 93 boda. Osim toga, izvijestili su da se samo dva ispitanika (13,3%) nakon prosječnog praćenja od 38 mjeseci nisu vratila na istu razinu sportskih aktivnosti koju su imali prije pojave simptoma, ali istaknuli su i podatak da su se svi vratili na svoja radna mjesta unutar tri mjeseca od operacije.

Sindrom stražnjega sraza bio je vodeća dijagnoza u 16 od 18 operiranih bolesnika u istraživanju koje su proveli Stenson i sur. (27) 2021. godine. Nakon učinjenog artroskopskog zahvata i prosječnog praćenja od 7,25 godina 14 je bolesnika (77,8%) izjavilo da je izrazito zadovoljno ili zadovoljno funkcijom lakta. U našem je istraživanju također dobivena visoka stopa zadovoljstva funkcijom lakta nakon učinjenog artroskopskog zahvata. Naime, svi su bolesnici izjavili da im se nakon zahvata funkcija njihova lakta poboljšala te su izrazito zadovoljni ili vrlo zadovoljni učinjenim zahvatom.

Osnovno ograničenje ovoga istraživanja predstavlja retrospektivan dizajn istraživanja te ovisnost dobivenih rezultata o cjelovitosti i točnosti medicinske dokumentacije iz koje su podatci prikupljeni. Osim toga valja istaknuti da je usporedba rezultata našega istraživanja s objavljenim rezultatima iz sličnih istraživanja otežana zbog korištenja različitih ocjenskih ljestvica kojima je mjeran ishod zahvata. Iako je ovo istraživanje imalo izrazito visoku stopu pristanka za sudjelovanjem od 90%, ipak i nadalje postoji mogućnost za pristranost odgovora ispitanika. Kao moguće ograničenje valja istaknuti da je riječ o monocentričnom istraživanju u kojem je sve zahvate načinio isti liječnik.

Tablica 2. Podatci iz istraživanja poredanih po godini objavljivanja koja su procjenjivala ishod artroskopskog zahvata na laktu u bolesnika sa stražnjim sindromom sraza lakta.

Prvi autor/godina objave	Broj učinjenih artroskopija lakta (broj učinjenih artroskopija zbog stražnjega sindroma sraza lakta – muškarci/žene)	Položaj bolesnika za vrijeme zahvata (broj zahvata)	Prosječna dob bolesnika u trenutku artroskopskog zahvata (raspon) u godinama	Sport kojim su se bolesnici bavili prije učinjenog artroskopskog zahvata na laktu (broj zahvata)	Ocjenska ljestvica koja je korištena za procjenu funkcije lakta (prosječan broj bodova prije zahvata/prosječan broj bodova nakon zahvata)	Prosječno vrijeme praćenja (raspon) u mjesecima	Postotak bolesnika koji su se nakon artroskopskog zahvata nastavili baviti sportom na jednakoj ili višoj razini
Reddy/2000	187 (96 – PN ^a /PN)	na leđima (94) na trbuhu (13) na boku ^b (74)	30 (10-64)	bejzbol (92), golf (4), kuglanje (2), ostali sportovi (PN)	mHSS ^c (27,7 / 45,4)	42,3 (7-115)	PN
Valkering/2008	5 (5 - 5/0)	na trbuhu (5)	30,6 (28-34)	boks (3), kikboks (2)	HSS ^d (67,34 / 98,6)	12 (PN)	100
Rahusen/2009	16 (16 - 9/7)	na boku (16)	29 (PN)	tenis (7), judo (6), ostali sportovi (3)	MAESS ^e (69 / 93)	38 (30-53)	87,5

Cohen/2011	9 (9 - 9/0)	PN	21 (17-34)	bejzbol (9)	A-C ^f (PN / 191,1)	68 (25-112)	100
Matsuura/2018	15 (15 - 15/0)	na boku (15)	15,7 (14-17)	bejzbol (15)	MAESS (PN / 92)	26,7 (24-42)	100
Koh/2018	36 (36 - 34/2)	na trbuhu (36)	32 (17-54)	bejzbol (15), tenis (5), dizanje utega (4), ostali sportovi (12)	T-A ^g (159 / 193)	44 (14-81)	97
Stenson/2021	18 (16 - 16/0)	PN	19,7 (16-24)	bejzbol (18)	nije korištena	87 (33-172,8)	61

^a PN - podatak nedostupan

^b bolesnik se postavlja na suprotan bok od ruke koja se operira (*eng. lateral decubitus position*)

^c mHSS - modificirani upitnik o funkciji lakta Bolnice za specijalnu kirurgiju (*eng. Hospital for Special Surgery - HSS*) (29)

^d HSS - upitnik o funkciji lakta Bolnice za specijalnu kirurgiju (*eng. Hospital for Special Surgery – HSS*) (1)

^e MAESS - modificirani Andrewsov upitnik o funkciji lakta (*eng. Modified Andrews Elbow Scoring System – MAESS*) (18)

^f A-C - upitnik o funkciji lakta kojeg su sastavili Andrews i Carson (2) pri čemu valja istaknuti da je sadržaj tog upitnika istovjetan sadržaju upitnika kojeg su sastavili Timmerman i Andrews (T-A upitnik)

⁹T-A - upitnik o funkciji lakta kojeg su sastavili Timmerman i Andrews (T-A upitnik) (17)

ZAKLJUČAK

Rezultati ovog istraživanja, kao i spoznaje iz literature, pokazuju da se sindrom stražnjega sraza lakta može uspješno i sigurno liječiti artroskopskim zahvatom. Tim će se zahvatom u većini slučajeva značajno smanjiti bol, dobiti će se bolji opseg pokreta u laktu te će se omogućiti ponovno bavljenje sportom i to će sve biti praćeno malim brojem komplikacija, kao i rijetkom potrebom za reoperacijom. Ovom prilikom valja istaknuti da je, prije postavljanja indikacije za artroskopski zahvat, uvijek potrebno kliničkim pregledom i MR-om utvrditi postoji li u tih bolesnika i medijalna nestabilnost lakta jer se u tih bolesnika mora primijeniti drugačija kirurška metoda liječenja.

ZAHVALE

Zahvaljujem mentoru, prof. dr. sc. Ivanu Bojaniću na pomoći te vođenju prilikom pisanja ovog diplomskog rada.

Posebno se želim zahvaliti djevojci Aniti i svojoj obitelji koji su mi neprekidno pružali bezuvjetnu podršku.

POPIS LITERATURE

1. Figgie MP, Inglis AE, Mow CS, Figgie HE. Total elbow arthroplasty for complete ankylosis of the elbow. *J Bone Joint Surg Am.* 1989;71(4):513–20.
2. Inglis AE, Pellicci PM. Total elbow replacement. *J Bone Joint Surg Am.* 1980;62(8):1252–8.
3. Cohen SB, Valko C, Zoga A, Dodson CC, Ciccotti MG. Posteromedial Elbow Impingement: Magnetic Resonance Imaging Findings in Overhead Throwing Athletes and Results of Arthroscopic Treatment. *Arthroscopy.* 2011;27(10):1364–70.
4. Koh JL, Zwahlen BA, Altchek DW, Zimmerman TA. Arthroscopic treatment successfully treats posterior elbow impingement in an athletic population. *Knee Surg Sports Traumatol Arthrosc.* 2018;26(1):306–11.
5. Moskal MJ. Arthroscopic Treatment of Posterior Impingement of the Elbow in Athletes. *Clin Sports Med.* 2001;20(1):11–24.
6. van den Bekerom MPJ, Eygendaal D. Posterior Elbow Problems in the Overhead Athlete. *Sports Med Arthrosc Rev.* 2014;22(3):183–7.
7. Eygendaal D, Safran MR. Postero-medial elbow problems in the adult athlete. *Br J Sports Med.* 2006;40(5):430–4.
8. Bowers RL, Lourie GM, Griffith TB. Diagnosis and Treatment of Posteromedial Elbow Impingement in the Throwing Athlete. *Curr Rev Musculoskelet Med.* 2022;15(6):513–20.
9. Bartz RL, Bryan WJ, Lowe W. Posterior elbow impingement. *Oper Tech Sports Med.* 2001;9(4):245–52.
10. Cain EL, Dugas JR, Wolf RS, Andrews JR. Elbow Injuries in Throwing Athletes: A Current Concepts Review. *Am J Sports Med.* 2003;31(4):621–35.
11. Valkering KP, van der Hoeven H, Pijnenburg BCM. Posterolateral Elbow Impingement in Professional Boxers. *Am J Sports Med.* 2008;36(2):328–32.
12. Micheloni GM, Tarallo L, Negri A, Giorgini A, Merolla G, Porcellini G. Pediatric elbow arthroscopy: clinical outcomes and complications after long-term follow-up. *J Orthop Traumatol.* 2021;22(1):55.
13. Matsuura T, Iwame T, Suzue N, Iwase J, Tamaki S, Yokoyama K i sur. Clinical Outcome of Arthroscopic Treatment for Posteromedial Elbow Impingement in Adolescent Baseball Players. *Arthroscopy.* 2018;34(1):105–10.
14. Rahusen FThG, Brinkman JM, Eygendaal D. Arthroscopic treatment of posterior impingement of the elbow in athletes: A medium-term follow-up in sixteen cases. *J Shoulder Elbow Surg.* 2009;18(2):279–82.
15. Wilson FD, Andrews JR, Blackburn TA, McCluskey G. Valgus extension overload in the pitching elbow. *Am J Sports Med.* 1983;11(2):83–8.
16. Indelicato PA, Jobe FW, Kerlan RK, Carter VS, Shields CL, Lombardo SJ. Correctable elbow lesions in professional baseball players: a review of 25 cases. *Am J Sports Med.* 1979;7(1):72–5.

17. Nelson GN, Wu T, Galatz LM, Yamaguchi K, Keener JD. Elbow arthroscopy: early complications and associated risk factors. *J Shoulder Elbow Surg.* 2014;23(2):273–8.
18. Timmerman LA, Andrews JR. Arthroscopic Treatment of Posttraumatic Elbow Pain and Stiffness. *Am J Sports Med.* 1994;22(2):230–5.
19. Micheli LJ, Luke AC, Mintzer CM, Waters PM. Elbow arthroscopy in the pediatric and adolescent population. *Arthroscopy.* 2001;17(7):694–9.
20. Abdelatif NMN. Combined arthroscopic management of concurrent posterior and anterior ankle pathologies. *Knee Surg Sports Traumatol Arthrosc.* 2014;22(11):2837–42.
21. Baker CL, Jones GL. Arthroscopy of the Elbow. *Am J Sports Med.* 1999;27(2):251–64.
22. Bojanić I, Krpeljević M, Knežević I, Dimnjaković D, Smoljanović T. Dvjesto osam uzastopnih artroskopija lakta – analiza indikacija i komplikacija. *Lijec Vjesn.* 2021;143(1–2):14–24.
23. Reddy AS, Kvitne RS, Yocum LA, ElAttrache NS, Glousman RE, Jobe FW. Arthroscopy of the elbow: A long-term clinical review. *Arthroscopy.* 2000;16(6):588–94.
24. Bennett GE. Shoulder and elbow lesions of the professional baseball pitcher. *JAMA.* 1941;117(7):510.
25. Andrews JR, Timmerman LA. Outcome of Elbow Surgery in Professional Baseball Players. *Am J Sports Med.* 1995;23(4):407–13.
26. Tyrdal S, Bahr R. High prevalence of elbow problems among goalkeepers in European team handball - 'handball goalie's elbow'. *Scand J Med Sci Sports.* 2008;6(5):297–302.
27. Robinson PM, Loosemore M, Watts AC. Boxer's elbow: internal impingement of the coronoid and olecranon process. A report of seven cases. *J Shoulder Elbow Surg.* 2017;26(3):376–81.
28. Stenson JF, Cheesman QT, Kirsch JM, Antonacci CL, Alberta FG, Austin LS. Reliable Pain Relief But Variable Return to Play After Arthroscopic Elbow Debridement in Baseball Players. *Arthrosc Sports Med Rehabil.* 2021;3(5):e1295–9.
29. Park JY, Yoo HY, Chung SW, Lee SJ, Kim NR, Ki SY, et al. Valgus extension overload syndrome in adolescent baseball players: clinical characteristics and surgical outcomes. *J Shoulder Elbow Surg.* 2016;25(12):2048–56.

DODATCI

Dodatak 1. Informirani pristanak za sudjelovanje u istraživanju

INFORMIRANI PRISTANAK ZA SUDJELOVANJE U ISTRAŽIVANJU

Naslov istraživanja: *Artroskopija lakta u liječenju stražnjeg sindroma sraza lakta*

Mjesto istraživanja: *Klinika za ortopediju KBC-a Zagreb i Medicinskog fakulteta Sveučilišta u Zagrebu, Šalata 6/7, 10000 Zagreb*

Ime i prezime voditelja istraživanja: *prof. dr. sc. Ivan Bojanić*

Poštovani,

pozivamo Vas da u svojstvu ispitanika sudjelujete u znanstvenom istraživanju u kojem se proučavaju rezultati kirurškog zahvata artroskopije lakta u liječenju stražnjeg sindroma sraza lakta.

Molimo Vas da pažljivo pročitate ovaj Informirani pristanak za sudjelovanje u istraživanju u kojem se objašnjava zašto se ispitivanje provodi i koji bi mogli biti rizici za Vaše zdravlje ako pristanete sudjelovati.

U slučaju da ne razumijete bilo koji dio Informiranog pristanka molimo Vas da se za objašnjenje obratite ispitivaču u istraživanju. Vaše sudjelovanje u ovom ispitivanju je dobrovoljno i možete se u bilo kojem trenutku povući. Ako odlučite sudjelovati u ovom istraživanju od Vas će se tražiti da potpišete Informirani pristanak uz naznaku datuma. Informirani pristanak potpisuju i voditelj istraživanja i istraživač, a potpisan preslik Informiranog pristanka dobit ćete osobno prije početka istraživanja. Potpisani original Informiranog pristanka bit će spremljen kod istraživača.

Liječnik - istraživač koji provodi ovo istraživanje neće primiti nikakvu financijsku naknadu.

PODACI O ISTRAŽIVANJU

Uvod – Artroskopija lakta danas je neizostavna metoda kirurškog zbrinjavanja ozljeda i njihovih posljedica te oštećenja koja zahvaćaju taj zglob. Sindrom stražnjeg sraza lakta je stanje koje se očituje pojavom boli u stražnjem dijelu lakta s postupnim gubitkom mogućnosti potpunog ispružanja lakta. Javlja se ili kod manualnih radnika, kod kojih su te promjene dio degenerativnog procesa koji završava kao osteoartritis lakta, ili pak kod sportski aktivnih osoba. U populaciji sportaša sindrom stražnjeg sraza lakta nastaje ili zbog ponavljajuće traume kod pokreta koji dovodi do hiperekstenzije lakta, primjerice obrana vratara u nekom sportu pri čemu ima maksimalno ispruženu ruku dok loptu brani dlanom, ili pak zbog ponavljajućih pokreta bacanja s rukom iznad ramena. Cilj ovog rada jest na osnovi suvremenih spoznaja iz literature pridonijeti boljem poznavanju problematike sindroma stražnjeg sraza lakta u

sportski aktivnih osoba i time olakšati prepoznavanje tog bolnog stanja. Osim toga, želimo prikazati i naše rezultate kirurškog liječenja tog sindroma.

Ovim se istraživanjem obuhvaća uzastopna serija bolesnika kojima je u Klinici za ortopediju KBC-a Zagreb i Medicinskog fakulteta Sveučilišta u Zagrebu u razdoblju između 01.01.2017. i 01. 01. 2023. učinjena artroskopija lakta zbog sindroma stražnjeg sraza lakta.

Ciljevi – Cilj ovog istraživanja je analizirati intraoperacijske nalaze, perioperacijske komplikacije te ishod liječenja kod bolesnika kojima je učinjena artroskopija lakta u svrhu liječenja sindroma stražnjeg sraza lakta. Nakon prikupljanja podataka učinit će se statistička analiza dobivenih rezultata.

MOGUĆI RIZICI I NEUGODNOSTI!

Ispitanici neće biti podvrgnuti niti jednom invazivnom obliku medicinske intervencije. Jedina neugodnost koja je moguća jest eventualna pojava kratkotrajne bolnosti prilikom kontrolnog kliničkog pregleda koji će se provoditi prema ustaljenoj kliničkoj praksi.

MOGUĆE KORISTI:

Ovim istraživanjem steći će se dodatna saznanja o prednostima, nedostacima i komplikacijama artroskopije lakta kod bolesnika sa stražnjim sindromom sraza. Sukladno tim saznanjima moći će se bolesnike koji će u budućnosti biti kandidati za kirurško liječenje još kvalitetnije i potpunije informirati o svim prednostima, nedostacima i komplikacijama koje mogu očekivati ako se odluče na navedeni kirurški zahvat.

POVJERLJIVOST I ZAŠTITA OSOBNIH PODATAKA

Osobni medicinski podaci ispitanika bit će strogo povjerljivi pri čemu će se posebna pažnja usmjeriti da identitet sudionika u istraživanju nigdje ne bude otkriven te da se rezultati istraživanja ni na koji način ne mogu povezati sa sudionicima na istraživanju. Bolesnikovi osobni podaci bit će dostupni jedino voditelju istraživanja. On se obvezuje da će s ispitanikovim osobnim podacima postupati na način propisan Zakonom o zaštiti osobnih podataka.

KORIST ZA ISTRAŽIVAČA

Rezultati istraživanja bit će korišteni u svrhu objave diplomskog i znanstvenog rada.

TKO JE ODOBRILO OVO ISTRAŽIVANJE

Istraživanje je odobrilo Etičko povjerenstvo KBC-a Zagreb.

DOBROVOLJNO SUDJELOVANJE

Sudjelovanje u ovome istraživanju u potpunosti je dobrovoljno. Vaša odluka o tome želite li ili ne želite sudjelovati u ovom istraživanju ni na koji način neće utjecati na način, postupke i tijek Vašeg liječenja. Ako se odlučite sudjelovati u istraživanju, možete u bilo kojem trenutku prekinuti svoje sudjelovanje u njemu. O Vašoj odluci obavijestit ćete voditelja istraživanja u pisanom obliku (adresa navedena na početku ovog pristanka te e-mail adresa ivan.bojanic@kbc-zagreb.hr).

IZJAVA SUDIONIKA U ISPITIVANJU

Svojim potpisom potvrđujem da sam informiran/a o ciljevima, prednostima i rizicima ovog istraživanja i pristajem u njemu sudjelovati. Suglasan/na sam da se prikupe moji opći podaci, podaci iz medicinske dokumentacije te radiološke snimke, a pristajem i na testiranje standardiziranim upitnicima. Izjavljujem da sam bio/la u mogućnosti dodatno se konzultirati s liječnikom vezano uz nedoumice o istraživanju. Postupak i tijek istraživanja objašnjeni su mi na razumljiv način.

SUDIONIK U ISTRAŽIVANJU:

IME I PREZIME:
I DATUM

POTPIS

ADRESA:

EMAIL ADRESA:

OSOBA KOJA JE RAZGOVARALA S ISPITANIKOM:

IME I PREZIME :
I DATUM

POTPIS

USTANOVA:

EMAIL ADRESA:

Ja, istraživač, potvrđujem da sam usmeno pružio/pružila potrebne informacije o ovom ispitivanju i dao/dala ispitaniku preslik Informiranog pristanka potpisanog od strane ispitanika i istraživača

Potpis voditelja istraživanja

(prof. dr. sc. Ivan Bojanić, dr. med.)

Dodatak 2. Upitnik o funkciji lakta kojeg su sastavili Timmerman i Andrews (T-A upitnik), a pomoću kojeg se može procijeniti ishod nakon načinjene artroskopske operacije lakta.

SUBJEKTIVNI DIO	
BOL	
bez bola	(25 bodova)
povremeni bol	(20 bodova)
bol tijekom obavljanja umjerenih aktivnosti	(10 bodova)
bol tijekom obavljanja aktivnosti svakodnevnog života	(5 bodova)
OTEKLINA ZGLOBA	
nikada se ne javlja oteklina zgloba	(25 bodova)
oteklina se javlja nakon teških aktivnosti	(20 bodova)
oteklina se javlja nakon umjerenih aktivnosti	(10 bodova)
oteklina stalno prisutna	(5 bodova)
PROLAZNE BLOKADE KRETNJI ZGLOBA LAKTA	
nikada	(25 bodova)
rijetko	(20 bodova)
ponekad	(10 bodova)
često	(5 bodova)
AKTIVNOSTI	
bez ograničenja	(25 bodova)
obavljanje aktivnosti uz povremeno ograničenje	(20 bodova)
mogućnost obavljanja samo nekih aktivnosti	(10 bodova)

otežano obavljanje aktivnosti svakodnevnog života	(5 bodova)
OBJEKTIVNI DIO	
DEFICIT DO POTPUNE EKSTENZIJE	
<5°	(25 bodova)
5-15°	(20 bodova)
16-35°	(10 bodova)
>35°	(0 bodova)
OPSEG POKRETA LAKTA - PRONACIJA/SUPINACIJA	
normalan opseg pokreta	(25 bodova)
<30° smanjenja ukupnog opsega pokreta	(20 bodova)
30-50° smanjenja ukupnog opsega pokreta	(10 bodova)
>50° smanjenja ukupnog opsega pokreta	(0 bodova)
OPSEG POKRETA LAKTA - FLEKSIJA/EKSTENZIJA	
>130°	(50 bodova)
120-130°	(40 bodova)
110-119°	(30 bodova)
100-109°	(20 bodova)
75-99°	(10 bodova)
60-74°	(5 bodova)
<60°	(0 bodova)

Dodatak 3. Modificirani Andrewsov upitnik o funkciji lakta (*eng. Modified Andrews Elbow Scoring System - MAESS*) pomoću kojeg se može procijeniti ishod nakon načinjene artroskopske operacije lakta.

BOL	
bez bola	(20 bodova)
povremeni bol	(15 bodova)
bol tijekom obavljanja umjerenih aktivnosti	(10 bodova)
bol tijekom obavljanja aktivnosti svakodnevnog života	(5 bodova)
OTEKLINA ZGLOBA	
nikada se ne javlja oteklina zgloba	(20 bodova)
oteklina se javlja nakon teških aktivnosti	(15 bodova)
oteklina se javlja nakon umjerenih aktivnosti	(10 bodova)
oteklina stalno prisutna	(5 bodova)
PROLAZNE BLOKADE KRETNJI ZGLOBA LAKTA	
nikada	(20 bodova)
rijetko	(15 bodova)
ponekad	(10 bodova)
često	(5 bodova)
AKTIVNOSTI	
bez ograničenja	(20 bodova)
obavljanje aktivnosti uz povremeno ograničenje	(15 bodova)
mogućnost obavljanja samo nekih aktivnosti	(10 bodova)
otežano obavljanje aktivnosti svakodnevnog života	(5 bodova)
POVRATAK SPORTU	

bavljenje sportom bez ograničenja/sudjelovanje u sportu na natjecateljskoj razini	(20 bodova)
bavljenje sportom uz ograničenje/sudjelovanje u sportu na rekreativnoj razini	(15 bodova)
bavljenje sportom uz značajno ograničenje	(10 bodova)
nemogućnost bavljenja sportom	(5 bodova)

Dodatak 4. Upitnik procjene zadovoljstva ispitanika učinjenim artroskopskim zahvatom na laktu kojeg smo modificirali prema Abdelatifu na način da se u pitanju umjesto gležnja navodi lakat.

1. Jeste li zadovoljni ishodom učinjenog artroskopskog zahvata na laktu? (1 - izrazito nezadovoljan/na, 2 - blago nezadovoljan/na, 3 - zadovoljan/na, 4 - vrlo zadovoljan/na, 5 - izrazito zadovoljan/na)				
1	2	3	4	5
2. Da se vratite u tadašnju situaciju uz današnje znanje o zahvatu i njegovim rezultatima, biste li pristali ponovno ići na isti zahvat?				
<input type="checkbox"/> Da		<input type="checkbox"/> Ne		
3. Je li se funkcija Vašeg lakta popravila nakon učinjenog zahvata?				
<input type="checkbox"/> Da		<input type="checkbox"/> Ne		

ŽIVOTOPIS

Rođen sam 7. rujna 1998. godine u Zagrebu. Od 2005. do 2013. godine pohađao sam Osnovnu školu Gračani u Zagrebu. 2013. godine upisao sam III. gimnaziju također u Zagrebu te 2017. maturirao u istoj školi. Nakon položene Državne mature te prijemnog ispita upisao sam Medicinski fakultet Sveučilišta u Zagrebu. Nagrađen sam Dekanovom nagradom za postignut uspjeh u akademskoj godini 2018/2019, a od akademske godine 2022/2023 član sam vodstva Studentske sekcije za ortopediju i traumatologiju. Za vrijeme fakultetskog obrazovanja sudjelovao sam u nekoliko znanstvenih projekata koji su rezultirali publikacijama u indeksiranim znanstvenim časopisima te sažetcima na nacionalnim i internacionalnim kongresima. Tijekom posljednje dvije godine studija aktivno sam volontirao na odjelu ortopedije i traumatologije.