

Infekcijski uveitis

Faltak, Anita

Master's thesis / Diplomski rad

2023

Degree Grantor / Ustanova koja je dodijelila akademski / stručni stupanj: **University of Zagreb, School of Medicine / Sveučilište u Zagrebu, Medicinski fakultet**

Permanent link / Trajna poveznica: <https://um.nsk.hr/um:nbn:hr:105:672081>

Rights / Prava: [In copyright](#)/[Zaštićeno autorskim pravom.](#)

Download date / Datum preuzimanja: **2024-08-11**



Repository / Repozitorij:

[Dr Med - University of Zagreb School of Medicine Digital Repository](#)



**SVEUČILIŠTE U ZAGREBU
MEDICINSKI FAKULTET**

Anita Faltak

Infekcijski uveitis

DIPLOMSKI RAD



Zagreb, 2023.

Ovaj diplomski rad izrađen je na Katedri za oftalmologiju i optometriju Medicinskog fakulteta Sveučilišta u Zagrebu pod vodstvom prof. dr. sc. Nenada Vukojevića i predan je na ocjenu u akademskoj godini 2022/2023.

POPIS KRATICA

SZO - Svjetska zdravstvena organizacija

IM - intramuskularno

IV - intravenski

CMV – cytomegalovirus

EBV- Epstein-barr virus

HSV – herpes simplex virus

VZV - varicella zoster virus

NSAID - nesteroidni protuupalni lijekovi

PCR – polimerazna lančana reakcija

PSS - Posner-Schlossman sindrom

FUS - Fuchs uveitis sindrom

IOT- intraokularni tlak

DNA- deoskiribonukleinska kiselina

RNA- ribonukleinska kiselina

ELISA - enzimski povezani imunosorbentni test

TBC - tuberkuloza

HIV - virus humane imunodeficijencije

TST- tuberkulinski test

OCT - optička koherentna tomografija

FA- fluoresceinska angiografija

ICG - angiografija indocijanin-zelenim bojilom

EE - endogeni endoftalmitis

SAŽETAK

Autor: Anita Faltak

Naslov rada: Infekcijski uveitis

Uveitis je upala srednje očne ovojnice koja može zahvatiti različite dijelove uvee, a obuhvaća šarenicu, zrakasto tijelo i žilnicu. Bilo koji dio uvealnog trakta može biti upaljen, stoga se razlikuju prednji, intermedijarni i stražnji uveitis. Ako su zahvaćeni svi dijelovi, to se naziva panuveitis. Infekcijski uveitis je česta upalna bolest oka i jedan od -uzroka ozbiljnog oštećenja vida ili sljepoće. Uzrokovan je širokim spektrom uzročnika, a može se očitovati akutno ili polagano tijekom mjeseci. Budući da su uzročnici zarazni, ponekad postoji rizik i od sistemskih manifestacija bolesti. Simptomi i znakovi infekcijskog uveitisa mogu se razlikovati ovisno o vrsti uzročnika, lokalizaciji i karakteristikama upale, sistemskim manifestacijama bolesti i o individualnim karakteristikama pacijenta. Neki od najčešćih simptoma uveitisa su: hiperemija, bol, fotofobija, suženje oka te smanjenje vidne oštine. Precipitati su jedan od karakterističnih nalaza koji mogu ukazivati na specifičnog uzročnika infekcije. Dijagnoza infekcijskog uveitisa temelji se na kliničkoj slici, anamnezi i fizikalnom pregledu, laboratorijskoj molekularnoj dijagnostici te slikovnim pretragama. Rana identifikacija infekcijskog uveitisa može se postići prepoznavanjem kliničkih znakova, detaljnim oftalmološkim pregledom i molekularno dijagnostičkim testiranjem. Pravovremeno dijagnosticiranje i liječenje infekcijskog uveitisa mogu spriječiti trajne komplikacije i rizik od nastanka sljepoće. Liječenje uveitisa ovisi o vrsti uzročnika i ozbiljnosti bolesti. Terapija infekcijskog uveitisa ima za cilj usporiti upalu u oku i ublažiti simptome te izliječiti infekciju mikroorganizmom. Usporenje upale postiže se korištenjem lokalnih i sistemskih kortikosteroida, a antimikrobni lijekovi usmjereni su na suzbijanje infekcije.

Ključne riječi: uveitis, mikroorganizmi, laboratorijska dijagnostika

SUMMARY

Author: Anita Faltak

Title: Infectious uveitis

Uveitis is an inflammation of the middle layer of the eye that can affect different parts of the uvea, including the iris, ciliary body and choroid. Any part of the uveal tract can be inflamed, so anterior, intermediate and posterior uveitis can occur. If all parts are affected, it is called panuveitis. Infectious uveitis is a common inflammatory eye disease and one of the causes of serious visual impairment or blindness. Infectious uveitis can be caused by a wide range of causes and can manifest itself acutely or slowly over months. Since microorganisms are contagious, there is a some risk of systemic disease extension. Symptoms and signs of infectious uveitis may differ depending on the type of causative agent, localization of inflammation, systemic disease signs and individual characteristics of the patient. Some of the most common symptoms of uveitis are: hyperemia, pain, photophobia, watery eyes, and decreased visual acuity. Precipitates are one of the characteristic findings that may indicate a specific cause of infection. The diagnosis of infectious uveitis is based on the clinical picture, history and physical examination, laboratory molecular diagnostics and imaging tests. Early identification of infectious uveitis can be achieved by recognizing clinical signs, detailed ophthalmological examination and molecular diagnostic testing. Early diagnosis and treatment of infectious uveitis can prevent permanent complications and the risk of blindness. The treatment of uveitis depends on the type of microorganism and the severity of the disease. Treatment of infectious uveitis aims to slow the inflammation in the eye and alleviate the symptoms and cure the infection with the microorganism. Slowing down inflammation is achieved by using local and systemic corticosteroids and antimicrobial drugs to eliminate the cause of infection

Key words: uveitis, microorganisms, laboratory diagnostic

SADRŽAJ

1. UVOD	1
2. OPĆE KARAKTERISTIKE INFEKCIJSKOG UVEITISA	2
2.1. Anatomija.....	2
2.2. Patofiziologija	3
2.3. Simptomi i klinički znakovi uveitisa.....	4
2.3.1 Uveitis anterior	4
2.3.2. Uveitis intermedialis	5
2.3.3. Uveitis posterior	6
2.4. Epidemiologija	7
3. VIRUSNI UVEITISI	9
3.1. Herpes Simplex.....	9
3.2. VZV virus.....	11
3.3. Citomegalovirus.....	12
3.4. Ostali virusi.....	14
4. TUBERKULOZNI UVEITIS	17
5. SPIROHETALNI UVEITIS	18
5.1. Sifilis	18
5.2. Lajmska borelioza	19
5.3. Leptospiroza	19
6. PARAZITI I HELMINTI	21
6.1. Toksoplazmoza	21
6.2. Toksokarijaza	22
6.3. Cisticerkoza.....	23
7. ENDOGENI BAKTERIJSKI I GLJIVIČNI ENDOFTALMITIS	25
8. DIJAGNOZA	27
9. ZAKLJUČAK	29
ZAHVALA.....	30
LITERATURA	31
ŽIVOTOPIS	35

1. UVOD

Infekcijski uveitis je upalna očna bolest koja ugrožava vid. Uveitis označava upalu primarno lokaliziranu u uvealnom traktu, koja često može zahvatiti i druge anatomske strukture (mrežnica, staklovina, prednja očna sobica). Srednja očna ovojnica sastoji se od triju komponenata - šarenice, zrakastog tijela i žilnice. Upalni proces u infekcijskom uveitisu nastaje direktnim agresivnim djelovanjem mikroorganizma na uvealni trakt ili posredovanjem imunološkog odgovora na infektivne uzročnike. Prema anatomske lokalizaciji upalnog procesa, razlikujemo prednji, intermedijarni, stražnji i panuveitis. Mikroorganizmi mogu uzrokovati upalu direktnom inokulacijom, hematogenim ili neuronskim putem širenja.

Infektivni uveitis obuhvaća niz patogenih uzroka - neki su poznati, a drugi su novonastali u sve većoj globalizaciji. Najčešći su virusni uzročnici kao što su *herpes simplex virus* i *varicella zoster virus*. Od ostalih infektivnih uzročnika ističe se *toxoplasma gondii* čija je incidencija sve više u porastu. Rizik od komplikacija, kao što su gubitak vida, recidivi te otežano postavljanje dijagnoze, predstavljaju izazov u liječenju. Klinička slika razlikuje se ovisno o uzročniku, lokalizaciji i karakteristikama pacijenta, ali crvenilo oka, bol, smanjenje oštine vida, suženje oka i leteće mutnine predstavljaju kliničke karakteristike infekcijskog uveitisa.

Budući da infektivni uzročnici mogu oponašati imunološki posredovani uveitis, važno je rano prepoznavanje kliničke prezentacije različitih uzročnika infekcijskog uveitisa te rano agresivno antimikrobno liječenje kako bi se spriječio nastanak komplikacija i oštećenje vida.

2. OPĆE KARAKTERISTIKE INFEKCIJSKOG UVEITISA

Infekcijski uveitis, također poznat kao intraokularna infekcija ili očna upalna bolest, odnosi se na upalu uvee koja je srednji sloj očne ovojnice. Javlja se kao posljedica infekcije oka, obično uzrokovane bakterijama, virusima, gljivicama ili parazitima. Upala je izražena u unutarnjim dijelovima oka i ima tendenciju širenja na okolne strukture. Simptomi su nespecifični i mogu se razlikovati ovisno o više čimbenika.

2.1. Anatomija

Uvea je srednji sloj oka, izvana smještena između bjeloočnice i iznutra mrežnice. Tri glavne komponente koje čine uveu su šarenica, zrakasto tijelo i žilnica.

Šarenica je pigmentirani dio oka koji okružuje zjenicu. Šarenica sadrži glatke mišiće koji prilagođavaju veličinu zjenice kao odgovor na različite svjetlosne uvjete, čime štiti mrežnicu od pretjeranog izlaganja svjetlosti.

Zrakasto tijelo nalazi se između šarenice i mrežnice, a sastoji se od cilijarnog mišića i cilijarnih nastavaka. Cilijarni mišić inerviran parasimpatikusom ima ulogu u akomodaciji oka. Cilijarni nastavci izlučuju očnu vodicu, bistru tekućinu koja ispunjava prednju očnu sobicu i održava očni tlak.

Žilnica je stražnji dio uvee, smješten između bjeloočnice i mrežnice. To je visokovaskularni sloj koji opskrbljuje krvlju vanjsku mrežnicu. Žilnica sadrži brojne krvne žile koje hrane stanice mrežnice i uklanjaju otpadne tvari.

Uvea, kao cjelina, pruža bitnu potporu i prehranu strukturama oka. Ima ključnu ulogu u održavanju normalnog vida reguliranjem svjetla, prilagođavanjem fokusa, akomodacijom i opskrbom mrežnice krvlju, a također ima ulogu u održavanju temperature oka konstantnim otpuštanjem topline. (1,2)

2.2. Patofiziologija

Infektivni uveitis, također poznat kao intraokularna infekcija ili očna upalna bolest, odnosi se na upalu uvee koja je srednji sloj očne ovojnice. Javlja se kao posljedica infekcije oka, obično uzrokovane bakterijama, virusima, gljivicama ili parazitima.

Upalna reakcija nastaje zbog invazije i replikacije mikroorganizma unutar srednje očne ovojnice, izazivajući upalu i imunološki odgovor domaćina. Vrsta upalnog odgovora varira ovisno o vrsti infekta (bakterija, virus, parazit, gljivice).

Uzročnik može ući u oko različitim putem, poput izravne inokulacije, hematogenog ili neuronskog širenja.

Patofiziologija infektivnog uveitisa uključuje međusobnu interakciju između invazije mikroorganizma, imunološkog odgovora domaćina i posljedičnih upalnih reakcija.

Urođeni imunološki sustav prvi djeluje tijekom infekcije i uključuje makrofage, neutrofile i prirodne stanice ubojice. Iako urođeni imunološki sustav brzo reagira, on to čini na nespecifičan način.

PRP receptori omogućuju prepoznavanje bakterijske komponente stanične stijenke ili virusne nukleinske kiseline. (3) Ovakav način prepoznavanja dovodi do kaskade proizvodnje proupalnih citokina i kemokina. Proupalne stanice posljedično dovode do privlačenja neutrofila i makrofaga na mjesto infekcije.

Stečeni imunološki sustav sporije reagira, ali je specifičniji i snažniji u borbi protiv patogena, posebno unutarstaničnih organizama (npr. virusa). Sastoji se od limfocita (B i T stanica) čije proliferativne sposobnosti opadaju s godinama. (4) T limfociti dodatno otpuštaju citokine, dok B limfociti proizvode protutijela koja specifično djeluju na uzročnika infekcije.

Kada proupalni citokini prevladaju protuupalne reakcije oka, opseg upalnog oštećenja od imunološkog odgovora postaje nekontroliran. To može rezultirati oštećenjem tkiva i susjednih struktura. Upalne stanice, kao što su neutrofile i makrofagi, oslobađaju enzime koji mogu

ošteti tkiva i poremetiti njihovu normalnu funkciju. Upalni proces može uzrokovati edem, vaskularno otjecanje i uništavanje očnih struktura, što dovodi do oštećenja vida. (3)

Hematookularna barijera je bitna struktura u sprječavanju širenja infekcije jer onemogućuje prolazak stanica. Probojem te barijere makromolekule prolaze do mrežnice i intraokularnog odjeljka. (1)

Iako je točna patogeneza uveitisa složena, smatra se da kombinacija određenih genetskih čimbenika uzrokuje neravnotežu u regulaciji imunološkog odgovora, što dovodi do povećanog rizika za razvoj uveitisa. (4,5)

2.3. Simptomi i klinički znakovi uveitisa

Upala srednje očne ovojnice se može proširiti na ostale strukture, kao što su retina, staklasto tijelo ili optički živac. S obzirom na lokalizaciju upalnog procesa, uveitis dijelimo na: prednji uveitis (*uveitis anterior*), intermedijarni uveitis (*uveitis intermedialis*), stražnji uveitis (*uveitis posterior*) i panuveitis.

2.3.1 Uveitis anterior

Prednji uveitis upalom zahvaća šarenicu (iritis) i cilijarno tijelo (ciklitis). Zbog bliskog anatomskog smještaja, često se naziva iridociklitis. Uz prednji uveitis, često je pridružena upala prednjeg dijela staklovine. (6)

Simptomi akutnog prednjeg uveitisa karakterizira većinom jednostrano izrazito bolno crveno oko, često povezano s fotofobijom, suzenjem, a povremeno i sa smanjenom vidnom oštrinom. Kronični prednji uveitis definira se kao upala koja traje više od šest tjedana koja je većinom asimptomatska.

Crvenilo je najizraženiji klinički znak uveitisa. Vrsta i opseg hiperemije mogu varirati ovisno o zahvaćenom mjestu i težini uveitisa. Cilijarna injekcija je najčešća i odnosi se na hiperemiju cilijarnog tijela. Pojavljuje se kao duboko crvenilo koje nastaje zbog širenja dubokih

episkleralnih žila koje krvlju opskrbljuju cilijarno tijelo. Injekciju konjunktive karakterizira crvenilo i širenje krvnih žila u konjunktivi. Obično se vidi kao difuzno crvenilo na bijelom dijelu oka. Injekcija limbusa odnosi se na hiperemiju i širenje krvnih žila na limbusu, granici između rožnice i bjeloočnice. Može se uočiti kao crveno područje koje je nastalo širenjem površinskih episkleralnih žila. Injekcija šarenice pojavljuje se kao crvenilo unutar same šarenice, često praćeno miozom i nepravilnim oblikom zjenice. Fotofobija ili osjetljivost na svjetlo čest je simptom s kojim se susreću osobe s uveitisom. Fotofobija može nastati kao posljedica upale šarenice koja je odgovorna za regulaciju količine svjetlosti koja ulazi u oko kontrolirajući veličinu zjenice. Kod upale je ta regulacija neadekvatna i dovodi do pretjeranog ulaska svjetlosti u oko i izazivanja nelagode. (1)

Kod uveitisa, stvaranje precipitata čest je klinički nalaz. Precipitati su nakupine upalnih stanica i proteina koje prijanjaju na strukture unutar oka. Izgled i karakteristike precipitata mogu varirati ovisno o specifičnom tipu i težini kliničke slike uveitisa. Mogu se klasificirati u različite vrste na temelju njihovog položaja, veličine, oblika i boje. Nalaz može pomoći u određivanju temeljnog uzročnika uveitisa, budući da su određene vrste precipitata povezane s određenim vrstama mikroorganizma.

Prisutnost stanica u očnoj vodici važan je klinički nalaz kod uveitisa jer govori o opsežnosti upale. Izraz "flare" odnosi se na prisutnost proteinskih eksudata u očnoj vodici koji migriraju zahvaljujući poremećaju hematookularne barijere.

Stražnje sinehije se formiraju između šarenice i leće ili drugih struktura oka. Česta su komplikacija uveitisa i dovode do nepravilnosti zjenice i povišenog intraokularnog tlaka.

2.3.2. Uveitis intermedialis

Intermedijarni uveitis, također poznat kao *pars planitis*, oblik je uveitisa koji prvenstveno zahvaća intermedijarni dio uvee, posebno ravni dio zrakastog tijela i perifernu mrežnicu. Leteće mutnine su sitne točke koje izgledaju kao da lebde u vidnom polju i javljaju se kao

simptom intermedijarnog uveitisa. One nastaju zbog upale i oštećenja u staklastom tijelu i vidljivije su u dobro osvijetljenim prostorijama. Zamućenje vida čest je simptom intermedijarnog uveitisa. Stupanj zamućenja može varirati od blagog do jakog. (7) U težim slučajevima ili kada upala zahvaća perifernu mrežnicu, može doći do primjetnog smanjenja vidne oštine. „Snowballs“ su karakteristična značajka intermedijarnog uveitisa i uzrokovane su prisutnošću upalnih stanica, prvenstveno limfocita, unutar staklovine. Opažaju se tijekom pregleda oka i mogu se vidjeti kako plutaju unutar staklovine uz celularnu infiltraciju staklovine.(8) „Snowbanking“ je izraz koji se koristi za opisivanje specifičnog nalaza nakupljanja upalnih stanica i eksudata duž periferne mrežnice u srednjem uveitisu. Cistoidni makularni edem (CME) česta je komplikacija intermedijarnog uveitisa. Odnosi se na nakupljanje tekućine unutar makule, koja je središnji dio mrežnice odgovoran za oštar vid .(9)

2.3.3. Uveitis posterior

Stražnji uveitis odnosi se na upalu koja zahvaća stražnji dio uvee, što uključuje žilnicu (korioiditis). Zbog anatomske blizine, upala se može proširiti i zahvatiti mrežnicu (korioretinitis). Simptomi stražnjeg uveitisa mogu varirati ovisno o specifičnom uzroku, lokalizaciji upale i opsegu upale, a najčešće je prisutan gubitak vida, leteće mutnine, zamagljen vid, skotomi i promjene u percepciji boje.

Stražnji uveitis često se manifestira karakterističnim lezijama mrežnice; uključujući žarišna ili multifokalna područja upale i retinalna krvarenja. Znakovi vaskulitisa mogu uključivati proširene i zakrivljene krvne žile, infiltrat upalnih stanica oko žila i istjecanje tekućine iz krvnih žila. Bitno je naglasiti kako je uzrok stražnjeg uveitisa najčešće infekcijske etiologije i klinički nalaz uvelike može varirati ovisno o značajkama uzročnika. (10)

2.4. Epidemiologija

Infekcijski uveitis može uzrokovati široki spektar mikroorganizama, uključujući bakterije, viruse, gljive i parazite. Specifični mikroorganizmi povezani s uveitisom mogu varirati ovisno o vrsti uveitisa i individualnim čimbenicima.

Neki od uzročnika su poznati, dok se ostali tek pojavljuju u globalnom oftalmološkom svijetu. Globalizacija znatno doprinosi povećanju incidencije zbog sve većih međunarodnih putovanja koja doprinose širenju infektivnih mikroorganizama. Također, globalna razmjena kontaminirane hrane i promjena u ekosustavu doprinose tome.

Prevalencija uveitisa značajno ovisi o više čimbenika, kao što su dob, spol, rasa, zemljopisna rasprostranjenost, utjecaj okoliša, genetika i društvene navike. (11) (12) Najveća razlika može se pripisati različitoj distribuciji mikroorganizama u pojedinim regijama.

Neinfektivna stanja češća su u razvijenim dijelovima svijeta, dok su infektivni uzroci uveitisa češći su u zemljama u razvoju, čine i 50 % slučajeva.

Najčešća dobna skupina koju zahvaća uveitis je mlada odrasla dob.

TABLICA 1. Najčešći uzročnici infekcijskog uveitisa

Virusi	<ul style="list-style-type: none">- Herpes Simplex virus- Varicella zoster virus- Cytomegalovirus- Epstein-Barr virus- Rubella virus- HIV
Bakterije	<ul style="list-style-type: none">- Treponema pallidum- Mycobacterium tuberculosis- Streptococcus species

	<ul style="list-style-type: none"> - Staphylococcus species - Klebsiella species
Paraziti	<ul style="list-style-type: none"> - Toxoplasma gondii - Toxocara species - Toxocariasis - Onchocera volvulus
Gljive	<ul style="list-style-type: none"> - Candida species - Aspergillus species - Histoplasma capsulatum - Coccidioides immitis

3. VIRUSNI UVEITISI

3.1. Herpes Simplex

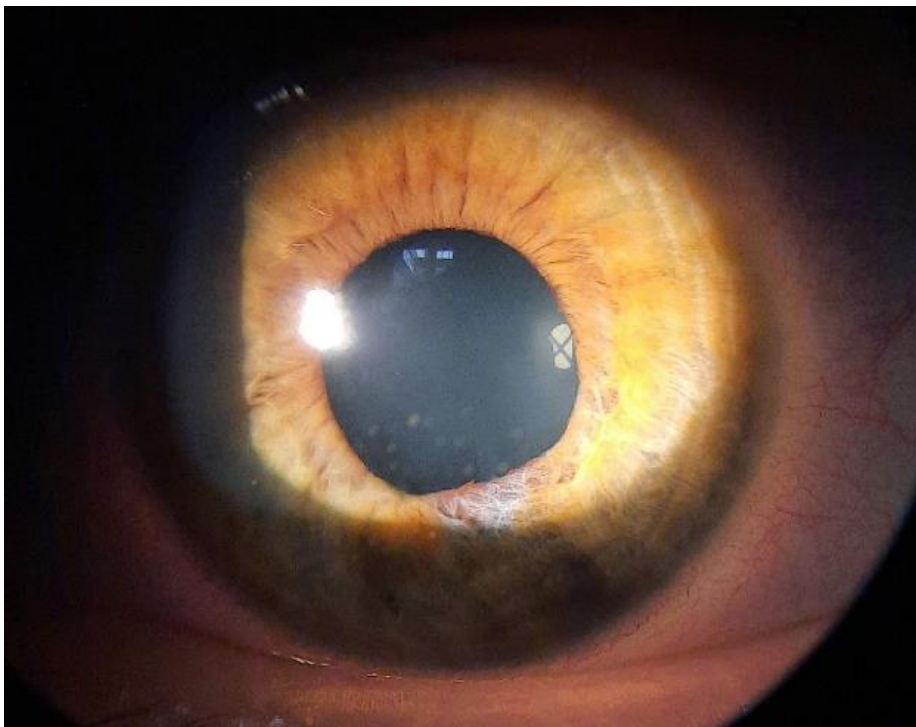
Herpes simplex virus (HSV) jedan je od češćih uzroka infektivnog uveitisa. Postoje dva tipa HSV virusa, HSV-1 i HSV-2. HSV-1 uveitis čini veliki dio virusnog uveitisa u zapadnoj populaciji i razvijenim zemljama. Čini 5 – 10 % svih slučajeva uveitisa i 8 % slučajeva prednjeg uveitisa. Gotovo uvijek se javlja unilateralno, 18 % bilateralno sa zahvaćanjem obaju spolova u dobi od 40 – 50 g. (13) Herpetički uveitis može biti posljedica primarne HSV infekcije ili reaktivacije latentne HSV infekcije. Češće se javlja prilikom reaktivacije nego primarne infekcije. Virus se može prenijeti izravnim kontaktom s infektivnim izlučevinama, poput sline zaražene osobe. Uz uveitis, uzrokuje i akutnu retinalnu nekrozu i herpetični keratitis. Virus leži latentno u trigeminalnom gangliju, transportira se niz akson do periokularne kože, rožnice ili intraokularno. (14) HSV može uzrokovati dvije glavne vrste uveitisa - prednji uveitis i stražnji uveitis.

Herpetički prednji uveitis je najčešći oblik uveitisa povezanog s HSV-om. On se manifestira kao iznenadna pojava crvenila oka cilijarnog tipa zbog hiperemije cilijarnih žilica, boli u oku zbog spazma zjeničnog sfinktera, osjetljivosti na svjetlo (fotofobija), zamagljenog vida i nepravilnosti zjenica. Zahvaćeno oko također može pokazivati pojačano suženje. zjenica može imati nepravilan oblik zbog zahvaćenosti šarenice. To može uključivati dilataciju, suženje ili iskrivljen oblik zjenice. (1,14,15)

Klinički nalazi povezani s herpetičnim prednjim uveitisom uključuju: precipitate, bijelo-sivkaste naslage koje se mogu nakupiti na stražnjoj površini rožnice ili endotelu. Sastav precipitata čine upalne stanice, makrofagi, monociti i limfociti. (13) Povišen intraokularni tlak nastaje kao posljedica upale i smetnje u odvodnji očne vodice. To može uzrokovati sekundarnu glaukomsku optičku neuropatiju. Uz to je često pridružena upala šarenice (iritis) sa znakovima povećane pigmentacije, stražnjih sinehija i nepravilnom zjenicom. Atrofija šarenice javlja se u

40 % slučajeva. Kod teške upale mogu se pojaviti hipopion, stražnje sinehije (38 %) i vitritis (43 %).(16) Anamneza i fizikalni nalaz ključan su i neizostavan dio u dijagnosticiranju herpetičnog uveitisa. Detaljna povijest bolesti; uključujući prošle HSV infekcije, očne simptome i prethodne epizode uveitisa. Klinički pregled usmjeren je na zahvaćeno oko kako bi se procijenila vidna oštrina, pregledao prednji i stražnji segment oka i procijenili znakovi upale. Laboratorijsko testiranje PCR očne vodice pouzdanija je metoda u odnosu na serološko testiranje protutijela zbog loše pozitivne prediktivne vrijednosti.

Liječenje uključuje kombinaciju antivirusnih lijekova, protuupalne terapije i ciklopegika. Sistemski antivirusni lijekovi, kao što su oralni aciklovir, famciklovir ili valaciklovir, uz istodobnu primjenu lokalnih kortikosteroida prednizolonacetata 1 % ili difluprednata, čine terapiju za liječenje HSV uveitisa i recidiva.(14,17,18) Cikloplegici, kao što su atropin ili homatropin, mogu se propisati za ublažavanje boli, smanjenje spazma cilijarnog mišića i minimiziranje stvaranja stražnjih sinehija u slučajevima iritisa povezanog s herpetičkim uveitisom.(14,16,19)

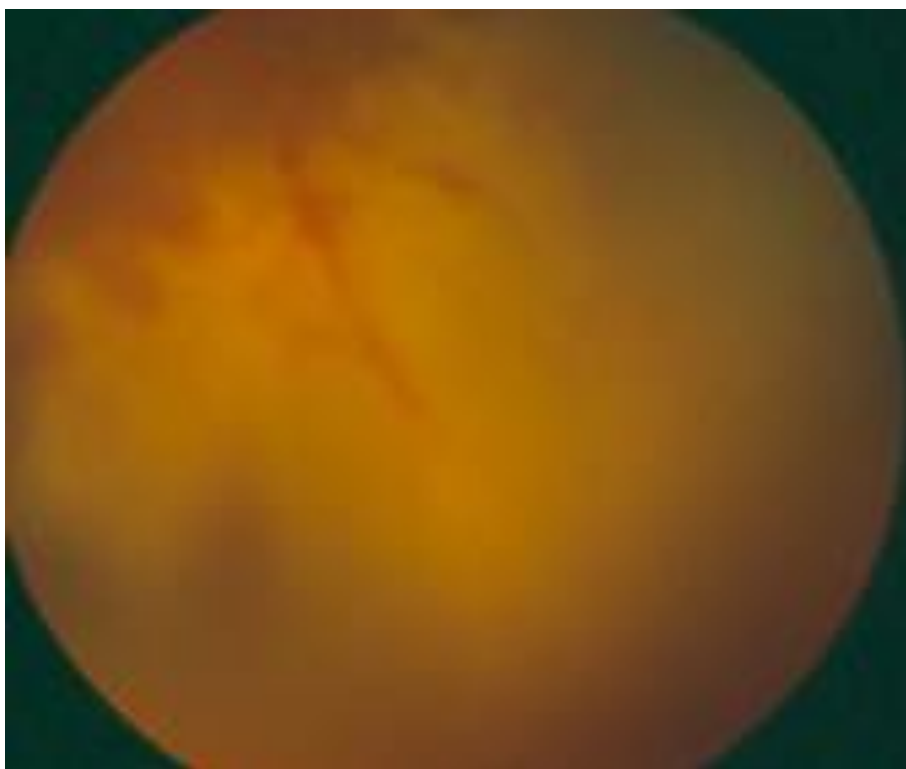


Slika 1: Herpetički prednji uveitis. Vidljivi precipitanti na endotelu rožnice, iregularna zjenica zbog lezije sfinktera zjenice i sektorna atrofija šarenice.

3.2. VZV virus

Varicella zoster virus je DNA virus iz obitelji herpesvirusa. Uzrokuje *varicellu* i herpes zoster kod odraslih. Nakon primarne infekcije, VZV ostaje latentno u neuralnim senzornim ganglijima i reaktivira se kada specifična imunost na VZV oslabi, obično desetljećima nakon infekcije. (20,21) Herpes zoster predstavlja bolan jednostrani makulopapularni ili vezikularni osip koji se obično pojavljuje u specifičnoj dermatomskoj distribuciji. *Herpes zoster ophthalmikus* virusna je infekcija uzrokovana reaktivacijom VZV-a unutar oftalmološke grane (V1) trigeminalnog živca. (22,23) Herpes zoster pogađa 20 – 30 % populacije, od toga se procjenjuje da 10 – 20 % tih osoba ima *herpes zoster ophthalmicus*, a jedna od najčešćih manifestacija je prednji uveitis. (24, 25)

Dva tjedna nakon dermatološke manifestacije javlja se uveitis, obično unilateralno i ima teži klinički tijek od HSV uveitisa jer uzrokuje okluzivni vaskulitis šarenice. Čak 90 % pacijenata s VZV uveitisom prethodno su imali dermatološke manifestacije. (22) Znakovi upale prednjeg uveitisa mogu uključivati crvenilo, bol, fotofobiju, zamagljen vid, prisutnost upalnih stanica u prednjoj sobici, precipitate i povišen intraokularni tlak. VZV uveitis može se proširiti do posteriornog i intermedijarnog uveitisa karakteriziranog letećim mutninama, defektima vidnog polja, smanjenom vidnom oštrinom i potencijalno makularnim edemom ili optičkim neuritisom. (23) Atrofija šarenice javlja se u 90 % slučajeva i usko je povezana s povećanom količinom virusa. Stražnje sinehije (40 %), vitritis (83 %) i sekundarni glaukom (15 – 43 %) javljaju se kao komplikacije. (24) PCR testiranje može otkriti prisutnost VZV-ovog DNA u uzorcima dobivenih paracentezom, kao što su očna vodica, tekućina staklastog tijela. Serološko testiranje pokazuje povišena VZV protutijela. Terapija uključuje antivirusne i protuupalne lijekove. (22)



Slika 2: Akutna retinalna nekroza izazvana VZV kod imunokompromitiranog pacijenta. Vidljiva široka zone nakroze periferne retine s krvarenjima.

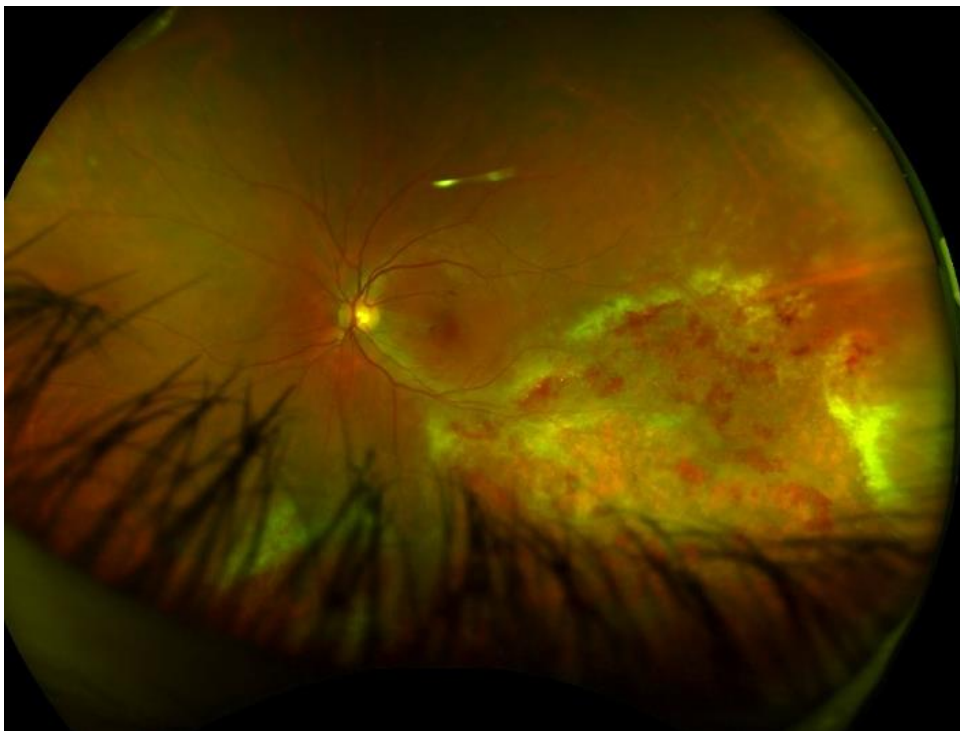
3.3. Citomegalovirus

Cytomegalovirus je DNA virus koji pripada obitelji *Herpesviridae*. Prenosi se perinatalno, parenteralno, putem sline, mlijeka i spolnim putem. Procjenjuje se da je 70 % populacije seropozitivno na CMV. Primarna infekcija najčešće se stječe u dječjoj dobi, nakon čega CMV ostaje latentan u mononuklearnim limfocitima kod imunokompetentnih domaćina i aktivira se kada je imunosni sustav potisnut. Tijekom primarne infekcije javlja se prolazna viremija kojom virus dopijeva u sve dijelove tijela, uključujući i koštanu srž. U imunokompetentnih su reaktivacije najčešće asimptomatske, dok mogu biti izuzetno ozbiljne u imunokompromitiranih osoba. (26,27) Najčešća očna manifestacija CMV-a je CMV retinitis. Procjenjuje se da CMV uzrokuje 2 % infektivnih uveitisa, najčešće u azijskim zemljama.

CMV uveitis se tipično javlja kod osoba s kompromitiranim imunološkim sustavom, poput onih s HIV/AIDS-om ili onih koji su podvrgnuti imunosupresivnoj terapiji.

CMV uveitis u imunokompetentnih je najčešće prednji, akutni, rekurentni ili kronični unilateralni.(28) U akutnom se javlja u obliku Posner-Schlossmanov sindrom (PSS), a u kroničnom kao Fuchsov uveitis sindrom (FUS). Također, postoji povezanost veće učestalosti CMV uveitisa s uzimanjem imunosupresivnih lijekova, poput deksametazona, lokalnog ciklosporina i inhibitora prostaglandina.

Klinički nalaz pokazuje difuznu atrofiju šarenice, povišen IOT i male precipitate u obliku novčića. Citomegalovirusni uveitis češće ima gubitak endotelnih stanica od HSV i VZV uveitisa. (29, 30) CMV uveitis dijagnosticira se PCR testom očne tekućine uzete paracentezom, serološkim testiranjem protutijela i slikovnim metodama za procjenu proširenosti upale. Liječi se antivirusnim lijekovima, kortikosteroidima i midrijaticima. (29,31)



Slika 3: Citomegalovirusni retinitis kod pacijentice oboljele od Non Hodgkin limfoma. Vidljivo segmentno zahvaćanje fundusa oka s retinitisom , krvarenjima, atrofijom i eksudacijom.

3.4. Ostali virusi

Ebola virus

Ebola virus je jednolančani RNA virus koji pripada obitelji *Filoviridae*. Infekcija virusom ebola je rijetka i vrlo zarazna bolest koja se primarno prenosi izravnim kontaktom s tjelesnim tekućinama zaražene osobe, a najčešće se nalazi u određenim regijama subsaharske Afrike. Klinička obilježja infekcije ebolom uključuju: vrućicu, umor, bol u trbuhu, povraćanje, proljev, mialgiju i krvarenje. (32) Očne komplikacije javljaju se u kasnoj fazi zaraze ili tijekom oporavka, a uključuju gubitak vida, subkonjunktivalno krvarenje, konjunktivitis i fotofobiju. Klinički znakovi uveitisa uključuju precipitate, stražnje sinehije, atrofiju šarenice i kataraktu. Još je nepoznato uzrokuje li virus ebola uveitis ili je upala posljedica imunološkog odgovora. Neliječena upala može, u konačnici, dovesti do sekundarnih komplikacija katarakte i stražnje sinehije, s posljedičnim oštećenjem vida.

Uveitis kod zaraženih ebolom posebno je zabilježen s visokom prevalencijom, u rasponu od 13 – 34 %. Spektar bolesti kreće se od prednjeg uveitisa do panuveitisa, s komplikacijama opasnim po vid u gotovo 40 % osoba koje razviju uveitis. (30)

Za dijagnosticiranje virusa ebola najčešće se koristi RT-PCR i enzimski imunotest (ELISA) za antigen virusa ebola. Terapija uključuje lokalne i sistemske kortikosteroide, topičke cikloplegike i antiviralne lijekove. (33)

Rubella virus

Rubella virus jednolančani je RNA virus iz obitelji *Togaviridae*. Širi se aerosolom ili vertikalno s majke na dijete. Uveitis je kroničnog tijeka, često unilateralan, ali može biti i bilateralan (14 %). Predstavlja se crvenilom, boli, difuznim precipitatima, difuznom atrofijom šarenice, vitritisom niskog stupnja, kroničnim zamućenjem vida i letećim mutninama. (26) Glaukom i katarakta nastaju kao posljedica neliječene infekcije. Rubeola je čest uzrok Fuchs uveitis

sindroma. To je kronična, idiopatska upala uvealnog trakta koja posebno zahvaća šarenicu i susjedne strukture. Karakteriziraju ga rekurentne epizode uveitisa povezane s prisutnošću malih, bijelih keratiničnih precipitata na rožnici. Međutim, važno je napomenuti da nisu svi slučajevi FUS-a povezani s rubeolom. (34) Serološka dijagnoza temelji se na prisutnosti protutijela rubeole. Liječenje je usmjereno na kontrolu upale, ublažavanje simptoma i sprječavanje komplikacija.

Epstein-Barr virus

Epstein-Barr virus je DNA virus koji uzrokuje mononukleozu. Prenosi se izravnim kontaktom putem sline i krvi. Iako su očne manifestacije vrlo rijetke, infekcija EBV-om bi trebala biti u diferencijalnoj dijagnozi. Uveitis povezan s EBV infekcijom često se manifestira kao prednji uveitis koji prvenstveno zahvaća prednji dio oka, uključujući šarenicu. Osim uveitisa, može izazvati konjuktivitis, episkleritis, keratitis, optički neuritis i akutnu retinalnu nekrozu. Liječenje je suportivno i može uključivati antiviralnu terapiju uz istodobnu primjenu lokalnih kortikosteroida. (35)

TABLICA 2: Liječenje virusnih uveitisa (15,26)

LIJEK	NAČIN PRIMJENE	NUSPOJAVE	INDIKACIJA
Aciklovir	peroralno intravenski	gastrointestinalni poremećaji, osip, umor, vrućica	HSV-1, HSV-2, VZV, EBV
Valaciclovir	peroralno	slično kao aciklovir	HSV-1, HSV-2, VZV
Ganciciklovir	intravenski intravitrealno	anemija, trombocitopenija, granulocitopenija	HSV-1, CMV
Valganciciklovir	oralno	glavobolja, gastrointestinalni simptomi, anemija	HSV-1, CMV
Foskarnet	intravenski intravitrealno	glavobolja, gastrointestinalni simptomi, nefrotoksičnost	HSV-1, HSV-2, VZV
Famciciklovir	oralno	glavobolja, gastrointestinalni simptomi, osip	HSV-1 HSV-2

4. TUBERKULOZNI UVEITIS

Tuberkuloza je infektivna bolest uzrokovana *Mycobacterium tuberculosis*. Otprilike trećina svjetske populacije zaražena je TBC-om, 10 % zaraženih osoba je simptomatično, a 90 % ima latentnu TBC. Više od 95 % zaraženih osoba dolaze iz južne Afrike i Azije, dok se sve više bilježi porast infekcije u zemljama u razvoju zbog tuberkuloze rezistentne na više lijekova, virusa humane imunodeficijencije (HIV) i sindroma stečene imunodeficijencije. (36) U 80 % slučajeva TBC zahvaća pluća, a može zahvatiti druge organe, uključujući oko. Uveitis je najčešća očna manifestacija bolesti, opasna po vidu i dovodi do sljepoće ako se na vrijeme ne liječi. Naime, 60 % pacijenata s izvanplućnom tuberkulozom nemaju klinički nalaz plućne tuberkuloze. Uveitis se može prezentirati kao unilateralni ili bilateralni prednji, intermedijarni, stražnji i panuveitis. Prednji uveitis kroničnog je tijeka, s karakterističnim nalazom granulomatoznih keratiničnih precipitata, granulomom šarenice, vitritisom, stražnjim sinehijama i kataraktom. Intermedijarni uveitis praćen je nalazom zamućenja u obliku snježne grude, granulomatoznim precipitatom, korioiditisom i korioretinitisom. Stražnji uveitis je najčešći, a karakteriziraju ga korioidalne multifokalne lezije, koroidalni noduli, tuberkulom, neuroretinitis, retinalni vaskulitis i serpiginozni korioiditis. (37) Dijagnosticiranje uključuje kombinaciju karakterističnih kliničkih nalaza, tuberkulinski test osjetljivosti kože (TST), ispitivanje otpuštanja interferona gama i rendgenske snimke plućne zahvaćenosti ili kompjutorizirane tomografije. Pregled fundusa, optička koherentna tomografija (OCT), fluoresceinska angiografija (FA) i indocijanin zelena angiografija (ICG) služe za procjenu opsega zahvaćenosti oka. PCR molekularna dijagnostika u uzorku tekućine oka otkriva prisutnost DNA tuberkuloze. Tuberkulozni uveitis liječi se kombinacijom sistemskih lijekova protiv tuberkuloze (pirazinamidom, etambutolom, izonijazidom i rifampinom), zajedno s lokalnim ili sistemskim kortikosteroidima te cikloplegicima za kontrolu upale. (38)

5. SPIROHETALNI UVEITIS

5.1. Sifilis

Sifilis je spolno prenosiva kronična bolest uzrokovana spirohetom *Treponema pallidum*. Klinički tijek sifilisa može se podijeliti u tri faze: primarna, sekundarna i tercijarna. Uveitis je najčešća očna manifestacija, kroničnog je tijeka i može se pojaviti u bilo kojoj fazi stečenog sifilisa te se javlja u 5 % pacijenata sa sifilisom. Sifilitički uveitis je rijetko stanje koje čini 1 - 2 % svih uveitisa. Prevalencija sifilisa raste, čemu pridonose homoseksualni odnosi, HIV-koinfekcija i nezaštićeni spolni odnosi. Prevalencija je veća kod muškaraca koji imaju spolne odnose s muškarcima. (39)

Pacijenti s očnim uveitisom imaju zamućen vid, bol, dvoslike, fotofobiju, leteće mutnine. Dva najčešća oblika u kojima se javlja je intermedijarni uveitis (30 %) i panuveitis (40 %).

Klinički znakovi koji dominiraju u sifilitičkom uveitisu su granulomatozni precipitati, vitritis, iritis, iridociklitis, čvorići šarenice, multifokalni korioiditis. Retinitis se može pojaviti u dvama oblicima, točkasti ili multifokalni oblik. Multifokalni može formirati lezije koje se nazivaju stražnji plakoidni korioretinitis i predstavljaju tipičan klinički nalaz kod sifilisa. (15)

Ostali očni nalazi i manifestacije kod sifilisa uključuju intersticijski keratitis, episkleritis i skleritis i Argyll Robertsonovu zjenicu koja rezultira anizokorijom. Serozna i trakcijska ablacija retine također mogu nastati kao komplikacija upale. (34, 40)

Testovi za dijagnozu sifilisa se mogu podijeliti na nespecifične i specifične. Nespecifični, kao što su Venereal Disease Research Laboratory (VDRL), i Rapid Plasma Reagin (RPR) test koji detektiraju protutijela na *Treponema pallidum*. Specifični testovi su kvalitativne pretrage i obuhvaćaju test aglutinacije čestica *Treponema pallidum* (TPPA) i test apsorpcije fluorescentnih treponemskih antitijela (FTA-ABS). Liječi se intravenskom vodenom otopinom penicilina, a u slučaju alergije na penicilin koristi se ceftriakson. (39)

5.2. Lajmska borelioza

Lajmsku bolest uzrokuje spiroheta *Borellia Burgdoferi* koja se na čovjeka prenosi ugrizom krpelja iz roda *Ixodes*. Iako je uveitis rijetka manifestacija lajmske bolesti, može se pojaviti u nekih osoba i uzrokovati oštećenje vida. Klinička slika može varirati, od konjuktivitisa u ranoj fazi do uveitisa, optičkog neuritisa i retinalnog vaskulitisa koje se javljaju u drugoj i trećoj fazi. Intermedijarni uveitis javlja se kao najčešći oblik uveitisa, može imati rekurentan ili kroničan tijek, s razdobljima aktivne upale nakon kojih slijedi remisija. (41) Zaraženi se žale na leteće mutnine, zamućenje vida i pad vidne oštine. Gubitak vida nastaje zbog makularnog edema i nakupljanja čestica u staklastom tijelu. Od kliničkih znakova pri pregledu oka nađe se vitritis, žuto-bijeli upalni agregati poznati pod nazivom „vitreous snowballs“ i fibroeksudacijske naslage na pars plana nazvane „snowbanking“. (7)

Lajmska borelioza dijagnosticira se ELISA testom za otkrivanje IgG i IgM protutijela i Western blotom. Budući da lajmski uvetisi može biti posljedica sistemske infekcije, dodatno se pregledaju i ostali organi. Ne provodi se rutinsko testiranje ako nema jasne izloženosti krpelju u endemskim područjima. Liječi se sistemskim antibiotikom doksiciklinom i kortikosteroidima za smanjenje upale, iako neki smatraju da oni povećavaju veći rizik od pojave recidiva. (41)

5.3. Leptospiroza

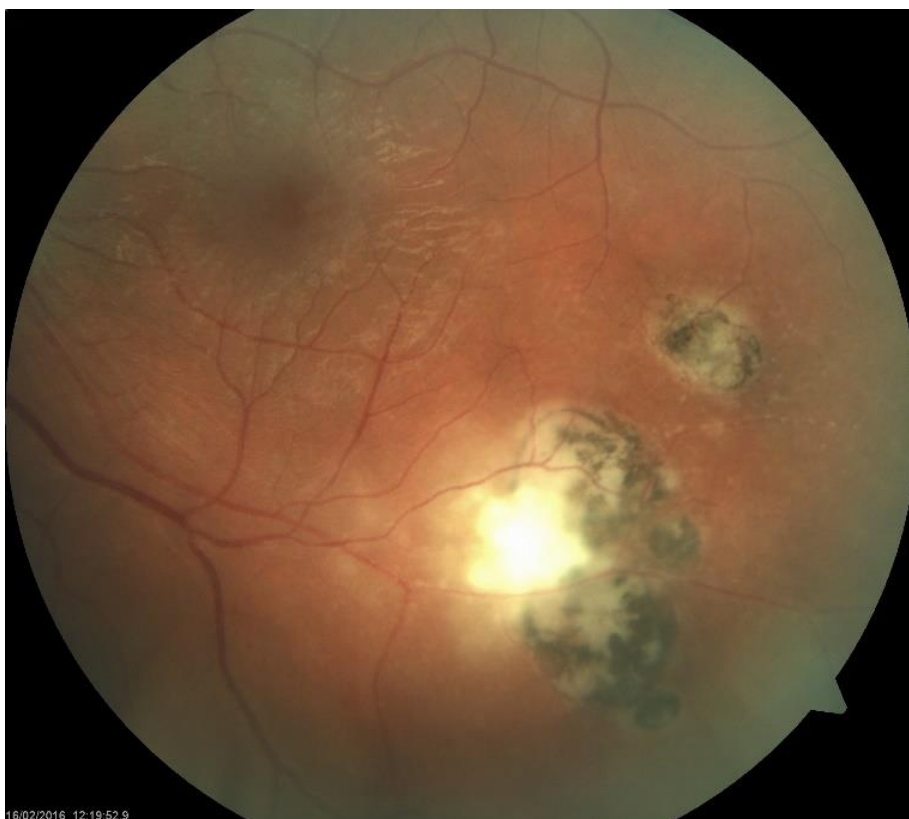Leptospiroza je zoonoza koju uzrokuje gram-negativna *spiroheta leptospira*. Procjenjuje se da u svijetu ima 1 000 000 slučajeva godišnje, najviše u tropskim klimatskim uvjetima gdje se prenosi preko glodavaca i domaćih životinja. U Europi incidencija se procjenjuje na jedan do četiri slučaja na milijun stanovnika. (42) Učestalost očnih manifestacija tijekom sistemske infekcije varira od 2 – 90 % i smatra se rezultatom imunološkog odgovora. Jedne od ranih manifestacija su kemoza i subkonjuktivalno krvarenje. Među kasnim nalazima najvažniji je uveitis, najčešća očna komplikacija. Uveitis može biti prednji uveitis ili panuveitis. Najčešći je prednji uveitis s kroničnim tijekom. (43) Negrnulomatozne reakcije su češći nalaz od granulomatoznih, uz

vitritis stražnje sinehije i infiltracije staklastog tijela. Prisutnost ikterične bjeloočnice i kongestije smatraju se patognomoničnom za tešku sistemsku leptospirozu. Dijagnosticira se poznavanjem tijeka kliničke slike leptospiroze uz serološke testove kao dokaz prisutnosti protutijela. Za liječenje leptospiroze obično se koristi penicilin G ili doksiciklin, uz istodobnu primjenu lokalnih kortikosteroida za očne manifestacije. (44)

6. PARAZITI I HELMINTI

6.1. Toksoplazmoza

Toxoplasma gondii je intracelularna protozoa koja koristi mačke kao svog domaćina. Mačke parazit progutaju u obliku bradizoita ili tkivne ciste, koje kroz transformaciju postaju infektivni, tahizoitni oblik. Ljudi se mogu zaraziti na nekoliko načina, uključujući kontaminiranu hranu i piće, kongenitalni prijenos i slučajnim gutanjem kontaminiranog okoliša. Prevalencija je najčešća u tropskim zemljama. Mogućnost dobivanja infekcije pokazuje geografsku varijaciju i razliku u čimbenicima kao što su klimatski uvjeti, životinjski rezervoar, konzumacija mesa i druge osobne navike. Značajno smanjenje prevalencije zabilježeno je u Europi zbog uvođenja strožih higijenskih mjera i smanjenja konzumacije sirovog i nedovoljno obrađenog mesa. Kvaliteta vode izravno je povezana sa zahvaćenošću očiju toksoplazmozom. Toksoplazmatski uveitis očituje se zamućenim vidom, fotofobijom, letećim mutninama i tipično se manifestira kao stražnji uveitis s jednostranim nekrotizirajućim korioretinitisom uz stari hiperpigmentirani korioretinalni ožiljak. Vaskulitis i vitritis se mogu vidjeti u blizini lezije. Također, može biti prisutna difuzna upala u susjednom tkivu retine i žilnice. Izraz "headlight in the fog" koristi se za opisivanje svjetlobijelog refleksa kroz masivnu upalu staklastog tijela. PCR molekularni dijagnostički test može detektirati DNA bakterije *Toxoplasma gondii* u očnim uzorcima, dok serološki testovi otkrivaju protutijela. Liječi se sustavnim antibioticima (pirimetamin, klindamicin, trimetoprim/sulfametoksazol) i kortikosteroidima. (45, 46)



Slika 4: Rekurentni toksoplazmatski korioretinitis. Vidljivo aktivno žarište uz stare pigmentirane ožiljke.

6.2. Toksokarijaza

Vrste *Toxocara canis*, *Toxocara cati* najčešći su uzročnici toksokarijaze, prirodni su paraziti psa i mačke. Ljudi se zaraze putem kontaminiranog tla ili kontaminirane hrane. Embrij dospijeva u crijevo i sazrijeva u ličinku, ona probija crijevnu stijenku i ulazi u cirkulaciju od kuda putuje do organa poput srca, jetre, pluća i oči. Toksokarijaza je raširenija u zemljama u razvoju s lošim sanitarnim uvjetima, ograničenim pristupom zdravstvenoj skrbi i većom populacijom pasa i mačaka. Regije u Africi, Aziji i Latinskoj Americi bilježe porast prevalencije. Prosječna dob infekcije je između 8 i 11 godina. U povijesti bolesti kod male djece 90 % je prisutna informacija o bliskom kontaktu sa psom ili mačkom. (47) Djeca mogu imati jednostrani gubitak vida, crvenilo, bol, suzenje, fotofobiju, leukokoriju, strabizam i leteće mutnine. Gubitak vida nastaje zbog proširenja upale na makulu. Očna toksokarijaza manifestira se perifernim granulomom, centralnim posteriornim granulomom ili endoftalmitisom. *Larve toxocara* mogu oštetiti

mrežnicu, što dovodi do stvaranja bijelih ili žućkastih mrlja ili lezija na stražnjem segmentu oka. Bolest, ako se ne liječi, može uzrokovati komplikacije, poput katarakte, glaukoma, trakcijskog odvajanja retine, makularnih ožiljaka i *phthisis bulbi*. (48) Dijagnoza *toxocare* je uglavnom klinička, potkrijepljena drugim testovima. Kompletna krvna slika može pokazati eozinofiliju. Laboratorijska dijagnoza uključuje dokazivanje titara protutijela u serumu protiv *Toxocara canis* ili *catis* pomoću ELISA testa koji ima 90 % specifičnost i osjetljivost. ELISA je najbolji neizravni test za dijagnosticiranje infekcije. Liječenje očne toksokarijaze uključuje upotrebu topikalnih i sistemskih kortikosteroida za ograničavanje upale kako bi se spriječio razvoj komplikacija. Lijekovi protiv parazita, kao što je albendazol, koriste se uz istodobnu primjenu kortikosteroida.

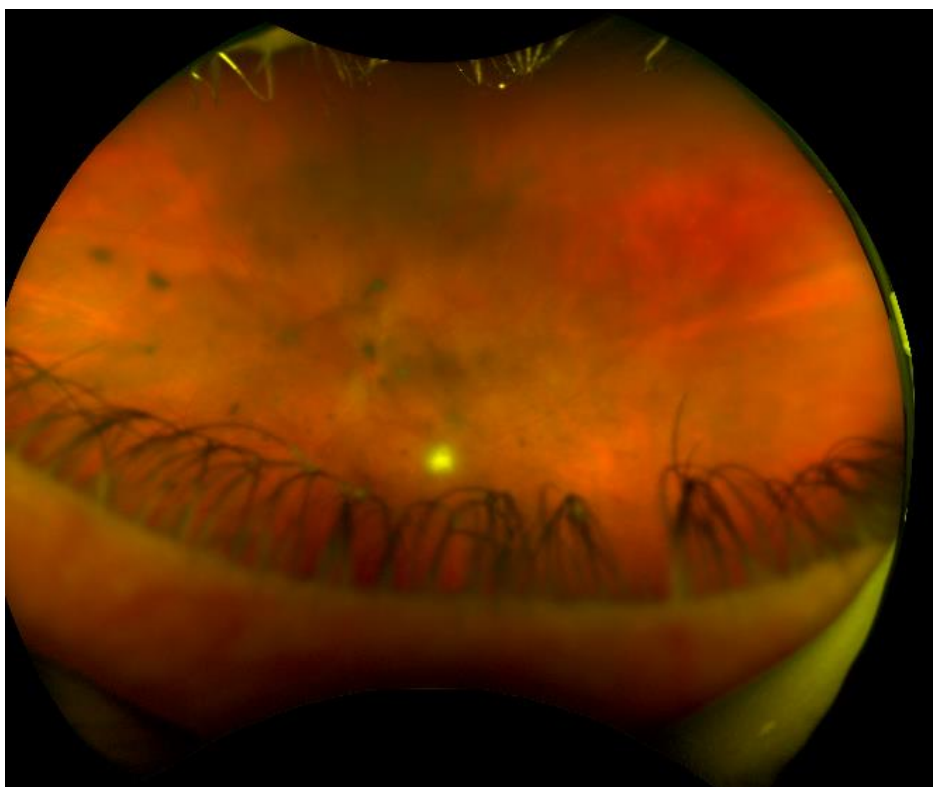
6.3. Cisticerkoza

Cisticerkoza oka je infekcija uzrokovana stadijem ličinke trakavice *Taenia solium*. Nastaje kada se progutaju jajašca trakavice, a ličinke migriraju u različita tkiva u tijelu, uključujući oko. Infekcija je raširenija u regijama gdje je uobičajena konzumacija nedovoljno pečene svinjetine i gdje su loši sanitarni i higijenski uvjeti. Endemična je u Indiji, jugoistočnoj Aziji i drugim zemljama u razvoju. Ljudi su definitivni domaćini koji drže odrasle parazite u crijevima, a svinje su posredni domaćini koji drže ličinke. Nakon gutanja, jajašca se izlegu u ličinke, koje probijaju crijeva kako bi dospjele u krvotok i ušle u različita tkiva gdje se razvijaju u ciste. Tendenciju imaju osobito za središnji živčani sustav, oči i poprečno-prugaste mišiće. Cisticerkoza stražnjeg segmenta oka češće se viđa od prednjeg. Imunološki odgovor na prisutnost ličinki cisticerkoze rezultira stvaranjem granuloma i priraslica. Uveitis se prezentira kao prednji ngranulomatozni s precipitatima i fibrinom. Ciste se najviše lokaliziraju oko staklastog tijela i mogu uzrokovati poremećaje vida, uključujući zamagljen vid, leteće mutnine ili čak gubitak vida. Živa cista uzrokuje minimalnu upalu, s vremenom kako počinje odumirati stijenka postaje propusna i otpušta toksine koji stvaraju sve veću upalu i mogu rezultirati komplikacijama, kao što su krvarenja mrežnice, odvajanje mrežnice, sekundarni glaukom i hipotonija. Bitno je naglasiti kako

je medikamentozno ubijanje infekta praćeno snažnom upalom, stoga je, u nekim situacijama, poželjnija kirurška intervencija. Serološki testovi za dokazivanje bolesti nisu osjetljivi, dok se eozinofilija javlja samo u sklopu sistemske bolesti. Ultrazvuk, CT i MRI pomažu isključiti druga mjesta zahvaćenosti, posebno mozak. Mogućnosti lijećenja mogu uključivati lijekove antihelmintike, kao što su albendazol ili prazikvantel, kortikosteroide za smanjenje upale i kiruršku intervenciju u teških komplikacija. (49)

7. ENDOGENI BAKTERIJSKI I GLJIVIČNI ENDOFTALMITIS

Endogeni endoftalmitis vrlo je rijetka, ali ozbiljna bolest koju karakterizira infekcija oka. Samo 5 % svih slučajeva endoftalmitisa je endogeno. Za razliku od egzogenog, koji je rezultat izravne inokulacije, endogeni endoftalmitis nastaje zbog širenja infekcije iz nekog dijela tijela u oko. Najčešći bakterijski uzročnici su *S. aureus*, streptokoki (uključujući viridans streptokoke, *S. pneumoniae* i streptokoke skupine A i B), te Gram-negativne, kao što su *Escherichia coli* i *K. pneumoniae*. *Candida* je najčešći uzročnik endogenog gljivičnog endoftalmitisa. Bakterijske infekcije obično se javljaju akutno, dok gljivične subakutno. Glavni čimbenici rizika za EE su imunokompromitirana stanja (na primjer, kronična uporaba kortikosteroida, zloćudna bolest), intravenska uporaba droga, stalni kateter ili stomatološki zahvati. Najčešći izvor infekcije predstavljaju pluća i mokraćni sustav. Klinička slika varira od asimptomatskih do simptoma tipičnih za teški uveitis, uključujući crveno, bolno oko s fotofobijom, letećim mutninama ili smanjenim vidom. Međutim, prezentacija može varirati, a simptomi mogu biti suptilni, osobito ako je infekcija u početku lokalizirana u dubljim slojevima oka. Zbog dobre vaskularizacije, žilnica je prvo sjelo širenja infekcije. Bakterijski endoftalmitis karakterizira sljedeće: 90 % se žali na smanjeni vid, 35 % ima hipopion, a 33 % ima vitritis. Sistemski znakovi su prisutni u trećine pacijenata. Korioretinitis predstavlja početnu manifestaciju gljivične infekcije, a očituje se kao pahuljaste bijele korioretinalne lezije uz vitritis. Dijagnoza endogenog endoftalmitisa uključuje sveobuhvatan očni pregled, uključujući detaljnu anamnezu, procjenu vidne oštine te temeljit pregled prednjeg i stražnjeg segmenta oka. Hemokultura i analiza očne tekućine pomažu u identifikaciji uzročnika. Liječenje endogenog endoftalmitisa obično uključuje kombinaciju intravenskih antibiotika za ciljanje sistemske infekcije i intravitrealnih antibiotika za izravno liječenje intraokularne infekcije. Slučajevi endoftalmitisa sa značajnim vitritisom obično zahtijevaju i vitrektomiju. Brzo i agresivno liječenje ključno je za kontrolu infekcije i smanjenje rizika od nepovratnog oštećenja vida. (50, 51)



Slika 5: Candida endoftalmitis. Vidljiva zamućenja u staklovini koja ometaju vizualizaciju fundusa.

8. DIJAGNOZA

Dijagnostika infekcijskog uveitisa predstavlja veliki izazov u oftalmologiji zbog preklapanja kliničkih slika raznih mikroorganizama. Stoga su temeljito uzimanje anamneze i sveobuhvatan pregled oka ključni u procjeni infektivnog uveitisa. Informacije o nedavnom putovanju, izloženosti životinjama ili drugim potencijalnim izvorima infekcije predstavljaju bitan izvor informacija za postavljanje diferencijalne dijagnoze. Dijagnosticiranje etiologije uveitisa ključno je u određivanju liječenja i prognoze, no jasan uzrok nije pronađen u otprilike 20 % slučajeva.

Laboratorijske pretrage igraju ključnu ulogu u dijagnozi infektivnog uveitisa. Kompletna krvna slika pomaže u procjeni prisutnosti sustavne upale, anemije ili drugih stanja koje mogu biti povezane s infektivnim uveitisom. Iako su nespecifični, prisutnost markera upale, kao što su CRP i sedimentacija, mogu ukazivati na postojanje infekcije.

Serološki testovi otkrivaju antitijela u krvi protiv specifičnih patogena. Primjeri seroloških testova uključuju ELISA, testove neizravnih fluorescentnih antitijela IFA i Western blot testove. PCR je molekularna tehnika koja se koristi za umnožavanje i otkrivanje specifičnih sekvenci DNA ili RNA, što omogućuje identifikaciju uzročnika infekcije s visokom osjetljivošću i specifičnošću. Analiza virusne DNA polimerazom lančane reakcije omogućuje brzu dijagnozu iz vrlo malih očnih uzoraka. (52) PCR testiranje može se provesti na različitim vrstama uzoraka. Paracenteza prednje komore je jednostavna i sigurna tehnika za dobivanje uzorka očne vodice. Međutim, iako PCR ima visoku osjetljivost i specifičnost, može dati lažno pozitivne rezultate. Lažno pozitivni nalazi mogu nastati zbog detekcije DNA latentnog virusa u leukocitima. Negativan PCR ne isključuje infektivnu etiologiju. To može biti zbog ograničenog volumena uzorka, samoograničavajuće upale oka s brzom eliminacijom virusne DNA ili zbog prisutnosti inhibitornih spojeva u uzorku. (53)

Iako je izravna mikroskopija najbrža metoda za otkrivanje infektivne etiologije, njezina je osjetljivost vrlo niska. Osjetljivije od mikroskopijom, kultura se smatra "zlatnim standardom",

no također ima malu osjetljivost. Razlog tome je česta prethodna terapija antibioticima i mali broj mikroorganizama u malim količinama okularnih uzoraka. (54) Slikovne dijagnostičke pretrage pomažu u vizualizaciji struktura oka, procjeni opsega i ozbiljnosti upale, identificiranju karakterističnih nalaza povezanih s određenim patogenima. Optička koherentna tomografija je neinvazivna tehnika snimanja koja daje slike presjeka očnog tkiva i kao takva može uhvatiti strukturne i funkcionalne promjene koje prate upalu oka. Komplikacije intraokularne upale, kao što je makularni edem, može se dijagnosticirati OCT pretragom. (55)

9. ZAKLJUČAK

Očuvanje vida važan je cilj svakog pojedinca jer ono znatno utječe na kvalitetu života, omogućujući samostalnu interakciju s okolinom. Infekcijski uvetis predstavlja prijetnju ozbiljnog oštećenja vida i stoga bi uvijek trebao biti dio razmatranja diferencijalne dijagnoze. Točne stope prevalencije mogu uvelike varirati, ovisno o više čimbenika, ali je za očekivati veći porast slučajeva i komplikacija u područjima gdje su neke bolesti endemske. Novi izazovi, kao što je globalizacija, zahtijevaju široko poznavanje karakteristika različitih mikroorganizama. Bitno je naglasiti kako se infekcija ne može uvijek spriječiti, ali neke mjere prevencije mogu smanjiti rizik nastanka bolesti. Brza i točna dijagnoza ključna je za prepoznavanje uzročnika infekcije i određivanje odgovarajućeg liječenja. Iako se kultura smatra zlatnim standardom, uvođenje i korištenje PCR laboratorijske dijagnostike doprinijelo je brzom, osjetljivoj i specifičnoj identifikaciji uzročnika te omogućava postizanje točne dijagnoze i odabir odgovarajućeg liječenja. Cilj liječenja je kontrolirati stupanj upale, spriječiti ireverzibilno oštećenje struktura oka i očuvati vid. Primjena kortikosteroida u infekcijskom uveitisu zahtijeva oprez zbog svojih nuspojava te primjena treba biti individualizirana u skladu s kliničkom slikom, uzročnikom i opsegu upale.

ZAHVALA

Zahvaljujem mentoru, prof. dr. sc. Nenadu Vukojeviću, na savjetima, materijalima i pomoći prilikom pisanja ovog rada. Najviše zahvaljujem svojim roditeljima koji su mi bili najveća potpora prilikom ostvarivanja ove diplome. Također, zahvaljujem Jakovu, sestrama Sari i Marti i baki Dragici na neizmjernoj podršci i ljubavi. Bez svih vas, ovo ne bih ostvarila.

Hvala vam.

LITERATURA

1. Cerovski B, Kutija MB, Jukić T, Juratovac Z, Juri Mandić J, Kalauz M i sur. (last). Oftalmologija i optometrija, Zagreb: Stega tisak; 2015.
2. KNJ Marušić A. Anatomija čovjeka, 2. obnovljeno izdanje. Zagreb: Medicinska naklada; 2004.
3. Ventura MT, Casciaro M, Gangemi S, Buquicchio R. Immunosenescence in aging: between immune cells depletion and cytokines up-regulation. *Clin Mol Allergy CMA*. 2017;15:21.
4. Akinsoji E, Goldhardt R, Galor A. A Glimpse into Uveitis in the Aging Eye: Pathophysiology, Clinical Presentation and Treatment Considerations. *Drugs Aging*. 2018 May;35(5):399–408.
5. Hou S, Li N, Liao X, Kijlstra A, Yang P. Uveitis genetics. *Exp Eye Res*. 2020 Jan;190:107853.
6. Islam N, Pavesio C. Uveitis (acute anterior). *BMJ Clin Evid*. 2010 Apr 8;2010:0705.
7. Babu BM, Rathinam SR. Intermediate uveitis. *Indian J Ophthalmol*. 2010;58(1):21–7.
8. Duplechain A, Conrady CD, Patel BC, Baker S. Uveitis. In: StatPearls [Internet]. Treasure Island (FL): StatPearls Publishing; 2023 [cited 2023 Jun 2]. Available from: <http://www.ncbi.nlm.nih.gov/books/NBK540993/>
9. Sood G, Patel BC. Uveitic Macular Edema. In: StatPearls [Internet]. Treasure Island (FL): StatPearls Publishing; 2023 [cited 2023 Jun 2]. Available from: <http://www.ncbi.nlm.nih.gov/books/NBK562158/>
10. Gurnani B, Kim J, Tripathy K, Mahabadi N, Edens MA. Iritis. In: StatPearls [Internet]. Treasure Island (FL): StatPearls Publishing; 2023 [cited 2023 Jun 8]. Available from: <http://www.ncbi.nlm.nih.gov/books/NBK430909/>
11. Majumder PD, Ghosh A, Biswas J. Infectious uveitis: An enigma. *Middle East Afr J Ophthalmol*. 2017;24(1):2–10.
12. Rathinam SR, Namperumalsamy P. Global variation and pattern changes in epidemiology of uveitis. *Indian J Ophthalmol*. 2007;55(3):173–83.
13. Kahloun R, Attia S, Jelliti B, Attia AZ, Khochtali S, Yahia SB, et al. Ocular involvement and visual outcome of herpes zoster ophthalmicus: review of 45 patients from Tunisia, North Africa. *J Ophthalmic Inflamm Infect*. 2014;4:25.
14. Babu K, Konana VK, Ganesh SK, Patnaik G, Chan NSW, Chee SP, et al. Viral anterior uveitis. *Indian J Ophthalmol*. 2020 Sep;68(9):1764–73.

15. Lin P. Infectious Uveitis. *Curr Ophthalmol Rep*. 2015 Sep;3(3):170–83.
16. Wensing B, Mochizuki M, De Boer JH. Clinical Characteristics of Herpes Simplex Virus Associated Anterior Uveitis. *Ocul Immunol Inflamm*. 2018;26(3):333–7.
17. Marsh RJ, Cooper M. Double-masked trial of topical acyclovir and steroids in the treatment of herpes zoster ocular inflammation. *Br J Ophthalmol*. 1991 Sep;75(9):542–6.
18. McGill J, Chapman C. A comparison of topical acyclovir with steroids in the treatment of herpes zoster keratouveitis. *Br J Ophthalmol*. 1983 Nov;67(11):746–50.
19. Testi I, Aggarwal K, Jaiswal N, Dahiya N, Thng ZX, Agarwal A, et al. Antiviral Therapy for Varicella Zoster Virus (VZV) and Herpes Simplex Virus (HSV)-Induced Anterior Uveitis: A Systematic Review and Meta-Analysis. *Front Med*. 2021;8:686427.
20. Gupta N, Sachdev R, Sinha R, Titiyal JS, Tandon R. Herpes zoster ophthalmicus: disease spectrum in young adults. *Middle East Afr J Ophthalmol*. 2011 Apr;18(2):178–82.
21. Kestelyn P, Stevens AM, Bakkers E, Rouvroy D, Van de Perre P. Severe herpes zoster ophthalmicus in young African adults: a marker for HTLV-III seropositivity. *Br J Ophthalmol*. 1987 Nov;71(11):806–9.
22. Minor M, Payne E. Herpes Zoster Ophthalmicus. In: StatPearls [Internet]. Treasure Island (FL): StatPearls Publishing; 2023 [cited 2023 May 26]. Available from: <http://www.ncbi.nlm.nih.gov/books/NBK557779/>
23. Hope-Simpson RE. THE NATURE OF HERPES ZOSTER: A LONG-TERM STUDY AND A NEW HYPOTHESIS. *Proc R Soc Med*. 1965 Jan;58(1):9–20.
24. Standardization of Uveitis Nomenclature (SUN) Working Group. Classification Criteria for Herpes Simplex Virus Anterior Uveitis. *Am J Ophthalmol*. 2021 Aug;228:231–6.
25. Borkar DS, Tham VM, Esterberg E, Ray KJ, Vinoya AC, Parker JV, et al. Incidence of herpes zoster ophthalmicus: results from the Pacific Ocular Inflammation Study. *Ophthalmology*. 2013 Mar;120(3):451–6.
26. Lee JH, Agarwal A, Mahendradas P, Lee CS, Gupta V, Pavesio CE, et al. Viral posterior uveitis. *Surv Ophthalmol*. 2017;62(4):404–45.
27. Rafailidis PI, Mourtzoukou EG, Varbobitis IC, Falagas ME. Severe cytomegalovirus infection in apparently immunocompetent patients: a systematic review. *Virol J*. 2008 Mar 27;5:47.
28. Devilliers MJ, Ben Hadj Salah W, Barreau E, Da Cunha E, M'Garrech M, Bénichou J, et al. [Ocular manifestations of viral diseases]. *Rev Med Interne*. 2021 Jun;42(6):401–10.
29. Carmichael A. Cytomegalovirus and the eye. *Eye Lond Engl*. 2012 Feb;26(2):237–40.

30. Connors DB, Shantha JG, Yeh S. Emerging causes of viral-associated uveitis. *Int Ophthalmol Clin*. 2015;55(2):103–13.
31. Standardization of Uveitis Nomenclature (SUN) Working Group. Classification Criteria for Cytomegalovirus Anterior Uveitis. *Am J Ophthalmol*. 2021 Aug;228:89–95.
32. Hartley C, Bavinger JC, Kuthyar S, Shantha JG, Yeh S. Pathogenesis of Uveitis in Ebola Virus Disease Survivors: Evolving Understanding from Outbreaks to Animal Models. *Microorganisms*. 2020 Apr 20;8(4):594.
33. Chughtai AA, Barnes M, Macintyre CR. Persistence of Ebola virus in various body fluids during convalescence: evidence and implications for disease transmission and control. *Epidemiol Infect*. 2016 Jun;144(8):1652–60.
34. Winchester SA, Varga Z, Parmar D, Brown KE. Persistent intraocular rubella infection in a patient with Fuchs' uveitis and congenital rubella syndrome. *J Clin Microbiol*. 2013 May;51(5):1622–4.
35. Peponis VG, Chatziralli IP, Parikakis EA, Chaira N, Katzakis MC, Mitropoulos PG. Bilateral Multifocal Chorioretinitis and Optic Neuritis due to Epstein-Barr Virus: A Case Report. *Case Rep Ophthalmol*. 2012 Sep;3(3):327–32.
36. Oluleye TS. Tuberculous uveitis. *J Multidiscip Healthc*. 2013;6:41–3.
37. Testi I, Agrawal R, Mehta S, Basu S, Nguyen Q, Pavesio C, et al. Ocular tuberculosis: Where are we today? *Indian J Ophthalmol*. 2020 Sep;68(9):1808–17.
38. Shakarchi FI. Ocular tuberculosis: current perspectives. *Clin Ophthalmol Auckl NZ*. 2015;9:2223–7.
39. Mohd Fadzil NI, Abd Hamid A, Muhammed J, Hashim H. Ocular Syphilis: Our Experience in Selayang Hospital, Malaysia. *Cureus*. 2022 Jul;14(7):e26655.
40. Teixeira AM, Meireles E, Pereira Fontes C, Manuel M. Ocular Syphilis: A Case Report. *Cureus*. 2022 Mar;14(3):e23509.
41. Kılıç Müftüoğlu İ, Aydın Akova Y, Gür Güngör S. A Case of Lyme Disease Accompanied by Uveitis and White Dot Syndrome. *Turk J Ophthalmol*. 2016 Oct;46(5):241–3.
42. Garvey P, Connell J, O'Flanagan D, McKeown P. Leptospirosis in Ireland: annual incidence and exposures associated with infection. *Epidemiol Infect*. 2014 Apr;142(4):847–55.
43. Verma A, Rathinam SR, Priya CG, Muthukkaruppan VR, Stevenson B, Timoney JF. LruA and LruB antibodies in sera of humans with leptospiral uveitis. *Clin Vaccine Immunol CVI*. 2008 Jun;15(6):1019–23.

44. Arrieta-Bechara CE, Carrascal-Maldonado AY. Ocular leptospirosis: a review of current state of art of a neglected disease. *Romanian J Ophthalmol*. 2022;66(4):282–8.
45. Kalogeropoulos D, Sakkas H, Mohammed B, Vartholomatos G, Malamos K, Sreekantam S, et al. Ocular toxoplasmosis: a review of the current diagnostic and therapeutic approaches. *Int Ophthalmol*. 2022 Jan;42(1):295–321.
46. Butler NJ, Furtado JM, Winthrop KL, Smith JR. Ocular toxoplasmosis II: clinical features, pathology and management. *Clin Experiment Ophthalmol*. 2013;41(1):95–108.
47. Farmer A, Beltran T, Choi YS. Prevalence of *Toxocara* species infection in the U.S.: Results from the National Health and Nutrition Examination Survey, 2011-2014. *PLoS Negl Trop Dis*. 2017 Jul;11(7):e0005818.
48. Gupta A, Tripathy K. Ocular Toxocariasis. In: StatPearls [Internet]. Treasure Island (FL): StatPearls Publishing; 2023 [cited 2023 May 30]. Available from: <http://www.ncbi.nlm.nih.gov/books/NBK576384/>
49. Dhiman R, Devi S, Duraipandi K, Chandra P, Vanathi M, Tandon R, et al. Cysticercosis of the eye. *Int J Ophthalmol*. 2017;10(8):1319–24.
50. Durand ML. Bacterial and Fungal Endophthalmitis. *Clin Microbiol Rev*. 2017 Jul;30(3):597–613.
51. Cunningham ET, Flynn HW, Relhan N, Zierhut M. Endogenous Endophthalmitis. *Ocul Immunol Inflamm*. 2018;26(4):491–5.
52. Laaks D, Smit DP, Harvey J. Polymerase chain reaction to search for Herpes viruses in uveitic and healthy eyes: a South African perspective. *Afr Health Sci*. 2015 Sep;15(3):748–54.
53. Patnaik G, Annamalai R, Biswas J. Intraocular biopsy in uveitis. *Indian J Ophthalmol*. 2020 Sep;68(9):1838–43.
54. Chan CC, Shen D, Tuo J. Polymerase chain reaction in the diagnosis of uveitis. *Int Ophthalmol Clin*. 2005;45(2):41–55.
55. Invernizzi A, Cozzi M, Staurenghi G. Optical coherence tomography and optical coherence tomography angiography in uveitis: A review. *Clin Experiment Ophthalmol*. 2019 Apr;47(3):357–71.

ŽIVOTOPIS

Rođena sam u Zagrebu. U Svetom Ivanu Zelini sam pohađala osnovnu školu. Nakon toga, nastavljam svoje srednjoškolsko obrazovanje u XV. gimnaziji u Zagrebu.

Godine 2017. upisujem Medicinski fakultet u Rijeci i prebacujem se 2020. g. na Medicinski fakultet u Zagrebu.