

Postoperativno radiološko praćenje bolesnica s karcinomom dojke

Golub, Nera

Master's thesis / Diplomski rad

2023

Degree Grantor / Ustanova koja je dodijelila akademski / stručni stupanj: **University of Zagreb, School of Medicine / Sveučilište u Zagrebu, Medicinski fakultet**

Permanent link / Trajna poveznica: <https://um.nsk.hr/um:nbn:hr:105:798709>

Rights / Prava: [In copyright](#)/[Zaštićeno autorskim pravom.](#)

Download date / Datum preuzimanja: **2025-03-27**



Repository / Repozitorij:

[Dr Med - University of Zagreb School of Medicine Digital Repository](#)



SVEUČILIŠTE U ZAGREBU

MEDICINSKI FAKULTET

Nera Golub

**POSTOPERATIVNO RADIOLOŠKO PRAĆENJE
BOLESNICA S KARCINOMOM DOJKE**

DIPLOMSKI RAD



Zagreb, 2023.

Ovaj diplomski rad izrađen je u Kliničkom bolničkom centru Zagreb Medicinskog fakulteta Sveučilišta u Zagrebu u Kliničkom zavodu za dijagnostičku i intervencijsku radiologiju pod vodstvom prof. dr. sc. Maje Prutki i predan je na ocjenu u akademskoj godini 2022/2023.

POPIS KRATICA

AJCC = Američko društvo za rak (engl. *American Joint Committee on Cancer*)

BI-RADS = engl. *Breast Imaging and Reporting Data System*

BRCA = gen karcinoma dojke (engl. *Breast Cancer Gene*)

CEM = kontrastna mamografija (engl. *Contrast-Enhanced Mammography*)

CEUS = ultrazvuk uz primjenu kontrastnog sredstva

DBT = digitalna tomosinteza dojke (engl. *Digital Breast Tomosynthesis*)

DCIS = duktalni karcinom *in situ*

DWI = engl. *Diffusion Weighted Imaging*

ER = estrogenski receptori

ESMO = Europsko društvo za medicinsku onkologiju (engl. *European Society for Medical Oncology*)

FFDM = digitalna mamografija s punim poljem (engl. *Full Field Digital Mammography*)

HER2 = receptor za humani epidermalni čimbenik rasta 2 (engl. *Human Epidermal Growth Factor Receptor 2*)

IDC = invazivni duktalni karcinom (engl. *invasive ductal carcinoma*)

ILC = invazivni lobularni karcinom (engl. *invasive lobular carcinoma*)

mpMR = Multiparametrijski MR pregled dojki (engl. *Diffusion Weighted Imaging*)

MR = magnetska rezonanca

NST = invazivni karcinom dojke *no special type*

PR = progesteronski receptori

UZV = ultrazvuk

VAB = vakuum asistirana biopsija

SADRŽAJ

1. Sažetak	
2. Summary	
3. Karcinom dojke	1
3.1. Epidemiologija karcinoma dojke.....	1
3.2. Faktori rizika	1
3.3. Klasifikacija karcinoma dojke.....	2
3.3.1. Duktalni karcinom <i>in situ</i> (DCIS).....	3
3.3.2. Duktalni invazivni karcinom (IDC).....	3
3.3.3. Lobularni invazivni karcinom (ILC)	3
3.3.4. Molekularni podtipovi karcinoma dojke.....	4
3.4. TNM klasifikacija i stadiji karcinoma dojke	5
4. Liječenje invazivnog karcinoma dojke	8
4.1. Lokalna terapija.....	8
4.2. Sustavno liječenje.....	9
4.3. Liječenje lokalno recidivirajućeg i metastatskog karcinoma dojke.....	9
5. Radiološka dijagnostika karcinoma dojke	10
5.1. Mamografija.....	10
5.2. Kontrastna mamografija (CEM).....	12
5.3. Ultrazvuk	12
5.4. Magnetska rezonanca (MR).....	13
5.5. BI-RADS klasifikacija	14
5.6. Radiološki intervencijski zahvati u dijagnostici karcinoma dojke	16
6. Postoperativno radiološko praćenje bolesnica s karcinomom dojke	17
6.1. Važnost postoperativnog praćenja bolesnica	17
6.2. Praćenje nakon poštedne operacije	17

6.2.1. Mamografija	17
6.2.2. Ultrazvuk.....	20
6.2.3. Magnetska rezonanca (MR)	22
6.2.4. Kontrastna mamografija (CEM)	23
6.3. Praćenje nakon mastektomije	24
6.4. Procjena rezidue karcinoma	24
6.5. Hrvatske smjernice za radiološko praćenje bolesnica s karcinomom dojke	25
7. Zaključak.....	26
8. Zahvala.....	27
9. Literatura.....	28
10. Životopis	38

1. Sažetak

Naslov rada: Postoperativno radiološko praćenje bolesnica s karcinomom dojke

Autor: Nera Golub

Karcinom dojke je najčešća zloćudna bolest u svijetu i prvi uzrok smrtnosti od karcinoma u žena. U Hrvatskoj karcinom dojke čini najčešće sjelo karcinoma u žena i treći je uzrok smrti od karcinoma. Incidencija karcinoma dojke je u porastu zbog sve više prisutnih okolišnih faktora rizika. Zbog napretka u ranoj dijagnostici i liječenju karcinoma, mortalitet je u padu i raste potreba za adekvatnim načinom praćenja. Cilj redovitog praćenja je rano otkrivanje lokalnog povrata bolesti, novog primarnog tumora i metastatske bolesti što omogućuje liječenje u ranom stadiju bolesti veće preživljenje. Redovita kontrola je potrebna u svih bolesnica s karcinomom dojke, dok se redovito postoperativno radiološko praćenje preporučuje u bolesnica s poštednom operacijom dojke i sa zdravom drugom dojkom. Mamografija je najraširenija metoda postoperativnog praćenja bolesnica. Zbog brojnih dokaza da povećava preživljenje, mamografija je preporučena radiološka metoda u svim smjernicama. Ultrazvuk se u praćenju rijetko koristi, te ima ulogu u praćenju mlađih bolesnica i u analizi aksilarnih limfnih čvorova. Magnetska rezonanca je metoda visoke osjetljivosti koja se koristi u praćenju bolesnica, no nije zamjena za mamografiju. Kontrastna mamografija nije u rutinskoj primjeni za praćenje bolesnica s karcinomom dojke, no novija istraživanja upućuju na njenu korist i moguću primjenu u budućnosti.

Ključne riječi: karcinom dojke, postoperativno praćenje, mamografija, magnetska rezonanca dojke

2. Summary

Title: Post-operative imaging surveillance of patients with breast cancer

Author: Nera Golub

Breast cancer is the most common malignant disease in the world and the leading cause of cancer mortality in women. In Croatia, breast cancer is the most common cancer in women and the third leading cause of cancer death. The incidence of breast cancer is increasing due to the presence of environmental risk factors. Due to advances in early diagnosis and treatment of breast cancer, mortality is decreasing and there is a growing need for adequate surveillance. The goal of routine surveillance is early detection of local recurrence, new primary tumor, and metastatic disease, which allows for treatment in the early stages of the disease and improves survival. Routine surveillance is necessary for all patients with breast cancer, while routine imaging surveillance is recommended for patients with breast-conserving surgery and a healthy opposite breast. Mammography is the most common method of surveillance after breast conserving surgery. Due to numerous evidence of increased survival rates, mammography is recommended as a radiological method by all guidelines. Ultrasound is rarely used in patient surveillance. However, it has a role in surveillance of young patients and evaluating axillary lymph nodes. Magnetic Resonance Imaging is a highly sensitive method used in patient monitoring, but it is not a substitute for mammography. Contrast mammography (CEM) is not routinely used in surveillance of breast cancer patients, but recent research suggests its potential benefits and possible future use.

Key words: breast cancer, post-operative surveillance, mammography, breast magnetic resonance imaging

3. Karcinom dojke

3.1. Epidemiologija karcinoma dojke

Karcinom dojke je najčešća zloćudna bolest te prvi uzrok smrtnosti od karcinoma u žena. Prema podacima prikupljenim 2020. godine iz zemalja članica Europske Unije jedna od 7 žena će tijekom svojeg života oboljeti od karcinoma dojke. Incidencija je u porastu zbog sve više prisutnih okolišnih faktora rizika kao što su debljina i smanjena fizička aktivnost kao i zbog programa probira, a najviša je u dobi 45-69. godine. Mortalitet je u padu zbog napretka u liječenju i ranoj dijagnostici karcinoma dojke. Petogodišnje preživljenje od karcinoma dojke je najviše u zemljama sjeverne i zapadne Europe, a najniže u zemljama istočne Europe. (1)

U Hrvatskoj je, kao i u svijetu, dojka najčešće sijelo zloćudnih bolesti u žena, te čini 26% svih malignih bolesti u žena. Prema posljednje objavljenim podacima Registra za rak u Hrvatskoj je 2020. godine novootkriveno 2869 slučajeva (gruba stopa 137,9 na 100,000 stanovnika), te je umrlo 277 žena (gruba stopa 34,7 na 100,000 stanovnika). (2) Prema podacima za 2021. Godinu, u Hrvatskoj je karcinom dojke na devetom mjestu rang ljestvice vodećih uzroka smrti u žena, te treći iz skupine malignih bolesti, iza karcinoma pluća i karcinoma debelog crijeva. (3)

Globalno istraživanje CONCORD-3 pokazuje porast preživljenja od raka za razdoblje 2000.-2014. Petogodišnje preživljenje od karcinoma dojke za Hrvatsku iznosi 79%, čime Hrvatska spada u zemlje nižeg preživljenja u usporedbi s drugim zemljama članicama EU. (4)

3.2. Faktori rizika

Karcinom dojke je multifaktorijalna bolest čijoj pojavnosti doprinose mnogi faktori. Dob je, uz ženski spol, najznačajniji rizični faktor. Incidencija karcinoma dojke raste s dobi, te doseže maksimum u vrijeme menopauze, nakon čega pada. Karcinom dojke dijagnosticiran u mlađoj dobi češće je uznapredovao, agresivnijeg tipa, veći i s pozitivnim limfnim čvorovima, te ima manje petogodišnje preživljenje od karcinoma dijagnosticiranih u kasnijoj dobi. (5)

Reproduktivni faktori rizika su rana dob menarhe, kasna menopauza i preuranjeni porod, dok su trudnoća u ranoj dobi i multiparitet protektivni faktori. Rizik je povišen i kod korištenja

oralnih kontraceptiva i hormonske nadomjesne terapije, te je viši kod korištenja kombinacije estrogena i progesterona. Rizik je proporcionalan duljini izloženosti djelovanju estrogena. (5)

Pozitivna obiteljska anamneza značajno povećava rizik za oboljenje od karcinoma dojke. Također, poznato je mnoštvo genetskih mutacija povezano s povećanim rizikom za karcinom dojke od kojih 40% čine autosomno dominantno nasljedne BRCA1 i BRCA2 mutacije. Istraživanja pokazuju da 55-65% žena s mutacijom BRCA1 i 45% žena s mutacijom BRCA2 će do sedamdesete godine života oboljeti od karcinoma dojke. Kod žena s genetskom predispozicijom karcinom se obično dijagnosticira u mlađoj životnoj dobi i često zahvaća obje dojke. (5)

Benigne lezije dojke povezane su s povećanim rizikom od karcinoma dojke, te njihova korelacija ovisi o histološkom tipu lezije i obiteljskoj anamnezi. Laktacija je protektivni faktor proporcionalan s duljinom laktacije, te u kombinaciji s multiparitetom smanjuje rizik od karcinoma dojke za 50%. (5)

Ostali rizični faktori uključuju pretilost, konzumaciju alkohola, pušenje, prehrana bogata zasićenim masnim kiselinama, smanjena tjelesna aktivnost i izloženost ionizirajućem zračenju. Krvna grupa, pobačaj, konzumacija lijekova za stimulaciju ovulacije, gustoća dojke i konzumacija kave neki su od potencijalnih rizičnih faktora koji su nedovoljno istraženi ili su rezultati istraživanja kontradiktorni. (5)

3.3. Klasifikacija karcinoma dojke

Histološki karcinom dojke se može podijeliti na invazivne i neinvazivne (karcinom *in situ*), koji se dijele na duktalne i lobularne, te posebni oblici u skupini invazivnih karcinoma. Molekularna klasifikacija je presudna u odabiru modaliteta liječenja. Ovisno o ekspresiji estrogenih receptora (ER), progesteronskih receptora (PR), receptora za humani epidermalni čimbenik rasta 2 (HER-2) i proliferacijskog indeksa Ki-67 karcinom dojke dijelimo na luminalni A, luminalni B HER-2 negativni, luminalni B HER-2 pozitivni, HER-2 pozitivni i trostruko negativni molekularni tip. (6)

3.3.1. Duktalni karcinom *in situ* (DCIS)

Duktalni karcinom *in situ* (DCIS) je preinvazivni karcinom koji čine atipične stanice epitela kanalića terminalne duktulo-lobularne jedinice. DCIS je najčešći oblik preinvazivnog karcinoma dojke, te čini 80% svih preinvazivnih promjena. (6) Ovisno o nuklearnoj atipiji i postojanju nekroze DCIS se dijeli na DCIS niskog, srednjeg i visokog gradusa. Rizik obolijevanja od invazivnog karcinoma je proporcionalan s visinom gradusa DCIS-a. (7)

3.3.2. Duktalni invazivni karcinom (IDC)

Duktalni invazivni karcinom (IDC, od engl. *invasive ductal carcinoma*) je maligna promjena koju čine maligna proliferacija stanica i invazija strome. To je heterogena skupina tumora koja se može podijeliti na nekoliko histoloških podtipova. Invazivni karcinom NST (od engl. *no special type*) čini 40-75% invazivnih karcinoma dojke, te 55% svih karcinoma dojke, što ga čini najčešćom malignom promjenom u dojci. (7) Naziva se i "sciroznim rakom" zbog čvrste konzistencije koja se već u ranom stadiju očituje kao kvržica u dojci, a uzrokovana je dezmodoplastičnom reakcijom. Često se unutar tumora nalaze žarišta nekroze i mikrokalcifikati, te se može naći perivaskularna i perineuralna invazija. U uznapredovalim slučajevima dolazi do fiksacije na prednju stijenku prsnog koša i uvlačenja kože ili bradavice. (6)

Specifični tipovi NST su rijetki, te u njih spadaju tubularni, mucinozni, invazivni kribriiformni, medularni i invazivni papilarni koji imaju bolju prognozu od IDC NST, zatim invazivni mikropapilarni s lošijom prognozom i ostali vrlo rijetki tipovi. (7)

3.3.3. Lobularni invazivni karcinom (ILC)

ILC čini 10% invazivnih karcinoma i time je drugi po učestalosti od invazivnih karcinoma dojke. Zahvaća stariju populaciju od IDC-a, te pokazuje sklonost multicentričnom i bilateralnom pojavljivanju. U manjeg broja bolesnica tumor raste u obliku tračaka i ne izaziva dezmodoplastičnu reakciju zbog čega se tvorba ne može napipati. ILC su imunohistokemijski E-kadherin negativni. (6)

3.3.4. Molekularni podtipovi karcinoma dojke

Određivanje molekularnog podtipa karcinoma dojke temelji se na ekspresiji određenih prognostičkih i prediktivnih čimbenika. Imunohistokemijski se određuje ekspresija ER, PR, HER-2 i proliferacijski indeks s Ki-67 protutijelom u tumoru. Molekularni podtipovi se značajno razlikuju u prognozi i načinu liječenja. (6)

Tablica 1. Molekularni podtipovi karcinoma dojke (6)

Podtip karcinoma dojke	Imunohistokemijske karakteristike
Luminalni A	ER+, PR+, HER-2-, Ki-67<20%
Luminalni B HER-2 negativni	ER+, HER-2-, i najmanje jedno od: <ul style="list-style-type: none">• PR negativan ili nizak• Ki-67>20%
Luminalni B HER-2 pozitivni	ER+, HER-2+, Ki-67 bilo koji, PR bilo koji
HER-2 pozitivni	HER-2+, ER-, PR-
Trostruko negativni	HER-2-, ER-, PR-

Luminalni tip A je najčešći molekularni podtip, čini 40% NST tumora dojke, te ima najbolju prognozu. Luminalni tip B HER-2 negativni čini 10-15% karcinoma dojke, kao i luminalni tip B HER-2 pozitivni i HER-2 pozitivni podtip koji imaju istu incidenciju. Najlošiju prognozu ima trostruko negativni podtip čija je incidencija 15-20%. (6)

3.4. TNM klasifikacija i stadiji karcinoma dojke

TNM klasifikacija se određuje na temelju anatomskih karakteristika tumora dobivenih patohistološkim pregledom. Definira se veličina tumora (T), status limfnih čvorova (N) i postojanje udaljenih presadnica (M). Nakon određivanja TNM može se odrediti stadij bolesti. Određivanje stadija daje uvid u vjerojatnost izlječenja te je ključno u odabiru modaliteta liječenja. Lošiju prognozu imaju tumori većih dimenzija, višeg stupnja zloćudnosti, s većim Ki-67 mitotičkim indeksom, s pozitivnim limfnim čvorovima, negativnim hormonskim receptorima, pozitivnim HER-2 statusom i mlađe bolesnice. (5)

Najnovije, osmo izdanje AJCC (Američko društvo za rak, od engl. *American Joint Committee on Cancer*) smjernica za stupnjevanje karcinoma dojke u TNM klasifikaciju uključuje i biomarkere ER, PR i HER-2 i genetsko testiranje s obzirom na njihov velik utjecaj u odabiru terapije. (8)

Tablica 2. Međunarodna TNM klasifikacija karcinoma dojke (9)

TX	Primarni tumor se ne može odrediti
T0	Nema dokaza primarnog tumora
Tis	Karcinom <i>in situ</i>
T1	Tumor veličine do 20 mm
T1mi	Tumor veličine do 1 mm
T1a	Tumor veličine 1 mm do 5 mm
T1b	Tumor veličine 5 mm do 10 mm
T1c	Tumor veličine 10 mm do 20 mm
T2	Tumor veličine 20 mm do 50 mm
T3	Tumor veći od 50 mm
T4	Tumor koji zahvaća kožu ili prsni koš
T4a	Tumor zahvaća torakalnu stijenku
T4b	Ulceracije, ipsilateralni satelitski noduli ili edem kože
T4c	T4a i T4b
T4d	Inflamatorni karcinom dojke

NX	Nije moguća procjena limfnih čvorova
N0 N0i+ N0mol+	Bez metastaza u regionalne limfne čvorove Izolirane tumorske stanice (ITC) u regionalnim limfnim čvorovima Pozitivan molekularni nalaz RT-PCR
N1 N1mi N1a N1b N1c	Mikrometastaze; metastaze u 1-3 aksilarna limfna čvora i/ili unutarnja mamilarna; negativni unutarnji mamilarni limfni čvorovi s metastazama u sentinel limfni čvor Mikrometastaze (veličine 0,2 mm do 2 mm) Metastaze u 1-3 aksilarna limfna čvora (veća od 2 mm) Metastaze u ipsilateralne unutarnje mamilarne limfne čvorove Metastaze u 1-3 aksilarna i interna mamilarna limfna čvora
N2 N2a N2b	Metastaze u 4-9 aksilarna limfna čvora; pozitivni ipsilateralni unutarnji mamilarni limfni čvorovi bez metastaza u aksilarne limfne čvorove Metastaze u 4-9 aksilarna limfna čvora Klinički detektirane metastaze u unutarnje mamilarne limfne čvorove s negativnim aksilarnim limfnim čvorovima
N3 N3a N3b N3c	Metastaze u više od 10 aksilarna limfna čvora; metastaze u infraklavikularne limfne čvorove; pozitivni unutarnji mamilarni i aksilarni limfni čvorovi; više od 3 metastaze u aksilarne limfne čvorove u metastaze u sentinel limfni čvor kod klinički negativnih ipsilateralnih unutarnjih mamilarnih limfnih čvorova Metastaze u više od 10 aksilarnih limfnih čvorova; metastaze u infraklavikularne limfne čvorove N1a ili N2a uz N2b; N2a uz N1b Metastaze u ipsilateralne supraklavikularne limfne čvorove

M0 M0i+	Nema kliničkih ni radioloških znakova udaljenih metastaza Prisutnost tumorskih stanica veličine do 0,2 mm u cirkulirajućoj krvi, koštanoj srži ili drugom neregionalnom limfnom tkivu, bez kliničkih i radioloških znakova udaljenih metastaza
M1	Udaljene metastaze dokazane klinički, radiološki ili histološki (veće od 0,2 mm)

Tablica 3. TNM klasifikacija i stadij karcinoma dojke (9, 10)

Stadij 0	Tis N0 M0
Stadij I	T1 N0 M0 T0 N1mi M0 T1 N1mi M0
Stadij IIA	T0 N1 M0 T1 N1 M0 T2 N0 M0
Stadij IIB	T2 N1 M0 T3 N0 M0
Stadij IIIA	T0 N2 M0 T1 N2 M0 T2 N2 M0 T3 N1 M0 T3 N2 M0
Stadij IIIB	T4 N(bilo koji) M0
Stadij IIIC	T(bilo koji) N3 M0
Stadij IV	T(bilo koji) N(bilo koji) M1

4. Liječenje invazivnog karcinoma dojke

U liječenju invazivnog karcinoma dojke koriste se kirurška resekcija i radioterapija, koje čine lokalne metoda liječenja, i sustavno liječenje kemoterapijom, endokrinom terapijom i anti-HER-2 terapijom. Metoda liječenja se određuje ovisno o patohistološkom tipu karcinoma, molekularnom tipu, proširenosti bolesti, prediktivnim i prognostičkim čimbenicima i u dogovoru s bolesnicom. (11)

Kod nemetastatskog karcinoma dojke cilj liječenja je eradikacija tumora u dojci i regionalnim limfnim čvorovima i prevencija metastatskog širenja karcinoma. Lokalna terapija se sastoji od kirurškog uklanjanja tumora i disekcije limfnih čvorova pazuha i adjuvantne radioterapije. Sistemska terapija može biti adjuvantna i neoadjuvantna. Primjenjuje se endokrina terapija kod karcinoma s pozitivnim ER i PR, trastuzumab kod pozitivnih HER-2 receptora i kemoterapija kod trostruko negativnog podtipa. (11)

Kod karcinoma dojke s udaljenim presadnicama cilj liječenja je produljenje života i očuvanje kvalitete života. (11)

4.1. Lokalna terapija

Kirurško liječenje uključuje poštudne (tumorektomija, segmentektomija i kvadrantektomija) i radikalne zahvate (mastektomija, mastektomija s očuvanjem kože, mastektomija s očuvanjem kože i bradavice). Nakon svakog poštudnog zahvata indicirana je adjuvantna radioterapija u područje tumorskog ležišta. Radikalni zahvat je indiciran kod multicentričnih tumora, nemogućnosti postizanja negativnog ruba, nepovoljnog omjera veličine tumora i dojke, u slučaju prethodne radioterapije i kod bolesnica kod kojih se izbjegava radioterapija. Rekonstrukcija se učini u istom zahvatu ili naknadno. (12)

Kod klinički pozitivnih limfnih čvorova pazuha liječenje počinje neoadjuvantnom radioterapijom nakon čega se učini disekcija pazuha. Kod klinički negativnih limfnih čvorova pazuha potrebno je napraviti biopsiju limfnog čvora stražara, nakon čega multidisciplinarni tim donosi odluku o daljnjem liječenju. (12)

Adjuvantna radioterapija indicirana je kod svih poštudnih zahvata, radikalnih zahvata s pozitivnim resekcijskim rubom i kod pozitivnih limfnih čvorova pazuha. (12)

4.2. Sustavno liječenje

Adjuvantna kemoterapija indicirana je u bolesnica s HER-2 pozitivnim tumorom, trostruko negativnim tumorom, luminalnim tumorom visokog rizika i kod pozitivnih limfnih čvorova pazuha. Standardna terapija je kombinacija antraciklina i taksana uz profilaktičku primjenu filgrastima ili perfigastrima. U bolesnica s kardiološkim komorbiditetom se primjenjuje neantraciklinski protokol, te je potrebno prije početka liječenja učiniti UZV srca i pregled kardiologa.

Neoadjuvantna kemoterapija indicirana je u lokalno uznapređovalog karcinoma, inflamatornog karcinoma dojke i kod nepovoljnog odnosa veličine tumora i veličine dojke, te se koristi kombinacija kemoterapeutika kao i u prethodno opisanom adjuvantnom liječenju. (12)

Anti-HER-2 terapija je indicirana kod svih HER-2 pozitivnih karcinoma. Primjenjuje se adjuvantno i/ili neoadjuvantno usporedno s primjenom taksana, te se koristi trastuzumab u adjuvantnom liječenju, odnosno kombinacija trastuzumaba i pertuzumaba u neoadjuvantnom liječenju i u adjuvantnom liječenju bolesnica s pozitivnim limfnim čvorovima. (12)

Endokrina terapija indicirana je u liječenju karcinoma s izraženim ER i PR. U premenopauzalnih bolesnica se primjenjuje tamoksifen, a u postmenopauzalnih aromatazni inhibitori ili tamoksifen kad postoje kontraindikacije za inhibitore aromataze ili se teško podnose. (12)

4.3. Liječenje lokalno recidivirajućeg i metastatskog karcinoma dojke

Izolirani lokalni recidiv karcinoma dojke liječi se kao primarni tumor lokalnim i sustavnim terapijskim metodama, ovisno o tipu karcinoma, stadiju bolesti i prethodnom liječenju. Zbog heterogene prirode bolesti, kod postavljanja dijagnoze metastatske bolesti potrebno je učiniti biopsiju presadnice i odrediti status hormonskih i HER-2 receptora, a preporučuje se i BRCA testiranje, PD-L1 testiranje u trostruko negativnog i PIK3CA testiranje u luminalnog HER-2 negativnog karcinoma. U liječenju metastatskog karcinoma primjenjuje se sustavna terapija ovisno o biologiji karcinoma s ciljem održavanja kvalitete života, usporenja progresije bolesti, produljenja ukupnog preživljenja, kontrole simptoma, sprječavanja komplikacija i poboljšanja općeg stanja bolesnice. Kod koštanih presadnica se primjenjuju bisfosfonati ili denosumab i palijativna radioterapija. (12)

5. Radiološka dijagnostika karcinoma dojke

Radiološka dijagnostika dojke je, uz klinički pregled bolesnice, važne za otkrivanje karcinoma dojke u ranom stadiju kao i za praćenje bolesnica s karcinomom dojke.

5.1. Mamografija

Mamografija je zlatni standard za dijagnostiku i probir (engl. *screening*) karcinoma dojke kod asimptomatskih žena starijih od 40 godina. Randomizirane kliničke studije pokazuju značajno smanjenje stope općeg mortaliteta i specifičnog mortaliteta od karcinoma dojki u žena u dobi 40-74 godina kada je korištena metoda mamografskog probira. (13 - 15)

Dojke se snimaju u dvije standardne projekcije – kраниокаудална i mediolateralna kosa koje omogućuju analizu svih dijelova dojke. Po potrebi je moguće snimiti dodatne projekcije u svrhu bolje vizualizacije i karakterizacije suspektne lezije. Uz dobivene informacije o veličini tvorbe, obliku i rubovima, značajno svojstvo mamografije je detekcija sumnjivih kalcifikata, koji su najraniji znak karcinoma dojke. (16)

Vizualizacija lezija u dojci je bolja u starijih bolesnica zbog involutivnih promjena u dojci i veće količine masnog tkiva što omogućuje bolji kontrast između normalnog tkiva dojke i patološke lezije. Kod mlađih žena dojke su radiološki guste što otežava dijagnostiku malignih lezija zbog superpozicije žljezdanog tkiva, te je u tom slučaju potrebno napraviti ultrazvučni pregled. (16)

Dvije su glavne vrste digitalnih slikovnih sustava koje su zamijenile nekad korištenu analognu mamografiju. Izravna radiografija je metoda gdje se slikovni podatci prenose izravno na radnu stanicu radiologa, dok se u računalnoj radiografiji uklonjivi detektor na bazi kazete umetne u vanjski uređaj sa svrhom generiranja slikovnih podataka. Računalna radiografija se ne preporučuje u radiologiji dojki zbog niže osjetljivosti i manje učinkovitosti u otkrivanju raka u usporedbi s izravnom radiografijom. (17)

Digitalna mamografija s punim poljem (FFDM; od engl. *Full Field Digital Mammography*) je slikovni sustav s postavljenim digitalnim detektorima koji pretvaraju rendgenske fotone u električni signal koji zatim može producirati sliku na računalu i stvoriti konvencionalni mamogram na filmu. (17)

Digitalna tomosinteza dojke (DBT; od engl. *Digital Breast Tomosynthesis*) je tehnika slojevitog snimanja dojki što omogućuje analizu svakog sloja uz manji efekt superpozicije žljezdanog tkiva. Time se ostvaruje bolja vizualizacija lezija u dojci i povećava se osjetljivost mamografije u detekcije benignih i malignih promjena. (17)

Mamografija kao sredstvo probira za karcinom dojke je indicirana kod svih žena starijih od 40 godina. (18) Bolesnice s pozitivnom obiteljskom anamnezom za rak dojke ili jajnika u prvoj obiteljskoj liniji, dokazanom ekspresijom onkogeni koji povećavaju rizik za nastanak karcinoma dojke i patohistološki dokazanom atipičnom duktalnom hiperplazijom, lobularnom intraepitelnom neoplazijom ili DCIS-om, kao i bolesnice kod kojih je očekivani rizik od oboljenja od karcinoma dojke u životu >20% prema Gailovom modelu, smatraju se bolesnicama povišenog rizika za karcinom dojke. Prema smjernicama za radiološko dijagnosticiranje i praćenje bolesnica oboljelih od raka dojke kod bolesnica povećanog rizika preporuča se ultrazvuk dojki jednom godišnje do 30. godine, zatim naizmjenično ultrazvuk i MR dojki svakih 6 mjeseci između 30. i 40. godine, te mamografija i MR naizmjenično svakih 6 mjeseci nakon 40. godine života. (17) Mamografija se ne preporuča prije tridesete godine s obzirom na moguću povećanu osjetljivost na ionizirajuće zračenje u ranijoj dobi kod bolesnica visokog rizika. (18)

Kad postoji sumnja na malignu bolest indicirana je dijagnostička mamografija. Za razliku od probirne mamografije, dijagnostička mamografija koristi dodatne projekcije i detaljnije opisuje identificirane lezije. (18)

Apsolutne kontraindikacije za mamografiju nema, no postoje relativne kontraindikacije. Zbog štetnosti ionizirajućeg zračenja u bolesnica koje su trudne potrebno je odgoditi mamografiju kad god je to moguće. Također, mamografija se ne preporučuje u bolesnica koje doje zbog povećane gustoće žljezdanog tkiva koje otežava vizualizaciju tumora. (18)

Mamografskim probirom se lakše otkrivaju spororastuće tvorbe od kojih određeni broj čine lezije niskog malignog potencijala koje ne progrediraju u životno ugrožavajuću bolest. Lažno pozitivni rezultati, čiji rizik za žene 50-69 godina iznosi 20%, koji rezultiraju nepotrebnim invazivnim zahvatima i radioterapijom su glavni nedostatak mamografskog probira. (19)

5.2. Kontrastna mamografija (CEM)

Kontrastna mamografija (CEM, od engl. Contrast-Enhanced Mammography) je tehnika koja se temelji na vizualizaciji neovaskularizacije primjenom jodnog kontrasta. Krvne žile stvorene procesom neovaskularizacije karakterizira veća propusnost kontrastnog materijala čime se tkivo tumora vizualizira unatoč preklapanju tkiva dojke. Dosadašnje studije pokazuju veću osjetljivost i specifičnost kod korištenja CEM u detekciji malignih lezija dojke u usporedbi s FFDM, te pokazuju značajnu korist u žena s gustim žljezdanim tkivom. U probiru i praćenju bolesnica visokog rizika, kao i u preoperativnoj obradi bolesnica CEM pokazuje osjetljivost i specifičnost sličnu MR-u, te predstavlja moguću alternativu MR-u s kontrastom. Lažno pozitivan rezultat mogu dati benigne tvorbe, najčešće fibroadenomi, papilomi i hiperplazije, koje pokazuju nakupljanje kontrasta. CEM se ne preporučuje u evaluaciji suspektnih mikrokalcikata na konvencionalnoj mamografiji, s obzirom da studije nisu pokazale značajnu specifičnost i osjetljivost. Unatoč visokoj negativnoj prediktivnoj vrijednosti, neki oblici karcinoma, kao što su mucinozni karcinom i invazivni lobularni karcinom, pokazuju smanjeno nakupljanje kontrasta i mogu dovesti do lažno negativnog rezultata. (20)

Nedostaci CEM-a su korištenje većih doza zračenja i reakcije preosjetljivosti na kontrastno sredstvo, u rasponu od blagih i umjerenih do rijetkih fatalnih reakcija. Kontrastom inducirana renalna insuficijencija je vrlo rijetka nuspojava koja se prevenira ispitivanjem bubrežne funkcije prije aplikacije kontrastnog sredstva. (20)

5.3. Ultrazvuk

Ultrazvuk je metoda izbora za pregled mlađih žena, trudnica i dojilja, odnosno žena s gustim žljezdanim parenhimom koji otežava vizualizaciju lezija na mamografiji. Metoda omogućuje pregled bez izlaganja ionizirajućem zračenju, nije neugodna za bolesnice, te se po potrebi može ponoviti više puta. (16)

Pri ultrazvučnom pregledu se koriste linearne sonde čija frekvencija bi trebala biti veća od 12 MHz. Kvaliteta ultrazvučnog nalaza ovisi o ispitivaču, stoga pretragu treba izvoditi osoba s adekvatnom edukacijom u slikovnoj dijagnostici dojki. (17)

Ultrazvuk omogućuje razlikovanje cistične od solidnih lezija, te daje dodatne informacije koje omogućuju razlikovanje malignih i benignih lezija. (21) Karcinomi se najčešće prikazuju kao hipoehogene zone nepravilnih rubova s heterogenim unutrašnjim odjecima i stražnjom

akustičnom muklinom. Karcinom može imati dobro ograničene konture i oponašati fibroadenom. U tim slučajevima prisutnost akustične mukline čini leziju suspektu na karcinom. (16)

Ultrazvuk aksilarne regije je metoda izbora za procjenu zahvaćenosti limfnim čvorova kod bolesnica s karcinomom dojke. (17)

Sonoelastografija je ultrazvučna metoda kojom se procjenjuje i mjeri tvrdoća tkiva dojke. Elastografija posmičnog vala (engl. *shear-wave elastography*) omogućuje kvantifikaciju tvrdoće lezija mjerenjem Youngovog modula elastičnosti, a moguća je i kvantifikacija u boji. *Strain* elastografija je kvalitativna metoda kodirana bojom, no moguća je i kvantifikacija prema okolnom parenhimu. Što je elastografski lezija tvrđa, veća je sumnja na malignost. (17)

Ultrazvuk uz primjenu kontrastnog sredstva (CEUS) je metoda koja se temelji na intravenskoj primjeni mikromjehurića zraka koji na ultrazvučnom pregledu čine kontrast. Mjeri se prokrvljenost tvorbe s izračunom dinamičke krivulje, te je indiciran u praćenju bolesnica kada MR nije dostupan ili je kontraindiciran. (17)

Ultrazvuk ima visoku osjetljivost (80,1%) i specifičnost (88,4%) u detekciji karcinoma dojke. (21) Nedostatak ultrazvučne pretrage je nemogućnost prikaza mikrokalcifikata. Mamografija i ultrazvuk dojke se međusobno nadopunjuju, te je ultrazvuk logičan slijed u dijagnostici žena s radiološki "gustim" dojkama i nakon uočene suspektne tvorbe na mamografiji. (16)

5.4. Magnetska rezonanca (MR)

Magnetska rezonanca (MR) je tehnika snimanja koja je ulogu u dijagnostici bolesti dojke stekla tek početkom ovog stoljeća, što je uzrokovalo značajan napredak u dijagnostici i praćenju bolesnica s karcinomom dojke. (22) Snimanje dojki se provodi na magnetu jakosti najmanje 1.5 T uz korištenje posebnih zavojnica za dojke. (23)

Multiparametrijski MR pregled dojki (mpMR) uz primjenu kontrasta i DWI (od engl. *Diffusion Weighted Imaging*) su tehnike snimanja koje su značajno pridonijele točnoj dijagnostici karcinoma dojke i reducirale broj nepotrebnih biopsija. (24) MpMR dojki služi na analizu funkcionalnih procesa na staničnoj i molekularnoj razini, te je odličan za detekciju lezija, procjenu lokalne proširenosti bolesti i otkrivanje multicentričnih, multifokalnih i bilateralnih karcinoma dojke. (17) DWI detektira difuzijski koeficijent čime se kvantificira i vizualizira gibanje molekula vode u tkivu. Karcinom dojke obično ima niski difuzijski koeficijent i time se

na DWI MR snimkama prikazuje jači signal od okolnog zdravog tkiva. (24) Suspektne lezije se opisuju kao mase, patološke zone imbibicije i fokusi. Fokusi su promjene manje od 5 mm, dok mase čine veće promjene s definiranim konveksnim rubovima. Prilikom opisivanja masi potrebno je navesti njihov oblik, izgled rubova i dinamiku nakupljanja kontrasta. (22) Maligne lezije karakteriziraju mase nepravilnih i spikuliranih rubova te specifični obrasci punjenja kontrastom, kao što je rubno nakupljanje kontrasta koje je vidljivo kod IDC visokog gradusa, nakupljanje kontrasta u obliku septa, te centralno nakupljanje kontrasta. Patološke zone imbibicije duktalne i segmentalne distribucije vidljive su kod DCIS, IDC, atipične duktalne hiperplazije i papilarnih neoplazmi. Retikularno i dendritičko nakupljanje kontrasta unutar lezije karakteristično je za inflamatorni karcinom dojke. (25)

Osjetljivost MR za detekciju invazivnih malignih lezija je 98% (26), čime je MR metoda za detekciju karcinoma dojke s najvećom osjetljivošću (17). Mamografija ima veću točnost u usporedbi s MR-om u otkrivanju *in situ* karcinoma dojke. (16) Nepravilni rubovi, inhomogeno i rubno nakupljanje kontrasta su najpouzdaniji morfološki kriteriji za razlikovanje benignih od malignih lezija (27), no zbog relativno niske specifičnosti (65-79%) za postavljanje točne dijagnoze potrebno je učiniti biopsiju vođenu ultrazvukom. (26)

Tumorsko tkivo se razlikuje od normalnog, zdravog tkiva, prema nakupljanju kontrastnog sredstva na bazi gadolinija. (16, 22) Brz rast karcinoma stvara povećanu potrebu za kisikom i hranjivim tvarima što uzrokuje povećano otpuštanje faktora rasta i stvaranje novih krvnih žila u tumorskoj stromi. Kontrast se nakuplja u novonastalim krvnim žilama i na taj način daje informacije o veličini i prirodi lezije. (28)

MR se koristi kod bolesnica sa silikonskim umetcima (bez primjene kontrastnog sredstva), za karakterizaciju lezije nesigurnog malignog potencijala, kod postojanja aksilarnih metastaza iz nepoznatog primarnog tumora, u praćenju bolesnica visokog rizika za karcinom dojke, te u praćenju prije, za vrijeme i nakon onkološkog i kirurškog liječenja. (17) Kontraindikacije su nemogućnost bolesnice da leži na trbuhu i strano metalno tijelo nepoznatog sastava ili sastava koje ne smije u magnetsko polje. (17)

5.5. BI-RADS klasifikacija

BI-RADS (od engl. *Breast Imaging and Reporting Data System*) je standardizirani sustav tumačenja i kategorizacije nalaza mamografije, ultrazvuka i MR-a. Sastoji se od sedam kategorija koje ukazuju na vjerojatnost normalne, benigne ili zloćudne dijagnoze. Sustav

pomaže u donošenju odluka i služi u prikupljanju podataka i reviziji pojedinačnih praksi. (17)

Tablica 4. BI-RADS klasifikacija (29)

BI-RADS	Nalaz	Vjerojatnost maligne lezije	Daljnja obrada
0	Nepotpun	-	Potrebna je dodatna obrada
1	Uredan	0%	Redovno praćenje
2	Benigan	0%	Redovno praćenje
3	Vjerojatno benigan	<2%	Praćenje u kraćem vremenskom razdoblju
4a	Sumnjiv na malignu promjenu	2 – 10%	Biopsija
4b		10 – 50%	
4c		50 – 95%	
5	Maligna lezija	>95%	Biopsija
6	Biopsijom potvrđena maligna bolest	100%	Liječenje

5.6. Radiološki intervencijski zahvati u dijagnostici karcinoma dojke

Invazivna dijagnostika podrazumijeva vađenje uzorka tkiva dojke kroz iglu, a može biti navođena ultrazvukom, mamografski ili magnetnom rezonancom, te uključuje citološku punkciju i tkivnu dijagnostiku. (17) Kiruršku biopsiju kao standard tkivne dijagnostike zamijenile su minimalno invazivne metode – biopsija širokom iglom i vakuumom asistirana biopsija (VAB). (30)

Citološka punkcija izvodi se tankom iglom debljine 18-25 G (17) te je najčešće navođena ultrazvukom koji omogućuje praćenje prolaska igle kroz tkivo u realnom vremenu. Kada vrh igle uđe u leziju napravi se aspiracija čime se dobiju stanice za citološku analizu. (16) Citološka dijagnostika zbog manje osjetljivosti u odnosu na tkivnu dijagnostiku nije preporučena metoda kod dijagnostike sumnjivih lezija dojke. Koristi se kod suspektnih cističnih tvorbi i u evakuaciji velikih cisti i kolekcija u tkivu dojke te se, uz biopsiju širokom iglom, koristi kod procjene proširenosti bolesti punkcijom pazušnih limfnih čvorova zbog visoke pozitivne prediktivne vrijednosti iako je biopsija širokom iglom preporučena metoda izbora za analizu suspektnih limfnih čvorova. (17, 31)

Biopsija širokom iglom je minimalno invazivna metoda kojom se dobiva adekvatno tkivo za patohistološku dijagnostiku i analizu hormonskih receptora i time je zlatni standard dijagnostike sumnjivih lezija dojke. (32) Radi se iglom debljine 14 G, najčešće pod kontrolom ultrazvuka i uzima se 3-6 uzoraka. (17) Osim dijagnostike lezija dojki biopsija širokom iglom se koristi za procjenu proširenosti bolesti biopsijom tkiva aksilarnih limfnih čvorova, čije je osjetljivost (90%) značajno viša od osjetljivosti citološke punkcije (65%). (31, 32)

Vakuumom asistirana biopsija (VAB) novija je metoda invazivne dijagnostike koja pokazuje veću dijagnostičku vrijednost od citološke punkcije i biopsije širokom iglom. Koriste se igle debljine 8-14 G, najčešće uz mamografsko navođenje i navođenje MR-om. (33) Široka igla i tehnika sukcije koju koristi VAB omogućuju prikupljanje većih i cjelovitih uzorka tkiva, što olakšava patohistološku dijagnostiku i smanjuje broj potrebnih uzoraka u usporedbi s biopsijom širokom iglom. (30, 32) Stereotaksijski VAB je glavna metoda za analizu mikrokalcfikata vidljivih na mamografiji. Uz značajan doprinos dijagnostici sumnjivih lezija dojke, VAB se može koristiti i u terapijske svrhe za uklanjanje benignih tumora. (33)

6. Postoperativno radiološko praćenje bolesnica s karcinomom dojke

6.1. Važnost postoperativnog praćenja bolesnica

Bolesnice koje su kirurški liječene mastektomijom ili poštednim zahvatom na dojci zahtijevaju praćenje redovitim kliničkim pregledima i po potrebi radiološkim pretragama. Cilj praćenja je rano otkrivanje lokalnog povrata bolesti i novog primarnog tumora. (34) Godišnja incidencija povrata bolesti ipsilateralno i kontralateralne pojave karcinoma u žena s dijagnosticiranim ranim invazivnim karcinomom dojke je 0,5 do 1%. (35) Dob pojave primarnog karcinoma ispod 40 godina, liječenje poštednom operacijom bez radioterapije i radiološki guste dojke su faktori rizika za pojavu lokalnog recidiva invazivnog karcinoma dojke unutar jedne godine od završetka terapije. (36, 37) Lokalni povrat bolesti značajno korelira s preživljenjem, te je glavni rizični faktor za pojavu metastaza i smrt od karcinoma dojke. (38) Otkrivanje povrata bolesti u ranom stadiju omogućuje potpuno odstranjenje recidiva i rezultira boljim preživljenjem, stoga je važno definirati protokol postoperativnog praćenja bolesnica temeljen na znanstvenim činjenicama. (39, 40)

6.2. Praćenje nakon poštedne operacije

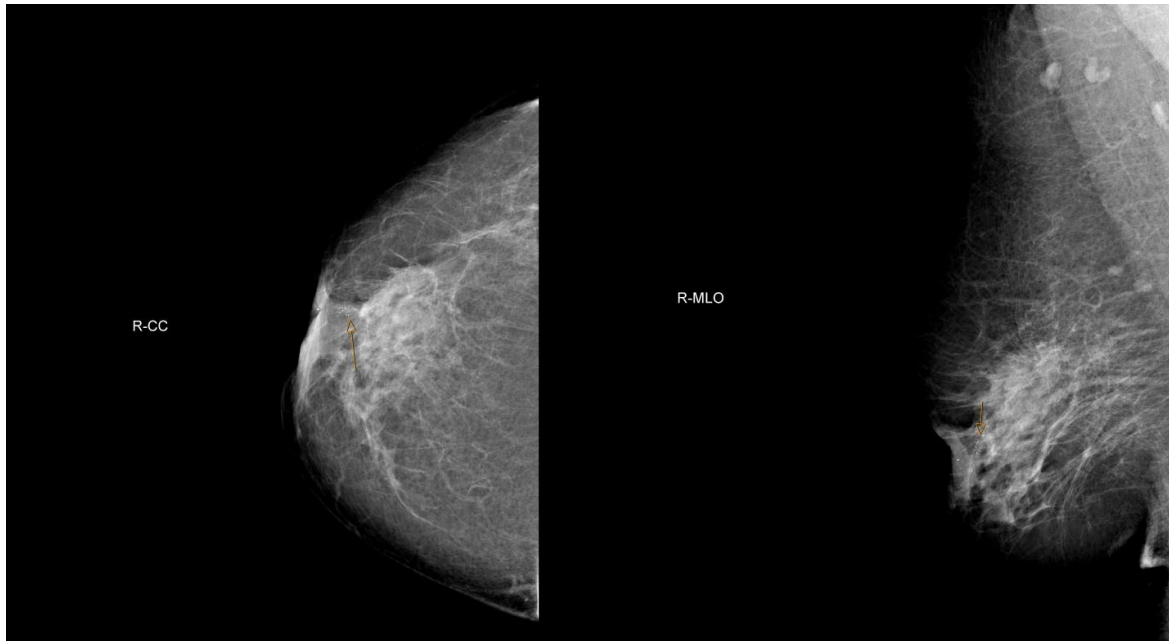
6.2.1. Mamografija

Mamografija je metoda izbora kod rutinskog praćenja bolesnica koje su imale poštednu operaciju. Kod detekcije ipsilateralnih tumora osjetljivost mamografije je 64-67%, dok je specifičnost 85-97%. Kontralateralni tumori su ranije detektirani na mamografiji nego kliničkim pregledom, te specifičnost i osjetljivost za njih iznose 67% i 50%. (41, 42) Osjetljivost i specifičnost mamografije je manja u postoperativnom praćenju nego u probiru bolesnica bez anamneze preboljelog karcinoma dojke. Također, osjetljivost je manja u prvih 5 godina nakon preboljelog karcinoma dojke i u žena koje su primale sistemske terapije. (43) Brojna istraživanja ukazuju da rutinska mamografija u postoperativnom praćenju bolesnica povećava preživljenje. Mamografijom se otkrivaju tumori manje veličine i invazivnosti nego

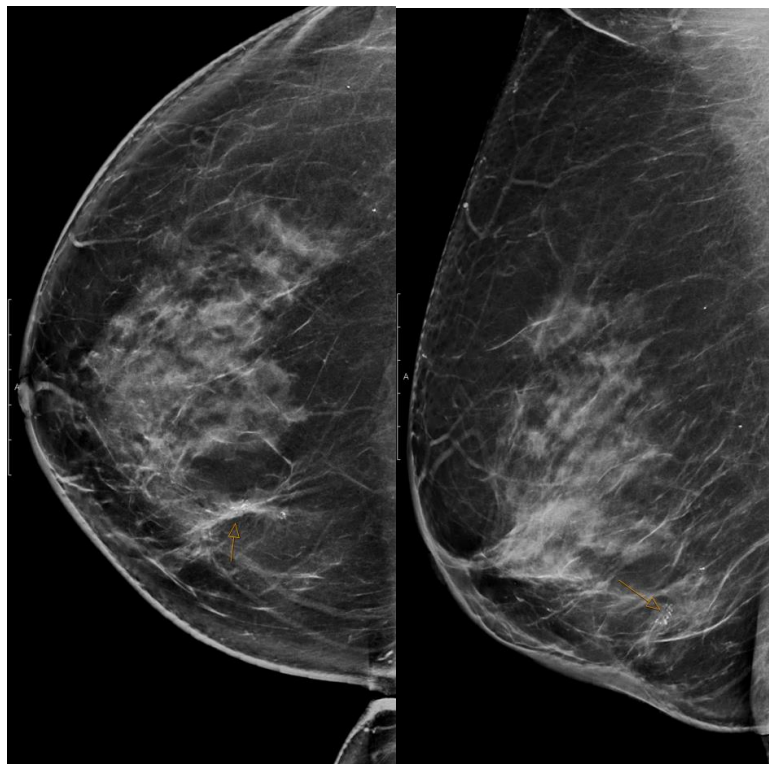
kliničkim pregledom. (44) Ti tumori imaju manji rizik pojave metastaza. (45) Detekcija tumora u asimptomatskoj fazi pridonosi redukciji apsolutnog mortaliteta za 17-28% i povećava relativno preživljenje za 27-47%. (39, 40) Kontralateralni tumori detektirani mamografijom imaju veće preživljenje od tumora detektiranih drugim radiološkim metodama. (46)

Osjetljivost i specifičnost mamografije je smanjena zbog postojanja postoperativnih i postiradijacijskih promjena u tkivu koje otežavaju interpretaciju mamograma. Ožiljne promjene tkiva, stari hematomi, masna nekroza, zadebljanje kože, pojava kalcifikata i povećanje gustoće tkiva osim prikrivanja recidiva tumora mogu dati i lažno pozitivan rezultat. U oko 10% karcinoma je zbog teže interpretacije potrebno napraviti dodatne radiološke pretrage kao što su ultrazvuk i MR. (34, 44) Zbog navedenih promjena u tkivu dojke snimanje prvog mamograma se preporučuje najmanje 6 mjeseci nakon terapije uz ponavljanje nalaza godinu dana nakon završetka liječenja čime se potvrđuje da su promjene na mamogramu posljedica operacije i primljene radioterapije. (47)

Tipične morfološke promjene koje pobuđuju sumnju na povrat bolesti su promjene u gustoći tkiva, rastuća tvorba, edematozne promjene tkiva dojke i nalaz suspektnih kalcifikata (slika 1), te nemaju nužno iste morfološke karakteristike kao primarna lezija. Masna nekroza tkiva, koja nastaje nakon provedene radioterapije, može nalikovati na malignu leziju zbog pojave mikrokalifikata (slika 2), promjene u gustoći tkiva i spikuliranih rubova. Suspektni kalcifikati mogu nastati uz šavove gdje se nakupljaju uz strani materijal, no mogu stvarati amorfne, pleomorfne i linearne kalcifikate koji nalikuju na malignu promjenu. Edem, zadebljanje kože i trabekularnog tkiva su benigne promjene koje nastaju nakon lokalne terapije i smanjuju se s vremenom. Od ostalih benignih promjena javljaju se distorzija, ožiljci i retrakcija kože, te seromi, koji se na mamografiji prikazuju kao ovalne, nekalcificirane solidne mase. (48)



Slika 1. Mamografija desne dojke pokazuje stanje nakon kvadrantektomije desne dojke sa sada novonastalim kalcifikatima (strelica) retromamilarno te retrakcijom mamile (PHD: DCIS).



Slika 2. Mamografija desne dojke pokazuje stanje nakon kvadrantektomije s novonastalim sumnjivim kalcifikatima (strelica) na mjestu ožiljka (PHD: zona masne nekroze)

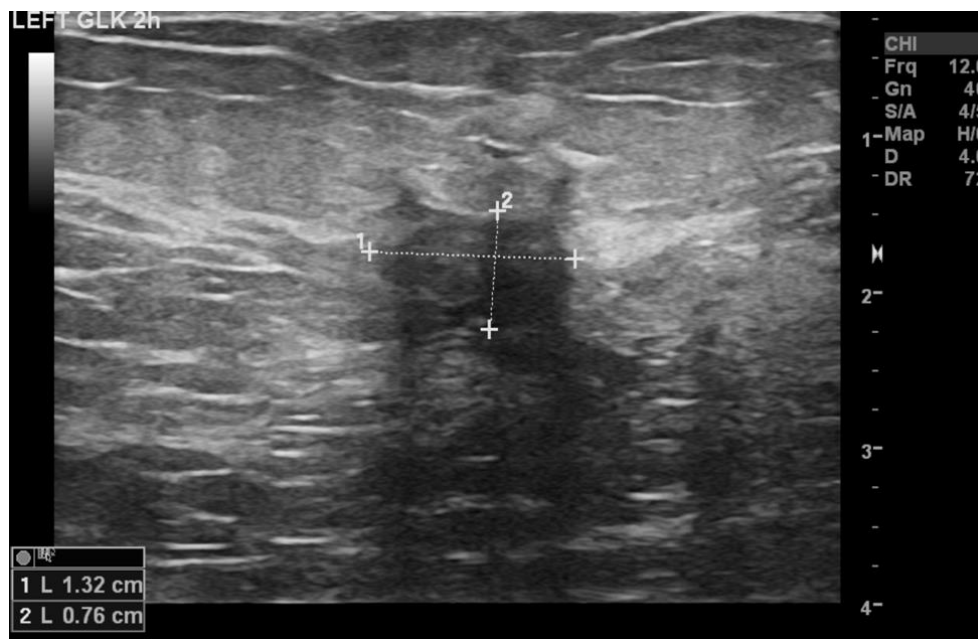
Digitalna tomosinteza dojke (DBT) sama ili u kombinaciji s digitalnom mamografijom smanjuje broj lažno pozitivnih rezultata i povećava broj detektiranih karcinoma. Brojna istraživanja ukazuju na potencijalnu korist DBT u probiru karcinoma dojke (49 - 54). U praćenju bolesnica nakon operacije karcinoma dojke, istraživanja pokazuju smanjenje neodređenih nalaza u kombinaciji DBT i digitalne mamografije u usporedbi sa samo digitalnom mamografijom, međutim potrebna su dodatna istraživanja kako bi se procijenilo poboljšava li primjena DBT-a dugoročni ishod za bolesnice s liječenim karcinomom dojke. (53, 55)

Mamografija je jedina metoda praćenja koja je preporučena u smjernicama svih većih organizacija za praćenje bolesnica s karcinomom dojke. (56) Protokoli praćenja se razlikuju po vremenu preporučenom od završetka liječenja do prve mamografije (6-24 mjeseci) i intervalu između dvije mamografije. (42) Istraživanje provedeno u Ujedinjenom Kraljevstvu pokazuje da se najčešće prva mamografija izvodi 12 mjeseci nakon operacije i ponavlja se jednom godišnje. (57) Neke institucije preporučuju ponavljanje mamografije svakih 6 mjeseci što doprinosi ranijem otkrivanju invazivnih tumora, no istraživanja ne pokazuju značajnu korist takvog pristupa kada se provodi na cijeloj populaciji. (58, 59) Ne preporučuje se snimanje prve mamografije manje od 6 mjeseci nakon završetka terapije. (60, 61) Trenutno nema dovoljno dokaza za odrediti kada treba stati s postoperativnim praćenjem, stoga se preporuke značajno razlikuju. (56)

Hrvatske smjernice za radiološko dijagnosticiranje i praćenje bolesnica oboljelih od raka dojke preporučaju snimanje mamografije jednom godišnje. (17)

6.2.2. Ultrazvuk

U kontekstu postoperativnog praćenja bolesnica ultrazvuk je komplementarna metoda kliničkom pregledu i mamografiji, a prednost mu je bolja vizualizacija tvorbi (slika 3) kod bolesnica s radiološki gustim dojkama, mogućnost pregleda torakalnog zida i evaluacija regionalnih limfnih čvorova. (34)



Slika 3. Ultrazvuk dojke pokazuje nepravilnu tvorbu na mjestu operativnog zahvata koja je patohistološki verificirana kao duktalni invazivni karcinom.

Ultrazvukom je moguće detektirati tvorbe u ranom stadiju i prije razvoja metastatske bolesti. (62) Zbog subjektivne prirode ove pretrage detekcija lezija i interpretacija nalaza ovisi o ispitaču. U praćenju bolesnica ultrazvukom uočena je najveća točnost u detekciji tumora kod tvorba većih od 11 mm, dok tvorbe manje od 5 mm često nisu uočene. (63, 64)

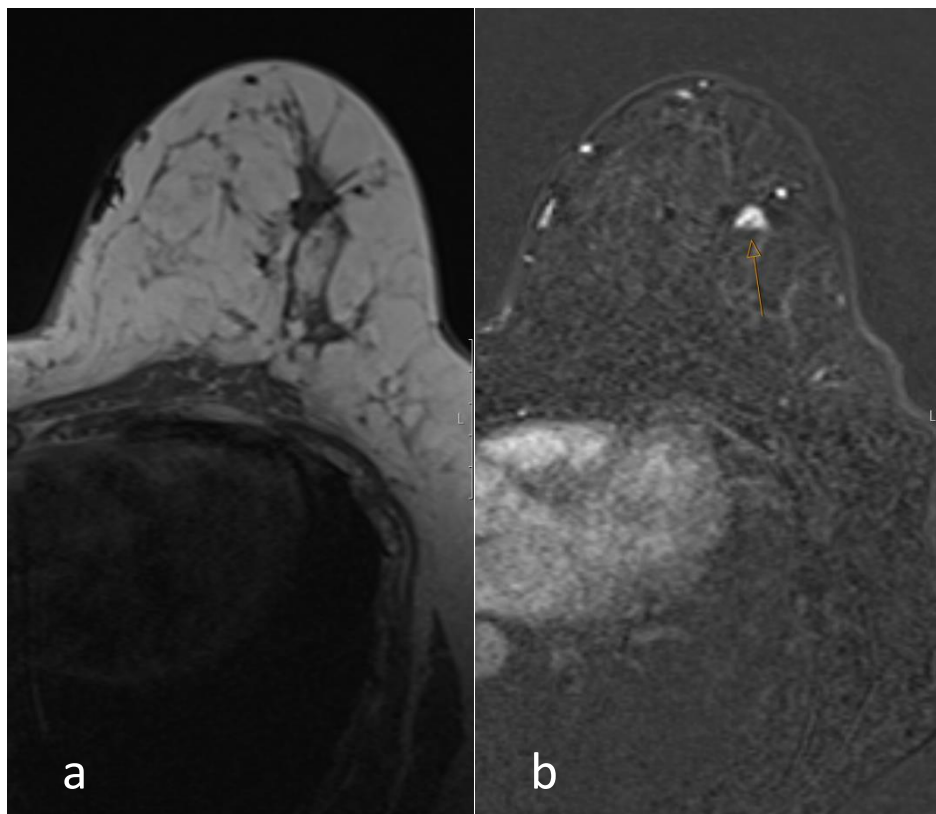
U postoperativnom praćenju ultrazvukom pregledava se tkivo dojke i aksilarni limfni čvorovi. Maligne promjene u tkivu dojke su često hipoehogene i nepravilnih rubova, te se uz njih ili samostalno mogu javiti uvećani limfni čvorovi aksile. (65) Masna nekroza ima varijabilnu morfologiju, od solidne do cistične mase, ovisno o stupnju fibroze. Ožiljci se prikazuju kao hipoehogene spikulirane strukture s akustičnom sjenom i arhitekturalnom distorzijom. Seromi na ultrazvuku imaju karakterističan izgled kompleksne cistične mase s hiperehogenim nodulom unutar ciste. (48)

Istraživanja na probiru karcinoma dojke i postoperativnom praćenju bolesnica mamografijom uz dodatak ultrazvučne pretrage pokazuju povećanu osjetljivost kod korištenja ultrazvuka no više lažno pozitivnih rezultata. (66 - 68)

Većina objavljenih smjernica ne preporučuje rutinsko praćenje ultrazvukom, osim u mlađih bolesnica i onih s gustim žljezdanim tkivom. (56) Europsko društvo za medicinsku onkologiju (ESMO) preporučuje ultrazvučni pregled uz godišnju mamografiju u slučaju preboljelog invazivnog lobularnog karcinoma. (69)

6.2.3. Magnetska rezonanca (MR)

Magnetska rezonanca s kontrastom je metoda s najvišom dijagnostičkom vrijednošću u praćenju bolesnica koje su liječene poštednom operacijom (slika 4).



Slika 4. MR dojki prije (a) te nakon intravenske primjene kontrastnog sredstva (b) kod pacijentice s poštednom operacijom karcinoma dojke te novonastalom suspektom tvorbom u ožiljku (strelice) (PHD: NOS; luminal B)

Osjetljivost u detekciji ipsilateralnog povrata bolesti je 86-100%, a specifičnost 97%, dok je u slučaju kontralateralnog karcinoma osjetljivost 63%, a specifičnost 50%. (41) Prednost MR-a je i dobro razlikovanje malignih promjena od postoperacijske fibroze, što je vidljivo već u prvoj godini od završetka terapije. (70, 71) Zbog visoke osjetljivosti, MR-om se mogu otkriti tvorbe koje nisu vidljive na prethodnom UZV pregledu i mamogramu te se može koristiti kod bolesnica s radiološki gustim dojkama umjesto ultrazvuka. (72 - 75)

Suspektne promjene na MR-u su hipointenzivne tvorbe na T1 i T2 snimkama, te tvorbe s restrikcijom difuzije na DWI snimkama. Benigne lezije poput masne nekroze, seroma i ožiljka se razlikuju međusobno i od malignih lezija po intenzitetu na T1 i T2 snimkama te difuzijskom koeficijentu, no u slučaju infekcije benigne tvorbe nalikuju na malignu promjenu. Oblik tvorbe i rubovi nisu pouzdani pokazatelji malignosti tvorbe, s obzirom da masna nekroza oblikom često nalikuje na karcinom. (76) Kod snimanja MR-om uz primjenu kontrasta, suspektne lezije karakterizira brzo nakupljanje kontrasta u ranoj fazi, dok je kinetika kontrasta u kasnoj fazi varijabilna. (65)

U usporedbi s mamografijom, praćenje MR-om dovodi do većeg broja biopsija i otkrivenih karcinoma, no nema značajne razlike u osjetljivosti. (77) Specifičnost MR-a je veća u žena koje su preboljele karcinom dojke nego u probiru visokorizičnih zdravih bolesnica, a broj lažno pozitivnih rezultata manji, no značajan (12,3%). Postojanje prethodno snimljenih snimki MR-a za usporedbu smanjuje mogućnost lažno pozitivnog rezultata. (78) Zbog niske pozitivne prediktivne vrijednosti u bolesnica nižeg rizika i nedovoljno dokaza u korist rutinskog praćenju MR-om, ono se preporučuje samo u praćenju bolesnica visokog rizika, bolesnica mlađih od 50 godina i onih s gustim žljezdanim tkivom dojki. (34, 56, 79, 80). Neka istraživanja navode nedovoljno dokaza u korist praćenju MR-om zbog prevelike varijabilnosti rezultata studija (81), dok je prema nekim istraživanjima MR adekvatna metoda za praćenje uz mamografiju radi otkrivanja povrata bolesti u ranom stadiju koji nije vidljiv na mamografiji. (78)

6.2.4. Kontrastna mamografija (CEM)

U kontekstu postoperativnog praćenja bolesnica, CEM je pretraga koja nije rutinski korištena, no istraživanja pokazuju visoku osjetljivost i predlažu mogućnost zamjene MR s kontrastom s CEM-om. Mamografija je preporučena u svim velikim smjernicama za postoperativno praćenje, no zbog superpozicije ožiljnog tkiva i posljedično smanjene osjetljivosti, postoji potreba za dodatnim radiološkim pretragama. MR s kontrastom je pretraga s najvišom osjetljivošću u detekciji povrata bolesti, no zbog smanjene dostupnosti, visoke cijene i duljine pregleda, javlja se potreba za alternativnim modalitetom praćenja. (20, 82) U dosadašnjim istraživanjima CEM ima veću osjetljivost u usporedbi s FFDM (82), dok su u usporedbi s MR-om osjetljivost i specifičnost vrlo slične. Zbog malog broja istraživanja, preporučuje se korištenje CEM-a samo u slučajevima kada postoji potreba za dodatnom pretragom nakon mamografije i ultrazvuka, a MR je kontraindiciran i nije dostupan. (83, 84)

6.3. Praćenje nakon mastektomije

Bolesnice koje su mastektomirane dovoljno je pratiti redovitim kliničkim pregledom bez dodatnih radioloških pretraga osim u slučaju pozitivnih kirurških rubova i sumnje na recidiv. Nakon potpunog odstranjenja tkiva dojke bez rekonstrukcije, mjesto mogućeg lokalnog povrata bolesti je subkutano tkivo koje je dostupno kliničkom pregledu i za čiju detekciju nisu potrebne dodatne slikovne pretrage. (56) Redovita kontrola radiološkim metodama nije se pokazala korisnom i nije preporučena. (60, 85)

U slučaju pojave novih kliničkih simptoma, kao što su palpabilna masa, bol i promjene u konfiguraciji dojke i na koži dojke, indicirano je napraviti ultrazvučni pregled uz dodatak mamografije ili MR ako je potrebna dodatna evaluacija. (34)

Kod bolesnica s rekonstruiranim dojkama, ako postoji indikacija za radiološku pretragu, MR ima prednost nad mamografijom i kliničkim pregledom, posebice u slučaju prepektoralnog pozicioniranja implantanta jer navedeno područje nije moguće dobro evaluirati kliničkim pregledom i ultrazvukom. (86)

6.4. Procjena rezidue karcinoma

Nepotpuno uklanjanje tumorskog tkiva bez adjuvantne radioterapije nosi visok rizik za ponovnu pojavu bolesti. Kod sumnje na postojanje rezidue karcinoma metoda izbora je MR zbog visoke osjetljivosti u detekciji ipsilateralnog povrata bolesti i mogućnosti ranog razlikovanja karcinoma i postoperativnog ožiljka. (71, 87) MR postiže vršak osjetljivosti i specifičnosti 28-35 dana nakon operacije, te se prije toga ne preporučuje raditi MR zbog nedovoljne specifičnosti. (70)

6.5. Hrvatske smjernice za radiološko praćenje bolesnica s karcinomom dojke

Smjernice za radiološko dijagnosticiranje i praćenje bolesnica oboljelih od karcinoma dojke objavljene 2022. godine predlažu algoritme postoperativnog radiološkog praćenja bolesnica s karcinomom dojke. (17)

Prema smjernicama, kod mastektomiranih bolesnica preporučuje se klinički pregled svakih 6-12 mjeseci bez radioloških pretraga, osim u slučaju pojave lokalnih simptoma i sumnje na recidiv kada se preporučuje napraviti MR i ultrazvuk prednje torakalne stijenke. (17)

Kod bolesnica nakon segmentektomije ili sa zdravom drugom dojkom preporučuje se jednom godišnje napraviti mamografiju i MR (svakih 6 mjeseci naizmjenično). U slučaju gustog žljezdanog tkiva ili preboljelog lobularnog invazivnog karcinoma uz mamografiju se radi ultrazvučni pregled. (17)

U procjeni rezidua karcinoma se koristi MR koji je potrebno napraviti najmanje mjesec dana nakon operativnog zahvata. (17)

7. Zaključak

Postoperativno praćenje bolesnica mamografijom je preporučeno po svim velikim smjernicama. Vrijeme početka praćenja, frekvencija i vrijeme prestanka praćenja su varijabilni. Prvo snimanje mamografijom se preporučuje najmanje 6 mjeseci od završetka liječenja, te se ponavlja barem jednom godišnje.

Iako se pokazalo da DBT smanjuje broj lažno pozitivnih rezultata i povećava broj detektiranih karcinoma, uloga DBT u postoperativnom praćenju još nije dovoljno istražena. Rutinsko praćenje ultrazvukom se preporučuje samo u mlađih bolesnica i onih s radiološki gustim dojkama.

MR se zbog visoke osjetljivosti koristi u praćenju bolesnica nakon operacije karcinoma dojke, no nije zamjena za mamografiju.

CEM je metoda praćenja koja zbog nedovoljno dokaza još nije ušla u rutinsku uporabu, no dosadašnja istraživanja pokazuju moguću korist CEM-a u praćenju kada je MR nedostupan ili kontraindiciran.

8. Zahvala

Najveću zahvalnost iskazujem svojoj mentorici prof. dr. sc. Maji Prutki na pomoći, strpljenju i uloženom vremenu u izradi ovog rada.

Zahvaljujem svojoj obitelji i prijateljima na podršci i razumijevanju tijekom studija.

9. Literatura

1. European Commission. Breast cancer burden in EU-27. European Cancer Information System. 2020
2. Hrvatski zavod za javno zdravstvo. Registar za rak. Incidencija raka u Hrvatskoj 2020, Bilten br. 45, Šekerija M.
3. Hrvatski zavod za javno zdravstvo. Izvješće o umrlim osobama u Hrvatskoj u 2021. godini, Erceg M., Miler Knežević A.
4. Global surveillance of trends in cancer survival 2000–14 (CONCORD-3): analysis of individual records for 37 513 025 patients diagnosed with one of 18 cancers from 322 population-based registries in 71 countries. Allemani C, Matsuda T, Di Carlo V, Harewood R, Matz M, Nikšić M, i sur. *Lancet* 2018
5. Vrdoljak E, Šamija M, Kusić Z, Petković M, Gugić D, Krajina Z. *Klinička onkologija*. Zagreb, Medicinska naklada, 2013.
6. Damjanov I, Seiwerth S, Jukić S, Nola M. *Patologija*, četvrto izdanje. Zagreb: Medicinska naklada; 2014.
7. Makki J. Diversity of Breast Carcinoma: Histological Subtypes and Clinical Relevance. *Clin Med Insights Pathol*. 2015 Dec 21;8:23-31. doi: 10.4137/CPath.S31563. PMID: 26740749; PMCID: PMC4689326.
8. Giuliano, A.E., Edge, S.B. & Hortobagyi, G.N. Eighth Edition of the AJCC Cancer Staging Manual: Breast Cancer. *Ann Surg Oncol* **25**, 1783–1785 (2018). <https://doi.org/10.1245/s10434-018-6486-6>
9. Sparano J A. Breast cancer staging. *Medscape*, 2021.
10. Alfonse, Marco. Aref, Mostafa. M.Salem, Abdel-Badeeh. 2014/12/08. An Ontology-Based System for Cancer Diseases Knowledge Management .5815/ijieeb.2014.06.07. *International Journal of Information Engineering and Electronic Business*
11. Waks A.G., Winer E.P. Breast cancer treatment. A review. *JAMA – Journal of the American Medical Association*. 2019
12. Belac Lovasić I., Bašić Koretić M., Podolski P., Dedić Plavetić N., Silovski T., Pleština S., Jazvić M., Soldić Ž., Šeparović R., Tečić Vuger A., Beketić Orešković L., Tomaš I., Flam J., Petrić Miše B., Ban M., Telesmanić Dobrić V., Budisavljević A., Jović Zlatović J., Nalbani M., Vojnović Ž., Marušić Z., Tomić S., Avirović M., Štambuk B., Vrdoljak D.V., Prutki M., Brkljačić B., Tadić T., Mijatović D., Stanec Z., Milas I., Vrdoljak E. Smjernice Hrvatskog onkološkog društva za dijagnozu, liječenje i praćenje bolesnica/ka oboljelih od invazivnog raka dojke (HOD RD-3). 2022

13. Nelson HD, Tyne K, Naik A, Bougatsos C, Chan BK, Humphrey L; U.S. Preventive Services Task Force. Screening for breast cancer: an update for the U.S. Preventive Services Task Force. *Ann Intern Med.* 2009 Nov 17;151(10):727-37, W237-42. doi: 10.7326/0003-4819-151-10-200911170-00009. PMID: 19920273; PMCID: PMC2972726.
14. Dibden A, Offman J, Duffy SW, Gabe R. Worldwide Review and Meta-Analysis of Cohort Studies Measuring the Effect of Mammography Screening Programmes on Incidence-Based Breast Cancer Mortality. *Cancers (Basel).* 2020 Apr 15;12(4):976. doi: 10.3390/cancers12040976. PMID: 32326646; PMCID: PMC7226343.
15. Tabár L, Vitak B, Chen TH, Yen AM, Cohen A, Tot T, Chiu SY, Chen SL, Fann JC, Rosell J, Fohlin H, Smith RA, Duffy SW. Swedish two-county trial: impact of mammographic screening on breast cancer mortality during 3 decades. *Radiology.* 2011 Sep;260(3):658-63. doi: 10.1148/radiol.11110469. Epub 2011 Jun 28. PMID: 21712474.
16. Hebrang A, Klarić-Čustović R. *Radiologija*, 3. izd. Zagreb: Medicinska naklada; 2007.
17. Prutki M., Petrovečki M., Valković Zujčić P., Ivanac G., Tadić T., Štimac D., Bolanča Čulo K., Brkljačić B., Podolski P., Miletić D. *Smjernice za radiološko dijagnosticiranje i praćenje bolesnica oboljelih od raka dojke.* 2022
18. Russell A. Reeves; Theresa Kaufman. *Mammography.* 2022.
19. Løberg M, Lousdal ML, Bretthauer M, Kalager M. Benefits and harms of mammography screening. *Breast Cancer Res.* 2015 May 1;17(1):63. doi: 10.1186/s13058-015-0525-z. PMID: 25928287; PMCID: PMC4415291.
20. Jochelson, M. S., & Lobbes, M. B. (2021). Contrast-enhanced mammography: state of the art. *Radiology*, 299(1), 36-48.
21. Rupali Sood, Anne F. Rositch, Delaram Shakoore, Emily Ambinder, Kara-Lee Pool, Erica Pollack, Daniel J. Mollura, Lisa A. Mullen, Susan C. Harvey. *Ultrasound for Breast Cancer Detection Globally: A Systematic Review and Meta-Analysis.* 2019
22. Constance D Lehman, Mitchell D Schnall. *Imaging in breast cancer: Magnetic resonance imaging, Review.* 2005
23. Ritse M. Mann, MD, PhD., Nariya Cho, MD., Linda Moy, MD. *Breast MRI: State of the Art.* 2019
24. Michelle Zhang MD, Joao V. Horvat MD, Blanca Bernard-Davila MPH, MS, Maria Adele Marino MD, Doris Leithner MD, R. Elena Ochoa-Albiztegui MD, Thomas H. Helbich MD, Elizabeth A. Morris MD, Sunitha Thakur PhD, Katja Pinker MD, PhD. *Multiparametric MRI model with dynamic contrast-enhanced and diffusion-weighted imaging enables breast cancer diagnosis with high accuracy.* 2018

25. Dhillon GS, Bell N, Ginat DT, Levit A, Destounis S, O'Connell A. Breast MR Imaging: What the Radiologist Needs to Know. *J Clin Imaging Sci.* 2011;1:48. doi: 10.4103/2156-7514.85655. Epub 2011 Oct 3. PMID: 22059150; PMCID: PMC3205515. M. Van Goethem, W. Tjalma, K. Schelfout, I. Verslegers, I. Biltjes, P. Parizel. Magnetic resonance imaging in breast cancer. Review. 2006
26. M. Van Goethem, W. Tjalma, K. Schelfout, I. Verslegers, I. Biltjes, P. Parizel. Magnetic resonance imaging in breast cancer. Review. 2006
27. Wedegärtner, U., Bick, U., Wörtler, K. *et al.* Differentiation between benign and malignant findings on MR-mammography: usefulness of morphological criteria. *Eur Radiol* **11**, 1645–1650 (2001).
28. Kuhl C. The current status of breast MR imaging. Part I. Choice of technique, image interpretation, diagnostic accuracy, and transfer to clinical practice. *Radiology.* 2007 Aug;244(2):356-78. doi: 10.1148/radiol.2442051620. PMID: 17641361.
29. Harmien Zonderland, Robin Smithuis. Bi-RADS for Mammography and Ultrasound 2013. Updated version. Radiology department of the Academical Medical Centre in Amsterdam and the Rijnland hospital in Leiderdorp, the Netherlands
30. Nakano S, Imawari Y, Mibu A, Otsuka M, Oinuma T. Differentiating vacuum-assisted breast biopsy from core needle biopsy: Is it necessary? *Br J Radiol.* 2018 Dec;91(1092):20180250. doi: 10.1259/bjr.20180250. Epub 2018 Jul 20. PMID: 29975150; PMCID: PMC6319844.
31. Einas Alkuwari, Manon Auger. Accuracy of fine-needle aspiration cytology of axillary lymph nodes in breast cancer patients. A study of 115 cases with cytologic-histologic correlation. 2008. <https://doi.org/10.1002/cncr.23344>
32. Klimberg VS, Rivere A. Ultrasound image-guided core biopsy of the breast. *Chin Clin Oncol.* 2016 Jun;5(3):33. doi: 10.21037/cco.2016.04.05. Epub 2016 Apr 28. PMID: 27197513.
33. Park HL, Hong J. Vacuum-assisted breast biopsy for breast cancer. *Gland Surg.* 2014 May;3(2):120-7. doi: 10.3978/j.issn.2227-684X.2014.02.03. PMID: 25083505; PMCID: PMC4115763.
34. Ulrich Bick and Thomas H. Helbich. Follow-Up of Patients with Breast Cancer: Imaging of Local Recurrence and Distant Metastases, 2019 <https://www.ncbi.nlm.nih.gov/books/NBK553861/>
35. Spronk I, Schellevis FG, Burgers JS, de Bock GH, Korevaar JC. Incidence of isolated local breast cancer recurrence and contralateral breast cancer: A systematic review. *Breast.* 2018 Jun;39:70-79. doi: 10.1016/j.breast.2018.03.011. Epub 2018 Apr 2. PMID: 29621695.

36. de Bock GH, van der Hage JA, Putter H, Bonnema J, Bartelink H, van de Velde CJ. Isolated loco-regional recurrence of breast cancer is more common in young patients and following breast conserving therapy: long-term results of European Organisation for Research and Treatment of Cancer studies. *Eur J Cancer*. 2006 Feb;42(3):351-6. doi: 10.1016/j.ejca.2005.10.006. Epub 2005 Nov 28. PMID: 16314086.
37. Houssami N, Abraham LA, Kerlikowske K, Buist DS, Irwig L, Lee J, Miglioretti DL. Risk factors for second screen-detected or interval breast cancers in women with a personal history of breast cancer participating in mammography screening. *Cancer Epidemiol Biomarkers Prev*. 2013 May;22(5):946-61. doi: 10.1158/1055-9965.EPI-12-1208-T. Epub 2013 Mar 19. PMID: 23513042; PMCID: PMC3650092.
38. Kemperman H, Borger J, Hart A, Peterse H, Bartelink H, van Dongen J. Prognostic factors for survival after breast conserving therapy for stage I and II breast cancer. The role of local recurrence. *Eur J Cancer*. 1995;31A(5):690-8. doi: 10.1016/0959-8049(94)00526-b. PMID: 7640040.
39. Houssami N, Ciatto S, Martinelli F, Bonardi R, Duffy SW. Early detection of second breast cancers improves prognosis in breast cancer survivors. *Ann Oncol*. 2009 Sep;20(9):1505-1510. doi: 10.1093/annonc/mdp037. Epub 2009 Mar 17. PMID: 19297316.
40. Lu WL, Jansen L, Post WJ, Bonnema J, Van de Velde JC, De Bock GH. Impact on survival of early detection of isolated breast recurrences after the primary treatment for breast cancer: a meta-analysis. *Breast Cancer Res Treat*. 2009 Apr;114(3):403-12. doi: 10.1007/s10549-008-0023-4. Epub 2008 Apr 18. PMID: 18421576.
41. Robertson C, Ragupathy SK, Boachie C, Fraser C, Heys SD, Maclennan G, Mowatt G, Thomas RE, Gilbert FJ; Mammographic Surveillance Health Technology Assessment Group. Surveillance mammography for detecting ipsilateral breast tumour recurrence and metachronous contralateral breast cancer: a systematic review. *Eur Radiol*. 2011 Dec;21(12):2484-91. doi: 10.1007/s00330-011-2226-z. Epub 2011 Aug 11. PMID: 21833567; PMCID: PMC3217137.
42. Houssami N, Ciatto S. Mammographic surveillance in women with a personal history of breast cancer: how accurate? How effective? *Breast*. 2010 Dec;19(6):439-45. doi: 10.1016/j.breast.2010.05.010. Epub 2010 Jun 12. PMID: 20547457.
43. Houssami N, Abraham LA, Miglioretti DL, Sickles EA, Kerlikowske K, Buist DS, Geller BM, Muss HB, Irwig L. Accuracy and outcomes of screening mammography in women with a personal history of early-stage breast cancer. *JAMA*. 2011 Feb 23;305(8):790-9. doi: 10.1001/jama.2011.188. PMID: 21343578; PMCID: PMC3799940.

44. Orel SG, Troupin RH, Patterson EA, Fowble BL. Breast cancer recurrence after lumpectomy and irradiation: role of mammography in detection. *Radiology*. 1992 Apr;183(1):201-6. doi: 10.1148/radiology.183.1.1312733. PMID: 1312733.
45. Hassell PR, Olivotto IA, Mueller HA, Kingston GW, Basco VE. Early breast cancer: detection of recurrence after conservative surgery and radiation therapy. *Radiology*. 1990 Sep;176(3):731-5. doi: 10.1148/radiology.176.3.2167500. PMID: 2167500.
46. Lu W, Schaapveld M, Jansen L, Bagherzadegan E, Sahinovic MM, Baas PC, Hanssen LM, van der Mijle HC, Brandenburg JD, Wiggers T, De Bock GH. The value of surveillance mammography of the contralateral breast in patients with a history of breast cancer. *Eur J Cancer*. 2009 Nov;45(17):3000-7. doi: 10.1016/j.ejca.2009.08.007. Epub 2009 Sep 8. PMID: 19744851.
47. Sardi A, Eckholdt G, McKinnon W.M, Bolton J.S. The significance of mammographic findings after breast-conserving therapy for carcinoma of the breast. *Surgery, Gynecology & Obstetrics*. 1991; 173: 309-312
48. Urano M, Nishikawa H, Goto T, Shikari N, Matsuo M, Denewar F A, Kondo N, Toyama T, Shibamoto Y. Digital Mammographic Features of Breast Cancer Recurrences and Benign Lesions Mimicking Malignancy Following Breast-Conserving Surgery and Radiation Therapy. *Kurume Medical Journal*, 65, 113-121, 2018
49. Ciatto S, Houssami N, Bernardi D, Caumo F, Pellegrini M, Brunelli S, Tuttobene P, Bricolo P, Fantò C, Valentini M, Montemezzi S, Macaskill P. Integration of 3D digital mammography with tomosynthesis for population breast-cancer screening (STORM): a prospective comparison study. *Lancet Oncol*. 2013 Jun;14(7):583-9. doi: 10.1016/S1470-2045(13)70134-7. Epub 2013 Apr 25. PMID: 23623721.
50. Skaane P, Bandos AI, Gullien R, Eben EB, Ekseth U, Haakenaasen U, Izadi M, Jepsen IN, Jahr G, Krager M, Niklason LT, Hofvind S, Gur D. Comparison of digital mammography alone and digital mammography plus tomosynthesis in a population-based screening program. *Radiology*. 2013 Apr;267(1):47-56. doi: 10.1148/radiol.12121373. Epub 2013 Jan 7. PMID: 23297332.
51. Friedewald SM, Rafferty EA, Rose SL, Durand MA, Plecha DM, Greenberg JS, Hayes MK, Copit DS, Carlson KL, Cink TM, Barke LD, Greer LN, Miller DP, Conant EF. Breast cancer screening using tomosynthesis in combination with digital mammography. *JAMA*. 2014 Jun 25;311(24):2499-507. doi: 10.1001/jama.2014.6095. PMID: 25058084.

52. Houssami N, Skaane P. Overview of the evidence on digital breast tomosynthesis in breast cancer detection. *Breast*. 2013 Apr;22(2):101-108. doi: 10.1016/j.breast.2013.01.017. Epub 2013 Feb 16. PMID: 23422255.
53. Sia J, Moodie K, Bressel M, Lau E, Gyorki D, Skandarajah A, Chua B. A prospective study comparing digital breast tomosynthesis with digital mammography in surveillance after breast cancer treatment. *Eur J Cancer*. 2016 Jul;61:122-7. doi: 10.1016/j.ejca.2016.04.007. Epub 2016 May 7. PMID: 27163158.
54. Bahl M, Mercaldo S, McCarthy AM, Lehman CD. Imaging Surveillance of Breast Cancer Survivors with Digital Mammography versus Digital Breast Tomosynthesis. *Radiology*. 2021 Feb;298(2):308-316. doi: 10.1148/radiol.2020201854. Epub 2020 Dec 22. PMID: 33350890.
55. Lam DL, Houssami N, Lee JM. Imaging Surveillance After Primary Breast Cancer Treatment. *AJR Am J Roentgenol*. 2017 Mar;208(3):676-686. doi: 10.2214/AJR.16.16300. Epub 2017 Jan 11. PMID: 28075622; PMCID: PMC5458742.
56. Swinnen J, Keupers M, Soens J, Lavens M, Postema S, Van Ongeval C. Breast imaging surveillance after curative treatment for primary non-metastasised breast cancer in non-high-risk women: a systematic review. *Insights Imaging*. 2018 Dec;9(6):961-970. doi: 10.1007/s13244-018-0667-5. Epub 2018 Nov 8. PMID: 30411278; PMCID: PMC6269345.
57. Robertson C, Arcot Ragupathy SK, Boachie C, Dixon JM, Fraser C, Hernández R, Heys S, Jack W, Kerr GR, Lawrence G, MacLennan G, Maxwell A, McGregor J, Mowatt G, Pinder S, Terner L, Thomas RE, Vale L, Wilson R, Zhu S, Gilbert FJ. The clinical effectiveness and cost-effectiveness of different surveillance mammography regimens after the treatment for primary breast cancer: systematic reviews registry database analyses and economic evaluation. *Health Technol Assess*. 2011 Sep;15(34):v-vi, 1-322. doi: 10.3310/hta15340. PMID: 21951942; PMCID: PMC4781542.
58. Arasu VA, Joe BN, Lvoff NM, Leung JW, Brenner RJ, Flowers CI, Moore DH, Sickles EA. Benefit of semiannual ipsilateral mammographic surveillance following breast conservation therapy. *Radiology*. 2012 Aug;264(2):371-7. doi: 10.1148/radiol.12111458. Epub 2012 Jun 12. PMID: 22692036; PMCID: PMC3401347.
59. Kokko R, Hakama M, Holli K. Follow-up cost of breast cancer patients with localized disease after primary treatment: a randomized trial. *Breast Cancer Res Treat*. 2005 Oct;93(3):255-60. doi: 10.1007/s10549-005-5199-2. PMID: 16132530.

60. Khatcheressian JL, Hurley P, Bantug E, et al. Breast cancer follow-up and management after primary treatment: American Society of Clinical Oncology clinical practice guideline update. *J Clin Oncol*. 2013;31:961–965.
61. National Comprehensive Cancer Network (NCCN) Clinical practice guidelines in oncology: breast cancer, version 2.2016. [Accessed June 26, 2016];NCCN website. www.nccn.org/professionals/physician_gls/pdf/breast.pdf.
62. Scheel JR, Lee JM, Sprague BL, Lee CI, Lehman CD. Screening ultrasound as an adjunct to mammography in women with mammographically dense breasts. *Am J Obstet Gynecol*. 2015 Jan;212(1):9-17. doi: 10.1016/j.ajog.2014.06.048. Epub 2014 Jun 21. PMID: 24959654; PMCID: PMC4392403.
63. Berg WA, Blume JD, Cormack JB, Mendelson EB, Madsen EL; ACRIN 6666 Investigators. Lesion detection and characterization in a breast US phantom: results of the ACRIN 6666 Investigators. *Radiology*. 2006 Jun;239(3):693-702. doi: 10.1148/radiol.2393051069. Epub 2006 Apr 26. PMID: 16641344.
64. Berg WA, Blume JD, Cormack JB, Mendelson EB. Operator dependence of physician-performed whole-breast US: lesion detection and characterization. *Radiology*. 2006 Nov;241(2):355-65. doi: 10.1148/radiol.2412051710. PMID: 17057064.
65. Lee J, Kang BJ, Kim SH. Usefulness of postoperative surveillance MR for women after breast-conservation therapy: Focusing on MR features of early and late recurrent breast cancer. *PLoS One*. 2021 Jun 11;16(6):e0252476. doi: 10.1371/journal.pone.0252476. PMID: 34115797; PMCID: PMC8195350.
66. Berg WA, Zhang Z, Lehrer D, Jong RA, Pisano ED, Barr RG, Böhm-Vélez M, Mahoney MC, Evans WP 3rd, Larsen LH, Morton MJ, Mendelson EB, Farria DM, Cormack JB, Marques HS, Adams A, Yeh NM, Gabrielli G; ACRIN 6666 Investigators. Detection of breast cancer with addition of annual screening ultrasound or a single screening MRI to mammography in women with elevated breast cancer risk. *JAMA*. 2012 Apr 4;307(13):1394-404. doi: 10.1001/jama.2012.388. PMID: 22474203; PMCID: PMC3891886.
67. Berg WA, Blume JD, Cormack JB, Mendelson EB, Lehrer D, Böhm-Vélez M, Pisano ED, Jong RA, Evans WP, Morton MJ, Mahoney MC, Larsen LH, Barr RG, Farria DM, Marques HS, Boparai K; ACRIN 6666 Investigators. Combined screening with ultrasound and mammography vs mammography alone in women at elevated risk of breast cancer. *JAMA*. 2008 May 14;299(18):2151-63. doi: 10.1001/jama.299.18.2151. Erratum in: *JAMA*. 2010 Apr 21;303(15):1482. PMID: 18477782; PMCID: PMC2718688.

68. Ohuchi N, Suzuki A, Sobue T, Kawai M, Yamamoto S, Zheng YF, Shiono YN, Saito H, Kuriyama S, Tohno E, Endo T, Fukao A, Tsuji I, Yamaguchi T, Ohashi Y, Fukuda M, Ishida T; J-START investigator groups. Sensitivity and specificity of mammography and adjunctive ultrasonography to screen for breast cancer in the Japan Strategic Anti-cancer Randomized Trial (J-START): a randomised controlled trial. *Lancet*. 2016 Jan 23;387(10016):341-348. doi: 10.1016/S0140-6736(15)00774-6. Epub 2015 Nov 5. PMID: 26547101.
69. Senkus E, Kyriakides S, Ohno S, Penault-Llorca F, Poortmans P, Rutgers E, Zackrisson S, Cardoso F; ESMO Guidelines Committee. Primary breast cancer: ESMO Clinical Practice Guidelines for diagnosis, treatment and follow-up. *Ann Oncol*. 2015 Sep;26 Suppl 5:v8-30. doi: 10.1093/annonc/mdv298. PMID: 26314782.
70. Frei KA, Kinkel K, Bonel HM, Lu Y, Esserman LJ, Hylton NM. MR imaging of the breast in patients with positive margins after lumpectomy: influence of the time interval between lumpectomy and MR imaging. *AJR Am J Roentgenol*. 2000 Dec;175(6):1577-84. doi: 10.2214/ajr.175.6.1751577. PMID: 11090379.
71. Viehweg P, Heinig A, Lampe D, Buchmann J, Heywang-Köbrunner SH. Retrospective analysis for evaluation of the value of contrast-enhanced MRI in patients treated with breast conservative therapy. *MAGMA*. 1998 Dec;7(3):141-52. doi: 10.1007/BF02591331. PMID: 10050940. National Institute for Health and Care Excellence. Review of clinical guideline (CG80): breast cancer (early & locally advanced)—diagnosis and treatment. Manchester, UK: National Institute for Health and Care Excellence; 2012.
72. Gweon HM, Cho N, Han W, Yi A, Moon HG, Noh DY, Moon WK. Breast MR imaging screening in women with a history of breast conservation therapy. *Radiology*. 2014 Aug;272(2):366-73. doi: 10.1148/radiol.14131893. Epub 2014 Mar 17. PMID: 24635678.
73. Weinstock C, Campassi C, Goloubeva O, Wooten K, Kesmodel S, Bellevance E, Feigenberg S, Ioffe O, Tkaczuk KH. Breast magnetic resonance imaging (MRI) surveillance in breast cancer survivors. *Springerplus*. 2015 Aug 28;4:459. doi: 10.1186/s40064-015-1158-5. PMID: 26322264; PMCID: PMC4550616.
74. Preda L, Villa G, Rizzo S, Bazzi L, Origgi D, Cassano E, Bellomi M. Magnetic resonance mammography in the evaluation of recurrence at the prior lumpectomy site after conservative surgery and radiotherapy. *Breast Cancer Res*. 2006;8(5):R53. doi: 10.1186/bcr1600. PMID: 16959028; PMCID: PMC1779492.
75. Monticciolo DL, Newell MS, Moy L, Niell B, Monsees B, Sickles EA. Breast Cancer Screening in Women at Higher-Than-Average Risk: Recommendations From the

- ACR. *J Am Coll Radiol*. 2018 Mar;15(3 Pt A):408-414. doi: 10.1016/j.jacr.2017.11.034. Epub 2018 Jan 19. PMID: 29371086.
76. EL-Adalany, M.A., EL-Metwally, D. Detection of recurrent breast carcinoma using unenhanced breast MRI. *Egypt J Radiol Nucl Med* 51, 119 (2020). <https://doi.org/10.1186/s43055-020-00230-1>
77. Wernli KJ, Ichikawa L, Kerlikowske K, Buist DSM, Brandzel SD, Bush M, Johnson D, Henderson LM, Nekhlyudov L, Onega T, Sprague BL, Lee JM, Lehman CD, Miglioretti DL. Surveillance Breast MRI and Mammography: Comparison in Women with a Personal History of Breast Cancer. *Radiology*. 2019 Aug;292(2):311-318. doi: 10.1148/radiol.2019182475. Epub 2019 Jun 4. PMID: 31161975; PMCID: PMC6694722.
78. Lehman CD, Lee JM, DeMartini WB, Hippe DS, Rendi MH, Kalish G, Porter P, Gralow J, Partridge SC. Screening MRI in Women With a Personal History of Breast Cancer. *J Natl Cancer Inst*. 2016 Jan 7;108(3):djv349. doi: 10.1093/jnci/djv349. PMID: 26744477.
79. Senkus E, Kyriakides S, Ohno S, et al. ESMO Guidelines Committee. Primary breast cancer: ESMO clinical practice guidelines for diagnosis, treatment and follow-up. *Ann Oncol*. 2015;26(suppl 5):v8–v30
80. Saslow D, Boetes C, Burke W, Harms S, Leach MO, Lehman CD, Morris E, Pisano E, Schnall M, Sener S, Smith RA, Warner E, Yaffe M, Andrews KS, Russell CA; American Cancer Society Breast Cancer Advisory Group. American Cancer Society guidelines for breast screening with MRI as an adjunct to mammography. *CA Cancer J Clin*. 2007 Mar-Apr;57(2):75-89. doi: 10.3322/canjclin.57.2.75. Erratum in: *CA Cancer J Clin*. 2007 May-Jun;57(3):185. PMID: 17392385.
81. Haas, C.B., Nekhlyudov, L., Lee, J.M. et al. Surveillance for second breast cancer events in women with a personal history of breast cancer using breast MRI: a systematic review and meta-analysis. *Breast Cancer Res Treat* 181, 255–268 (2020). <https://doi.org/10.1007/s10549-020-05637-y>
82. Gluskin J, Rossi Saccarelli C, Avendano D, Marino MA, Bitencourt AGV, Pilewskie M, Sevilimedu V, Sung JS, Pinker K, Jochelson MS. Contrast-Enhanced Mammography for Screening Women after Breast Conserving Surgery. *Cancers (Basel)*. 2020 Nov 24;12(12):3495. doi: 10.3390/cancers12123495. PMID: 33255412; PMCID: PMC7760311.
83. Jochelson, M. S., Pinker, K., Dershow, D. D., Hughes, M., Gibbons, G. F., Rahbar, K., ... & Sung, J. S. (2017). Comparison of screening CEDM and MRI for women at

- increased risk for breast cancer: a pilot study. *European journal of radiology*, 97, 37-43.
84. Suter, M. B., Pesapane, F., Agazzi, G. M., Gagliardi, T., Nigro, O., Bozzini, A., ... & Squizzato, A. (2020). Diagnostic accuracy of contrast-enhanced spectral mammography for breast lesions: a systematic review and meta-analysis. *The Breast*, 53, 8-17.
85. Noroozian M, Carlson LW, Savage JL, Jeffries DO, Joe AI, Neal CH, Patterson SK, Hadjiiski LM, Helvie MA. Use of Screening Mammography to Detect Occult Malignancy in Autologous Breast Reconstructions: A 15-year Experience. *Radiology*. 2018 Oct;289(1):39-48. doi: 10.1148/radiol.2018172783. Epub 2018 Aug 21. PMID: 30129903.
86. Boné B, Aspelin P, Isberg B, Perbeck L, Veress B. Contrast-enhanced MR imaging of the breast in patients with breast implants after cancer surgery. *Acta Radiol*. 1995 Mar;36(2):111-6. PMID: 7710787.
87. Margolis NE, Morley C, Lotfi P, Shaylor SD, Palestrant S, Moy L, Melsaether AN. Update on imaging of the postsurgical breast. *Radiographics*. 2014 May-Jun;34(3):642-60. doi: 10.1148/rg.343135059. PMID: 24819786.

10. Životopis

Rođena sam 15.10.1998. godine u Varaždinu u Republici Hrvatskoj. Osnovnu školu sam pohađala u Zagrebu i završila 2013. godine, nakon čega sam upisala IX. gimnaziju u Zagrebu. Medicinski fakultet Sveučilišta u Zagrebu sam upisala 2017. godine.

Za vrijeme studija bila sam demonstrator na katedri Temelji neuroznanosti akademske godine 2019/2020 i 2022/2023. Od akademske godine 2018/2019 sam članica studentske udruge CroMSIC u sklopu koje volonterski sudjelujem na brojnim studentskim projektima, među kojima je i vođenje radionica u sklopu projekta *Pogled u sebe*. Akademske godine 2021/2022 postajem aktivni član Studentske sekcije za radiologiju, te se akademske godine 2022/2023 pridružujem vodstvu sekcije i sudjelujem na radionicama organiziranih od strane sekcije kao i na studentskim kongresima.

Izvan fakultetskih obaveza, bavim se pjevanjem u zboru.