

Dijagnostika degenerativnih promjena lumbalne kralježnice magnetskom rezonancijom

Javorić, Nika

Master's thesis / Diplomski rad

2023

Degree Grantor / Ustanova koja je dodijelila akademski / stručni stupanj: **University of Zagreb, School of Medicine / Sveučilište u Zagrebu, Medicinski fakultet**

Permanent link / Trajna poveznica: <https://um.nsk.hr/um:nbn:hr:105:083351>

Rights / Prava: [In copyright](#) / [Zaštićeno autorskim pravom.](#)

Download date / Datum preuzimanja: **2025-01-28**



Repository / Repozitorij:

[Dr Med - University of Zagreb School of Medicine Digital Repository](#)



**SVEUČILIŠTE U ZAGREBU
MEDICINSKI FAKULTET**

Nika Javorić

**Dijagnostika degenerativnih promjena
lumbalne kralježnice magnetskom
rezonancijom**

DIPLOMSKI RAD



Zagreb, 2023.

Ovaj diplomski rad izrađen je u Kliničkom zavodu za dijagnostičku i intervencijsku neuroradiologiju Kliničkog bolničkog centra Zagreb pod vodstvom doc.dr.sc. Davida Ozrećića, dr.med. i predan je na ocjenu u akademskoj godini 2022./2023.

Popis kratica

ACR – American College of Radiology

AF – annulus fibrosus

CT – kompjuterizirana tomografija

iv. – intervertebralni

MR – magnetska rezonancija

NP – nucleus pulposus

RF – radiofrekventni

STIR – eng. short tau inversion recovery

T – tesla

TE – eng. echo time, vrijeme eha

TR – eng. repetition time, vrijeme ponavljanja

Sadržaj

Sažetak

Summary

1. Uvod.....	1
2. Anatomija lumbalne kralježnice	1
2.1. Koštane strukture	1
2.2. Intervertebralni disk.....	3
2.2.1. Nucleus pulposus	4
2.2.2. Annulus fibrosus	4
2.2.3. Završne vertebralne ploče	4
2.3. Zigapofizealni zglobovi.....	5
2.4. Kralježničke sveze	5
2.5. Kralježnička moždina i spinalni živci	5
3. Epidemiologija i klinička slika	6
4. Patofiziologija i etiologija	6
4.1. Patofiziologija i etiologija kod intervertebralnog diska	6
5. Radiološke tehnike za prikaz degenerativnih promjena lumbalne kralježnice	7
5.1. Rendgenske snimke	7
5.2. Kompjutorizirana tomografija	8
5.3. Magnetska rezonancija	9
5.3.1. Dijelovi MR uređaja.....	10
5.3.2. Stvaranje slike	10
5.3.3. MR kod degenerativnih bolesti lumbalne kralježnice	11
5.3.4. Tehnike snimanja MR lumbalne kralježnice.....	12
5.3.5. MR normalne lumbalne kralježnice.....	12
6. Degenerativne bolesti lumbalne kralježnice	13
6.1. Intravertebralna osteohondroza	13
6.2. Fisura annulusa fibrosusa	14
6.3. Degenerativne promjene intervertebralnog diska.....	16
6.3.1. Ispupčenje diska	16

6.3.2. Hernijacija diska.....	17
6.4. Degenerativne promjene vertebralnih završnih ploča	20
6.5. Skolioza	22
6.6. Degenerativne promjene zigapofizealnih (malih) zglobova	23
6.7. Spondiloliza.....	24
6.8. Spondilolisteza.....	24
6.9. Degeneracijom izazvana spinalna stenoza	25
7. Liječenje	27
8. Indikacije za slikovne pretrage lumbalne kralježnice	28
9. Zaključak	30
10. Zahvale	31
11. Literatura	32
12. Životopis.....	37

Sažetak

Dijagnostika degenerativnih promjena lumbalne kralježnice magnetskom rezonancijom

Nika Javorić

Degenerativne bolesti lumbalne kralježnice česte su u populaciji te predstavljaju značajan zdravstveni i ekonomski problem. Značajan su uzrok invaliditeta u svijetu, a broj oboljelih sve više raste zbog starenja stanovništva. Simptomatologija je raznolika, no kod većine pacijenta prisutna je bol u donjem dijelu leđa. U liječenju postoji mogućnost konzervativnog i kirurškog liječenja. Međutim za ispravnu odluku o liječenju potrebna je radiološka potvrda. S obzirom na učestalost ovih promjena javlja se i potreba za unificiranjem terminologije kod degenerativnih promjena diska, pokrovnih ploha trupova kralježaka i malih zglobova, stenoze spinalnog kanala, spondilolisteze i drugih degenerativnih stanja lumbalne kralježnice. Posebice se to odnosi na degenerativne promjene intervertebralnog diska, koje su najčešći uzrok križobolje, kod kojih razlikujemo ispućenje i hernijaciju diska. Hernijacija diska je širi pojam koji obuhvaća protruziju, ekstruziju i sekvestiranje diska. Dijagnostičke pretrage koje se koriste su rendgenogram, kompjutorizirana tomografija (CT) te magnetska rezonancija (MR) koja je ujedno i zlatni standard u dijagnostici degenerativnih bolesti lumbalne kralježnice. S obzirom na učestalost ovih promjena, radiološke pretrage lumbalne kralježnice su jedne od najčešćih pretraga. Javlja se problem pretjeranog izvođenja slikovnih pretraga koje nužno ne dovode do promjena u načinu liječenja. Također, često je prisutna slaba korelacija između kliničkog stanja i radiološkog nalaza. Pretjerana dijagnostika predstavlja značajan problem u zdravstvenom sustavu. Stoga su relevantna stručna društva donijela preporuke kada učiniti koju pretragu. Cilj ovog rada je prikazati degenerativne promjene lumbalne kralježnice, odgovoriti na pitanje zašto je upravo MR zlatni standard u dijagnostici te prikazati koje su indikacije za slikovne pretrage kod pacijenata s boli u donjem dijelu leđa.

Ključne riječi: degenerativna bolest, lumbalna kralježnica, magnetska rezonancija

Summary

Magnetic resonance imaging in the diagnosis of lumbar spine degeneration

Nika Javorić

Degenerative diseases of the lumbar spine occur frequently and present a significant health concern and economic problem. They are a common cause of disability worldwide and have an increasing prevalence due to population aging. Although symptomatology varies, most patients experience lower back pain. Patients can be treated using conservative and surgical treatment. However, to ensure appropriate treatment decision making, radiological proof is required. Owing to the incidence of degenerative changes, the need for the unification of terminology pertaining to degenerative changes of the disc, endplates and facet joints, spinal stenosis, spondylolisthesis, and other degenerative conditions of the lumbar spine arises. This applies especially to degenerative changes in the intervertebral disc, i.e., bulging and disc herniation, the most common causes of lower back pain. Unlike bulging, disc herniation is a broader term that encompasses disc protrusion, extrusion, and sequestration. Diagnostic tests used are radiographs, CT scans, and MRI – the gold standard for the diagnosis of lumbar spine degenerative diseases. Due to the incidence of these changes, radiographic examinations of the lumbar spine are amongst the most common tests. Subsequently, the issue of the overuse of imaging tests, which do not necessarily aid the treatment, arises. Furthermore, the correlation between clinical conditions and radiological findings is oftentimes weak. Overuse of diagnostic testing poses a significant problem for the healthcare system. Therefore, medical societies have issued recommendations for when to do which test. This thesis aims to describe degenerative changes in the lumbar spine, determine why MRI is the gold standard for their diagnosis and present indicators for the use of imaging tests on patients with lower back pain.

Key words: degenerative disease, lumbar spine, magnetic resonance imaging

1. Uvod

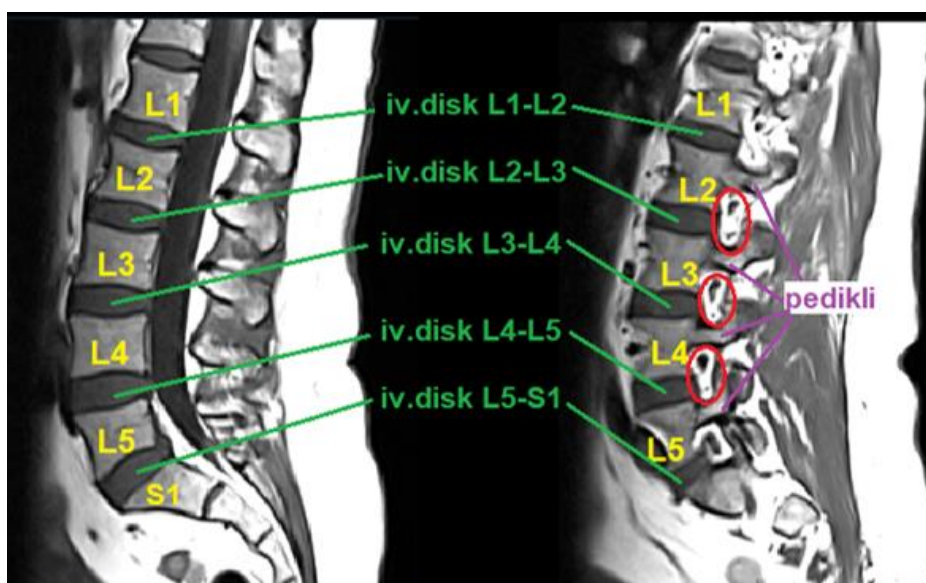
Sa starenjem stanovništva sve češće su i degenerativne promjene lumbalne kralježnice, koje su značajan uzrok invalidnosti u svijetu. Mogu uzrokovati različite kliničke simptome, a najčešći su bolovi u donjim ekstremitetima, slabost i bolovi u donjem dijelu leđa.[1] Bol u donjem dijelu leđa (križobolja) je izrazito čest problem koji se javlja u dvije trećine odraslih osoba u nekom trenutku njihova života. Jedan je od češćih razloga odlasku obiteljskom liječniku.[2,3] Međutim, važno je napomenuti kako je samo 5-10% boli u leđima posljedica neke specifične patologije lumbalne kralježnice.[4] Zlatni standard za prikaz promjena u lumbalnoj kralježnici je magnetska rezonancija (MR) zbog nekorištenja zračenja i izvrsnog kontrastnog prikaza mekog tkiva.[5] Unatoč tehnološkom napretku u slikovnom prikazu, u samo 50% slučajeva moguće je odrediti točan uzrok boli. Istraživanja pokazuju kako ne postoji nužna povezanost između težine simptoma i težine opisanog procesa na snimci.[6] U ovom radu prikazat ću koje su degenerativne promjene lumbalne kralježnice, njihovu etiologiju i patofiziologiju, zašto je upravo MR zlatni standard u dijagnostici te navesti indikacije za slikovne pretrage kod pacijenata s boli u donjem dijelu leđa.

2. Anatomija lumbalne kralježnice

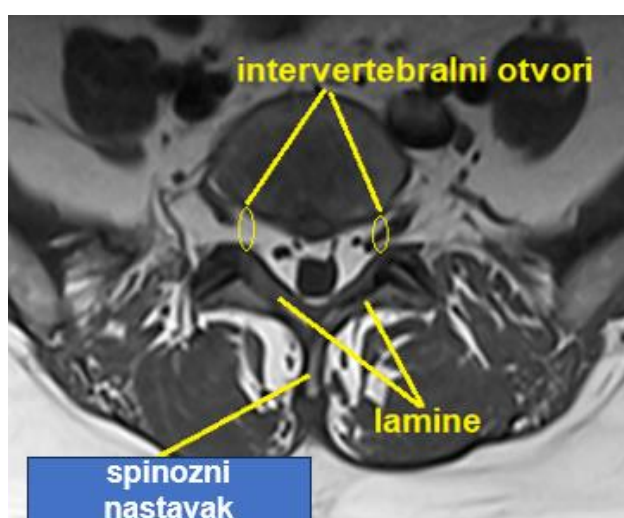
2.1. Koštane strukture

Lumbalna kralježnica proteže se između kraja torakalne i početka slabinske kralježnice te ju čine pet kralježaka (L1-L5) i pet intervertebralnih diskova (Slika 1.). Uloga lumbalne kralježnice je adekvatna nosivost težine koja se prenosi s drugih dijelova kralježnice te zaštita kralježničke moždine tijekom kretnji fleksije i rotacije trupa. Tijela ovih kralježaka znatno su veća u usporedbi s ostalim kralješcima. [7] Lumbalni kralježak čine tijela kralješka sprijeda s kojeg sa svake strane superiorno i straga proizlaze pedikli, koji se protežu straga i spaja ju se s laminama. Lamine se zajedno spajaju te su straga povezane sa spinoznim (trnastim) nastavkom (Slika 2.), koji je položen je u sagitalnoj ravnini. Između svakog pedikla i lamine nalazi se gornji i donji zglobovi nastavak (processus articularis inferior i superior) koji sa zglobovima

nastavcima susjednih kralježaka čine fasetne zglobove. Intervertebralni otvori (foramina intervertebralia) omeđeni su superiorno i inferiorno pediklima susjednih kralježaka (Slika 1.), anteriorno posterolateralnim rubom tijela gornjeg kralješka i intervertebralnim diskom te posteriorno gornjim zglobnim nastavkom donjeg kralješka. Kroz te otvore omogućen je prolazak lumbalnih živčanih korijena. [5] Kod prosječne osobe, lumbalna kralježnica omogućuje kretnje fleksije više od 50° te rotacije 7°-7.5°.[7]



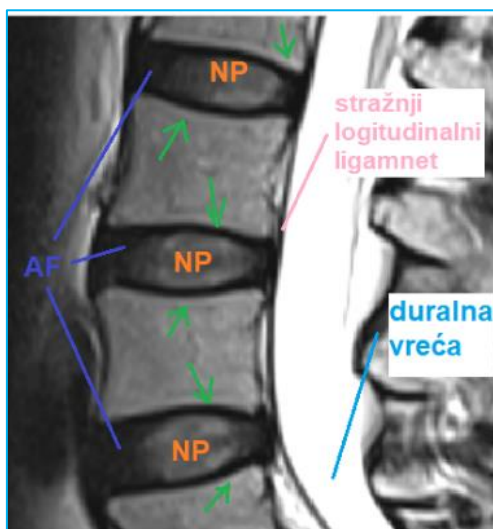Slika 1. T1 sagitalni presjek lumbalne kralježnice. Na slici označeni trupovi lumbalnih kralježaka (L1-L5), intervertebralni diskovi, pedikli i iv.otvori (crveno).



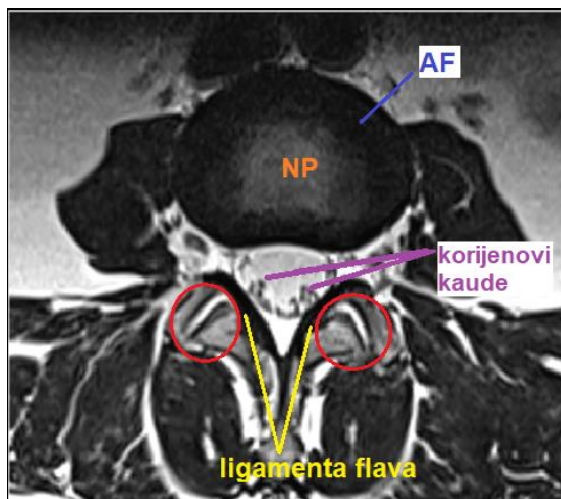
Slika 2. T1 poprečni presjek lumbalne kralježnice. Na slici označeni iv.otvori, spinozni nastavak i lamine.

2.2. Intervertebralni disk

Intervertebralni disk čine nucleus pulposus i annulus fibrosus uz priložene hrskavične vertebralne završne ploče (Slika 3. i 4.). Naziv dobiva prema dva susjedna kralješka između kojih se nalazi. Uloga intervertebralnog diska je preraspodjela pritiska. Intervertebralni disk je avaskularan i neinerviran, stoga hranjive tvari dobiva pasivnom difuzijom preko hijaline hrskavice susjednih kralježaka.[8]



Slika 3. Sagitalni T2 presjek lumbalne kralježnice. Na slici su prikazane završne vertebralne ploče (zelene strelice), stražnji longitudinalni ligament, duralna vreća, annulus fibrosus (AF) i nucleus pulposus (NP).



Slika 4. Poprečni T2 presjeci lumbalne kralježnice. Na poprečnom presjeku (b) prikazani korijenovi kaude, ligameta flava, annulus fibrosus (AF), nucleus pulposus (NP i fasetni zglobovi (crveno).

2.2.1. Nucleus pulposus

Nucleus pulposus (NP) je želatinozno središte intervertebralnog diska. [8] Njegova uloga je jednolična preraspodjela sila u svakom smjeru pomoću osmotskog i hidrostatskog tlaka. [9,10] Sastoji se od kolagena tipa II i proteoglikana koji zajedno čine 20% mase diska. Proteoglikani pomažu u održavanju organizacije kolagena i omogućuju elastična svojstva pri različitim opterećenjima.[8] Voda čini čak 80% mase. [10]

2.2.2. Annulus fibrosus

Annulus fibrosus (AF) sastoji se od 15-20 koncentričnih prstenova odnosno lamela između kojih se nalaze paralelna kolagena vlakna, koja omogućuju odupiranje silama koje djeluju iz bilo kojeg smjera na disk. [10,11] Podijeljen je na dva dijela, vanjski i unutarnji AF. Voda ima najveću ulogu u sastavu (70% unutarnji sloj i 60% vanjski sloj) te kolagen tipa I i tipa II. [8] Unutarnji sloj sastoji se od nekoliko slojeva hrskavice, dok se vanjski sloj je fibrozno tkivo građeno od organiziranih vlakna, dominantno kolagena tip I. Postepeno se smanjuje udio proteoglikana i kolagena tipa II približavanjem vanjskom sloju, dok se povećava udio kolagena tipa I. [11] Primarna uloga mu je zaštita i oblikovanje NP-a, smanjenje pretjerane pokretljivosti između vertebralnih tijela kao i prijenos i distribucija pritiska. [8,9]

2.2.3. Završne vertebralne ploče

Završne vertebralne ploče su sloj hijaline hrskavice koje prekrivaju gornji i donji kraj diska (Slika 3.). [11] Sastoje se od koštanih i hrskavičnih dijelova, odnosno proteoglikana, hondrocita i mreže kolagenih vlakna. Makromolekule u izvanstaničnom matriksu su slične onima u NP-u i AF-u, međutim udio je drugačiji, stoga završne ploče imaju značajnija mehanička svojstva, koja se povećavaju od L1 do S1 kralješka. Služe kao prijelazno područje između tvrde kortikalne kosti vertebralnog tijela i intervertebralnog diska za koji je vezan preko Sharpeyevih niti. Tako je spriječeno ispupčenje diska pod pritiskom. Vaskularizacija ima važnu vitalnu ulogu u održavanju difuzije nutritivnih tvari i hidracije diska.[8,10,11]

2.3. Zigapofizealni zglobovi

Zigapofizealni (fasetni ili mali) zglobovi (Slika 4.) su sinovijalni zglobovi dvaju susjednih kralježaka. To su kosi zglobovi koje čine anterolateralno orijentiran gornji zglobni nastavak donjeg kralješka, te donji zglobni nastavak gornjeg kralješka koji je orijentiran posteromedijalno. Zglobna površina prekrivena je hijalnom hrskavicom te je cijeli zglob obavijen fibroznom zglobnom čahuricom i sinovijom. Zglobna čahura je inervirana stražnjim granama spinalnih živaca te može biti uzrok boli prilikom njezinog rastezanja i iritacije. Fasetni zglobovi imaju važnu ulogu u prijenosu pritiska i stabilizaciji segmenata tijekom fleksije i ekstenzije kao i ograničenju kretnje rotacije. [5,6]

2.4. Kralježničke sveze

Ligamenti koji doprinose stabilnosti kralježnice su prednji i stražnji longitudinalni ligament (ligamentum longitudinale anterius i posterius), interspinozni ligamenti, supraspinalni ligamenti i žuti ligamenti (lat. ligamenta flava) [5] (Slika 3.i 4.) , koji su dobili ovaj naziv zbog visokog sadržaja žutog elastina te imaju posebno važnu ulogu kod degenerativnih bolesti lumbalne kralježnice. [5,10]

2.5. Kralježnička moždina i spinalni živci

Kralježnička moždina je kaudalno produljenje medule oblongate ispod foramina magnuma. Prolazi kroz spinalni kanal te se obično na području L1 kralješka nastavlja u konus (conus medullaris) te potom u kaudu (cauda equina) (Slika 4.).[2]

Iz lumbalnog segmenta kralježničke moždine izlaze pet parnih prednjih i stražnjih lumbalnih korijena živaca (L1-L5) koji izlaze ispod svakog odgovarajućeg kralješka. Lumbalni pleksus čine korijeni od L1 do L4. Značajni živci koji proizlaze iz njega su nervus femoralis, nervus obturator, nervus cutaneus femoralis lateralis, nervus iliohypogastricus, nervus ilioingualis i nervus genitodemoralis. Lumbalni živci su odgovorni za fleksiju i adukciju natkoljenice, ekstenziju potkoljenice te osjetno inerviraju prednju i lateralnu stranu natkoljenice i medijalnu stranu potkoljenice. [12]

3. Epidemiologija i klinička slika

Degenerativne bolesti lumbalne kralježnice se godišnje u svijetu dijagnosticiraju kod 266 milijuna osoba što čini 3,93% svjetske populacije, s najvećom incidencijom u Europi (5,7%), a najnižoj u Africi (2,4%). Ovakva incidencija po kontinentima vjerojatno ne predstavlja stvarnu situaciju zbog neadekvatnih podataka i lošijem pristupu dijagnostici u slabije razvijenim regijama.[1]

Hernijacija lumbalnog diska je najčešći oblik degenerativne promjene lumbalne kralježnice. Obično se pojavi između četvrtog i petog desetljeća života (prosječno oko 37. godine života). Pretpostavlja se da je pogođeno 2-3% stanovništva, s prevalencijom od 4,8% u muškaraca starijih od 35 godina te 2,5% žena starijih od 35 godina.[13]

Klinička slika degenerativnih bolesti lumbalne kralježnice uključuje vrlo raznolike kliničke simptome, među njima bol i slabost u donjim ekstremitetima, a daleko najčešće je bol u donjem dijelu leđa, na različitim razinama i različite težine.[1]

4. Patofiziologija i etiologija

Morfološke promjene, koje se klasificiraju kao degenerativne promjene, mogu zahvatiti cijelu kralježnicu. Riječ je o biomehaničkom kontinuumu promjena koje se razvijaju tijekom vremena. [10] Različiti su uzroci degenerativnih promjena: trauma, metabolički, genetski, vaskularni i infektivni. Smatra se da trauma ima glavnu ulogu kada abnormalni stres koji djeluje dovoljno dugo (međutim nedostatan da izazove pravu frakturu) može biti odgovoran za oštećenje kralješka i diska. Mjesta najvećeg dinamičkog i statičkog opterećenja u lumbosakralnoj kralježnici su L4-5 i L5-S1, stoga su degenerativne promjene ovdje najčešće. [14]

4.1. Patofiziologija i etiologija kod intervertebralnog diska

Proces degeneracije intervertebralnog diska započinje ranije nego kod ostalih kralježničkih struktura, čak tijekom adolescencije, i napreduje s dobi. [11,15] Starenjem i progresijom degeneracije, NP postaje sve manje elastičan te se povećava udio vezivnog tkiva. U AF-u vlakna su sve manje organizirana. Glavni uzroci

degeneracije su gubitak proteoglikana zbog kojeg pada osmotski tlak u matriksu diska te gubitka vode. Gubitkom vode disk gubi svoju visinu i dolazi do ispupčenja. Abnormalno mehaničko opterećenje je glavni faktor razvoja degeneracije. Čimbenici rizika koji doprinose razvitku su težak fizički rad, pušenje, pretilost, neadekvatno držanje kao i nedostatak fizičke aktivnosti. Potrebno je istaknuti i genetsku predispoziciju, međutim ona nije dostatna za razvoj promjena jer su potrebni i okolišni čimbenici, što pokazuje da je ovo multifaktorijalna bolest.[15]

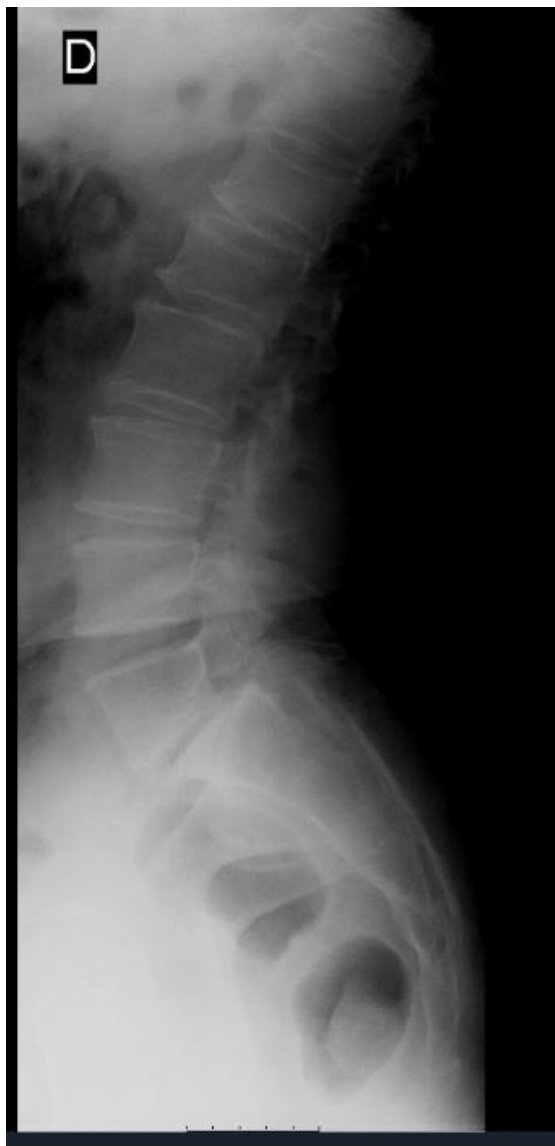5. Radiološke tehnike za prikaz degenerativnih promjena lumbalne kralježnice

Najčešće radiološke pretrage koje se koriste u dijagnostici degenerativnih bolesti lumbalne kralježnice su lumbalni radiogrami, kompjutorizirana tomografija (CT) i magnetska rezonancija (MR).[16] Izbor pretrage ovisi o patologiji, kontraindikacijama i alergiji na kontrast. [17]

5.1. Rendgenske snimke

Uloga rendgenskog snimanja kralježnice važna je i danas jer ova metoda nije skupa, dostupna je i daje panoramski prikaz kralježnice. [14] Inicijalna je slikovna metoda kod pacijenata s bolovima u donjem dijelu leđa, posebice onih s traumom u anamnezi i suspektom kompresivnom frakturom. [3,18]

Tri projekcije koje se obično koriste su: anterio-posteriorna (AP), lateralna (fleksija i ekstenzija) i kosa. [16,18] Rendgenogrami fleksije i ekstenzije mogu ocijeniti stupanj nestabilnosti lumbalne kralježnice.[3] Na hernijaciju lumbalnog diska mogu upućivati suženje intervertebralnih prostora, osteofiti i kompenzatorna skolioza.[18] Međutim, rendgenogrami se češće koriste kako bi se isključile druge dijagnoze, nego da bi se direktno dijagnosticirala degenerativna bolest. One dijagnoze koje se mogu isključiti su skolioza, spondilolisteza i frakture. Rendgenogrami su korisni kod procjena koštanih struktura te ne prikazuju direktno disk i meka tkiva. Kod simptomatskih pacijenata, kojima rendgenske snimke upućuju na degenerativne promjene diska (Slika 5.) , potrebne su dodatne slikovne pretrage,CT i MR.[16] Važno je obratiti pažnju na izlaganje radijaciji kod osoba u generativnoj dobi zbog blizine gonada. [3]

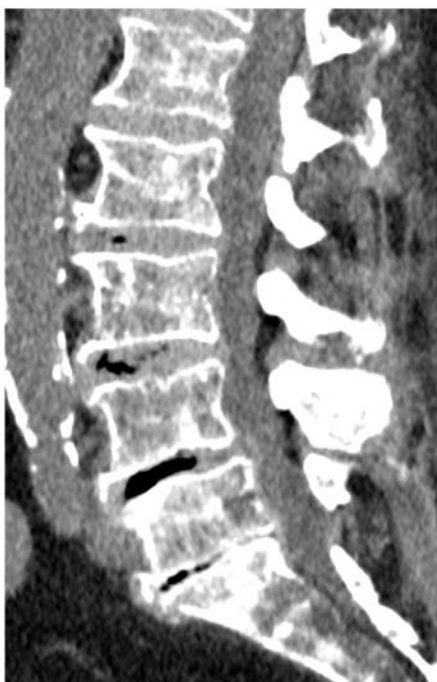

Slika 5. Profilna rendgenska snimka lumbosakralne kralježnice. Skleroza završnih ploča i suženje intervertebralnog (iv.) prostora s anterolistezom (degenerativno promijenjen diska u razini L5/S1).

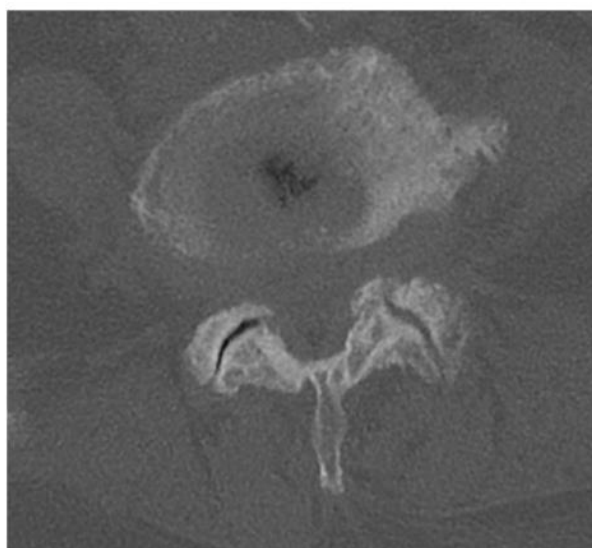
5.2. Kompjutorizirana tomografija

Prilikom dijagnosticiranja degenerativne bolesti lumbalne kralježnice, kompjutorizirana tomografija (CT) kao samostalna dijagnostička pretraga je limitirana.[16] CT ima manju osjetljivost detekcije degenerativnih promjena u mekom tkivu, kao što su bolesti diska, za razliku od magnetske rezonancije.[3,19] Međutim, CT je iznimno koristan u procjeni spinalnog kanala, kralježaka i zglobova.[16] Dakle, ima izvrsnu prostornu

rezoluciju i daje dobar uvid u koštane i kalcificirane strukture te dobro prikazuje stanja kao spondiloliza, pseudoartroza, fraktura, skolioza i stenoza. [3,19] Kada se usporede slikovne tehnike, CT je osjetljiviji u detekciji ranog suženja zglobnih pukotina i subhondralne skleroze u usporedbi s MR-om. (Slika 6.) [3] Izravna procjena živčanih struktura i diska nije moguća pomoću CT-a. [16] Stoga možemo zaključiti kako je CT korisna pomoćna metoda u isključivanju nekih dijagnoza. [16] Kao i rendgen, CT podrazumijeva izloženost ionizirajućem zračenju.[3]



a



b

Slika 6. Prikaz lumbosakralnog segmenta kralježnice kompjutoriziranom tomografijom (CT). Sagitalna rekonstrukcija (a) pokazuje višerazinske degenerativne promjene iv.diskova sa suženjem iv.prostora, vakuum fenomenom, sklerozom završnih ploča i ventralnim osteofitima. Slabiji je kontrast diskova i duralne vreće. Poprečni presjek (b) u koštanom prozoru pokazuje izražene degenerativne promjene malih zglobova i masivni lateralni osteofit lijevo.

5.3. Magnetska rezonancija

Magnetska rezonancija (MR) je slikovna metoda koja koristi neionizirajuće zračenje u stvaranju slike.[20] Ova tehnika temelji se na činjenici da je tijelo najvećim dijelom sastavljeno od vode, odnosno iskorištava potencijalnu energiju koja se nalazi u atomima vodika.[21] MR je osobito osjetljiv za prikaz mekog tkiva s puno više detalja u odnosu na CT. Druga prednost MR-a je da ne koristi ionizirajuće zračenje za razliku od CT-a.[22] Međutim, MR uređaji nisu toliko dostupni kao CT uređaji jer pretraga MR uređajem traje dulje te je skuplja.[21,22]

MR koristi vrlo jako magnetsko polje koje utječe na elektromagnetsku aktivnost protona odnosno jezgara atoma vodika tako da otpušta energiju u obliku radiofrekventnih signala. Ti signali su snimljeni pomoću zavojnica te se računalno obrađuju kako bi se stvorila slika.[22]

5.3.1. Dijelovi MR uređaja

Osnovni dijelovi MR uređaja su glavni magnet, zavojnice te računalo. Glavni magnet je uglavnom supravodljivi magnet koji je ohlađen na iznimno niske temperature kako bi mogao kontinuirano provoditi električnu struju. U kliničkom radu najčešće se koriste MR uređaji jakosti magnetskog polja 1,5 i 3 T.[22,23] Zavojnice imaju ulogu ili odašiljanja radiofrekventnog (RF) pulsa koji pobuđuju protone ili prihvaćanje signala koje odašilju pobuđeni protoni.[22] Računalo povezano s MR uređajem obrađuje RF signale i pretvara ih u sliku.[22]

5.3.2. Stvaranje slike

Svaki proton ima naboj i spin. Konstantno kretanje protona generira malo magnetsko polje koje utječe na proton da se ponaša poput malog magneta. Kada su protoni postavljeni u puno jače magnetsko polje MR uređaja, protoni se poravnaju s vanjskim magnetskim poljem. Zavojnica koja odašilje RF puls pomiče protone iz njihovog originalnog položaja unutar magnetskog polja uređaja. RF puls šalje se na točno određenoj frekvenciji koja će promijeniti orijentaciju protona.[22,23]

Kada je RF puls isključen, tada se protoni vraćaju u inicijalni položaj u glavnom magnetskom polju pri čemu stvaraju RF signal (*eng. echo*). Zavojnica prima taj signal te računalo pomoću njega rekonstruira informaciju i stvara sliku.[22,24]

T1 relaksacija je vrijeme potrebno tkivu da povrati svoju os magnetizacije paralelno (longitudinalno) s osi glavnog magnetskog polja.[24] T2 relaksacija je vrijeme potrebno da dođe do „raspada“ magnetizacije u ravnini okomitoj (transverzalno) na ravninu osi glavnog magnetskog polja.[24]

Vrijeme ponavljanja (*eng. repetition time, TR*) i vrijeme eha (*eng. echo time, TE*) su parametri koji su postavljeni prije snimanja te oni određuju kako je slika „mjerena“ (*eng. weighted*). TR je vrijeme ponavljanja između dva RF pulsa, dok je TE vrijeme između RF pulsa i rezultirajućeg eha.[22,23]

T1-mjereno snimanje je jedna od osnovnih pulsnih sekvenci te određuje razlike u T1 vremenu relaksacije za različita tkiva.[25] Na ovim slikama mast, krvarenje, melanin i gadolinij su tipično visokog intenziteta signala (svijetlog prikaza). Voda je niskog intenziteta signala (tamnog prikaza).[22]

T2-mjereno snimanje također predstavljaju osnovne pulsne sekvence te naglašava razlike u T2 vremenu relaksacije među tkivima.[26] Hiperintenzivan signal daju i mast i voda.[22]

5.3.3. MR kod degenerativnih bolesti lumbalne kralježnice

MR je zlatni standard u dijagnostici degenerativnih bolesti lumbalne kralježnice.[13] Najznačajnije prednosti su stvaranje slike na temelju multiplanarnih snimanja, različite sekvence i tehnike te mogućnost direktnog prikaza kralježničke moždine, subarahnoidalnog prostora, kralježaka i intervertebralnog diska.[27] U odnosu na CT, prednosti MR-a su izvrsna prostorna i kontrastna rezolucija, nekorištenje radijacije i izostanak štetnog učinka na tkiva u ljudskom tijelu, te bolja dijagnostička točnost.[9,27,28]

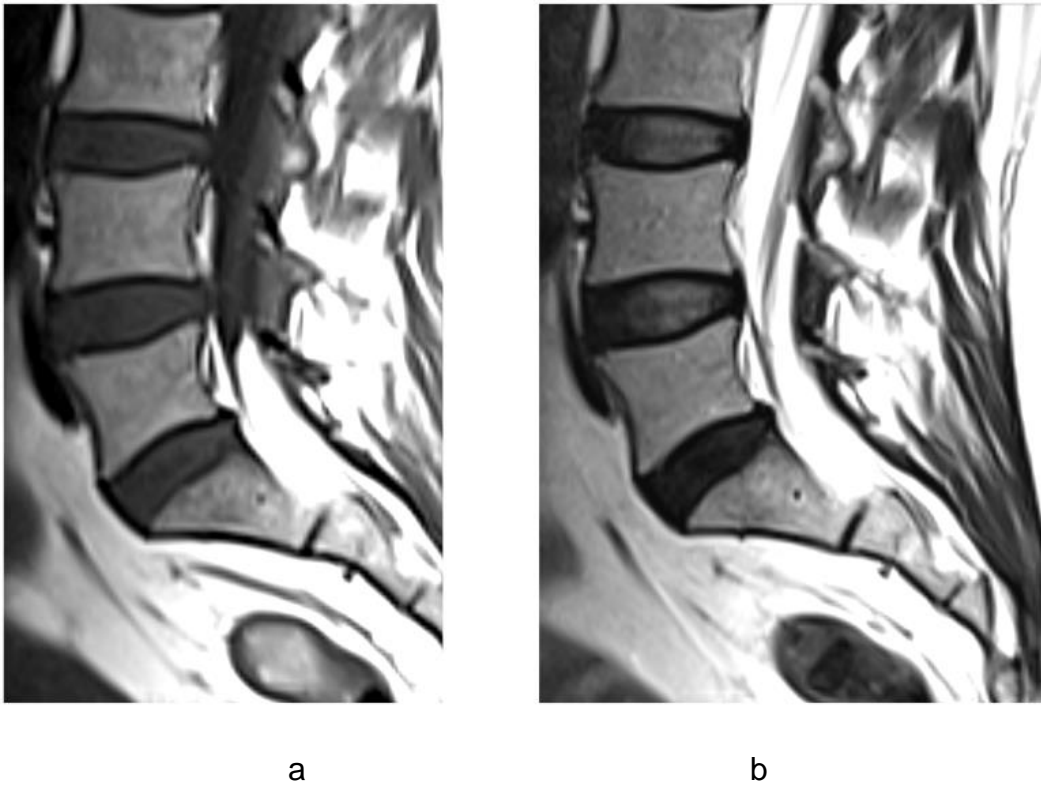
5.3.4. Tehnike snimanja MR lumbalne kralježnice

Klasični pregled lumbalne kralježnice pomoću MR-a čine sagitalni T1 i T2 presjeci te transverzalni T2 presjeci. Sagitalna T1 slika korisna je kod procjene koštane srži (kod odraslih je dominantno sačinjena od masti te ima visoki T1 i T2 signal) te položaj kralježaka. Također je pogodna za procjenu stupnja foraminalne stenoze. Sagitalna T2 slika pruža izvrstan kontrast između cerebrospinalne tekućine u duralnoj vreći i okolnih struktura što omogućuje procjenu stupnja spinalne stenoze. Također je korisna pri procjeni intervertebralnog diska odnosno prisutnosti hernije diska. Transverzalna T2 slika omogućuje procjenu spinalne stenoze, malih zglobova i ligamenta flava.[5]

5.3.5. MR normalne lumbalne kralježnice

Na sagitalnoj T1 snimci (Slika 7a.), normalni kralješci, s obzirom na to da sadrže masnu koštanu srž, daju signal višeg intenziteta, odnosno bit će svijetli na slici. Intervertebralni disk i cerebrospinalna tekućina daju signal niskog intenziteta (bit će tamni na slici) zbog visokog udjela vode.[5,29]

Na sagitalnoj T2 snimci (Slika 7b.), kralješci zbog masti u koštanoj srži također daju viši signalni intenzitet. Cerebrospinalna tekućina bit će prikazana svjetlije. Kortikalna kost daje signal niskog intenziteta i na T1 i na T2 snimci.[29] Na normalnom intervertebralnom disku jasno se vidi razlika između NP-a i AF-a, gdje visoki intenzitet T2 signala daje NP dok AF daje signal relativno slabijeg intenziteta, što odgovara razlici u količini vode koju sadrže.[2] Detaljnije rečeno, vanjski dio AF-a daje hipointenzivan signal na svim sekvencama, dok se unutarnji dio postepeno stapa s NP-om, stoga signal je sličniji onome koji daje NP.[10] Disk je homogen te je visina diska normalna.[6,30]



Slika 7. a) Sagitalni T1 prikaz hiperintenzivne koštane srži, te hipointenzivnih iv.diskova i likvora u duralnoj vreći. b) Sagitalni T2 prikaz hiperintenzivne koštane srži i normalnog izgleda iv.diskova u razinama L3/4 i L4/5 s hipointenzivnim AF-om i hiperintenzivnim NP-om. U razini L5/S1 vidi se hipointenzitet cijelog diska s početnim gubitkom visine – degeneracija diska.

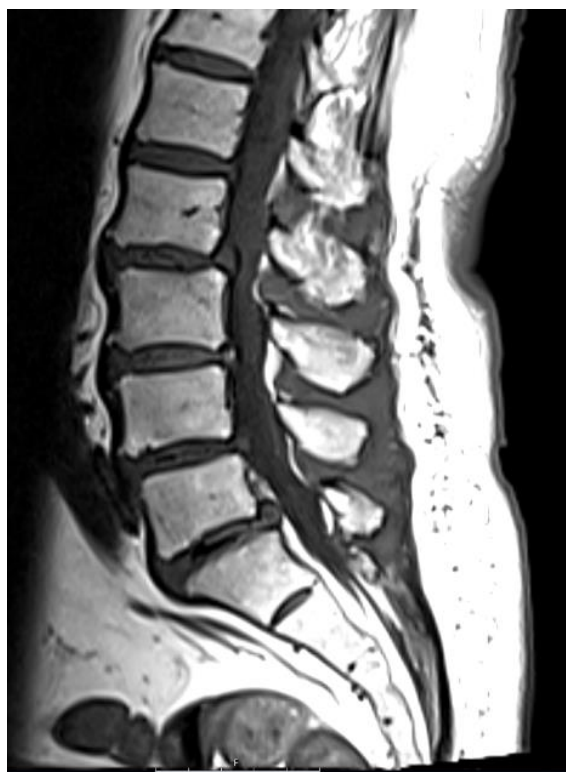6. Degenerativne bolesti lumbalne kralježnice

6.1. Intravertebralna osteohondroza

Intravertebralna osteohondroza označava degenerativne promjene diska i završnih ploča koje uključuju smanjenje visine diska, skleroza završnih ploča, “vakuum” fenomen unutar diska te osteofite.[30] NP odrasle osobe ima relativno slabu krvnu opskrbu, zbog čega je smanjena mogućnost oporavka od traumatskih i metaboličkih oštećenja. [19]

Klasifikaciju degenerativnih promjena diska prema promjenama NP-a na MR snimkama predložio je Pffirman.[31] Klasifikacija se temelji na sagitalnim brzim spin-echo T2 sekvencama.[19]

Kod ranih promjena diska vidljivo je smanjenje normalnog homogenog T2 hiperintenzivnog signala NP-a. Dodatno smanjenje signala NP-a uz gubitak mogućnosti raspoznavanja granice između NP-a i AF-a, vidljivo je u kasnijim promjenama (Slika 7b.). S druge strane, kod kasnijih promjena s izraženijim degenerativnim promjenama diska (Slika 8.), prisutan je progresivan gubitak visine diska te ispupčivanje diska preko granice završnih ploča. U ovoj fazi česta je i pojava stražnjih osteofita, koji mogu potaknuti razvoj spinalne i foraminalne stenoze.[19,31]



Slika 8. Višerazinske izražene degenerativne promjene iv.diskova sa suženjem iv.prostora, bulgingom (ispupčenjem), vakuum fenomenom (crna linija u središnjem dijelu diskova) i ventralnim osteofitima na sagitalnom T1 presjeku.

6.2.Fisura annulusa fibrosusa

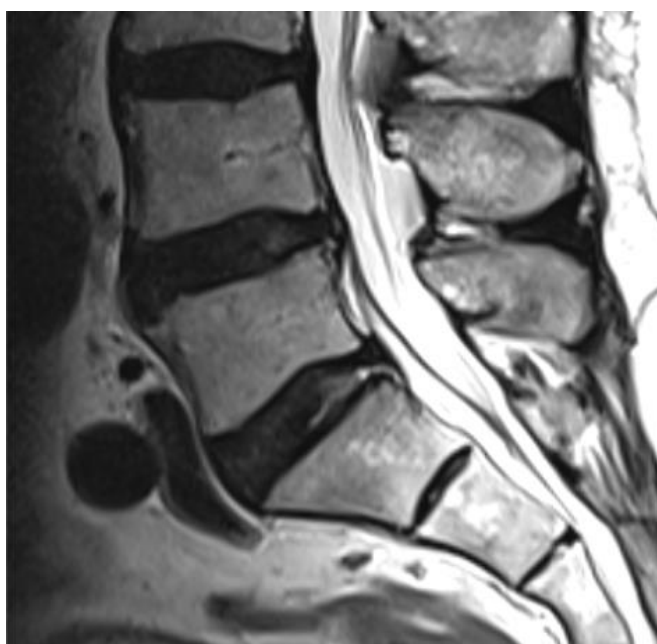
Fisure annulusa predstavljaju razdvajanje između vlakana annulusa, odnosno odvajanje vlakana od mjesta gdje su pričvršćena za kralježak.[10,32] Riječ je o

biomehaničkom oštećenju koje je obično vezano uz degenerativne promjene nucleusa pulposusa.[19] Ove promjene najčešće su prisutne na razini L4-L5 i L5-S1 te, epidemiološki gledano, nalaze se u čak 39% populacije koja ima bolove u donjem dijelu leđa.[33] Na MR snimkama (Slika 9.) prisutan je signal visokog intenziteta na T2 sekvenci zbog prodora male količine tekućine unutar fisure.[10] S obzirom na to da se izgled fisura na MR snimkama ne mijenja tijekom vremena, nije moguće odrediti je li riječ o akutnom ili kroničnom procesu.[10]

Fisure su obično klasificirane prema njihovoj orijentaciji te ih dijelimo u tri kategorije: koncentrične, radijalne i transverzalne.[32]

Koncentrične fisure ili delaminacije nastaju odvajanjem lamela anulusa te se obično ne vide na MR snimkama. Radijalne fisure su vertikalne, horizontalno razdvajanje vlakana anulusa te se proteže od unutarnjeg ruba anulusa do periferije. Obično se nalaze posteriorno ili posterolateralno. Važno je naglasiti kako su upravo radijalne fisure prekursori hernijacije diska te potencijalni uzrok boli u leđima. Transverzalna fisura je horizontalno postavljeno prekidanje Sharpeyevih niti te je limitirana na periferni annulus što može uključivati odvajanje anularnih vlakna od kosti.[2,19,32,33]

Na MR snimkama anularne fisure se imbibiraju kontrastom za razliku od ostalog disk zbog urastanja vaskulariziranog granulacijskog tkiva.[2]



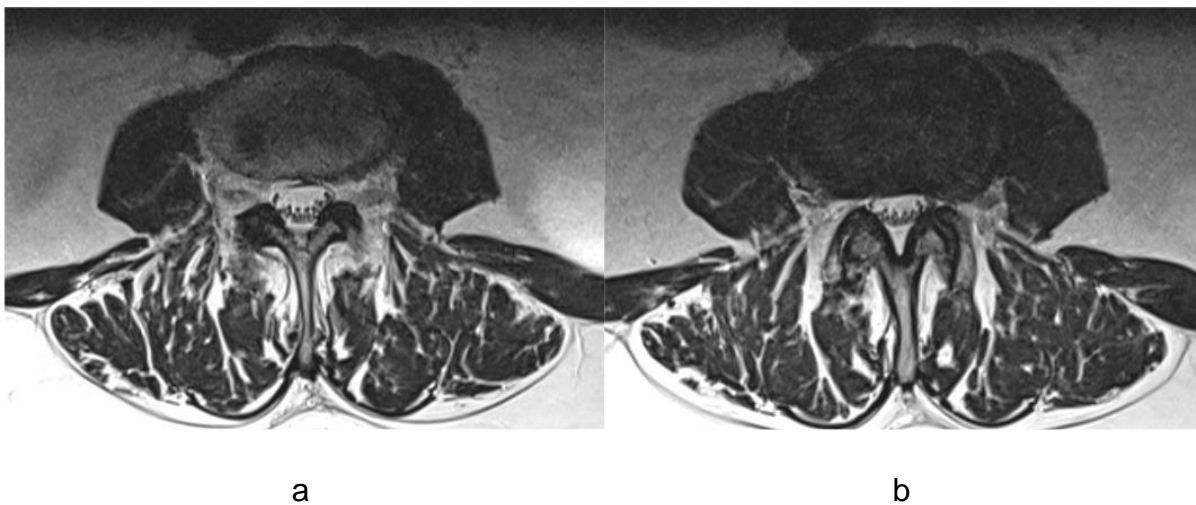
Slika 9. Radijalna fisura anulusa fibrosusa L5/S1 diska na sagitalnom T2 presjeku.

6.3. Degenerativne promjene intervertebralnog diska

Smjernice za nomenklaturu lumbalnog diska iz 2014., donesene od strane Sjevernoameričkog društva za kralježnicu, Američkog društva za radiologiju kralježnice i Američkog društva za neuroradiologiju [32], definiraju razliku između ispupčenja (bulging) diska i hernijacije.

6.3.1. Ispupčenje diska

Bulging ili ispupčenje diska (Slika 10.) je generalizirana ekstenzija diska, kojem vanjski rub u horizontalnoj ravnini prelazi preko ruba trupa kralješka, s više od 25% (90 °) cirkumferencije diska, obično manje od 3 mm.[32] Ispupčenje se javlja kada je tlak unutar diska visok, međutim AF je očuvan kao i visina diska. Brzi porast tlaka u ovakvom slučaju može dovesti do razvoja annularnih fisura te konačno do hernijacije diska. [10] Anatomski gledano, ispupčenja sadrže samo AF te je važno naglasiti kako nije riječ o hernijaciji diska.[2,32] Pacijenti s ispupčenjem diska su uglavnom asimptomatski.[10]



Slika 10. Bulging diska. Poprečni T2 presjeci kroz razinu završne ploče (a) i kroz središnji dio iv.diska (b). Disk je cijelom cirkumferencijom prešao preko rubova završnih ploča.

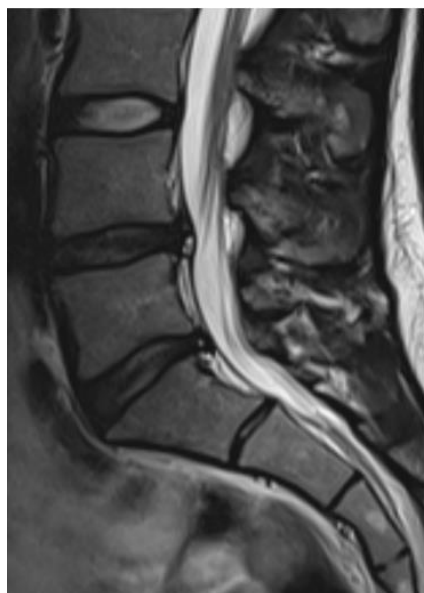
6.3.2. Hernijacija diska

Hernijacija diska definirana je kao lokalizirani pomak nukleusa, hrskavice, fragmenata kosti ili fragmentiranog anularnog tkiva izvan prostora intervertebralnog prostora, odnosno pomak je manji od 25% (manje od 90 °) cirkumference diska.[32] Rezultat je prekida kontinuiteta AF-a što omogućuje prodor NP-a u defekt. Hernijacije vrlo često uzrokuju simptome kod pacijenata, koji nisu ograničeni samo na područje zahvaćenog diska već uzrokuju iritaciju kralježničke moždine i korijena živaca.[2,32]

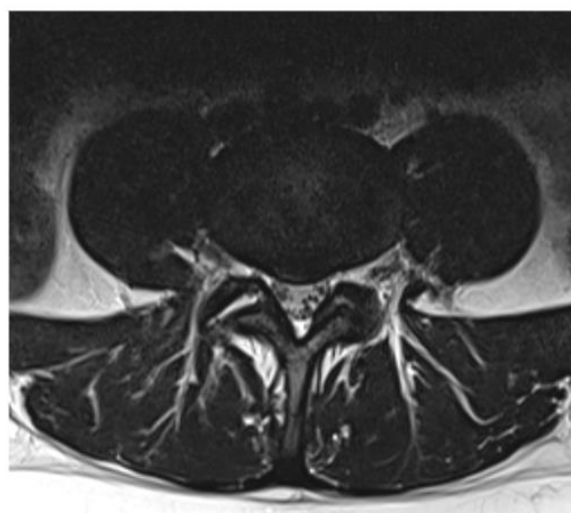
Morfološki, temeljem oblika defekta, hernijacija se može podijeliti na protruziju (Slika 11.) i ekstruziju diska (Slika 12.).

Protrudirani disk je onaj kojem je baza šira od svih ostalih dimenzija protrudiranog materijala.[6] Vlakna AF-a nisu uopće ili su tek djelomično rupturirana.[10] Pacijenti s protrudiranim diskom su većinski asimptomatski.[6]

Ekstruzija diska definirana je kao promjena izgleda diska (u barem jednoj ravnini), gdje je baza uža od dijela koji se nalazi izvan intervertebralnog prostora, tada sadržaj NP-a izlazi izvan granica AF-a.[32]. Materijal može migrirati kranijalno ili kaudalno.[33] Često ekstruziju prate neurološki simptomi i bol.[10]

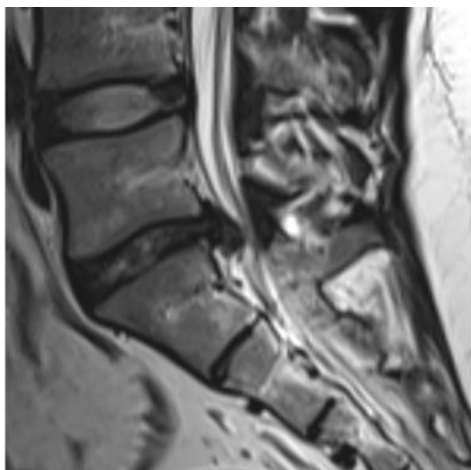


a

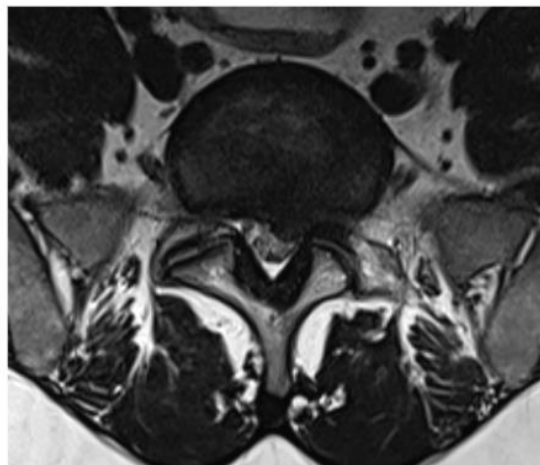


b

Slika 11. Dorzomedijalna protruzija diska s fisurom anulusa u razini L4/5 na sagitalnim (a) i poprečnim (b) T2 presjecima. Također prisutna hernija u razini L5/S1.



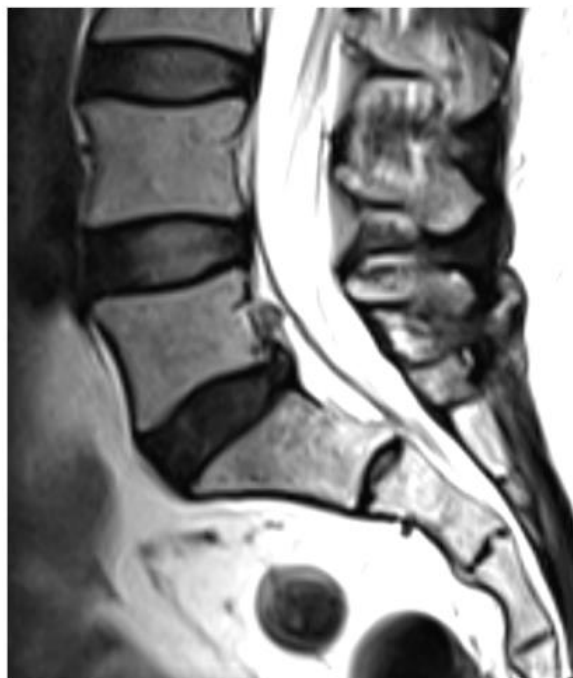a



b

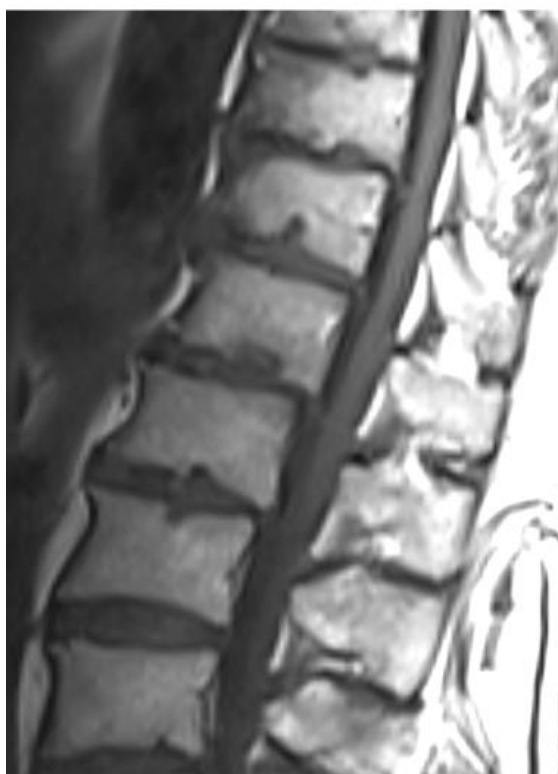Slika 12. Kaudalno usmjerena lijevostrana dorzolateralna ekstruzija diska razine L5/S1 na sagitalnim (a) i poprečnim (b) T2 presjecima, s kompresijom korijena S1.

Sekvestirani disk je podvrsta ekstruzije diska (Slika 13.) te označava materijal koji nema kontinuitet s diskom od kojeg potječe.[32] Slobodni fragment nalazi se unutar spinalnog kanala odvojen od diska te može ostati na razini diska ili migrirati kranijalno ili kaudalno.[2] Bol i neurološki simptomi mogu fluktuirati s pomakom slobodnog fragmenta unutar spinalnog kanala. Akutno odvajanje slobodnog fragmenta može akutno uzrokovati sindrom kaude ekvine.[10]



Slika 13. Sagitalni T2 prikaz kranijalno usmjerenog sekvestra diska kao podvrste ekstruzije.

Važno je spomenuti i Schmorlove čvorove, koji se nazivaju i intravertebralne hernije (Slika 14.). Nastaju migracijom fragmenta diska kroz područja završnih kralježničkih ploča koja imaju slabiju rezistenciju. Najbolje se dijagnosticiraju na sagitalnim snimkama.[6] Projiciraju se superiorno ili inferiorno u završne ploče te su obično asimptomatski, međutim moguća je pojava boli tijekom akutne faze nastanka.[2]



Slika 14. Schmorlove ili intravertebralne hernije u multiplim torakalnim i lumbalnim razinama na sagitalnom T1 presjeku.

MR je zlatni standard dijagnostike hernijacije diska. Zbog izvrsne kontrastne i prostorne rezolucije na MR snimkama moguće je prikazati korijene živaca, kao i kralježničku moždinu.[19] Najčešće korištene sekvence su T1 i T2 u sagitalnoj i transverzalnoj ravnini. Hernijacija se vidi kao fokalno izbočenje posteriornog ruba diska koje odmiče epiduralnu mast a ponekad i korijene živaca.[14] Hernijacija obično ima izointenzni signal u odnosu na ostatak diska na T1 i T2 sekvencama, međutim moguć je ponekad i hiperintenzivan signal na T2 snimkama.[14] Ako se primjeni kontrastno sredstvo, mnoge hernijacije zbog upalne reakcije na rubu pokazuju tanki periferni rub pojačanog intenziteta.[14]

Važno je ovdje naglasiti kako prisutnost hernijacije diska ne korelira nužno s prisutnošću simptoma te ne može predvidjeti buduće simptome.[19] MR je osjetljiva za detekciju ranih promjena u anatomiji diska, međutim to ponekad može dovesti do pretjerane interpretacije nalaza. Stoga je potrebno dobro proučiti anamnezu i simptome pacijenta te s MR nalazom procijeniti je li potrebna operacija ili neki drugi oblik invazivnog liječenja.[14]

6.4. Degenerativne promjene vertebralnih završnih ploča

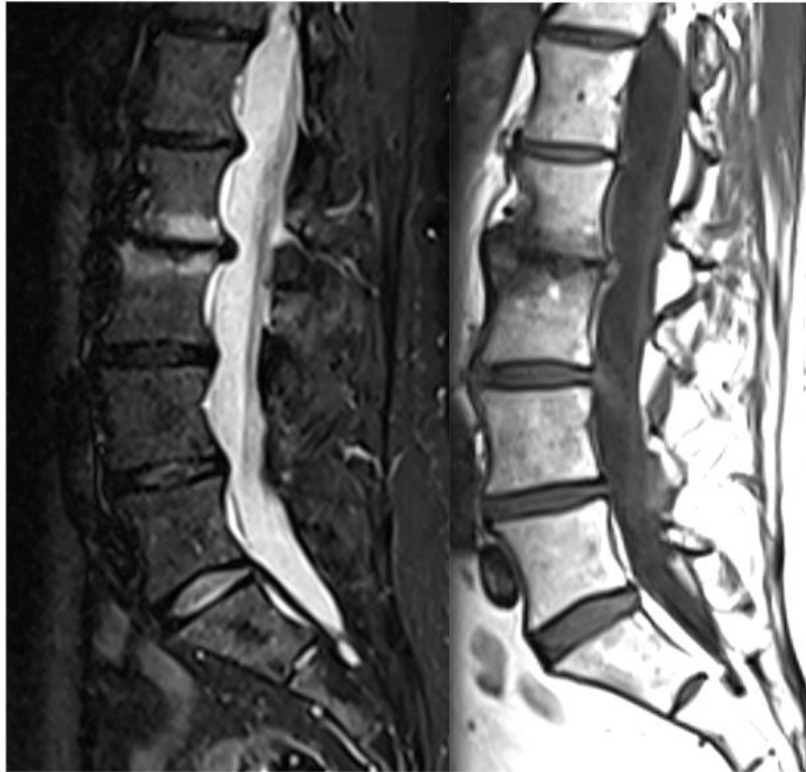Promjene intenziteta signala subhondralne koštane srži završnih ploča povezane su s degeneracijom intervertebralnog diska.[33] Modic [34] je predložio klasifikaciju degenerativnih promjena završnih ploča na temelju MR nalaza u tri kategorije: tip I, tip II i tip III.

Tipa I predstavljaju edematozne promjene kosti vezane uz frakture subhondralnih završnih ploča, prisutno je vaskularizirano vezivno tkivo uz akutni reparativni odgovor. Na MR snimkama ove promjene karakteristično pokazuju pojačani T2 te smanjeni T1 signal u koštanoj srži uz završnu ploču (Slika 15.). Nakon aplikacije kontrasta, signal se pojačava. Ove promjene koreliraju s lumbalnom boli i nestabilnosti lumbalne kralježnice. [2,5,33]

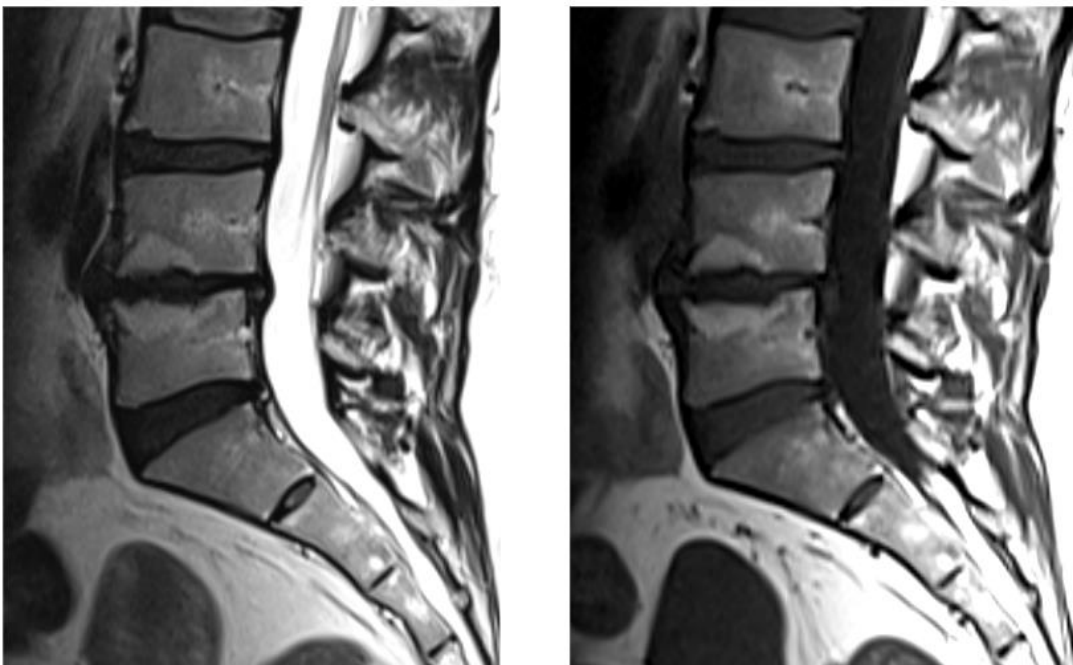
Tip II predstavlja zamjenu normalne koštane srži žutom masnom koštanom srži. Ove promjene su kronične i daju pojačani signal na T1 i T2 snimkama (Slika 16.). Povećani udio masti u koštanoj srži dovodi do upalne reakcije vezane uz bolni disk. [5,16]

Tip III ukazuju na kroničnu sklerozu završnih ploča. Zadebljana kost pokazuje smanjeni signal i na T1 i na T2 snimkama. Ove promjene koreliraju s koštanom sklerozom vidljivoj na rendgenogramima i CT-u.[5,33]

Promjene koje je opisao Modic se smatraju različitim stupnjevima istog patološkog stanja. Pretvorbu iz jednog u drugi oblik je moguće pratiti MR pregledom, a najčešća je pretvorba iz tipa I u tip II.[33]



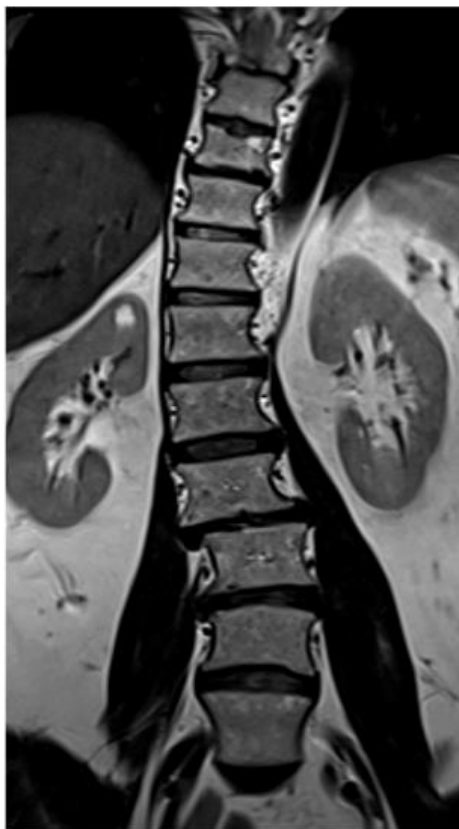Slika 15. Tip I promjena završnih ploča po Modicu. Visoki intenzitet signala na T2 STIR presjecima i niski intenzitet na T1 presjecima u razini L2/3.



Slika 16. Tip II promjena završnih ploča po Modicu. Visoki intenzitet signala na T2 i T1 presjecima u razini L4/5.

6.5. Skolioza

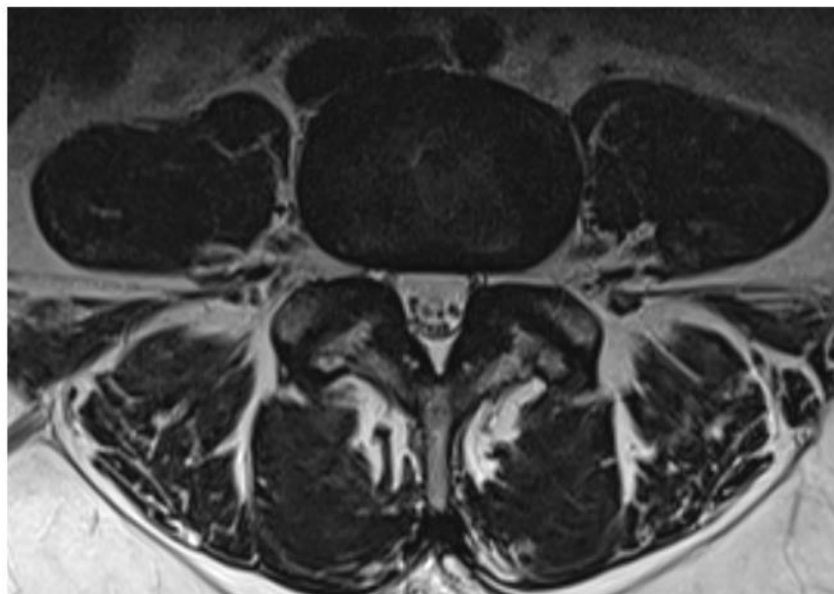
Skolioza je lateralno zakrivljenje kralježnice za više od 10°. Taj kut je mjeran Cobbovom metodom na standardnim rendgenogramima.[33] Degenerativna skolioza se najčešće pojavljuje sekundarno u lumbalnoj kralježnici zbog asimetričnih degenerativnih promjena diska. Prisutnost skolioze dovodi do asimetričnog opterećenja segmenta kralježnice u kojem su već prisutne degenerativne promjene, što zapravo dovodi do njihovog ubrzanog razvoja (Slika 17.).[19]



Slika 17. Skolioza u obliku slova S torakolumbalnog segmenta kralježnice na koronalnom T2 presjeku.

6.6. Degenerativne promjene zigapofizealnih (malih) zglobova

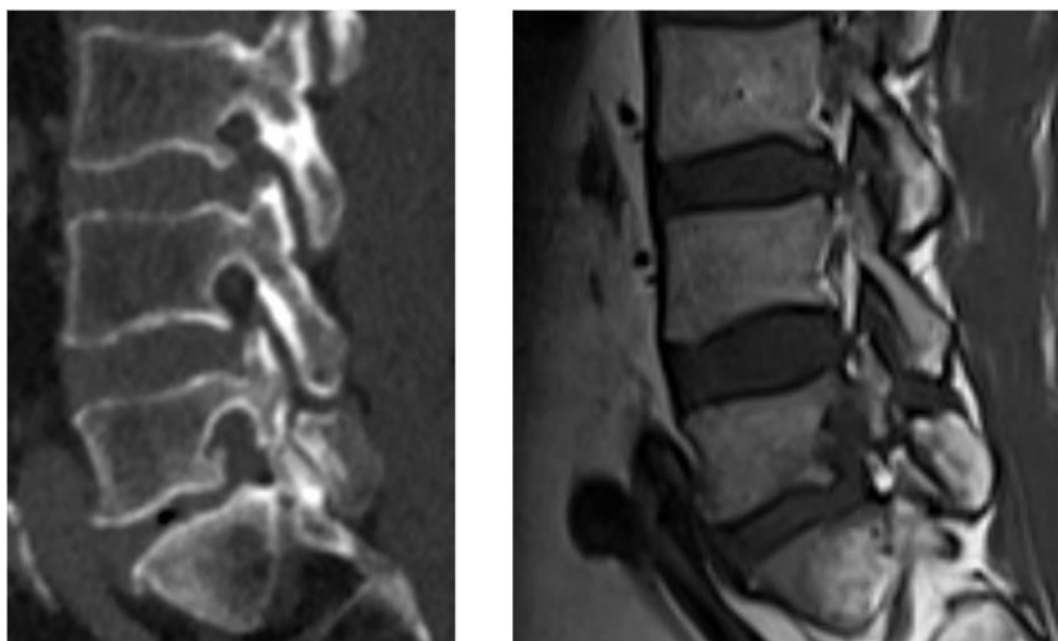
Mali zglobovi kralježnice su vrlo često zahvaćeni osteoartritičkim promjenama kao posljedicom opetovanog stresa i traume uslijed sekundarnog opterećenja kralježnice. Često su promjene vezane uz degenerativne promjene diska.[19] Dominantno se pojavljuje na razini L4-5 zbog izrazite sagitalne orijentacije zglobnih nastavaka što ju čini nestabilnijom od razine L5-S1. [6] Aksijalna bol najčešći je simptom kod ovih pacijenta međutim značajna je pojavnost i znakova radikulopatije. [19] U prikazu ovih promjena važno je razmotriti činjenicu da CT točnije prikazuje koštane strukture dok su neuralne strukture i meko tkivo bolje prikazane MR-om.[14] Promjene vidljive na MR snimkama (Slika 18.) čine različiti stupnjevi sužavanja zglobnog prostora, nepravilnosti zglobnih površina, subartikularna erozija, periartikularne ciste, osteofiti te tekućina unutar zglobova. [2]



Slika 18. Degenerativne promjene malih zglobova u razini L4/5 na poprečnim T2 presjecima (hipertrofija zglobnih nastavaka, neravne zglobne plohe, sužen artikularni prostor, formiranje osteofita).

6.7. Spondiloliza

Spondiloliza može biti posljedica degenerativnog procesa ili traume.[14] Riječ je o stres frakturama pars interarticularis, tipično za donji segment lumbalne kralježnice. U usporedbi s CT-om, MR ima manju osjetljivost za otkrivanje abnormalnosti kortikalne kosti što može dovesti do lažno negativnog nalaza. Međutim MR može prikazati edem koštane srži te povećanje sagitalne dimenzije spinalnog kanala (Slika 19.).[2]



a

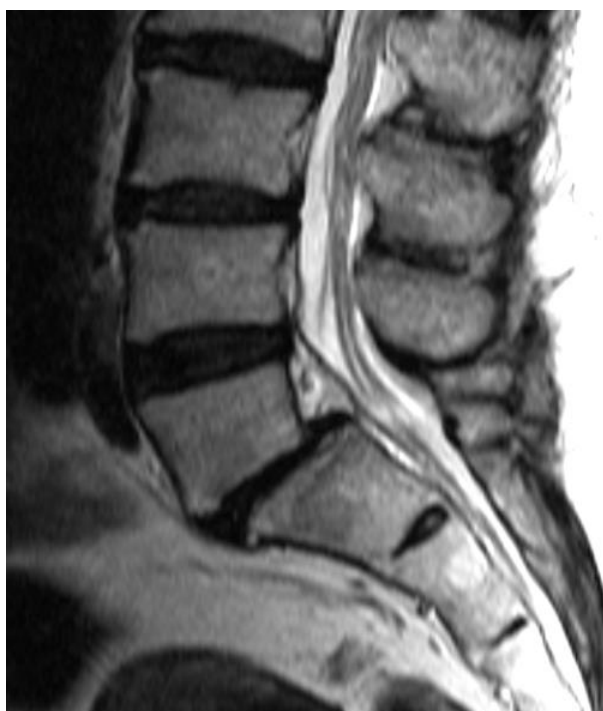b

Slika 19. Spondiloliza. Prekid kontinuiteta pars interartikularis L5 kralješka na sagitalnim CT (a) i MR T1 (b) presjecima.

6.8. Spondilolisteza

Spondilolisteza je pomak jednog kralješka preko kralješka koji se nalazi ispod njega. Degenerativna spondilolisteza odnosi se na pomak prednjeg dijela kralješka u lumbalnoj regiji te se smatra posljedicom starenja. Posljedica je oštećenja ligamenata koji imaju ulogu stabilizacije, osteoartritisa malih zglobova ili nedovoljno efikasnih mišića stabilizatora, no najčešći uzrok je degeneracije diska.[35] Naime, degeneracija diska dovodi do sužavanja prostora diska te savijanja ligamenta flava što dovodi do nestabilnog kralježničkog segmenta.[19] Češće se javlja kod starijih pretilih žena s

lumbalnom hiperlordozom.[6] Pomak se može manifestirati kao prednja spondilolisteza (anterolisteza), stražnja spondilolisteza (retrolisteza) ili lateralna spondilolisteza. Retrolisteza može uzrokovati spinalnu ili foraminalnu stenozu. Anterolisteza se najčešće javlja na razini L4-5 te je obično posljedica osteoartroze malih zglobova.[19] Klasifikacija prema Meyerdingu opisuje četiri stupnja na sagitalnim snimkama. Trup kralježak je podijeljen u četiri dijela te je pomak određen temeljem položaja tangente na stražnji rub L5 kralješka (Slika 20.). Stupanj I pomak manji od 25%, stupanj II između 25 i 50%, stupanj III između 50% i 75%, stupanj IV između 75 i 100%, dok stupanj V označava spondiloptozu.[6]



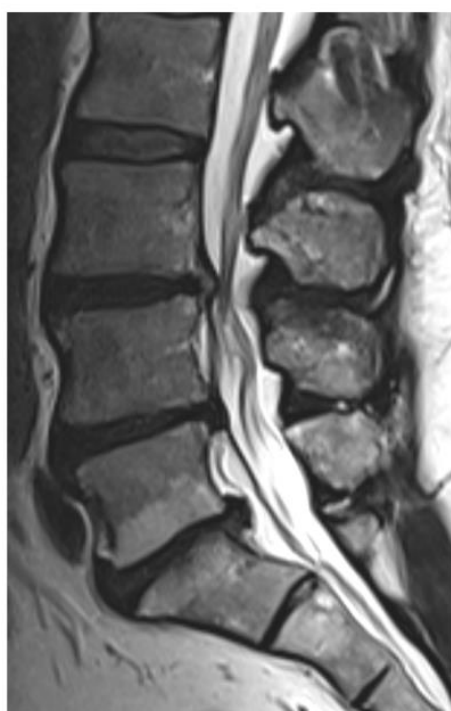Slika 20. Anterolisteza I/II. stupnja razine L5/S1 zbog izraženih degenerativnih promjena iv.diska na sagitalnom T2 presjeku.

6.9. Degeneracijom izazvana spinalna stenoza

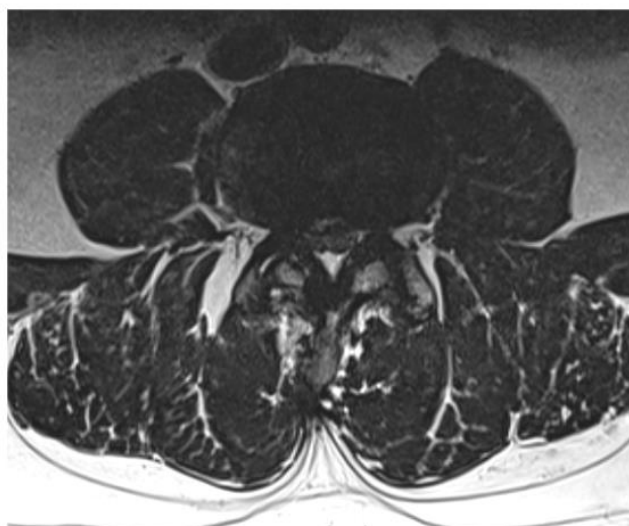
Lumbalna spinalna stenoza je patološki proces gdje dolazi do pretjeranog rasta i degeneracije koštanih i sinovijalnih elemenata te ligamenata lumbalne kralježnice, što dovodi do progresivne kompresije neuralnih struktura u spinalnom kanalu. Ovaj degenerativni proces može uzrokovati uklještenje korijena živaca kaude ekvine.[36] Najčešći uzorci su hernijacija diska, hipertrofični osteoartritis malih zglobova,

hipertrofija ligamenta flava te spondilolisteza.[10] Sama kompresija može biti asimptomatska ako je blaža, ili može uzrokovati različite kombinacije statičke boli u leđima, radikularne boli u donjim ekstremitetima ili neurogene klaudikacije.[36]

MR je ekvivalent CT mijelografiji u procjeni spinalne stenoze. Međutim MR omogućuje bolju vizualizaciju živčanih struktura pa tako i samih promjena unutar kralježničke moždine.[19] S druge strane, CT mijelografija omogućuje bolji prikaz koštanih struktura te njihovog djelovanja na živčane strukture.[30] Sagitalni promjer duralne vreće manji od 10 mm upućuje na spinalnu stenozu (Slika 21.).[37]



a



b

Slika 21. Stenoza spinalnog kanala u razini L3/4 uzrokovana bulgingom diska s dorzomedijalnom protruzijom i degenerativno promijenjenim malim zglobovima, na sagitalnim (a) i poprečnim (b) T2 presjecima.

7. Liječenje

Kod većine pacijenata s degenerativnim bolestima lumbalne kralježnice, prva linija liječenja je konzervativno liječenje, ako nisu prisutni akutni neurološki simptomi kao što je sindrom kaude ekvine.[10] Najčešći oblici nefarmakološkog konzervativnog liječenja su fizikalna terapija, vježbanje, edukacija i masaže. Farmakološko liječenje preporučuje se pacijenta kod kojih nefarmakološko liječenje nije dovelo do poboljšanja. Glavni cilj farmakološke terapije je smanjiti bol uz minimalni potencijalni štetni učinak lijeka. Prva linija liječenja su oralni nesteroidni protuupalni lijekovi. Kod određenih pacijenata moguće je i kratkotrajno uzimanje opioidnih sredstava, mišićnih relaksatora i antidepresiva. Epiduralne steroidne injekcije mogu pomoći pacijentima s akutnim radikularnim simptomima.[3,7] Sve više se istražuju mogućnosti korištenja matičnih stanica, faktora rasta i genska terapija kao načina prevencije i usporavanja degeneracije diska.[7]

Kirurško liječenje opravdano je kod osoba sa značajnim funkcionalnim oštećenjem, te kod onih kojima je bol prisutna više od 6-12 mjeseci, te ju nije moguće kupirati primjenom konzervativnih terapijskih metoda, odnosno ako je prisutan progresivni neurološki deficit.[3]

Kod pacijenata sa simptomatskom hernijom diska moguće su radiofrekventna ablacija, spinalna fuzija, totalna zamjena diska i popravak AF.[7] Međutim najčešći kirurški pristup je mikrodisektomija.[10]

Kod destabilizirane kralježnice i abnormalnih pokreta u kralježnici izvode se različiti oblici fuzija kralježnice s ciljem stabilizacije kralježnice. Implantanti se često koriste kako bi vratili visinu diska.[10]

8. Indikacije za slikovne pretrage lumbalne kralježnice

Nekomplicirana akutna bol u donjim leđima i/ili radikulopatija je benigno i samolimitirajuće stanje koje ne zahtijeva nikakve slikovne pretrage.[38] Međutim, u kliničkom radu postoji pretjerano korištenje slikovnih dijagnostičkih pretraga, posebice CT-a i MR-a, kod pacijenata s boli u donjem dijelu leđa.[3] Stoga je ACR (American College of Radiology) [38], kao krovno američko radiološko društvo, 2021. izdalo smjernice i kriterije za slikovne pretrage kod pacijenata s boli u donjem dijelu leđa.

Potrebno je učiniti dobru dijagnostičku trijažu temeljem dobre anamneze i kliničkog pregleda, te se tako lakše može razlučiti između nespecifične i ozbiljnije boli u leđima.[4] Slikovne pretrage se razmatraju kod pacijenta kod kojih je unatoč 6 tjedana medikamentne ili fizikalne terapije nije došlo do značajnog poboljšanja. Također je važno razmotriti upotrebu slikovnih pretraga kod pacijenta koji se prezentiraju s tzv. znancima upozorenja (*eng. red flags*), anamnestičkim podacima ili simptomima koji potiču sumnju na ozbiljnije stanja u pozadini, kao što su sindrom kaude ekvine, malignitet, frakture i infekcije.[38]

Nikakav oblik slikovne pretrage se ne bi trebao inicirati kod pacijenata s boli u donjem dijelu leđa (akutnom/subakutnom/kroničnom), s ili bez radikulopatije, bez prisutnosti znakova upozorenja te bez prethodne terapije.

MR lumbalne kralježnice, s ili bez intravenoznog kontrasta, adekvatan je pacijente koji osim boli u donjem dijelu leđa imaju:

- A) suspektni sindrom kaude ekvine;
- B) prethodnu operaciju lumbalne kralježnice, s ili bez radikulopatije, sa simptomima koji su novi ili progrediraju (rendgensko snimanje je također adekvatna pretraga);
- C) najmanje još jedan od sljedećih simptoma s ili bez radikulopatije: osteoporoza, kronična uporaba steroida, stariji pacijent ili trauma uzrokovana padom (rendgenogrami i CT su također adekvatne pretrage);
- D) s ili bez radikulopatije uz najmanje još jedno od sljedećih stanja: sumnja na malignitet, infekciju ili imunosupresiju.

Nepotrebne slikovne pretrage mogu imati i šteti učinak. Najprije je važno istaknuti zračenje kojem se pacijenti izlažu prilikom snimanja rendgenograma ili CT-a. I slučajni nalazi, koji ne moraju biti nužni izvor boli, stvaraju prividnu potrebu za daljnjim dijagnostičkim pretragama, pregledima specijalista, pa čak i operacijskog liječenja. Tako dolazi do preopterećenja zdravstvenog sustava, te usluga više nije adekvatno dostupna onim pacijentima kojima je zaista potrebno liječenje. Nikako ne treba zaboraviti i na nepotrebnu zabrinutost koja se javlja kod pacijenata.[4]

9. Zaključak

Najbolja metoda za prikaz degenerativnih promjena lumbalne kralježnice je MR jer pokazuje cijeli spektar promjena, ne koristi ionizirajuće zračenje, postoji mogućnost korištenja različitih sekvenci koje omogućuju stvaranje detaljnije slike, a time i prepoznavanje promjena. Međutim, ne postoji uvijek kliničke slike i MR nalaza. Stoga je vrlo važno poznavati indikacije za snimanje MR-a kod pacijenata s boli u donjem dijelu leđa. One ukazuju na ona stanja kod pacijenata koja zahtijevaju detaljniju dijagnostičku obradu. Kod većine pacijenata konzervativna terapija će biti dostatna te slikovne pretrage neće dovesti do bržeg izlječenja, već mogu imati i štetni utjecaj. Nepotrebne slikovne pretrage dovode do pretjeranog opterećenja zdravstvenog sustava, ali i stvaraju nepotrebnu zabrinutost kod pacijenata.

10. Zahvale

Zahvaljujem svom mentoru doc. dr. sc. Davidu Ozreću na suradnji, savjetima i pomoći tijekom pisanja ovog diplomskog rada.

Hvala mojim prijateljima i kolegama koji su mi tijekom cijelog studija bili pomoć i podrška.

Veliko hvala mojoj sestri Dini zbog njene podrške kao i pomoći u pisanju ovog diplomskog rada.

Najveće hvala mojoj mami Hidi i tati Nenadu koji su mi svojim savjetima, vremenom, podrškom te ponajviše ljubavi omogućili uspješno studiranje i završetak studija.

11. Literatura

1. Ravindra VM, Senglaub SS, Rattani A, Dewan MC, Härtl R, Bisson E, i sradnici Degenerative Lumbar Spine Disease: Estimating Global Incidence and Worldwide Volume. *Global Spine J.* 2018 Dec 1;8(8):784–94.
2. Winegar BA, Kay MD, Taljanovic MS. Magnetic resonance imaging of the spine. *Pol J Radiol.* 2020;85(1):e550–74.
3. Wáng YXJ, Wu AM, Ruiz Santiago F, Nogueira-Barbosa MH. Informed appropriate imaging for low back pain management: A narrative review. Vol. 15, *Journal of Orthopaedic Translation.* Elsevier (Singapore) Pte Ltd; 2018. p. 21–34.
4. Hall AM, Aubrey-Bassler K, Thorne B, Maher CG. Do not routinely offer imaging for uncomplicated low back pain. *The BMJ.* 2021 Feb 12;372.
5. Buller M. MRI Degenerative Disease of the Lumbar Spine: A Review. *J Am Osteopath Coll Radiol.* 2018;7(4):11-19.
6. Ract I, Meadeb JM, Mercy G, Cueff F, Husson JL, Guillin R. A review of the value of MRI signs in low back pain. Vol. 96, *Diagnostic and Interventional Imaging.* Elsevier Masson SAS; 2015. p. 239–49.
7. Frost BA, Camarero-Espinosa S, Johan Foster E. Materials for the spine: Anatomy, problems, and solutions. Vol. 12, *Materials.* MDPI AG; 2019.
8. Kim HS, Wu PH, Jang IT. Lumbar degenerative disease part 1: Anatomy and pathophysiology of intervertebral discogenic pain and radiofrequency ablation of basivertebral and sinuvertebral nerve treatment for chronic discogenic back pain: A prospective case series and review of literature. *Int J Mol Sci.* 2020 Feb 2;21(4).
9. Mallio CA, Vadalà G, Russo F, Bernetti C, Ambrosio L, Zobel BB, i sradnici Novel Magnetic Resonance Imaging Tools for the Diagnosis of Degenerative Disc Disease: A Narrative Review. Vol. 12, *Diagnostics.* MDPI; 2022.

10. Kushchayev S V., Glushko T, Jarraya M, Schuleri KH, Preul MC, Brooks ML, i sradnici. ABCs of the degenerative spine. Vol. 9, Insights into Imaging. Springer Verlag; 2018. p. 253–74.
11. Oichi T, Taniguchi Y, Oshima Y, Tanaka S, Saito T. Pathomechanism of intervertebral disc degeneration. Vol. 3, JOR Spine. John Wiley and Sons Inc; 2020.
12. Liyew WA. Clinical Presentations of Lumbar Disc Degeneration and Lumbosacral Nerve Lesions. Vol. 2020, International Journal of Rheumatology. Hindawi Limited; 2020.
13. Roberto Vialle L, Neves Vialle E, Esteban Suárez Henao J, Giraldo G. LUMBAR DISC HERNIATION. Vol. 45, Rev Bras Ortop. 2010.
14. Gallucci M, Limbucci N, Paonessa A, Splendiani A. Degenerative Disease of the Spine. Vol. 17, Neuroimaging Clinics of North America. 2007. p. 87–103.
15. Kos N, Gradisnik L, Velnar T. A Brief Review of the Degenerative Intervertebral Disc Disease. Vol. 73, Medical archives (Sarajevo, Bosnia and Herzegovina). NLM (Medline); 2019. p. 421–4.
16. Hasz MW. Diagnostic Testing for Degenerative Disc Disease. Adv Orthop. 2012;2012:1–7.
17. Balasubramanya R, Selvarajan SK. Lumbar Spine Imaging [Internet]. PubMed. Treasure Island (FL): StatPearls Publishing; 2023 [citirano 4. svibnja 2023].Dostupno na: <https://pubmed.ncbi.nlm.nih.gov/31985974/>.
18. Al Qaraghli MI, De Jesus O. Lumbar Disc Herniation [Internet]. PubMed. Treasure Island (FL): StatPearls Publishing; 2020. Dostupno na: <https://www.ncbi.nlm.nih.gov/books/NBK560878/>.
19. Malfair D, Beall DP. Imaging the Degenerative Diseases of the Lumbar Spine. Vol. 15, Magnetic Resonance Imaging Clinics of North America. 2007. p. 221–38.

20. Bell D, Jones J. MRI. Radiopaedia.org [Internet]. 2009 Jun 5 [citirano 26.travnja 2023]; Dostupno na: <http://radiopaedia.org/articles/6317>
21. Herring MD FACR W. Recognizing Anything : An Introduction to Imaging Modalities. In: Herring MD FACR W, editor. Learning Radiology: Recognizing the Basics [Internet]. 2020. p. 1-7.e1. Dostupno na: <https://www.clinicalkey.com/#!/content/3-s2.0-B9780323567299000014>
22. Kowal Daniel J. MD. Magnetic Resonance Imaging : Understanding the Principles and Recognizing the Basics. In: Herring William MDF, editor. Learning Radiology: Recognizing the Basics [Internet]. Fourth Edition. 2020. p. 220–8. Dostupno na: <https://www.clinicalkey.com/#!/content/3-s2.0-B978032356729900021X>
23. Grover VPB, Tognarelli JM, Crossey MME, Cox IJ, Taylor-Robinson SD, McPhail MJW. Magnetic Resonance Imaging: Principles and Techniques: Lessons for Clinicians. Vol. 5, Journal of Clinical and Experimental Hepatology. Elsevier B.V.; 2015. p. 246–55.
24. Arora H. Review of basic Concepts involved in Magnetic Resonance Imaging. Biomed J Sci Tech Res. 2018 Sep 11;8(5).
25. Baba Y, Jones J. T1 weighted image. Radiopaedia.org. 2009 Mar 24;
26. Haouimi A, Jones J. T2 weighted image. Radiopaedia.org. 2009 Jun 10;
27. Zheng K, Wen Z, Li D. The Clinical Diagnostic Value of Lumbar Intervertebral Disc Herniation Based on MRI Images. J Healthc Eng. 2021;2021.
28. Suthar P, Patel R, Mehta C, Patel N. MRI evaluation of lumbar disc degenerative disease. Journal of Clinical and Diagnostic Research. 2015 Apr 1;9(4):TC04–9.
29. Herring William MDF. Recognizing Nontraumatic Abnormalities of the Spine. In: Herring William MDF, editor. Learning Radiology: Recognizing the Basics [Internet]. Fourth Edition. 2020. p. 250-261.e1. Dostupno na: <https://www.clinicalkey.com/#!/content/3-s2.0-B9780323567299000233>

30. Taher F, Essig D, Lebl DR, Hughes AP, Sama AA, Cammisa FP, i sradnici. Lumbar Degenerative Disc Disease: Current and Future Concepts of Diagnosis and Management. *Adv Orthop*. 2012;2012:1–7.
31. Pfirrmann CWA, Metzdorf A, Zanetti M, Hodler J, Boos N. Magnetic Resonance Classification of Lumbar Intervertebral Disc Degeneration. *Spine (Phila Pa 1976)* [Internet]. 2001;26(17). Dostupno na: https://journals.lww.com/spinejournal/Fulltext/2001/09010/Magnetic_Resonance_Classification_of_Lumbar.11.aspx
32. Fardon DF, Williams AL, Dohring EJ, Murtagh FR, Gabriel Rothman SL, Sze GK. Lumbar disc nomenclature: Version 2.0 Recommendations of the combined task forces of the North American Spine Society, the American Society of Spine Radiology and the American Society of Neuroradiology. Vol. 14, *Spine Journal*. Elsevier Inc.; 2014. p. 2525–45.
33. Ruiz Santiago F, Castellano García MM, Guzmán Álvarez L, Tello Moreno M. Computed tomography and magnetic resonance imaging for painful spinal column: contributions and controversies. *Radiología (English Edition)*. 2011 Jan;53(2):116–33.
34. Modic MT, Steinberg PM, Ross JS, Masaryk TJ, Carter JR. Degenerative disk disease: assessment of changes in vertebral body marrow with MR imaging. *Radiology* [Internet]. 1988 Jan;166(1 Pt 1):193—199. Dostupno na: <https://doi.org/10.1148/radiology.166.1.3336678>
35. García-Ramos C, Valenzuela-González J, Baeza-Álvarez V, Rosales-Olivarez L, Alpizar-Aguirre A, Reyes-Sánchez A. Espondilolistesis degenerativa lumbar I: principios generales. *Acta Ortop Mex*. 2020;34(5):324–8.
36. Bagley C, Macallister M, Dosselman L, Moreno J, Aoun S, Ahmadieh T El. Current concepts and recent advances in understanding and managing lumbar spine stenosis [version 1; referees: 3 approved]. Vol. 8, *F1000Research*. F1000 Research Ltd; 2019.
37. Deer T, Sayed D, Michels J, Josephson Y, Li S, Calodney AK. A Review of Lumbar Spinal Stenosis with Intermittent Neurogenic Claudication: Disease

and Diagnosis. Vol. 20, Pain Medicine (United States). Oxford University Press; 2019. p. S32–44.

38. Hutchins TA, Peckham M, Shah LM, Parsons MS, Agarwal V, Boulter DJ, i sradnici. ACR Appropriateness Criteria® Low Back Pain: 2021 Update. Journal of the American College of Radiology. 2021 Nov 1;18(11):S361–79.

12. Životopis

Rođena sam 16. svibnja 1998. u Zagrebu. Pohađala sam Osnovnu školu Većeslava Holjevca gdje sam sudjelovala na brojnim županijskim natjecanjima. 2013. godine upisujem XV. Gimnaziju u Zagrebu. Sudjelovala sam na Državnom natjecanju iz biologije 2014. godine. S izvrsnim uspjehom završavam svoje srednjoškolsko obrazovanje 2017. te iste godine upisujem Medicinski fakultet u Zagrebu. Kao demonstrator sam sudjelovala u nastavi Katedre za anatomiju i kliničku anatomiju u akademskoj godini 2018./19. Dobitnica sam Dekanove nagrade za uspjeh u akademskoj godini 2021./22.. Govorim engleski i švedski jezik.