

Triple A sindrom

Jugovac, Vita

Master's thesis / Diplomski rad

2023

Degree Grantor / Ustanova koja je dodijelila akademski / stručni stupanj: **University of Zagreb, School of Medicine / Sveučilište u Zagrebu, Medicinski fakultet**

Permanent link / Trajna poveznica: <https://um.nsk.hr/um:nbn:hr:105:031957>

Rights / Prava: [In copyright](#)/[Zaštićeno autorskim pravom.](#)

Download date / Datum preuzimanja: **2024-07-21**



Repository / Repozitorij:

[Dr Med - University of Zagreb School of Medicine Digital Repository](#)



SVEUČILIŠTE U ZAGREBU
MEDICINSKI FAKULTET

Vita Jugovac

Triple A sindrom

DIPLOMSKI RAD



Zagreb, 2023.

Ovaj rad diplomski rad izrađen je u Kliničkom bolničkom Centru Zagreb, u sklopu Zavoda za dječju endokrinologiju i dijabetes, Klinike za pedijatriju, pod vodstvom mentorice doc. dr. sc. Katja Dumić Kubat, dr. med., specijalistice pedijatrice te predan na ocjenjivanje u akademskoj godini 2022./2023.

POPIS I OBJAŠNJENJE KRATICA

AAAS gen – ahalazija-adisonizam-alakrimija sindrom gen (*engl.* achalasia-addisonianism-alacrima syndrome gene)

ACTH – adrenokortikotropni hormon (*engl.* adrenocorticotropic hormone)

ALADIN – alakrimija, ahalazija, adrenalna insuficijencija, neurološki poremećaj (*engl.* alacrima, achalasia, adrenal insufficiency, neurological disorder)

ALD – adrenoleukodistrofija

ALS – amiotrofična lateralna skleroza

AMP – adenzin monofosfat (*engl.* adenosine monophosphate)

AR – autosomno recesivno

cAMP – ciklički adenzin monofosfat (*engl.* cyclic . adenosine monophosphate)

cM – centimorgan

DHEA-S – dehidroepiandrosteron-sulfat

DNA – deoksiribonukleinska kiselina (*engl.* deoxyribonucleic acid)

FGD – obiteljska deficijencija glukokortikoida (*engl.* familiar glucocorticoid deficiency)

GMPPA – GDP-manoza pirofosforilaza A (*engl.* GDP-mannose pyrophosphorylase A)

mm – milimetar

mRNA – glasnička ribonukleinska kiselina (*engl.* messenger ribonucleic acid)

NAC – N-acetilcistein

NPC – kompleks nuklearnih pora (*engl.* nucleic pore complex)

PGRM2 – receptor komponente 2 progesteronske membrane (*engl.* progesterone receptor membrane component 2)

RNA – ribonukleinska kiselina (*engl.* ribonucleic acid)

TRAPCC11 – podjedinica 11 kompleksa proteinskih čestica za promet (*engl.* trafficking protein particle complex subunit 11)

3AS – triple A sindrom

Sadržaj

Sažetak

Summary

Uvod	1
Genetika	2
AAAS gen	2
Protein ALADIN i kompleks nukleinskih pora (NP)	2
Mutacije ALADIN proteina	3
Oksidativan stres u patogenezi 3AS	5
Dijagnoza Triple A sindroma	6
Metode molekularne dijagnostike	6
Diferencijalne dijagnoze 3AS	7
Triple A sindrom	8
Alakrimija	8
Patogeneza alakrimije.....	8
Dijagnoza alakrimije.....	8
Liječenje alakrimije.....	9
Ahalazija	9
Patogeneza ahalazije.....	9
Dijagnostika ahalazije.....	9
Liječenje ahalazije.....	10
Adrenalna insuficijencija	11
Patogeneza adrenalne insuficijencije.....	11
Dijagnoza adrenalne insuficijencije.....	12
Terapija adrenalne insuficijencije.....	12
Ostali simptomi 3AS	12
Osteoporoza.....	13
Oralno zdravlje.....	13
Oftalmološki simptomi.....	13
Drugi organski sustavi.....	14
Neurološki simptomi	15
Patogeneza neuroloških simptoma.....	15
Dijagnoza neuroloških simptoma.....	15
Liječenje neuroloških simptoma.....	15
Tipovi neuroloških simptoma.....	16
4A sindrom	17
5A sindrom	17
Kasno otkrivanje 3AS	19
Liječenje 3AS	20
Zaključak	21
Literatura	22
Zahvale	25
Životopis	26

Sažetak

Triple A sindrom

Autor: Vita Jugovac

Triple A sindrom (3AS) rijedak je autosomno recesivni poremećaj, karakteriziran trijasom simptoma: alakrimijom, ahalazijom i rezistencijom na adrenokortikotropni hormon (*engl.* adrenocorticotropic hormone, ACTH). Triple A sindrom poznat je i pod imenom sindrom Allgrove. Od prvog opisa, 1978. godine, znanje se o sindromu Allgrove proširilo, no zbog njegove rijetkosti sadašnja je literatura i dalje ograničena na prikaze kliničkih slučajeva. Posljedica je mutacije gena AAAS, smještenog na kromosomu 12q13, koji kodira protein ALADIN. Postoji više od 30 otkrivenih mutacija gena AAAS, koje u većini slučajeva proizvode skraćeni ALADIN protein. Karakteristična genotipsko-fenotipska povezanost u sindromu ne postoji, već postoje različite kliničke slike poremećaja. Iako je alakrimija najraniji i najkonzistentniji simptom, ona klinički često ostaje neprepoznata. Većinom se bolesnici javljaju liječniku zbog ahalazije, koja se također često manifestira u ranoj životnoj dobi. Adrenalna je insuficijencija po život opasan simptom, ako se ne prepozna te se javlja u djetinjstvu ili ranoj adolescentnoj dobi. Adrenalna kriza je predstavlja najtežu komplikaciju adrenalne insuficijenciji najčešći je visokog mortaliteta. Neurološki poremećaji, koji se javljaju u većine bolesnika proširili su definiciju 3AS te se danas zbog toga smatra da postoje i podtipovi 3AS, ovisno o vrsti neuroloških simptoma. Tako postoji 4A sindrom, u kojem četvrto A stoji za autonomnu disfunkciju i 5A sindrom, u kojem peto A stoji za amiotrofiju. Neurološki simptomi javljaju se u kasnijoj životnoj dobi. Dijagnostika 3AS-a bazira se na kliničkim testovima, dok je za konačnu potvrdu dijagnoze potrebno molekularno testiranje. Sindrom nije izlječiv, no može se liječiti simptomatski. S obzirom da je riječ o multisistemskom poremećaju, za praćenje i liječenje ovih bolesnika potreban je multidisciplinarni tim stručnjaka. Rano prepoznavanje sindroma vrlo je složeno, zbog njegove fenotipske heterogenosti i rijetkosti pojave. U ovom diplomskom radu, cilj je sažeti sve trenutačne informacije o samom 3AS, načinima dijagnostike i liječenja.

Ključne riječi: gen AAAS, adrenalna insuficijencija, ahalazija, ALADIN, Triple A sindrom

Summary

Triple A syndrome

Author: Vita Jugovac

Triple A syndrome is a rare autosomal recessive disorder characterized by a triad of symptoms: alacrimia, achalasia, and ACTH-resistance. It was discovered in 1978 by Allgrove, so the other name for 3AS is Allgrove syndrome. Since its first description, knowledge on Allgrove syndrome has expanded. However, due to the rarity of its occurrence, the current literature is still limited to clinical case reports and case reviews. It is caused by pathogenic variants in *AAAS* gene located on chromosome 12q13, which encodes the ALADIN protein. There are more than 30 discovered pathogenic variants of the *AAAS* gene, which in most cases, produce a truncated ALADIN protein. There is no characteristic genotypic-phenotypic association in the syndrome, and the disorder has different clinical manifestations.

Although alacrimia is the earliest and most consistent symptom of Allgrove syndrome, it is often overlooked clinically. Most patients are referred because of achalasia that manifest in early life. Adrenal crisis is the most severe complication of adrenal insufficiency, and most common cause of mortality in patients with 3AS. Neurological disorders, which occur in most patients, have broadened the definition of 3AS. Different subtypes of 3AS depend on the type of neurological symptoms. Thus there is the 4A syndrome, in which the fourth A stands for autonomic dysfunction, and the 5A syndrome, in which the fifth A stands for amyotrophy. Neurological symptoms appear in later life. The diagnosis of Allgrove syndrome is based on clinical tests and confirmation through genetic testing. The syndrome is not curable, but it can be treated symptomatically. Approach to diagnosis and treatment of patients with this complex condition should be multidisciplinary. Early recognition of the syndrome is very complex due to its phenotypic heterogeneity and rarity of occurrence. This paper aims to summarize all current information on diagnosis and treatment options in patients with 3AS.

Keywords: *AAAS* gene, achalasia, adrenal insufficiency, ALADIN protein, Triple A syndrome

Uvod

Triple A sindrom rijedak je autosomno recesivni (AR) poremećaj, kojeg je Allgrove proučavajući braću, koja su bolovala od adrenokortikalne insuficijencije i ahalazije jednjaka, prvi put opisao 1978. godine. U početku se smatralo kako bolest spada u podskupinu obiteljskih deficijencija glukokortikoida (*engl.* familiar glucocorticoid deficiency, FGD) zbog prisutnosti neosjetljivosti na ACTH, no nije bila nađena mutacija ACTH receptora (1–4). S obzirom na prisutnost ahalazije jednjaka te alakrimije u većine bolesnika, bolest se odvojila od FGD poremećaja te je dobila naziv 3AS, odnosno Allgrove sindrom (5). Tako je 3AS karakteriziran s trijasom simptoma: alakrimijom, ahalazijom i adrenalnom insuficijencijom uslijed rezistencije na ACTH (1,6,7). Iako je karakteriziran trijasom simptoma, 3AS ima heterogenu kliničku sliku, čak i među članovima iste obitelji pa postoje i različiti podtipovi 3AS (1,8,9). U slučaju postojanja i autonomne neuropatije riječ je o 4A sindromu, a ako se uz nju javi i amiotrofija ili neko drugo neurološko oštećenje tada je riječ o 5A sindromu (1,8,10,11). Ovaj multisistemski je poremećaj zahvaća i druge organske sustave te ga karakteriziraju i dermatološki simptomi (palmoplantarna hiperkeratoza, cutis anserina), nizak rast, osteoporoza, mikrocefalija i slično (6,12). S obzirom na heterogenost kliničke slike i rijetkosti samog poremećaja teško ga je dijagnosticirati. Češći je u zemljama s visokom stopom konsangviniteta (1,3).

Nastaje kao posljedica mutacija u genu AAAS (ahalazija-adisonizam-alakrimija sindrom gen, *engl.* achalasia-addisonianism-alacrima syndrome gene), koji se nalazi na kromosomu 12q13 (1,4,6,8,10,13,14).

Gen AAAS kodira nukleoporin ALADIN (alakrimija, ahalazija, adrenalna insuficijencija, neurološki poremećaj, *engl.* alacrima, achalasia, adrenal insufficiency, neurological disorder), koji spada u obitelj WD40 ponavljajućih proteina, a ima vrlo heterogenu funkciju (2,10).

Simptomi se javljaju najčešće prije 10 godine života, no postoje i prijavljeni slučajevi u odrasloj dobi (3). Dijagnosticira se klinički, a može se potvrditi molekularnim testiranjem.

Zbog rijetkosti sindroma, no i njegove sličnosti s nekim drugim bolestima; poput hereditarne motorne i senzorne neuropatije ili amiotrofične lateralne skleroze (ALS) (15), do danas je opisano nešto više od 100 bolesnika koji su većinom napisani u obliku kliničkih prikaza (12).

Genetika

AAAS gen

Weber je 1996. godine locirao gen, odgovoran za nastanak 3AS, koji se nalazi na kromosomu 12q13 u blizini keratina tipa II klastera gena. Gen AAAS se nalazi na segmentu kromosoma, označenog markerima D12S1629 i D12S312, koji su udaljeni 6 centimorgana (cM) (6,8,12,16,17). U 2001. godini Handschug je identificirao svih 16 egzona gena AAAS (6,8). Do sada je pronađeno više od 70 različitih homozigotnih i složenih heterozigotnih mutacija (2,18). Gen AAAS, kodira 546 aminokiselinski polipeptid, tzv. ALADIN protein. Većina mutacija, koje su pronađene u genu AAAS zahvaćaju i kodirajuće i nekodirajuće regije gena. Rezultat mutacija je u većini slučajeva skraćeni protein, iako su zabilježene i druge mutacije. Najčešće zabilježena mutacija je IVS 14 + 1 G → A, koja vodi do preranog prekida translacije ALADIN proteina. U određenim su slučajevima, u bolesnika s 3AS-om, zabilježene su i kromosomske anomalije poput; kromosomskih/kromatidnih prekida ili delecija kraka kromosoma, u heterogenoj 9q12 kromosomskoj regiji, poznatoj kao „fragile site“ (8).

Protein ALADIN i kompleks nukleinskih pora

ALADIN je protein, koji pripada obitelji WD40 ponavljajućih proteina te ima brojne funkcije. Sudjeluje u proteinsko-proteinskim interakcijama, transdukciji signala, procesiranju ribonukleinske kiseline (*engl.* ribonucleic acid, RNA), stvaranju citoskeleta, kontroli diobe stanica i prijenosu molekula u stanici (3,8,11). Uz to pokazalo se da ima ulogu i u održavanju redox homeostaze u ljudskim adrenalnim stanicama te sudjeluje kao inhibitor stereoidogeneze (10). Proteomskom se analizom utvrdilo kako je ALADIN nukleoprotein te je dio kompleksa nukleinskih pora (*engl.* nucleic pore complex, NPC) (Slika 1) (19).

Kompleks nukleinskih pora je veliki multiproteinski kompleks s oktagonalnom simetrijom koji obavija lumen jezgrine ovojnice, ulazeći u pore formirane spajanjem vanjske i unutarnje membrane jezgre. Funkcija NPC-a jest osigurati transport energije, molekula i informacija između jezgre i citoplazme. Osigurava difuziju malih molekula te posreduje u aktivnom transportu velikih molekula (20,21). Zbog toga što je NPC jedino mjesto komunikacije između jezgre i citoplazme, ima ulogu u brojnim procesima; selektivno prenosi proteine potrebne za održavanje genetskog materijala, kontrolira replikaciju i transkripciju genetskog materijala. Sudjeluje i u organizaciji kromatina, aktivaciji gena, onkogenezi i regulaciji staničnog ciklusa. S obzirom na uključenost NPC-a u brojne stanične procese, bilo fiziološke bilo patološke, postao je predmetom istraživanja u brojnim znanstvenim područjima (20).

Kompleks nuklearnih pora čine nukleoproteini. Postoji oko 30 različitih nukleoproteina koji su grupirani u skupine od 8, dodavajući do nekoliko stotina proteina po NPC-u (20). ALADIN je

jedan od tih nukleoproteina, koji se nalazi na centralnoj citoplazmatskoj poziciji NPC-a i kojem i danas nisu otkrivene sve funkcije. No, zna se da je njegova prisutnost potrebna za normalno funkcioniranje kompleksa nuklearnih pora (9,18). Pokazalo se kako su defekti NPC-a i nukleoproteina povezani s patogeneom različitih neurodegenerativnih bolesti kao što su; ALS/frontotemporalna demencija sa C9orf72 hexanukleotidnom ekspanzijom, Huntingtonovom bolesti i spinalnom cerebralnom ataksijom. Također, se otkrilo i kako mutacije određenih nukleoproteina dovode do gubitka neurona u različitim bolestima, pokazujući kako imaju bitnu ulogu u funkciji i preživljenju neurona (9).

Mutacije ALADIN proteina

ALADIN je bio prvi nukleoprotein povezan s ljudskim nasljednim bolestima (19). Mutacije gena AAAS povezane s 3AS vode do pogrešne lokacije i akumulacije ALADIN proteina u jezgri ili na citoplazmi, zbog netočnog postavljanja na NPC (8,10,13,18,19). Najčešće se zbog mutacije ALADIN umjesto na NPC-u nalazi u citoplazmi (8,19). Mikroskopska je analiza stanica u pacijenata s 3AS pokazala kako kod mutacije gena AAAS dolazi do morfoloških, već samo funkcionalnih promjena u NPC-u. Time se pokazala važnost ALADIN proteina za normalnu funkciju NPC-a (16,22).

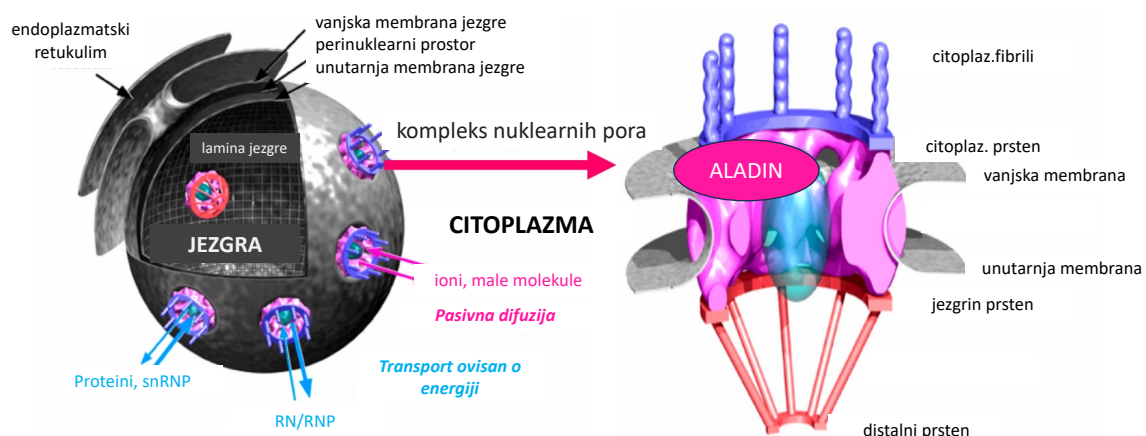
Protein ALADIN ubikvitaran je na svim stanicama, no njegova je ekspresija najviše izražena na mozgu, adrenalnim stanicama i gastrointestinalnom traktu, što su i organski sustavi najviše pogođeni s 3AS-om, kao i na cerebellumu i testisu (10,11). ALADIN je također jedan od nukleoproteina, čije su mutacije povezane s gubitkom neurona. U jednom prikazu opisano je kako je mutacija ALADIN proteina bila povezana s izrazitom neurodegeneracijom Purkinjeovih stanica i motornih neurona. No, razlog povezanosti ALADIN proteina i ovih subtipova neurona nije otkrivena. Trenutačna je hipoteza kako neuroni s visokom transkripcijskom aktivnosti za svoj opstanak trebaju visoko funkcionalan nukleoprotein poput ALADIN-a (9).

Bolesnici s 3AS-om pokazuju različite tipove mutacija gena AAAS: od homogenih do složenih heterogenih, no većinom mutacije dovode do skraćenog proteina (10). U jednoj kohortnoj studiji u trajanju od 30 godina, uočeno je 47 različitih mutacija ALADIN proteina; 20 s pomakom okvira čitanja (43%), 16 besmislenih (34%), 10 pogrešnih (21%) te jedna intragenska delecija veličine 3,2 kb (2%) (6,10). Iako većina mutacija vodi do proizvodnje skraćenog proteina, istraživanja su pokazala kako mutacija c.43C>T AAAS u egzonu 1 proizvodi protein koji je još uvijek sposoban uzrokovati sindrom unatoč ispravnoj lokalizaciji na NPC-u (1). Razlog je povezan s pogrešnim prekrajanjem samog proteina, do kojeg vodi ova naizgled bezopasna anomalija. Pretpostavlja se da taj poremećaj prekrajanja dovodi ili do raspada netočne glasničke ribonukleinske kiseline (*engl.* messenger ribonucleic acid, mRNA) ili do sinteze skraćenog ALADIN proteina, koji se nepravilno lokalizira na citoplazmi (23).

Istraživanja su pokazala i kako su mutacije još 2 gena GDP-manoza pirofosforilaza A (*engl.* GDP-mannose pyrophosphorylase A, GMPPA) i podjedinice 11 kompleksa proteinskih čestica za promet (*engl.* trafficking protein particle complex subunit 11, TRAPCC11 gen) povezane s fenotipovima nalik 3AS (24,25). Identifikacija mutacija vrlo je bitna jer postoji 25% rizik za ponovnim prijenosom mutacije u idućim trudnoćama, u liniji AR nasljeđivanja (10).

Iako se smatra kako 3AS nastaje zbog mutacija u genu AAAS, patogenu mutaciju nije moguće uvijek detektirati. Sandrini *i sur.* (12) i Houlden *i sur.* (26) te Huebner *i sur.* (27) opisali su bolesnike su klinički potvrđenom dijagnozom 3AS-a, no bez dokazane mutacije u genu AAAS gena. Smatra se kako mutacije u intronskim ili regulatornim regijama, kao i genska heterogenost mogu biti razlogom postojanja 3AS-a u ovih bolesnika. Poznato je da bolesnici koji su homozigotni nositelji istih mutacija u genu AAAS mogu imati različiti fenotip, čime se povlači pitanje postojanja određenih modificirajućih gena i/ili okolišnih čimbenika, koji sudjeluju u stvaranju fenotipa (8,16,28).

Jasna veza između genotipa i fenotipa se u većini slučajeva ne može ustanoviti. Samo u nekoliko se studija pokazalo kako bolesnici koji su nositelji besmislenih ili mutacija s pomakom okvira čitanja te delecija koje rezultiraju skraćenim proteinom, imaju veću prevalenciju adrenalne insuficijencije s ranijom dijagnozom. Razlog tome je vjerojatno gubitak funkcije proteina (8,11). Homozigotni nositelji mutacije p.S263P u trećem ponavljanju WD40 proteina, također imaju težak oblik bolesti sa prisutnošću sva tri simptoma (alakrimijom, ahalazijom i adrenalnom insuficijencijom), kao i mentalnu retardaciju i progresivnu perifernu neuropatiju (8). Homozigotni i složeni heterozigotni nositelji mutacije, koje ne uzrokuju skraćenje proteina, imaju blaži oblik bolesti (11).



Slika 1. Shematski prikaz smještaja i izgleda kompleksa nuklearnih pora i ALADIN proteina. Modificirano prema referenci 22 (Cronshaw JM *i sur*, J Cell Biol, 2002)

Oksidativan stres u patogenezi 3AS

NPC i ALADIN sudjeluju u aktivnom transportu deoksirbonukleinske kiseline (*engl.* deoxyribonucleic acid, DNA) popravljajućih enzima poput DNA ligaze 1 i aprataxina, koji uzrokuje cerebelarnu ataksiju (29). Njihov je transport uslijed mutacije ALADIN proteina u ovom sindromu oštećen. Kako je NPC povezan i s regulacijom staničnog ciklusa, mutacija se ALADIN-a u 3AS povezuje i s oštećenjem DNA i staničnom smrti. ALADIN također sudjeluje u prijenosu teškog lanca feritina, koji je uključen u jezgrinu obranu od oksidativnog stresa. U ovom je sindromu i taj prijenos oštećen, dovodeći do jezgrine hiperosjetljivosti na oksidativan stres, što bi moglo objasniti i progresiju simptoma u 3AS (4,30,31). Također, istraživanja su pokazala kako je oksidativan stres dodatan okidač, koji pogoršava već kompromitirani prijenos tvari iz citoplazme u jezgru i oštećenje DNA, a time uzrokuje i smrt stanice (8,11,19).

Smatra se također da ALADIN stupa u interakciju s proteinom „receptor komponente 2 progesteronske membrane“ (*engl.* progesterone receptor membrane component 2, PGRM2), koji pripada skupini progesteronskih receptora povezanih s membranom, a čija je uloga između ostaloga i reguliranje aktivnosti citokroma CYP450. Ova bi interakcija mogla pojasniti atrofiju nadbubrežne žlijezde u 3AS. Naime, promijenjena pozicija PGRM2 može utjecati na mikrosomalni CYP P450 koji je uključen u aktivnost stereoidogeneze u nadbubrežnim stanicama (30).

Dijagnoza Triple A sindroma

Triple A sindrom karakteriziran je trijasom simptoma: alakrimijom, ahalazijom i adrenalnom insuficijencijom. No, zbog postojanja različitih mutacija u genu AAAS te nepostojanja jasne genotipsko-fenotipske veze u 3AS-u, ne mora nužno doći do manifestiranja svih triju kliničkih simptoma. Također, postoje i različite varijante samog sindroma, određene postojanjem drugih simptoma. Neovisno o tome, dijagnoza 3AS je klinička te se temelji na prisustvu kombinacije barem 2 simptoma iz klasične trijade (ahalazije, alakrimije i adrenalne insuficijencije). S obzirom na to da je alakrimija u najvećem broju slučajeva prvi simptom koji se pojavljuje, već bi ona sama mogla ukazati na postojanje 3AS-a (1).

Alakrimija se klinički dijagnosticira Schirmerovim testom. Ispod oka, u donju konjunktivalnu vrećicu, stavlja se trakica filter papira dimenzija 5x35 milimetara (mm), koji na sebi ima oznake. Jedan kraj papira savije se za 5 mm te se stavlja unutar donjeg kapka kako bi izazvao suze unutar oka. Oba su oka testirana istovremeno. Test traje 5 minuta te se kod očitavanja rezultata gleda količina proizvedenih suza. Ako se tijekom tih 5 minuta papir navlažio manje od 10 mm, to se smatra patološkim nalazom.

Adrenalna insuficijencija klinički se dijagnosticira mjerenjem bazalne koncentracije ACTH i kortizola te ACTH stimulacijskim testom. Bolesniku se daje intravenska injekcija sintetskog dijela ACTH, kako bi se potaknulo lučenje kortizola. Nakon sat vremena mjeri se porast serumskog kortizola, koji ako je snižen upućuje na adrenalnu insuficijenciju. Ako test ima normalan rezultat, tada se provodi test inzulinom inducirane hipoglikemije.

Za dijagnozu ahalazije jednjaka koristi se rendgenska snimka probavnog sustava s barijevom kašom. Tako se već rano može dijagnosticirati ahalazija kardije (ušće jednjaka u želudac). Gastroezofagoskopijom može se dijagnosticirati ezofagitis. Danas se za dijagnostiku ahalazije jednjaka primarno koristi ezofagealna manometrija, zbog njene jednostavnosti i visoke točnosti (8).

Dijagnoza 3AS-a se potvrđuje metodama molekularne genetike.

Metode molekularne dijagnostike

Nakon postavljanja kliničke sumnje na postojanje 3AS-a genetsko testiranje zadnji je korak do potvrde dijagnoze (1). Genetsko testiranje važno je i za otkrivanje asimptomatskih članova obitelji, koji imaju rizik za razvoj bolesti. Moguća je i prenatalna dijagnostika biopsijom korionskih resica ili amniocentezom (10). Iako je DNA testiranje ključno za potvrdu dijagnoze, njime se ne može predvidjeti klinički tijek bolesti (18).

U većini slučajeva, 3AS je posljedica neke od mutacija gena AAAS, koje vode do poremećaja u funkcioniranju ALADIN proteina. No, u manjem broju slučajeva podležeca se mutacija ne može dokazati (1).

Diferencijalne dijagnoze 3AS

Diferencijalnodijagnostički, bolesnici koji imaju 3AS i adrenalnu insuficijenciju treba razlikovati od onih u kojih se adrenalna insuficijencija javlja u sklopu FGD-a ili adrenoleukodistrofije (ALD). ALD je X-vezan neurološki poremećaj, u kojemu se javlja poremećaj glukokortikoidne proizvodnje, bez ili s minimalnim djelovanjem na proizvodnju mineralokortikoida. No, kao i u 3AS-u tako i u ALD-u može doći do pojave adrenalne insuficijencije prije neuroloških simptoma. Klinička slika bolesnika koji u sklopu 3AS-a imaju primarno neurološke simptome nalik je onoj koju nalazimo u obiteljskim autonomnim neuropatijama. Zbog alakrimije i suhoće usta može se zamijeniti i sa Sjögrenovim sindromom. U nekih su bolesnika sa 3AS-om nađena i anti-Ro i anti-La protutijela, koja dodatno mogu govoriti u prilog Sjögrenovog sindroma pa tada biopsija slinovnica može dovesti do konačne dijagnoze (8).

Triple A sindrom – klinička slika

Triple A sindrom je poremećaj koji neovisno o prisustvu iste mutacije gena AAAS, može imati vrlo raznoliku kliničku sliku, čak i unutar iste obitelji sa više oboljelih (1,8). Osim varijabilne kliničke slike (Tablica 1), bolest karakterizira i različita dob pojave simptoma, tijekom same bolesti i njezino trajanje (2,8). Iako je sindrom karakteriziran s trijasom simptoma: ahalazijom, alakrimijom i adrenalnom insuficijencijom, za vrijeme same dijagnoze ne moraju biti prisutna sva tri simptoma (1). Najkonzistentniji simptom, koji se najčešće javlja već u novorođenačkoj dobi je alakrimija (14). No, neovisno o tome što je prvi simptom koji se javlja, ujedno je i najmanje prepoznat simptom u samom sindromu (11). Uz alakrimiju, ahalazija se također manifestira najčešće tijekom prvog desetljeća života (4,8). S obzirom na rijetkost alakrimije, kao i same ahalazije proučavala se povezanost ta dva simptoma. Pokazalo se kako je u 42% slučajeva alakrimija prisutna uz ahalaziju, koja se javlja rano u djetinjstvu (10). Kada je riječ o adrenalnoj insuficijenciji, najčešće je zbog težine simptoma, ujedno i onaj koji vodi do same dijagnoze. Naime, neprepoznata adrenalna insuficijencija, u konačnici može dovesti do pojave adrenalnih kriza uz hipoglikemijske konvulzije. Također se najčešće dijagnosticira u mlađoj životnoj dobi, no može proći nezamijećena i do odrasle dobi (8). Uz pojavu novih simptoma u kasnijoj životnoj dobi, moramo imati na umu kako je riječ o progresivnoj bolesti, u kojoj se simptomi tijekom vremena mogu i promijeniti (1, 8).

Alakrimija

Alakrimija je u velikoj većini slučajeva 3AS-a, prvi i najučestaliji simptom, koji se javlja tijekom prve godine života, no vrlo često ostaje neprimijećen.

Patogeneza alakrimije

Lakrimacija je pod nadzorom parasimpatikusa, stoga se alakrimija smatra obilježjem autonomne disfunkcije. Orbitalni CT prikazuje manjak ili potpuni nedostatak lakrimalnih glandula i depleciju sekretornih granula unutar acinarnih stanica. Još jedan dokaz živčane degeneracije je prisustvo atrofije optičkog živca (10).

Dijagnoza alakrimije

Potvrda dijagnoze je pomoću Schirmerovog testa (1,10).

Liječenje alakrimije

Liječenje same alakrimije je olakšavanje simptoma pomoću umjetnih suza ili lubrikanta koji olakšavaju suhoću očiju. Bitno je liječiti alakrimiju zbog toga što neliječena vodi do keratopatije i kornealne ulceracije. Uz liječenje, vrlo je važna redovita kontrola kod oftalmologa uz pregled oštine vida, tonometrije, pregled fundusa te očne pozadine (1). Zbog toga što je to najraniji te najčešći simptom 3AS, sa samim prisutstvom simptoma trebalo bi započeti adekvatnu dijagnostičku obradu. Nepostojanje alakrimije može govoriti u prilog isključenja 3AS (10).

Ahalazija

Ahalazija je poremećaj motiliteta jednjaka, najčešće uzrokovana neadekvatnim funkcioniranjem donjeg jednjačkog sfinktera, odnosno nemogućnošću njegove relaksacije. To je rijedak simptom, posebice u ranoj dječjoj dobi te čini manje od 5% slučajeva prije 15. godine života (10). Najranija prezentacija ahalazije zabilježena je u dva bolesnika u dobi od tri mjeseca, koji su imali 3AS (8). U ranijem djetinjstvu ahalazija se primarno manifestira pulmološkim simptomima: kašljem, aspiracijom, dispnejom, promuknutošću, grloboljom ili kroničnom, tj. rekurentnom pneumonijom. U bolesniak adolescentne i starije životne dobi manifestira se kao regurgitacija, disfagija ili kao gubitak tjelesne težine. Disfagija se primarno javlja kod konzumacije tekućina (1,8,10).

Patogeneza ahalazije

Ahalazija je rezultat gubitka ganglijskih stanica mijenterčkog plexusa jednjaka što onemogućava adekvatnu relaksaciju donjeg sfinktera jednjaka i gubitka peristaltike u njegovom distalnom dijelu. Točan mehanizam nastanka nije poznat no za pretpostaviti je da je radi o progresiji neurodegenerativne komponente bolesti (1, 10).

Dijagnostika ahalazije

Za inicijalno postavljanje sumnje na ahalaziju jednjaka koristi se rendgenska snimka probavnog sustava s barijevom kašom, dok je zlatni standard za dijagnozu manometrija, kojom se može vidjeti aperistaltika u gornje 2/3 jednjaka te nepotpuna relaksacije donjeg jednjačkog sfinktera. Manometrija se ne koristi samo za potvrdu dijagnoze ahalazije, već i za ocjenu težine bolesti i izbora terapije. Kod 3AS pokazalo se kako manometrijski nalaz u većem postotku pokazuje viši tlak na donjem jednjačkom sfinkteru, što se ujedno povezuje i sa lošijim terapijskim ishodom (8,10). Vrlo se često u dijagnostici ahalazija može zamijeniti sa gastroezofagealnim refluksom zbog sličnosti simptoma (8).

Liječenje ahalazije

Ahalazija se može tretirati pneumatskom dilatacijom, farmakoterapijom (botulinum toxinom, blokatorima kalcijevih kanala ili nitratima), što su nekirurški postupci ili ezofagokardiomiomijom, što je kirurški postupak. Ne postoji terapija prvog izbora za ahalaziju. Iako je pneumatska dilatacija efektivna, jeftina i neinvazivna, učinak iste je kratkodjelujući. Ezofagokardiomiomija je invazivna metoda, no dugoročno efikasnija (1). Retrospektivna je studija pokazala kako se u bolesnika koji imaju 3AS, ahalazija javlja ranije, no dulje je potrebno da se dijagnosticira. U retrospektivnoj se studiji također pokazalo da je u djece s 3AS nakon provedenog terapijskog postupka zabilježen bolji prirast na tjelesnoj težini (10).

Adrenalna insuficijencija

Adrenalna insuficijencija uz alakrimiju i ahalaziju spada u trijas simptoma 3AS-a. Ona se najčešće dijagnosticira u ranijoj životnoj dobi, no rijetko može proći nezapaženo i do 5. desetljeća (8,10). S obzirom da se akutno može manifestirati poput teške hipoglikemijske krize ili hipotenzije, zna dovesti i do smrtnog ishoda. Ona je ujedno i glavni uzrok mortaliteta u bolesnika s 3AS-om. U nekim se slučajevima kao prvi simptomi adrenalne insuficijencije mogu javiti i rekurentno povraćanje, hiperpigmentacija kože i mukoznih membrana te zaostajanje u rastu i razvoju (1,10). Širok spektar kliničke prezentacije adrenalne insuficijencije, iako je riječ o posljedici iste mutacije gena *AAAS*, govori u prilog nepostojanju korelacije između genotipa i fenotipa u 3AS-u (4, 10).

Patogeneza adrenalne insuficijencije

Adrenalna insuficijencija koja se javlja u 3AS-u neovisna je o sekreciji ACTH što upućuje na leziju zone fasciculate.

Jedna od teorija nastanka adrenalne insuficijencije rezistentne na ACTH povezana je s nemogućnošću djelovanja ACTH na mjestu receptora na nadbubrežnoj žlijezdi zbog oštećene sinteze adenzin monofosfata (*engl.* adenosine monophosphate, AMP) i cikličkog adenzin monofosfata (*engl.* cyclic . adenosine monophosphate, cAMP) (32).

Zbog toga je oštećeno stvaranje glukokortikoida te dolazi do deficijencije kortizola. Iako je stvaranje glukokortikoida oštećeno, očuvano je stvaranje mineralokortikoida te su razine aldosterona i renina u većine pacijenata normalne. Smatra se da razlog očuvanja zone glomerulose leži u tome što kod sinteze aldosterona ne dolazi do prevelikog stvaranja kisikovih radikala (pmol/L), u odnosu na njihovu proizvodnju tijekom sinteze kortizola (nmol/L). Protein ALADIN dio je NPC-a te prenosi proteine koji popravljaju DNA i antioksidantne proteine u jezgru pa samim time sudjeluje i u kontroliranju oksidativnog ciklusa. U 3AS-u ALADIN je mutiran pa je ta funkcija narušena, a proizvodnja je kisikovih radikala tijekom biosinteze kortizola povećana. Uz to je povećana i osjetljivost stanica, koja zbog toga ometa stereoidogenezu. U istraživanju Sarathi i *sur.* (8) izmjerene su i niske koncentracije dehidroepiandrosteron-sulfat (DHEA-S). Ovaj nalaz govori u prilog progresivne degeneracije zone reticularis zbog narušene stereoidogeneze u zoni fasciculati. Djelovanje atrofije zone fasciculate na zonu reticularis objašnjava se centripetalnim obnavljanjem stanica kore nadbubrežne žlijezde. Progenitorske stanice, koje su smještene u specifičnom području zone glomerulose kontinuirano se obnavljaju. One se prvo diferenciraju u stanice zone glomerulose, zatim se kretanjem kroz koru dalje diferenciraju u stanice zone fasciculate i na kraju u stanice zone reticularis. Progresivna degeneracija stanica kroz zone smatra se posljedicom oksidativnog stresa uzrokovanog mutacijom proteina ALADIN-a. Također, sama mutacija

gena AAAS djeluje na proteine koji sudjeluju u regulaciji stereoidogeneze glukokortikoida i androgena, uzrokujući degeneraciju stanica (4). Neovisno o progresivnoj disfunkciji stanica zone fasciculate i reticularis te posljedično niskoj razini kortizola i DHEA-S, u vrlo je malo slučajeva zabilježena i niska razina mineralokortikoida (7).

Dijagnoza adrenalne insuficijencije

Adrenalna se insuficijencija dijagnosticira klinički, a potvrđuje se laboratorijski. Očekivani laboratorijski nalazi u bolesnika s 3AS i adrenalnom insuficijencijom tj. rezistencijom na ACTH su niže jutarnje bazalne koncentracije kortizola uz izrazito povišen ACTH. Za dodatnu potvrdu potrebno je učiniti stimulacijski test ACTH-om u kojem se mjere bazalne i koncentracije kortizola 60 minuta nakon stimulacije. U slučaju dvojnog nalaza preporučuje se učiniti mjerenje kortizola tijekom inzulinskog testa. Ovaj test, iako osjetljiv i specifičan u potvrdi dijagnoze adrenalne insuficijencije u bolesnika s 3AS, valja imati na umu da može biti potencijalno opasan te je kontraindiciran u bolesnika s epilepsijom i kardiovaskularnim bolestima. Kako se radi adrenalnoj insuficijenciji uzrokovanoj rezistencijom na ACTH nije za očekivati manjak aldosterona te je isti opisan u tek nekolicine bolesnika. Bolesnici sa subkliničkom adrenalnom insuficijencijom najčešće su asimptomatski, imaju uredne bazalne koncentracije kortizola, ali visok ACTH(8, 10).

Terapija adrenalne insuficijencije

Terapija u bolesnika s adrenalnom insuficijencijom nadomjesna je terapija glukokortikoidima. Lijek izbora je hidrokortizon, u dozi 10-15 mg/m². U slučaju nedostatka mineralokortikoida preporuča se fludrokortizon 0,1 mg/dan.

Ne postoje točne smjernice za dugotrajan nadzor bolesnika, no ipak se preporuča cjeloživotno praćenje kod endokrinologa. I bolesnici sa početno urednim ili granično patološkim nalazom bi se trebali dugoročno pratiti kod endokrinologa. U bolesnika u kojih je od početka bila riječ o pravoj adrenalnoj disfunkciji preporuča se kontrola svaka 3 mjeseca sa mjerenjem laboratorijskih nalaza. U slučaju adrenalne krize potrebno je primijeniti hidrokortizon intravenski ili intramuskularno u dozama 50-100 mg/m², uz visoke doze hidrokortizona osim glukokortikoidnog ostvaruje se i mineralokortikoidni učinak (8,10).

Ostali simptomi 3AS

Kako je 3AS multisistemski poremećaj, ne karakteriziraju ga samo ahalazija, adrenalna insuficijencija i alakrimija. Dapače, sva tri simptoma ne moraju ni biti prisutna u svih bolesnika, kojima je 3AS dijagnosticiran. Postoje i drugi simptomi, koji se javljaju u ovom sindromu, a koji će biti opisani u nastavku.

Osteoporoza

Jedan od nalaza koji se nalazi kod disfunkcije adrenalne žlijezde je i osteoporoza (8). Ona se potvrđuje mjerenjem gustoće kostiju te se očituje često u ranom djetinjstvu. Njezin se uzrok ne zna i smatra se kako je vjerojatno multifaktorijalan. Povezan je sa nedostatkom fizičke aktivnosti, čestih imobilizacija kostiju, malnutricije i niske razine androgena (8).

Oralno zdravlje

Jedan od simptoma 3AS je ujedno i hiposalivacija, koja vodi do kserostomije, a potvrđuje se sa sialometrijom (10).

Sialometrija je test koji mjeri količinu proizvedene sline unutar 5 minuta. Pacijent je u sjedećem položaju te se mjeri količina sline koju pacijent može ispljunuti u označenu epruvetu. Količina sline manja od 1 mililitre označava kserostomiju.

Kserostomija je važan dijagnostički znak jer može dovesti do prijevremenog gubitka zubi, različitih oralnih infekcija te može pogoršati samu disfagiju (1).

Zbog smanjenje proizvodnje sline, postoji i mogućnost zamjene 3AS-a sa Sjögrenovim sindromom, posebice u bolesnika koji su razvili ahalaziju siccu. Uz to, u 3AS postoji i određen broj bolesnika, koji imaju pozitivna anti-Ro i anti-La protutijela, koja daljnje mogu otežati diferencijaciju između dva sindroma te je tada potrebna biopsija žlijezda slinovnica. Kod pacijenata sa 3AS bitno je provjeriti i funkciju žlijezda slinovnica, kako bi se moglo na vrijeme pristupiti liječenju i kako bi se mogle prevenirati moguće komplikacije (10).

Terapija je simptomatska, pacijentima se za olakšavanje simptoma daje umjetna slina. Kod razvijene oralne kandidijaze daje se antimikotik. Ako su pacijenti urednog oralnog zdravlja i nemaju nikakve simptome preporuča se redovita kontrola, svakih 6 mjeseci kod zubara, kao i dobra oralna higijena (1,10).

Oftalmološki simptomi

Nema puno studija koje su se bavile utjecajem mutacije AAAS gena i posljedične disfunkcije ALADIN proteina na oči. U istraživanju Ulgiati i *sur* prvi puta je u bolesnika s 3AS-om mjerena debljina sloja retine te se pokazalo se da ona u bolesnika znatno niža od kontrolne kohorte, neovisno o dobi. Stanjene retine je bilo najviše prisutno u temporalnom dijelu. Smatra se kako je riječ o kroničnom, a ne akutnom procesu. Od ostalih očnih simptoma bitno je spomenuti i optičku atrofiju te samu degeneraciju optičkog živca. Smatra se da su oftalmološki simptomi posljedica povećane osjetljivosti stanica na oksidativni stres, zbog gubitka funkcije ALADIN proteina (13).

Drugi organski sustavi

Od ostalih simptoma, koji se mogu javljati u 3AS treba spomenuti palmoplantarnu hiperkeratozu, koja se javlja u više od 50% dijagnosticiranih, zatim nizak uzrast, usko dugačko lice, tanka gornja usnica te nepostojanje trepavica (1).

Neurološki simptomi

U većine bolesnika se u kasnijoj životnoj dobi razvijaju i neurološki simptomi, koji su obilježeni svojom progresivnošću (9,32). Zbog toga su vrlo bitan uzrok mortaliteta u bolesnika s 3AS-om u kasnijoj životnoj dobi. Neurološko oštećenje uključuje središnji, periferni i autonomni živčani sustav. Kao i kod različitih kliničkih slika adrenalne disfunkcije i neurološki simptomi u 3AS imaju različite manifestacije, što je u skladu s nepostojanjem povezanosti između genotipa i fenotipa u 3AS (1,8).

Simptomi koji se javljaju mogu se podijeliti u dvije velike skupine, gdje se prva skupina simptoma smatra posljedicom adrenalne disfunkcije poput; glukokortikoidne deficijencije, koja uzrokuje mišićnu slabost i komplikacija rekurentne hipoglikemije kao što su konvulzije, mikrocefalija, mentalna retardacija i kašnjenje u razvoju. Posebice je nedostatak glukokortikoida važan za ometanje razvoja neurološkog sustava, tj. normalne mijelinizacije. Druga kategorija neuroloških simptoma smatra se posljedicom progresivnog degenerativnog procesa, koji zahvaća živčani sustav, a sastoji se od anizokorije, optičke atrofije, periferne i autonomne neuropatije i patološki dubokih tetivnih refleksa (33).

Patogeneza neuroloških simptoma

Patogeneza ovog poremećaja nije poznata, no jedna od hipoteza je da su neurološki simptomi posljedica poremećenog metabolizma cAMP-a, a druga povezuje degenerativni proces kore nadbubrežne žlijezde i autonomnog živčanog sustava (32).

Dijagnoza neuroloških simptoma

Za dijagnozu neuroloških simptoma može se koristiti više metoda poput; testa brzine živčanog provođenja, biopsija živca te mišića. Rezultat testiranja brzine živčanog provođenja obično pokazuje aksonalnu motoričku neuropatiju, a karakteristično je uključivanje ulnarnog živca. Nalazi biopsije živca većinom su normalni ili nespecifični, dok rezultati biopsije mišića najčešće pokazuju neurogenu degeneraciju, nespecifičan miopatski proces ili miješanu patologiju.

Iako se sami neurološki simptomi najčešće javljaju u kasnijoj životnoj dobi, mogu se javiti i kao jedan od prezentirajućih simptoma u ranom djetinjstvu. U slučaju ranog prezentiranja neuroloških simptoma, često je potrebno dulje vrijeme da se dođe do konačne dijagnoze te je često postavljanje pogrešne dijagnoze poput: juvenilnog ALS-a, Charcot-Marie-Tooth, spinocerebelarne ataksije, multiple skleroze i slično (1,10).

Liječenje neuroloških simptoma

Zbog težine simptoma, mogućnosti pojave i novih neuroloških simptoma tijekom života te njihovog progresivnog karaktera, potreban je dugoročan nadzor ovih bolesnika (18). Također, neurološki simptomi ne odgovaraju na terapiju glukokortikoidima, a učinak fizikalne terapije je

na simptome ograničavajući (10). Novi oblik terapije, u kojoj se koristi N-acetilcistein (NAC) je obećavajući. Smatra se da NAC djeluje tako da smanjuje količinu reaktivnih supstancija tiobarbituratne kiseline, koji sudjeluju u oksidativnom stresu u 3AS (1).

Tipovi neuroloških simptoma

Zbog učestalosti autonomne disfunkcije kao jednog od simptoma 3AS-a te njezine rane pojave, smatra se kako je upravo ona potencijalni uzrok različitih manifestacija samog 3AS-a. Naime, jednjak i žlijezde slinovnice imaju jednak autonomni živčani ulaz (3, 4, 6, 24) pa je moguće da je progresivni, degenerativni, neurološki poremećaj tih puteva rezultira simptomima ahalazije i alakrimije u različitoj životnoj dobi. Također, u pokusima na životinjama pokazana je uloga autonomnog živčanog sustava u regulaciji i izravnoj modulaciji stanične proliferacije nadbubrežne žlijezde. Uočeno je i da poremećaj autonomnog živčanog sustava može dovesti do disfunkcije nadbubrežne žlijezde (33).

Neurološki se poremećaji najčešće manifestiraju disfunkcijom autonomnog živčanog sustava. Poremećaj autonomnog živčanog sustava najviše zahvaća pupilarne reflekse i uzrokuje hiperrefleksiju (kod više od 65% dijagnosticiranih pacijenata), koja se javlja kao posljedica disfunkcije gornjeg motornog neurona (1,8,10). Drugi neurološki simptomi koji se javljaju u sklopu 3AS-a jesu: motorna ili senzorička demijelinizirajuća neuropatija, slabost mišića (posebice hipotenara i potkoljenice), poremećaji hoda (prisutan je hod na prstima), bulbospinalna amiotrofija, ataksija, disartrija, demencija, simptomi nalik Parkinsonovoj bolesti, mentalna retardacija, korea, distonija i slično (8,18).

Mentalna retardacija, koja se također javlja kao jedan od neuroloških simptoma 3AS najčešći je kognitivni defekt ovog sindroma. Smatralo se da je posljedica rekurentnih hipoglikemija, no kako se javlja i u pacijenata, koji nemaju adrenalnu insuficijenciju, danas se misli kako je zaseban simptom. Različite su studije pokazale kako, kao i drugi neurološki simptomi, i mentalna retardacija pokazuje progresivan karakter, pogoršavajući se s vremenom (1,10). Bolensici imaju različite tegobe; od poteškoća u učenju do teških intelektualnih poteškoća. Uz mentalnu retardaciju javljaju se i drugi kognitivni simptomi poput problema s koncentracijom, a u pacijenata koji imaju adrenalnu insuficijenciju prisutna je i anksioznost te povišen rizik za psihijatrijske afektivne poremećaje i poremećaje raspoloženja (10).

Također se, zbog progresivnih neuroloških manifestacija poput: autonomne neuropatije, optičke atrofije, bolesti motoričkog neurona/amiotrofije, cerebelarne ataksije i slično proširuje definicija 3 AS-a. Neurološke su manifestacije opisane u više od 70% bolesnika te su se određeni neurološki simptomi počeli smatrati 4 i 5 simptomom 3 AS-a (2,11).

4A sindrom

Kao četvrti simptom u 3AS, koji je ujedno doveo do proširenja definicije 3AS-a je autonomna disfunkcija. Najčešće autonomna disfunkcija zahvaća očne mišiće te hiperrefleksiju (1,8). Od očnih manifestacija autonomne disfunkcije, najčešće je zabilježena pupilotonija, karakterizirana pupilarnom reakcijom na 0.125% pilokarpin. Od ostalih oftalmoloških manifestacija autonomne disfunkcije jesu patološke reakcije na svjetlost (usporena reakcija na svjetlost ili je nema) te poremećaji akomodacije. Postoje i drugi poremećaji autonomnog živčanog sustava poput: ortostatske hipotenzije, nestabilnosti srčanog ritma, znojenja, impotencije te poremećenog odgovora na intradermalni histamin (8,34).

5A sindrom

Amiotrofija nije često opisan simptom. Nastaje uslijed zahvaćenosti stanica prednjeg roga kralježnične moždine te postoje različiti načini njezine manifestacije; atrofija distalnog mišićja, retrakcija tetive, pes cavus ili abnormalnosti u hodu. Većina pacijenata s 3AS i amiotrofijom jesu muškoga spola i mlađe životne dobi (ispod 20 godina) (11,14).

Tablica 1

Simptomi 3AS – u tablici su prikazani svi simptomi podijeljeni po organskim sustavima, koji se mogu javiti u 3AS-u.

Neurološki simptomi	Gastrointestinalni simptomi
Sniženi mišićni tonus	Ahalazija
Mišićna slabost	Disfagija
Hiperrefleksija	Regurgitacija
Ekstenzorni plantarni odgovor	Gubitak na tjelesnoj težini
Ataksija	Kronični respiratorni simptomi/rekurentne upale pluća
Pes cavus	
Disartrija	Dermatološki simptomi
Ekstrapiramidalni simptomi	Hiperpigmentacija
	Palmoplantarna hiperkeratoza
	Cutis anserine
Disautonomija	
Posturalna hipotenzija	Dismorfijske promjene
Anizokorija/abnormalni pupilarni refleksi	Usko lice
Poremećaj znojenja	Dugi filtrum
Poremećaj srčanog ritma	
Seksualna disfunkcija	Oralno zdravlje
	Kserostomija
	Fisurirani jezik
	Fungalne infekcije
	Bezubost
	Zubni karijes
Mikrocefalija	
Demencija	
Mentalna retardacija	
Senzorineuralna gluhoća	
Senzorički poremećaji	
Endokrinološki poremećaji	
Glukokortikoidni poremećaji	Oftalmološki simptomi
Mineralokortikoidni poremećaji	Alakrimija/hipolakrimija
Osteoporoza	Optička atrofija
Nizak rast	Anizokorija/abnormalne pupilarne reakcije

Kasno otkrivanje 3AS

Triple A sindrom, kao autosomno recesivna nasljedna bolest, većinom se manifestira i dijagnosticira u djetinjstvu. Iako je to bolest koja se otkriva u ranijoj životnoj dobi i s kojom se primarno bave pedijatri, postoji i nekoliko prikaza kliničkih slučajeva u kojoj je bolest dijagnosticirana u odrasloj dobi. Patofiziologija, multisistemski i progresivan tijek bolesti, još uvijek nisu u potpunosti razjašnjeni. Klinička slika u bolesnika u kojih se 3AS otkrio u odrasloj dobi, suptilnija je, a tijek bolesti je blaži. Zbog toga je 3AS vrlo teško dijagnosticirati u odrasloj dobi (35,36).

Zbog gore nabrojanih razloga postoji vrlo malo kliničkih prikaza 3AS u odrasloj dobi (35).

Alakrimija je simptom koji se u 3AS javlja najranije te se smatra njegovim najkonzistentnijim simptomom. I u odrasloj dobi, u bolesnika s 3AS-om, postoji alakrimija, no većinom se dijagnosticira tek kad se posumnja na postojanje samog sindroma (36).

Ahalazija se u opisanih bolesnika odrasle dobi javila puno ranije od bilo kakvih neuroloških simptoma (35). Adrenalna insuficijencija i različite neurološke disfunkcije sporo su progresivne te postaju vidljive u kliničkoj slici kroz dulji vremenski period od 5 do 10 godina. Zbog toga što neurološki simptomi sporo napreduju, a adrenalna je insuficijencija većinom subklinička, dijagnoza može biti otežana. Adrenalna se insuficijencija u 3AS-u se ne može dijagnosticirati samo pomoću mjerenja bazalne koncentracije ACTH i kortizola, zbog toga što su u subkliničkim oblicima one normalne stoga se moraju se koristiti i dinamički testovi (35,36).

Glavni simptomi 3AS-a u odrasloj dobi povezani su sa živčanim sustavom. Prisutno je progresivno mišićno propadanje i mišićna slabost te piramidalni znakovi. Uz to je prisutna i autonomna disfunkcija. Nakamura i *sur.* prikazali su bolesnika s difuznom atrofijom mišića ruku, različitom od one često susretane u ALS-u, te s poremećajem distalne sensorike (36). U bolesnika u kojih se 3AS manifestira tijekom odrasle dobi, bitno je u diferencijalnoj dijagnozi isključiti ALS sa osjetnim ili autonomnim disfunkcijama.

Uz osnovne simptome 3AS-a, u odrasloj su dobi vrlo česti i dermatološki simptomi poput; palmoplantarne hiperkeratoze, poremećeno cijeljenje rana, zatim koštani problemi poput prerane osteoporoze i simptomi poput karijesa, kserostomije i atrofije mišića jezika (35).

Iako je 3AS u odrasloj dobi vrlo rijedak i nedovoljno poznat te je klinička slika atipična, bitno ga je uključiti u diferencijalnu dijagnozu u slučaju pojave karakterističnog trijasa simptoma ili kod pojave neuroloških simptoma autonomne disfunkcije s amiotrofijom (35,36).

Zaključak

Sam Triple A sindrom vrlo je rijedak nasljedni poremećaj, koji zahvaća više organskih sustava i ima progresivan tijek. Zbog postojanja različitih mutacija AAAS gena te nepostojanja genotipsko-fenotipske korelacije, 3AS očituje se različitim kliničkim slikama. Također, protein ALADIN, čija je funkcija u ovom sindromu promijenjena, sudjeluje u brojnim procesima u tijelu: kontrolira transport tvari iz citoplazme u jezgru, kontrolira rast stanica, sudjeluje u reguliranju oksidativnog stresa, staničnog ciklusa i slično. Sam se 3AS manifestira najčešće u ranoj životnoj dobi, a najraniji simptom vrlo često biva alakrimija, koja u većini slučajeva klinički ostaje neprepoznata. Najraniji prepoznat simptom biva ahalazija i adrenalna insuficijencija. No, pacijenti se mogu manifestirati i sa nizom različitih neuroloških simptoma, kao i sa simptomima drugih organskih sustava (dermatološkim, oralnim, koštanim i slično). Adrenalna insuficijencija koja se javlja u 3AS, ako se ne prepozna, može dovesti do smrti pacijenta. Zbog toga je vrlo bitno što ranije dijagnosticirati 3AS, kako bi se mogle spriječiti moguće komplikacije. Kako je 3AS multisistemski poremećaj, potrebna je ekstenzivna dijagnostička te multidisciplinarna obrada, kako ne bi došlo do zanemarivanja određenih simptoma. Triple A sindrom ujedno može nalikovati i drugim poremećajima poput; Sjögrenovog sindroma zbog alakrimije, ALS-u zbog neuroloških simptoma, FGD zbog adrenalne insuficijencije te bi se trebao uzeti u obzir kao jedna od diferencijalnih dijagnoza od diferencijalnih dijagnoza kod tih poremećaja. U slučaju sumnje na 3AS, genetsko testiranje trebalo bi se koristiti u svrhu konačne potvrde poremećaja. S obzirom da se 3AS može otkriti i u odrasloj dobi, treba ga se imati na umu u bolesnika s ahalazijom i alakrimijom te autonomnom disfunkcijom. Rana dijagnostika i bolja informiranost o ovoj bolesti mogu pridonijeti boljem liječenju te podizanju kvalitete života pacijenata (8,10,36).

Literatura

1. Pogliaghi G, Cangiano B, Duminuco P, Vezzoli V, Bonomi M. Triple-A Syndrome (TAS): An In-Depth Overview on Genetic and Phenotype Heterogeneity. *Protein Pept Lett.* 2020;27(12):1192–203.
2. Dumic M, Barišic N, Kusec V, Stingl K, Skegro M, Stanimirovic A, et al. Long-term clinical follow-up and molecular genetic findings in eight patients with triple A syndrome. *Eur J Pediatr.* 2012;171(10):1453–9.
3. Alhassoun M, Almakadma AH, Almustanyir S, AlLehibi A, Alotaibi N. Triple A Multisystem Disorder: Allgrove Syndrome. *Cureus [Internet].* 2021 Aug 26 [cited 2023 Feb 20]; Available from: <https://www.cureus.com/articles/68555-triple-a-multisystem-disorder-allgrove-syndrome>
4. Roucher-Boulez F, Brac de la Perriere A, Jacquez A, Chau D, Guignat L, Vial C, et al. Triple-A syndrome: a wide spectrum of adrenal dysfunction. *Eur J Endocrinol.* 2018;178(3):199–207.
5. Allgrove J, Clayden GS, Grant DB, Macaulay JC. Familial glucocorticoid deficiency with achalasia of the cardia and deficient tear production. *The Lancet.* 1978;311(8077):1284–6.
6. Handschug K. Triple A syndrome is caused by mutations in AAAS, a new WD-repeat protein gene. *Hum Mol Genet.* 2001 Feb 1;10(3):283–90.
7. Moore PSJ, Couch RM, Perry YS, Shuckett EP, Winter JSD. Allgrove syndrome: an autosomal recessive syndrome of ACTH insensitivity, achalasia and alacrima. *Clin Endocrinol (Oxf).* 1991;34(2):107–14.
8. Sarathi V, Shah NS. Triple-A Syndrome. In: Ahmad SI, editor. *Diseases of DNA Repair [Internet].* New York, NY: Springer New York; 2010 [cited 2023 Feb 20]. p. 1–8. (Back N, Cohen IR, Lajtha A, Lambris JD, Paoletti R, editors. *Advances in Experimental Medicine and Biology*; vol. 685). Available from: http://link.springer.com/10.1007/978-1-4419-6448-9_1
9. Bitetto G, Ronchi D, Bonato S, Pittaro A, Compagnoni GM, Bordoni A, et al. Loss of the nucleoporin Aladin in central nervous system and fibroblasts of Allgrove Syndrome. *Hum Mol Genet.* 2019;28(23):3921–7.
10. Flokas ME, Tomani M, Agdere L, Brown B. Triple A syndrome (Allgrove syndrome): improving outcomes with a multidisciplinary approach. *Pediatr Health Med Ther.* 2019; 10:99–106.
11. Jayant SS, Gupta R, Agrawal K, Das L, Dutta P, Bhansali A. Triple A (Allgrove) syndrome due to AAAS gene mutation with a rare association of amyotrophy. *Hormones.* 2021;20(1):197–205.
12. Huebner A, Yoon SJK, Özkınay F, Hilscher C, Lee H, Clark AJL, et al. Triple a Syndrome—Clinical Aspects and Molecular Genetics. *Endocr Res.* 2000;26(4):751–9.

13. Ulgiati F, Lhoir S, Balikova I, Tenoutasse S, Boros E, Vilain C, et al. The Retina in Patients With Triple A Syndrome: A Window Into Neurodegeneration? *Front Endocrinol.* 2021;12:729056.
14. Goizet C, Catargi B, Tison F, Tullio-Pelet A, Hadj-Rabia S, Pujol F, et al. Progressive bulbospinal amyotrophy in Triple A syndrome with AAAS gene mutation. *Neurology.* 2002;58(6):962–5.
15. Agarwal A, Das A, Pandit A, Radhakrishnan D, Rajan R, Faruq Mohd, et al. Allgrove syndrome: A frequently under-diagnosed ALS mimic. *Ann Indian Acad Neurol.* 2022;25(3):500.
16. Huebner A, Kaindl AM, Braun R, Handschug K. New insights into the molecular basis of the triple a syndrome. *Endocr Res.* 2002;28(4):733–9.
17. Tullio-Pelet A, Salomon R, Hadj-Rabia S, Mugnier C, de Laet MH, Chaouachi B, et al. Mutant WD-repeat protein in triple-A syndrome. *Nat Genet.* 2000;26(3):332–5.
18. Dumić M, Barišić N, Rojnić-Putarek N, Kušec V, Stanimirović A, Koehler K, et al. Two siblings with triple A syndrome and novel mutation presenting as hereditary polyneuropathy. *Eur J Pediatr.* 2011;170(3):393–6.
19. Hirano M, Furiya Y, Asai H, Yasui A, Ueno S. ALADIN^{I482S} causes selective failure of nuclear protein import and hypersensitivity to oxidative stress in triple A syndrome. *Proc Natl Acad Sci.* 2006;103(7):2298–303.
20. Kahms M, Hüve J, Wesselmann R, Farr JC, Baumgärtel V, Peters R. Lighting up the nuclear pore complex. *Eur J Cell Biol.* 2011;90(9):751–8.
21. Cronshaw JM, Krutchinsky AN, Zhang W, Chait BT, Matunis MJ. Proteomic analysis of the mammalian nuclear pore complex. *J Cell Biol.* 2002;158(5):915–27.
22. Cronshaw JM, Matunis MJ. The nuclear pore complex protein ALADIN is mislocalized in triple A syndrome. *Proc Natl Acad Sci.* 2003;100(10):5823–7.
23. Krumbholz M, Koehler K, Huebner A. Cellular localization of 17 natural mutant variants of ALADIN protein in triple A syndrome – shedding light on an unexpected splice mutation. *Biochem Cell Biol.* 2006;84(2):243–9.
24. Koehler K, Milev MP, Prematilake K, Reschke F, Kutzner S, Jühlen R, et al. A novel *TRAPPC11* mutation in two Turkish families associated with cerebral atrophy, global retardation, scoliosis, achalasia and alacrima. *J Med Genet.* 2017;54(3):176–85.
25. Gold WA, Sobreira N, Wiame E, Marbaix A, Van Schaftingen E, Franzka P, et al. A novel mutation in *GMPPA* in siblings with apparent intellectual disability, epilepsy, dysmorphism, and autonomic dysfunction. *Am J Med Genet A.* 2017;173(8):2246–50.
26. Sandrini F, Farmakidis C, Kirschner LS, Wu SM, Tullio-Pelet A, Lyonnet S, et al. Spectrum of Mutations of the AAAS Gene in Allgrove Syndrome: Lack of Mutations in Six Kindreds with Isolated Resistance to Corticotropin. *J Clin Endocrinol Metab.* 2001;86(11):5433–7.
27. Houlden H. Clinical and genetic characterization of families with triple A (Allgrove) syndrome. *Brain.* 2002;125(12):2681–90.

28. A Novel Variant in Triple A Syndrome. Available from:
<https://www.ncbi.nlm.nih.gov/pmc/articles/PMC8919478/>
29. Huebner A, Kaindl AM, Knobloch KP, Petzold H, Mann P, Koehler K. The Triple A Syndrome Is Due to Mutations in ALADIN, a Novel Member of the Nuclear Pore Complex. *Endocr Res*. 2004;30(4):891–9.
30. Jühlen R, Idkowiak J, Taylor AE, Kind B, Arlt W, Huebner A, et al. Role of ALADIN in Human Adrenocortical Cells for Oxidative Stress Response and Steroidogenesis. Tsuji Y, editor. *PLOS ONE*. 2015;10(4):e0124582.
31. Ikeda M, Hirano M, Shinoda K, Katsumata N, Furutama D, Nakamura K, et al. Triple a syndrome in Japan: Triple A Syndrome in Japan. *Muscle Nerve*. 2013;48(3):381–6.
32. Dumić M, Radica A, Sabol Z, Plavšić V, Brkljačić L, Sarnavka V, et al. Adrenocorticotrophic hormone insensitivity associated with autonomic nervous system disorders. *Eur J Pediatr*. 1991;150(10):696–9.
33. Gazarian M, Cowell CT, Bonney M, Grigor WG. The “4A” syndrome: Adrenocortical insufficiency associated with achalasia, alacrima, autonomic and other neurological abnormalities. *Eur J Pediatr*. 1995;154(1):18–23.
34. Kimber J. Allgrove or 4 “A” syndrome: an autosomal recessive syndrome causing multisystem neurological disease. *J Neurol Neurosurg Psychiatry*. 2003;74(5):654–7.
35. Salmaggi A, Zirilli L, Pantaleoni C, De Joanna G, Del Sorbo F, Koehler K, et al. Late-Onset Triple A Syndrome: A Risk of Overlooked or Delayed Diagnosis and Management. *Horm Res Paediatr*. 2008;70(6):364–72.
36. Nakamura K, Yoshida K, Yoshinaga T, Kodaira M, Shimojima Y, Takei Y ichi, et al. Adult or late-onset triple A syndrome. *J Neurol Sci*. 2010;297(1–2):85–8.

Zahvale

Htjela bih se zahvaliti svojoj mentorici doc.dr.sc. Katji Dumić Kubat, što mi je omogućila izradu ovog diplomskog rada. Veliko joj hvala na ukazanom povjerenju, strpljenju i pomoći prilikom izrade diplomskog rada.

Hvala mojoj obitelji, posebno majci Martini, ocu Branku i bratu Roku, koji su mi bili podrška tijekom cijelog školovanja i bez kojih ne bih bila danas tu gdje jesam.

Hvala i mojim prijateljima, koji su mi neizmjereno uljepšali ovaj dio života.

Životopis

Moje je ime Vita Jugovac, rođena sam 03.11.1998. godine u Rijeci. Odrasla sam u Zagrebu, gdje sam završila osnovnu školu Ivana Filipovića te paralelno s njom i plesnu školu „Ana Maletić“. Maturirala sam 2017. godine u XV. gimnaziji (MIOC). Tijekom osnovne škole bavila sam se brojnim vannastavnim aktivnostima te predstavljala osnovnu školu na različitim natjecanjima. 2012. sam godine osvojila nagradu „Foruma za slobodu odgoja“ za kratak dokumentaran film „Tolerancija“. Na ljeto 2015. godine pohađala sam prestižan „Penn Medicine Summer program“, na „University of Pennsylvania (Perelman)“ za koji sam dobila punu stipendiju. 2017. godine upisala sam Medicinski fakultet u Zagrebu. Dobitnica sam STEM stipendije za 2018./2019. akademsku godinu. Uz redovito pohađanje fakulteta, aktivno sam se bavila i brojnim vannastavnim aktivnostima. Bila sam demonstrator na katedri iz propedeutike 2021./2022. akademske godine, a članica sam i studentske sekcije iz dermatologije, čiji sam dio izvršnog vijeća od 2022./2023. akademske godine. Također sam aktivna članica endokrinološke i pedijatrijske sekcije. Tijekom SARS-CoV-2 virusne pandemije volontirala sam u Klinici za dječje bolnice Zagreb na trijaži za pacijente. Za vrijeme studija zanimala sam se i za znanstveni rad. Aktivno sam sudjelovala na različitim internacionalnim kongresima, od kojih bih izdvojila Zagreb International Medical Summit (ZIMS) sa sažetkom „Successful treatment of dumping syndrome in infant with Haddad syndrome“. Aktivno govorim engleski, njemački i talijanski jezik. U kolovozu sam 2021. godine provela četverotjednu praksu na klinici „Großhadern Klinikum“ u sklopu „Ludwig-Maximilian Universität“ u Münchenu, na odjelu ginekologije i porodništva. Nastavno u kolovozu 2022. godine provela sam četvertotjednu praksu na „Klinik und Poliklinik für Dermatologie und Allergologie“, također u sklopu „Ludwig-Maximilian Universität“ u Münchenu na odjelu dermatologije i venerologije.