

Dijagnostička primjena ultrazvuka u reumatologiji

Kamber, Ana

Master's thesis / Diplomski rad

2023

Degree Grantor / Ustanova koja je dodijelila akademski / stručni stupanj: **University of Zagreb, School of Medicine / Sveučilište u Zagrebu, Medicinski fakultet**

Permanent link / Trajna poveznica: <https://um.nsk.hr/um:nbn:hr:105:129642>

Rights / Prava: [In copyright](#)/[Zaštićeno autorskim pravom.](#)

Download date / Datum preuzimanja: **2024-07-30**



Repository / Repozitorij:

[Dr Med - University of Zagreb School of Medicine Digital Repository](#)



Sveučilište u Zagrebu

Medicinski fakultet

Ana Kamber

DIJAGNOSTIČKA PRIMJENA ULTRAZVUKA U REUMATOLOGIJI

Diplomski rad



Zagreb, 2023.

Ovaj diplomski rad izrađen je na Zavodu za kliničku imunologiju i reumatologiju Klinike za unutarnje bolesti KBC-a Zagreb pod vodstvom doc.dr.sc. Miroslava Mayera i predan je na ocjenu u akademskoj godini 2022./23.

KRATICE

ACR	Američko reumatološko društvo
CD	Obojeni dopler (engl. Color Doppler)
CREST	Kalcinoza, Raynaudov fenomen, ezofagealni dismotilitet, sklerodaktilija, teleangiektazije
CRP	C reaktivni protein
CT	Kompjutorizirana tomografija (engl. Computed tomography)
DMARD	Lijekovi koji modificiraju tijek bolesti (engl. Disease-modifying antirheumatic drugs)
EULAR	The European Alliance of Associations for Rheumatology
GLOESS	Global OMERACT-EULAR Score System
GS	Siva skala (engl. gray scale)
HRCT	CT visoke rezolucije (engl. High Resolution Computerised Tomography)
MALT	Limfno tkivo pridruženo sluznicama (engl. mucosa associated lymphoid tissue)
MCP	Metakarpofalangealni
MR	Magnetska rezonancija
NHL	Non-Hodgkin limfom
OMERACT	Outcome Measures in Rheumatoid Arthritis Clinical Trials
PD	Oснаženi dopler (engl. Power Doppler)
POCUS	Korištenje ultrazvuka uz krevet (engl. Point-of-care ultrasound)
RA	Reumatoidni artritis
RI	Indeks rezistencije (engl. Resistance Index)
SD	Spektralni dopler (engl. Spectral Doppler)

SE	Sedimentacija eritrocita
SjS	Sjögrenov sindrom
SLE	Sustavni eritemski lupus
SLICC	Systemic Lupus International Collaborating Clinics
SSc	Sistemska skleroza
T2T	Liječenje ka cilju (engl. „Treat-to-target“)
TUI	engl. Targeted ultrasound initiative

SADRŽAJ

SAŽETAK

SUMMARY

1. UVOD	1
2. POVIJEST ULTRAZVUKA	2
3. POVIJEST ULTRAZVUKA U REUMATOLOGIJI	4
4. PRIMJENA ULTRAZVUKA U DIJAGNOSTICI REUMATOIDNOG ARTRITISA .5	
4.1. Reumatoidni artritis.....	5
4.2. Modaliteti ultrazvuka u dijagnostici reumatoidnog artritisa	6
4.3. Indikacije za primjenu ultrazvuka u reumatoidnom artritisu	6
4.4. Ultrazvučni entiteti u reumatoidnom artritisu.....	7
4.4.1. Sinovitis	7
4.4.2. Tenosinovitis i burzitis	9
4.4.3. Erozijske kosti i oštećenje hrskavice.....	9
5. PRIMJENA ULTRAZVUKA U DIJAGNOSTICI KOLAGENOZA	11
5.1. Sustavni eritemski lupus	11
5.1.1. Primjena muskuloskeletnog ultrazvuka u dijagnostici sustavnog eritemskog lupusa	12
5.1.2. Ultrazvuk pluća u sustavnom eritemskom lupusu: pleuralni i perikardijalni izljev	13
5.2. Sistemska skleroza	14
5.2.1. Primjena ultrazvuka u dijagnostici sistemske skleroze	15
5.2.2. Ultrazvuk kože u sistemske sklerozi	15
5.2.3. Ultrazvuk pluća u sistemske sklerozi: intersticijska plućna fibroza	16
5.3. Sjögrenov sindrom	17
5.3.1. Primjena ultrazvuka u dijagnostici Sjögrenovog sindroma	18
5.3.2. Ultrazvuk žlijezda slinovnica u Sjögrenovom sindromu	18
6. PRIMJENA ULTRAZVUKA U DIJAGNOSTICI SERONEGATIVNIH SPONDILOARTROPATIJA	21
6.1. Seronegativne spondiloartropatije.....	21
6.1.1. Primjena ultrazvuka u dijagnostici seronegativnih spondiloartropatija.....	22
7. USPOREDBA ULTRAZVUKA S DRUGIM SLIKOVNIM METODAMA	24
7.1. Prednosti i mane ultrazvuka	24
7.2. Usporedba ultrazvuka i kliničkog pregleda	24
7.3. Usporedba ultrazvuka i konvencionalne radiografije	25

7.4. Usporedba ultrazvuka i kompjutorizirane tomografije	25
7.5. Usporedba ultrazvuka i magnetske rezonancije	26
7.6. Usporedba ultrazvuka i slikovnih metoda za prikaz slinovnica	27
8. BUDUĆNOST ULTRAZVUKA U REUMATOLOGIJI	28
9. ZAHVALE	31
10. LITERATURA	32
11. ŽIVOTOPIS	37

SAŽETAK

Dijagnostička primjena ultrazvuka u reumatologiji

Autor: Ana Kamber

Ultrazvuk se kao slikovna dijagnostička metoda u medicini počeo koristiti tridesetih godina dvadesetog stoljeća, no širu primjenu u kliničkoj praksi nalazimo tek u drugoj polovici dvadesetog stoljeća. Tehnološkim napretkom i dolaskom visokofrekventnih transducera na tržište povećala se prostorna rezolucija te se ultrazvuk počeo sve više koristiti i u reumatologiji.

Glavni modaliteti ultrazvuka koji se koriste u reumatologiji su GS, CD i PD. Koristi se u dijagnostici bolesti, praćenju tijeka bolesti te odgovoru na terapiju. U reumatologiji se ultrazvuk najčešće koristi za pregled muskuloskeletnog sustava zbog svoje sposobnosti brze detekcije sinovitisa, koštanih erozija, tendinitisa, burzitisa i drugih upalnih promjena čije postojanje utječe na donošenje kliničke odluke. U dijagnostici sustavnih reumatoloških bolesti ultrazvuk se koristi pri pregledu žlijezda slinovnica, kože, pluća, krvnih žila te za detekciju pleuralnog i perikardijalnog izljeva. Zbog svoje praktičnosti, brzine, široke dostupnosti i nekorištenja štetnog ionizirajućeg zračenja pokazao se kao dobra metoda u usporedbi s drugim slikovnim dijagnostičkim metodama, kao što su MR, CT i konvencionalna radiografija. Sa sve većom primjenom ultrazvuka u dijagnostici reumatoloških bolesti javila se potreba standardizacije postupka ultrazvučnog pregleda i točnog definiranja entiteta koji se njime mogu prikazati. U standardizaciji je vodeću ulogu imala ultrazvučna radna skupina OMERACT koja djeluje u sklopu saveza EULAR. U budućnosti se očekuje optimizacija primjene ultrazvuka u dijagnostičke svrhe s ciljem vrlo ranog postavljanja dijagnoze kroničnih upalnih bolesti kako bi se prevenirala strukturalna oštećenja te s ciljem objektivnog praćenja tijeka bolesti, što zajedno vodi konceptu liječenja ka cilju.

Ključne riječi: kolagenoze, reumatoidni artritis, reumatologija, seronegativne spondiloartropatije, ultrazvuk

SUMMARY

Diagnostic use of ultrasound in rheumatology

Author: Ana Kamber

The use of ultrasound as a diagnostic imaging method started in the nineteen-thirties, but its wider use in clinical practice started in the second half of the twentieth century. Ultrasound began to be used more frequently in rheumatology due to the technological advances and the introduction of high-frequency transducers to the market, which increased the spatial resolution.

The main ultrasound modalities used in rheumatology are GS, CD and PD. It is used in the diagnosis of diseases, monitoring the course of the disease and the response to therapy. In rheumatology, ultrasound is most commonly used to examine the musculoskeletal system due to its ability to quickly detect synovitis, bone erosions, tendinitis, bursitis and other inflammatory changes, the existence of which affects clinical decision-making. In the diagnosis of systemic rheumatological diseases, ultrasound is used during the examination of the salivary glands, skin, lungs, blood vessels and for the detection of pleural and pericardial effusions. Due to its practicality, speed, wide availability and lack of harmful ionizing radiation, it has proven to be a good method compared to other imaging methods, such as MRI, CT and conventional radiography. With the increasing use of ultrasound in the diagnosis of rheumatological diseases, a need to standardize the ultrasound examination procedure and accurately define the entities that can be depicted by it emerged. The leading role in standardization had the working group OMERACT, which operates as part of the EULAR alliance. Optimization of the use of ultrasound for diagnostic purposes with the aim of very early diagnosis of chronic inflammatory diseases in order to prevent structural damage as well as objective monitoring of the course of the disease is expected in the future, which together leads towards the concept of „Treat-to-target“.

Key words: connective tissue diseases, rheumatoid arthritis, rheumatology, seronegative spondyloarthropathies, ultrasound

1. UVOD

Početak korištenja ultrazvuka u reumatologiji najbolje opisuju Grassi i Filippucci koji zaključuju da su prije mnogo godina svi reumatolozi bili slijepi. Bili su vrsni kliničari i odlični znanstvenici, no nisu mogli pogledati unutar tijela svojih pacijenata zbog drevnog prokletstva. No, krajem prošlog stoljeća došlo je do promjene: neki reumatolozi počeli su koristiti novu metodu slikovne dijagnostike koja im je dopuštala gledanje kroz kožu: bio je to ultrazvuk (1). Potreba za širokom uporabom ultrazvuka proizašla je iz velikog napretka u razumijevanju i liječenju reumatoloških bolesti od druge polovice dvadesetog stoljeća do danas. Otkrićem glukokortikoida i lijekova koji modificiraju tijek bolesti (DMARD), reumatolozi su po prvi puta mogli učinkovito utjecati na tijek bolesti i ishode (2). Kao preporuka u liječenju razvila se i strategija liječenja ka cilju („Treat-to-target“, T2T) koja definira cilj liječenja, kao što su remisija ili niska aktivnost bolesti, te čvrstu kontrolu koja zahtijeva česte preglede (3). Ultrazvuk se pokazao kao dobra metoda jer se brzo izvodi, lako prenosi do bolesničkog kreveta, jeftin je i ne zahtijeva puno prostora. Radi se o neinvazivnoj metodi koja koristi za pacijenta sigurno neionizirajuće zračenje, a liječniku omogućava prikaz struktura u više presjeka i analizu struktura u stvarnom vremenu (4). Kako se počeo sve više koristiti, postalo je jasno da treba standardizirati postupak i točno odrediti patološke promjene koje se njime mogu vidjeti. Vodeću ulogu u standardizaciji imala je ultrazvučna radna skupina „Outcome Measures in Rheumatoid Arthritis Clinical Trials“ (OMERACT) . Ista se danas u sklopu saveza „The European Alliance of Associations for Rheumatology“ (EULAR) bavi i standardizacijama u području muskuloskeletnog ultrazvuka, koji je nekada bio isključivo u domeni radiologa, a danas se njime koristi sve više kliničkih reumatologa (4,5). Ultrazvuk se pokazao korisnim u dijagnostici, terapiji i praćenju reumatskih bolesti. Gompels i Darlington su 1981. godine prvi uspjeli aspirirati sinovijalnu tekućinu pacijenta sa septičkim artritismom ramena uz navođenje ultrazvukom, a danas koristimo ultrazvuk i za kontroliranu intraartikularnu aplikaciju lijekova, što umanjuje sva nepotrebna oštećenja tkiva, te za navođenje pri uzimanju biopsije (1,4). Još jedna specifična uloga ultrazvuka prepoznavanje je krajnje točke u liječenju, tj. trenutka kad treba zaustaviti eskalaciju terapije ili ju čak reducirati (6). U visokokvalitetnih uređaja s naprednim funkcijama kao što su osnaženi dopler (PD, engl. Power Doppler), obojani dopler (CD, engl. Color Doppler), elastosonografija i mnoge druge možemo razabrati detalje milimetarskom točnošću te zamijetiti i najmanje povećanje protoka krvi u pacijenata u ranim stadijima bolesti. Kako navode Grassi i Filippucci, ultrazvuk je pravi švicarski nož u rukama iskusnog ultrasoničara (1).

2. POVIJEST ULTRAZVUKA

Korištenje ultrazvuka kao dijagnostičke metode danas je svakodnevica u mnogim granama medicine, no njegov razvoj iz velikog vojnog uređaja loše rezolucije u prijenosni uređaj prilagođen korisniku možemo pratiti još od devetnaestog stoljeća. Osnovna svojstva zvuka opisao je matematičar i fizičar lord Rayleigh u djelu „Teorija zvuka“ 1871. godine, što je poslužilo kao osnova svim budućim istraživačima (7). Samo desetljeće nakon, braća Pierre i Jacques Curie otkrivaju fenomene izravnog i obrnutog piezoelektričnog učinka kristala kvarca, što je poslužilo za razvoj transducera kakve koristimo i danas (8). Dva bitna povijesna događaja vratila su fokus istraživača na ultrazvuk početkom 20. stoljeća – potonuća Titanika i Prvi svjetski rat. Na ovo su utjecale tri bitne spoznaje: podvodna udaljenost objekata može se odrediti mjerenjem vremena od pulsa zvuka do odjeka, usmjerenjem ultrazvuka možemo odrediti i udaljenost i smjer objekta na frekvencijama koje nisu čujne te Langevinovo otkriće posebnog smjera rezanja kvarca kako bi se povećala snaga prijemnika. Prvobitno su ova otkrića poslužila u detekciji podmornica i santa leda, no nakon rata središte pozornosti prebačeno je na mapiranje morskog dna. Daljnji razvoj u vojne svrhe nastavio se tek tijekom Drugog svjetskog rata (7,8).

Prvu primjenu ultrazvuka u medicini nalazimo još 1930-ih i 1940-ih kad su braća Karl (psihijatar i neurolog) te Friedrich Dussik (fizičar) pokušali ultrazvučno prikazati ljudski mozak, nazvavši prikaz „hiperfonogram“. Kasnije je nažalost otkriveno da je ovaj pokušaj prikazivao artefakte zbog kojih prikaz nije bio upotrebljiv. Jedan od ranijih primjera primjene u dijagnostičke svrhe također uključuje rad Georgea Ludwiga koji je ultrazvukom prikazao žučne kamence psa. Upravo to postignuće zaslužno je za početak istraživačkog rada Johna Juliana Wilda i Douglasa Howryja, čiji je doprinos razvoju dijagnostičkog ultrazvuka bio nemjerljiv. Radeći kao kirurg tijekom Drugog svjetskog rata, Wild je naišao na problem razlikovanja mehaničkog i paralitičkog ileusa te je rješenje potražio u ultrazvučnoj dijagnostici. Kasnije u svojim istraživanjima mjerio je debljinu crijevne stijenke te čak uspio vizualizirati slojeve crijevnog tkiva, što je objavio 1950. godine. Poseban doprinos dao je otkrićem različite ehogenosti malignog tkiva u usporedbi sa zdravim tkivom, što je klinički primjenio u probiru pacijentica na tumore dojke (8). Unatoč tome, šira primjena medicinskog ultrazvuka 1950-ih godina bila je jedino u području ginekologije i opstetricije (7). Za razliku od Wilda koji je za svoja otkrića tražio brzu kliničku primjenu, Howry se posvetio razvoju sofisticirane tehnologije. U želji za dobivanjem prikaza visoke kvalitete osmislio je ultrazvučni sistem za čije potrebe je pacijent trebao duže vrijeme biti uronjen u vodeni

spremnik i nepomičan, zbog čega uređaj nikad nije uveden u kliničku praksu. Unatoč neuspjehu nekoliko prototipova tijekom 1950-ih godina, 1961. godine Howry osmišlja prvi ručni kontaktni skener u Sjedinjenim Američkim Državama. To razdoblje imalo je velik utjecaj na razvoj i primjenu ultrazvuka u mnogim granama medicine. Razvoj ehokardiografije pripisujemo kardiolozima Inge Edler i Carlu Hellmuthu Hertz, a širu primjenu ultrazvuka u kirurgiji nalazimo 1970-ih i 1980-ih u dijagnostici bolesti dojke, bilijarnog trakta, gušterače, štitnjače te ranoj detekciji ascitesa. Uporaba u brzom dijagnostici traumatoloških pacijenata zaživjela je nešto kasnije, pojavom prijenosnih ultrazvučnih uređaja (8).

3. POVIJEST ULTRAZVUKA U REUMATOLOGIJI

Kao što je već spomenuto, sedamdesetih godina prošlog stoljeća ultrazvučnu dijagnostiku nalazimo u velikom broju medicinskih specijalizacija, no ne i u reumatologiji. Za razvoj ove dijagnostičke metode u polju reumatologije zaslužni su radiolozi. Neke od prvih primjena bile su korištenje ultrazvuka u diferencijaciji Bakerove ciste od tromboflebitisa te nekoliko godina kasnije prikaz suprapatelarnog izljeva i zadebljanja sinovije u pacijenata s reumatoidnim artritismom. Tijekom osamdesetih godina ultrazvuk se koristio samo za evaluaciju većih zglobova i burzi iz razloga što tada dostupni niskofrekventni transduceri nisu imali mogućnost prikaza manjih zglobova. Aisen i sur. 1984. godine prvi su pokazali da se ultrazvukom može mjeriti debljina zglobne hrskavice te prikazati njene površinske i dubinske promjene, a tri godine kasnije objavljeno je prvo opsežno istraživanje uloge ultrazvuka u mjerenju aktivnosti bolesti u pacijenata s reumatoidnim artritismom. Devedesetih godina drastično se poboljšala prostorna rezolucija dolaskom nove generacije visokofrekventnih uređaja na tržište, što je omogućilo uočavanje dotad neprikazivih anatomskih detalja. Nedugo zatim objavljeno je prvo istraživanje ultrazvučno prikazanih metakarpofalangealnih zglobova (MCP) u pacijenata s reumatoidnim artritismom, a ultrazvuk se ubrzo pokazao i kao dobra metoda prikaza tetiva. Novi milenij sa sobom je donio daljnji razvoj tehnologije, kliničku uporabu Color Dopplera i Power Dopplera te nova istraživanja koja pokazuju prednosti ultrazvučne dijagnostike u usporedbi s drugim metodama. Wakefield i sur. pokazali su da se ultrazvukom može otkriti više erozija nego konvencionalnom radiografijom, pogotovo u ranijim stadijima reumatoidnog artritisa, dok su Szkundlarek i sur. dokazali da je Power Doppler poudana metoda za procjenu upalne aktivnosti u MCP zglobovima. Danas se ultrazvukom mogu vjerodostojno prikazati anatomske detalje zglobnih i vanzglobnih struktura vrlo malih dimenzija te prepoznati bolesti u ranim stadijima (1).

4. PRIMJENA ULTRAZVUKA U DIJAGNOSTICI REUMATOIDNOG ARTRITISA

4.1. Reumatoidni artritis

Reumatoidni artritis (RA) multifaktorijalna je sistemska upalna bolest koja primarno zahvaća zglobove. Zahvaća otprilike od 0,4% do 1,3% populacije, dvostruko do trostruko je češća u žena, najveću incidenciju ima u šestom desetljeću života te je češća urbanim područjima (9). Značajna je zbog progresivne destrukcije zglobova, što je uzrok nepovratnog ograničenja fizičke aktivnosti u svakodnevnom životu te značajnog narušavanja kvalitete života (10).

Simptomi ranih stadija RA uvelike se razlikuju od simptoma neliječenih kasnijih stadija. Ranije stadije karakteriziraju generalizirani simptomi poput umora, sindroma nalik gripi, oteknuća i bolnosti te jutarnje ukočenosti zglobova. S druge strane, neliječeni kasniji stadiji bolesti imaju težu kliničku sliku u kojoj dominiraju sistemske manifestacije poput pleuralnog izljeva, hematoloških poremećaja, reumatoidnih čvorića i teških oštećenja zglobova sa značajnim smanjenjem opsega pokreta i bolnošću. Pacijenti najčešće prvo dolaze liječniku sa simptomima bolnih i oteknutih zglobova te jutarnjom ukočenošću i umorom. Pravovremeno postavljena dijagnoza reumatoidnog artritisa vrlo je bitna u ovih pacijenata jer rani početak liječenja može značajno usporiti progresiju bolesti i nastanak ireverzibilnih promjena zglobova u do 90% pacijenata. Postavljanje dijagnoze započinje kliničkim pregledom i ispitivanjem simptoma, rizičnih čimbenika i obiteljske anamneze. Zatim slijedi ultrazvučni pregled zglobova te laboratorijsko mjerenje upalnih markera poput C reaktivnog proteina (CRP) i sedimentacije eritrocita (SE) u serumu te detekcija antitijela specifičnih za reumatoidni artritis. Od slikovne dijagnostike preporučeno je koristiti ultrazvuk ili magnetsku rezonanciju (MR) u dijagnostici ili praćenju aktivnosti bolesti u RA. Ultrazvuk je ipak češće korišten zbog svojih prednosti kao što su niža cijena, veća dostupnost, neinvazivnost i manjak kontraindikacija (9).

4.2. Modaliteti ultrazvuka u dijagnostici reumatoidnog artritisa

Muskuloskeletni ultrazvuk najčešće je korištena slikovna dijagnostička metoda u pregledu pacijenata s upalnim bolestima zglobova. Koristi se u dijagnostici bolesti, procjeni upalne aktivnosti te praćenju aktivnosti bolesti u pacijenata koji primaju imunosupresivnu terapiju (11). Glavni modaliteti ultrazvuka koji se koriste u kliničkoj praksi su siva skala (GS, engl. gray scale) i Doppler. GS pruža informacije o morfologiji anatomskih struktura zgloba i periartikularnih struktura te omogućava razlikovanje struktura različitih ehogenosti. Dopplerom se pak procjenjuje protok krvi kroz određeno anatomsko područje čime se procjenjuje intenzitet upale u tom tkivu (12). U kliničkoj praksi koriste se CD, PD i spektralni dopler (SD, engl. Spectral Doppler). CD određuje smjer i srednju brzinu protoka krvi, dok je PD bolji za detekciju sporog protoka krvi koji je karakterističan za novonastale žile u sinovijalnom tkivu. Više studija dokazalo je sposobnost Dopplera u otkrivanju sinovijalne vaskularizacije te razlikovanju aktivnog od inaktivnog sinovitisa u pacijenata s kroničnim upalnim artritima. Napredak tehnologije umanjio je razlike između CD i PD te oni danas imaju slične osjetljivosti (5). Danas su dostupne visokofrekventne i visokorezolucijske ultrazvučne glave kojima je moguće dobiti prikaz površnih struktura visoke rezolucije. Muskuloskeletni ultrazvuk preporučeno je raditi linearnim sondama visoke rezolucije s frekvencijama između 6 i 14 MHz ukoliko se želi prikazati dublje strukture te frekvencijama preko 15 MHz ukoliko se prikazuje strukture koje su smještene površno (5). Pri frekvenciji od 15 MHz penetracija u dubinu iznosi samo 2 cm (4). Metode poput kontrastnog ultrazvuka ili trodimenzionalnog ultrazvuka za sada imaju primjenu samo u istraživanjima (12).

4.3. Indikacije za primjenu ultrazvuka u reumatoidnom artritisu

Primjena dijagnostičkog ultrazvuka u reumatoidnom artritisu može se svesti na četiri osnovne indikacije, a to su otkrivanje subkliničkog sinovitisa, otkrivanje koštanih erozija koje su nevidljive na klasičnim radiogramima, pregled tetiva, tetivnih spojnica i burzi te primjena injekcija i aspiracije zglobova pod kontrolom ultrazvuka (4). Studija o korištenju muskuloskeletnog ultrazvuka u rutinskoj reumatološkoj kliničkoj praksi na području srednje i istočne Europe pokazala je da je većina ultrazvučnih pregleda služila postavljanju dijagnoze, trećina za praćenje aktivnosti bolesti, a većina je imala utjecaj na donošenje kliničke odluke (5).

4.4. Ultrazvučni entiteti u reumatoidnom artritisu

EULAR i OMERACT definirali su 2005. godine tipične ultrazvučne nalaze u pacijenata s reumatoidnim artritisom te se iste koriste još i danas. Tablica 1. prikazuje navedene definicije (12).

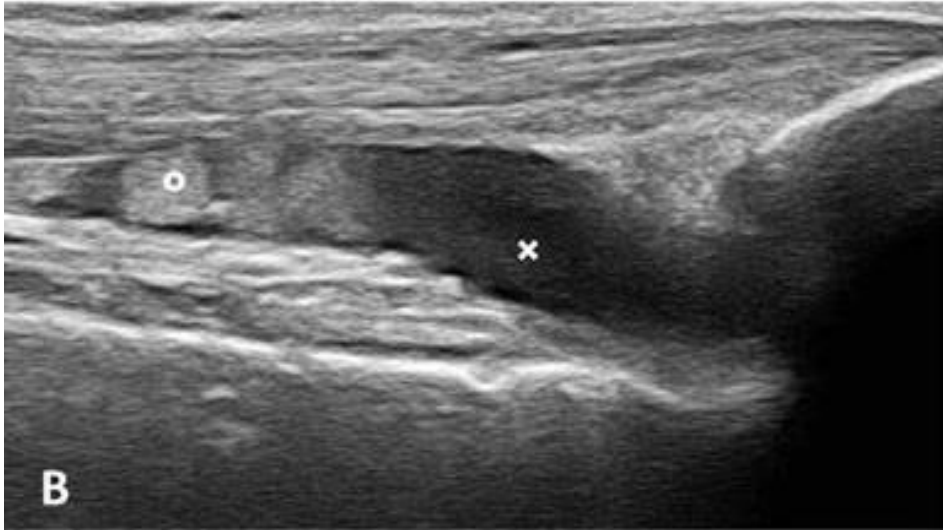
Tablica 1. Definicije ultrazvučnih patologija prema EULAR-u i OMERACT-u

<i>Patologija</i>	<i>Definicija</i>
<i>Sinovitis</i>	Prisutnost abnormalnog, hiperehogenog, nepomičnog i slabo kompresibilnog intraartikularnog sadržaja koji može pokazivati PD signal.
<i>Izljev</i>	Anehogeni intraartikularni pomični i kompresibilni sadržaj koji ne pokazuje PD signal.
<i>Koštane erozije</i>	Intraartikularni diskontinuitet koštane površine, vidljiv u dvije međusobno okomite ravnine.
<i>Tenosinovitis</i>	Hipoehogeno ili anehogeno zadebljano tkivo, s ili bez tekućine unutar tetivne ovojnice, vidljivo u dvije međusobno okomite ravnine te može pokazivati PD signal.

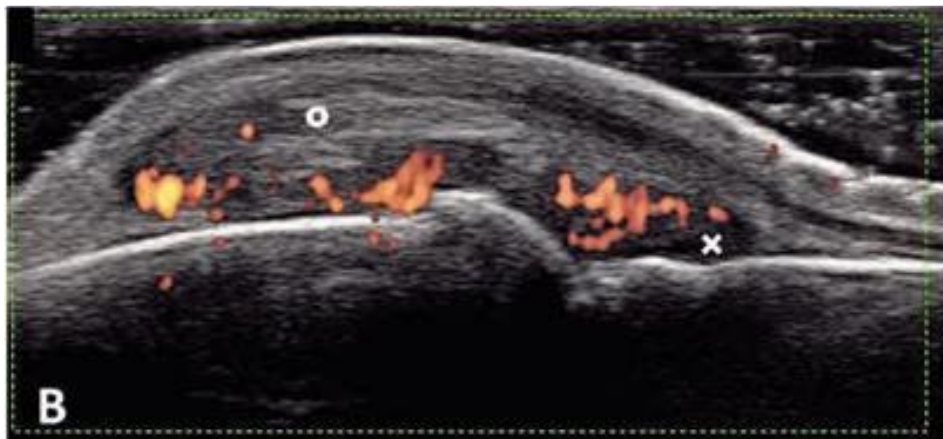
4.4.1. Sinovitis

Sinovitis je ključna karakteristika reumatoidnog artritisa. Upalne promjene u zglobu odražavaju upravo izljev i/ili hipertrofija sinovije uz porast lokalnog protoka krvi. Pri postojanju sinovijalne hipertrofije koriste se PD i GS za razlikovanje aktivne i inaktivne upale. OMERACT je predložio primjenu standardiziranog sustava bodovanja ovih promjena kombinirajući nalaze GS i PD modaliteta ultrazvuka. Jedan od takvih sustava bodovanja je semikvantitativna ljestvica koja dijeli promjene prikazane koristeći GS na nekoliko kategorija: 0=odsutne, 1=blage, 2=umjerene, 3=značajne. Isti semikvantitativni sustav može se koristiti i za kvantifikaciju PD signala, no najčešće se koristi sljedeća ljestvica: 0=bez PD signala ili bez protoka, 1=jedan signal krvne žile ili blagi protok, 2=udruženi signal žila na površini manjoj od polovice sinovije ili srednji protok, 3=preko pola površine sinovijalne membrane sa signalom ili teški protok. Ljestvica koja kombinira semikvantitativne nalaze GS i PD nalaza naziva se Global OMERACT-EULAR Score System (GLOESS) (5,10,13). Kvantitativni sustavi bodovanja PD nalaza neovisni su o operateru zbog toga što se temelje na

računalnom zbroju obojenih piksela. Još jedan kvantitativni sistem je i mjerenje indeksa rezistencije (RI) koji se dobiva korištenjem spektralnog doplera, pri čemu se upala uočava kao promjena obrasca protoka krvi u tom tkivu te niže vrijednosti RI označavaju upalu (13). Slika 1. prikazuje znakove sinovitisa na GS ultrazvuku, a slika 2. prikazuje znakove sinovitisa na PD ultrazvuku (10).



Slika 1. Longitudinalni GS prikaz znakova suprapatelarnog sinovitisa lijevog koljena pacijenta s RA (krugom je označena sinovijalna hipertrofija, a križem izljev). Prema Rizzo i sur. (2013.)



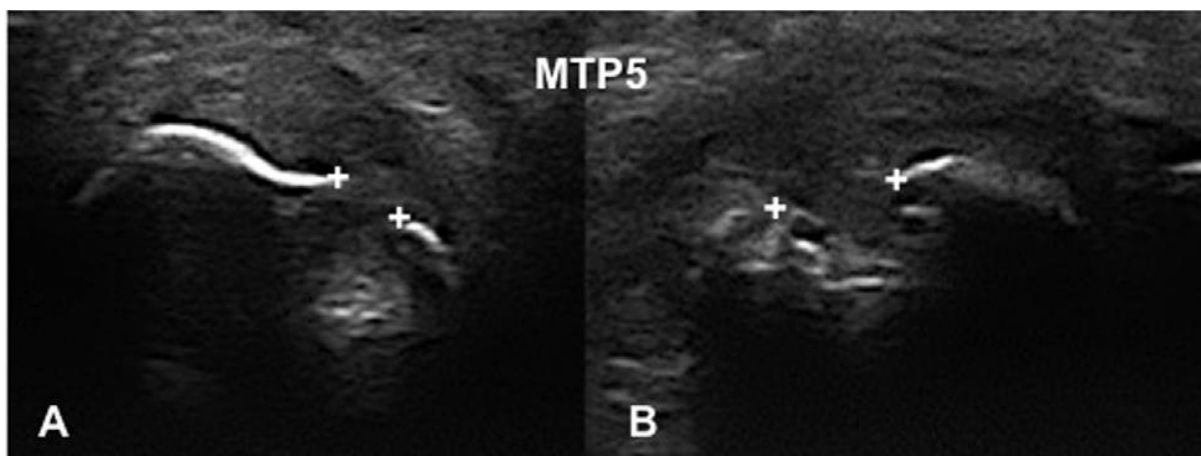
Slika 2. Dorzalni longitudinalni PD prikaz aktivnog sinovitisa i lokalne hipervaskularizacije drugog MCP zgloba (krugom označena sinovijalna hipertrofija, a križem izljev). Prema Rizzo i sur. (2013.)

4.4.2. Tenosinovitis i burzitis

Tenosinovitis je česta pojava u pacijenata s RA. Istraživanje koje se bavilo učestalošću tenosinovitisa u područjima ručnih i skočnih zglobova pacijenata s RA pokazalo je da su najčešće zahvaćene tetive mišića *extensor carpi ulnaris* i mišića *tibialis posterior* (14). Filippucci i sur. pokazali su da uz ove tetive često budu zahvaćene i tetive fleksora drugog i četvrtog prsta ruke. Skala za bodovanje tenosinovitisa slična je skali za sinovitis te isto tako ima raspon od 0 do 3 (10). Rekurentne epizode tenosinovitisa mogu uzrokovati proliferaciju tenosinovijalnog tkiva te dovesti do promjena u strukturi tetive. Takve promjene smanjuju adheziju tetiva i mogu dovesti do rupture. Istraživanje iz 2012. godine pokazalo je da je ultrazvuk koristan u prepoznavanju patoloških promjena tetiva jer iste mogu proći nezamjećene tijekom kliničkog pregleda. Osim sinovitisa i tenosinovitisa u upalne promjene koje se nalaze u pacijenata s RA ubraja se i burzitis. Upala burzi za pacijenta predstavlja značajno pogoršanje kvalitete života zbog čega je brzo prepoznavanje ključno za promjenu terapije. Uloga ultrazvuka u prepoznavanju burzitisa nije još dovoljno istražena te se trenutno većinom koristi za patologije ramena i stopala (10).

4.4.3. Erozijske kosti i oštećenje hrskavice

Ultrazvuk se pokazao superiornim u odnosu na konvencionalnu radiografiju u detekciji koštanih erozija unatoč tome što kompjutorizirana tomografija (CT) i MR imaju bolju osjetljivost, no smatra se da je razlog tome nemogućnost pregleda velikih zglobova ultrazvukom. Točnost određivanja dubine erozija utvrdili su Koski i sur. u istraživanju koje je pokazalo da se ultrazvukom mogu detektirati erozije dubine 1 mm jednakom točnošću kao i erozije dubine 4 mm. Više semikvantitativnih skala predloženo je za bodovanje erozija, no sposobnost praćenja iste erozije kroz vrijeme još nije formalno evaluirana (14). Slika 3. prikazuje erozije kao koštane diskontinuitete na GS ultrazvuku (15).



Slika 3. Eroziije pete metatarzofalangealne kosti (koštani diskontinuiteti označeni križevima) na transverzalnom (A) i longitudinalnom (B) ultrazvučnom prikazu. Prema Forien i Ottaviani (2017.)

Klasični radiogrami mogu prikazati samo indirektne znakove oštećenja hrskavice, dok se ultrazvukom može dobiti detaljan prikaz hijaline hrskavice te identificirati male hrskavične abnormalnosti u pacijenata s RA. Ultrazvučna dijagnostika omogućava vjerodostojno mjerenje hrskavice na razini zglobova prstiju te pokazuje odličnu osjetljivost u usporedbi s rentgenom (10,14).

5. PRIMJENA ULTRAZVUKA U DIJAGNOSTICI KOLAGENOZA

5.1. Sustavni eritemski lupus

Sustavni eritemski lupus (SLE) kronična je autoimuna bolest koju karakterizira širok spektar kliničkih manifestacija. Uzrok su joj stvaranje i manjkavo uklanjanje cirkulirajućih protutijela koja sudjeluju u stvaranju imunokompleksa koji se odlažu u tkivima. Uz protutijela u patogenezi ulogu imaju i citokini te sustav komplementa (16). Procijenjena incidencija na području Sjeverne Amerike, Južne Amerike i Europe je do 23 novooboljelih godišnje na 100 000 stanovnika (5,16). Bolest je češća u osoba crne rase nego bijele, a najčešće pogađa žene generativne dobi. Prva prezentacija bolesti često slični sindromu nalik gripi i obilježena je gubitkom na tjelesnoj masi, blago povišenom temperaturom te artralgiama ili artritism. Artritis u sustavnom eritemskom lupusu karakteriziraju produljena jutarnja ukočenost zglobova i blago do srednje jako oticanje zglobova. Za razliku od reumatoidnog artritisa, ova vrsta artritisa najčešće nije erozivna i najčešće se ne nalazi većih izljeva zbog manje upale sinovije. Isto tako puno rjeđe nastaju deformiteti zglobova (16). Čak 65% - 95% pacijenata u nekom trenutku tijekom bolesti ima artritis, artralgije ili mijalgije (5). Istraživanje na području Hrvatske koje su proveli Cerovec i suradnici pokazalo je da je čak 52,6% pacijenata imalo artritis, kao kriterij za dijagnosticiranje bolesti, u početku bolesti (17). Kožne manifestacije bolesti javljaju se u 75-80% pacijenata, a opisuju se kao eritematozne promjene u razini kože na malarnim eminencijama, vlasištu, vratu, rukama i prsima (16). Bolest se može manifestirati i kao lupus nefritis, hematološki poremećaj, neuropsihijatrijski poremećaj, ali i kao serozitis (pleuritis, perikarditis). Dijagnoza se postavlja na temelju kliničkih i laboratorijskih značajki specifičnih za ovu bolest koje čine kriterije različitih klasifikacija. Prve klasifikacijske kriterije napisalo je Američko reumatološko društvo (ACR) početkom sedamdesetih godina prošlog stoljeća, a kasnije su još dva puta revidirani. Nakon njih nastali su „Systemic Lupus International Collaborating Clinics“ (SLICC) kriteriji 2012. godine, a 2019. godine izašli su najnoviji kriteriji koje su zajedno sastavili EULAR i ACR (5,18).

5.1.1. Primjena muskuloskeletnog ultrazvuka u dijagnostici sustavnog eritemskog lupusa

Muskuloskeletne manifestacije vrlo su česte u pacijenata sa sustavnim eritemskim lupusom. Unatoč tome, duže vrijeme smatrane su manje važnim obilježjem bolesti. Simptomi prolaznih i migrirajućih artralgijskih u ovih pacijenata često se javljaju unatoč manjku kliničkih znakova upale zglobova ili tetiva (19). Iako ovi simptomi nisu po život opasni, oni u velikoj mjeri narušavaju radnu sposobnost i svakodnevno funkcioniranje, što se zamjećuje u čak dvije trećine pacijenata. Procjena zglobnih promjena koju olakšava korištenje ultrazvuka bitna je za ranije postavljanje dijagnoze i raniji početak liječenja (5,20). Ozbek i sur. ukazali su na važnost ranijeg prepoznavanja bolesti rezultatima svog istraživanja koji su pokazali da je pacijentima koji su se prezentirali muskuloskeletnim simptomima dijagnoza SLE postavljena unutar 3 mjeseca tek u 27% slučajeva. Za razliku od njih, pacijentima koji su se prezentirali leptirastim osipom, perikarditisom, pleuritisom ili spontanom pobačajem dijagnoza SLE je postavljena puno ranije (21).

U kliničkoj praksi, većina pacijenata koja se žali na bol u zglobovima i tetivama nema prisutne znakove upale pri fizikalnom pregledu. Više istraživanja pokazalo je da je ultrazvuk i više nego koristan u ovakvim slučajevima. Torrente-Segarra i sur. procjenjivali su prevalenciju postojanja PD signala pri ultrazvučnom pregledu zglobova pacijenata sa SLE. Rezultati su pokazali da je u 71% simptomatskih pacijenata bez kliničkih znakova upale i 7% asimptomatskih pacijenata dobiven PD signal. Ultrazvučno su prikazani tenosinovitis, sinovijalna hipertrofija i izljev (19).

Artropatije u SLE dijele se u tri glavne skupine: nedeformirajući neerozivni artritis, erozivnu artropatiju ili Rhupus sindrom te deformirajuću ili Jaccoudovu artropatiju. Najveći broj pacijenata sa SLE ima nedeformirajući neerozivni tip artritisa, 5% pacijenata ima Rhupus sindrom koji klinički nalikuje RA, dok 15% ima Jaccoudovu artropatiju. Izuzev Rhupus sindroma, artritis u SLE smatrao se uglavnom neerozivnim. Ovo su opovrgnula istraživanja koja su ultrazvučno pokazala značajan broj koštanih erozija u pacijenata sve 3 skupine artritisa te iste potvrdila konvencionalnim slikovnim metodama poput CT-a ili MR (19). Zahvaćene mogu biti i periartikularne strukture, uzrokujući tendinitis i tenosinovitis. Ultrazvučne promjene najčešće su nađene na tetivama fleksora prstiju, zatim tetivama ekstenzora šake te najrjeđe na tetivama nogu (5). Novija istraživanja pokazala su da je u pacijenata sa SLE zahvaćanje enteza češće nego se prije mislilo. Di Matteo i sur. uočili su da

je 67% pacijenata imalo barem jednu ultrazvučno dokazanu promjenu enteza te da je aktivna upala nađena značajno češće nego u zdravih ispitanika (22).

Zanimljiv aspekt koji proizlazi iz istraživanja koja se bave ultrazvukom je njegov prediktivni potencijal. Piga i sur. pokazali su u petogodišnjem istraživanju da je pristunost PD signala povezana sa egzacerbacijama muskuloskeletnih simptoma unutar dvije godine. Kao nastavak na ovo istraživanje, Corzo i sur. pokazali su da su pacijenti u kojih su ultrazvučno prikazane upalne promjene kasnije tijekom bolesti razvili perzistentne artralgijske i/ili artritis te češće primili hidroksiklorokin i metotreksat (19).

5.1.2. Ultrazvuk pluća u sustavnom eritemskom lupusu: pleuralni i perikardijalni izljev

Najnoviji kriteriji ACR-a i EULAR-a za postavljanje dijagnoze SLE navode pleuralni izljev, perikardijalni izljev i akutni perikarditis kao entitete koji se boduju. Pri tome kriterij zahtjeva da pleuralni i perikardijalni izljev budu potvrđeni slikovnom dijagnostikom poput ultrazvuka, CT-a, MR-a ili klasičnom radiografijom. Da bude zadovoljen kriterij akutnog perikarditisa mora postojati dva ili više od sljedećih znakova i simptoma: bol tipična za perikarditis, perikardijalno trenje, tipičan EKG i novonastali ili uznapredovali perikardijalni izljev dokazan slikovnom dijagnostikom (18). Lee i Budhatoki opisali su slučaj pacijentice s otprije poznatim SLE koja se prezentirala dispnejom, tahipnejom, tahikardijom i pleuritičnom boli u hitnom prijemu. Korišten je *Point-of-care* ultrazvuk (POCUS) tj. prijenosni ultrazvučni uređaj korišten u hitnom prijemu te postavljena dijagnoza pleuralnog i perikardijalnog izljeva. Pleuralni izljev prikazan je bilateralno kao anehogena neseptirana kolekcija transudata s pozitivnim znakom flotiranja plućnog krila (eng. *jellyfish sign*). Pregled pluća POCUS-om izvodi se koristeći linearnu sondu kako bi se dobro prikazale abnormalnosti na razini pleuralne površine, kao što je to pleuralni izljev. Izljev se prikazuje kao anehogena struktura koja odvaja pleuralnu liniju od stijenke prsnog koša. Dok je pacijent u sjedećem položaju sonda se stavlja longitudinalno na baze pluća počevši od srednje skapularne linije. U tom položaju provjerava se posoji li izljev u kostofreničnom spoju. Ako postoji izljev, sonda se pomiče kranijalno kako bi se isti izmjerio. Zatim je potrebno prikazati patologiju i u aksilarnoj te srednjoj klavikularnoj liniji. Za potrebe prikaza srca POCUS-om koristi se sonda sastavljena od faznog niza. Stavlja se u područje trećeg i četvrtog interkostalog prostora parasternalno u smjeru lijevog kuka, što omogućava prikaz sistoličke i dijastoličke funkcije srca. Zatim se sonda rotira za 90 stupnjeva u smjeru sata, pri čemu se dobro vizualizira

pomicanje srčane stijenke i otkriva potencijalne nesimetrične kontrakcije. Na kraju se sonda pomiče na apeks srca kako bi ultrasoničar sagledao sve četiri srčane komore te procijenio postoji li perikardijalni izljev oko srca, nakon čega se još može pomaknuti sondu i subksifoidno. Veličina perikardijalnog izljeva procjenjuje se parasternalno mjerenjem veličine anehogenog prostora između slojeva perikarda uz posteriorni zid lijeve klijetke. Izljevi manji od 1 cm definiraju se kao mali, 1 do 2 cm kao izljevi srednje veličine te izljevi veći od 2 cm kao veliki. Pleuralni izljev se od perikardijalnog može razlikovati koristeći descendentnu aortu kao referentnu točku. Perikardijalni izljev prikazuje se kao anehogena tekućina anteriorno od aorte, dok je pleuralni izljev posteriorno. Autori naglašavaju važnost korištenja prijenosnog ultrazvuka navodeći da je njegovom primjenom u hitnom prijemu dijagnosticiranje uzroka dispneje za 150 minuta brže od konzultiranja i detaljne obrade od strane radiološke službe (23).

5.2. Sistemska skleroza

Sistemska skleroza (SSc) kompleksna je autoimuna bolest vezivnog tkiva koja sa sobom nosi značajan morbiditet. To je bolest koja može zahvatiti mnoge bitne organe pa je stoga u zbrinjavanje pacijenata sa SSc uključeno mnogo različitih specijalista. Vaskularne manifestacije često uzrokuju prve simptome, a nije rijetko ni preklapanje ove bolesti s drugim reumatološkim bolestima (24). Smatra se da od nje boluje otprilike jedna osoba na 10 000 ljudi (25). Kao što je slučaj i s mnoštvom drugih reumatoloških bolesti, češće su zahvaćene žene (24).

Termin skleroderma opisuje zadebljanje kože te može biti lokalizirana (morfea ili linearna skleroderma) ili se pojaviti zajedno sa promjenama na unutrašnjim organima, što se smatra sistemskom sklerozom u užem smislu. Oblik bolesti nazvan akronimom „CREST“ prema manifestacijama bolesti (kalcinoza, Raynaudov fenomen, ezofagealni dismotilitet, sklerodaktilija i teleangiektazije) sve se rjeđe koristi zbog preklapanja svih navedenih manifestacija s difuznim oblikom bolesti. Puno rjeđe se bolest može javiti bez zadebljanja kože (24).

Klasifikacijske kriterije za SSc objavili su 2013. godine ACR i EULAR. Navedeni su kriteriji zadebljanja kože prstiju koje se proteže proksimalno od MCP zglobova, lezije vrhova prstiju,

teleangiektazije, abnormalne kapilare ležišta nokta, plućna arterijska hipertenzija i intersticijska bolest pluća, Raynaudov fenomen i pozitivna protutijela povezana sa SS (24,25).

5.2.1. Primjena ultrazvuka u dijagnostici sistemske skleroze

Ultrazvuk je svoju dijagnostičku primjenu u sklopu sistemske skleroze pronašao u prikazu patologije zglobova, krvnih žila, kože, pluća pa čak i noktiju. Istraživanja koja su se bavila usporedbom ultrazvučnih nalaza zglobova pacijenata sa SSc i RA pokazala su da je prevalencija zglobnih izljeva, sinovijalne proliferacije i osteofita bila približno ista u obje bolesti, dok su PD signal i erozije češće nađene u pacijenata s RA (26).

5.2.2. Ultrazvuk kože u sistemske sklerozi

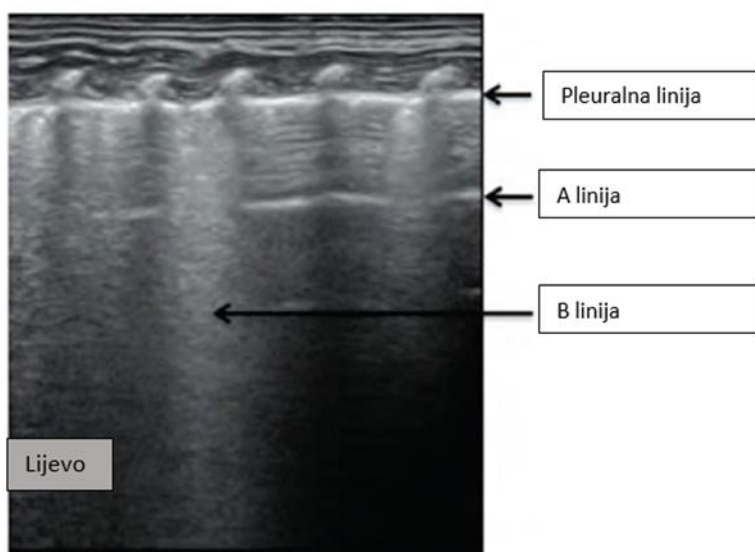
Ultrazvuk je prvi put korišten za ispitivanje svojstava kože 1979. godine, no nije imao dovoljno visoku rezoluciju. S razvojem visokofrekventnih sondi postalo je moguće ultrazvukom jasno razlikovati epidermis, dermis i subkutis te točno odrediti debljinu i kvalitativna svojstva kože. Svojstva kože progrediraju klasičnim redosljedom. Bolest započinje edematoznom fazom koja se nastavlja u fibrotičnu fazu te završava s atrofičnom fazom. Longitudinalno istraživanje iz 2003.godine pokazalo je zadebljanje i smanjenu ehogenost dermisa sklerotične kože u ranijim fazama bolesti. Uočeno je da stupanj zadebljanja opada s trajanjem bolesti te su autori zaključili da se ultrazvuk pokazao dobrim neinvazivnim sredstvom za praćenje progresije bolesti. Dokazano je da u pacijenata s početnom fazom SSc ultrazvuk može prikazati edematoznu fazu još i prije pojave palpabilnih kožnih promjena, što bi se moglo pokazati korisnim u ranom prepoznavanju pacijenata s difuznim kožnim oblikom bolesti.

Nedavno je u ultrazvučnom pregledu kože primjenjena i elastosonografija, nova tehnologija koja kombinira ultrazvuk i elastografiju. Njome je moguće neinvazivno procijeniti elastična svojstva tkiva mjerenjem deformacije tkiva kao odgovor na vanjsku silu pri čemu čvrstva tkiva imaju manju deformaciju u usporedbi s mekšim tkivima. Metoda se temelji na usporedbi radiofrekvencije ultrazvučnih valova prije i nakon kompresije tkiva. Rezultat pretrage prikazuje se kao obojena karta superponirana na uobičajeni GS ultrazvučni prikaz (26,27).

5.2.3. Ultrazvuk pluća u sistemskej sklerozi: intersticijska plućna fibroza

Intersticijska plućna fibroza česta je manifestacija u pacijenata sa SSc. Stupanj fibroze značajno ovisi o aktivnosti podležće bolesti, a često može biti uzrokom smrti u ovih pacijenata. Prethodno se kao prva dijagnostička metoda u procjeni intersticijske plućne fibroze koristila konvencionalna radiografija, no niska osjetljivost u početnim stadijima ograničila je njenu svakodnevnu kliničku primjenu. Trenutno je zlatni standard u dijagnostici intersticijske plućne bolesti CT visoke rezolucije (HRCT, eng. *High Resolution Computerised Tomography*). Osim što se koristi u tu svrhu, HRCT ima ulogu i u procjeni odgovora na terapiju i ishoda. Unatoč tome što je primjena ultrazvuka u prikazu plućnih promjena poznata otprije, tek nedavno se ultrazvuk počeo koristiti u dijagnostici i praćenju pacijenata sa SSc zahvaljujući istraživanjima koja su pokazala da rezultati ultrazvuka i HRCT visoko koreliraju (26).

Za razliku od muskuloskeletnog ultrazvuka, ultrazvuk pluća ne prikazuje tkivo pluća anatomski, već artefakte koji nastaju odbijanjem zvučnog vala. Na ovaj način se prikazati mogu samo periferni subpleuralni prostori. Ultrazvuk pluća izvodi se u interkostalnim prostorima postavivši sondu okomito na površinu prsa. Visceralna i parijetalna pleura prikazuju se kao jedna linija koja se naziva „pleuralna linija“. Zbog velike razlike u akustičnoj impedanciji između zraka i okolnog mekog tkiva, pleura dobro reflektira ultrazvučne valove stvarajući fenomene odjeka. Ispod pleuralne linije mogu se uočiti karakteristični horizontalni artefakti: „A linije“, koje predstavljaju ekvidistantne replike pleuralne linije, te artefakti koji nastaju kao odjeci miofascijalnih slojeva torakalnog zida. U slučaju postojanja intersticijske fibroze pluća akustična impedancija između zraka i mekih tkiva smanjena je na račun infiltracije tkiva upalnim stanicama i povećane količine vezivnog tkiva, što uzrokuje promjene u izgledu pleuralnih linija i pojavu vertikalnih artefakata nazvanih „B linije“. Ove linije zapravo označavaju povećanje gustoće plućnog tkiva smještenog subpleuralno, no ne do razine konsolidacije tkiva. Mogu se primjetiti i u drugim stanjima intersticijske patologije poput kardiogenog plućnog edema, pneumonije, ali rijetko i u zdravih pojedinaca. Prisutnost višestrukih B linija na ultrazvučnom prikazu znak je koji definira „intersticijski sindrom“ (28). Slika 4. prikazuje intersticijski sindrom. Vidljive su pleuralna linija, A linija i B linija koja prekida A liniju (29).



Slika 4. Intersticijski sindrom. Prema Liu i sur. (2014.)

5.3. Sjögrenov sindrom

Sjögrenov sindrom (SjS) sustavna je autoimuna bolest sa specifičnom predispozicijom za uzrokovanje upale egzokrinih žlijezda, posebice slinovnica i suznih žlijezda, ali isto tako i žlijezda u području nosa, gornjeg respiratornog trakta, orofarinksa i vagine. Glavna posljedica ove upale nastanak je *sicca* simptoma u vidu suhoće mukoznih površina, naročito usta i očiju. Procjenjuje se da je incidencija ove bolesti između 3 i 11 novih slučajeva na 100 000 osoba, pri čemu je uzrok širokom rasponu korištenje različitih klasifikacijskih kriterija kroz istraživanja. Od SjS-a predominantno obolijevaju žene. Ova bolest zapravo ima najneuravnoteženiji omjer spolova od svih sustavnih autoimunih bolesti. Omjer oboljelih žena naspram muškaraca je čak 10:1. Fenotipska ekspresija SjS-a također ovisi o spolu. Muškarci se češće prezentiraju s težim očnim simptomima i manje naglašenim sustavnim oblikom bolesti u usporedbi sa ženama. Unatoč tome što se bolest može javiti u bilo kojoj životnoj dobi, dijagnoza se najčešće postavlja između 30. i 50. godine života. Klinička slika vrlo je varijabilna i može se javiti u rasponu od bolesti koja zahvaća samo jedan organ do sustavne autoimune i limfoproliferativne bolesti. Klasični simptomi bolesti su suhoća očiju i usta s pridruženim komplikacijama, no 50% - 60% pacijenata navodi i sistavne simptome poput vrućice, gubitka na tjelesnoj masi i umora. U ovih pacijenata čest je i artritis, a muskuloskeletni ultrazvuk redovito otkrije subklinički sinovitis. Druge manifestacije

uključuju vaskulitis, intersticijsku bolest pluća i intersticijski nefritis. Prevalencija limfoma u ovih pacijenata procjenjuje se na oko 5%. Žlijezde slinovnice, primarno parotide, najčešće su mjesto nastanka ektranodalnog B-limfoma limfnog tkiva povezanog sa sluznicama (MALT limfom, eng. mucosa associated lymphoid tissue lymphoma), no mogu se javiti i na drugim mjestima poput želuca, pluća ili očiju. Najčešća prezentacija limfoma je uvećanje parotide, koje je često teško razlikovati od benignih stanja. Pri tome velik značaj imaju ultrazvuk i MR, koji se koriste za evaluaciju najčešćih komplikacija SjS-a poput infekcija i limfoma (30).

5.3.1. Primjena ultrazvuka u dijagnostici Sjögrenovog sindroma

Ultrazvučna dijagnostika sve se češće koristi pri postavljanju dijagnoze SjS. U više navrata je prepoznat potencijal ultrazvuka u postavljanju rane dijagnoze SjS s visokom dijagnostičkom točnošću (30). Ultrazvuk se u SjS primarno koristi pri evaluaciji zglobne patologije i promjena u arhitekturi tkiva žlijezda slinovnica. Više istraživanja potvrdilo je da zglobne manifestacije u SjS nisu tako rijetke te da često mogu biti poliartikularne, bilateralne i simetrične. Nerijetko zahvaćaju MCP zglobove, ručne zglobove i koljena, uz mogućnost nastanka koštanih erozija. Ultrazvuk slinovnica pokazao se kao dobro dijagnostičko sredstvo u usporedbi s drugim metodama poput sijalografije, scintigrafije i MR. Isto tako, ultrazvukom dobiveni i bodovani podatci pokazali su dobru reproducibilnost (27).

5.3.2. Ultrazvuk žlijezda slinovnica u Sjögrenovom sindromu

Postavljanje dijagnoze SjS danas počiva na kombinaciji kliničkih, seroloških, histoloških, funkcionalnih i slikovnih parametara kojima se otkrivaju sustavne manifestacije bolesti te promjene u žlijezdama slinovnicama i suznim žlijezdama. Ultrazvuk žlijezda slinovnica uveden je u kliničku primjenu u svrhu procjene strukturalnih abnormalnosti i parenhimalnih lezija parotidnih i submandibularnih žlijezdi nakon istraživanja koje je De Vita objavio 1992. godine. Drugi modaliteti slikovne dijagnostike poput sijalografije i scintigrafije, koji su se do tada koristili u procjeni zahvaćenosti žlijezda slinovnica, danas se više ne koriste u toj mjeri. Ultrazvuk žlijezda slinovnica omogućava jednostavan i detaljan pregled anatomskih struktura koje su smještene površno, stoga je postao slikovnom metodom izbora za pregled većih žlijezda slinovnica u pacijenata sa SjS. Više istraživanja pokazalo je da uključivanje ovog modaliteta dijagnostike u klasifikacijske kriterije poboljšava njihovu dijagnostičku točnost i

osjetljivost. Osim uloge u dijagnostici, počeo se primjenjivati i u praćenju aktivnosti bolesti te otkrivanju limfoproliferativnih bolesti koje se povezuju sa SjS. U tom pogledu, danas se koristi i za navođenje biopsije u pacijenata sa suspektnim limfomom (31).

Karakteristične ultrazvučne značajke parotidne i submandibularne žlijezde u pacijenata sa SjS naglašene su prije skoro 30 godina te su opisane kao heterogenost tkiva žlijezde s hipoehogenim i anehogenim područjima te hiperehogenim trakama. Kasnije su opisane i bodovane druge ultrazvučne abnormalnosti slinovnica poput kalcifikacija, masne infiltracije i vidljive stražnje granice. Radna skupina OMERACT osmislila je semikvantitativni sustav bodovanja (0-3) za promjene slinovnica u SjS. Ovaj sustav temeljen je na postojanju i distribuciji hipoehogenih područja unutar žlijezde slinovnice, koje su glavno ultrazvučno obilježje bolesti. Hipoehogena područja moraju biti mala (do nekoliko milimetara), nekompresibilna, generirati malo ili ništa odjeka te biti bez protoka krvi na CD prikazu. Ova hipoehogena područja mogu se naći bilo gdje unutar žlijezde slinovnice. OMERACT je odredio da se normalni parenhim boduje s 0, dok difuzne promjene i inhomogenost zajedno s hipoehogenim ili anehogenim područjima po cijeloj površini žlijezde dobivaju 3 boda. Viši broj označava veću vjerojatnost da se radi o SjS. Dobre značajke ovog sustava bodovanja su značajno slaganje među ultrasoničarima te korisnost pri identificiranju pacijenata koji su pod povećanim rizikom od razvoja non-Hodgkin limfoma (NHL) većih žlijezda slinovnica (31,32).

Limfoproliferativne bolesti ozbiljna su komplikacija SjS. U pacijenata koji boluju od SjS te imaju inhomogen izgled žlijezda slinovnica, posebice oni s 2 ili 3 boda prema OMERACT sustavu bodovanja, novonastala fokalna lezija ima veliku vjerojatnost da se radi o limfomu. U općoj populaciji su ovakve fokalne lezije slinovnica rijetke. U većini slučajeva su benigne te su često smještene unutar parotide. Fokalne lezije rjeđe su u submandibularnoj žlijezdi, no čak 50% njih je maligno. Među benignim fokalnim lezijama najčešće se nalaze pleomorfni adenom i Warthinov tumor, dok su među malignim lezijama najčešći adenoidni cistični karcinom i mukoepidermoidni karcinom. Najčešći histološki tip limfoma u velikim žlijezdama slinovnica pacijenata sa SjS je NHL MALT tkiva. Rizik nastanka NHL u pacijenata sa SjS je 4 do 40 puta veći nego u osoba koje ne boluju od ove bolesti te se smatra da se ovaj tip limfoma javlja u oko 5% pacijenata sa SjS. Vjeruje se da je uzrok tome kronična upala žlijezda slinovnica. Glavni klinički znak NHL-a novonastala je oteklina slinovnice. Ultrazvučno je pokazano da NHL može imati ili difuzni ili fokalni izgled. Glavno obilježje povezano s NHL-om difuznog izgleda rezultat je od 3 boda na OMERACT skali, što je u

skladu s hipotezom da NHL češće nastaje u slinovnici u kojoj postoji jača upala. Fokalni NHL pokazuje rekurentne i karakteristične sonografske značajke te se prezentira kao vrlo hipoehogena, ovalna, dobro ograničena i homogena lezija s posteriornim akustičnim pojačanjem. Često sadrže tanka hiperehogena septa i znakove hipervaskularizacije na CD prikazu. Iz tog razloga se pri sumnji na NHL preporuča detaljna procjena fokalnih lezija, što pomaže pri odabiru ciljne lezije za uzimanje biopsije pod kontrolom ultrazvuka (31).

6. PRIMJENA ULTRAZVUKA U DIJAGNOSTICI SERONEGATIVNIH SPONDILOARTROPATIJA

6.1. Seronegativne spondiloartropatije

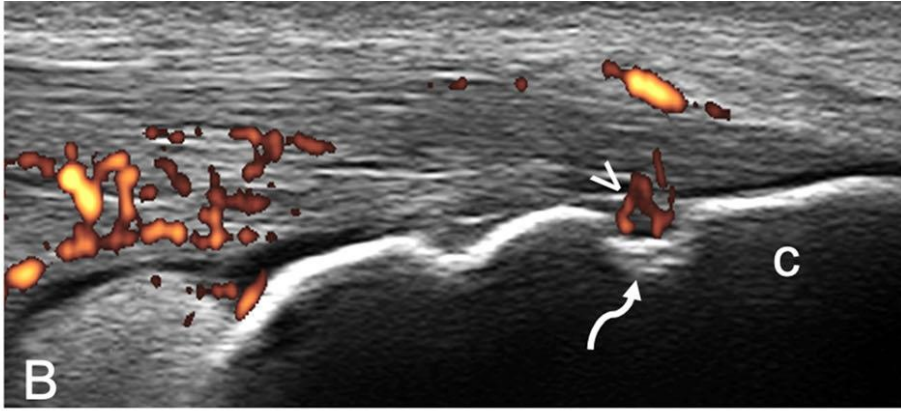
Seronegativne spondiloartropatije naziv je za skupinu bolesti u kojoj se nalaze ankilozantni spondilitis, psorijatični artritis, reaktivni artritis (Reiterov sindrom), enteropatski artritis i nediferencirana spondiloartropatija. Svrstavaju se u istu skupinu zbog mnogih zajedničkih kliničkih, epidemioloških i slikovnih obilježja. Svaka od ovih bolesti pokazuje nedostatak serumskog reumatoidnog faktora, povezana je s humanim leukocitnim antigenom B27, češće se javlja unutar nekih obitelji te pokazuje predominantno aksijalno i periferno asimetrično zahvaćanje zglobova uz vanzglobne manifestacije. Kao i u RA, prevladava zahvaćanje sinovijalnih zglobova s upalom sinovijalne membrane. Unatoč tome, postoje bitne razlike između RA i seronegativnih spondiloartropatija u vidu distribucije i morfologije osteoartikularnih lezija. Za seronegativne spondiloartropatije karakterističan je nastanak promjena u hrskavičnim zglobovima i entezama, koje se definiraju kao mjesta hvatanja ligamenata i tetiva za kost. Upala enteze, zvana entezitis ili entezopatija, uzrokuje nastajanje koštanih erozija nakon kojih slijedi proliferacija koštanog tkiva, što za posljedicu ima nastajanje koštane ankiloze. Još jedna bitna razlika između ove skupine bolesti i RA je tome što je u seronegativnih spondiloartropatija često zahvaćen cijeli aksijalni skelet, dok su u RA moguće samo promjene u cervikalnoj kralježnici (33,34).

Glavne muskuloskeletne manifestacije spondiloartropatija posljedica su entezopatije i uključuju sakroilitis, spondilitis i periferne lezije. Pacijenti se tipično prezentiraju s upalnom križoboljom, kao i asimetričnim artritismom perifernih zglobova. Distribucija zahvaćenih zglobova pokazuje uzorak karakterističan za svaku od bolesti u skupini. Ankilozantni spondilitis primarno zahvaća aksijalne zglobove i enteze, dok je distribucija zahvaćenih zglobova u psorijatičnom artritismu više varijabilna, ali često uključuje promjene u interfalangealnim zglobovima. Za Reiterov sindrom karakteristično je zahvaćanje sinovijalnih zglobova nogu, ali na dijagnozu upućuje i anamnestički podatak nedavne urogenitalne infekcije. S obzirom na to da se ova skupina bolesti često javlja u mlađim pacijenata, rano postavljena dijagnoza ima velik značaj za odabir terapije i prognozu u ovih pacijenata.

6.1.1. Primjena ultrazvuka u dijagnostici seronegativnih spondiloartropatija

Više slikovnih dijagnostičkih metoda može se koristiti za evaluaciju pacijenata sa seronegativnim spondiloartropatijama. U kliničkoj praksi koriste se konvencionalna radiografija, CT, MR, scintigrafija i ultrazvuk. Konvencionalna radiografija pokazala se kao najbolji odabir za početak slikovne dijagnostičke obrade, no njome se ne mogu prikazati rane upalne promjene sakroilitisa, što je bitno bitno za postavljanje dijagnoze. Druge slikovne metode bolje prikazuju promjene u ranijim stadijima bolesti, zbog čega se koriste uz konvencionalnu radiografiju. Ultrazvuk je posebno koristan pri evaluaciji malih perifernih zglobova zbog njihovog smještaja blizu površini te za detekciju upale mekih tkiva, kao što su sinovitis i tenosinovitis. Entitet koji se često povezuje sa spondiloartropatijama je i daktilitis, upala prsta ruke ili noge. Istraživanje u kojem su korišteni MR i ultrazvuk pokazalo je da je uzrok zadebljanju prsta u daktilitisu tenosinovitis fleksora uz nespecifični subkutani edem te da je fizikalni pregled dovoljan za postavljanje ove dijagnoze (35).

Još jedan entitet karakterističan za spondiloartropatije koji se može prikazati ultrazvukom je entezitis. Enteze se histološki mogu podijeliti na fibrokartilaginozne i fibrozne, pri čemu su u spondiloartropatijama tipično zahvaćene fibrokartilaginozne. Prvi opis ultrazvučno prikazane entezopatije objavili su Lehtinen i sur. 1994. godine opisavši smanjenje ehogenosti zbog poremećaja u strukturi tkiva (36). OMERACT je 2018. godine definirao entezitis u spondiloartropatijama kao hipoehogeno i/ili zadebljano mjesto insercije tetive blizu kosti (do 2 mm od korteksa kosti) koje pokazuje dopler signal te na kojem se mogu prikazati erozije i entezofiti/kalcifikacije kao znak strukturalnog oštećenja (37). Tipičan ultrazvučni nalaz ranog entezitisa uključuje fuziformno oticanje tetive ili ligamenta te gubitak normalne fibrilarne strukture, što ukazuje na edem. U uznapredovalim stadijima mogu se zamijetiti nepravilna zadebljanja i povećana ehogenost. Na površini kosti u sklopu enteze mogu biti vidljive erozije i periostalni rast nove kosti. GS u kombinaciji s PD omogućava detekciju perifernog entezitisa u većini pacijenata sa spondiloartropatijama te je pokazano da je u usporedbi s kliničkim pregledom ultrazvuk bolji u detekciji abnormalnosti enteza donjih udova (34). Uz entezitis, entezofite, kalcifikacije, koštane erozije i abnormalnosti kortikalne kosti, u ovih pacijenata često se nalazi i burzitis koji se opisuje kao anehogeno ili hipoehogeno područje između dvije hiperehogene linije (37,38). Slika 5. prikazuje entezitis u psorijatičnom artritisu. Vidljiv je PD signal na udaljenosti manjoj od 2 mm od kosti te koštana erozija (37).



Slika 5. Entezitis u psorijatičnom artritisu (strelica - PD signal; zavijena strelica – erozija; c – kalkaneus). Prema Smerilli i sur. (2021.)

7. USPOREDBA ULTRAZVUKA S DRUGIM SLIKOVNIM METODAMA

7.1. Prednosti i mane ultrazvuka

Najveće prednosti ultrazvuka njegova su praktičnost i brzina dobivanja prikaza. Ova relativno jeftina i široko dostupna dijagnostička metoda operatoru omogućava dinamičan pregled u stvarnom vremenu, a njegova prenosivost omogućava pregled u ambulanti, ali i uz krevet pacijenta. Za razliku od široko dostupne radiološke dijagnostike poput CT-a i konvencionalne radiografije, ultrazvuk ne koristi ionizirajuće zračenje, što ga čini pogodnim za višestruko ponavljanje pregleda (38,39). Kontraindikacija za ultrazvučni pregled gotovo da i nema, čime se značajno razlikuje od drugih slikovnih dijagnostičkih metoda (40). Ultrazvuk omogućava operatoru i kontralateralni prikaz prilikom istog pregleda u svrhu usporedbe (38). Njegova sposobnost vizualiziranja ciljnog tkiva u stvarnom vremenu usmjerila je njegovu uporabu i u smjeru vođenih biopsija, artrocenteza i primjene terapije. Od početka primjene u tu svrhu mnoga istraživanja potvrdila su da je ultrazvučno navođenje poboljšalo točnost, terapijske odgovore i kliničke ishode u usporedbi s intervencijama koje su navođene palpacijom (38,41).

Unatoč mnogim pozitivnim stranama, postoje i ograničenja ove dijagnostičke metode. Ultrazvuk se smatra metodom ovisnom o operateru sa slabom ponovljivosti, unatoč tome što se pokazalo da ima srednje dobru interoperatorsku pouzdanost. Ograničen je i u vidu struktura koje može prikazati. Čak ni trenutna tehnološka postignuća u poboljšanju rezolucije nisu još omogućila prikaz dublje smještenih struktura. Usvajanje vještina izvođenja i interpretiranja ultrazvučnih nalaza dug je proces i limitirajući faktor u popularizaciji ove metode među kliničarima (38).

7.2. Usporedba ultrazvuka i kliničkog pregleda

Fizikalni pregled osnova je svakog pristupa reumatološkom pacijentu. Ovakva klinička procjena svakako je brža od ultrazvučne procjene većeg broja zglobova, no pokazalo se da ultrazvuk ima značajno veću osjetljivost u otkrivanju znakova upale zglobova (42). Garrigues i sur. navode kako je njihovo istraživanje pokazalo veliku diskrepanciju između broja upaljenih zglobova određenih područja otkrivenih kliničkim pregledom i ultrazvukom. Najveća razlika bila je u području ramena, metatarzofalangealnih i ručnih zglobova. GS i PD ultrazvukom otkriveno je 2,4 i 1,4 puta više slučajeva sinovitisa nego kod pacijenata koji su

bili samo klinički pregledani, dok je u slučaju metatarzofalangealnih zglobova omjer bio čak 30 (43).

7.3. Usporedba ultrazvuka i konvencionalne radiografije

Konvencionalnu radiografiju smatramo najdostupnijom radiološkom dijagnostičkom metodom. Koristi se u svrhu prikaza koštanog tkiva, no manjak joj je loš prikaz mekih tkiva. Još jedan nedostatak je i superponiranje struktura, što otežava donošenje dijagnoze. Za razliku od ultrazvuka, konvencionalna radiografija koristi ionizirajuće zračenje, no doza ovisi o veličini snimanog područja. Efektivna doza zračenja koju pacijent primi tijekom jednog snimanja kosti ista je kao doza zračenja koju primi iz svoje okoline u vremenskom periodu od jednog dana, dok je efektivna doza zračenja pri snimci kralježnice veća te dostiže dozu zračenja koju osoba primi tijekom šest mjeseci iz svoje okoline. Rentgenogram u upalnim reumatskim bolestima služi za procjenu postojanja erozija, periartikularne osteopenije, osteofita, cističnih zona degeneracije, otoka okolnog mekog tkiva i procjene širine zglobnog prostora. Informacije o potencijalnoj dijagnozi daje i sam raspored zahvaćenih zglobova. Rentgenogram kralježnice služi analiziranju intervertebralnih prostora, malih zglobova, trupova kralježaka, razlikovanju osteofita od sindezmodita te procjeni mineralizacija i osovine kralježnice. Kod ankilozantnog spondilitisa konvencionalna radiografija pokazuje tipične znakove na kralježnici poput sindezmodita, koji predstavljaju osifikaciju vanjskih niti anulusa fibrozusa, znak tračnica i osifikaciju prednjeg i stražnjeg longitudinalnog ligamenta u kasnijem stadiju, što još nazivamo i znakom bambusovog štapa. Ipak, značajan nedostatak u odnosu na ultrazvuk je činjenica da pacijent u ranijim stadijima upalne bolesti zglobova ne mora imati patološki radiološki nalaz (39). Konvencionalna radiografija može prikazati samo kasne strukturalne posljedice upalnog procesa koji MR ili ultrazvuk mogu detektirati i nekoliko godina prije (44). U usporedbi s MR i ultrazvukom, konvencionalna radiografija prepoznaje manje upaljenih zglobova i koštanih erozija (40).

7.4. Usporedba ultrazvuka i kompjutorizirane tomografije

Kompjutorizirana tomografija slikovna je metoda koja daje slojevit prikaz, a može prikazati mnogo veće dijelove tijela te dublje strukture nego ultrazvuk. Slično konvencionalnoj radiografiji, CT je dobar za prikaz koštanog tkiva, ali sličniji ultrazvuku u tome što može

prikazati topografske odnose mekog i koštanog tkiva, iako još uvijek nije metoda izbora za prikaz mekog tkiva. Bitni nedostaci CT-a korištenje su ionizirajućeg zračenja te nemogućnost analize slike dijela tijela koji sadrži strano metalno tijelo. Bitne kontraindikacije za ovakav tip dijagnostike su trudnoća i alergija na kontrastno sredstvo koje je potrebno u ponekim CT pregledima (39). Neke zglobne regije, poput četvrtog MCP zgloba i određenih područja zapešća, ne mogu se dobro prikazati ultrazvukom, stoga u ovom slučaju prednost imaju trodimenzionalne slikovne metode poput CT-a ili MR-a. Istraživači koji su uspoređivali ultrazvuk i CT navode da je ultrazvuk pokazao specifičnost od 96%, osjetljivost od 44% te točnost od 78% u odnosu na CT. Zaključili su da su erozije prikazane ultrazvukom stoga prave erozije (11).

7.5. Usporedba ultrazvuka i magnetske rezonancije

Magnetska rezonancija slikovna je dijagnostička metoda koja ne koristi ionizirajuće zračenje, već energiju protona vodika. Značajke prema kojima je bolja u odnosu na druge slikovne metode mogućnost su multiplanarnog prikaza, visoka prostorna i kontrastna razlučivost, visoka osjetljivost i specifičnost, mogućnost funkcionalnog prikaza tkiva, dobar prikaz mekih tkiva te izostanak štetnog zračenja. MR može prikazati promjene u upalnim stanjima zglobova u ranim stadijima bolesti kao i ultrazvuk (39). Detektira sve promjene koje detektira i ultrazvuk, uz dodatak edema koštane srži (45). Koristan je i u evaluaciji mišićne patologije kao što je miozitis te u ranom detektiranju osteonekroze (20). Koštane erozije se na MR-u mogu prikazati i do dvije godine prije nego su vidljive konvencionalnom radiografijom. Magnetska rezonancija vrlo je korisna i u diferencijaciji između različitih bolesti kojima je zajedničko obilježje poliartritis. MR-om je moguće jasno prikazati distribuciju upalnih promjena unutar zglobne čahure te time smanjiti spektar diferencijalnih dijagnoza (39). U usporedbi s ultrazvukom, CT-om i konvencionalnom radiografijom, MR može detektirati najviše upalnih lezija i erozija (45,46). Ova dijagnostička metoda je prema EULAR-u metoda izbora za ranu dijagnozu sakroileitisa ukoliko se radi o ranijem stadiju bolesti ili mlađem pacijentu. EULAR u svojim smjernicama navodi kako su ultrazvuk i MR metode izbora u dijagnostici perifernih manifestacija spondiloartropatija zbog njihove mogućnosti detekcije entezitisa, artritisa, tenosinovitisa i burzitisa. Navode i kako je CD ili PD ultrazvuk dovoljan za daljnje praćenje bolesnika (44). Najveće mane ove tehnologije su visoka cijena te vrijeme potrebno za snimanje više perifernih ciljnih područja, kao što je to slučaj kod reumatoloških

bolesti (37). Kliničari će se odlučiti za ultrazvuk i ako pacijent ima neku od kontraindikacija za MR, kao što su to elektronički implantati, srčani elektrostimulatori, proteze od feromagnetičnog materijala ili klaustrofobija (39,47).

7.6. Usporedba ultrazvuka i slikovnih metoda za prikaz slinovnica

Ultrazvuk visoke frekvencije ima vrlo visoku prostornu razlučivost u prikazu žlijezda slinovnica te dobro diferencira benigne od malignih lezija, pogotovo onih koje su smještene površno. Prednosti su mu i što se može koristiti za vođenje biopsije te što ga je lako koristiti uz krevet pacijenta. Međutim, njegovo bitno ograničenje je da ne može prikazati strukture iza kosti, tj. strukture iza mandibule i dublje dijelove parotide. Ima visoku osjetljivost u otkrivanju sijalolitijaze. Zbog tehnološkog napretka neinvazivnih metoda poput ultrazvuka i MR te zbog manjka izloženosti radijaciji, konvencionalna sijalografija i CT sijalografija više nisu zlatni standard u velikom broju ustanova. U dvije studije koje su uspoređivale ultrazvuk sa sijalografijom i scintigrafijom zaključeno je da je ultrazvuk korisno dijagnostičko sredstvo u evaluaciji slinovnica. U usporedbi s ultrazvukom, scintigrafija se ne može koristiti za diferencijaciju između malignih i benignih tumora. CD je u ovoj diferencijaciji od velikog značaja zbog njegove sposobnosti detekcije povećanog protoka unutar malignih tvorbi. Ukoliko je tumor velik (preko 3 cm) ili smješten u dubljem režnju parotide, trebala bi biti korištena MR umjesto ultrazvuka (48).

8. BUDUĆNOST ULTRAZVUKA U REUMATOLOGIJI

U skorije vrijeme, liječenje kroničnih upalnih muskuloskeletnih bolesti postalo je učinkovitije zbog uvođenja biološke terapije u kliničku praksu, ali i zbog ispravnije primjene postojećih lijekova. Dva glavna područja naglašena su kao područja koja treba unaprijediti: vrlo rano postavljanje dijagnoze kroničnih upalnih bolesti, kako bi se preveniralo strukturalna oštećenja, te potreba da se objektivno prati tijek bolesti kako bi se optimizirao odnos troškova i učinkovitosti pri donošenju terapijskih odluka, što zajedno vodi prema konceptu liječenja ka cilju (49).

Preciznija kontrola tijeka bolesti postignuta je brzim razvojem slikovnih metoda. Među njima muskuloskeletni ultrazvuk etablirao se kao jedna od glavnih metoda slikovne dijagnostike u reumatologiji zahvaljujući brzom razvoju tehnologije, što je ubrzalo njegovu implementaciju u kliničku i istraživačku praksu (49).

Trenutno se na području Europe provodi inicijativa pod nazivom TUI (engl. *Targeted ultrasound initiative*) u sklopu OMERACT skupine. Cilj joj je ujednačiti tehniku za dobivanje ultrazvučnih nalaza te uskladiti interpretaciju nalaza s postojećim kriterijima te kriterijima koji su u nastajanju. Preduvjet za napredak u kvaliteti izvođenja i interpretacije ultrazvučnih nalaza korištenje je standardnih tehnika i pozicija pri pregledu svakog zgloba (4).

Usprkos tehnološkom razvoju i proširenju mogućnosti primjene, ultrazvuk se još uvijek smatra slikovnom metodom koja najviše ovisi o operateru koji izvodi pretragu. Glavne zapreke su relativno dugo vrijeme potrebno za usvajanje vještine izvođenja pregleda i interpretiranja ultrazvučnih nalaza te manjak standardiziranih kriterija u edukaciji. Brz napredak tehnologije pri čemu se izvođenje određene tehnike stalno mijenja i poboljšava njene učinke predstavlja problem u standardizaciji (49).

Više istraživanja dokazalo je da se ultrazvukom može pratiti pacijentov odgovor na primjenu raznih terapijskih modaliteta, kao što su to biološka terapija i DMARD lijekovi. Unatoč tome i analizi velikog broja zglobova, još uvijek ne postoje jasne preporuke koje zglobove treba pratiti u sklopu evaluacije odgovora na terapiju i procjene aktivnosti bolesti. Zglobovi koji su odabrani za pregled trebaju biti dovoljno osjetljivi kako bi predstavljali ukupni zglobni status. Odabir samo bolnih i otečenih zglobova bio bi pogrešan te doveo do zanemarivanja zglobova u kojima postoji subklinička upala. S druge strane, preporuka TUI je pregled 46 zglobova, što bi zahtjevalo daleko više vremena nego što to dopuštaju okolnosti svakodnevne kliničke

prakse. U potrazi za manjim, ali dovoljno osjetljivim brojem zglobova, istraživani pristup pregleda 12 zglobova te se pokazao pouzdanim. Međutim, za ovakav pregled potrebno je izdvojiti prosječno 22 minute, što je još uvijek previše za procjenu aktivnosti bolesti. Backhaus i sur. predložili su 7-zglobni ultrazvučni protokol (tzv. njemački protokol) te je isti prihvaćen diljem Europe. U odnosu na prethodne protokole, u ovaj su protokol dodani i zglobovi stopala. Cijeli protokol obuhvaća pregled zglobova dominantno zahvaćene šake i stopala (proksimalni interfalangealni, drugi i treći metakarpofalangealni, radiokarpalni, drugi i peti metatarzofalangealni). Unatoč postojanju više predloženih protokola, još nije došlo do konsenzusa oko optimalnog broja analiziranih zglobova (50).

Osim napretka trenutnih ultrazvučnih modaliteta, u budućnosti se očekuje i razvoj ultrazvučne tehnologije u drugim smjerovima koji će dodatno proširiti indikacije za upotrebu. Neki od tih modaliteta su kontrastno poboljšani ultrazvuk, fuzijski prikaz, sonoelastografija i trodimenzionalni ultrazvuk (49,50).

Očekuje se razvoj i šira primjena kontrastno poboljšanog ultrazvuka kojim se može povećati upotreba dopler modaliteta. Trenutno CD i PD teško otkrivaju protok u malim krvnim žilama. Primjenom kontrasta povećava se osjetljivost povećanjem refleksije eritrocita. Kontrastni ultrazvuk dobar je za evaluiranje aktivnosti bolest, primjerice otkrivanjem povećanja prokrvljenosti u sklopu sinovitisa ili entezitisa (49,50). Negativne strane ovog modaliteta su invazivnost same pretrage, potencijalna egzacerbacija postojećih kardiovaskularnih bolesti te kratko vrijeme u kojem se treba izvesti pretraga zbog kratkog poluvijeka mjehurića koji se koriste kao kontrast. Kontrastni ultrazvuk ima potencijal za primjenu i u polju molekularnih slikovnih pretraga označavanjem mjehurića specifičnim markerima kako bi se identificirale ciljane regije i u njih doveo lijek. Ove metode počinju se koristiti u onkologije, no u budućnosti moguća je primjena i u reumatologiji (49).

Drugi novitet u ultrazvučnoj dijagnostici fuzijski je prikaz. Fuzija označava spajanje prikaza drugih slikovnih dijagnostika poput CT-a ili MR-a s ultrazvukom. Spajanjem slika dobiva se bolji prikaz različitih vrsta tkiva i umanjuju se ograničenja svake zasebne pretrage. Rezultati ovakve pretrage bili bi iznimno korisni u kliničkoj praksi, no zahtjevala bi veliku vještinu i puno vremena od operatera (49).

Modalitet ultrazvuka koji se već primjenjuje, ali za koji se očekuje šira primjena u budućnosti je sonoelastografija kojom se analizira elastična komponenta tkiva. Primjenjuje se primarno u evaluaciji jetrenih bolesti te tumora dojke i prostate. U reumatologiji se koristi za procjenu

elastičnosti kože pacijenata sa sistemskom sklerozom, a ponekad za patološka stanja tetiva i mišića te analizu mekotkivnih masa (49).

Trodimenzionalni ultrazvuk pretraga je koja omogućava pregled zglobova i drugih struktura do najsitnijih detalja. Trodimenzionalni prikaz moguće je dobiti korištenjem GS i doplerskih modaliteta. Jednom spremljenu sliku moguće je ponovno gledati u koronarnoj, sagitalnoj, aksijalnoj i poprečnoj ravnini te rekonstruirati trodimenzionalni prikaz. Ova pretraga brža je od standardne ultrazvučne pretrage, no isto tako je ovisna o operateru i zahtjeva veliku vještinu (49,50).

Napredak u ultrazvučnoj tehnologiji značajno je proširio upotrebu ove slikovne dijagnostičke metode u polju reumatologije. Ovako brz razvoj nažalost otežava standardizaciju, posebice u području slikovnih metoda. Velik napredak u standardizaciji ostvarili su OMERACT i EULAR, no potreban je daljnji rad na evaluaciji i optimizaciji dijagnostičkog učinka (49).

9. ZAHVALE

Zahvaljujem svojoj obitelji i prijateljima na podršci koju su mi pružili tijekom cijelog studija.

Veliko hvala Sekciji i mojim brojnim cimericama na svakom lijepom trenutku provedenom u Zagrebu.

10. LITERATURA

1. Grassi W, Filippucci E. A brief history of ultrasound in rheumatology: where we were. *Clin Exp Rheumatol*. 2014;32(1 Suppl 80):S3-6.
2. Romão VC, Fonseca JE. Major Challenges in Rheumatology: Will We Ever Treat Smarter, Instead of Just Harder? *Front Med*. 2019;6:144.
3. Rheumatoid arthritis in adults: management. London: National Institute for Health and Care Excellence; 2018.
4. Perić P, Laktašić-Žerjavić N. DIJAGNOSTIČKI ULTRAZVUK MUSKULOSKELETNOG SUSTAVA U REUMATOLOGIJI U HRVATSKOJ – SADAŠNJE STANJE I NOVE PERSPEKTIVE. *Reumatizam*. 2016;63(suppl.1)
5. Smiljanić Tomičević Lj. Vrijednost ultrazvučnoga pregleda zglobova i tetiva gležnja u sustavnom eritemskom lupusu [Disertacija]. Zagreb: Sveučilište u Zagrebu, Medicinski fakultet; 2022.
6. Kang T, Emery P, Wakefield RJ. A brief history of ultrasound in rheumatology: where we are now. *Clin Exp Rheumatol*. 2014;32(1 Suppl 80):S7-11.
7. Dietrich CF, Bolondi L, Duck F, Evans DH, Ewertsen C, Fraser AG, i sur. History of Ultrasound in Medicine from its birth to date (2022), on occasion of the 50 Years Anniversary of EFSUMB. A publication of the European Federation of Societies for Ultrasound In Medicine and Biology (EFSUMB), designed to record the historical development of medical ultrasound. *Med Ultrason*. 2022;24(4):434–50.
8. Newman PG, Rozycki GS. The history of ultrasound. *Surg Clin North Am*. 1998;78(2):179-95.
9. Lin YJ, Anzaghe M, Schülke S. Update on the Pathomechanism, Diagnosis, and Treatment Options for Rheumatoid Arthritis. *Cells*. 2020;9(4):880.
10. Rizzo C, Ceccarelli F, Gattamelata A, Vavala C, Valesini G, Iagnocco A. Ultrasound in rheumatoid arthritis. *Med Ultrason*. 2013;15(3):199–208.

11. Ohrndorf S, Werner SG, Finzel S, Backhaus M. Musculoskeletal ultrasound and other imaging modalities in rheumatoid arthritis. *Curr Opin Rheumatol*. 2013;25(3):367–74.
12. Sakellariou G, Montecucco C. Ultrasonography in rheumatoid arthritis. *Clin Exp Rheumatol*. 2014;32(1 Suppl 80):S20-25.
13. Elangovan S, Tan YK. The Role of Musculoskeletal Ultrasound Imaging in Rheumatoid Arthritis. *Ultrasound Med Biol*. 2020;46(8):1841–53.
14. Hammer HB, Terslev L. Role of ultrasound in managing rheumatoid arthritis. *Curr Rheumatol Rep*. 2012;14(5):438–44.
15. Forien M, Ottaviani S. Ultrasound and follow-up of rheumatoid arthritis. *Joint Bone Spine*. 2017;84(5):531–6.
16. Kiriakidou M, Ching CL. Systemic Lupus Erythematosus. *Ann Intern Med*. 2020;172(11):ITC81–96.
17. Cerovec M, Anić B, Padjen I, Cikes N. Prevalence of the American College of Rheumatology classification criteria in a group of 162 systemic lupus erythematosus patients from Croatia. *Croat Med J*. 2012;53(2):149–54.
18. Aringer M, Costenbader K, Daikh D, Brinks R, Mosca M, Ramsey-Goldman R, i sur. 2019 European League Against Rheumatism/American College of Rheumatology Classification Criteria for Systemic Lupus Erythematosus. *Arthritis Rheumatol*. 2019;71(9):1400–12.
19. Di Matteo A, Isidori M, Corradini D, Cipolletta E, McShane A, De Angelis R, i sur. Ultrasound in the assessment of musculoskeletal involvement in systemic lupus erythematosus: state of the art and perspectives. *Lupus*. 2019;28(5):583–90.
20. Di Matteo A, Smerilli G, Cipolletta E, Salaffi F, De Angelis R, Di Carlo M, i sur. Imaging of Joint and Soft Tissue Involvement in Systemic Lupus Erythematosus. *Curr Rheumatol Rep*. 2021;23(9):73.
21. Ozbek S, Sert M, Paydas S, Soy M. Delay in the diagnosis of SLE: the importance of arthritis/arthritis as the initial symptom. *Acta Med Okayama*. 2003;57(4):187–90.

22. Di Matteo A, Filippucci E, Cipolletta E, Satulu I, Hurnakova J, Lato V, i sur. Enthesal involvement in patients with systemic lupus erythematosus: an ultrasound study. *Rheumatol Oxf Engl*. 2018;57(10):1822–9.
23. Lee HJ, Budhathoki R. Point-of-Care Ultrasound to Identify the Source of Dyspnea in a Patient With Systemic Lupus Erythematosus. *Pediatr Emerg Care*. 2019;35(3):243–4.
24. Hughes M, Herrick AL. Systemic sclerosis. *Br J Hosp Med (Lond)*. 2019;80(9):530-536.
25. Denton CP, Khanna D. Systemic sclerosis. *Lancet Lond Engl*. 2017;390(10103):1685–99.
26. Gutierrez M, Pineda C, Cazenave T, Piras M, Erre GL, Draghessi A, i sur. Ultrasound in systemic sclerosis. A multi-target approach from joint to lung. *Clin Rheumatol*. 2014;33(8):1039–47.
27. Delle Sedie A, Riente L. Ultrasound in connective tissue diseases. *Clin Exp Rheumatol*. 2014;32(1 Suppl 80):S53-60.
28. Vicente-Rabaneda EF, Bong DA, Castañeda S, Möller I. Use of ultrasound to diagnose and monitor interstitial lung disease in rheumatic diseases. *Clin Rheumatol*. 2021;40(9):3547–64.
29. Liu J, Chen SW, Liu F, Wang Y, Kong XY, Li QP, i sur. BPD, Not BPD, or Iatrogenic BPD: Findings of Lung Ultrasound Examinations. *Medicine (Baltimore)*. 2014;93(23):e133.
30. Brito-Zerón P, Baldini C, Bootsma H, Bowman SJ, Jonsson R, Mariette X, i sur. Sjögren syndrome. *Nat Rev Dis Primer*. 2016;2:16047.
31. Lorenzon M, Spina E, Tulipano Di Franco F, Giovannini I, De Vita S, Zabotti A. Salivary Gland Ultrasound in Primary Sjögren’s Syndrome: Current and Future Perspectives. *Open Access Rheumatol Res Rev*. 2022;14:147–60.
32. Delli K, van Ginkel MS, Vissink A, Stel AJ, van der Vegt B, Spijkervet FKL, i sur. Can salivary gland ultrasonography replace salivary gland biopsy in the diagnosis of Sjögren’s syndrome? *Clin Exp Rheumatol*. 2022;40(12):2443–9.

33. Morović-Vergles J. Izvankoštana očitovanja seronegativnih spondiloartropatija. *Reumatizam*. 2004;51(2):19–21.
34. Grigoryan M, Roemer FW, Mohr A, Genant HK. Imaging in spondyloarthropathies. *Curr Rheumatol Rep*. 2004;6(2):102–9.
35. Olivieri I, Barozzi L, Favaro L, Pierro A, de Matteis M, Borghi C, i sur. Dactylitis in patients with seronegative spondylarthropathy. Assessment by ultrasonography and magnetic resonance imaging. *Arthritis Rheum*. 1996;39(9):1524–8.
36. Hong WJ, Lai KL. The Clinical Experience of Musculoskeletal Ultrasound for Enthesitis in Seronegative Spondyloarthropathy. *J Med Ultrasound*. 2021;29(4):237–8.
37. Smerilli G, Di Matteo A, Cipolletta E, Grassi W, Filippucci E. Enthesitis in Psoriatic Arthritis, the Sonographic Perspective. *Curr Rheumatol Rep*. 2021;23(9):75.
38. Patil P, Dasgupta B. Role of diagnostic ultrasound in the assessment of musculoskeletal diseases. *Ther Adv Musculoskelet Dis*. 2012;4(5):341–55.
39. Borić I, Mustapić M, Podoreški D, Škugor J. Diagnostic imaging in assessment of rheumatic diseases. *Reumatizam*. 2009;56(2):81–8.
40. Filippucci E, Di Geso L, Grassi W. Progress in imaging in rheumatology. *Nat Rev Rheumatol*. 2014;10(10):628–34.
41. Amorese-O’Connell L, Gutierrez M, Reginato AM. General Applications of Ultrasound in Rheumatology Practice. *Fed Pract*. 2015;32(Suppl 12):8S-20S.
42. Hmamouchi I, Bahiri R, Srfi N, Aktaou S, Abouqal R, Hajjaj-Hassouni N. A comparison of ultrasound and clinical examination in the detection of flexor tenosynovitis in early arthritis. *BMC Musculoskelet Disord*. 2011;12:91.
43. Garrigues F, Jousse-Joulin S, Bouttier R, Nonent M, Bressollette L, Saraux A. Concordance between clinical and ultrasound findings in rheumatoid arthritis. *Joint Bone Spine*. 2013;80(6):597–603.
44. Mandl P, Navarro-Compán V, Terslev L, Aegerter P, van der Heijde D, D’Agostino MA, i sur. EULAR recommendations for the use of imaging in the diagnosis and

- management of spondyloarthritis in clinical practice. *Ann Rheum Dis.* 2015;74(7):1327–39.
45. Sudoł-Szopińska I, Cwikła JB. Current imaging techniques in rheumatology: MRI, scintigraphy and PET. *Pol J Radiol.* 2013;78(3):48–56.
46. McQueen FM. Imaging in early rheumatoid arthritis. *Best Pract Res Clin Rheumatol.* 2013;27(4):499–522.
47. Rowbotham EL, Grainger AJ. Rheumatoid arthritis: ultrasound versus MRI. *AJR Am J Roentgenol.* 2011;197(3):541–6.
48. Afzelius P, Nielsen MY, Ewertsen C, Bloch KP. Imaging of the major salivary glands. *Clin Physiol Funct Imaging.* 2016;36(1):1–10.
49. D’Agostino MA, Terslev L. A brief history of ultrasound in rheumatology: where are we going. *Clin Exp Rheumatol.* 2014;32(1 Suppl 80):S106-110.
50. Perić P, Pervan M, Perić D. DIAGNOSTIC ULTRASOUND OF THE MUSCULOSKELETAL SYSTEM - THE IMPORTANCE OF STANDARDIZATION OF ULTRASOUND FINDINGS. *Reumatizam.* 2015;62(suppl. 1):0–0.

11. ŽIVOTOPIS

Rođena sam 15. kolovoza 1998. godine u Koprivnici. Osnovnu školu završila sam u Novigradu Podravskom, nakon čega sam upisala Gimnaziju „Fran Galović“ u Koprivnici. Srednjoškolsko obrazovanje završila sam 2017. godine te sam iste godine upisala Medicinski fakultet Sveučilišta u Zagrebu. Tijekom završne godine studija bila sam demonstrator na kolegiju Propedeutike na Klinici za unutarnje bolesti KBC-a Zagreb.