

Mogućnosti kirurškog liječenja mioma maternice

Knapić, Tea

Master's thesis / Diplomski rad

2023

Degree Grantor / Ustanova koja je dodijelila akademski / stručni stupanj: **University of Zagreb, School of Medicine / Sveučilište u Zagrebu, Medicinski fakultet**

Permanent link / Trajna poveznica: <https://um.nsk.hr/um:nbn:hr:105:073401>

Rights / Prava: [In copyright](#)/[Zaštićeno autorskim pravom.](#)

Download date / Datum preuzimanja: **2025-02-17**



Repository / Repozitorij:

[Dr Med - University of Zagreb School of Medicine Digital Repository](#)



SVEUČILIŠTE U ZAGREBU
MEDICINSKI FAKULTET

Tea Knapić

Mogućnosti kirurškog liječenja mioma maternice

DIPLOMSKI RAD



Zagreb, 2023.

Ovaj diplomski rad izrađen je u Klinici za ženske bolesti i porode KBC Zagreb pod vodstvom prof. dr. sc. Držislava Kalafatića i predan je na ocjenu u akademskoj godini 2022./2023.

SADRŽAJ

SAŽETAK

SUMMARY

1. UVOD	1
2. EPIDEMIOLOGIJA	1
3. ETIOLOGIJA I PATOFIZIOLOGIJA	2
4. ČIMBENICI RIZIKA.....	3
4.1. RASA	3
4.2. DOB	3
4.3. RANA MENARHA I KASNA MENOPAUZA.....	3
4.4. PARITET.....	3
4.5. NAČIN ŽIVOTA	3
5. KLINIČKA SLIKA	6
6. DIJAGNOSTIKA	7
6.1. MEDIKAMENTOZNO LIJEČENJE	8
6.1.1. ORALNA KOMBINIRANA HORMONSKA KONTRACENCIJA.....	8
6.1.2. INTRAUTERINI ULOŠCI KOJI OSLOBAĐAJU LEVONORGESTREL	8
6.1.3. SELEKTIVNI MODULATORI PROGESTERONSKIH RECEPTORA	8
6.1.4. AGONISTI GnRH.....	8
6.1.5. ANTAGONISTI GnRH.....	9
6.1.6. INHIBITORI AROMATAZE	9
7. KIRURŠKO LIJEČENJE	10
7.1. HISTEREKTOMIJA	10
7.1.1. ABDOMINALNA HISTEREKTOMIJA	10
7.1.2. VAGINALNA HISTEREKTOMIJA	13
7.1.3. LAPAROSKOPSKA HISTEREKTOMIJA.....	13
7.1.4. KOMPLIKACIJE HISTEREKTOMIJE	16
7.2. MIOMEKTOMIJA	17
7.2.1. ABDOMINALNA MIOMEKTOMIJA.....	17
7.2.2. HISTEROSKOPSKA MIOMEKTOMIJA.....	18
7.2.3. ABLACIJA RAĐAJUĆEG MIOMA	18
7.2.4. LAPAROSKOPSKA MIOMEKTOMIJA	18

7.2.5. MIOMEKTOMIJA I CARSKI REZ	19
7.2.6. KOMPLIKACIJE MIOMEKTOMIJE	20
7.3. PODACI IZ KLINIKE ZA ŽENSKÉ BOLESTI I PORODE	22
8. ZAHVALE	24

SAŽETAK

Mogućnosti kirurškog liječenja mioma maternice

Tea Knapić

Miomi maternice dobroćudne su novotvorine glatkih mišićnih stanica. Javljaju se u do 80% žena reproduktivne dobi. U većini slučajeva su asimptomatski (75%). Simptomi uključuju prolongirano i obilno menstrualno krvarenje, bol u trbuhu, smetnje mokrenja ili defekacije te neplodnost. Etiologija nije u potpunosti razjašnjena, no poznato je da na razvoj mioma velik utjecaj imaju ženski spolni hormoni, koji, vezanjem na receptore na stanicama mioma, potiču proliferaciju stanica te proizvodnju ekstracelularnog matriksa. Čimbenici rizika za razvoj mioma su rasa, dob, rana menarha, kasna menopauza, nuliparitet, povišen indeks tjelesne mase te konzumacija kofeina i alkohola. Prema međunarodnom udruženju ginekologa i opstetričara (FIGO), dijele se u 9 skupina u odnosu na njihov položaj unutar stijenke maternice. U većini slučajeva ostaju asimptomatski, no u žena s izraženim simptomima potrebno je odabrati najprikladniju metodu liječenja. Zbog očuvanja plodnosti te izbjegavanja kompleksnih kirurških zahvata, može se uvesti farmakološka terapija. Ona obuhvaća oralnu kombiniranu hormonsku kontracepciju, intrauterine uloške koji oslobađaju levonorgestrel, selektivne modulatore progesteronskih receptora, agoniste i antagoniste GnRH te inhibitore aromataze. Kad se simptomi ne mogu kontrolirati lijekovima, pacijentica postaje kandidat za kirurško liječenje. U pacijentica koje žele sačuvati maternicu teži se izvođenju miomektomije, kad god je to moguće. Miomektomija se može učiniti abdominalnim, laparoskopskim ili histeroskopskim pristupom, ovisno o veličini i položaju tumora. U bolesnica koje ne žele sačuvati maternicu, ili u onih čiji se simptomi ne mogu liječiti drugim metodama, kirurška metoda izbora jest histerektomija. Ona predstavlja jedino trajno rješenje simptoma uzrokovanih ovim novotvorinama. Prilikom svake od navedenih operacija mogu se javiti određene komplikacije, od kojih su najčešća krvarenja, infekcije, ozljede okolnih organskih sustava te embolija. Komplikacija specifična za histerektomiju jest dehiscencija bataljka rodnice, dok je nakon miomektomije moguća ruptura maternice u kasnijoj trudnoći.

SUMMARY

Surgical treatment options for uterine myomas

Tea Knapić

Uterine fibroids are benign growths of smooth muscle cells. They occur in up to 80% of women of reproductive age. In most cases, they are asymptomatic (75%). Symptoms include prolonged and heavy menstrual bleeding, abdominal pain, urinary or bowel disturbances, and infertility. The etiology is not fully understood, but it is known that estrogen and progesterone have a significant impact on the development of these tumors. By binding to receptors on fibroid cells, estrogen and progesterone promote cell proliferation, cell survival, and extracellular matrix production. Risk factors for the development of these neoplasms include race, age, early menarche, late menopause, nulliparity, elevated body mass, caffeine and alcohol consumption. According to the International Federation of Gynecology and Obstetrics (FIGO), fibroids are classified into 9 groups based on their location within the uterine wall. In most cases, fibroids remain asymptomatic, but in women with pronounced symptoms, appropriate treatment methods need to be chosen. Pharmacological therapy can be introduced to preserve fertility and avoid complex surgical procedures. This includes oral combined hormonal contraception, levonorgestrel-releasing intrauterine devices, selective progesterone receptor modulators, gonadotropin-releasing hormone agonists and antagonists, and aromatase inhibitors. When symptoms cannot be controlled with medication, the patient becomes a candidate for surgical treatment. In patients who wish to preserve the uterus, myomectomy is the preferred whenever possible. This can be performed through an abdominal, laparoscopic, or hysteroscopic approach, depending on the size and location of the tumor. In older patients who do not wish to preserve the uterus or in cases where symptoms cannot be treated by other methods, hysterectomy is the method of choice. It represents the only permanent solution for symptoms caused by these growths. Each of the mentioned surgeries can be associated with certain complications, with the most common being bleeding, infections, injuries to surrounding organ systems, and embolism. A specific complication for hysterectomy is vaginal cuff dehiscence, while uterine rupture in later pregnancy is possible after myomectomy.

1. UVOD

Miomi maternice dobroćudne su novotvorine glatkih mišićnih stanica. Histološki su to nakupine dezorganiziranih stanica miometrija ukopanih u bogat ekstracelularni kolageni matriks. Od okolnog miometrija dijeli ih tanki sloj vezivnog tkiva, pseudokapsula. Incidencija im se kreće i do 80% u žena reproduktivne dobi (1). U većini slučajeva su asimptomatski te predstavljaju slučajan nalaz prilikom redovitih ginekoloških pregleda. Kliničke simptome daju u 25% slučajeva. Oni uključuju prolongirano i obilno menstrualno krvarenje, pritisak i bol u zdjelici, smetnje mokrenja odnosno defekacije, te neplodnost. Prema smještaju u odnosu na slojeve maternice dijele se na submukozne, subserozne te intramuralne. Međunarodno udruženje ginekologa i opstetričara (FIGO) predlaže precizniju klasifikaciju, kojom se miomi dijele u 9 skupina u odnosu na svoj položaj spram mukoznih i seroznih površina maternice (2,4). U 84% slučajeva su multipli te se s povećanjem broja mioma povećava i pojavnost kliničkih simptoma (3). Čimbenici rizika uključuju dob, spol, ranu menarhu, kasnu menopauzu, nuliparitet te povišeni indeks tjelesne mase (5,6). Smatra se da se rizik smanjuje s povećanjem broja trudnoća. Također, protektivno može djelovati indeks tjelesne mase manji od 22 kg/cm² (7,8).

Zbog visoke prevalencije ovi tumori predstavljaju velik javnozdravstveni problem. U prilog tomu govori podatak da su miomi uzrokom do 28% hospitalizacija u ginekološkim klinikama (9).

2. EPIDEMIOLOGIJA

Miomi maternice jedna su od najčešćih patologija u žena. Javljaju se u do 70% žena bijele rase te u više od 80% žena afričkog podrijetla (10). Najveći broj biva dijagnosticiran između 28. i 52. godine života (1). Incidencija i veličina mioma rastu s porastom životne dobi. Osim toga, simptomi su učestaliji u žena crne rase u odnosu na bjelkinje (11).

Jasno je kako ove novotvorine imaju veliki utjecaj na zdravlje žena te predstavljaju i izrazito ekonomsko opterećenje zdravstvenoga sustava. Zbog svega navedenog,

imajući na umu da se o etiologiji ove bolesti još ne zna dovoljno, potrebno je daljnje ulaganje u istraživanja i usavršavanje strategija prevencije i terapije ove bolesti (11).

3. ETIOLOGIJA I PATOFIZIOLOGIJA

Lejomiomi su monoklonski tumori glatkomišićnih stanica miometrija. Unatoč njihovoj visokoj prevalenciji, etiologija još uvijek nije u potpunosti razjašnjena. Na razvoj mioma velik utjecaj imaju estrogen i progesteron, stoga su oni u žarištu mnogih istraživanja. Osim spolnih hormona, važnu ulogu imaju i genetičke abnormalnosti. Uz to, molekularne metode dovele su do otkrivanja čimbenika rasta bitnih za razvoj ovih tumora (12).

Točan utjecaj hormona na pojavu mioma je nepoznat, no spoznaje o visokoj koncentraciji estrogenskih i progesteronskih receptora unutar ovih tumora govore u prilog njihovom utjecaju na rast. Estrogen, vezanjem na estrogenske receptore (ER), djeluje regulacijom naviše, povećavajući ekspresiju progesteronskih receptora (PR). Progesteron se veže na DNK u stanicama mioma putem receptora PRA i PRB. Ovi receptori su transkripcijski faktori vezani na *heat shock* proteine. U prisutnosti liganda, progesterona, odvajaju se od *heat shock* proteina te stvaraju dimere. Zatim bivaju translocirani u staničnu jezgru gdje lociraju palindromska vezna mjesta na DNK, za koja se vežu promovirajući transkripciju. Ovime potiču proliferaciju i preživljenje stanica te proizvodnju ekstracelularnog matriksa. Zbog toga se, kao značajni rizični čimbenici za razvoj mioma, ističu rana menarha i kasna menopauza, budući da je u tim slučajevima produljena izloženost spolnim hormonima (13,14)

Novija istraživanja pokazala su da pojavnost određenih gena, točkaste mutacije i kromosomske aberacije također imaju utjecaj na pojavnost mioma. Teško je odrediti važnost utjecaja svakog pojedinog gena. Geni, koje se danas povezuje s nastankom ovih tumora, jesu ODFC3, BET1L, RIC8A, SIRT3, SLK, OBFC1, TNRC6B, FASN i HMGA2, no priroda ove povezanosti još se mora istražiti. Najrelevantnija točkasta mutacija je MED12, s pojavnošću u do 70% mioma. Kromosomske aberacije na kromosomima 7, 12, 14 i 15 utječu na povećanje veličine tumora (13).

Lučenje čimbenika rasta pod utjecajem je prethodno navedenih mehanizama, no istraživanja su pokazala kako pacijentice s višom ekspresijom češće imaju kliničke simptome. Ključnim faktorom rasta smatra se TGF- β (15). Ulogu u patogenezi mioma također imaju i VEGF-A, IGF-1 te FGF (16).

4. ČIMBENICI RIZIKA

4.1. RASA

Miomi maternice javljaju se u 70% žena bijele naspram 80% žena crne rase do 50. godine života. To bi mogla objasniti različita ekspresija gena. U žena afričkog podrijetla miomi se javljaju u znatno ranijoj dobi te su simptomi češće prisutni (17). Istraživanja su pokazala kako vitamin D3 inhibira proliferaciju stanica mioma reducirajući ekspresiju PCNA proliferacijskog faktora. Ovo bi moglo objasniti veću učestalost ovih tumora u afroamerikanki, koje u koži sintetiziraju znatno niže vrijednosti ovog vitamina zbog refleksije sunčevih zraka s njene površine. (18)

4.2. DOB

Poznato je kako starenjem raste pojavnost mioma (19). Zanimljiva je činjenica da u žena afričkog podrijetla rjeđe nalazimo povećanje mioma s dobi no što je to slučaj u bjelkinja (17).

4.3. RANA MENARHA I KASNA MENOPAUZA

Rana menarha i kasna menopauza predstavljaju izražen rizik za razvoj mioma zbog dulje izloženosti spolnim hormonima (17). Istraživanje Velez Edwards i suradnika pokazalo je povezanost rane menarhe ne samo s pojavnošću mioma, već i njihovom brojnošću. (20)

4.4. PARITET

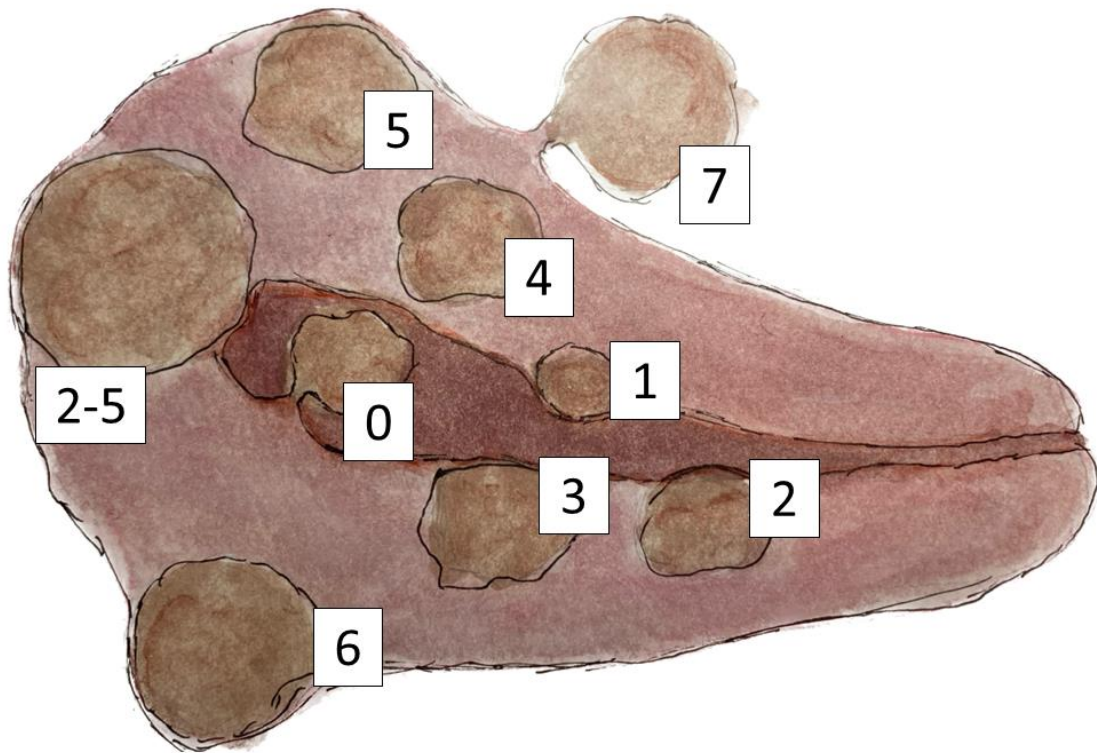
Nuliparitet se navodi kao značajan rizični čimbenik, dok se multiparitet pokazao kao zaštitni. Mehanizam za sada nije posve razjašnjen (21).

4.5. NAČIN ŽIVOTA

Pretilost povećava rizik za razvoj mioma za 21% za svako povećanje tjelesne mase za 10 kilograma (19). Novije studije pokazale su da konzumacija kofeina i alkohola također ima utjecaj na nastanak mioma. S druge strane, pokazalo se kako pušenje može djelovati protektivno, s obzirom da dovodi do snižene koncentracije slobodnog serumskog estrogena (22).

FIGO KLASIFIKACIJA MIOMA

Međunarodno udruženje ginekologa i opstetričara (FIGO) dijeli miome u 9 skupina. Tumori, koji su intrakavitarni i vezani za endometrij peteljkom, pripadaju skupini 0. Skupina 1 i 2 obuhvaćaju tumore koji se izbočuju u šupljinu maternice, no dijelom se nalaze intramuralno. Pritom u slučaju skupine 1 manje od 50%, a u skupini 2 više od 50% tumora seže intramuralno. Lezije skupine 3 su intramuralne, ali dotiču endometrij; za razliku od lezija skupine 4, koje su u potpunosti intramuralne. Skupine 5, 6 i 7 obuhvaćaju subserozne miome. Oni skupine 5 su više od 50% intramuralni, skupine 6 manje od 50%, a skupina 7 opisuje pedunkularne subserozne miome. Posljednja skupina, 8, pokriva ostale miome koji ne odgovaraju skupinama 0-7, cervikalne, parazitarne i slično (23). Iako se danas uvelike koristi, ova klasifikacija ima određena ograničenja. Kao problem nameću se razlike u procjeni kliničara. Naime, u istraživanju provedenom 2017. godine pokazalo se kako su četiri individualna kliničara pri svrstavanju 42 mioma prema FIGO klasifikaciji imala iste odgovore u samo 14% slučajeva (24). Dodatan nedostatak jest to što ne opisuje veličinu mioma, zbog čega je prema ovoj klasifikaciji teško procijeniti opsežnost kirurškog zahvata, ukoliko bude potreban.



Slika 1. FIGO klasifikacija mioma maternice. (rad autora)

5. KLINIČKA SLIKA

Kako miomi u većini slučajeva ostaju asimptomatski, većina ih ne bude dijagnosticirana. U simptomatskih žena najizraženije je obilno i prolongirano menstrualno krvarenje. Osim toga, pacijentice mogu imati i nepravilne menstrualne cikluse te krvarenja između menstruacija. Miomi također mogu prouzročiti bol u vidu dispareunije, dismenoreje, kronične boli u zdjelici, boli u leđima, pritiska u trbuhu te boli u vrijeme ovulacije (25). Poprimanjem izrazito velikih dimenzija, miomatozna maternica, ili sam miom, može komprimirati okolne organe, izazivajući time smetnje mokrenja ili defekacije. Tako mogu dovesti do urgencije, inkontinencije, retencije mokraće te konstipacije (26).

Fuldeore i Soliman u istraživanju provedenom 2017. godine dolaze do podataka kako je 74.9% žena s dijagnosticiranim miomom barem jednom imalo dismenoreju, a 33.2% bol u abdomenu nepovezanu s menstruacijom (27). Nepravilne cikluse imalo je 57.8% ispitanica, a njih 56.9% primijetilo je ugruške tijekom krvarenja. „Spotting“, odnosno oskudno krvarenje između dviju menstruacija, imalo je 45% ispitanica. Bol u kralježnici javila se u 68.4% slučajeva, a 63.3% pacijentica imalo je poremećaje defekacije u vidu konstipacije ili proljeva. Dispareuniju je navelo 29.3% ispitanica.

6. DIJAGNOSTIKA

Većina mioma maternice dijagnosticirana je prilikom redovitih ginekoloških pregleda, bimanualnom palpacijom te transvaginalnom ultrasonografijom. Potonja je 90 do 99% osjetljiva u detekciji ovih tumora, no manji tumori mogu se previdjeti (28). Ova metoda predstavlja zlatni standard zbog svoje niske cijene, neinvazivnosti te visoke osjetljivosti. Nedostatak ultrazvučne dijagnostike je subjektivnost kliničara koji vrši pretragu (8). Za otkrivanje malih submukoznih mioma korisno je upotrijebiti sonohisterografiju ili histeroskopiju (28). Kao preciznija dijagnostička metoda ističe se magnetska rezonancija. Ona omogućuje precizniju vizualizaciju mioma čime se točnije određuje veličina, lokalizacija i broj lezija, što je posebno korisno u pacijentica s multiplim miomima. Ovo je čini superiorniom ultrazvuku u pacijentica s izrazitim povećanjem maternice (29).

Prilikom kliničke evaluacije bitno je razmotriti diferencijalne dijagnoze. One uključuju trudnoću, adenomiozu, ektopičnu trudnoću, endometriozu, sarkome maternice, karcinome, karcinosarkom te metastatsku bolest. Kod svakog povećanja maternice bitno je isključiti trudnoću. Iako su lejomomi najčešći solidni tumori u zdjelici, adenomioza i karcinom endometrija mogu stvarati sličan ultrazvučni odjek. Ektopična trudnoća obično nema klasičan izgled dvostrukog prstena, koji vidimo kod intrauterine trudnoće, stoga može biti zamijenjena za druge zdjelične tvorbe. Endometriozu može sličiti lejomiomu s cističnom degeneracijom (30). Ne postoji način da se pouzdano diferencira zloćudni od dobroćudnog tumora bez patohistološke dijagnostike. Neki od rizičnih čimbenika za razvoj lejomiosarkoma jesu zračenje zdjelice, visoka dob i povijest uzimanja tamoksifena (29).

LIJEČENJE

Kod asimptomatskih lejomiona moguće je odlučiti se za praćenje kliničkim i ultrazvučnim pregledima. U istraživanju provedenom 2002. godine utvrđeno je kako su miomi ispitanica u 2.5 godine narasli u prosjeku 1.2 cm, što predstavlja rast od približno 0.5 cm godišnje (31). Također, navedeno je kako dio tumora može i spontano regredirati.

6.1. MEDIKAMENTOZNO LIJEČENJE

Histerektomija predstavlja jedino definitivno terapijsko rješenje za miome, no alternativne metode koriste se kod žena poradi očuvanja plodnosti te izbjegavanja invazivnih operativnih zahvata. U tu se svrhu koristi farmakološka terapija. Ona obuhvaća oralnu kombiniranu hormonsku kontracepciju, intrauterine uloške koji oslobađaju levonorgestrel, selektivne modulatore progesteronskih receptora, agoniste i antagoniste GnRH te inhibitore aromataze (32).

6.1.1. ORALNA KOMBINIRANA HORMONSKA KONTRACEPCIJA

Oralna kombinirana hormonska kontracepcija koristi se u svrhu smanjenja menstrualnog krvarenja u žena s miomima. Kontraceptivi ne utječu na volumen samih tumora, već djeluju supresijom proliferacije endometrija (32).

6.1.2. INTRAUTERINI ULOŠCI KOJI OSLOBAĐAJU LEVONORGESTREL

Oni također smanjuju menstrualno krvarenje bez utjecaja na veličinu tumora. Prednost im je što djeluju do pet godina te daju minimalne sistemske nuspojave, jer se primjenjuju lokalno. Budući da postoji određeni rizik od ekspulzije, učinkovitiji su u žena u kojih arhitektura endometrija nije poremećena (32).

6.1.3. SELEKTIVNI MODULATORI PROGESTERONSKIH RECEPTORA

In vitro istraživanja pokazala su kako progesteron uzrokuje proliferaciju stanica mioma, ali ne i stanica normalnog miometrija. U odnosu na normalan endometrij, ovi tumori imaju znatno višu ekspresiju progesteronskih i estrogenskih receptora. Stoga se u terapiji učinkovito koriste selektivni modulatori progesteronskih receptora, mifepriston, ulipristal-acetat i slični. Ovi lijekovi u određenim tkivima imaju agonistički, a u drugima antagonistički učinak. Potonji je ključan za zaustavljanje rasta mioma. Oni dovode do ublažavanja simptoma te znatnog smanjenja volumena tumora. Njihov antiprogestinski učinak dovodi do neoponiranog djelovanja estrogena na endometrij, stoga je njihova upotreba ograničena na tri do šest mjeseci (32).

6.1.4. AGONISTI GnRH

Prirodni GnRH luči se pulsatilno iz hipotalamusa. GnRH agonisti, od kojih je najpoznatiji leuprolid-acetat, sintetski su peptidi koji strukturom nalikuju na prirodni GnRH, no imaju duži poluvijek te su potentniji. Tijekom prvih jedan do tri tjedna povisuju serumske vrijednosti FSH i LH, što nazivamo „flare“ učinkom. Nakon toga dolazi do regulacije naniže, pri čemu se smanjuje ekspresija hormonskih receptora na stanicama tumora. Ovo dovodi do hipogonadotropnog hipogonadizma, često nazivanog stanjem pseudomenopauze, što dovodi do redukcije volumena mioma te redukcije kliničkih simptoma. Zbog izraženih simptoma menopauze i smanjenja gustoće kostiju, njihovo je uzimanje ograničeno na do šest mjeseci (32).

6.1.5. ANTAGONISTI GnRH

Ovi lijekovi nemaju „flare“ učinak jer neposredno suprimiraju lučenje FSH i LH. Kao i agonisti, pozitivno utječu na simptome te na smanjenje volumena mioma. Najpoznatiji lijekovi ove skupine su cetoreliks i ganireliks. Za ove lijekove potrebno je provesti dodatna istraživanja. (32)

6.1.6. INHIBITORI AROMATAZE

Ovi lijekovi inhibiraju ekstragonadnalnu konverziju androgena u estrogen. Iako letrozol i anastrozol reduciraju simptome i dovode do smanjenja volumena tumora, također uzrokuju i izrazit hipoestrinizam, zbog čega su naglašeni simptomi menopauze (32).

7. KIRURŠKO LIJEČENJE

Odluka o kirurškom liječenju donosi se nakon procjene težine simptoma, veličine i lokalizacije mioma, dobi pacijentice, njene odluke o očuvanju plodnosti te dostupnim terapijskim mogućnostima. Stoga se kirurško liječenje planira individualno za svaku pacijenticu. U žena koje ne žele očuvati plodnost najbolje je rješenje histerektomija, koja jedina pruža konačno izlječenje. U onih koje planiraju trudnoću, odnosno žele sačuvati maternicu, valja razmotriti mogućnost miomektomije. Njena izvedivost također ovisi o prethodno spomenutoj veličini, lokalizaciji, ali i broju mioma (33).

7.1. HISTEREKTOMIJA

Histerektomija predstavlja trajno rješenje simptoma uzrokovanih miomima. Metoda je izbora u starijih žena s izraženim simptomima, dok se u mladih žena, neovisno o želji za rađanjem, nastoji sačuvati maternica. Ujedno je i najčešće korištena metoda liječenja u žena s lejomiomima (34).

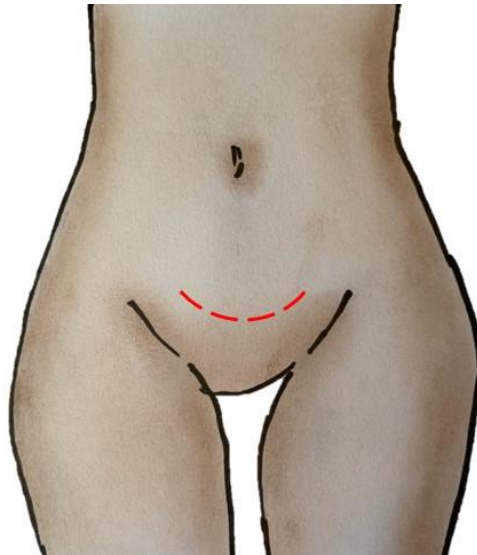
Postoje tri kirurška pristupa, kojima se histerektomija može izvesti. To su abdominalni, vaginalni te laparoskopski. Pri ovim zahvatima moguće je učiniti totalnu ili supracervikalnu histerektomiju, s ili bez odstranjivanja adneksa. Ukoliko je moguće, preferira se vaginalni pristup zbog najniže učestalosti perioperacijskih komplikacija. U slučaju izrazito velikih dimenzija tumora, reducirane mobilnosti maternice ili sumnje na zloćudnu promjenu, valja koristiti abdominalni ili laparoskopski pristup. Laparoskopska histerektomija ima prednosti u vidu kraćeg boravka u bolnici i bržeg povratka svakodnevnim aktivnostima, dok abdominalna histerektomija kirurgu omogućava veću preglednost i slobodu pri manipulaciji zdjeličnim strukturama (35).

7.1.1. ABDOMINALNA HISTEREKTOMIJA

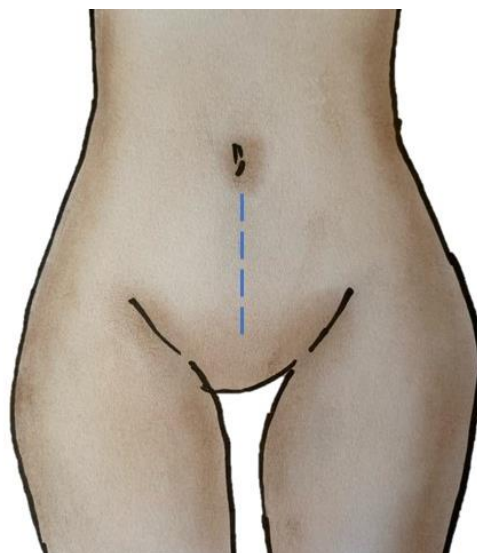
Abdominalna histerektomija čest je odabir kirurga zbog velike preglednosti prilikom zahvata te mogućnosti manipulacije strukturama zdjelice. Također, omogućava jednostavan pristup okolnim prostorima i organima u slučaju potrebe za proširenjem zahvata. Njeni nedostaci jesu dulji boravak u bolnici i oporavak, jača bol zbog opsežnosti zahvata te povećan rizik infekcije (8).

Ova operacija izvodi se u općoj anesteziji. Pacijentica je postavljena u ležeći položaj. Nakon pripreme operacijskog polja, uradi se poprečna ili medijana laparotomija. Zatim se postavlja retraktor te se zdjelica detaljno pretražuje. Maternica se uzima i podiže iz zdjelice, uz to se prerežu priraslice, ukoliko postoje. Zatim se prerežu okrugli ligamenti maternice, kako bi se omogućio pristup retroperitonealnom prostoru. Nadalje, pristupa se razdvajanju lig. latum uteri na prednji i stražnji list. Nakon incizije prednjeg lista, kroz vezivo između listova tupom disekcijom odvaja se peritoneum. Slijedi oštra incizija podignutog prednjeg lista. Kako bi se nastavilo otvaranje retroperitonealnog prostora, uhvati se list peritoneuma između okruglog i suspenzornog ligamenta te se zategne i incidira. Tupom disekcijom rahlog retroperitonealnog tkiva dolazi se do uretera. Paralelno s tom disekcijom koaguliraju se male krvne žile. Kad je izoliran ureter, pristupa se retroperitonealnom prostoru formiranjem prozora incizijom stražnjeg lista peritoneuma. Daljnji tijek operacije ovisi o odluci o očuvanju jajnika ili adneksotomiji. U prvom slučaju učini se samo salpingektomija serijskim hvatanjem, rezanjem i ligiranjem jajovoda počevši od fimbrija pa sve do pripoja s maternicom. U slučaju istovremenog odstranjenja jajnika, prethodno napravljena incizija proširi se lateralno prema stijenci zdjelice te medijalno prema rubu maternice. Nakon toga jajovod i jajnik uhvate se i podignu, kako bi se zategnuo i odvojio suspenzorni ligament. Na njega se postavljaju hvataljke te se on presječe, nakon čega se postavljaju probodni šavovi. Prethodno navedenim postupcima osigurana je pokretljivost adneksa te se ona potom mogu odstraniti. Prethodno opisani koraci ponavljaju se na suprotnoj strani. Kako bi se smanjio rizik ozljede mjehura, potrebno ga je potisnuti prema kaudalno. Ovo je omogućeno prethodnim obostranim zarezivanjem peritoneuma vezikouterinog nabora. Mjehur valja disecirati barem jedan centimetar ispod donjeg ruba cerviksa, kako njegova vlakna ne bi bila uhvaćena hvataljkama ili šavima. Uterine arterije i vene okružuje rahlo tkivo, koje se prije ligacije ovih žila otklanja procesom skeletiranja. Slijedi postavljanje hvataljki i ligacija. Potom se amputira fundus oštrim rezom. U žena koje još uvijek menstruiraju, potrebno je koagulirati ili resecirati gornji endocervikalni kanal. Cervikalni kanal se zatvara šavovima spororesorptivnim koncem. Ukoliko je planirana supracervikalna histerektomija, ovo je zadnji korak. Ako je odlučeno izvesti totalnu histerektomiju, operacija se nastavlja ligiranjem i presijecanjem kardinalnih ligamenata. Potom slijedi presijecanje rodnice. Kirurg palpira rodnicu kako bi odredio granicu vrata maternice. Zakrivljena hvataljka postavlja se preko sakrouterinih ligamenata te prednje i stražnje stijenke rodnice. Isto se učini i

na suprotnoj strani. Prereže se rodnica iznad hvataljki, a ispod njih se postavljaju obodni šavovi. Slijedi zatvaranje bataljka rodnice spororesorptivnim koncem. Rodnica se suspendira na ostatan dio uterosakralnog ligamenta čime se smanjuje rizik od prolapsa. Naposljetku se zatvara laparotomijska rana. (8)



Slika 2. Pfannenstielova incizija. (rad autora)



Slika 3. Donja medijana laparotomija. (rad autora)

Slike 2 i 3 prikazuju najčešća mjesta incizije prilikom izvođenja abdominalne histerektomije. Crvenom isprekidanom linijom prikazan je rez po Pfannenstielu, a plavom rez donje medijane laparotomije.

7.1.2. VAGINALNA HISTEREKTOMIJA

Uterus se odstranjuje vaginalnim pristupom kad god je to moguće, zbog toga što je minimalno invazivan te je povezan s nižim rizikom perioperacijskih komplikacija. Ovaj tip operacije izvodi se ukoliko maternica nije izrazito povećana, nisu prisutne opsežne priraslice te nema rizika od maligniteta u zdjelici (8).

Ova operacija može se izvesti u općoj ili regionalnoj anesteziji. Pacijentica je postavljena u dorzalni litotomijski položaj. Nakon kirurške dezinfekcije rodnice hvataljkom se uhvati cerviks koji se potom kružno zareže. Cerviks se zatim podigne prema anteriorno te se incidira stražnji svod rodnice kako bi se dospjelo u Douglasov prostor. Zatim se pristupa otvaranju prednjeg ulaza u peritoneum. Povlačenjem cerviksa prema dorzalno vizualiziraju se tračci tkiva koje povezuje mjehur s cerviksom. To se tkivo potom disecira u smjeru prema kranijalno. Napreduje se prema proksimalno dok se ne dosegne vezikouterina plika, koja se zatim zategne i incidira. U taj se otvor uvede retraktor kojim se podiže mjehur i prednja stijenka rodnice. Slijedi ligacija i presijecanje sakrouterinih i kardinalnih ligamenata, koje se prethodno povlači prema sprijeda, kako bi se spriječila ozljeda uretera. Nakon toga obostrano se ligiraju uterine arterije te se presjeku. Nadalje, ligiraju se i prerežu okrugli i ovarijalni ligament te jajovod. Maternica se potom izvadi kroz rodnicu. Ukoliko se odstranjuju i adneksa, ona se povuku, kako bi se vizualizirao suspenzorni ligament jajnika, koji se ligira i prereže. Slijedi evaluacija hemostaze te se vrši elektrokoagulacija ili šivanje na mjestima eventualnog krvarenja. Naposljetku zatvara se bataljak rodnice. U svrhu sprječavanja kasnijeg prolapsa rodnice i nastanka poslijeoperacijske enterocele, šavima se obuhvate i uterosakralni ligamenti. Osim toga, u šave se hvata i stražnji peritoneum radi smanjenja rizika od postoperativnog krvarenja. (8)

7.1.3. LAPAROSKOPSKA HISTEREKTOMIJA

Laparoskopska histerektomija sve je popularnija zbog manje invazivnosti te smanjenja postoperativnih komplikacija i bržeg povratka pacijentica aktivnostima svakodnevnog života. Tehnikom morcelacije, kojom se povećani uterus može usitniti te lakše otkloniti, omogućena je minimalna invazivnost ovog postupka. Ovaj tip operacije povezuje se sa smanjenjem gubitka krvi i kraćim boravkom u bolnici, a i manjim rizikom od infekcije. Iako se koriste skupi instrumenti, kraći boravak pacijentica u bolnici te manja potreba

za analgeticima gotovo da izjednačava cijenu operacije s onom kod abdominalnog pristupa (36).

Ova operacija izvodi se u općoj anesteziji. Pacijentica se postavlja u dorzalni litotomijski položaj. Prilikom izvođenja operacije kirurg može odlučiti o broju laparoskopskih incizija koje će postaviti. Obično se koristi jedan optički ulaz u razini pupka te tri pomoćna ulaza na donjoj abdominalnoj stijenci. Nakon postizanja pneumoperitoneuma i uvođenja laparoscopa u trbušnu šupljinu, evaluira se mogućnost adekvatnog izvođenja laparoskopske operacije, odnosno potreba za prelaskom u laparotomiju. Ukoliko je procijenjeno kako je moguće maternicu odstraniti laparoskopski, nastavlja se kako slijedi. Radi oslobađanja radnog prostora u zdjelici, crijevo se potisne kranijalno. Slijedi identifikacija uretera kako ih se u daljnjem postupku ne bi oštetilo. Ukoliko nisu vidljivi ispod peritoneuma, on se može otvoriti kako bi ih se vizualiziralo. Potom se uhvati i presiječe okrugli ligament. Ako se ne planira odstraniti adneksa, uhvate se, ligiraju te presjeku jajovod i uteroovarijalni ligament. Ukoliko se planira odstraniti jajnike, infundibulopelvični ligament se odvoji od tijeka uretera, priležeće krvne žile (vasa ovarica) se koaguliraju i prerežu. Slijedi incizija široke sveze. Odstrani se rahlo tkivo između njena dva lista. Otvaranje ovog ligamenta omogućuje i pristup lateralnoj strani maternice. Nastavak operacije uključuje oslobađanje mokraćnog mjehura zarezivanjem vezikouretralnog nabora te disekcijom vezivnog tkiva između mjehura i uterusa. Otvaranjem ovog prostora omogućava se manipulacija mjehurom i njegovo povlačenje prema kaudalno. Zatim se vizualiziraju te skeletiraju uterine arterije. One se zatim koaguliraju i prerežu. Sljedeći koraci ovise o tome radi li se laparoskopski asistirana vaginalna histerektomija, laparoskopska supracervikalna histerektomija ili totalna laparoskopska histerektomija (8).

LAPAROSKOPSKI ASISTIRANA VAGINALNA HISTEREKTOMIJA

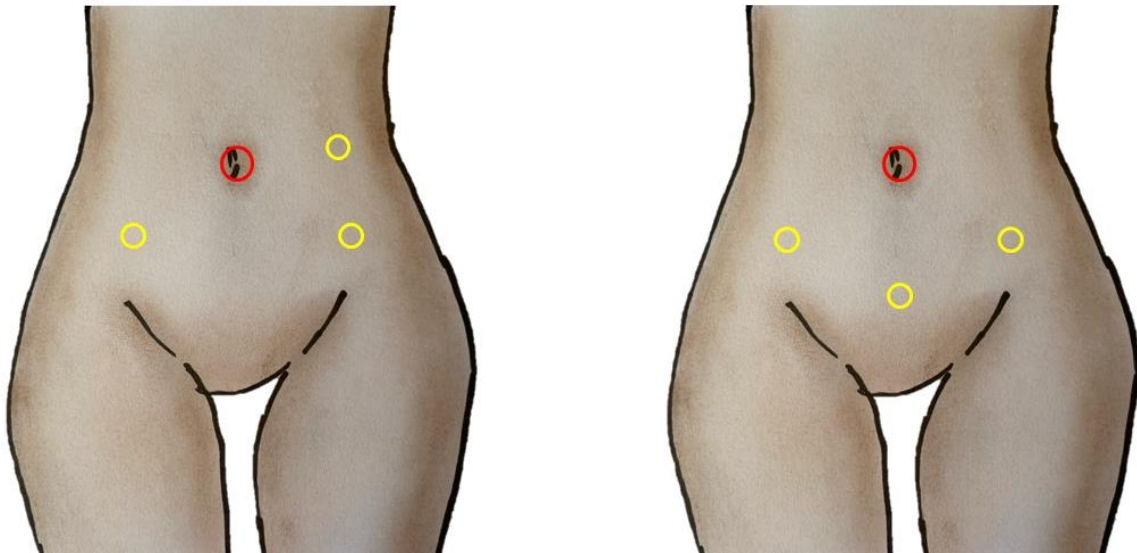
U nastavku operacije pacijentica se premješta u standardni litotomijski položaj te se operacija dovršava kao vaginalna histerektomija. U ovom koraku može se javiti potreba za morcelacijom, kako bi se izrazito povećani uterus usitnjavanjem lakše evakuirao. Nakon odstranjenja maternice, laparoskopski se evaluira područje zdjelice kako bi se uočila te koagulirala potencijalna krvarenja (8).

LAPAROSKOPSKA SUPRACERVIKALNA HISTEREKTOMIJA

Ukoliko je odlučeno sačuvati cerviks, operacija se nastavlja kao laparoskopna supracervikalna histerektomija. Maternica se amputira koničnim rezom koji seže u cerviks, čime se odstranjuje tijelo maternice u cijelosti. Slijedi uklanjanje amputiranog dijela maternice. Ovo se izvodi minilaparotomijom, stražnjom kolpotomijom ili morcelacijom. Po ekstrakciji tijela maternice slijedi koagulacija krvarećih žila i zatvaranje cervikalnog bataljka (8).

TOTALNA LAPAROSKOPSKA HISTEREKTOMIJA

Nakon koagulacije uterinih arterija, pri totalnoj laparoskopnoj histerektomiji pristupa se presijecanju kardinalnih ligamenata. Slijedi kolpotomija, pri kojoj se prvo incidira stražnja stijenka rodnice, zatim sakrouterini igamenti, te naposljetku prednji svod rodnice. Uterus se izvadi kroz rodnicu, osim ako je za to prevelik. Kod velikih maternica potrebno je koristiti prethodno spomenutu tehniku morcelacije. Nadalje, bataljak rodnice zatvara se laparoskopski spororesorptivnim šavovima uz obuhvaćanje ostatka uterosakralnog ligamenta radi prevencije prolapsa (8).



Slika 4. Mjesta najčešćeg postavljanja troakara pri laparoskopskoj histerektomiji. (rad autora)

7.1.4. KOMPLIKACIJE HISTEREKTOMIJE

Najčešće komplikacije histerektomije mogu se podijeliti na intraoperativne te postoperativne. Od intraoperativnih najčešće je krvarenje. Prosječan gubitak krvi kod abdominalne histerektomije iznosi oko 450 mL, kod vaginalne oko 250mL, a kod laparoskopске histerektomije oko 350 mL. Strukture koje najčešće krvare jesu uterine arterije i vene, utero-ovarijalni ligament i bataljak rodnice. Pri operaciji mogu nastati i ozljede gastrointestinalnog i mokraćnog sustava. Ozljede gastrointestinalnog trakta rijetke su te čine manje od 1% komplikacija. Slična je incidencija ozljeda mokraćnog sustava, koje se događaju u 1-2% velikih ginekoloških operacija, a tri četvrtine tog postotka čine histerektomije. Ozljeda živaca izrazito je rijetka te za sve velike operacije u zdjelici iznosi od 0.2 do 2%. Živci koji obično bivaju ozlijeđeni su femoralni, peronealni te tibijalni, kako zbog retraktora, tako zbog lošeg pozicioniranja nogu pacijentice prilikom operacije. Najučestalije postoperativne komplikacije jesu infektivne, one pogađaju 10.5% žena podvrgnutih abdominalnoj histerektomiji, 13% onih kojima je maternica odstranjena vaginalnim putem te 9% onih operiranih laparoskopски. Tromboembolija pogađa od 1 do 12% pacijentica. Dehiscencija šavova bataljka rodnice rijetka je, a od tri spomenuta pristupa najčešća pri laparoskopskom, gdje ova komplikacija prati 1.35% operacija. Pri vaginalnoj i abdominalnoj histerektomiji, dehiscencija se događa u manje od 0.2% slučajeva. Također može doći i do nastanka vezikovaginalnih, ureterovaginalnih ili rektovaginalnih fistula, no to je iznimno rijetko (37,38).

7.2. MIOMEKTOMIJA

Miomektomija se izvodi kao alternativa histerektomiji u žena koje žele očuvati maternicu, neovisno o tome planiraju li trudnoću ili ne. Ovom metodom miom se tupo i oštro ljušti od okolnog miometrija. Iako ova metoda omogućava očuvanje plodnosti, ona dovodi do povećanog rizika krvarenja i duljeg trajanja operativnog zahvata u usporedbi s histerektomijom. Kako postoji nemali rizik da se miomi ponovo jave, čak 10% žena u kojih je učinjena miomektomija bit će histerektomirano unutar 5 do 10 godina (33).

7.2.1. ABDOMINALNA MIOMEKTOMIJA

Abdominalna miomektomija pristup je koji se odabire u žena s velikim miomima, koji se ne mogu odstraniti drugim pristupom. U preoperativnoj obradi od ključne je važnosti precizno odrediti lokalizaciju, veličinu i broj mioma. Osim fizikalnog pregleda, u tu se svrhu koriste transvaginalna i/ili transabdominalna ultrasonografija, ali i magnetska rezonancija, kako bi se pobliže opisali odnosi mioma s okolnim strukturama. Bitno je odrediti nalazi li se miom na prednjoj ili stražnjoj stijenci zbog odluke o mjestu incizije maternice (8).

Ova operacija izvodi se u općoj ili regionalnoj anesteziji, u ležećem položaju pacijentice. Ovisno o veličini maternice odabire se Pfannenstielova ili donja medijana laparotomija. Po ulasku u abdominalnu šupljinu, vizualno te palpacijom miometrija identificira se smještaj mioma. Privremenom ligacijom uterinih krvnih žila postiže se privremeni prekid cirkulacije i reducira intraoperacijsko krvarenje. Moguće je gubitak krvarenja umanjiti i injekcijom vazopresina duž predviđene incizije seroze. Slijedi incizija seroze maternice. Preferira se medijana histerotomija, iako je nekad potrebno učiniti više incizija. Zbog opasnosti od razvoja priraslica, teži se ka najmanjem broju incizija kojima je moguće odstraniti sve miome. Obično je potrebno učiniti i nekoliko incizija kroz miometrij. Nakon incizije disecira se pseudokapsula mioma, s kojom se on odljušti iz priležećeg miometrija. Važno je paziti na ozljede pripadajućih krvnih žila te ih pravovremeno sanirati. Kad su miomi odstranjeni, prvotno se zatvaraju incizije unutar miometrija, a zatim se seroza zatvara produžnim šavom (8).

7.2.2. HISTEROSKOPSKA MIOMEKTOMIJA

Histeroskopska miomektomija metoda je odabira u pacijentica sa submukoznim miomima, koji odgovaraju skupinama FIGO 0, 1 i 2. Ovo je ujedno i najčešća indikacija za operativnu histeroskopiju (39).

Ova operacija se većinom provodi u općoj anesteziji. Pacijentica je u standardnom litotomijskom položaju. Ukoliko se koristi morcelator, bipolarna elektrokirurška petlja ili laser, kao medij za distenziju koristi se fiziološka otopina. U slučaju korištenja monopolarne petlje, odabire se tekućina koja ne sadrži elektrolite. Nakon dilatacije cerviksa, u šupljinu maternice uvodi se histeroskop s radnim kanalom. Materijšte se pregleda radi procjene lokalizacije i veličine mioma, koje je moguće odstraniti elektrokirurškom resekcijom ili morcelacijom. Elektrokirurška jedinica koristi resektoskopsku petlju, kojom se režu trake glatkog mišićja. To se ponavlja sve dok tumor ne bude odstranjen u cijelosti. Morcelatori djeluju mehanički. Oni sadržavaju pomične oštrice koje gule tkivo mioma. Spojeni su na uređaj za vakuum, koji usisava ostrugane dijelove mioma. Kad se odstranjuju miomi s velikom intramuralnom komponentom, potreban je poseban oprez zbog opasnosti od perforacije maternice. Prilikom takvih operacija potrebno je napraviti stanku u tijeku postupka kako bi se okolni miometriji kontrahirao oko tumora, koji je smanjen prethodnom resekcijom, odnosno morcelacijom (8).

7.2.3. ABLACIJA RAĐAJUĆEG MIOMA

Pedunkulirani submukozni miomi s vremenom mogu protrudirati kroz cervikalni kanal te prolabirati u rodnici. Ovo je omogućeno postupnim širenjem cervikalnog kanala uzrokovanog pritiskom mioma. Ovakve miome nazivamo rađajućim miomima. Oni se odstranjuju vaginalnim putem rotirajućim pokretima, uz podvezivanje ili koaguliranje vaskularne peteljke mioma, čime se sprječava krvarenje iz maternice nakon odstranjenja mioma (40).

7.2.4. LAPAROSKOPSKA MIOMEKTOMIJA

Prednosti laparoskopske nad laparotomijskom miomektomijom uključuju kraći boravak u bolnici, brži povratak svakodnevnim aktivnostima, manju poslijeoperacijsku

bol te brži oporavak funkcije crijeva. Unatoč tomu, u usporedbi s drugim vrstama operacija, nešto je češća pojava priraslica (41).

Ova se operacija izvodi u općoj anesteziji. Pacijentica je postavljena u položaj niske dorzalne litotomije, noge su u nogarima. Položaj troakara određuje se u odnosu na veličinu maternice. Uz primarni, potrebna su barem tri radna ulaza. Nakon postavljanja ulaza, laparoskopski se pregleda površina maternice u svrhu identifikacije mioma. Slijedi planiranje primjerenog reza seroze koji će omogućiti odstranjenje najvećeg broja mioma. Kao što je opisano u poglavlju o laparoskopskoj histerektomiji, i u ovom slučaju moguće je prethodno lokalno ubrizgati vazopresin, kako bi se smanjilo krvarenje. Nakon histerotomije, miom se hvata jednozubom hvataljkom ili lejomiomskim vijkom. Zatim se tupim instrumentom vrši disekcija pseudokapsule kako bi se oslobodio tumor. Posljedično krvarenje ponajviše ovisi o preoperativnoj veličini maternice te samog mioma. Nakon enukleacije mioma, incizije maternice se zatvaraju po slojevima, kao i kod abdominalnog pristupa miomektomiji. Slijedi uklanjanje tumorskog tkiva iz abdomena. Ovo se može izvesti putem minilaparotomije, stražnje kolpotomije ili morcelacije (8).

7.2.5. MIOMEKTOMIJA I CARSKI REZ

Incidencija mioma u trudnica kreće se između 1.6% i 10.7% i ovisi o dobnoj skupini. Iako se kroz godine simultana miomektomija pri carskom rezu nije indicirala zbog opasnosti koje nosi dodatni gubitak krvi te, u ekstremnim slučajevima, potreba za prelazak u histerektomiju, neki autori smatraju kako je ova metoda povoljna zbog toga što se žena anestezira samo jednom te se izbjegava naknadna operacija. Kriteriji za odabir kandidatkinja za ovakav tip operacije nisu precizno definirani. U provedenim istraživanjima utvrđeno je da su se komplikacije pri ovom zahvatu obično događale u žena koje su imale teško dostupne, submukozne miome. U onih, koje su imale subserozne miome, ishod je bio znatno bolji. Stoga se uklanjanje mioma prilikom carskog reza preporučuje u simptomatskih pacijentica sa subseroznim miomima, koji su pri samome zahvatu dostupniji (42).

7.2.6. KOMPLIKACIJE MIOMEKTOMIJE

Prilikom miomektomije moguć je nastanak intraoperativnih te postoperativnih komplikacija. Od intraoperativnih ističe se krvarenje, čiji opseg ponajviše ovisi o veličini i broju mioma. Prilikom izrazito obilnog krvarenja neizbježan je prelazak u histerektomiju. Isto je indicirano i u slučaju kad je rekonstrukciju maternice nakon enukleacije mioma nemoguće izvesti. Opisana su i oštećenja mokraćnog mjehura, crijeva, uretera ili krvnih žila, što je najčešće pri laparoskopskom pristupu. Također, zbog histeroskopskog uklanjanja dubokih intramuralnih mioma, može doći do perforacije maternice. Postoperativne komplikacije, koje su zajedničke svim vrstama miomektomije, jesu infekcija te stvaranje tromba i posljedična tromboembolija (43). Postoperativna komplikacija jest i stvaranje priraslica. Za razliku od ostalih navedenih komplikacija, nije utvrđena povezanost između veličine i broja mioma te opsežnosti priraslica. Tijekom trudnoće i poroda žena, koje su ranije miomektomirane, može doći do ruptуре maternice. Veći rizik za rupturu imaju žene s miomima koji imaju veliku intramuralnu komponentu te, uslijed njihove enukleacije, miometriji bude znatno mehanički i/ili termički oštećen (44).

Osim uobičajenih intra- i postoperativnih komplikacija, postoje određene komplikacije specifične za histeroskopsku miomektomiju. Tijekom dilatacije cerviksa koji je stenotičan, može doći do ruptуре maternice. Prilikom perforacije maternice također može doći do oštećenja mjehura, crijeva ili krvnih žila. Nadalje, moguća je intravazacija tekućine koja se koristi za distenziju uterusa. Ukoliko se koristi glicinski medij, može doći do komplikacija u vidu hiponatremije, hipoproteinemije te niskih vrijednosti hematokrita. Također se javljaju edem mozga te pluća. Preopterećenje tekućinom moguće je i pri korištenju fiziološke otopine, no znatno rjeđe. Sljedeća specifična nuspojava jest plinska embolija. Ona je relativno česta pri ovoj operaciji, ali postaje opasna i klinički značajna tek nakon što u krvnu žilu, obično venu, uđe više od 1000 mL zraka (39).

Potencijalno opasan aspekt laparoskopske miomektomije predstavlja potreba za morcelacijom. Morcelacija jest metoda kojom se miom reže na sitne dijelove, kako bi se mogao evakuirati. Prilikom ovog postupka ostaci tkiva, benignog ili potencijalno malignog, mogu zaostati u zdjelici što može dovesti do njihova rasapa (45). Ovaj postupak može dovesti do diseminacije rijetkog maligniteta, lejomiosarkoma. Rijetkost

ovih tumora te činjenica da se radiološki obično ne razlikuju od lejomioma razlozi su za ovakve komplikacije. O opasnosti ove komplikacije govori činjenica da je u žena, u kojih se tek nakon morcelacije otkrilo kako se radilo o sarkomu, zabilježeno pogoršanje te znatno lošije preživljenje (46).

7.3. PODACI IZ KLINIKE ZA ŽENSKÉ BOLESTI I PORODE

Uvidom u Protokol izvršenih operacija Klinike za ženske bolesti i porode utvrđeno je sljedeće: tijekom 2021. godine u klinici operirano je 420 pacijentica s dijagnozom mioma maternice. Veći dio, njih 270, je miomektomirano. U pacijentica, u kojih su odstranjeni miomi uz očuvanje maternice, pristup je u 108 bio laparoskopski, u njih 110 miom je uklonjen histeroskopski, u 51 laparotomijski, u sedam pacijentica kombinacijom laparoskopskog i histeroskopskog pristupa, a za jedan miom pristup nije poznat. Sedam pacijentica prezentiralo se s rađajućim miomom, koji su odstranjeni ablacijom. U većine od 136 histerektomiranih pacijentica, njih 80, to je učinjeno laparotomijskim pristupom. U dodatnih 7 pacijentica miomi su bili odstranjeni prilikom carskoga reza.

VRSTA OPERACIJE	BROJ SLUČAJEVA	POSTOTAK
Miomektomija – laparoskopski pristup	108	25,7%
Miomektomija – histeroskopski pristup	110	26,2%
Miomektomija – laparotomijski pristup	51	12,1%
Miomektomija – UKUPNO	270	64,3%
Histerektomija – laparoskopski pristup	56	13,3%
Histerektomija – laparotomijski pristup	80	19,0%
Histerektomija – UKUPNO	136	32,4%
Rađajući miom	7	1,7%
Miom odstranjen prilikom carskog reza	7	1,7%

Tablica 1. Podatci iz Klinike za ženske bolesti i porode, 2021. godina. (rad autora)

Navedeni podatci reflektiraju veličinu maternice te samih mioma. O ozbiljnosti simptoma govori činjenica da je gotovo u trećine pacijentica učinjena histerektomija. U prikupljenim podacima stoji kako je većina histerektomija učinjena laparotomijski, stoga se može utvrditi kako je indikacija bila izrazito povećana maternica s pretpostavljenom značajnom kliničkom simptomatologijom.

Histeroskopski se mogu odstraniti submukozni miomi, odnosno oni FIGO skupine 0, 1 i 2, dok intramuralni i serozni tumori zahtijevaju laparotomijski ili laparoskopski pristup. Histeroskopski pristup korišten je u čak 41% miomektomiranih pacijentica u toj godini. Ovo se može objasniti time da su submukozni miomi najčešće povezani s kliničkom simptomatologijom te se stoga odstranjuju češće no intramuralni ili subserozni. Izrazito velike miome nije moguće odstraniti laparoskopski ili histeroskopski te potreba za laparotomijskim uklanjanjem implicira kako se radilo o miomu značajne veličine, što je bilo slučaj u 19% pacijentica kojima je odstranjen miom.

8. ZAHVALE

Zahvaljujem svojem mentoru prof. dr. sc. Držislavu Kalafatiću na nesebičnoj pomoći i trudu.

Posebno hvala svim članovima moje obitelji na strpljenju i podršci kroz ovih 6 godina. Hvala najboljim prijateljicama za to što su uvijek vjerovale u mene i najboljem prijatelju za to što me naučio da vjerujem u sebe.

Deda, nikad nisi saznao da je „tvoja doktorica“ odlučila postati pravom doktoricom. Sve ovo posvećujem tebi, znam da si ponosan tamo gore.

1. Aleksandrovych V, Bereza T, Sajewicz M, Walocha JA, Gil K. Uterine fibroid: common features of widespread tumor. *Folia Med Cracov* 2015;55:61-75.
2. Stewart EA. Uterine fibroids. *Lancet* 2001;357:293-8.
3. Cramer SF, Patel A. The frequency of uterine leiomyomas. *Am J Clin Pathol* 1990;94:435-8.
4. Williams ARW. Uterine fibroids - what's new? *F1000Res* 2017;6:2109.
5. Sparic R, Mirkovic L, Malvasi A, Tinelli A. Epidemiology of Uterine Myomas: A Review. *Int J Fertil Steril* 2016;9:424-35.
6. Pavone D, Clemenza S, Sorbi F, Fambrini M, Petraglia F. Epidemiology and Risk Factors of Uterine Fibroids. *Best Pract Res Clin Obstet Gynaecol* 2018;46:3-11.
7. Parazzini F. Risk factors for clinically diagnosed uterine fibroids in women around menopause. *Maturitas* 2006;55:174-9.
8. Hoffman BL, Schorge JO, Bradshaw KD, Halvorson LM, Schaffer JI, Corton MM. *Williamsova ginekologija*. 3. izd. Orešković S. i sur., ur. Zagreb: Medicinska naklada; 2021.
9. Whiteman MK, Kuklina E, Jamieson DJ, Hillis SD, Marchbanks PA. Inpatient hospitalization for gynecologic disorders in the United States. *Am J Obstet Gynecol*. 2010;202:541.
10. Giuliani E, As-Sanie S, Marsh EE. Epidemiology and management of uterine fibroids. *Int J Gynaecol Obstet* 2020;149:3-9.
11. Payson M, Leppert P, Segars J. Epidemiology of myomas. *Obstet Gynecol Clin North Am* 2006;33:1-11.
12. McWilliams MM, Chennathukuzhi VM. Recent Advances in Uterine Fibroid Etiology. *Semin Reprod Med* 2017;35:181-9.
13. Machado-Lopez A, Simón C, Mas A. Molecular and Cellular Insights into the Development of Uterine Fibroids. *Int J Mol Sci* 2021;22:8483.

14. Jacobsen BM, Horwitz KB. Progesterone receptors, their isoforms and progesterone regulated transcription. *Mol Cell Endocrinol* 2012;357:18-29.
15. Ciebiera M, Włodarczyk M, Wrzosek M, Męczekalski B, Nowicka G, Łukaszuk K, i sur. Role of Transforming Growth Factor β in Uterine Fibroid Biology. *Int J Mol Sci* 2017;18:2435.
16. Wise LA, Laughlin-Tommaso SK. Epidemiology of Uterine Fibroids: From Menarche to Menopause. *Clin Obstet Gynecol* 2016;59:2-24.
17. Donnez J, Dolmans MM. Uterine fibroid management: from the present to the future. *Hum Reprod Update* 2016;22:665-86.
18. Al-Hendy A, Badr M. Can vitamin D reduce the risk of uterine fibroids? *Womens Health (Lond)* 2014;10:353-8.
19. Lethaby A, Vollenhoven B. Fibroids (uterine myomatosis, leiomyomas). *BMJ Clin Evid* 2015;0814.
20. Velez Edwards DR, Baird DD, Hartmann KE. Association of age at menarche with increasing number of fibroids in a cohort of women who underwent standardized ultrasound assessment. *Am J Epidemiol* 2013;178:426-33.
21. Laughlin SK, Herring AH, Savitz DA, Olshan AF, Fielding JR, Hartmann KE, i sur. Pregnancy-related fibroid reduction. *Fertil Steril* 2010;94:2421-3.
22. Manta L, Suci N, Toader O, Purcărea RM, Constantin A, Popa F. The etiopathogenesis of uterine fibromatosis. *J Med Life* 2016;9:39-45.
23. Munro MG, Critchley HO, Broder MS, Fraser IS; FIGO Working Group on Menstrual Disorders. FIGO classification system (PALM-COEIN) for causes of abnormal uterine bleeding in nongravid women of reproductive age. *Int J Gynaecol Obstet* 2011;113:3-13.
24. Laughlin-Tommaso SK, Hesley GK, Hopkins MR, Brandt KR, Zhu Y, Stewart EA. Clinical limitations of the International Federation of Gynecology and Obstetrics (FIGO) classification of uterine fibroids. *Int J Gynaecol Obstet* 2017;139:143-8.

25. Zimmermann A, Bernuit D, Gerlinger C, Schaeffers M, Geppert K. Prevalence, symptoms and management of uterine fibroids: an international internet-based survey of 21,746 women. *BMC Womens Health* 2012;12:6.
26. Dagur G, Suh Y, Warren K, Singh N, Fitzgerald J, Khan SA. Urological complications of uterine leiomyoma: a review of literature. *Int Urol Nephrol* 2016;48:941-8.
27. Fuldeore MJ, Soliman AM. Patient-reported prevalence and symptomatic burden of uterine fibroids among women in the United States: findings from a cross-sectional survey analysis. *Int J Womens Health* 2017;9:403-11.
28. De La Cruz MS, Buchanan EM. Uterine Fibroids: Diagnosis and Treatment. *Am Fam Physician* 2017;95:100-7.
29. Gomez E, Nguyen MT, Fursevich D, Macura K, Gupta A. MRI-based pictorial review of the FIGO classification system for uterine fibroids. *Abdom Radiol (NY)*. 2021;46:2146-55.
30. Fleischer AC, James AE Jr, Millis JB, Julian C. Differential diagnosis of pelvic masses by gray scale sonography. *AJR Am J Roentgenol* 1978;131:469-76.
31. DeWaay DJ, Syrop CH, Nygaard IE, Davis WA, Van Voorhis BJ. Natural history of uterine polyps and leiomyomata. *Obstet Gynecol* 2002;100:3-7.
32. Sohn GS, Cho S, Kim YM, Cho CH, Kim MR, Lee SR; Working Group of Society of Uterine Leiomyoma. Current medical treatment of uterine fibroids. *Obstet Gynecol Sci* 2018;61:192-201.
33. Vilos GA, Allaire C, Laberge PY, Leyland N. The management of uterine leiomyomas. *J Obstet Gynaecol Can* 2015;37:157-78.
34. Madueke-Laveaux OS, Elsharoud A, Al-Hendy A. What We Know about the Long-Term Risks of Hysterectomy for Benign Indication-A Systematic Review. *J Clin Med* 2021;10:5335.
35. Clayton RD. Hysterectomy. *Best Pract Res Clin Obstet Gynaecol* 2006 20:73-87.

36. Kopjar M, Maričić I. Laparoscopska histerektomija. MEDIX 2004;10(53):53-67.
37. Clarke-Pearson DL, Geller EJ. Complications of hysterectomy. Obstet Gynecol 2013;121:654-73.
38. Takeda S, Ota T, Kaneda H, Terao Y, Kuwatsuru R. Abdominal Myomectomy for Huge Uterine Myomas with Intra-arterial Balloon Occlusion: Approach to Reduce Blood Loss Surg J (NY) 2019;6(Suppl 1):S11-S21.
39. Piecak K, Milart P. Hysteroscopic myomectomy. Prz Menopauzalny 2017;16:126-8.
40. Terzic M, Maricic S, Dotlic J. Vaginal Removal of Very Large Nascent Uterine Myoma - Case Report and Literature Review. Geburtshilfe Frauenheilkd 2013;73:724-6.
41. Stoica RA, Bistriceanu I, Sima R, Iordache N. Laparoscopic myomectomy. J Med Life 2014;7:522-4.
42. Song D, Zhang W, Chames MC, Guo J. Myomectomy during cesarean delivery. Int J Gynaecol Obstet 2013;121:208-13.
43. Alharbi A A, Alshadadi F, Alobisi A, i sur. Intraoperative and Postoperative Complications Following Open, Laparoscopic, and Hysteroscopic Myomectomies in Saudi Arabia. Cureus 2020;12:7154.
44. Tanos V, Berry KE, Frist M, Campo R, DeWilde RL. Prevention and Management of Complications in Laparoscopic Myomectomy. Biomed Res Int 2018;8250952.
45. Siedhoff MT, Wheeler SB, Rutstein SE, Geller EJ, Doll KM, Wu JM, i sur. Laparoscopic hysterectomy with morcellation vs abdominal hysterectomy for presumed fibroid tumors in premenopausal women: a decision analysis. Am J Obstet Gynecol 2015;212:591.
46. Gitas G, Ertan K, Baum S, Rody A, Pados G, Wihlfahrt K, i sur. Effect of tumor morcellation in patients with early uterine sarcoma: a multicenter study in Germany. J Turk Ger Gynecol Assoc 2022;23:75-82.