

Intestinalna opstrukcija u novorođenčadi liječene u Klinici za dječje bolesti Zagreb

Knežević, Viktoria

Master's thesis / Diplomski rad

2023

Degree Grantor / Ustanova koja je dodijelila akademski / stručni stupanj: **University of Zagreb, School of Medicine / Sveučilište u Zagrebu, Medicinski fakultet**

Permanent link / Trajna poveznica: <https://um.nsk.hr/urn:nbn:hr:105:022527>

Rights / Prava: [In copyright](#) / [Zaštićeno autorskim pravom.](#)

Download date / Datum preuzimanja: **2024-07-28**



Repository / Repozitorij:

[Dr Med - University of Zagreb School of Medicine Digital Repository](#)



SVEUČILIŠTE U ZAGREBU
MEDICINSKI FAKULTET

Viktorija Knežević

**Intestinalna opstrukcija u novorođenčadi liječene u
Klinici za dječje bolesti Zagreb**

DIPLOMSKI RAD



Zagreb, 2023.

Ovaj diplomski rad izrađen je u Klinici za dječju kirurgiju, Klinike za dječje bolesti Zagreb, pod vodstvom prof. dr. sc. Stjepana Višnjica, dr. med. i predan je na ocjenu u akademskoj godini 2022./2023.

SADRŽAJ

SAŽETAK.....	I
SUMMARY	II
1. UVOD	1
1.1. <i>POVIJEST</i>	1
1.2. <i>ANATOMIJA TANKOGA CRIJEVA</i>	2
1.3. <i>EMBRIOLOGIJA TANKOGA CRIJEVA</i>	3
1.4. <i>ETIOLOGIJA BOLESTI</i>	4
1.5. <i>KLASIFIKACIJE BOLESTI</i>	5
1.6. <i>KLINIČKA SLIKA</i>	6
1.7. <i>DIJAGNOSTIKA</i>	6
1.8. <i>PRIJEOPERACIJSKI POSTUPAK</i>	7
1.9. <i>LIJEČENJE</i>	8
1.10. <i>POSLIJEOPERACIJSKI POSTUPAK</i>	10
2. CILJEVI RADA	11
3. ISPITANICI I METODE.....	12
4. REZULTATI	13
5. RASPRAVA	19
6. ZAKLJUČAK.....	21
7. ZAHVALE	22
8. LITERATURA	23
9. ŽIVOTOPIS.....	28

SAŽETAK

INTESTINALNA OPSTRUKCIJA U NOVOROĐENČADI LIJEČENE U KLINICI ZA DJEČJE BOLESTI ZAGREB

Viktorija Knežević

Medicinski fakultet

Sveučilište u Zagrebu

Kongenitalna opstrukcija tankoga crijeva je jedno od najčešćih kirurških stanja u djece koje se obično prezentira u prvih 24 – 48 sati života povraćanjem i distenzijom trbuha. Opstrukcija duodenuma je češća u muške djece, dok kod jejunno – ilealnih opstrukcija nema razlike među spolovima. Sumnja na opstrukciju se može postaviti in utero prenatalnim ultrazvučnim pregledom, a konačna dijagnoza se postavlja po rođenju na osnovu kliničke slike i radioloških pretraga. Klasični radiološki znak duodenalne opstrukcije je tzv. „double – bubble znak“, odnosno znak dvostrukoga balona. Jejunno – ilealne atrezije imaju manje tipične radiološke nalaze. Terapija je kirurška, a operativnom zahvatu se pristupa nakon uspostave hemodinamske i elektrolitne stabilnosti djeteta. Postoperativno se dijete prati po kirurgu i gastroenterologu. Etiologiju bolesti objašnjava nekoliko različitih teorija te su danas najšire prihvaćene teorija izostanka rekanalizacije i vaskularna teorija, a rizični faktori ostaju nepoznati. Cilj ovoga rada je identificirati maternalne komorbiditete kao potencijalne rizične čimbenike za nastanak opstrukcije tankoga crijeva djeteta in utero. Stanja poput dijabetesa i bubrežnih bolesti u majke su dokazana rizičnim čimbenicima za razvoj bolesti i anomalija u djece. Tako je provedeno retrospektivno istraživanje u kojemu je promatrano 22 novorođenčadi liječene u Klinici za dječje bolesti Zagreb zbog kongenitalne intestinalne opstrukcije. Analizirana je dostupna dokumentacija te su izvedeni komorbiditeti majki ove novorođenčadi kao i postojanje urinarnih infekcija za vrijeme trudnoće. Nije pronađeno povezanosti maternalnih komorbiditeta za vrijeme trudnoće s većom učestalosti intestinalnih opstrukcija u novorođenčadi. Urinarne infekcije za vrijeme trudnoće su najčešće viđane u majki čija su djeca rođena s atrezijom duodenuma, dok u majki novorođenčadi s jejunno – ilealnom atrezijom urinarnih infekcija za vrijeme trudnoće nije bilo. Uzročno – posljedična veza urinarnih infekcija majki za vrijeme trudnoće i nastanka opstrukcije nije potvrđena.

Ključne riječi: intestinalna opstrukcija, komorbiditeti, prenatalni ultrazvuk, rizični faktori

SUMMARY

INTESTINAL OBSTRUCTION IN NEWBORNS TREATED AT THE CHILDREN'S HOSPITAL ZAGREB

Viktorija Knežević

School of Medicine

University of Zagreb

Congenital obstruction of the small intestine is one of the most common surgical conditions in children, which is usually presented in the first 24 - 48 hours of life with vomiting and abdominal distention. Obstruction of the duodenum is more common in male children, while there is no difference between the sexes in jejunum – ileal obstructions. Obstruction can be suspected in utero by prenatal ultrasound examination, and the diagnosis is confirmed after birth, based on the clinical presentation and radiological examinations. The classic sign of duodenal obstruction is the "double - bubble sign". Jejunum – ileal atresias have less typical radiological findings. Definitive management is surgery, after the establishment of hemodynamic and electrolyte stability of the child. Postoperatively, the child is monitored by a surgeon and a gastroenterologist. The etiology of the disease is explained by several different theories, and today the absence of recanalization and the vascular theory are the commonest, while the risk factors remain unknown. The aim of this paper is to identify maternal comorbidities as potential risk factors for the occurrence of small bowel obstruction in the child in utero. Conditions such as diabetes and mother's kidney disease have been proven risk factors for the development of diseases and anomalies in children. A retrospective study was conducted in which 22 newborns treated at the Children's Hospital Zagreb for congenital intestinal obstruction were observed. The available documentation was analyzed and the comorbidities of the mother of these newborns as well as the existence of a urinary infection during pregnancy were derived. No association of maternal comorbidities during pregnancy with a higher frequency of intestinal obstructions in newborns was found. Urinary infections during pregnancy were most often seen in mothers whose children were born with duodenal atresia, while there were no urinary infections during pregnancy in mothers of newborns with jejunum – ileal atresia. The cause-and-effect relationship between the mother's urinary infection during pregnancy and the occurrence of obstruction has not been confirmed.

Key words: intestinal obstruction, comorbidities, prenatal ultrasound, risk factors

1. UVOD

Crijevna opstrukcija je jedno od najčešćih hitnih stanja u kirurgiji novorođenčadi. Javlja se u otprilike 1 : 2000 živorođene djece (1). Opstrukcija može biti potpuna ili nepotpuna, a uzroci joj mogu biti atrezije i stenozе crijeva, anomalije rotacije i fiksacije, Hirschprungova bolest, mekonijski ileus, mekonijska pseudocista, mekonijski čep, apsces ili priraslice zbog peritonitisa, fibrozni peritonealni tračci, segmentalni volvulus, uklještena hernija (2). Ovaj rad se bavi temom urođene potpune ili nepotpune opstrukcije tankoga crijeva (atrezija, stenozа, malrotacija).

Opstrukcija u novorođenčeta se često očituje već in utero nalazom polihidramnija, a nakon rođenja netoleriranjem dojenja (povraćanjem), distenzijom trbuha te izostankom stolice u prvih 24 – 48 sati života. Nastup simptoma je obično kasniji u distalnijih opstrukcija.

Duodenalne opstrukcije su čest uzrok kongenitalne intestinalne opstrukcije s učestalosti oko 1 : 5000 – 10000 porođaja, češće u muške novorođenčadi (3). Pojavljuju se u nekoliko različitih tipova: duodenalna atrezija, duodenalna membrana, anularni pankreas i malrotacija. Više od 50% ih je povezano s drugim anomalijama (npr. VACTERL asocijacija), a u 30% slučajeva su udruženi s trisomijom 21. Neovisno o sindromu Down, i do trećine pacijenata s duodenalnom opstrukcijom ima udruženu srčanu grešku (4).

Jejuno – ilealne atrezije su najčešći tip intestinalne opstrukcije u novorođenčadi s incidencijom 1 : 300 – 1500, bez obzira na spol (5). Atrezija može zahvatiti bilo koji dio tankoga crijeva, solitarno ili s multiplim lezijama, a udružene anomalije su rijetke.

1.1. POVIJEST

Prvi opis duodenalne opstrukcije bio je 1733. godine kada je Calder izvijestio o dvama slučajevima duodenalne atrezije (6), a prvi uspješni operativni zahvat kongenitalne duodenalne opstrukcije izvršio je Ernst 1916. godine (7). Ipak, smrtnost je u početku bila velika. 1912. Spriggs pojašnjava intestinalne opstrukcije te predlaže teoriju vaskularnoga incidenta kao uzroka intestinalne opstrukcije (8). Teorija je dokazana 1955. kada ju

eksperimentalno potvrđuju Louw i Barnard. (9) Malrotaciju crijeva je kao posljedicu grešaka u embrionalnom razvoju prvi opisao Dott 1923. godine (10). Ladd već 1936. opisuje kirurški postupak liječenja ove anomalije (11), a taj postupak se koristi i danas.

1.2. ANATOMIJA TANKOGA CRIJEVA

Tanko crijevo je dio probavne crijevi između želuca i debeloga crijeva. U njemu se zbiva najveći dio razgradnje i probave hrane. Anatomski je podijeljeno u tri dijela: dvanaesnik (*duodenum*), tašto crijevo (*jejunum*) te vito crijevo (*ileum*). Sva tri dijela tankoga crijeva su slična građom. Vanjski sloj čini serozni omotač potrbušnice, *tunica serosa*, ispod koje je tanak sloj vezivnoga tkiva, *tela subserosa*. Mišićni sloj (*tunica muscularis*) se sastoji od dva sloja: vanjskoga uzdužnoga (*stratum longitudinale*) te unutarnjega kružnoga (*stratum circulare*). Ispod mišićnoga sloja je podsluznica, *tela submucosa*, koja je nabrana u stalne kružne nabore tankoga crijeva *plicae circulares*. Kružni nabori su posebno dobro razvijeni u duodenumu i jejunumu. U podsluznici se nalaze i žlijezde koje svojim lučenjem štite sluznicu, a dobro je razvijena i submukozna limfna mreža. Limfno tkivo je najrazvijenije u ileumu u obliku solitarnih limfnih čvorova ili nakupina limfnoga tkiva. Unutarnji sloj čini sluznica koja je nabrana u sitne resice (*vili intestinales*). Resice su prisutne u svim dijelovima tankoga crijeva te one, skupa s kružnim naborima kao i mikroresicama na sluzničnim epitelnim stanicama, višestruko povećavaju apsorpcijsku površinu tankoga crijeva.

Dvanaesnik se proteže od pilorusa do zavoja kojim prelazi u jejunum (*flexura duodenojejunalis*). Dijeli se na četiri dijela: gornji dio (*pars superior*), silazni dio (*pars descendens*), vodoravni dio (*pars horizontalis*) te uzlazni dio (*pars ascendens*). Na početku gornjega dijela dvanaesnika se nalazi proširenje (*ampulla, bulbus duodeni*) koje se polako sužava. Pregibom *flexura duodeni superior* prelazi u silazni dio dvanaesnika. Silazni dio se okomito spušta te blagim zavojem (*flexura duodeni inferior*) prelazi u donji, vodoravni dio dvanaesnika. Preko horizontalnoga dijela prelaze velike krvne žile, *a. et v. mesenterica superior* te je to mjesto poznato kao „vaskularna kliješta“. Na unutarnjoj strani silaznoga dijela dvanaesnika nalazi se uzdužni nabor *plica longitudinalis duodeni* koji oblikuje zajednički žučni vod (*ductus choledocus*). U tom području se nalazi odignuće sluznice *papilla duodeni major* koju odiže sfinkter zajedničkoga ušća žučnoga voda i glavnoga izvodnoga

voda gušterače (*ductus pancreaticus*). Malo iznad i naprijed se nalazi druga kvržica, *papilla duodeni minor*, na kojoj se otvara pomoćni vod gušterače, *ductus pancreaticus accessorius*. Duodenum ima bogatu krvnu opskrbu, a budući da se razvija iz prednjega crijeva, krvnu opskrbu donose ogranci celijačnoga debela i gornje mezenterične arterije. Inerviraju ga n.vagus i simpatički živci preko spletova oko pankreatikoduodenalnih arterija.

Ostatak tankoga crijeva čine jejunum i ileum, koji čine cjelinu zbog zajedničkoga slobodnoga mezenterija koji uvjetuje i njihovu pomičnost unutar trbušne šupljine. Dvije gornje petine pripadaju jejunumu, a tri donje petine ileumu. Razlikuju se dva crijevna ruba: onaj po kojemu se mezenterij hvata na tanko crijevo (mezenterijalni) te slobodni rub koji je nasuprot mezenterijalnom. Mezenterij se na stražnju stijenku trbušnoga zida hvata svojim korijenom (*radix mesenterii*). Jejunum je uglavnom smješten u umbilikalnom području, dok je ileum u pubičnom i ingvinalnim područjima. Ova dva dijela tankoga crijeva nemaju naglašenu morfološku granicu nego jejunum postupno prelazi u ileum. Osim već spomenutih razlika u razvijenosti kružnih nabora i limfne mreže, jejunum zbog razvijenije krvne mreže ima crvenkastu boju sluznice, dok je stijenka ileuma svjetlija i prozirna. Krvna opskrba jejunuma i ileuma potječe od gornje mezenterične arterije (*a. mesenterica superior*). Ogranci glavne arterije se ujedinjuju i stvaraju lukove, tj. arterijske arkade. Venska krv odlazi gornjom mezenteričnom venom. Inervacija jejunuma i ileuma dolazi od vagalnoga živca i splanhničkih živaca preko celijačnoga ganglija i spletova oko gornje mezenterične arterije (12).

1.3. EMBRIOLOGIJA TANKOGA CRIJEVA

Tanko crijevo se razvija iz dijelova prednjeg i srednjeg crijeva primarne probavne crijevi od trećega tjedna gestacije. U početku je primarno crijevo šuplja cijev, a rekanalizacija crijeva se događa od petoga do dvanaestoga tjedna embrionalnoga razvoja. Duodenum nastaje od završnog dijela prednjeg crijeva i početnog dijela srednjeg crijeva. Zbog okretanja želuca te brzog rasta glave pankreasa, dvanaesnik poprima oblik slova C te se premješta iz srednje linije u lijevu stranu trbušne šupljine. Sraštanjem uz stražnju stijenku trbušne stijenke većina duodenuma se pozicionira retroperitonealno, osim početnoga dijela (*ampulla partis superioris*

duodeni) koji ostaje intraperitonealno. Jejunum i ileum nastaju iz srednjega crijeva koje karakteriziraju brzo produživanje crijeva i njegova mezenterija iz kojih u početku nastaje primarna crijevna vijuga. Brzo produljivanje crijeva, kao i rast parenhimalnih organa dovode do nastanka fiziološke umbilikalne hernije u šestom tjednu razvoja. Istodobno s rastom, dolazi i do okretanja crijevne vijuge oko osi koju čini *a.mesenterica superior*. Rotiranje se odvija u smjeru suprotnome od kazaljke na satu te iznosi oko 270°. Crijevne vijuge se počinju vraćati u trbušnu šupljinu tijekom 10. tjedna embrionalnoga razvoja i to tako da se najprije vraćaju vijuge jejunuma u lijevu stranu trbušne šupljine, dok se vijuge koje se vraćaju kasnije smještaju sve više u desno. Rast i razvoj crijeva prati i razvoj mezenterija koji određuje intraperitonealni položaj vijuga jejunuma i ileuma (13).

1.4. ETIOLOGIJA BOLESTI

Postoji više teorija nastanka intestinalnih opstrukcija u novorođenčadi. Prva prihvaćena teorija je ona o izostanku rekanalizacije koju je 1900. godine postavio Julius Tandler. On je u svojim istraživanjima embrionalnoga razvoja tankoga crijeva uočio da u nekim slučajevima epitel tankoga crijeva nabuja toliko da crijevo postane solidna tvorba u kojoj, zbog izostanka vakuolizacije, nema lumena (14). Modernim istraživanjima je dokazana i mogućnost hereditarnosti te nastanka atrezije kao posljedice disregulacije u putevima fibroblastnog čimbenika rasta. Naime, čimbenik rasta fibroblasta 10 je dokazan aktivnime u kasnim stadijima razvoja tankoga crijeva (15), dok se receptor 2IIIb fibroblastnog čimbenika rasta pokazao kritičnim u regulaciji proliferacije i apoptoze tijekom razvoja mnogih organskih sustava pa tako i tankoga crijeva te se povezuje sa nastankom nasljednih duodenalnih atrezija (16). Druga prihvaćena teorija u etiologiji nastanka opstrukcije tankoga crijeva je teorija vaskularnoga incidenta koju su 1955. godine postavili J.H. Louw and Christiaan Barnard. Oni su zaključili da prekid krvne opskrbe arterijom mezenterikom superior, vjerojatno zbog tromboembolijskog događaja *in utero*, u većini slučajeva dovodi do nekroze i resorpcije zahvaćenoga segmenta te posljedično atrezije (9). Danas se smatra kako su duodenalne opstrukcije posljedica izostanka rekanalizacije, dok su jejunum – ilealne atrezije najčešće posljedica vaskularnoga incidenta *in utero* (17). Prstenasta gušterača kao uzrok opstrukcije duodenuma je prema većini autora posljedica fiksacije slobodnog dijela ventralne osnove

gušterače koja prilikom rotacije duodenuma čini prsten oko duodenuma te time opstrukciju (18). Do malrotacije crijeva dolazi u slučaju nepotpune rotacije crijeva tijekom embrionalnoga razvoja kada cekum zaostaje u epigastriju te se unatoč tome duplikatura peritoneuma i dalje stvara. Ona na putu do lateralne stijenke trbušne šupljine prelazi preko duodenuma tvoreći vezivni tračak poznat kao Laddove priraslice koji čini opstrukciju (19).

1.5. KLASIFIKACIJE BOLESTI

Razlikuju se potpune i nepotpune opstrukcije gastrointestinalnog sustava. U slučaju opstrukcija duodenuma, kada se govori o potpunoj opstrukciji misli se na atreziju duodenuma, dok u slučaju nepotpune opstrukcije to mogu biti stenoza duodenuma, duodenalna membrana, prstenasta gušterača te kao poseban oblik opstrukcije, malrotacija crijeva. Atrezija duodenuma se najčešće nalazi distalno od papile Vateri, a Gray i Skandalakis su 1972. godine opisali tri tipa. Najčešći je tip I kod kojega postoji mukozna membrana, a mišićni sloj je intaktan. Crijevo proksimalno od opstrukcije je dilatirano dok je distalno od atrezije suženo. U tipu II su dva kraja crijeva povezana vezivnim tračkom, a u tipu III su dva kraja atretičnoga duodenuma potpuno odvojena. Tip III je onaj koji je najčešće udružen s anomalijama bilijarnoga stabla (20). Kod jejunno – ilealnih atrezija je danas i dalje prihvaćena klasifikacija koju je 1979. doradio Jay L. Grosfeld. Ta klasifikacija razlikuje četiri glavna tipa. Tip I podrazumijeva mukoznu atreziju kod koje mišićni i serozni slojevi stijenke crijeva nisu zahvaćeni te je mezenterij očuvan. Kod tipa II je mezenterij također očuvan, a slijepi, razmaknuti krajevi tankoga crijeva su povezani vezivnim tračkom. U tipu IIIa atrezije su slijepi krajevi crijeva potpuno odvojeni, a povezuje ih mezenterij koji karakterizira defekt u obliku slova “V”. Tip IIIb također prati defekt mezenterija, a slikovito se opisuje kao atrezija u obliku “kore jabuke” ili “božićnoga drveta”. Tip IV je onaj u kojemu postoje multiple atrezije (19).

1.6. *KLINIČKA SLIKA*

Duodenalna atrezija se prezentira ranim nastupom, obično intolerancijom hranjenja te povraćanjem nekoliko sati nakon rođenja. Budući da je u 85% slučajeva djece s duodenalnom opstrukcijom papila Vateri proksimalno od razine opstrukcije, u većini slučajeva se u povraćanome sadržaju nalaze primjese žuči. Ukoliko je papila Vateri distalno od razine opstrukcije, u povraćanome sadržaju neće biti primjesa žuči (21). Riječ je o visokoj razini opstrukcije pa trbuh obično nije distendiran. Ipak, zbog dilatacije želuca i duodenuma može se opaziti punoća u području epigastrija uz skafoidni izgled donjeg dijela abdomena zbog izostanka zraka aboralno od opstrukcije. Nepotpune opstrukcije duodenuma se obično prezentiraju kasnije epizodama povraćanja, aspiracijom te nenapredovanjem djeteta (20). Jejuno – ilealne atrezije se prezentiraju povraćanjem sadržaja s primjesama žuči, distenzijom trbuha, izostankom stolice te nešto rjeđe žuticom. Nastup simptoma je to raniji što je opstrukcija proksimalnije, dok je distenzija trbuha izraženija u distalnijih opstrukcija. Nemogućnost pasaže mekonija se češće viđa u proksimalnijim opstrukcijama (22). Zbog povraćanja i netoleriranja tekućine, ova novorođenčad je sklona dehidraciji i gubitku elektrolita.

1.7. *DIJAGNOSTIKA*

Sumnja na intestinalnu opstrukciju se često može postaviti već in utero prenatalnim ultrazvukom. Što je opstrukcija proksimalnije, to se ranije i jasnije očituje. Tako se duodenalne i druge visoke opstrukcije najčešće u trećem trimestru prikazuju nalazom polihidramnija s “double - bubble” znakom, koji je posljedica dilatacije želuca i dijela duodenuma (23). Ostali nespecifični nalazi uključuju dilataciju dijela crijeva, izostanak zraka u crijevu, zadebljanja stijenke te tekućinu u trbušnoj šupljini. Jejuno – ilealne atrezije se prema dostupnim podacima uočavaju rjeđe nego duodenalne i to jejunalne puno češće nego ilealne (24). U dijagnostici novorođenčadi sa sumnjom na intestinalnu opstrukciju se danas koriste uglavnom ultrazvuk i nativni rentgen abdomena (bebigram). Iako je ultrazvuk sve šire u upotrebi, rentgentska slika je i dalje zlatni standard postavljanja dijagnoze. Karakterističan radiološki znak duodenalne atrezije je već navedeni dvostruki mjehur zraka, odnosno “double

- bubble” znak. Jejunum – ilealne atrezije se radiografski najčešće prezentiraju dilatiranim proksimalnim segmentom crijeva s aerolikvidnim nivoima, a rentgentskom se slikom može odrediti stupanj dilatacije crijeva, razina opstrukcije, kao i postojanje mikrokolona (25). Također, karakterističan znak za opstrukcije jejunuma je tzv. “triple bubble sign” odnosno dilatirani želudac te crijevo proksimalno i distalno od atrezije (26). Katkada se u dijagnostici koristi i irigografija koja može biti od velike pomoći kod nepotpunih opstrukcija koje druge slikovne metode ne prikažu (19). Osim slikovnih pretraga, rutinski se radi laboratorijska obrada koja uključuje kompletnu krvnu sliku, diferencijalnu krvnu sliku i upalne parametre (C-reaktivni protein, prokalcitonin), vrijednosti elektrolita (Na, K, Ca), acido-bazni status te katkada jetrene enzime.

1.8. PRIJEOPERACIJSKI POSTUPAK

Iako je sumnja na intestinalnu opstrukciju u novorođenčeta hitno stanje, kirurškome zahvatu se obično pristupa nakon dijagnostičke obrade i stabilizacije djeteta. Novorođenče se smjesti na neonatalni odjel intenzivnoga liječenja te mu se uvodi nazogastrična sonda radi dekompresije želuca, a putem venskoga puta se nadoknađuju tekućina i elektroliti. Radi praćenja dijureze, a time i hemodinamske stabilnosti, novorođenčetu se postavlja urinarni kateter. U predoperativnome postupku se određuju krvna grupa, osnovne biokemijske i hematološke vrijednosti. Iznimno je važno održavati i optimalnu temperaturu djeteta i okoline pa je novorođenče obično smješteno u inkubator. Obično se novorođenčetu učini orijentacijski ultrazvuk abdomena, a operativnome zahvatu prethodi i pregled pedijatrijskoga kardiologa s obaveznim ultrazvučnim pregledom srca. U tom periodu se novorođenče hrani parenteralno, a praksa je i primjena antibiotika širokog spektra uz 1 mg vitamina K (27).

1.9. LIJEČENJE

Konačna terapija intestinalnih opstrukcija je kirurški zahvat. U Klinici za dječje bolesti Zagreb se koristi tehnika otvorene operacije, odnosno laparotomija. Kod opstrukcija duodenuma, najčešće se koristi transversalni supraumbilikalni rez u desnome gornjem kvadrantu. Inicijalno se čini eksploracija u svrhu procjene vrste opstrukcije, stanja ostatka tankoga i debeloga crijeva, postojanja dodatnih anomalija (s atrezijom duodenuma su često udružene anomalije bilijarnoga trakta), postojanja malrotacije, evaluacije slezene. Nakon toga se pristupa mobilizaciji duodenuma Kocherovim manevrom kako bi se duodenum odvojio od hepatalne fleksure kolona. Duodenojejunosomija je dugo bila metoda izbora, dok danas kirurzi najčešće biraju direktnu duodeno – duodenalnu anastomozu. Izvode se latero – lateralna (popularno zvana “side to side”) anastomoza ili diamond – shaped duodenoduodenostomija kod koje se čini anastomoza transversalnog proksimalnog kraja i longitudinalnoga distalnoga kraja duodenuma. Kako bi se identificirala papila Vateri, nježno se odmiče žučni mjehur pa se također procjenjuju stanje žučnjaka i bilijarnoga trakta (28). U slučaju postojanja opstrukcije tip I u vidu duodenalne membrane, obično se izvodi samo duodenotomija s ekscizijom membrane.

Kod novorođenčadi s anularnim pankreasom se proksimalni duodenum prebaci poput mosta preko gušterače te se učini anastomoza s distalnim krajem. Tkivo gušterače se ne bi trebalo razdvajati kako bi se izbjeglo stvaranje fistula. Tada se obično u distalni dio duodenuma pozicionira kateter kako bi se provjerila mogućnost postojanja dodatnih opstrukcija.

U novorođenčadi u koje je uočena i malrotacija crijeva, čini se Laddova procedura kod koje se uklanjaju fibrozni tračci, mobiliziraju cekum i desni hemikolon u lijevu stranu abdomena pokraj sigmoidnog kolona. Laddova procedura je obično praćena apendektomijom zbog neuobičajenog položaja apendiksa (20).

Kirurške opcije liječenja jejunu – ilealnih atrezija najčešće podrazumijevaju primarni popravak, odnosno inicijalnu uspostavu kontinuiteta ili privremenu derivaciju. U Klinici za dječje bolesti Zagreb se najčešće koriste transversalni supraumbilikalni rez ili medijana laparotomija. Tijekom operativnog zahvata se najprije učini manualna eksploracija cijele duljine crijeva kako bi se provjerilo postojanje malrotacije te dodatnih atrezija ili stenoza. Po antimezenterijskoj strani se mjeri duljina funkcionalnoga crijeva koja utječe na odluku kirurške tehnike. “Side to side” anastomoza je danas opsolentna te se kontinuitet najčešće

uspostavlja termino – terminalnom anastomozom, sa ili bez ekscizije proksimalne petlje ili redukcijske enteroplastike proširenog proksimalnog dijela crijeva. U nekim slučajevima se ne može inicijalno uspostaviti kontinuitet crijeva te se tada obično pristupa enterostomiji. Ovisno o stanju crijeva i potencijalu kasnijega popravka, stoma može biti unipolarna i bipolarna. Ova novorođenčad obično ima nekoliko operativnih zahvata do konačnog zahvata uspostave kontinuiteta crijeva ili formiranja trajne enterostome (27).

U svim navedenim slučajevima se, nakon kirurške obrade dvaju krajeva atretičnog crijeva u svrhu formacije funkcionalnih dijelova tankoga crijeva, anastomoza čini pojedinačnim seromuskularnim šavima. Nakon formiranja anastomoze se provjeri prohodnost sadržaja iz proksimalnog u distalni dio crijeva fiziološkom otopinom.

Iako se preživljenje novorođenčadi s urođenom opstrukcijom tankoga crijeva drastično povećalo od prošloga stoljeća, i dalje se prate postoperativne komplikacije. Od ranih postoperativnih komplikacija se najčešće viđa retencija hrane u tankome crijevu, odnosno produljeno netoleriranje enteralno unesene hrane (28). Nisu rijetke ni infekcije s napredovanjem u sepsu, opstrukcija crijeva te žutica. Kasne postoperativne komplikacije nakon operativnog zahvata duodenalne opstrukcije podrazumijevaju kronični gastrointestinalni refluks, gastritis, peptičke ulkuse, megaduodenum, sindrom slijepe vijuge te adhezivne opstrukcije crijeva (29). Kod operacija jejuno – ilealnih atrezija se nakon inicijalne uspostave kontinuiteta crijeva češće viđaju popuštanja anastomoza te dehiscijencije rane. Infekcije su također češće nakon primarne uspostave kontinuiteta nego nakon formiranja enterostoma. Od odgođenih komplikacija su najčešće sindrom kratkoga crijeva te adhezivne opstrukcije crijeva (30).

Od ranih 2000-ih godina se u svjetskim centrima izvrsnosti prilikom operativnih zahvata intestinalnih opstrukcija sve više koristi laparoskopski pristup. Istraživanja koja su uspoređivala rezultate otvorenih i laparoskopskih operacija su pokazala da nakon laparoskopskih operacija novorođenčad ranije krene s potpunim enteralnim hranjenjem te sama hospitalizacija kraće traje u odnosu na novorođenčad kod koje je učinjena laparotomija (31–33).

1.10. POSLIJEOPERACIJSKI POSTUPAK

Nakon operativnoga zahvata se novorođenčad smješta na neonatalni odjel intenzivnoga liječenja gdje im se nazogastrična sonda ostavlja na mjestu u svrhu drenaže. Režim prehrane nije strogo definiran te se razlikuje u pojedinim ustanovama. Obično se na potpuni peroralni unos prelazi kada novorođenče ima čujnu peristaltiku, pasažu stolice te drenažu na nazogastričnu sondu <1 mL/kg/h. Istraživanja pokazuju da rani enteralni unos hrane peroralno ili preko sonde donosi mnoge benefite u ove novorođenčadi uključujući raniji prelazak na potpuni peroralni unos hrane kao i kraće trajanje hospitalizacije (34). Uočeno je da nedonoščad i novorođenčad smanjene porođajne težine za svoju dob, kao i novorođenčad s udruženim anomalijama češće imaju postoperativne komplikacije kao i produženo vrijeme prelaska na potpuni peroralni režim hranjenja (35). U Klinici za dječje bolesti Zagreb se 24 sata nakon zahvata uvodi peroralno hranjenje. Započinje se s 5 mL majčinoga mlijeka te se količina mlijeka postupno povećava. Puni volumeni se obično dosegnu za 7 do 10 dana. Nakon otpusta iz bolnice, dijete se naručuje nakon jednoga mjeseca na kontrolni pregled. Nakon toga su kontrole 3, 6 te 12 mjeseci od otpusta. Osim kontrola dječjega kirurga, dijete se prati i kod gastroenterologa.

2. CILJEVI RADA

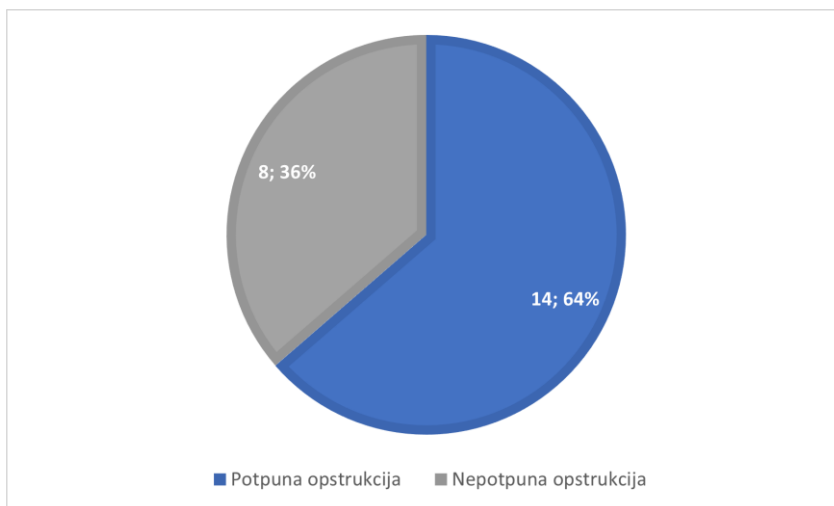
Cilj ovoga rada je identificirati maternalne komorbiditete kao potencijalne čimbenike rizika u etiologiji intestinalne opstrukcije u novorođenčadi te provjeriti korisnost prenatalnoga ultrazvuka u postavljanju dijagnoze opstrukcije.

3. ISPITANICI I METODE

U ovome retrospektivnome istraživanju, provedenome na Klinici za dječju kirurgiju, Klinike za dječje bolesti Zagreb, uključena su djeca rođena s opstrukcijom na razini tankoga crijeva u razdoblju od lipnja 2010. godine do studenoga 2022. godine, a koja su liječena na Klinici. Korištena je medicinska dokumentacija koja je bila dostupna u Bolničkom informacijskom sustavu (BIS-u) Klinike. Iz istraživanja su izuzeta djeca koja su ranije već operirana. Za svako dijete praćene su sljedeće varijable: datum rođenja, datum prijema, datum otpusta, dob djeteta na dan operacijskog zahvata (u danima), trajanje hospitalizacije, vrsta opstrukcije, ultrazvučni nalaz prije operacijskog zahvata, tip operacijskog zahvata, dodatne anomalije, prenatalni ultrazvuk, potencijalni rizični faktori od strane majke (urinarna infekcija za vrijeme trudnoće, gestacijski dijabetes, ostalo), postoperativne komplikacije, gestacijska dob pri porodu.

4. REZULTATI

U ovome radu promatrano je 22 djece hospitalizirano u Klinici za dječju kirurgiju s dijagnozom intestinalne opstrukcije, od čega 12 ženske i 10 muške novorođenčadi. **Slika 1.** grafički prikazuje udio potpunih i nepotpunih opstrukcija među novorođenčadi. Zabilježeno je 64% slučajeva potpunih opstrukcija (n=14), dok je udio nepotpunih opstrukcija bio 36% (n=8). Opstrukciju na razini duodenuma imalo je 16 djece (atrezija duodenuma – 8, anularni pankreas – 3, stenozu duodenuma – 2, membrana duodenuma – 1, malrotacija i volvulus – 3). Jedno dijete je imalo uz anularni pankreas i atreziju duodenuma te je u statistici obje dijagnoze. Jejuno – ilealna opstrukcija je pronađena kod 6 novorođenčadi (atrezija jejunuma – 2, atrezija jejunuma i ileuma – 3, atrezija tankoga i debeloga crijeva – 1). Prosječna gestacijska dob ove novorođenčadi prilikom poroda je bila 35 tjedana.



Slika 1. Grafički prikaz udjela novorođenčadi s potpunom intestinalnom opstrukcijom u odnosu na novorođenčad s nepotpunom opstrukcijom.

Prosječna dob novorođenčadi s potpunom opstrukcijom na razini duodenuma na dan prijema u bolnicu bila je 0,5 dana (najmlađe 0 dana, najstarije 2 dana starosti), dok su djeca s nepotpunom opstrukcijom na razini duodenuma prilikom prijema u prosjeku bila stara 11,8 dana (najmlađe 1 dan, najstarije 46 dana). Novorođenčad s dijagnosticiranom malrotacijom

crijeva je u prosjeku bila stara 9,67 dana (najmlađe 1 dan, najstarije 26 dana). Djeca s dijagnozom atrezije na distalnijim dijelovima tankoga crijeva su u prosjeku hospitalizirana u dobi 1,67 dana (najmlađe 0 dana, najstarije 20 dana).

Prenatalni ultrazvuk je u 31,82% novorođenčadi bio uredan (n=7), dok je u 68,18% nađena patologija (n=15). Od toga je nalaz u 12 slučajeva bio “double - bubble sign” praćen polihidramnijem koji je najčešće viđen tijekom trećeg trimestra (9 slučajeva) te u 3 slučaja neposredno pred porod. Ostale patologije su bile: nalaz polihidramnija u 20. tjednu trudnoće - 1, nalaz intrauterinog zastoja u rastu - 1, nalaz gastroshize u 13.tjednu trudnoće - 1.

Tablica 1. Prikaz podataka iz Bolničkog informacijskog sustava novorođenčadi s dijagnosticiranom opstrukcijom duodenuma.

PACIJENT	SPOL	TRAJANJE HOSPITALIZACIJE (U DANIMA)	DIJAGNOZA	OPERATIVNI ZAHVAT	KOMORBIDITETI MAJKE	URINARNA INFEKCIJA U TRUDNOĆI
Pat1	Ž	40	Pancreas annularis	Duodenojejunosomia	Struma štitnjače	da
Pat2	M	16	Malrotatio et volvulus	Derotatio et adhaesiolysis	0	ne
Pat3	M	25	Stenosis duodeni	Duodenojejunosomia	0	da
Pat4	M	22	Stenosis duodeni	Gastrojejunosomia	Astma, Diabetes mellitus	ne
Pat5	M	75	Atresio duodeni	Duodenojejunosomia	0	ne
Pat6	Ž	28	Membrana duodeni	Duodenotomia, Excisio membranae	0	nepoznato
Pat7	Ž	106	Malrotatio et volvulus	Derotatio et adhaesiolysis Resectio intestini necrotici Duodenostoma, ileostoma	Hipotireoza; Nositelj lupus antikoagulanta	da
Pat8	Ž	25	Atresio duodeni	Duodenojejunosomia	0	ne
Pat9	M	56	Atresio duodeni	Duodenojejunosomia (T-L)	Rubella IgG+ trudnoća	da
Pat10	M	34	Atresio duodeni	Duodenoduodenostomia (diamond shaped)	BHSB+ trudnoća	da
Pat11	M	40	Malrotatio et volvulus	Derotatio et adhaesiolysis Resectio intestini necrotici Jejunostoma, ileostoma	0	ne
Pat12	Ž	64	Atresio duodeni	Duodenojejunosomia	Bivša ovisnica o heroinu na supst terapiji buprenorfinom	ne
Pat13	Ž	13	Pancreas annularis; Atresio duodeni	Duodenoduodenostomia (diamond shaped)	0	nepoznato
Pat14	M	22	Pancreas annularis	Duodenojejunosomia	0	ne
Pat15	Ž	35	Atresio duodeni	Duodenojejunosomia	Hipotireoza	ne
Pat16	M	31	Atresio duodeni	Duodenojejunosomia	U. urealyticum+ trudnoća	ne

Dodatne anomalije uočene su u 10 novorođenčadi (45,45%). Najčešće se prati dijagnoza sindroma Down (n=6, od čega 5 uz atreziju duodenuma te 1 uz stenozu duodenuma). Potencijalna VACTERL asocijacija prati jednu atreziju duodenuma. Pridružene srčane greške nalaze se u četiri novorođenčeta (ASD – 1, ASD, VSD – 1, VSD – 2). Sve navedene srčane greške prate opstrukciju na razini duodenuma, najčešće atreziju duodenuma. Ostale viđene pridružene anomalije su bilateralna hidronefroza – 1 (uz anularni pankreas) te gastroshiza – 1 (uz atreziju jejunuma).

Tablica 2. Prikaz podataka iz Bolničkog informacijskog sustava novorođenčadi s dijagnosticiranom jejunom – ilealnom atrezijom.

Pacijent	Spol	Trajanje hospitalizacije (u danima)	Dijagnoza	Operativni zahvat	Komorbidity majke	Urinarna infekcija u trudnoći
Pat1	Ž	19	Atresio jejuni et ilei (IIIa)	Anastomosis TT	0	ne
Pat2	Ž	173	Atresio jejuni	Jejunojejunostomia (LL)	astma	nepoznato
Pat3	M	357	Atresio intestini tenui et crassi	Formatio jejunostomae et ileostomae	0	ne
Pat4	M	149	Atresio jejuni et ilei (IV)	Formatio jejunostomae unipolaris Formatio anastomosis ileojejunalis	0	ne
Pat5	Ž	183	Atresio jejuni et ilei (IIIb)	Formatio jejunostomae monopolaris Formatio ileostomae bipolaris	inzulinska rezistencija	ne
Pat6	Ž	67	Atresio jejuni	Formatio jejunostomae bipolaris	0	ne

Urinarna infekcija u trudnoći i gestacijski dijabetes su varijable koje smo pratili kao potencijalne rizične čimbenike za razvoj opstrukcije crijeva in utero od strane majke. Urinarna infekcija je zabilježena u 5 slučajeva (18,52%) i svi slučajevi su majke djece rođene s opstrukcijom na razini duodenuma dok je gestacijski dijabetes zabilježen u jedne majke. Sve urinarne infekcije u vrijeme trudnoće su liječene antibioticima. Od ostalih komorbiditeta majke primjećeni su hipotireoza s aktivnom terapijom Euthyroxom (n=3) kod opstrukcija duodenuma te izolirani slučajevi bronhalne astme (n=1 kod duodenuma te n=1 kod jejunom – ilealnih atrezija).

Operativni zahvat u djece s potpunom opstrukcijom na razini duodenuma je učinjen prilikom prosječne starosti 1,75 dana. U novorođenčadi s nepotpunom opstrukcijom duodenuma je prosječna dob na dan operativnog zahvata bila 18,6 dana. Prosječna dob na dan operativnog zahvata u djece s dijagnosticiranom atrezijom u jejunom – ilealnom segmentu je iznosila 3 dana, dok je u onih s dijagnosticiranom malrotacijom ona iznosila 29,33 dana.

U Klinici za dječju kirurgiju u promatranome razdoblju su sve operacije učinjene otvorenim pristupom, odnosno laparotomijom. U 16 slučajeva je inicijalno uspostavljen kontinuitet crijeva, dok je u 6 novorođenčadi formirana neka vrsta stome. Kod svih opstrukcija u gornjem dijelu probavne crijevi, tj. na razini duodenuma, izuzimajući dijagnoze malrotacije crijeva, inicijalno je uspostavljen kontinuitet. Opstrukcije u jejunom – ilealnom području su najčešće prvotno liječene postavljanjem stome (4 slučaja) te nešto rjeđe uspostavom kontinuiteta (2 slučaja). U slučajevima malrotacije crijeva i praćega volvulusa, u 2 slučaja je birana formacija stome.

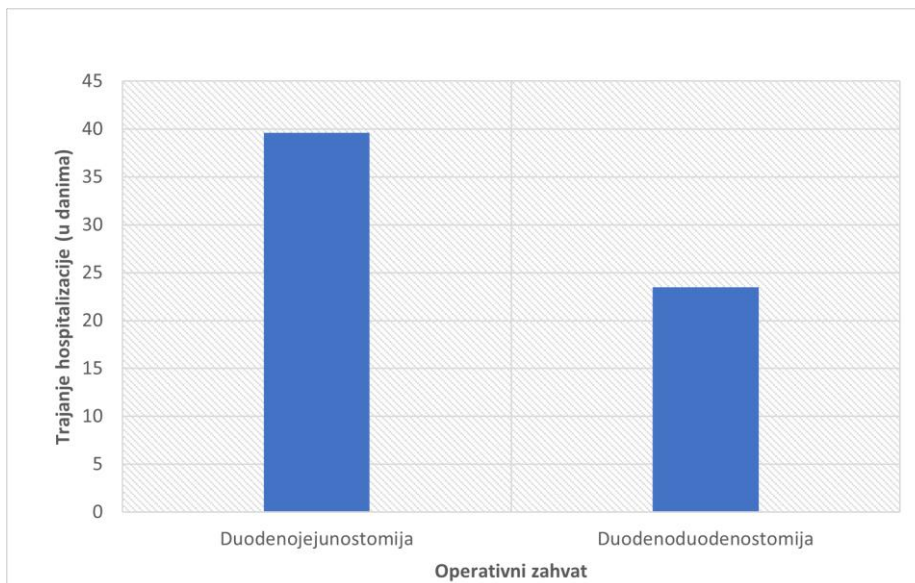
Atrezija duodenuma je najčešće liječena otvorenim pristupom tehnikom latero – lateralne duodenojejunostomije (5 novorođenčadi). Prosječna hospitalizacija u ove djece je trajala 46 dana. U troje su zabilježene rane postoperativne komplikacije (ileus – 1, urosepsa – 1, dehiscijencija rane – 1). Također, u dvoje novorođenčadi operirano ovom tehnikom je zabilježeno nešto produženo vrijeme retencije duodenalnoga sadržaja. U dva slučaja izvršena je diamond shaped duodeno – duodenalna anastomoza. Prosječna hospitalizacija nakon ovog operativnog zahvata trajala je 23,5 dana. Nije zabilježeno postoperativnih komplikacija. U jednoga je djeteta učinjena termino – lateralna duodeno – jejunalna anastomoza. Hospitalizacija je trajala 56 dana te nije bilo ranih postoperativnih komplikacija.

U dva novorođenčeta s anularnim pankreasom zahvat izbora bio je laparotomija praćena latero - lateralnom duodenojejunostomijom. Prosječno je hospitalizacija trajala 19 dana. Treće dijete s dijagnozom anularnog pankreasa je istovremeno imalo i atreziju duodenuma te je učinjena spomenuta . diamond shaped duodeno – duodenalna anastomoza. Hospitalizacija je trajala 13 dana. U ove novorođenčadi nije zabilježeno postoperativnih komplikacija. Na **slici 2.** je grafički prikazana usporedba duljine hospitalizacije u novorođenčadi u koje je učinjena duodenojejunostomija u odnosu na duljinu hospitalizacije novorođenčadi u koje je učinjena diamond – shaped duodenoduodenostomija, bez obzira na dijagnozu.

U ovome razdoblju su hospitalizirana dva novorođenčeta s dijagnosticiranom stenozom duodenuma. U jednoga je učinjena latero – lateralna duodenojejunostomija te je hospitalizacija trajala 40 dana. Drugome novorođenčetu su formirane gastro – jejunalna te jejuno – jejunalna latero – lateralna anastomoza. Hospitalizacija je trajala 22 dana. Ranih postoperativnih komplikacija nije bilo.

Novorođenče s membranom duodenuma je liječeno duodenotomijom i ekscizijom membrane. Hospitalizacija je trajala 28 dana, a postoperativno komplikacija nije bilo.

Nakon prepoznatoga volvulusa uzrokovanoga malrotacijom crijeva, u jednoga novorođenčeta je bila dovoljna derotacija i adhezioliza Laddovih priraslica. Hospitalizacija je trajala 16 dana, a postoperativnih komplikacija nije bilo. U dvoje druge djece je uz derotaciju i adheziolizu bilo potrebno učiniti i resekciju nekrotičnih dijelova crijeva nakon koje su formirane stome (duodenostoma, ileostoma – 1; jejunostoma, ileostoma – 1). Hospitalizacija je u njih prosječno trajala 73 dana, a postoperativno se pratio sindrom kratkoga crijeva. U jednoga je djeteta mobilizacija stoma i formiranje termino – terminalne jejuno – ilealne anastomoze učinjeno 172 dana nakon inicijalnoga zahvata. Dokumentacija drugoga djeteta nije dostupna.



Slika 2. Grafički prikaz usporedbe trajanja hospitalizacije novorođenčadi liječene dvama različitim operativnim zahvatima.

U ovome razdoblju su hospitalizirana dva novorođenčeta s novodijagnosticiranom atrezijom na razini jejunuma. U jednoga je novorođenčeta učinjena laparotomija praćena latero – lateralnom jejunojejunostomijom. Postoperativni tijek je kompliciran nekrotizirajućim enterokolitisom i postovljanjem jejunostome. Drugo novorođenče je operirano otvorenim pristupom te mu je inicijalno formirana jejunostoma bipolaris. U oba novorođenčeta se kasno postoperativno prati sindrom kratkog crijeva. Prosječna hospitalizacija je trajala 120 dana (173 dana, odnosno 67 dana).

Tri novorođenčeta su dijagnosticirana s jejunu – ilealnom atrezijom. Novorođenče s atrezijom tip IIIa je operirano otvorenim pristupom te formacijom termino – terminalnih anastomoza. Nije zabilježeno postoperativnih komplikacija, a hospitalizacija je trajala 19 dana. U drugog novorođenčeta, s atrezijom tip IIIb, je učinjena laparotomija praćena formacijom monopolarne jejunu- te bipolarne ileostome. Postoperativni tijek je kompliciran nekrotizirajućim enterokolitisom, a hospitalizacija je trajala 183 dana. Novorođenčetu s jejunu – ilealnom atrezijom tip IV su nakon laparotomije formirane jejunostoma unipolaris te ileostoma bipolaris. Hospitalizacija je trajala 149 dana, a pratio se sindrom kratkog crijeva.

Jedno novorođenče je hospitalizirano s dijagnozom atrezije tankoga i debeloga crijeva. Učinjena je laparotomija s inicijalnom formacijom jejunostome i ileostome. Hospitalizacija je trajala 357 dana, a postoperativno se pratio sindrom kratkoga crijeva.

U novorođenčadi u koje je inicijalno izvedena enterostomija, drugi operativni zahvat u kojemu je zatvorena stoma te uspostavljen kontinuitet crijeva termino – terminalnom anastomozom učinjen je u prosjeku 141 dan nakon prvog operativnog zahvata.

5. RASPRAVA

Kroz povijest pa tako i danas etiologiju nastanka urođenih intestinalnih opstrukcija objašnjavaju mnoge teorije. Tako se najčešće spominju teorija vaskularnoga incidenta in utero gdje manjak krvne opskrbe mezenterijalnom arterijom dovodi do ishemije i posljedične apoptoze tkiva ili teorija izostanka rekanalizacije gdje u kritičnom periodu ne dođe do nastanka novoga lumena crijeva. U suvremeno doba se prikazuju i putevi čimbenika rasta fibroblasta kao bitni u etiopatogenezi nastanka opstrukcije općenito kao i nasljednih obrazaca nastanka bolesti. Ipak, intestinalna opstrukcija je definirana kao multifaktorijalna bolest u koje osim naslijeđa ulogu imaju i čimbenici okoliša. U prošlosti su mnoga istraživanja dokazala povezanost duodenalne opstrukcije s trisomijom 21. Pokazano je da 30%, a prema nekim autorima i do 40% novorođenčadi koje su prenatalno dijagnosticirane s atrezijom duodenuma imaju Downov sindrom (28,36). Duodenalne opstrukcije se povezuju i s VACTERL asocijacijom. Genetske abnormalnosti se ipak rijetko povezuju s jejunom – ilealnim atrezijama. Od čimbenika okoline kao rizičnim faktorima za nastanak intestinalne opstrukcije do sada su spominjani pušenje te konzumiranje kokaina (37). Poznato je da komorbiditeti majke u trudnoći mogu dovesti do nepovoljnih ishoda u trudnoći kao i bolesti djeteta. Zbog česte pojave urinarnih infekcija u trudnica došli smo do pretpostavke da bi urinarne infekcije tijekom trudnoće kao i neki drugi maternalni komorbiditeti mogli biti rizičnim faktorima za nastanak urođene intestinalne opstrukcije. U cilju dokazivanja ove hipoteze smo analizirali bolničku dokumentaciju novorođenčadi hospitalizirane i liječene u Klinici za dječje bolesti Zagreb zbog opstrukcije duodenuma ili jejunom – ilealne atrezije u razdoblju od lipnja 2010. godine do studenoga 2022. godine. Od 22 djece hospitaliziranih na Klinici za dječje bolesti Zagreb u promatranome razdoblju, urinarnu infekciju majke tijekom trudnoće pronašli smo u pet slučajeva (18, 52%), odnosno 31,25% gledajući samo opstrukcije na razini duodenuma. U dva slučaja atrezija duodenuma su majke novorođenčadi tijekom trudnoće osim urinarne infekcije imale i pozitivan cervikalni bris na Rubellu odnosno streptokoka grupe B (BHSB). U novorođenčadi s jejunom – ilealnom atrezijom nije bilo majki koje su za vrijeme trudnoće imale urinarnu infekciju.

Iako su istraživanja pokazala veći rizik za nastanak atrezije jednjaka u djece čije majke boluju od dijabetesa za razliku od djece čije su majke zdrave (38), tu povezanost kod urođenih intestinalnih opstrukcija nismo pronašli. Naime, tek je jedna majka u povijesti bolesti imala dijabetes. Isto tako, dijabetes kao i bubrežne bolesti majke, su pokazani rizičnim faktorima za

razvoj anomalija urinarnoga trakta u fetusa (39). U dokumentaciji Klinike nismo pronašli majki s bolestima bubrega, a čija je novorođenčad imala opstrukciju gastrointestinalnog trakta.

Tijekom pregleda dokumentacije Klinike za rizičnim maternalnim komorbiditetima, analizirali smo i nalaze prenatalnih ultrazvučnih pregleda ove novorođenčadi. Naime, istraživanja iz druge polovice 20. stoljeća prenatalnome ultrazvuku daju vrlo malu korisnost u dijagnostici intestinalne opstrukcije. Vremenom se upotrebom kvalitetnijih ultrazvuka značaj prenatalne dijagnostike urođenih intestinalnih opstrukcija uvelike povećao. Istraživanja pokazuju veću učestalost nalaza hiperehogenosti i zadebljanja stijenke duodenuma u duodenalnih opstrukcija u odnosu na malrotaciju, dok se kod malrotacije češće nalaze abnormalni položaj gornje mezenterične arterije i vene te dijelova duodenuma (40). Ipak, najčešći nalaz u slučaju duodenalne opstrukcije je polihidramnija s dilatacijom želuca i gornjega crijeva. "Double – bubble " znak je visoko prediktivan znak za opstrukciju duodenuma in utero. Istraživanja su pokazala da se visok postotak in utero dijagnosticiranih opstrukcija duodenuma zbog znaka dvostrukoga balona ispostavi točnim (41,42). Rezultati iz Klinike za dječje bolesti Zagreb su u skladu sa svjetskom literaturom. U svih osmero novorođenčadi liječenih zbog atrezije duodenuma je prenatalno postavljena sumnja na atreziju. Tijekom drugoga i trećega trimestra je zabilježen nalaz polihidramnija praćenoga znakom duploga balona ("double – bubble" znak). U jednoga je djeteta ultrazvuk bio pozitivan tek na dan poroda. Ostale opstrukcije duodenuma su zabilježene rjeđe. Tako je u djece s dijagnosticiranom stenozom duodenuma (n=2) prenatalni ultrazvuk bio uredan, dok je u slučaju djeteta s membranom duodenuma postavljena sumnja na intrauterine zastoj rasta te jedna umbilikalna arterija. Od troje dojenčadi s dijagnosticiranom malrotacijom tankoga crijeva dvoje je imalo uredan prenatalni ultrazvuk. U jednom slučaju je sredinom trudnoće uočeno hiperehogeno crijevo, ali se taj nalaz u daljnjem tijeku trudnoće povukao.

Osjetljivost prenatalnoga ultrazvuka u dijagnostici jejunu – ilealnih atrezija varira. Meta-analize pokazuju prosječnu prediktivnu vrijednost 50% (jejunum 66%, ileum 26%) (24), dok su neka istraživanja pokazala 100%-tnu osjetljivost prenatalnoga ultrazvuka u detekciji opstrukcija jejunu – ilealnoga segmenta (43). U novorođenčadi liječene u Klinici za dječje bolesti Zagreb je u 67% slučajeva (n=4) prenatalno postavljena sumnja na opstrukciju u jejunu – ilealnome segmentu. Nalazi su ipak bili puno manje specifični. Uočene su dilatacija želuca i gornjega crijeva (n=3) te u jednome slučaju jejunu – ilealne atrezije dilatacija kolona.

6. ZAKLJUČAK

Kongenitalna intestinalna opstrukcija novorođenčadi je hitno stanje u kirurgiji novorođenčadi prvenstveno zbog stabilizacije hemodinamskoga i elektrolitnoga statusa djeteta dok se operativnome zahvatu pristupa obično tek nakon stabilizacije. Sumnja na ovo stanje se može postaviti već in utero prenatalnim ultrazvukom, a po rođenju se dijete očituje tipičnim simptomima i znakovima koji trebaju pobuditi sumnju na opstrukciju. Etiologija bolesti je pojašnjena različitim teorijama nastanka opstrukcije, ali danas i dalje ostaju nejasni rizični čimbenici koji predisponiraju razvoju atrezije ili stenoze. Ovim istraživanjem smo htjeli provjeriti utjecaj maternalnih komorbiditeta te urinarnih infekcija za vrijeme trudnoće na povećani rizik za nastanak opstrukcije in utero. Pregledom medicinske dokumentacije su uočene češće pojave opstrukcija duodenuma u majki koje su imale urinarnu infekciju za vrijeme trudnoće dok povezanosti s gestacijskim dijabetesom nismo našli. Ipak, za donošenje zaključaka na ovu temu potrebna su daljnja klinička istraživanja i meta-analize.

7. ZAHVALE

Zahvaljujem mentoru prof. dr. sc. Stjepanu Višnjiću, dr. med. na ukazivanju povjerenja i pružanju prilike za pisanje znanstvenoga diplomskoga rada, poštivanju mojih želja za temom te na svim savjetima i usmjeravanjima za vrijeme pisanja istoga. Zahvaljujem se svim učiteljima za vrijeme školovanja koji su njegovali moj potencijal i usmjeravali me putem koji me doveo gdje je trebao. Hvala mojoj obitelji bez koje ne bih bila ono što danas jesam. Velika hvala mojim prijateljima, uz vas sam proživjela i najljepše i najteže trenutke studiranja. I na kraju, posebno zahvaljujem dr. Ivanu Petračiću s Klinike za dječje bolesti Zagreb na svom vremenu, strpljenju i trudu koje je uložio, svim savjetima koje mi je dao i na svojoj podršci koja mi je puno značila za vrijeme pisanja ovoga rada.

8. LITERATURA

1. Chen QJ, Gao ZG, Tou JF, Qian YZ, Li MJ, Xiong QX, et al. Congenital duodenal obstruction in neonates: a decade's experience from one center. *World J Pediatr.* 2014; 10(3):238–44.
2. Sutlić Ž, Mijatović D, Augustin G, Dobrić I. *Kirurgija: Dječja kirurgija.* Zagreb: Školska knjiga, 2022.
3. Kimura K, Loening-Baucke V. Bilious vomiting in the newborn: rapid diagnosis of intestinal obstruction. *Am Fam Physician.* 2000; 1;61(9):2791–8.
4. Pijpers AGH, Eeftinck Schattenkerk LD, de Vries R, Broers CJM, Straver B, van Heurn ELW, et al. Cardiac anomalies in children with congenital duodenal obstruction: a systematic review with meta-analysis. *Pediatr Surg Int.* 2023; 26;39(1):160.
5. Puri P, Höllwarth ME. *Pediatric surgery: Diagnosis and management.* Heidelberg: Springer, 2009.
6. Calder J.: Two examples of children born with preternatural conformations of the guts. *Med Essay and Obstet. Soc. Edinburgh.* 1733;1:203-6.
7. Ernst NP. A case of congenital atresia of the duodenum treated successfully by operation. *BMJ.* 1916 6;1(2888):644–5.
8. Spriggs N. L. Congenital intestinal occlusion. An account of twenty-four unpublished cases, with remarks based thereon and upon the literature of the subject. *Guy Hosp. Rep.* 1912;66:143-218.
9. Louw JH, Barnard CN. Congenital intestinal atresia observations on its origin. *The Lancet.* 1955; 266(6899):1065–7.
10. Dott NM: Anomalies of intestinal rotation: their embryology and surgical aspects, with report of five cases. *Brit. J. Surg.* 1923; 11:251-86.
11. Ladd W. E. *Surgical diseases of the alimentary tract in infants.* N. Eng:J. Med. 1936; 215:705-8.

12. Krmpotić-Nemanić J, Marušić A. Anatomija čovjeka: Probavni sustav. Zagreb: Medicinska naklada, 2007.
13. Sadler TW. Langman's Medical Embriology. 10th ed.; 2006.
14. Tandler J. Zur Entwicklungsgeschichte des menschlichen Duodenum in fruhen Embryonalstadien. Morphol Jahrb. 1900; 29:187.
15. Kanard RC, Fairbanks TJ, De Langhe SP, Sala FG, Del Moral PM, Lopez CA, et al. Fibroblast growth factor-10 serves a regulatory role in duodenal development. Journal of Pediatric Surgery. 2005; 40(2):313–6.
16. Fairbanks TJ, Sala FG, Kanard R, Curtis JL, Del Moral PM, De Langhe S, et al. The fibroblast growth factor pathway serves a regulatory role in proliferation and apoptosis in the pathogenesis of intestinal atresia. J Pediatr Surg. 2006; 41(1):132–6.
17. Santulli TV, Blanc WA. Congenital atresia of the intestine: pathogenesis and treatment. Ann Surg. 196; 154(6):939–48.
18. Jackson JM. Annular Pancreas and Duodenal Obstruction in the Neonate: A Review. Arch Surg. 1963; 1;87(3):379.
19. Šoša T, Sutlić Z, Stanec Z, Tonković I. Kirurgija: Bolesti probavnog sustava. Zagreb: Naklada Ljevak, 2007.
20. Grosfeld JL, Rescorla FJ. Duodenal atresia and stenosis: Reassessment of treatment and outcome based on antenatal diagnosis, pathologic variance, and long-term follow-up. World J Surg. 1993; 17(3):301–9.
21. Glasser JG, Springer SC. Intestinal Obstruction in the Newborn Clinical Presentation. Medscape 2020.
22. Prasad TRS, Bajpai M. Intestinal atresia. Indian J Pediatr. 2000 Sep;67(9):671–8.
23. Hancock BJ, Wiseman NE. Congenital duodenal obstruction: The impact of an antenatal diagnosis. J Pediatr Surg. 1989; 24(10):1027–31.
24. Virgone C, D'Antonio F, Khalil A, Jonh R, Manzoli L, Giuliani S. Accuracy of prenatal ultrasound in detecting jejunal and ileal atresia: systematic review and meta-analysis:

- Ultrasound detection of small bowel atresia. *Ultrasound Obstet Gynecol.* 2015; 45(5):523–9.
25. Dalla Vecchia LK, Grosfeld JL, West KW, Rescorla FJ, Scherer LR, Engum SA. Intestinal Atresia and Stenosis: A 25-Year Experience With 277 Cases. *Arch Surg* [Internet]. 1998; [citirano 2023 Jun 19];133(5). Dostupno na: <http://archsurg.jamanetwork.com/article.aspx?doi=10.1001/archsurg.133.5.490>
26. Vinocur DN, Lee EY, Eisenberg RL. Neonatal Intestinal Obstruction. *AJR Am J Roentgenol.* 2012; 198(1):1–10.
27. Shalkow J, Zabludovsky AK. Small Intestinal Atresia and Stenosis Treatment & Management. Medscape 2021.
28. Partridge E, Hedrick HL. Duodenal Atresia and Stenosis. In: Losty PD, Flake AW, Rintala RJ, Hutson JM, Lwai N, editors. *Rickham's Neonatal Surgery* [Internet]. London: Springer London; 2018 [citirano 2023 Jun 19]. p. 675–81. Dostupno na: http://link.springer.com/10.1007/978-1-4471-4721-3_31
29. Spigland N, Yazbeck S. Complications associated with surgical treatment of congenital intrinsic duodenal obstruction. *J Pediatr Surg.* 1990; 25(11):1127–30.
30. Eeftinck Schattenkerk LD, Backes M, De Jonge WJ, Van Heurn ELw, Derikx JPM. Treatment of jejunoileal atresia by primary anastomosis or enterostomy: Double the operations, double the risk of complications. *J Pediatr Surg.* 2022; 57(9):49–54.
31. Spilde TL, St. Peter SD, Keckler SJ, Holcomb GW, Snyder CL, Ostlie DJ. Open vs laparoscopic repair of congenital duodenal obstructions: a concurrent series. *J Pediatr Surg.* 2008; 43(6):1002–5.
32. Gfroerer S, Theilen TM, Fiegel HC, Rolle U. Laparoscopic versus open surgery for the repair of congenital duodenal obstructions in infants and children. *Surg Endosc.* 2018; 32(9):3909–17.
33. Sidler M, Djendov F, Curry JI, Blackburn S, Giuliani S, Eaton S, et al. Potential Benefits of Laparoscopic Repair of Duodenal Atresia: Insights from a Retrospective Comparative Study. *Eur J Pediatr Surg.* 2020; 30(01):033–8.

34. Aroonsaeng D, Losty PD, Thanachatchairattana P. Postoperative feeding in neonatal duodenal obstruction. *BMC Pediatr.* 2022; 22(1):467.
35. Deguchi K, Tazuke Y, Matsuura R, Nomura M, Yamanaka H, Soh H, et al. Factors Associated With Adverse Outcomes Following Duodenal Atresia Surgery in Neonates: A Retrospective Study. *Cureus [Internet].* 2022; [citirano 2023 Jun 15]; Dostupno na: <https://www.cureus.com/articles/83922-factors-associated-with-adverse-outcomes-following-duodenal-atresia-surgery-in-neonates-a-retrospective-study>
36. Choudhry MS, Rahman N, Boyd P, Lakhoo K. Duodenal atresia: associated anomalies, prenatal diagnosis and outcome. *Pediatr Surg Int.* 2009; 25(8):727–30.
37. Morris G, Kennedy A, Cochran W. Small Bowel Congenital Anomalies: a Review and Update. *Curr Gastroenterol Rep.* 2016; 18(4):16.
38. Oddsberg J, Lu Y, Lagergren J. Maternal diabetes and risk of esophageal atresia. *J Pediatr Surg.* 2010; 45(10):2004–8.
39. Shnorhavorian M, Bittner R, Wright JL, Schwartz SM. Maternal Risk Factors for Congenital Urinary Anomalies: Results of a Population-based Case-control Study. *Urology.* 2011; 78(5):1156–61.
40. Hameed S, Caro-Domínguez P, Daneman A, Zani-Ruttenstock E, Zani A, Navarro OM. The role of sonography in differentiating congenital intrinsic duodenal anomalies from midgut malrotation: emphasizing the new signs of duodenal and gastric wall thickening and hyperechogenicity. *Pediatr Radiol.* 2020; 50(5):673–83.
41. Bishop JC, McCormick B, Johnson CT, Miller J, Jelin E, Blakemore K, et al. The Double Bubble Sign: Duodenal Atresia and Associated Genetic Etiologies. *Fetal Diagn Ther.* 2020;47(2):98–103.
42. Demirci O, Eriç Özdemir M, Kumru P, Celayir A. Clinical significance of prenatal double bubble sign on perinatal outcome and literature review. *J Matern Fetal Neonatal Med.* 2022; 19;35(10):1841–7.

43. Corteville JE, Gray DL, Langer JC. Bowel abnormalities in the fetus - Correlation of prenatal ultrasonographic findings with outcome. *Am J Obstet Gynecol.* 1996; 175(3):724–9.

9. ŽIVOTOPIS

Viktorija Knežević rođena je 20. 10. 1998. u Slavonskom Brodu. Opću gimnaziju Županja završava 2017. godine, a iste godine upisuje studij medicine na Sveučilištu u Zagrebu. Demonstrator je na Katedri za anatomiju i kliničku anatomiju od 2018. do 2022. godine. Akademske godine 2019./20. demonstrator je Katedri za histologiju i embriologiju, a od 2021. do 2023. je demonstrator na Katedri za internu medicinu u sklopu predmeta „Klinička propedeutika“. Od 2022. godine demonstrator je na Katedri za kirurgiju. Od 2018. do završetka studija član je pjevačkoga zbora Medicinskog fakulteta „Lege artis“ te aktivni član Studentske sekcije za kirurgiju. Dobitnica je Dekanove nagrade za postignut uspjeh u akademskoj godini 2020./21. te Posebne dekanove nagrade članovima pjevačkoga zbora studenata Medicinskog fakulteta „Lege artis“ 2022. godine. Akademske godine 2020./21. volontira na predrijaži hitnog bolničkog prijema *Sveti duh* te u pozivnom centru za praćenje kontakata oboljelih od koronavirusa u Školi narodnog zdravlja „Andrija Štampar“. Sudjeluje na nekoliko studentskih i stručnih kongresa kao aktivni i pasivni sudionik. U slobodno vrijeme bavi se sportom, a u budućnosti se nada karijeri u području kirurgije.