

# Istraživanje kliničkih značajki djece s apscesom na vratu liječenih na odjelu pedijatrijske otorinolaringologije u razdoblju od 2016. do 2022. godine

---

**Kostić, Matea**

**Master's thesis / Diplomski rad**

**2023**

*Degree Grantor / Ustanova koja je dodijelila akademski / stručni stupanj:* **University of Zagreb, School of Medicine / Sveučilište u Zagrebu, Medicinski fakultet**

*Permanent link / Trajna poveznica:* <https://urn.nsk.hr/urn:nbn:hr:105:053030>

*Rights / Prava:* [In copyright](#)/[Zaštićeno autorskim pravom.](#)

*Download date / Datum preuzimanja:* **2025-01-29**



*Repository / Repozitorij:*

[Dr Med - University of Zagreb School of Medicine Digital Repository](#)



**SVEUČILIŠTE U ZAGREBU  
MEDICINSKI FAKULTET**

**Matea Kostić**

**Istraživanje kliničkih značajki djece s  
apscesom na vratu**

**liječenih na odjelu pedijatrijske  
otorinolaringologije u razdoblju od 2016. do  
2022. godine**

**DIPLOMSKI RAD**



**Zagreb, 2023.**

Ovaj diplomski rad izrađen je na Klinici za otorinolaringologiju i kirurgiju glave i vrata Kliničkog bolničkog centra „Sestre milosrdnice” pod vodstvom prof. dr. sc. Tomislava Baudoina i predan je na ocjenjivanje u akademskoj godini 2022./2023.

# SADRŽAJ

SAŽETAK .....	I
SUMMARY .....	II
1. UVOD .....	1
1.1 ANATOMIJA .....	1
1.2 ETIOLOGIJA .....	4
1.2.1. Etiologija peritonzilarnog apscesa .....	4
1.2.2. Etiologija parafaringealnog apscesa .....	4
1.2.3. Etiologija retrofaringealnog apscesa .....	5
1.2.4. Etiologija kroničnog retrofaringealnog apscesa i apscesa prevertebralnog prostora .....	5
1.3 KLINIČKA SLIKA .....	5
1.3.1 Peritonzilarni prostor .....	5
1.3.2. Submandibularni prostor .....	6
1.3.3. Ludwigova angina .....	6
1.3.4. Parafaringealni prostor .....	7
1.3.5. Temporalni prostor .....	7
1.3.6. Bukalni prostor .....	7
1.3.7. Parotidni prostor .....	8
1.3.8. Retrofaringealni prostor .....	8
1.3.9. Prevertebralni prostor .....	8
1.3.10. Karotidni prostor .....	8
1.3.11. Prednji visceralni prostor .....	8
1.4 DIJAGNOSTIKA .....	8
1.4.1. Radiološka dijagnostika .....	8
1.4.2. Mikrobiološki testovi .....	9
1.4.3. Laboratorijske pretrage .....	10
1.5 LIJEČENJE .....	10
1.5.1. Konzervativno liječenje .....	10
1.5.2. Kirurško liječenje .....	11
1.6 Diferencijalna dijagnoza .....	12

1.6.1.Limfadenitis.....	12
1.6.2. Limfom .....	12
1.6.3 Bolest mačjeg otreba.....	13
2. HIPOTEZA.....	14
3. CILJEVI RADA .....	15
3.1. Opći cilj: .....	15
3.2. Specifični ciljevi uklopljeni u opći cilj: .....	15
4. MATERIJALI I METODE.....	16
5. REZULTATI .....	17
6. RASPRAVA .....	26
7. ZAKLJUČAK.....	30
8.ZAHVALE .....	31
9. LITERATURA.....	32
10. ŽIVOTOPIS.....	34

## SAŽETAK

Naslov rada: Istraživanje kliničkih značajki djece s apscesom na vratu liječenih na odjelu pedijatrijske otorinolaringologije u razdoblju od 2016. do 2022. godine.

Autor: Matea Kostić

Apscesi dubokih prostora vrata nastaju najčešće kao posljedica infekcija gornjih dišnih puteva. Često su praćeni brzim razvojem kliničke slike te mogu voditi komplikacijama opasnim po život. Iz ovih razloga poznavanje značajki pacijenata s apscesom na vratu može uvelike pomoći u donošenju kliničkih odluka, primjerenom početku liječenja i sprječavanju potencijalnih komplikacija.

Cilj ovog retrospektivnog kohortnog istraživanja bio je odrediti značajke djece s apscesom na vratu kirurški liječenih na Klinici za otorinolaringologiju i kirurgiju glave i vrata Kliničkog bolničkog centra „Sestre Milosrdnice“.

Retrospektivno su sakupljeni i analizirani podaci iz bolničkog informacijskog sustava te operacijskog protokola o djeci koja su kirurški liječena u Kliničkom bolničkom centru „Sestre milosrdnice“ u razdoblju od 2016. do 2022. godine.

U istraživanje je uključeno 54 pacijenta od toga je 56% pacijenata muškog, a 44% ženskog spola. Prosječna dob svih pacijenata je iznosila 5,87 godina, a medijan dobi 5,39 godina. Najučestaliji bio je peritonzilarni apsces s udjelom od 44,44% ukupnih pacijenata.

Prikupljeni su podatci dobiveni iz brisa ždrijela te intraoperativnog brisa apscesa. Najčešće izoliran mikroorganizam bio je beta hemolitički streptokok grupe A koji je izoliran u 46,43% pacijenata. Najčešće proveden kirurški pristup bio je transoralni pristup te najčešći zahvat incizija i drenaža.

Ključne riječi: apsces vrata, incizija i drenaža, beta hemolitički streptokok grupe A

## SUMMARY

Title: Research on clinical characteristics in children with a neck abscess treated at the division of pediatric otorhinolaryngology from 2016 to 2022.

Author: Matea Kostić

The most frequent cause of deep neck infections is an upper respiratory tract infection. Deep neck infections often have a rapid onset and can lead, if untreated, to life-threatening complications. For those reasons, understanding the characteristics of patients with deep neck infections is of great importance for clinical decision-making, the initiation of empiric therapy, and the prevention of potential complications.

The aim of this retrospective cohort study was to determine the characteristics of children with surgically treated neck abscesses at the Clinic for Otorhinolaryngology and Head and Neck Surgery of the Clinical Hospital Center "Sisters of Charity".

Data from the hospital information system and the operating protocol of children surgically treated at the "Sisters of Charity" Clinical Hospital Center in the period from 2016 to 2022 were retrospectively collected and analyzed. 54 patients were included in the study, of whom 44% were female and 56% were male. The average age of all patients was 5,87 years, and the median age was 5,39 years. With a percentage of 44,44% of all patients, peritonsillar abscesses were the most common.

To analyze the frequency of isolated microorganisms, data from pharyngeal swabs and intraoperative abscess swabs were collected. The most frequently isolated microorganism was group A of beta hemolytic streptococci, which was isolated in 46,43% of patients. The most common surgical approach was transoral, and the most common method was surgical incision and drainage.

Key words: neck abscess, surgical incision and drainage, group A of beta hemolytic streptococci

# 1. UVOD

## 1.1 ANATOMIJA

Apscesi vrata smješteni su u dubokim prostorima vrata.

**Duboki vratni prostori često se klasificiraju u tri anatomske skupine, na temelju njihovog odnosa prema podjezičnoj kosti, os hyoideum(1):**

1. Prostori koji se nalaze iznad razine podjezične kosti (peritonzilarni, submandibularni, parafaringealni, žvačni/temporalni, bukalni i parotidni prostori)
2. Prostori koji zahvaćaju cijelu duljinu vrata (retrofaringealni, opasni, prevertebralni i karotidni prostor)
3. Prostori smješteni ispod podjezične kosti (prednji pretrahealni prostor)

### **Peritonzilarni prostor**

Peritonzilarni prostor je omeđen medijalno nepčanom tonzilom, a lateralno gornjim konstriktorom ždrijela. Ostala omeđenja čine nepčani lukovi. (2)

### **Submandibularni prostor**

Gornje omeđenje čini sluznica baze usne šupljine i površinski sloj duboke vratne fascije dok donje omeđenje čini jezična kost. Sprijeda i lateralno je omeđen s donjom čeljusti te straga mišićima jezika. U ovom prostoru nalaze se sublingvalna žlijezda, Whartonov duktus i hipoglosus. Milohoidni mišić ovaj prostor dijeli na superiorni sublingvalni i inferiorni submaksilarni odsječak. (2)

Inframilohoidni odjeljak (submaksilarni prostor) sadrži prednje trbuhe digastričnih mišića, submandibularne žlijezde i limfne čvorove. Mentalni prostor je dio inframilohoidnog odjeljka koji se nalazi između prednjih trbuha oba m. digastrikusa. (1)

### **Parafaringealni prostor**

Parafaringealni prostor je poput obrnutog štožca čiju bazu čini baza lubanje, a vrh je na hoidnoj kosti. Medijalnu granicu čini lateralna stijenka ždrijela dok lateralnu granicu čini površinski sloj duboke vratne fascije. Ovaj prostor stiloidni nastavak dijeli na prednji i stražnji



dio. Prednji dio ne sadrži vitalne strukture no povezan je s tonzilarnom ložom i medijalnim pterigoidnim mišićem zbog čega se infekcija ovog prostora očituje ranom pojavom trizmusa, dislokacijom lateralne stijenke ždrijela i stražnjeg nepčanog luka. U stražnjem dijelu se nalaze karotidna arterija, živčana vlakna simpatikusa te IX., X., XI. i XII. kranijalni živac. Iz ovog razloga naziva se i neurovaskularnim prostorom. Pri infekciji stražnjeg dijela parafaringealnog prostora ne nastaje trismus ili je slabo izražen, a dislokacija stražnjeg nepčanog luka se javlja tek razvojem apscesa. (2)

Upala se može proširiti ascendentno u intrakranijski prostor kroz foramen ovale i karotidni kanal. Ako dođe do erozije karotidne ovojnice upala se može širiti descendentno u sredoprsje. (3)

### **Temporalni prostor**

Žvačni prostori su parni prostori koji se nalaze iznad hoidne kosti. Svaki prostor obavijen je površinskim slojem duboke vratne fascije. Površinski sloj duboke vratne fascije rastavlja se na dva dijela na donjoj granici mandibule. Unutarnji sloj ide duboko do medijalnog pterigoidnog mišića i pričvršćuje se na bazu lubanje medijalno od foramena ovale. Vanjski sloj prekriva mišiće, m. maseter i m. temporalis te se pričvršćuje na parijetalnu (tjemensku) kost lubanje s gornje strane.

### **Bukalni prostor**

Prednje omeđenje obraza čini usni kut, a stražnje prednji ruba masetera. Gornje omeđenje čini luk jagodične kosti, a donje rub mandibule. (3)

### **Parotidni prostor**

Parotidni prostor se proteže od uzlaznog kraka mandibule prema medijalno. Gornje omeđenje čine vanjski zvukovod i čeljusni zglob. Donje omeđenje čine mišići kojima je hvatište na stiloidnom nastavku te stražnji rub m. digastrikusa. Dno regije čini parotidna fascija. Straga se nalaze mastoidni nastavak i sternokleidomastoidni mišić. (3)

### **Retrofaringealni prostor**

Stražnje omeđenje retrofaringealnog prostora je alarni odsječak duboke vratne fascije, a prednje visceralni dio srednje vratne fascije koja obavija jednjak. Proteže se od baze lubanje do prvog ili drugog torakalnog kralješka gdje se visceralni odsječak srednje vratne fascije i alarni odsječak duboke vratne fascije spajaju. (2) Ovo je najveći i izuzetno važan interfascijalni prostor vrata ispunjen rahlim vezivnim tkivo. (3) Prostor je djelomice podijeljen

na dva parna dijela medijalnom insercijom rafe gornjeg konstriktora ždrijela. Iz ovog razloga infekcija može zahvatiti samo jednu stranu. Infekcije retrofaringealnog prostora osobito su česte do pete godine života kada dolazi do involucije retrofaringealnih limfnih čvorova koji se nalaze u njemu. (2)

### **Opasni prostor**

Prednje omeđenje opasnog prostora je alarni sloj duboke vratne fascije, a stražnje prevertebralni odsječak dubokog sloja duboke vratne fascije. Nalazi se iza retrofaringealnog prostora protežući se od baze lubanje do stražnjeg medijastinuma sve do visine dijafragme. Infekciji opasnog prostora često prethode infekcije prevertebralnog ili retrofaringealnog prostora. Također kao komplikacija ove infekcije često dolazi do spuštanja apscesa u stražnje sredoprsje. (2)

### **Prevertebralni prostor**

Prevertebralni prostor omeđen je sprijeda sa prevertebralnim odsječkom duboke vratne fascije i straga s tijelima kralježaka. Prema dolje nema omeđenja što omogućuje širenje infekcije sve do trtične kosti. Danas najčešće nastaje traumom kralježaka koja može biti i minimalna poput one prilikom medicinskih intervencija. (2)

### **Visceralni vaskularni prostor**

U oblikovanju ovoga prostora sudjeluju sva tri sloja duboke vratne fascije te se prostor proteže od lubanje sve do sredoprsja. Iz ovog razloga infekcija visceralnog prostora može nastati sekundarno širenjem iz bilo kojeg dubokog prostora vrata. Prostor je građen od vezivnog tkiva koje obuhvaća unutarnju jugularnu venu, karotidnu arteriju i živac vagus. Zbog gustog vezivnog tkiva upala može biti ograničena samo na ovaj prostor te često ne dolazi do širenja infekcije. (1,2)

**Prednji visceralni (pretrahealni) prostor** je jedini duboki prostor vrata koji se nalazi ispod podjezične kosti. Omeđuje ga visceralna fascija i nalazi se između infrahioidnog mišića i jednjaka. U ovom prostoru nalaze se štitna žlijezda, dušnik i prednja stijenka jednjaka, a proteže se od tiroidne hrskavice prema dolje u gornji medijastinum. Prednji visceralni i retrofaringealni prostor su odvojeni lateralnim pripojima jednjaka na prevertebralnu fasciju s početkom u razini štitne žlijezde, tako da prednji visceralni prostor leži ispred, a retrofaringealni prostor iza jednjaka. (1)

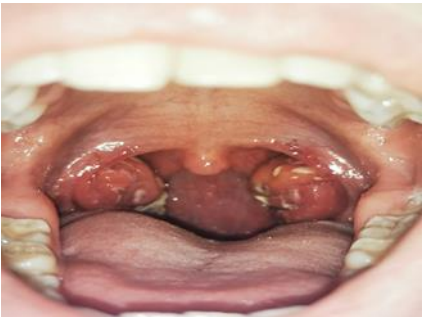## 1.2 ETIOLOGIJA

U većini studija najčešće izolirani uzročnici dubokih infekcija vrata bile su bakterije iz roda streptokoka točnije  $\alpha$ -hemolitički,  $\beta$ -hemolitički streptokoki i skupina *Streptococcus anginosus*. Iz roda stafilokoka najčešće izolirana bakterija bila je *Staphylococcus aureus*. (4) Među anaerobnim bakterijama izolirane su bakterije iz roda *Fusobacterium*, *Peptostreptococcus* i *Porphyromonas* no nije čvrsto dokazano njihovo značenje u etiologiji dubokih infekcija vrata. (4)

Većina dubokih infekcija vrata u djece razvila se iz infekcija gornjih dišni puteva praćenih gnojnim limfadenitisom te je bila uzrokovana jednim ili više mikroorganizmom koji obično koloniziraju gornje dišne puteve. U odraslih i adolescenata apscesi na vratu su najčešće povezani sa streptokoknim faringitisom i dentalnom patologijom. (4)

### 1.2.1. Etiologija peritonzilarnog apscesa

Najčešći uzrok peritonzilarnog apscesa je tonzilitis tijekom kojeg dođe do opstrukcije velikih kripti tonzila te nastanka intratonzilarnog apscesa. Progresijom bolesti dolazi do puknuća apscesa i širenja sadržaja izvan tonzilarnih kapsula u peritonzilarni prostor. Peritonzilitis rezultira stvaranjem apscesa. (5)



Slika 1. Lakunarna angina obostrano

### 1.2.2. Etiologija parafaringealnog apscesa

Infekcija parafaringealnog prostora može nastati iz orofarinksa širenjem iz peritonzilarnog apscesa, faringitisa, tonzilitisa ili upale adenoidnih žlijezda. Također može biti odontogenog podrijetla, u većini slučajeva šireći se iz infekcije zadnjih donjih kutnjaka. Jedna od komplikacija supurativne upale srednjeg uha može biti razvitak Brezoldovog apscesa i petrozitisa sa širenjem infekcije u parafaringealni prostor. Parafaringealni apsces može nastati i širenjem iz parotidnog, retrofaringealnog i submaksilarnog prostora. Također može

nastati iz prodornih ozljeda vrata ili jatrogeno injekcijom lokalnog anestetika prilikom tonzilektomije ili blokade mandibularnog živca. (5)

### **1.2.3. Etiologija retrofaringealnog apscesa**

Retrofaringealni apscesi javljaju se u ranom djetinjstvu većinom do 5 godine života. Razlog tomu je što tada dolazi do involucije retrofaringealnih limfnih čvorova. (2) Najčešće nastaju kao posljedica infekcije gornjeg dišnog sustava jer retrofaringealni limfni čvorovi dreniraju područje nosa, sinusa i ždrijela. Infekcija ovog prostora često nastaje i širenjem iz parafaringealnog prostora od kojeg je retrofaringealni odijeljen tankom bukofaringealnom fascijom. Također može nastati nakon traume stražnjeg zida ždrijela ili proširenjem infekcije iz susjednog parafaringealnog prostora. (1,3)

### **1.2.4. Etiologija kroničnog retrofaringealnog apscesa i apscesa prevertebralnog prostora**

Ove infekcije se češće javljaju u odraslih te su rijetke u djece mlađe od tri godine. Apsces prevertebralnog prostora najčešće nastaje kao posljedica traume stražnjeg zida ždrijela te sekundarnim širenjem iz Pottovih apscesa ili retrofaringealnog prostora. (5)

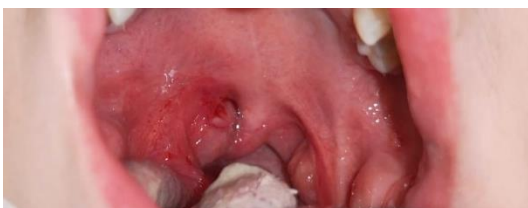## **1.3 KLINIČKA SLIKA**

Dubokim infekcijama vrata kod djece prethode simptomi infekcije gornjih dišnih puteva s ili bez vrućice. Progresija do simptoma zahvaćanja vratnih struktura je općenito brza. Kliničke manifestacije se razlikuju po dobi i mjestu infekcije. Subjektivne tegobe poput grlobolje, promjene u glasu ili odinofagije teško je dokazati u dojenčadi i male djece. Iz ovog razloga se duboke infekcije vrata često mogu predvidjeti i u početku smatrati samo infekcijama gornjih dišnih puteva. U većini slučajeva sumnja na bolest javlja se tek kod razvijene kliničke slike sepse. Što se tiče mjesta infekcije, potrebno je istaknuti kako sve infekcije dubokih prostora vrata karakteriziraju zajednički znakovi i simptomi poput bolnosti, oticanja i ograničene pokretljivosti vrata te trizmusa i smanjenog unosa hrane na usta. U većini slučajeva javlja se vrućica i cervikalna limfadenopatija. Specifična klinička slika povezana je sa strukturama koje se nalaze u svakom prostoru ili u blizini njega. (4)

### **1.3.1 Peritonzilarni prostor**

Pacijenti kod kojih je infekcija ograničena na peritonzilarno područje prezentiraju se povišenom tjelesnom temperaturom, grloboljom, disfagijom, odinofagijom, prigušenim

glasom i cervikalnom limfadenopatijom. Pri pregledu orofarinksa vidljiv je edem tonzila s eskudatima i pomak uvule na suprotnu stranu od infekcije. Peritonzilarni apsces najčešće nastaje iz tonzilitisa te se viđa u starije djece. Dijagnoza infekcije peritonzilarnog prostora se često temelji na kliničkoj slici i pažljivom pregledu orofarinksa. Infekcija se može proširiti na retrofaringealni i parafaringealni prostor. (1)



Slika 2. Peritonzilarni apsces desno

### **1.3.2. Submandibularni prostor**

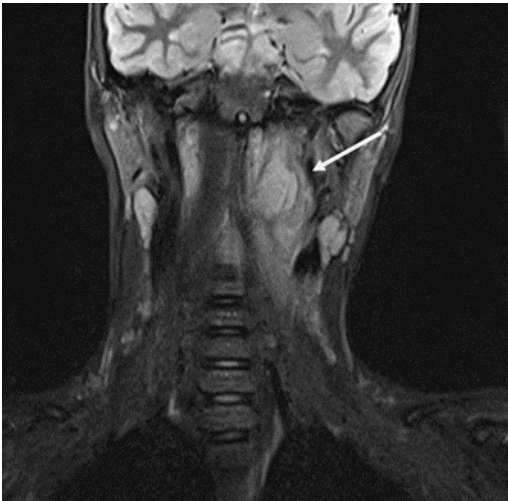
Milohioidni mišić ovaj prostor dijeli na superiorni sublingvalni i inferiorni submaksilarni odsječak. Pri zahvaćanju sublingvalnog odsječka u kliničkoj slici se javljaju otvrdnuće, oteklina i osjetljivost dna usne šupljine koje često počinje lateralno. Kasnije se javlja protruzija i elevacija jezika kako oteklina napreduje prema medijalno. Za infekciju submaksilarnog odsječka karakteristični su otvrdnuće, oteklina i osjetljivost ispod donje čeljusti, a napredovanje infekcije može uzrokovati elevaciju jezika. (1,3)

### **1.3.3. Ludwigova angina**

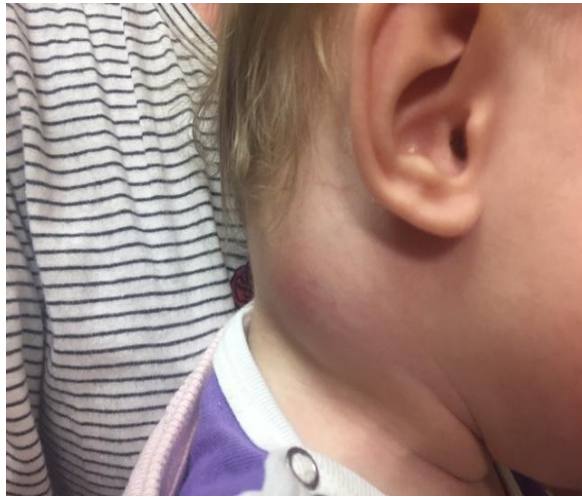Ludwigova angina je brzo šireći, čvrsto indurirani celulitis dna usne šupljine koji nastaje intraoralno i zahvaća sublingvalni, submaksilarni i submentalni prostor obostrano, ali bez apscesa ili limfadenopatije. (1,3) Ludwigova angina prezentira se vrućicom, glavoboljom te je, zbog otoka unutar submandibularnog prostora, jezik pomaknut prema gore i nazad što je praćeno sa odinofagijom, disfagijom i pojačanim stvaranjem sline. Protruzija jezika može uzrokovati opstrukciju gornjih dišnih puteva i asfiksiju unutar 24 sata. Većinom je odontogenog podrijetla, a rjeđe je posljedica upale jezika, ždrijela, tonzila ili submandibularne žlijezde. Celulitis se može širiti pterigomandibularno, parafaringealno i fascijalnim prostorima do sredoprsja. Osim opstrukcije dišnog puta, moguće komplikacije uključuju medijastinitis, osteomijelitis mandibule, pleuralni izljev, empijem i infekciju struktura karotidnih ovojnica. (1,3)

#### 1.3.4. Parafaringealni prostor

Infekcija parafaringealnog prostora očituje se povišenom tjelesnom temperaturom i lošim općim stanjem. Važno je naglasiti da često izostaje oteklina vrata, ali se može uočiti diskretna oteklina uz ili iza angulusa mandibule. Izražen je trizmus, otežano disanje i gutanje. Uvula je često uvećana i crvena no meko nepce nije toliko otečeno kao kod peritonzilarnog apscesa. Začepljenje Eustahijeve tube može voditi do boli u srednjem uhu i smetnji sluha. (2,3)



Slika 3. MR –parafaringealni apsces lijevo



Slika 4. Apsces vrata retromandibularno desno

#### 1.3.5. Temporalni prostor

Bolesnici se često javljaju s oteklinom u temporalnom području, teškim trizmusom, grloboljom, disfagijom i boli oko ramusa donje čeljusti. (3) Širenje infekcije može dovesti do oticanja cijele strane lica. Prilikom zahvaćanja orbite dolazi do posljedične proptoze, optičkog neuritisa i paralize VI. kranijalnog živca. (1)

#### 1.3.6. Bukalni prostor

Apsces obraza najčešće je odontogenog podrijetla. Za kliničku sliku karakteristična je oteklina obraza s crvenom i napetom kožom obraza. Može se naći edem vjeđe i gornje usne. (1,3)

### **1.3.7. Parotidni prostor**

Glavni simptom je oteklina preaurikularnog područja te jaki bolovi koji se pojačavaju prilikom gutanja. (3)

### **1.3.8. Retrofaringealni prostor**

Djeca s retrofaringealnim infekcijama često imaju povišenu tjelesnu temperaturu, loše opće stanje, oteklinu vrata, bolove u vratu, nualni rigitet, disfagiju i otežano bučno disanje. Pregledom orofarinksa uočava se oteklina na stražnjem zidu ždrijela i jako crvenilo sluznice. Moguća komplikacija je medijastinitis na koji treba posumnjati prilikom retrosternalne boli i osjećaja pritiska u prsištu. (1,3)

### **1.3.9. Prevertebralni prostor**

Prevertebralni apsces karakterizira pojava otekline na središnjoj liniji stražnjeg zida ždrijela za razliku od jednostrane otekline kod infekcija retrofaringealnih prostora. Komplikacije uključuju osteomijelitis i nestabilnost kralježnice, što zahtijeva produljenu terapiju antibioticima. (1)

### **1.3.10. Karotidni prostor**

Infekcija karotidnog prostora prezentira se s ukočenosti i istostranom oteklinom vrata, povišenom tjelesnom temperaturom, zimicom, istostranim Hornerovim sindromom te paralizom glasnica. Posljedična tromboza unutarnje jugularne vene može uzrokovati povremene skokove temperature. Također može doći do ruptуре karotidne arterije koja se prezentira s krvarenjem iz uha, nosa ili ustiju. (1)

### **1.3.11. Prednji visceralni prostor**

Pacijent s infekcijom prednjeg visceralnog prostora prezentira se s oteklinom vrata, grloboljom, disfagijom, promuklosti i dispnejom koja je rezultat edema ždrijela, grkljana i supraglotisa. Kod perforacije apscesa javljaju se krepitacije u prednjem dijelu vrata, medijastinitis i pneumotoraks. Većina bolesnika razvija teške komplikacije. (1)

## **1.4 DIJAGNOSTIKA**

### **1.4.1. Radiološka dijagnostika**

Trenutačno se koronarna tomografija (CT) smatra metodom izbora za proučavanje dubokih infekcija vrata. CT s kontrastom (CECT) je metoda izbora jer CT snimka bez kontrasta ima

značajno manju točnost u razlikovanju celulitisa od apscesa. U usporedbi s kliničkim pregledom, CECT ima veću osjetljivost (95% naspram 55%). Međutim, specifičnost je niža (53% u odnosu na 73%), uglavnom zato što je otkrivanje apscesa manjih od 3,5 cm i dalje teško. CT s kontrastom omogućuje proučavanje odnosa apscesa i okolnih struktura čime se povećava preciznost kirurških zahvata i smanjuju rizik za razvoj komplikacija. (4)

Rendgen prsnog koša je važan za detekciju komplikacija poput medijastinitisa i pneumomedijastinuma.

Intraoralna ili transcervikalna ultrasonografija (UZV) može biti najbolje rješenje za procjenu površinskih lezija kao što su cervikalni adenitis i peritonzilarni apsces te za perkutanu aspiraciju ili drenažu gnoja pod vodstvom ultrazvuka. U razlikovanju apscesa od celulitisa, UZV je slične osjetljivosti no veće specifičnosti od CT-a s kontrastom. (4)

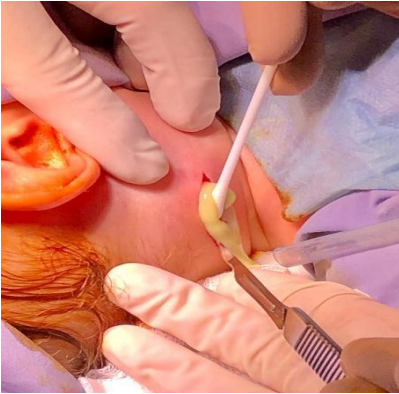Intraoralni ultrazvuk je jednako učinkovit kao i transkutani. Ultrazvuk ima nekoliko prednosti i mana. Lako je dostupan, omogućuje brz probir za daljnje dijagnostičke intervencije i početak najprikladnije terapije. Također se izbjegava ionizirajuće zračenje. Nedostatci ove metode su nemogućnost prikaza dubljih prostora, teško izvediv pregled djece, pogotovo intraoralnom sondom te ovisnost kvalitete prikaza o znanju i sposobnostima operatera. (4)

Magnetna rezonanca (MR) pruža bolji prikaz mekih tkiva i točnije razlikovanje apscesa od celulitisa ili limfadenomegalije. MR je korisna i neinvazivna metoda za dijagnosticiranje komplikacija te ima veliku prognostičku važnost. Ipak se trenutno rjeđe koristi u hitnim slučajevima najvjerojatnije zbog nedostupnosti, duljeg trajanja snimanja, poteškoća s izvješćivanjem i većeg troška. (4)

#### **1.4.2. Mikrobiološki testovi**

Identifikacija uzročnika je neophodna za početak ciljanog liječenja kako bi se izbjeglo neuspješno liječenje, smanjila duljina hospitalizacije i rizik nastanka komplikacija. Važno je ispravno prikupiti uzorke. Uzorci se mogu uzeti za vrijeme kirurške drenaže i aspiracije iglom. Brisevi ždrijela ili brisevi dobiveni nakon drenaže su neprikladni jer mogu biti kontaminirani orofaringealnom florom. (4)





Slika 5. Intraoperativni bris apscesa

Metode za detekciju i kvantifikaciju mikroorganizama igraju važnu ulogu. Uzorke treba transportirati u posebnim sustavima, nasaditi na podloge za rast anaerobnih i aerobnih kultura i napraviti antibiogram. Molekularne metode mogu se koristiti u identifikaciji patogena. One su brze, pouzdane i imaju prednost u slučajevima kada se više ne može učiniti kultura stanica. Bojanje po Gramu, bojanje sadržaja apscesa otporno na kiseline i brisevi grla korisni su za identifikaciju uzročnika. (4)

#### **1.4.3. Laboratorijske pretrage**

Laboratorijske pretrage obično pokazuju neutrofilnu leukocitozu s povećanom koncentracijom C-reaktivnog proteina (CRP) u serumu i prokalcitonina (PCT). (4)

### **1.5 LIJEČENJE**

#### **1.5.1. Konzervativno liječenje**

Bez obzira na kirurško liječenje, antibiotici su ključni u prognozi djece s dubokih infekcija vrata. Antibiotička terapija počinje s intravenskom primjenom antibiotika širokog spektra koje pokrivaju aerobne i anaerobne bakterije. Kada je etiologija apscesa točno određena metodama kulture stanica ili molekularnom dijagnostikom onda se prelazi na usmjereno liječenje prema antibiogramu. Kada se stanje pacijenta poboljša može se prijeći na oralnu primjenu istih antibiotika ili antibiotika sličnog spektra. Preporučuje se započeti liječenje s penicilinom u kombinaciji s inhibitorom beta laktamaze poput amoksisilina s klavulanskom kiselinom odnosno ampicilina u kombinaciji s sulbaktamom. Također se mogu koristiti antibiotici otporni na beta laktamazu poput cefoksitina, imipenema i meropenema. Preporučuje se ovim antibioticima dodati one koji pokrivaju anaerobne bakterije poput

klindamicina i metronidazola. U slučaju alergije na penicilin terapija izbora je klindamicin. Također posebnu pozornost treba posvetiti rezistenciji bakterija te razmotriti stope otpornosti najčešćih uzročnika pedijatrijskih dubokih infekcija vrata u zemljopisnom području gdje se pacijent liječi. (1,4,6)

### **1.5.2. Kirurško liječenje**

U liječenju peritonzilarnih apscesa moguće su tri opcije: aspiracija iglom, incizija i drenaža te apscesna tonzilektomija. Tonzilektomiju kod peritonzilarnog apscesa treba razmotriti u bolesnika s recidivirajućim tonzilitisom, opstruktivnom apnejom u snu ili pri neuspjehu drugih metoda.

U liječenju retrofaringealnih i parafaringealnih apscesa na vratu predlaže se oralni pristup ako je to moguće. Parafaringealni apscesi koji se samo djelomično vide u ždrijelu i komplicirani retrofaringealni apscesi liječe se vanjskim cervikalnim pristupom. Operaciji treba prethoditi pažljiva procjena prohodnosti dišnih puteva. U slučajevima visokog rizika opstrukcije dišnih puteva pokušava se s endotrahealnom intubacijom, a ako to nije moguće zbog razvoja edema ždrijela, protruzije apscesa ili rupture apscesa, treba učiniti traheotomiju. Praćenje prohodnosti dišnog puta treba nastaviti najmanje 48 h nakon kirurške intervencije zbog mogućeg pogoršanja edema u postoperativnom razdoblju. (4)

Incizija i drenaža parafaringealnog prostora izvode se u općoj anesteziji. Pristup može biti transoralni te transcervikalni, incizija na koži vrata. Preparacijom uz medijalnu plohu pterigoidnog mišića dolazi se do parafaringealnog prostora i postavlja dren za stalnu drenažu.

Prilikom incizije i drenaže akutnog retrofaringealnog apscesa dijete se postavi u ležeći položaj s niže položenom glavom. Prilikom intubacije može doći do ruptur apscesa. Načini se vertikalna incizija na lateralnom dijelu stražnjeg zida ždrijela na mjestu najveće napetosti te se odmah postavi dren kako bi se izbjegla aspiracija gnoja. (5)

Prilikom kirurškog liječenja kroničnog retrofaringealnog apscesa te apscesa prevertebralnog prostora načini se vertikalna incizija duž prednje granice sternokleidomastoidnog mišića, kod više položenih ili stražnje granice sternokleidomastoidnog mišića kod niže položenih apscesa. (5)

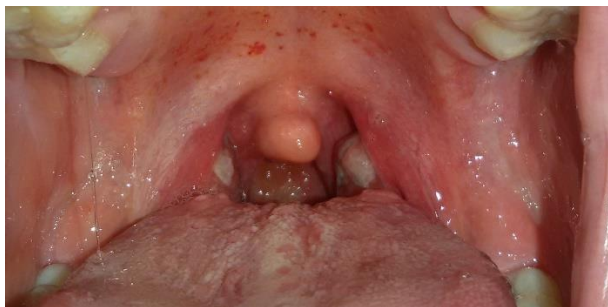Kod Ludwigove angine učini se kirurška dekompresija submandibularnog prostora. (1) Ako je zahvaćen sublingvalni prostor dovoljan je transoralni pristup dok je pri zahvaćanju submaksilarnog prostora potreban transcervikalni pristup. (5)

Pri kirurškom liječenju temporalnog apscesa, transoralni pristup na retromolarnom trigonumu prikladan je za drenažu apscesa do ramusa mandibule, a transcervikalni pristup duž donje granice mandibule služi za drenažu apscesa lateralno od ramusa mandibule. (1) Incizija na koži iznad luka jagodične kosti, kroz fasciju temporalnog mišića te tupa preparacija mišića do kosti neophodna za dreniranje apscesa koji se šire prema gore i okružuju temporalni mišić unutar temporalnog prostora. (1,3)

## 1.6 Diferencijalna dijagnoza

### 1.6.1. Limfadenitis

Cervikalna limfadenopatija može se javiti u mnogim zaraznim bolestima poput toksoplazmoze, bruceloze i infektivne mononukleoze. U djece i adolescenata često kao posljedica tonzilitisa, infekcije gornjih dišnih puteva ili gnojnog procesa na koži može se palpirati uvećan limfni čvor ili skupina limfnih čvorova na vratu. Ako postoji sumnja na malignu bolest treba učiniti citološku punkciju. (2)



Slika 6. Infektivna mononukleoza

### 1.6.2. Limfom

Najčešće simptom na temelju kojeg se non-Hodginov limfom dijagnosticira je uvećanje vratnih limfnih čvorova. No 10% limfoma ne nalazi se u limfnim čvorovima. Ostale lokalizacije limfoma su Waldeyerov prsten, usna šupljina, slinovnice, štitnjača i orbita. Biopsija je zlatni standard u dijagnostici te se imunohistološkim bojenjima limfom razlikuje od drugih tumora. Liječenje ovisi o sijelu tumora, stanju bolesnika te histološkom tipu

tumora. Prije liječenja mora se odrediti proširenost limfoma. Liječenje se sastoji od zračenja i kemoterapije. Cilj kirurškog liječenja je smanjiti simptome.(2)

### **1.6.3 Bolest mačjeg ogreba**

Bolest mačjeg ogreba uzrokovana je gram negativnom bakterijom *Bartonella henselae* kojom se čovjek zarazi pri doticaju sa zaraženom životinjom. U oko 90 posto bolesnika ova bolest se očituje s lokaliziranom kožnom lezijom na mjestu inokulacije i regionalnom limfadenopatijom. U manjeg broja bolesnika bolest je diseminirana te zahvaća jetru, slezenu, oko ili središnji živčani sustav. Kožna lezija na mjestu inokulacije javlja se oko trećeg do desetog dana nakon ulaska uzročnika u kožu. Lezija ima tri faze: vezikularnu, eritematoznu i papularnu te cijeli bez ožiljka. Regionalna limfadenopatija nastaje oko dva tjedna nakon inokulacije i to proksimalno od mjesta inokulacije. Limfni čvorovi su tvrde konzistencije s priležćim eritemom te ponekad supuracijom. Najčešće su zahvaćeni aksilarni, epitrohelearni, cervikalni, supraklavikularni i submandibularni limfni čvorovi što ovisi o mjestu inokulacije. Limfadenopatija regredira tijekom jedan do četiri mjeseca, no može potrajati i dulje. (7)

## **2. HIPOTEZA**

Hipoteza ovog istraživanja je da je učestalost apscesa na vratu u dječjoj dobi jednaka u oba spola, najčešći apsces je peritonzilarni apsces te je najčešće izolirani mikroorganizam beta hemolitički streptokok grupe A.

### **3. CILJEVI RADA**

#### **3.1. Opći cilj:**

Istražiti značajke djece kirurški liječene zbog dijagnoze apscesa na vratu na Klinici za otorinolaringologiju i kirurgiju glave i vrata Kliničkog bolničkog centra „Sestre Milosrdnice“ u razdoblju od 2016. do 2022. godine.

#### **3.2. Specifični ciljevi uklopljeni u opći cilj:**

1. Istražiti broj pacijenata kirurški liječenih pod dijagnozom apscesa na vratu u sedmogodišnjem razdoblju
2. Istražiti raspodjelu po spolu
3. Istražiti raspodjelu po dobi
4. Istražiti učestalost izoliranih mikroorganizama
5. Istražiti udio pojedinih apscesa i medijan dobi pacijenata s pojedinim apscesom
6. Istražiti učestalost kirurških pristupa
7. Prikazati podatke navedene pod točkama 1., 2., 3., 4., 5. i 6. u obliku tablica i grafova

## 4. MATERIJALI I METODE

Pacijenti uključeni u ovo retrospektivno kohortno istraživanje bila su djeca zaprimljena u sedmogodišnjem razdoblju radi kirurškog liječenja apscesa na vratu na odjel pedijatrijske otorinolaringologije Klinike za otorinolaringologiju i kirurgiju glave i vrata Kliničkog bolničkog centra "Sestre milosrdnice". Istraživanje je obuhvatilo 54 pedijatrijska pacijenta zaprimljena u sedmogodišnjem razdoblju od 1. siječnja 2016. do 31. prosinca 2022. godine.

Podatci o pacijentima prikupljeni su iz operacijskih protokola te bolničkog informacijskog sustava. Prikupljeni podatci sadržavali su naziv dijagnoze, dob, spol, vrstu kirurške intervencije te rezultate dijagnostičkih metoda. Podatci su obrađeni te rezultati prikazani pomoću računalnog programa Microsoft Excel.

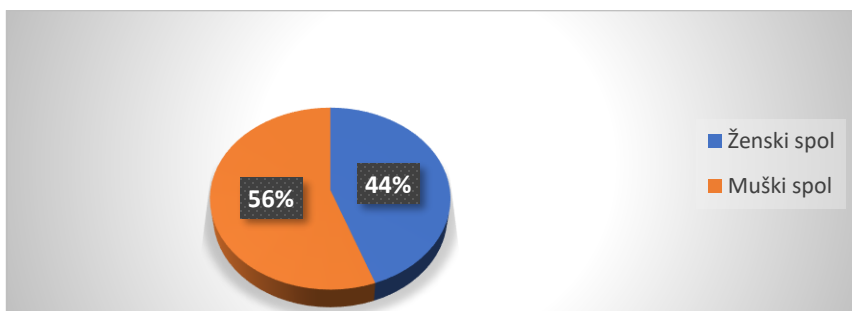
## 5. REZULTATI

Istraživanje obuhvaća populaciju od 54 ispitanika. Od ukupnog broja ispitanika 30 ispitanika su muškog spola (56%), dok je ženskih ispitanica bilo 24 (44%) kao što je prikazano u tablici 1 i na slici 7.

Tablica 1. Sastav ispitivanog uzorka prema spolu

SPOL	Broj bolesnika
Ženski spol	24,00
Muški spol	30,00
Ukupno	54,00

Slika 7. Udio bolesnika prema spolu



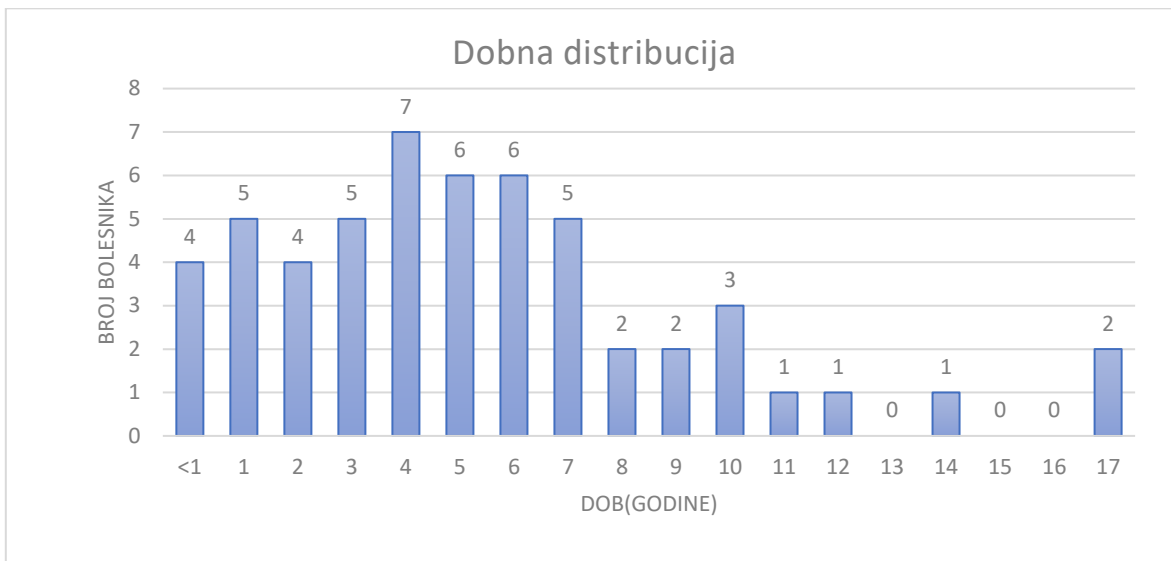
Raspon starosti pacijenata kretao se od 0,58 ( 7 mjeseci) do 17,94 godina (17 godina i 11 mjeseci) starosti s prosječnom dobi od 5,87 godina i medijanom dobi od 5,39 godina kao što je prikazano u tablici 2.

Tablica 2. Sastav ispitivanog uzorka prema dobi

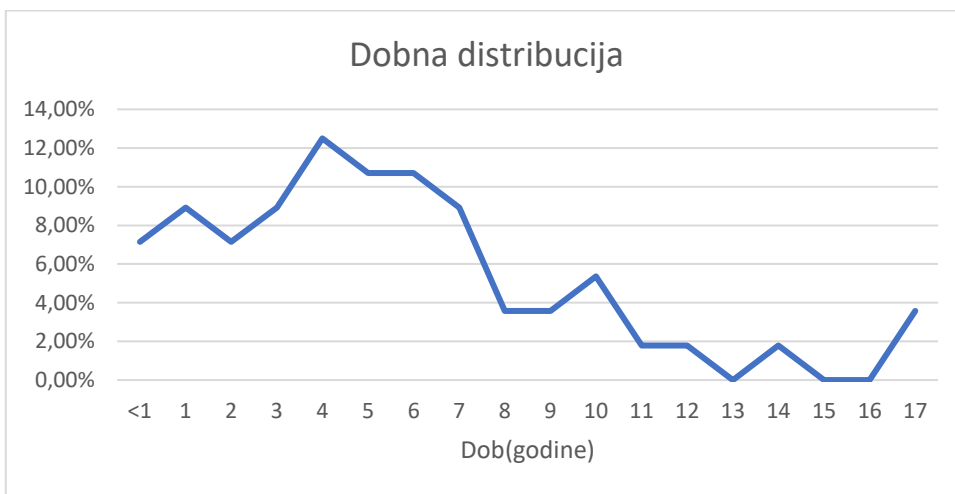
Prosječna dob	Medijan dobi
5,87	5,39



Vršna incidencija zapaža se u starosnoj grupi od 4 godine, gdje je zabilježeno 7 pacijenata. (Slika 8)

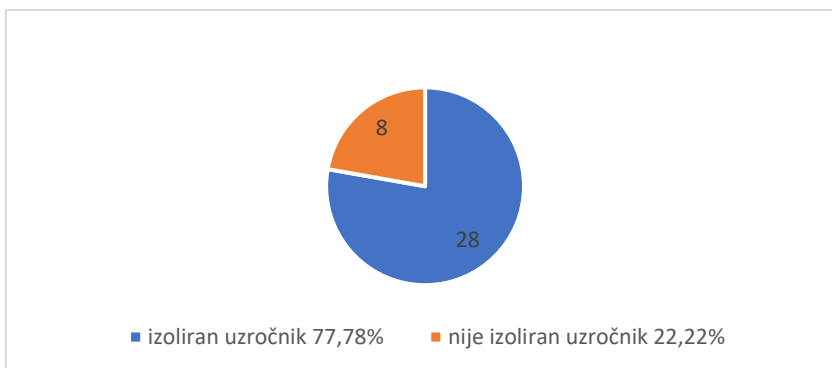


Slika 8. Grafički prikaz dobne distribucije – vršna incidencija u 4. godini



Slika 9. Grafički prikaz dobne distribucije

Podatci o izoliranim mikroorganizmima iz intraoperativno uzetog brisa apscesa te brisa ždrijela prikupljeni su za 36 od ukupnih 54 pacijenata. Izoliran je uzročnik u 28 pacijenata, čineći time udio od 77,78%, dok u 8 pacijenata, s udjelom od 22,22%, nije izoliran uzročnik. (Slika 10)

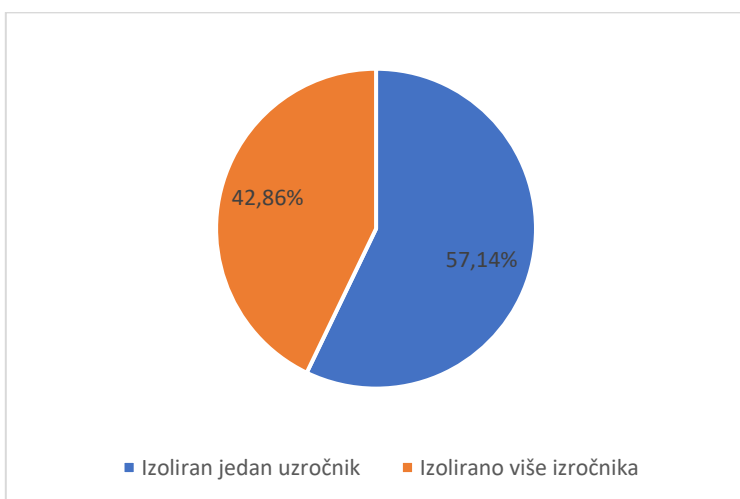


Slika 10. Broj i udio bolesnika ovisno o izoliranosti uzročnika

Jedan mikroorganizam izoliran je u 16 pacijenata, čineći time udio od 57,14% pacijenata. Više od jednom mikroorganizma izolirano je u 12 pacijenata, čineći udio od 42,86%. (Tablica 3 i Slika 11)

Tablica 3. Raspodjela ovisno o broju izoliranih mikroorganizama

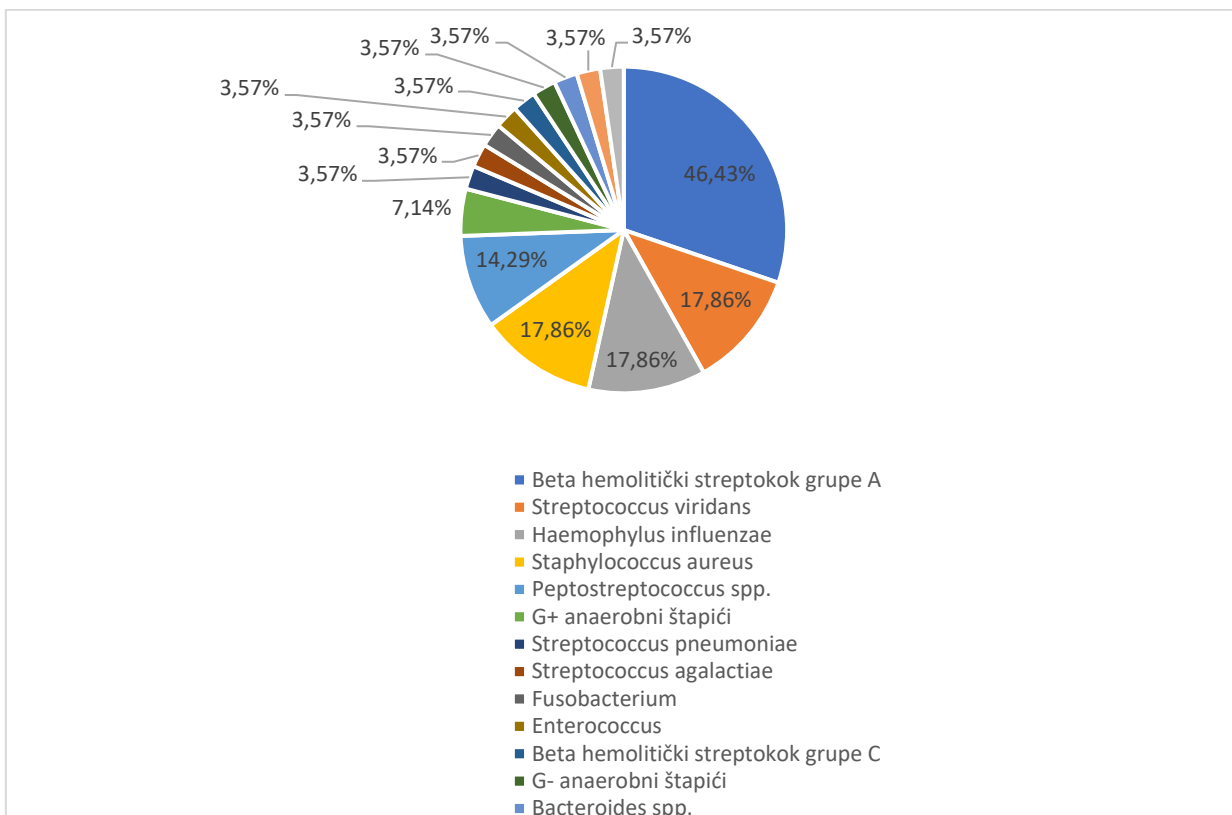
Izoliran jedan uzročnik	Izolirano više uzročnika
16	12



Slika 11. Udio bolesnika ovisno o broju izoliranih mikroorganizama

Tablica 4. Broj i udio bolesnika kojima je izoliran pojedini mikroorganizam

<b>Izolirani mikroorganizam</b>	<b>Broj bolesnika</b>	<b>Udio bolesnika</b>
Beta hemolitički streptokok grupe A	13	46,43%
Streptococcus viridans	5	17,86%
Haemophilus influenzae	5	17,86%
Staphylococcus aureus	5	17,86%
Peptostreptococcus spp.	4	14,29%
G+ anaerobni štapići	2	7,14%
Streptococcus pneumoniae	1	3,57%
Streptococcus agalactiae	1	3,57%
Fusobacterium spp.	1	3,57%
Enterococcus spp.	1	3,57%
Beta hemolitički streptokok grupe C	1	3,57%
G- anaerobni štapići	1	3,57%
Bacteroides spp.	1	3,57%
Propionibacterium spp.	1	3,57%
Saprofitne bakterije	1	3,57%
Peptococcus spp.	1	3,57%



Slika 12. Udio bolesnika u kojih je izoliran pojedini mikroorganizam

Najčešće izoliran uzročnik bio je beta hemolitički streptokok grupe A s udjelom od 46,43% (13 pacijenata). Drugi po učestalosti u ovoj studiji bili su Haemophilus influenzae, Streptococcus viridans i Staphylococcus aureus koji su izolirani u 5 pacijenata s udjelom od 17,86%. (Tablica 4 i Slika 12)

Podaci o intraoperativno uzetom brisu prikupljeni su za 59,26% pacijenata. Izolirani su mikroorganizmi u 75,00% slučajeva. (Tablica 5) Jedan mikroorganizam je izoliran u 62,50% slučajeva dok je u 37,50% slučajeva izolirano više mikroorganizama. (Tablica 6) Najčešće izolirani mikroorganizam bio je beta hemolitički streptokok grupe A te su slijedili po učestalosti Streptococcus viridans, Staphylococcus aureus, Peptostreptococcus te Haemophilus influenzae. (Tablica 7)

Tablica 5. Broj i udio bolesnika ovisno o uspješnosti izolacije uzročnika

Izolirani su mikroorganizmi	24	75,00%
Nisu izolirani mikroorganizmi	8	25,00%

Tablica 6. Broj i udio bolesnika prema broju izoliranih mikroorganizama uzimajući u obzir rezultate intraoperativno uzetog brisa apscesa

Izoliran jedan mikroorganizam	Izolirano više mikroorganizama
15	9
62,50%	37,50%

Tablica 7. Udio bolesnika prema izoliranom mikroorganizmu uzimajući u obzir rezultate intraoperativno uzetog brisa apscesa

Izolirani mikroorganizam	Udio
Beta hemolitički streptokok grupe A	41,67%
Streptococcus viridans	25,00%
Staphylococcus aureus	20,83%
Peptostreptococcus spp.	16,67%
Haemophilus influenzae	8,33%
G+ štapići	8,33%
Streptococcus agalactiae	4,17%
Fusobacterium spp.	4,17%
Enterococcus spp.	4,17%
Beta hemolitički streptokok grupe C	4,17%
Bacteroides spp.	4,17%
Propionibacterium spp.	4,17%

Tablica 8. Raspodjela pacijenata po tipu apscesa koji su zahvatili jedan prostor vrata

<b>Jedan apsces</b>	<b>Broj bolesnika</b>	<b>Udio bolesnika</b>
Peritonzilarni apsces	20	37,04%
Parafaringealni apsces	12	22,22%
Retrofaringealni apsces	5	9,26%
Submandibularni apsces	3	5,56%
Submentalni apsces	1	1,85%
Pod dijagnozom Abscessus colli	5	9,26%

Tablica 9. Raspodjela pacijenata po tipu apscesa koji su zahvatili više od jednog prostora vrata

<b>Infekcije više od jednog prostora</b>	<b>Broj bolesnika</b>	<b>Udio bolesnika</b>
Parafaringealni i retrofaringealni apsces	4	7,41%
Peritonzilarni i parafaringealni apsces	2	3,70%
Zahvaćeni peritonzilarni, parafaringealni i retrofaringealni prostor	2	3,70%

Tablica 10. Raspodjela pacijenata prema tipu apscesa

<b>Tip apscesa</b>	<b>Broj apscesa</b>	<b>Udio pacijenata</b>	<b>Dob</b>
Peritonzilarni apsces	24	44,44%	7,56
Parafaringealni apsces	20	37,04%	4,16
Retrofaringealni apsces	11	20,37%	4,18
Submandibularni apsces	3	5,56%	3,08

Najčešći apsces u ovom istraživanju bio je peritonzilarni koji se javio u 24 pacijenata s udjelom od 44,44%. Samostalno se javio u 20 pacijenta s udjelom od 37,04% ukupnih pacijenata. Medijan dobi za djecu s peritonzilarnim apscesom bio je 7,56 godine. Sljedeći po učestalosti je bio parafaringealni apsces koji se javio ukupno u 20 pacijenata s udjelom od 37,04 % te samostalno u 12 bolesnika s udjelom od 22,22%. Medijan dobi za djecu s parafaringealnim apscesom iznosio je 4,16 godina. Više od jednom apscesa vrata javilo se u 8 pacijenata, čineći time udio od 14,81%. (Tablice 8, 9 i 10)

Tablica 11. Raspodjela kirurških zahvata prema pristupu

<b>Pristup kirurškom zahvatu</b>	<b>Broj pacijenata</b>	<b>Udio pacijenata</b>
Transoralni	36	66,67%
Transcervikalni	16	29,63%
Oba pristupa	2	3,70%

Svi pacijenti uvršteni u ovo istraživanje liječeni su antibioticima širokog spektra te kirurški. Kirurški zahvati raspodijeljeni su u skupine prema korištenom kirurškom pristupu na transoralni i transcervikalni.

Transoralni pristup korišten je u 36 pacijenata, čineći time udio od 66,67%. Transcervikalni pristup korišten je u kirurškom liječenju kod 16 pacijenata, čineći time udio od 29,63%. Oba pristupa korištena su kod dvoje pacijenata. (Tablica 11)

Tablica 12. Raspodjela kirurških zahvata koji su koristili transoralni pristup

<b>Metode koje su koristile transoralni pristup</b>	<b>Broj pacijenata</b>	<b>Udio pacijenata</b>
Incizija i drenaža	28	77,78%
Tonsillectomia a chaud	18	50,00%

Tablica 13. Raspodjela pacijenata kojima je učinjena tonzilektomija

<b>Vrsta tonzilektomije</b>	<b>Broj pacijenata</b>	<b>Udio pacijenata</b>
Jednostrana	15	83,33%
Obostrana	3	16,67%

Tablica 14. Raspodjela jednostranih tonzilektomija

<b>Vrsta tonzilektomije s obzirom na stranu</b>	<b>Broj pacijenata</b>
Tonsillectomia a chaud desno	6
Tonsillectomia a chaud lijevo	9

Najčešći kirurški zahvat koji je koristio transoralni pristup bila je kirurška incizija i drenaža koja je provedena u 77,78% pacijenata. Tonsillectomia a chaud učinjena je u 18 pacijenata, čineći time udio od 50,0%. Jednostrana tonzilektomija učinjena je kod 15 pacijenata, čineći udio od 83,33 %. (Tablica 12, 13 i 14)



## 6. RASPRAVA

U ovom sedmogodišnjem retrospektivnom kohortnom istraživanju sudjelovalo je 54 pedijatrijskih pacijenata kirurški liječenih na Klinici za otorinolaringologiju i kirurgiju glave i vrata zbog apscesa vrata. Prosječna dob ispitanika iznosila je 5,87 godina te medijan dobi 5,39 godine. Slični rezultati javili su se u ostalim istraživanjima. Medijan dobi u istraživanju Chung-Ming Huang i suradnika iznosio je 6,29. godine,(8) dok je medijan dobi istraživanja Filipe Camacho Côrte i suradnika iz 2017. godine iznosio 4,4 godine (9) U istraživanju Irene Raffaldi i suradnika objavljenog 2014. godine medijan dobi iznosio je 6,1 godinu. (10) Navedena istraživanja potvrdila su i podjednaku raspodjelu po spolu te su sva istraživanja pokazala malo veću učestalost u muškog spola kao što je dokazano u ovom istraživanju.

Važno je napomenuti da apscesi dubokih prostora vrata nastaju najčešće iz infekcije gornjih dišnih puteva. Tonzilitis je česta upala u dječjoj dobi što se može povezati s najvećom učestalošću peritonzilarnih apscesa koji su tipična komplikacija tonzilitisa. Apsces parafaringealnog prostora nastaje, zbog blizine prostora, širenjem infekcije iz orofarinksa, faringitisa, tonzilitisa i upale adenoidnih žlijezda. Retrofaringealni limfni čvorovi dreniraju područje nosa, sinusa i ždrijela.

Najučestaliji apsces u ovom istraživanju, što potvrđuje hipotezu, bio je peritonzilarni apsces s udjelom od 44,44%. Ovakav rezultat potvrdilo je istraživanje Irene Raffaldi i suradnika u kojem je peritonzilarni apsces također bio najučestaliji s udjelom od 36,7% pacijenata. Nasuprot tome u istraživanju Irene Raffaldi i suradnika drugi po učestalosti je bio retrofaringealni apsces s udjelom od 31,7%. (10) Taj podatak se razlikuje od rezultata dobivenih ovim istraživanjem gdje je drugi po učestalosti bio parafaringealni apsces. Na najveću učestalost peritonzilarnih apscesa koju slijedi učestalost parafaringealnih apscesa ukazalo je i istraživanje Filipe Camacho Côrte i suradnika. (9) Razlike se mogu uočiti u odnosu na istraživanje Chung-Ming Huang i suradnika gdje je najčešći bio parafaringealni apsces (8).

Medijan dobi za peritonzilarni apsces u ovom istraživanju iznosi 7,56 što potvrđuje rezultat istraživanja Filipe Camacho Côrte i suradnika u kojem je medijan dobi za peritonzilarni apsces iznosio 7,61. (9) Veće razlike u medijanu dobi za parafaringealne apscese mogu se uočiti između različitih istraživanja. (8,9) Medijan dobi za retrofaringealni apsces u

istraživanju Filipe Camacho Côrte iznosio je 4,64 godine što potvrđuje ovo istraživanje gdje je medijan dobi za djecu s retrofaringealnim apscesom iznosio 4,18 godina. (9) Važno je istaknuti kako su sva istraživanja ukazala na niži medijan dobi za retrofaringealne apscese. Ovo se može povezati s involucijom retrofaringealnih limfnih čvorova nakon 5. godine života. (2)

Najčešće izoliran mikroorganizam u ovom istraživanju bio je beta hemolitički streptokok grupe A s udjelom od 46,43%. Ovaj se rezultat u velikoj mjeri podudara s istraživanjem Filipe Camacho Côrte i suradnika u kojem je najčešće izoliran mikroorganizam bio beta hemolitički streptokok grupe A s udjelom od 40% slučajeva. Također *Staphylococcus aureus* bio je izoliran u 10% slučajeva što se djelomično potvrđuje ovim istraživanjem gdje je *Staphylococcus aureus* izoliran u 17,86% slučajeva. (9)

Nasuprot tome u istraživanju Chung-Ming Huang i suradnika iz 2015. godine, najčešće izoliran je bio *Staphylococcus aureus*. Miješana flora nađena je u 9,7% bolesnika (8) dok je u ovom istraživanju više mikroorganizama izolirano u 37,5% uzetih briseva.

U istraživanju Yuichi Shimizu i suradnika, objavljenog 2017. godine, su također najčešće izolirane bakterije iz briseva apscesa u djece bile iz roda *Staphylococcus*, uzrokujući 60% apscesa vrata u djece. Sljedeći po učestalosti bili su mikroorganizmi iz roda *Streptococcus* izolirani u 27% slučajeva te anaerobne bakterije izolirane u 2,8% slučajeva. U odraslih najučestalije izolirane bakterije bile su iz roda *Streptococcus* čineći udio od 61% pacijenata. Zatim su po učestalosti slijedile anaerobne bakterije i bakterije iz roda *Staphylococcus*. U 33% pedijatrijskih pacijenata bilo je izolirano više od jednog mikroorganizma što potvrđuje rezultat ovog istraživanja. (11). Iako postoji razlika u dobivenim rezultatima, važno je napomenuti da su isti mikroorganizmi prepoznati kao vodeći uzročnici apscesa na vratu što je bitno za odabir empirijske primjene antibiotika. U našem istraživanju je bio najčešći mikroorganizam iz roda *Streptococcus*. U dosadašnjoj literaturi antibiotik izbora za početak empirijskog liječenja je amoksisicilin s klavulanskom kiselinom ili antibiotik rezistentan na betalaktamazu poput druge generacije cefalosporina i karbapenema. Preporučuje se korištenje ovog antibiotika s klindamicinom ili metronidazolom koji pokrivaju anaerobne bakterije. (1,6) Ova empirijska terapija je djelotvorna te je odgovarajuća za liječenje infekcija uzrokovanih uzročnicima koji su izolirani u ovom istraživanju.

Indikacije za kirurško liječenje apscesa na vratu uključuju ugrožavanje dišnih puteva, septikemiju, komplikacije apscesa, širenje infekcije te ako nakon 48 sati od početka intravenske primjene antibiotika nije došlo do kliničkog poboljšanja.

U literaturi se spominju tri tehnike liječenja peritonzilarnih apscesa: aspiracija, incizija i drenaža te tonzilektomija. Prednost se daje aspiraciji zbog sigurnosti i boljeg podnošenja zahvata. (4)

Tonzilektomija je metoda izbora u djece s učestalim tonzilitisima, opstruktivnim apnejama tijekom sna i u slučaju neuspjeha drugih metoda liječenja.(4)

Apscesi submandibularnog, karotidnog ili prevertebralnog prostora uvijek zahtijevaju transcervikalni pristup.

Tijekom incizije i drenaže parafaringealnih i retrofaringealnih apscesa daje se prednost transoralnom pristupu te se transcervikalni pristup koristi ako je transoralni preopasan ili njime nije moguće učiniti potpunu drenažu apscesa.(4)

U ovom istraživanju sva su djeca liječena antibioticima širokog spektra te kirurškim zahvatom. Većinom je korišten transoralni pristup, u 66,67% slučajeva. Ovaj podatak se podudara s očekivanjima s obzirom na to da su najčešći apscesi bili peritonzilarni i parafaringealni. Tonsillectomia a chaud je učinjena u 50,00% transoralno kirurški liječenih pacijenata.

U literaturi se često postavlja pitanje kada treba kirurški liječiti apscese na vratu te da li je dovoljno samo konzervativno liječenje ovih pacijenata. U sustavnom pregledu literature Carbone i suradnika stopa uspješnosti konzervativnog liječenja te izbjegavanja kirurškog liječenja iznosila je 0,517. (12) No svaki od članaka je sugerirao da konzervativno liječenje u određenim slučajevima može biti dovoljno. Istraživanje slučaja kontrole Wong i suradnika imalo je za cilj odrediti značajke pacijenata koje bi mogle predvidjeti ishod konzervativnog liječenja. Zaključak je da u djece s apscesom veličine manje od 25 mm na kompjuterskoj tomografiji, mlađa djeca će vjerojatnije trebati kirurški zahvat nego starija. Većina pacijenata (85%) s apscesom većim od 25 mm zahtijevala je kirurško liječenje. Zaključak ovog istraživanja je da bi kod djece s manjim izoliranim apscesima prva linija liječenja trebala biti intravenska primjena antibiotika. (12)

Istraživanje koje su proveli Cheng i suradnici dokazalo je da su rizični čimbenici za neuspjeh konzervativnog liječenja dob veća od 51 mjesec i veličina apscesa veća od 22 mm. (13)

## 7. ZAKLJUČAK

Ovo istraživanje uključivalo je 54 pacijenta kirurški liječenih pod dijagnozom apscesa na vratu. Potvrđena je hipoteza te je najučestaliji bio peritonozilarni apsces i najčešće izoliran mikroorganizam beta hemolitički streptokok grupe A. Beta hemolitički streptokok grupe A slijedili su *Streptococcus viridans*, *Staphylococcus aureus* te *Haemophilus influenzae*. Ove spoznaje izuzetno su bitne radi primjerenog početka antibiotske terapije i prevencije nastanka po život opasnih komplikacija. Najčešći kirurški pristup bio je transoralni te je najčešće korištena kirurška intervencija incizija i drenaža. Rezultati ovog istraživanja u većoj mjeri se poklapaju s istraživanjima Europskih zemalja (Portugal i Italija) (9,10) no veće razlike se uočavaju između ovog istraživanja i Tajvanskog istraživanja(8) vjerojatno zbog demografskih i epidemioloških razlika.

## 8.ZAHVALE

Velika hvala mom mentoru prof.dr.sc. Tomislavu Baudoinu na iskazanom povjerenju, pristupu informacijama, uloženom vremenu i prenesenom znanju. Bilo mi je izuzetno drago surađivati s Vama.

Hvala prim.dr.sc. Srđanu Rogliču na velikoj pomoći oko prikupljanja podataka.

Hvala mom ocu Zoranu, majci Marini te sestrama Andrei i Mili na bezuvjetnoj podršci i ljubavi. Hvala još jednom mojoj sestri Andrei s kojom sam zajedno učila, koja mi je bila velika podrška i najbolja prijateljica.

## 9. LITERATURA

1. Vieira F, Allen SM, Stocks RMS, Thompson JW. Deep Neck Infection. *Otolaryngol Clin North Am*. 2008 Jun 1;41(3):459–83.
2. Željko Bumber, Vladimir Katić, Marija Nikšić-Ivančić, Boris Pegan, Vlado Perić, Nikola Šprem, et al. *Otorinolaringologija*. Adela Pavičić, editor. Zagreb: Naklada Ljevak; 2004. 225–229 p.
3. Ivica Lukšić i suradnici. *Maksilofacijalna kirurgija*. Šimat B, editor. Zagreb: Naklada LJEVAK; 2019. 45–54 p.
4. Esposito S, De Guido C, Pappalardo M, Laudisio S, Meccariello G, Capoferri G, et al. Retropharyngeal, Parapharyngeal and Peritonsillar Abscesses. *Children (Basel)* [Internet]. 2022 May 1 [cited 2023 Jun 1];9(5). Available from: <https://pubmed.ncbi.nlm.nih.gov/35626793/>
5. Mohan Bansal. *Disease of ear, nose and throat*. New Delhi, Panama City, London, Dhaka, Kathmandu: Jaypee brothers medical publishers; 2013. 541–546 p.
6. Lawrence R, Bateman N. Controversies in the management of deep neck space infection in children: an evidence-based review. *Clinical Otolaryngology* [Internet]. 2017 Feb 1 [cited 2023 Jun 1];42(1):156–63. Available from: <https://onlinelibrary.wiley.com/doi/full/10.1111/coa.12692>
7. Josip Begovac i suradnici. *Klinička infektologija*. 2019. 776–780 p.
8. Huang CM, Huang FL, Chien YL, Chen PY. Deep neck infections in children. *Journal of Microbiology, Immunology and Infection*. 2017 Oct 1;50(5):627–33.
9. Côrte FC, Firmino-Machado J, Moura CP, Spratley J, Santos M. Acute pediatric neck infections: Outcomes in a seven-year series. *Int J Pediatr Otorhinolaryngol* [Internet]. 2017 Aug 1 [cited 2023 Jul 7];99:128–34. Available from: <https://pubmed.ncbi.nlm.nih.gov/28688554/>
10. Raffaldi I, Le Serre D, Garazzino S, Scolfaro C, Bertaina C, Mignone F, et al. Diagnosis and management of deep neck infections in children: The experience of an Italian paediatric centre. *Journal of Infection and Chemotherapy* [Internet]. 2015 Feb 1 [cited 2023 Jul 9];21(2):110–3. Available from: <http://www.jiac-j.com/article/S1341321X1400364X/fulltext>
11. Shimizu Y, Hidaka H, Ozawa D, Kakuta R, Nomura K, Yano H, et al. Clinical and bacteriological differences of deep neck infection in pediatric and adult patients: Review of 123 cases. *Int J Pediatr Otorhinolaryngol*. 2017 Aug 1;99:95–9.
12. Carbone PN, Capra GG, Brigger MT. Antibiotic therapy for pediatric deep neck abscesses: a systematic review. *Int J Pediatr Otorhinolaryngol* [Internet]. 2012 Nov [cited 2023 Jun 1];76(11):1647–53. Available from: <https://pubmed.ncbi.nlm.nih.gov/22921604/>

13. Cheng J, Elden L. Children with deep space neck infections: our experience with 178 children. *Otolaryngol Head Neck Surg* [Internet]. 2013 Jun [cited 2023 Sep 5];148(6):1037–42. Available from: <https://pubmed.ncbi.nlm.nih.gov/23520072/>



## **10. ŽIVOTOPIS**

Ime i prezime: Matea Kostić

Datum rođenja: 30.5.1999.

Mjesto rođenja: Zagreb

### **RADNO ISKUSTVO**

2019. Provođenje anketa za statističko istraživanje (Hrvatski Zavod za Javno Zdravstvo)

2021./2022. Demonstratorica na Katedri za propedeutiku (Medicinski fakultet, Sveučilište u Zagrebu)

### **OBRAZOVANJE I OSPOSOBLJAVANJE**

2013. – 2017. XV. gimnazija, Zagreb

2008. – 2019. Glazbeno učilište Elly Bašić – osnovna i srednja glazbena škola- stečeno zvanje: glazbenica

2017. – 2023. - Medicinski fakultet, Sveučilište u Zagrebu

Član studentske sekcije za otorinolaringologiju i kirurgiju glave i vrata (Medicinski fakultet, Sveučilište u Zagrebu)

2022. Immediate life support provider (European resuscitation council, Zadar)

2022. Ljetna škola hitne medicine (EMSA Zagreb, Medicinski fakultet, Sveučilište u Zagrebu)

2018. – 2023. Član pjevačkog zbora studenata Medicinskog fakulteta "Lege Artis"

2023. – Profesionalna razmjena na Klinici za otorinolaringologiju i kirurgiju glave i vrata, University of Szeged , Mađarska

2022.-2023.- Aktivni član studentske sekcije za hipertenziju

### **PUBLIKACIJE**

CR18 Carcinoma of the parathyroid gland: a case report (Liječnički Vjesnik, 2023.) – autor

CR24: Breast reconstruction and capsular contracture as its complication (Liječnički Vjesnik, 2022.) – koautor

PS27: Uspješno ostvarenje potomstva nakon krioprezervacije spermija zbog maligne bolesti testisa (Liječnički Vjesnik, 2022.) – koautor

### **KONFERENCIJE I SEMINARI**

2022. Croatian student summit 17- CROSS17: Sensing the World: Otorhinolaryngology & Ophthalmology (Medicinski fakultet, Sveučilište u Zagrebu)

2022. Hrvatski studentski simpozij o bioetici (Medicinski fakultet, Sveučilište u Zagrebu)

2023. HITRI - 7. Congress of Emergency Medicine (Medicinski fakultet, Sveučilište u Rijeci) – aktivno sudjelovanje - prikaz slučaja

2023. OSCON - OSIJEK STUDENT CONGRESS (Medicinski fakultet, Sveučilište u Osijeku) – aktivno sudjelovanje - prikaz slučaja

2023. Croatian Student Summit 18-CROSS18: Body & Mind (Medicinski fakultet, Sveučilište u Zagrebu) - aktivno sudjelovanje - prikaz slučaja

### **VJEŠTINE**

Aktivna uporaba engleskog jezika – C1 razina

Aktivna uporaba njemačkog jezika – B1 razina

Sviranje harmonike i klavira

Vozačka dozvola B kategorije