

Miomi uterusa u trudnoći

Kujundžić, Magdalena

Master's thesis / Diplomski rad

2022

Degree Grantor / Ustanova koja je dodijelila akademski / stručni stupanj: **University of Zagreb, School of Medicine / Sveučilište u Zagrebu, Medicinski fakultet**

Permanent link / Trajna poveznica: <https://um.nsk.hr/um:nbn:hr:105:027433>

Rights / Prava: [In copyright](#)/[Zaštićeno autorskim pravom.](#)

Download date / Datum preuzimanja: **2024-07-26**



Repository / Repozitorij:

[Dr Med - University of Zagreb School of Medicine Digital Repository](#)



SVEUČILIŠTE U ZAGREBU
MEDICINSKI FAKULTET

Magdalena Kujundžić
MIOMI UTERUSA U TRUDNOĆI

DIPLOMSKI RAD



Zagreb, 2022.

Ovaj diplomski rad izrađen je na Odjelu za dijabetes i fetalni rast Zavoda za perinatalnu medicinu Klinike za ženske bolesti i porode KBC-a Zagreb, pod mentorskim vodstvom doc. dr. sc. Vite Starčevića i predan je na ocjenu u akademskoj godini 2022./2023.

POPIS KRATICA

bFGF	bazični čimbenik rasta fibroblasta (<i>engl. basic fibroblast growth factor</i>)
BMI	indeks tjelesne mase (<i>engl. body mass index</i>)
FSH	folikul stimulirajući hormon (<i>engl. follicle-stimulating hormone</i>)
GnRH	gonadotropin-oslobađajući hormon (<i>engl. gonadotropin-releasing hormone</i>)
HMGA2	geni grupe visoke pokretljivosti AT-hook 2 (<i>engl. high-mobility group AT-hook 2</i>)
IGF-1	inzulinu sličan faktor rasta (<i>engl. insulin-like growth factor</i>)
LH	luteinizirajući hormon (<i>engl. luteinizing hormone</i>)
LNG-IUS	intrauterini uložak s levonogestrelom
MED12	posrednik transkripcije RNA polimeraze II, podjedinica 12 (<i>engl. mediator complex subunit 12</i>)
PAEC	promjene endometrija povezane s modulatorom progesteronskih receptora (<i>engl. progesterone receptor modulator-associated endometrial changes</i>)
PDGF	trombocitni faktor rasta (<i>engl. platelet-derived growth factor</i>)
SERM	selektivni modulator estrogenskog receptora (<i>engl. selective estrogen receptor modulator</i>)
SHBG	globulin koji veže spolne hormone (<i>engl. sex hormone-binding globuline</i>)
SHG	sonohisterografija
SPRM	selektivni modulator progesteronskih receptora (<i>engl. selective progesteron receptor modulator</i>)
TGFβ	transformirajući faktor rasta beta (<i>engl. transforming factor β</i>)
UAE	embolizacija arterija maternice (<i>engl. uterine artery embolization</i>)
UPA	ulipristal acetat (<i>engl. ulipristal acetate</i>)

SADRŽAJ

1. UVOD	1
2. MATERNICA	2
2.1. ANATOMIJA MATERNICE.....	2
2.2. HISTOLOGIJA MATERNICE	4
3. MIOMI MATERNICE	5
3.1. EPIDEMIOLOGIJA	6
3.1.1. NASLJEĐE.....	6
3.1.2. DOB	6
3.1.3. ETNICITET I RASA	6
3.1.4. HORMONI I REPRODUKTIVNI FAKTORI	7
3.1.5. PRETILOST I DIJABETES	8
3.1.6. STIL ŽIVOTA I PREHRANA	8
3.2. FIGO SUBKLASIFIKACIJA MIOMA	9
3.3. ANATOMSKA LOKALIZACIJA MIOMA.....	9
3.4. HISTOLOŠKA GRAĐA MIOMA.....	11
3.4.1. POSEBNE VRSTE MIOMA	11
3.5. KLINIČKA SLIKA	12
3.5.1. NEPRAVILNA I OBILNA KRVARENJA IZ MATERNICE.....	12
3.5.2. BOL.....	12
3.5.3. PRITISAK I NELAGODA	13
3.5.4. NEPLODNOST	13
3.5.5. POROĐAJNE KOMPLIKACIJE	14
3.6. DIFERENCIJALNA DIJAGNOZA	14
3.7. DIJAGNOZA.....	16
3.8. LIJEČENJE	18
3.8.1. MEDIKAMENTOZNO LIJEČENJE	18
3.8.2. OPERATIVNO LIJEČENJE	21
3.8.3. DRUGE METODE LIJEČENJA.....	22
4. MIOMI MATERNICE I TRUDNOĆA	23
4.1. RAST MIOMA U TRUDNOĆI	23
4.2. MIOMI I OPSTETRIČKE KOMPLIKACIJE	Pogreška! Knjižna oznaka nije definirana.

4.2.1. BOL.....	24
4.1.2. PRIJEVREMENI POROD.....	24
4.1.3. SPONTANI I PRIJETEĆI POBAČAJ.....	25
4.1.4. ABRUPCIJA POSTELJICE	26
4.1.5. ANTEPARTALNO I PERIPARTALNO KRVARENJE.....	26
4.1.4. FETALNA MALPOZICIJA, DEFORMACIJA I ZASTOJ U RASTU	26
4.7.1. CARSKI REZ	26
4.1.9. OSTALE KOMPLIKACIJE	27
4.2. LIJEČENJE MIOMA MATERNICE U TRUDNOĆI.....	28
5. ZAKLJUČAK	30
6. ZAHVALA.....	31
7. POPIS LITERATURE	32
8. ŽIVOTOPIS	44

SAŽETAK

NASLOV RADA: Miomi uterusa u trudnoći

AUTOR: Magdalena Kujundžić

Miomi maternice su najčešći benigni tumori u žena generativne dobi. Mogu se nalaziti na različitim mjestima te dovesti do povećanja i deformacije maternice. Najčešće su multipli. Razlikujemo subserozne, intramuralne i submukozne miome. Javljaju se u 3-12 % trudnica. Uglavnom su asimptomatski te većina trudnica ima normalan ishod trudnoće. U 10 % slučajeva dovode do komplikacija, a simptomi ovise o broju, veličini i lokalizaciji. Većina mioma maternice tijekom trudnoće ne pokazuje značajne promjene u veličini. Ako se povećavaju, to čine uglavnom u prvom tromjesečju. Nakon trudnoće se uglavnom smanjuju. Prisutnost mioma maternice povezuje se s povećanim rizikom od nastanka mnogih opstetričkih komplikacija, no rezultati istraživanja su i dalje suprotstavljeni te se točan mehanizam njihova nastanka još uvijek ne zna. Najčešća komplikacija je bolna degeneracija mioma. Ostale komplikacije uključuju spontani pobačaj, prijevremeni porod, abrupciju posteljice, antenatalno i perinatalno krvarenje, ograničenje rasta fetusa, fetalnu malprezentaciju, povećani rizik za carski rez uslijed otežanog poroda i druge. Liječenje mioma tijekom trudnoće je uglavnom konzervativno. Zbog povećane vaskularizacije maternice tijekom trudnoće, žene su izložene većem riziku od krvarenja, histerektomije, prijevremenog poroda ili pobačaja. S obzirom na moguće štetne posljedice, potrebno je pažljivo odlučiti o potrebi za operacijom. Miomektomija može biti dobar izbor liječenja u iskusnim rukama i u probranih pacijentica dok se porod carskim rezom najčešće bira kada normalan vaginalni porod nije moguć. Prema rezultatima dosadašnjih istraživanja, miomi maternice su jedan od čimbenika rizika za nastajanje opstetričkih komplikacija, no stavovi o njihovom utjecaju na ishod trudnoće su i dalje suprotstavljeni zbog manjkavosti studija koji opisuju njihov odnos. Kako bi se ujednačila stajališta o međusobnom utjecaju mioma maternice i trudnoće, potrebna su daljnja istraživanja.

KLJUČNE RIJEČI: ishodi trudnoće, miomi maternice, opstetričke komplikacije, spontani pobačaj, trudnoća

SUMMARY

TITLE: The uterine fibroids in pregnancy

AUTHOR: Magdalena Kujundžić

Uterine fibroids are the most common benign tumours in women of reproductive age. Usually, they are multiple and can be found in different places of the uterus, leading to its deformation. We distinguish subserosal, intramural and submucosal fibroids. Uterine fibroids occur in about 3-12 % of pregnancies and the majority of fibroids are asymptomatic requesting no intervention leading to normal pregnancy outcomes. Complications may occur in 1 out of 10 cases and symptoms depend on the number, size and localization of fibroids. Most of them don't show significant changes in size during pregnancy and if they increase, it seems to occur in the first trimester. During postpartum a decrease in fibroid size can be found. The presence of uterine fibroids is associated with a higher risk of many obstetric complications, but the research results are still contradictory and the exact mechanism of action of influence on the course of pregnancy and labour is still unknown. The most common complication is the painful degeneration of fibroids. Other complications include miscarriage, premature birth, placental abruption, antenatal and perinatal bleeding, fetal growth restriction, fetal malpresentation, increased risk of the cesarean section due to difficult labour and others. Treatment of fibroids during pregnancy is usually conservative. Due to increased uterine vascularization during pregnancy, women are at higher risk of haemorrhage, hysterectomy, preterm birth or miscarriage. Therefore, it is necessary to cautiously decide about the indication for surgery having in mind possible adverse consequences. Myomectomy can be a good choice of treatment in experienced hands and carefully selected patients while cesarean delivery should be a treatment of choice if a normal vaginal delivery is impossible. According to current evidence, the presence of uterine fibroids could be the risk factor for obstetric complications. However, opinions about their influence on the outcome of pregnancy are still contradictory because there are few studies describing their relationship. Further research is needed to unify standpoints and clarify the association between uterine fibroids and adverse pregnancy outcomes.

KEY WORDS: pregnancy outcome, uterine fibroids, obstetric complications, miscarriage, pregnancy

1. UVOD

Miomi maternice su najčešći benigni tumori generativne dobi. To su monoklonalni tumori nastali klonalnom ekspanzijom transformiranih miocita maternice. Prema njihovom smještaju dijelimo ih na subserozne, intramuralne i submukozne. U većine žena ne uzrokuju nikakve simptome te se zbog toga često nađu slučajno tijekom ginekološkog pregleda (1). Ako uzrokuju simptome, najčešće su to nepravilna menstrualna krvarenja, osjećaj boli i nelagode, osjećaj napetosti i pritiska, simptomi gastrointestinalnog i urinarnog sustava, neplodnost, spontani pobačaji i različite druge porođajne komplikacije. Mehanizmi su mnogostruki, a smatra se da interferiraju s transportom jajne stanice, kretanjem spermija i implantacijom embrija (1,2). U većine trudnica neće uzrokovati nikakve simptome, ali kod nekih može dovesti do komplikacija te utjecati negativno na ishod trudnoće. Zbog trudnoće kao stanja povišene razine spolnih hormona i mioma kao hormon-ovisnih tumora, često se mislilo da će trudnoća dovesti do velikog porasta tumora, ali pokazano je da većina ostaje stabilna veličinom. Povećanja su najčešće bila vezana za prvi trimestar (2,3). Brojne opstetričke komplikacije vežu se za miome maternice tijekom trudnoće, a najčešća je bolna degeneracija mioma (3,4).

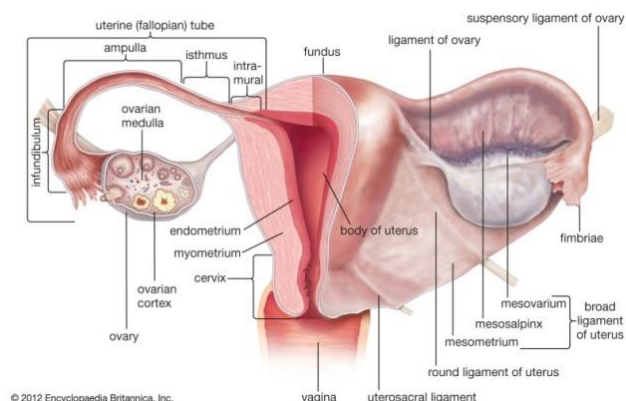
Mehanizam kojim miomi dovode do opstetričkih komplikacija nije poznat u potpunosti te i dalje postoji dilema oko zajedničkog stajališta jesu li i koje su od opstetričkih komplikacija navedenih u literaturi stvarno posljedice djelovanja mioma. Dostupne studije daju različite podatke te su potrebna daljnja istraživanja. Jedinstveno stajalište o uzročno-posljedičnoj vezi mioma maternice i opstetričkih komplikacija olakšalo bi odluke o potrebi za terapijom u trudnoći i njezinim izborom te smanjilo anksioznost među trudnicama s miomatoznom maternicom.

2. MATERNICA

2.1. ANATOMIJA MATERNICE

Maternica (lat. *uterus*) je neparni šuplji organ kruškolikog oblika smješten u središnjem dijelu male zdjelice. U odrasle žene je duga 7,5 cm, a masa iznosi od 40 do 60 g. U predjelu trupa debljina stijenke iznosi 2,5 cm i stanjuje se distalno tako da u području vrata iznosi 1 cm. Na maternici razlikujemo trup (*corpus*), suženi dio (*isthmus*) te vrat (*cervix*). Vrat maternice dijelimo na *pars supravaginalis cervicis*, dug 2 cm, koji leži iznad rodnice i *portio vaginalis cervicis*, dug 1 cm, koji strši u rodnicu (5). Gornji dio maternice, iznad ušća jajovoda, naziva se fundus (*fundus uteri*), a mjesto gdje se sastaju maternica i jajovodi (*tuba uterina*) nazivamo rogovima (*cornua*). Unutar maternice nalazi se trokutasta šupljina, materišta (*cavum uteri*), čije su stijenke priljubljene u nerotkinja. U gornjem dijelu trokuta nalazi se lijevo i desno ušće jajovoda (*ostia uterina tubae*) dok se u donjem dijelu nalazi unutarnje ušće maternice (*orificium uteri internum*) na koje se nastavlja vanjsko ušće (*orificium externum uteri*). Na vanjsko ušće nastavlja se cervikalni kanal (5,6).

Maternica se najčešće nalazi u antefleksiji (nagnutost trupa prema naprijed u odnosu na vrat maternice) i anteverziji (nagnutost cijele maternice prema naprijed). Pokretljivost maternice omogućuje suspenzorni aparat koji čine ligamenti i sveze na kojima je obješena maternica u maloj zdjelici okrugle sveze (*lig. rotunda*), široke sveze (*lig. latum*) i sakrouterine sveze (*lig. sacrouterina*). Ispred prednje strane maternice (*facies vesicalis*) nalazi se mokraćni mjehur, a iza stražnje strane (*facies rectalis*) je rektum (5,7).



Slika 1. Anatomski prikaz maternice (8)

Krvna opskrba maternice dolazi putem parne *a. uterina*, najvećeg visceralnog ogranka *a. iliaca interna*. Venska odvodnja odvija se putem istoimenih vena. Limfne žile maternice odvođe limfu u lumbalne (*lymphodi lumbales*) i ingvinalne limfne čvorove (*lymphodi inguinales*) (9). Živčani sustav potječe od autonomnog živčanog sustava i cerebrospinalnih živaca. Simpatička inervacija dolazi od bočnih rogova leđne moždine razine Th10-L1 i uzrokuje vazokonstrikciju dok parasimpatičku inervaciju daje sakralni dio te uzrokuje vazodilataciju i kontrakciju glatke muskulature. Osjetna vlakna prate autonomna do segmenta Th10-L1 (10).

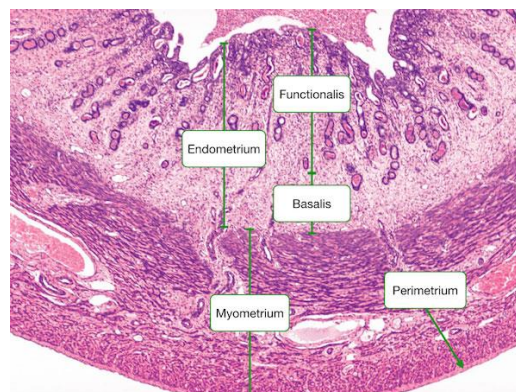
2.2. HISTOLOGIJA MATERNICE

Maternica ima tri osnovna sloja: potrbušicu (*peritoneum, serosa, perimetrium*), mišićni sloj (*myometrium*) i sluznicu (*endometrium*) (11).

Potrbušica (*peritoneum, serosa, perimetrium*) se spušta s prednje strane trbušne stijenke, prelazi na mokraćni mjehur te maternicu koju obavija izvana i naprijed čini plitku udubinu (*excavatio vesicouterina*). Zatim, potrbušica prekriva sakrouterine ligamente, prelazi na rektum i tvori udubinu iza maternice (*excavatio rectouterinai*). Potrbušica ne pokriva prednji dio supravaginalnog dijela vrata maternice i parametrija, mokraćni mjehur i rodnicu (12).

Miometrij (*myometrium*) je mišićni sloj i najdeblji dio stijenke maternice. Čine ga četiri snopa glatkih mišićnih stanica, krvne žile i vezivno tkivo. Tijekom trudnoće, pod utjecajem hormona, dolazi do fizioloških promjena muskulature kao što su hiperplazija i hipertrofija stanica. Nakon završetka trudnoće, veličina maternice se normalizira kao posljedica smanjivanja ili propadanja nekih mišićnih stanica te enzimatske razgradnje kolagena (12).

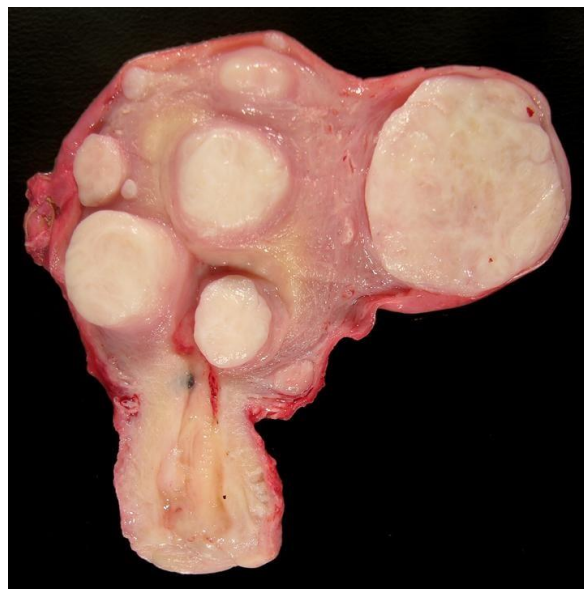Sluznica maternice (*endometrium*) sastoji se od epitela i vezivnog tkiva (*lamina propria*). Epitel na trupu čine jednoslojne cilindrične stanice koje se invaginiraju u laminu propriju te stvaraju tubulusne žlijezde (*glandulae uterinae*). U vrijeme spolne zrelosti, sluznica trupa se mijenja ciklički. Endometrij dijelimo na 2 sloja: površinski ili funkcionalni (*stratum functionale*) te dublji ili bazalni (*stratum basale*) koji se nalazi uz miometrij i iz kojeg se obnavlja funkcionalni sloj. Funkcionalni sloj dijeli se na spongiozni (*zona spongiosa*) i kompaktni (*zona compacta*) koji se ljušti za vrijeme menstruacije. Epitel gornje dvije trećine građen je od jednoslojnog cilindričnog epitela. Na rubu vanjskog ušća prelazi u višeslojni pločasti epitel s papilama (transformacijska zona) (12,13).



Slika 2. Histologija normalne maternice (14)

3. MIOMI MATERNICE

Miomi maternice (lat. *myoma uteri*, fibroidi, fibromiomi, lejomomi) su najčešći benigni tumori u žena generativne dobi i čine 4-5 % ukupne ginekološke patologije. To su monoklonalni tumori, nastali mutacijom i klonalnom ekspanzijom transformiranih miocita maternice. Šansa za malignu alteraciju mioma u lejomiosarkom je manja od 1 % (15). Građeni su od glatkih mišićnih vlakana i vezivnog tkiva. Mogu se nalaziti na različitim mjestima te dovesti do povećanja i deformacije maternice (*uterus myomatosus*). Najčešće su multipli i asimetrični. Mogu biti različite veličine. Većina je manja od 15 cm, ali mogu biti veliki te težiti i više od 40 kg (15,16). Nalazimo ih najčešće kao okruglaste bjelkaste čvorove čvrste konzistencije koji su na prerezu vrtložaste strukture. Nemaju pravu kapsulu, a od okolnog miometrija su dobro ograničeni vezivnom pseudokapsulom. Svaki tumor najčešće opskrbljuje jedna krvna žila, vasa nutritia. Ako opskrba krvlju postane nedostatna, kao što može biti uslijed pojačanog rasta, dolazi do degenerativnih promjena u tumorskom tkivu koje se opisuju kao crvene, hijaline, miksomatozne, kalcificirajuće, cistične, masne, nekrotične. Degenerativne promjene nalazimo u dvije trećine mioma (16). Najčešći oblik degeneracije mioma u trudnoći je crvena degeneracija (17).



Slika 3. Multipli miomi maternice (18)

3.1. EPIDEMIOLOGIJA

Etiologija nastanka i razvoja mioma maternice nije u potpunosti razjašnjena. Podaci iz literature navode brojne epidemiološke značajke koje su vezane za povećani rizik nastanka i rasta mioma, a uključuju nasljeđe, dob, rasu, reproduktivne faktore, endogene i egzogene spolne hormone, tjelesnu aktivnost, indeks tjelesne mase (BMI), prehrambene navike i utjecaj okoliša (19).

3.1.1. NASLJEĐE

Miomi su monoklonalni tumori nastali mutacijom i klonalnom ekspanzijom transformiranih miocita maternice u kojima se često može pronaći abnormalni kariotip (translokacija, delecija ili trisomija). Poznata je povezanost povećanog rizika od nastanka mioma u osoba s genetskom predispozicijom (19). Uimari i sur. uspoređivali su pacijentice s pozitivnom obiteljskom anamnezom i one bez nje. Pacijentice s pozitivnom obiteljskom anamnezom najčešće su imale manje multiple miome koji su bili otkriveni u ranijoj životnoj dobi dok su pacijentice s negativnom obiteljskom anamnezom imale jedan veći miom (19, 20). Najčešće somatske mutacije koje se vežu za nastanak mioma su mutacije gena grupe visoke pokretljivosti AT-hook 2 (engl. *high-mobility group AT-hook 2*, HMGGA2) i gena za posrednika transkripcije RNA polimeraze II, podjedinice 12 (engl. *mediator complex subunit 12*, MED12). MED12 je najčešći mutirani gen. Nalazi se u oko 70 % slučajeva i to češće u žena crne rase. Mutaciju gena HMGGA2 nalazimo u 10-15 % mioma. (19,21-23).

3.1.2. DOB

Miomi maternice su najčešći tumori žena generativne dobi s ukupnom incidencijom od 40-60 % u 35-godišnjih žena i 70-80 % u dobi od 50 godina. Rizik od nastanka mioma povećava se proporcionalno s godinama tijekom generativne dobi. Najčešće se ne pojavljuju prije menarhe, a učestalost i veličina se smanjuje nakon nastupa menopauze (19,24).

3.1.3. ETNICITET I RASA

Rizik razvoja mioma maternice razlikuje se u pripadnica različitih rasa i etničkih skupina. Najviša incidencija i prevalencija mioma maternice nalazi se u žena crne rase kod kojih su zabilježeni veći miomi, češće multiplo javljanje i teži simptomi koji dovode do ranije

indicirane miomektomije i histerektomije. Slijede ih žene Latinske Amerike, bijele rase te pripadnice ostalih rasnih skupina (19,25).

3.1.4. HORMONI I REPRODUKTIVNI FAKTORI

Miomi su hormon-ovisni tumori. Smatra se da estrogene imaju važnu ulogu u njihovom rastu i razvoju. Bogato su opskrbljeni estrogenskim receptorima te ih ima više nego u okolnom normalnom miometriju. U miomima možemo naći i povišene koncentracije progesteronskih receptora koji djeluju sinergistički s estrogenom u poticanju tumorskog rasta. Rast mioma je moguć i kod niskih doza estrogena što se objašnjava djelovanjem enzima aromataze iz stanica mioma koji pretvaraju androgene hormone nadbubrežne žlijezde i jajnika u estrogen. Uz povećani rizik nastanka mioma većemo i povišene razine luteinizirajućeg hormona (LH) (26).

Povišene razine spolnih hormona tijekom trudnoće mogu uzrokovati ubrzani rast mioma maternice. Takav se rast obično može vidjeti u prvom tromjesečju, a rezultati ultrazvučne procjene na 137 mioma maternice upućuju da je takvo povećanje zapravo rijetko (27). Mnogi se miomi, posebno oni veliki, kasnije u trudnoći smanjuju (28). Usprkos tome što se u trudnoći miomi maternice mogu povećavati, trudnoća može imati zaštitni učinak. On se pripisuje postporođajnoj involuciji maternice kada dolazi do remodeliranja tkiva prilikom kojeg dolazi do nestajanja manjih mioma (29).

Još uvijek ne postoji jednoznačno mišljenje o povezanosti uzimanja oralne hormonske kontracepcije i rizika nastanka mioma. To se može povezati s različitim sadržajem estrogena i vrstom progesterona u različitim tipovima oralnih kontraceptiva. Miomi maternice su se prije smatrali kontraindikacijom za korištenje oralnih kontraceptiva, međutim, noviji podaci pokazuju da to ne bi trebalo biti tako. U istraživanju kojeg su proveli Chiaffarino i sur. 2005. godine, nije se pokazala povezanost između uzimanja oralnih kontraceptiva i rizika od mioma maternice (29). Oralni kontraceptivi s visokim dozama estrogena mogli su pridonijeti razvoju mioma maternice, ali kako se doza progestagena povećavala, zabilježen je smanjen rizik za njihov nastanak. Pretpostavlja se da je razlog smanjena ekspresija estrogenskih receptora u stanicama mioma (30). Korištenje oralne hormonske kontracepcije tijekom adolescencije (13-16 godina) povezuje se s većim rizikom od nastanka mioma maternice u usporedbi s onim ženama koje ih nisu nikad koristile (31). Neke studije upućuju da postmenopauzalne žene koje su koristile hormonsko nadomjesno liječenje (samo estrogene ili kombiniranu hormonsku terapiju) imaju veći rizik od rasta mioma (32).

3.1.5. PRETILOST I DIJABETES

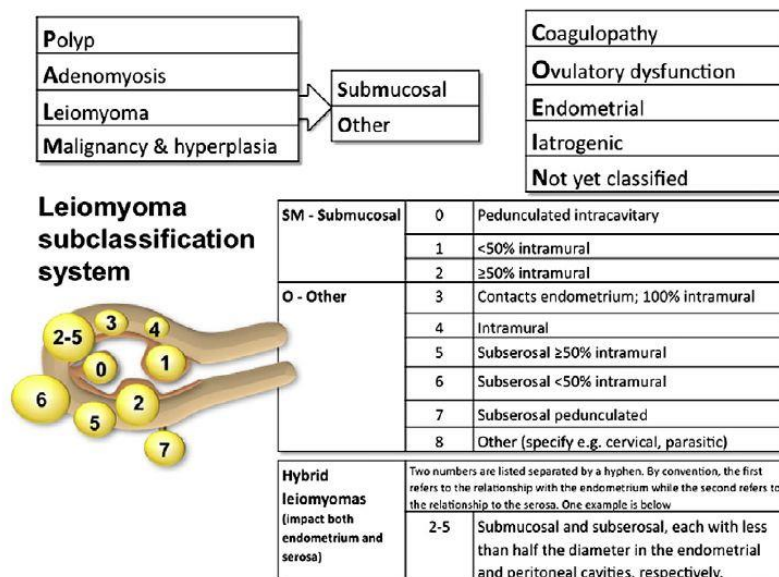
Postoje podaci o pozitivnoj korelaciji između adipoziteta, dijabetesa i nastanka mioma. Adipociti sadrže enzim aromatazu koji pretvara androgene hormone u estrogen te stvaraju citokine i čimbenike rasta koji imaju važnu ulogu u patogenezi mioma maternice (33,34). Kao dodatni medijatori spominju se povišena razina inzulinu sličnog faktora rasta tip 1 (engl. *Insulin-like growth factor*, IGF-1), povećana inzulinska rezistencija i smanjena razina globulina koji veže spolne hormone (engl. *sex hormone-binding globulin*, SHBG) što dodatno narušava hormonalnu ravnotežu i dovodi do povišene razine cirkulirajućih estrogena (33,35).

3.1.6. STIL ŽIVOTA I PREHRANA

Manja incidencija nastanka mioma maternice nalazi se kod fizički aktivnih žena što se povezuje s normalnom tjelesnom masom te manjim djelovanjem aromataze masnih stanica (36). Veći rizik za nastajanje mioma maternice povezan je s nedostatkom vitamina D, povećanim razinama vitamina E i izlaganjem kemikalijama koje ometaju rad endokrinog sustava (37,38,39).

3.2. FIGO SUBKLASIFIKACIJA MIOMA

FIGO subklasifikacija mioma iz 2011. godine obuhvaća primarnu, sekundarnu i tercijarnu klasifikaciju. Primarni klasifikacijski sustav razlikuje pacijentice s prisustvom jednog ili više mioma neovisno o lokalizaciji, broju i veličini. Sekundarni klasifikacijski sustav dijeli miome na submukozne (SM), ostale (O) koji uključuju intramuralne, subserozne i druge (cervikalne, parazitarne) te hibridne. Tercijarni klasifikacijski sustav obuhvaća podjelu na tipove pa nalazimo submukozne miome tipa 0, 1 i 2 (ovisno o veličini submukozne komponente), intramuralne miome tipa 3 i 4 (ovisno o tome dostiže li ili ne endometriju) te subserozne miome tipa 5, 6 i 7 (ovisno o veličini intramuralne komponente). Posebno se stavlja naglasak na razlikovanju submukoznih mioma s obzirom na to da oni najprije dovode do simptomatske bolesti kao što je nepravilno krvarenje čija se dosljedna nomenklatura htjela naglasiti tijekom klasifikacije uzroka abnormalnih uterinih krvarenja kod žena reproduktivne dobi (40).



Slika 4. FIGO subklasifikacija mioma iz 2011. godine (41)

3.3. ANATOMSKA LOKALIZACIJA MIOMA

Smještaj mioma u maternici utjecat će na kliničku sliku i način liječenja. Razlikujemo subserozne, intramuralne i submukozne miome. Najveći postotak mioma nalazimo u tijelu maternice, a intramuralni miomi su najčešći (42).

Submukozni miomi rastu ispod endometrija i izdižu ga. Ponekad mogu ispunjavati cijelo materišće. Pritisak na endometrij uzrokuje nepravilna krvarenja te povećava rizik za neplodnost i ponavljane pobačaje (42). Ako su na peteljci, mogu prolabirati u cervikalni kanal ili rodnicu (*myoma uteri ad vaginam nascens*) te uzrokovati jaku bol, obilno krvarenje, infekcije i ulceracije (42,43).

Submukozne miome možemo podijeliti u 3 skupine:

-tip 0 - miom strši gotovo čitavim svojim promjerom u materišće

-tip 1 - miom je manjim dijelom intramuralan, a s više od 50 % svoje veličine strši u materišće

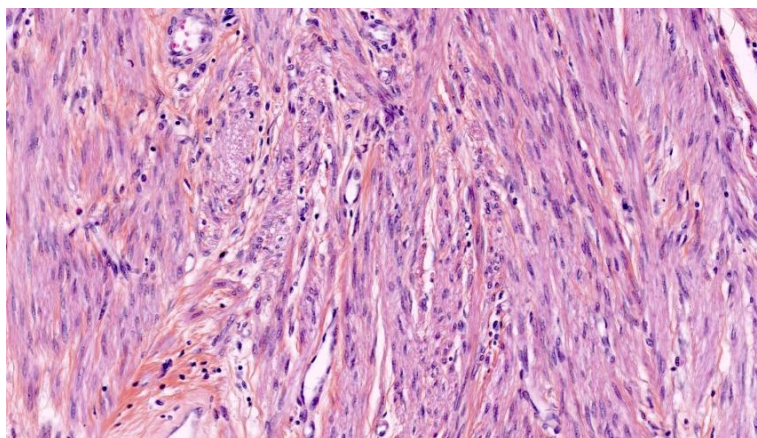
-tip 2 - miom je većim dijelom intramuralan, a s manje od 50 % svoje veličine strši u materišće

Intramuralni miomi smješteni su u mišićnom sloju maternice. Mogu rasti i zauzeti cijelu stijenku te se tada nazivaju transmuralni miomi. Svojim oblikom deformiraju maternicu koja može poprimiti različite oblike. U većini slučajeva su asimptomatski, ali vežu se za menoragiju, infertilitet i bolove u zdjelici (42,44).

Subserozni miomi smješteni su ispod seroze maternice te rastu ekscentrično prema periferiji stijenke. Mogu biti na širokoj bazi ili na peteljci (*myoma pendulans*). Nakon torzije ili infarkcije mogu se odvojiti od maternice, pričvrstiti na okolne zdjelčne strukture te opskrbljivati žilama iz peritonuma pa ih tada nazivamo parazitskim ili migrirajućim miomima. Kada rastu u ligamentima, nazivaju se intraligamentarni miomi. Najčešće ne uzrokuju simptome. Miomi na peteljci se mogu torkvirati i stvoriti kliničku sliku akutnog abdomena dok se zbog blizine adneksa intraligamentarne miome može palpatorno zamijeniti s tumorskom tvorbom jajnika (42).

3.4. HISTOLOŠKA GRAĐA MIOMA

Miomi su građeni od vrtložno isprepletenih snopova uniformnih stanica glatkih mišića s eozinofilnim, fibrilarnim citoplazmama i izduljenim jezgrama nalik cigari u kojima se nalaze jezgrice i fino raspršeni kromatin. Sadrži nešto više stanica od okolnog miometrija s različitom količinom vezivnog tkiva pa se zbog toga nazivaju i fibromiomi (45).



Slika 5. Mikroskopska slika mioma (46)

3.4.1. POSEBNE VRSTE MIOMA

Postoje određene vrste mioma specifične histološke slike koji se moraju razlikovati od lejomiosarkoma. Tu spadaju mitotski aktivan miom, celularni miom, hemoragični celularni miom, atipični miom i epiteloidni miom koji je naziv za tri različita entiteta: mioblastom, miom svijetlih stanica i pleksiformni miom (47,48).

Također, potrebno je razlikovati i sljedeće patologije od kojih neki imaju klinički zloćudan tijek, a to su mikroidni miom, vaskularni miom, difuzna miomatoza i miometrijska hipertrofija, intravenska miomatoza, dobroćudni metastazirajući miomi i diseminirana peritonealna miomatoza (47).

3.5. KLINIČKA SLIKA

Miomi maternice mogu biti uzrok značajnog morbiditeta te narušavati kvalitetu života žene. U većine žena miomi su asimptomatski zbog čega često ostanu nedijagnosticirani ili se otkriju tijekom rutinskih ginekoloških pregleda kada se nađe nepravilan rast maternice (49). U 30 do 50 % pacijentica koje imaju simptome naravnog tegoba ovisit će o lokalizaciji, broju i veličini mioma, sekundarnim promjenama u miomu te o gravidnosti žene (49,50). Miomi mogu biti karakterizirani čitavim spektrom simptoma koji uključuju: nepravilno menstrualno krvarenje, osjećaj boli i nelagode, osjećaj napetosti, porast trbuha, simptome gastrointestinalnog i urinarnog sustava, neplodnost, spontane pobačaje te druge porođajne komplikacije (50).

3.5.1. NEPRAVILNA I OBILNA KRVARENJA IZ MATERNICE

Jedan od najčešćih simptoma, koji možemo naći u oko 30 % pacijentica, nepravilna su, obilna i bolna krvarenja iz maternice (51). Razlozi krvarenja još uvijek nisu u potpunosti jasni. Navode se povećana površina endometrija, kongestija krvnih žila uslijed mehaničke kompresije tumorskom masom, povećana vaskularizacija zbog izlučivanja vazoaktivnih tvari i faktora rasta te poremećena kontraktilnost maternice (51,52). Posljedica toga su različiti oblici nepravilnih krvarenja kao što su obilne menstruacije (menoragija), predmenstruacijsko oskudno krvarenje (spotting) i metroragija. Ponekad, krvarenje može dovesti do sideropenične anemije. Zbog narušavanja kvalitete života, obilno i nepravilno krvarenje je najčešća indikacija za kiruršku intervenciju (51,53).

3.5.2. BOL

Uz obilna i nepravilna krvarenja, često se pojavljuje i bol. Ona se može javiti zbog degeneracije mioma kao posljedica vaskularne okluzije, infekcije, torzije mioma na peteljci, kontrakcije maternice zbog rađajućeg mioma ili kao posljedica naglog rasta tumora koji svojom veličinom pritišće okolne strukture (53). U trećine žena s miomom maternice pojavljuje se bol u vidu dismenoreje, dispareunije ili kronične boli donjeg dijela leđa ili abdomena koja nastaje kao posljedica pritiskanja velikih mioma na živce zdjelice. Ako dođe do degeneracije, torzije ili krvarenja unutar mioma, može uslijediti jaka akutna bol i tipična slika akutnog abdomena (53,54).

3.5.3. PRITISAK I NELAGODA

Veliki miomi mogu pritiskati okolne organe i uzrokovati napetost u maloj zdjelici ili prouzročiti simptome urinarnog ili gastrointestinalnog sustava (54). Pritisak mioma na mokraćni mjehur ili ureter može uzrokovati urgenciju, inkontinenciju, retenciju mokraće, hidroureter te hidronefrozu. Potpuna opstrukcija češće se nalazi kod cervikalnih mioma i mioma istmičnog dijela maternice. Pritisak mioma stražnje stijenke maternice na rektum uzrokovat će opstipaciju. Veliki miomi mogu pritisnuti i krvne žile te prouzročiti vensku kongestiju zdjelice i donjih ekstremiteta, rjeđe flebotrombozu i edeme nogu (55). Povećani rast mioma, osim boli i neugode zbog pritiska na okolne organe, može uzrokovati i porast trbuha uslijed povećanja veličine miomatozno promijenjene maternice (56).

3.5.4. NEPLODNOST

Miomi maternice su povezani s neplodnošću u 2-10 % žena s miomima maternice. Kad se isključe svi drugi uzroci, tek je u 2-3 % slučajeva jedini uzrok neplodnosti (57). Mehanizmi su mnogostruki, a smatra se da miomi interferiraju s transportom jajne stanice, kretanjem spermija i implantacijom embrija (57,58).

Mehanizmi uključuju anatomske promjene kao što su deformacija šupljine maternice i promjene u endometriju. Izobličenosť miomatozno promijenjene maternice interferira s migracijom spermija i kompromitira implantaciju embrija. Uslijed djelovanja mioma, na endometriju se mogu vidjeti razne patološke promjene kao što su promijenjene žlijezde, polipoza, proširenje venula, atrofija i prisutnost ulceracija (57,58). Jedan od najbitnijih faktora koji utječe na neplodnost je lokacija mioma. Najveći negativni utjecaj imaju submukozni miomi, posebno oni smješteni u blizini vrata maternice ili ušća jajovoda gdje otežavaju pristup spermija jajnoj stanici. Intramuralni miomi su također povezani s neplodnošću dok subserozni miomi nemaju utjecaj na plodnost (57,59).

Utjecaj na plodnost imaju i funkcionalne promjene koje uključuju povećanu kontraktilnost maternice i nesrazmjer krvne opskrbe miometrija i endometrija. U miomima nalazimo povećanu ekspresiju angiogenetskih faktora kao što su trombocitni faktor rasta (engl. *platelet-derived growth factor*, PDGF) i bazični čimbenik rasta fibroblasta (engl. *basic fibroblast growth factor*, bFGF) koji dovode do nastanka abnormalnih krvnih žila i patološkog utjecaja na implantaciju (57,60). Na promjene kontraktilnosti maternice utječu abnormalnosti regulacije unutarstaničnog kalcija (60).

Promjene molekularne signalizacije također međudjeluju s transportom gamete i implantacijom blastociste. Lokalni upalni procesi dovode do nepovoljnih uvjeta u endometriju. Prekomjerno ekspimiranje transformirajućeg faktora rasta beta (engl. *transforming factor β* , TGF β), koji u normalnim uvjetima potpomaže urastanje trofoblasta u endometriju, dovodi do negativnog utjecaja na implantaciju (61). Istraživanja pokazuju i smanjenu ekspresiju Hox gena koji su ključni za točan kраниокаудални prostorni raspored segmenata embrija. Najveći utjecaj na smanjenu ekspresiju Hox gena imaju submukozni miomi što dodatno objašnjava njihov utjecaj na smanjenu plodnost (62). U prisutnosti intramuralnih mioma pronađene su snižene razine glikoproteina glikodelina koji ima ulogu u angiogenezi i supresiji prirodnoubilačkih stanica tijekom implantacije što se povezuje sa smanjenim uspjehom implantacije embrija (63). Sve se više pažnje obraća na važnost pseudokapsule koja okružuje miom i njezin utjecaj na neplodnost. Debljina pseudokapsule razlikuje se ovisno o vrsti i položaju mioma, a najdeblju pseudokapsulu imaju submukozni miomi i miomi blizu cerviksa maternice (64). Istraživanja pokazuju veću ekspresiju enkefalina i oksitocina u području pseudokapsule koji mogu pridonijeti neplodnosti izazivanjem abnormalnih kontrakcija maternice (64,65).

3.5.5. POROĐAJNE KOMPLIKACIJE

Tijekom trudnoće miomi maternice su uglavnom bez simptoma, ali mogu utjecati na ishod trudnoće te dovesti do komplikacija. Miomi u trudnoći povezani su s crvenom degeneracijom mioma i boli, malpozicijom fetusa, invazivnom placentacijom, obilnijim antepartalnim i peripartalnim krvarenjem, prijevremenim porodom, spontanim pobačajem, opstrukcijom porođajnog kanala, većom učestalosti poroda carskim rezom i drugim porođajnim komplikacijama (66).

3.6. DIFERENCIJALNA DIJAGNOZA

Diferencijalnodijagnostički treba uzeti u obzir nekoliko patologija. Treba razlikovati adenomiozu koja predstavlja difuznu invaziju miometrija endometralnim tkivom, tj. ako se pojavljuje žarišno, adenomiom. Adenomioza se može pronaći u gotovo polovine žena s miomom maternice (67). Nalik miomu mogu biti i dobroćudni i zloćudni tumori jajnika, tuboovarijski apscesi i lejomiosarkomi maternice. Ubrzan rast tumorske tvorbe i bogata vaskularizacija upućuje na lejomiosarkom maternice. S obzirom na sličnost simptoma, u diferencijalnu dijagnozu mioma maternice treba uzeti u obzir i moguću trudnoću (67,68).

3.7. DIJAGNOZA

Dijagnoza mioma maternice uglavnom se temelji na simptomima kliničke slike. Nakon uzimanja anamnestičkih podataka o simptomima i tijeku bolesti slijedi rutinski ginekološki pregled kojim se najčešće dijagnosticiraju miomi u asimptomatskih žena. On obuhvaća pregled u spekulima, bimanualni palpacijski ginekološki pregled i digitorektalni pregled. Može se uključiti i palpacija abdomena (68). Najčešće se tijekom pregleda nađe povećana, zadebljana ili nepravilna maternica. U slučaju pretilih pacijentica, trudnica, maternice u retroverziji i retrofleksiji te malih intramuralnih mioma, prisustvo tumora može se predvidjeti zbog čega se fizikalni nalaz treba nadopuniti jednom od slikovnih metoda (68,69).

Ultrazvuk predstavlja zlatni standard u dijagnozi mioma maternice. Ultrazvučnim pregledom, abdominalnom i vaginalnom sondom te obojenim Dopplerom može se potvrditi sumnja na miom maternice postavljenu kliničkim pregledom. Daje nam informacije o lokalizaciji, broju, veličini i vaskularizaciji mioma. U usporedbi s abdominalnom sondom, korištenjem vaginalne sonde dobivamo bolji prikaz manjih mioma, maternice u retroverziji i retrofleksiji te kvalitetniju sliku kod pretilih pacijentica (69,70). Ultrazvučni pregled vrijedan je u razlikovanju mioma od tumora drugih organa u maloj zdjelici te razlikovanju moguće trudnoće od tumora. Na ultrazvuku miome najčešće vidimo kao dobro ograničene, simetrične, hipoehogene mase unutar kojih se ponekad mogu naći hiperehogena područja krvarenja i kalcifikacije te anehogena područja cistične degeneracije (70). Sonohisterografija (SHG) je važna pretraga tijekom koje se, nakon ubrizgavanja fiziološke otopine, pod kontrolom ultrazvuka može promotriti morfologija šupljine maternice. Omogućuje bolju vizualizaciju endometrija, preciznije lociranje mioma, bolju detekciju submukoznih mioma i njegovo razlikovanje od endometralnih polipa (71).

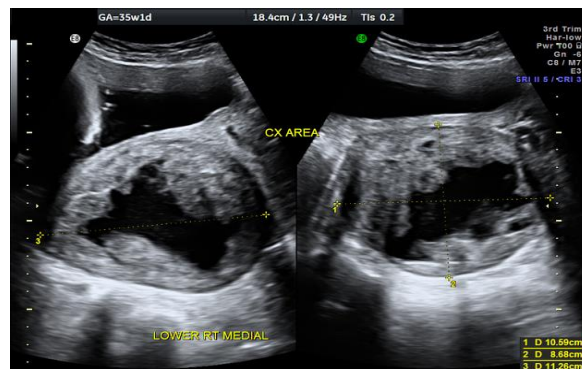
Magnetska rezonancija je skupa, ali vrijedna dijagnostička metoda. Pruža veću rezoluciju od ultrazvuka što povećava preciznost dobivenih informacija o položaju mioma s obzirom na slojeve maternice, broju, veličini i vaskularizaciji (72). Koristi se u nejasnim okolnostima, tj. kada treba razjasniti radi li se o miomima maternice, difuznoj adenomiozi ili solidnim tumorima jajnika. Može ukazivati na postojanje sarkoma, ali ga ne potvrđuje definitivno. Korisna je i kod planiranja procedure liječenja, osobito kad se razmišlja o kirurškoj intervenciji (73).

Histeroskopija predstavlja minimalno invazivan endoskopski zahvat kojim se omogućuje vizualizacija šupljine maternice te se ovim postupkom mogu dokazati, a često i odstraniti submukozni miomi (73).

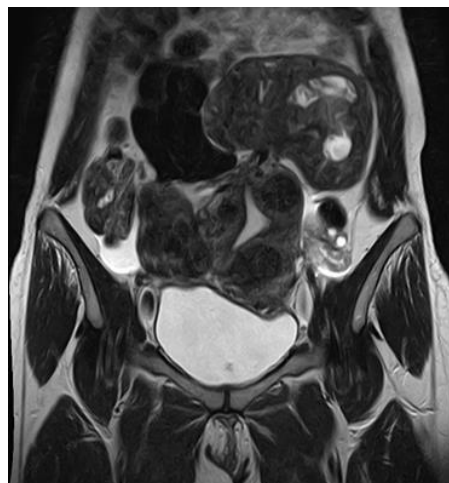Histerosalpingografija se obično koristi za procjenu prohodnosti jajovoda kod neplodnih pacijentica, ali tijekom obrade neplodnosti mogu se prikazati deformirane konture šupljine maternice te nas može uputiti na opstrukciju tubarnih ušća miomom (73).

Rendgen abdomena može otkriti samo kalcificirane miome. Kompjutorizirana tomografija rijetko se koristi za dijagnosticiranje mioma maternice, ali može isključiti druge uzroke nejasnih bolova u abdomenu (73).

Patohistološkom analizom tkiva definitivno potvrđujemo dijagnozu mioma maternice (73).



Slika 6. Ultrazvučni prikaz crvene degeneracije mioma maternice u trudnoći (74)



Slika 7. Magnetska rezonancija prikazuje difuzno povećanje maternice zbog višestrukih intramuralnih i subseroznih mioma različite veličine (75)

3.8. LIJEČENJE

Većina mioma ne uzrokuje simptome te neće trebati liječenje. Kod takvih pacijentica preporučuje se praćenje mioma maternice na rutinskim ginekološkim pregledima jednom godišnje. Liječenje ovisi o lokalizaciji, broju i veličini mioma, tegobama koje uzrokuju, dobi bolesnice, paritetu, sadašnjoj trudnoći te budućoj želji za trudnoćom (76). Posebnu pažnju u liječenju treba posvetiti pacijenticama u reproduktivnoj dobi koje žele zadržati fertilnu sposobnost te pacijenticama kojima su miomi maternice otkriveni tijekom trudnoće (77).

3.8.1. MEDIKAMENTOZNO LIJEČENJE

Iako je kirurško liječenje zlatni standard u liječenju simptomatskih mioma maternice, koristi se nekoliko terapijskih pristupa kako bi se postigla supresija simptoma kod žena koje žele sačuvati svoju maternicu, a time i reproduktivnu sposobnost ili su pod povećanim rizikom od komplikacija tijekom operacije (77). Farmakološki pristup liječenju mioma maternice obuhvaća agoniste gonadotropin-oslobađajućeg hormona, antagoniste gonadotropin-oslobađajućeg hormona, selektivne modulatore progesteronskih receptora (SPRM), oralne hormonalne kontraceptive, lokalno primijenjene progestagene, selektivne modulatore estrogenskih receptora (SERM), inhibitore aromataze i druge (77,78). Ograničenje medikamentozne terapije, osim nuspojava, očituje se u privremenom ublažavanju simptoma i njihovom povratku nakon ukidanja terapije. Anemija uzrokovana obilnim i nepravilnim krvarenjem mioma maternice liječi se etiološki sanacijom obilnih krvarenja uz nadoknadu željeza, a po potrebi i transfuzijama krvi (78,79).

3.8.1.1. AGONISTI GONADOTROPIN-OSLOBAĐAJUĆEG HORMONA

Agonisti gonadotropin-oslobađajućeg hormona su sintetski peptidi koji strukturom oponašaju endogene gonadotropin-oslobađajuće hormone (engl. *gonadotropin-releasing hormone*, GnRH). Uneseni GnRH agonisti međudjeluju sa sustavom regulacije otpuštanja gonadotropina hipofize i sinteze steroidnih hormona jajnika te uzrokuju pad razine estrogena. Budući da su miomi hormon-ovisni tumori, ova metoda dovodi do njihove involucije. Kontinuiranom primjenom dolazi do početnog povišenja luteinizirajućeg hormona (LH) i folikulostimulirajućeg hormona (FSH) tzv. *flare-up effect* nakon čega slijedi down-regulacija receptora koja uvodi organizam u stanje hipoestrogenizma i pseudomenopauze (79).

Dugotrajnim korištenjem uzrokuju nuspojave koje oponašaju znakove rane menopauze te povećani rizik od nastanka osteoporoze. Zbog toga njihovu primjenu najčešće nalazimo 3-6 mjeseci prijeoperacijski kako bi se smanjila veličina mioma, izbjeglo opsežno krvarenje i potrebu za nadoknadom krvi (80,81).

3.8.1.2. ANTAGONISTI GONADOTROPIN-OSLOBAĐAJUĆEG HORMONA

Antagonisti gonadotropin-oslobađajućeg hormona, kao i GnRH agonisti, suprimiraju lučenje gonadotropina iz hipofize. Imaju brzi nastup djelovanja te se njihovim korištenjem zaobilazi *flare-up effect* koji možemo vidjeti kod GnRH agonista (81).

3.8.1.2. SELEKTIVNI MODULATORI PROGESTERONSKIH RECEPTORA

Selektivni modulatori progesteronskih receptora (SPRM) djeluju kao antagonisti, agonisti i parcijalni agonisti progesteronskih receptora. Ulipristal acetat je oralni sintetski SPRM koji antagonizira djelovanje progesterona vežući se visokim afinitetom na progesteronske receptore. Smanjuje krvarenje, bol i veličinu mioma (82). U usporedbi s leuprolidom, Donnez i sur. su pokazali bržu kontrolu menoragičnih simptoma i manju učestalost vazomotornih tegoba, ali ne i superiornost u redukciji volumena mioma (83). Zbog nuspojava povezanih s korištenjem ulipristal acetata kao što su teško jetreno oštećenje i zadebljanje endometrija s cističnom dilatacijom žlijezda (promjene endometrija povezane s primjenom modulatora progesteronskih receptor, engl. *progesterone receptor modulator-associated endometrial changes*, PAEC) Europska agencija za lijekove je 2020. godine do daljnjeg obustavila njegovo korištenje u svrhu liječenja mioma maternice (84).

3.8.1.3. ORALNA HORMONALNA KONTRACENCIJA

Kombinirana oralna hormonalna kontracepcija pokazala se učinkovitom u smanjenju kliničkih simptoma mioma maternice, no još uvijek ne postoji jedinstveni stav o njezinom korištenju. Istraživanja pokazuju pozitivni učinak na smanjenje obilnih krvarenja, bez utjecaja na rast mioma (85). Korištenje oralnih progestagenskih kontraceptiva dovelo je do smanjenja obilnih krvarenja kao kod korištenja kombiniranih oralnih kontraceptiva, ali je uz to dodatno smanjilo i veličinu mioma. Njihov učinak povezuje se sa smanjenom ekspresijom estrogenskih receptora u stanicama mioma. Zbog manjkavosti dokaza o učinkovitosti i povezanosti s pojačanom mitotičkom aktivnošću stanica, potrebno je detaljnije ispitati njihovu ulogu u liječenju mioma maternice (86).

3.8.1.4. INTRAUTERINI ULOŽAK S DODATKOM LEVONOGESTRELA

Randomizirano kliničko istraživanje koje su proveli Sayed i sur. upućuje na učinkovitost lokalno primijenjenih progestagena u obliku intrauterinog uložka s levonogestrelom (LNG-IUS) kod žena koje imaju menoragiju uzrokovanu miomima maternice kao dominantnu tegobu. U usporedbi s niskodoznim kombiniranim oralnim kontraceptivima, pokazali su se učinkovitijim u kontroli obilnog krvarenja (87). Osim menoreje, uspješno olakšavaju i dismenoroične tegobe. Kontraindicirani su u žena s deformacijama maternice, a najčešće nuspojave su osjetljivost dojki i točkasta krvarenja iz maternice tijekom prvih mjeseci primjene (87,88).

3.8.1.5. SELEKTIVNI MODULATORI ESTROGENSKIH RECEPTORA

Selektivni modulatori estrogenskih receptora su ligandi estrogenskih receptora koji djeluju kao estrogeni u nekim tkivima dok blokiraju aktivnost estrogena u drugim. Primarno se koriste u liječenju karcinoma dojke s pozitivnim estrogenskim receptorima. Pokazali su određene pozitivne učinke u liječenju simptomatskih mioma maternice kao što su smanjivanje veličine bez uzrokovanja pseudomenopauze, no njihova učinkovitost je i dalje upitna (89).

3.8.1.3. INHIBITORI AROMATAZE

Inhibitori aromataze blokiraju enzim aromatazu koji pretvara androgene hormone u estrogen. Činjenica da se u tkivu mioma nalazi visoka razina aktivnosti aromataze koja povećava razinu estrogena dovela je do korištenja inhibitora aromataze u liječenju mioma maternice. Oni dovode do smanjenja veličine mioma i regulacije obilnog i nepravilnog krvarenja. Inhibitori aromataze uzrokuju nuspojave slične onima pri upotrebi GnRH analoga, ali se općenito dobro podnose i imaju malu učestalost ozbiljnih kratkoročnih nuspojava. Zbog manjkavosti dokaza, preporuka za njihovu široku uporaba još ne postoji (90).

3.8.2. OPERATIVNO LIJEČENJE

Kirurško liječenje je zlatni standard za simptomatske miome maternice zbog svojeg dugotrajnog učinka. Ne preporučuje se u žena kod kojih miomi ne uzrokuju tegobe i ne rastu, pogotovo perimenopauzalno i postmenopauzalno kada miomi imaju tendenciju smanjivanja. Indicirano je u pacijentica s obilnim krvarenjem iz maternice i posljedičnom anemijom, kroničnom boli u abdomenu s jakom dismenorejom, dispareunijom ili napetosti, velikim miomima koji kompromitiraju okolne organe, akutnim abdomenom uslijed torzije, nekroze ili rađajućeg mioma te drugim simptomima koji ne odgovaraju na medikamentozno liječenje. Kirurško liječenje treba razmotriti i kod intenzivnog rasta mioma kako bi se isključio maligni proces na maternici te u neplodnih žena kod kojih etiološki ne nalazimo drugi uzrok neplodnosti (90).

3.8.2.1. HISTEREKTOMIJA

Histerektomija predstavlja najradikalniji oblik liječenja. Indicirana je u slučaju brzog rasta, sumnje ili postojanja maligniteta i simptomatskih miom koji ne odgovaraju na drugu terapiju u žena koje više ne žele rađati (91). Može se izvesti abdominalnim, vaginalnim ili laparoskopskim putem. Ako se radi o mobilnim i manjim maternicama, može se učiniti vaginalna histerektomija. Kod većih i negibljivih mioma preferira se abdominalni pristup (92). Postoje dvije vrste laparoskopske histerektomije prva, u kojoj se maternica u dijelovima uklanja kroz male trbušne rezove pomoću laparoscopa i drugih instrumenata te laparoskopski asistirana vaginalna histerektomija (LAVH) koja koristi laparoskop za uklanjanje maternice kroz porođajni kanal (92,93).

3.8.2.2. MIOMEKTOMIJA

Miomektomija je poštena operacija u kojoj se radi enukleacija mioma. Indicirana je ako žena ima simptomatske miome maternice, a želi sačuvati reproduktivnu sposobnost. Tijekom zahvata potrebno je očuvati funkciju maternice i prohodnost jajnika. Jeldu i sur. su u svojem istraživanju pokazali da je miomektomija, u žena s miomima kao primarnim uzrokom neplodnosti, dovela do povećane reproduktivne sposobnosti i do 52,2 % postoperativnih trudnoća. Isto tako, ukazali su da je veličina plodnosti nakon miomektomije značajno povezana s dobi, brojem i mjestom rezova te razinom neplodnosti prije operacije (94). Razlikujemo vaginalni, histeroskopski, laparoskopski i abdominalni pristup. Vaginalnim pristupom odstranjuju se pedunkularni submukozni miomi koji prolabiraju kroz ušće maternice. Histeroskopski pristup prigodan je za intrakavitarno dostupne submukozne miome,

a pristupna točka je cervikalni kanal. Laparoscopska miomektomija se preferira kod mioma maternice koji se ne mogu odstraniti histeroskopski. Povezana je s manjim rizikom od postoperativne boli i infekcije te kraćom hospitalizacijom. Prikladna je za odstranjivanje mioma od 4 do 10 cm (95). U slučaju nemogućnosti evakuacije mioma većih dimenzija od rezova na trbušnoj stijenci, pristupa se morcelaciji tehnicu intraabdominalnog usitnjavanja tkiva. Tkivo tada gubi histološki integritet, a time i način razlikovanja mioma i lejomiosarkoma. Ako se ovom tehnikom usitni lejomiosarkom, može doći do diseminacije malignih stanica (96). Abdominalnoj miomektomiji pristupamo ako ni histeroskopska ni laparoscopska miomektomija nisu prikladne. U odnosu na histerektomiju, nedostatak predstavlja veći rizik od intraoperativnog gubitka krvi, dužeg trajanja operativnog zahvata i ponovne pojave mioma. Zbog rekurentnih mioma, 10 % žena će zahtijevati histerektomiju u roku od 5 do 10 godina nakon prvotne miomektomije (97).

3.8.3. DRUGE METODE LIJEČENJA

3.8.3.1. EMBOLIZACIJA MIOMA MATERNICE

Embolizacija mioma maternice ili embolizacija uterine arterije (engl. *uterine artery embolization*, UAE) je minimalno invazivna procedura koja se u posljednje vrijeme uvodi kao alternativa operacijskom liječenju miomatozne maternice za žene koje žele ublažiti simptome i sačuvati maternicu te za velike miome čija veličina i lokalizacija predstavljaju rizik za operaciju. Prestanak arterijskog protoka uzrokuje selektivnu ishemiju miomatoznog tkiva bez ozljede parenhima maternice. Prednosti obuhvaćaju kraće trajanje zahvata, brži oporavak, manju učestalost neposrednih komplikacija, niži morbiditet te tretman većeg broja mioma odjednom. Najčešće komplikacije su ekspulzija mioma i disfunkcija jajnika. Uspješno uklanja simptome, ali reintervencije su relativno česte i to 15-20 % nakon uspješne embolizacije. Uspoređujući postupak s miomektomijom, imao je manje ishode postoperacijskih trudnoća i poroda te veću incidenciju pobačaja (98).

3.8.3.1. FOKUSIRANI ULTRAZVUK VOĐEN MAGNETSKOM REZONANCIJOM

Terapija djelovanjem usredotočenog ultrazvuka visokog intenziteta pod vodstvom visokofrekventne magnetske rezonancije (engl. *Magnetic Resonance - Guided High-Intensity Focused Ultrasound*, MR-HIFU) je novija metoda koja se temelji na termoablaciji tkiva mioma. Indicirana je za sve žene s miomima maternice, simptomatskim i asimptomatskim, koje žele sačuvati fertilnu sposobnost, a koje nemaju kontraindikaciju za navedenu metodu liječenja (99).

4. MIOMI MATERNICE I TRUDNOĆA

Miomi maternice javljaju se u oko 3-12 % trudnica. Tijekom trudnoće su uglavnom asimptomatski, ali u 10 % slučajeva mogu dovesti do komplikacija i utjecati na ishod trudnoće (100).

4.1. RAST MIOMA U TRUDNOĆI

Zbog povišenja razine spolnih hormona tijekom trudnoće, smatra se kako miomi mogu ubrzano narasti, ali istraživanja pokazuju da većina mioma maternice ne pokazuje značajne promjene u veličini tijekom trudnoće (< 10 %). Njihovo povećanje se uglavnom vidi u prvom tromjesečju i to najčešće kod mioma većih od 5 cm. Mnogi se miomi kasnije u trudnoći smanjuju. Pri ponovnoj procjeni 3 do 6 mjeseci nakon poroda, miom maternice će se smanjiti u 90 % žena (101,102). Osim utjecaja estrogena i progesterona, dodatni mehanizam koji može utjecati na rast mioma maternice je prisutnost humanog korionskog gonadotropina koji se veže na LH receptore mioma i stimulira proliferaciju stanica. Tijekom placentacije i implantacije embrija dolazi do angiogeneze što može povećati vaskularizaciju već prisutnih mioma. Nakon porođaja i odvajanja posteljice dolazi do fizioloških hemostatskih događaja koji dovode do prolazne ishemije miometrija na koji je miom više osjetljiv zbog abnormalne vaskularizacije. Tijekom postporođajne involucije maternice dolazi do remodeliranja tkiva prilikom čega se manji miomi smanjuju ili čak nestaju (102).

4.2. MIOMI I OPSTETRIČKE KOMPLIKACIJE

Prisutnost većih mioma, posebno onih koji iskrivljuju šupljinu maternice, povezuju se s povećanim rizikom od komplikacija kao što su bol, spontani pobačaj, malpozicija fetusa, invazivna placentacija, placenta previa, prijevremeni porod, opstrukcija porođajnog kanala i carski rez zbog otežanog vaginalnog poroda, povećano krvarenje tijekom i nakon trudnoće, prijevremena ruptura membrana te mnoge druge. Moguće su i degenerativne promjene od kojih je tijekom trudnoće najčešća crvena degeneracija. S obzirom na to da vrsta, veličina i broj mioma maternice variraju u različitim žena, njihov potencijalni utjecaj na trudnoću također će se razlikovati (102,103).

4.2.1. BOL

Bolnost je najčešći simptom koji miomi maternice mogu uzrokovati tijekom trudnoće. Ona može biti posljedica torzije mioma, naglog rasta i crvene degeneracije. Obično se pojavljuje kada miomi jako narastu (> 5 cm) što rezultira smanjenom opskrbom krvlju, ishemijom i nekrozom uz oslobađanje velikih količina prostaglandina. Najčešće se pojavljuje krajem drugog i početkom trećeg trimestra trudnoće. Može biti popraćena mučninom, povraćanjem, vrućicom i leukocitozom. Bol se uspješno tretira nesteroidnim protuupalnim lijekovima, ali ponekad je potrebna hospitalizacija (104). U inicijalnoj terapiji može se dati paracetamol. Ako se bol ne smanji početnim mjerama, mogu se kratkotrajno dati opioidi ili nesteroidni protuupalni lijekovi kao što su ibuprofen ili indometacin. Njihovo korištenje se ne preporuča kod trudnoća duljih od 32 tjedna zbog rizika od inducirano zatvaranja duktusa Botalli, neonatalne pulmonalne hipertenzije, oligohidramnosa i disfunkcije trombocita (105).

4.1.2. PRIJEVREMENI POROD

Prijevremeni porod definira se kao porod prije 37. tjedna gestacije. Premda podaci nisu uvijek konzistentni, istraživanja pokazuju da trudnice s miomom maternice imaju oko 11 % veći rizik od prijevremenog poroda (106,107). Češći negativni ishodi trudnoće vežu se za višestruke i velike miome. Shavel i sur. pokazali su kako žene s velikim miomima (> 5 cm) rađaju u značajno ranijoj gestacijskoj dobi u usporedbi sa ženama bez mioma ili malim miomima (≤ 5 cm) (108). Uzroci koji se povezuju s prijevremenim porodom su smanjena elastičnost i povećana kontraktilnost maternice, poremećeni stanični metabolizam kalcija, povećane razine oksitocina i upalni procesi koji dovode do nepovoljnih uvjeta u maternici.

Primijećeno je i da žene s miomom maternice imaju kraći cerviks. Kontrakcije maternice uslijed prijevremenog poroda treba zaustaviti tokoliticima, a pojavu jakih bolova u abdomenu treba smanjiti analgeticima (109).

4.1.3. SPONTANI I PRIJETEĆI POBAČAJ

Miomi maternice se često spominju kao uzrok spontanog pobačaja, ali mišljenja su još uvijek podijeljena. To uvjerenje dovodi u pitanje velika metaanaliza iz 2017. godine koju su proveli Sundermann i sur. gdje su uspoređivali rizik spontanog pobačaja u trudnica normalne reproduktivne sposobnosti s miomima maternice i onih bez. U studiji je sudjelovalo više od 20 000 trudnica, a rezultati su pokazali kako ne postoji povezanost između mioma maternice i povećanog rizika od spontanog pobačaja u općoj opstetričkoj populaciji. Prisutnost mioma, njegov položaj, broj ili veličina nisu utjecali na povećanje rizika. Odstupanja rezultata drugih dostupnih radova pripisivana su zanemarivanju niza čimbenika zabune poput godina i rase koji mogu imati utjecaj na ishod trudnoće. Zbog cilja studije da se procijeni rizik od spontanog pobačaja među ženama normalne reproduktivne sposobnosti, isključili su sudjelovanje žena koje su tražile liječenje neplodnosti ili onih koje su imale povijest ponavljajućih pobačaja jer se njihov rizik od nastanka spontanog pobačaja razlikuje od žene prosječnog fertilnog potencijala (110). Drugi pregledi literature procjenjuju kako prisutnost mioma maternice povećava rizik od spontanog pobačaja između 24 i 75 % (111,112). Prisutnost mioma može utjecati na implantaciju, placentaciju i tijek trudnoće. Mehanizmi putem kojih miomi dovode do pobačaja nisu još uvijek poznati te uključuju mnoge hipoteze kao što su neadekvatna krvna opskrba maternice i endometrija, kronične endometralne promjene nastale zbog djelovanja mioma, abnormalna placentacija te drugi mehanički i biokemijski učinci mioma (113). Pritts i sur. ukazali su na povećani rizik od spontanih pobačaja u žena s miomom maternice. U žena sa subseroznim miomima nije se pokazao veliki utjecaj mioma na ishod trudnoće dok su žene s intramuralnim i subseroznim miomima imale veću stopu pobačaja što nas dovodi do važnosti utjecaja smještaja mioma i njihove blizine materničnoj šupljini (114). Važan je i odnos položaja mioma i posteljice gdje tumor svojom veličinom može dovesti do neadekvatne krvne opskrbe, atrofije decidue i abrupcije. Brzi rast mioma može povećati kontraktilnost maternice ili dovesti do disrupcije placentarne funkcije. Prema istraživanju koje su proveli Klatsky i sur., rizik od spontanog pobačaja u trudnica s miomom maternice, posebno u onih sa submukoznim i intamuralnim, skoro je dvostruko veći u odnosu na trudnice bez mioma maternice (115).

4.1.4. ABRUPCIJA POSTELJICE

Abrupcija posteljice povezuje se češće s retroplacentarno i submukozno smještenim miomima maternice te miomima većim od 7 cm. Smatra se da ulogu u mehanizmu imaju neadekvatna uteroplacentarna krvna opskrba zbog položaja mioma koja dovodi do placentalne ishemije i decidualne nekroze (115,116).

4.1.5. ANTEPARTALNO I PERIPARTALNO KRVARENJE

Antepartalno i peripartalno krvarenje povezuje se sa sekundarnom fibrinolizom koja nastaje kao posljedica aktivacije plazminogena iz nekrobioze mioma pa su tijekom trećeg i četvrtog porođajnog doba te postpartalno češća krvarenja. Krvarenje mogu uzrokovati i abrupcija posteljice, poremećaj kontraktilnosti maternice nakon porođaja te ruptura žile koja opskrbljuje miom. Obilno krvarenje nakon ruptуре žile može izazvati sliku akutnog abdomena (115,117).

4.1.4. FETALNA MALPOZICIJA, DEFORMACIJA I ZASTOJ U RASTU

Zabilježena je češća pojava anomalija položaja i stava fetusa od kojih je položaj zatkom bio najzastupljeniji. Navodi se 2,5 puta veća učestalost fetalne malpozicije u žena s miomima maternice. Kao rizični čimbenici naglašavaju se veličina mioma (> 10 cm), postojanje velikog submukoznog ili retroplacentarnog mioma te prisutnost većeg broja mioma. Malprezentacija fetusa može dovesti do komplikacija tijekom poroda i potrebe za carskim rezom. Veliki miomi mogu spriječiti rast fetusa zbog smanjenog prostora u maternici. Uz velike submukozne miome povezani su slučajevi fetalnih anomalija kao što su anomalije udova, deformiteti glave i kongenitalni tortikolis, ali ovi slučajevi su iznimno rijetki (115,117).

4.7.1. CARSKI REZ

Trudnoće s miomom maternice češće završavaju carskim rezom. Kao rizični čimbenici navode se miomi u donjem uterinom segmentu, višestruki miomi te miomi ≥ 5 cm (118). Većoj šansi završetka porođaja carskim rezom pridonose i druge opstetričke komplikacije mioma maternice kao što su fetalna malpozicija, opstrukcija porođajnog kanala, disfunkcija kontraktilnosti maternice, placenta previa i abrupcija posteljice (119).

4.1.9. OSTALE KOMPLIKACIJE

Od ostalih komplikacija se u literaturi navode promijenjena snaga materničnih kontrakcija s poremećenom koordinacijom gibanja glatkih mišića, prijevremena ruptura membrana, povećani rizik za nastajanje preeklampsije koja se pripisuje neadekvatnoj uteroplacentarnoj krvnoj opskrbi i placenta previa. Spominju se i slučajevi DIK-a, postpartalne sepse, zaostale posteljice i piomioni (120,121).

4.2. LIJEČENJE MIOMA MATERNICE U TRUDNOĆI

Iako prisutnost većine mioma maternice nema utjecaj na ishod trudnoća, veliki submukozni i retroplacentarni miomi nose veći rizik za nastanak opstetričkih komplikacija. Liječenje mioma tijekom trudnoće je uglavnom konzervativno, no ponekad je miome potrebno kirurški ukloniti. Zbog povećane vaskularizacije maternice tijekom trudnoće, žene su izložene povećanom riziku od krvarenja i histerektomije, prijevremenog poroda ili pobačaja (122). Zato je potrebno pažljivo odvagati o potrebi za operacijom s obzirom na moguće štetne posljedice. Operativno liječenje se najčešće odgađa nakon poroda te se savjetuje pričekati najmanje šest tjedana kako bi došlo do involucije spolnih organa. Ako dođe do akutnih komplikacija koje ugrožavaju majku ili dijete, operativnom liječenju treba pristupiti odmah (122,123).

Istraživanja koja govore o sigurnosti i učinkovitosti miomektomije tijekom trudnoće su manjkava. Neka od njih upućuju na to da bi miomektomija tijekom trudnoće mogla biti uspješno izvedena u slučaju povećanog simptomatskog mioma koji uzrokuje jaku abdominalnu bol refrakternu na konzervativno liječenje analgeticima, hematoperitoneuma zbog krvarećeg mioma i velikih simptomatskih mioma koji uzrokuju fetalne komplikacije kao što su oligohidramnion, fetalna posturalna deformacija i intrauterini ograničeni rast. Izvještaj koji podupire sigurnost miomektomije u trudnoći u odabranim okolnostima je prikaz slučaja s masivnim intraperitonealnim krvarenjem i hipovolemijskim šokom zbog krvarećeg mioma gdje je, nakon uspješne miomektomije, trudnoća bila urednog tijeka do spontanog vaginalnog poroda u 38. tjednu (123). Pregled literature iz 2020. navodi da je laparotomija u općoj anesteziji bila najčešće izabrani zahvat dok su je po učestalosti slijedile laparaskopska i vaginalna miomektomija. Na izbor su utjecali položaj i veličina mioma. Solitarni miomi su najčešće bili subserozni i pedunkulirani dok su višestruki miomi bili intramuralno i subserozno smješteni. Najčešća lokacija uklonjenog mioma je bio fundus maternice. Kod uklanjanja srednja gestacijska dob je bila 16. tjedana, a najčešća medicinska indikacija je bila jaka abdominalna bol koja se nije smanjivala na analgetike. Glavna histopatologija uklonjenih mioma su bile nekroza i degeneracija. U većini slučajeva, postoperativno nije bilo problema te su otpuštene u prosjeku nakon pet dana (124). Usprkos navedenim podacima, miomektomija tijekom poroda i dalje ostaje sporna zbog njezine same rijetkosti, ali izvodi se sigurno u pažljivo odabranih pacijentica. Savjetuje se izbjegavanje miomektomije tijekom trudnoće i tijekom poroda zbog mogućih štetnih posljedica osim ako je operacija neophodna

(125). Na mjestu postoperativnog ožiljka nakon abdominalne laparotomijske ili laparoskopske miomektomije postoji opasnost od rupture maternice, ali čini se da je ona tijekom trudnoće rijetka. Shodno tome, vaginalni porod nakon miomektomije se čini kao siguran postupak s uspješnim završetkom u 60-80 % slučajeva. Ispravno šivanje i saniranje reza nakon miomektomije je ključno. Šav mora zahvatiti čitavu dubinu rubova kako bi se osigurao dobar kontakt i izbjeglo sekundarno stvaranje hematoma u miometriju. Kako bi se spriječile moguće komplikacije te poboljšao reproduktivni ishod, individualna odluka o miomektomiji prije začeća se može uzet u obzir kod velikih submukoznih mioma, ponavljajućih spontanih pobačaja i u slučaju nepoznate etiologije ponavljajućih pobačaja (126).

Carskom rezu bi se trebalo pristupiti ako vaginalni porod nije moguć kao što je u slučaju opstruiranog porođajnog kanala kod velikih cervikalnih mioma ili mioma donjeg uterinog segmenta te fetalne malpozicije. Mjesto reza maternice razlikovat će se ovisno o položaju, veličini i broju mioma te položaju fetusa i posteljice (127).

Miomektomija za vrijeme carskog reza i dalje ostaje terapijska dilema. Jedan od glavnih razloga zašto se savjetuje njezino izbjegavanje je povećana vaskularizacija maternice tijekom i krajem trudnoće koja dovodi do povećanog rizika od prekomjernog krvarenja. Usprkos tome, uspješni slučajevi ukazuju da je navedeni postupak sigurna opcija u rukama iskusnog liječnika s dostupnom potrebnom opremom i pažljivo odabranim pacijenticama s medicinskom indikacijom (127,128).

5. ZAKLJUČAK

Miomi maternice su najčešći benigni tumori u žena generativne dobi. Iako su miomi hormon-ovisni tumori i smatra se da u trudnoći rastu, oni uglavnom ostaju stabilni veličinom. Ako rastu, najčešće se povećavaju u prvom tromjesečju. Nakon poroda uglavnom dolazi do smanjenja veličine mioma. Istraživanja pokazuju da su miomi maternice jedan od čimbenika rizika za nastajanje opstetričkih komplikacija, no stavovi o njihovom utjecaju na ishod trudnoće su i dalje proturječni. Većina žena koje imaju miome maternice neće imati poteškoća u trudnoći. Veliki submukozni i retroplacentarni miomi nose veći rizik za nastanak komplikacija. Najčešće se uz miome maternice povezuje bolna degeneracija mioma. Druge komplikacije uključuju pobačaj, prijevremeni porod, abrupciju posteljice, ograničenje rasta fetusa, povećano krvarenje tijekom i nakon trudnoće, fetalnu malprezentaciju i drugo. Zbog svih navedenih opstetričkih komplikacija koje mogu interferirati s ishodom trudnoće i normalnim vaginalnim porodom, dolazi do većeg rizika od završavanja trudnoće carskim rezom. Liječenje mioma tijekom trudnoće je uglavnom konzervativno i potrebno je pažljivo odvagati o potrebi za operacijom s obzirom na moguće štetne posljedice. Operativno liječenje najčešće se odgađa nakon poroda, no ponekad se ne može čekati zbog akutnosti situacije. Miomektomija može biti dobar izbor liječenja u iskusnom rukama i u probranih pacijentica. Porod carskim rezom najčešće se bira kada normalan vaginalni porod nije moguć. Postoji opasnost od ruptur maternice na mjestu postoperativnog ožiljka, ali je rizik nizak. Ispravno šivanje i saniranje reza maternice nakon miomektomije je ključno. Individualna odluka o miomektomiji prije začeća može se uzeti u obzir kod probranih pojedinaca. Većina dostupnih informacija o povezanosti mioma maternice i opstetričkih komplikacija dolazi iz prikaza slučajeva koji su ograničeni malom veličinom uzoraka i drugim čimbenicima zabune te su za ujednačavanje stajališta potrebna dodatna istraživanja.

6. ZAHVALA

Zahvaljujem svom mentoru doc. dr. sc. Viti Starčeviću na izdvojenom vremenu i mentoriranju tijekom pisanja diplomskog rada.

Isto tako zahvaljujem svim članovima povjerenstva koji su evaluirali ovaj diplomski rad.

Veliko hvala mojim roditeljima, bratu i sestrama te dragim prijateljima koji su mi davali potporu tijekom školovanja.

Posebno hvala mojim divnim curama s futsala koje su mi uljepšale dane na fakultetu kao i mojoj dragoj prijateljici Diani Kovač uz koju je sve na fakultetu bilo lakše.

7. POPIS LITERATURE

1. Mutch DG, Biest SW. Uterine Fibroids - Gynecology and Obstetrics. MSD Manual Professional Edition [Internet]. 2022. [pristupljeno 01.09.2022.]. Dostupno na: <https://www.msdmanuals.com/professional/gynecology-and-obstetrics/uterine-fibroids/uterine-fibroids>
2. Giuliani E, As-Sanie S, Marsh EE. Epidemiology and management of uterine fibroids. *Int J Gynaecol Obstet.* 2020;149(1):3-9.
3. Ezzedine D, Norwitz ER. Are Women With Uterine Fibroids at Increased Risk for Adverse Pregnancy Outcome? *Clin Obstet Gynecol.* 2016;59(1): 119-27.
4. Lam SJ, Best S, Kumar S. The impact of fibroid characteristics on pregnancy outcome. *Am J Obstet Gynecol.* 2014;211(4):395.e1-5.
5. Đelmiš J, Orešković S. Fetalna medicina i opstetricija. Zagreb: Medicinska naklada; 2014. str. 19-20.
6. Ameer MA, Fagan SE, Sosa-Stanley JN, Peterson DC. Anatomy, Abdomen and Pelvis, Uterus. U: StatPearls [Internet]. Treasure Island (FL):StatPearls Publishing;2022. [ažurirano 23.02.2022.; pristupljeno 10.09.2022.]. Dostupno na: <https://www.ncbi.nlm.nih.gov/books/NBK470297/>
7. Jalšovec D. Sustavna i topografska anatomija čovjeka. Zagreb: Školska knjiga; 2005. str 518-20.
8. Encyclopædia Britannica. Uterus [slika s interneta]. 2012. [pristupljeno 14.09.2022.]. Dostupno na: <https://www.britannica.com/science/uterus/images-videos#/media/1/620603/138859>
9. Cicinelli E, Einer-Jensen N, Galantino P, Alfonso R, Nicoletti R. The vascular cast of the human uterus: from anatomy to physiology. *Ann N Y Acad Sci.* 2004;1034, 19–26.
10. Longo LD. The anatomy of the nerves of the uterus.” *Am J Obstet Gynecol.* 1996;174(3): 1075-6.

11. Gasner A, Aatsha PA . Physiology, Uterus. U: StatPearls [Internet]. Treasure Island (FL): StatPearls Publishing;2022. [ažurirano 19.05.2022.; pristupljeno 14.09.2022.]. Dostupno na: <https://www.ncbi.nlm.nih.gov/books/NBK557575/>
12. Junquiera LC, Carniero J. Osnove histologije - Udžbenik i atlas. 10. američko izd. Zagreb :Školska knjiga; 2005. 444-51.
13. Critchley HOD, Maybin JA, Armstrong GM, Williams ARW. Physiology of the Endometrium and Regulation of Menstruation. *Physiol Rev.* 2020;100(3):1149-79.
14. Takizawa P. Histology Uterus [slika s interneta]. 2017. [pristupljeno 19.09.2022.]. Dostupno na: http://medcell.org/histology/female_reproductive_system_lab/uterus.php.
15. Habek D. Ginekologija i porodništvo. Zagreb:Medicinska naklada;2013. Str. 53-6.
16. Orešković S. Dobročudni tumori maternice - miom. U: Šimunić V i sur. Ginekologija. Zagreb:Naklada Ljevak; 2001. str. 441-5.
17. Han SC, Kim MD, Jung DC, et al. Degeneration of leiomyoma in patients referred for uterine fibroid embolization: incidence, imaging features and clinical characteristics. *Yonsei Med J.* 2013;54(1):215-9.
18. Cipriani N. Uterus, Fibroid [slika s interneta] 2022. [pristupljeno 19.09.2022.]. Dostupno na: <https://voices.uchicago.edu/grosspathology/gyne/uterus-benign/>
19. Yang Q, Ciebiera M, Bariani MV, Ali M, Elkafas H, Boyer TG i sur. Comprehensive Review of Uterine Fibroids: Developmental Origin, Pathogenesis, and Treatment. *Endocr Rev.* 2022;43(4): 678-719.
20. Uimari O, Suomalainen-König S, Sakkinen N, Santala M, Nieminen P, Ryyanen M. Natural history of familial myomas. *Eur J Obstet Gynecol Reprod Biol.* 2006;125(2): 255-8.
21. Mäkinen N, Mehine M, Tolvanen J, Kaasinen E, Li Y, Jehtonen JH i sur. MED12, the mediator complex subunit 12 gene, is mutated at high frequency in uterine leiomyomas. *Science.* 2011;334(6053): 252-5.
22. Griffin BB, Feng Y, Saini P, Lu X, Bulun S, Chakravarti D i sur. Histological and molecular analysis of cellular leiomyoma with sclerosis: linked to HMGA2 overexpression. *Histopathology.* 2022;81(5):587-99.

23. He C, Nelson W, Li H, Xu YD, Dai XJ, Wang YX i sur. Frequency of MED12 Mutation in Relation to Tumor and Patient's Clinical Characteristics: a Meta-analysis. *Reprod Sci.* 2022;29:357–65.
24. Manuel EC, Plowden TC, Valbuena FM Jr, Bryce RL, Barick AA, Ramakrishnan A i sur. The Environment, Leiomyomas, Latinas, and Adiposity Study: rationale and design. *Am J Obstet Gynecol.* 2022;226(3):392.e1-2.
25. Morhason-Bello IO, Adebamowo CA. Epidemiology of uterine fibroid in black African women: a systematic scoping review. *BMJ Open.* 2022;12(8):e052053.
26. Borahay MA, Asoglu MR, Mas A, Adam S, Kilic GS, Al-Hendy A. Estrogen Receptors and Signaling in Fibroids: Role in Pathobiology and Therapeutic Implications. *Reprod Sci.* 2017;24(9):1235-44.
27. Neiger R, Sonok JD, Croom CS, Ventolini G. Pregnancy-related changes in the size of uterine leiomyomas. *J Reprod Med.* 2006;51(9): 671-4.
28. Selter JH, Price TM, Harris BS. Fibroids in pregnancy: a growing or shrinking issue?. *Fertil Steril.* 2022;118(4):666-7.
29. Baird DD, Dunson DB. Why is parity protective for uterine fibroids? *Epidemiology.* 2003;14(2):247-50.
29. Chiaffarino F, Parazzini F, La Vecchia C, Marsico S, Surace M i sur. Use of oral contraceptives and uterine fibroids: results from a case-control study. *Br J Obstet Gynaecol.* 1999;106(8): 857-60.
30. Haney AF. Contraception for the woman with fibroids. Question and answer. *Dialogues Contracept.* 1995; 4(5): 7-8.
31. Marshall LM, Spiegelman D, Goldman MB, Manson JE, Colditz GA, Barbieri RL i sur. A prospective study of reproductive factors and oral contraceptive use in relation to the risk of uterine leiomyomata. *Fertil Steril.* 1998;70(3), 432–9.
32. Yang CH, Lee JN, Hsu SC, Kuo CH, Tsai EM. Effect of hormone replacement therapy on uterine fibroids in postmenopausal women—a 3-year study. *Maturitas.* 2002;43(1):35-9.

33. Sun K, Xie Y, Zhao N, Li Z. A case-control study of the relationship between visceral fat and development of uterine fibroids. *Exp Ther Medicine*. 2019;18(1):404-10.
34. Okolo S. Incidence, aetiology and epidemiology of uterine fibroids *Best Pract Res Clin Obstet Gynaecol.* 2008;22(4), 571–88.
35. Hautanen A. Synthesis and regulation of sex hormone-binding globulin in obesity. *Int J Obes Relat Metab Disord*. 2000;24 Suppl 2:S64-70.
36. Baird DD, Dunson DB, Hill MC, Cousins D, Schectman JM. Association of physical activity with development of uterine leiomyoma. *Am J Epidemiol*. 2007;165(2):157-63.
37. Ciebiera M, Włodarczyk M, Ciebiera M, Zareba K, Lukaszuk K, Jakiel G. Vitamin D and uterine fibroids-review of the literature and novel concepts. *Int J Mol Sci*. 2018;19(7).
38. Ciebiera M, Szymańska-Majchrzak J, Sentkowska A, Kilian K, Rogulski Z, Nowicka Z i sur. Alpha-tocopherol serum levels are increased in caucasian women with uterine fibroids: a pilot study. *BioMed Res Int*. 2018;2018:6793726.
39. Bariani MV, Rangaswamy R, Siblini H, Yang Q, Al-Hendy A, Zota AR. The role of endocrine-disrupting chemicals in uterine fibroid pathogenesis. *Curr Opin Endocrinol Diabetes Obes*. 2020;27(6):380-87.
40. Munro M, Critchley H, Broder M, Fraser I. FIGO classification system (PALM-COEIN) for causes of abnormal uterine bleeding in nonpregnant women of reproductive age. *Int J Gynaecol Obstet*. 2011;113(1): 3-13.
41. FIGO klasifikacija abnormalnih uterinih krvarenja. PORTAL Hrvatskog društva za ginekologiju i opstetriciju [Internet]. 2011. [pristupljeno 18.09.2022.]. Dostupno na: <https://www.hdgo.hr/Default.aspx?sifraStranica=525>
42. Ljubojević N. Ginekologija i porodništvo. Zagreb: Naklada Ljevak; 2005. str. 55-8.
43. Ciavattini A, Di Giuseppe J, Stortoni P, Montik N, Giannubilo S, R. Litta P i sur. Uterine fibroids: pathogenesis and interactions with endometrium and endomyometrial junction. *Obstet Gynecol Int*. 2013;2013:173184.
44. Thompson MJ, Carr BR. Intramural myomas: to treat or not to treat. *Int J Womens Health*. 2016;8:145-9.

45. Hudeček R, Huser M, Jandakova E, Mekinova L, Kadlecova J, Ventruba P. Uterine Fibroid Morphology and Histology with Respect to Reproductive Age. *J Reprod Med.* 2016 ;61(9-10):476-82.
46. Croce S. Fascicles of spindle cells with cigar shaped nuclei [slika s interneta]. 2021. [pristupljeno 19.09.2022.]. Dostupno na: <https://www.pathologyoutlines.com/topic/uterusleiomyoma.html>
47. Babić D. Mezenhimalni tumori maternice - patologija. U:Ćorušić A, Babić D, Šamija M, Šobat H. *Ginekološka onkologija.* Zagreb:Medicinska naklada; 2005.str 234-5.
48. Kadlecová J, Hudeček R, Mekiňová L, Ventruba P, Jandáková E. Histologické typy děložních myomů u pacientek v reprodukčním věku a postmenopauze [Histological types of uterine fibroids in reproductive age and postmenopausal women]. *Ceska Gynek.* 2015;80(5):360-4.
49. Borah BJ, Nicholson WK, Bradley L, Stewart EA. The impact of uterine leiomyomas: a national survey of affected women. *Am J Obstet Gynecol.* 2013;209(4):319.e1-20.
50. Williams ARW. Uterine fibroids - what's new? *F1000Res.* 2017;(6):2109.
51. Zimmermann A, Bernuit D, Gerlinger C, Schaefer M, Geppert K. Prevalence, symptoms and management of uterine fibroids: an international internet-based survey of 21,746 women. *BMC Womens Health.* 2012;12:6.
52. Dolmans MM, Cacciottola L, Donnez J. Conservative Management of Uterine Fibroid-Related Heavy Menstrual Bleeding and Infertility: Time for a Deeper Mechanistic Understanding and an Individualized Approach. *J Clin Med.* 2021;10(19):4389.
53. Gupta S, Jose J, Manyonda I. Clinical presentation of fibroids. *Best Pract Res Clin Obstet Gynaecol.* 2008;22(4):615–26.
54. Lippman SA, Warner M, Samuels S, Olive D, Vercellini P, Eskenazi B. Uterine fibroids and gynecologic pain symptoms in a population-based study. *Fertil Steril.* 2003;80(6): 1488-94.
55. Amin TN, Wong M, Foo X, Pointer SL, Goodhart V, Jurkovic D. The effect of pelvic pathology on uterine vein diameters. *The ultrasound journal.* 2021;13(1):7.

56. Fuldeore MJ, Soliman AM. Patient-reported prevalence and symptomatic burden of uterine fibroids among women in the United States: findings from a cross-sectional survey analysis. *Int J Womens Health*. 2017;9:403-11.
57. Freytag D, Günther V, Maass N, Alkatout I. Uterine Fibroids and Infertility. *Diagnostics (Basel)*. 2021;11(8):1455.
58. Donnez J, Dolmans MM. Uterine fibroid management: from the present to the future. *Hum Reprod Update*. 2016;22(6): 665-86.
59. Cook H, Ezzati M, Segars JH, McCarthy K. The impact of uterine leiomyomas on reproductive outcomes. *Minerva Ginecol*. 2010;62(3): 225-36.
60. Horne AW, Critchley HO. The effect of uterine fibroids on embryo implantation. *Hum Reprod Update*. 2007;25(6): 483-9.
61. Sinclair DC, Mastroyannis A, Taylor HS. Leiomyoma simultaneously impair endometrial BMP-2-mediated decidualization and anticoagulant expression through secretion of TGF- β 3. *J Clin Endocrinol Metab*. 2011;96:412–21.
62. Du H, Taylor HS. The Role of Hox Genes in Female Reproductive Tract Development, Adult Function, and Fertility. *Cold Spring Harb Perspec Med*. 2015;6(1): 23- 5.
63. Uchida H, Maruyama T, Nishikawa-Uchida S, Miyazaki K, Masuda H, Yoshimura Y. Glycodelin in reproduction. *Reprod Med Biol*. 2013;12:79–84.
64. Pier BD, Bates GW. Potential causes of subfertility in patients with intramural fibroids. *Fertil Res Pract*. 2015;1:12.
65. Malvasi A, Cavallotti C, Nicolardi G, Pellegrino M, Dell'Edera D, Vergara D i sur. NT, NPY and PGP 9.5 presence in myomeytrium and in fibroid pseudocapsule and their possible impact on muscular physiology. *Gynecol Endocrinol*. 2013;29:177–81.
66. Lee HJ, Norwitz ER, Shaw J. Contemporary management of fibroids in pregnancy. *Rev Obstet Gynecol*. 2010;3(1):20-27.
67. Viva W, Juhi D, Kristin A, Micaela M, Ibrahim A, Dirk B. Massive uterine fibroid: a diagnostic dilemma: a case report and review of the literature. *J Med Case Rep*. 2021;15:344.

68. Uterine fibroids. Mayo Clinic [Internet]. 2022. [pristupljeno 27.09.2022.] Dostupno na: <https://www.mayoclinic.org/diseases-conditions/uterine-fibroids/diagnosis-treatment/drc-20354294>
69. De La Cruz MS, Buchanan EM. Uterine Fibroids: Diagnosis and Treatment. *Am Fam Physician*. 2017;95(2):100-07.
70. Woźniak A, Woźniak S. Ultrasonography of uterine leiomyomas. *Prz Menopauzalny*. 2017;16(4):113-17.
71. Sabry ASA, Fadl SA, Szmigielski W, Szmigielski W, Alobaidely A, Ahmed SSH, Sherif H i sur. Diagnostic value of three-dimensional saline infusion sonohysterography in the evaluation of the uterus and uterine cavity lesions. *Pol J Radiol*. 2018;83:e482-90.
72. Aluwee SA, Kato H, Zhou X, Hara T, Fujita H, Kanematsu M i sur. Magnetic resonance imaging of uterine fibroids: a preliminary investigation into the usefulness of 3D-rendered images for surgical planning. *Springerplus*. 2015;4:384.
73. Wilde S, Scott-Barrett S. Radiological appearances of uterine fibroids. *Indian J Radiol Imaging*. 2009;19(3):222-31.
74. Hacking C. Fibroid red degeneration in pregnancy [slika s interneta]. 2021. [pristupljeno 28.09.2022.]. Dostupno na: <https://radiopaedia.org/cases/fibroid-red-degeneration-in-pregnancy>
75. Haouimi A. Multiple uterine leiomyomas. Case study. [slika s interneta]. 2019. [pristupljeno 30.09.2022.] Dostupno na: <https://radiopaedia.org/cases/multiple-uterine-leiomyomas?lang=us>
76. Umezurike C, Feyi-Waboso P. Successful myomectomy during pregnancy: a case report. *Reprod Health*. 2005;16: 2-6.
77. Sohn GS, Cho S, Kim YM, Cho CH, Kim MR, Lee SR. Working Group of Society of Uterine Leiomyoma. Current medical treatment of uterine fibroids. *Obstet Gynecol Sci*. 2018;61(2): 192-201.
78. Jourdain O, Descamps P, Abusada N, Ventrillon E, Dallay D, Lansac J i sur. Treatment of fibromas. *Eur J Obstet Gynecol Reprod Biol*. 1996;66(2):99-107.

79. Sinai Talaulikar V. Medical therapy for fibroids: An overview. *Best Pract Res Clin Obstet Gynaecol.* 2018;46:48-56.
80. Hodgson R, Bhave Chittawar P, Farquhar C. GnRH agonists for uterine fibroids. *The Cochrane Database Syst Rev.* 2017;2017(10):CD012846.
81. De Falco M, Pollio F, Pontillo M, Ambrosino E, Busiello A, Carbone IF i sur. Agonisti e antagonisti del GnRH nella terapia pre-chirurgica della fibromiomas uterina [GnRH agonists and antagonists in the preoperative therapy of uterine fibroids: literature review]. *Minerva Ginecol.* 2006;58(6):553-60.
82. Murji A, Whitaker L, Chow TL, Sobel ML. Selective progesterone receptor modulators (SPRMs) for uterine fibroids. *Cochrane Database Syst Rev.* 2017;4(4):CD010770.
83. Donnez J, Tomaszewski J, Vázquez F, Bouchard P, Lemieszczuk B, Baró F i sur. Ulipristal acetate versus leuprolide acetate for uterine fibroids. *N Engl J Med.* 2012;366(5):421-32.
84. Ekanem E, Talaulikar V. Medical Therapy for Fibroids: What Next for Ulipristal Acetate?. *Adv Ther.* 2021;38(1):137-48.
85. Kwas K, Nowakowska A, Fornalczyk A, Krzycka M, Nowak A, Wilczyński J i sur. Impact of Contraception on Uterine Fibroids. *Medicina.* 2021;57(7):717.
86. Doherty L, Mutlu L, Sinclair D, Taylor H. Uterine fibroids: clinical manifestations and contemporary management. *Reprod Sci.* 2014;21(9):1067-92.
87. Sayed GH, Zakherah MS, El-Nashar SA, Shaaban MM. A randomized clinical trial of a levonorgestrel-releasing intrauterine system and a low-dose combined oral contraceptive for fibroid-related menorrhagia. *Int J Gynaecol Obstet.* 2011;112(2): 126-30.
88. Grigorieva V, Chen-Mok M, Tarasova M, Mikhailov A. Use of a levonorgestrel-releasing intrauterine system to treat bleeding related to uterine leiomyomas. *Fertil Steril.* 2003;79(5):1194-8.
89. Deng L, Wu T, Chen XY, Xie L, Yang J. Selective estrogen receptor modulators (SERMs) for uterine leiomyomas. *Cochrane Database Syst Rev.* 2012; 10:CD005287.

90. Giuntoli RL 2nd, Metzinger DS, DiMarco CS, Cha SS, Sloan JA, Keeney GL i sur. Retrospective review of 208 patients with leiomyosarcoma of the uterus: prognostic indicators, surgical management and adjuvant therapy. *Gynecol Oncolo.* 2003;89(3):460-9.
91. Wallace K, Zhang S, Thomas L, Stewart EA, Nicholson WK, Ganesa GR . Comparative effectiveness of hysterectomy versus myomectomy on one-year health-related quality of life in women with uterine fibroids. *Fertil Steril.* 2020;113(3):618-26.
93. Neis KJ, Zubke W, Fehr M, Römer T, Tamussino K, Nothacker M. Hysterectomy for Benign Uterine Disease. *Dtsch Arztebl Int.* 2016;113(14):242-9.
94. Jeldu M, Asres T, Arusi T, Gutulo MG. Pregnancy Rate after Myomectomy and Associated Factors among Reproductive Age Women Who Had Myomectomy at Saint Paul's Hospital Millennium Medical College, Addis Ababa: Retrospective Cross-Sectional Study. *Int J Reprod Med.* 2021;2021:6680112.
95. Liu YH, Qiu YH, Ru Y, Liu YQ, Wang D, Zhang PA. Selection of different surgical methods for uterine fibroids: Protocol for a retrospective clinical study. *Medicine.* 2021;100(51):e28378.
96. Mercorio A, Della Corte L, Vetrella M, Russo M, Serafino P, Palumbo M. Uterine fibroids morcellation: a puzzle topic. *Minim Invasive Ther Allied Technol.* 2022;31(7):1008-16.
97. Kotani Y, Tobiume T, Fujishima R, Shigeta M, Takaya H, Nakai H i sur. Recurrence of uterine myoma after myomectomy: Open myomectomy versus laparoscopic myomectomy. *J Obstet Gynaecol Res.* 2018; 44(2): 298-302.
98. Costa KR, Metzger PB. Endovascular treatment of uterine myomatosis: a systematic review. *J Vasc Bras.* 2020;19:140-9.
99. Verpalen IM, Anneveldt KJ, Nijholt IM, Schutte JM, Dijkstra JR, Franx A i sur. Magnetic resonance-high intensity focused ultrasound (MR-HIFU) therapy of symptomatic uterine fibroids with unrestrictive treatment protocols: A systematic review and meta-analysis. *Eur J Radiol.* 2019;12: 120-6.
100. Parazzini F, Tozi L, Bianchi S. Pregnancy outcome and uterine fibroids. *Best Pract Res Clin Obstet Gynaecol.* 2016;34:74-84.

101. Tian YC, Wang Q, Wang HM, Wu JH, Dai YM. Change of uterine leiomyoma size during pregnancy and the influencing factors: A cohort study. *Int J Gynaecol Obstet.* 2022;157(3):677-85.
102. Coutinho LM, Assis WA, Spagnuolo-Souza A, Reis FM. Uterine Fibroids and Pregnancy: How Do They Affect Each Other?. *Reprod Sci.* 2022;29(8):2145-51.
103. Lazzarin S, Ornaghi S, Roncaglia N, Mariani S, Cameroni I, Vergani P. Fibroids-related complications in pregnancy: a twelve-year long experience at a maternal-fetal medicine referral center. *Minerva Obstet Gynecol.* 04.08.2022. doi: 10.23736/S2724-606X.22.05146-6. [Epub ahead of print]
104. Ouyang DW, Economy KE, Norwitz ER. *Obstet Gynecol Clin North Am.* 2006;33(1):153-69.
105. Ciavattini A, Clemente N, Delli Carpini G, Di Giuseppe J, Giannubilo SR, Tranquilli AL. Number and size of uterine fibroids and obstetric outcomes. *J Matern Fetal Neonatal Med.* 2015;28(4): 484-8.
106. Chen YH, Lin HC, Chen SF, Lin HC. Increased risk of preterm births among women with uterine leiomyoma: a nationwide population-based study. *Hum Reprod.* 2009;24(12): 3049-56.
107. Lai J, Caughey AB, Qidwai GI, Jacoby AF. Neonatal outcomes in women with sonographically identified uterine leiomyomata. *J Matern Fetal Neonatal Med.* 2012;25(6): 710-3.
108. Shavell VI, Thakur M, Sawant A, Kruger ML, Jones TB, Singh M i sur. Adverse obstetric outcomes associated with sonographically identified large uterine fibroids. *Fertil Steril.* 2012;97(1):107-10.
109. Don EE, Landman AJEMC, Vissers G, Jordanova ES, Post Uiterweer ED, de Groot CJM i sur. Fibroids Causing Preterm Birth: A New Pathophysiological Hypothesis on the Role of Fibroid Necrosis and Inflammation. *Int J Mol Sci.* 2022;23(15):8064.
110. Sundermann AC, Velez Edwards DR, Bray MJ, Jones SH, Latham SM, Hartmann KE. Leiomyomas in Pregnancy and Spontaneous Abortion: A Systematic Review and Meta-analysis. *Obstet Gynecol.* 2017;130(5): 1065-72.

111. Roberts WE, Fulp KS, Morrison JC, Martin JN Jr. The impact of leiomyomas on pregnancy. *Aust N Z J Obstet Gynaecol.* 1999;39(1): 43-7.
112. Benaglia L, Cardellicchio L, Filippi F, Paffoni A, Vercellini P, Somigliana E i sur. The rapid growth of fibroids during early pregnancy. *PLoS One.* 2014;2014;9(1):e85933.
113. Sunkara SK, Khairy M, El-Toukhy T, Khalaf Y, Coomarasamy A. The effect of intramural fibroids without uterine cavity involvement on the outcome of IVF treatment: a systematic review and meta-analysis. *Hum Reprod.* 2010;25(2):418-29.
114. Pritts EA, Parker WH, Olive DL. Fibroids and infertility: an updated systematic review of the evidence. *Fertil Steril.* 2009;91(4):1215-23.
115. Klatsky PC, Tran ND, Caughey AB, Fujimoto VY. Fibroids and reproductive outcomes: a systematic literature review from conception to delivery. *Am J Obstet Gynecol.* 2008;198(4): 357-66.
116. Jenabi E, Ebrahimzadeh ZS. The association between uterine leiomyoma and placenta abruption: a meta-analysis. *J Matern Fetal Neonatal Med.* 2017;30:2742–6.
117. Sobel M, Hobson S, Chan C. Uterine fibroids in pregnancy. *CMAJ.* 2022;194(22):E775.
118. Karlsen K, Schiøler Kesmodel U, Mogensen O, Humaidan P, Ravn P. Relationship between a uterine fibroid diagnosis and the risk of adverse obstetrical outcomes: a cohort study. *BMJ Open.* 2020;10(2):e032104.
119. Michels KA, Velez Edwards DR, Baird DD, Savitz DA, Hartmann KE. Uterine leiomyomata and cesarean birth risk: a prospective cohort with standardized imaging. *Ann Epidemiol.* 2014;24(2):122-6.
120. Farland LV, Stern JE, Liu CL, Cabral HJ, Coddington CC 3rd, Diop H i sur. Pregnancy outcomes among women with endometriosis and fibroids: registry linkage study in Massachusetts. *Am J Obstet Gynecol.* 2022;226(6):829.e1-4.
121. Navid S, Arshad S, Qurat-ul-Ain, Meo RA, Navid S, Arshad S i sur. Impact of leiomyoma in pregnancy. *J Ayub Med Coll Abbottabad.* 2012;24(1):90-2.

122. Senturk MB, Polat M, Doğan O, Pulatoğlu Ç, Yardımcı OD, Karakuş R i sur. Outcome of Cesarean Myomectomy: Is it a Safe Procedure? *Geburtshilfe Frauenheilkd.* 2017;77(11):1200-6.
123. Kasum M. Hemoperitoneum caused by a bleeding myoma in pregnancy. *Acta Clin Croat.* 2010;49(2):197-200.
124. Spyropoulou K, Kosmas I, Tsakiridis I, Mamopoulos A, Kalogiannidis I, Athanasiadis A i sur. Myomectomy during pregnancy: A systematic review. *Eur J Obstet Gynecol Reprod Biol.* 2020;254:15-24.
125. Milazzo GN, Catalano A, Badia V, Mallozzi M, Caserta D. Myoma and myomectomy: Poor evidence concern in pregnancy. *J Obstet Gynaecol Res.* 2017;43(12):1789-1804.
126. Khaw SC, Anderson RA, Lui MW. Systematic review of pregnancy outcomes after fertility-preserving treatment of uterine fibroids. *Reprod Biomed Online.* 2020;40(3):429-44.
127. Dedes I, Schäffer L, Zimmermann R, Burkhardt T, Haslinger C. Outcome and risk factors of cesarean delivery with and without cesarean myomectomy in women with uterine myomas. *Arch Gynecol Obstet.* 2017;295(1):27-32.
128. Spariç R. Intraoperative hemorrhage as a complication of cesarean myomectomy: analysis of risk factors. *Vojnosanit Pregl.* 2016;73(5):415-21.

8. ŽIVOTOPIS

OSOBNI PODACI:

Ime i prezime: Magdalena Kujundžić

Datum i mjesto rođenja: 19. srpnja 1997., Split, Republika Hrvatska

OBRAZOVANJE:

2016. - 2022. Medicinski fakultet Sveučilišta u Zagrebu, Šalata 3, Zagreb

2012. - 2016. V. gimnazija, Klaićeva 1, Zagreb

2004. - 2012. Osnovna škola Trnsko, Trnsko 25., Zagreb

OSTALE AKTIVNOSTI

Ak. god. 2021./2022. - demonstrator na Katedri za internu medicinu, kolegij Klinička propedeutika, Zavod za kliničku imunologiju i reumatologiju, KBC Zagreb

Ak. god. 2021./2022. - članica vodstva Studentske sekcije za anesteziologiju, reanimatologiju i intenzivnu medicinu

JEZIČNE VJEŠTINE

Aktivno: engleski jezik

Pasivno: njemački jezik, talijanski jezik