

# Umjetna inteligencija u detekciji i klasificiranju kolorektalnih polipa

---

**Kukić, Sandro**

**Master's thesis / Diplomski rad**

**2023**

*Degree Grantor / Ustanova koja je dodijelila akademski / stručni stupanj:* **University of Zagreb, School of Medicine / Sveučilište u Zagrebu, Medicinski fakultet**

*Permanent link / Trajna poveznica:* <https://um.nsk.hr/urn:nbn:hr:105:407471>

*Rights / Prava:* [In copyright](#)/[Zaštićeno autorskim pravom.](#)

*Download date / Datum preuzimanja:* **2024-07-22**



*Repository / Repozitorij:*

[Dr Med - University of Zagreb School of Medicine Digital Repository](#)



**SVEUČILIŠTE U ZAGREBU  
MEDICINSKI FAKULTET**

**Sandro Kukić**

**Umjetna inteligencija u detekciji i klasificiranju  
kolorektalnih polipa**

**DIPLOMSKI RAD**



**Zagreb, 2023.**

Ovaj diplomski rad izrađen je na Zavodu za gastroenterologiju i hepatologiju Klinike za unutarnje bolesti Kliničkog bolničkog centra Sestre milosrdnice pod vodstvom izv. prof. dr. sc. Nevena Baršića, dr. med. i predan je na ocjenu u akademskoj godini 2022./2023.

## **POPIS KRATICA**

ADR - stopa detekcije adenoma (engl. *Adenoma detection rate*)

CT - kompjuterizirana tomografija (engl. *Computed tomography*)

MR - magnetska rezonancija (engl. *Magnetic resonance*)

TNM - tumor, čvorovi i metastaze (engl. *Tumor, nodes and metastasis*)

CEA - karcinoembrionalni antigen (engl. *Carcinoembryonic antigen*)

EMR - endoskopska resekcija sluznice (engl. *Endoscopic mucosal resection*)

ESD - endoskopska submukozna disekcija (engl. *Endoscopic submucosal dissection*)

FIT - fekalno imunokemijsko testiranje (engl. *Fecal immunochemical testing*)

FOBT - testiranje stolice na okultno krvarenje (engl. *Fecal occult blood test*)

DNK / DNA - deoksiribonukleinska kiselina (engl. *Deoxyribonucleic acid*)

mt-sDNA - DNK stolice višestrukih meta (engl. *Multi-target stool DNA*)

NSAID - nesteroidni protuupalni lijekovi (engl. *non-steroid anti-inflammatory drugs*)

IBD - upalna bolest crijeva (engl. *Inflammatory bowel disease*)

LST-NG - ngranulirani bočno šireći tumor (engl. *Nongranular lateral spreading tumor*)

LST-G - granulirani bočno šireći tumor (engl. *Granular lateral spreading tumor*)

NBI - slikovni prikaz uskopojasnim spektrom (engl. *Narrow band imaging*)

NICE klasifikacija - Međunarodna kolorektalna endoskopska klasifikacija slikovnim prikazom uskopojasnim spektrom (engl. *Narrow Band Imaging International Colorectal Endoscopic classification*)

JNET klasifikacija - klasifikacija japanskog tima stručnjaka za slikovni prikaz uskopojasnim spektrom (engl. *Japanese Narrow Band Imaging Expert Team classification*)

BASIC - Međunarodna klasifikacija nazubljenog adenoma slikovnim prikazom plavim laserom (engl. *Blue Laser Imaging Adenoma Serrated International Classification*)

AI - umjetna inteligencija (engl. *Artificial intelligence*)

ML - strojno učenje (engl. *Machine learning*)

DL - duboko učenje (engl. *Deep learning*)

CNN - konvolucijska neuronska mreža (engl. *Convolutional neural network*)

CADe - računalno potpomognuto otkrivanje (engl. *Computer-aided detection*)

CADx - računalno potpomognuta dijagnostika (engl. *Computer-aided diagnosis*)

PDR - stopa otkrivanja polipa (engl. *Polyp detection rate*)

ROC - operativna karakteristika prijemnika (engl. *Receiver operating characteristic*)

AMR - stopa propuštanja adenoma (engl. *Adenoma miss rate*)

PMR - stopa propuštanja polipa (engl. *Polyp miss rate*)

SSLMR - stopa propuštanja sesilnih nazubljenih lezija (engl. *Sessile serrated lesion miss rate*)

APC - adenom po kolonoskopiji (engl. *Adenoma per colonoscopy*)

THR - stopa točne histologije (engl. *True histology rate*)

AUC - površina ispod ROC krivulje (engl. *Area under the ROC curve*)

DRSP - diminutivni rektosigmoidni polip (engl. *Diminutive rectosigmoid polyp*)

PIVI - Očuvanje i uključivanje vrijednih endoskopskih inovacija (engl. *Preservation and Incorporation of Valuable Endoscopic Innovation*)

ASGE - Američko društvo gastrointestinalne endoskopije (engl. *American Society of Gastrointestinal Endoscopy*)

NPV - negativna prediktivna vrijednost (engl. *Negative predictive value*)

## SADRŽAJ

1) UVOD.....	1
2) KOLOREKTALNI KARCINOM .....	2
2.1) EPIDEMIOLOGIJA.....	2
2.2) PATOFIZIOLOGIJA .....	2
2.3) RIZIČNI ČIMBENICI .....	3
2.4) KLINIČKA SLIKA I DIJAGNOSTIKA .....	4
2.5) LIJEČENJE.....	5
3) PROBIR NA KOLOREKTALNI KARCINOM .....	7
3.1) ZNAČAJ PROBIRA U RANOJ DETEKCIJI KOLOREKTALNOG KARCINOMA.....	7
3.2) METODE PROBIRA .....	7
3.3) PREDNOSTI I OGRANIČENJA .....	8
4) KOLOREKTALNI POLIPI.....	10
4.1) VRSTE I HISTOLOŠKE KARAKTERISTIKE.....	10
4.2) PREKANCEROZNE LEZIJE .....	10
4.3) KLINIČKA SLIKA I DIJAGNOSTIKA .....	11
4.4) PREVENCIJA I LIJEČENJE .....	11
4.5) KLASIFIKACIJE .....	12
4.5.1) ENDOSKOPSKI I HISTOLOŠKI KLASIFIKACIJSKI SUSTAVI.....	12
4.5.2) KLASIFIKACIJA NA TEMELJU ENDOSKOPSKOG UZORKA POVRŠINE .....	13
4.5.3) KLASIFIKACIJA NA TEMELJU ENDOSKOPSKE MORFOLOGIJE .....	16
4.5.4) HISTOLOŠKA KLASIFIKACIJA ZA DUBINU INVAZIJE KARCINOMA .....	18
5) UMJETNA INTELIGENCIJA U KOLONOSKOPIJI .....	20
5.1) PRIMJENA UMJETNE INTELIGENCIJE .....	20
5.2) DETEKCIJA KOLOREKTALNIH POLIPA POMOĆU UMJETNE INTELIGENCIJE.....	20
5.3) KLASIFICIRANJE KOLOREKTALNIH POLIPA POMOĆU UMJETNE INTELIGENCIJE .....	24
6) ZAKLJUČAK.....	27
7) ZAHVALE.....	28
8) LITERATURA .....	29
9) ŽIVOTOPIS .....	33

## SAŽETAK

### Umjetna inteligencija u detekciji i klasificiranju kolorektalnih polipa

**Sandro Kukić**

Kolorektalni karcinom (CRC) jedan je od tri najčešća karcinoma u muškaraca i žena. Unatoč visokoj smrtnosti, uglavnom pripisivoj kasnom otkrivanju, CRC je u ranim stadijima visoko izlječiv. Rano otkrivanje i liječenje CRC-a moguće je uz pomoć adekvatnih mjera probira, kvalitetnih kolonoskopija i endoskopske resekcije sumnjivih polipa. Pojedine vrste kolorektalnih polipa mogu biti prekursori CRC-a. Radi se o sekvenci adenom-karcinom ili pretvorbi iz nazubljene lezije. U svrhu boljeg prepoznavanja i procjene kolorektalnih polipa primjerenih za resekciju, osmišljeni su razni klasifikacijski sustavi temeljeni na endoskopski vidljivoj površini polipa i morfologiji polipa te njihovim histološkim karakteristikama. Dva su razloga mogućeg previđanja polipa pri kolonoskopiji: 1) polip se nalazi van vidnog polja endoskopa, 2) ljudska pogreška, odnosno ne uočavanje polipa koji je u vidnom polju endoskopa. Ljudsku pogrešku može nadoknaditi iskustvo ili prisustvo drugog promatrača koji raspolaže adekvatnim iskustvom i stručnošću. Obje uloge može ispuniti umjetna inteligencija (AI) u obliku AI-potpomognutih sustava za detektiranje i klasifikaciju polipa koji se sve više nalaze u primjeni. Ti AI sustavi, poznati pod nazivima računalno potpomognuto otkrivanje (CADE) i računalno potpomognuta dijagnostika (CADx) temelje se na principu dubokog učenja, odnosno konvolucijske neuronske mreže (CNN). Unazad zadnjih nekoliko godina provedene su brojne studije koje ispituju kvalitetu kolonoskopije potpomognute umjetnom inteligencijom, a koje se koriste raznim indikatorima kvalitete kolonoskopije od kojih je najznačajnija stopa otkrivanja adenoma (ADR). Umjetna inteligencija neće zamijeniti liječnike, već ima potencijal poboljšati njihovu učinkovitost pomažući u otkrivanju lezija, smanjujući vrijeme postupka i pružajući povratne informacije o kvaliteti endoskopije u stvarnom vremenu.

**KLJUČNE RIJEČI:** Kolonoskopija, kolorektalni karcinom, kolorektalni polipi, umjetna inteligencija

## **SUMMARY**

### **Artificial intelligence in detection and classification of colorectal polyps**

**Sandro Kukić**

Colorectal cancer (CRC) is one of the three most common cancers in both men and women. Despite its high mortality, mainly due to late detection, CRC is highly curable in early stages. Early detection and treatment of CRC can be achieved through adequate screening measures, high-quality colonoscopies, and endoscopic resection of suspicious polyps. Certain types of colorectal polyps can serve as precursors to CRC, such as the adenoma-carcinoma sequence or the transformation of serrated lesions. Various classification systems based on the endoscopically visible surface, polyp morphology, and histological characteristics have been designed to improve the recognition and assessment of polyps suitable for resection. There are two reasons for potential polyp miss during colonoscopy: 1) the polyp is located outside the endoscope's field of view, and 2) human error, i.e., failure to detect a polyp within the endoscope's field of view. Human error can be compensated for by experience or the presence of another observer with adequate expertise. Both roles can be fulfilled by artificial intelligence (AI) in the form of AI-assisted polyp detection and classification systems, which are increasingly being used. These AI systems, known as computer-aided detection (CADe) and computer-aided diagnosis (CADx), are based on deep learning principles, specifically convolutional neural networks (CNN). Numerous studies have been conducted in recent years to assess the quality of AI-assisted colonoscopy, using various quality indicators, with the adenoma detection rate (ADR) being the most significant. Artificial intelligence will not replace doctors but has the potential to enhance their performance by assisting in lesion detection, reducing procedure time, and providing real-time feedback on endoscopy quality.

**KEYWORDS:** Artificial intelligence, colonoscopy, colorectal cancer, colorectal polyps



## 1) UVOD

Kolorektalni karcinom svrstava se u tri najučestalija raka kod muškaraca i žena u svijetu, a u Republici Hrvatskoj je najučestalija zloćudna bolest. Njegova izlječivost je visoka ako se otkrije u ranim stadijima, stoga se u svijetu, a i u Hrvatskoj, provode programi probira (1). Metode probira su razne, ali zlatni standard je kolonoskopski pregled. Kolonoskopijom se nastoji pronaći kolorektalni karcinom u svom ranom stadiju, odnosno u obliku neoplastičnog polipa (2). Endoskopska detekcija i klasifikacija polipa zahtjeva veliko iskustvo gastroenterologa i neuspješno proveden dijagnostički zahvat, koji rezultira propuštenim polipom, može biti jedan od čimbenika nastanka post-kolonoskopskog kolorektalnog karcinoma (3). Taj zjap iskustva i manjak sigurnosti u kliničkoj procjeni može premostiti sustav za detekciju i klasificiranje polipa temeljen na umjetnoj inteligenciji (4). Takvi sustavi umjetne inteligencije zasnovani na modelu dubokog učenja u sve su većoj primjeni u svijetu medicine te svoju najnoviju primjenu pronalaze upravo u području gastrointestinalne endoskopije (5). Cilj ovog preglednog rada sažeto je obuhvatiti već otprije poznata znanja o kolorektalnom karcinomu, probiru na isti i kolorektalnim polipima te izvijestiti o rezultatima najnovijih istraživanja o primjeni umjetne inteligencije u detekciji i klasificiranju kolorektalnih polipa, a samim time i prevenciji kolorektalnog karcinoma.

## **2) KOLOREKTALNI KARCINOM**

### **2.1) EPIDEMIOLOGIJA**

U svijetu je kolorektalni karcinom treći najčešće dijagnosticirani rak kod muškaraca i drugi kod žena (6). Zemlje s visokim dohotkom imaju najveću učestalost raka debelog crijeva, dok Afrika i Južna Azija imaju najmanju učestalost (2). Prema procjenama Svjetske organizacije za istraživanje raka, godišnje od njega oboli gotovo 2 milijuna osoba, a umre 0,95 milijuna (1). Incidencija diljem svijeta nastavlja rasti, iako su se stope incidencije stabilizirale u zemljama s visokim prihodima zahvaljujući probiru. Rak debelog i završnog crijeva najučestalija je zloćudna bolest u Hrvatskoj (1). Stanje postaje sve češće u dobi od 50 godina (2,6). Ako se rak debelog crijeva otkrije u lokaliziranom stadiju, petogodišnje preživljenje iznosi oko 90%. Međutim, prema posljednjim podacima Registra za rak samo 11% slučajeva raka debelog crijeva je otkriveno u lokaliziranom stadiju, dok su kod 13% osoba prilikom dijagnoze već prisutne udaljene metastaze. U Hrvatskoj od 2007. godine postoji Nacionalni program ranog otkrivanja raka debelog crijeva. Odazivanjem u program te testiranjem rak debelog crijeva može se otkriti u ranom stadiju, kad je preživljenje vrlo visoko. Osim toga, kolonoskopskim pregledom mogu se otkriti te ukloniti potencijalno zloćudni polipi, čime preveniramo i sam nastanak raka (1).

### **2.2) PATOFIZIOLOGIJA**

Postoje dva različita puta karcinogeneze: klasični put adenom-karcinom i nedavno otkriveni alternativni put nazubljene neoplazije. Klasični put adenom-karcinom karakterizira adenom kao prekursorsku leziju. Adenomi imaju tendenciju rezultirati karcinomom kroz sekvencijalno stjecanje mutacija, kroz kromosomsku i mikrosatelitnu nestabilnost (2). Smatra se da je za razvoj adenoma u karcinom potrebno između 5 i 10 godina. Put nazubljene neoplazije karakterizira nazubljeni polip kao prekursorska lezija. Ranije se smatralo da nazubljeni polipi (hiperplastične, sesilne nazubljene lezije, tradicionalni nazubljeni adenomi) nisu neoplastični. Međutim, sada se smatra da su sesilne nazubljene lezije i tradicionalni nazubljeni adenomi prekursorske lezije malignosti. Dok se hiperplastični polipi općenito još uvijek smatraju ne-neoplastičnim, za neke se podtipove smatra da su prekursori sesilnih nazubljenih lezija (2).

Klinički, vjerojatnost da adenomatozni polip postane karcinom ovisi o makroskopskom izgledu lezije, o njenim histološkim osobitostima i o njezinoj veličini (7). Polipi mogu biti

peteljasti ili sesilni (plosnati), adenomatozni ili nazubljeni. Invazivni karcinomi česte se ravijaju u sesilnim, nazubljenim lezijama.

Histološki, adenomi mogu biti tubularni, vilozni ili tubulovilozni. Vilozni adenomi, koji su većinom sesilni, postaju maligni tri puta češće nego tubularni (7). Vjerojatnost da polipoidna lezija u debelom crijevu sadrži invazivni karcinom u relaciji s njenom veličinom je zanemariva (<2%) za lezije manje od 1.5 centimetara, umjerena (2-10%) za lezije između 1.5 i 2.5 centimetara i značajna (>10%) za lezije veće od 2.5 centimetara (7).

### **2.3) RIZIČNI ČIMBENICI**

I nasljedni i okolišni čimbenici rizika igraju ulogu u razvoju kolorektalnog karcinoma.

Čini se da pozitivna obiteljska anamneza ima ulogu u otprilike 10-20% svih pacijenata s kolorektalnim karcinomom (8). Na temelju studija blizanaca i obitelji, procjene nasljednosti raka debelog crijeva kreću se od 12% do 35% (9). Podskupina od približno 5-7% bolesnika s kolorektalnim karcinomom zahvaćena je nasljednim sindromom kolorektalnog karcinoma (10).

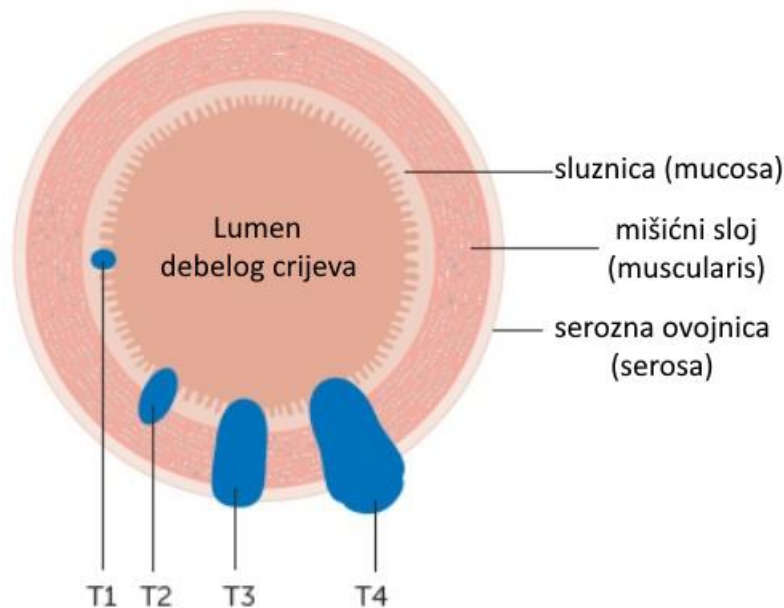
Bolesnici s dugotrajnom upalnom bolešću crijeva i oni s prethodnom poviješću kolorektalnog karcinoma ili adenoma imaju povećani rizik od kolorektalnog karcinoma i zahtijevaju odgovarajući nadzor (6). Sindromi nasljednog kolorektalnog karcinoma mogu se dalje podijeliti na nepolipozne (Lynchov sindrom i obiteljski kolorektalni karcinom) i polipozne sindrome. Polipozni sindromi se lakše prepoznaju jer liječnika endoskopičara upozorava broj polipa u kolonu. Nasuprot tome, Lynchov sindrom se često propušta jer ti pacijenti imaju samo nekoliko adenoma koji morfološki nalikuju sporadičnim lezijama (6).

Nekoliko, u velikoj mjeri promjenjivih, čimbenika životnog stila iz okoliša povećava rizik od raka debelog crijeva, poput pušenja, prekomjernog unosa alkohola, povećane tjelesne težine te unosa crvenog i prerađenog mesa (6). Iako dijabetes tipa 2 i kolorektalni karcinom dijele neke od istih čimbenika rizika (kao što su pretilost i tjelesna neaktivnost), osobe s dijabetesom tipa 2 zadržavaju svoj povećani rizik nakon korekcije tih čimbenika (11). Istraživanje mikrobiote debelog crijeva sugerira da infekcija specifičnim bakterijskim vrstama, kao što su *Fusobacterium nucleatum* i *Bacteroides fragilis*, može povećati rizik od raka debelog crijeva (12).

## 2.4) KLINIČKA SLIKA I DIJAGNOSTIKA

Kolorektalni karcinom dugo se prezentira asimptomatično, a simptomi se obično pojavljuju tek u kasnijim stadijima. Postoje razlike u simptomima ovisno o lokalizaciji tumora (7). Tumori desne strane debelog crijeva (caecum, colon ascendens, colon transversum) češće ulceriraju i uzrokuju krvarenje što se u pacijenata očituje mikrocitnom anemijom. Osim anemije, u takvih se pacijenata mogu javiti umor, palpitacije pa čak i simptomi angine pectoris. Tumori lijeve strane debelog crijeva (colon descendens, colon rectosigmoideum) češće se prezentiraju opstipacijom jer feces u tom dijelu sadrži manje vode i tvrđe je konzistencije. Osim opstipacije, javljaju se hematohezija, tenezmi i grčevita bol (2,6,7).

Za dijagnostiku kolorektalnog karcinoma zlatni standard je kolonoskopija. Kolonoskopska identifikacija uznapredovalih lezija je relativno jednostavna, ali rani kolorektalni karcinomi mogu izgledati kao vrlo suptilne lezije sluznice. Kako bi se osiguralo otkrivanje, ove lezije zahtijevaju pažljivu i potpunu inspekciju sluznice i optimalnu pripremu crijeva (13). Ovi i drugi čimbenici, poput stope detekcije adenoma (ADR), povezuju se s rizikom od razvoja kolorektalnog karcinoma nakon kolonoskopije (postkolonoskopski kolorektalni karcinom) i koriste se kao pokazatelji kvalitete za kolonoskopiju (14). Kao nadopuna kolonoskopiji koriste se razne radiološke slikovne metode kao što su CT kolonografija koja se prvenstveno primjenjuje za određivanje stadija tumora te MR koji se češće koristi pri određivanju stadija rektalnog karcinoma (6). Od laboratorijske dijagnostike korisno je napraviti kompletnu krvnu sliku te izmjeriti karcinoembrionalni antigen (CEA) čije se povišene koncentracije dovode u povezanost s lošijom prognozom i koji se koristi u postoperativnom praćenju stanja pacijenta. (6). Patohistološki nalaz i dalje je temelj za stupnjevanje tumora. Prognostički čimbenici za kolorektalni karcinom čine dubina tumoske penetracije u stijenku debelog crijeva, zahvaćenost regionalnih limfnih čvorova i postojanje distalnih metastaza. TNM klasifikacijski sustav obuhvaća sve te čimbenike gdje slovo T označava dubinu prodiranja tumora, N zahvaćanje limfnih čvorova, a M postojanje distalnih metastaza. Tis označava tumor in situ, T1 označava tumor koji se zadržao u sluznici (mucosi), T2 označava tumor koji je probio mišićni sloj (muscularis propriu), T3 označava tumor koji je dospjeo do vanjskog seroznog sloja (serosa) i nije prodrio van njega, a T4 označava tumor koji se počeo širiti van seroznog sloja (7) (Slika 1).



**Slika 1.** Stupanj prodora tumora po TNM-sustavu

Preuzeto i modificirano s: <https://www.cancerresearchuk.org/about-cancer/bowel-cancer/stages-types-and-grades/TNM-staging>

## 2.5) LIJEČENJE

Incidencija ranih kolorektalnih karcinoma u zadnje se vrijeme povećala zahvaljujući implementaciji sustava probira, samim time porastao je i broj tumora izlječiv endoskopskom resekcijom (6). T1 tumori i veliki polipi, ovisno o tipu, mogu se liječiti endoskopskom resekcijom sluznice (EMR) ili endoskopskom submukoznom disekcijom (ESD). Pokazalo se da je endoskopski pristup liječenju ranih stadija tumora puno sigurniji i jeftiniji u usporedbi s kirurškim pristupom (15,16).

Unatoč tome, kirurški pristup i dalje je terapija izbora kada je prioritet izlječenje. Kirurgija raka debelog crijeva optimizirana je upotrebom oštre disekcije duž embrioloških ravnina unutar mezofascijalne površine, prema takozvanom principu potpune mezokolične ekscizije. Laparoskopija je postala standardna tehnika za liječenje raka debelog crijeva u mnogim zemljama diljem svijeta, s dokazanom kratkoročnom dobrobiti u randomiziranim ispitivanjima i populacijskim studijama (6).

Postoperativna lokalna radioterapija preporučena je kod pacijenata s rektalnim karcinomom jer smanjuje stupanj regionalnog recidiviranja za 20-25%. Preoperativna i postoperativna radioterapija pubične regije smanjuje pojavu recidiva, ali ne produljuje ukupno preživljenje. Nadalje, preoperativna konkomitantna kemoradioterapija s 5-fluorouracilom (5-FU) dokazano smanjuje stupanj recidiva i produljuje ukupno preživljenje (7).

Sistemska terapija za pacijente s kolorektalnim karcinomom zadnjih je godina sve učinkovitija. 5-FU je temelj takve terapije, a često se primjenjuje konkomitantno s folatnom kiselinom (leukovorin [LV]) u pacijenata s uznapredovalim oblikom kolorektalnog karcinoma. Kod pacijenata s metastazama kombinaciji 5-FU i LV može se dodati irinotekan, inhibitor topoizomerase 1 (FOLFIRI protokol) ili oksaliplatin, analog platine (FOLFOX protokol). FOLFIRI i FOLFOX jednake su učinkovitosti (7). U pacijenata s uznapredovalim kolorektalnim karcinomom učinkovita je i terapija monoklonalnim antitijelima. Cetuksimab i panitumumab antitijela su za receptor epidermalnog čimbenika rasta (EGFR) koji je uključen u signalni put proliferacije tumorskih stanica. Bevacizumab je monoklonalno antitijelo usmjereno na vaskularni endotelni čimbenik rasta (VEGF) i djeluje antiangiogeno. Samostalna terapija monoklonalnim protutijelima pokazuje dobit za pacijenta, a može se i kombinirati s postojećim kemoterapeutskim protokolima kako bi značajno poboljšala učinkovitost liječenja (7).

### **3) PROBIR NA KOLOREKTALNI KARCINOM**

#### **3.1) ZNAČAJ PROBIRA U RANOJ DETEKCIJI KOLOREKTALNOG KARCINOMA**

Probir za kolorektalni karcinom (CRC) značajno je doprinio silaznom trendu incidencije i mortaliteta od CRC-a tijekom posljednja 2 desetljeća. Klinička vrijednost probira ogleda se u njegovoj sposobnosti da spriječi obolijevanje od raka, smrtnost i prevelike troškove liječenja. otkrivanje značajnih lezija prije nego što postanu kancerogene i ranog stadija raka prije nego što se proširi izvan stijenke crijeva (17). Cilj sekundarne prevencije je uočiti i ukloniti lezije dok su još u ranom ili predzloćudnom stadiju probirom asimptomatske opće populacije (2). Unatoč dobro poznatim prednostima probira i preporukama za probir za odrasle osobe s umjerenim rizikom u dobi od 50 i više godina, CRC je drugi vodeći uzrok smrti povezanih s rakom među muškarcima i ženama. Probir može pomoći u kontroli troškova liječenja CRC-a, budući da je većina strategija probira postala ušteda u odnosu na povećanje troškova povezanih s kemoterapijom za uznapredovali CRC (17).

#### **3.2) METODE PROBIRA**

Postoji nekoliko različitih testova probira za otkrivanje CRC-a, od kojih svaki ima prednosti i ograničenja. Najvažnija karakteristika testa probira je njegova osjetljivost, a to je postotak oboljelih koji dobiju pozitivan rezultat testa. Također je važna, ali manje od osjetljivosti, relativno visoka specifičnost, što je postotak pacijenata bez bolesti koji dobiju negativan rezultat. Kada propuštanje lezije ili bolesnog stanja ima potencijal za ozbiljne posljedice, osjetljivosti se daje prednost nad specifičnošću. Kada je mogućnost štete od prekomjernog liječenja od najveće važnosti, daje se prednost specifičnosti u odnosu na osjetljivost (18). Osim toga, test bi trebao biti precizan, dajući dosljedne rezultate kada se ponavlja. Pojedinci koje je potrebno pregledati često su asimptomatski i postizanje visoke stope suradnje takvih pojedinaca nužno je za učinkovit program probira, stoga bi test trebao biti prihvatljiv iz perspektive pojedinca. Test bi trebao biti jednostavan za primjenu i korištenje, lako dostupan, imati minimalne troškove i biti siguran kako bi se potaklo veliko sudjelovanje u naporima probira (18).

Metode probira koje postoje su: 1) Populacijski probir osoba u dobi od 50 do 74 godine redovitim fekalnim imunokemijskim testiranjem (FIT) koje smanjuje smrtnost od raka debelog crijeva i povećava udio rano otkrivenih karcinoma, a bazira se na imunokemijskoj detekciji hemoglobina stolici; 2) Testiranje stolice na okultno krvarenje (FOBT) enzimatskom

detekcijom hemoglobina u stolici; 3) Kolonoskopija ostaje zlatni standard i omogućuje preventivnu polipektomiju, ali je skupa, zahtijeva pripremu crijeva i nosi rizike poput perforacije crijeva; 4) Fleksibilna sigmoidoskopija alternativna je opcija i pokazalo se da smanjuje ukupnu smrtnost od raka debelog crijeva za približno 35% (70% za slučajeve koji nastaju u rektosigmoidu); 5) CT kolonografija je brza i niskorizična te nudi jednaku osjetljivost kao kolonoskopija, ali ima svoje nedostatke; 6) DNK stolice višestrukih meta (mt-sDNA) test identificira biomarkere u stolici koji su povezani s CRC-om i uznapredovalim adenomima. mt-sDNA je indicirana za osobe u dobi od 45 godina i starije koje imaju prosječan rizik od CRC-a (2,17).

### **3.3) PREDNOSTI I OGRANIČENJA**

Svaki od prethodno navedenih testova ima svoje prednosti i ograničenja.

Prednosti FIT-a su pristupačnost, neinvazivnost, niska cijena, mogućnost otkrivanja distalnog i proksimalnog CRC-a, a ograničenja su loše otkrivanje prekanceroznih lezija i ne mogućnost uklanjanja lezije u trenutku otkrivanja (17).

Iste prednosti i ograničenja vrijede i za FOBT uz nekoliko dodatnih ograničenja koja dolaze do izražaja kada se ta dva testa usporede. FOBT test kvalitativno detektira prisutnost hemoglobina, ali njegovo objektivno ograničenje je činjenica da reagens reagira i detektira hemoglobin ne samo iz ljudskog izvora, već i hemoglobin iz hrane (poput crvenog mesa) ili peroksidazu (obično iz povrća). Zbog toga je prije izvođenja testa potrebno informirati sudionike o ispravnoj prehrani (isključujući sastojke u hrani koji značajno pozitivno utječu na metodu). Za razliku od kvalitativnog FOBT-a, FIT je kvantitativna imuno-kemijska metoda koja se izvodi pomoću automatskog analizatora koristeći posebno dizajnirana visoko specifična protutijela koja mogu isključivo detektirati ljudski hemoglobin. Dodatni ograničavajući faktor FOBT-a u usporedbi s FIT-om je mogućnost lažno pozitivnih rezultata zbog interferencije lijekova (NSAID-i, aspirin, vitamin C) (17,19).

Kolonoskopija ima visoku osjetljivost, omogućuje vizualizaciju cijelog debelog crijeva, otkrivanje distalnih i proksimalnih lezija i može ukloniti lezije u trenutku otkrivanja. Ograničenja kolonoskopije su što je invazivna, zahtijeva pripremu crijeva, posebna postrojenja i sedaciju, skupa je, nije uvijek pristupačna, suradljivost pacijenata je niska te postoji rizik od perforacije crijeva ili krvarenja (17).



Sigmoidoskopija ima iste prednosti kao i kolonoskopija uz činjenicu da nije potrebna opća anestezija. Ograničenja su joj što je poluinvazivna, zahtijeva pripremu crijeva, skupa je, nije uvijek pristupačna, omogućuje pregled samo distalnog debelog crijeva i nelagodna je za pacijenta (17).

Prednosti CT kolonografije su visoka osjetljivost, mogućnost vizualizaciju cijelog debelog crijeva, sedacija nije potrebna, mogućnost otkrivanja distalnih i proksimalnih lezija. Ograničenja ove metode su poluinvazivnost, neugodna priprema crijeva, potreba za posebnim postrojenjima, nemogućnost uklanjanja lezije u trenutku otkrivanja i briga o radiološkoj sigurnosti (17).

Prednosti mt-sDNA testa su visoka osjetljivost, pristupačnost, neinvazivna detekcija proksimalnih i distalnih lezija, a ograničenja su slabija mogućnost detekcije prekanceroznih lezija i nemogućnost uklanjanja lezije u trenutku otkrivanja (17).

## **4) KOLOREKTALNI POLIPI**

### **4.1) VRSTE I HISTOLOŠKE KARAKTERISTIKE**

U debelom crijevu polipi nastaju iz sluznice. Oni mogu varirati u broju i veličini, od nekoliko milimetara do nekoliko centimetara. Obično se opisuju na temelju svog izgleda kao sesilni, peteljkasti, plosnati, uzdignuti ili udubljeni. Osim toga, histološki se klasificiraju kao neoplastični ili ne-neoplastični polipi. Ovo je važno kako bi se pomoglo u predviđanju njihovog malignog potencijala (20).

Ne-neoplastični polipi uključuju hamartome, upalne polipe i hiperplastične polipe koji nemaju maligni potencijal. Hiperplastični polipi najčešći su tip kolorektalnih polipa i podskupina su takozvanih nazubljenih polipa, često male veličine i često se nalaze u distalnom dijelu kolona. Hamartomi se mogu pojaviti sporadično ili kao dio sindroma polipoze kolona. Upalni polipi se obično vide u kontekstu upalnih bolesti crijeva (IBD-a) i nastaju zbog upalnih promjena sluznice debelog crijeva (2).

Najpoznatiji neoplastični polipi su adenomi koji nose maligni potencijal i koji su sve učestaliji zahvaljujući zapadnjačkoj prehrani. Prevalencija adenoma raste s dobi. 50% ljudi starijih od 60 godina ima kolorektalne adenome, a u polovice njih polipi su multipli. Adenomi se mogu nalaziti duž cijelog debelog crijeva, iako se veći polipi, koji nose veći rizik od zloćudnosti, češće nalaze u rektumu i distalnom dijelu crijeva. Histološki se mogu dodatno podijeliti kao tubularni, vilozni ili tubulovilozni, ovisno o žljezdanoj strukturi (2).

### **4.2) PREKANCEROZNE LEZIJE**

Kolorektalni polipi su prekursori za većinu kolorektalnih karcinoma. Neki kolorektalni polipi akumuliraju dovoljno mutacija da razviju displaziju visokog stupnja i eventualnu invaziju displastičnog elementa u submukozu. Invazija displastičnih elemenata u submukozu čini kliničku definiciju CRC-a (21). Izraz maligni polip specifično se odnosi na kolorektalnu leziju s rakom koji prodire u submukozu, ali se ne širi u mišićni sloj. Ove lezije su klasificirane kao pT1 u TNM klasifikacijskom sustavu. Sinonim i moderniji izraz je submukozno invazivna lezija. Maligni polipi predstavljaju najraniji oblik klinički relevantnog CRC-a u većine bolesnika jer neoplastična invazija submukoze omogućuje moguće limfne i vaskularne metastaze. Rizik od metastaza ovisi o nekoliko endoskopskih i histoloških značajki (22). Tradicionalno se smatralo da su adenomi jedina vrsta neoplastičnih polipa. Međutim, sada je

poznato da sesilne nazubljene lezije i tradicionalni nazubljeni adenomi, daljnje podskupine nazubljenih polipa, imaju maligni potencijal. Sesilne nazubljene lezije češće su u desnom dijelu debelog crijeva, imaju tendenciju da budu ravnije od konvencionalnih adenoma i često su prekrivene sluzavim poklopcem, što ih čini teškim za otkrivanje. Sada se smatra da oni čine između 15%-30% kolorektalnih karcinoma. Tradicionalni nazubljeni adenomi relativno su rijetki, čine <1% svih polipa, obično se nalaze u distalnom debelom crijevu i također mogu imati maligni potencijal (2).

#### **4.3) KLINIČKA SLIKA I DIJAGNOSTIKA**

Većina kolorektalnih polipa je asimptomatska. Rektalno krvarenje je obično skriveno i rijetko obilno pa je najčešći simptom. Adenomi su obično asimptomatski i otkrivaju se slučajno. Veći adenomi mogu povremeno uzrokovati krvarenje i anemiju. Grčevi, bol u trbuhu ili opstrukcija mogu se pojaviti kod velikih lezija. Rektalni polipi se mogu palpirati pri digitorektalnom pregledu. Ponekad polip na dugoj peteljci može prolabirati kroz anus. Rijetko, veliki vilozni adenomi mogu lučiti značajne količine sluzi, uzrokujući proljev i hipokalijemiju (McKittrick-Wheelockov sindrom) (21,23).

Dijagnoza se postavlja kolonoskopijom. Barijeva kaša, osobito pregled dvostrukim kontrastom je učinkovit, ali je poželjnije učiniti kolonoskopiju, jer se polipi mogu odstraniti prilikom postupka. S obzirom da su rektalni polipi često multipli te da mogu koegzistirati s rakom, potrebno je učiniti kompletnu kolonoskopiju do cekuma čak i kada se nađu distalne lezije fleksibilnim sigmoidoskopom budući da do 40%–50% oboljelih osoba ima polipe proksimalnije u debelom crijevu (21,23).

#### **4.4) PREVENCIJA I LIJEČENJE**

Acetilsalicilna kiselina i inhibitori COX–2 mogu spriječiti stvaranje novih polipa u bolesnika s polipima ili kolorektalnim karcinomom. Polipe treba u potpunosti odstraniti omčom ili elektrokirurškim biopsijskim kliještima prilikom totalne kolonoskopije. Kompletna ekscizija je osobito važna kod velikih viloznih adenoma koji imaju velik maligni potencijal. Ukoliko je kolonoskopsko odstranjivanje neuspješno, potrebno je učiniti laparotomiju (23). Iako su lezije ograničene na sluznicu i mišićni sloj sluznice prekanceroze, ne treba ih brkati s invazivnim rakom debelog crijeva (21). Ovisno o histološkom nalazu polipa, daljnje liječenje se prilagođava. Ako displastični epitel ne prodire u mišićni sloj sluznice, jasna je linija resekcije polipa i lezija je dobro diferencirana, preporučuje se endoskopska ekscizija s naknadnim

endoskopskim praćenjem. U slučajevima s dubljim prodorom procesa, nejasnom resekcijom linijom ili slabo diferenciranim lezijama, preporučuje se segmentalna resekcija kolona (23). Preporučeno liječenje adenoma s displazijom visokog stupnja trebala bi biti samo endoskopska resekcija, jer te lezije nemaju rizik od rezidualne neoplazije u crijevnoj stijenci ili limfnim čvorovima nakon potpune endoskopske resekcije (2). Budući da prodor u mišićni sloj sluznice omogućuje pristup limfi i povećava potencijal metastaziranja u limfne čvorove, takve bolesnike treba dalje obrađivati (23). Vrlo veliki sesilni polipi ponekad se mogu sigurno ukloniti endoskopskom resekcijom sluznice (EMR), ali mnogi zahtijevaju operaciju. Endoskopska submukozna disekcija (ESD) može se koristiti za neke lezije s visokom sumnjom na ograničenu submukoznu invaziju, iako je to tehnički zahtjevan postupak koji se ne izvodi rutinski (2). Postoji rasprava oko optimalnog vremenskog intervala praćenja nakon polipektomije. Većina stručnjaka preporučuje da se totalna kolonoskopija obavi jednom godišnje u sljedeće dvije godine, uz uklanjanje novootkrivenih lezija. Ako su rezultati pretraga nakon dvije godine negativni, odnosno ako nema novih promjena, preporučuje se kolonoskopija svake 2-3 godine (23).

#### **4.5) KLASIFIKACIJE**

##### **4.5.1) ENDOSKOPSKI I HISTOLOŠKI KLASIFIKACIJSKI SUSTAVI**

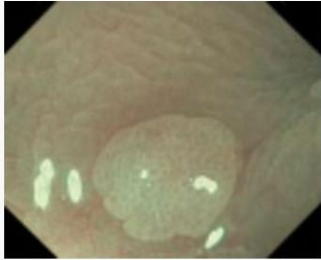

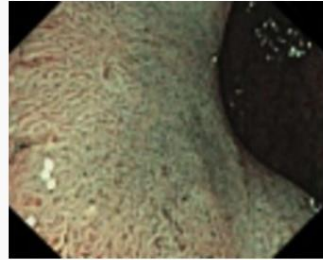
Optimalno upravljanje malignim polipima u modernoj kolonoskopiji temelji se na endoskopskoj dijagnostici. Prije endoskopske resekcije, svaka lezija debelog crijeva otkrivena tijekom kolonoskopije trebala bi proći potpunu procjenu morfologije, površine i uzorka krvnih žila lezije. Stručna procjena, često uz uporabu na boji temeljene kromoendoskopije ili elektroničke poboljšane slike, identificirat će lezije s endoskopskim karakteristikama specifičnim za duboko submukozno prodiranje raka. Duboko submukozno prodiranje kolorektalne lezije definirano je kao  $\geq 1$  mm submukoznog prodora i povezano je s visokim rizikom od preostalog karcinoma nakon endoskopske resekcije, posebno visokim rizikom od metastaza u limfne čvorove (24). Kada se uoče endoskopske karakteristike dubokog submukoznog prodiranja, područja koja pokazuju te karakteristike trebaju biti biopsirana, a pacijent treba biti zakazan za postupke određivanja stadija tumora u očekivanju kirurške resekcije (21). U slučaju nedostatka endoskopskih karakteristika dubokog submukoznog prodiranja, većina lezija debelog crijeva su kandidati za endoskopsku resekciju. Ne postoje endoskopski znakovi s visokom osjetljivošću ili specifičnošću za površinsko ( $<1$  mm) prodiranje. Međutim, postoje određene endoskopske karakteristike povezane s većim rizikom

površinskog submukoznog prodiranja, uključujući veličinu (>2 cm), depresivnu ili sesilnu morfologiju kod ngranuliranih bočno širećih tumora (LST-NG) i diskretne čvoriće kod granuliranih bočno širećih tumora (LST-G) (21). Neke lezije s tim karakteristikama treba razmotriti za *en bloc* endoskopsku resekciju (resekcija lezije u jednom komadu) jer *en bloc* resekcija optimizira patološku procjenu svake lezije, posebno s obzirom na dubinu invazije. Liječenje submukozno invazivnih lezija nakon resekcije optimalno zahtjeva multidisciplinarni pristup. U takvom pristupu najčešće sudjeluju patolog, kirurg i onkolog, a endoskopičar ima središnju ulogu u donošenju odluka te pristupu oboljelom pacijentu i njegovoj obitelji (21).

#### **4.5.2) KLASIFIKACIJA NA TEMELJU ENDOSKOPSKOG UZORKA POVRŠINE**

Endoskopska procjena kolorektalnih polipa i lezija za predviđanje histološke klase (tj. adenoma u odnosu na nazubljenu leziju) i utvrđivanje prisutnosti značajki povezanih s dubokom submukoznom invazijom važne su vještine za suvremenog kolonoskopičara. Endoskopska procjena može biti potpomognuta osvjetljenjem valnim duljinama koje poboljšavaju vizualizaciju krvnih žila i ocrtavaju površinske značajke polipa (npr. uskopojasno oslikavanje [NBI]), tehnikama naknadne obrade koje poboljšavaju te elemente ili optičkom magnifikacijom (21,25).

*Narrow Band Imaging International Colorectal Endoscopic (NICE)* klasifikacijski sustav koji je validiran u raznim studijama kao točan sustav za klasifikaciju polipa u tip 1 (nazubljena klasa: hiperplastični ili sesilni nazubljeni polip) ili tip 2 (konvencionalni adenom) (26). Lezije s poremećajem uzorka površine i strukture krvnih žila su tip 3, što je specifično (iako nije osjetljivo) za duboki submukozno invazivni karcinom (27) (Slika 2). NICE klasifikacijski sustav može se koristiti s ili bez magnifikacije i ne zahtjeva uporabu bojila.

	Tip 1	Tip 2	Tip 3
Boja	Isto ili svjetlije od okoline	Smeđe u odnosu na okolinu (boja dolazi od krvnih žila)	Smeđe do tamno smeđe u odnosu na okolinu; mogućnost pjegavih bijelih područja
Krvne žile	Nisu vidljive; ponekad izolirana žila koja prolazi duž lezije	Smeđe krvne žile koje okružuju bijele strukture	Sadrži područja s poremećajem ili nedostatkom krvnih žila
Površinski uzorak	Tamne i svjetle točke jednake veličine ili homogeni izostanak površinskog uzorka	Ovalne, tubularne ili razgranate bijele strukture okružene smeđim krvnim žilama	Amorfan ili nepostojeći površinski uzorak
Najvjerojatnija patologija	Hiperplastični polip	Adenom	Duboki submukozno invazivni karcinom
Slikovni primjer			

**Slika 2.** NICE klasifikacija

Preuzeto i modificirano s: <https://www.endoscopy-campus.com/en/classifications/polyp-classification-nice/>

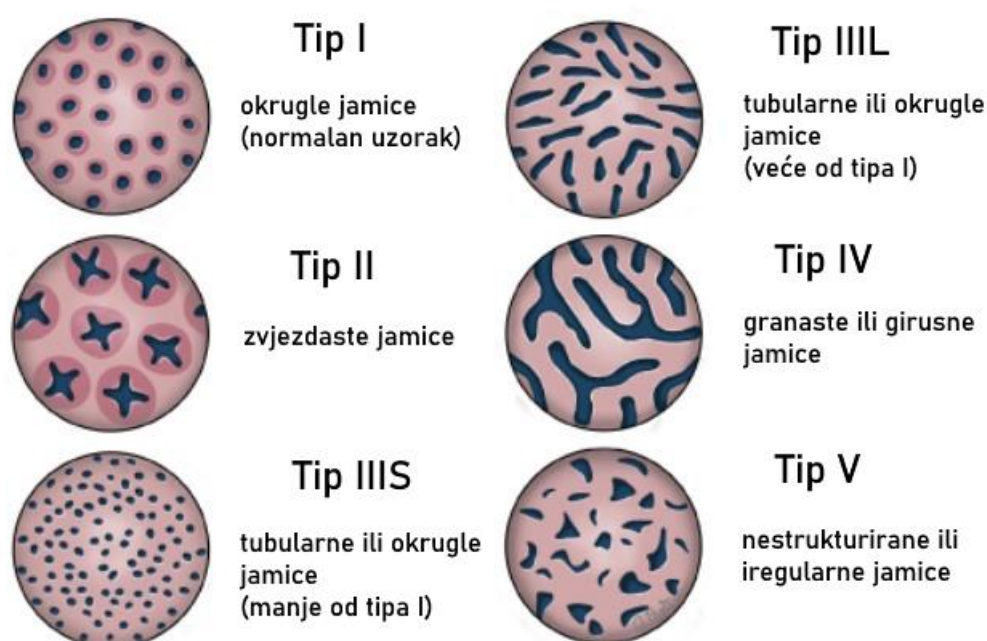
Jedno ograničenje NICE klasifikacije je da je teško razlikovati između niske razine displazije, visoke razine displazije i površinskog submukoznog prodiranja kod lezija tipa 2. Kako bi se riješilo to ograničenje, *Japanese NBI Expert Team (JNET)* objavio je novu NBI klasifikaciju kolorektalnih lezija 2014. godine, koja zahtijeva magnifikaciju. JNET zadržava NICE tipove 1 i 3, ali dijeli NICE tip 2 na JNET 2a i 2b, pri čemu se 2b karakteristike povezuju s visokom razinom displazije i površinskim submukoznim prodiranjem (21) (Tablica 1).

**Tablica 1.** JNET klasifikacija

Karakteristika	Tip 2A	Tip 2B
Krvne žile	Regularni kalibar i pravilna distribucija	Raznolik kalibar i nepravilna distribucija
Površinski uzorak	Tubularni, razgranati ili papilarni	Nepravilan
Najvjerojatnija patologija	Intramukozna neoplazija	Intramukozna neoplazija

	niskog stupnja	visokog stupnja / površinski submukozno invazivni karcinom
--	----------------	--

*Kudo* klasifikacijski sustav za uzorak jamica, koji se široko koristi na istoku, usvojen je i u zapadnom svijetu. Zahtijeva endoskopiju s magnifikacijom i s bojom za prskanje i omogućuje procjenu malignih polipa putem karakterizacije jamica, koji su otvori za crijevne žlijezde (21). Kako je opisano od strane Kudoa i suradnika, jamice se klasificiraju u 6 uzoraka: tip I, II, III L, III S, IV i V. Jamice tipa I pojavljuju se kao okrugle jamice; jamice tipa II pojavljuju se kao zvjezdaste ili papilarne jamice; jamice tipa III-S su male okrugle, tubularne jamice (manje od tipa I), a jamice tipa III-L su okrugle i tubularne jamice (veći od tipa I); jamice tipa IV pojavljuju se kao granaste ili girusne jamice, a jamice tipa V pojavljuju se kao nestrukturirane jamice. Uzorak jamice tipa V dalje se klasificira kao VN (nestrukturiran) i VI (iregularan). Tipovi I i II karakteristični su za normalne, nazubljene ili upalne polipe, dok se uzorci jamica III-V smatraju pokazateljima displazije i malignih promjena (28) (Slika 3).



**Slika 3.** Kudo klasifikacija (shema)

Preuzeto i modificirano s:

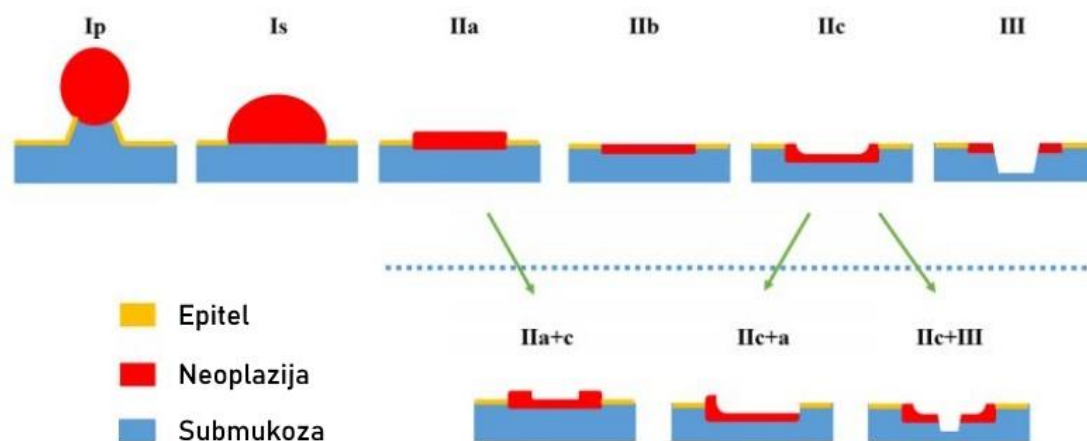
[https://www.uptodate.com/contents/image?imageKey=GAST%2F69425&source=graphics\\_gallery&topicKey=4079](https://www.uptodate.com/contents/image?imageKey=GAST%2F69425&source=graphics_gallery&topicKey=4079)

Osim Kudo klasifikacije, postoji još jedan klasifikacijski sustav temeljen na obliku jamica. Radi se o *Blue Laser Imaging Adenoma Serrated International Classification (BASIC)* klasifikaciji za karakterizaciju kolorektalnog polipa koja koristi Fujifilmov *Blue Laser Imaging* sustav (29). Postoje još nekoliko klasifikacija kolorektalnih lezija koje se temelje na endoskopiji s optičkom magnifikacijom i NBI-u, poput Hiroshima klasifikacije, Sano klasifikacije, Showa klasifikacije i Jikei klasifikacije, koje se uglavnom koriste u azijskim zemljama (21).

#### **4.5.3) KLASIFIKACIJA NA TEMELJU ENDOSKOPSKE MORFOLOGIJE**

*Paris* klasifikacija je endoskopska klasifikacija morfologije površinskih kolorektalnih lezija, pri čemu je lezija površinska kada njen endoskopski izgled sugerira da dubina prodora u stijenku probavnog sustava ne prelazi submukozu, odnosno da nema infiltracije mišićnog sloja. *Paris* klasifikacija opisuje 3 glavne površinske morfologije s podtipovima. Lezije se klasificiraju kao polipi (tip 0–I), koji uključuju peteljkastu (0–Ip) i sesilnu (0–Is) morfologiju; ili ravne lezije (tip 0–II), koje se sastoje od blago izdignute (0–IIa), ravne (0–IIb) i blago udubljene (0–IIc) morfologije. Lezije s trećom glavnom morfologijom, iskopanom (0–III), rijetko se viđaju u kolonu (21,30) (Slika 4).



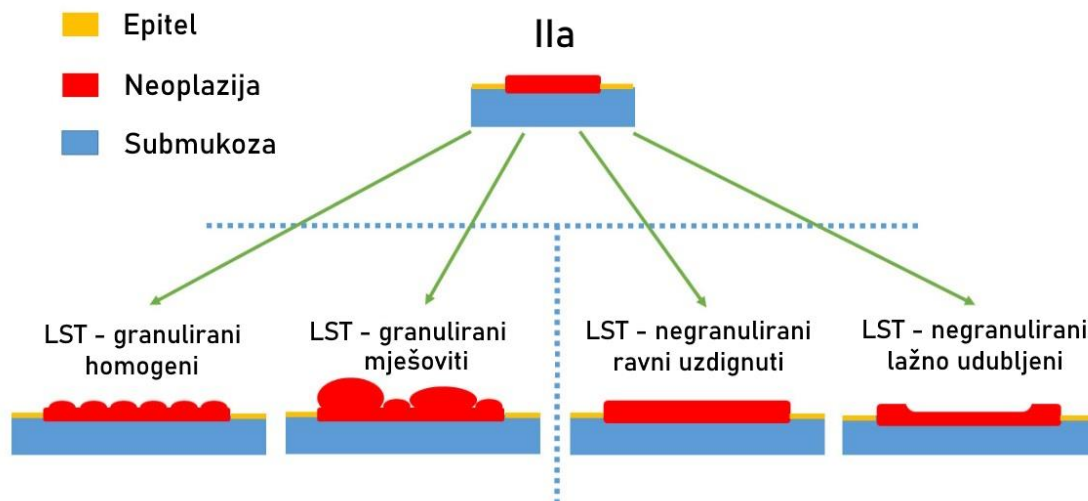


**Slika 4.** Paris klasifikacija (shema)

Preuzeto i modificirano s: <https://www.endoscopy-campus.com/en/classifications/paris-classification-early-cancer/>

Nadalje, postoji Paris klasifikacija za takozvane bočno šireće tumore (engl. *Laterally spreading tumors [LSTs]*). Okamoto i suradnici opisali su polipe u kolorektumu koji su veći od 10 mm, ravne (0–II) ili sesilne (0–Is) forme, te se lateralno (za razliku od vertikalno) šire duž stijenke kolona, kao LST-ove ili bočno šireće lezije. Ove lezije se dalje klasificiraju u 2 različita fenotipa, LST-G koji ima čvorastu površinu i LST-NG koji ima glatku površinu. LST-G se može subklasificirati prema čvoratoj površini i sastoji se od lezija s homogenim čvorovima jednake veličine i lezija s čvorovima različitih veličina, poznatih kao mješoviti LST-G. LST-NG ima glatku površinu i sastoji se od podvrsta ravno uzdignute i lažno udubljene (engl. *pseudodepressed*) (31) (Slika 5). Morfološke podvrste LST-a olakšavaju planiranje endoskopskog uklanjanja jer pružaju informacije o rizicima submukozne invazije i submukozne fibroze. Na primjer, LST-G s čvorovima jednake veličine nastoji rasti lateralno do vrlo velikih promjera s niskim rizikom razvoja submukozne invazije (<2%) ili značajne fibroze bez obzira na veličinu (32), dok LST-G s čvorovima različitih veličina ima veći rizik submukozne invazije (7,1% za lezije <20 mm i 38% za one >20 mm) s početkom invazije najčešće u najvećem čvoru (33). U takvim lezijama je poželjno ukloniti najveći čvor (i svaki čvor koji izgleda sumnjivo za prisutnost naprednije patologije) u jednom komadu, ako je to izvedivo, kako bi se optimizirala histološka procjena. LST-NG ima visok rizik submukozne invazije: 27,8% i 41,4% kod negranuliranih lažno udubljenih LST-ova veličine 10-19 mm i

20-29 mm, tim redosljedom, te 6,4% i 10,4% kod ngranuliranih plošno uzdignutih LST-ova veličine 10-19 mm i 20-29 mm (34). U takvim lezijama, točke invazije su obično višestruke. Osim toga, LST-NG lezije često imaju submukoznu fibrozu koja može otežati njihovo uklanjanje jednostavnom resekcijom omčom ili čak standardnom endoskopskom sluzničnom resekcijom (EMR) (21).



**Slika 5.** Paris klasifikacija za bočno šireće tumore (LST)

Preuzeto i modificirano s: <https://www.endoscopy-campus.com/en/classifications/paris-classification-early-colorectal-cancers/>

#### 4.5.4) HISTOLOŠKA KLASIFIKACIJA ZA DUBINU INVAZIJE KARCINOMA

Točno mjerenje dubine invazije kod malignih polipa obično zahtijeva poseban postupak obrade patološkog uzorka, to jest pričvršćivanje presječne površine uzorka na tvrdi materijal prije uranjanja u formalin. Pričvršćivanje uzorka omogućuje pravilno usmjerenje presjeka za procjenu od strane patologa. Za sesilne maligne polipe, *Kikuchi* klasifikacija opisuje dubinu invazije dijeljenjem submukoze u tri razine (SM1-3). SM1, 2 i 3 označavaju invaziju karcinoma u prvu trećinu, drugu trećinu i najdublju trećinu submukoze (35). Problematika primjene Kikuchi sustava leži u činjenici da cijela submukoza obično nije prisutna u uzorcima endoskopske resekcije. Iz tog razloga, Kikuchi sustav je uglavnom zamijenjen mjerenjem dubine submukozne invazije pomoću optičkog mikrometra. Invazija dubine <1 mm naziva se površinskom submukoznom invazijom i povezana je s vrlo niskim rizikom od metastaza u limfnim čvorovima (0%–4%), pod uvjetom da su druge nepovoljne histološke značajke

odsutne. Invazija dubine >1 mm (duboka submukozna invazija) povezana je s značajnim rizikom od preostale bolesti u crijevnoj stijenci ili limfnim čvorovima nakon endoskopske resekcije (10%–18%) (36).

Haggitt i suradnici predložili su klasifikacijski sustav za dubinu invazije karcinoma u polipima. *Haggittov* klasifikacijski sustav je najkorisniji za peteljkaste polipe. Neoplazije unutar peteljkastih polipa klasificiraju se kao nivoi 0–4. U nivou 0, displastični elementi su ograničeni na sluznicu. Nivoi 1–4 imaju submukoznu invaziju, ali se temelje na invazivnom dijelu u glavi, vratu i peteljci peteljkastog polipa. Nivo 1 označava invaziju raka u submukozu, ali je ograničena na glavu peteljkastog polipa. Nivo 2 označava da su stanice raka dosegle vrat peteljkastog polipa, a u nivou 3, stanice raka zahvaćaju peteljku. Nivo 4 označava da stanice raka zahvaćaju submukozu ispod peteljke, ali ne i mišićni sloj (*muscularis propria*) peteljkastog polipa. Sve zloćudno nepeteljkaste lezije koje po definiciji imaju submukoznu invaziju klasificiraju se kao Haggitt nivo 4. Budući da endoskopičari uklanjaju peteljkaste polipe preko peteljke, to ograničava kliničku relevantnost Haggitt klasifikacije u procjeni zloćudnih polipa resekiranih endoskopski (21,37).

## **5) UMJETNA INTELIGENCIJA U KOLONOSKOPIJI**

### **5.1) PRIMJENA UMJETNE INTELIGENCIJE**

Umjetna inteligencija (AI) je područje računalne znanosti posvećeno izgradnji pametnih strojeva koji su sposobni obavljati zadatke koji obično zahtijevaju ljudsku razinu inteligencije. U proteklom desetljeću, značajan doprinos tehnika dubokog učenja u ovoj naprednoj tehnologiji odigrao je ključnu ulogu u medicini i zdravstvenim sustavima (38). Općenito, primjene umjetne inteligencije u medicinskom području imaju dvije glavne grane: virtualnu i fizičku. Strojno učenje (ML) i duboko učenje (DL, podskup ML) čine virtualnu komponentu AI. Algoritmi strojnog učenja dalje se dijele na nadzirano, nenadzirano i potkrijepljeno učenje (39). Strojno učenje je podskup algoritama umjetne inteligencije koji omogućuje sustavima da automatski uče i poboljšavaju se u obavljanju zadataka na temelju iskustva koristeći statističke metode. Duboko učenje je podskup strojnog učenja koji je sposoban za nenadzirano učenje. Koristi višeslojne neuronske mreže za ekstrakciju značajki i algoritme samotreniranja koji oponašaju način rada ljudskog mozga u obradi podataka (5). Najvažnija shema dubokog učenja je konvolucijska neuronska mreža (CNN) koja predstavlja poseban tip višeslojne umjetne neuronske mreže koja je izuzetno učinkovita za klasifikaciju slika. Njezina primjena uspješno se proširila u svijet moderne medicine (40). Ova nova tehnologija donijela je jedinstvene doprinose u dijagnozi i terapiji nekoliko vrsta raka, uključujući karcinome debelog crijeva. S ciljem poboljšanja strategija pregleda, dijagnoze i liječenja pacijenata s kolorektalnim karcinomom, aktualna istraživanja su pokazala da skrb vođena umjetnom inteligencijom može imati presudnu ulogu u kliničkoj praksi. Nedavno su istraživači dizajnirali AI modele kako bi smanjili stope propuštenih adenoma i rizik od razvoja raka poboljšavajući rezultate pregleda debelog crijeva. Pomoć umjetne inteligencije u otkrivanju kolorektalnih polipa i optičkoj dijagnozi kod kolonoskopije može pomoći endoskopičarima da postave točne i pravovremene dijagnoze (41,42).

### **5.2) DETEKCIJA KOLOREKTALNIH POLIPA POMOĆU UMJETNE INTELIGENCIJE**

Kolonoskopija je racionalna metoda probira za kolorektalni karcinom koja se može dosljedno provoditi od otkrivanja do liječenja i prekanceroznih i karcinomskih lezija. Velika kohortna studija je prethodno pokazala da kolonoskopija može smanjiti smrtnost povezanu s CRC-om za 68% (43). Međutim, učinkovitost i kvaliteta kolonoskopije uvelike ovise o vještini, znanju

i iskustvu endoskopičara. Većina adenomatoznih lezija koje su previđene prilikom inicijalne kolonoskopije postaju uzrok razvoja post-kolonoskopskog CRC-a (3). Otkrivanje i uklanjanje adenomatoznih polipa tijekom kolonoskopije je najučinkovitiji način smanjenja incidencije i smrtnosti od kolorektalnog karcinoma (44). Broj otkrivenih kolorektalnih adenoma tijekom kolonoskopije, nazvan stopa otkrivanja adenoma (ADR), smatra se glavnim pokazateljem kvalitete kolonoskopije. Pacijenti imaju koristi od endoskopičara s visokom ADR jer sa svakim povećanjem ADR za 1% postoji povezan pad rizika za intervalni kolorektalni karcinom za 3% (14). S obzirom na važnost poboljšanja ADR, istraživanje se usredotočilo na poboljšanje tehnologije endoskopske opreme, metoda pripreme crijeva i strategija promatranja, s ciljem povećanja otkrivanja adenoma tijekom kolonoskopije. Međutim, polipi se i dalje mogu previdjeti, pri čemu se do 27% polipa previdi iz različitih razloga. Polipi koji se nalaze izvan vidnog polja su jedan od razloga za neprepoznavanje adenoma, ali jednako je važno obraćati pažnju i na neprepoznate polipe unutar vidnog polja (44). Previđanje polipa dešava se poglavito iz dva glavna razloga: slijepe točke vidnog polja endoskopa i ljudska pogreška (nezamjećivanje polipa koji se nalazi u vidnom polju). Na prvu još ne možemo utjecati, ali za ljudsku pogrešku uvodi se model umjetne inteligencije kao potencijalno rješenje (45). Sustavi za dijagnostiku temeljeni na računalno potpomognutoj dijagnostici, zasnovani na dubokom učenju, postali su jedan od najvažnijih istraživačkih interesa u području endoskopije diljem svijeta, jer se mogu jednostavno i jeftino prilagoditi konvencionalnim endoskopskim sustavima. Računalno potpomognuta dijagnostika podrazumijeva dvije podkategorije: računalno potpomognuto otkrivanje (CADE), koje podržava otkrivanje lezija, i računalno potpomognuta dijagnostika (CADx), koja podržava diferencijalnu dijagnozu lezija (3).

Misawa i suradnici 2018. su godine razvili vlastiti AI-potpomognuti CADe sustav te ga isprobali na prethodno prikupljenim video snimkama kolonoskopskih nalaza. Retrospektivno su prikupili video snimke kolonoskopija od sudionika studije koji su prošli kolonoskopiju unazad par godina. Snimanje za svaki video započelo je intubacijom u cekumu i završilo izvlačenjem endoskopa kroz anus. Dva stručna endoskopičara su označavala prisutnost polipa u svakom kadru svakog videa, pri čemu je ta oznaka tretirana kao zlatni standard za prisutnost polipa. Kako bi koristili ove video zapise za strojno učenje i njegovu evaluaciju, podijelili su ih u kratke video isječke. Nadalje, kratki video isječci bili su podijeljeni u dvije grupe: uzorci za učenje i uzorci za testiranje. Uzorci za učenje korišteni su za strojno učenje, dok su uzorci za testiranje korišteni za evaluaciju performansi sustava. Za evaluaciju performansi CADe

sustava, izračunali su osjetljivost, specifičnost i točnost sustava na razini pojedinačnih slika. Kada je vjerojatnost premašila vrijednost praga, sustav je to smatrao pozitivnim otkrivanjem. Osjetljivost je izračunata dijeljenjem broja slika koje je sustav ispravno otkrio s ukupnim brojem slika polipa u uzorku za testiranje. Specifičnost je izračunata dijeljenjem broja ispravno dijagnosticiranih negativnih slika od strane sustava s ukupnim brojem negativnih slika u uzorcima za testiranje. Osjetljivost je iznosila 90,0%, specifičnost 63,3% i točnost za analizu na razini slika 76,5% (45).

Nekoliko studija je pokazalo da pomoć drugog promatrača povećava stopu detekcije polipa (PDR), ali takva strategija i dalje izaziva kontroverze u pogledu povećanja stope detekcije adenoma (ADR) (46). Wang i suradnici u tu su svrhu 2019. godine objavili prospektivnu randomiziranu kontroliranu kliničku studiju. Koristili su sustav za automatsku detekciju polipa u stvarnom vremenu razvijen na modelu dubokog učenja. U preliminarnom istraživanju koje su proveli, algoritam je validiran i utvrđeno je da ima osjetljivost od 94,38% i specifičnost po slici od 95,92% te područje ispod krivulje operativne karakteristike prijemnika (ROC) od 0,984. Prospektivna studija je osmišljena kao randomizirano kontrolirano ispitivanje kako bi se istražio utjecaj sustava automatskog otkrivanja polipa, koji djeluje kao pomoćnik endoskopičaru, na stopu otkrivanja polipa (PDR) i stopu otkrivanja adenoma (ADR). Monitor sustava bio je postavljen fiksno i paralelno uz originalni endoskopski monitor. U istraživanju je sudjelovalo osam liječnika, specijalista gastroenterologije, različitog iskustva u izvođenju kolonoskopije (100 - 20000 kolonoskopija) Svaki pacijent je prospektivno randomiziran u dvije skupine pomoću digitalnog generatora slučajnih brojeva prije postupka kolonoskopije. U kontrolnoj skupini je izvršena rutinska kolonoskopija, dok je u istraživačkoj skupini (CADE skupina) korišten sustav za automatsko otkrivanje polipa u stvarnom vremenu kako bi se pomoglo endoskopičaru. Sustav je obrađivao svaki kadar i prikazivao lokaciju detektiranog polipa pomoću plavog okvira na susjednom monitoru uz istodobni zvučni alarm. U CADe skupini su također bilježeni propušteni polipi od strane sustava i lažni alarmi sustava. Propušteni polip je definiran kao polip potvrđen od strane endoskopičara, ali ne detektiran od strane sustava. Lažni alarm je definiran kao detektirana lezija koju je sustav neprekidno označavao, a endoskopičar je procijenio da se ne radi o polipu. Rezultati su pokazali značajan porast ADR, PDR te prosječnog broja polipa i adenoma po kolonoskopiji u CADe skupini u usporedbi s kontrolnom skupinom. Međutim, povećanje ukupnog otkrivanja adenoma uglavnom je

rezultat povećanja otkrivanja diminutivnih adenoma (<5mm) i malih hiperplastičnih polipa (47).

Jedno od glavnih ograničenja ovih studija koje nisu slijepa je operativna pristranost. Uz pomoć CADe sustava, endoskopičari koji izvode postupak mogu ili posvetiti više pažnje zbog natjecateljskog duha ili se opustiti i osloniti se na CADe sustav. U oba slučaja, ova pristranost može precijeniti ili podcijeniti učinkovitost CADe sustava (48). Wang i suradnici nastavili su svojim radom i 2020. godine objavili jednocentričnu, randomiziranu, dvostruko slijepu studiju. Svi prikladni pacijenti su nasumično podijeljeni (1:1) i imali su kolonoskopiju uz pomoć CADe sustava ili kolonoskopiju s lažnim sustavom kao kontrolnu skupinu. Pacijenti nisu bili svjesni svoje nasumične uloge, a prikrivanje operativnih endoskopičara postignuto je putem lažnog sustava. Grupiranje i rezultati lažnog i CADe sustava bili su vidljivi samo drugom promatraču na drugom monitoru. Promatrač je pokazao područje koje je sustav detektirao laserskim pokazivačem kako bi operativni endoskopičar pogledao samo ako detektirano područje nije smatrao polipom ili ako je bilo izvan vidnog polja. Primarni ishod bio je ADR, a sekundarni ishodi su bili PDR te broj polipa po kolonoskopiji i broj adenoma po kolonoskopiji, koji su izračunati dijeljenjem ukupnog broja otkrivenih polipa ili adenoma s ukupnim brojem obavljenih kolonoskopija. Rezultati su pokazali da je broj otkrivenih polipa i adenoma bio je značajno veći u CADe grupi u usporedbi s kontrolnom skupinom kada se uzimao u obzir njihov oblik (sesilni) i veličina (od 0 mm do  $\leq 5$  mm). PDR je bio značajno veći s CADe sustavom u usporedbi s lažnim sustavom, pri čemu je 37% pacijenata u kontrolnoj skupini s lažnim sustavom i 52% pacijenata u CADe grupi imalo otkriven polip. ADR je bio značajno veći s CADe sustavom u usporedbi s lažnim sustavom, pri čemu je 28% pacijenata u kontrolnoj skupini s lažnim sustavom i 34% pacijenata u CADe grupi imalo otkriven adenom. Rezultati su bili statistički značajni (44).

Osim ADR, još jedna od mjera kvalitete kolonoskopije je stopa propuštanja adenoma (AMR). Nju su kao primarni ishod svojeg, u 2021. godini objavljenog, multicentričnog randomiziranog kontroliranog kliničkog ispitivanja koristili Kamba i suradnici (3). Cilj ove studije bio je razjasniti može li se smanjiti AMR uz pomoć CADe sustava tijekom kolonoskopije u svrhu probira i praćenja kolorektalnog karcinoma. Pacijenti u dobi od 40 do 80 godina koji su upućeni na kolorektalni probir ili praćenje na četiri mjesta u Japanu slučajno su podijeljeni u omjeru 1:1 u jednu od dvije skupine: „primarna standardna kolonoskopija (SK)“ ili "primarna CADe", kako bi prošli tandemske postupak u istom danu. Tandemske kolonoskopije izvodili su isti endoskopičari prema prethodno određenom redoslijedu. Svi

polipi otkriveni u svakom prolazu su histopatološki dijagnosticirani nakon biopsije ili resekcije. AMR u primarno CADe grupi bio je značajno niži (13.8%) u usporedbi s AMR-om u primarno SK grupi (36,7%), a rezultati su bili statistički značajni ( $P < 0,0001$ ). Slični rezultati su primijećeni za stopu propuštanja polipa (PMR) (CADe=14,2%; SK=40,6%;  $P < 0,0001$ ) i stopu propuštanja sesilnih nazubljenih lezija (SSLMR) (CADe=13,0%; SK=38,5%;  $P=0,03$ ). Stopa otkrivanja adenoma uz pomoć CADe potpomognute kolonoskopije iznosila je 64,5%, što je značajno više u odnosu na standardnu kolonoskopiju (53,6%,  $P=0,036$ ) (3).

Nadalje, u randomiziranoj kliničkoj studiji objavljenj 2022. godine, Shaukat i suradnici istražili su korist i sigurnost korištenja CADe sustava u rutinskim kolonoskopijama. Pacijenti su im bili nasumično dodijeljeni standardnoj ili CADe skupini kolonoskopije. Dva primarna ishoda bila su adenomi po kolonoskopiji (APC), ukupan broj reseciranih adenoma podijeljen s ukupnim brojem kolonoskopija; i stopa točne histologije (THR), udio resekcija s klinički značajnom histologijom podijeljen s ukupnim brojem resekcija polipa. APC se značajno povećao s upotrebom CADe uređaja (standardno=0,83; CADe=1,05;  $P=0,002$ ). Nije bilo smanjenja THR s upotrebom CADe uređaja (standardno=71,7%; CADe=67,4%;  $P < 0,001$ ). CADe uređaj statistički je poboljšao ukupno otkrivanje adenoma (APC) bez istodobnog povećanja resekcije ne-neoplastičnih lezija (THR) (49).

### **5.3) KLASIFICIRANJE KOLOREKTALNIH POLIPA POMOĆU UMJETNE INTELIGENCIJE**

S kontinuiranim poboljšanjem kvalitete endoskopskih slikovnih sustava, optička dijagnostika sve više se koristi za predviđanje histologije kolorektalnih polipa, poput prisutnosti neoplastičnih lezija ili čak submukozne invazije. Ove informacije mogu biti vrlo korisne pri određivanju endoskopske mogućnosti resekcije, što vodi ispravnijim planovima liječenja (4).

Lui i suradnici proveli su 2020. godine sustavni pregled literature i meta-analizu o preciznosti AI u detekciji i histološkoj predikciji kolorektalnih polipa. Njihovo istraživanje je pokazalo da je umjetna inteligencija bila precizna u predviđanju histologije, s ukupnom osjetljivošću od 92,3%, specifičnošću od 89,8% i površinom ispod ROC krivulje (AUC) od 0,96. S obzirom na moguću primjenu politike "reseciraj i odbaci" za diminutivne polipe, a koju je zadalo Američko društvo za gastrointestinalnu endoskopiju (ASGE), dodatno je istražena točnost umjetne inteligencije u predviđanju histologije diminutivnih polipa. Ukupna negativna



prediktivna vrijednost AI za predviđanje histologije diminutivnih polipa iznosila je 91,3% (ili 95,1% u slučaju NBI), što bi moglo zadovoljiti prag politike "reseciraj i odbaci" (4).

Studija objavljena 2022. godine od strane Rondonottija i suradnika bavi se problemom preciznosti optičke dijagnoze umjetne inteligencije kod donošenja odluke o resekciji diminutivnih rektosigmoidnih polipa (DRSP) (50). Inicijativa PIVI (*Preservation and Innovation of Valuable Endoscopic Innovation*) je program Američkog društva za gastrointestinalnu endoskopiju čiji je cilj identificirati važna klinička pitanja povezana s endoskopijom i uspostaviti unaprijed određene dijagnostičke i terapijske pragove za endoskopske tehnologije namijenjene rješavanju tih kliničkih pitanja (51). U Rondonottijevoj studiji diminutivni rektosigmoidni polipi kategorizirani su kao adenomi ili ne-adenomi od strane endoskopičara koji su imali različito stručno znanje u optičkoj dijagnostici, uz pomoć sustava umjetne inteligencije u stvarnom vremenu (CAD-EYE). Primarni krajnji rezultat bio je postizanje negativne prediktivne vrijednosti (NPV) od  $\geq 90\%$  za adenomatoznu histologiju u optičkoj dijagnostici DRSP-a s visokim stupnjem povjerenja uz pomoć AI sustava (prag PIVI-1), pri čemu je histopatologija korištena kao referentni standard. Korištenjem AI u visoko pouzdanom optičkom dijagnosticiranju postignuta je točnost od 92,3%. Negativna prediktivna vrijednost AI-potpomognute optičke dijagnoze za DRSP-e (PIVI-1) iznosila je 91,0%. Točnost AI-potpomognute optičke dijagnoze bila je značajno niža kod neiskusnih stručnjaka (82,3%) u odnosu na iskusne stručnjake (91,9%). Međutim, neiskusni stručnjaci su se brzo približili razini performansi iskusnih stručnjaka tijekom vremena. Ovo istraživanje je pokazalo da AI-potpomognuta optička dijagnoza zadovoljava potrebne PIVI pragove, ali ne umanjuje potrebu za visokim stupnjem povjerenja i stručnosti endoskopičara. Također, ukazuje se na korist ovakvih sustava kao pomoć neiskusnim endoskopičarima (50).

Barua i suradnici objavili su u 2022. godini multicentričnu kliničku studiju koja je usporedila novi CADx sustav vizualizacije polipa u stvarnom vremenu tijekom kolonoskopije sa standardnom vizualnom inspekcijom diminutivnih polipa u sigmoidnom kolonu i rektumu radi optičke dijagnoze neoplastične histologije. Primarni krajnji rezultat bio je osjetljivost CADx i vizualne inspekcije za neoplastične polipe u usporedbi s histopatologijom. Sekundarni krajnji rezultati bili su specifičnost i razina povjerenja kolonoskopičara u optičku dijagnozu bez pomoći. Osjetljivost za dijagnozu neoplastičnih polipa standardnom vizualnom inspekcijom iznosila je 88,4% u usporedbi s 90,4% kod CADx-a. Specifičnost je bila 83,1% kod standardne vizualne inspekcije i 85,9% kod CADx-a. Postotak procjene polipa s visokim stupnjem povjerenja iznosio je 74,2% kod standardne vizualne inspekcije naspram 92,6% kod

CADx-a. Zaključno, procjena s CADx-om u stvarnom vremenu nije značajno povećala osjetljivost za neoplastične polipe tijekom kolonoskopije. Postoje obećavajući znakovi povećane specifičnosti i poboljšanog povjerenja u optičku dijagnozu, ali potrebna su daljnja istraživanja i statistička analiza (52).

## 6) ZAKLJUČAK

Umjetna inteligencija pronalazi svoju primjenu u svijetu, pa tako i u medicini, u sve većoj mjeri. Integracija sustava temeljenih na umjetnoj inteligenciji u probiru, dijagnozi i liječenju kolorektalnog karcinoma može poboljšati kliničke ishode i prognozu za pacijente. U posljednjim godinama, tehnike dubokog učenja sve više se primjenjuju u kliničkom istraživanju raka. Računalno potpomognuti sustavi mogu pružiti liječnicima pomoć u otkrivanju i dijagnosticiranju prekanceroznih lezija ili rane faze kolorektalnog karcinoma (5). Brojne studije su pokazale kako AI podiže kvalitetu kolonoskopije preko raznih pokazatelja kao što su ADR, PDR ili AMR, uglavnom zbog povećane detekcije diminutivnih adenoma i malih hiperplastičnih polipa (3,44,47). AI, osim toga, detektira polipe s visokom točnošću, pouzdanošću i dosljednošću, služeći kao drugi promatrač sličan medicinskoj sestri ili promatraču u obuci, što dokazano povećava detekciju polipa (44,46). Predviđanje histologije endoskopskih nalaza zahtijeva temeljitu obuku i iskustvo, no visoko obučeni endoskopičari možda nisu uvijek dostupni. Stoga, dostupnost sustava potpomognutog umjetnom inteligencijom može potencijalno ispuniti tu prazninu i pružiti pomoć manje iskusnim endoskopičarima pri karakterizaciji kolorektalnih polipa u stvarnom vremenu (4). Međutim, CADe i CADx sustavi i dalje su skupi i prisutni samo u većim centrima gdje postoji dovoljan broj stručnjaka koji će ih znati adekvatno koristiti. Kako bi njihova primjena postala pristupačnija te kako bi se odvagali trošak i korist takvih sustava, trebalo bi provesti istraživanja u više svjetskih centara. Sustavi umjetne inteligencije neće zamijeniti liječnike, već će poboljšati njihovu učinkovitost pomažući u otkrivanju lezija, smanjujući vrijeme postupka i pružajući povratne informacije o kvaliteti endoskopije u stvarnom vremenu (53).

## 7) ZAHVALE

Zahvaljujem mentoru, izv. prof. dr. sc. Nevenu Baršiću na iskazanom povjerenju, strpljenju, pristupačnosti i na pomoći tijekom izrade diplomskog rada te na mentoriranju u pisanju znanstvenih radova iz područja gastrointestinalne endoskopije. Zahvaljujem se i ostalim članovima povjerenstva izv. prof. dr. sc. Luciji Virović Jukić i doc. dr. sc. Ivani Vuković Brinar na ukazanom povjerenju pri izradi ovog diplomskog rada.

Zahvaljujem se i dr. Robertu Glavasu koji mi je pobudio interes za interventnu gastroenterologiju i endoskopiju zajedno s doc. dr.sc. Tajanom Pavić koja je taj interes propagirala. Zahvaljujem se i dr. Georgios Kationiosu koji me je u Švedskoj učio endoskopske klasifikacije kolorektalnih polipa o kojima sam imao priliku pisati u ovom diplomskom radu.

Zahvaljujem svojoj majci Suzani i ocu Danijelu na nesebičnoj ljubavi, potpori i strpljenju koje nije izostalo ni u jednom trenu, ne samo za vrijeme studija nego i kroz život. U istoj mjeri se zahvaljujem svojim bakama i djedovima koji su sa mnom proživljavali ispite, nekad čak i intenzivnije nego ja, te užoj i široj obitelji koji su bili tu za mene kada god sam ih trebao. Za kraj, hvala svim mojim prijateljima i kolegama iz sekcija/udruga koji su ovo razdoblje studija učinili puno bezbolnijim i zabavnijim.

## 8) LITERATURA

1. Epidemiologija raka debelog crijeva u Hrvatskoj [Internet]. Hrvatski zavod za javno zdravstvo. 2022 [cited 2023 Jun 4]. Available from: <https://www.hzjz.hr/sluzba-epidemiologija-prevenција-nezaraznih-bolesti/epidemiologija-raka-debelog-crijeva-u-hrvatskoj/>
2. Penman I, Ralson S, Strachan M, Hobson R. Davidson's Principles and Practice of Medicine. 23rd ed. Elsevier; 2018.
3. Kamba S, Tamai N, Saitoh I, Matsui H, Horiuchi H, Kobayashi M, et al. Reducing adenoma miss rate of colonoscopy assisted by artificial intelligence: a multicenter randomized controlled trial. *J Gastroenterol*. 2021 Aug 1;56(8):746–57.
4. Lui TKL, Guo CG, Leung WK. Accuracy of artificial intelligence on histology prediction and detection of colorectal polyps: a systematic review and meta-analysis. Vol. 92, *Gastrointestinal Endoscopy*. Mosby Inc.; 2020. p. 11-22.e6.
5. Mitsala A, Tsalikidis C, Pitiakoudis M, Simopoulos C, Tsaroucha AK. Artificial intelligence in colorectal cancer screening, diagnosis and treatment. A new era. Vol. 28, *Current Oncology*. MDPI; 2021. p. 1581–607.
6. Dekker E, Tanis PJ, Vleugels JLA, Kasi PM, Wallace MB. Colorectal cancer [Internet]. [www.thelancet.com](http://www.thelancet.com). Available from: [www.thelancet.com](http://www.thelancet.com)
7. Jameson JL, Fauci A, Kasper D, Hauser S, Longo D, Loscalzo J. Harrison's Principles of Internal Medicine. 20th ed. Vol. 2. McGraw-Hill Education; 2018.
8. Henrikson NB, Webber EM, Goddard KA, Scrol A, Piper M, Williams MS, et al. Family history and the natural history of colorectal cancer: systematic review. *Genetics in Medicine*. 2015 Sep;17(9):702–12.
9. Czene K, Lichtenstein P, Hemminki K. Environmental and heritable causes of cancer among 9.6 million individuals in the Swedish family-cancer database. *Int J Cancer*. 2002 May 10;99(2):260–6.
10. Syngal S, Brand RE, Church JM, Giardiello FM, Hampel HL, Burt RW. ACG Clinical Guideline: Genetic Testing and Management of Hereditary Gastrointestinal Cancer Syndromes. *American Journal of Gastroenterology*. 2015 Feb;110(2):223–62.
11. Krämer HU, Schöttker B, Raum E, Brenner H. Type 2 diabetes mellitus and colorectal cancer: Meta-analysis on sex-specific differences. *Eur J Cancer*. 2012 Jun;48(9):1269–82.
12. Kostic AD, Chun E, Robertson L, Glickman JN, Gallini CA, Michaud M, et al. *Fusobacterium nucleatum* Potentiates Intestinal Tumorigenesis and Modulates the Tumor-Immune Microenvironment. *Cell Host Microbe*. 2013 Aug;14(2):207–15.
13. the National Cancer Registry of. Vol. 362, *Colorectal Cancer N Engl J Med*. 2010.

14. Corley DA, Jensen CD, Marks AR, Zhao WK, Lee JK, Doubeni CA, et al. Adenoma Detection Rate and Risk of Colorectal Cancer and Death. *New England Journal of Medicine*. 2014 Apr 3;370(14):1298–306.
15. Ferlitsch M, Moss A, Hassan C, Bhandari P, Dumonceau JM, Paspatis G, et al. Colorectal polypectomy and endoscopic mucosal resection (EMR): European Society of Gastrointestinal Endoscopy (ESGE) Clinical Guideline. Vol. 49, *Endoscopy*. Georg Thieme Verlag; 2017. p. 270–97.
16. Jayanna M, Burgess NG, Singh R, Hourigan LF, Brown GJ, Zanati SA, et al. Cost Analysis of Endoscopic Mucosal Resection vs Surgery for Large Laterally Spreading Colorectal Lesions. *Clinical Gastroenterology and Hepatology*. 2016 Feb 1;14(2):271-278.e2.
17. Simon K. Colorectal cancer development and advances in screening. Vol. 11, *Clinical Interventions in Aging*. Dove Medical Press Ltd.; 2016. p. 967–76.
18. Ling BS, Moskowitz MA, Wachs D, Pearson B, Schroy PC. Attitudes Toward Colorectal Cancer Screening Tests A Survey of Patients and Physicians [Internet]. Available from: [www.blackwellscience.com/jgi](http://www.blackwellscience.com/jgi)
19. Mayer L, Gae M, Dobrijevi S, Pacir Prskalo Z. CAMPARISON OF FIT TO gFOBT IN COLORECTAL CANCER SCREENING USPOREDBA FIT-a I FOBT-a U PROBIRU ZA KOLOREKTALNI KARCINOM. Vol. 41, *REVIEW Libri Oncol*. 2013.
20. Kumar V, Abbas A, Aster J. *Robbins Basic Pathology*. 10th ed. Elsevier; 2017.
21. Shaukat A, Kaltenbach T, Dominitz JA, Robertson DJ, Anderson JC, Cruise M, et al. Endoscopic Recognition and Management Strategies for Malignant Colorectal Polyps: Recommendations of the US Multi-Society Task Force on Colorectal Cancer. *Gastroenterology*. 2020 Nov 1;159(5):1916-1934.e2.
22. Hackelsberger A, Frühmorgen P, Weiler H, Heller T, Seeliger H, Junghanns K. Endoscopic Polypectomy and Management of Colorectal Adenomas with Invasive Carcinoma. *Endoscopy*. 1995 Feb 17;27(02):153–8.
23. Ivančević Ž, Pavić T, Štimac D, Novak S, Degoricija V, Delić-Brkljačić D, editors. *MSD Priručnik dijagnostike i terapije*. 3rd ed. Split: Placebo; 2020.
24. Schlemper RJ, Riddell RH, Kato Y, Borchard F, Cooper HS, Dawsey SM, et al. The Vienna classification of gastrointestinal epithelial neoplasia [Internet]. Vol. 47, *Gut*. 2000. Available from: [www.gutjnl.com](http://www.gutjnl.com)
25. Uraoka T, Higashi R, Saito Y, Matsuda T, Yamamoto K. Impact of narrow-band imaging in screening colonoscopy. Vol. 22, *Digestive Endoscopy*. 2010.
26. Hewett DG, Kaltenbach T, Sano Y, Tanaka S, Saunders BP, Ponchon T, et al. Validation of a Simple Classification System for Endoscopic Diagnosis of Small Colorectal Polyps Using Narrow-Band Imaging. *Gastroenterology*. 2012 Sep;143(3):599-607.e1.

27. Hayashi N, Tanaka S, Hewett DG, Kaltenbach TR, Sano Y, Ponchon T, et al. Endoscopic prediction of deep submucosal invasive carcinoma: validation of the Narrow-Band Imaging International Colorectal Endoscopic (NICE) classification. *Gastrointest Endosc.* 2013 Oct;78(4):625–32.
28. Kudo S ei, Tamura S, Nakajima T, Yamano H o, Kusaka H, Watanabe H. Diagnosis of colorectal tumorous lesions by magnifying endoscopy. *Gastrointest Endosc.* 1996 Jul;44(1):8–14.
29. Meining A, Hann A. Endoscopy Campus [Internet]. endoscopy campus GmbH, Munich. [cited 2023 May 24]. Available from: <https://www.endoscopy-campus.com/en/classifications/?wpv-category=unterer-gi-trakt>
30. van Doorn SC, Hazewinkel Y, East JE, van Leerdam ME, Rastogi A, Pellisé M, et al. Polyp Morphology: An Interobserver Evaluation for the Paris Classification Among International Experts. *American Journal of Gastroenterology.* 2015 Jan;110(1):180–7.
31. Okamoto T, Tanaka S, Haruma K, Hiraga Y, Kunihiro M, Goishi H, et al. [Clinicopathologic evaluation on colorectal laterally spreading tumor (LST)]. *Nihon Shokakibyo Gakkai Zasshi.* 1996 Feb;93(2):83–9.
32. Facciorusso A. Non-polypoid colorectal neoplasms: Classification, therapy and follow-up. *World J Gastroenterol.* 2015;21(17):5149.
33. Uraoka T, Saito Y, Matsuda T, Ikehara H, Gotoda T, Saito D, et al. Endoscopic indications for endoscopic mucosal resection of laterally spreading tumours in the colorectum. *Gut.* 2006 Nov 1;55(11):1592–7.
34. Kudo S ei, Lambert R, Allen JI, Fujii H, Fujii T, Kashida H, et al. Nonpolypoid neoplastic lesions of the colorectal mucosa. *Gastrointest Endosc.* 2008 Oct;68(4):S3–47.
35. Kikuchi R, Takano M, Takagi K, Fujimoto N, Nozaki R, Fujiyoshi T, et al. Management of early invasive colorectal cancer. *Dis Colon Rectum.* 1995 Dec;38(12):1286–95.
36. Choi JY, Jung SA, Shim KN, Cho WY, Keum B, Byeon JS, et al. Meta-analysis of Predictive Clinicopathologic Factors for Lymph Node Metastasis in Patients with Early Colorectal Carcinoma. *J Korean Med Sci.* 2015;30(4):398.
37. Haggitt RC, Glotzbach RE, Soffer EE, Wruble LD. Prognostic factors in colorectal carcinomas arising in adenomas: Implications for lesions removed by endoscopic polypectomy. *Gastroenterology.* 1985 Aug;89(2):328–36.
38. Shalev-Shwartz S, Ben-David S. *Understanding Machine Learning.* Cambridge University Press; 2014.
39. Hamet P, Tremblay J. Artificial intelligence in medicine. *Metabolism.* 2017 Apr;69:S36–40.
40. Ruffle JK, Farmer AD, Aziz Q. Artificial Intelligence-Assisted Gastroenterology— Promises and Pitfalls. *American Journal of Gastroenterology.* 2019 Mar 12;114(3):422–8.

41. Kudo S, Mori Y, Misawa M, Takeda K, Kudo T, Itoh H, et al. Artificial intelligence and colonoscopy: Current status and future perspectives. *Digestive Endoscopy*. 2019 Jul 27;31(4):363–71.
42. Mori Y, Kudo SE, Berzin TM, Misawa M, Takeda K. Computer-aided diagnosis for colonoscopy. Vol. 49, *Endoscopy*. Georg Thieme Verlag; 2017. p. 813–9.
43. Nishihara R, Wu K, Lochhead P, Morikawa T, Liao X, Qian ZR, et al. Long-Term Colorectal-Cancer Incidence and Mortality after Lower Endoscopy. *New England Journal of Medicine*. 2013 Sep 19;369(12):1095–105.
44. Wang P, Liu X, Berzin TM, Glissen Brown JR, Liu P, Zhou C, et al. Effect of a deep-learning computer-aided detection system on adenoma detection during colonoscopy (CADE-DB trial): a double-blind randomised study. *Lancet Gastroenterol Hepatol*. 2020 Apr 1;5(4):343–51.
45. Misawa M, Kudo S ei, Mori Y, Cho T, Kataoka S, Yamauchi A, et al. Artificial Intelligence-Assisted Polyp Detection for Colonoscopy: Initial Experience. *Gastroenterology*. 2018 Jun 1;154(8):2027-2029.e3.
46. Aslanian HR, Shieh FK, Chan FW, Ciarleglio MM, Deng Y, Rogart JN, et al. Nurse Observation During Colonoscopy Increases Polyp Detection: A Randomized Prospective Study. *American Journal of Gastroenterology*. 2013 Feb;108(2):166–72.
47. Wang P, Berzin TM, Glissen Brown JR, Bharadwaj S, Becq A, Xiao X, et al. Real-time automatic detection system increases colonoscopic polyp and adenoma detection rates: A prospective randomised controlled study. *Gut*. 2019 Oct 1;68(10):1813–9.
48. Rees CJ, Koo S. Artificial intelligence — upping the game in gastrointestinal endoscopy? *Nat Rev Gastroenterol Hepatol*. 2019 Oct 5;16(10):584–5.
49. Shaukat A, Lichtenstein DR, Somers SC, Chung DC, Perdue DG, Gopal M, et al. Computer-Aided Detection Improves Adenomas per Colonoscopy for Screening and Surveillance Colonoscopy: A Randomized Trial. *Gastroenterology*. 2022 Sep 1;163(3):732–41.
50. Rondonotti E, Hassan C, Tamanini G, Antonelli G, Andrisani G, Leonetti G, et al. Artificial intelligence-assisted optical diagnosis for the resect-and-discard strategy in clinical practice: the Artificial intelligence BLI Characterization (ABC) study. *Endoscopy*. 2023 Jan 1;55(1):14–22.
51. Cohen J, Bosworth BP, Chak A, Dunkin BJ, Early DS, Gerson LB, et al. Preservation and Incorporation of Valuable Endoscopic Innovations (PIVI) on the use of endoscopy simulators for training and assessing skill. *Gastrointest Endosc*. 2012 Sep;76(3):471–5.
52. Barua I, Wieszczy P, Kudo S ei, Misawa M, Holme Ø, Gulati S, et al. Real-Time Artificial Intelligence–Based Optical Diagnosis of Neoplastic Polyps during Colonoscopy. *NEJM Evidence*. 2022 May 24;1(6).
53. Lee J, Wallace MB. State of the Art: The Impact of Artificial Intelligence in Endoscopy 2020. *ENDOSCOPY AND SURGERY* [Internet]. Available from: <https://doi.org/10.1007/s11894-021-00810-9>



## 9) ŽIVOTOPIS

Rođen sam 18.11.1998. u gradu Zagrebu. Pohađao sam Osnovnu školu Galdovo u Sisku, a zatim prirodoslovno-matematički smjer Gimnazije Sisak. Medicinski fakultet u Zagrebu upisao sam u akademskoj godini 2017./2018. Za vrijeme svog studija sudjelovao sam u brojnim izvannastavnim aktivnostima kao što su demonstrature iz anatomije i kliničke propedeutike te bio član vodstva Studentske sekcije za infektologiju i Studentske sekcije za gastroenterologiju i hepatologiju. U sklopu aktivnosti Studentske sekcije za infektologiju sudjelovao sam na „Studentskim zdravim danima“, projektu za koji sam nagrađen Rektorovom nagradom za društveno koristan rad u akademskoj i široj zajednici u ak. god. 2021./2022. U sklopu aktivnosti Studentske sekcije za gastroenterologiju i hepatologiju predložen sam za Dekanovu nagradu u tekućoj akademskoj godini (2022./2023.). Osim studentskih sekcija dvije godine sam obnašao dužnost asistenta u odboru za medicinsku edukaciju Međunarodne udruge studenata medicine - CroMSIC, a u tekućoj ak. god. u istoj udruzi obnašam poziciju potpredsjednika za financije i člana izvršnog odbora. Sudjelovao sam u organizaciji brojnih skupova kao što su Brain-Gut Axis Conference, za koji sam u ak. god. 2022./2023. nagrađen Rektorovom nagradom, i Simpozij „Abeceda hepatitisa“. Za vrijeme akademske godine 2021./2022. radio sam i kao nastavnik Anatomije i fiziologije u Školi za primalje u Zagrebu.