

Kirurško liječenje bolesti kardioezofagealnog prijelaza

Lužaić, Karla

Master's thesis / Diplomski rad

2023

Degree Grantor / Ustanova koja je dodijelila akademski / stručni stupanj: **University of Zagreb, School of Medicine / Sveučilište u Zagrebu, Medicinski fakultet**

Permanent link / Trajna poveznica: <https://um.nsk.hr/um:nbn:hr:105:751100>

Rights / Prava: [In copyright](#)/[Zaštićeno autorskim pravom.](#)

Download date / Datum preuzimanja: **2024-07-24**



Repository / Repozitorij:

[Dr Med - University of Zagreb School of Medicine Digital Repository](#)



**SVEUČILIŠTE U ZAGREBU
MEDICINSKI FAKULTET**

Karla Lužaić

**Kirurško liječenje bolesti kardioezofagealnog
prijelaza**

DIPLOMSKI RAD



Zagreb, 2023.

Ovaj diplomski rad izrađen je u Kliničkoj bolnici Sveti Duh, Klinika za kirurgiju, pod vodstvom doc.dr.sc. Marka Severa, dr.med. i predan je na ocjenu u akademskoj godini 2022./2023.

POPIS I OBJAŠNENJE KRATICA KORIŠTENIH U RADU

cm	centimetar
DES	donji ezofagealni sfinkter
s	sekunda
GERB	gastroezofagealna refluksna bolest
NERB	neerozivna refluksna bolest
ERB	erozivna refluksna bolest
SAD	Sjedinjene Američke Države
IPP	inhibitor protonske pumpe
LA	Los Angeles
EGD	ezofagogastroduodenoskopija
EUS	endoskopski ultrazvuk
CT	kompjuterizirana tomografija
mm	milimetar
PET/CT	pozitronska emisijska tomografija
LHM	laparoskopska Hellerova miotomija
PD	pneumatska dilatacija
POEM	peroralna endoskopska miotomija
RYGB	Roux-en-Y želučana premosnica
SAGES	Društvo američkih gastrointestinalnih i endoskopskih kirurga
TAE	transarterijska embolizacija
ASCO	Američko društvo za kliničku onkologiju
ESMO	Europsko društvo za medicinsku onkologiju

SADRŽAJ

SAŽETAK

SUMMARY

1. ANATOMIJA JEDNJAKA I KARDIOEZOFAGEALNOG PRIJELAZA	1
2. FIZIOLOGIJA JEDNJAKA I KARDIOEZOFAGEALNOG PRIJELAZA.....	3
3. UVOD I DEFINICIJA BOLESTI KARDIOEZOFAGEALNOG PRIJELAZA	5
4. EPIDEMIOLOGIJA BOLESTI KARDIOEZOFAGEALNOG PRIJELAZA.....	8
5. ETIOLOGIJA I PATOGENEZA BOLESTI KARDIOEZOFAGEALNOG PRIJELAZA.....	10
6. KLINIČKA SLIKA BOLESTI KARDIOEZOFAGEALNOG PRIJELAZA.....	13
7. DIJAGNOSTIKA BOLESTI KARDIOEZOFAGEALNOG PRIJELAZA	16
7.1. Dijagnostika ahalazije	16
7.1.1. Ezofagogastroduodenoskopija.....	16
7.1.2. Barijev ezofagram.....	17
7.1.3. Ezofagealna manometrija.....	17
7.2. Dijagnostika hijatalne hernije.....	18
7.2.1. Pretraga barijem.....	18
7.2.2. Ezofagogastroduodenoskopija.....	18
7.2.3. Ezofagealna manometrija.....	19
7.3. Dijagnostika gastroezofagealne refluksne bolesti.....	20
7.3.1. Empirijska terapija.....	20
7.3.2. Ezofagogastroduodenoskopija.....	21
7.3.3. Ezofagealna manometrija.....	22
7.3.4. Praćenje refluksa.....	23
7.3.5. Barijeva radiografija	23
7.4. Dijagnostika Mallory-Weissova sindroma.....	24
7.5. Dijagnostika karcinoma kardioezofagealnog prijelaza.....	25

7.5.1. Ezofagogastroduodenoskopija.....	25
7.5.2. Akt gutanja	25
7.5.3. Endoskopski ultrazvuk.....	25
7.5.4. Kompjuterizirana tomografija	25
7.5.5. Utvrđivanje stupnja proširenosti bolesti	26
8. KIRURŠKO LIJEČENJE BOLESTI KARDIOEZOFAGEALNOG PRIJELAZA.....	28
8.1. Kirurško liječenje ahalazije	28
8.1.1. Laparoskopska Hellerova miotomija	28
8.1.2. Peroralna endoskopska miotomija.....	29
8.2. Kirurško liječenje hijatalne hernije	30
8.2.1. Repozicija sadržaja i redukcija hernijske vrećice	30
8.2.2. Ekscizija hernijske vrećice	31
8.2.3. Mobilizacija jednjaka.....	31
8.2.4. Zatvaranje ezofagealnog hijatusa	32
8.2.5. Antirefluksni postupak	32
8.3. Kirurško liječenje gastroezofagealne refluksne bolesti	34
8.3.1. Fundoplikacija	35
8.3.2. Roux-en-Y želučana prenosnica	36
8.3.3. Endoskopski antirefluksni postupci	37
8.4. Kirurško liječenje Mallory-Weissova sindroma.....	39
8.5. Kirurško liječenje karcinoma kardioezofagealnog prijelaza.....	40
8.5.1. Torakoabdominalna ezofagektomija	41
8.5.2. Torakoabdominalna ezofagektomija s cervikalnom anastomozom	41
8.5.3. Gastrektomija s distalnom ezofagektomijom	42
8.5.4. Minimalno invazivne tehnike	42
8.5.5. Neoadjuvantna terapija	47
9. ZAKLJUČAK.....	49
10. ZAHVALA.....	50
11. LITERATURA	51

12. ŽIVOTOPIS.....	66
--------------------	----

SAŽETAK

Kirurško liječenje bolesti kardioezofagealnog prijelaza

Karla Lužaić

Bolesti kardioezofagealnog prijelaza opisane u ovom preglednom radu uključuju ahalaziju, hijatalnu herniju, gastroezofagealnu refluksnu bolest, Mallory-Weissov sindrom te karcinome kardioezofagealnog prijelaza. Ahalazija nastaje progresivnom degeneracijom ganglijskih stanica jednjaka što dovodi do abnormalne relaksacije donjeg ezofagealnog sfinktera i poremećene peristaltike jednjaka. Kirurško liječenje uključuje laparoskopsku Hellerovu miotomiju i peroralnu endoskopsku miotomiju. Za hijatalnu herniju, koja se definira kao patološko stanje koje nastaje kada šuplji ili parenhimatozni organi prolabiraju iz trbušne šupljine kroz ezofagealni hijatus u prsnu šupljinu, kirurško liječenje jedina je opcija liječenja koja će omogućiti vraćanje prolabiranih trbušnih organa i ispraviti funkcionalne probleme uzrokovane hijatalnom hernijom. Trenutno je metoda izbora laparoskopska Nissenova fundoplikacija zbog toga što pacijenti liječeni laparoskopskim putem, za razliku od pacijenata liječenih otvorenim transabdominalnim ili transtorakalnim pristupom, imaju manju stopu postoperativnih komplikacija, kraće trajanje hospitalizacije i bolju kvalitetu života. Nadalje, kirurško liječenje gastroezofagealne refluksne bolesti, jedne od najčešćih benignih poremećaja gornjeg gastrointestinalnog trakta, temelji se na fundoplikaciji, Roux-en-Y želučanoj prenosnici i endoskopskim antirefluksnim postupcima. Mallory-Weissovim sindromom smatra se više laceracija uzdužnog mišićnog sloja distalnog jednjaka, gastroezofagealnog spoja te kardije želuca. Kod pacijenata s aktivnim krvarenjem iz Mallory-Weissovih laceracija indicirana je endoskopska terapija te zaustavljanje krvarenja i zbrinjavanje laceracija koristeći endoskopske klipse, koagulaciju ili ligaciju postavljanjem endoskopskih gumica uz primjenu adrenalina. Posljednje, karcinom kardioezofagealnog prijelaza, koji se definira kao karcinom kojem je središte rasta tumora smješteno unutar kardioezofagealnog prijelaza, kirurški se liječi torakoabdominalnom ezofagektomijom s cervikalnom anastomozom ili bez nje, gastrektomijom s distalnom ezofagektomijom, minimalno invazivnim tehnikama i/ili neoadjuvantnom terapijom.

KLJUČNE RIJEČI: gastroezofagealna refluksna bolest; hijatalne hernije; kirurški zahvati, operativni

SUMMARY

Surgical treatment of cardioesophageal diseases

Karla Lužaić

Diseases of the cardioesophageal junction described in this review include achalasia, hiatal hernia, gastroesophageal reflux disease, Mallory-Weiss syndrome, and carcinomas of the cardioesophageal junction. Achalasia is caused by the progressive degeneration of esophageal ganglion cells, which leads to abnormal relaxation of the lower esophageal sphincter and impaired esophageal peristalsis. Surgical treatment includes laparoscopic Heller myotomy and peroral endoscopic myotomy. For hiatal hernia, which is defined as a pathological condition that occurs when hollow or parenchymatous organs prolapse from the abdominal cavity through the esophageal hiatus into the chest cavity, surgical treatment is the only treatment option that will allow the prolapsed abdominal organs to return and correct the functional problems caused by the hiatal hernia. Currently, the method of choice is laparoscopic Nissen fundoplication, since patients treated laparoscopically, unlike patients treated with an open transabdominal or transthoracic approach, have a lower rate of postoperative complications, a shorter duration of hospitalization and a better quality of life. Furthermore, the surgical treatment of gastroesophageal reflux disease, one of the most common benign disorders of the upper gastrointestinal tract, is based on fundoplication, Roux-en-Y gastric bypass, and endoscopic antireflux procedures. Mallory-Weiss syndrome is considered multiple lacerations of the longitudinal muscle layer of the distal esophagus, the gastroesophageal junction, and the cardia of the stomach. In patients with active bleeding from Mallory-Weiss lacerations, endoscopic therapy is indicated, as well as stopping the bleeding and treating the lacerations using endoscopic clips, coagulation, or ligation by placing endoscopic rubber bands with the use of adrenaline. Lastly, cardioesophageal junction cancer, defined as cancer with the center of tumor growth located within the cardioesophageal junction, can surgically be treated with thoracoabdominal esophagectomy with or without cervical anastomosis, gastrectomy with distal esophagectomy, minimally invasive techniques, and/or neoadjuvant therapy.

KEYWORDS: gastroesophageal reflux disease; hiatal hernias; surgical procedures, operative

1. ANATOMIJA JEDNJAKA I KARDIOEZOFAGEALNOG PRIJELAZA

Jednjak je mišićna cijev koja služi kao kanal za prolazak hrane i tekućine iz ždrijela u želudac (1). Nastaje na razini šestog vratnog kralješka, posteriorno od krikoidne hrskavice (1). U prsnoj koši, jednjak prolazi iza luka aorte i lijevog glavnog bronha te ulazi u abdomen kroz ezofagealni hijatus dijafragme i završava u dnu želuca (1).

Oko 2 - 4 centimetra (cm) jednjaka normalno se nalazi ispod dijafragme (1). Spoj između jednjaka i želuca održava se u svom normalnom intraabdominalnom položaju refleksijom peritoneuma na želudac i frenoefofagealnog ligamenta na jednjak (1). Potonji je fibroelastična membrana koja se nalazi ispod peritoneuma, na donjoj površini dijafragme (1). Kada dođe do ezofagealnog hijatusa, ligament se reflektira u smjeru donjeg dijela jednjaka gdje se uvlači u kružni mišićni sloj iznad gastroefofagealnog sfinktera, 2 - 4 cm iznad dijafragme (1).

Stoga, ezofagogastrični spoj čini složenu anatomsku i funkcionalnu cjelinu koja dobiva svoju važnost iz anatomske položaja na granicama prsne koše i abdomena i iz uloge u prevenciji gastroefofagealnog refluksa (2).

Gastroefofagealna regija podvrgnuta je dvostrukom sukobu u funkcionalnom smislu (2). Jedan je dinamički sukob između dvaju pokretnih organa - dijafragme s respiratornim pokretima i jednjaka s peristaltičkim pokretima, koji su posljedica gutanja (2). Ova pokretljivost podrazumijeva postojanje kliznog mehanizma između jednjaka i dijafragme (2). Drugi je sukob pritiska. Regija kardije nalazi se u graničnoj zoni između pozitivnog tlaka trbušne šupljine i negativnog tlaka prsne šupljine (2). Ovaj gradijent abdominotorakalnog tlaka nastoji uzrokovati uspon želučane tekućine prema jednjaku i uspon kardije kroz otvor dijafragme (2).

Jednjak ima suženja na tri anatomska mjesta: u razini krikoidne hrskavice (faringoefofagealni ili gornji ezofagealni sfinkter), u srednjem dijelu prsne koše, gdje luk aorte i lijevi glavni bronh mogu kompresirati jednjak, i na razini ezofagealnog hijatusa (gastroefofagealnog ili donjeg ezofagealnog sfinktera (DES)) (1).

Sluznica jednjaka sastoji se od višeslojnog pločastog epitela koji sadrži mukozne žlijezde (1). Muskulatura ždrijela i gornje trećine jednjaka skeletnog je tipa (poprečno-prugasti mišići), a ostatak su glatki mišići (1).

Fiziološki se cijeli organ ponaša kao jedinstvena funkcionalna jedinica tako da se ne može napraviti razlika između gornjeg i donjeg jednjaka sa stajališta propulzivne aktivnosti (1). Kao i kod crijeva, mišićna vlakna raspoređena su u unutarnje kružne i vanjske uzdužne slojeve (1). Arterijska opskrba jednjaka prilično je dosljedna. Gornji kraj opskrbljuju grane donjih tiroidnih arterija (1). Torakalni dio prima krv iz bronhijalnih arterija i iz ogranaka arterija jednjaka koji izlaze izravno iz aorte (1). Dijafragmalni i abdominalni segmenti hrane se putem lijeve inferiorne frenične arterije i ezofagealnim ograncima lijeve želučane arterije (1). Venska drenaža složenija je i varijabilnija. Najvažnije su vene one koje dreniraju donji dio jednjaka (1). Krv iz ove regije prolazi u ezofagealne ogranke koronarne vene, pritoke portalne vene (1). Ova veza predstavlja izravnu komunikaciju između portalne cirkulacije i venske drenaže donjeg dijela jednjaka i gornjeg dijela želuca (1).

2. FIZIOLOGIJA JEDNJAKA I KARDIOEZOFAGEALNOG PRIJELAZA

1. Gornji ezofagealni sfinkter

Gornji ezofagealni sfinkter prima motoričku inervaciju izravno iz mozga (1). Sfinkter je kontinuirano u stanju toničke kontrakcije, s tlakom mirovanja od oko 100 mmHg (1). Sfinkter sprječava prolaz zraka iz ždrijela u jednjak i refluks ezofagealnog sadržaja u ždrijelo (1). Tijekom gutanja, bolus hrane pomiče se jezikom u ždrijelo koje se kontrahira dok se sfinkter relaksira (1). Nakon što je bolus hrane stigao do jednjaka, sfinkter ponovno dobiva svoj ton u mirovanju (1).

2. Tijelo jednjaka

Kada hrana prolazi kroz gornji ezofagealni sfinkter, u gornjem dijelu jednjaka počinje kontrakcija koja napreduje distalno prema želudcu (1). Val izazvan gutanjem naziva se primarna peristaltika (1). Lokalna stimulacija distenzijom na bilo kojoj točki u tijelu jednjaka izazvat će peristaltički val iz točke podražaja (1). To se naziva sekundarna peristaltika i pomaže pražnjenju jednjaka kada primarni val nije uspio potisnuti bolus progutane hrane ili kada želučani sadržaj refluksira (1). Tercijarni valovi smatraju se abnormalnim, ali se često vide kod starijih osoba koje nemaju simptome bolesti jednjaka (1).

3. Donji ezofagealni sfinkter

DES je dugačak 3 - 4 cm, a njegov tlak u mirovanju kreće se između 15 i 24 mmHg (1). U trenutku gutanja, DES se relaksira 5 - 10 sekundi (s) kako bi omogućio bolusu hrane ulazak u želudac, a zatim ponovno dobiva svoj tonus u mirovanju (1). Relaksacija DES-a posredovana je vazoaktivnim intestinalnim polipeptidom i dušikovim oksidom, neadrenergičkim, nekolinergičkim neurotransmiterima (1). Tonus u mirovanju ovisi uglavnom o intrinzičnoj miogenoj aktivnosti (1).

DES ima tendenciju povremene relaksacije neovisno o gutanju (1). Ova povremena relaksacija naziva se prolazna relaksacija DES-a kako bi se razlikovala od relaksacije izazvane gutanjem (1). Prolazna relaksacija DES-a odgovorna je za malu količinu fiziološkog gastroezofagealnog refluksa prisutnog u bilo koje osobe, a također su najčešći uzrok refluksa u bolesnika s gastroezofagealnom

refluksnom bolešću (GERB) (1). Smanjenje duljine ili tlaka DES-a (ili oboje) odgovorno je za abnormalni refluks u preostalih pacijenata (1).

Sve u svemu, smatra se da, dok je prolazna relaksacija DES-a najčešći mehanizam refluksa u pacijenata s odsutnim ili blagim ezofagitisom, prevalencija mehanički oštećenog sfinktera (hipotenzivnog i kratkog) raste u bolesnika s teškim ezofagitisom, osobito kada je prisutna Barrettova metaplazija (1).

3. UVOD I DEFINICIJA BOLESTI KARDIOEZOFAGEALNOG PRIJELAZA

Ahalazija je jedini primarni poremećaj motiliteta jednjaka s poznatom patofiziologijom te je posljedica progresivne degeneracije ganglijskih stanica u mienteričnom pleksusu jednjaka, što dovodi do abnormalne relaksacije DES-a i poremećene peristaltike distalnog jednjaka (3–5).

Hijatalna hernija patološko je stanje koje nastaje kada šuplji ili parenhimatozni organi prolabiraju iz trbušne šupljine kroz ezofagealni hijatus u prsnu šupljinu (6).

Tradicionalno se klasificiraju kao klizne ili paraezofagealne hernije (6). Međutim, suvremeni sustav klasificira hijatalne hernije u tipove I do IV, ovisno o opsegu širenja i penetracije hernije (6,7). Kod hijatalne hernije tipa I, koja čini između 85% - 95% svih slučajeva, gastroezofagealni spoj klizi iznad dijafragme, a distalni jednjak i želudac protežu se prema prsima i prsnoj šupljini (7). Najrjeđa je i najkompliciranija hijatalna hernija paraezofagealna hernija, ili hijatalna hernija tipa II, koju karakterizira prodiranje želuca u prsnu šupljinu (7). Paraezofagealne hernije također su poznate kao "kotrljajuće hernije" te nastaju kada se želudac kotrlja u smjeru distalnog jednjaka, blizu stražnjeg dijela prsne šupljine (7). Iako rijetke, velike paraezofagealne hernije nastaju kada penetracija abdomena u prsnu šupljinu prelazi 30% (7). Tip III hijatalne hernije, proteže se u desnu torakalnu šupljinu pod kutom od 180 stupnjeva u odnosu na jednjak (7). Ova vrsta hernije jedinstvena je po tome što ima preklapajuće značajke hijatalne hernije tipa I i II, u kojima i gastroezofagealni spoj i fundus herniraju kroz hijatus (7). Stoga se tip III naziva i "mješovita" hijatalna hernija, koja ima svojstva i klizne i kotrljajuće hijatalne hernije (7). Posljednje, hijatalne hernije tipa IV rezultat su velikih defekata frenoefofagealne membrane koji povlače probavne i neprobavne organe (želudac, debelo crijevo, tanko crijevo ili slezenu) u hernijsku vreću (6). Ovakva tradicionalna ili suvremena klasifikacija hijatalnih hernija nužna je jer su indikacije za kirurško liječenje vrlo različite (8).

Gastroezofagealna refluksna bolest (GERB) jedna je od najčešćih benignih poremećaja gornjeg gastrointestinalnog trakta te ujedno i jedno od najčešćih stanja koje viđaju gastroenterolozi, kirurzi i liječnici primarne zdravstvene zaštite (9,10).

GERB se definira kao oštećenje sluznice uzrokovano abnormalnim refluksom želučanog sadržaja u jednjak, ali i u usnu šupljinu i pluća (11,12). Također je važno naglasiti da je GERB bolest koja

uključuje simptome, učinke na krajnje organe i posljedice povezane s reflukсом želučanog sadržaja (11,12).

Na temelju prisutnosti ili odsutnosti oštećenja sluznice jednjaka otkrivenog tijekom endoskopije, GERB se može podijeliti u dvije kategorije: neerozivna refluksna bolest (NERB) i erozivna refluksna bolest (ERB) (13).

Mallory-Weissovim sindromom smatra se više laceracija uzdužnog mišićnog sloja distalnog jednjaka, gastroezofagealnog spoja te kardije želuca (14). Laceracije dovode do krvarenja iz arterija smještenih u submukozi jednjaka (14). Prvotno je opisan kao jedan od glavnih uzroka masivnog krvarenja iz gornjeg probavnog sustava bez jasne etiologije, sve dok Mallory i Weiss nisu napisali rad kojim su pokušali povezati ozljede mišićnog sloja jednjaka kao posljedicu učestalog i jakog povraćanja (14).

Karcinom kardioezofagealnog prijelaza definira se kao karcinom kojemu je središte rasta tumora (epicentar) smješteno unutar kardioezofagealnog prijelaza (15). Radi preciznijeg utvrđivanja tumora i adekvatnog liječenja, karcinomi kardioezofagealnog prijelaza klasificiraju se prema Siewertovoj klasifikaciji, korištenoj u zapadnom svijetu, i prema Nishijevoj klasifikaciji, korištenoj u Japanu (15). Siewertova klasifikacija definira adenokarcinome kardioezofagealnog prijelaza kao one adenokarcinome čije je središte unutar 1 cm proksimalno ili distalno od anatomske Z-linije (15).

Karcinomi se nadalje dijele u tri tipa: tip I čije se središte nalazi 1 - 5 cm iznad gastroezofagealnog prijelaza, tip II čije je središte 1 cm iznad i 2 cm ispod gastroezofagealnog prijelaza te tip III čije je središte 2 - 5 cm ispod prijelaza (15,16).

Klasifikacija je značajna i kod predviđanja limfogenog metastatskog širenja bolesti (17). Tumori tip I po Siewertovoj klasifikaciji najčešće metastaziraju u limfne čvorove donjeg medijastinuma paraezofagalno te u limfne čvorove gornjeg abdomena (17). Tumori tipa II predominantno metastaziraju u limfne čvorove stražnjeg medijastinuma te limfne čvorove trunkusa celijakusa, gastične arterije i male krivine želuca. Tumori tipa III metastaziraju u abdomen te imaju slični rasap kao metastaze karcinoma želuca (17). Nishijeva klasifikacija definira karcinome kardioezofagealnog prijelaza kao karcinome s epicentrom širenja do 2 cm iznad i 2 cm ispod prijelaza, uključujući i planocelularni karcinom (15).

TNM klasifikacija također definira karcinome prijelaza kao sve tumore čije je središte 2 cm proksimalno ili distalno od prijelaza (17). Karcinomi sa središtem unutar proksimalnih 2 cm od kardije vode se po TNM-ovoj klasifikaciji tumora jednjaka dok se karcinomi sa središtem udaljenim više od 2 cm od prijelaza vode po TNM-ovoj klasifikaciji tumora želuca (17).

4. EPIDEMIOLOGIJA BOLESTI KARDIOEZOFAGEALNOG PRIJELAZA

Procjenjuje se da ahalazija pogađa 1 na 100 000 ljudi godišnje, s prevalencijom od 10 na 100 000 (18). Unatoč činjenici da su epidemiološki podatci o ahalaziji rijetki, čini se da njezina incidencija, a i prevalencija rastu. Rezultati studije koja se provodila od 2004. do 2014. godine pokazuju dva do tri puta veću incidenciju i prevalenciju nego što su predviđale procjene iz prethodnih godina (19). U literaturi nisu opisane razlike između utjecaja na spol i rasu, a vrhunac je incidencije između 30. i 60. godine života (20).

Incidencija hijatalnih hernija raste s dobi te otprilike 55% - 60% osoba starijih od 50 godina ima hijatalnu herniju (21). Međutim, samo 9% ljudi ima simptome, a to ovisi o vrsti i funkciji DES-a (21). Velika su većina hernija tip I klizne hijatalne hernije, a samo je 5% hernija tip II (21). Osim toga, prevalencija je veća u žena, što može biti povezano s povećanim intraabdominalnim tlakom tijekom trudnoće (21).

Epidemiološke procjene prevalencije GERB-a prvenstveno se temelje na uobičajenim simptomima regurgitacije i žgaravice (11). Kada se definira kao žgaravica i/ili regurgitacija kiseline barem jednom tjedno, prevalencija na zapadu kreće se između 10% i 20%, za razliku od prevalencije u Aziji, koja je manja od 5% (22). Također, prevalencija GERB-a veća je u sjevernoj nego u južnoj Europi (22).

Mallory-Weissovo sindrom odgovoran je za 3% - 11% krvarenja iz gornjeg probavnog sustava iako moguća je i veća učestalost blažih asimptomatskih oblika (23).

Incidencija karcinoma kardioezofagealnog prijelaza tijekom zadnjih desetljeća u značajnom je porastu u zemljama diljem svijeta, zajedno s incidencijom karcinoma jednjaka i želudca (24,25). Karcinom jednjaka osmi je karcinom po učestalosti i šesti najčešći uzrok smrti u svijetu (26). Iako je planocelularni karcinom činio većinu karcinoma jednjaka tijekom prošlog stoljeća, unazad tri desetljeća prati se izuzetan porast učestalosti adenokarcinoma jednjaka i kardioezofagealnog prijelaza (26,27). Od 70-ih godina prošlog stoljeća do prošlog desetljeća prati se izniman porast incidencije adenokarcinoma među muškarcima i ženama bijele rase u Sjedinjenim Američkim

Državama (SAD), više od 460% za muškarce te 335% za žene (26,27). Međutim i dalje se najviše slučajeva karcinoma kardioezofagealnog prijelaza u svijetu odnosi na planocelularne karcinome (24). U SAD-u se godišnje dijagnosticira preko 20,000 slučajeva karcinoma jednjaka s više od 16,000 umrlih od iste bolesti (24). Incidencija u svijetu višestruko varira te se najveća učestalost prati u zemljama sjeverne i istočne Afrike te istočne Azije uz najmanju incidenciju u zemljama zapadne Afrike i srednje Amerike (28). Područje najveće incidencije prostire se od Bliskog Istoka do središnje Kine te se u većini slučajeva, do 90%, radi o planocelularnom karcinomu (29,30). Ukupna incidencija raste s dobi te doseže vrhunac u sedmom desetljeću (26).

5. ETIOLOGIJA I PATOGENEZA BOLESTI KARDIOEZOFAGEALNOG PRIJELAZA

Etiologija ahalazije još uvijek nije jasno definirana. Dostupni podatci u literaturi upućuju na genetske, degenerativne, autoimune i infektivne čimbenike kao moguće uzroke (31). U ezofagealnom mienteričnom (Auerbachovom) pleksusu, patološke promjene uključuju gubitak ganglijskih stanica uz jak upalni odgovor, sastavljen od T limfocita, eozinofila i mastocita te određeni stupanj mienterične neuralne fibroze (32).

Razlikujemo kongenitalne i stečene hijatalne hernije (33). Iako u relativno malom postotku pacijenata mogu uzrokovati refluks ili pogoršanje postojeće refluksne bolesti, većina je asimptomatska i često se otkriju slučajno radiografskim pregledom ili tijekom operativnog zahvata (6,7). Hijatalna hernija jedan je od glavnih čimbenika rizika za razvoj karcinoma jednjaka (7). Smatra se da slabost mišića koja je povezana sa starenjem i gubitak elastičnosti predisponiraju razvoj hijatalne hernije (33). Kao rezultat toga, nakon gutanja gornji dio želudca ponekad se ne vraća na svoje normalno mjesto ispod dijafragme (33).

Osim starije dobi, visoki intraabdominalni tlak, pretilost, trudnoća, opstipacija i kronična opstruktivna plućna bolest također su čimbenici rizika (33). Nadalje, pacijenti s anamnezom kirurških zahvata na jednjaku poput Hellerove miotomije ili gastrektomije te pacijenti s aneurizmama torakoabdominalne aorte također su pod povećanim rizikom (7).

GERB je multifaktorijalni poremećaj, povezan uglavnom s neuspjehom antirefluksnih mehanizama (9). Patofiziologija GERB-a uključuje abnormalno funkcioniranje ezofagogastričnog spoja; antirefluksna barijera sastavljena je od DES-a i kruralne dijafragme, sa smanjenim ezofagealnim klirensom i promjenama u integritetu sluznice jednjaka. Refluksni ezofagitis nastaje kada povratni želučani sadržaj uzrokuje oslobađanje citokina i kemokina koji privlače upalne stanice, što također može pridonijeti simptomima. Ostali čimbenici koji pridonose simptomima GERB-a uključuju smanjenu proizvodnju sline, odgođeno pražnjenje želudca i preosjetljivost jednjaka (10). Nadalje, smatra se da su ekstraezofagealni simptomi GERB-a uzrokovani ili mikroaspiracijom refluksata ili vagalno posredovanim refleksom izazvanim izloženošću kiselinu na distalnom dijelu jednjaka (13). Kao rezultat svega navedenog, GERB se ne može tretirati kao

jedna bolest već kao skup simptoma s više fenotipskih prezentacija i različitim dijagnostičkim razmatranjima (10).

Okolišni rizični čimbenici koji su snažno povezani sa simptomima i komplikacijama GERB-a uključuju pretilost, korištenje duhana i alkohola te lijekova poput antikolinergika, aspirina i antireumatika (22,34).

Nadalje, dio pacijenata s *Helicobacter pylori* infekcijom ima smanjeno izlučivanje želučane kiseline i atrofiju želučanog tijela te se smatra da bi infekcija mogla spriječiti GERB kod rizičnih pacijenata. Čimbenici demografskog rizika koji su snažno povezani s ezofagealnim adenokarcinomom kao jednom od komplikacija GERB-a uključuju stariju dob, muški spol i bijelu rasu (34).

Genetski faktori poput pozitivne obiteljske anamneze i prisutnost gastrointestinalnih simptoma kod najbližeg rođaka, također su čimbenici rizika pozitivno povezani s GERB-om (22).

Patogeneza Mallory-Weissova sindroma nije do kraja razjašnjena. Pretpostavlja se da je nagli porast intraabdominalnog tlaka glavni uzrok laceracija sluznice (35). Kada laceracija zahvati venski ili arterijski pleksus jednjaka koji se nalazi ispod sluznice dolazi do krvarenja (35).

Na nastanak laceracija može utjecati više faktora poput dobi pacijenta, konzumacije alkohola te drugih komorbiditeta poput hijatalne hernije (35).

S obzirom na činjenicu kako se na kardioezofagealnom prijelazu može pojaviti više karcinoma te da su dva najučestalija tipa planocelularni karcinom i adenokarcinom, etiologiju nastanka karcinoma potrebno je sagledati kroz pojavnost obje vrste tumora (15,36). S nastankom planocelularnog karcinoma kardioezofagealnog prijelaza povezano je više etioloških čimbenika, poput konzumacije alkohola, GERB-a, pušenja te muškog spola (15,36).

Adenokarcinom jednjaka češći je kod starijih muškaraca bijele rase s povišenim indeksom tjelesne mase te se ovoj rizičnoj skupini preporučuje probir na Barrettov jednjak (37,38). Većina studija pokazuje kako je alkohol vodeći rizični faktor te da pušenje, u kombinaciji s alkoholom, može povećati relativni rizik pojave karcinoma (15). Smatra se kako alkohol oštećuje staničnu deoksiribonukleinsku kiselinu smanjujući metaboličku aktivnost unutar stanice te, samim tim, reducira staničnu mogućnost uklanjanja toksina i promovira procese oksidacije (39). Također je svojstvo alkohola, kao otapala masti, lakši prolazak kancerogenih čestica duhana kroz epitel

jednjaka. Nadalje, zabilježeni su i drugi karcinogeni koji su pronađeni u konzerviranoj hrani, povrću i ribi, poput nitrozamina koji uzrokuje upalu pločastog epitela jednjaka te time dovodi do displazije i malignih promjena (40).

Adenokarcinomi kardioezofagealnog prijelaza imaju jasnu poveznicu s GERB-om te je ranije pokazano kako kronični, neliječeni GERB radi stalnog podražaja želučane kiseline i žuči može dovesti do promjene pločastog epitela jednjaka u cilindrični epitel kardije te kasnije metaplazije, stanja koje se naziva Barrettov jednjak (41). Iako je rizik razvoja karcinoma 50 - 100 puta veći kod ljudi s Barrettovim jednjakom (40), kod većine oboljelih ne razvije se karcinom te je zabilježeni godišnji rizik od 0.12% (42).

Kao jedan od rastućih rizika oboljenja, poglavito u razvijenim zemljama, navodi se pretilost (26). Masne i upalne stanice u nakupinama masti stvaraju pogodne uvjete za upalu niskog stupnja te time i potiču razvoj tumora otpuštanjem faktora upale (43). Prikazalo se kako mehanizam metaplazije uključuje p16 gen koji je učestalo promijenjen u atipičnom epitelu i česte mutacije p53 gena u Barrettovu jednjaku (44). Također se navodi uloga nuklearnog faktora- κ B, mutacija β -katenina, c-myc, i K-ras gena (15).

6. KLINIČKA SLIKA BOLESTI KARDIOEZOFAGEALNOG PRIJELAZA

Kod svakog bolesnika koji se žali na disfagiju za krutu i/ili tekuću hranu s popratnom regurgitacijom djelomično probavljene hrane i sline, treba posumnjati na ahalaziju. Najčešći su simptomi, koji pogađaju 76% do 91% pacijenata, disfagija i regurgitacija (45,46). Ostali uobičajeni simptomi uključuju osjećaj pečenja i bol u prsima te noćni kašalj (46–48). Također su kod pacijenata opisane i respiratorne komplikacije kao prvi simptom prezentacije ahalazije, ali u puno manjem postotku (48). Opisano trajanje simptoma sve do početka liječenja, je između jednog mjeseca i 60 godina, odnosno u prosjeku 7.6 godina (48).

Kod pacijenata s hijatalnom hernijom ne postoje specifični simptomi, međutim, simptomi gastroezofagealnog refluksa, kao što su disfagija, regurgitacija ili žgaravica, trebali bi pobuditi sumnju na prisutnost hernije (49). Simptomi se također mogu očitovati kao sporadična nespecifična bol ili nelagoda substernalno ili epigastrično (6). Pacijenti s velikim hernijama mogu imati simptome poput rane sitosti (6). U vrlo malom postotku pacijenata mogu se pojaviti komplikacije poput inkarceracije hijatalne hernije ili volvulusa koji mogu dovesti do ishemije tkiva, što rezultira nekrozom i znakovima sistemske sepse (6,7). Pacijenti s paraezofagealnim hernijama mogu imati simptome poput mučnine i povraćanja što također može ukazivati na ishemiju ili opstrukciju (49).

Osim toga, pacijenti s kliznom hijatalnom hernijom također mogu imati simptome disfagije, ali sekundarno zbog funkcionalne opstrukcije na razini dijafragme (50).

GERB se prezentira širokim rasponom simptoma koji se mogu podijeliti na tipične, atipične i ekstraefofagealne simptome (13). Karakteristično je da se simptomi vrlo često pogoršavaju ležećim položajem ili saginjanjem (12).

Tipični simptomi GERB-a uključuju regurgitaciju i žgaravicu, koja je ujedno i najčešći simptom GERB-a s prevalencijom od 6.3% (51). Definira se kao substernalni osjećaj žarenja koji se kreće iz epigastrija prema vratu (10). Regurgitacija je definirana kao povratak želučanog sadržaja, bez napora, prema ustima te je često praćena kiselim ili gorkim okusom (10). Međutim, iako su regurgitacija i žgaravica najznačajniji simptomi GERB-a, njihova etiologija i patogeneza nije ista, a metode dijagnostike i liječenja mijenjaju se ovisno o tome koji je simptom izraženiji (10).

Uz navedene simptome, može se pojaviti i nelagoda u prsima koju je ponekad izazovno razlikovati od srčane boli (10). Atipični simptomi još uključuju i dispepsiju, mučninu, nadutost, podrigivanje i osjećaj epigastrične punoće i nelagode (13).

Međutim, navedeni simptomi također nisu specifični i mogu se preklapati ili zamijeniti s ostalim poremećajima poput ahalazije, eozinofilnog ezofagitisa, refluksne preosjetljivosti, srčane ili plućne bolesti i paraezofagealne hernije (10).

Ekstraefozofagealne manifestacije GERB-a uključuju laringealne i plućne simptome poput promuklosti i kroničnog kašlja i bolesti poput laringitisa, faringitisa i plućne fibroze (10). Međutim, ekstraefozofagealni simptomi mogu se pripisati nizu različitih bolesti i ne bi se uvijek trebali povezivati s dijagnozom GERB-a, osobito ako karakteristični i tipični simptomi nisu prisutni (13).

Komplikacije povezane s GERB-om uključuju erozivni ezofagitis, peptičku stikturu, Barrettov jednjak, adenokarcinom jednjaka i plućnu bolest (13).

Također je dokazano da GERB negativno utječe i na kvalitetu života. Bolesnici s perzistentnim simptomima GERB-a više su izbjivali s posla te su imali smanjenu radnu sposobnost (11). Kod takvih pacijenata također je uočeno i smanjenje fizičkog i mentalnog funkcioniranja (13).

Većina pacijenata s Mallory-Weissovom sindromom prezentira se s naglom hematemezom, u obliku obilnog povraćanja svježe krvi ili kao pojedinačne primjese krvi u želučanom sadržaju (52,53). Povraćanje krvi može biti povezano s bolovima u epigastriju i/ili leđima te osjećajem mučnine (52,53).

Osobe oboljele od karcinoma kardioefozofagealnog prijelaza najčešće se prezentiraju s kasnim simptomima poput disfagije i gubitka tjelesne težine, a kod pojedinih osoba može se otkriti anamneza refluksa koji je ranije bio zanemarivan (17). Karcinomi u ranijem stadiju najčešće su bez tipičnih simptoma (54). Simptomi se javljaju kasnije i većinom su povezani s prisustvom mase u probavnom sustavu koja uzrokuje otežan prolazak hrane (54). Povraćanje želučanog sadržaja i sline također su među učestalijim simptomima kasnijih stadija karcinoma (54). Gubitak na tjelesnoj težini u početku uzrokovan je opstrukcijom probavnog trakta, a kasnije samim kaheksijskim djelovanjem tumora (54). Direktnim širenjem tumora može biti zahvaćen rekurentni živac, što dovodi do pojave promuklosti (54). Također su zabilježene bronhopneumopatije

povezane s regurgitacijom i aspiracijom sadržaja, što može ukazati na prisutnost traheozofagealne fistule (54). Klinički pregled pacijenata najčešće je nespecifičan te osim moguće kaheksije nema drugih znakova koji bi mogli uputiti na karcinom (54). U uznapredovalim slučajevima moguće je palpirati supraklavikularne ili cervikalne mase, uzrokovane metastatskim širenjem bolesti (54).

7. DIJAGNOSTIKA BOLESTI KARDIOEZOFAGEALNOG PRIJELAZA

7.1. Dijagnostika ahalazije

Endoskopija, barijev ezofagram i ezofagealna manometrija tri su dobro definirana i međusobno komplementarna testa u dijagnostici ahalazije (55).

Međutim, većina pacijenata ipak ostaje simptomatska dugi niz godina prije nego što se uspostavi odgovarajuća dijagnoza i liječenje (50). Navedeno je najčešće slučaj kada pacijenti imaju simptome koji oponašaju GERB, odnosno simptome žarenja, boli u prsima i regurgitacije (50).

Osim GERB-a, diferencijalna dijagnoza ahalazije također uključuje nedostatak kontraktilnosti, distalni spazam jednjaka, hiperkontraktilni jednjak, dismotilitet jednjaka, sklerodermiju te Chagasovu bolest (50).

Prvi dijagnostički korak radiološko je ili endoskopsko isključivanje anatomskih abnormalnosti, neoplazija ili pseudoahalazije (47).

7.1.1. Ezofagogastroduodenoskopija

Ezofagogastroduodenoskopija (EGD) s biopsijom sluznice dio je dijagnostičkog algoritma kod većine bolesnika s disfagijom krute i/ili tekuće hrane, kako bi se isključio erozivni GERB, malignitet i pseudoahalazija (50).

Na pseudoahalaziju treba posebno posumnjati kod starijih pacijenata s kliničkom slikom gubitka težine i kraćeg trajanja simptoma disfagije (56).

Endoskopske značajke poremećaja motiliteta jednjaka uključuju prošireni ili zakrivljeni jednjak, nakupljanje hrane i tekućine u jednjaku, zadržavanje sline s naboranim gastroezofagealnim spojem te otpornost na intubaciju na razini gastroezofagealnog spoja (50,55). Pacijenti s ahalazijom također mogu razviti i kandidijazu zbog zadržavanja hrane i tekućine u jednjaku (50).

Međutim, iako endoskopija može upućivati na ahalaziju, potrebni su i drugi dijagnostički testovi za pouzdaniju i učinkovitiju potvrdu dijagnoze.

7.1.2. Barijev ezofagram

Barijev ezofagram daje informacije o anatomiji jednjaka (promjer i os) (57).

U ranim stadijima ahalazije, barijev ezofagram pokazuje retenciju barija iznad gastroezofagealnog spoja, što se ponekad može pogrešno protumačiti kao striktura povezana s refluksom (55). Obilježja ahalazije u ovoj su pretrazi suženje u razini gastroezofagealnog spoja (tzv. ptičji kljun) i sporo pražnjenje kontrasta iz jednjaka u želudac (55,57). Osim navedenog, moguće je identificirati pridruženu patologiju poput epifreničnog divertikula (57). Međutim, treba naglasiti da gutanje barija ne pokazuje abnormalnosti u oko 30% pacijenata, osobito u ranoj fazi bolesti (57).

7.1.3. Ezofagealna manometrija

Ezofagealna manometrija postala je standard za dijagnozu i klasifikaciju ahalazije (50), ali dijagnostički algoritam, uz ezofagealnu manometriju, trebao bi uključivati rendgenske snimke s barijem ili endoskopiju (58). Uz konvencionalnu manometriju razvijena je i manometrija visoke rezolucije koja koristi poboljšanu prostorno-vremensku rezoluciju i bolji opis obrazaca kontrakcije i pritiska, za točniju klasifikaciju motoričke disfunkcije (55). Time se poboljšala sposobnost dijagnosticiranja ahalazije i identificiranja novih varijanti (57). Tijekom pretrage bilježe se pritisak, duljina i relaksacija gornjeg i donjeg ezofagealnog sfinktera (57). Aperistaltika se obično primjećuje u obliku istodobnih kontrakcija s potpunim gubitkom širenja (59). U uznapredovalim slučajevima može se uočiti i pritisak na jednjak zbog nepotpune evakuacije zraka i zadržane hrane (59). Osim navedenih obilježja ahalazije, hipertonični DES, iako se nalazi samo u polovice bolesnika, smatra se jednim od dijagnostičkih kriterija za ahalaziju (59).

7.2. Dijagnostika hijatalne hernije

Dijagnoza hijatalnih hernija ponekad je izazovna zbog promjena u anatomiji ezofagogastričnog prijelaza tijekom pokreta gutanja i disanja (8).

7.2.1. Pretraga barijem

Pretraga barijem, tijekom koje pacijent guta barij, može odrediti veličinu hernije, orijentaciju i položaj želuca i ezofagogastričnog spoja te se najčešće koristi u preoperacijskoj dijagnostici (21,49). Hernije manje od 2 cm tipično su klinički beznačajne i mogu se otkriti samo intraoperativnim pregledom (6).

Karakteristika je klizne hijatalne hernije odvojenost dijafragmalnog hijatusa i mukoznog prstena na mjestu skvamokolumnarnog spoja više od 2 cm (21). Ako mukozni prsten nije vidljiv tijekom ove pretrage, prisutnost najmanje tri poprečna nabora koji prekrivaju dijafragmu također su karakteristični za dijagnozu (21).

Nadalje, karakteristika paraezofagealne hernije izbočenje je želučanog fundusa duž distalnog dijela jednjaka tijekom gutanja barija (21). Međutim, barij treba zamijeniti ionskim kontrastom topivim u vodi ako pacijent ima simptome koji upućuju na opstrukciju ili aspiraciju (6). Izloženost zračenju i moguća alergijska reakcija na barij ili jod čimbenici su rizika povezani uz ovu pretragu (49).

7.2.2. Ezofagogastroduodenoskopija

Jedna od glavnih prednosti EGD-a u usporedbi s pretragom barijem mogućnost je analize sluznice jednjaka, želuca i dvanaesnika u stvarnom vremenu (8). Izrazita je prednost endoskopije i mogućnost otkrivanja dodatne patologije poput Cameronove lezije, Barrettova jednjaka ili ezofagitisa (6). Također je neophodna za procjenu mogućih komplikacija hijatalne hernije (49). Koriste se slični dijagnostički kriteriji kao i kod pretrage barijem. Potrebna je udaljenost veća od 2 cm između skvamokolumnarnog spoja i dijafragme (6). Retrofleksni prikazi tijekom pretrage

omogućuju dijagnozu paraezofagealne hernije, koja obično prikazuje fundus koji gura dijafragmu pored endoskopa (6). Međutim, ova metoda ima i određena ograničenja: primjerice zbog pokretnosti ezofagogastričnog spoja, može doći do nastanka intermitentne hernije, metaplazija Barrettova jednjaka ili postojeća upala mogu otežati lokalizaciju skvamokolumnarnog spoja, a zbog viška zraka u želudcu veličina hernije može biti netočno određena (49).

7.2.3. Ezofagealna manometrija

Ezofagealnom manometrijom mjere se intraluminalni tlakovi i procjenjuje se motilitet jednjaka koji utječe na odabir vrste fundoplikacije (8,60,61). U usporedbi s endoskopijom ili pretragom barijem, koji imaju stopu osjetljivosti 73%, ezofagealna manometrija ima osjetljivost i specifičnost preko 90% u dijagnosticiranju hijatalnih hernija (62). Ova dijagnostička pretraga indicirana je kada se razmatra operativno liječenje za kontrolu simptoma GERB-a povezanih s hijatalnim hernijama (49). Udaljenost od 2 cm ili više između kruralne dijafragme i DES-a, smatra se dijagnostičkim znakom za hijatalnu herniju (63). Međutim, postavljanje katetera može biti otežano, posebice kod pacijenata s paraezofagealnom hernijom (61).

7.3. Dijagnostika gastroezofagealne refluksne bolesti

Ne postoji zlatni standard za dijagnozu GERB-a, već se ona postavlja na temelju kombinacije prikaza simptoma, endoskopske evaluacije sluznice jednjaka, praćenja refluksa i odgovora na terapiju (10). Ostali dijagnostički testovi uključuju ezofagram, ispitivanje motiliteta jednjaka i praćenje pH vrijednosti jednjaka (64).

Dobivanje rezultata svih navedenih dijagnostičkih pretraga ključno je za svakog pacijenta kod kojeg se planira kirurški zahvat, a posebno za one pacijente koji imaju anamnezu već neuspjele antirefluksne terapije (64). Također je nakon potvrđivanja prisutnosti GERB-a potrebno proučiti njegovu patofiziologiju kako bi se preporučilo odgovarajuće liječenje koje pacijentu daje najveće šanse za uspjeh (65).

Žgaravica i regurgitacija i dalje ostaju najosjetljiviji i najspecifičniji simptomi GERB-a (10). Također, većina smjernica preporuča probnu terapiju inhibitorom protonske pumpe (IPP) kao dijagnostički test kod pacijenata s tipičnim simptomima žgaravice i regurgitacije, uz temeljnu pretpostavku da pozitivan odgovor na liječenje IPP-om postavlja dijagnozu GERB-a (10). Nadalje, dokazano je da su uspješniji ishodi kirurškog liječenja najvjerojatniji kod onih pacijenata s tipičnim simptomima i određenom razinom simptomatskog odgovora na probnu terapiju (66).

Međutim, za razliku od tipičnih, atipični simptomi i bolesti poput kroničnog kašlja, disfonije, astme, sinusitisa, laringitisa i erozije zubi imaju slabu osjetljivost i specifičnost za dijagnozu GERB-a (10). Stoga je njihova reakcija na probnu terapiju IPP-om nepouzdana i ne preporučuje se (10).

7.3.1. Empirijska terapija

Pacijentima koji imaju tipične simptome žgaravice i/ili regurgitacije i imaju povijest bolesti koja ukazuje na nekomplikirani GERB može se prvo ponuditi empirijska terapija IPP-om (13). Kada pacijent reagira na preporučeno liječenje, razumno je pretpostaviti da ima GERB jer obično pokazuje simptome koji reagiraju na supresiju kiseline, što pruža dodatne dokaze za patološku izloženost jednjaka kiselinu (12). S druge strane, ako su tipični simptomi još uvijek prisutni te kod

pacijenata s atipičnim simptomima i/ili nekardijalnom boli, potrebna je daljnja dijagnostička obrada kako bi se dokazao GERB (12).

7.3.2. Ezofagogastroduodenoskopija

Kada simptomi GERB-a ne reagiraju na probnu terapiju IPP-om, preporučuje se EGD za procjenu komplikacija GERB-a i otkrivanje potencijalnih alternativnih dijagnoza koje bi mogle preusmjeriti terapiju (67).

EGD najvažnija je i ujedno najraširenija dijagnostička pretraga za utvrđivanje dijagnoze GERB-a (9,10,68). Također, omogućuje i biopsiju lezija poput Barrettove metaplazije, striktura ili masa različitih veličina koje potencijalno mogu biti okultni karcinom jednjaka (13,64). Endoskopija je također korisna i za pravilan prolazak i postavljanje katetera, potrebnog za dijagnostiku motiliteta, kod pacijenata s iskrivljenih jednjakom (64).

Za pacijente s tipičnim simptomima GERB-a koji ujedno imaju i alarmantne simptome kao što su disfagija, gubitak tjelesne mase, krvarenje, povraćanje i/ili anemija, endoskopiju treba učiniti što je prije moguće (10).

Endoskopski nalaz erozivnog ezofagitisa i Barrettova jednjaka specifični su za dijagnozu GERB-a (10). Za klasifikaciju erozivnog ezofagitisa, Los Angeles (LA) klasifikacija najčešće je korišten i široko prihvaćen sustav bodovanja (69). Za razliku od svih ostalih stupnjeva, stupanj A LA klasifikacije nije dovoljno specifičan za konačnu dijagnozu GERB-a i pronalazi se u 5% - 7.5% asimptomatskih osoba (67,70–72).

Dok LA stupanj B erozivnog ezofagitisa može biti potvrdna dijagnoza GERB-a u prisutnosti tipičnih simptoma GERB-a i simptomatskog odgovora na probnu terapiju IPP-om, LA stupanj C erozivnog ezofagitisa uvijek je potvrdna dijagnoza GERB-a (10). Kod izvanbolničkih pacijenata, LA stupanj D erozivnog ezofagitisa manifestacija je teške kliničke slike GERB-a (10). Nadalje, nalaz bilo kojeg segmenta Barrettova jednjaka >3 cm s intestinalnom metaplazijom na biopsiji, potvrdna je dijagnoza GERB-a te se odmah otklanja i potreba za pH testiranjem (10).

Za pacijente s normalnim nalazom endoskopije koji imaju tipične simptome GERB-a, nalaz normalne sluznice najčešći je (10). U literaturi je malo dostupnih podataka o prevalenciji ezofagealnog ezofagitisa kod pacijenata kojima je rađena endoskopija tijekom probne terapije IPP-

om, ali budući da su vrlo učinkoviti u liječenju erozivnog ezofagitisa, on se u ovakvim okolnostima može predvidjeti (10). Stoga bi se endoskopija trebala koristiti samo kada pacijenti ne uzimaju IPP kako bi se dijagnosticirao NERB. Nadalje, endoskopiju bi bilo idealno učiniti najmanje 2 do 4 tjedna nakon prekida probne terapije (10).

Međutim, endoskopija ima i određene nedostatke u dijagnostici GERB-a. Na primjer, dok endoskopski nalaz koji pokazuje dijagnozu ezofagitisa ili Barrettova jednjaka potvrđuje dijagnozu (visoka specifičnost), normalna endoskopija ne isključuje dijagnozu GERB-a (13). Zapravo, većina pacijenata s tipičnim simptomima GERB-a nema karakteristični endoskopski nalaz GERB-a (13).

7.3.3. Ezofagealna manometrija

Hipotenzija DES-a, hipokontrakcija tijela jednjaka (također poznata kao neučinkovit motilitet jednjaka), koja se očituje gutanjima koja ne izazivaju peristaltiku, istodobnim ili peristaltičkim valovima niske amplitude (30 mmHg), tipične su abnormalnosti dokumentirane konvencionalnom manometrijom u bolesnika s GERB-om (73).

Ezofagealna manometrija visoke rezolucije koristi se za procjenu abnormalnosti motiliteta jednjaka povezanih s GERB-om (10). Niski tlak DES-a i slabi motilitet jednjaka vrlo često su manometrijski nalazi kod pacijenata s teškom kliničkom slikom GERB-a, ali nisu specifični (10). Uobičajena je indikacija za manometriju visoke rezolucije i točno postavljanje pH ili pH-impedancijskih katetera (67).

Ova pretraga također se koristi za procjenu pacijenata kod kojih se razmatraju endoskopski ili kirurški antirefluksni postupci, prvenstveno za procjenu ahalazije, distalnog spazma jednjaka i skleroderme (10,13,73). Žgaravica i regurgitacija u bolesnika s ahalazijom mogu se pogrešno dijagnosticirati kao simptomi GERB-a, a antirefluksne operacije koje se provode kao rezultat ove pogrešne dijagnoze mogu uzrokovati tešku disfagiju (10). Stoga, manometriju treba provesti na svim pacijentima prije bilo kakvog antirefluksnog postupka (10).

Nadalje, također se koristi kao dio dijagnostičkog algoritma kada se etiologija simptoma ne može utvrditi impedancijskim pH praćenjem i kod bolesnika s nekardijalnom boli u prsima (10).

7.3.4. Praćenje refluksa

Ambulantno praćenje refluksa (pH ili impedancija-pH) omogućuje procjenu izloženosti ezofagealnoj kiselini u svrhu potvrđivanja ili opovrgavanja dijagnoze GERB-a te za korelaciju simptoma s epizodama refluksa korištenjem indeksa simptoma ili vjerojatnosti povezanosti simptoma (10). Praćenje refluksa pokazuje posljedicu patofiziologije GERB-a, vidljivu kao prekomjerno vrijeme izloženosti kiselini jednjaka ili kao epizode refluksa, a ne mehanizam po kojem se to događa (67). Tipično se koristi za procjenu bolesnika s perzistentnim simptomima unatoč medikamentoznoj terapiji, osobito onih koji nemaju endoskopski dokaz GERB-a za potvrdu dijagnoze (13).

Dvije su primarne metode testiranja refluksa testiranje na temelju transnazalnog katetera i bežične telemetrijske kapsule postavljene na sluznicu jednjaka tijekom endoskopije (10). Dok bežično praćenje pH pomoću telemetrijske kapsule može trajati od 48 do 96 sati, praćenje transnazalno postavljenog pH i pH/impedancije katetera često je ograničeno na 24 sata (10).

7.3.5. Barijeva radiografija

Prema najnovijim smjernicama (10), barijeva radiografija ne bi trebala biti jedina dijagnostička pretraga koja se koristi za isključivanje GERB-a s obzirom na to da mnogi pacijenti s GERB-om ne pokazuju abnormalnosti na ovoj pretrazi (74). Stoga, normalan nalaz nikad u potpunosti ne bi trebao isključivati GERB (74).

Za razliku od pH testiranja, otkrivanje refluksa na barijevom ezofagramu ima manju osjetljivost i specifičnost za GERB (10). Međutim, važne su prednosti ove dijagnostičke pretrage otkrivanje anatomskih struktura, isključivanje drugih dijagnoza i utvrđivanje potencijalnih komplikacija kroničnog refluksa kao što su striktura ili ulkus jednjaka koji se obično povezuje s Barrettovim jednjakom (68,74).

7.4. Dijagnostika Mallory-Weissova sindroma

Kod svakog pacijenta s krvarenjem iz gornjeg dijela probavnog sustava uz raniju anamnezu učestalog povraćanja ili nagona na povraćanje treba posumnjati na Mallory-Weissov sindrom (75). Dijagnostička je metoda izbora endoskopija gornjeg probavnog trakta koja omogućuje intervencije na zahvaćenom dijelu probavnog trakta, isključenje diferencijalnih dijagnoza i potvrdu konačne dijagnoze (75).

7.5. Dijagnostika karcinoma kardioezofagealnog prijelaza

7.5.1. Ezofagogastroduodenoskopija

Uzimajući u obzir nespecifičnu kliničku sliku karcinoma kardioezofagealnog prijelaza, dijagnoza se najčešće postavlja u uznapredovalim stadijima. Kao zlatni standard koristi se EGD kojom se može vizualizirati promjena te uzeti biopsija za patohistološku analizu (17). Također, može se precizno odrediti lokalizacija promjene te klasificirati karcinom prema Siewertovoj klasifikaciji (17).

7.5.2. Akt gutanja

Kao jedna od početnih pretraga, navodi se akt gutanja koristeći barijev kontrast, koja pomaže u procjenjivanju oblika jednjaka i tumorskog procesa kao i njegovom odnosu prema okolnim strukturama (54). Karcinom jednjaka većinom se prezentira kao nepravilna masa (54).

7.5.3. Endoskopski ultrazvuk

U određivanju lokalne invazije tumora te zahvaćenosti limfnih čvorova uvelike pomaže endoskopski ultrazvuk (EUS) (76,77). Preciznost EUS-a može biti limitirana činjenicom da se upalni procesi kardioezofagealnog spoja ponekad teško razlikuju od tumorskih promjena te da dubina prodora tumora nije precizno povezana sa zahvaćenosti okolnih limfnih čvorova (76,77). Danas se smatra kako je EUS najpreciznija metoda utvrđivanja T stadija te je preciznija od CT-a u razlikovanju T1, T2 i T3 stadija (77).

7.5.4. Kompjuterizirana tomografija

Kod svakog pacijenta s dokazanim karcinomom kardioezofagealnog prijelaza trebala bi se učiniti kompjuterizirana tomografija (CT) radi utvrđivanja lokalnog i metastatskog širenja bolesti, s osjetljivošću od 90% za otkrivanje metastaza većih od 1 cm (78). Također se CT-om može precizno

utvrditi debljina stijenke jednjaka te se asimetrija i zadebljanje veće od 5 milimetara (mm) smatra kao abnormalnost koja je klasičan, ali nespecifičan prikaz karcinoma jednjaka na CT-u (79). Nadalje, kod svake analize jednjaka na CT-u, mora se precizno odrediti debljina stijenke i njena simetrija (79).

Međutim, CT-om se teže razlikuju T1, T2 i T3 stadiji primarne invazije tumora te je njegova najveća uloga kod utvrđivanja T stadija procjena invazije okolnih struktura (26). Specifičnost i osjetljivost CT-a u otkrivanju invazije okolnih medijastinalnih struktura između je 85% i 100% (80,81). Specifičnost i osjetljivost CT-a u uočavanju zahvaćenosti regionalnih limfnih čvorova uvelike ovisi o samoj veličini čvorova te većina studija navodi kriterij od 1 cm veličine u definiranju povećanog limfnog čvora. Specifičnost je opisana od 30% do 60%, a osjetljivost od 60% do 80% (82). Preciznost CT-a u otkrivanju N stadija navodi se od 46% do 58% (83), a EUS-a 72% do 80% te se pokazalo kako je EUS precizniji u određivanju zahvaćenosti limfnih čvorova u karcinomu jednjaka (84).

7.5.5. Utvrđivanje stupnja proširenosti bolesti

Koristeći sve navedene dijagnostičke metode, EGD, EUS, CT i u određenim slučajevima pozitronsku emisijsku tomografiju (PET/CT), moguće je postaviti pravilnu dijagnozu i utvrditi stupanj proširenosti bolesti, što je ključno u određivanju adekvatnog liječenja (17).

U retrospektivnoj studiji objavljenj 2012. godine, utvrđivala se preciznost utvrđivanja stupnja proširenosti navedenim metodama kod pacijenata s histopatološki potvrđenim adenokarcinomom kardioezofagealnog prijelaza. Uspoređivala se lokacija karcinoma utvrđena tijekom operativnog zahvata s preoperativno određenim N-stadijem i klasifikacijom tumora po Siewertu, ustanovljenom EGD-om ili EUS-om te CT-om. Rezultati su pokazali da je ukupna preciznost utvrđivanja lokacije tumora prema Siewertovoj klasifikaciji za EGD 70% te 72% za CT (85). Ako se u utvrđivanju stadija bolesti koristi i PET/CT, osjetljivost otkrivanja metastaza povisuje se za 15% - 20% (17).

Utvrđivanje stadija bolesti, prije započinjanja liječenja, ključno je jer se algoritam liječenja mijenja i prilagođuje svakom pacijentu ovisno o stupnju proširenosti karcinoma (26).

Stadij bolesti klasificira se prema ranije navedenoj TNM klasifikaciji (86). T stadij označava dubinu invazije primarnog tumora te je iznimno bitno ustanoviti moguću invaziju primarnog

tumora u okolne medijastinalne strukture, što onda čini tumor neadekvatnim za primarno kirurško liječenje te se pacijenta upućuje na preoperativnu kemoterapiju ili kemoradioterapiju (26).

Karcinom jednjaka izuzetno je agresivan s velikim potencijalom invazivnosti i metastaziranja te se radi toga, kao i činjenice nespecifične kliničke slike uz kasno pojavljivanje jasnih simptoma, kod 20% - 30% pacijenata ustanovi uznapredovala bolest s distalnim metastazama prilikom postavljanja dijagnoze (87). Karcinom distalnog jednjaka najčešće metastazira u jetru, pluća te kosti (88). Udaljene metastaze se klasificiraju u M1a i M1b stadij. M1a stadij opisuje metastaze u celijačnim limfnim čvorovima i limfnim čvorovima vrata, dok M1b stadij opisuje metastaze u distalnim mjestima (86). Stadij M1b nosi puno lošiju prognozu i daljnji tijek bolesti od stadija M1a (26).

8. KIRURŠKO LIJEČENJE BOLESTI KARDIOEZOFAGEALNOG PRIJELAZA

8.1. Kirurško liječenje ahalazije

8.1.1. Laparoskopiska Hellerova miotomija

Laparoskopiska Hellerova miotomija (LHM) kirurška je metoda liječenja ahalazije, koja uključuje kirurško odvajanje cirkularnog mišićnog sloja DES-a (89). Iako je izvorno opisana kroz torakoskopski pristup, ova se metoda razvijala tijekom nekoliko desetljeća te je danas metoda izbora Hellerova miotomija kroz laparoskopski pristup (90,91). U usporedbi s torakoskopskim pristupom, LHM povezana je s boljim ishodom liječenja disfagije te nižim morbiditetom (92). Također je značajno smanjila incidenciju respiratornih komplikacija i postoperativne boli (92). Tijekom LHM-a, pacijent je u semilitotomijskom položaju (92). Postavljanje troakara slično je laparoskopskoj antireflukсноj operaciji, pet troakara postavlja se u gornji abdomen (92). Najčešća je prednja miotomija duljine 7 cm, 2 cm na kardiji želuca i 5 cm na tubularnom dijelu jednjaka (89). Međutim, zbog sklonosti izazivanju refluksa, LHM se obično kombinira s djelomičnom fundoplikacijom (55,89).

Postoperativni refluks i stvaranje pseudodivertikuluma s pridruženom bolus stazom, u prethodno miotomiranom dijelu jednjaka, dva su problema povezana s dugoročnim ishodima LHM-a (89). Najčešće su komplikacije postoperativni ileus i retencija urina koja se javlja s incidencijom od 5% do 10%, uglavnom u muškaraca (92). Međutim, LHM je iznimno učinkovit postupak s niskom stopom komplikacija (92).

Iako, u usporedbi s nekirurškom metodom pneumatskom dilatacijom (PD), LHM nije povezan s višim stopama uspješnosti liječenja (93). Štoviše, studije su pokazale da je tijekom desetogodišnjeg praćenja učinkovitost PD-a za liječenje ahalazije veća od učinkovitosti LHM-a (94). Stoga se, kao prva linija terapije za prethodno neliječene odrasle osobe s ahalazijom, može koristiti ili PD ili LHM (95).

8.1.2. Peroralna endoskopska miotomija

Peroralna endoskopska miotomija (POEM) endoskopska je tehnika za izvođenje miotomije DES-a kroz mukozotomiju u proksimalnom dijelu jednjaka (89). Od samog uvođenja POEM tehnika modificirana je s obzirom na mjesto, duljinu i debljinu miotomije kako bi se optimizirao klinički uspjeh i smanjile nuspojave (96). Sadašnji standardni postupak uključuje, nakon submukozne injekcije, uzdužnu inciziju sluznice od 2 cm u srednjem dijelu jednjaka i stvaranje dugog submukoznog tunela do želučane kardije pomoću elektrokoagulacije i standardnog endoskopa (97). Endoskopska miotomija kružnog mišićnog sloja unutar submukoznog tunela počinje na 3 cm distalno od ulazne točke sluznice i izvodi se u proksimalnom prema distalnom smjeru do ukupne duljine od 10 cm, ostavljajući vanjski uzdužni mišićni sloj netaknutim (89,97). Na kraju postupka, incizija sluznice zatvara se hemostatskim kopčama (97).

Jedinstvenost POEM-a u usporedbi s LHM-om mogućnost je produženja miotomije i potencijalnog zahvaćanja cijele duljine glatkog mišića jednjaka (98). Iako se pacijentova klinička slika i fiziologija jednjaka jednako poboljšavaju i s LHM-om i s POEM-om, POEM je povezan s kraćim trajanjem hospitalizacije (99). U retrospektivnoj studiji, u koju je bilo uključeno 100 pacijenata, postoperativni tijek POEM-a bio je povezan s promijenjenom izloženosti jednjaka kiselinu u više od 50% pacijenata tijekom praćenja u trajanju od 11 mjeseci (100). Međutim, samo jedna četvrtina pacijenata razvila je kliničku sliku GERB-a ili ezofagitisa, a ti su bolesnici bili uspješno liječeni IPP-om (100). S druge strane, za razliku od PD-a, liječenje POEM-om ima veću stopu uspješnosti liječenja nakon dvije godine praćenja (101). Zbog svih gore navedenih razloga, POEM je postao i jest izvrsna opcija endoskopskog liječenja pacijenata s ahalazijom tipa 1 i 2 te je prva linija liječenja za pacijente s ahalazijom tipa 3 (96). Nadalje, POEM je sigurna i učinkovita metoda i za liječenje pacijenata s ahalazijom kojima je prethodno učinjen LHM (102).

8.2. Kirurško liječenje hijatalne hernije

Kirurško liječenje jedina je opcija liječenja koja će omogućiti vraćanje prolabiranih trbušnih organa i ispraviti funkcionalne probleme uzrokovane hijatalnom hernijom (49). U prošlosti, za kirurško liječenje hijatalnih hernija koristio se otvoreni transabdominalni ili transtorakalni pristup (103). Trenutno, metoda izbora je laparoskopjska Nissenova fundoplikacija (6,49) jer pacijenti liječeni laparoskopjskim putem imaju manju stopu postoperativnih komplikacija, kraće trajanje hospitalizacije i bolju kvalitetu života (104,105). Prednosti laparoskopjskog pristupa također uključuju poboljšanu vidljivost tijekom mobilizacije jednjaka i disekcije kroz hiatus (6). Naravno, postoje i određeni nedostaci laparoskopjskog pristupa, uključujući dvodimenzionalni sustav slike, ograničeno kretanje laparoskopjskih instrumenata i lošu ergonomiju za kirurge (106).

U slučaju postojećeg ezofagealnog dismotiliteta, umjesto Nissenove, koristi se Toupetova fundoplikacija (6).

Uobičajeno se koristi opća anestezija za laparoskopjsku operaciju hijatalne hernije. Pacijent se nalazi u ležećem položaju, a tijekom operacije, kirurzi najčešće stoje između pacijentovih nogu (6). Ovisno o preferencijama kirurga i idealnom pristupu za pojedinog pacijenta, pristup abdomenu postiže se otvorenim ili zatvorenim pristupom (6). Ukupno se uz kameru koriste četiri troakara (6).

Unatoč činjenici da različite vrste hijatalnih hernija zahtijevaju operativni zahvat, temeljna načela operativnog postupka primjenjuju se na sve operacije (6). Osnovni koraci svih operacija uključuju repoziciju želuca i hernijske vrećice na intraabdominalno područje, eksciziju hernijske vrećice, postizanje odgovarajuće duljine intraabdominalnog dijela jednjaka kroz cirkumferentnu disekciju donjeg jednjaka u medijastinumu i zatvaranje ezofagealnog hijatusa (6). Obično se provodi i antirefluksni postupak, osim ako kirurg ne preferira drugu metodu ili je pacijent nestabilan (6).

8.2.1. Repozicija sadržaja i redukcija hernijske vrećice

Pacijent se nalazi u obrnutom Trendelenburgovu položaju s ciljem olakšane repozicije sadržaja hernijske vrećice u abdominalnu šupljinu (6). Nakon što se manualna repozicija izvrši što potpunije, započinje disekcija hernijske vrećice s lijeve ili desne strane hijatusa, ovisno o

preferencijama operatera (6). Nakon toga se dijele kratke želučane krvne žile s lijeve strane, a zatim se peritoneum, na mjestu gdje se spaja s velikom krivinom želuca, kružno disecira prema maloj krivini (6). Sljedeći je korak rezanje gastrohepatičnog ligamenta, međutim, ako se u istom području, uz gastrohepatični ligament nalazi i pomoćna lijeva jetrena žila, potrebno ju je podvezati i presjeći (6). Endotrahealna fascija odvaja se od transverzalne fascije i hernijske vrećice nakon čega se treba otkriti i vidjeti desna granica jednjaka i identificirati prednji i stražnji vagus radi očuvanja (6). Nakon što se hernijska vrećica pravilno reponira u abdomen, dren bez lateksa omota se oko gastroezofagealnog prijelaza kako bi se omogućila kaudalna retrakcija i daljnja cirkumferentna disekcija donjeg jednjaka u medijastinumu (6).

8.2.2. Ekscizija hernijske vrećice

Hernijska vrećica lako se može odvojiti od torakalne pleure ako je u pravilnoj ravnini (6). Iako rijetko, može doći do pucanja pleure (6). Ako se navedeno primijeti, treba upozoriti anesteziološki tim (6). U slučaju tenzijskog pneumotoraksa koji rezultira hipotenzijom potrebno je smanjiti insulaciju (6). Alternativna metoda uključuje umetanje gumenog katetera kroz defekt u prsnoj šupljini kako bi se izjednačili tlakovi (6).

Nakon što je distalni jednjak cirkumferentno odvojen od dijafragme, započinje medijastinalna disekcija (6).

8.2.3. Mobilizacija jednjaka

Krajnji je cilj mobilizacije jednjaka održati gastroezofagealni spoj u abdominalnoj šupljini bez napetosti i s odgovarajućom intraabdominalnom duljinom (6). Prema literaturi potrebno je minimalno 3 cm intraabdominalne duljine za što je ponekad potrebno učiniti i proksimalnu mobilizaciju u medijastinumu (6). U ovom koraku izvodi se tupa disekcija u retroezofagealnom prostoru (6). S posebnim oprezom potrebno je identificirati i izolirati grane vagusa (6). Produljenje

jednjaka potrebno je učiniti ako je, unatoč značajnoj disekciji medijastinuma, duljina intraabdominalnog jednjaka još uvijek nedostatna (6).

8.2.4. Zatvaranje ezofagealnog hijatusa

Koncept zatvaranja zahtijeva približavanje krura dijafragme ezofagealnog hijatusa bez stezanja ili akutne boli (6). Postoji nekoliko različitih metoda zatvaranja, uključujući prekinuto šivanje, intrakorporalno šivanje ili koristeći madrac šav (6). Tijekom zatvaranja potrebno je zahvatiti i endoabdominalnu fasciju u šav (6). Navedeno će pomoći u sprječavanju kidanja kruralnih mišićnih vlakana (6). Ako nezatvoreni prostor ispred jednjaka preostane slobodan, postavljaju se daljnji isprekidani šavovi na tom području (6).

Ako su šavovi nakon zatvaranja napeti, može se smanjiti pneumoperitoneum na 8 - 10 mmHg kako bi se smanjio intraabdominalni tlak (6). Također, moguće je napraviti i relaksirajuće incizije na krurama (6). Rez na desnoj strani obično se preferira u odnosu na rez na lijevoj strani jer jetra potencijalno može spriječiti ponovnu herniju (6).

Kod velikih hijatalnih hernija mogu se koristiti i protetska pojačanja poput politetrafluoretilenske mrežice u svrhu smanjenja recidiva hernije (107). Iako, treba biti oprezan kod odabira mrežice jer kontakt sintetičke mrežice može uzrokovati posljedice poput iritacije i erozije jednjaka (6). Stoga je praksa pojedinih operatera koristiti sintetičku mrežicu koja je obložena kompozitom za kruralno pojačanje (6).

8.2.5. Antirefluksni postupak

Literatura je vrlo oskudna s podacima o učinkovitosti fundoplikacije nakon operacije hijatalne hernije ili o njezinoj ulozi u sprječavanju recidiva. U kohortnom istraživanju opisane su postoperativne komplikacije nakon šest mjeseci koje su uključivale disfagiju (82%) u grupi pacijenata koja je, uz standardnu laparoskopsku operaciju, podvrgnuta i antirefluksom postupku, ali su opisani i refluksni ezofagitis (17%) kod pacijenata kod kojih operacija nije uključivala

antirefluksni postupak (108). Također su zabilježeni slučajevi žgaravice kao postoperativne komplikacije kod pacijenata bez fundoplikacije (104). Stoga, fundoplikacija nije uvijek nužan postupak u kirurškom zbrinjavanju hernija (108).

8.3. Kirurško liječenje gastroezofagealne refluksne bolesti

Invazivni antirefluksni postupci kod većine pacijenata nisu niti potrebni niti željeni jer se simptomi i endoskopski znakovi GERB-a vrlo brzo i lako poboljšavaju uz medikamentozno liječenje. Međutim, GERB je kronična bolest i pacijenti često trebaju dugotrajnu medicinsku skrb, što nosi i određeni rizik (10).

Također, ponekim pacijentima dugotrajno uzimanje medikamentozne terapije predstavlja problem te se radije odlučuju za kirurško liječenje (10,109).

Još je jedna indikacija za kirurško liječenje GERB koji ne reagira na medikamentoznu terapiju (10). Prije uvođenja IPP-a, izostanak odgovora na medikamentoznu terapiju bio je glavna indikacija za antirefluksnu terapiju (10). Danas je terapija IPP-om toliko učinkovita u liječenju tipičnih simptoma da se izostanak odgovora na terapiju smatra znakom upozorenja da GERB možda nije temeljni uzrok simptoma žgaravice i regurgitacije (10). Doista, pacijenti koji imaju tipične simptome imaju najbolje postoperativne rezultate (13,109,110), vjerojatno zato što ti pacijenti imaju abnormalan refluks koji se može učinkovito kontrolirati antirefluksom operacijom (10).

Budući da simptomi koji nisu povezani s refluksom neće reagirati na antirefluksne kirurške postupke, važno je prije preporuke invazivnog antirefluksnog liječenja utvrditi da su refraktorni simptomi GERB-a doista povezani s refluksom (10). Jedno je istraživanje pokazalo da je 69 mjeseci nakon laparoskopske fundoplikacije većina pacijenata zadržala postoperativno poboljšanje ili nestanak žgaravice (90%), regurgitacije (92%) i disfagije (75%). Međutim, rezultati su bili manje zadovoljavajući u bolesnika s ekstraesofagealnim simptomima kao što su promuklost (69%) i kašalj (69%) (110).

Prilikom odabira o odgovarajućem kirurškom liječenju, ključno je proučiti cijeli dijagnostički algoritam pacijenta kako bi se odredila temeljna patofiziologija refluksa (65). Dakle, čimbenici koji su važni pri donošenju kirurških odluka sljedeći su: prisutnost/odsutnost GERB-a utvrđena EGD-om, procjena motiliteta jednjaka ezofagealnom manometrijom, prisutnost hijatalne hernije i pretilost pacijenta (65).

8.3.1. Fundoplikacija

Pacijenti s ezofagealnim i/ili ekstraefagealnim simptomima GERB-a koji reagiraju na medikamentoznu terapiju IPP-om, ali i dalje imaju rezidualne simptome, izvrsni su kandidati za laparoskopsku antirefluksnu kirurgiju (73). Među idealnim su kandidatima i pacijenti koji su još uvijek podložni nekiselom refluksu te pacijenti s refluksim događajima povezanim s atipičnim simptomima uključujući bol u prsima, kašalj i hripanje (73). Također, ova vrsta kirurškog liječenja, primjenjuje se i kod pacijenata koji razviju komplikacije GERB-a kao što su peptička striktura, oštećenje glasnica ili Barrettov jednjak (73). Zanimanje za kiruršku antirefluksnu terapiju pojačalo se 1980-ih kada su studije opisale više od 90% učinkovitosti fundoplikacije u kontroli simptoma GERB-a u razdoblju od 10 godina (111). Randomizirano ispitivanje koje je provedeno kasnih 1980-ih dodatno je potaknulo interes za fundoplikaciju jer je otkrilo da je otvorena Nissenova fundoplikacija značajno učinkovitija od medicinske terapije temeljene na ranitidinu u liječenju simptoma i endoskopskih znakova kompliciranog GERB-a (112).

Međutim, rezultati dugoročne studije provedene 2001. godine otkrili su da nakon 10 do 13 godina praćenja, 62% kirurških pacijenata ponovno redovito uzima antirefluksne lijekove za liječenje simptoma GERB-a. Osim toga kirurški liječeni pacijenti također su imali niže stope dugoročnog preživljavanja, prvenstveno zbog porasta smrti od srčanih bolesti (113).

Od pojave laparoskopske Nissenove fundoplikacije došlo je i do velikog razvoja u tehnologiji za evaluaciju GERB-a (73). Endoskopija koja koristi bijelo svjetlo i "slikanje uskog pojasa" zamijenila je tradicionalnu endoskopiju bijelim svjetlom (73). Sužavanjem spektra valne duljine upadne svjetlosti na plave i zelene dijelove vidljivog spektra, bolji detalji sluznice omogućuju bolje mapiranje Barrettova jednjaka i ciljanu biopsiju ili područja sumnjiva na displaziju ili adenokarcinoma visokog stupnja (73).

Danas se fundoplikacija, osobito Nissenova fundoplikacija, smatra zlatnim standardnom među antirefluksim postupcima jer učinkovito poboljšava fiziološke parametre GERB-a, uključujući tlak DES-a i trajanje izloženosti ezofagealnoj kiselini (109,114,115). Ova operacija uključuje popravak hijatalne hernije, koja je često povezana s GERB-om, nakon čega slijedi oblikovanje fundusa želuca oko donjeg dijela jednjaka s ciljem stvaranja vanjske potpore (114).

U desecima provedenih prospektivnih studija, ovaj postupak ima vrlo dobro dokumentiranu kratkoročnu i dugoročnu evidenciju o ublažavanju simptoma GERB-a za 80% do 90% (114). Nadalje, Nissenova fundoplikacija ima nisku stopu komplikacija od 3% do 7% i stopu nuspojava od 10% do 15% (114). Fundoplikacijom se uspostavlja prepreka refluksu cjelokupnog želučanog materijala (kiselog i ne-kiselog) i stoga bi trebala biti učinkovit tretman za bilo koji simptom GERB-a koji je povezan s refluksom (10). Međutim, u skladu sa zajedničkim odlučivanjem između kirurga i pacijenta, osim laparoskopske fundoplikacije, danas se pacijenti s GERB-om mogu liječiti i robotskom fundoplikacijom (116).

Glavni poželjni učinak robotskog pristupa smanjena je postoperativna upotreba IPP-a (116). U usporedbi s laparoskopskom fundoplikacijom, 12.9% manje pacijenata koristilo je IPP nakon robotske fundoplikacije, prema jednom randomiziranom kontrolnom ispitivanju (117).

Fundoplikacija može biti djelomična ili potpuna (116). Za pacijente kojima je poboljšanje simptoma refluksa važnije od rizika od disfagije, potpuna fundoplikacija može biti preferirana opcija (116). S druge strane, djelomična fundoplikacija može se preporučiti pacijentima koji pridaju veliku važnost smanjenju disfagije (116). Prema literaturi, prednost parcijalne fundoplikacije manja je stopa postoperativne disfagije dok su povećana postoperativna upotreba IPP-a i smanjena dugoročna kontrola simptoma nepoželjni ishodi (116,118).

Postoperativne komplikacije antirefluksnih postupaka uključuju značajno povećanje nadutosti abdomena i nemogućnosti podrigivanja (sindrom nadutosti plinova) (13,64). Nadalje, 6% pacijenata koji su bili podvrgnuti operaciji fundoplikacije, kao postoperativnu komplikaciju imalo je disfagiju dovoljno jaku da je zahtijevala dilataciju jednjaka (119).

8.3.2. Roux-en-Y želučana premosnica

GERB je snažno povezan s pretiļoću jer kod pretiļih pacijenata povišeni intraabdominalni tlak može opteretiti dijafragmalni hijatus, što dovodi do poremećaja fundoplikacije i hernijacije, povećanih kirurških komplikacija i nepovoljnih rezultata (10). Roux-en-Y želučana premosnica (RYGB) može kontrolirati GERB kod pretiļih pacijenata vjerojatno zato što mala i uska želučana

vrećica oblikovana tijekom RYGB-a proizvodi daleko manje kiseline od intaktnog želuca te zato što popratna duga probavna petlja sprječava refluks žuči (10).

Zbog široko rasprostranjenog mišljenja među kirurzima da fundoplikacija ima loše ishode kod pretilih pacijenata i budući da je dokazano da RYGB kontrolira refluks i potiče gubitak težine, postao je antirefluksna operacija izbora za pretilu pacijente te se danas koristi i kao primarni antirefluksni postupak i za ispravljanje neuspjele fundoplikacije (120,121). Međutim, i dalje postoji puno rasprava o upotrebi RYGB-a kao antirefluksnoj tehnici te je jedan od razloga značajna razlika u rezultatima studija o ishodima i stopama komplikacija za fundoplikaciju kod pretilih osoba (10).

Kod nekih studija rezultati fundoplikacije imali su lošije ishode kod pretilih pacijenata (122) dok u nekim studijama komplikacije i ishodi između pretilih i nepretilih pacijenata nisu bile značajno različite (123). Rezultati nedavnog sustavnog pregleda literature i meta-analize pokazali su da nema značajnih razlika između pretilih i nepretilih pacijenata u stopama operativnog morbiditeta, ponovne operacije, endoskopske dilatacije, prelaska s laparoskopske na otvorenu operaciju (124). Međutim, iako se fundoplikacija može izvesti sigurno i kod pretilih pacijenata, uočen je povećan rizik od recidiva GERB-a (124).

Manjak randomiziranih kliničkih studija gdje se uspoređuje RYGB s fundoplikacijom još je jedan uzrok koji pridonosi raspravi (10), kao i činjenica da RYGB može rezultirati ozbiljnim ranim (dehiscencija anastomoze, stenozе, postoperativno krvarenje, tromboembolija) i kasnim (marginalna ulceracija, perforacija, opstrukcija tankog crijeva, unutarnja hernija) komplikacijama (125).

8.3.3. Endoskopski antirefluksni postupci

Tijekom posljednjih 20 godina razvijen je niz endoskopskih postupaka za liječenje GERB-a, ali većina njih se danas više ne koristi zbog manjka učinkovitosti i sigurnosti (10,13). Za razliku od Nissenove fundoplikacije, endoskopski postupci manje su invazivni i sigurniji s ciljem postizanja sličnih stopa učinkovitosti (109).

Trenutno su jedini endoskopski postupci koji su još uvijek dostupni i zastupljeni u liječenju GERB-a radiofrekventni antirefluksni tretman (Stretta, Restech corporation, Houston Texas) i transoralna

fundoplikacija bez reza (TIF, endogastrične otopine) (10). Endoskopski antirefluksni postupci obično se koriste kod pacijenata s blažim simptomima GERB-a, a pacijenti s hijatalnom hernijom >2 cm, erozivnim ezofagitisom stupnja C i D, strikturama jednjaka i Barrettovim jednjakom dugog segmenta najčešće su bili isključivani te liječeni drugim kirurškim metodama (10). Za Stretta postupak u početku se smatralo da kontrolira refluks izazivanjem otekline i mehaničkih promjena na ezofagogastričnom spoju (10,126). Međutim, iako je Stretta postupak značajno poboljšao simptome GERB-a i kvalitetu života, nije se smanjila izloženost ezofagealnoj kiselini ili upotreba lijekova nakon 6 mjeseci (126).

Sustavni pregledi literature i meta-analize pokazali su proturječne rezultate o učinkovitosti Stretta postupka. Jedna meta-analiza koja je procjenjivala samo randomizirane kontrolirane studije otkrila je da Stretta nije proizvela značajne promjene u izloženosti jednjaka kiselini, kvaliteti života ili sposobnosti prestanka uzimanja IPP-a (127) dok je druga meta-analiza koja je uključivala i kontrolirane i kohortne studije, zaključila da Stretta postupak značajno smanjuje izloženost ezofagealnoj kiselini i upotrebu IPP-a te poboljšava kvalitetu života (128). Međutim, bez obzira na sve navedeno, Društvo američkih gastrointestinalnih i endoskopskih kirurga (SAGES) 2013. godine Stretti je dalo snažnu preporuku za liječenje pacijenata koji odbiju laparoskopsku Nissenovu fundoplikaciju (129).

8.4. Kirurško liječenje Mallory-Weissova sindroma

Početa terapija ne razlikuje se od terapije ostalih krvarenja iz gornjeg probavnog sustava te uključuje procjenu stanja pacijenta, njegovu hemodinamsku stabilnost te procjenu potrebne nadoknade tekućine ili krvnih koncentrata (130). Iako primjena IPP-a pri dolasku pacijenta prije samog endoskopskog postupka ili nakon endoskopije ostaje pitanje debate (130), većina se autora slaže kako je primjena IPP-a indicirana kod svih krvarenja iz gornjeg dijela probavnog sustava jer se smanjuje rizik od ponovnog krvarenja te reducira potreba za operativnim zahvatom (131).

Kod pacijenata s aktivnim krvarenjem iz Mallory-Weissovih laceracija indicirana je endoskopska terapija te zaustavljanje krvarenja i zbrinjavanje laceracija koristeći endoskopske klipse, koagulaciju ili ligaciju postavljanjem endoskopskih gumica uz primjenu adrenalina (132).

Kod pacijenata s neuspjelim endoskopskim zbrinjavanjem prvo se pristupa angiografiji te se nastoji učiniti transarterijska embolizacija (TAE) zahvaćene krvne žile (23). Ako se ne uspije učiniti TAE ili ako ista nije dostupna u ustanovi koja zbrinjava pacijenta, indicirano je kirurško liječenje u smislu prešivanja laceracije (23).

8.5. Kirurško liječenje karcinoma kardioezofagealnog prijelaza

Liječenje karcinoma kardioezofagealnog prijelaza uvelike ovisi o stadiju bolesti, stoga je utvrđivanje stadija neizostavan dio obrade pacijenta bez kojega se ne smije započeti liječenje. S obzirom na problematiku lokalizacije karcinoma i činjenice kako tumorski proces zahvaća prijelaz između dva različita dijela probavnog sustava, trenutno ne postoji konsenzus oko kirurškog liječenja karcinoma kardioezofagealnog prijelaza (17). Iako je prema Siewertovoj klasifikaciji opisana lokacija karcinoma, preciznu lokalizaciju ponekad je izrazito teško odrediti radi same mase tumora (17). Isto je ključno učiniti prije započinjanja liječenja (26) te se jedino tada može učiniti adekvatna "en bloc" resekcija tumora, što je potrebno jer je preživljenje pacijenata povezano sa zahvaćenošću resekcijskih rubova (17).

Prema mišljenju većine stručnjaka, za tumore klasificirane kao Siewert tip I preporučuje se ezofagogastrektomija S3-Leitlinie te gastrektomija za tumore klasificirane kao Siewert tip III što omogućava pravilnu R0 resekciju te adekvatnu resekciju okolnog limfnog tkiva prema očekivanom limfogenom širenju tumora (17,133,134). Kod tumora tip II pojedini kirurzi predlažu ezofagogastrektomiju koja omogućuje pristup limfnim čvorovima medijastinuma i abdomena dok drugi zagovaraju proširenu totalnu gastrektomiju s transhijatalnom disekcijom stražnjeg medijastinuma (17). Studije pokazuju kako nema onkološke prednosti između gastrektomije i ezofagektomije (134).

Ako se radi o početnom stadiju karcinoma, Tis, T1a, moguće je učiniti endoskopsku mukoznu ili submukoznu resekciju i time ukloniti promjenu u cijelosti bez potrebe za daljnjom terapijom (17). Kod većine pacijenata s prisutnim metastazama u plućima, jetri, kostima, peritoneumu te s ekstraregionalnim limfnih širenjem u paraaortalne ili retroperitonealne čvorove, postoje male šanse kurabilne resekcije (135). Karcinomi T1 te T3 potencijalno su resektabilni, kao i T4 karcinomi koji zahvaćaju pleuru, perikard te dijafragmu (135).

Prema smjernicama Američkog društva za kliničku onkologiju (ASCO) iz 2020. godine za većinu pacijenata s karcinomom kardioezofagealnog prijelaza preporučuje se operativni zahvat (136). Za pacijente koji nisu kandidati za kirurško liječenje preporučuje se kemoradioterapija (136). S druge strane, nove smjernice Europskog društva za medicinsku onkologiju (ESMO) predlažu operativni zahvat i resekciju kod pacijenata s cT1 stadijem bolesti, ali preoperativnu kemoterapiju ili kemoradioterapiju za pacijenta sa stadijem cT2N0 (137).

8.5.1. Torakoabdominalna ezofagektomija

Torakoabdominalna ezofagektomija, poznata kao i Ivor-Lewisova operacija, sastoji se od torakalnog i abdominalnog pristupa (17). Operacija može započeti laparoskopskim putem ili s laparotomijom (138). Prvi je korak mobilizacija želuca s očuvanjem desne gastroepiploične arterije koja će opskrbljivati izrađeni konduit želuca (139). Zato je ključno izbjegavati ozljede gastroepiploične arkade prilikom mobilizacije velike krivine želuca od velikog omentuma (139). Lijeva gastična arterija redovno se podvezuje i prereže prilikom postupka (139). Konduit želuca može se napraviti i pomoću endostaplera (139). Potom se učini limfadenektomija limfnih čvorova u abdomenu, poglavito oko celijačnih arterija (138,139). Piloroplastika se ne izvodi rutinski te nije potrebna (139).

Zatim se operacija nastavlja s desnom torakotomijom ili torakoskopijom, ovisno o početnom pristupu te se učini cirkumferentna mobilizacija jednjaka koji se resekira uz prikupljanje medijastinalnih, periezofagealnih, subkarinalnih i paratrahealnih limfnih čvorova (Slika 4.) (138,139). Visoka ezofagogastična anastomoza učini se iznad vene azigos koja se presiječe nakon podvezivanja (138). Resecirani preparat uklanja se kroz prsište te se učini termino-terminalna anastomoza uz pomoć staplera (139). Prednost je ovakve operacije u tome što se omogućuje adekvatna limfadenektomija u abdomenu i medijastinumu te se osigurava adekvatni resekcijski rub od 5 cm iznad i ispod tumora (138).

8.5.2. Torakoabdominalna ezofagektomija s cervikalnom anastomozom

Kao jedna od metoda resekcije tumora kardioezofagealnog prijelaza navodi se McKeownova ezofagektomija koja se sastoji od triju dijelova te se razlikuje od Ivor-Lewisove operacije u visoko izvedenoj anastomozi postavljenoj cervikalno (17). Sam postupak u torakalnom i abdominalnom dijelu operacije sličan je McKeownovoj ezofagektomiji, izvodi se mobilizacija želuca i jednjaka te se pravi konduit (140). Nakon torakalnog i abdominalnog dijela učini se 4 - 6 cm dugačka horizontalno položena incizija na vratu kojom se prikaže vratni dio jednjaka, a zatim se učini pažljiva resekcija jednjaka dok se ne prikaže ranije resecirani dio torakalnog dijela operacije (140).

Preparat se izvlači kroz inciziju na vratu te se jednjak resecira visoko (140). Anastomoza se učini između cervikalnog dijela jednjaka i želučanog konduita koristeći mehanički šivač ili pomoću ručne tehnike, termino-lateralno (140). Jedna od prednosti ovog zahvata je lakše popravljjanje mogućeg curenja anastomoze (141). Pokazalo se kako je McKeownova operacija pod većim rizikom od curenja anastomoze nego Ivor-Lewisova operacija, uz manji rizik ozljede rekurentnog laringealnog živca (141).

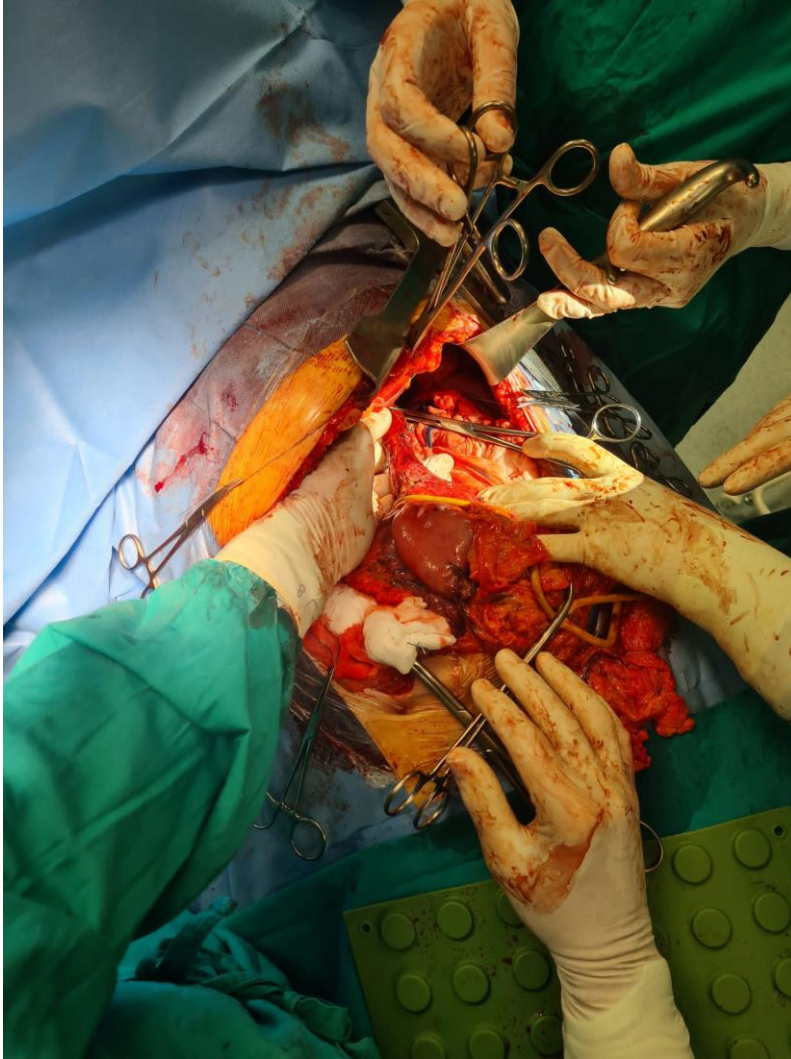
8.5.3. Gastrektomija s distalnom ezofagektomijom

Tijekom gastrektomije s distalnom ezofagektomijom učini se abdominalni pristup te se nakon inspekcije tumora i nalaza započne s mobilizacijom želuca (Slika 5.) (142). Mobiliziraju se mala i velika krivina želuca, uz podvezivanje arterije gastrike sinistre i arterije gastrike dekstre. Također se podveže desna i lijeva gastroepiploična arkada (142). Veliki omentum odvoji se od želuca te se isti u potpunosti odigne (Slika 6.) (17). Zatim se mobilizira jednjak nakon čega se resecira kroz hiatus dijafragme što omogućuje pristup limfnim čvorovima stražnjeg medijastinuma (17). Ključno je učiniti proširenu limfadenektomiju s prikupljanjem limfnih čvorova celijačnog trunkusa, perigastrično uz arteriju spleniku te limfnih čvorova donjeg medijastinuma (17). Preparat se nakon resekcije ukloni kroz laparotomiju te se učini rekonstrukcija probavnog puta s ezofagojejunalom anastomozom koristeći izoliranu vijugu jejunuma po Roux-en-Y (17).

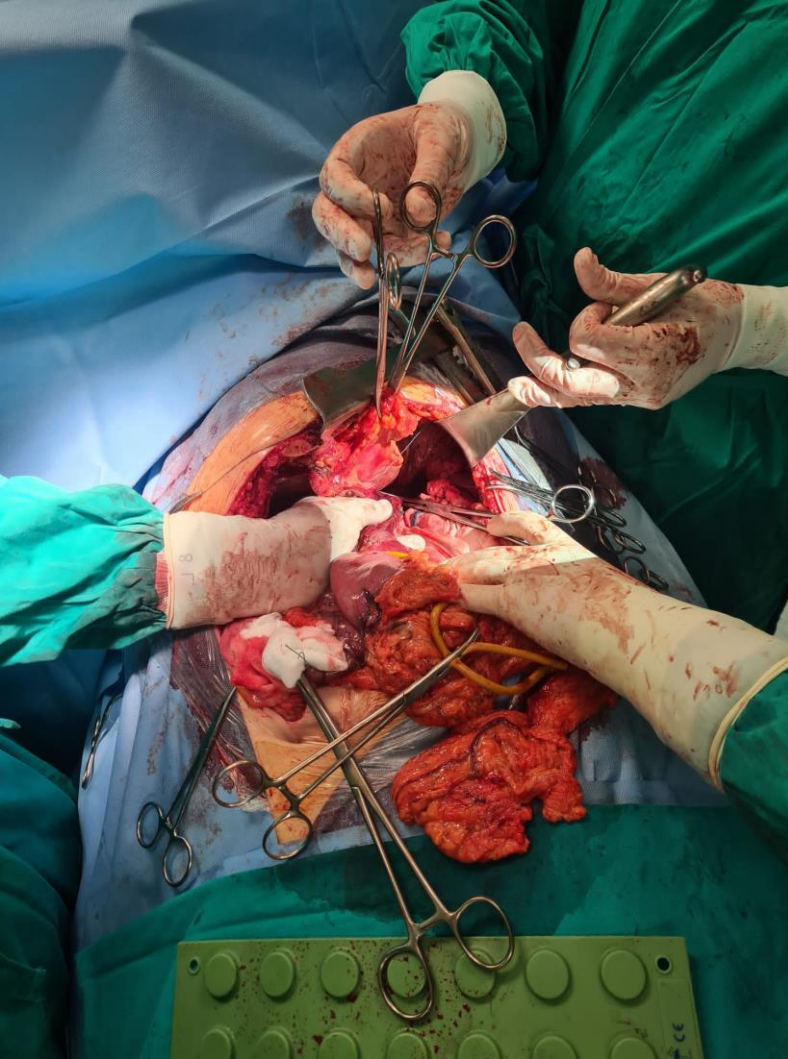
8.5.4. Minimalno invazivne tehnike

Iz samog opisa ranije navedenih operacija može se zaključiti kako se radi o izrazito zahtjevnim i opsežnim zahvatima koji donose izlječenje, ali i veliki morbiditet. Stoga je u posljednje vrijeme započeo proces pronalaska modernijih operativnih zahvata kako bi se smanjio morbiditet te zadržala adekvatna onkološka resekcija. Većina operativnih centara s visokim brojem operativnih zahvata karcinoma kardioezofagealnog prijelaza predlaže laparoskopski abdominalni pristup s

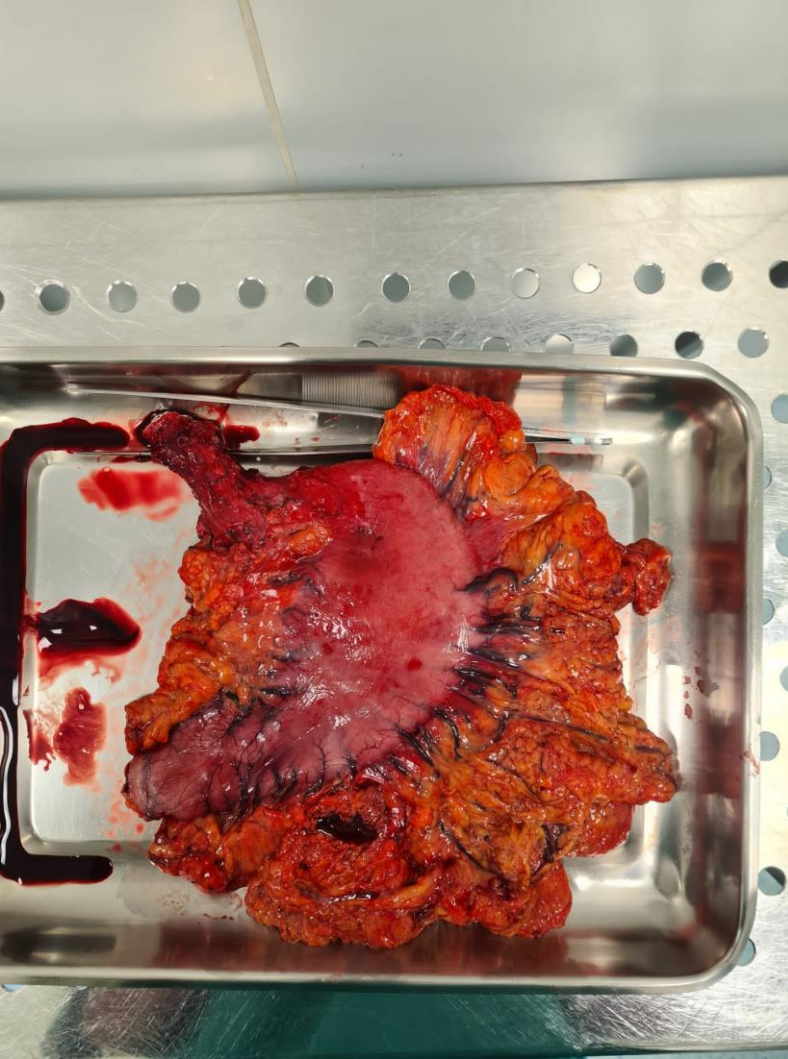
mobilizacijom želuca te provlačenjem želuca kroz hijatus dijafragme (17). Torakalni dio operacije uključuje otvorenu torakotomiju (hibridni postupak) (134) ili torakoskopski pristup (17). Istraživanja su pokazala kako hibridni pristup ima manje respiratornih komplikacija od torakoskopskog pristupa (143). Nadalje se navodi kako je laparoskopska mobilizacija preferirani pristup u operativnom zahvatu, neovisno o tipu tumora (143). Limfadenektomija svakako mora ostati adekvatna jer je broj uklonjenih limfnih čvorova nezavisni pokazatelj preživljenja te je postupak prikupljanja limfnih čvorova isti kao i kod drugih otvorenih operacija karcinoma jednjaka (17). Minimalni je broj limfnih čvorova potrebnih za adekvatnu resekciju i poboljšanje preživljenja 23 regionalna limfna čvora (144). Trenutne smjernice navode kako je standard koji se mora poduzeti kod svakog oboljelog resekcija limfnih čvorova u abdominalnom i torakalnom operativnom polju (133).



Slika 4. Torakofrenolaparotomija i mobilizacija jednjaka. S dopuštenjem: Klinički Bolnički Centar Zagreb, Klinika za Torakalnu Kirurgiju, dr. sc. Tomislav Bečejac, dr.med.



Slika 5. Abdominalni dio operacije i mobilizacija želuca. S dopuštanjem: Klinički Bolnički Centar Zagreb, Klinika za Torakalnu Kirurgiju, dr. sc. Tomislav Bečejac, dr.med.



Slika 6. En bloc preparat distalnog jednjaka i želuca. S dopuštenjem: Klinički Bolnički Centar Zagreb, Klinika za Torakalnu Kirurgiju, dr. sc. Tomislav Bečejac, dr.med.

8.5.5. Neoadjuvantna terapija

Sveobuhvatna i multimodalna terapija liječenja adenokarcinoma kardioezofagealnog prijelaza postala je standard liječenja, poglavito radi loših rezultata operativnih zahvata učinjenih kao jedina terapija (17). Cilj neoadjuvantne terapije sličan je kao i kod drugih tumorski bolesti, smanjivanje tumora i tumorske mase kako bi se mogla omogućiti adekvatna resekcija uz čiste resekcijske rubove te uništavanje kružećih tumorskih stanica (17). S obzirom na manju učestalost naspram tumora jednjaka i želuca, istraživanja o liječenju karcinoma kardioezofagealnog prijelaza najčešće se prilagođavaju studijama o liječenju karcinoma jednjaka ili želuca (17).

Svi tumori koji zahvaćaju serozu jednjaka (T3) ili tumori s regionalnom limfadenopatijom (N1), moraju biti liječeni neoadjuvantnom terapijom (145). Kod pacijenata s jasno resektabilnim tumorom, koji bi teško mogli podnijeti preoperativnu terapiju, također se može razmisliti o operaciji kao prvom koraku liječenja (146). Nadalje, kod pacijenata s resektabilnim tumorom preporučuje se operativni zahvat uz kemoradioterapiju kao bolja opcija liječenja od samostalne kemoradioterapije (146).

Samostalna kemoradioterapija razuman je izbor za pacijente koji odbijaju operativni zahvat ili nisu adekvatni kandidati za operaciju (146). Ako je odlučeno da će pacijent prvotno započeti s neoadjuvantnom terapijom te je adekvatni kandidat za takvu vrstu liječenja, preporučuje se započeti s kemoradioterapijom naspram kemoterapije (146).

Radioterapija se proučavala kao čimbenik koji može poboljšati totalnu resekciju i lokalnu i regionalnu kontrolu tumora te je provedena studija kojom se uspoređivala grupa pacijenata s dobivenom preoperativnom kemoradioterapijom s grupom koja je liječena samo kirurški. Prikazalo se kako je kod grupe pacijenata s primljenom kemoradioterapijom uspješnija stopa resekcije s negativnim resekcijskim rubovima, a sveukupno preživljenje bilo je veće; 49.4 mjeseca za grupu s neoadjuvantnom terapijom te 24 mjeseca za grupu bez neoadjuvantne terapije (147).

Različite preoperativne terapije imaju svoje prednosti i nedostatke, tako je kemoterapija uspješnija u učinku na sistemske metastaze, dok kemoradioterapija pruža bolju lokalnu i regionalnu kontrolu bolesti (17).

Kod lokalno uznapredovalih tumora Siewert tip I i Siewert tip II može se uključiti kemoradioterapija, dok je za tumore Siewert tip III preoperativna kemoterapija bolja metoda (148).

Također, više studija pokazalo je kako neoadjuvantna kemoradioterapija koja prethodi operativnoj resekciji tumora pruža veću stopu preživljenja od pacijenata kod kojih je učinjena jedino operacija (149).

Slične rezultate pokazale su i druge meta-analize unutar kojih se uspoređivalo preživljenje kod pacijenata liječenih jedino kirurškim putem te pacijenata koji su liječeni i neoadjuvantnom terapijom. Pokazalo se kako pacijenti s provedenom neoadjuvantnom terapijom imaju veću stopu preživljenja od pacijenata bez provedene neoadjuvantne terapije (150).

9. ZAKLJUČAK

Bolesti kardioezofagealnog prijelaza predstavljaju poseban izazov za kirurga prilikom dijagnosticiranja i liječenja s obzirom na to da različita patološka stanja mogu uzrokovati slične simptome. Podmukli razvoj pojedinih bolesti iznimno otežava njihovo otkrivanje u trenutku mogućeg kirurškog izlječenja te se često pacijenti dijagnosticiraju s uznapredovalim stadijem bolesti. Razvoj dijagnostičkih metoda, posebice endoskopskih, omogućio je precizno postavljanje dijagnoze te se nakon adekvatno uzete detaljne anamneze i obrade pacijenta, uz multidisciplinarni pristup, može pristupiti najboljem modalitetu liječenja pacijenta.

Sam razvoj dijagnostičkih pretraga pratio je i razvoj kirurških tehnika, kako otvorenih tako i laparoskopskih, predstavljajući ogroman napredak u liječenju uz smanjenje morbiditeta i mortaliteta. Dakako, s preciznijom dijagnostikom i razumijevanjem bolesti porastao je broj novootkrivenih pacijenata, što predstavlja izazov liječnicima da obuhvate sve pacijente i prepoznaju bolesti u njihovom začetku.

Stoga je za unaprjeđenje liječenja pacijenata s bolestima kardioezofagealnog prijelaza potrebno razumijevanje kardioezofagealnog prijelaza kao zasebnog dijela probavnog sustava te daljnje proučavanje posebnosti različitih patoloških zbivanja uz napredak dijagnostičkih i kirurških metoda.

10. ZAHVALA

Zahvaljujem mentoru doc.dr.sc. Marku Severu na strpljenju, susretljivosti i razumijevanju te pomoći prilikom pisanja diplomskog rada.

Zahvaljujem svojoj obitelji, Juri i prijateljima na iznimnoj podršci tijekom cijelog studija.

11. LITERATURA

1. Allaix ME, Patti MG. Esophagus & Diaphragm. In: Doherty GM. eds. *CURRENT Diagnosis & Treatment: Surgery*, 14e. McGraw Hill; 2014. Accessed May 29, 2023. <https://accessmedicine.mhmedical.com/content.aspx?bookid=1202§ionid=71519597>
2. Delattre JF, Avisse C, Marcus C, Flament JB. Functional anatomy of the gastroesophageal junction. *Surg Clin North Am*. 2000 Feb;80(1):241-60. doi: 10.1016/s0039-6109(05)70404-7. PMID: 10685151.
3. Werner YB, Hakanson B, Martinek J, Repici A, von Rahden BHA, Bredenoord AJ, et al. Endoscopic or Surgical Myotomy in Patients with Idiopathic Achalasia. *New England Journal of Medicine*. 2019 Dec 5;381(23):2219–29.
4. Richter JE. Oesophageal motility disorders. *The Lancet*. 2001 Sep;358(9284):823–8.
5. Spechler Stuart J. Achalasia: Pathogenesis, clinical manifestations, and diagnosis. In: *UpToDate*, NJ (Ed), *UpToDate*, Waltham, MA, 2023.
6. Siegal SR, Dolan JP, Hunter JG. Modern diagnosis and treatment of hiatal hernias. Vol. 402, *Langenbeck's Archives of Surgery*. Springer Verlag; 2017. p. 1145–51.
7. Yu HX, Han CS, Xue JR, Han ZF, Xin H. Esophageal hiatal hernia: risk, diagnosis and management. Vol. 12, *Expert Review of Gastroenterology and Hepatology*. Taylor and Francis Ltd; 2018. p. 319–29.
8. Sfara A, Dumitrascu DL. The management of hiatal hernia: an update on diagnosis and treatment. *Med Pharm Rep*. 2019;92(4):321–5.
9. Fuchs KH, Babic B, Breithaupt W, Dallemagne B, Fingerhut A, Furnee E, et al. EAES recommendations for the management of gastroesophageal reflux disease. *Surg Endosc*. 2014;28(6):1753–73.
10. Katz PO, Dunbar KB, Schnoll-Sussman FH, Greer KB, Yadlapati R, Spechler SJ. ACG Clinical Guideline for the Diagnosis and Management of Gastroesophageal Reflux Disease. *American Journal of Gastroenterology*. 2022 Jan 1;117(1):27–56.
11. Katz PO, Gerson LB, Vela MF. Guidelines for the diagnosis and management of gastroesophageal reflux disease. *American Journal of Gastroenterology*. 2013;108(3):308–28.

12. DeVault KR, Castell DO. Updated guidelines for the diagnosis and treatment of gastroesophageal reflux disease. Vol. 100, *American Journal of Gastroenterology*. 2005. p. 190–200.
13. Badillo R. Diagnosis and treatment of gastroesophageal reflux disease. *World J Gastrointest Pharmacol Ther* [Internet]. 2014;5(3):105. Available from: <http://www.wjgnet.com/2150-5349/full/v5/i3.105.htm>
14. Decker JP, Zamcheck N, Mallory GK. Mallory-Weiss Syndrome. *New England Journal of Medicine*. 1953 Dec 10;249(24):957–63.
15. Manabe N, Matsueda K, Haruma K. Epidemiological Review of Gastroesophageal Junction Adenocarcinoma in Asian Countries. Vol. 103, *Digestion*. S. Karger AG; 2022.
16. Greally M, Agarwal R, Ilson DH. Optimal management of gastroesophageal junction cancer. Vol. 125, *Cancer*. John Wiley and Sons Inc.; 2019. p. 1990–2001.
17. Chevallay M, Bollschweiler E, Chandramohan SM, Schmidt T, Koch O, Demanzoni G, et al. Cancer of the gastroesophageal junction: a diagnosis, classification, and management review. *Ann N Y Acad Sci*. 2018 Dec 1;1434(1):132–8.
18. Francis DL, Katzka DA. Achalasia: Update on the disease and its treatment. *Gastroenterology*. 2010;139(2).
19. Samo S, Carlson DA, Gregory DL, Gawel SH, Pandolfino JE, Kahrilas PJ. Incidence and Prevalence of Achalasia in Central Chicago, 2004–2014, Since the Widespread Use of High-Resolution Manometry. *Clinical Gastroenterology and Hepatology*. 2017 Mar 1;15(3):366–73.
20. Wadhwa V, Thota PN, Parikh MP, Lopez R, Sanaka MR. Changing Trends in Age, Gender, Racial Distribution and Inpatient Burden of Achalasia. *Gastroenterology Res*. 2017;10(2):70–7.
21. Kahrilas Peter J. Hiatus hernia. In: UpToDate, NJ (Ed), UpToDate, Waltham, MA, 2023.
22. Dent J, El-Serag HB, Wallander MA, Johansson S. Epidemiology of gastro-oesophageal reflux disease: A systematic review. Vol. 54, *Gut*. 2005. p. 710–7.
23. Weaver DH, Maxwell JG, Castleton KB. Mallory-Weiss syndrome. *The American Journal of Surgery*. 1969 Dec;118(6):887–92.
24. Siegel RL, Miller KD, Wagle NS, Jemal A. Cancer statistics, 2023. *CA Cancer J Clin*. 2023 Jan;73(1):17–48.

25. Buas MF, Vaughan TL. Epidemiology and risk factors for gastroesophageal junction tumors: Understanding the rising incidence of this disease. *Semin Radiat Oncol*. 2013 Jan;23(1):3–9.
26. Napier KJ, Scheerer M, Misra S. Esophageal Cancer: A Review of Epidemiology, Pathogenesis, Staging Workup and Treatment Modalities. *World J Gastrointest Oncol*. 2014;6(5):112–20.
27. Brown LM, Devesa SS, Chow WH. Incidence of adenocarcinoma of the esophagus among white Americans by sex, stage, and age. *J Natl Cancer Inst*. 2008 Aug;100(16):1184–7.
28. Jemal A, Bray F, Center MM, Ferlay J, Ward E, Forman D. Global cancer statistics. *CA Cancer J Clin*. 2011 Mar;61(2):69–90.
29. Gholipour C, Shalchi RA, Abbasi M. A histopathological study of esophageal cancer on the western side of the Caspian littoral from 1994 to 2003. *Diseases of the Esophagus*. 2008 Jun;21(4):322–7.
30. Tran GD, Sun X Di, Abnet CC, Fan JH, Dawsey SM, Dong ZW, et al. Prospective study of risk factors for esophageal and gastric cancers in the Linxian General Population Trial cohort in China. *Int J Cancer*. 2005 Jan 20;113(3):456–63.
31. Birgisson S, Richter JE. Achalasia: what's new in diagnosis and treatment? *Dig Dis*. 1997;15 Suppl 1:1-27. doi: 10.1159/000171617. PMID: 9177942.
32. Goldblum JR, Whyte RI, Orringer MB, Appelman HD. Achalasia. A morphologic study of 42 resected specimens. *Am J Surg Pathol*. 1994 Apr;18(4):327-37. PMID: 8141427.
33. Smith RE, Shahjehan RD. Hiatal Hernia. [Updated 2022 Aug 22]. In: *StatPearls [Internet]*. Treasure Island (FL): StatPearls Publishing; 2022 Jan-.
34. Richter JE, Rubenstein JH. Presentation and Epidemiology of Gastroesophageal Reflux Disease. *Gastroenterology*. 2018 Jan 1;154(2):267–76.
35. Michel L, Serrano A, Malt RA. Mallory-Weiss syndrome. Evolution of diagnostic and therapeutic patterns over two decades. *Ann Surg*. 1980 Dec;192(6):716-21. doi: 10.1097/00000658-198012000-00004. PMID: 7447523; PMCID: PMC1344969.
36. Pohl H, Wrobel K, Bojarski C, Voderholzer W, Sonnenberg A, Rösch T, et al. Risk factors in the development of esophageal adenocarcinoma. *American Journal of Gastroenterology*. 2013 Feb;108(2):200–7.

37. Esper J, Agergren L, Einhold B, Ergström R. SYMPTOMATIC GASTROESOPHAGEAL REFLUX AS A RISK FACTOR FOR ESOPHAGEAL ADENOCARCINOMA A BSTRACT Background The causes of adenocarcinomas of. Vol. 340. 1999.
38. American gastroenterological association medical position statement on the management of Barrett's esophagus. Vol. 140, Gastroenterology. W.B. Saunders; 2011. p. 1084–91.
39. Muwonge R, Ramadas K, Sankila R, Thara S, Thomas G, Vinoda J, et al. Role of tobacco smoking, chewing and alcohol drinking in the risk of oral cancer in Trivandrum, India: A nested case-control design using incident cancer cases. *Oral Oncol.* 2008 May;44(5):446–54.
40. Mao WM, Zheng WH, Ling ZQ. Epidemiologic risk factors for esophageal cancer development. *Asian Pac J Cancer Prev.* 2011;12(10):2461–6.
41. Spechler SJ. Barrett esophagus and risk of esophageal cancer: A clinical review. Vol. 310, *JAMA.* American Medical Association; 2013. p. 627–36.
42. Hvid-Jensen F, Pedersen L, Drewes M, Sci M, Sørensen HT, Funch-Jensen P. Incidence of Adenocarcinoma among Patients with Barrett's Esophagus A bs t r ac t. Vol. 15, *n engl j med.* 2011.
43. Nieman KM, Romero IL, Van Houten B, Lengyel E. Adipose tissue and adipocytes support tumorigenesis and metastasis. Vol. 1831, *Biochimica et Biophysica Acta - Molecular and Cell Biology of Lipids.* Elsevier B.V.; 2013. p. 1533–41.
44. Binato M, Gurski RR, Fagundes RB, Meurer L, Edelweiss MI. p53 and Ki-67 overexpression in gastroesophageal reflux disease - Barrett's esophagus and adenocarcinoma sequence. *Diseases of the Esophagus.* 2009 Oct;22(7):588–95.
45. Moonen A, Boeckxstaens G. Current Diagnosis and Management of Achalasia [Internet]. Vol. 48, *J Clin Gastroenterol.* 2014. Available from: www.jcge.com
46. Fisichella PM, Raz D, Palazzo F, Niponmick I, Patti MG. Clinical, radiological, and manometric profile in 145 patients with untreated achalasia. *World J Surg.* 2008 Sep;32(9):1974–9.
47. Boeckxstaens GE, Zaninotto G, Richter JE. Achalasia. Vol. 383, *The Lancet.* Elsevier B.V.; 2014. p. 83–93.

48. Vantrappen G, Hellemans J, Deloof W, Valembois P, Vandembroucke J. Treatment of achalasia with pneumatic dilatations [Internet]. Vol. 12, Gut. 1971. Available from: <http://gut.bmj.com/>
49. Roman S, Kahrilas PJ. The diagnosis and management of hiatus hernia. Vol. 349, BMJ (Online). BMJ Publishing Group; 2014.
50. Pandolfino JE, Kwiatek MA, Ho K, Scherer JR, Kahrilas PJ. Unique features of esophagogastric junction pressure topography in hiatus hernia patients with dysphagia. Surgery. 2010 Jan;147(1):57–64.
51. CAMILLERI M, DUBOIS D, COULIE B, JONES M, KAHRILAS P, RENTZ A, et al. Prevalence and Socioeconomic Impact of Upper Gastrointestinal Disorders in the United States: Results of the US Upper Gastrointestinal Study. Clinical Gastroenterology and Hepatology. 2005 Jun;3(6):543–52.
52. Dwivedi M, Misra SP. Mallory-Weiss syndrome: clinical features and management. J Assoc Physicians India. 1999 Apr;47(4):397–9.
53. Harris JM, DiPalma JA. Clinical significance of Mallory-Weiss tears. Am J Gastroenterol. 1993 Dec;88(12):2056–8.
54. Toni Lerut. Carcinoma of the esophagus and gastro-esophageal junction. Zuckschwerdt, Munich; 2001.
55. Vaezi MF, Pandolfino JE, Yadlapati RH, Greer KB, Kavitt RT. ACG Clinical Guidelines: Diagnosis and Management of Achalasia. American Journal of Gastroenterology. 2020 Sep 1;115(9):1393–411.
56. Tracey JP, Traube M. Difficulties in the diagnosis of pseudoachalasia. Am J Gastroenterol. 1994 Nov;89(11):2014–8.
57. Schlottmann F, Patti MG. Esophageal achalasia: current diagnosis and treatment. Vol. 12, Expert Review of Gastroenterology and Hepatology. Taylor and Francis Ltd; 2018. p. 711–21.
58. An American gastroenterological association medical position statement on the clinical use of esophageal manometry. Vol. 107, Gastroenterology. 1994. p. 1865.
59. Laurino-Neto RM, Herbella F, Schlottmann F, Patti M. Evaluation of esophageal achalasia: From symptoms to the chicao classification. Vol. 31, Arquivos Brasileiros de Cirurgia Digestiva. Colegio Brasileiro de Cirurgia Digestiva; 2018.

60. Hyun JJ, Bak YT. Clinical significance of hiatal hernia. Vol. 5, Gut and Liver. 2011. p. 267–77.
61. Lebenthal A, Waterford SD, Fisichella PM. Treatment and Controversies in Paraesophageal Hernia Repair. Vol. 2, Frontiers in Surgery. Frontiers Media S.A.; 2015.
62. Weijenborg PW, van Hoeij FB, Smout AJPM, Bredenoord AJ. Accuracy of hiatal hernia detection with esophageal high-resolution manometry. Neurogastroenterology and Motility. 2015 Feb 1;27(2):293–9.
63. Philpott H, Sweis R. Hiatus Hernia as a Cause of Dysphagia. Vol. 19, Current Gastroenterology Reports. Current Medicine Group LLC 1; 2017.
64. Worrell SG, Greene CL, DeMeester TR. The state of surgical treatment of gastroesophageal reflux disease after five decades. Vol. 219, Journal of the American College of Surgeons. Elsevier Inc.; 2014. p. 819–30.
65. Tatarian T, Pucci MJ, Palazzo F. A Modern Approach to the Surgical Treatment of Gastroesophageal Reflux Disease. Journal of Laparoendoscopic and Advanced Surgical Techniques. 2016 Mar 1;26(3):174–9.
66. Campos GM, Peters JH, DeMeester TR, Oberg S, Crookes PF, Tan S, DeMeester SR, Hagen JA, Bremner CG. Multivariate analysis of factors predicting outcome after laparoscopic Nissen fundoplication. J Gastrointest Surg. 1999 May-Jun;3(3):292-300. doi: 10.1016/s1091-255x(99)80071-7. PMID: 10481122.
67. Prakash Gyawali C, Kahrilas PJ, Savarino E, Zerbib F, Mion F, Smout AJPM, et al. Modern diagnosis of GERD: The Lyon Consensus. Vol. 67, Gut. BMJ Publishing Group; 2018. p. 1351–62.
68. Seo HS, Choi M, Son SY, Kim MG, Han DS, Lee HH. Evidence-based practice guideline for surgical treatment of gastroesophageal reflux disease 2018. J Gastric Cancer. 2018 Dec 1;18(4):313–27.
69. Lundell LR, Dent J, Bennett JR, Blum AL, Armstrong D, Galimiche JP, et al. Endoscopic assessment of oesophagitis: clinical and functional correlates and further validation of the Los Angeles classification. Vol. 45, Gut. 1999.
70. Akdamar K, Ertan A, Agrawal NM, McMahon FG, Ryan J. Upper gastrointestinal endoscopy in normal asymptomatic volunteers. Gastrointest Endosc. 1986;32(2):78–80.

71. Takashima T, Iwakiri R, Sakata Y, Yamaguchi D, Tsuruoka N, Akutagawa K, et al. Endoscopic reflux esophagitis and Helicobacter pylori infection in young healthy Japanese volunteers. *Digestion*. 2012 Aug;86(1):55–8.
72. Zagari RM, Fuccio L, Wallander MA, Johansson S, Fiocca R, Casanova S, et al. Gastroesophageal reflux symptoms, oesophagitis and barrett's oesophagus in the general population: The Loiano-Monghidoro study. *Gut*. 2008 Oct;57(10):1354–9.
73. Perry KA, Pham TH, Spechler SJ, Hunter JG, Melvin WS, Velanovich V. 2014 SSAT State-of-the-Art Conference: Advances in Diagnosis and Management of Gastroesophageal Reflux Disease. *Journal of Gastrointestinal Surgery*. 2015 Mar 1;19(3):458–66.
74. Richter JE, Castell DO. Gastroesophageal reflux. Pathogenesis, diagnosis, and therapy. *Ann Intern Med*. 1982 Jul;97(1):93-103. doi: 10.7326/0003-4819-97-1-93. PMID: 6124198.
75. Michael Knauer C. Mallory-Weiss Syndrome: Characterization of 75 Mallory-Weiss lacerations in 528 patients with upper gastrointestinal hemorrhage. *Gastroenterology*. 1976;71(1):5–8.
76. Monig1 SP, Zirbes2 K, Baldus2 SE, Lindemann2 DG, Dienes2 HP, H# {228} lscher1 AH, et al. Staging of Gastric Cancer: Correlation of Lymph Node Size and Metastatic Infiltration [Internet]. *AJR*. 1999. Available from: www.ajronline.org
77. Reed CE, Eloubeidi MA. New techniques for staging esophageal cancer. *Surg Clin North Am*. 2002 Aug;82(4):697-710, v. doi: 10.1016/s0039-6109(02)00027-0. PMID: 12472125.
78. Kuszyk BS, Bluemke DA, Urban BA, Choti MA, Hruban RH, Sitzmann JV, Fishman EK. Portal-phase contrast-enhanced helical CT for the detection of malignant hepatic tumors: sensitivity based on comparison with intraoperative and pathologic findings. *AJR Am J Roentgenol*. 1996 Jan;166(1):91-5. doi: 10.2214/ajr.166.1.8571914. PMID: 8571914.
79. Desai RK, Tagliabue JR, Wegryn SA, Einstein DM. CT evaluation of wall thickening in the alimentary tract. *Radiographics*. 1991 Sep;11(5):771-83; discussion 784. doi: 10.1148/radiographics.11.5.1947313. PMID: 1947313.
80. Picus D, Balfe DM, Koehler RE, Roper CL, Owen JW. Computed tomography in the staging of esophageal carcinoma. *Radiology*. 1983 Feb;146(2):433-8. doi: 10.1148/radiology.146.2.6849089. PMID: 6849089.

81. Daffner¹ RH, Halber¹ MD, Postlethwait² RW, Korobkin¹ M, Thompson¹ WM, Thompson WM, et al. CT of the Esophagus. II. Carcinoma [Internet]. 1979. Available from: www.ajronline.org
82. Kato H, Kuwano H, Nakajima M, Miyazaki T, Yoshikawa M, Ojima H, et al. Comparison between positron emission tomography and computed tomography in the use of the assessment of esophageal carcinoma. *Cancer*. 2002 Feb 15;94(4):921–8.
83. Tio TL, Cohen P, Coene PP, Udding J, Den Hartog Jager FCA, Tytgat GNJ. Endosonography and computed tomography of esophageal carcinoma. Preoperative classification compared to the new (1987) TNM system. *Gastroenterology*. 1989;96(6):1478–86.
84. Souquet JC, Napoléon B, Pujol B, Keriven O, Ponchon T, Descos F, et al. Endoscopic Ultrasonography in the Preoperative Staging of Esophageal Cancer. *Endoscopy*. 1994 Nov 17;26(09):764–6.
85. Grotenhuis BA, Wijnhoven BPL, Poley JW, Hermans JJ, Biermann K, Spaander MCW, et al. Preoperative assessment of tumor location and station-specific lymph node status in patients with adenocarcinoma of the gastroesophageal junction. *World J Surg*. 2013 Jan;37(1):147–55.
86. Greene FL, Page DL, Fleming ID, Fritz AG, Balch CM, Haller DG, et al., editors. *AJCC Cancer Staging Manual*. New York, NY: Springer New York; 2002.
87. Quint LE, Hepburn LM, Francis IR, Whyte RI, Orringer MB. Incidence and distribution of distant metastases from newly diagnosed esophageal carcinoma. *Cancer*. 1995 Oct 1;76(7):1120-5. doi: 10.1002/1097-0142(19951001)76:7<1120::aid-cncr2820760704>3.0.co;2-w. PMID: 8630886.
88. Kim TJ, Kim HY, Lee KW, Kim MS. Multimodality assessment of esophageal cancer: Preoperative staging and monitoring of response to therapy. *Radiographics*. 2009 Mar;29(2):403–21.
89. Kahrilas PJ, Pandolfino JE. Treatments for Achalasia in 2017: How to choose among them. Vol. 33, *Current Opinion in Gastroenterology*. Lippincott Williams and Wilkins; 2017. p. 270–6.

90. Chen Z, Bessell JR, Chew A, Watson DI. Laparoscopic cardiomyotomy for achalasia: Clinical outcomes beyond 5 years. *Journal of Gastrointestinal Surgery*. 2010 Apr;14(4):594–600.
91. PELLEGRINI C, WETTER LA, PATTI M, LEICHTER R, MUSSAN G, MORI T, et al. Thoracoscopic Esophagomyotomy Initial Experience With a New Approach for the Treatment of Achalasia. *Ann Surg*. 1992 Sep;216(3):291–9.
92. Ali A, Pellegrini CA. LAPAROSCOPIC MYOTOMY Technique and Efficacy in Treating Achalasia. 2001;11(2).
93. Boeckxstaens GE, Annese V, Bruley Des Varannes S, Chaussade S, Costantini M, Cuttitta A, et al. Pneumatic Dilation versus Laparoscopic Heller’s Myotomy for Idiopathic Achalasia *A B S T R A C T*. Vol. 364, *n engl j med*. 2011.
94. Harvey PR, Coupland B, Mytton J, Evison F, Patel P, Trudgill NJ. Outcomes of pneumatic dilatation and Heller’s myotomy for Achalasia in England between 2005 and 2016. *Gut*. 2019 Jul 1;68(7):1146–51.
95. Chrystoja CC, Darling GE, Diamant NE, Kortan PP, Tomlinson GA, Deitel W, et al. Achalasia-specific quality of life after pneumatic dilation or laparoscopic heller myotomy with partial fundoplication: A multicenter, randomized clinical trial. *American Journal of Gastroenterology*. 2016 Nov 1;111(11):1536–45.
96. Hasan A, Low EE, Fehmi SA, Yadlapati R. Evolution and evidence-based adaptations in techniques for peroral endoscopic myotomy for achalasia. Vol. 96, *Gastrointestinal Endoscopy*. Elsevier Inc.; 2022. p. 189–96.
97. Inoue H, Minami H, Kobayashi Y, Sato Y, Kaga M, Suzuki M, et al. Peroral endoscopic myotomy (POEM) for esophageal achalasia. *Endoscopy*. 2010;42(4):265–71.
98. Inoue H, Sato H, Ikeda H, Onimaru M, Sato C, Minami H, et al. Per-Oral Endoscopic Myotomy: A Series of 500 Patients. *J Am Coll Surg*. 2015 Aug 1;221(2):256–64.
99. Bhayani NH, Kurian AA, Dunst CM, Sharata AM, Rieder E, Swanstrom LL. A comparative study on comprehensive, objective outcomes of laparoscopic heller myotomy with Per-Oral Endoscopic Myotomy (POEM) for achalasia. *Ann Surg*. 2014;259(6):1098–103.

100. Familiari P, Gigante G, Marchese M, Boskoski I, Tringali A, Perri V, et al. Peroral endoscopic myotomy for esophageal Achalasia: Outcomes of the first 100 patients with short-term follow-up. *Ann Surg.* 2016;263(1):82–7.
101. Ponds FA, Fockens P, Lei A, Neuhaus H, Beyna T, Kandler J, et al. Effect of Peroral Endoscopic Myotomy vs Pneumatic Dilation on Symptom Severity and Treatment Outcomes among Treatment-Naive Patients with Achalasia: A Randomized Clinical Trial. *JAMA - Journal of the American Medical Association.* 2019 Jul 9;322(2):134–44.
102. Huang Z, Cui Y, Li Y, Chen M, Xing X. Peroral endoscopic myotomy for patients with achalasia with previous Heller myotomy: a systematic review and meta-analysis. Vol. 93, *Gastrointestinal Endoscopy.* Mosby Inc.; 2021. p. 47-56.e5.
103. Pearson JB, Gray JG. Oesophageal hiatus hernia: long-term results of the conventional thoracic operation. *Br J Surg.* 1967 Jun;54(6):530–3.
104. Velanovich V, Karmy-Jones R. Surgical Management of Paraesophageal Hernias: Outcome and Quality of Life Analysis [Internet]. Vol. 18, *Dig Surg.* 2001. Available from: www.karger.com/journals/dsu
105. Draaisma WA, Gooszen HG, Tournoij E, Broeders IAMJ. Controversies in paraesophageal hernia repair: A review of literature. Vol. 19, *Surgical Endoscopy and Other Interventional Techniques.* 2005. p. 1300–8.
106. Ballantyne GH. *The Pitfalls of Laparoscopic Surgery: Challenges for Robotics and Telerobotic Surgery.* 2002.
107. Frantzides CT, Madan AK, Carlson MA, Stavropoulos GP. A prospective, randomized trial of laparoscopic polytetrafluoroethylene (PTFE) patch repair vs simple cruroplasty for large hiatal hernia. *Arch Surg.* 2002 Jun;137(6):649-52. doi: 10.1001/archsurg.137.6.649. PMID: 12049534.
108. Morris-Stiff G, Hassn A. Laparoscopic paraesophageal hernia repair: Fundoplication is not usually indicated. *Hernia.* 2008 Jun;12(3):299–302.
109. Sandhu DS, Fass R. Current trends in the management of gastroesophageal reflux disease. Vol. 12, *Gut and Liver.* Joe Bok Chung; 2018. p. 7–16.
110. Oelschlager BK, Quiroga E, Parra JD, Cahill M, Polissar N, Pellegrini CA. Long-term outcomes after laparoscopic antireflux surgery. *American Journal of Gastroenterology.* 2008 Feb;103(2):280–7.

111. DEMEESTER TR, BONAVIDA L, ALBERTUCCI M. Nissen Fundoplication for Gastroesophageal Reflux Disease. *Ann Surg.* 1986 Jul;204(1):9–20.
112. Spechler SJ. Comparison of Medical and Surgical Therapy for Complicated Gastroesophageal Reflux Disease in Veterans. *New England Journal of Medicine.* 1992 Mar 19;326(12):786–92.
113. Spechler SJ, Lee E, Ahnen D, Goyal RK, Hirano I, Ramirez F, Raufman JP, Sampliner R, Schnell T, Sontag S, Vlahcevic ZR, Young R, Williford W. Long-term outcome of medical and surgical therapies for gastroesophageal reflux disease: follow-up of a randomized controlled trial. *JAMA.* 2001 May 9;285(18):2331-8. doi: 10.1001/jama.285.18.2331. PMID: 11343480.
114. Editor S, Richter JE, Peters JH, Seymour Schwartz Professor FI. ADVANCES IN GERD Surgical Treatment of Gastroesophageal Reflux Disease. Vol. 10, *Gastroenterology & Hepatology.* 2014.
115. Spechler SJ. Surgery for Gastroesophageal Reflux Disease: Esophageal Impedance to Progress? *Clinical Gastroenterology and Hepatology.* 2009 Dec;7(12):1264–5.
116. Slater BJ, Dirks RC, McKinley SK, Ansari MT, Kohn GP, Thosani N, et al. SAGES guidelines for the surgical treatment of gastroesophageal reflux (GERD). *Surg Endosc.* 2021 Sep 1;35(9):4903–17.
117. Müller-Stich BP, Reiter MA, Mehrabi A, Wente MN, Fischer L, Königer J, et al. No relevant difference in quality of life and functional outcome at 12 months' follow-up-A randomised controlled trial comparing robot-assisted versus conventional laparoscopic Nissen fundoplication. *Langenbecks Arch Surg.* 2009 May;394(3):441–6.
118. Håkanson BS, Lundell L, Bylund A, Thorell A. Comparison of Laparoscopic 270° Posterior Partial Fundoplication vs Total Fundoplication for the Treatment of Gastroesophageal Reflux Disease: A Randomized Clinical Trial. *JAMA Surg.* 2019 Jun 1;154(6):479–86.
119. Dominitz JA, Dire CA, Billingsley KG, Todd-Stenberg JA. Complications and antireflux medication use after antireflux surgery. *Clinical Gastroenterology and Hepatology.* 2006 Mar;4(3):299–305.
120. Patterson EJ, Davis DG, Khajanchee Y, Swanström LL. Comparison of objective outcomes following laparoscopic Nissen fundoplication vs laparoscopic gastric bypass in

- the morbidly obese with heartburn. *Surgical Endoscopy and Other Interventional Techniques*. 2003 Oct;17(10):1561–5.
121. Kim M, Navarro F, Eruchalu CN, Augenstein VA, Heniford BT, Stefanidis D. Minimally invasive Roux-en-Y gastric bypass for fundoplication failure offers excellent gastroesophageal reflux control. *Am Surg*. 2014 Jul;80(7):696–703.
 122. Anoop S, Jorge U, Katz PO. Obesity adversely affects the outcome of antireflux operations. *Surg Endosc*. 2001;15(9):986–9.
 123. Ng V V., Booth MI, Stratford JJ, Jones L, Sohanpal J, Dehn TCB. Laparoscopic anti-reflux surgery is effective in obese patients with gastro-oesophageal reflux disease. *Ann R Coll Surg Engl*. 2007 Oct;89(7):696–702.
 124. Abdelrahman T, Latif A, Chan DS, Jones H, Farag M, Lewis WG, et al. Outcomes after laparoscopic anti-reflux surgery related to obesity: A systematic review and meta-analysis. Vol. 51, *International Journal of Surgery*. Elsevier Ltd; 2018. p. 76–82.
 125. Lim R, Beekley A, Johnson DC, Davis KA. Early and late complications of bariatric operation. Vol. 3, *Trauma Surgery and Acute Care Open*. BMJ Publishing Group; 2018.
 126. Corley DA, Katz P, Wo JM, Stefan A, Patti M, Rothstein R, et al. Improvement of gastroesophageal reflux symptoms after radiofrequency energy: A randomized, sham-controlled trial. *Gastroenterology*. 2003 Sep 1;125(3):668–76.
 127. Lipka S, Kumar A, Richter JE. No Evidence for Efficacy of Radiofrequency Ablation for Treatment of Gastroesophageal Reflux Disease: A Systematic Review and Meta-Analysis. Vol. 13, *Clinical Gastroenterology and Hepatology*. W.B. Saunders; 2015. p. 1058-1067.e1.
 128. Fass R, Cahn F, Scotti DJ, Gregory DA. Systematic review and meta-analysis of controlled and prospective cohort efficacy studies of endoscopic radiofrequency for treatment of gastroesophageal reflux disease. Vol. 31, *Surgical Endoscopy*. Springer New York LLC; 2017. p. 4865–82.
 129. Auyang ED, Carter P, Rauth T, Fanelli RD. SAGES clinical spotlight review: Endoluminal treatments for gastroesophageal reflux disease (GERD). Vol. 27, *Surgical Endoscopy*. Springer New York LLC; 2013. p. 2658–72.

130. Kanno T, Yuan Y, Tse F, Howden CW, Moayyedi P, Leontiadis GI. Proton pump inhibitor treatment initiated prior to endoscopic diagnosis in upper gastrointestinal bleeding. *Cochrane Database of Systematic Reviews*. 2022 Jan 7;2022(1).
131. Leontiadis GI, Sharma VK, Howden CW. Systematic review and meta-analysis of proton pump inhibitor therapy in peptic ulcer bleeding. *Vol. 330, British Medical Journal*. 2005. p. 568–70.
132. Laine L. Multipolar Electrocoagulation in the Treatment of Active Upper Gastrointestinal Tract Hemorrhage. *New England Journal of Medicine*. 1987 Jun 25;316(26):1613–7.
133. Porschen R, Fischbach W, Gockel I, Hollerbach S, Hölscher A, Jansen PL, et al. S3-Leitlinie - Diagnostik und Therapie der Plattenepithelkarzinome und Adenokarzinome des Ösophagus. *Vol. 57, Zeitschrift für Gastroenterologie*. Georg Thieme Verlag; 2019. p. 336–418.
134. Haverkamp L, Ruurda JP, Van Leeuwen MS, Siersema PD, Van Hillegersberg R. Systematic review of the surgical strategies of adenocarcinomas of the gastroesophageal junction. *Vol. 23, Surgical Oncology*. Elsevier Ltd; 2014. p. 222–8.
135. Lee PC, Port JL, Paul S, Stiles BM, Altorki NK. Predictors of Long-Term Survival After Resection of Esophageal Carcinoma With Nonregional Nodal Metastases. *Annals of Thoracic Surgery*. 2009 Jul;88(1):186–93.
136. Shah MA, Kennedy EB, Daniel ;, Catenacci V, Dana ;, Deighton C, et al. Treatment of Locally Advanced Esophageal Carcinoma: ASCO Guideline [Internet]. *Vol. 38, J Clin Oncol*. 2020. Available from: www.asco.org/guideline-methodology
137. Obermannová R, Alsina M, Cervantes A, Leong T, Lordick F, Nilsson M, et al. Oesophageal cancer: ESMO Clinical Practice Guideline for diagnosis, treatment and follow-up. *Annals of Oncology*. 2022 Oct;33(10):992–1004.
138. Giacomuzzi S, Bencivenga M, Weindelmayer J, Verlato G, de Manzoni G. Western strategy for EGJ carcinoma. *Gastric Cancer*. 2017 Mar 1;20:60–8.
139. White A, Kucukak S, Lee DN, Mazzola E, Zhang Y, Swanson SJ. Ivor Lewis minimally invasive esophagectomy for esophageal cancer: An excellent operation that improves with experience. *Journal of Thoracic and Cardiovascular Surgery*. 2019 Feb 1;157(2):783–9.

140. Mu JW, Gao SG, Xue Q, Mao YS, Wang D, Zhao J, et al. Updated experiences with minimally invasive McKeown esophagectomy for esophageal cancer. *World J Gastroenterol.* 2015 Dec 7;21(45):12873–81.
141. van Workum F, Berkelmans GH, Klarenbeek BR, Nieuwenhuijzen GAP, Luyer MDP, Rosman C. McKeown or Ivor Lewis totally minimally invasive esophagectomy for cancer of the esophagus and gastroesophageal junction: Systematic review and meta-analysis. *J Thorac Dis.* 2017 Jul 1;9:S826–33.
142. Santoro R, Ettore GM, Santoro E. Subtotal gastrectomy for gastric cancer. Vol. 20, *World Journal of Gastroenterology.* WJG Press; 2014. p. 13667–80.
143. Briez N, Piessen G, Bonnetain F, Brigand C, Carrere N, Collet D, et al. Open versus laparoscopically-assisted oesophagectomy for cancer: A multicentre randomised controlled phase III trial - the MIRO trial. *BMC Cancer.* 2011 Jul 23;11.
144. Peyre CG, Hagen JA, DeMeester SR, Altorki NK, Ancona E, Griffin SM, et al. The number of lymph nodes removed predicts survival in esophageal cancer: An international study on the impact of extent of surgical resection. *Ann Surg.* 2008;248(4):549–54.
145. Moehler M, Al-Batran SE, Andus T, Arends J, Arnold D, Baretton G, et al. S3-Leitlinie Magenkarzinom-Diagnostik und Therapie der Adenokarzinome des Magens und des ösophagogastralen Übergangs. Vol. 57, *Zeitschrift für Gastroenterologie.* Georg Thieme Verlag; 2019. p. 1517–632.
146. Schuhmacher C, Gretschel S, Lordick F, Reichardt P, Hohenberger W, Eisenberger CF, et al. Neoadjuvant chemotherapy compared with surgery alone for locally advanced cancer of the stomach and cardia: European organisation for research and treatment of cancer randomized trial 40954. *Journal of Clinical Oncology.* 2010 Dec 10;28(35):5210–8.
147. van Hagen P, Hulshof MC, van Lanschot JJ, Steyerberg EW, van Berge Henegouwen MI, Wijnhoven BP, Richel DJ, Nieuwenhuijzen GA, Hospers GA, Bonenkamp JJ, Cuesta MA, Blaisse RJ, Busch OR, ten Kate FJ, Creemers GJ, Punt CJ, Plukker JT, Verheul HM, Spillenaar Bilgen EJ, van Dekken H, van der Sangen MJ, Rozema T, Biermann K, Beukema JC, Piet AH, van Rij CM, Reinders JG, Tilanus HW, van der Gaast A; CROSS Group. Preoperative chemoradiotherapy for esophageal or junctional cancer. *N Engl J Med.* 2012 May 31;366(22):2074-84. doi: 10.1056/NEJMoa1112088. PMID: 22646630.

148. Cunningham D, Allum WH, Stenning SP, Thompson JN, Van de Velde CJ, Nicolson M, et al. Perioperative Chemotherapy versus Surgery Alone for Resectable Gastroesophageal Cancer From the Departments of Medicine (D [Internet]. Vol. 355, n engl j med. 2006. Available from: www.nejm.org
149. Moffi HL, Almhanna K, Shridhar R, Meredith KL. From the Gastrointestinal Tumor Program (KA, KLM) and the Radiation Oncology Program (RS) at the Neoadjuvant or Adjuvant Therapy for Resectable Esophageal Cancer: Is There a Standard of Care? Vol. 20, Cancer Control. 2013.
150. Cooper SL, Russo JK, Chin S. Definitive Chemoradiotherapy for Esophageal Carcinoma. Vol. 92, Surgical Clinics of North America. 2012. p. 1213–48.

12. ŽIVOTOPIS

Tijekom šestogodišnjeg studiranja svoje znanje i vještine usavršavala sam na pozicijama nacionalnog delegata Republike Hrvatske unutar Internacionalne organizacije studentskih kirurških društava (IASSS), voditeljice poster prezentacija na Croatian Student Summit-u (CROSS), potpredsjednice Hrvatskog studentskog simpozija bioetike (HSSB), asistentice za javno zdravstvo u Međunarodnoj udruzi studenata medicine Hrvatske (CroMSIC) te kao član odbora Nacionalne radne skupine studentske kirurške mreže u Hrvatskoj (InciSion).

Aktivno sam sudjelovala na studentskim i liječničkim kongresima; OSCON 2022, 6. kongres Hitne medicine s međunarodnim sudjelovanjem, International Congress of Medical Sciences (ICMS), 17th Croatian Student Summit (CROSS), Koordinacija hrvatske obiteljske medicine (KoHOM), Craiova International Medical Students' Conference (CIMSC), Zagreb International Medical Summit (ZIMS), International Congress of Young Medical Scientists (ICYMS). Voditeljica sam nacionalne javnozdravstvene intervencije "Koža pamti sve" i Journal kluba u sklopu CroMSIC-a.

Dobitnica sam Dekanove nagrade te dviju Rektorovih nagrada.

Osim u zagrebačkim klinikama, volontirala sam u Rea Maternity Bolnici u Ateni te u Tor Vergata Sveučilišnoj bolnici u Rimu.