

Dijagnostički ultrazvuk u muskuloskeletnom sustavu

Mijalić, Lovro

Master's thesis / Diplomski rad

2023

Degree Grantor / Ustanova koja je dodijelila akademski / stručni stupanj: **University of Zagreb, School of Medicine / Sveučilište u Zagrebu, Medicinski fakultet**

Permanent link / Trajna poveznica: <https://um.nsk.hr/um:nbn:hr:105:729508>

Rights / Prava: [In copyright](#)/[Zaštićeno autorskim pravom.](#)

Download date / Datum preuzimanja: **2024-11-25**



Repository / Repozitorij:

[Dr Med - University of Zagreb School of Medicine Digital Repository](#)



SVEUČILIŠTE U ZAGREBU
MEDICINSKI FAKULTET

Lovro Mijalić

**Dijagnostički ultrazvuk u muskuloskeletnom
sustavu**

DIPLOMSKI RAD



Zagreb, 2023.

Ovaj diplomski rad izrađen je u Kliničkom zavodu za dijagnostičku i intervencijsku radiologiju Kliničke bolnice Dubrava pod vodstvom izv. prof. dr. sc. Gordane Ivanac i predan je na ocjenu u akademskoj godini 2022./2023.

Popis oznaka i kratica

DVT duboka venska tromboza

EPV elastografija posmičnih valova

GSB gastrocnemio-semimembranosus burza

KLT kontralateralna tetiva

MGG medijalna glava gastrocnemiusa

MRI magnetic resonance imaging

MSK muskuloskeletni sustav

MTS miotendinozna spojnica

RM rotatorna manšeta

RPK razvojni poremećaj kuka

RRM ruptura rotatorne manšete

RTG radiografija/rendgen

SKK sindrom karpalnog kanala

SŠK sindrom škljocavog kuka

UEPV ultrazvučna elastografija posmičnih valova

UKS ultrazvučna kontrastna sredstva

UPPK ultrazvučni pregled potpomognut kontrastom

UZV ultrazvuk

Sadržaj

| | |
|---|-----------|
| Summary | 2 |
| 1. Osnove ultrazvuka | 3 |
| 2. Ultrazvučni prikaz muskuloskeletnih struktura | 5 |
| 2.1. Kostí | 5 |
| 2.2. Mišići | 5 |
| 2.3. Titive | 6 |
| 2.4. Periferni živci | 7 |
| 2.5. Ligamenti | 8 |
| 3. Rameni zglob | 8 |
| 3.1. Rupture rotatorne manšete..... | 8 |
| 4. Lakatni zglob | 12 |
| 4.1. Lateralni epikondilitis | 12 |
| 4.2. Medijalni epikondilitis | 13 |
| 4.3. Ulnarni živac | 13 |
| 5. Šaka | 14 |
| 5.1. Sindrom karpalnog kanala | 14 |
| 5.2. Ganglijska cista | 15 |
| | 16 |
| 6. Zglob kuka | 16 |
| 6.1. Sindrom škljocavog kuka..... | 16 |
| 7. Koljeno i potkoljenica | 18 |
| 7.1. Bakerova cista | 18 |
| 7.2. Avulzija m. gastrocnemiusa..... | 19 |
| 7.3. Patelarna tendinopatija | 21 |
| 8. Stopalo | 21 |

| | | |
|-------|---|----|
| 8.1. | Mortonov neurinom | 21 |
| 8.2. | Plantarni fascitis | 22 |
| 9. | <i>Ultrazvuk u pedijatriji</i> | 22 |
| 9.1. | Metoda po Grafu | 23 |
| 9.2. | Metoda po Harckeu..... | 24 |
| 10. | <i>Noviteti u dijagnostičkom UZV muskuloskeletnog sustava</i> | 26 |
| 10.1. | Elastografija posmičnih valova | 26 |
| 10.2. | Ultrazvučni pregled potpomognut kontrastom | 28 |
| | <i>Literatura</i> | 30 |

Sažetak

Dijagnostički ultrazvuk u muskuloskeletnom sustavu

Lovro Mijalić

Ultrazvuk je vrlo ekonomična, prijenosna i dostupna metoda koja je značajno napredovala kao dijagnostičko sredstvo od svoje prve primjene u kliničkoj praksi od strane austrijskog neurologa Karla Dussika (1908.-1968.). Omogućuje blisku interakciju između operatora i pacijenta te olakšava identifikaciju određenih područja ili pokreta koji izazivaju simptome. Ultrazvuk je posebno koristan za pedijatrijske pacijente jer omogućuje pregled bez potrebe za sedacijom ili odvajanjem od roditelja, za razliku od magnetske rezonancije (MRI).

Moderne ultrazvučne mašine visoke razlučivosti pružaju detaljan prikaz muskuloskeletnih struktura i patologija. Ovaj rad se fokusira na prikaz muskuloskeletnih stanja koja zahvaćaju velike zglobove, koja su sve češće predmet ultrazvučnih pregleda. Također, istražuje se upotreba ultrazvuka za probir pedijatrijske populacije radi otkrivanja poremećaja razvoja kuka. Obrađuju se obećavajuće tehnike poput sonoelastografije i ultrazvučnih kontrastnih sredstava kao potencijalnih alata u dijagnostici raznih bolesti muskuloskeletnog sustava.

Ipak, važno je imati na umu ograničenja ultrazvuka. Ultrazvučni valovi imaju ograničenu penetraciju u kosti, zglobove i duboke strukture. Za pouzdanu interpretaciju potrebno je veliko poznavanje anatomije i patologije. Iako je MRI metoda izbora za dijagnostiku većine muskuloskeletnih stanja, ultrazvuk se pokazao kao praktičan i vrijedan dodatni alat.

Ključne riječi: ultrazvuk, muskuloskeletna stanja, veliki zglobovi, poremećaji razvoja kuka, sonoelastografija, ultrazvučna kontrastna sredstva

Summary

Diagnostic ultrasound in musculoskeletal system

Lovro Mijalić

Ultrasound is a highly economical, portable, and accessible method that has significantly advanced as a diagnostic tool since its first application in clinical practice by Austrian neurologist Karl Dussik (1908-1968). It allows for close interaction between the operator and the patient, facilitating the identification of specific areas or movements that provoke symptoms. Ultrasound is particularly beneficial for pediatric patients, as it enables examinations without the need for sedation or separation from parents, unlike MRI scans.

Modern high-resolution ultrasound machines provide detailed visualization of musculoskeletal structures and pathologies. This study focuses on the depiction of musculoskeletal conditions affecting large joints, which are increasingly becoming the subject of ultrasound examinations. Additionally, the study explores the use of ultrasound for screening pediatric populations for developmental hip disorders. Promising techniques such as sonoelastography and ultrasound contrast agents are highlighted as potential tools in the diagnosis of various musculoskeletal diseases. However, it is important to acknowledge the limitations of ultrasound. Ultrasound waves have limited penetration into bones, joints, and deep structures. Accurate interpretation requires extensive knowledge of anatomy and pathology. While MRI remains the method of choice for diagnosing most musculoskeletal conditions, ultrasound has demonstrated its practicality and value as an adjunctive tool.

Keywords: ultrasound, musculoskeletal conditions, large joints, developmental hip disorders, sonoelastography, ultrasound contrast agents

1. Osnove ultrazvuka

Moderni razvoj uporabe zvuka u istraživačke svrhe započinje otkrićem piezoelektričnog efekta braće Pierrea i Jacquesa Curiea godine 1880. Primjetili su da se neki kristali (*Seignetteova sol, kvarc, turmalin i dr.*) naizmjenično deformiraju u električnomu polju, te tako proizvode ultrazvučne valove (1). Već u ranim 1940-im godinama neuropsihijatar Karl Theodore Dussik prvi je upotrijebio ultrazvuk u medicinskoj dijagnostici. Pokušao je lokalizirati tumore mozga i moždane komore mjereći količinu transmisije ultrazvučnoga snopa pri njegovu prolasku kroz lubanju. Nije bio posve zadovoljan rezultatima, jer su lubanjske kosti resorbirale većinu ultrazvučne energije. U kasnim 1940-im godinama skupina njemačkih znanstvenika prvi je put uspjela dobiti dvodimenzionalne ultrazvučne slike (2,3).

Izvor ultrazvučnog vala je piezoelektrični kristal koji se nalazi u glavi pretvornika ili sonde (4). Piezoelektrični kristali u pretvaraču imaju dvojaku funkciju prijenosa i primanja UZV valova. Stvaranje slike počinje vrlo kratkim električnim impulsom koji deformira kristal (*obrnuti piezoelektrični učinak*). Ova deformacija stvara tlačne valove koji zatim putuju iz sonde u susjedni medij. Kristal se prebacuje iz načina rada prijenosa u način prijema vala. Ultrazvučni valovi nakon interakcije s medijem reflektiraju se natrag i deformiraju kristal. Ova sekundarna deformacija kristala stvara električnu struju koju računalo prevodi u piksele (*direktni piezoelektrični učinak*), formirajući slike na monitoru (5). Ovo kruženje piezoelektričnog kristala između stvaranja tlačnih valova i njihovog primanja se ponavlja nekoliko tisuća puta u sekundi što na zaslonu stvara sliku u stvarnom vremenu.

Formirana slika rezultat je informacija o snazi, vremenu i položaju povratnih valova. Računalo prevodi amplitudu, tj. snagu povratnog UZV vala u svjetlinu (*bjelinu*) piksela na monitoru. Na primjer, valovi koji napuštaju sondu i reflektiraju se potpuno i izravno natrag na sondu zadržat će svoju visoku amplitudu i biti prevedeni kao svijetle bijele točke na monitoru. Takve svijetle strukture su ultrazvučno hiperehogene. Nasuprot tome, valovi koji izgube energiju nakon interakcije sa strukturom vraćaju se s niskom amplitudom. Ovi valovi niske amplitude prevode se u hipoehogena polja koja su u nijansama tamno sive boje na monitoru. Ako ultrazvučni valovi naiđu na strukturu koja ne reflektira valove, valovi se ne vraćaju natrag u sondu, a piksel na zaslonu pojavljuje se kao crna (*anehogena*) točka (6). Veličina razlike dviju susjednih akustičnih impedancija tkiva određuje u kojoj mjeri će se dolazni UZV val reflektirati

natrag prema sondi. Akustična impedancija je svojstvo tkiva i varira ovisno o njegovoj gustoći. Okomita pozicija piksela na zaslonu temelji se na vremenskom kašnjenju između emisije i povratka ultrazvučne zrake. Budući da se pretpostavlja da je brzina konstantna unutar mekog tkiva, odjeci koji se brzo vraćaju odražavaju površinske strukture. Odjeci koji se sporije vraćaju odražavaju dublje strukture. Horizontalni položaj piksela na zaslonu temelji se na položaju piezoelektričnog kristala duž pretvornika. Ovaj konačni uzorak svjetline i pozicioniranja točaka u 2D-u stvara B-prikaz (7).

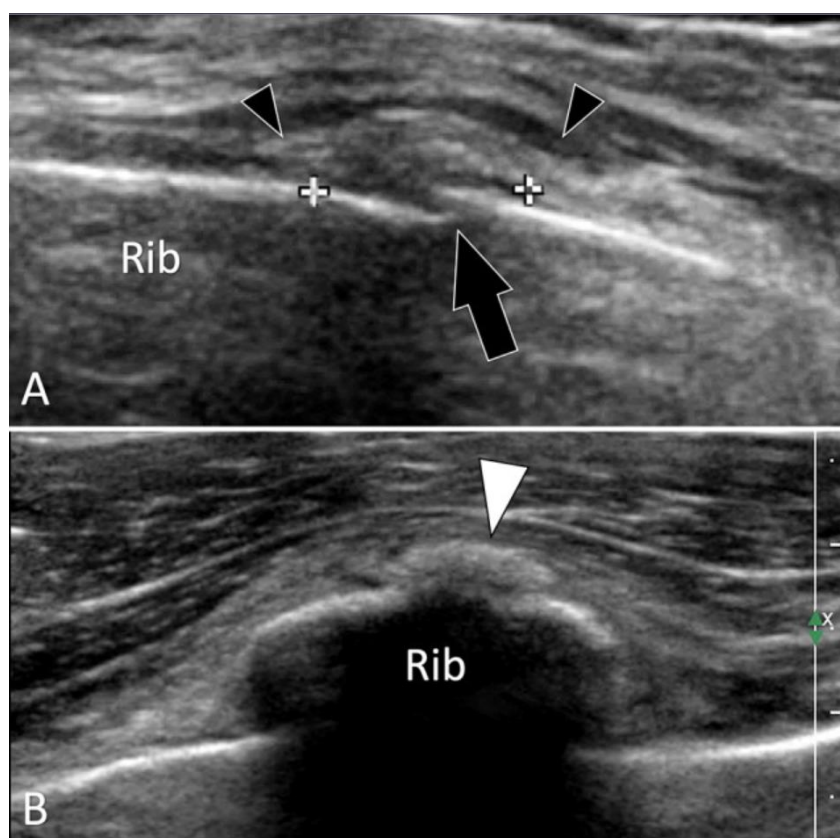
UZV ispitivanje MSK najbolje je provesti linearnom sondom uz pomoć ultrazvučnog gela. Ako se pak želi prikazati površinska struktura s nižom frekvencijom ili ako je površinska struktura na neravnom dijelu (*zglob, kost*), tada se koristi vodena kupelj radi olakšanja procesa pretrage. Visokorezolutne sonde od 5 do 15 MHz omogućuju najbolju rezoluciju. Nužno je uvijek učiniti pregled u dvije ravnine (*uzdužna i poprečna*) koje su međusobno okomite jedna na drugu. Za površinske strukture kao što su tetive, ligamenti i mišići koristi se sonda jakosti ≥ 10 MHz. Ukoliko se pregledavaju dubinske strukture kao što su kuk i natkoljenica, onda je potrebno uzeti slabiju sondu od 5 MHz. Svako ultrazvučno ispitivanje treba dokumentirati.

Kada se objekt pomiče u odnosu na zvučnu zraku koju emitira sonda, dolazi do promjene u frekvenciji zvuka koji se reflektira od tog tkiva. Taj fenomen poznat je kao Dopplerov učinak i koristi se za otkrivanje pokretnih tkiva ispod kože, npr. krvi unutar arterije. Ova promjena frekvencije izravno je proporcionalna brzini pomičnog objekta u odnosu na sondu. Korištenje Doppler metode omogućuje bolju procjenu nalaza tkiva kao što je hiperemija, koja može ukazivati na upalni proces, granulacijsko tkivo u područjima cijeljenja i druge promjene u prokrvljenosti tkiva. Važno je napomenuti da je Doppler najosjetljiviji kada je smjer kretanja u istom smjeru kao i ultrazvuk, a najmanje osjetljiv kada je smjer usmjeren okomito na UZV valove. Primjerice Doppler može biti vrlo koristan za identifikaciju vaskularnih struktura tijekom intervencijskih postupaka (8).

2. Ultrazvučni prikaz muskuloskeletnih struktura

2.1. Kosti

Većina UZV valova se reflektira od površine kostiju, što dovodi do fenomena akustične sjene i onemogućuje pogled u unutrašnjost. Stoga je najveća vrijednost UZV-a u dijagnosticiranju suptilnih prijeloma kostiju, koji se ne vide na RTG-u. Frakture se ultrazvučno prikazuju kao prekid kontinuiteta hiperehogene kortikalne linije (9,10). U praćenju procesa cijeljenja, UZV ima prednost nad RTG-om jer je formiranje kalusa prije vidljivo na UZV-u (Slika 1.).



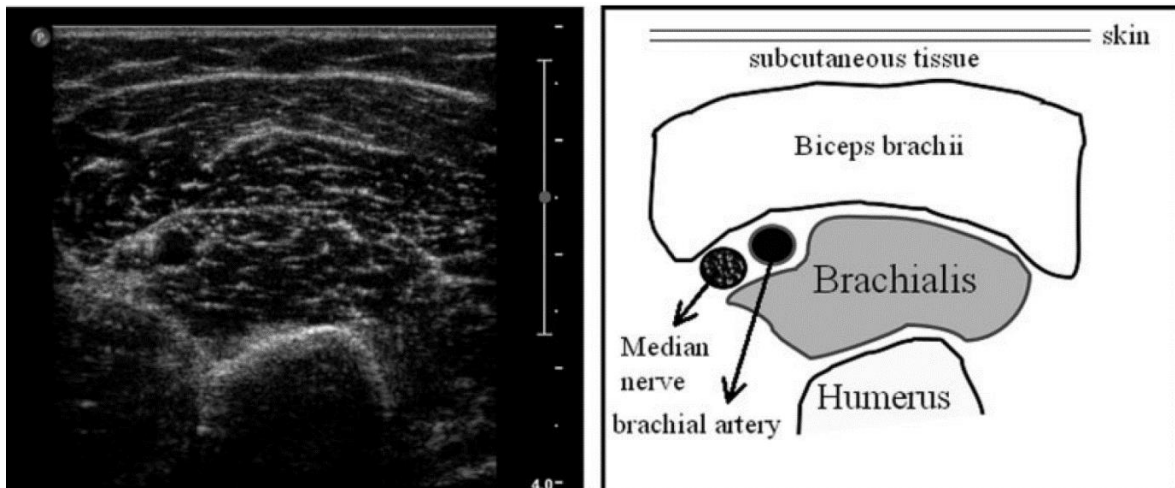
Slika 1. Okultni akutni prijelom rebra (Rib). Kosi Longitudinalni (A) i aksijalni (B) sonogrami devetog rebra. **A)** Ultrazvuk prikazuje žarišni prekid (crna strelica) vanjskog korteksa rebra što odgovara minimalno pomaknutom prijelomu. Obratite pozornost na zadebljanje periosta (plus znak) i oticanje lokalnih mekih tkiva (crni vrhovi strelica). **B)** Rano stvaranje kalusa pojavljuje se kao malo hiperehogeno područje (bijela strelica). Prema: Bianchi 2022, str. 11(11).

2.2. Mišići

Za prikazivanje mišića UZV je superiorna slikovna metoda jer vrlo jasno prikazuje kontrakciju i pokret, a to je osnova dinamičkog ultrazvučnog pregleda. Mišićna vlakna izgledaju hipoehogeno u usporedbi sa susjednim vezivnim i živčanim strukturama, dok

su fibroadipozna tkiva (perimizij i epimizij) hiperehogena (Slika 2.). Prokrvljenost mišića značajno se povećava čak i pri malom naporu, a to može utjecati na izmjerenu volumen mišića (12,13). Zato se pacijenti obično snimaju nakon kratkog razdoblja mirovanja (14). Mišićna masa se većim dijelom sastoji od vode (75%), a mišići predstavljaju veliki dio rezerve vode u tijelu (30%). Stoga mišićna masa i volumen uvelike ovise o bilanci vode u tijelu (15). U procesu starenja masno i fibrozno tkivo zamjenjuju mišićna vlakna, stoga je odjek mišića sve ehogeniji (16).

Atrofični mišić je smanjenog volumena, hiperehogen zbog povećanog udjela masnih stanica. Atrofija je često povezana s denervacijom mišića zbog kompresije ili rupture živca. Mišići prednjeg dijela potkoljenice dobri su primjeri jer je n. fibularis često uključen u takve kompresije. M. infraspinatus također može pokazati potpunu atrofiju u slučaju lezije n. suprascapularisa (17).

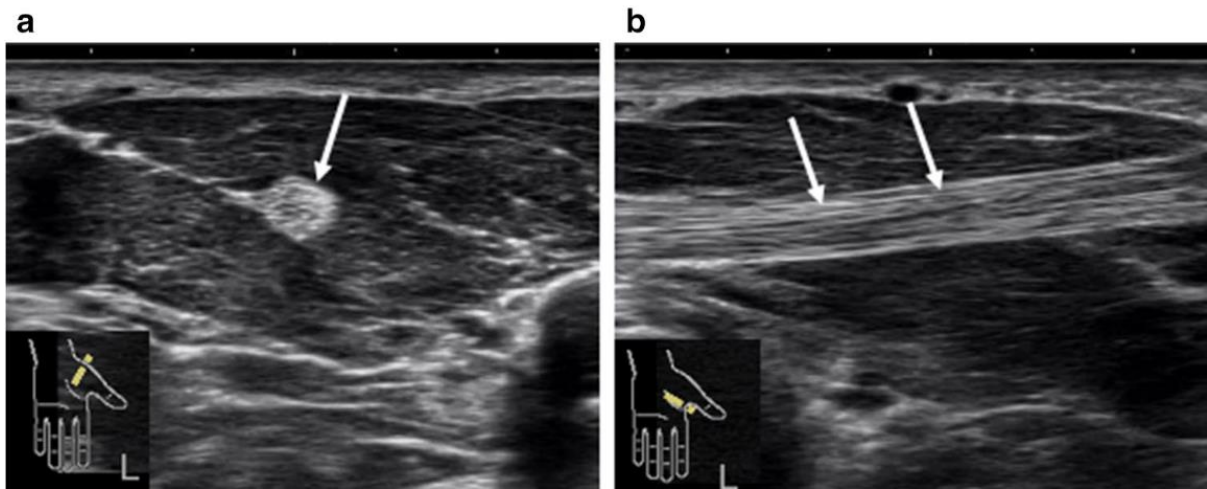


Slika 2. Normalan ultrazvučni prikaz m. biceps brachii i okolnih tkiva, mjereno na dvije trećine udaljenosti od akromiona do antekubitalnog nabora lijeve ruke. Desna slika prikazuje shematski prikaz struktura. Prema: Pillen (2008), str. 681 (18).

2.3. Tetive

Evaluacija tetive najčešća je indikacija za ultrazvučni pregled (19). Ehogenost ovisi o poziciji sonde u odnosu prema tetivi. U uzdužnom presjeku prikazuju se kao hiperehogene strukture s paralelnim fibrilarnim linijama (Slika 3.). Tetiva će biti abnormalno hipoehogenija ukoliko se ultrazvučni snop postavi pod kutom manjim ili većim od 90°. Taj ultrazvučni artefakt posljedica je gustog rasporeda vlakana unutar

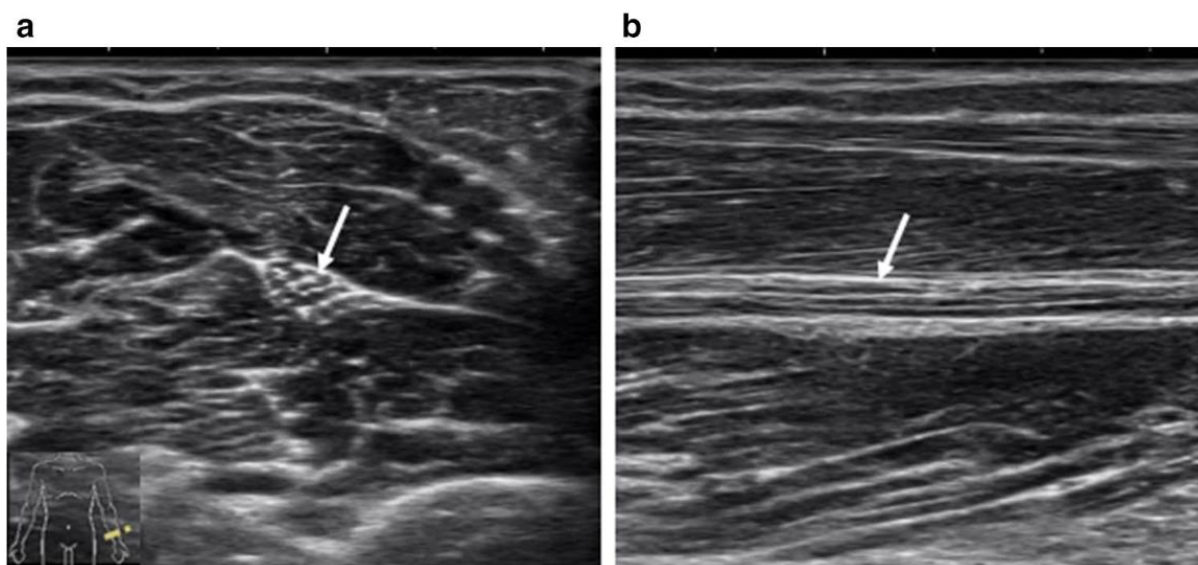
tetive, a najnaglašeniji je u uzdužnoj osi. U poprečnom presjeku, hiperehogene tetive izgledaju ovalne ili okrugle, s homogeno raspršenim točkastim odjecima (10).



Slika 3. Normalan sonografski izgled tetive fleksora policisa longusa. **a)** Poprečni presjek. **b)** Uzdužni presjek (Fibrilarni izgled). Prema: Nakashima (2022), str. 666 (20).

2.4. Periferni živci

Periferni živci su strukture nalik kabele, čija se građa sastoji od snopa fascikula i okolnog epineurija. U poprečnom presjeku, obrazac snopova nalikuje „saću“ zbog tamnih isprekidanih područja koja su raspoređena u hiperehogenoj pozadini perineurija (21). U uzdužnom presjeku, živci su prisutni kao duge, tanke strukture s mješavinom paralelnih hipoehogenih i hiperehogenih linija (Slika 4.). Bitno ih je razlikovati od ostalih struktura koje im nalikuju. Tetive, koje su ponekad smještene uz živce, pomiču se zajedno s pokretom zgloba i imaju veću anizotropiju od živaca. Također imaju i prepoznatljiv hiperehogeni fibrilarni sastav te homogeniji odjek od živaca. Vaskularne strukture lako se prepoznaju zbog pulsiranja (*arterije*) ili kolabiranja (*vene*) na lagani pritisak sondom (22). Vrlo bitno svojstvo svakog perifernog živca jest njegova debljina. Zadebljanje živca vrlo je bitan dijagnostički marker abnormalnosti, stoga je kvantifikacija površine poprečnog presjeka ključna (23).



Slika 4. Normalan sonografski izgleda n. medianusa (strelice). a) Poprečni presjek. b) Uzdužni presjek. Prema: Nakashima (2022), str. 668 (20).

2.5. Ligamenti

Ligamenti povezuju kosti i stabiliziraju zglobove. Mjesta vezanja su anatomske definirana, stoga je potrebno veliko poznavanje anatomije kako bi se moglo uspješno prepoznati pojedini ligament. Uzdužna os najprikladnija je za prikaz pojedinih ligamenata, budući da su tanje i kraće strukture od tetiva. Ligamenti izgledaju kao hiperehogene vrpce s unutarnjim fibrilama koje spajaju neosificirane hipoehogene epifize susjednih kostiju (24). Neposredno nakon ozljede, vrlo je teško vizualizirati ligamente zbog edema. Ponekad, pogotovo u djece, može biti prisutna bijela linija povezana s ligamentom što odgovara avulziji površine kosti (25).

3. Rameni zglob

3.1. Rupture rotatorne manšete

RRM je čest uzrok boli u ramenu. Epidemiološke studije naglašavaju snažnu povezanost između starenja i prevalencije rupture (26). Akutne, traumatske rupture izuzetno se rijetko pojavljuju, uglavnom su prisutne u pacijenata starijih od 40 godina života kao posljedica degeneracije tkiva i subakromijalnog sindroma srca (27). Uloga rotatorne manšete je u pokretljivosti i stabilizaciji glenohumeralnog zgloba. RM se sastoji od četiriju mišića koji polaze sa skapule te se hvataju na tuberkule humerusa:

s prednje strane m. subskapularis, s gornje strane m. supraspinatus, a sa stražnje strane m. infraspinatus i m. teres minor. RRM u pravilu nastaju u blizini hvatišta tetive mišića supraspinatusa za veliki tuberkul. Najčešće je zahvaćena tetiva supraspinatusa, izolirano ili u kombinaciji s drugim tetivama (28).

Potpuna RRM zahvaća cijelu debljinu tetive od burzalne do artikularne strane. Tada se RM ne može vidjeti, ali se prikazuje deltoidni mišić koji naliže na glavu humerusa i popunjava novonastali prazan prostor. Ovaj nalaz obično je prisutan kod velike (3 - 5 cm) i masivne (>5 cm) ruptura, pri čemu su zahvaćene uglavnom sve tetive RM. Tada se često susreće i elevacija glave humerusa u odnosu na glenoid.

Kod manje opsežnih ruptura, većinom neposredno uz veliki tuberkul i tetivu bicepsa, žarišno stanjenje RM vrlo je pouzdan znak. Parcijalna ruptura može zahvatiti bilo koji dio tetive. Žarišni hipoehogeni defekt može biti na burzalnoj ili artikularnoj strani te ponekad i unutar same tetive (*intratetivno*). Tipično se ne nalazi značajanog gubitaka volumena tetive ili abnormalnosti konture subdeltoidne burze. Izljev u suakromijalnoj burzi u kombinaciji sa zglobnim izljevom podudaran je s RRM (29). Ukoliko se radi o kroničnoj ozljedi onda ozljeđeni mišić pokazuje znakove atrofije (27).

Crass et al (30) i Middleton et al (31) 1984. godine prvi su opisali uporabu ultrazvuka u dijagnostici RRM, a UZV se pokazao jednako točnim poput MRI u detekciji ruptura tetive supraspinatusa. Dinamički UZV pregled također je vrlo koristan u postavljanju točne dijagnoze.

Sljedeća stanja mogu klinički oponašati RRM: tendinoza supraspinatusa, kalcificirajući tendinitis, subakromijalni burzitis, fraktura velikog tuberkula i adhezivni kapsulitis (32).

Tendinoza je kronična degeneracija tetive koja je karakterizirana mukoidnom degeneracijom kolagena. Do tog stanja dolazi uslijed ponavljanih neuspjeha u potpunom zaliječenju tkiva zbog prenaprezanja tetive. Disfunkcija tetive uslijedi zbog zamjene normalnog tkiva s fibroznim. Bitno je naglasiti da se ovdje ne radi o upali za razliku od tendinitisa. Ta činjenica je izuzetno bitna jer mijenja pristup u liječenju (33). Tendinitisi se liječe RICE protokolom dok tendinoze zahtijevaju istezanje, masažu i ekscentrično jačanje mišića. UZV prikaz tendinoze pokazuje zadebljanu i heterogenu tetivu bez diskretnih defekata s hipoehogenim zonama (slika 5.).

U kalcificirajućem tendinitisu kalcijev hidroksiapatit se odlaže u tetive rotatorne manšete. Supraspinatus je daleko najčešće zahvaćen mišić, a svi ostali mišići zauzimaju samo oko 20% slučajeva (34). Trenutno vlada mišljenje da je kalcifikacija

posljedica hipoksije u tetivi koja rezultira metaplazijom s posljedičnim nakupljanjem kalcija (35). Žarišta depozita vide se kao linearne hiperehogene zone unutar tetive koje mogu stvarati akustičnu sjenu (slika 6.). Hiperemija može biti primjećena Power Dopplerom, koji može detektirati color Dopplerom nemjerljive protoke (27).

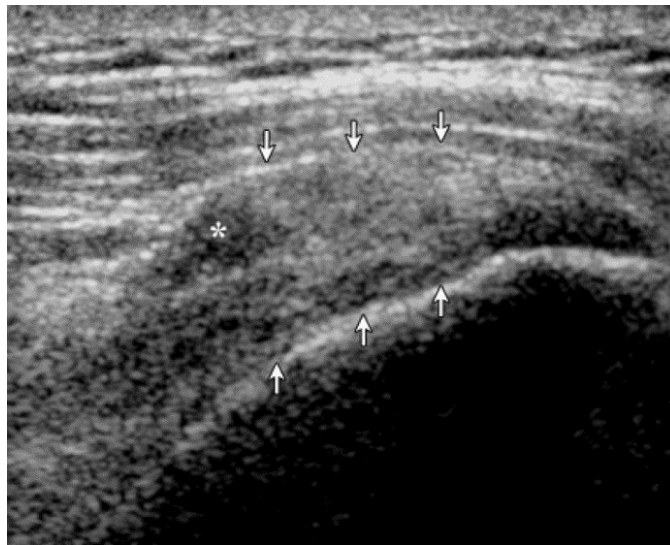
Adhezivni kapsulitis ili „smrzuto rame“ je stanje u kojem su kretnje ramena bitno ograničene, a bol prisutna u tolikoj mjeri da otežava ili onemogućava svakodnevne aktivnosti i spavanje. Imobilizacija ruke nakon operacije ili ozljede posljedično dovodi do smanjenja u opsegu kretnji nakon čega zglobovu čahuru glenohumeralnog zgloba zahvati fibroza. Kliničkim pregledom izuzetno je smanjena pasivna pokretljivost ramena, što ju razlikuje od RRM no oba stanja su vrlo slična na RTG-u.

Dinamički ultrazvuk ovdje može biti od velike pomoći. Dijagnostičar istovremeno pridržava lakat jednom rukom dok drugom rukom postavlja sondu na tetivu supraspinatusa uzdužno. Pažljivo se prati kretanje tetive dok se lakat podiže lateralno. U zdravom ramenu tetivu supraspinatusa nemoguće je vidjeti ultrazvukom, jer je skliznula pod akromion. Stoga je kriterij adhezivnog kapsulitisa, kontinuirano ograničenje klizećeg kretanja tetive te neprestano prikazivanje tetive supraspinatusa tijekom lateralne elevacije ruke. Pomoćni nalaz je izljev u ovojnici tetive bicepsa (36). Dijagnoza se tada može potvrditi artrografijom, koja pokazuje smanjen volumen zgloba.

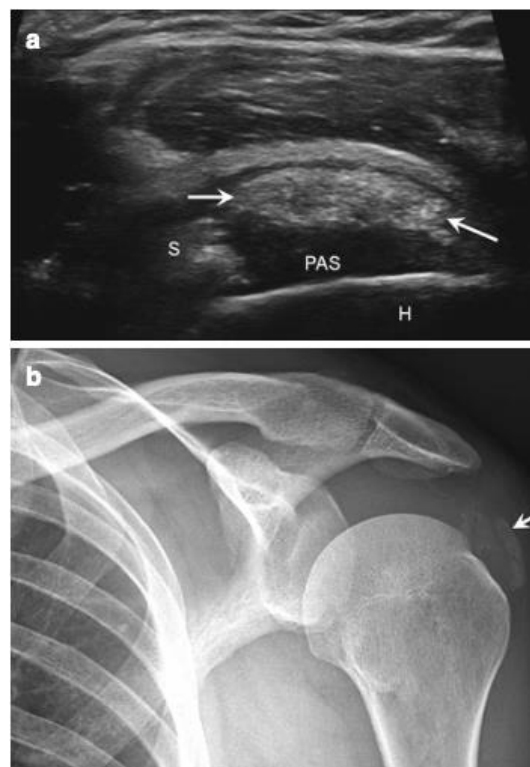
Subakromijalna burza je tekućinom ispunjena vrećasta struktura koja smanjuje trenje pri pokretima ramena. Kranijalno je omeđena akromionom, korakoidnim procesusom, korakoakromijalnim ligamentom i proksimalnim deltoidnim mišićnih vlaknima, a kaudalno vlaknima mišića supraspinatusa. Akromijalni prostor širok je svega 1 – 1.5 cm (37). U zdravom ramenu burza je slabo vidljiva, no kada je ispunjena tekućinom tada se prezentira kao anehogena struktura s hiperehogenom stijenkom, a ponekad i sa sinovijalnom hipertrofijom (slika 7.). U slučaju hemoragije, krv je hiperehoična (38,39).

Klinički je teško razlučiti akutnu RRM od prijeloma velikog tuberkula jer je u oba slučaja neizvediva aktivna abdukcija ruke. Pacijenti se upućuju na pregled UZV-om kad postoji trauma ramena s negativnim RTG-om. Obično su to frakture bez pomaka. UZV može detektirati prekid kontinuiteta korteksa na mjestu velikog tuberkula ili elevaciju periosta kao hipoehogeni prostor između kosti i periosta. Diferenciranje

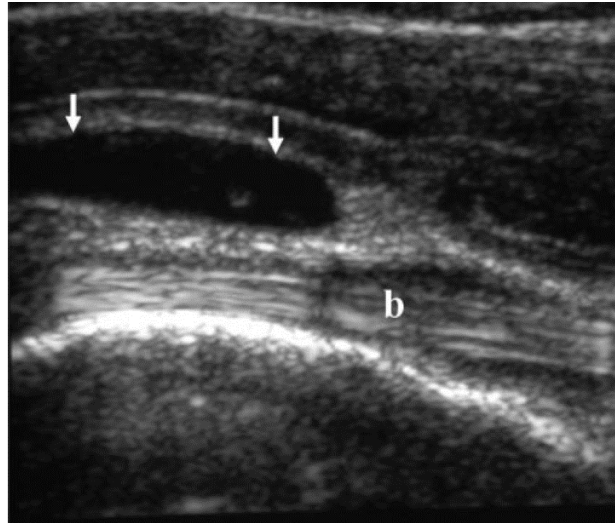
između RRM i prijeloma velikog tuberkula izuzetno je bitno jer je liječenje akutne RRM kirurško (fiksacija tetive), a prijeloma konzervativno(40,41).



Slika 5. Tendinoza. Uzdužni sonogram tetive supraspinatusa (strelice), koja je zadebljana i heterogena. Nedefinirani hipoehogeni defekt (zvezdica) s nejasnim granicama. Prema: Moosikasuwana (2005), str. 1604 (27).



Slika 6. **a)** Kalcificirajući tendinitis supraspinatusa. Ultrazvuk duge osi tetive supraspinatusa (S) prikazuje ovoidni ehogeni fokus (strelice) s posteriornom akustičnom sjenom (PAS) koja odražava kalcificirajući tendinitis; humerus (H) **b)** Anterioposteriorni rendgen s kalcijevim depozitima. Prema: Guermazi (2016), str. 56 (42).



Slika 7. Subakromijalni burzitis. Longitudinalni UZV presjek tetive bicepsa (b) bez izljeva te nakupina tekućine (strjelice) u burzi. Prema: Moosikasuwan (2005), str. 1605 (27).

4. Lakatni zglob

Zajedničke tetive mišića fleksora i ekstenzora

Polazišta ekstenzora i fleksora podlaktice su lateralni, odnosno medijalni epikondil na humerusu. Lateralni i medijalni epikondilitis spadaju u skupinu sindroma prenaprezanja. Pojam epikondilitis podrazumijeva akutnu ili kroničnu upalu no ona obično nije prisutna. U podlozi ovih dviju bolesti lakta su tendinoza (*kronična degenerativna promjena*) i ruptura tetive (43,44). Glavni simptom je bol koja se javlja u ekstenziji ili u fleksiji podlaktice. Lateralni epikondilitis zahvaća muškarce i žene, iznad 40 godine života, jednakom mjerom (45). Medijalni epikondilitis je rjeđi od potonjeg te više pogađa žene u četvrtom i petom desetljeću (46).

4.1. Lateralni epikondilitis

Lateralni epikondilitis ili „teniski lakat“ jedan je od najpoznatijih, a ujedno i najčešćih sindroma prenaprezanja. Teniski lakat prvenstveno nastaje zbog ponavljajućeg naprezanja uzrokovanog pokretima čvrstog hvatanja i ekstenzije zapešća pod opterećenjem. Iako ime podrazumijeva da su pacijenti profesionalni sportaši, puno češće dolaze iz drugih profesija: stolari, zidari, radnici u tekstilnoj industriji, vodoinstalateri, mesari. Tetive se ultrazvučno doimaju uvećano i hipoehogeno (47). Mogu biti prisutna žarišta kalcifikacije unutar tetive s entezopatskim promjenama

lateralnog epikondila (48). Najčešće i najteže zahvaćeni mišić je m. extensor carpi radialis brevis. Ruptura se lako uočava potpunim ili parcijalnim gubitkom fine fibrilarne strukture tetive na sonogramu (49).

4.2. Medijalni epikondilitis

Medijalni epikondilitis ili „golferski lakat“ čest je u zanimanjima ili sportovima koji uzrokuju visok valgus stres na lakatni zglob što posljedično dovodi do nastanka ove bolesti. U 90% slučajeva nije povezan sa sportskim aktivnostima, nego radno intenzivnim zanimanjima uključujući profesije poput stolarstva, vodoinstalatstva i građevinarstva (50). Mehanizam nastanka na primjeru golf igrača je sljedeći: od faze vrhunca zamaha, kada je palica u najvišoj točki, pa do samog kontakta glave palice i loptice naprezanje tetive je najveće. Spomenuta radnja kada se ponavlja nekoliko sati dnevno kroz godine, dovodi do mikrotrauma i posljedične upale koja ako se ne zaliječi u potpunosti dovodi do razvoja ove bolesti (51). Bol može biti izazvana pritiskom na medijalnu zajedničku tetivu fleksora ili fleksijom zapešća uz otpor (34). Neuropatija ulnarnog živca je udruženi nalaz u 50% slučajeva (52). Ultrazvučni nalaz vrlo je sličan lateralnom epikondilitisu i drugim degenerativnim tendinopatijama, uključuje hipoehogene promjene tetive zbog tendinoze ili zbog djelomične rupture. Također se može opaziti zadebljanje i heterogenost teksture tetive koja se ne opaža na zdravoj kontralateralnoj strani (34). Često su prisutne i kalcifikacije. Ultrazvučna osjetljivost je 95%, dok je specifičnost 92% u simptomatskom medijalnom epikondilitisu (53).

4.3. Ulnarni živac

Ulnarni živac, duž svoje putanje, ima nekoliko potencijalnih mjesta gdje može biti komprimiran. Najčešće mjesto kompresije je posteriorni dio lakta gdje živac prolazi kroz kubitalni tunel. Kubitalni retinakulum tvori krov ovog tunela te priječi ulnarni živac od dislokacije tijekom cijelog opsega pokreta. Lokalizirana ulnarna neuropatija u laktu je poznata i kado sindrom kubitalnog tunela (48).

Neuropatija može uslijediti nakon akutne traume, prenaprezanja zbog ponavljane fleksije lakta, subluksacije ili dislokacije. Naročito kod ljudi kod kojih nedostaje kubitalni retinakulum. Još jedan interesantan uzrok može biti postojanje m. anconeusa epitrochlearisa, anatomske varijante koja je prisutna u 23% populacije (54,55).

Simptomi neuropatije se pojavljuju kroz duži vremenski period, a ako se radi o traumi onda je početak simptoma trenutna. Pacijent može osjetiti utrnulost i paresteziju koja se širi distalno po ulnarnom dijelu podlaktice sve do petog i ulnarnog dijela četvrtog prsta. Simptomi su obično provocirani fleksijom podlaktice, pogotovo su prisutni u noćnim satima (56).

Ultrazvučno živac je abnormalno uvećan i difuzno smanjene ehogenosti s gubitkom normalne fascikularne građe (48). Dio autora smatra da je površina poprečnog presjeka živca, veća od 9 mm², patološka (57). Dinamički ultrazvuk pruža mogućnost otkrivanja subluksacije živca tijekom fleksije. Tada se živac pomiče abnormalno medijalno preko medijalnog epikondila. Isti abnormalni pomak živca se opaža kada medijalna glava tricepsa subluksira medijalno tijekom fleksije u sindromu škljocanja tricepsa (54,58).

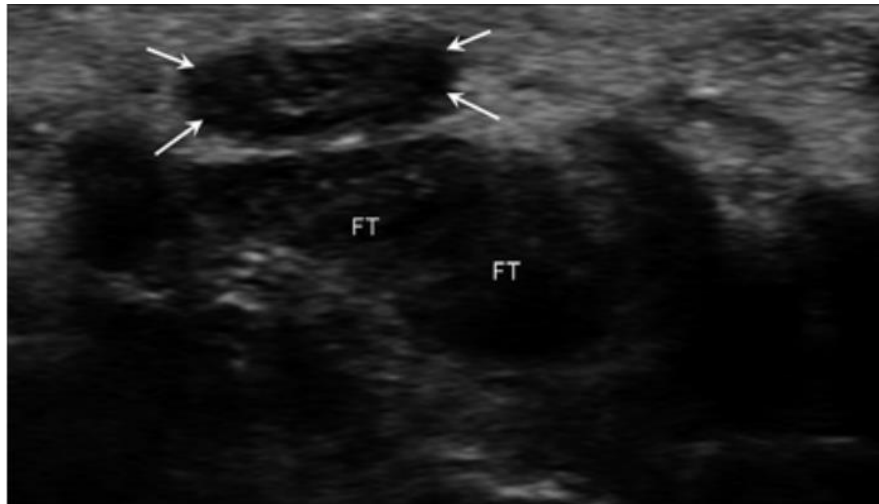
5. Šaka

5.1. Sindrom karpalnog kanala

Sindrom karpalnog kanala naziv je kompresiju n. medianusa dok prolazi kroz karpalni tunel zapešća te drži za najčešću kompresivnu neuropatiju (*90% svih neuropatija*). Sve što dovodi do smanjenog otvora tunela može dovesti do kompresije n. medianusa. Uzroci mogu biti: tenosinovitis tetiva fleksora, ekspanzivni procesi ili trauma. Vrlo često direktni uzrok nije pronađen, stoga je većina SKK idiopatske prirode (23,57).

Pacijenti se u početku žale na bol, utrnucé i parestezije u inervacijskom području n. medianusa. Simptomi se javljaju noću, a preko dana su odsutni. S progresijom bolesti može doći do slabosti šake, smanjene fine motoričke koordinacije, nespretnosti te atrofije tenara. Bol u kasnijem stadiju bolesti javlja se i preko dana te ukoliko se ne liječi može biti stalno prisutna (59).

Ultrazvučni poprečni pregled pokazuje uvećanje n. medianusa unutar karpalnog kanala s smanjenom ehogenošću i gubitkom tipičnog obrasca „saća“ (Slika 8.). Smatra se da je uvećanje poprečne površine živca veće od 12 mm² patološko (60,61).

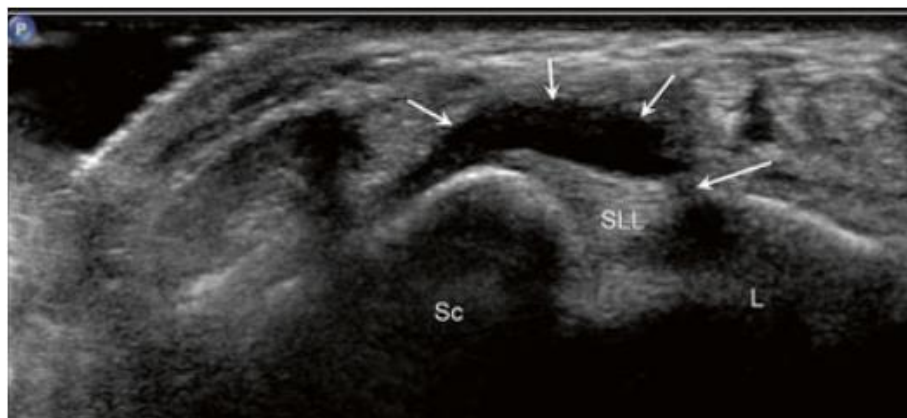


Slika 8. Sindrom karpalnog kanala. Na poprečnom presjeku zapešća vidi se uvećani, hipoehogeni n. medianus (strelice) u karpalnom tunelu u blizini tetiva fleksora (FT). Prema: Guermazi (2016), str. 72 (42).

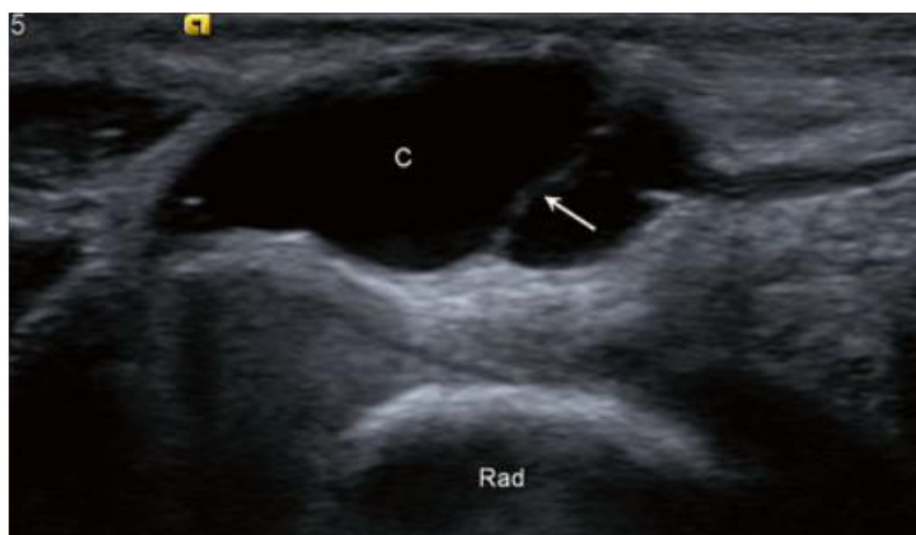
5.2. Ganglijska cista

Ganglijska cista je najčešći mekotkivni tumor šake. Pojavljuje se u dobnoj skupini od 20-40 godina, a žene su češće zahvaćene od muškaraca (62,63). Tipično se prezentira kao izraslina raznih veličina koja ponekad raste s aktivnošću i smanjuje se s mirovanjem. Cista obično ima peteljku koja ju povezuje sa zglobom. Zbog pritiska na okolne strukture može uzrokovati bol, paresteziju, poremećaj funkcije ili stvarati samo kozmetički problem (63,64).

Ganglijska cista ultrazvučno je hipoehogena do anehogena odjeka s dobro definiranim, glatkim rubovima (Slika 6.). Unutarnje septacije nisu rijetkost kao ni prisutnost fenomena akustičkog pojačanja (65). Najčešće nastaje na dorzalnoj strani zapešća, superficijalno od lig. scapholunatum (66). Na volarnoj strani zapešća (Slika 6.), ganglijska cista uobičajeno se nalazi između a. radialis i tetive m. flexor carpi radialis (66). Na prstima, ganglijska cista se prezentira kao cista retinakula, točnije A1 ili A2 „pulley“ sustava. Ultrazvuk se također koristi za navođenje aspiracije i terapijskog injiciranja kortikosteroida u terapijske svrhe (67).



Slika 9. Ganglijska cista na dorzalnoj strani zapešća. Ultrazvučni poprečni presjek pokazuje ganglijsku cistu (kratke strelice) koja nastaje iz ruptуре (duga strelica) lig. Scapholunatum (SLL); scaphoideum (Sc), lunatum (L). Preuzeto: Guerhazi (2016), str.73 (42).



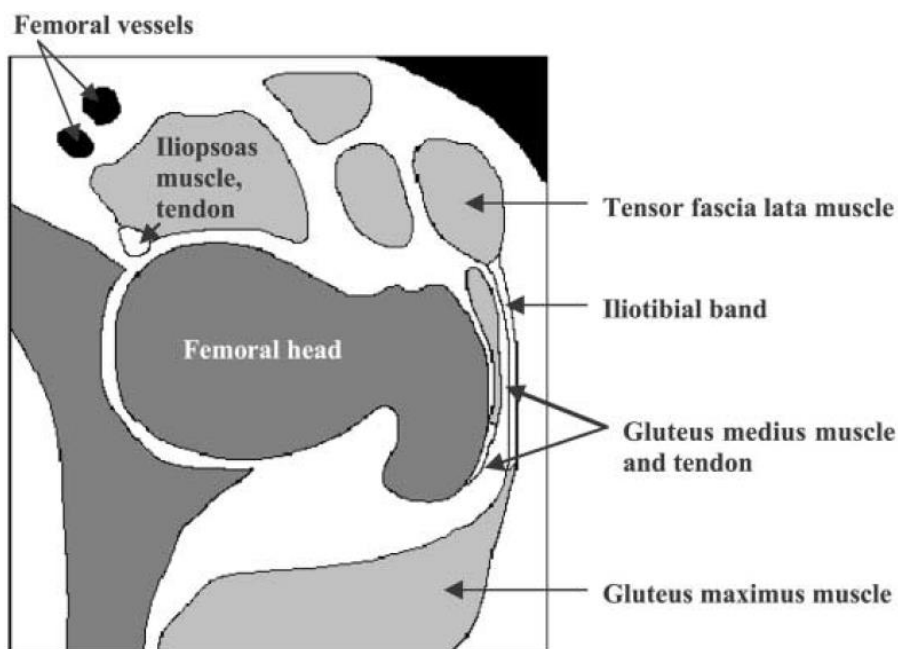
Slika 10. Ganglijska cista na volarnoj strani zapešća. Poprečni ultrazvučni presjek pokazuje kompleksniju ganglijsku cistu (C) s tankom unutrašnjom septom (strelica) superficialnije od radijusa (Rad). Preuzeto: Guerhazi (2016), str.73 (42).

6. Zglob kuka

6.1. Sindrom škljocavog kuka

Škljocavi kuk, coxa saltans ili „dancer’s hip“ je stanje u kojem dolazi do čujnog i/ili palpabilnog “škljocanja” i neugode u prednjem, stražnjem ili vanjskom dijelu kuka tijekom njegove ekstenzije, fleksije ili rotacije. U težim slučajevima prisutna je i bol koja jenjava s prestankom aktivnosti (68). Coxa saltans se viđa kod mladih odraslih osoba koje se bave sportom, češće u žena. Pogođene skupine uključuju one koji rade

ponavljajuće ekstremne pokrete kukovima, uključujući natjecateljske i rekreativne baletane, dizače utega, nogometaše i trkače. Od natjecateljskih baletana, gotovo 90% prijavilo je simptome SŠK, a 80% imalo je bilateralnu zahvaćenost. Baletni pokreti koji izazivaju pucanje uključuju vanjsku rotaciju kuka i abdukciju na ili više od 90 stupnjeva (69). Etiologije SŠK su razne, a klasifikacija se bazira na poziciji anatomskih struktura koje su u podlozi. U literaturi su opisani vanjski, unutarnji te intraartikularni uzroci. Najčešći vanjski uzrok SŠK povezan je s posklizom zadebljanog posteriornog dijela tractusa iliotibialisa ili prednjeg dijela m. gluteusa maximusa preko velikog trohantera (70). Unutarnji uzrok SŠK posljedica je preskakanja tetive m. iliopsoasa (Slika 11.) preko iliopektinalne izbočine (71). Intraartikularni uzroci su posljedica bolesti zgloba, primjerice otkrnuti komadići zglobnih tijela, sinovijalna osteohondromatoza te poderotine labruma. Iako su burzitis i tendinopatija također često prisutani nalazi, u većini slučajeva izostaju. Tada se dijagnoza može postaviti jedino na temelju patološkog kretanja tetiva. Dinamički ultrazvuk tada je ključan u postavljanju dijagnoze SŠK (72).



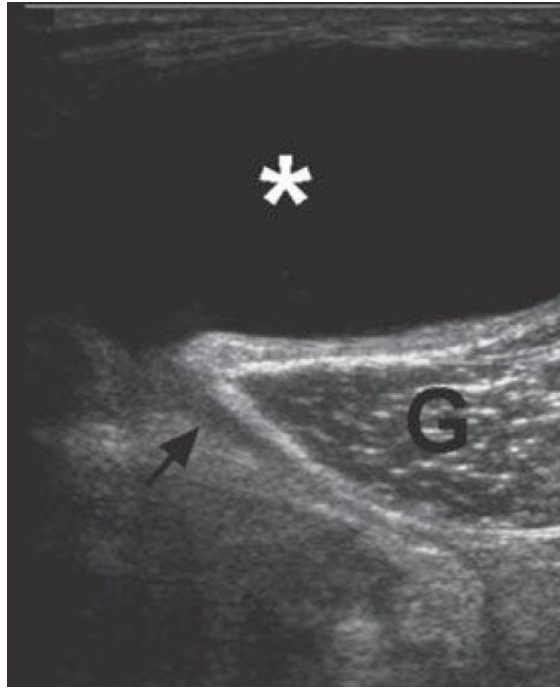
Slika 11. Dijagram prikazuje transverzalni presjek područja kuka. Prema: Choi (2002), str. 754 (73).

7. Koljeno i potkoljenica

7.1. Bakerova cista

Bakerova ili poplitealna cista je tekućinom ispunjena tvorba posteriornog dijela koljena te je smještena između m. semimembranosusa i medijalne glave m. gastrocnemiusa. Ona ne predstavlja ni pravu burzu ni pravu cistu, jer nastaje kao komunikacija stražnje zglobne čahure i gastrocnemio-semimembranosus burze. Dva vrhunca pojavnosti ove bolesti su od 4 - 7 godine te između 35 - 70 godine (74). U odraslih poplitealna cista je sekundarna promjena uslijed degenerativne bolesti koljena, najčešće ruptur meniska (75). Potrgani dio meniskusa tada služi kao jednosmjerni ventil koji dopušta prolaz sinovijalnoj tekućini iz koljenog zgloba u GSB. U djece Bakerova cista je primarno stanje, zbog hernije stražnje sinovijalne čahure koljenskog zgloba (76).

Ultrazvuk je metoda izbora u dijagnostici Bakerove ciste te jasno pokazuje rupturu ili curenje iz ciste ukoliko je prisutno. Gotovo patognomoničan znak je „speech bubble“ (slika 12.) čiji krak predstavlja hipoehogeni vrat koji izlazi iz zglobne pukotine koljena i komunicira s cistom (77). Kod djece taj znak ne vidimo zbog drukčije etiologije bolesti. Sama cista se prezentira kao anehoična lezija s akustičnim pojačanjem, no ponekad može sadržavati raznolike krhotine. Diferencijalno dijagnostički prvo treba isključiti DVT. Ponekad cista zbog svoje veličine može rupturirati i izazvati bol u listu, nateknuće te pozitivan Homanov znak. Tromboflebitis je karakteriziran spomenutim simptomima, no ukoliko je u podlozi Bakerova cista ili neko drugo stanje tada se radi o sindromu pseudotromboflebitisa (78). Diferencijalne dijagnoze Bakerove ciste uključuju aneurizmu poplitealne arterije, tumore mekih tkiva, hematoma, tromboemboliju i seroma (76).



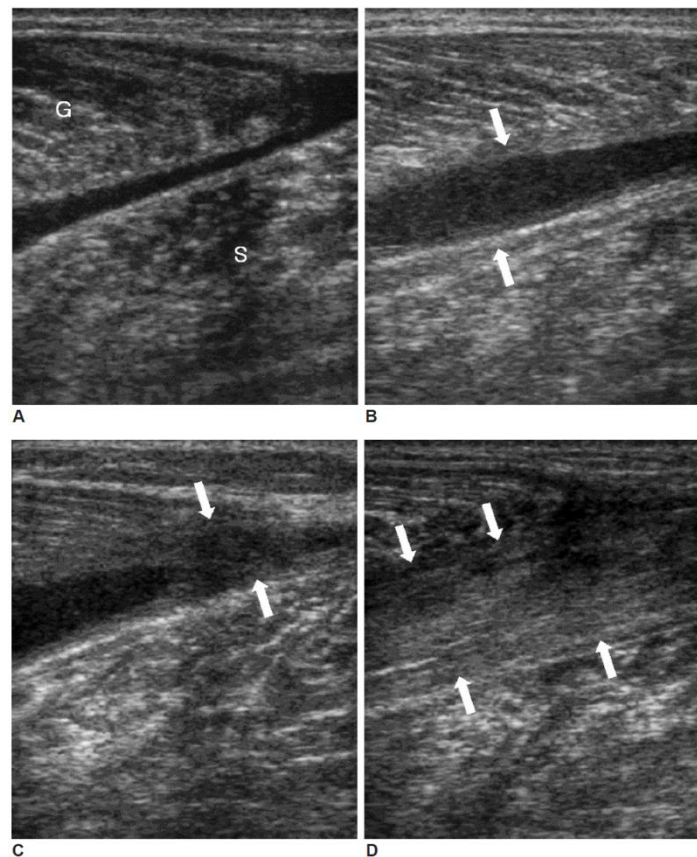
Slika 12. Bakerova cista. UZV prikaz Bakerove ciste (zvjezdica) koja komunicira s posteriornim djelom koljenog zgloba tankim hipoehogenim tračkom (strelica) koji zaokreće oko medijalne glave gastrocnemiusa. Prema: Conaghan (2010), str. 47 (77).

7.2. Avulzija m. gastrocnemiusa

Avulzije mišića nisu prave rupture mišića budući da mišićna vlakna ostaju netaknuta, ali gube kontinuitet s aponeurozom. Lezije mišićnih aponeuroza česte su u potkoljenici, kod aktivnosti koje naglo istežu mišić poput brze promjene smijera. Najčešća lezija je "teniska noga", avulzija glave medijalnog gastrocnemiusa (79). Lezija dovodi do retrakcije mišića i prisutnosti velikog hematoma između medijalne glave m. gastrocnemiusa i m. soleusa, što u ekstremnim slučajevima može dovesti i do kompartment sindroma. Ovakve ozljede tipične su u aktivnih sportaša no nisu rijetkost niti u neaktivnih srednjovječnih osoba. Bolest se prezentira naglo nastalom boli u području lista nakon osjetnog pucanja mišića, primjerice prilikom naglog trčanja za busom (80). U ranim fazama palpacijom se može osjetiti mjesto rupture koje kasnije nadomješta veliko nateknuće (81).

Ultrazvuk je vrlo pogodan za dijagnosticiranje pukotina gastrocnemiusa jer se nalazi u površinskom kompartmentu stražnjeg dijela potkoljenice. Istovremeno UZV može isključiti i ostale patologije koje mogu oponašati kliničku sliku. Diferencijalne dijagnoze su: ruptura mišića plantarisa, DVT (UZV kriterij: nekompresibilnost susjednih vena i odsutnost protoka), ruptura poplitealne ciste i patologija ahilove tetive

(79). Ultrazvučni prikaz varira ovisno o težini ozljede. Poderotine se pojavljuju kao slabo definirana hipoehogena područja na miotendinoznom spoju, udružena s različitim obimom prekinutih mišićnih vlakana. Kod potpune rupture nalaze se retrahirana mišićna vlakna (Slika 13.) (82). Čimbenik koji najviše korelira s prognozom i trajanjem oporavka je nakupina tekućine izražena kao najveća udaljenost između dva mišića (79,82). Izolirane manje pukotine mišića udaljene od aponeuroze cijele brže od ozljeda u blizini MTS, kad je prognoza najnepovoljnija (83).



Slika 13. Uzdužni presjek potpune ruptуре medijalne glave gastrocnemiusa u 31-godišnjaka. **A)** Dan nakon ruptуре, na presjeku se vidi slabo definirana nakupina tekućine koja odvaja medijalnu glavu gastrocnemiusa (G) od mišića soleusa (S). **B)** Četiri tjedna kasnije, organizacija hipoehogenog tkiva (strelice) između distalnih krajeva mišića. **C)** Tri mjeseca od ozljede prikazuje hipoehogeno područje koje započinje s periferije što ukazuje na reparativni proces (strelice). **D)** Pola godine od ozljede, zaliječenje fibroznim tkivom između mišića kao heterogena ehogenost (strelice). Prema: Kwak (2006), str. 196 (82).

7.3. Patelarna tendinopatija

Skakačko koljeno ili patelarna tendinopatija je sindrom prenaprezanja koji se javlja uslijed kroničnih ponavljajućih snažnih ekstenzija koljena, primjerice prilikom skakanja. Prevalencija patelarne tendinopatije viša je u sportovima kao što su odbojka, košarka, skok u dalj i skok u vis (84). Češće su zahvaćeni adolescenti i muškarci od trećeg desetljeća nadalje (85). Mnogi kliničari nazivali su ovo stanje patelarnim tendinitisom, što je pogrešno jer su mnoga istraživanja pokazala da klasične upalne stanice nisu prisutne (86). Pacijenti se žale na bol u inferiornom dijelu patele koja se pojačava pri penjanju uz i niz stepenice (77). Zahvaćeni dio tetive izgleda zadebljano u usporedbi s zdravom ili ne zahvaćenom tetivom (87). U ranim fazama, tetiva može izgledati normalno ili blago hipoehogeno. Kako degeneracija napreduje, mogu se javiti žarišna područja povećane ehogenosti u vidu dezorganizacije kolagena ili kalcifikacija (88). Dopler UZV-om utvrđuje se prisutnost abnormalnog povećanog protoka krvi, što se povezuje s neovaskularizacijom u tetivi koja pridonosi boli (89). Upravo dezorganizacija kolagenskih vlakana i neovaskularizacija s odsutnim upalnim znakovima isključuju tendinitis kao moguću etiologiju (90–92).

8. Stopalo

8.1. Mortonov neurinom

Mortonov neurinom nije neoplastično stanje kao što mu ime nalaže te ne predstavlja pravi neurinom. Točniji naziv ove bolesti bi bio Mortonova metatarzalgija ili interdigitalni neuritis za koji se smatra da nastaje zbog kronične uklještenosti n. plantaris digitalis intermetatarzalnim ligamentom. Najčešća lokacija interdigitalnog neuritisa je između treće i četvrte glavice metatarzalnih kostiju (93,94). Bolest je gotovo pet puta učestalija u srednjovječnih žena u odnosu na muškarce (95). Rijetko su zahvaćena oba stopala, no čest je nalaz dva neurinoma na jednom stopalu (96). Najčešći simptomi su plantarna bol između glavica metatarzalnih kostiju koja je pogoršana hodanjem i nošenjem uske obuće, a prestaje sa skidanjem obuće i prekidanjem aktivnosti. Simptomi su često progresivni i pogoršani aktivnošću. Mudlerov znak koristi se za evaluaciju uzroka metatarzalgije povezane s Mortonovim neurinomom. Test ima visoku specifičnost (100%), ali relativno nisku senzitivnost (62%) (97). Cilj testa je isprovocirati bol i proizvesti „klik“ zvuk tako što se pritisnu metatarzalne glavice jednom

rukom dok se palcem druge ruke pritišće na suspektno mjesto neuroma. Pritisak će proizvesti bol, a lagano popuštanje pritiska palcem će proizvesti zvuk „klik“ (98). Postoji i varijanta ovog testa koja se izvodi uz pomoć ultrazvuka, ultrazvučni Mudlerov znak. Intermetatarzalni prostor uglavnom je ispunjen masnim tkivom inferiorno te neovaskularnim snopom koji nije lako dostupan ultrazvučnim zrakama. Istom tehnikom se vrši kompresija metatarzalnih glavica koje pomiču hiperehoičnu mast plantarno što omogućuje vizualizaciju hipoehoične mase intermetatarzalnog prostora (neurinom) i provocira bol. Tijekom vizualizacije struktura kontinuirano se sondom vrši pritisak (kao palcem u običnom Mudlerovom znaku) na poslijetku se popušta pritisak te se potom čuje „klik“. Tada se može reći da je ultrazvučni Mudlerov znak pozitivan (98). Sam neurinom se prikazuje kao okrugla ili ovalna, dobro definirana, nekompresibilna hipoehogena lezija smještena u intermetatarzalnom prostoru proksimalno od glavice metatarzalne kosti (99).

8.2. Plantarni fascitis

Plantarni fascitis upala je istoimene aponeuroze stopala i najčešći je uzrok boli u peti (100). Tipično se prezentira s boli u području tubera kalkaneusa prigodom prvih jutarnjih koraka te na pojačani pritisak. Naziv ovog multifaktorijalnog stanja je pogrešan, naime upalne stanice nisu prisutne već se radi o degenerativnim promjenama polazišta fascije (101).

Zdrava plantarna fascija hiperehoična je fibrilarna struktura slična normalnim tetivama. Fascija polazi s plantarne strane kalkaneusa i normalna debljina je između 3 - 4 mm (102). U slučaju plantarnog fascitisa debljina fascije prelazi 4 mm i postaje hipoehogena uz mjestimične anehogene rascjepe (103). Nerijetko burza kalkaneusa može biti podražena, a prikazuje se kao pravilna sploštena skoro anehogena tvorba položena preko cijeloga tubera kalkaneusa. Pokazalo se da posebne svakodnevne vježbe istezanja plantarne fascije smanjuju kratkoročnu (≤ 8 tjedana) i dugotrajnu bol (104).

9. Ultrazvuk u pedijatriji

UZV ima mnogo prednosti kada je u pitanju pedijatrijska populacija. Ova jeftina, bezbolna i neinvazivna metoda koja ne koristi ionizirajuće zračenje kao CT ili rendgen.

Pretraga UZV-om također ne zahtjeva potpuni mir pacijenta kao magnetna rezonanca, štoviše vrlo je dinamička metoda koja omogućuje poželjnu interakciju između djeteta i liječnika.

Razvojni poremećaj kuka poremećaj je normalnih anatomskih odnosa u zglobu kuka, koji se pojavljuje u prenatalnoj, neonatalnoj i dojenačkoj dobi, a može varirati od prolazne novorođenačke nestabilnosti kukova, displazije, subluksacije i luksacije (10). Pod rizikom od RPK su ženska djeca rođena na zadak, a koja imaju pozitivnu obiteljsku anamnezu (105). Potpuna dislokacija se nalazi u otprilike 1 na 1000 živorođene djece (106). Važnost RPK jest da u kasnijoj dobi dovodi do sekundarne koksartroze, skraćanja udova, šepanja i invalidnosti (107). Drži se da je u podlozi 10~15% zamjena kuka u pacijenata mlađih od 50 godina upravo RPK (108). Za liječenje RPK presudno je rano otkrivanje, jer su šanse za uspješno izliječenje tada veće (109,110).

Ultrazvučna dijagnostika ima ključno mjesto u ranom otkrivanju i probiru, te u praćenju uspješnosti liječenja RPK u prvoj godini. Smatra se da je pristup selekcioniranog UZV probira rizične novorođenčadi i UZV probir cjelokupne dojenačke populacije u dobi od 4-6 tjedna starosti najprimjereniji za našu populaciju (105). Ultrazvučni prikaz u toj dobi je moguć jer je zglob većinom građen od hrskavice koja služi kao široki ultrazvučni prozor za prikaz velikog dijela zgloba. Kako hijalina hrskavica daljnjim razvojem okoštava procesom enhondralne osifikacije tako se taj prozor smanjuje.

9.1. Metoda po Grafu

Najraširenija UZV metoda jest ona po Grafu. Temelji se na analizi prikaza kuka s lateralne strane u frontalnoj ravnini u položaju djeteta na boku. Kuk je u blagoj unutrašnjoj rotaciji i fleksiji od 20°. Položaj sonde mora biti u smjeru osi tijela i okomit na sagitalnu ravninu, tako se dobiva presjek koji ide kroz sredinu acetabuluma. Na temelju morfoloških i morfometrijskih kriterija, te djetetove dobi, Graf je izvršio podjelu kukova u četiri tipa i deset podtipova (Tablica1.). Ono što se mora uzeti u obzir jest da ta podjela nalikuje spektru od normalnog kuka do teške displazije. Morfološki kriteriji temelje se na opisu oblikovanja koštanoga i hrskavičnoga dijela acetabula, njihove ehogenosti, te visine položaja glave femura u odnosu prema acetabulumu. Morfometrijski kriteriji Grafove metode temelje se na kutnim parametrima za koštani i

hrskavični dio krova acetabula (111,112). Na sonogramu se određuju tri pravca (slika14.). Sjecištem tih triju pravaca dobivaju se dva kutna parametra.

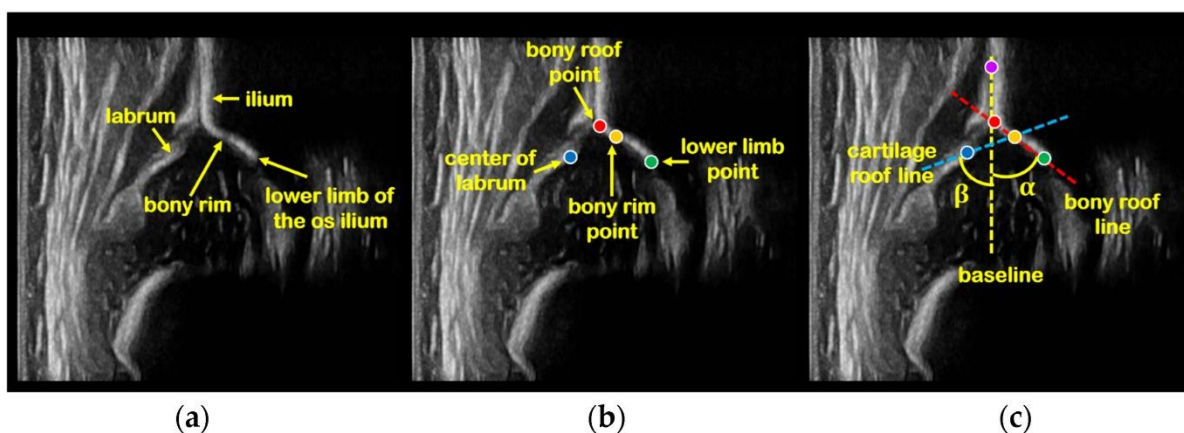
Kut α ili kut nagiba acetabuluma, koji odražava dubinu koštanog krova acetabula i pokrivenost glave bedrene kosti, jest kut što ga zatvara osnovni pravac s pravcem za koštani dio krova acetabuluma. Ovaj kut je relevantan jer je u korelaciji sa zrelošću kuka: što je kut veći, to je kuk zreliji; što je kut manji, to je veći stupanj displazije. U normalnim zrelim kukova, kut α trebao bi biti veći od 60° .

Kut β ili kut krova hrskavice dobiva se iz sjecišta pravca za hrskavični dio krova acetabuluma i osnovne linije. U normalne dojenčadi trebao bi biti manji od 55° . Kut β označava gornji pomak glave bedrene kosti. Što je kut širi, manje je ograničenje hrskavičnog pokrova.

9.2. Metoda po Harckeu

Ultrazvučna metoda po Grafu se po potrebi nadopunjuje dinamičkom metodom po Harckeu. Dinamička sonografija kuka se izvodi iz postraničnog pristupa kad je dijete na leđima uz uporabu Barlow manevra (luksacijskog manevra: adukcija i potisak femura straga) i Ortolani manevra (repozicijskoga manevra: abdukcija i trakcija) (34). Usprkos činjenici da Grafova i Harckeova metoda daju slične rezultate, izgleda da je Harckeovom dinamičnom tehnikom teže ovladati te zahtjeva dulju edukaciju nego Grafova tehnika (113–116).

Probir baziran samo na kliničkom pregledu koji se sastoji od Ortolanijevog i Barlowljevog manevra upola smanjuje kasniji morbiditet, no i dalje se pojavljuju lažno pozitivni i lažno negativni pacijenti (117,118). Probir ultrazvukom otkriva jednu trećinu abnormalnosti više od kliničkog pregleda, a novorođenčad s normalnim kukom na UZV-u, ima manju vjerojatnost da će razviti displaziju kuka (119). U svakom slučaju opasnost od pretjeranog ili nedovoljnog liječenja nije isključena.



Slika 14. Lateralni sonogram dojenčeta kuka. **a)** Anatomske strukture standardnog presjeka. **b)** Četiri orijentira određena na temelju anatomskih struktura, točka koštanog krova (crvena točka), točka koštanog ruba (žuta točka), točka najdubljeg ruba acetabula (zeleni točka) i središte labruma (plava točka). **c)** Mjerne linije i α , β kutovi. Osnovna linija (žuta isprekidana) je tangenta koja prolazi kranijalno kroz najgornju točku hrskavičnog krova (ljubičasta točka) te kaudalno kroz točku koštanog krova. Linija krova acetabula (crvena isprekidana) spaja točku koštanog krova i najdublji rub acetabula. Labralna linija (plava isprekidana) povučena je od koštanog ruba (žuta točka) kroz središte fibrokartilaginoznog labruma (plava točka). Kut α tvori sjecište linije krova acetabula i osnovne linije, a kut β tvori sjecište labralne linije i osnovne linije (120).

Tablica 1. Ultrazvučna klasifikacija kukova po Grafu (10)

| TIP | Koštano oblikovanje acetabula | Koštano izbočenje | Hrskavični dio krova acetabula | α | β | Postupak |
|---|-------------------------------|-------------------|--------------------------------------|----------|---------|--------------|
| IA | dobro | oštrokutno | uzak, pokriva glavu femura | > 60 | < 55 | |
| lib »prijelazni oblik« | dobro | zaobljeno | širok, pokriva glavu femura | > 60 | > 55 | UZV praćenje |
| IIA+ zakašnjela fiziološka osifikacija (do 6. tj) | zadovoljava | okruglo | širok, pokriva glavu femura | 50–59 | > 55 | UZV praćenje |
| IIA– zakašnjela fiziološka osifikacija (do 6. tj) | manjkavo | okruglo | širok, pokriva glavu femura | 50–59 | > 55 | liječenje |
| IIB zakašnjela osifikacija (do 3. mj.) | manjkavo | okruglo | širok, pokriva glavu femura | 50–59 | > 55 | liječenje |
| II »g« ili c ugrožen ili kritičan kuk | manjkavo | okruglo | širok, pokriva glavu femura | 43–49 | 70–77 | liječenje |
| IID kuk prema decentriranju | jako manjkavo | okruglo do strmo | potisnut | 43–49 | > 77 | liječenje |
| IIIA decentriran ili sublaksiran kuk | loše | strmo | potisnut bez strukturalnih promjena | < 43 | > 77 | liječenje |
| IIIB decentriran ili sublaksiran kuk | loše | strmo | potisnut sa strukturalnim promjenama | < 43 | > 77 | liječenje |
| IV luksiran kuk | loše | strmo | potisnut | < 43 | > 77 | liječenje |

10. Noviteti u dijagnostičkom UZV muskuloskeletnog sustava

10.1. Elastografija posmičnih valova

Ponekad zdravo i patološko tkivo može imati vrlo sličnu ehogenost na konvencionalnom ultrazvuku sive skale i color Doppleru, pogotovo u pretkliničkom stadiju bolesti. Nedavno razvijene sonoelastografske tehnike pružaju dodatne informacije vezane uz svojstva tkiva procjenom njihove elastičnosti, što može poslužiti kao dodatak konvencionalnim UZV metodama u tim situacijama (121). EPV se sada se rutinski koristi u ultrazvuku dojke i jetre (122,123). Obećavajući rezultati su objavljeni u literaturi o korisnosti EPV u muskuloskeletnim lezijama. EPV je jedna od mnogih različitih sonoelastografskih tehnika, još neki primjeri su: kompresijska elastografija, prolazna elastografija, tenzijska elastografija, vibracijska elastografija itd. (121,124).

EPV koristi sekvencu impulsa akustične radijacijske sile za generiranje posmičnih valova, koji se šire okomito na ultrazvučni snop, uzrokujući prolazne pomake. Raspodjela brzina posmičnih valova na svakom pikselu izravno je povezana s

„modulom smicanja“, apsolutnom mjerom elastičnog svojstva tkiva. Slike posmičnih valova automatski se kombiniraju sa standardnim slikama B-moda radi pružanja anatomske specifičnih kvantitativnih elastograma u boji. Posmični valovi šire se brže kroz čvršće kontrahirano tkivo, kao i duž duge osi tetiva i mišića. Dakle brzina posmičnih valova u tkivu direktno korelira s bojom koja se emitira na zaslonu, što je brzina veća to su boje toplije (crvena i žuta), a što je brzina manja to su boje hladnije (plava i zelena) (125).

Kliničke aplikacije UPV u tetivama i mišićima

Pregled tetiva UZ elastografijom nije jednostavan, a standardizirane tehnike još su u razvoju. Studije ukazuju na velike razlike u vrijednostima elastičnosti ovisno o transverzalnoj ili uzdužnoj orijentaciji sonde u te o položaju gležnja (125–127). Međutim, kada je fiksator gležnja korišten za standardiziranje položaja stopala i stupnja fleksije gležnja prilikom pregleda te kada se definiralo specifično mjesto pregleda, reproducibilnost nalaza se uvelike poboljšala (128,129).

EPV se može koristiti za procjenu i praćenje učinka vježbanja kod zdravih sportaša i pacijenata koji su podvrgnuti rehabilitacijskom liječenju. Razlog tomu je što se krutost Ahilove tetive povećava nakon statičkog istezanja i dugotrajnog vježbanja, osobito u nedominantnoj nozi, kod osoba koje redovito vježbaju (128,130). Elastografija je također korisna i u predviđanju ruptur kontralateralne tetive u pacijenata s već operiranom Ahilovom tetivom. 6% pacijenata s rupturom Ahilove tetive dožive rupturu kontralateralne tetive u budućnosti. Elastičnost ozlijeđene tetive bila je izrazito smanjena (za 42%) u usporedbi s KLT, kao što se i očekivalo, no istraživanje je pokazalo 23% smanjenu elastičnost KLT u odnosu na zdravu populaciju (131,132). Isto tako može se pratiti proces cijeljenja Ahilove tetive nakon operacije i predvidjeti funkcija tetive (133).

Disfunkcionalni i patološki promijenjeni mišići imaju poremećena mehanička svojstva. UPV naglašava terapeutske učinke u mišićnim bolestima. Ukočenost je uočena u kongenitalnim miopatijama, primjerice kod Duchenneove mišićne distrofije(134,135) i cerebralne paralize (136). Smanjena tvrdoća je prisutna u kongenitalnim miopatijama, primjerice GNE (137) i u tendinopatiji RM (138). Treba uzeti u obzir da veličina i dinamika promjene ukočenosti direktno ovisi o težini poremećaja i o uspješnosti liječenja. UPV bi mogao biti od velike koristi u evaluaciji ishoda raznih kirurških tehnika

za liječenje patologija ramenog zgloba (139,140) te efektivnosti rehabilitacijskih postupaka (141).

10.2. Ultrazvučni pregled potpomognut kontrastom

Kontrastom potpomognute slikovne tehnike široko su prisutne i upotrebljavane u kompjuteriziranoj tomografiji i u magnetnoj rezonanci. Kontrastna sredstva nisu bila primjenjivana u ultrazvučnim pregledima sve do otkrića tehnologije mikromjehurića.

Kontrastna sredstva primjenjivana u UPPK, sastoje se od mnoštva mjehurića sumporovog heksafluorida (druga generacija UKS) s fosfolipidnom ovojnicom. Taj slabotopljivi plin, koji oscilira u doticaju s ultrazvučnim valom, oplemenjuje vizualizaciju željene strukture (142). Njihova veličina približna je eritrocitima, stoga ostaju u cirkulaciji i zbog svog reflektirajućeg svojstva, omogućuju bolju vizualizaciju tkivne mikrocirkulacije (143). UKS iznimno su sigurna za pacijenta s malom učestalosti nuspojava, bez kardioloških, hepatoloških ili nefrotoksičnih učinaka (144). Zato nije potrebno provoditi laboratorijske pretrage za procjenu funkcije jetre ili bubrega prije primjene UKS (145). Nelinearni slikovni ultrazvučni modaliteti (conventional harmonic, pulse- or phase-inversion, and low mechanical index imaging) su se razvili kako bi zamijenili power Doppler sonografiju kao glavnu metodu UPPK (146).

Do sada je UPPK uspješno primjenjivan za razlikovanje raznih bolesti jetre te za procjenu funkcije srca (147), no korist primjene UKS u MSK leži u činjenici da mnoge upalne i degenerativne bolesti imaju promjene u mikrocirkulaciji (148).

UPPK je koristan u procjeni mišićne perfuzije, primjerice nakon vježbanja ili hiperinzulinemije (149–153), otkrivanja područja hipoperfuzije ili hiperperfuzije, procjenu mišićnih tumora (154) ili lezija (155) i praćenje odgovora na liječenje u stanjima kao što su postoperativno praćenje anastomoza slobodnih presađaka (156–158) ili upalne miopatije (159,160).

Istraživanja o koristi UPPK-a u evaluaciji tetiva ograničena su na tetivu supraspinatusa. Najviše studija fokusiralo se na pretrage normalnih tetiva, tetiva nakon kirurške reparacije te rupture istih (161–164).

Doria et al. prva je predložila korisnost UPPK za otkrivanje supkliničke upale u juvenilnom reumatoidnom artritisu (165). Također se istraživala upotreba UPPK i u sljedećim bolestima: osteoartritis (166,167), psorijatični artritis (168), tenosinovitis šake (169) i sakroilitis (170).

Zahvale

Zahvaljujem svojoj mentorici izv. prof. dr. sc. Gordani Ivanac na pomoći pri izradi ovoga diplomskog rada. Hvala mojoj obitelji na velikom strpljenju i ljubavi tijekom pisanja ovog rada. Hvala Bogu na predivnih šest godina studiranja koje su me promijenile i oblikovale kao čovjeka i budućeg liječnika.

Literatura

1. Šercer A, Grmek MD, Padovan I. Medicinska enciklopedija, 2. izdanje. Zagreb: Leksikografski zavod Miroslav Krleža; 1967.
2. Woo DrJ. Obstetric Ultrasound History Web [Internet]. [cited 2023 Jun 1]. Available from: <https://www.ob-ultrasound.net/>
3. Shampo MA, Kyle RA. Karl Theodore Dussik—Pioneer in Ultrasound. Mayo Clin Proc. 1995 Dec 1;70(12):1136.
4. Hangiandreou NJ. AAPM/RSNA physics tutorial for residents. Topics in US: B-mode US: basic concepts and new technology. Radiogr Rev Publ Radiol Soc N Am Inc. 2003;23(4):1019–33.
5. Piezoelectric Effect - an overview | ScienceDirect Topics [Internet]. [cited 2023 Jun 3]. Available from: <https://www.sciencedirect.com/topics/engineering/piezoelectric-effect>
6. Malanga G, Mautner K. Atlas of Ultrasound-Guided Musculoskeletal Injections [Internet]. McGraw-Hill; 2014 [cited 2023 Jun 3]. Available from: http://repository.vnu.edu.vn/handle/VNU_123/77667
7. Bakhru RN, Schweickert WD. Intensive Care Ultrasound: I. Physics, Equipment, and Image Quality. Ann Am Thorac Soc. 2013 Oct;10(5):540–8.
8. Atlas of Ultrasound-Guided Musculoskeletal Injections (Atlas Series): 9780071769679: Medicine & Health Science Books @ Amazon.com [Internet]. [cited 2023 Jun 1]. Available from: <https://www.amazon.com/Atlas-Ultrasound-Guided-Musculoskeletal-Injections/dp/0071769676>
9. Cho KH, Lee SM, Lee YH, Suh KJ. Ultrasound Diagnosis of Either an Occult or Missed Fracture of an Extremity in Pediatric-Aged Children. Korean J Radiol. 2010;11(1):84–94.

10. Nikola Čičak. Ultrazvuk sustava za kretanje. Medicinska naklada; 2003. 164 p.
11. Bianchi S. Ultrasound and bone: a pictorial review. *J Ultrasound*. 2020 May 17;23(3):227–57.
12. Walker FO. Neuromuscular ultrasound. *Neurol Clin*. 2004 Aug;22(3):563–90, vi.
13. Strakowski JA. Introduction to musculoskeletal ultrasound: getting started. New York: Demos Medical; 2016. 188 p.
14. Pillen S, Boon A, Van Alfen N. Muscle ultrasound. *Handb Clin Neurol*. 2016;136:843–53.
15. Sarvazyan AP, Tsyuryupa SN, Calhoun M, Utter A. Acoustical Method of Whole-Body Hydration Status Monitoring. *Acoust Phys*. 2016 Jul;62(4):514–22.
16. Reimers K, Reimers CD, Wagner S, Paetzke I, Pongratz DE. Skeletal muscle sonography: a correlative study of echogenicity and morphology. *J Ultrasound Med Off J Am Inst Ultrasound Med*. 1993 Feb;12(2):73–7.
17. Reece CL, Varacallo M, Susmarski AJ. Suprascapular Nerve Injury. In: StatPearls [Internet]. Treasure Island (FL): StatPearls Publishing; 2023 [cited 2023 May 20]. Available from: <http://www.ncbi.nlm.nih.gov/books/NBK559151/>
18. Pillen S, Arts IMP, Zwarts MJ. Muscle ultrasound in neuromuscular disorders. *Muscle Nerve*. 2008;37(6):679–93.
19. Martinoli C, Bianchi S, Dahmane M, Pugliese F, Bianchi-Zamorani MP, Valle M. Ultrasound of tendons and nerves. *Eur Radiol*. 2002 Jan;12(1):44–55.
20. Nakashima Y, Sunagawa T, Shinomiya R, Kodama A, Adachi N. Point-of-care ultrasound in musculoskeletal field. *J Med Ultrason* 2001. 2022 Oct;49(4):663–73.
21. Silvestri E, Martinoli C, Derchi LE, Bertolotto M, Chiaramondia M, Rosenberg I. Echotexture of peripheral nerves: correlation between US and histologic findings and criteria to differentiate tendons. *Radiology*. 1995 Oct;197(1):291–6.

22. Suk JI, Walker FO, Cartwright MS. Ultrasound of Peripheral Nerves. *Curr Neurol Neurosci Rep.* 2013 Feb;13(2):328.
23. Duncan I, Sullivan P, Lomas F. Sonography in the diagnosis of carpal tunnel syndrome. *AJR Am J Roentgenol.* 1999 Sep;173(3):681–4.
24. Paušek K. Ultrasound in diagnosis of lesions in musculoskeletal system [Internet] [info:eu-repo/semantics/masterThesis]. University of Zagreb. School of Medicine; 2017 [cited 2023 Apr 20]. Available from: <https://urn.nsk.hr/urn:nbn:hr:105:314167>
25. Allen GM, Wilson DJ, Bullock SA, Watson M. Extremity CT and ultrasound in the assessment of ankle injuries: occult fractures and ligament injuries. *Br J Radiol.* 2020 Jan;93(1105):20180989.
26. Teunis T, Lubberts B, Reilly BT, Ring D. A systematic review and pooled analysis of the prevalence of rotator cuff disease with increasing age. *J Shoulder Elbow Surg.* 2014 Dec;23(12):1913–21.
27. Moosikasuwan JB, Miller TT, Burke BJ. Rotator cuff tears: clinical, radiographic, and US findings. *Radiogr Rev Publ Radiol Soc N Am Inc.* 2005;25(6):1591–607.
28. Dr KSS. *Loose Leaf for Anatomy & Physiology: The Unity of Form and Function.* McGraw-Hill Education; 2020. 1232 p.
29. Hollister MS, Mack LA, Patten RM, Winter TC, Matsen FA, Veith RR. Association of sonographically detected subacromial/subdeltoid bursal effusion and intraarticular fluid with rotator cuff tear. *AJR Am J Roentgenol.* 1995 Sep;165(3):605–8.
30. Crass JR, Craig EV, Thompson RC, Feinberg SB. Ultrasonography of the rotator cuff: surgical correlation. *J Clin Ultrasound JCU.* 1984 Oct;12(8):487–91.
31. Middleton WD, Edelstein G, Reinus WR, Melson GL, Murphy WA. Ultrasonography of the rotator cuff: technique and normal anatomy. *J Ultrasound Med Off J Am Inst Ultrasound Med.* 1984 Dec;3(12):549–51.

32. Martinoli C, Bianchi S, Prato N, Pugliese F, Zamorani MP, Valle M, et al. US of the shoulder: non-rotator cuff disorders. *Radiogr Rev Publ Radiol Soc N Am Inc.* 2003;23(2):381–401; quiz 534.
33. Bass E. Tendinopathy: Why the Difference Between Tendinitis and Tendinosis Matters. *Int J Ther Massage Bodyw.* 2012 Mar 31;5(1):14–7.
34. Bianchi S, Martinoli C, editors. *Ultrasound of the musculoskeletal system.* Berlin ; New York: Springer; 2007. 974 p. (Medical radiology).
35. Uthoff HK, Sarkar K. Calcifying tendinitis. *Baillieres Clin Rheumatol.* 1989 Dec;3(3):567–81.
36. Ryu KN, Lee SW, Rhee YG, Lim JH. Adhesive capsulitis of the shoulder joint: usefulness of dynamic sonography. *J Ultrasound Med Off J Am Inst Ultrasound Med.* 1993 Aug;12(8):445–9.
37. Umer M, Qadir I, Azam M. Subacromial impingement syndrome. *Orthop Rev.* 2012 May 9;4(2):e18.
38. Hirji Z, Hunjun JS, Choudur HN. Imaging of the bursae. *J Clin Imaging Sci.* 2011;1:22.
39. van Holsbeeck M, Strouse PJ. Sonography of the shoulder: evaluation of the subacromial-subdeltoid bursa. *AJR Am J Roentgenol.* 1993 Mar;160(3):561–4.
40. Patten RM, Mack LA, Wang KY, Lingel J. Nondisplaced fractures of the greater tuberosity of the humerus: sonographic detection. *Radiology.* 1992 Jan;182(1):201–4.
41. Lin J, Jacobson JA, Fessell DP, Weadock WJ, Hayes CW. An illustrated tutorial of musculoskeletal sonography: part 2, upper extremity. *AJR Am J Roentgenol.* 2000 Oct;175(4):1071–9.
42. Guermazi A, Roemer FW, Crema MD, editors. *Imaging in Sports-Specific Musculoskeletal Injuries.* First edition. Cham: Springer International Publishing : Imprint : Springer; 2016.

43. Nirschl RP, Pettrone FA. Tennis elbow. The surgical treatment of lateral epicondylitis. *J Bone Joint Surg Am*. 1979 Sep;61(6A):832–9.
44. Potter HG, Hannafin JA, Morwessel RM, DiCarlo EF, O'Brien SJ, Altchek DW. Lateral epicondylitis: correlation of MR imaging, surgical, and histopathologic findings. *Radiology*. 1995 Jul;196(1):43–6.
45. Buchanan BK, Varacallo M. Tennis Elbow. In: StatPearls [Internet]. Treasure Island (FL): StatPearls Publishing; 2023 [cited 2023 Jun 12]. Available from: <http://www.ncbi.nlm.nih.gov/books/NBK431092/>
46. Reece CL, Susmarski AJ. Medial Epicondylitis. In: StatPearls [Internet]. Treasure Island (FL): StatPearls Publishing; 2023 [cited 2023 Jun 12]. Available from: <http://www.ncbi.nlm.nih.gov/books/NBK557869/>
47. Connell D, Burke F, Coombes P, McNealy S, Freeman D, Pryde D, et al. Sonographic examination of lateral epicondylitis. *AJR Am J Roentgenol*. 2001 Mar;176(3):777–82.
48. Hayter CL, Adler RS. Injuries of the elbow and the current treatment of tendon disease. *AJR Am J Roentgenol*. 2012 Sep;199(3):546–57.
49. Levin D, Nazarian LN, Miller TT, O'Kane PL, Feld RI, Parker L, et al. Lateral epicondylitis of the elbow: US findings. *Radiology*. 2005 Oct;237(1):230–4.
50. Shiri R, Viikari-Juntura E, Varonen H, Heliövaara M. Prevalence and determinants of lateral and medial epicondylitis: a population study. *Am J Epidemiol*. 2006 Dec 1;164(11):1065–74.
51. Kiel J, Kaiser K. Golfers Elbow. In: StatPearls [Internet]. Treasure Island (FL): StatPearls Publishing; 2023 [cited 2023 Jun 13]. Available from: <http://www.ncbi.nlm.nih.gov/books/NBK519000/>
52. Tehranzadeh J. *Musculoskeletal Imaging Cases*. McGraw Hill Professional; 2008. 909 p.
53. Park GY, Lee SM, Lee MY. Diagnostic value of ultrasonography for clinical medial epicondylitis. *Arch Phys Med Rehabil*. 2008 Apr;89(4):738–42.

54. Husarik DB, Saupe N, Pfirrmann CWA, Jost B, Hodler J, Zanetti M. Elbow nerves: MR findings in 60 asymptomatic subjects--normal anatomy, variants, and pitfalls. *Radiology*. 2009 Jul;252(1):148–56.
55. *Fundamentals of Musculoskeletal Ultrasound - 3rd Edition* [Internet]. [cited 2023 Jun 3]. Available from: <https://shop.elsevier.com/books/fundamentals-of-musculoskeletal-ultrasound/jacobson/978-0-323-44525-2>
56. Lleva JMC, Munakomi S, Chang KV. Ulnar Neuropathy. In: *StatPearls* [Internet]. Treasure Island (FL): StatPearls Publishing; 2023 [cited 2023 Jun 13]. Available from: <http://www.ncbi.nlm.nih.gov/books/NBK534226/>
57. Choi SJ, Ahn JH, Ryu DS, Kang CH, Jung SM, Park MS, et al. Ultrasonography for nerve compression syndromes of the upper extremity. *Ultrason Seoul Korea*. 2015 Oct;34(4):275–91.
58. Jacobson JA, Fessell DP, Lobo LDG, Yang LJS. Entrapment neuropathies I: upper limb (carpal tunnel excluded). *Semin Musculoskelet Radiol*. 2010 Nov;14(5):473–86.
59. Sevy JO, Varacallo M. Carpal Tunnel Syndrome. In: *StatPearls* [Internet]. Treasure Island (FL): StatPearls Publishing; 2023 [cited 2023 Jun 20]. Available from: <http://www.ncbi.nlm.nih.gov/books/NBK448179/>
60. Chen YJ, Liang SC. Diagnostic efficacy of ultrasonography in stage I posterior tibial tendon dysfunction: sonographic-surgical correlation. *J Ultrasound Med Off J Am Inst Ultrasound Med*. 1997 Jun;16(6):417–23.
61. Klauser AS, Halpern EJ, De Zordo T, Feuchtner GM, Arora R, Gruber J, et al. Carpal tunnel syndrome assessment with US: value of additional cross-sectional area measurements of the median nerve in patients versus healthy volunteers. *Radiology*. 2009 Jan;250(1):171–7.
62. Gude W, Morelli V. Ganglion cysts of the wrist: pathophysiology, clinical picture, and management. *Curr Rev Musculoskelet Med*. 2008 Dec;1(3–4):205–11.

63. Neto N, Nunnes P. Spectrum of MRI features of ganglion and synovial cysts. *Insights Imaging*. 2016 Apr;7(2):179–86.
64. Meyerson J, Pan YL, Spaeth M, Pearson G. Pediatric Ganglion Cysts: A Retrospective Review. *Hand N Y N*. 2019 Jul;14(4):445–8.
65. McKeon KE, Wright BT, Lee DH. Accuracy of MRI-based Diagnoses for Distal Upper Extremity Soft Tissue Masses. *J Hand Microsurg*. 2015 Jun;7(1):61–6.
66. Bianchi S, Abdelwahab IF, Zwass A, Giacomello P. Ultrasonographic evaluation of wrist ganglia. *Skeletal Radiol*. 1994 Apr;23(3):201–3.
67. Breidahl WH, Adler RS. Ultrasound-guided injection of ganglia with coricosteroids. *Skeletal Radiol*. 1996 Oct;25(7):635–8.
68. Deslandes M, Guillin R, Cardinal E, Hobden R, Bureau NJ. The snapping iliopsoas tendon: new mechanisms using dynamic sonography. *AJR Am J Roentgenol*. 2008 Mar;190(3):576–81.
69. Musick SR, Varacallo M. Snapping Hip Syndrome. In: *StatPearls* [Internet]. Treasure Island (FL): StatPearls Publishing; 2023 [cited 2023 Jun 20]. Available from: <http://www.ncbi.nlm.nih.gov/books/NBK448200/>
70. Allen WC, Cope R. Coxa Saltans: The Snapping Hip Revisited. *J Am Acad Orthop Surg*. 1995 Oct;3(5):303–8.
71. Schaberg JE, Harper MC, Allen WC. The snapping hip syndrome. *Am J Sports Med*. 1984;12(5):361–5.
72. Piechota M, Maczuch J, Skupiński J, Kukawska-Sysio K, Wawrzynek W. Internal snapping hip syndrome in dynamic ultrasonography. *J Ultrason*. 2016 Sep;16(66):296–303.
73. Choi YS, Lee SM, Song BY, Paik SH, Yoon YK. Dynamic sonography of external snapping hip syndrome. *J Ultrasound Med Off J Am Inst Ultrasound Med*. 2002 Jul;21(7):753–8.

74. Handy JR. Popliteal cysts in adults: a review. *Semin Arthritis Rheum*. 2001 Oct;31(2):108–18.
75. Shah A, James SL, Davies AM, Botchu R. A diagnostic approach to popliteal fossa masses. *Clin Radiol*. 2017 Apr;72(4):323–37.
76. Leib AD, Roshan A, Foris LA, Varacallo M. Baker's Cyst. In: *StatPearls* [Internet]. Treasure Island (FL): StatPearls Publishing; 2023 [cited 2023 Jun 13]. Available from: <http://www.ncbi.nlm.nih.gov/books/NBK430774/>
77. Conaghan PG, O'Connor P, Isenberg DA, Conaghan PG, O'Connor P, Isenberg DA, editors. *Musculoskeletal Imaging*. Oxford, New York: Oxford University Press; 2010. 478 p. (Oxford Specialist Handbooks in Radiology).
78. Katz RS, Zizic TM, Arnold WP, Stevens MB. The pseudothrombophlebitis syndrome. *Medicine (Baltimore)*. 1977 Mar;56(2):151–64.
79. Bianchi S, Martinoli C, Abdelwahab IF, Derchi LE, Damiani S. Sonographic evaluation of tears of the gastrocnemius medial head ("tennis leg"). *J Ultrasound Med Off J Am Inst Ultrasound Med*. 1998 Mar;17(3):157–62.
80. Delgado GJ, Chung CB, Lektrakul N, Azocar P, Botte MJ, Coria D, et al. Tennis leg: clinical US study of 141 patients and anatomic investigation of four cadavers with MR imaging and US. *Radiology*. 2002 Jul;224(1):112–9.
81. Tennis leg. *Br Med J*. 1969 Sep 6;3(5670):543–4.
82. Kwak HS, Han YM, Lee SY, Kim KN, Chung GH. Diagnosis and follow-up US evaluation of ruptures of the medial head of the gastrocnemius ("tennis leg"). *Korean J Radiol*. 2006;7(3):193–8.
83. Shah JR, Shah BR, Shah AB. Pictorial essay: Ultrasonography in 'tennis leg.' *Indian J Radiol Imaging*. 2010 Nov;20(4):269–73.
84. Ferretti A. Epidemiology of jumper's knee. *Sports Med Auckl NZ*. 1986;3(4):289–95.

85. Durcan L, Coole A, McCarthy E, Johnston C, Webb MJ, O'Shea FD, et al. The prevalence of patellar tendinopathy in elite academy rugby: a clinical and imaging study. *J Sci Med Sport*. 2014 Mar;17(2):173–6.
86. Khan KM, Cook JL, Kannus P, Maffulli N, Bonar SF. Time to abandon the “tendinitis” myth. *BMJ*. 2002 Mar 16;324(7338):626–7.
87. Khan KM, Cook JL, Taunton JE, Bonar F. Overuse tendinosis, not tendinitis part 1: a new paradigm for a difficult clinical problem. *Phys Sportsmed*. 2000 May;28(5):38–48.
88. Khan KM, Cook JL, Bonar F, Harcourt P, Astrom M. Histopathology of common tendinopathies. Update and implications for clinical management. *Sports Med Auckl NZ*. 1999 Jun;27(6):393–408.
89. Gisslen K, Alfredson H, Peers K. Neovascularisation and pain in jumper's knee: a prospective clinical and sonographic study in elite junior volleyball players. *Br J Sports Med*. 2005 Jul;39(7):423–8.
90. Rees JD, Stride M, Scott A. Tendons--time to revisit inflammation. *Br J Sports Med*. 2014 Nov;48(21):1553–7.
91. Cook JL, Khan KM, Kiss ZS, Griffiths L. Patellar tendinopathy in junior basketball players: a controlled clinical and ultrasonographic study of 268 patellar tendons in players aged 14-18 years. *Scand J Med Sci Sports*. 2000 Aug;10(4):216–20.
92. Alfredson H, Forsgren S, Thorsen K, Lorentzon R. In vivo microdialysis and immunohistochemical analyses of tendon tissue demonstrated high amounts of free glutamate and glutamate NMDAR1 receptors, but no signs of inflammation, in Jumper's knee. *J Orthop Res Off Publ Orthop Res Soc*. 2001 Sep;19(5):881–6.
93. Ruiz Santiago F, Prados Olleta N, Tomás Muñoz P, Guzmán Álvarez L, Martínez Martínez A. Short term comparison between blind and ultrasound guided injection in morton neuroma. *Eur Radiol*. 2019 Feb;29(2):620–7.

94. Ganguly A, Warner J, Aniq H. Central Metatarsalgia and Walking on Pebbles: Beyond Morton Neuroma. *AJR Am J Roentgenol*. 2018 Apr;210(4):821–33.
95. Santiago FR, Muñoz PT, Pryest P, Martínez AM, Olleta NP. Role of imaging methods in diagnosis and treatment of Morton's neuroma. *World J Radiol*. 2018 Sep 28;10(9):91–9.
96. LiMarzi GM, Scherer KF, Richardson ML, Warden DR, Wasyliw CW, Porrino JA, et al. CT and MR Imaging of the Postoperative Ankle and Foot. *Radiogr Rev Publ Radiol Soc N Am Inc*. 2016 Oct;36(6):1828–48.
97. Mahadevan D, Venkatesan M, Bhatt R, Bhatia M. Diagnostic Accuracy of Clinical Tests for Morton's Neuroma Compared With Ultrasonography. *J Foot Ankle Surg Off Publ Am Coll Foot Ankle Surg*. 2015;54(4):549–53.
98. Torriani M, Kattapuram SV. Technical innovation. Dynamic sonography of the forefoot: The sonographic Mulder sign. *AJR Am J Roentgenol*. 2003 Apr;180(4):1121–3.
99. Murphey MD, Smith WS, Smith SE, Kransdorf MJ, Temple HT. From the archives of the AFIP. Imaging of musculoskeletal neurogenic tumors: radiologic-pathologic correlation. *Radiogr Rev Publ Radiol Soc N Am Inc*. 1999;19(5):1253–80.
100. Riddle DL, Schappert SM. Volume of ambulatory care visits and patterns of care for patients diagnosed with plantar fasciitis: a national study of medical doctors. *Foot Ankle Int*. 2004 May;25(5):303–10.
101. Rathleff MS, Thorborg K. "Load me up, Scotty": mechanotherapy for plantar fasciopathy (formerly known as plantar fasciitis). *Br J Sports Med*. 2015 May;49(10):638–9.
102. Rawool NM, Nazarian LN. Ultrasound of the ankle and foot. *Semin Ultrasound CT MR*. 2000 Jun;21(3):275–84.
103. Cardinal E, Chhem RK, Beauregard CG, Aubin B, Pelletier M. Plantar fasciitis: sonographic evaluation. *Radiology*. 1996 Oct;201(1):257–9.

104. Digiovanni BF, Nawoczenski DA, Malay DP, Graci PA, Williams TT, Wilding GE, et al. Plantar fascia-specific stretching exercise improves outcomes in patients with chronic plantar fasciitis. A prospective clinical trial with two-year follow-up. *J Bone Joint Surg Am.* 2006 Aug;88(8):1775–81.
105. Wientroub S, Grill F. Ultrasonography in developmental dysplasia of the hip. *J Bone Joint Surg Am.* 2000 Jul;82-A(7):1004–18.
106. Jones D. An assessment of the value of examination of the hip in the newborn. *J Bone Joint Surg Br.* 1977 Aug;59(3):318–22.
107. Weinstein SL. Natural history of congenital hip dislocation (CDH) and hip dysplasia. *Clin Orthop.* 1987 Dec;(225):62–76.
108. Graf R. Hip Sonography: Background; Technique and Common Mistakes; Results; Debate and Politics; Challenges. *HIP Int.* 2017 May 1;27(3):215–9.
109. Macnicol MF. The early management of congenital dislocation of the hip. *Curr Orthop.* 1992 Oct 1;6(4):245–51.
110. Catterall A. The early diagnosis of congenital dislocation of the hip. *J Bone Joint Surg Br.* 1994 Jul;76(4):515–6.
111. Graf R. Fundamentals of Sonographic Diagnosis of Infant Hip Dysplasia. *J Pediatr Orthop.* 1984 Nov;4(6):735.
112. Graf R. The diagnosis of congenital hip-joint dislocation by the ultrasonic Compound treatment. *Arch Orthop Trauma Surg Arch Orthopadische Unf-Chir.* 1980;97(2):117–33.
113. Rosendahl K, Markestad T, Lie RT. Ultrasound screening for developmental dysplasia of the hip in the neonate: the effect on treatment rate and prevalence of late cases. *Pediatrics.* 1994 Jul;94(1):47–52.
114. Rosendahl K, Aslaksen A, Lie RT, Markestad T. Reliability of ultrasound in the early diagnosis of developmental dysplasia of the hip. *Pediatr Radiol.* 1995;25(3):219–24.

115. Rosendahl K, Markestad T, Lie RT. Developmental dysplasia of the hip: prevalence based on ultrasound diagnosis. *Pediatr Radiol*. 1996 Sep;26(9):635–9.
116. Teanby DN, Paton RW. Ultrasound screening for congenital dislocation of the hip: a limited targeted programme. *J Pediatr Orthop*. 1997;17(2):202–4.
117. Tredwell SJ, Davis LA. Prospective study of congenital dislocation of the hip. *J Pediatr Orthop*. 1989;9(4):386–90.
118. Rosenberg N, Bialik V. The effectiveness of combined clinical-sonographic screening in the treatment of neonatal hip instability. *Eur J Ultrasound Off J Eur Fed Soc Ultrasound Med Biol*. 2002 Jun;15(1–2):55–60.
119. Boeree NR, Clarke NM. Ultrasound imaging and secondary screening for congenital dislocation of the hip. *J Bone Joint Surg Br*. 1994 Jul;76(4):525–33.
120. Chen T, Zhang Y, Wang B, Wang J, Cui L, He J, et al. Development of a Fully Automated Graf Standard Plane and Angle Evaluation Method for Infant Hip Ultrasound Scans. *Diagnostics*. 2022 Jun;12(6):1423.
121. Klauser AS, Miyamoto H, Bellmann-Weiler R, Feuchtner GM, Wick MC, Jaschke WR. Sonoelastography: musculoskeletal applications. *Radiology*. 2014 Sep;272(3):622–33.
122. Hari S, Paul SB, Vidyasagar R, Dhamija E, Adarsh AD, Thulkar S, et al. Breast mass characterization using shear wave elastography and ultrasound. *Diagn Interv Imaging*. 2018 Nov;99(11):699–707.
123. Grgurevic I, Salkic N, Bozin T, Mustapic S, Matic V, Dumic-Cule I, et al. Magnitude dependent discordance in liver stiffness measurements using elastography point quantification with transient elastography as the reference test. *Eur Radiol*. 2019 May;29(5):2448–56.
124. Gao L, Yuan JS, Heden GJ, Szivek JA, Taljanovic MS, Latt LD, et al. Ultrasound elasticity imaging for determining the mechanical properties of human

- posterior tibial tendon: a cadaveric study. *IEEE Trans Biomed Eng.* 2015 Apr;62(4):1179–84.
125. Aubry S, Nueffer JP, Tanter M, Becce F, Vidal C, Michel F. Viscoelasticity in Achilles tendonopathy: quantitative assessment by using real-time shear-wave elastography. *Radiology.* 2015 Mar;274(3):821–9.
126. Fu S, Cui L, He X, Sun Y. Elastic Characteristics of the Normal Achilles Tendon Assessed by Virtual Touch Imaging Quantification Shear Wave Elastography. *J Ultrasound Med Off J Am Inst Ultrasound Med.* 2016 Sep;35(9):1881–7.
127. Peltz CD, Haladik JA, Divine G, Siegal D, van Holsbeeck M, Bey MJ. ShearWave elastography: repeatability for measurement of tendon stiffness. *Skeletal Radiol.* 2013 Aug;42(8):1151–6.
128. Chiu TCR, Ngo HC, Lau LW, Leung KW, Lo MH, Yu HF, et al. An Investigation of the Immediate Effect of Static Stretching on the Morphology and Stiffness of Achilles Tendon in Dominant and Non-Dominant Legs. *PloS One.* 2016;11(4):e0154443.
129. Siu WL, Chan CH, Lam CH, Lee CM, Ying M. Sonographic evaluation of the effect of long-term exercise on Achilles tendon stiffness using shear wave elastography. *J Sci Med Sport.* 2016 Nov;19(11):883–7.
130. De Zordo T, Chhem R, Smekal V, Feuchtner G, Reindl M, Fink C, et al. Real-time sonoelastography: findings in patients with symptomatic achilles tendons and comparison to healthy volunteers. *Ultraschall Med Stuttg Ger 1980.* 2010 Aug;31(4):394–400.
131. Ivanac G, Lemac D, Kosovic V, Bojanic K, Cengic T, Dumic-Cule I, et al. Importance of shear-wave elastography in prediction of Achilles tendon rupture. *Int Orthop.* 2021 Apr 1;45(4):1043–7.
132. Cule I, Ivanac G, Lemac D, Brkljacic B. Ruptured and Intact Achilles Tendons: Importance of Sonoelastography and Introduction of Novel Assessment Tools. In 2019.

133. Zhang L ning, Wan W bo, Wang Y xiang, Jiao Z yu, Zhang L hai, Luo Y kun, et al. Evaluation of Elastic Stiffness in Healing Achilles Tendon After Surgical Repair of a Tendon Rupture Using In Vivo Ultrasound Shear Wave Elastography. *Med Sci Monit Int Med J Exp Clin Res*. 2016 Apr 9;22:1186–91.
134. Lacourpaille L, Hug F, Guével A, Péréon Y, Magot A, Hogrel JY, et al. Non-invasive assessment of muscle stiffness in patients with Duchenne muscular dystrophy. *Muscle Nerve*. 2015 Feb;51(2):284–6.
135. Lacourpaille L, Hug F, Guével A, Péréon Y, Magot A, Hogrel JY, et al. New insights on contraction efficiency in patients with Duchenne muscular dystrophy. *J Appl Physiol Bethesda Md 1985*. 2014 Sep 15;117(6):658–62.
136. Lee SSM, Gaebler-Spira D, Zhang LQ, Rymer WZ, Steele KM. Use of shear wave ultrasound elastography to quantify muscle properties in cerebral palsy. *Clin Biomech Bristol Avon*. 2016 Jan;31:20–8.
137. Carpenter EL, Lau HA, Kolodny EH, Adler RS. Skeletal Muscle in Healthy Subjects versus Those with GNE-Related Myopathy: Evaluation with Shear-Wave US--A Pilot Study. *Radiology*. 2015 Nov;277(2):546–54.
138. Roskopf AB, Ehrmann C, Buck FM, Gerber C, Flück M, Pfirrmann CWA. Quantitative Shear-Wave US Elastography of the Supraspinatus Muscle: Reliability of the Method and Relation to Tendon Integrity and Muscle Quality. *Radiology*. 2016 Feb;278(2):465–74.
139. Hatta T, Giambini H, Zhao C, Sperling JW, Steinmann SP, Itoi E, et al. Biomechanical Effect of Margin Convergence Techniques: Quantitative Assessment of Supraspinatus Muscle Stiffness. *PLoS ONE*. 2016 Sep 1;11(9):e0162110.
140. Hatta T, Giambini H, Hooke AW, Zhao C, Sperling JW, Steinmann SP, et al. Comparison of Passive Stiffness Changes in the Supraspinatus Muscle after Double-row and Knotless Transosseous-equivalent Rotator Cuff Repair Techniques: A Cadaveric Study. *Arthrosc J Arthrosc Relat Surg Off Publ Arthrosc Assoc N Am Int Arthrosc Assoc*. 2016 Oct;32(10):1973–81.

141. Yamauchi T, Hasegawa S, Nakamura M, Nishishita S, Yanase K, Fujita K, et al. Effects of two stretching methods on shoulder range of motion and muscle stiffness in baseball players with posterior shoulder tightness: a randomized controlled trial. *J Shoulder Elbow Surg.* 2016 Sep;25(9):1395–403.
142. Bokor D. Diagnostic efficacy of SonoVue. *Am J Cardiol.* 2000 Aug 17;86(4A):19G-24G.
143. Ferraioli G, Meloni MF. Contrast-enhanced ultrasonography of the liver using SonoVue. *Ultrason Seoul Korea.* 2018 Jan;37(1):25–35.
144. Piscaglia F, Bolondi L, Italian Society for Ultrasound in Medicine and Biology (SIUMB) Study Group on Ultrasound Contrast Agents. The safety of Sonovue in abdominal applications: retrospective analysis of 23188 investigations. *Ultrasound Med Biol.* 2006 Sep;32(9):1369–75.
145. Appis AW, Tracy MJ, Feinstein SB. Update on the safety and efficacy of commercial ultrasound contrast agents in cardiac applications. *Echo Res Pract.* 2015 Jun 1;2(2):R55-62.
146. Chang KV, Lew HL, Wang TG, Chen WS. Use of contrast-enhanced ultrasonography in musculoskeletal medicine. *Am J Phys Med Rehabil.* 2012 May;91(5):449–57.
147. Blomley MJ, Cooke JC, Unger EC, Monaghan MJ, Cosgrove DO. Microbubble contrast agents: a new era in ultrasound. *BMJ.* 2001 May 19;322(7296):1222–5.
148. Taylor PC. VEGF and imaging of vessels in rheumatoid arthritis. *Arthritis Res.* 2002;4 Suppl 3(Suppl 3):S99-107.
149. Krix M, Weber MA, Krakowski-Roosen H, Huttner HB, Delorme S, Kauczor HU, et al. Assessment of skeletal muscle perfusion using contrast-enhanced ultrasonography. *J Ultrasound Med Off J Am Inst Ultrasound Med.* 2005 Apr;24(4):431–41.
150. Krix M, Krakowski-Roosen H, Amarteifio E, Fürstenberger S, Delorme S, Kauczor HU, et al. Comparison of transient arterial occlusion and muscle

- exercise provocation for assessment of perfusion reserve in skeletal muscle with real-time contrast-enhanced ultrasound. *Eur J Radiol.* 2011 Jun;78(3):419–24.
151. Timmerman KL, Lee JL, Dreyer HC, Dhanani S, Glynn EL, Fry CS, et al. Insulin stimulates human skeletal muscle protein synthesis via an indirect mechanism involving endothelial-dependent vasodilation and mammalian target of rapamycin complex 1 signaling. *J Clin Endocrinol Metab.* 2010 Aug;95(8):3848–57.
152. Mulder AH, van Dijk APJ, Smits P, Tack CJ. Real-time contrast imaging: a new method to monitor capillary recruitment in human forearm skeletal muscle. *Microcirc N Y N 1994.* 2008 Apr;15(3):203–13.
153. Krix M, Krakowski-Roosen H, Kauczor HU, Delorme S, Weber MA. Real-time contrast-enhanced ultrasound for the assessment of perfusion dynamics in skeletal muscle. *Ultrasound Med Biol.* 2009 Oct;35(10):1587–95.
154. De Marchi A, Pozza S, Charrier L, Cannone F, Cavallo F, Linari A, et al. Small Subcutaneous Soft Tissue Tumors (<5 cm) Can Be Sarcomas and Contrast-Enhanced Ultrasound (CEUS) Is Useful to Identify Potentially Malignant Masses. *Int J Environ Res Public Health.* 2020 Dec;17(23):8868.
155. Hotfiel T, Heiss R, Swoboda B, Kellermann M, Gelse K, Grim C, et al. Contrast-Enhanced Ultrasound as a New Investigative Tool in Diagnostic Imaging of Muscle Injuries-A Pilot Study Evaluating Conventional Ultrasound, CEUS, and Findings in MRI. *Clin J Sport Med Off J Can Acad Sport Med.* 2018 Jul;28(4):332–8.
156. Prantl L, Pfister K, Kubale R, Schmitt S, Stockhammer V, Jung W, et al. Value of high resolution ultrasound and contrast enhanced US pulse inversion imaging for the evaluation of the vascular integrity of free-flap grafts. *Clin Hemorheol Microcirc.* 2007;36(3):203–16.
157. Prantl L, Schmitt S, Geis S, Tsui TY, Lamby P, Nerlich M, et al. Contrast harmonic ultrasound and indocyanine-green fluorescence video angiography for

- evaluation of dermal and subdermal microcirculation in free parascapular flaps. *Clin Hemorheol Microcirc.* 2008;38(2):105–18.
158. Lamby P, Prantl L, Schreml S, Pfister K, Mueller MP, Clevert DA, et al. Improvements in high resolution ultrasound for postoperative investigation of capillary microperfusion after free tissue transfer. *Clin Hemorheol Microcirc.* 2009;43(1–2):35–49.
159. Weber MA, Jappe U, Essig M, Krix M, Ittrich C, Huttner HB, et al. Contrast-enhanced ultrasound in dermatomyositis- and polymyositis. *J Neurol.* 2006 Dec;253(12):1625–32.
160. Weber MA, Krix M, Jappe U, Huttner HB, Hartmann M, Meyding-Lamadé U, et al. Pathologic skeletal muscle perfusion in patients with myositis: detection with quantitative contrast-enhanced US--initial results. *Radiology.* 2006 Feb;238(2):640–9.
161. Adler RS, Fealy S, Rudzki JR, Kadrmaz W, Verma NN, Pearle A, et al. Rotator cuff in asymptomatic volunteers: contrast-enhanced US depiction of intratendinous and peritendinous vascularity. *Radiology.* 2008 Sep;248(3):954–61.
162. Rudzki JR, Adler RS, Warren RF, Kadrmaz WR, Verma N, Pearle AD, et al. Contrast-enhanced ultrasound characterization of the vascularity of the rotator cuff tendon: age- and activity-related changes in the intact asymptomatic rotator cuff. *J Shoulder Elbow Surg.* 2008;17(1 Suppl):96S-100S.
163. Gamradt SC, Gallo RA, Adler RS, Maderazo A, Altchek DW, Warren RF, et al. Vascularity of the supraspinatus tendon three months after repair: characterization using contrast-enhanced ultrasound. *J Shoulder Elbow Surg.* 2010 Jan;19(1):73–80.
164. Funakoshi T, Iwasaki N, Kamishima T, Nishida M, Ito Y, Kondo M, et al. In vivo visualization of vascular patterns of rotator cuff tears using contrast-enhanced ultrasound. *Am J Sports Med.* 2010 Dec;38(12):2464–71.

165. Doria AS, Kiss MH, Lotito AP, Molnar LJ, de Castro CC, Medeiros CC, et al. Juvenile rheumatoid arthritis of the knee: evaluation with contrast-enhanced color Doppler ultrasound. *Pediatr Radiol*. 2001 Jul;31(7):524–31.
166. Song IH, Althoff CE, Hermann KG, Scheel AK, Knetsch T, Schoenharting M, et al. Knee osteoarthritis. Efficacy of a new method of contrast-enhanced musculoskeletal ultrasonography in detection of synovitis in patients with knee osteoarthritis in comparison with magnetic resonance imaging. *Ann Rheum Dis*. 2008 Jan;67(1):19–25.
167. Song IH, Althoff CE, Hermann KG, Scheel AK, Knetsch T, Burmester GR, et al. Contrast-enhanced ultrasound in monitoring the efficacy of a bradykinin receptor 2 antagonist in painful knee osteoarthritis compared with MRI. *Ann Rheum Dis*. 2009 Jan;68(1):75–83.
168. Solivetti FM, Elia F, Teoli M, De Mutiis C, Chimenti S, Berardesca E, et al. Role of contrast-enhanced ultrasound in early diagnosis of psoriatic arthritis. *Dermatol Basel Switz*. 2010;220(1):25–31.
169. Klauser AS, Franz M, Arora R, Feuchtner GM, Gruber J, Schirmer M, et al. Detection of vascularity in wrist tenosynovitis: power doppler ultrasound compared with contrast-enhanced grey-scale ultrasound. *Arthritis Res Ther*. 2010;12(6):R209.
170. Klauser AS, De Zordo T, Bellmann-Weiler R, Feuchtner GM, Sailer-Höck M, Sögner P, et al. Feasibility of second-generation ultrasound contrast media in the detection of active sacroiliitis. *Arthritis Rheum*. 2009 Jul 15;61(7):909–16.

Životopis

Lovro Mijalić rođen je u Rijeci 29. kolovoza 1998. godine gdje je završio Osnovnu školu Vladimira Gortana i Prvu hrvatsku sušačku gimnaziju. Studij medicine započinja na Medicinskom fakultetu Sveučilišta u Zagrebu 2017. godine. Tijekom studija bio je aktivni član Hrvatske lige za hipertenziju te u sklopu nje sudjelovao u projektu „Lov na tihog ubojicu“, za što je nagrađen Rektorovom nagradom 2022. godine. Nadalje, u ljeto 2022. godine proveo je mjesec dana na University of Kansas Medical Center, kao jedan od prvih primatelja stipendije dr. Ivana Damjanova na Medicinskom fakultetu Sveučilišta u Zagrebu. S odbojkaškim timom osvojio je zlatnu medalju na „Humanijadi“ u Umagu 2023. godine.