

Šivanje meniska

Mikulić, Filip Luka

Master's thesis / Diplomski rad

2023

Degree Grantor / Ustanova koja je dodijelila akademski / stručni stupanj: **University of Zagreb, School of Medicine / Sveučilište u Zagrebu, Medicinski fakultet**

Permanent link / Trajna poveznica: <https://um.nsk.hr/um:nbn:hr:105:808348>

Rights / Prava: [In copyright](#)/[Zaštićeno autorskim pravom.](#)

Download date / Datum preuzimanja: **2024-07-13**



Repository / Repozitorij:

[Dr Med - University of Zagreb School of Medicine Digital Repository](#)



**SVEUČILIŠTE U ZAGREBU
MEDICINSKI FAKULTET**

Filip Luka Mikulić

Šivanje meniska

DIPLOMSKI RAD



Zagreb, 2023.

Ovaj diplomski rad je izrađen u Klinici za ortopediju Kliničkog bolničkog centra Zagreb pod vodstvom prof. dr. sc. Mislava Jelića i predan je na ocjenu u akademskoj godini 2022./2023.

POPIS KRATICA

ACL – lat. *ligamentum cruciatum anterius* – prednji križni ligament

PCL – lat. *ligamentum cruciatum posterius* – stražnji križni ligament

MCL – engl. *medial collateral ligament* – medijalni kolateralni ligament

LCL – engl. *lateral collateral ligament* – lateralni kolateralni ligament

lig. – lat. *ligamentum* – ligament, sveza

m. – lat. *musculus* – mišić

n. – lat. *nervus* - živac

DNA – engl. *deoxyribonucleic acid* – deoksiribonukleinska kiselina

MRI – engl. *magnetic resonance imaging* – magnetska rezonanca

BMI – engl. *Body Mass Indeks* – Indeks tjelesne mase

SADRŽAJ

SAŽETAK

SUMMARY

1. UVOD.....	1
2. ANATOMIJA KOLJENA.....	2
3. BIOMEHANIKA KOLJENA.....	5
4. MENISK.....	7
4.1 ANATOMIJA MENISKA.....	7
4.2 BIOLOGIJA I MORFOLOGIJA MENISKA.....	8
4.3 VASKULARIZACIJA I INERVACIJA.....	9
4.4 BIOMEHANIKA MENISKA.....	10
5. OZLJEDE MENISKA.....	11
5.1 EPIDEMIOLOGIJA I PROCES OZLJEDE.....	11
5.2 DIAGNOSTIKA OZLJEDE.....	12
5.3 KLASIFIKACIJA OZLJEDE.....	14
6. LIJEČENJE OZLJEDE MENISKA.....	15
6.1 MENISCEKTOMIJA.....	16
6.2 ŠIVANJE MENISKA.....	17
6.2.1 INSIDE-OUT.....	19
6.2.2 OUTSIDE-IN.....	20
6.2.3 ALL-INSIDE.....	20
7. USPJEŠNOST I USPOREDBA TEHNIKA.....	22
8. ZAKLJUČAK.....	24

SAŽETAK

Šivanje meniska

Zglob koljena složen je sinovijalni zglob koji povezuje femur, patelu i tibiju. Potpomognut ligamentima, uključujući ACL, PCL, MCL i LCL, pruža stabilnost i ograničava pretjerano kretanje. Dva meniska u obliku polumjeseca, medijalni i lateralni, djeluju kao amortizeri i pomažu u raspodjeli opterećenja. Razumijevanje anatomije koljena ključno je za razumijevanje ozljeda meniska i uloge tehnika šivanja u vraćanju stabilnosti i funkcije.

Ozljede meniska su česte ozljede i mogu dovesti do značajnog morbiditeta ako ostanu netretirane. Šivanje meniska ima za cilj vratiti njegovu funkciju, održati stabilnost zgloba koljena i spriječiti degenerativne bolesti zglobova.

Uzimajući u obzir mjesto pukotine, uzorak pukotine, karakteristike pacijenta i rehabilitacijske protokole, različite operacijske metode kao što su parcijalna i totalna menisectomy, tehnike šivanja, uključujući metode šivanja inside-out, outside-in i all-inside, ispituju se u pogledu njihove učinkovitosti i rezultata.

Menisectomy ima povoljne kratkoročne rezultate, no dugoročno rezultira znakovima osteoartritisa i degeneracije zgloba, dok tehnike šivanja učinkovito ublažuju bol, poboljšavaju stabilnost zgloba koljena i njegove funkcionalne rezultate. Međutim, na uspjeh utječu karakteristike razdora, mjesto, dob pacijenta i povezane ozljede. Također studije su pokazale i razne komplikacije operacije kao što su ozljede samog meniska i obližnjih žila i živaca. Precizna procjena ruptura, pažljiv odabir pacijenata te pedantna kirurška tehnika presudni su za optimalne rezultate.

SUMMARY

Suturing the meniscus

The knee joint is a complex synovial joint that connects the femur, patella and tibia. Supported by ligaments, including the ACL, PCL, MCL and LCL, it provides stability and limits excessive movement. Two crescent-shaped menisci, medial and lateral, act as shock absorbers and help distribute the load. Understanding the knee anatomy is critical to understanding meniscal injuries and the role of suturing techniques in restoring stability and function.

Meniscal injuries are common injuries and can lead to significant morbidity if left untreated. Suturing the meniscus aims to bring back its function, maintain the stability inherent to the knee joint as well as prevent degenerative joint diseases.

Taking into account the tear location, tear pattern, patient characteristics and rehabilitation protocols, different operative methods such as partial and total meniscectomy, suturing techniques, including inside-out, outside-in and all-inside suturing methods, are examined for their effectiveness and results.

Meniscectomy has favorable short-term results, but in the long-term it results in signs of osteoarthritis and joint degeneration, while suturing techniques effectively relieve pain, improve the strength of the knee and its functional results. However, success is influenced by tear characteristics, location, patient age, and associated injuries. Studies have also shown various complications of the operation, such as injuries to the meniscus itself and nearby vessels and nerves. Precise assessment of ruptures, prudent patient selection and accurate surgical technique are crucial for optimal results.

1. UVOD

Koljeno sadrži dva fibrokartilaginozna tijela u oblika slova „C“. S obzirom na malu kontaktnu površinu između kondila femura i tibije i dolazi do enormnog tlačnog opterećenja na koljenski zglob koje kompenziraju mensici. [1] Osim za raspodjelu opterećenja, menisk je važan za apsorpciju udara te samu stabilnost koljenskog zgloba. [2]

Ozljede meniska već dugi niz godina predstavljaju problem, pogotovo znajući da se menisk smatrao nevažnom strukturom koljenskog zgloba. Takvo mišljenje je dovelo do zaključaka i procedura kojima je cilj bio uklanjanje samog meniska. Međutim, s trenutnim saznanjima o njegovoj funkciji i ulozi, zaključeno je kako meniscektomija značajno ubrzava propadanje zgloba i dovodi do ranijeg nastupa osteoartritisa te se više ne smatra optimalnom opcijom u liječenju takve ozlijede. Sadašnje terapije stavljaju fokus na popravak, regeneraciju ili zamjenu ozlijeđenog meniska s ciljem obnove njegove funkcije [3].

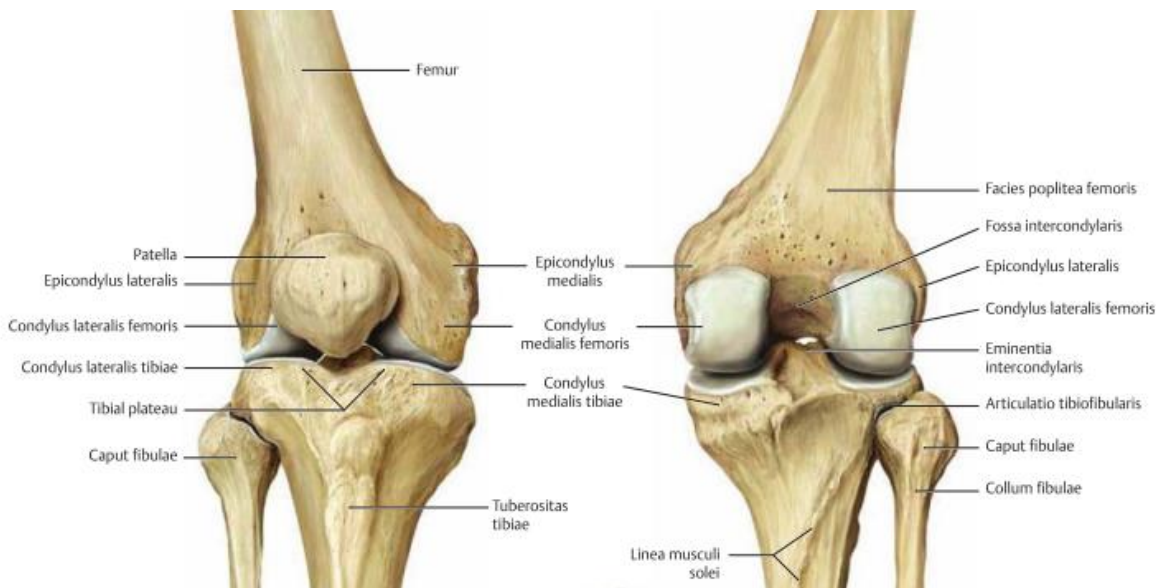
1885. godine je prvi put zašiven menisk, no do popularnosti te tehnike trebalo je proći cijelo stoljeće. [4]. Do kasnih 90-ih godina prošlog stoljeća meniscektomija je bila klasična procedura rješavanja puknuća meniska. Nakon uvođenja artroskopije u operativne zahvate i menisk kreće biti sagledavan kao struktura velike važnosti u koljenu [5]. Uloženi su napor da se razviju tehnike za popravak meniska i dopunske metode za poboljšanje cijeljenja meniska s ciljem vraćanja koljena kao funkcionalnu cjelinu u njegovo prvobitno stanje. [6]

2. ANATOMIJA KOLJENA

Zglob koljena sastavljen je od nekoliko zglobnih tijela koja čine distalni dio femura, proksimalni dijelovi tibije i patela. [7] U njemu razlikujemo femoropatelarni zglob čije su zglobne površine patela i femur te tibiofemoralni zglob kojeg čine medijalni i lateralni kondili femura i tibije, no klinički je podijeljen u medijalni i lateralni odjeljak.[8] Potonji zglob omogućuje prijenos tjelesne težine s bedrene kosti na tibiju, a istovremeno olakšava rotaciju zgloba u sagitalnoj ravnini i dopušta ograničenu količinu aksijalne rotacije u tibiji.[9] Prema vrsti navedeni zglob je bikondilarni te ga funkcionalno opisujemo i kao trochoginglymus. [8]

Kondili femura su spiralne strukture te se zavijenost pojačava od naprijed prema nazad stoga je pri fleksiji koljenskog zgloba dodirna površina manja. Kondili femura su dorzalno odvojeni fossom intercondylaris gdje su smješteni prednji i stražnji križni ligamenti dok se ventralno nalazi lice patele. Laterni femoralni kondil je u većini slučajeva smješten ispred medijalnog, a neposredno iznad njih su smješteni epicondylus medialis i lateralis kao hvatišta mišića i ligamenata. [8]

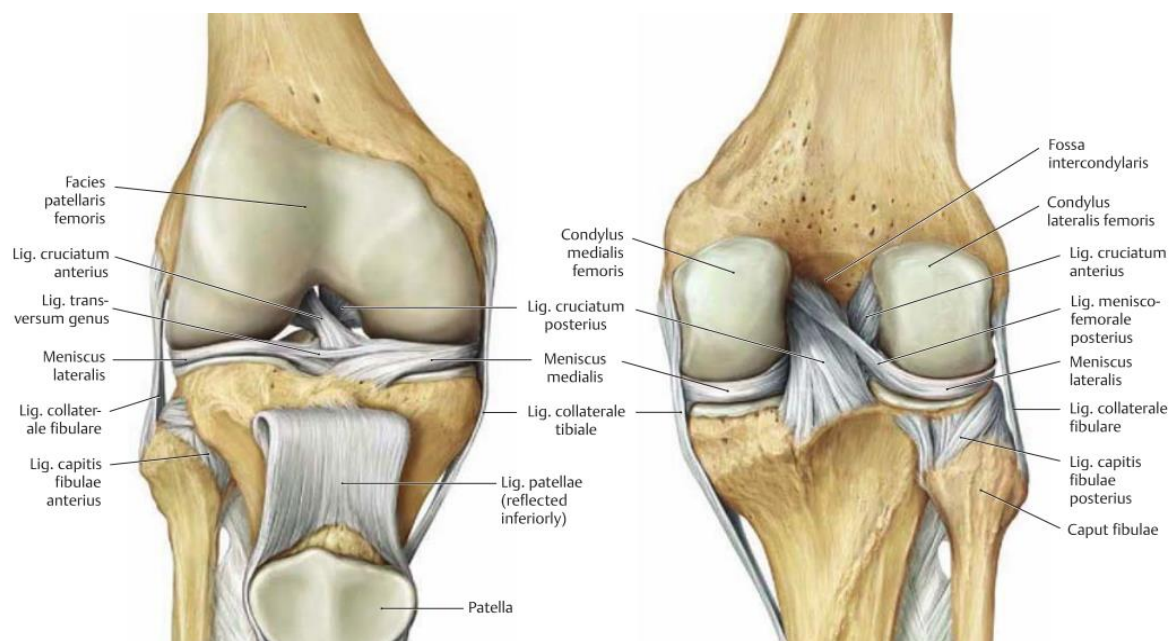
Patella (iver) kao najveća sezamoidna kost u ljudskom tijelu ugrađena je u tetivu složenog ekstenzora koljena, musculus quadriceps femoris.[9] Patella je trokutastog oblika s proksimalnom bazom (basis) te distalnim vrhom (apex).[10] Medijalna konkavnija te lateralna konveksnija površina proksimalne tibije razlog su loše kongruencije s kondilima femura. Kao i kondili femura, zglobne plohe tibije odijeljene su eminentiom i areom intercondylaris te se u potonjem nalaze hvatišta križnih ligamenata i meniska. Hrskavica koljena najdeblja je zglobna hrskavica u ljudskom tijelu. U prosjeku je 2-3 mm debela te popravljiva nesuglasnost zglobnih površina. [8]



Slika 1. Desni koljenski zglob. Prema: Gilroy (2009), str. 382

Sveze u zglobu koljena podijeljene su na one koje pojačavaju zglobnu čahuru, na kolateralne sveze te na unutarzglobne sveze. U sveze koje pojačavaju čahuru spada lig. patellae koja se nalazi između vrha patelle i tuberositas tibiae, retinaculum patellae mediale i laterale koji su izdanci istoimenih m. vastusa te se nalaze medijalno to jest lateralno od patelarnog ligamenta, lig. popliteum obliquum i arcuatom koji se pružaju sa stražnje strane koljena.[10] U kolateralne sveze spadaju lig. collaterale tibiale (medijalni) koji se proteže od medijalnog epikondila femura do medijalne strane proksimalne tibije te kao najveća struktura u medijalnom dijelu koljena seže od 8 do 10 cm u duljinu.[11] Dok je površinski dio tetivni, dublji je srastao s fibroznom opnom čahure. Lig. collaterale fibulare (lateralni) nije kompletno povezan sa zglobnom čahuricom te se proteže od lateralnog epikondila do caput fibulae.[7] Oba su ligamenta zategnuta u ekstenziji, no medijalna je zategnuta i u unutrašnjoj rotaciji, a lateralna u vanjskoj. U skupinu unutarzglobnih ligamenata spadaju obje križne sveze te transverzalni ligament koljena. Lig. cruciatum anterius. [10] Križni ligamenti, nazvani tako jer se međusobno križaju, vrlo su snažne i bogato inervirane intrakapsularne strukture.[12] Njihova glavna uloga je sprječavanje pokreta tibije i femura u sagitalnoj ravnini. Ishodište ACL nalazi se na tibijalnom platou, ispred i između interkondilarnih eminencija. Zatim se proteže posteriorno kako bi se povezao s posteromedijalnim područjem lateralnog femoralnog kondila te je najčešće sačinjen od 2 snopa. Iz funkcionalne perspektive,

ACL ima dvostruku ulogu: sprječava pomicanje tibije anteriorno s obzirom na femur i također održava normalno biomehaničko kretanje koljena, sprječavajući oštećenje meniska. [11] Prednji dio ligamenta je napet u ekstenziji, a stražnji u fleksiji.[10] Stražnji križni ligament je čvršći i deblji od prednjeg.[12] Seže od unutarnje strane medijalnog kondila femura prema area intercondylaris posterior tibiae te se isto sastoji od 2 snopa.[10] Za razliku od prednjeg križnog ligamenta, stražnji nije izometričan tijekom pokreta, tj. udaljenost između hvatišta varira s položajem koljena.[12] U stražnjem odjeljku koljena nalaze se Humphrey i Wrisberg ligamenati, dodatne intraartikularne sveze koji se nazivaju meniskofemoralni ligamenti. Važno je napomenuti da ovi ligamenti nisu prisutni kod svih pojedinaca. Polaze iz stražnjeg roga lateralnog meniskusa, umeću se na prednji i stražnji dio medijalnog femoralnog kondila, uz PCL.[11]



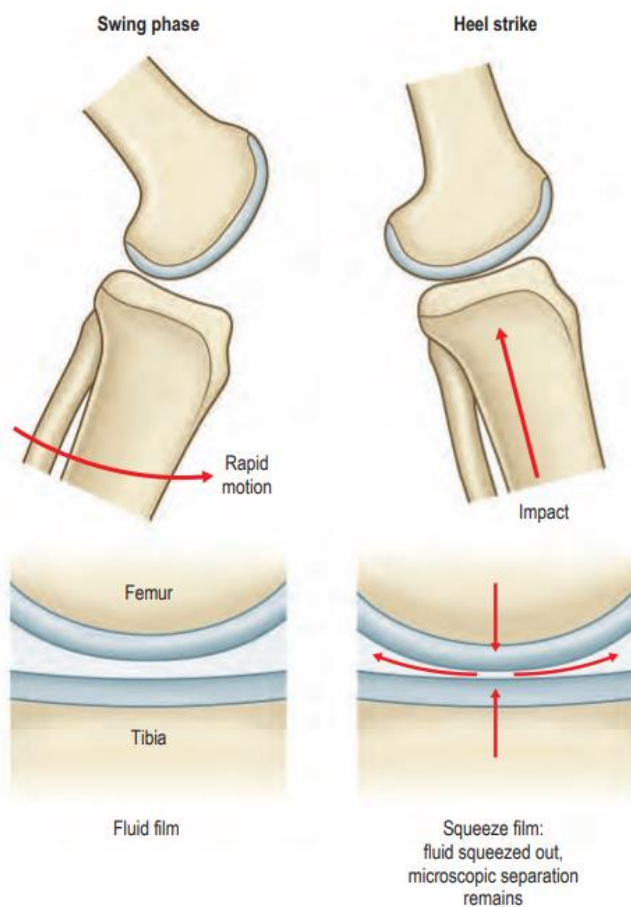
Slika 2. Križni i kolateralni ligamenti. Prema: Gilroy (2009), str 388.

Osim sustava ligamenata, za osiguranje i stabilnost koljenskog zgloba potrebni su i određeni mišići.[8] Kao glavni i najjači ekstenzor, M. quadriceps femoris uz minimalnu pomoć m. tensor fasciae latae obavlja ekstenziju koljena.[7] Pokret fleksije najvećim dijelom obavljaju mišići ishiokruralne regije koju čine m. semitendinosus, semimembranosus i biceps femoris te manjim dijelom m. sartorius, gracilis, popliteus te gastrocnemius.[8] Osim fleksije m. semitendinosus, semimembranosus, sartorius, gracilis i popliteus isto tako obavljaju unutarnju rotaciju, dok vanjsku rotaciju ostvaruje jedino m. biceps femoris. [7]

3. BIOMEHANIKA KOLJENA

Koljeni zglob je po vrsti trochoginglymus jer je sastavljen od obrtnog i kutnog zgloba. [13]Sagitalnim presjekom kroz koljeno vidimo kako su lukovi femoralnih kondila puno dulji od antero-posteriorne površine tibije stoga su mu potrebne određene strukture koje bi spriječile da femur otkliže unatrag pri fleksiji, a u tome ga sprječava prednji križni ligament. No u isto vrijeme ta neusklađenost dopušta medio-lateralne kretnje tibije u koljenskom zglobu. [12] Navedena nepodudarnost između femoralnih kondila polukružnog oblika i relativno ravnog platoa tibije prilagođena je konkavnom gornjom površinom meniska okrenutom prema femura te donjom, ravnom površinom meniska okrenutom prema tibiji. [14]Pri nedostatku meniska, opterećenje preuzima puno manje područje hrskavice što rezultira većim kontaktnim pritiskom. Time možemo objasniti nastanak osteoartritisisa nakon meniscektomije. Pri hodu najveću ulogu u smanjenju trenja i udarnog opterećenja ima sinovijalna tekućina. Tako pri zamahu koljena u hodu sinovijalna tekućina odvaja površine kostiju zbog malog pritiska između njih. U trenutku dodira pete s podlogom veliko udarno opterećenje djeluje sabijajući površine zajedno, no viskoznost sinovijalne tekućine to ne dozvoljava te održava trenje i opterećenje zgloba na minimumu. Kretnje koljena se definiraju s početkom od 0° (neutralni položaj), kada su tibija i femur poravnati u sagitalnoj ravnini to jest koljeno je u aktivnoj ekstenziji. Biomehanički, važno je da koljeno dosegne neutralni položaj u ekstenziji jer to omogućuje nozi da podnese čitavu tjelesnu težinu. [12] Dok je pasivna ekstenzija moguća do 5° , patološkom hiperekstenzijom smatramo većom od 15° . Mrtvi mišićni

prostor nalazimo između granica aktivne (135°) i pasivne fleksije (165°) te je potonja funkcija potrebna ljudima koji često kleče. Zbog napetosti pobočnih ligamenata pri uspravnom držanju nije moguća rotacija u koljenu. Tek pri koljenu flektiranom u 90° rotacija je moguća u potkoljenica za 10° prema unutra te za 40° ekternalno.[13] U ekstenziranom koljenu napete su kolateralne veze i anteriorni dio prednjeg križnog ligamenta. [7]Križni ligamenti se krenu napinjati oko 10° prije krajnje ekstenzije stoga za potpunu ekstenziju koljena je potrebna vanjska rotacija za 5-10°.[8] Pri tom pokretu napete su obje kolateralne sveze te pri krajnjoj ekstenziji dolazi do napetosti i križnih ligamenata. U savijenom koljenu većina ligamenata je opušteno te raspon rotacije kontroliraju križni ligamenti. Dok ukrižene sveze i lig. collaterale tibiale limitiraju unutarnju rotaciju, za vanjsku su zaduženi oba kolateralna ligamenta. [7]



Slika 3. Kinematika koljenskog zgloba tijekom hoda. Prema: Gray's anatomy (2015), str. 1394.

4. MENISK

4.1 ANATOMIJA MENISKA

Menisci su fibrozno-hrskavična tijela polumjesečastog oblika smješteni između femoralnog kondila i tibijalnog platoa. Rasterećuju teret i apsorbiraju šok, a također su sekundarni stabilizatori zgloba koljena, pogotovo pri nedostatku prednjeg križnog ligamenta. Pretpostavlja se da imaju ulogu u proprioceptiji, podmazivanju zglobova te prehrani hrskavice. [15]

U presjeku su trokutasti te medijalni menisk (MM) pokriva 50%-60% medio tibijalnog platoa, dok lateralni meniskus (LM) pokriva 70%-80% lateralnog platoa[2]. Oba meniska su pričvršćena prednjim i stražnjim rogovima za subhondralnu kost platoa tibije te transverzalnim intermeniskalnim ligamentom međusobno sprijeda. [2] Čvrsta koštana povezanost na njihovim prednjim i stražnjim konekcijama je ključna za funkciju raspodjele opterećenja meniskua. [14]

Medijalni je menisk nalik slovu C i poprilično je manje mobilan za vrijeme pokreta zgloba koljena od lateralnog meniska zbog svoje snažne veze s medijalnim kolateralnim ligamentom i zglobnom čahurom. [16] Dužina medijalnog meniska seže od 40.5 mm do 45.5 mm, a širina 27 mm. [17] Neki autori dijele menisk na 3 dijela (prednji rog, tijelo i stražnji rog), dok se drugi slažu s podjelom na 5 zona koje se anatomske razlikuju: prednji korijen (zona 1), anteromedijalna zona (zona 2), medijalna zona (zona 3), stražnja zona (zona 4) i stražnji korijen (zona 5). [18]

Korijen medijalnog meniska učvršćen je straga na vrh platoa medijalne tibije, anteromedijalno na spoj posteriornog križnog ligamenta te lateralno na vrh medijalnog tibijalnog povišenja. [16] Ove sveze mu osiguravaju relativnu stabilnost i manju pokretljivost s obzirom na lateralni menisk. [12]

Lateralni menisk je pravilno kružna i mobilnija struktura od medijalnog meniska [19]. Pokriva veće područje tibijalne zglobne površine od 75% do 93%. [20] Prednji ligament lateralnog meniska je vezan za prednju tibijalnu interkondilarnu fosu ispred lateralnog interkondilarnog tuberkula. [14] Stražnji rog lateralnog meniska je povezan na interkondilarni dio tibije pored i ispred stražnjeg hvatišta medijalnog meniska. Stražnji je rog također povezan za medijalni femoralni kondil u

blizini insercije stražnjeg križnog ligamenta meniskofemoralnim ligamentima. Meniskofemoralni ligamenti, poznati kao Humphreyjev ligament, koji je formiran od anteriornih vlakana posteriornog roga lateralnog meniska te leži ispred stražnjeg križnog ligamenta i Wrisbergov ligament koji je formiran od posteriornih vlakana te leži iza stražnjeg križnog ligamenta. Makar samo 46% ljudi posjeduje oba ova ligamenta, 100% ljudi ima barem jedan od navedenih. Za razliku od medijalnog meniska, lateralni nema direktnu povezanost s istoimenim kolateralnim ligamentom. [21]

4.2 BIOLOGIJA I MORFOLOGIJA MENISKA

Temeljne komponente meniska čine voda (72%) i kolagen (22%). Ostatak čine glikozaminoglikani, DNA, adhezijski glikoproteini te elastin. Najbitnija svojstva kolagena su sposobnost sile vlakna te mogućnost otpornosti meniska na kompresiju i njegovo smicanje. Većina kolagenskih vlakana je sačinjeno od kolagena tipa 1. [1] Unutar meniska vlakna kolagena su raspodijeljena u 3 različita sloja. Većina vlakana leži su srednjem sloja i orijentirana je cirkumferentno, usporedno s perifernom granicom. [20]

Navedeni sloj je komprimiran između 2 površinska sloja u kojem se nalaze radijalno pozicionirana kraća vlakna koja djeluju kao spona, pružajući strukturnu čvrstoću protiv tlačnih sila te sprječavaju longitudinalno cijepanje. [20] Proteoglikani su molekule s visokim stupnjem glikozilacije, što ih čini izrazito hidrofilnim. Njihova primarna uloga je upijanje vode, pružajući tako vitalnu potporu tkivima koja doživljavaju sile pritiska. [22] Iako prisutni u malim količinama, adhezijski glikoproteini igraju ključnu ulogu u povezivanju stanične komponente meniska s izvanstaničnim matriksom. Primjeri ovih glikoproteina uključuju fibronektin, trombospondin i kolagen VI.[23]

4.3 VASKULARIZACIJA I INERVACIJA MENISKA

Pri rođenju je gotovo cijeli menisk vaskulariziran, a u drugoj godini života uočavamo pojavljivanje avaskularne regije na unutarnjem opsegu. [24] Vaskularna opskrba meniska je osigurana od strane gornjih i donjih grana lateralne i medijalne genikularne arterije koje tvore perimeniskalni kapilarni pleksus s granama usmjerenim prema središtu zgloba. [20] Kod odraslih osoba, samo je 10 do 25% perifernog meniska vaskularizirano. [25] Stoga razlikujemo 3 vaskularne regije meniska: rubno relativno vaskularizirana regija koja se naziva crveno-crvena zona (zona 1) te kompletno avaskularna unutarnja zona poznata kao bijelo-bijela zona (zona 3). Između te dvije zone se nalazi tranzicijska zona koja se naziva crveno-bijela zona (zona 2). Postoji neposredan odnos između krvne opskrbe i sposobnosti tkiva da zacijeli, što predisponira bijelo-bijelu zonu za trajne degenerativne i posttraumatske ozljede. [26]

Koljeni zglob je inerviran od grana opturatornog, femoralnog, tibijalnog te zajedničkog fibularnog živca.[10]

U vanjskim dvjema trećinama meniska se nalaze slobodni živčanim završetci te 3 različita mehanoreceptora, dok ih u unutarnjoj trećini ne nalazimo. [27] Takvu podjelu inervacije u vanjskoj polovici nalazimo zato što se potreba za zglobnim poravnavanjem javlja samo kada se vrši pritisak predaleko lateralno na meniske. [28]

4.4 BIOMEHANIKA MENISKA

Menisci obavljaju nekoliko vitalnih mehaničkih funkciju u koljenskom zglobu. Pružaju razmak između femoralnih kondila i tibijalnog platoa i, kad koljeno nije pod opterećenjem, ograničavaju kontakt među zglobnim površinama. Menisci također osiguravaju apsorpciju udarca na zglob koljena tijekom hodanja te se vjeruje kako pomažu u ukupnom podmazivanju zglobnih ploha [29]. Svakim povećanjem fleksije koljena za 30°, smanjuje se kontaktna površina između femura i tibije za 4% te kad je koljenu u poziciji fleksije od 90° aksijalno opterećenje u zglobu je 85% veće nego kada se koljeno nalazi u fleksiji od 0°.[20] Pri nošenju težine, lateralni menisk nosi većinu opterećenja na lateralnom odjeljku, dok je u medijalnom odjeljku opterećenje približno jednako podijeljeno na menisk i hrskavicu. Također je dokazano da medijalni menisk im značajan doprinos u sprječavanju prednje tibijalne translacije uz prednji križni ligament. [3] Aksijalne sile koje djeluju na menisk za vrijeme opterećenja se pretvaraju u vlačno naprezanje zbog cirkumferentnih vlakana meniska. [2] Menisk također ima značajnu ulogu u kontroliranju stabilnosti koljena kao njegovo sekundarno ograničenje. Studije su pokazale da medijalna meniscektomija u koljenom zglobu s nedostatkom ACL-a uzrokuje značajno povećanje prednje translacije tibije, što ukazuje da je medijalni menisk značajno sekundarno ograničenje za anteroposteriornu stabilnost koljena. Štoviše, lateralni menisk igra glavnu ulogu u ograničenju anterolateralne rotacijske stabilnosti tijekom testa zaokretnog pomaka. [30] Pri ozljedi meniska dolazi do poremećaja u njegovoj biomehanici. Postoji povećan stres na samu hrskavicu u zglobu što može dovesti do njenog gubitka, promjena na kostima te progresije osteoartritisa. [3] Nekolicina laboratorijskih studija potvrdilo je da potpuno uklanjanje meniska rezultira s 40-50% smanjenom kontaktnom površinom i duplim povećanjem stresa na koljeno. [1]

5 OZLJEDE MENISKA

5.1 EPIDEMIOLOGIJA I PROCES OZLJEDE

Ozljede meniska se često susreću i igraju značajnu ulogu u nastanku oštećenja koljena, posebno među mlađim osobama koje vode aktivan životni stil i znatno opterećuju koljena. [6] Takve ozljede su često uzrok bolova u koljenima i invaliditeta. U prosjeku, godišnje ima oko 60-70 slučajeva navedenih ozljeda na 100 000 osoba. Ozljede meniska su češće u muškaraca s muško-ženskim omjerom od otprilike 3:1 s vrhom incidencije kod muškaraca od 21 do 30 godina te u žena od 11 do 20 godina. Degenerativni tip ozljede meniska se najčešće susreće kod muškaraca od četvrtog do šestog desetljeća života. [31] Često se opažaju puknuća medijalnog meniska, osobito kod stabilnih koljena ili onih s kroničnim nedostatkom ACL-a, što čini približno 81% slučajeva. Nasuprot tome, ozljede lateralnog meniska čine oko 19% ozljeda u navedenom slučaju. Međutim, pri akutnom puknuću ACL-a, postoji veća vjerojatnost da će doći do puknuća lateralnog meniska, u rasponu od 51% do 72%. [2] No, u koljenima s kroničnim nedostatkom ACL-a dolazi do čestog puknuća medijalnog meniska te tu vidimo njegovu važnost kao sekundarnog ograničenja anteroposteriorne translacije. [31]

Ozljede meniska mogu nastati iz dva primarna uzroka: mehaničkih čimbenika ili degenerativnih promjena. Beskontaktne sile najčešći su mehanizam koji dovodi do pucanja meniska. Te sile se obično javljaju kada dođe do iznenadne promjene u ubrzanju ili usporavanju u kombinaciji s rotacijskom silom koja zarobljava menisk između tibije i femura, što rezultira njegovom puknuću. [32] U sportovima koji uključuju skokove, kao što su košarka i odbojka, postoji dodatni faktor vertikalne sile s kutnim momentom (varus ili valgus) nakon doskoka, što može pridonijeti ozljedama meniska. Kontaktne ozljede koje uključuju varus ili valgus sile također mogu pridonijeti oštećenju meniska. Ozljede ligamenata, posebno prednjeg križnog ligamenta (ACL) ili medijalnog kolateralnog ligamenta (MCL), mogu uzrokovati povećani pomak tibije, što dovodi do pomaka meniska i te njegovog kasnijeg pucanja. [2]

5.2 DIAGNOSTIKA OZLJEDE MENISKA

Detaljna anamneza, fizički pregled i relevantni dijagnostički testovi često omogućuju dijagnozu puknuća meniska. Vrijeme pojave simptoma i priroda ozljede nam često indiciraju točnu dijagnozu. [31] Tijekom temeljitog pregleda koljena procjenjuju se različiti aspekti, uključujući opseg pokreta koljena, tibiofemoralnu bol i krepitacije, snagu mišića, testove subluksacije ligamenata i abnormalnosti hoda. Prisutnost boli duž linije tibiofemoralnog zgloba pri palpaciji služi kao primarni pokazatelj puknuća meniska. [29] Uobičajeni simptomi puknuća meniska uključuju osjetljivost duž linije zgloba, simptome poput osjećaja zakočenja, škljocanje pri pomicanju koljena te prisutnost intraartikularnog izljeva. [33] Utvrđeno je nekoliko specijaliziranih testova koji pomažu u dijagnosticiranju puknuća meniska. Ovi testovi uključuju osjetljivost duž zglobne linije, McMurray test fleksije i Apley grind test [31], bounce home [34] i Thessaly test [35].

Ukratko, test osjetljivosti zglobne linije (JLT) uključuje izazivanje boli palpacijom prednjeg dijela svakog meniska dok je koljeno u srednjem savijenom položaju s osjetljivošću od 62,9% i specifičnošću od 50%. [36]

McMurray je opisao test cirkumdukcije koji se koristi za identifikaciju skrivenih puknuća u stražnjim rogovima meniska. Test se izvodi s pacijentom koji leži na leđima, a koljeno mu je potpuno savijeno. Ispitivač jednom rukom drži stopalo dok drugom rukom stabilizira koljeno. Tibija se rotira iznutra, a koljeno se ispruži kako bi se procijenilo puknuće lateralnog meniska. Zatim se tibija rotira prema van i ispruži kako bi se ispitao rascjep medijalnog meniska. [37] Ovaj test pokazao je specifičnost od 86,4%, ali osjetljivost od samo 34,3%. [36]

Apleyev test specifično cilja na razlikovanje rotacijskog iščašenja od rupture meniska. Tijekom pregleda, s koljenom savijenim pod 90°, ispitivač rotira tibiju prema van. Pojačana bol tijekom distrakcije ukazuje na rotacijsko uganuće, dok pojačana bol tijekom kompresije ukazuje na puknuće meniska. [37]

Thessaly test se provodi tako da pacijent drži ravnotežu na jednoj nozi, držeći je čvrsto na tlu. Koljeno se drži pod fiksnim kutom fleksije, počevši od 5°, a zatim od 20°. Ispitivač daje potporu

držeci pacijenta za ruke, dok pacijent okreće tijelo prema van te prema unutra tri puta. Ovaj manevar kopira prienos dinamičkog opterećenja i stavlja opterećenje na menisk. Ako pacijent osjeća nelagodu ili pucketanje duž medijalne ili lateralne linije zgloba, to ukazuje na pozitivan rezultat testa. Thessaly test pokazao je osjetljivost od 89% i specifičnost od 97% za otkrivanje rupture medijalnog meniska. Za lateralne rupture meniska osjetljivost ovog testa iznosi 92% te specifičnost od 96%. [35]

Obične radiografije, MRI i artroskopija su slikovne studije koje su predložene kao dopunski alati anamnezi i fizikalnom pregledu za točnu procjenu patologije meniska. [31]

Iako radiografija koljena ne može izravno vizualizirati patologiju meniska, korisna je za isključivanje problema povezanih s kostima i procjenu prisutnosti degenerativnih promjena koje se mogu podudarati s ozljedom. Budući da je trošenje zglobne hrskavice često naprednije u stražnjim aspektima femoralnih kondila, stajući posteroanteriorni prikaz s fleksijom od 30° ili 45° je osjetljiviji od standardnih stojećih prikaza za otkrivanje ranog suženja zglobnog prostora. [34]

MRI se obično koristi za potvrdu kliničke dijagnoze. MRI ima nekoliko prednosti pri pregledu pacijenata za koje se sumnja da imaju razdor meniska, uključujući njegovu neinvazivnu prirodu, mogućnost procjene koljena u više ravnina, nedostatak ionizirajućeg zračenja i mogućnost pregleda drugih struktura unutar zgloba. [31] Unatoč tome, njegova dijagnostička vrijednost bila je tema rasprave, jer se njegova učinkovitost uvelike oslanja na kvalitetu same MRI. U prospektivnoj studiji točnost MRI dijagnoze je bila 73,7%, dok je klinički pregled pokazao točnost od 80,7%. Vrijedno je napomenuti da MRI ne daje dovoljnu točnost u određivanju može li se razdor popraviti ili ne. [38] Sustav ocjenjivanja koji se koristi u MRI kategorizira pukotine meniska na temelju njihovog izgleda na snimci. Stupanj 0 označava intaktan, zdrav menisk. Signali stupnja I i stupanj II ne prelaze gornju ili donju zglobnu površinu meniska, ali mogu ukazivati na degeneraciju. Signal stupnja III presijeca gornju i/ili donju zglobnu površinu meniska, što ukazuje na pukotinu. [2]

Artroskopski pregled se smatra zlatnim standardom za potvrdu dijagnoze puknuća meniska.[31] Tijekom pregleda sondom se procjenjuje veličina pukotine, stupanj nestabilnosti i kvaliteta tkiva. [2]

5.3 KLASIFIKACIJA OZLJEDA MENISKA

Klasifikacija pukotina meniska može se odrediti ili promatranjem uzorka pukotina tijekom artroskopije ili razmatranjem etiologije ozljede meniska. Dvije etiološke kategorije uključuju pukotine koje su rezultat prekomjerne sile primijenjene na normalni menisk i pukotine nastale zbog normalnih sila koje djeluju na degenerativnu strukturu. Često spominjani obrasci pukotina meniska sastoje se od vertikalnih uzdužnih, kosih, složenih (uključujući degenerativne), transverzalnih (radijalnih) i horizontalnih pukotina. [31] Među ove ozljede uključene su lezije korijena i ramp lezije meniska, kao i stanja poput nestabilnosti meniska, istiskivanja ili njegova nedostataka. [2]

Vertikalni longitudinalni rascjep očituje se kao rascjep između cirkumferentnih kolagenih vlakana, koji se protežu paralelno s dužom osi meniska i okomito na plato tibije. [2] Tipično, pukotina dijeli menisk na unutarnje i vanjske fragmente. Periferna vertikalna pukotina manja od 10 mm ili nepotpuna pukotina općenito se smatraju stabilnim i mogu se ostaviti na mjestu jer postoji velika vjerojatnost da će zacijeliti u stabilnom koljenu. Međutim, pukotine veće od 10 mm dovode do nestabilnosti i povećanog rizika od potrebe za daljnjom kirurškom intervencijom. [39]

Radijalne pukotine sijeku menisk od njegovog unutarnjeg slobodnog ruba do vanjske periferije, uzrokujući potpuni prekid obodnih kolagenih vlakana. Ove se pukotine obično nalaze na mjestu gdje se spajaju stražnja i srednja trećina medijalnog meniska ili u neposrednoj blizini stražnjeg hvatišta lateralnog meniska.[31] Ova ozljeda prekida mogućnost prijenosa hoop stresa, što dovodi do povišenih kontaktnih pritisaka na tibiju i femur. [32]

Horizontalne pukotine nastaju paralelno s platom tibije, što rezultira odvajanjem meniska na gornji i donji fragment. [1] Iako se mogu pojaviti u svim dobnim skupinama, njihova učestalost raste s dobi. Nadalje, često se opažaju u lateralnim meniscima osoba koje se bave trčanjem. Horizontalne pukotine obično su povezane s meniskalnim cistama, koje mogu uzrokovati lokalizirano oticanje i mogu pridonijeti simptomima. [31]

Degenerativne pukotine karakteriziraju prisutnost višestrukih načina razderotina ili nemogućnost njihove klasifikacije u određenu vrstu razderotine. Ova vrsta najčešća je među svim lezijama

meniska, čineći približno 30% svih poderotina. Najčešće se javlja kod muškaraca između 40. i 50. godine, a kod žena između 60. i 70. godine. Takvi razdori se obično opažaju uz druge degenerativne promjene unutar zgloba. [2]

Kose razderotine, također poznate kao flap pukotine, pojavljuju se na različitim mjestima, ali se često susreću na spoju između posteriorne i srednje trećine meniska. Simptomi se mogu pojaviti kada slobodni otkinuti rub reznja zapne unutar zgloba, što dovodi do trakcije na meniskokapsularnom spoju. [31]

6 LIJEČENJE OZLJEDE MENISKA

Fibrokartilaginozni menisk ima ključnu ulogu u održavanju mišićno-koštane stabilnosti zgloba koljena. Svaka ozljeda ili pogoršanje ove ključne strukture može rezultirati značajnim funkcionalnim oštećenjem i ubrzanim napredovanjem osteoartritisa. Stoga je imperativ dati prioritet očuvanju meniska. [40] Odabir između neoperativnih i operativnih pristupa u zbrinjavanju ozljeda meniska trebao bi se zasnivati na temeljnoj procjeni različitih čimbenika povezanih s pacijentom kao što su dob, očekivanja, razina aktivnosti, stil života i cjelokupno zdravstveno stanje, kao i čimbenici povezani sa specifičnim karakteristikama lezija uključujući njihov položaj, tip, temeljni uzrok, kvalitetu tkiva i prisutnost svih povezanih ozljeda. [41] Nekirurške intervencije igraju vrijednu ulogu u početnom liječenju akutne traume koljena i služe kao primarni pristup liječenju degenerativnih puknuća meniska. U slučajevima akutne traume koljena, obično se koristi primjena 'PRICE' protokola (protection, rest, ice, compression, elevation). [41]

Općenito, kirurška intervencija obično se preferira u situacijama koje obuhvaćaju bilo koji od sljedećih kriterija: (1) prisutnost pukotine u crvenoj zoni, (2) pojava složenih i opsežnih pukotina meniska većih od 1 cm, (3) osobe mlađe od 40 s dobrim općim zdravljem, (4) akutnim puknućem koje su se pojavile u zadnjih 6 tjedana i (5) prisutnom istodobnom ozljedom ACL-a. [40]

Trenutno postoje tri primarna kirurška pristupa za liječenje puknuća meniska: meniscektomija, popravak meniska i njegova rekonstrukcija. [41]

6.1 MENISCEKTOMIJA

Kirurška ekscizija meniska prvi put je uvedena u kasnom 19. stoljeću, a otvorena totalna meniscektomija široko se smatrala standardnim postupkom tijekom većeg dijela 20. stoljeća. Ovaj pristup stekao je popularnost zahvaljujući studijama koje su pokazale povoljne kratkoročne ishode, poput uspješnog povratka intenzivnim tjelesnim aktivnostima i sportu. [42] U suvremenoj praksi totalna meniscektomija se rijetko provodi ili preporučuje kao početni tretman lezija meniska. To je prvenstveno zbog njegovih štetnih posljedica, osobito ranog početka osteoartritisa i nezadovoljavajućih dugoročnih kliničkih ishoda. [1] Prema studiji koju su proveli Ahmed i Burke[43], otkriveno je da je pritisak na menisk značajno porastao za 85% tijekom fleksije, dok je kontaktni tlak eskalirao za 100% do 200% nakon totalne meniscektomije. Dokazi sugeriraju da je vjerojatnost razvoja osteoartritisa veća nakon lateralne meniscektomije u usporedbi s medijalnom stranom. [44] Osim toga, kao što je ranije spomenuto, lateralni menisk pokriva veći dio odjeljka i podnosi 70% opterećenja, za razliku od 50% na medijalnoj strani. To dodatno pridonosi povećanom riziku od razvoja osteoartritisa. [44]

Parcijalna meniscektomija može se provesti otvorenom operacijom ili, češće, artroskopski. Ovaj se postupak preporučuje pacijentima s radijalnim pukotinama koje se nalaze u bijelo-bijeloj zoni i degenerativnim pukotinama meniska koji se smatraju ranim znakovima osteoartritisa. Pogodan je za pacijente koji imaju mehaničke simptome i koji nisu odgovorili na neoperativno liječenje najmanje 3-6 mjeseci te kada popravak meniska nije izvediv zbog čimbenika povezanih s pacijentom ili sa specifičnom lezijom. [41]

Artroskopska parcijalna meniscektomija (APM) je kirurški zahvat koji se često izvodi za rješavanje puknuća meniska. Postupak je favoriziran iz nekoliko razloga, uključujući njegovu brzu izvedbu, minimalne povezane komplikacije i povoljne kratkoročne ishode. [41] Još jedna prednost zahvata je što se može sačuvati periferni rub meniska koji je odgovoran za biomehaničku funkciju koljena. Štoviše, artroskopska parcijalna resekcija omogućuje brzu rehabilitaciju i rano vraćanje funkcije, uz održavanje niskog rizika od komplikacija. [42] Nekoliko je studija dokumentiralo visoku razinu zadovoljstva pacijenata, u rasponu od 80% do 90%, s kliničkim ishodima artroskopske parcijalne meniscektomije tijekom kratkoročnih razdoblja praćenja (manje od 2

godine). [34] Međutim, dugoročni rezultati artroskopske parcijalne meniscektomije su manje povoljni, sa samo 62% pacijenata koji su prijavili dobre ili izvrsne ishode, a 48% je uspjelo održati razinu aktivnosti prije ozljede nakon 8 godina operacije. [45] Dok je djelomična meniscektomija pokazala bolje rezultate u usporedbi s potpunom meniscektomijom na temelju biomehaničkih i kliničkih dokaza, vjerujemo da ovaj postupak može dovesti do abnormalnih biomehaničkih promjena u zglobu koljena, potencijalno rezultirajući degenerativnim promjenama u zglobnoj hrskavici. [42]

6.2 ŠIVANJE MENISKA

Indikacije za popravak meniska uključuju faktore pacijenta te karakteristike razdora. Pod faktore spadaju: aktivan pacijent, mlađi od 40 godina, bez značajnih komorbiditeta, BMI<30 te spremnost na održavanje režima postoperativne rehabilitacije, dok su karakteristike razdora da se nalazi u crveno-crvenoj ili crveno/bijeloj zoni, jednostavan razdor, razdor mlađi od 3 mjeseca, povezana rekonstrukcija prednjeg križnog ligamenta te mogućnost smanjenja razdora bez suviše napetosti. [46] S obzirom na presudnu ulogu prokrvljenosti u cijeljenju meniska, jasno je da je crvena zona najpovoljnije mjesto šivanja, dok je crveno-bijela zona manje optimalna. Međutim, Kurzweil i suradnici[47] otkrili su da je zabilježeno 98 horizontalnih pukotina, od kojih je 78% uspješno zacijelilo, unatoč tome što je zahvaćena avaskularna bijela zona meniskusa. Ovaj ishod vrlo je sličan stopi uspješnosti šavova meniska izvedenih u crvenoj i crveno-bijeloj zoni.

Osim mjesta pucanja meniskusa, čimbenike kao što su orijentacija i složenost također treba uzeti u obzir. Uzdužna ili okomita pukotina općenito su prikladna za popravak. Druge vrste poderotina koje se mogu popraviti su bucket handle razdori. [48] Nadalje, u slučajevima kada koljeno s nedostatkom prednjeg križnog ligamenta (ACL) nije rekonstruirano, stope zacjeljivanja pukotina meniska obično su vrlo niske (< 30%) stoga se popravak općenito ne preporučuje. Dob pacijenta i trajanje razderotine također su važni čimbenici koje treba uzeti u obzir. Stariji pacijenti s kroničnim degenerativnim pukotinama obično imaju više koristi od djelomične meniscektomije.

Na kraju, važno je napomenuti da popravak meniska zahtijeva pacijenta koji je spreman posvetiti se duljem razdoblju rehabilitacije, za razliku od resekcije meniska. [46]

Kako sklonost popravku meniska nastavlja rasti, došlo je do značajnog napretka u tehnikama popravka, osobito s pojavom artroskopske kirurgije. Tradicionalni pristup otvorenog popravka meniska, koji uključuje rez posteriorno od kolateralnih ligamenata, sada se rijetko izvodi zbog rizika povezanih s neurovaskularnom ozljedom. [44] Međutim, postoje slučajevi u kojima otvoreni popravak meniska još uvijek može biti neophodan, osobito u situacijama kada su medijalni odjeljci izuzetno tijesni, kako bi se omogućio bolji pristup za rješavanje složenog puknuća stražnjeg roga. [46]

Trenutno postoje tri primarne metode za popravak meniska: inside-out, outside-in, all-inside [41] Bez obzira na odabranu tehniku, potrebno je pridržavati se određenih temeljnih načela kako bi se povećali izgledi za uspjeh. To uključuje uklanjanje labavih fragmenata abrazivnu pripremu obiju strana razderotine kako bi se stvorila prikladna površina za cijeljenje i stimulaciju perimeniskalnih krvnih žila za poticanje vaskularnog odgovora na cijeljenje prije šivanja ili postavljanja uređaja. [49]

6.2.1 INSIDE-OUT TEHNIKA

Inside-out tehnika s postavljanjem vertikalnog madraca trenutni je zlatni standard. Pomoćni rezovi su potrebni za ovu tehniku da bi se dosegla posteromedijalna ili posterolateralna zglobna čahura i izvadili šavovi. [48]

Dijagnostička artroskopija se rutinski provodi kako bi se identificirala pukotina, nakon čega slijedi sveobuhvatan pregled kako bi se procijenila vrsta pukotine i njezin potencijal za popravak. Za postizanje preciznog anatomskeg poravnanja tijekom postupka koristi se artroskopska sonda. [50]

Početa igla, popraćena neresorptivnim šavom, ubaci se u zglob i provuče kroz obje strane pukotine meniska, izlazeći kroz zglobnu čahuru. Kanila se zatim namjesti bez izvlačenja iz zgloba, dopuštajući da se druga igla, također pričvršćena za šav, prođe na sličan način. [48] Kod medijalnog se pristupa zarezuje fascija m. sartorius te je bitno ne ići previše posteriorno kako bi se sačuvao n. saphenus. Tetiva semitendinosusa se pomiče prema naprijed, dok se medijalna glava gastrocnemiusa retrahira prema nazad.

Pri lateralnom ulazu rez se čini duž posteriorne granice iliotibijalnog trakta. Kako bi se osigurala zaštita zajedničkog peronealnog živca, posebna se pažnja pridaje tome da se ostane ispred tetive bicepsa femorisa. Lateralna glava tetive gastrocnemiusa se zatim identificira i tupo secira. [50]

Nakon disekcije izvodi se šivanje provođenjem duge igle s pričvršćenim koncem kroz kanilu, a zatim kroz menisk, izlazeći lateralno. Nakon što se provuče prva igla, kanila se ponovno insertira na gornju ili donju zglobnu površinu meniska, a druga se igla provuče i izvuče. Nakon provlačenja igala, šavovi za medijalni menisk se vežu preko zglobne čahure s koljenom flektiranim pod kutom od približno 20°, dok se šavovi za lateralni menisk vežu preko zglobne čahure s flektiranim koljenom pod oko 90°. [28] Ova tehnika nudi nekoliko prednosti, uključujući mogućnost dosljednog postavljanja šavova okomito na pukotinu meniska u stražnjem rogu. Međutim, važno je napomenuti da postoje rizici od potencijalne neurovaskularne ozljede kada se igla ubacuje s unutarnje strane zgloba prema van. [34]

6.2.2 OUTSIDE-IN

Tehnike šivanja „outside-in“ korisne su za liječenje puknuća prednjeg i srednjeg meniska, uključujući slučajeve poput prednjeg produžetka bucket-handle pukotine. [48] Početni opis tehnike „outside-in“ imao je za cilj minimiziranje neurovaskularnih komplikacija tijekom artroskopskog popravka lateralnog meniskusa. Ova tehnika omogućuje bolju vizualizaciju postavljanja igle i konca u odnosu na tetivu bicepsa na lateralnoj strani koljena, čime se smanjuje rizik od ozljede peronealnog živca.[51] Nadalje, tehnike „outside-in“ zahtijevaju puno manji pomoćni rez kako bi se vizualizirao šav pri njegovom šivanju za kapsulu. [48] Međutim, treba imati na umu da popravak pukotina meniska stražnjeg roga može biti izazovno s konvencionalnom tehnikom izvana prema unutra.[51] Metoda se izvodi na način da uz artroskopsko vođenje, početna se igla, zajedno sa šavom, perkutano uvodi kroz pukotinu meniska. Druga igla, također opremljena materijalom za šivanje, postavljena je pokraj njega. Koristeći instrumente, prvi šav se provlači kroz petlju koju stvara drugi šav. Igla koja sadrži omču i kraj drugog konca unutar omče zatim se izvlači iz koljena. Ovim se načinom omogućuje formiranje šava koji može biti usmjeren vodoravno, okomito ili dijagonalno. Nakon malog reza na koži pažljivo se secira potkožno tkivo, sondom se izvlače konci šavova, a čvor se veže i postavlja subkutano prolazeći kroz zglobovu čahuru. [52] Ograničenje ove tehnike je potencijalni rizik od oštećenja neurovaskularnog snopa u poplitealnom prostoru, osobito peronealnog živca tijekom šivanja lateralnog meniska i safenalnog živca tijekom popravka medijalnog meniska.[52]

6.2.3 ALL-INSIDE

Popravak meniska „all-inside“ sve se više favorizira i pokazuje usporedive rezultate s popravkom iznutra prema van za vertikalne i bucket-handle pukotine što dovodi do njegove sve veće popularnosti. [53] Kada se uspoređuju tehnike "all-inside" i "inside-out", prva nudi nekoliko potencijalnih prednosti. Jedna je prednost u tome što određene all-inside tehnike mogu postići kontinuitet tkiva bez potrebe za učvršćivanjem meniska na okolna meka tkiva. To mu omogućuje samostalne kretnje i cijeljenje čak i kada se rano pokrene s pokretima koljena. [54] Nadalje, tehnike all-inside vraćaju kontaktno područje koljena u stanje koje je bliže njegovom prirodnom stanju

između 0 i 60 stupnjeva fleksije, za razliku od raspona od 0 do 45 stupnjeva koji se postiže popravkom inside-out. Još jedna prednost ove tehnike je izbjegavanje stanja hiperstabilnosti, što smanjuje rizik od puknuća konaca. [53] Štoviše, zaobilazi rizike povezane s popravkom inside-out, kao što je mogućnost okluzije lateralne genikularne arterije zbog i pojava ozljede ili iritacije živca.

Kako bi se pojednostavio popravak meniska i minimizirao rizik od avaskularnog oštećenja, Morgan je 1991. uveo tehniku all-inside kao intraartikularni pristup.[55] Ova metoda uključuje postavljanje šavova unutar zgloba kroz pukotinu meniska pomoću zaštitnih zakrivljenih kukica umetnutih u poplitealni prostor. Međutim, ova je tehnika složena i zahtijeva dodatne posteromedijalne i posterolateralne portale, kao i opsežnu kiruršku stručnost.[52]

Nakon toga, učinjen je napredak u razvoju specijaliziranih instrumenata za ugradnju implantata i artroskopsku fiksaciju čvorova. Početni uređaj druge generacije, poznat kao T-Fix®, koristio je 2-0 neupijajući poliesterski šav pričvršćen na polietilensku šipku, koja je provučena kroz menisk pomoću spinalne igle velikog promjera. Ovaj pristup nudio je prednost korištenja standardnih prednjih artroskopskih otvora s minimalnim rizikom za neurovaskularne strukture, iako je postojala povećana mogućnost hrskavičnog oštećenja.[52]

Treća generacija tehnika uključivala je korištenje različitih resorptivnih implantata, poput strelica, vijaka i proteza. Ovi kruti implantati postavljeni su kroz samu pukotinu kako bi stabilizirali oštećeni menisk. Međutim, primijecene su komplikacije s resorptivnim šavovima uz činjenicu da nisu mogli pružiti fiksaciju meniska. Posljedično, to je dovelo do razvoja široko korištenih implantata u suvremenoj praksi. [55]

Ovi noviji implantati umeću se u zglob pomoću specijaliziranog umetka, kalibriranog da odgovara širini meniska i minimizira rizik od oštećenja neurovaskularnog snopa u poplitealnom prostoru.[52] Primjeri toga su RapidLoc koji omogućuje lakše postavljanje jer je sačinjen od jednog sidra sa šavom povezanim s cilindrom, no time nosi i nedostatak fiksacije u samo jednoj točki te Omni span uređaj koji je sastavljen od dva sidra povezana neresorptivnim šavnim materijalom s kliznim čvorom. [52]

7 USPJEŠNOST I USPOREDBA TEHNIKA

Neuspjeh operacije šivanja meniska za sve 3 tehnike je otprilike identična sa stopom od cca. (22.3% to 24.3%), dok je ta stopa za par posto manja za šivanje lateralnog meniska s obzirom na šivanje medijalnog. [56] U dugoročnom praćenju nisu primijećene značajne razlike u pogledu stope neuspjeha popravka meniska između koljena s netaknutim prednjim križnim ligamentom (ACL) i onih s nedostatkom ACL-a. [56]

U komparativnoj studiji je uočen koristan učinak popravka u prevenciji osteoartritisa, što je u skladu s postojećom literaturom. Dugogodišnja istraživanja pokazala su da su i totalna i parcijalna meniscektomija povezane s ranim degenerativnim promjenama u koljenu. [6]. Dugoročne stope degradacije hrskavice nakon popravka kreću se od 8% do 43%, dok se stope nakon meniscektomije kreću od 21% do 64%. [57] Također je utvrđeno da pacijenti koji su bili podvrgnuti meniscektomiji imaju značajno veću vjerojatnost podvrgavanja transplantaciji meniska i totalnoj artroplastici koljena. [58] Glavna točka druge studije je da su rezultati popravka meniska pokazali dugoročnu izdržljivost, pokazujući superiorne rezultate u usporedbi s meniscektomijom. Pacijenti koji su bili podvrgnuti meniscektomiji iskusili su pad subjektivnih rezultata i funkcije pri usporedbi ranog i kasnog razdoblja praćenja. [59] Između ostalog nalazi jedne meta-analize pokazuju da je popravak meniska nadmašio meniscektomiju u smislu poboljšanja IKDC rezultata, Lysholm rezultata i Tegner rezultata. Dodatno, popravak meniska pokazao je nižu stopu neuspjeha u usporedbi s meniscektomijom.[60] Makar tijekom kratkoročnog i dugotrajnog razdoblja praćenja, stopa ponovne operacije za parcijalnu meniscektomiju bila je niža (1,4% odnosno 3,9%) u usporedbi s izoliranim popravkom meniska (16,5% odnosno 20,7%).[61] IKDC tablica mjeri funkciju, simptome i sportsku aktivnost pacijenta, Lysholm rezultat pokazuje subjektivan dojam napretka nakon operacije te Tegner tablica koja je osmišljena kao rezultat razine aktivnosti. Nadalje, prognoza artroskopskog zahvata meniska relativno je povoljnija od prognoze otvorenog zahvata, prvenstveno zbog minimalnog reza i mogućnosti ranog oporavka i rehabilitacije. [60]

Što se tiče samih tehnika, inside-out i all-inside tehnike imaju postotak neuspjeha od 17% to jest 19%. Pri usporedbi studija koje su koristile tehniku inside-out s različitim all-inside tehnikama, rezultati testova aktivnosti prije i poslije operacije, kao i funkcionalni i subjektivni testovi daju obećavajuće i relativno slične rezultate. Utvrđeno je da je učestalost ozljede ili iritacije živca veća kada se koristi tehnika inside-out u usporedbi s all-inside tehnikom dok je primjenom all-inside tehnike rezultiralo većom pojavom lokalne iritacije mekog tkiva, otekline i slučajeva migracije ili lomljenja implantata. [62] Podaci o trajanju operacije navedeni su u trima studijama, gdje je pokazano da je popravak all-inside imao kraće trajanje u usporedbi s popravkom meniska inside-out (omjer od 24,4 minute za all-inside naspram 43,3 minute za popravak inside-out). [63] S obzirom na cijeljenje meniska sedam studija ispitalo je razlike u njihovu cijeljenju između inside-out i all-inside tehnika. Zacijeljivanje meniska procijenjeno je na temelju kliničkog uspjeha i odsutnosti simptoma, kao i nalaza magnetske rezonancije (MRI). Studije su otkrile da su obje metode pokazale slične stope zacjeljivanja tijekom praćenja, bez uočenih statistički značajnih varijacija. [64] Nekoliko je studija provelo usporedbu između tehnika "outside-in" i "all-inside" za popravak meniska, fokusirajući se na ishode zacjeljivanja određene kliničkim uspjehom. Rezultati su dosljedno ukazivali da je metoda popravka outside-in pokazala značajno višu stopu cijeljenja meniska u usporedbi s tehnikom all-inside. [64] Isto tako je primijećeno da nije došlo do svježeg hondralnog oštećenja pri korištenju implantata novih generacija (FasT-Fix). [62]

8 ZAKLJUČAK

Zaključno, tehnike šivanja i popravka meniska igraju ključnu ulogu u liječenju razdora meniska, s ciljem očuvanja integriteta i njegove funkcije. Kroz napredak u kirurškim tehnikama i razvojem inovativnih instrumenata i implantata, postignut je značajan napredak u postizanju uspješnih popravka meniska. Studije su pokazale da rekonstrukcija meniska, u usporedbi s meniscektomijom, daje bolje dugoročne rezultate, uključujući poboljšane subjektivne ocjene, funkcionalne ishode i manji rizik od razvoja osteoartritisa. Nadalje, korištenje tehnika popravka "all-inside" pokazalo je povoljne rezultate, s usporedivim stopama zacjeljivanja i kraćim radnim vremenom u usporedbi s tradicionalnim tehnikama "inside-out". Međutim, važno je uzeti u obzir moguće komplikacije povezane sa šivanjem meniska, kao što su neurovaskularne ozljede, iritacija mekog tkiva i problemi povezani s implantatom. Pri odabiru najprikladnije tehnike popravka meniska potrebno je sagledati čimbenike specifične za pacijenta te karakteristike same pukotine. Sveukupno, tehnike šivanja i popravka meniska značajno su pridonijele očuvanju funkcije meniska i zdravlja zglobova. Kontinuirano istraživanje i napredak u ovom polju dodatno će poboljšati naše razumijevanje i optimizirati strategije liječenja za pukotine meniska, u konačnici poboljšavajući ishode i kvalitetu života pacijenata.

ZAHVALE

Želio bih izraziti iskrenu zahvalnost svom mentoru prof.dr.sc. Mislavu Jeliću na vodstvu i potpori tijekom cijelog procesa izrade ovog diplomskog rada. Njihova stručnost i predanost bili su ključni u oblikovanju kvalitete i smjera mog istraživanja. Dodatno, želim izraziti svoju zahvalnost Medicinskom fakultetu u Zagrebu na osiguranju potrebnih resursa i akademskog okruženja koji su omogućili uspješan završetak ovog rada.

LITERATURA

1. Ozeki N, Seil R, Krych AJ, Koga H. Surgical treatment of complex meniscus tear and disease: state of the art. *J ISAKOS Jt Disord Orthop Sports Med.* 2021 Jan;6(1):35–45.
2. Fox AJS, Wanivenhaus F, Burge AJ, Warren RF, Rodeo SA. The human meniscus: a review of anatomy, function, injury, and advances in treatment. *Clin Anat N Y N.* 2015 Mar;28(2):269–87.
3. Jacob G, Shimomura K, Krych AJ, Nakamura N. The Meniscus Tear: A Review of Stem Cell Therapies. *Cells.* 2019 Dec 30;9(1):92.
4. Stieven Filho E, Nunes CP, Rosa FM, Milcent PAA, Namba M, Albano MB. Minimally Invasive Meniscal Suture with Disposable Needle. *Rev Bras Ortop.* 2022 Jun;57(3):524–8.
5. Röddecker K, Edelmann M. [Arthroscopic meniscus suture]. *Langenbecks Arch Chir Suppl Kongressband Dtsch Ges Chir Kongr.* 1991;430–2.
6. Boyd KT, Myers PT. Meniscus preservation; rationale, repair techniques and results. *The Knee.* 2003 Mar;10(1):1–11.
7. Platzer W. Priručni anatomski atlas u tri sveska: Prvi svezak-Sustav organa za pokretanje. Vol. 10. izdanje. Zagreb: Medicinska Naklada; 2011.
8. Anatomija. 3., prerađeno izdanje. Zagreb: Medicinska Naklada; 2018.
9. Flandry F, Hommel G. Normal anatomy and biomechanics of the knee. *Sports Med Arthrosc Rev.* 2011 Jun;19(2):82–92.
10. Jalšovec D. Sustavna i topografska anatomija čovjeka. Zagreb: Školska knjiga; 2005.
11. Hassebrock JD, Gulbrandsen MT, Asprey WL, Makovicka JL, Chhabra A. Knee Ligament Anatomy and Biomechanics. *Sports Med Arthrosc Rev.* 2020 Sep;28(3):80–6.

12. Standring S, editor. Gray's anatomy: the anatomical basis of clinical practice. Forty-first edition. New York: Elsevier Limited; 2016. 1562 p.
13. Pećina M. Ortopedija. Zagreb: Naklada Ljevak; 2000.
14. Messner K, Gao J. The menisci of the knee joint. Anatomical and functional characteristics, and a rationale for clinical treatment. *J Anat.* 1998 Aug;193 (Pt 2)(Pt 2):161–78.
15. McDermott ID, Amis AA. The consequences of meniscectomy. *J Bone Joint Surg Br.* 2006 Dec;88(12):1549–56.
16. Johannsen AM, Civitarese DM, Padalecki JR, Goldsmith MT, Wijdicks CA, LaPrade RF. Qualitative and quantitative anatomic analysis of the posterior root attachments of the medial and lateral menisci. *Am J Sports Med.* 2012 Oct;40(10):2342–7.
17. Makris EA, Hadidi P, Athanasiou KA. The knee meniscus: structure-function, pathophysiology, current repair techniques, and prospects for regeneration. *Biomaterials.* 2011 Oct;32(30):7411–31.
18. Chahla J, Dean CS, Moatshe G, Mitchell JJ, Cram TR, Yacuzzi C, et al. Meniscal Ramp Lesions: Anatomy, Incidence, Diagnosis, and Treatment. *Orthop J Sports Med.* 2016 Jul;4(7):2325967116657815.
19. Fujishiro H, Tsukada S, Nakamura T, Nimura A, Mochizuki T, Akita K. Attachment area of fibres from the horns of lateral meniscus: anatomic study with special reference to the positional relationship of anterior cruciate ligament. *Knee Surg Sports Traumatol Arthrosc Off J ESSKA.* 2017 Feb;25(2):368–73.
20. Bryceland JK, Powell AJ, Nunn T. Knee Menisci: Structure, Function, and Management of Pathology. *CARTILAGE.* 2017 Apr;8(2):99–104.
21. Kusayama T, Harner CD, Carlin GJ, Xerogeanes JW, Smith BA. Anatomical and biomechanical characteristics of human meniscomfemoral ligaments. *Knee Surg Sports Traumatol Arthrosc Off J ESSKA.* 1994;2(4):234–7.

22. Yanagishita M. Function of proteoglycans in the extracellular matrix. *Acta Pathol Jpn.* 1993 Jun;43(6):283–93.
23. McDevitt CA, Webber RJ. The ultrastructure and biochemistry of meniscal cartilage. *Clin Orthop.* 1990 Mar;(252):8–18.
24. Petersen W, Tillmann B. Age-related blood and lymph supply of the knee menisci. A cadaver study. *Acta Orthop Scand.* 1995 Aug;66(4):308–12.
25. Stärke C, Kopf S, Petersen W, Becker R. Meniscal repair. *Arthrosc J Arthrosc Relat Surg Off Publ Arthrosc Assoc N Am Int Arthrosc Assoc.* 2009 Sep;25(9):1033–44.
26. Arnoczky SP, Warren RF. Microvasculature of the human meniscus. *Am J Sports Med.* 1982;10(2):90–5.
27. Gray JC. Neural and vascular anatomy of the menisci of the human knee. *J Orthop Sports Phys Ther.* 1999 Jan;29(1):23–30.
28. Yoon KH, Park KH. Meniscal Repair. *Knee Surg Relat Res.* 2014 Jun 30;26(2):68–76.
29. Noyes FR, Heckmann TP, Barber-Westin SD. Meniscus repair and transplantation: a comprehensive update. *J Orthop Sports Phys Ther.* 2012 Mar;42(3):274–90.
30. Musahl V, Citak M, O’Loughlin PF, Choi D, Bedi A, Pearle AD. The effect of medial versus lateral meniscectomy on the stability of the anterior cruciate ligament-deficient knee. *Am J Sports Med.* 2010 Aug;38(8):1591–7.
31. Greis PE, Bardana DD, Holmstrom MC, Burks RT. Meniscal injury: I. Basic science and evaluation. *J Am Acad Orthop Surg.* 2002;10(3):168–76.
32. Cavanaugh JT, Killian SE. Rehabilitation following meniscal repair. *Curr Rev Musculoskelet Med.* 2012 Mar;5(1):46–58.
33. Laible C, Stein DA, Kiridly DN. Meniscal Repair: *J Am Acad Orthop Surg.* 2013 Apr;21(4):204–13.

34. Maffulli N, Longo UG, Campi S, Denaro V. Meniscal tears. *Open Access J Sports Med*. 2010 Apr 26;1:45–54.
35. Karachalios T, Hantes M, Zibis AH, Zachos V, Karantanas AH, Malizos KN. Diagnostic accuracy of a new clinical test (the Thessaly test) for early detection of meniscal tears. *J Bone Joint Surg Am*. 2005 May;87(5):955–62.
36. Galli M, Ciriello V, Menghi A, Aulisa AG, Rabini A, Marzetti E. Joint line tenderness and McMurray tests for the detection of meniscal lesions: what is their real diagnostic value? *Arch Phys Med Rehabil*. 2013 Jun;94(6):1126–31.
37. Bronstein RD, Schaffer JC. Physical Examination of the Knee: Meniscus, Cartilage, and Patellofemoral Conditions. *J Am Acad Orthop Surg*. 2017 May;25(5):365–74.
38. Miller GK. A prospective study comparing the accuracy of the clinical diagnosis of meniscus tear with magnetic resonance imaging and its effect on clinical outcome. *Arthrosc J Arthrosc Relat Surg Off Publ Arthrosc Assoc N Am Int Arthrosc Assoc*. 1996 Aug;12(4):406–13.
39. Duchman KR, Westermann RW, Spindler KP, Reinke EK, Huston LJ, Amendola A, et al. The Fate of Meniscus Tears Left In Situ at the Time of Anterior Cruciate Ligament Reconstruction: A 6-Year Follow-up Study From the MOON Cohort. *Am J Sports Med*. 2015 Nov;43(11):2688–95.
40. Luvsannyam E, Jain MS, Leitao AR, Maikawa N, Leitao AE. Meniscus Tear: Pathology, Incidence, and Management. *Cureus*. 2022 May;14(5):e25121.
41. Doral MN, Bilge O, Huri G, Turhan E, Verdonk R. Modern treatment of meniscal tears. *EFORT Open Rev*. 2018 May;3(5):260–8.
42. Jeong HJ, Lee SH, Ko CS. Meniscectomy. *Knee Surg Relat Res*. 2012 Sep 30;24(3):129–36.
43. Ahmed AM, Burke DL. In-Vitro of Measurement of Static Pressure Distribution in Synovial Joints—Part I: Tibial Surface of the Knee. *J Biomech Eng*. 1983 Aug 1;105(3):216–25.

44. Mordecai SC. Treatment of meniscal tears: An evidence based approach. *World J Orthop.* 2014;5(3):233.
45. Williams RJ, Warner KK, Petrigliano FA, Potter HG, Hatch J, Cordasco FA. MRI evaluation of isolated arthroscopic partial meniscectomy patients at a minimum five-year follow-up. *HSS J Musculoskelet J Hosp Spec Surg.* 2007 Feb;3(1):35–43.
46. Karia M, Ghaly Y, Al-Hadithy N, Mordecai S, Gupte C. Current concepts in the techniques, indications and outcomes of meniscal repairs. *Eur J Orthop Surg Traumatol Orthop Traumatol.* 2019 Apr;29(3):509–20.
47. Kurzweil PR, Lynch NM, Coleman S, Kearney B. Repair of horizontal meniscus tears: a systematic review. *Arthrosc J Arthrosc Relat Surg Off Publ Arthrosc Assoc N Am Int Arthrosc Assoc.* 2014 Nov;30(11):1513–9.
48. Turman K, Diduch D. Meniscal Repair – *Indications and Techniques.* *J Knee Surg.* 2010 Jan 14;21(02):154–62.
49. Barber FA, McGarry JE. Meniscal Repair Techniques. *Sports Med Arthrosc Rev.* 2007 Dec;15(4):199–207.
50. Marigi EM, Till SE, Wasserburger JN, Reinholz AK, Krych AJ, Stuart MJ. Inside-Out Approach to Meniscus Repair: Still the Gold Standard? *Curr Rev Musculoskelet Med.* 2022 Aug;15(4):244–51.
51. Dave LYH, Caborn DNM. Outside-In Meniscus Repair: The Last 25 Years. *Sports Med Arthrosc Rev.* 2012 Jun;20(2):77–85.
52. Tršek D, Hašpl M, Starčević D, Tabak T. Current concept of the meniscal repair. *Med Flum.* 2015;51:154–74.
53. Golz AG, Mandelbaum B, Pace JL. All-Inside Meniscus Repair. *Curr Rev Musculoskelet Med.* 2022 Aug;15(4):252–8.

54. Malinowski K, Góralczyk A, Hermanowicz K, LaPrade RF. Tips and Pearls for All-Inside Medial Meniscus Repair. *Arthrosc Tech*. 2019 Feb;8(2):e131–9.
55. Turman KA, Diduch DR, Miller MD. All-inside meniscal repair. *Sports Health*. 2009 Sep;1(5):438–44.
56. Nepple JJ, Dunn WR, Wright RW. Meniscal Repair Outcomes at Greater Than Five Years: A Systematic Literature Review and Meta-Analysis. *J Bone Jt Surg-Am Vol*. 2012 Dec;94(24):2222–7.
57. Lutz C, Dalmay F, Ehkirch FP, Cucurulo T, Laporte C, Le Henaff G, et al. Meniscectomy versus meniscal repair: 10years radiological and clinical results in vertical lesions in stable knee. *Orthop Traumatol Surg Res*. 2015 Dec;101(8):S327–31.
58. Sochacki KR, Varshneya K, Calcei JG, Safran MR, Abrams GD, Donahue J, et al. Comparing Meniscectomy and Meniscal Repair: A Matched Cohort Analysis Utilizing a National Insurance Database. *Am J Sports Med*. 2020 Aug;48(10):2353–9.
59. Lee WQ, Gan JZW, Lie DTT. Save the meniscus – Clinical outcomes of meniscectomy versus meniscal repair. *J Orthop Surg*. 2019 May;27(2):230949901984981.
60. Xu C, Zhao J. A meta-analysis comparing meniscal repair with meniscectomy in the treatment of meniscal tears: the more meniscus, the better outcome? *Knee Surg Sports Traumatol Arthrosc*. 2015 Jan;23(1):164–70.
61. Paxton ES, Stock MV, Brophy RH. Meniscal Repair Versus Partial Meniscectomy: A Systematic Review Comparing Reoperation Rates and Clinical Outcomes. *Arthrosc J Arthrosc Relat Surg*. 2011 Sep;27(9):1275–88.
62. Grant JA, Wilde J, Miller BS, Bedi A. Comparison of Inside-Out and All-Inside Techniques for the Repair of Isolated Meniscal Tears: A Systematic Review. *Am J Sports Med*. 2012 Feb;40(2):459–68.
63. Vint H, Quartley M, Robinson JR. All-inside versus inside-out meniscal repair: A systematic review and meta-analysis. *The Knee*. 2021 Jan;28:326–37.

64. Elmallah R, Jones LC, Malloch L, Barrett GR. A Meta-Analysis of Arthroscopic Meniscal Repair: Inside-Out versus Outside-In versus All-Inside Techniques. *J Knee Surg.* 2019 Aug;32(08):750–7.