

# PET/CT u dijagnostici karcinoma prostate

---

Mioč, Bruno

Master's thesis / Diplomski rad

2023

Degree Grantor / Ustanova koja je dodijelila akademski / stručni stupanj: **University of Zagreb, School of Medicine / Sveučilište u Zagrebu, Medicinski fakultet**

Permanent link / Trajna poveznica: <https://um.nsk.hr/um:nbn:hr:105:682573>

Rights / Prava: [In copyright](#)/[Zaštićeno autorskim pravom.](#)

Download date / Datum preuzimanja: **2024-07-11**



Repository / Repozitorij:

[Dr Med - University of Zagreb School of Medicine Digital Repository](#)



SVEUČILIŠTE U ZAGREBU

MEDICINSKI FAKULTET

**Bruno Mioč**

**PET/CT u dijagnostici karcinoma prostate**

**Diplomski rad**



Zagreb, 2023.

Ovaj diplomski rad izrađen je u Klinici za nuklearnu medicinu i zaštitu od zračenja Kliničkog bolničkog centra Zagreb pod vodstvom prof.dr.sc Dražena Huića, dr. med. i predan je na ocjenjivanje u akademskoj godini 2022./2023.

## Popis i objašnjenje kratica korištenih u radu

**CT** – kompjutorizirana tomografija

**PET** – Pozitronska emisijska tomografija

**HU** – Hounsfieldova jedinica

**3D** – Trodimenzionalno

**PSA** – prostata specifični antigen

**DRP** – digitorektalni pregled

**BHP** – benigna hiperplazija prostate

**TRUS** – transrektalni ultrazvuk

**TNM** – *American Joint Committee on Cancer (AJCC)* i *The International Union Against Cancer (UICC)* sistem klasifikacije tumora

**PSMA** – prostata specifični membranozni antigen

**Ga-68-PSMA** – galij-68 prostata specifični membranski antigen

**F-18-NaF** – F-18natrijev fluorid

**FDG** – fluorodeoksiglukoza

**F-18-PSMA-1007** – F-18-prostata specifični membranozni antigen-1007

**MR** – magnetska rezonancija

**GS** – *engl. Gleason score*

# SADRŽAJ

1. Sažetak .....	
2. Summary .....	
3. Uvod .....	1
4. Metode PET/CT tehnike .....	2
4.1. Osnovna načela računalne tomografije .....	2
4.2. Osnovna načela pozitronske emisijske tomografije .....	3
4.3. Kobinirani uređaji.....	4
5. Anatomija i histologija prostate .....	5
5.1 Anatomija prostate .....	5
5.2 Histologija prostate.....	5
6. Karcinomi prostate.....	6
7. Dijagnostika karcinoma prostate .....	6
7.1. Konvencionalne metode dijagnostike karcinoma prostate .....	6
7.2. Stadijizacija i klasifikacija karcinoma prostate .....	7
8. PET/CT radiofarmaci u dijagnostici karcinoma prostate .....	10
8.1. C-11-kolin i F-18-kolin .....	10
8.2. F-18-NaF .....	11
8.3. Ga-68 PSMA .....	14
9. Metodološki aspekti PET/CT-a u dijagnostici karcinoma prostate .....	16
9.1. Priprema pacijenta za PET/CT pregled .....	16
9.2. Protokol skeniranja i dozimetrija.....	16
10. Indikacije za PET/CT karcinoma prostate.....	17
11. Usporedba PET/CT-a s drugim slikovnim metodama u dijagnostici tumora prostate.....	18
11.1. Usporedba s koštanom scintigrafijom .....	18
11.2. Usporedba s MR i PET/MR .....	19
12. Zaključak .....	21
13. Zahvale .....	22
14. Literatura .....	23
15. Životopis .....	31

# 1. Sažetak

## PET/CT u dijagnostici karcinoma prostate

Bruno Mioč

Pozitronska emisijska tomografija/kompjutorizirana tomografija (PET/CT) je nuklearno medicinska funkcionalna slikovna tehnika s dokazanom kliničkom vrijednošću, prvenstveno u onkologiji.

Kod karcinoma prostate, kao drugog najčešćeg karcinoma (nakon tumora pluća) i petog vodećeg uzroka smrti kod muškaraca u svijetu, PET/CT se pokazao kao obećavajući modalitet određivanja i primarnog i rekurentnog karcinoma prostate.

U PET/CT-u karcinoma prostate koristi se nekoliko radiofarmaka (radiofarmaceutski pripravci radionuklida) koju su pokazali visoku osjetljivost i specifičnost u detekciji karcinoma. Među njima najčešće korišteni radiofarmaci poput C-11-kolina, F-18-kolina, F-18-NaF-a (F-18 natrij fluorid) i Ga-68-PSMA (Ga-68-prostata specifični membranski antigen) istaknuli su se kao najučinkovitiji u otkrivanju primarnog karcinoma prostate, koštanih metastaza i udaljenih metastaza karcinoma prostate.

U usporedbi s ostalim slikovnim metodama, PET/CT se istaknuo kao bolja metoda snimanja karcinoma prostate, ponajviše zbog svoje raspoloživosti, efikasnosti kao i zbog ekonomske povoljnosti.

Ključne riječi: pozitronska emisijska tomografija/kompjutorizirana tomografija (PET/CT), karcinom prostate, radiofarmaci, F-18-kolin, Ga-68-PSMA

## 2. Summary

### PET/CT in prostate cancer diagnosis

Bruno Mioč

Positron emission tomography/computed tomography (PET/CT) is a nuclear medicine functional imaging technique with proven clinical value, primarily in oncology.

In prostate cancer, as the second most common cancer (after lung cancer) and the fifth leading cause of death in men worldwide, PET/CT has been shown to be a promising modality for the determination of both primary and recurrent prostate cancer.

In PET/CT of prostate cancer, several radiopharmaceuticals (radiopharmaceutical preparations of radionuclides) are used, which have shown high sensitivity and specificity in cancer detection. Among them, the most commonly used radiopharmaceuticals such as  $^{11}\text{C}$ -choline, F-18-choline, F-18-NaF (Sodium fluoride F-18) and Ga-68-PSMA (gallium-68 prostate specific membrane antigen) stood out as the most effective in detecting primary prostate cancer, bone metastases and distant metastases of prostate cancer.

Compared to other imaging methods, PET/CT stood out as a better method of imaging prostate cancer, mostly due to its availability, efficiency, and economic benefits.

Keywords: positron emission tomography/computed tomography (PET/CT), prostate cancer, radiopharmaceuticals, F-18-choline, Ga-68-PSMA

### 3. Uvod

Karcinom prostate veliki je javnozdravstveni problem diljem svijeta. S 1,3 milijuna novih slučajeva i 359 000 smrtnih slučajeva u 2018., rak prostate drugi je najčešći rak i peti vodeći uzrok smrti kod muškaraca u svijetu. To je najčešći rak kod muškaraca u više od polovine zemalja svijeta (105 od 185). (56)

Unatoč velikom napretku, trenutni dijagnostički modaliteti ne zadovoljavaju standarde potrebe za učinkovito liječenje i dijagnozu ove bolesti. Konkretno, potrebne su poboljšane strategije za lokaliziranje karcinoma unutar prostate pri primarnoj dijagnozi, identificiranje metastatskih žarišta, lokaliziranje žarišta rekurentne bolesti kod biokemijski relapsnog karcinoma prostate nakon primarnog liječenja i mjerenje odgovora na bolest u odnosu na inherentnu biologiju. (60)

Nedavno su se pojavile uzbudljive tehnike koje koriste PET u kombinaciji s CT-om, ne samo za određivanje stadija karcinoma prostate i procjenu metastatske proširenosti, već i za dijagnozu i odgovor na liječenje. (57)

Visoko osjetljivi PET skenira metabolički signal stanica raka koje aktivno rastu u tijelu, dok CT daje anatomsku sliku koja otkriva veličinu i oblik abnormalnih kancerogenih izraslina. Svako od navedenih snimanja samo po sebi ima svoja ograničenja, ali kada se rezultati skeniranja stope zajedno, oni daju najcjelovitiju sliku lokacije raka i metabolizma. Stoga PET/CT rezultira točnijom lokalizacijom područja karcinoma prostate, poboljšavajući dijagnostičku točnost i smanjujući broj invazivnih postupaka potrebnih tijekom praćenja, uključujući biopsije. (58)



## 4. Metode PET/CT tehnike

### 4.1. Osnovna načela računalne tomografije

Desetljećima su rendgenske snimke bile jedini oblik medicinskog oslikavanja, ali ljudska znatiželja i želja za poboljšanjem dijagnostike su rasli. Uvedeni su novi alati, a dvodimenzionalne slike ustupile su mjesto trodimenzionalnim slikama, četverodimenzionalnim slikama (trodimenzionalne slike u stvarnom vremenu), funkcionalnim slikama i molekularnim slikama. (1) Kompjuterizirana tomografija (CT), koja se obično naziva CT, radiološki je slikovni prikaz. Stroj su razvili fizičar Allan MacLeod Cormack i inženjer elektrotehnike Godfrey Hounsfield. Njihov razvoj donio im je Nobelovu nagradu za fiziologiju ili medicinu 1979. godine.(2)

CT se temelji na tankoj rendgenskoj zraci koja prolazi kroz tijelo u poprečnom presjeku uz rotaciju rendgenske cijevi oko pacijenta. Elektronički detektori koji su smješteni nasuprot rendgenskoj cijevi s druge strane pacijentova tijela konvertiraju izlazeće rendgenske zrake u električne impulse. Jakost impulsa ovisi o količini neapsorbiranih rendgenskih zraka koje su prošle kroz pacijenta. Ova elektronička informacija prenosi se u računalo koje izračunava apsorpciju rendgenskih zraka za svaki volumni element i prikazuje ga kao transverzalni presjek na ekranu. (4)

Slika se stvara pomoću piksela u skladu s količinom neapsorbiranih rendgenskih zraka koje su prošle kroz pacijenta i prikazuje se pomoću Hounsfieldovih jedinica (HU), koje se uspoređuju s poznatom gustoćom tkiva. Voda ima 0 HU, dok zrak ima negativnih 1000 HU, a kost je pozitivna i ima od 400 do 2000 HU. (3) Za bolju vizualizaciju i prikazivanje organa i organskih sustava možemo se koristiti kontrastnim metodama. U kontrastnim metodama koristimo kontrastna sredstva s različitim fizikalno-kemijskim svojstvima poput osmolalnosti, viskoznosti, naboja i topljivosti. Kontrastna sredstva se mogu aplicirati intravenski, oralno ili u nekim slučajevima inhalacijski. Osnovna podjela kontrastnih sredstava je podjela na negativna i pozitivna kontrastna sredstva. Negativna kontrastna sredstva, poput zraka, kisika, dušika i ugljičnog monoksida, slabije apsorbiraju rendgenske zrake od dijelova tijela i organa. Za razliku od negativnih, pozitivna kontrastna sredstva jače atenuiraju rendgenske zrake te se ona zbog niže cijene i manje toksičnosti češće koriste u suvremenoj radiologiji. (4)

Klinička značajnost CT-a se od njegovog otkrića sve više povećava. CT je često prva linija slikovnog modaliteta za otkrivanje i karakterizaciju infekcija, tumora, traumatskih ozljeda, poremećaja skeleta i vaskularnih poremećaja. (5)

CT-ov izum je liječnicima pružio informacije kako izbjeći nepotrebne laparotomije i uštedio milijune na troškovima zdravstvene zaštite. U konačnici, dobrobit za pacijenta nadmašuje rizik od zračenja pa je CT ostao glavni oslonac u kliničkoj dijagnozi bolesti. Tehnološki napredak CT skeniranja značajno je povećao brigu o pacijentima čineći je učinkovitijom i ekonomičnijom. (2)

## 4.2. Osnovna načela pozitronske emisijske tomografije

Do pred kraj prošlog stoljeća u nuklearnoj su medicini prevladavale klasične scintigrafske metode, u kojima su scintigrafi predstavljali dvodimenzijску projekciju trodimenzijske (3D) raspodjele radioaktivnosti u tijelu. Tijekom vremena kvaliteta scintigrama stalno je poboljšavana uvođenjem boljih detekcijskih sustava i uporabom radionuklida s boljim fizikalnim svojstvima. No, usprkos svemu, scintigrami ne mogu dati pouzdanu informaciju o veličini, obliku i položaju organa i patoloških detalja. Prema tomu, u nuklearnoj medicini se nametnuo zahtjev za boljim tehnikama snimanja koje bi omogućile punu 3D vizualizaciju. Uvođenje CT-a potaknut je razvoj emisijskih računalnih tomografija, među kojima je i pozitronska emisijska tomografija (PET). (6)

Osnovni princip pozitronske emisijske tomografije uključuje primjenu tvari označene izotopom koji emitira pozitron. Takve označene lijekove nazivamo radiofarmacima. Lijek je odabran tako da cilja na određeni metabolički put, a raspad izotopa koji emitira pozitron omogućuje praćenje metabolizma otkrivanjem anihilacijskog zračenja koje emitira pacijent.

Snimanje PET-om zasniva se na detekciji anihilacijskog zračenja. Anihilacijsko zračenje nastaje kada se materija pretvara u energiju. Ovaj fenomen nastaje kada negativno nabijeni elektron (negatron) i pozitivno nabijeni elektron (pozitron, emitiran tijekom raspada radionuklida koji emitira pozitron) dođu u kontakt. Nastali pozitron/negatron (materija) nestaje i zamjenjuju ga dva fotona (energija). Dok su elektroni osnovni sastojci našeg fizičkog svijeta, pozitroni (ili antielektroni) su vrlo rijetki. Nastaju raspadom jezgri s nedostatkom neutrona, koje se ne pojavljuju u prirodi. (7)

Razvoj ciklotrona 1930-ih pokazao je da je moguće generirati nove elemente s odabranim sastavom jezgri. Ciklotron je ekvivalent alkemičarskog "filozofskog kamena", budući da može transmutirati jedan element u drugi, čime se olakšava odvajanje nove jezgre od ciljane matrice. Također omogućuje proizvodnju jezgri s nedostatkom neutrona, tj. onih sklonih raspadu, emitiranju pozitrona. (7)

Upravo se PET temelji na detekciji dva fotona od 511 keV (kiloelektron volti) nastalih anihilacijom pozitrona i elektrona, odašiljani s mjesta anihilacije pod kutem 180°.

Detekcija dvaju fotona unutar uskog vremenskog okvira naziva se koincidenijski događaj (*engl. coincidence event*), a pretpostavka je da se anihilacija kojom su nastali fotoni dogodila negdje duže ravne linije između dva detektora. Različite vrste detektora detektiraju nastale fotone. Za detekciju fotona od 511 keV koriste se scintilacijski detektori izgrađeni od različitih kristala. Moderne PET-kamere većinom se koriste kristalima bizmutova germanata (BGO) te sve više i lutecijeva oksitortosilikata i gadolinijeva ortosilikata. (8)

Nakon detekcije u detektoru, svjetlosni fotoni se pretvaraju u električni impuls ili signal pomoću fotomultiplikatorske cijevi. Impuls se dalje pojačava pomoću linearnog pojačavača, sortira pomoću analizatora visine pulsa, a zatim registrira. Uz pomoć suvremene tehnologije registrirani signali se digitaliziraju i pohranjuju u memoriju računala prema određenim kriterijima, poput vremena sakupljanja implusa ili željenog ukupnog broja implusa, kako bi se dobila što kvalitetnija slika. (6,8)

### 4.3. Kombinirani uređaji

Kombinirano snimanje može se definirati kao kombinacija različitih tehnika snimanja. Velika prednost kombiniranog snimanja je mogućnost pružanja komplementarnih informacija. U slučaju PET/CT-a, molekularne informacije iz PET-a mogu se kombinirati s morfološkim informacijama iz CT-a u jednoj seriji snimanja i bez pomicanja pacijenta s kreveta za snimanje. Slike se stoga mogu spojiti s visokom točnošću i minimalnim izobličenjima ili zamućenjem nastalih pokretima, čime se olakšava analiza slike i PET kvantifikacija. Daljnja prednost PET/CT pristupa je mogućnost dobivanja koeficijenata prigušenja iz CT-a koji su potrebni za pouzdani popravak PET-presjeka zbog atenuacije fotona u tkivima, čime je omogućena bolja uočljivost nakupljanja radiofarmaka i pouzdanija kvantifikacija aktivnosti. Najveća poteškoća

kod ovakvih uređaja, s inženjerske točke gledišta, je precizna mehanička integracija u kombinaciji ovih dvaju sustava. (6,7)

## 5. Anatomija i histologija prostate

### 5.1 Anatomija prostate

Prostata ili predstojna žlijezda, neparan je organ veličine kestena. Nalazi se ispod mokraćnog mjehura, ispred rektuma, a iza simfize. Sa simfizom je povezuje vezivno tkivo, *lig. puboprostaticum*. Kroz prostatu prolazi odozgo prema dolje i od natrag prema naprijed, početni dio mokraćne cijevi. Prostata je okružena čvrstom fibrozom ovojnicom, koja sadržava glatke mišićne stanice. Nova klasifikacija tj. podjela prostate prema McNealu dijeli žlijezdu u pet zona u odnosu prema uretri: rubna, središnja, periuretralna, prijelazna i prednja zona. Rubna zona tvori najveći dio organa (70%), središnja zona čini drugi najveći dio organa, te tu leže *ductus ejaculatoris* i *utrrikulus prostaticus*. Periuretralna zona je usko područje građeno od uretralnih žlijezda, dok je prednja zona, zona bez žlijezda. Prijelazna zona se nalazi između periuretralne i rubne zone. Vaskularizacija prostate je dvojna. Arterijski opskrba dolazi od *a. vesicalis inferior* i *a. rectalis media*, a venska odvodnja ide preko *plexus venosi vesicalis* i *prostaticus* u *vv. vesicalis*. Limfa iz prostate ide u unutarnje iiljačne i sakralne limfne čvorove, *nodi lyphoidei iliaci interni* i *nodi limphoidei sacrales*. Simpatička inervacija dolazi iz donjeg hipogastričnog spleta, a stimulira istiskivanje žljezdanog sekreta u uretru.(9,10)

### 5.2 Histologija prostate

Prostata je skup od 30 do 50 razgranjenih tubuloalveolarnih žlijezda. Odvodni kanali otvaraju im se u dno mokraćne cijevi, koja prolazi kroz prostatu. Tubuloalveolarne žlijezde prostate čini kubični ili višeredni cilindrični epitel. Žljezdane dijelove okružuje oblina fibromuskularna stroma. Pregrade koje polaze od čahure prodiru u žlijezdu i dijele ju u režnjeve, koji su u odrasla muškarca nejasno odijeljeni. (13)

## 6. Karcinomi prostate

Karcinom prostate drugi je najčešći karcinom i peti vodeći uzrok smrti kod muškaraca u svijetu u 2020. godini. (11) Prema podacima iz Hrvatskog nacionalnog registra za rak u Hrvatskoj je 2014. bilo 1708 novih slučajeva raka prostate. Incidencija raka prostate (standardizirana po Europskoj standardnoj populaciji) iznosila je 64,8/100 000, što Hrvatsku stavlja negdje u sredinu po incidenciji raka prostate među članicama Europske unije. (12)

Etiologija raka prostate još nije u potpunosti objašnjena, no postoje dokazani čimbenici rizika za nastanak raka prostate. Visok unos kalcija i manjak vitamina D, uz dob i prehranu bogatu mesom i mliječnim proizvodima glavni rizici su za nastanak karcinoma prostate. (14) Patohistološki, najčešće je riječ o adenokarcinomu podrijetlom iz acinarnih stanica prostate, a rijetko je u pitanju karcinom urotela (prijelaznog epitela), rabdomiosarkom ili lejomiosarkom. (15)

Ovisno o stupnju proširenosti bolesti se razlikuje klinička slika karcinoma prostate. Većina slučajeva karcinoma prostate otkrije se oportunističkim probirom asimptomatskih muškaraca. Manji broj pacijenata u kojih se razviju simptomi obično se žali na smetnje mokrenja, slične onima kod benigne hiperplazije prostate (BPH), poput opstruktivnih i iritativnih smetnji mokrenja te hematurije. U pacijenata u kojih nije ranije detektiran karcinom prostate i bolest više nije lokalizirana moguća je i pojava udaljenih metastaza kao prvih simptoma koji se očituju kao bol u kralježnici ili patološka fraktura zahvaćene kosti. (16)

## 7. Dijagnostika karcinoma prostate

### 7.1. Konvencionalne metode dijagnostike karcinoma prostate

Od konvencionalnih metoda dijagnostike karcinoma prostate najznačajnije su digitorektalni pregled (DRP), vrijednost serumskog prostata specifičnog antigena (PSA) i biopsija prostate.

DRP je ustaljeni klinički pregled kod bolesti prostate kojim se prostata palpira, ispituje njezina veličina i postojanje čvorića, koji se osjete dodirrom s rektalne strane prostate. Prema L. Naji i sur., 2018. (17) i njihovim podacima metaanalize, DRP se zbog nespecifičnosti ne preporučuje

kao jedna od metoda za rutinski probir raka prostate u primarnoj zdravstvenoj zaštiti, kako bi se smanjilo nepotrebno dijagnostičko testiranje, pretjerane dijagnoze i pretjerano liječenje. Stoga je određivanje vrijednosti PSA sigurnija metoda probira.

PSA pripada skupini gena za ljudski kalikrein koji je lokaliziran na lokusu q13.2–q13.4 na dugom kraku ljudskog kromosoma 19. PSA ima aktivnost serin proteaze te je još poznat pod nazivom kalikrein III ili semenogelaza. PSA proizvode stanice cilindričnog epitela tkiva prostate. Djeluje na proteine semenogelin i fibronektin koji sjemenoj tekućini daju konzistenciju gela. (18)

Za testiranje razine serumskog PSA uzimaju se uzorci venske krvi. Normalna vrijednost iznosi 0-4 ng/mL, a razina PSA iznad 4 ng/mL sugerira da je pacijentu potrebno dodatno testiranje. (19) Pacijenti s razinama PSA između 4 ng/mL i 10 ng/mL imaju otprilike 25% šanse da dobiju rak prostate, a ako je PSA veći od 10 ng/mL mogućnost raka prostate je 50%. (20)

PSA je specifičan za prostatu, a ne za rak prostate; stoga razine antigena specifične za prostatu mogu ukazivati na benigne promjene, kao što su benigna hiperplazija prostate (BHP) i prostatitis, a ne na rak prostate, a zabilježeno je da muškarci koji nemaju rak prostate također mogu imati povišene razine PSA. (21) TRUS (transrektalni ultrazvuk ) biopsijom te njezinom patohistološkom obradom postavlja se konačna dijagnoza raka prostate dobivenog iz uzorka tkiva.

## 7.2. Stadijizacija i klasifikacija karcinoma prostate

Prema Gleasonovu sustavu, razlikujemo pet histoloških obrazaca rasta ili gradusa (*engl. Gleason pattern/grade*) koji se označavaju brojevima od 1 do 5, pri čemu manji broj znači bolji stupanj diferenciranosti. Gleason je pokazao da prognoza karcinoma prostate korelira sa zbrojem dviju najzastupljenijih komponenata tumora. Stoga u svakoj biopsiji u kojoj se nađe karcinom prostate treba odrediti Gleasonov gradus za dva najzastupljenija histološka obrasca (primarni i sekundarni). Zbrajanjem vrijednosti primarnog i sekundarnog obrasca dobije se Gleasonov zbroj. (22)

Osim klasifikacije Po Gleasonovom zbroju, svakako je najznačajnija TMN klasifikacija tumora prostate koja je ustaljena klinička praksa. (39)

**Tablica 1:** TNM klasifikacija adenokarcinoma prostate (39)

T – primarni tumor	Primarni tumor se ne može procijeniti	TX
	Nema dokaza primarnog tumora	T0
	Klinički neprimjetan tumor koji nije palpabilan	T1
	Slučajni histološki nalaz tumora u 5% ili manje reseciranog tkiva	T1a
	Slučajni histološki nalaz tumora u više od 5% reseciranog tkiva	T1b
	Tumor identificiran biopsijom iglom (npr. zbog povišenog PSA)	T1c
	Tumor koji je palpabilan i ograničen unutar prostate	T2
	Tumor zahvaća polovicu jednog reznja ili manje	T2a
	Tumor zahvaća više od polovice jednog reznja, ali ne oba reznja	T2b
	Tumor zahvaća oba reznja	T2c
	Tumor se proteže kroz kapsulu prostate*	T3
	Ekstrakapsularno proširenje (jednostrano ili obostrano)	T3a

	uključujući mikroskopski mjehur, zahvaćenost vrata	
	Tumor zahvata sjemene mjehurić(e)	T3b
	Tumor je fiksiran ili napada susjedne strukture osim sjemenih mjehurića: vanjski sfinkter, rektum, mišiće levatore i/ili zid zdjelice	T4
N - Regionalni limfni čvorovi	Regionalni limfni čvorovi se ne mogu procijeniti	NX
	Nema metastaza u regionalnim limfnim čvorovima	N0
	Metastaze u regionalnim limfnim čvorovima	N1
M – udaljene metastaze	Nema udaljenih metastaza	M0
	Udaljene metastaze	M1
	Metastaze u neregionalnim limfnim čvorovima	M1a
	Koštana metastaza(e)	M1b
	Ostale metastaze	M1c

\* Invazija u vrh prostate ili u (ali ne izvan) kapsulu prostate nije klasificirana kao T3, već kao T2.



## 8. PET/CT radiofarmaci u dijagnostici karcinoma prostate

Pozitronska emisijska tomografija ima jasnu prednost u odnosu na konvencionalno snimanje u zbog svoje jedinstvene sposobnosti neinvazivnog ispitivanja metaboličkih i molekularnih procesa *in vivo*. Ovi procesi uključuju promjene u metabolizmu glukoze, aminokiselina i masnih kiselina, statusu receptora, staničnoj proliferaciji, hipoksiji tumora i protoku krvi. Nekoliko PET markera aktivno je u ranom i kasnom stadiju raka prostate. Među njima su Ga-68-PSMA (galij-68 prostata specifični membranski antigen), kolin (C-11-kolin i F-18-kolin) i F-18-natrijev fluorid (F-18-NaF) najopsežnije proučavani. Kolin se izdvaja iz velike količine podataka kao vrijedan alat za procjenu ranog raka prostate, dok se čini da Ga-68-PSMA i F-18-NaF imaju veću korist u uznapredovanoj bolesti. (23)

### 8.1. C-11-kolin i F-18-kolin

Kolin je jedna od komponenti fosfatidilkolina, esencijalnog elementa fosfolipida u staničnoj membrani. Kako je zloćudna bolest karakterizirana povećanom proliferativnom aktivnošću, unos kolina u tumorskoj stanici je povećan pa kolin može poslužiti kao marker za proliferaciju stanica. Pozadina povećanog unosa kolina kod karcinom prostate nije do kraja razjašnjena. (29)

Općenito se smatra da dva radioaktivno obilježena oblika kolina daju slične informacije, pri čemu se prednost daje C-11 označenom kolinu jer se minimalno izlučuje mokraćom, dok je spoj F-18-kolin pogodniji za komercijalnu upotrebu zbog svojeg duljeg poluzivota. (23)

Samper Ots P. i sur. (2019) proveli su retrospektivno istraživanje na 269 pacijenata kojima je dijagnosticiran i liječen karcinom prostate. Svi pacijenti su bili podvrgnuti PET/CT-u s F-18-kolinom kao radiofarmakom. Stopa otkrivanja tumora s F-18-kolinskim PET-CT-om iznosila je 74%, otkrivanje oligometastatske bolesti u 10,1%, bolest limfnih čvorova/metastaza u 33%, a promjena terapijske indikacije dogodila se u 62,8% slučajeva. (30)

Prema istraživanju koje su proveli Giovacchini G. i sur. (2019) dokazali su da C-11-kolin PET/CT može predvidjeti preživljenje bolesnika s rakom prostate s PSA < 1 ng/ml. Ova retrospektivna studija uključila je 210 pacijenata s karcinomom prostate liječenih radikalnom prostatektomijom koji su bili podvrgnuti C-11-kolin PET/CT-u. C-11-kolin PET/CT bio je

pozitivan u 43/210 bolesnika (20,5%). Bolesnici s pozitivnim C-11-kolinskim PET/CT-om imali su, u odnosu na bolesnike s negativnim C-11-kolinskim PET/CT-om, viši PSA, napredniji patološki stadij i češće su primali terapiju nakon PET/CT-a. U bolesnika s pozitivnim C-11-kolin PET/CT-om, medijan preživljenja bio je 13,4 godine (95% CI: 9,9-16,8 godina). 10-godišnja vjerojatnost preživljenja za bolesnike s negativnim C-11-kolinskim PET/CT-om i za bolesnike s pozitivnim C-11-kolinskim PET/CT-om bile su 86,0% (95% CI: 80,7%–91,3%) i 63,6% (95% CI: 54,5– 72,7%). (31)

Molekularni PET/CT prikaz s C-11- ili F-18-kolinom obilježenim derivatima sve se više koristi, ali je njegova uloga u dijagnozi i početnom stadiju karcinoma prostate kontroverzna zbog ograničenja u osjetljivosti i specifičnosti za otkrivanje primarnog karcinoma prostate. Za određivanje stadija T (po TNM klasifikaciji), funkcionalna MR (magnetska rezonancija) je bolja od C-11- ili F-18-kolinskog PET/CT-a. Za određivanje stadija N, C-11- ili F-18-kolin PET/CT može pružiti potencijalno korisne informacije koje mogu utjecati na planiranje liječenja. Za otkrivanje koštanih metastaza, C-11- ili F-18-kolin PET/CT ima obećavajuće rezultate, međutim, u smislu isplativosti, rutinska uporaba C-11- ili F-18-kolin PET/CT-a još uvijek je diskutabilna. C-11- ili F-18-kolin PET/CT može se koristiti u visokorizičnom karcinomu prostate prije planiranja liječenja zračenjem, potencijalno utječući na planiranje liječenja (npr. u vezi s povećanjem doze). (24)

## 8.2. F-18-NaF

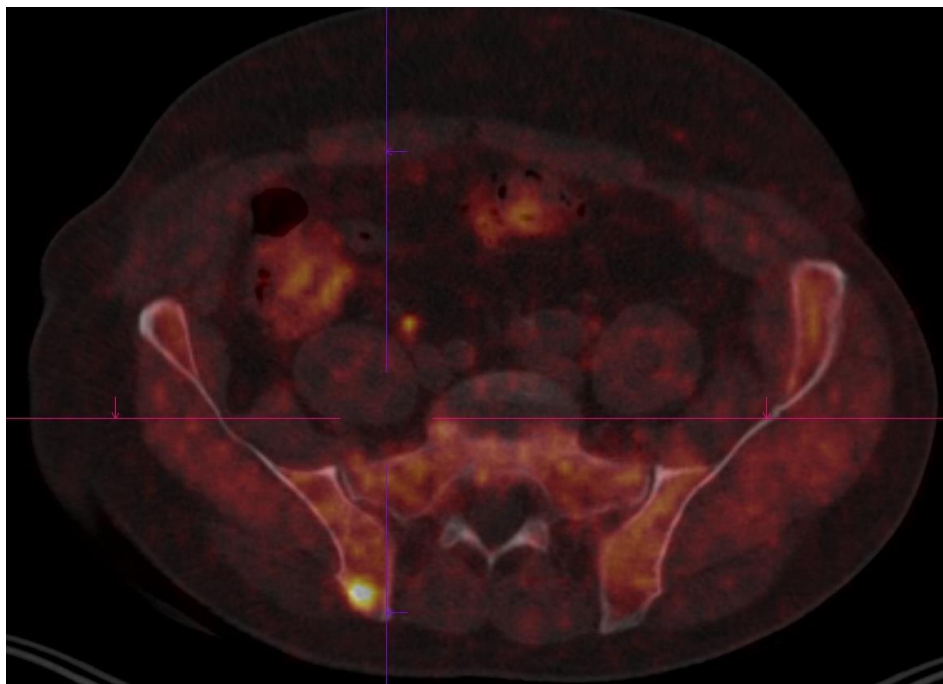
F-18-NaF PET ili PET/CT dobro je uspostavljen i validiran alat za kvalitativno i kvantitativno snimanje. PET ili PET/CT snimanje kostiju s vremenom će zamijeniti konvencionalne scintigrafske tehnike temeljene na Tc-99m dijagnostici.(35)

Slično drugim radiofarmacima obilježenim s F-18, F-18-NaF proizvodi ciklotron i ima približno poluživot od 110 minuta. Fiziološki, pokazuje osteoblastičnu aktivnost i nakuplja se na mjestima stvaranja nove kosti. Mehanizam nakupljanja F-18-NaF, poput Tc-99m-metilen difosfonata, je kemisorpcijom u hidroksiapatit, s rezultirajućom pretvorbom u fluoroapatit i hidroksilnu skupinu. (32)

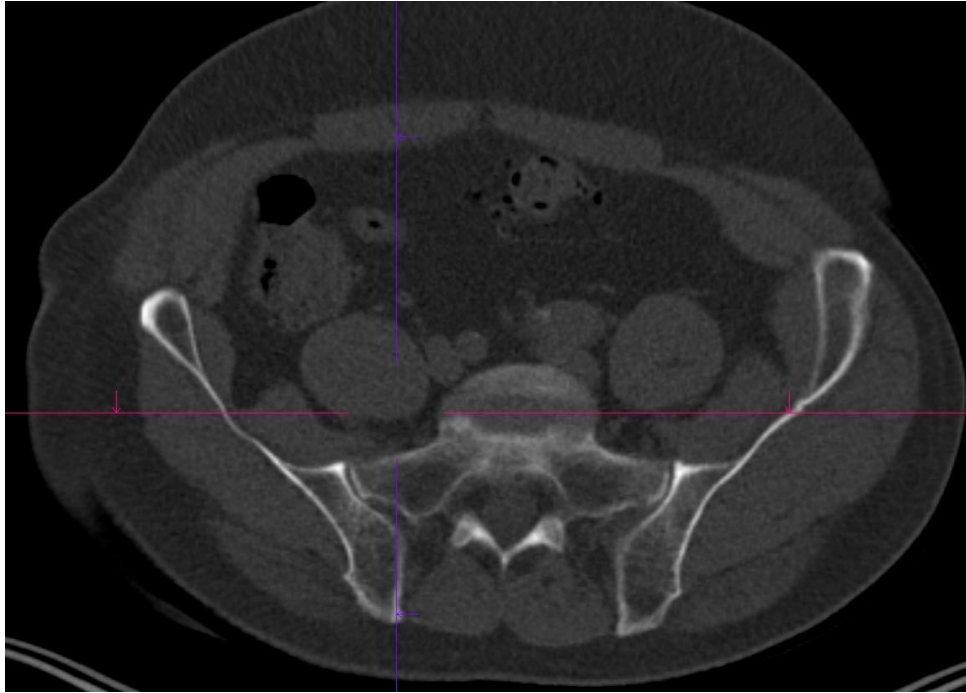
F-18-NaF PET/CT precizniji je od tradicionalne planarne scintigrafije kosti ili SPECT/CT, proizvodi slike vrhunske kvalitete i omogućuje veći protok pacijenata. Dio CT-a s niskom

dozom dobar je u isključivanju benigne bolesti, a veća točnost smanjuje broj dodatnih pretraga (npr. obična radiografija ili dijagnostički CT ili MR skeniranje). Također se mora imati na umu ograničenja F-18-NaF, uključujući mali broj lažno pozitivnih rezultata i povećanje doze zračenja pri korištenju ovog radiofarmaka. Glavni izazovi pri snimanjau s F-18-NaF-om u široj upotrebu su njegova visoka cijena i nedostatak svijesti kliničara o postupku. (25)

U usporedbi s konvencionalnom scintigrafijom kostiju, F-18-NaF PET/CT je osjetljiviji i specifičniji za otkrivanje koštanih metastaza raka prostate. U komparativnoj studiji Even-Sapir E. i sur. (2006) (33), izračunata osjetljivost i specifičnost za planarnu scintigrafiju kosti bila je 70% odnosno 57%, u usporedbi sa 100% i 100% za F-18-NaF PET/CT.(33)



**Slika 1.** PET/CT F-18-kolinom, metastaza u desnoj crijevnoj kosti,  
Klinički zavod za nuklearnu medicinu i zaštitu od zračenja KBC Zagreb



**Slika 2.** Negativan CT, prikaz istog pacijenta kao na slici br.1 (vidi slika 1),

Klinički zavod za nuklearnu medicinu i zaštitu od zračenja KBC Zagreb

Još jedna uloga F-18-NaF PET/CT-a je procjena odgovora na liječenje u bolesnika s metastatskim rakom prostate (34). Međutim, privremene studije treba uzimati s oprezom zbog mogućeg pretjeranog tumačenja bolesti. U nedavnoj studiji, Kairemo K. i sur. (2020) pokazali su da je fenomen bljeska (*engl. flare phenomenon*) uočen kod 3 od 6 pacijenata koji su bili podvrgnuti privremenom F-18-NaF PET/CT-u nakon prvog ciklusa liječenja Ra-223-dikloridom. Autori su sugerirali da bi praćenje terapijskog odgovora pomoću F-18-NaF PET/CT moglo pružiti bolje informacije nakon završetka liječenja. (59)

Kombinacijom F-18-NaF radiofarmaka s drugim radiofarmacima u određenim istraživanjima se također pokazala učinkovitom u detekciji koštanih metastaza karcinoma prostate. Simoncic U. i sur. (2015) su u svom istraživanju kombinirali F-18-NaF i F-18-FDG (F-18-fluorodeoksiglukozom) kod pacijenata s metastazama karcinoma prostate nakon radikalne prostatektomije. Kombinacija F-18-NaF/F-18-FDG ima jednak doprinos oba obilježivača formiranju slike kada je omjer F-18-NaF:F-18-FDG 1:5. Usprkos tomu, u ovom području, kombinacije radiofarmaka, nedostaje kliničkih ispitivanja. (36)

### 8.3. Ga-68 PSMA

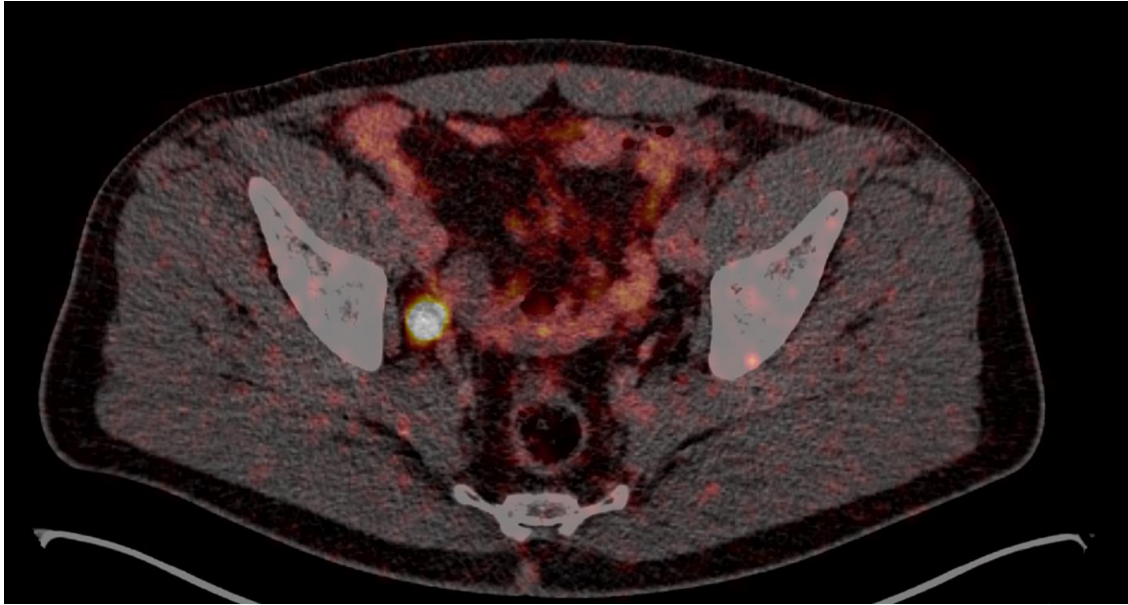
U 1990-ima, prostata-specifični membranski antigen (PSMA) identificiran je kao protein vezan za staničnu membranu koji pokazuje prekomjernu ekspresiju u stanicama prostate. (37)

Iako epitelne stanice prostate i benigna intraepitelna neoplazija prostate visokog stupnja također pokazuju povećanu ekspresiju PSMA, PSMA je višestruko pojačan u adenokarcinomu prostate i njegovim metastazama. (38,27)

Fiziološka biodistribucija radioaktivno obilježenog PSMA, koji trenutno uglavnom koristi Ga-68, uključuje žlijezde slinovnice i suzne žlijezde, tanko crijevo, jetru i slezenu. Također se može unijeti, u manjoj mjeri, u normalno tkivo prostate. (26,28)

U velikom retrospektivnom istraživanju koje su proveli Afshar-Oromieh A. i sur. (2017) u kojoj je sudjelovalo 1007 pacijenata, pacijenti su podvrgnuti PET/CT-u jedan sat nakon aplikacije Ga-68-PSMA. U 801 od 1007 pacijenata (79,5%) najmanje jedna lezija karakteristična za rekurentni karcinom prostate otkrivena je na Ga-68-PSMA-11 PET/CT. Osjetljivost temeljena na pacijentu je stoga bila 79,5% (95% CI: 77,0% - 81,9%). Iz navedenog se zaključuje da Ga-68-PSMA-11 PET/CT može otkriti rekurentni karcinom prostate u visokom postotku bolesnika s rekurentnim karcinomom prostate. (40)

Istraživanje kojeg su proveli Roach PJ i sur. (2018) (41) pokazuje da Ga-68-PSMA PET/CT snimanje otkriva bolest na koju se ranije nije sumnjalo i kako Ga-68-PSMA PET/CT može utjecati na planirano kliničko liječenje kod velikog broja pacijenata s karcinomom prostate. Od ukupno 431 pacijenata, 108 pacijenata bili su na PET/CT snimanju s Ga-68-PSMA kao radiofarmakom za primarno stadiziranje bolesti niskog i srednjeg rizika, a ostalih 323 pacijenata su snimana u svrhu ponovnog stadiranja karcinoma prostate. Ovo istraživanje je pokazalo da Ga-68-PSMA PET/CT ima veliki utjecaj na namjeru i tijek liječenja, jer je u 51% pacijenata došlo do promjene planiranog liječenja karcinoma prostate.



**Slika 3:** Prikaz Ga-68 PSMA PET/CT-a, metastaza u limfni čvor uz vanjske krvne ilijačne žile desno,

Klinički zavod za nuklearnu medicinu i zaštitu od zračenja KBC Zagreb

U istraživanju kojeg su proveli Kuten J. I sur. (2020) (42) izravno su usporedili učinkovitosti Ga-68-PSMA-11 i F-18-PSMA-1007 (F-18-prostata specifični antigen-1007) u određivanju stadija srednjeg i visokorizičnog karcinoma u istih pacijenata koristeći histopatološku i imunohistokemijsku analizu kao referentni standard. Rezultati ovog istraživanja pokazuju dobru podudarnost između ovih radiofarmaka. Oba radiofarmaka su bila podjednako dobra i pokazala su visoku točnost u otkrivanju dominantne intraprostatske lezije. S obzirom na gotovo jednak učinak ova dva radiofarmaka, ova preliminarna studija ipak predlaže rutinsku upotrebu F-18-PSMA-1007 umjesto Ga-68-PSMA-11 za određivanje stadija karcinoma prostate kod pacijenata jer F-18-PSMA-1007 može otkriti dodatne lezije niskog stupnja ograničene kliničke važnosti. No zbog nedostupnosti F-18-PSMA-1007 u većini kliničkih centara, Ga-68-PSMA-11 ostaje radiofarmak prvog izbora.

## 9. Metodološki aspekti PET/CT-a u dijagnostici karcinoma prostate

### 9.1. Priprema pacijenta za PET/CT pregled

Priprema pacijenta za PET cijelog tijela detaljno je opisana u istraživanju koje su proveli Hamblen i Lowe (2003). (43) Ova priprema se koristi i kod pacijenata koji su upućeni na PET/CT pregled karcinoma prostate.

Pacijenta treba ispitati o alergijama na CT kontrastna sredstva na bazi joda, ako će se ona primjenjivati intravenozno tijekom PET/CT studije zbog moguće alergijske reakcije. Oralna kontrastna sredstva, s druge strane, obično ne zahtijevaju posebnu premedikaciju ili testiranje. (43)

Prije pregleda, pacijenti bi trebali ukloniti sav metal (npr. narukvice, aparatić za zube, hlače s patentnim zatvaračima, itd.) koji bi mogli dovesti do artefakata na CT-u. Pacijenti moraju biti udobno smješteni na pomičnom stolu za pregled. Nekoliko PET/CT tomografa nudi ujednačen portalni otvor od 70 cm, veći od standardnog PET otvora od 60 cm. Pacijenti se trebaju smjestiti u veći otvor s rukama podignutim iznad glave, što je standardna praksa u CT pregledu. Pacijente treba poduprijeti odgovarajućim pomagalima za pozicioniranje (npr. oslonci za koljena, glavu i vrat te ruke) kako bi se ograničilo nevoljno kretanje koje može dovesti do općeg ili lokalnog neusklađenosti tijekom kombiniranih pregleda. (44)

### 9.2. Protokol skeniranja i dozimetrija

Kako se radiofarmaci razlikuju po svojim kemijskim i fizikalnim svojstvima, tako se razlikuje i njihovo doziranje.

Prije same intravenozne injekcije Ga-68 PSMA kao radiofarmaka potrebna je hidratacija pacijenta npr. oralni unos 500 mL vode 2 h prije akvizicije. U ovom slučaju, nakon injekcije radiofarmaka, ispire se mjesto injekcije s najmanje istom količinom fiziološke otopine te pacijent čeka 60 minuta (prihvatljivi raspon čekanja je od 50 do 100 minuta) pa se nakon toga

poziva na snimanje. Aktivnost bi trebala iznositi 1.8-22 MBq/kg. Brzina kretanja kreveta kod Ga-68 PSMA 3 – 4 min/pozicija kreveta (ovisno o apliciranju aktivnosti). (62)

Kod primjene C-11 kolina, čija aktivnost treba iznositi približno 350 MBq, također je potrebna hidratacija pacijenta prije intravenozne aplikacije radiofarmaka. Pacijent čeka 10 minuta nakon kojih se poziva na snimanje. Brzina kretanja kreveta iznosi 1.5 – 2.5 kreveta/poziciji. U oba slučaja koristi se niskodozni CT od baze lubanje do gornje trećine natkoljenica (*engl. "torso imaging"*) i pacijenti trebaju uzdignuti ruke iznad glave kako bi se smanjile greške koje mogu nastati tijekom samog snimanja. (63)

## 10. Indikacije za PET/CT karcinoma prostate

Europsko udruženje urologije (EAU), Europsko udruženje za nuklearnu medicinu (EANM), Europsko društvo za radioterapiju i onkologiju (ESTRO), Europsko društvo urogenitalne radiologije (ESUR) i Međunarodno gerijatrijsko društvo onkologije (SIOG) predstavili su 2020. godine najnovije smjernice o probiru, dijagnozi i lokalnom liječenju klinički lokaliziranog raka prostate. (54)

PET/CT je najvažniji u procjeni proširenosti bolesti prije terapije u visokorizičnih bolesnika (PSA viši od 20 nmol/l; GS 8 i viši) radi daljnje odluke o liječenju, s naglaskom na nodalne i udaljene metastaze karcinoma.

Druga važna indikacija je biokemijski relaps bolesti kada PSA nakon provedenog kirurškog zahvata – totalne prostatektomije poraste iznad 0,2 nmol/l ili nakon radioterapije iznad 2 nmol/l kada se koristi Ga-68-PSMA kao radiofarmak. FCH PET/CT je indiciran kod pacijenata s biokemijskim relapsom bolesti, također nakon totalne prostatektomije ili ako nakon radioterapije PSA poraste iznad 1 nmol/L (61)

Fendler WP. i sur. (2023) prikazali su smjernice i indikacije za PSMA PET/CT-a kod karcinoma prostate. U rutinskoj upotrebi PSMA PET/CT-a se koristi za određivanje početnog stadija raka prostate, lokalizaciju rekurentnog i relapsnog raka prostate i lokalizaciju nemetastatskog kastracijski rezistentnog karcinoma prostate. Potencijalno se ovaj PET/CT može također



koristiti za točno usmjeravanje biopsije prostate, za prikaz metastatskog karcinoma prostate i za praćenje sustavnog liječenja metastatskog karcinoma prostate. (60)

Prema istraživanju kojeg su proveli Huić D. i sur. (2022) na Kliničkom zavodu za nuklearnu medicinu i zaštitu od zračenja KBC Zagreb od travnja 2021. učinjeno je više od 100 Ga-68-PSMA PET/CT pretraga. Postotak pozitivnih nalaza je 56% (56/100 studija). Lokalni recidiv bolesti nađen je u 16,07% pozitivnih studija, limfni čvorovi su bili zahvaćeni u 73,21%, dok su metastaze u kostima nađene u 30,36% pozitivnih studija. U pacijenata s GS (*engl. Gleason score*) 7 pozitivan nalaz PSMA PET studija je nađen u 51,61%, s GS 8 – 53,33% i u pacijenata s GS 9 u 70% studija. U pacijenata s biokemijskim relapsom unutar godine dana od radikalne prostatektomije 93% studija je bilo pozitivno, dok je u grupi pacijenata s dužim periodom od operacije i biokemijskog relapsa broj pozitivnih nalaza pao ispod 44%. (55)

Iz navedenog se zaključuje kako je PET/CT koristan u otkrivanju nodalnih i udaljenih metastaza karcinoma prostate, kao i u karcinomima prostate u kojih GS veći od 6.

## 11. Usporedba PET/CT-a s drugim slikovnim metodama u dijagnostici tumora prostate

### 11.1. Usporedba s koštanom scintigrafijom

Scintigrafija kostiju je najčešće korištena metoda za procjenu koštanih metastaza raka prostate (33). Može otkriti metastaze u kostima s dobrom osjetljivošću i može provesti pregled kostura cijelog tijela, međutim, lažno pozitivni rezultati su skloni pojavljivanju zbog poteškoća u prepoznavanju jesu li lezije benigne ili zloćudne tj. teško je razlikovati tumore kostiju, traume, degenerativne promjene i infekcije. (45,46)

U meta analizi koju su proveli Guohua S. i sur. (2014) analizirali su ukupno 18 članaka koji se sastoje od devet istraživanja za kolinski PET/CT, tri istraživanja za koštani SPECT (kompjuterizirana tomografija emisijom jednog fotona), šest istraživanja za MR (magnetska rezonancija) i dvanaest istraživanja za mTc-99m-MDP (99m- tehnecij metilen difosfonat) koštanu scintigrafiju te usporedili navedene metode snimanja kod pacijenata s karcinomom

prostate. Koštana scintigrafija u usporedbi s kolinskim PET/CT-om pokazala je manju skupnu osjetljivost i manju skupnu specifičnost za detekciju koštanih metastaza karcinoma prostate. Skupne osjetljivosti upotrebom kolinskog PET/CT-a i koštane scintigrafije bile su 0,87 (95 % CI, 0,79–0,93) i 0,79 (95 % CI, 0,73–0,83), a skupne specifičnosti za otkrivanje koštanih metastaza pomoću kolinskog PET/CT-a i koštane scintigrafije bile su 0,97 (95 % CI, 0,93–0,99) i 0,82 (95 % CI, 0,78–0,85). (48)

Sistematični pregled literature i meta analiza koju su proveli Jing Z. i sur. (2019) su pokazali slične rezultate. U njihovom istraživanju, nakon eliminacijskim kriterija, analizirano je ukupno 24 istraživanja. Usporedili su PSMA-PET/CT, kolin-PET/CT, NaF-PET/CT, MR i koštanu scintigrafiju. Koštana scintigrafija je imala najmanju skupnu osjetljivost 0.86 (95% CI: 0.76–0.92) i najmanju skupnu specifičnost u otkrivanju koštanih metastaza kod bolesnika oboljelih od karcinoma prostate. (49)

Iako je PET/CT u dijagnostici karcinoma prostate, prema prikazanim istraživanjima, metoda izbora, uvelike zahvaljujući svojoj dostupnosti, pristupačnosti, jeftinijem izboru i jednostavnijem protokolu u većini ustanova, scintigrafija kostiju s 99m-tehnecijevim metilen bisfosfonatom (99mTc-MDP) ostaje glavna pretraga za koštane metastaze u bolesnika s rakom prostate i sa značajno povišenom vrijednošću PSA. (47)

## 11.2. Usporedba s MR i PET/MR

Upotreba MR i funkcionalnih MR tehnika u liječenju raka prostate postupno je dobivala na važnosti tijekom posljednjih desetljeća. U kasnim 1990-ima prepoznato je da izvrstan kontrast mekog tkiva koji daje MR može biti koristan u procjeni abnormalnosti tkiva prostate. (50) MR prostate se pokazala kao pouzdan neinvazivni način snimanja za identifikaciju i karakterizaciju žarišnih regija unutar prostate. (51) Općenito govoreći, osnovna prednost MR u odnosu na CT ili PET/CT je korištenje neionizirajućeg elektromagnetskog zračenja, bitno izraženija kontrastnost pojedinih struktura te mogućnost prikaza u svim željenim ravninama, pa tako i kod PET/MR. (4)

Guohua S. i sur (48) su u svojoj metaanalizi usporedili nekoliko različitih vrsta snimanja karcinoma prostate te usporedili njihovu dijagnostičku važnost. Skupne osjetljivosti upotrebom kolin PET/CT i MR bile su 0,87 (95 % CI, 0,79–0,93), 0,95 (95 % CI, 0,90–0,98). Skupne

specifičnosti za otkrivanje koštanih metastaza pomoću kolin PET/CT i MR bile su 0,97 (95 % CI, 0,93–0,99), 0,96 (95 % CI, 0,92–0,98). U ovoj studiji MR je imao bolju dijagnostičku vrijednost od kolinskog PET/CT i svih ostalih načina snimanja koji su uspoređeni u ovoj metanalizi.

Jetjens S. i sur. (2021) su u svom istraživanju usporedili Ga-68-PSMA-11 PET/MR u odnosu na PET/CT u pacijenata s biokemijski relapsnim karcinomom prostate. U ovom istraživanju sudjelovala su 34 pacijenta kojima je PET/MR učinjen odmah nakon PET/CT (simultano snimanje). Hipoteza ovog istraživanja je bila da će PET/MR imati značajno poboljšanu stopu detekcije u otkrivanju recidivnih lezija u usporedbi s PET/CT-om, te da će MR komponenta sustava također biti odgovorna za ovo povećanje stope detekcije.

U ukupnoj procjeni oba hibridna načina pokazano je da su Ga-68-PSMA-11 PET/MR i PET/CT ekvivalentno sposobni za otkrivanje lezija (globalno i regionalno) karcinoma prostate, čime je hipoteza opovrgnuta. (52)

Ebier M i sur. (53) su usporedili C-11-kolin PET/MR i C-11-kolin PET/CT. U njihovom istraživanju ukupan broj od 94 pacijenta podvrgnut je protokolu dvostrukog snimanja i jednokratne injekcije. Od 94 pacijenta njih 75 je ispunilo konačne kriterije za usporedbu podataka. Slikovne podatke dobivene ovim metodama odvojeno su očitavala dva tima čitača (tim 1 i 2) procjenjujući prisutnost lokalnih recidiva, metastaza u limfnim čvorovima i kostima u unaprijed definiranim regijama. Stopa otkrivanja tumorskih lezija za C-11-kolin PET/CT bila je 77,3% (58/75 pacijenata) za oba tima čitača. Za C-11-kolin PET/MR srednja stopa otkrivanja bila je 84,7% s pozitivnim rezultatima u 84,0% (63/75 pacijenata) za tim 1 i 85,3% (64/75 pacijenata) za tim 2. Stope otkrivanja između C-11-kolin PET /CT i C-11-kolin PET/MR nisu bili statistički značajne ni za jedan od timova čitača ( $p = 0,4528$  odnosno  $0,5325$ ). Iako njihovo istraživanje na kraju nije statistički značajno, predložili su korištenje PET/MR prvenstveno za skupinu pacijenata s recidivom karcinoma koji imaju niske razine PSA, dok je PET/CT poželjan u bolesnika s recidivom koji imaju više razine PSA. Potencijalna prednost znatno manje doze zračenja manje je relevantna u ovom konkretnom kolektivu pacijenata, prema njihovom navođenju.

## 12. Zaključak

Područje liječenja karcinoma nalazi se na vrlo uzbudljivom raskrižju između poboljšanja u tehnikama snimanja i molekularnih tragova. PET/CT snimanje se predlaže kao primamljiv modalitet za istraživanje karcinoma prostate u otkrivanju bolesti, utvrđivanju i recidivu. PET/CT se pokazao kao obećavajući modalitet određivanja stadija i primarnog i rekurentnog karcinoma prostate. Razvoj novih radiofarmaka je brz i oni pokazuju sve veću točnost u detekciji malih, početnih metastatskih žarišta. Međutim, PET slikanje temeljeno na PSMA već se pokazalo superiornijim u odnosu na PET baziran na kolinu i FDG. Iako postoji veliki entuzijazam oko PET/CT snimanja, potrebno je još prospektivnih ispitivanja da bi se potvrdili ovi obećavajući rezultati. U idealnom slučaju, potrebne su dobro osmišljene, homogene studije koje bi dale najpreciznije osjetljivosti i specifičnosti, kao i značajne stope otkrivanja. PET/CT s različitim radiofarmacima pruža uvjerljiv i obećavajući modalitet koji će poboljšati područje kako dijagnostike tako i liječenja karcinoma prostate.

## 13. Zahvale

Zahvaljujem se svom mentoru prof.dr.sc. Draženu Huiću, dr.med. na susretljivosti i svim pruženim savjetima tijekom pisanja ovog rada.

Zahvaljujem se svojoj čitavoj obitelji na neiscrpoj podršci tijekom čitavog školovanja. Hvala ocu Zoranu i majci Ivančici na bezuvjetnoj i beskrajnoj ljubavi koju su mi pružili. Hvala sestri Katarini na svakoj životnoj smjernici i savjetu i sestri Eni na svakoj meni posvećenoj pjesmi. Hvala bakama, Mari i Ljubi, na svim molitvama. Hvala Vam što postojite!

Zahvaljujem se svim svojim prijateljima, legićima, odbojkašima i kolegama koji su učinili da moji studentski dani postanu oličenje izreke *Od kolijevke pa do groba najljepše je dačko doba*. Posebno hvala mom Ličkom Osiku, Maloj Trubi, Sestri Blizanki, Genijalnom Ferovcu, Mirnom Hercegovcu, Šljunkarama i Milenom za svaki trenutak proveden sa mnom.

## 14. Literatura

1. Bercovich E, Javitt MC. Medical imaging: From roentgen to the digital revolution, and beyond. *Rambam Maimonides Med J* [Internet]. 2018 [cited 2023 Jun 12];9(4). Available from: <http://dx.doi.org/10.5041/RMMJ.10355>
2. Tan SY, Poole PS. Allan MacLeod Cormack (1924-1998): Discoverer of computerised axial tomography. *Singapore Med J* [Internet]. 2020 [cited 2023 Jun 12];61(1):4–5. Available from: <http://dx.doi.org/10.11622/smedj.2020003>
3. Patel PR, De Jesus O. CT Scan. 2023 [cited 2023 Jun 12]; Available from: <https://pubmed.ncbi.nlm.nih.gov/33620865/>
4. Hebrang A, Klarić-Čustović R, ur. Radiologija: treće, obnovljeno i dopunjeno izdanje. 3. izd. Zagreb: Medicinska naklada; 2007.
5. Hermena S, Young M. CT-scan Image Production Procedures. StatPearls Publishing; 2022.
6. Dodig D, Kusić Z, ur. Klinička nuklearna medicina: drugo obnovljeno i dopunjeno izdanje. 2. izd. Zagreb: Medicinska naklada; 2012.
7. Volterrani D, Erba PA, Carrió I, Strauss HW, Mariano G, ur. Nuclear Medicine Textbook: Methodology and Clinical Applications [interent]. Cham: Springer, 2019 [pristupljeno 19. 5. 2023.]. Dostupno na: <https://doi.org/10.1007/978-3-319-95564-3>
8. Saha BG. Basics of PET Imaging: Physics, Chemistry, and Regulations [interent]. Cham: Springer [19. 5. 2023]. Dostupno na link: <https://doi.org/10.1007/978-3-319-16423-6>
9. Krmpotić-Nemanić J, Marušić A. Anatomija čovjeka. 2. izd. Zagreb: Medicinska Naklada; 2007
10. ANATOMIJA, Duale Reihe [Internet]. Medicinska naklada. [cited 2023 May 19]. Available from: <https://www.medicinskanaklada.hr/anatomija-2>
11. Sung H, Ferlay J, Siegel RL, Laversanne M, Soerjomataram I, Jemal A, et al. Global cancer statistics 2020: GLOBOCAN estimates of incidence and mortality worldwide for 36

cancers in 185 countries. *CA Cancer J Clin* [Internet]. 2021;71(3):209–49. Available from: <http://dx.doi.org/10.3322/caac.21660>

12. Reljić A, Čukelj P, Tomašković I, Ružić B, Šekerija M. Epidemiology of prostate cancer in Croatia - situation and perspectives. *Acta Clin Croat* [Internet]. 2018;57(Suppl 1):27–34. Available from: <http://dx.doi.org/10.20471/acc.2018.57.s1.03>

13. Sadler TW. *Langmanova medicinska embriologija (10. izdanje)*. 10. Školska knjiga; 2009. Accessed June 5, 2023. <https://shop.skolskaknjiga.hr/langmanova-medicinska-embriologija-10-izdanje.html>

14. Daniyal M, Siddiqui ZA, Akram M, Asif HM, Sultana S, Khan A. Epidemiology, etiology, diagnosis and treatment of prostate cancer. *Asian Pac J Cancer Prev* [Internet]. 2014 [cited 2023 May 20];15(22):9575–8. Available from: <https://pubmed.ncbi.nlm.nih.gov/25520069/>

15. Vrdoljak E, Belac Lovasić I, Kusić Z, Gugić D, Juretić A, ur. *Klinička onkologija: 3., Obnovljeno i dopunjeno izdanje*. 3. izd. Zagreb: Medicinska naklada; 2018.

16. Ružić B, Knežević M. Karcinom prostate. *Medicus* [Internet]. 2015 [pristupljeno 22.05.2023.];24(1 Urologija):45-50. Dostupno na: <https://hrcak.srce.hr/144631>

17. Naji L, Randhawa H, Sohani Z, Dennis B, Lautenbach D, Kavanagh O, et al. Digital rectal examination for prostate cancer screening in primary care: A systematic review and meta-analysis. *Ann Fam Med* [Internet]. 2018;16(2):149–54. Available from: <http://dx.doi.org/10.1370/afm.2205>

18. Ayyıldız SN, Ayyıldız A. PSA, PSA derivatives, proPSA and prostate health index in the diagnosis of prostate cancer. *Turk J Urol* [Internet]. 2014;40(2):82–8. Available from: <http://dx.doi.org/10.5152/tud.2014.94547>

19. Babb C, Urban M, Kielkowski D, Kellett P. Prostate cancer in South Africa: pathology based national cancer registry data (1986-2006) and mortality rates (1997-2009). *Prostate Cancer* [Internet]. 2014 [cited 2023 May 24];2014:419801. Available from: <https://pubmed.ncbi.nlm.nih.gov/24955252/>

20. Altwaijry N, Somani S, Parkinson JA, Tate RJ, Keating P, Warzecha M, et al. Regression of prostate tumors after intravenous administration of lactoferrin-bearing polypropylenimine dendriplexes encoding TNF- $\alpha$ , TRAIL, and interleukin-12. *Drug Deliv* [Internet]. 2018 [cited

2023 May 24];25(1):679–89. Available from:

<http://dx.doi.org/10.1080/10717544.2018.1440666>

21. Adhyam M, Gupta AK. A review on the clinical utility of PSA in cancer Prostate. *Indian J Surg Oncol* [Internet]. 2012 [cited 2023 May 26];3(2):120–9. Available from:

<http://dx.doi.org/10.1007/s13193-012-0142-6>

22. Krušlin B, Džombeta T, Tomas D, Ulamec M. Određivanje gradusa adenokarcinoma prostate prema klasifikaciji svjetske zdravstvene organizacije iz 2016. godine. *Liječnički vjesnik* [Internet]. 2017 [pristupljeno 09.06.2023.];139(3-4). Dostupno na:

<https://hrcak.srce.hr/184331>

23. Fox JJ, Schöder H, Larson SM. Molecular imaging of prostate cancer. *Curr Opin Urol* [Internet]. 2012;22(4):320–7. Available from:

<http://dx.doi.org/10.1097/MOU.0b013e32835483d5>

24. Nitsch S, Hakenberg OW, Heuschkel M, Dräger D, Hildebrandt G, Krause BJ, et al. Evaluation of prostate cancer with 11C- and F-18-choline PET/CT: Diagnosis and initial staging. *J Nucl Med* [Internet]. 2016;57(Suppl 3):38S-42S. Available from:

<http://dx.doi.org/10.2967/jnumed.115.169748>

25. Kulshrestha RK, Vinjamuri S, England A, Nightingale J, Hogg P. The role of F-18-sodium fluoride PET/CT bone scans in the diagnosis of metastatic bone disease from breast and prostate cancer. *J Nucl Med Technol* [Internet]. 2016;44(4):217–22. Available from:

<http://dx.doi.org/10.2967/jnmt.116.176859>

26. Ceci F, Oprea-Lager DE, Emmett L, Adam JA, Bomanji J, Czernin J, et al. E-PSMA: the EANM standardized reporting guidelines v1.0 for PSMA-PET. *Eur J Nucl Med Mol Imaging* [Internet]. 2021 [cited 2023 May 31];48(5):1626–38. Available from:

<http://dx.doi.org/10.1007/s00259-021-05245-y>

27. Chavoshi M, Mirshahvalad SA, Metser U, Veit-Haibach P. Ga-68-PSMA PET in prostate cancer: a systematic review and meta-analysis of the observer agreement. *Eur J Nucl Med Mol Imaging* [Internet]. 2022;49(3):1021–9. Available from:

<http://dx.doi.org/10.1007/s00259-021-05616-5>



28. Kallur KG, Ramachandra PG, Rajkumar K, Swamy SS, Desai I, Rao RM, et al. Clinical utility of gallium-68 PSMA PET/CT scan for prostate cancer. *Indian J Nucl Med* [Internet]. 2017;32(2):110–7. Available from: <http://dx.doi.org/10.4103/0972-3919.202255>
29. Breeuwsma AJ, Pruijm J, Jongen MM, Suurmeijer AJ, Vaalburg W, Nijman RJ, et al. In vivo uptake of [11C]choline does not correlate with cell proliferation in human prostate cancer. *Eur J Nucl Med Mol Imaging* [Internet]. 2005;32(6):668–73. Available from: <http://dx.doi.org/10.1007/s00259-004-1741-4>
30. Samper Ots P, Luis Cardo A, Vallejo Ocaña C, Cabeza Rodríguez MA, Glaria Enríquez LA, Couselo Paniagua ML, et al. Diagnostic performance of F-18-choline PET-CT in prostate cancer. *Clin Transl Oncol* [Internet]. 2019;21(6):766–73. Available from: <http://dx.doi.org/10.1007/s12094-018-1985-2>
31. Giovacchini G, Guglielmo P, Mapelli P, Incerti E, Gajate AMS, Giovannini E, et al. 11C-choline PET/CT predicts survival in prostate cancer patients with PSA < 1 NG/ml. *Eur J Nucl Med Mol Imaging* [Internet]. 2019;46(4):921–9. Available from: <http://dx.doi.org/10.1007/s00259-018-4253-3>
32. Fogelman I. Skeletal uptake of diphosphonate: a review. *Eur J Nucl Med* [Internet]. 1980;5(6):473–6. Available from: <http://dx.doi.org/10.1007/bf00252034>
33. Even-Sapir E, Metser U, Mishani E, Lievshitz G, Lerman H, Leibovitch I. The detection of bone metastases in patients with high-risk prostate cancer: 99mTc-MDP Planar bone scintigraphy, single- and multi-field-of-view SPECT, F-18-fluoride PET, and F-18-fluoride PET/CT. *J Nucl Med* [Internet]. 2006 [cited 2023 Jun 19];47(2):287–97. Available from: <https://pubmed.ncbi.nlm.nih.gov/16455635/>
34. Cook G Jr, Parker C, Chua S, Johnson B, Aksnes A-K, Lewington VJ. F-18-fluoride PET: changes in uptake as a method to assess response in bone metastases from castrate-resistant prostate cancer patients treated with 223Ra-chloride (Alpharadin). *EJNMMI Res* [Internet]. 2011;1(1):4. Available from: <http://dx.doi.org/10.1186/2191-219X-1-4>

35. Czernin J, Satyamurthy N, Schiepers C. Molecular mechanisms of bone F-18-NaF deposition. *J Nucl Med* [Internet]. 2010 [cited 2023 Jun 3];51(12):1826–9. Available from: <https://pubmed.ncbi.nlm.nih.gov/21078790/>
36. Simoncic U, Perlman S, Liu G, Jeraj R. Optimizing an F-18-NaF and F-18-FDG cocktail for PET assessment of metastatic castration-resistant prostate cancer. *Nucl Med Commun* [Internet]. 2015;36(12):1174–80. Available from: <http://dx.doi.org/10.1097/MNM.0000000000000383>
37. Ghosh A, Heston WDW. Tumor target prostate specific membrane antigen (PSMA) and its regulation in prostate cancer. *J Cell Biochem* [Internet]. 2004 [cited 2023 Jun 19];91(3):528–39. Available from: <https://pubmed.ncbi.nlm.nih.gov/14755683/>
38. Bostwick DG, Pacelli A, Blute M, Roche P, Murphy GP. Prostate specific membrane antigen expression in prostatic intraepithelial neoplasia and adenocarcinoma: a study of 184 cases. *Cancer* [Internet]. 1998 [cited 2023 Jun 4];82(11). Available from: <https://pubmed.ncbi.nlm.nih.gov/9610707/>
39. TNM Classification of Malignant Tumours, 8th edition [Internet]. UICC. [cited 2023 Jun 19]. Available from: <https://www.uicc.org/resources/tnm-classification-malignant-tumours-8th-edition>
40. Afshar-Oromieh A, Holland-Letz T, Giesel FL, Kratochwil C, Mier W, Haufe S, et al. Diagnostic performance of Ga-68-PSMA-11 (HBED-CC) PET/CT in patients with recurrent prostate cancer: evaluation in 1007 patients. *Eur J Nucl Med Mol Imaging* [Internet]. 2017;44(8):1258–68. Available from: <http://dx.doi.org/10.1007/s00259-017-3711-7>
41. Roach PJ, Francis R, Emmett L, Hsiao E, Kneebone A, Hruby G, et al. The impact of Ga-68-PSMA PET/CT on management intent in prostate cancer: Results of an Australian prospective multicenter study. *J Nucl Med* [Internet]. 2018;59(1):82–8. Available from: <http://dx.doi.org/10.2967/jnumed.117.197160>
42. Kuten J, Fahoum I, Savin Z, Shamni O, Gitstein G, Hershkovitz D, et al. Head-to-head comparison of Ga-68-PSMA-11 with F-18-PSMA-1007 PET/CT in staging prostate cancer using histopathology and immunohistochemical analysis as a reference standard. *J Nucl Med* [Internet]. 2020;61(4):527–32. Available from: <http://dx.doi.org/10.2967/jnumed.119.234187>

43. Hamblen SM, Lowe VJ. Clinical F-18-FDG oncology patient preparation techniques. *J Nucl Med Technol* [Internet]. 2003 [cited 2023 Jun 19];31(1):3–7; quiz 8–10. Available from: <https://pubmed.ncbi.nlm.nih.gov/12624120/>
44. Beyer T, Antoch G, Müller S, Egelhof T, Freudenberg LS, Debatin J, et al. Acquisition protocol considerations for combined PET/CT imaging. *J Nucl Med* [Internet]. 2004 [cited 2023 Jun 19];45 Suppl 1:25S-35S. Available from: <https://pubmed.ncbi.nlm.nih.gov/14736833/>
45. Giovanella L, Castellani M, Suriano S, Ruberto T, Ceriani L, Tagliabue L, et al. Multi-field-of-view SPECT is superior to whole-body scanning for assessing metastatic bone disease in patients with prostate cancer. *Tumori* [Internet]. 2011 [cited 2023 Jun 19];97(5):629–33. Available from: <https://pubmed.ncbi.nlm.nih.gov/22158495/>
46. Zhou J, Gou Z, Wu R, Yuan Y, Yu G, Zhao Y. Comparison of PSMA-PET/CT, choline-PET/CT, NaF-PET/CT, MRI, and bone scintigraphy in the diagnosis of bone metastases in patients with prostate cancer: a systematic review and meta-analysis. *Skeletal Radiol* [Internet]. 2019;48(12):1915–24. Available from: <http://dx.doi.org/10.1007/s00256-019-03230-z>
47. Love C, Din AS, Tomas MB, Kalapparambath TP, Palestro CJ. Radionuclide bone imaging: an illustrative review. *Radiographics* [Internet]. 2003 [cited 2023 Jun 19];23(2):341–58. Available from: <https://pubmed.ncbi.nlm.nih.gov/12640151/>
48. Shen G, Deng H, Hu S, Jia Z. Comparison of choline-PET/CT, MRI, SPECT, and bone scintigraphy in the diagnosis of bone metastases in patients with prostate cancer: a meta-analysis. *Skeletal Radiol* [Internet]. 2014;43(11):1503–13. Available from: <http://dx.doi.org/10.1007/s00256-014-1903-9>
49. Zhou J, Gou Z, Wu R, Yuan Y, Yu G, Zhao Y. Comparison of PSMA-PET/CT, choline-PET/CT, NaF-PET/CT, MRI, and bone scintigraphy in the diagnosis of bone metastases in patients with prostate cancer: a systematic review and meta-analysis. *Skeletal Radiol* [Internet]. 2019;48(12):1915–24. Available from: <http://dx.doi.org/10.1007/s00256-019-03230-z>
50. Koslin DB, Kenney PJ, Koehler RE, Van Dyke JA. Magnetic resonance imaging of the internal anatomy of the prostate gland. *Invest Radiol* [Internet]. 1987 [cited 2023 Jun 19];22(12):947–53. Available from: <https://pubmed.ncbi.nlm.nih.gov/3440728/>

51. Tenbergen CJA, Metzger GJ, Scheenen TWJ. Ultra-high-field MR in prostate cancer: Feasibility and potential. *MAGMA* [Internet]. 2022;35(4):631–44. Available from: <http://dx.doi.org/10.1007/s10334-022-01013-7>
52. Jentjens S, Mai C, Ahmadi Bidakhvidi N, De Coster L, Mertens N, Koole M, et al. Prospective comparison of simultaneous [Ga-68]Ga-PSMA-11 PET/MR versus PET/CT in patients with biochemically recurrent prostate cancer. *Eur Radiol* [Internet]. 2022;32(2):901–11. Available from: <http://dx.doi.org/10.1007/s00330-021-08140-0>
53. Eiber M, Rauscher I, Souvatzoglou M, Maurer T, Schwaiger M, Holzapfel K, et al. Prospective head-to-head comparison of 11C-choline-PET/MR and 11C-choline-PET/CT for restaging of biochemical recurrent prostate cancer. *Eur J Nucl Med Mol Imaging* [Internet]. 2017;44(13):2179–88. Available from: <http://dx.doi.org/10.1007/s00259-017-3797-y>
54. Mottet N, van den Bergh RCN, Briers E, Van den Broeck T, Cumberbatch MG, De Santis M, et al. EAU-EANM-ESTRO-ESUR-SIOG guidelines on prostate cancer-2020 update. Part 1: Screening, diagnosis, and local treatment with curative intent. *Eur Urol* [Internet]. 2021;79(2):243–62. Available from: <https://www.sciencedirect.com/science/article/pii/S0302283820307697>
55. Huić D, Rogić I, Golubić AT, Žuvić M, Šmitran T, Jukić N. Indikacije i rezultati primjene PSMA PET/CT-a u KBC Zagreb. Knjiga sažetaka 9 znanstvenog sastanka TUMORI PROSTATE održanog 11 studenoga 2022 u Zagrebu u Hrvatskoj akademiji znanosti i umjetnosti [Internet]. 2022 [cited 2023 Jun 19];10. Available from: <https://www.bib.irb.hr/1231815>
56. Bray F, Ferlay J, Soerjomataram I, Siegel RL, Torre LA, Jemal A. Global cancer statistics 2018: GLOBOCAN estimates of incidence and mortality worldwide for 36 cancers in 185 countries. *CA Cancer J Clin* [Internet]. 2018;68(6):394–424. Dostupno na: <http://dx.doi.org/10.3322/caac.21492>
57. Rayn KN, Elnabawi YA, Sheth N. Clinical implications of PET/CT in prostate cancer management. *TranslAndrol Urol* [Internet]. 2018;7(5):844–54. Available from: <http://dx.doi.org/10.21037/tau.2018.08.26>

58. Takahashi N, Inoue T, Lee J, Yamaguchi T, Shizukuishi K. The roles of PET and PET/CT in the diagnosis and management of prostate cancer. *Oncology* [Internet]. 2007;72(3–4):226–33. Available from: <http://dx.doi.org/10.1159/000112946>
59. Kairemo K, Kappadath SC, Joensuu T, Macapinlac HA. A retrospective comparative study of sodium fluoride (NaF-18)-PET/CT and fluorocholine (F-18-CH) PET/CT in the evaluation of skeletal metastases in metastatic prostate cancer using a volumetric 3-D radiomics analysis. *Diagnostics (Basel)* [Internet]. 2020 [cited 2023 Jun 8];11(1):17. Available from: <https://pubmed.ncbi.nlm.nih.gov/33374148/>
60. Fendler WP, Eiber M, Beheshti M, Bomanji J, Calais J, Ceci F, et al. PSMA PET/CT: joint EANM procedure guideline/SNMMI procedure standard for prostate cancer imaging 2.0. *Eur J Nucl Med Mol Imaging* [Internet]. 2023;50(5):1466–86. Available from: <http://dx.doi.org/10.1007/s00259-022-06089-w>
61. Solarić M, Fröbe A, Huić D, Zahirović D, Kaštelan Ž, Bulimbašić S i sur. Smjernice za dijagnosticiranje, liječenje i praćenje bolesnika s rakom prostate. *Liječnički vjesnik* [Internet]. 2019 [pristupljeno 21.06.2023.];141(11-12):313-325. <https://doi.org/10.26800/LV-141-11-12-41taka>
- 62 . Fendler WP, Eiber M, Beheshti M, Bomanji J, Ceci F, Cho S, et al. 68Ga-PSMA PET/CT: Joint EANM and SNMMI procedure guideline for prostate cancer imaging: version 1.0. *Eur J Nucl Med Mol Imaging* [Internet]. 2017;44(6):1014–24. Available from: <http://dx.doi.org/10.1007/s00259-017-3670-z>
63. Prostate cancer imaging and therapy [Internet]. *Eanm.org*. [cited 2023 Jun 20]. Available from: [https://www.eanm.org/content-eanm/uploads/2018/10/EANM\\_2018\\_TechGuide\\_ONLINE.pdf](https://www.eanm.org/content-eanm/uploads/2018/10/EANM_2018_TechGuide_ONLINE.pdf)

## 15. Životopis

Rođen sam 24. srpnja 1998. u Livnu. U mjestu Šujica, gdje sam i odrastao, završavam Osnovnu školu dr. Franje Nevistića 2013. godine, Gimnaziju Livno 2017. godine, te iste godine upisao sam Medicinski fakultet. Tijekom obrazovanja stekao sam znanje engleskog jezika na razini C1 i njemačkog jezika na razini B1.

Od moje mladosti dvije stvari su činile veliku ulogu u mom životu: sport i glazba. Godinama sam trenirao taekwondo kojeg prestajem trenirati neposredno prije upisa na fakultet. Na fakultetu sam se počeo baviti odbojkom, ponovno osnovao mušku odbojkašku ekipu na fakultetu, čiji sam bio i kapetan. Ekipu s kojom sam, kako na Sveučilišnim natjecanjima, tako i na svim ostalim natjecanjima ostvario značajne uspjehe. Od njih bih izdvojio Humanijadu 2023. gdje smo osvojili 1.mjesto, te Sveučilišno natjecanje iz dvoranske odbojke i odbojke na pijesku gdje smo zauzeli 4.mjesto. Na drugoj godini fakulteta sam se priključio pjevačkom zboru Medicinskog fakulteta u Zagrebu Lege Artis-u, gdje godinu dana nakon postajem član uprave. 2022. godine organiziram odlazak legića na internacionalni susret zborova C.H.O.I.R. 2022, gdje smo predstavljali Hrvatsku, a 2023. godine organiziramo koncert pod nazivom Aocustic/Electric koji je održan u maloj koncertnoj dvorani Vatroslava Lisinskog. Radio sam razne studentske poslove, od administrativnih, fizičkih, marketiških, animatorskih do posla u farmaceutskoj firmi BBraun koja mi je pružila odlično iskustvo. Bio sam aktivni sudionik na više studentskih i ostalih kongresa. Bio sam član uprave Studentske sekcije za radiologiju.

Dobitnik sam posebne dekanove nagrade za društveni doprinos fakultetu u akademskoj godini 2022/2023.