

Stereološka obilježja sjemenskih kanalića neplodnih muškaraca s kromosomskim i genskim oštećenjima

Mokos, Mislav

Master's thesis / Diplomski rad

2023

Degree Grantor / Ustanova koja je dodijelila akademski / stručni stupanj: **University of Zagreb, School of Medicine / Sveučilište u Zagrebu, Medicinski fakultet**

Permanent link / Trajna poveznica: <https://um.nsk.hr/um:nbn:hr:105:908015>

Rights / Prava: [In copyright](#)/[Zaštićeno autorskim pravom.](#)

Download date / Datum preuzimanja: **2024-08-26**



Repository / Repozitorij:

[Dr Med - University of Zagreb School of Medicine Digital Repository](#)



SVEUČILIŠTE U ZAGREBU

MEDICINSKI FAKULTET

Mislav Mocos

**Stereološka obilježja sjemenskih kanalića
neplodnih muškaraca s kromosomskim i genskim
oštećenjima**

DIPLOMSKI RAD



Zagreb, 2023.

Ovaj diplomski rad izrađen je u Zavodu za histologiju i embriologiju Medicinskog fakulteta Sveučilišta u Zagrebu pod vodstvom prof. dr. sc. Davora Ježeka i predan je na ocjenu u akademskoj godini 2022./2023.

Mentor rada: prof. dr. sc. Davor Ježek

POPIS KRATICA

AZF: čimbenik azoospermije (engl. azoospermia factor)

CBAVD: urođena bilateralna odsutnost sjemenovoda (engl. congenital bilateral absence of the vas deferens)

CUAVD: urođena unilateralna odsutnost sjemenovoda (engl. congenital unilateral absence of the vas deferens)

DOR: dijagnostički omjer izgleda (engl. diagnostic odds ratio)

FSH: hormon koji stimulira folikule (engl. follicle-stimulating hormone)

ICSI: intracitoplazmatska injekcija spermija (engl. intracytoplasmic sperm injection)

IQR: interkvartilni raspon (engl. interquartile range)

KS MA: Klinefelterov sindrom s histološkom slikom mješovite atrofije

KS SCOS: Klinefelterov sindrom s histološkom slikom sindroma „samo Sertolijevih stanica“

KS: Klinefelterov sindrom

MYK MA: mikrodelecija Y kromosoma s histološkom slikom mješovite atrofije

MYK SCOS: mikrodelecija Y kromosoma s histološkom slikom sindroma „samo Sertolijevih stanica“

MYK SS: mikrodelecija Y kromosoma s histološkom slikom spermatocitnog/spermatidnog zastoja („stopa“)

MYK: mikrodelecije Y kromosoma (engl. Y chromosome microdeletions, MYC)

NOA: neopstruktivna azoospermija

OA: opstruktivna azoospermija

SCOS: sindrom „samo Sertolijevih stanica“ (engl. Sertoli cell-only syndrome)

SZO: Svjetska zdravstvena organizacija

TESE: izolacija spermija nakon biopsije testisa (engl. testicular sperm extraction)

SADRŽAJ

SAŽETAK

SUMMARY

1. UVOD	1
1.1. Kromosomska oštećenja.....	1
1.1.1. Klinefelterov sindrom.....	2
1.1.2. Mikrodelecije Y kromosoma.....	2
1.2. Genska oštećenja	3
1.2.1. Mutacije gena CFTR	3
1.3. Histološka obilježja sjemenskih kanalića u neplodnih muškaraca s kromosomskim i genskim oštećenjima.....	4
2. HIPOTEZA	5
3. CILJEVI RADA.....	5
4. MATERIJALI I METODE	6
4.1. Materijali	6
4.2. Metode.....	6
4.2.1. Kariogram i genska analiza	6
4.2.2. Biopsija sjemenika.....	7
4.2.3. Stereološka analiza	7
4.2.4. Statistička analiza	8
5. REZULTATI.....	9
5.1. Rezultati kvalitativne histološke analize	9
5.1.1. Kontrolna skupina (opstruktivna azoospermija nenasljednog podrijetla)	9
5.1.2. Skupina pacijenata sa Klinefelterovim sindromom (KS).....	10
5.1.3. Skupina pacijenata s mikrodelecijama Y kromosoma.....	11
5.1.4. Skupina pacijenata s mutacijom gena CFTR.....	12
5.2. Rezultati stereološke analize	13
5.2.1. Ukupni volumen sjemenskih kanalića.....	13
5.2.2. Ukupna površina sjemenskih kanalića	15
5.2.3. Ukupna duljina sjemenskih kanalića	16
5.2.4. Stereološka analiza histoloških podskupina bolesnika.....	18
6. RASPRAVA.....	20

7. ZAKLJUČCI	24
8. ZAHVALE	24
9. LITERATURA	25
10. ŽIVOTOPIS	29

SAŽETAK

Stereološka obilježja sjemenskih kanalića neplodnih muškaraca s kromosomskim i genskim oštećenjima

Mislav Mokos

Kromosomska i genska oštećenja odgovorna su za 15%-30% slučajeva neplodnosti muškaraca. Cilj ovoga rada bio je odrediti stereološka obilježja sjemenskih kanalića u neplodnih muškaraca s Klinefelterovim sindromom (KS), mikrodelecijom Y kromosoma (MYK) i mutacijom gena CFTR (CFTR) te ih usporediti s opstruktivnom azoospermijom (OA) nenasljednog podrijetla (kontrolna skupina). Za ovo istraživanje analizirano je 33 bioptička uzorka sjemenika 18 bolesnika (trojica sa solitarnim testisom) s OA nenasljednog podrijetla (kontrolna skupina), 18 bioptičkih uzoraka sjemenika 9 bolesnika s KS, 28 bioptičkih uzoraka sjemenika 14 bolesnika s MYK te 6 bioptičkih uzoraka sjemenika 3 bolesnika s mutacijom gena CFTR. Ukupni volumen, površina i duljina sjemenskih kanalića u KS bili su značajno manji u odnosu na MYK, a vrijednosti svih ispitivanih stereoloških parametara u KS i MYK bile su značajno manje u odnosu na CFTR i kontrolnu skupinu. Usporedbom rezultata stereološke analize između histoloških podskupina (sindrom „samo Sertolijevih stanica“, mješovita atrofija) unutar skupina KS i MYK nije utvrđena razlika koja bi imala klinički značaj. Kvalitativna histološka analiza je pokazala znatna oštećenja spermatogeneze u KS i MYK, dok je u CFTR i kontrolnoj skupini parenhim sjemenika bio potpuno očuvan. Oštećenja spermatogeneze bila su najteža u KS. Zaključuje se da stereološka analiza ima dodatnu dijagnostičku vrijednost u obradi muške neplodnosti, dok kvalitativna histološka analiza ima prediktivnu vrijednost za uspješnu izolaciju spermija nakon biopsije testisa.

Ključne riječi: muška neplodnost, Klinefelterov sindrom, mikrodelecija Y kromosoma, mutacija CFTR gena, stereologija

SUMMARY

Stereological properties of seminiferous tubules in infertile men with chromosomal and gene abnormalities

Mislav Mokos

Chromosomal and gene abnormalities are responsible for 15%-30% of male-factor infertility. This study aimed to determine stereological properties of seminiferous tubules in infertile men with Klinefelter syndrome (KS), Y chromosome microdeletions (MYC) and CFRT gene mutation (CFTR), and to compare them with obstructive azoospermia (OA) of non-genetic origin (control group). In this study, 33 biopsy samples of testicular tissue from 18 patients (three with solitary testis) with OA of non-genetic origin (control group), 18 biopsy samples of testicular tissue from 9 patients with KS, 28 biopsy samples of testicular tissue from 14 patients with MYC, and 6 biopsy samples of testicular tissue from 3 patients with CFTR gene mutation were analyzed. The total volume, surface and length of seminiferous tubules were significantly smaller in KS compared with MYC. All investigated stereological parameters were significantly smaller in KS and MYC, respectively, compared with CFTR and control group. There were no differences in the results of stereological analysis when comparing histological subgroups (Sertoli cell-only syndrome; mixed atrophy) inside KS and MYC groups, respectively. Qualitative histological analysis revealed significant impairment of spermatogenesis in KS and MYC, whereas testicular parenchyma was fully maintained in CFTR and control group. Spermatogenesis was most seriously impaired in KS. In conclusion, stereological analysis has a valuable role in the diagnostic procedure of male infertility, whereas qualitative histological analysis has a predictive value for the successful testicular sperm extraction.

Key words: male infertility, Klinefelter syndrome, Y chromosome microdeletions, CFTR gene mutation, stereology

1. UVOD

Neploidnost je, prema definiciji Svjetske zdravstvene organizacije (SZO), nemogućnost ostvarivanja spontane trudnoće u redovito spolno aktivnih parova koji ne koriste kontracepciju dulje od godine dana (1). Procjenjuje se da neplodnost zahvaća oko 15% parova koji žele imati djecu, a u oko 50% slučajeva uzrok je neplodnost muškarca. Genetski čimbenici su odgovorni za 15%-30% slučajeva muške neplodnosti te dovode do azoospermije (odsustvo spermija i sjemenskih stanica u najmanje dva uzorka ejakulata) ili teške oligospermije (manje od 5 milijuna spermija / 1ml ejakulata) (2). Azoospermija se dijeli u dvije kategorije: opstruktivnu, koja je rjeđa (15-40%), te neopstruktivnu, koja se nalazi u većine bolesnika s azoospermijom. U opstruktivnoj azoospermiji (OA) zbog zapreke odvodnog sustava/puteva blokiran je dotok spermija do mokraćne cijevi, dok u neopstruktivnoj azoospermiji (NOA) postoji oštećenje parenhima sjemenika pri čemu testisi često ne proizvode zrele spermije (3).

Kromosomska oštećenja koja dovode do muške neplodnosti uključuju Klinefelterov sindrom, muški sindrom XX, mozaicizam 45X/46XY, mikrodeleciju Y kromosoma i različite translokacije autosoma. U genska oštećenja spadaju mutacija gena CFTR, Kallmanov sindrom, mutacija gena SOX3 i USP koji su vezani uz X kromosom, Noonanov sindrom, mutacija androgenog receptora i mutacija steroidogenog akutnog regulatornog proteina (Tablica 1.) (4,5).

Tablica 1. Kromosomska i genska oštećenja koja dovode do neplodnosti muškarca

KROMOSOMSKA OŠTEĆENJA	Poremećaji spermatogeneze i sinteze androgena	Klinefelterov sindrom XX muški sindrom 45X/46XY mozaicizam
	Poremećaji spermatogeneze	Mikrodelecija Y kromosoma Translokacije autosoma
GENSKA OŠTEĆENJA	Mutacija gena CFTR (cistična fibroza) Kallmanov sindrom X-vezana SOX3 mutacija Mutacija X-vezanog gena USP 26 Noonanov sindrom Mutacija androgenog receptora Mutacija steroidogenog akutnog regulatornog proteina	

1.1. Kromosomska oštećenja

Budući da je ovo istraživanje obuhvatilo bolesnike s Klinefelterovim sindromom, mikrodelecijama Y kromosoma te mutacijama gena CFTR, u daljnjem tekstu će navedena kromosomska i genska oštećenja biti detaljnije prikazana.

1.1.1. Klinefelterov sindrom

Klinefelterov sindrom (KS) je najčešća kromosomska aneuploidija i najčešći genetski uzrok muške neplodnosti. Prvi put je opisan 1942. godine u seriji od 9 bolesnika s fenotipom karakteriziranim ginekomastijom, testikularnom hipoplazijom, azoospermijom i povišenom vrijednošću FSH (6). Većina (80-90%) bolesnika s KS ima kariotip 47 XXY, a preostali uključuju 48 XXXY, 48 XXYY, 47iXqY ili mozaicizam dvije različite genetske linije kao npr. 47 XXY/46 XY. Podrijetlo suvišnog X kromosoma može biti podjednako s majčine ili očeve strane. Varijacije u inaktivaciji X kromosoma dovode do smanjene proizvodnje androgena, povećanog omjera estrogena i testosterona te varijabilne osjetljivosti androgenog receptora (CAG ponavljajući polimorfizam). Prije puberteta je teško razlikovati dječake s KS od normalnih dječaka temeljem njihovog fenotipa. U pubertetu ili kasnije KS se obično dijagnosticira zbog izostanka virilizacije što je posljedica izrazito niske razine androgena, a u muškaraca urednog fenotipa dijagnoza se najčešće postavlja tek tijekom evaluacije azoospermije. Klinička slika tipičnog oblika KS uključuje visoki stas zbog kasnog zatvaranja epifiznih hrskavica, ženski oblik zdjelice, rijedak raspored dlaka na trupu i ekstremitetima, ginekomastiju, smanjeni volumen sjemenika te hipergonadotropni hipogonadizam (primarni hipogonadizam) s ukupnim serumskim testosteronom manjim od 12 nmol/L u 65-85% bolesnika (7). Procjenjuje se da je svega 26% odraslih bolesnika s KS dijagnosticirano u odrasloj dobi, što može rezultirati ozbiljnim komplikacijama u neprepoznatih bolesnika (8). Oštećenje spermatogeneze se pojavljuje odmah nakon puberteta, a očituje se progresivnom hijalinizacijom lamine proprije sjemenskih kanalića i njihovom fibrozom te najčešće rezultira sindromom „samo Sertolijevih stanica“ (SCOS, engl. Sertoli cell-only syndrome). Ipak, u pojedinim kanalićima mogu biti prisutna rezidualna žarišta spermatogeneze; stoga je u centrima izvrsnosti u oko 70% bolesnika s KS uspješna izolacija spermija nakon biopsije testisa s kriopohranom (TESE, engl. Testicular Sperm Extraction) (9).

1.1.2. Mikrodelecije Y kromosoma

Mikrodelecije Y kromosoma (MYK) utvrđene su u 5-10% neplodnih muškaraca s azoospermijom. Y kromosom sadrži mnoge gene koji reguliraju spermatogenezu i razvoj testisa. Mikrodelecija predstavlja kromosomsku deleciju koja je obuhvaća nekoliko gena, ali je toliko malena da se ne može otkriti uobičajenim citogenetičkim metodama. Mikrodelecija na dugom kraku Y kromosoma, koji se naziva Yq, značajno je povezana s neplodnošću muškaraca i nalazi se u 13% muškaraca s neopstruktivnom azoospermijom i u 5% muškaraca s teškom oligozoospermijom (10). Kritična regija za razvoj i diferencijaciju spolnih stanica na dugom kraku Y kromosoma je AZF regija (engl. Azoospermia Factor Region). AZF regija obuhvaća višestruke obitelji gena: AZFa, AZFb i AZFc. Najčešće je nađena delecija AZFc (60%), a rjeđe su AZFa (5%), AZFb (16%) i kombinirane (14%) delecije (11).

U AZFa regiji se ne uočava ponavljajuća struktura te je učestalost delecije relativno malena. Tri su gena sadržana u regiji AZFa: USP9Y, DBY i UTY. Od navedenih jedino su USP9Y i DBY geni izravno povezani s pojavom neplodnosti u muškaraca. DBY gen spada u obitelj gena koja kodira bjelančevine koje reguliraju transkripciju,

translaciju i RNA procesiranje u G1 fazi staničnoga ciklusa. DBY se nalazi u muškim spolnim stanicama, a još uvijek nije poznato nalazi li se ovaj protein i u nekome drugome tkivu (12). DBX gen je homolog DBY gena i spada u istu obitelj kao i DBY te je također pronađen u muškim spolnim stanicama. USP9Y je gen koji kodira proteazu specifičnu za ubikvitin. Proteaza specifična za ubikvitin je enzim koji hidrolizira bjelačevinu koja sadrži ubikvitin, zbog čega se i naziva deubikvitinirajućim enzimom. Njegova aktivnost je od velike važnosti jer stabilizira stanične proteine i štiti ih od razgradnje koju provode proteosomski kompleksi (13). Izraženost gena USP9Y u muškim spolnim stanicama može dovesti do stabilizacije određenih proteina koji se sintetiziraju u primordijalnim spolnim stanicama te su također bitni za njihovo preživljavanje. Ukoliko je došlo do potpune delecije i USP9Y i DBY gena, dolazi do pojave SCOS-a i bilateralnog razvoja malenih testisa. Točkaste mutacije u USP9Y genu dovode do oligozoospermije, astenozoospermije, oligostenozoospermije ili zastoja spermatogeneze na stadiju spermatida (14).

U AZFb regiji nalazi se 32 gena, no potrebno je naglasiti da dolazi do preklapanja između AZFb i AZFc regija. S obzirom na navedeno preklapanje regija, delecija u tim regijama može istovremeno dovesti do gubitka gena i u AZFb i u AZFc regiji. Ukoliko je došlo do delecije AZFb, obično se tijekom spermatogeneze nalaze pogreške u mejozi. RBMY i PRY geni nalaze se unutar AZFb regije i njihova delecija dovodi do potpunog izostanka spermatogeneze (15). Naime, RBMY kodira četiri tipa proteina koji vežu RNA i uključeni su u njezin transport i obradu. Potpuna mikrodelecija regija AZFa i AZFb udružena je sa sindromom SCOS ili zastojem spermatogeneze na razini spermatogonija. U tom slučaju se ne preporučuje TESE zahvat jer ne postoje spermiji za izolaciju (16).

AZFc regija sadrži sedam obitelji gena: PRY, TTY, BPY, DAZ, GOLGA2LY, CSPYG4LY i CDY. Delecija u AZFc regiji ili kombinirana delecija u AZFc regiji i ostalim AZF regijama najčešći je oblik delecije i zabilježen je u 87% slučajeva mikrodelecije Yq. Ovakve se delecije pojavljuju u jednog na 4000 muškaraca. Delecija unutar AZFc regije može dovesti do oligozoospermije i do azoospermije, za razliku od delecija u AZFa i AZFb regijama kod kojih delecija dovodi do azoospermije (17). AZFc gen je specifičan jer sadrži mnogo amplikona koji su organizirani u obliku palindroma, ponavljajućih sljedova i obrnutih ponavljajućih sljedova. Ponavljajući sljedovi podrazumijevaju primjerice b, g, r i P ponavljajuće sljedove. Najčešća delecija je b2/b4 delecija koja obuhvaća četiri gena DAZ i uzrokuje azoospermiju. Potpuna delecija AZFc gena može narušiti stabilnost građe samoga Y kromosoma što dovodi do njegova gubitka i samim time do kariotipa 45, XO i pojave 45,X/46,XY mozaicizma (18).

1.2. Genska oštećenja

Najčešće gensko oštećenje u neplodnih muškaraca jest mutacija gena CFTR, koja je ujedno odgovorna za 5% uzroka muške neplodnosti.

1.2.1. Mutacije gena CFTR

Cistična fibroza je autosomno recesivna bolest kod koje oko 90% muškaraca ima opstruktivnu azoospermiju uzrokovanu urođenom obostranom odsutnošću sjemenovoda (*ductus deferens*) (19). Bolest je karakterizirana

prisutnošću gustoga sekreta u plućima, gušterači, jetrima i crijevima. Najčešće komplikacije su česte infekcije i fibroze koje se javljaju u navedenim organima zbog nefunkcionalnog gena CFTR koji kodira istoimenu bjelačevinu i smješten je na lokusu kromosoma 7q31.2 (20). Protein CFTR je glikolizilirana ATPaza koja funkcionira kao proteinski kanal. Njegova je funkcija izbacivanje kloridnih iona u lumen tkiva. Kloridni ioni potom privlače molekule vode čime nastaje sekret koji oplahuje, pročišćava i time štiti tkiva od infekcije i oštećenja. Protein CFTR također je prisutan u glavi pasjemenika i sjemenovoda gdje osigurava kvalitetnu pohranu sjemenne tekućine i samim time uspješnu oplodnju jer omogućuje odgovarajuću apsorpciju tekućine u tkivo (21). Mutacije gena CFTR utječu na pojavu azoospermije u urođenoj bilateralnoj odsutnosti sjemenovoda (CBAVD, engl. Congenital Bilateral Absence of the *Vas Deferens*), urođenoj unilateralnoj odsutnosti sjemenovoda (CUAVD, engl. Congenital Unilateral Absence of the *Vas Deferens*), urođenoj bilateralnoj opstrukciji pasjemenika s normalnim sjemenovodom i u Youngovom sindromu. U CBAVD-u uočena je mutacija gena CFTR u 60-90% bolesnika. Muškarci s CBAVD-om uglavnom imaju jednu ili dvije blage mutacije u genu CFTR, što se uočava u 12% slučajeva, ili imaju kombinaciju teže i blaže mutacije gena CFTR, što se uočava u 88% slučajeva (22).

Postoji pet obrazaca mutacije gena CFTR. U tipu I, tzv. „*nonsense*“ mutaciji, dolazi do pogreške u sintezi proteina što ima za posljedicu stvaranje disfunkcionalnog proteina. Kod tipa II dolazi do pogreške u obradi proteina i njegovu premještanju na apikalnu plazma membranu, a najvažniji primjer ovakve mutacije je $\Delta F508$. Tip III podrazumijeva pogrešku u regulaciji otvaranja kanala pomoću cikličkog adenzin-monofosfata (cAMP). Tip IV uzrokuje djelomičan pad vodljivosti za kloridne ione. Tip V obilježava smanjena količina funkcionalnoga proteina CFTR. Tip I, II i III povezuju se potpunim nedostatkom funkcionalnog proteina CFTR i teškim manifestacijama cistične fibroze poput insuficijencije gušterače. Tip IV i tip V uzrokuju blaži oblik cistične fibroze zbog smanjene aktivnosti proteina CFTR (23).

1.3. Histološka obilježja sjemenskih kanalića u neplodnih muškaraca s kromosomskim i genskim oštećenjima

Spermatogeneza se odvija u sjemenskim kanalićima koji se sastoje od modificirane vezivne ovojnice (lamine proprije), bazalne membrane i sjemenskog epitela. Sjemenski epitel je višeslojan, a čine ga dvije vrste stanica: potporne ili Sertolijeve stanice te sjemenske stanice koje čine lozu spermatogeneze (24).

Kromosomska i genska oštećenja najčešće uzrokuju neopstruktivnu, a rjeđe opstruktivnu azoospermiju. Kod OA histološka građa sjemenskih kanalića je uredna, dok se kod NOA u pojedinom bioptičkom materijalu mogu naći sjemenski kanalići s različitim stupnjevima oštećenja, uključujući: 1) tzv. tubularne sjene (engl. tubular shadows) gdje se umjesto sjemenskih kanalića nalaze tračci vezivnog tkiva; 2) SCOS, gdje su kanalići obloženi samo potpornim stanicama; 3) sindrom „samo spermatogonija“ (engl. Spermatogonia only syndrome) gdje se sjemenske stanice sastoje samo od spermatogonija i 4) spermatocitnog te spermatidnog zastoja/„stopa“ (spermatogeneza se zaustavlja na razini spermatida i spermatocita). Dodatno, manji broj sjemenskih kanalića kod NOA može imati potpuno očuvanu spermatogenezu („žarišta“ spermatogeneze, mješovita atrofija sjemenskih kanalića) (25,26).

S obzirom na to da histološka obilježja sjemenskih kanalića kod NOA ukazuju samo na žarišnu, a ne na potpunu spermatogenezu (održanu spermatogenezu u svim dijelovima sjemenika), nametnula se potreba za drugim metodama procjene sjemenskih kanalića neplodnih muškaraca. Među takve metode spadaju morfometrijske stereološke metode, kojima se izračunavaju kvantitativni strukturni parametri sjemenih kanalića, npr. volumen, površina, duljina i broj sjemenskih kanalića (27).

Dosadašnja istraživanja o stereološkim obilježjima sjemenskih kanalića neplodnih muškaraca vrlo su oskudna. Sukladno raspoloživoj literaturi, do sada nije provedeno niti jedno istraživanje o stereološkim obilježjima sjemenskih kanalića u bolesnika s Klinefelterovim sindromom, mikrodelecijama Y kromosoma ili u cističnoj fibrozi, osim jednog istraživanja na animalnom modelu o stereološkim obilježjima sjemenskog kanalića u Klinefelterovom sindromu (28). Navedeni nedostatak podataka bio je poticaj za ovo istraživanje.

2. HIPOTEZA

Očekuje se da će ukupni volumen, ukupna površina i ukupna duljina sjemenskih kanalića u bolesnika s neopstruktivnom azospermijom čiji su uzroci kromosomska i genska oštećenja (Klinefelterov sindrom, mikrodelecija Y-kromosoma) biti značajno manji nego u bolesnika s opstruktivnom azospermijom uzrokovanom mutacijom gena CFTR te nenasljednim poremećajima.

3. CILJEVI RADA

Opći cilj rada bio je odrediti stereološka obilježja sjemenskih kanalića u neplodnih muškaraca s kromosomskim i genskim oštećenjima i usporediti ih sa stereološkim obilježjima sjemenskih kanalića bolesnika s opstruktivnom azospermijom nenasljednog podrijetla (kontrolna skupina, OA).

Specifični ciljevi su sljedeći:

- Načiniti kvalitativnu histološku analizu svih bioptičkih uzoraka te odrediti stupanj održanosti spermatogeneze;
- Odrediti ukupni volumen, ukupnu površinu i ukupnu duljinu sjemenskih kanalića u bolesnika s opstruktivnom azospermijom nenasljednog podrijetla (kontrolna skupina), Klinefelterovim sindromom, mikrodelecijom Y kromosoma i mutacijom gena CFTR ;
- Usporediti ukupni volumen, ukupnu površinu i ukupnu duljinu sjemenskih kanalića u svakoj skupini bolesnika s kromosomskim i genskim oštećenjima (Klinefelterov sindrom, mikrodelecija Y kromosoma i mutacija gena CFTR) s kontrolnom skupinom;
- Usporediti stereološka obilježja sjemenskih kanalića u bolesnika s Klinefelterovim sindromom, mikrodelecijom Y kromosoma i mutacijom gena CFTR;

- Unutar pojedinih ispitivanih skupina usporediti stereološka obilježja podskupina definiranih prema stupnju održanosti spermatogeneze (mješovita atrofija, sindrom „samo Sertolijevih stanica“ i spermatocitni/spermatidni zastoj).

4. MATERIJALI I METODE

4.1. Materijali

Za ovo istraživanje analizirano je:

- 33 bioptička uzorka sjemenika 18 bolesnika (trojica sa solitarnim testisom) s opstruktivnom azoospermijom nenasljednog podrijetla (kontrolna skupina);
- 18 bioptičkih uzoraka sjemenika 9 bolesnika s Klinefelterovim sindromom;
- 28 bioptičkih uzoraka sjemenika 14 bolesnika s mikrodelecijom Y kromosoma;
- 6 bioptičkih uzoraka sjemenika 3 bolesnika s mutacijom gena CFTR.

Korišten je bioptički materijal sjemenika iz zbirke Zavoda za histologiju i embriologiju Medicinskog fakulteta Sveučilišta u Zagrebu.

Prosječna dob bolesnika s opstruktivnom azoospermijom nenasljednog podrijetla bila je 38 godina (32-51 godinu), bolesnika s KS 29 godina (18-34 godine), bolesnika s MYK 37 godina (27-46 godina), a bolesnika s mutacijom gena CFTR 30 godina (21-36 godina).

Za obavljanje istraživanja na projektu, kojeg je ovaj znanstveni rad dio, dobivena je dozvola Etičkog povjerenstva Kliničkog bolničkog centra Zagreb (Klasa: 8.1-18/42-2; Broj 02/21 AG i Klasa: 8.1-17/107-2; Broj: 02/21 AG) i Etičkog povjerenstva Medicinskog fakulteta Sveučilišta u Zagrebu (Klasa 641-01/17-02/01; Broj 380-59-10106-17-1000/187).

4.2. Metode

4.2.1. Kariogram i genska analiza

Analiza kariograma i genska analiza MYK te mutacija za gen CFTR načinjene su u Kliničkom zavodu za laboratorijsku dijagnostiku Kliničkog bolničkog centra (KBC) Zagreb. Volumen sjemenika određen je ultrazvukom u Kliničkom zavodu za dijagnostičku i intervencijsku radiologiju KBC Zagreb.

4.2.2. Biopsija sjemenika


Uzorci su dobiveni tzv. «otvorenom» metodom biopsije sjemenika koja je detaljno opisana u radu Holsteina i sur. (29). Biopsijski komadići sjemenika su odmah po eksciziji fiksirani u Bouinu. Uslijedio je standardni postupak dehidracije tkiva i uklapanje u parafin: biopsijski uzorci su se višestruko isprali u otopini litijevog karbonata, dehidrirali, inkubirali u intermediju (metil-benzoat), benzolu i benzol-parafinu te potom uklopili u parafin. Parafinski blokovi uvršteni su u zbirku uzoraka sjemenika Zavoda za histologiju i embriologiju Medicinskog fakulteta Sveučilišta u Zagrebu.

Blokovi su rezani rotacijskim mikrotomom Leitz 1512 (Austrija) pri čemu je debljina rezova bila 4 μm . Dobiveni serijski rezovi potom su se obojali hemalaunom i eozinom (H.E.) zbog kvalitativne histološke analize (procjena očuvanosti sjemenskog epitela).

4.2.3. Stereološka analiza

Stereološka analiza provedena je na parafinskim rezovima debljine 4 μm . Od svakog biopsijskog uzorka dobiveno je ukupno 60 serijskih rezova, a za analizu je korišteno 15 nasumce odobranih rezova.

Mjerenje je provedeno mnogonamjenskim testnim sustavom po Weibelu gdje se na plohi određene površine (A_t) nalaze 42 testne točke (Pt) i 21 odvojena kratka linija (d), koje zajedno čine testnu liniju određene duljine (Lt) (Slika 1.).



Slika 1. Mnogonamjenski testni sistem po Weibelu.

Korišten je binokularni mikroskop Nikon Alphaphot-2 (Japan) s ukupnim povećanjem $\times 100$. Površina testnog sustava (A_t) pri navedenom povećanju bila je 1,245 mm^2 , duljina testne linije (d) 0,185 mm, a ukupna duljina testnih linija (Lt) iznosila je 3,885 mm.

Tijekom stereološke obrade odredio sam sljedeće stereološke varijable:

1. P_f : broj testnih točaka koje padaju na plohu presjeka sjemenskih kanalića;
2. I_f : broj intersekcija granične linije s linijama unutar testnog sistema;
3. Q_f : broj presjeka sjemenih kanalića unutar testne plohe.

Za izračunavanje broja stereoloških mjerenja odnosno broja polja (n) koje treba izbrojiti da bi se postigla granica vjerojatnosti od 95%, najprije je provedeno orijentacijsko mjerenje tako što sam izvršio mjerenje pojedinih varijabli u 5-10 testnih ploha. Iz pojedinačnih rezultata izračunao sam aritmetičku sredinu (\bar{x}) i standardnu devijaciju (s), te ove vrijednosti uvrstio u jednadžbu

$$n = (20 \times s/\bar{x})^2.$$

- Za izračunavanje volumenske gustoće (V_{Vst}), koja pokazuje koliki dio u jedinici prostora zauzimaju sjemenski kanalići, tj. koliki je postotak sjemenskih kanalića u jedinici volumena testisa, koristio sam sljedeću formulu:

$$V_{Vst} = P_f/P_t.$$

Kako bih izračunao ukupni volumen sjemenskih kanalića (V_{st}), tj. cjelokupan volumen sjemenskih kanalića u sjemeniku, primijenio sam sljedeću formulu:

$$V_{st} = V_{Vst} \times V_o.$$

V_o označava volumen sjemenika, koji je određen ultrazvukom.

- Površinsku gustoću (S_{Vst}), koja pokazuje površinu sjemenskih kanalića u jedinici volumena sjemenika, izračunao sam formulom

$$S_{Vst} = 2 \times I_f/L_t.$$

Na temelju dobivenog rezultata, izračunao sam ukupnu površinu (S_{st}), koja označava cjelokupnu površinu sjemenskih kanalića u sjemeniku, a pri tome sam primijenio formulu

$$S_{st} = S_{Vst} \times V_o.$$

- Duljinsku gustoću (L_{Vst}), koja pokazuje duljinu sjemenskog kanalića u jedinici volumena sjemenika odredio sam formulom

$$L_{Vst} = 2 \times Q_f/A_t.$$

Potom sam odredio ukupnu duljinu (L_{st}) odnosno cjelokupnu duljinu sjemenskih kanalića u testisu, primjenivši formulu

$$L_{st} = L_{Vst} \times V_o.$$

4.2.4. Statistička analiza

Statistička obrada podataka provedena je korištenjem statističkog programskog paketa STATISTICA, verzija 12 (www.statsoft.com. StatSoft, Inc. Tulsa, OK, SAD) te MedCalc Statistical Software verzija 19.1 (MedCalc Software bv, Ostend, Belgium; <https://www.medcalc.org>; 2019). Razredbene (kvalitativne) varijable prikazane su kao učestalost te udio (%). Kvantitativne varijable (V_{st} , L_{st} i S_{st}) ne slijede za sve skupine normalnost raspodjele te imaju značajno različitu varijabilnost prikazane su kao medijan, interkvartilni raspon (25. – 75. percentila, IQR) te kao raspon. Usporedba među ispitivanim skupinama za kvalitativne varijable (V_{st} , L_{st} i S_{st}) provedena je korištenjem neparametrijskog testa za analizu varijance (ANOVA), Kruskal-Wallis ANOVA. Međusobne višestruke usporedbe provedene su naknadnom usporedbom za sve varijable među svim podskupinama jer je utvrđena statistički značajna razlika među skupinama korištenjem testa Kruskal-Wallis ANOVA. Kako je utvrđena statistički značajna razlika za

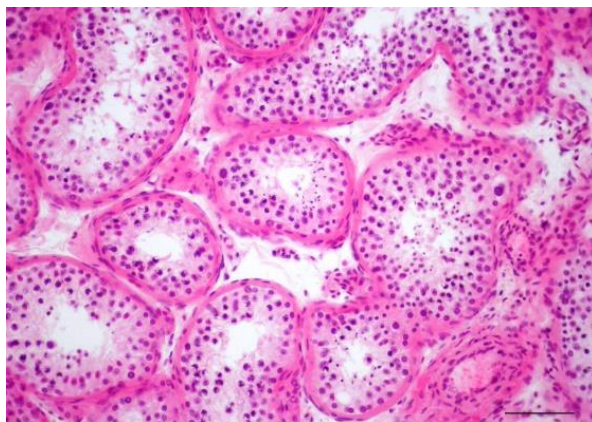
skupine s KS i s MYK u odnosu na skupine s mutacijom gena CFTR i OA provedena je ROC (engl. receiver operating characteristic) analiza uz izračun površine ispod krivulje (AUC) te 95% raspona pouzdanosti (95% CI, engl. confidence interval), granične vrijednosti, osjetljivosti i specifičnosti (uz 95% CI) te pozitivnog i negativnog omjera vjerojatnosti (LR) uz 95% CI za svaku od varijabli za usporedbu OA s KS i s MYK kako bi se utvrdila te ocijenila vrijednost potencijalnog dijagnostičkog kriterija (granične vrijednosti) te je iz navedenih podataka izračunat dijagnostički omjer izgleda (DOR). Dvostrana p-vrijednost <0.05 je korištena kao statistički značajna za sve provedene usporedbe.

5. REZULTATI

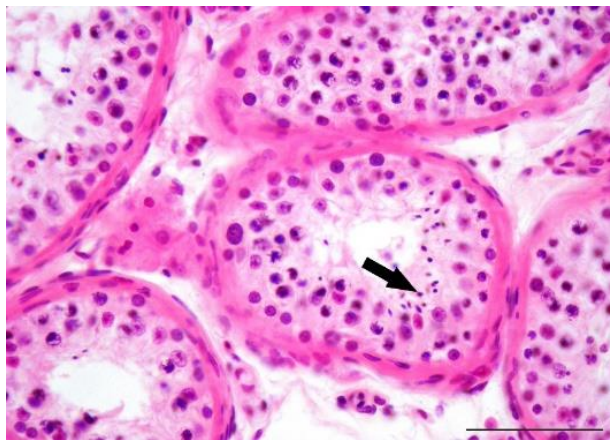
5.1. Rezultati kvalitativne histološke analize

5.1.1. Kontrolna skupina (opstruktivna azoospermija nenasljednog podrijetla)

Kvalitativna histološka analiza rezova kontrolne skupine pacijenata s opstruktivnom azoospermijom nenasljednog podrijetla pokazala je u svim bioptičkim uzorcima istovjetnu sliku. Bioptički komadić tkiva sjemenika se u prosjeku sastojao od 40-50 sjemenskih kanalića s pripadajućim intersticijem. Sjemenski kanalići bili su održanog promjera (160-190 μm) i normalne debljine lamine proprije (Slika 2.). Lamina proprija sastojala se od 5-7 slojeva izduženih peritubularnih (miodnih) stanica. Sjemenski epitel kanalića sadržavao je potporne Sertolijeve stanice i sve oblike sjemenskih stanica: spermatogonije, primarne i sekundarne spermatocite (I. i II. reda), nezrele i zrele spermicide te spermije. Sertolijeve stanice su imale ovalnu, okruglastu ili kruškoliku jezgru s izrazitom jezgričicom. U razvijenoj citoplazmi nalazila se po koja vakuola i umjeren broj ostatnih (rezidualnih) tjelešaca. Sjemenske stanice nalazile su se okružene staničnim izdancima Sertolijevih stanica: spermatogonije uz bazalnu membranu a primarne, sekundarne spermatocite i spermicide u vršnom ili apikalnom odjeljku. Pojedini spermiji mogli su se vidjeti u lumenu kanalića (Slika 3.).



Slika 2. Bioptički uzorak sjemenika pacijenta iz kontrolne skupine (opstruktivna azoospermija, OA). Sjemenski kanalići su normalnog promjera i obloženi sjemenskim epitelom koji se nalazi u različitim stadijima spermatogeneze. (H.E., x100, mjerilo = 100 μm)

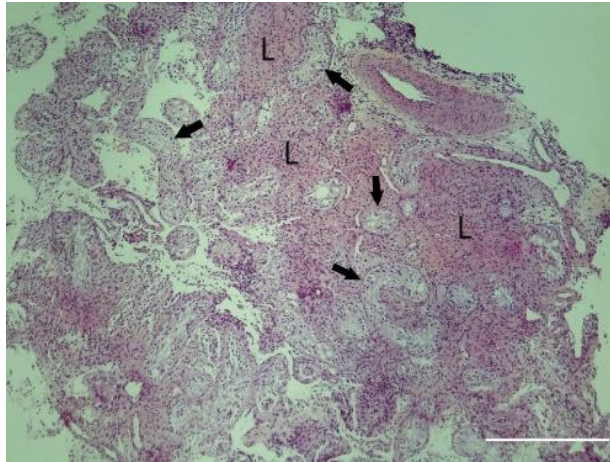


Slika 3. Bioptički uzorak sjemenika pacijenta s opstruktivnom azoospermijom, detalj. Unutar sjemenskog epitela vide se mnogobrojne zrele spermatozoidi koje će se otpustiti u lumen kanalića i postati spermiji (→). (H.E., x200, mjerilo = 50 μ m)

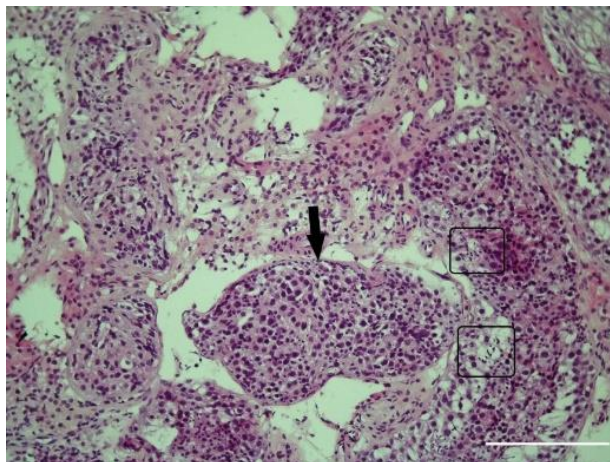
Između tako očuvanih sjemenskih kanalića nalazilo se rahlo vezivo intersticija. Unutar veziva, intersticijske Leydigove stanice su se mogle vidjeti u manjim ili većim skupinama. Ove stanice su bile zamjetno pravilne građe. U okrugloj ili ovalnoj jezgri često se nalazila dobro vidljiva jezgrićica. Citoplazma je bila obilna, s po kojoj kapljicom masti ili vakuolom. U neposrednom susjedstvu Leydigovih stanica mogle su se uočiti manje ili veće krvne žile, uključivši kapilare. Također su se nalazile sve vrste stanice vezivnog tkiva, ponajviše fibrociti i fibroblasti (Slika 3.).

5.1.2. Skupina pacijenata sa Klinefelterovim sindromom (KS)

Svi pacijenti obuhvaćeni ovim istraživanjem imali su KS klasičnog oblika, 47, XXY. U deset bioptičkih uzoraka ovih bolesnika velika većina sjemenskih kanalića bila je izrazito suženog promjera (60-80 μ m) sa slikom sindroma SCOS. U takvim kanalićima sjemenske stanice su nedostajale, a kanalići su bili obloženi potpornim (somatskim) Sertolijevim stanicama (Slika 4.). Neki kanalići su bili pretvoreni u tračke vezivnog tkiva (tzv. tubularne „sjene“). U osam bioptičkih uzoraka nađena je histološka slika mješovite atrofije, sa žarištima održane spermatogeneze. Ona su se obično sastojala od 4-5 kanalića koji su pokazivali blaži poremećaj spermatogeneze, ali s održanom proizvodnjom zrelih spermatozoida i spermija (Slika 5.). Između gore opisanih sjemenskih kanalića mogle su se zapaziti izrazito velike skupine hipertrofičnih Leydigovih intersticijskih stanica (Slika 5.). Ove stanice su mjestimično formirale čvoriće ili mikronodule.



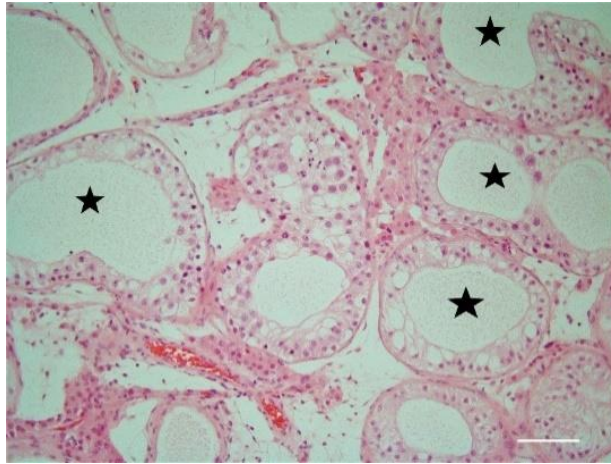
Slika 4. Bioptički uzorak sjemenika pacijenta s Klinefelterovim sindromom (47, XXY). Sjemenski kanalići su znatno smanjenog promjera i pokazuju sliku sindroma „samo Sertolijevih stanica“ (→). U intersticiju se uočavaju izrazito velike nakupine Leydigovih stanica (L) koje se katkada organiziraju u mikronodule. (H.E., x40, mjerilo= 500 μ m)



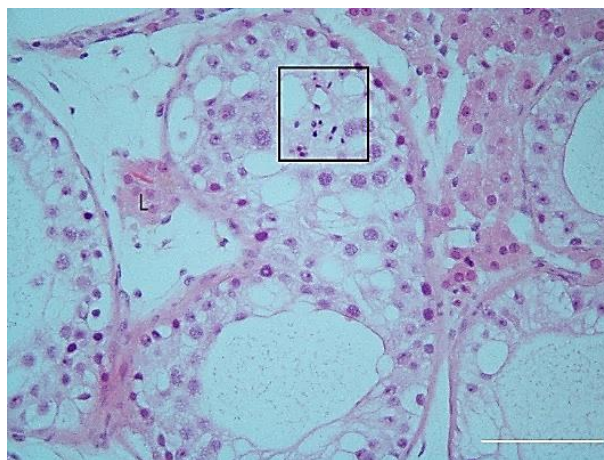
Slika 5. Detalj bioptičkog uzorka sjemenika pacijenta s Klinefelterovim sindromom (47, XXY). U nekim dijelovima preparata moguće je vidjeti pojedinačne kanaliće s djelomično očuvanom spermatogenezom (→). U tim kanalićima se mogu unutar sjemenskog epitela vidjeti i zrele spermicide (□). (H.E., x100, mjerilo = 200 μ m)

5.1.3. Skupina pacijenata s mikrolecijama Y kromosoma

Petnaest bioptičkih uzoraka sjemenika pacijenata s MYK (AZFc) pokazivalo je sliku mješovite atrofije sjemenskih kanalića. U sedam bioptičkih uzoraka kanalići su bili obloženi samo Sertolijevim stanicama, dok su u šest bioptičkih uzoraka kanalići imali djelomično održanu spermatogenezu koja se odvijala do razine spermatocita 1. reda ili nezrelih spermata (tzv. maturacijski arrest – spermatocitni i spermataidni „stop“) (Slika 6.). Ipak, u toj slici mogli su se zateći i kanalići sa zrelim spermataidama i pojedinačnim spermijima (Slika 7.). Građa intersticija bila je u potpunosti očuvana (Slika 6.).



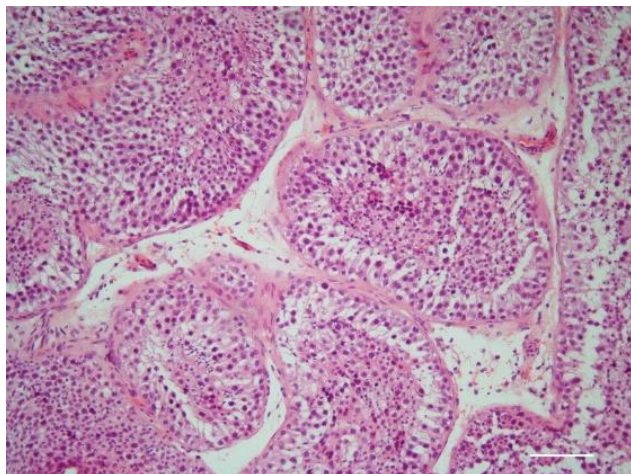
Slika 6. Biopsički uzorak sjemenika pacijenta s mikrodelecijom Y kromosma (AZFc). Većina sjemenskih kanalića je suženog lumena i znatno reducirane spermatogeneze: prevladava slika tzv. maturacijskog aresta pri čemu se spermatogeneza odvija do primarnih spermatocita ili nezrelih spermata (☆). (H.E., x100, mjerilo = 100 μ m)



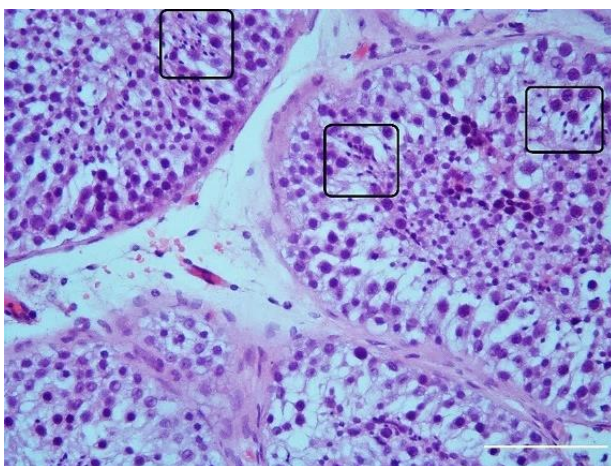
Slika 7. Biopsički uzorak sjemenika pacijenta s mikrodelecijom Y kromosoma (AZFc), detalj. Unatoč znakovito poremećenoj spermatogenezi, postoje dijelovi sjemenskog epitela sa zrelim spermataidama i pojedinačnim spermijima (□). U pripadajućem intersticiju vidi se skupina Leydigovih stanica (L) s jednim Reinkeovim kristalom. (H.E., x200, mjerilo = 50 μ m)

5.1.4. Skupina pacijenata s mutacijom gena CFTR

U ovoj skupini pacijenata je parenhim sjemenika bio u potpunosti očuvan. Sjemenski kanalići bili su normalnog promjera, a sjemenski epitel je pokazivao sliku potpune spermatogeneze (Slika 8.). Unutar svakog kanalića mogle su se vidjeti sve vrste sjemenskih stanica, uključivši zrele spermataide i spermije (Slika 9.). Rahlo vezivo intersticija sadržavalo je Leydigove intersticijske stanice normalne građe.



Slika 8. Dio parenhima sjemenika pacijenta s mutacijom gena CFTR. Sjemenski kanalići imaju održan promjer i građu te se u njima odvija normalna spermatogeneza. (H.E., x100, mjerilo = 100 μ m)



Slika 9. Bioptički uzorak sjemenika pacijenta s mutacijom gena CFTR, detalj. Unatoč mutaciji, unutar sjemenskog epitela nalaze se mnogobrojne skupine zrelih spermataida i spermija (\square). (H.E., x200, mjerilo = 50 μ m)

5.2. Rezultati stereološke analize

5.2.1. Ukupni volumen sjemenskih kanalića

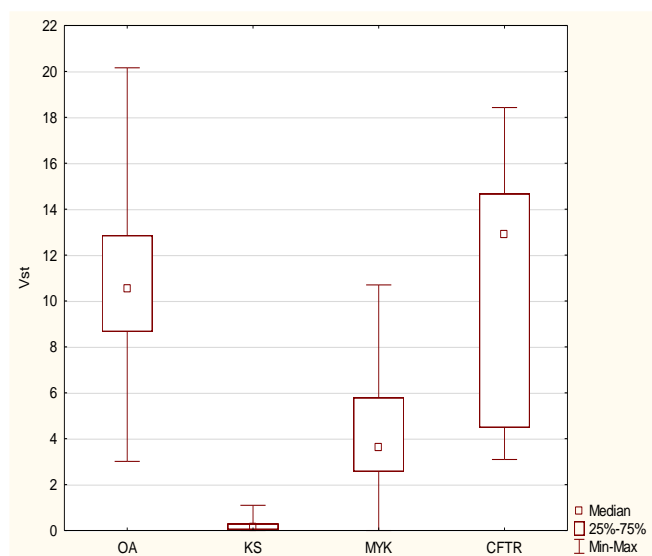
Rezultati kvantitativne (stereološke) analize ukupnog volumena sjemenskih kanalića u ispitivanim skupinama (kontrolna skupina (OA), KS, MYK i mutacija gena CFTR) prikazani su u Tablici 2. te na Slici 10.

Tablica 2. Ukupni volumen sjemenskih kanalića u ispitivanim skupinama

Skupina	Broj mjerenja	Medijan (IQR)	Raspon
OA	498	10,524 (8,667-12,857)	3,012-20,160
KS	180	0,119 (0,048-0,286)	0,000-1,100
MYK	411	3,602 (2,571-5,786)	0,000-10,702
CFTR	90	12,899 (4,488-14,667)	3,095-18,429

Legenda: OA: opstruktivna azoospermija; KS: Klinefelterov sindrom; MYK: mikrodelecija Y kromosoma; CFTR: mutacija gena CFTR; IQR: interkvartilni raspon.

Usporedbom gore navedenih rezultata utvrđena je statistički značajna razlika ukupnog volumena sjemenskih kanalića među ispitivanim skupinama ($H=833,1$; $p<0.001$; Kruskal-Wallis ANOVA). *Post-hoc* analiza je pokazala kako postoji statistički značajna razlika u vrijednostima ukupnog volumena sjemenskih kanalića između svih ispitivanih skupina osim između bolesnika s mutacijom gena CFTR i kontrolne skupine ($p=1,000$; Tablica 5.). Značajno najmanji Vst utvrđen je u skupini s KS ($p<0,001$ za sve usporedbe). Značajno smanjeni Vst nađen je u skupini s MYK ($p<0,001$ u odnosu na kontrolnu skupinu i skupinu CFTR). Unatoč značajnom oštećenju spermatogeneze prouzrokovanom mikrodelecijom, vrijednost ove varijable je bila statistički značajno veća nego u skupini KS ($p<0,001$) (Tablica 5.).



Slika 10. Grafički prikaz usporedbe ukupnog volumena sjemenih kanalića (Vst) među ispitivanim skupinama ($H=833,1$; $p<0,001$; Kruskal-Wallis ANOVA test). KS: Klinefelterov sindrom; MYK: mikrodelecija Y kromosoma; CFTR: mutacija gena CFTR; OA: opstruktivna azoospermija; 25%-75%: interkvartilni raspon.

5.2.2. Ukupna površina sjemenskih kanalića

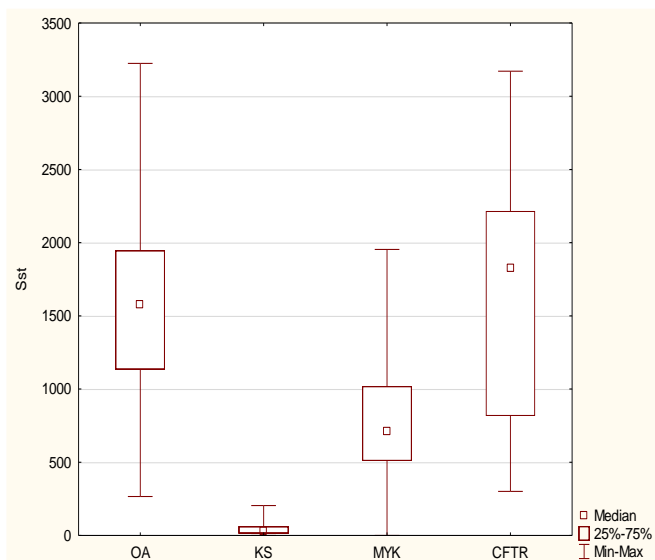
Rezultati kvantitativne (stereološke) analize ukupne površine sjemenskih kanalića u ispitivanim skupinama (kontrolna skupina (OA), KS, MYK i mutacija gena CFTR) prikazani su u Tablici 3. te na Slici 11.

Tablica 3. Ukupna površina sjemenskih kanalića u ispitivanim skupinama

Skupina	Broj mjerenja	Medijan (IQR)	Raspon
OA	332	1575,3 (1135,1-1949,0)	266,4- 3224,7
KS	120	30,9 (15,4-61,0)	0,0-203,9
MYK	274	710,4 (509,7-1019,3)	0,0-1953,7
CFTR	60	1825,0 (816,0-2216,2)	301,2- 3171,2

Legenda: OA: opstruktivna azoospermija nenasljednog podrijetla, KS: Klinefelterov sindrom; MYK: mikrodelecija Y kromosoma; CFTR: mutacija gena CFTR; IQR: interkvartilni raspon.

Nakon usporedbe gore navedenih rezultata, utvrđena je statistički značajna razlika ukupne površine sjemenskih kanalića među ispitivanim skupinama ($H=465,4$; $p<0.001$; Kruskal-Wallis ANOVA). *Post-hoc* analizom je utvrđeno kako postoji statistički značajna razlika u vrijednostima ukupne površine sjemenskih kanalića između svih ispitivanih skupina osim između kontrolne skupine i bolesnika s mutacijom gena CFTR ($p=1,000$; Tablica 5.). Značajno najmanji Sst utvrđen je u skupini KS ($p<0,001$ za sve usporedbe). U skupini pacijenata s MYK također je utvrđen značajno smanjeni Sst ($p<0,001$ u odnosu na skupinu CFTR te OA), ali je vrijednost te varijable bila statistički značajno veća nego u skupini KS ($p<0,001$) (Tablica 5.).



Slika 11. Grafički prikaz usporedbe ukupne površine sjemenskih kanalića (Sst) među ispitivanim skupinama (H=465,4; $p < 0,001$; Kruskal-Wallis ANOVA test). OA: opstruktivna azoospermija; KS: Klinefelterov sindrom; MYK: mikrodelecija Y kromosoma; CFTR: mutacija gena CFTR; 25%-75%: interkvartilni raspon.

5.2.3. Ukupna duljina sjemenskih kanalića

Rezultati kvantitativne (stereološke) analize ukupne duljine sjemenskih kanalića u ispitivanim skupinama (kontrolna skupina (OA), KS, MYK i mutacija gena CFTR) prikazani su u Tablici 4. te na Slici 12.

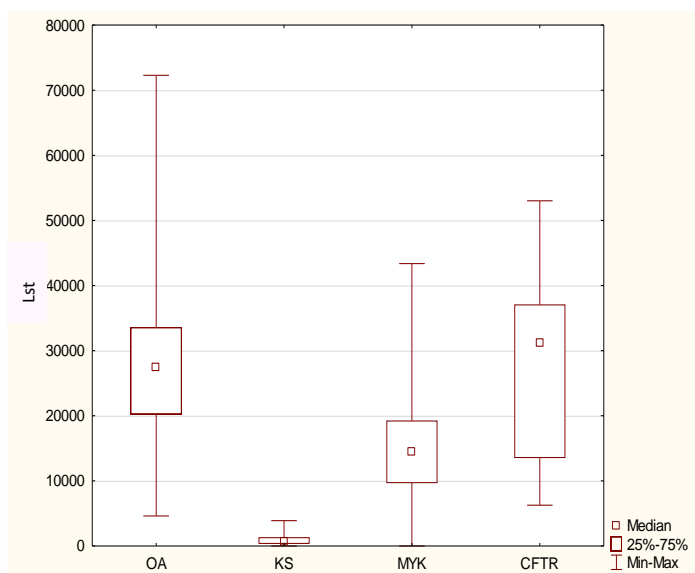
Tablica 4. Ukupna duljina sjemenskih kanalića u ispitivanim skupinama

Skupina	Broj mjerenja	Medijan (IQR)	Raspon
OA	498	27470 (20241-33574)	4618-72289
KS	180	639 (321-1349)	0-3888
MYK	411	14458 (9639-19277)	0-43374
CFTR	90	31084 (13494-37108)	6265-53012

Legenda: OA: opstruktivna azoospermija; KS: Klinefelterov sindrom; MYK: mikrodelecija Y kromosoma; CFTR: mutacija gena CFTR; IQR: interkvartilni raspon.

Usporedbom gore navedenih rezultata utvrđena je statistički značajna razlika ukupne duljine sjemenih kanalića među ispitivanim skupinama (H=615,0; $p < 0,001$; Kruskal-Wallis ANOVA). *Post-hoc* analiza je pokazala kako postoji statistički značajna razlika u vrijednostima ukupne duljine sjemenskih kanalića između svih ispitivanih skupina osim između bolesnika kontrolne skupine (OA nenasljednog podrijetla) i onih s mutacijom gena CFTR ($p=1,000$; Tablica 5.). Značajno najmanji Lst utvrđen je u skupini s KS ($p < 0,001$ za sve usporedbe). Također je

značajno smanjeni Lst u skupini s MYK ($p < 0,001$ u odnosu na skupinu OA te CFTR). Ova varijabla u pacijenata s mikrodelecijom bila je statistički značajno veća nego u skupini KS ($p < 0,001$) (Tablica 5.).



Slika 12. Grafički prikaz usporedbe ukupne duljine sjemenskih kanalića (Lst) među ispitivanim skupinama ($H=615,0$; $p < 0,001$; Kruskal-Wallis ANOVA test). OA: opstruktivna azoospermija; KS: Klinefelterov sindrom; MYK: mikrodelecija Y kromosoma; CFTR: mutacija gena CFTR; 25%-75%: interkvartilni raspon.

Tablica 5. Višestruke usporedbe ukupnog volumena, ukupne površine i ukupne duljine sjemenskih kanalića između pojedinih ispitivanih skupina (Kruskal-Wallis ANOVA, *post-hoc* analiza).

Skupina		Vst				Sst				Lst			
		KS	MYK	CFTR	OA	KS	MYK	CFTR	OA	KS	MYK	CFTR	OA
OA	z	25,224	19,710	0,075		19,683	13,162	0,077		23,391	13,714	0,525	
	p	<0,001	<0,001	1,000		<0,001	<0,001	1,000		<0,001	<0,001	1,000	
KS	z		9,848	16,926	25,224		9,339	13,328	19,683		12,535	15,292	23,391
	p		<0,001	<0,001	<0,001		<0,001	<0,001	<0,001		<0,001	<0,001	<0,001
MYK	z	9,848		11,213	19,710	9,339		7,612	13,162	12,535		7,336	13,714
	p	<0,001		<0,001	<0,001	<0,001		<0,001	<0,001	<0,001		<0,001	<0,001
CFTR	z	16,926	11,213		0,075	13,328	7,612		0,077	15,292	7,336		0,525
	p	<0,001	<0,001		1,000	<0,001	<0,001		1,000	<0,001	<0,001		1,000

Legenda: OA: opstruktivna azoospermija; KS: Klinefelterov sindrom; MYK: mikrodelecija Y kromosoma; CFTR: mutacija gena CFTR; Vst: ukupni volumen sjemenskih kanalića; Sst: ukupna površina sjemenskih kanalića; Lst: ukupna duljina sjemenskih kanalića; p: p-vrijednost; z: z-vrijednost.

Za procjenu diskriminacijske vrijednosti korištene metode određen je dijagnostički omjer izgleda (DOR, engl. diagnostic odds ratio) za sve ispitivane stereološke parametre (Tablica 6.). Utvrđeno je da svi ispitivani stereološki parametri sjemenskih kanalića imaju izvrsnu diskriminacijsku vrijednost pri procjeni oštećenja sjemenskih kanalića u bolesnika s KS i MYK u odnosu na kontrolnu skupinu, s tim da ukupni volumen ima najbolju diskriminacijsku vrijednost (DOR Vst=194,6; DOR Sst=51,1; DOR Lst=20,2).

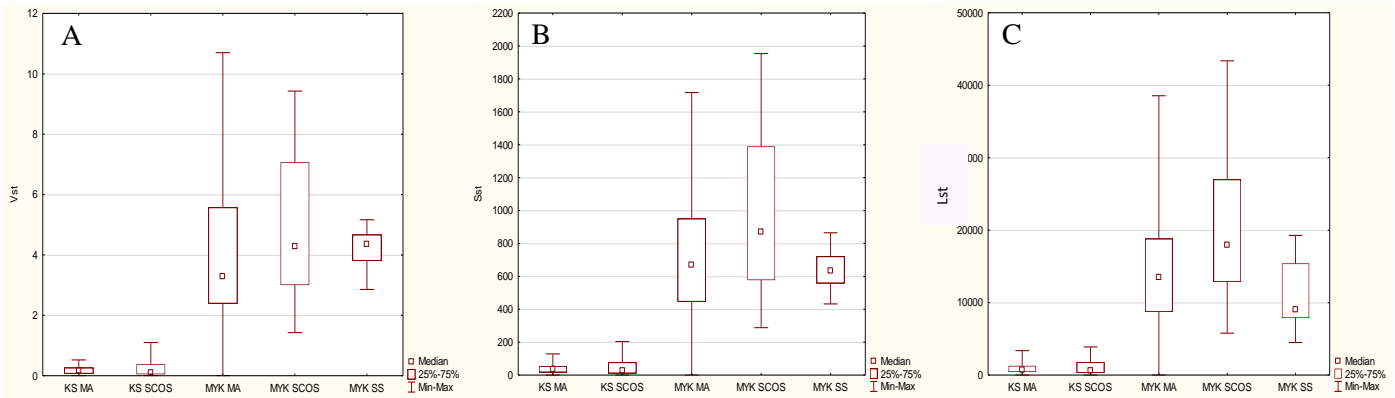
Tablica 6. Dijagnostički omjer izgleda za ukupni volumen, ukupnu površinu i ukupnu duljinu sjemenskih kanalića

	DOR Vst	DOR Sst	DOR Lst
Skupina	OA	OA	OA
KS + MYK	194,6	51,1	20,2

Legenda: OA: opstruktivna azoospermija; KS: Klinefelterov sindrom; MYK: mikrodelecija Y kromosoma; DOR Vst: dijagnostički omjer izgleda za ukupni volumen sjemenskih kanalića; DOR Sst: dijagnostički omjer izgleda za ukupnu površinu sjemenskih kanalića; DOR Lst: dijagnostički omjer izgleda za ukupnu duljinu sjemenskih kanalića.

5.2.4. Stereološka analiza histoloških podskupina bolesnika

Rezultati kvantitativne (stereološke) analize ukupnog volumena, ukupne površine i ukupne duljine sjemenskih kanalića u ispitivanim histološkim podskupinama (KS s histološkom slikom mješovite atrofije (KS MA), KS s histološkom slikom SCOS (KS SCOS), MYK s histološkom slikom mješovite atrofije (MYK MA), MYK s histološkom slikom SCOS (MYK SCOS), MYK s histološkom slikom spermatocitnog/spermatidnog zastoja (MYK SS)) prikazani su na Slici 13.



Slika 13. Grafički prikazi usporedbe ukupnog volumena sjemenskih kanalića (Vst) među ispitivanim skupinama podskupinama ($H=615,0$; $p<0,001$; Kruskal-Wallis ANOVA test) (Slika 13A); ukupne površine sjemenskih kanalića (Sst) među ispitivanim skupinama podskupinama ($H=615,0$; $p<0,001$; Kruskal-Wallis ANOVA test) (Slika 13B); i ukupne duljine sjemenskih kanalića (Lst) među ispitivanim skupinama podskupinama ($H=615,0$; $p<0,001$; Kruskal-Wallis ANOVA test) (Slika 13C). KS MA: Klinefelterov sindrom s mješovitom atrofijom; KS SCOS: Klinefelterov sindrom sa sindromom „samo Sertolijevih stanica“; MYK MA: mikrodelecija Y kromosoma s mješovitom atrofijom; MYK SCOS: mikrodelecija Y kromosoma sa sindromom „samo Sertolijevih stanica“; MYK SS: mikrodelecija Y kromosoma sa spermatocitnim/spermatidnim zastojem; 25%-75%: interkvartilni raspon.

Usporedbom dobivenih rezultata među ispitivanim podskupinama utvrđena je statistički značajna razlika ukupnog volumena ($H=307,2$; $p<0,001$; Kruskal-Wallis ANOVA), ukupne površine ($H=209,5$; $p<0,001$; Kruskal-Wallis ANOVA) i ukupne duljine sjemenskih kanalića ($H=319,3$; $p<0,001$; Kruskal-Wallis ANOVA). *Post-hoc* analize pokazale su kako postoji statistički značajna razlika u vrijednostima ukupnog volumena, ukupne površine i ukupne duljine sjemenskih kanalića između bolesnika s KS i MA u odnosu na one s MYK i MA te između bolesnika s KS i SCOS u odnosu na one s MYK i SCOS ($p<0,001$ za sve usporedbe). Unutar skupine bolesnika s KS niti za jedan stereološki parametar nije utvrđena statistički značajna razlika između histoloških podskupina (MA, SCOS) ($p=1,000$ za sve usporedbe). U skupini bolesnika s MYK utvrđena je statistički značajna razlika u vrijednostima svih ispitivanih parametara između bolesnika s MYK i MA u odnosu na one s MYK i SCOS ($p<0,001$). Nadalje, usporedbom vrijednosti ispitivanih stereometrijskih parametara u bolesnika s MYK i SS u odnosu na bolesnike s MYK i MA te bolesnike s MYK i SCOS, samo za ukupnu duljinu utvrđena je statistički značajna razlika ($p<0,001$), dok za ukupni volumen i ukupnu površinu nije bilo značajne razlike ($p=1,000$ za obje usporedbe) (Tablica 7.).

Tablica 7. Višestruke usporedbe ukupnog volumena, ukupne površine i ukupne duljine sjemenskih kanalića između pojedinih ispitivanih podskupina (Kruskal-Wallis ANOVA, *post-hoc* analiza).

Skupina		Vst					Sst					Lst				
		KS MA	KS SCOS	MYK MA	MYK SCOS	MYK SS	KS MA	KS SCOS	MYK MA	MYK SCOS	MYK SS	KS MA	KS SCOS	MYK MA	MYK SCOS	MYK SS
KS MA	z		0,203	11,492	12,300	8,386		0,068	9,5592	10,654	5,421		0,068	9,5592	10,654	5,421
	p		1,000	<0,001	<0,001	<0,001		1,000	<0,001	<0,001	<0,001		1,000	<0,001	<0,001	<0,001
KS SCOS	z	0,203		11,742	12,507	8,530	0,068		9,6429	10,723	5,470	0,068		9,6429	10,723	5,470
	p	1,000		<0,001	<0,001	<0,001	1,000		<0,001	<0,001	<0,001	1,000		<0,001	<0,001	<0,001
MYK MA	z	11,492	11,742		3,433	1,941	9,559	9,643		3,369	0,091	9,559	9,643		3,369	0,091
	p	<0,001	<0,001		<0,001	0,523	<0,001	<0,001		<0,001	1,000	<0,001	<0,001		<0,001	1,000
MYK SCOS	z	12,300	12,507	3,433		0,154	10,654	10,723	3,3694		10,654	10,723	3,3694		1,985	10,654
	p	<0,001	<0,001	<0,001		1,000	<0,001	<0,001	<0,001		0,472	<0,001	<0,001	<0,001		0,472
MYK SS	z	8,386	8,530	1,941	0,154		5,421	5,470	0,0906	1,985		5,421	5,470	0,0906	1,985	
	p	<0,001	<0,001	0,523	1,000		<0,001	<0,001	1,000	0,472		<0,001	<0,001	1,000	0,472	

Legenda: KS MA: Klinefelterov sindrom s mješovitom atrofijom; KS SCOS: Klinefelterov sindrom sa sindromom „samo Sertolijevih stanica“; MYK MA: mikrodelecija Y kromosoma s mješovitom atrofijom; MYK SCOS: mikrodelecija Y kromosoma sa sindromom „samo Sertolijevih stanica“; MYK SS: mikrodelecija Y kromosoma sa spermatocitnim/spermatidnim zastojeom; Vst: ukupni volumen sjemenskih kanalića; Sst: ukupna površina sjemenskih kanalića; Lst: ukupna duljina sjemenskih kanalića; P: p-vrijednost; z: z-vrijednost.

6. RASPRAVA

Kvalitativna histološka analiza bioptičkih uzoraka bolesnika s KS pokazala je dominaciju histološke slike SCOS, a najteži oblik oštećenja sjemenskih kanalića manifestirao se tračcima vezivnog tkiva, tzv. „tubularnim sjenama“. Navedeni rezultati kvalitativne histološke analize u skladu su s ranijim spoznajama koje ukazuju na karakteristična histološka obilježja sjemenika odraslih bolesnika s KS, a uključuju opsežnu fibrozu i hijalinizaciju sjemenskih kanalića te hiperplaziju intersticija (30,31). Degeneracija sjemenskih stanica može se objasniti izravnim utjecajem kromosomske abnormalnosti na razvoj i funkciju sjemenskih stanica ili nepovoljnim učinkom potpornih, somatskih stanica (Leydigove i Sertolijeve stanice) na sjemenske stanice (32). U naših bolesnika s KS u intersticiju između oštećenih sjemenskih kanalića uočene su izrazito velike skupine hipertrofičnih Leydigovih stanica koje su mjestimično formirale mikronodule, što je u skladu s opisom histološke slike testisa u dosadašnjim istraživanjima (31,32). Naime, žarišna hipertrofija i hiperplazija Leydigovih stanica u pacijenata s KS nastaje već početkom puberteta utjecajem hormona luteinizacije, što dovodi do prekomjerne sinteze testosterona, a time i smanjenja broja

sjemenskih stanica, hijalinizacije tubula i degeneracije Sertolijevih stanica. Sve navedeno dovodi do smanjenja volumena testisa na vrijednosti koje su bile prisutne prije puberteta i degeneracije tkiva sjemenika praćene relativnom insuficijencijom Leydigovih stanica. Nadalje, u ranijim istraživanjima je u bolesnika s KS utvrđen poremećaj u građi i funkciji Sertolijevih stanica, koje u fiziološkim uvjetima reguliraju obnovu i diferencijaciju zametnih stanica. Nistal i sur. su opisali dvije vrste Sertolijevih stanica u bolesnika s KS: male, nezrele i nefunkcionalne Sertolijeve stanice te velike, bolje diferencirane i funkcionalne Sertolijeve stanice (33). Disfunkcionalnost Sertolijevih i Leydigovih stanica pokušala se objasniti i transkripcijskom deregulacijom ovih stanica koja rezultira povećanom apoptozom (34).

U 4 od 9 naših bolesnika (44%) nađena je slika mješovite atrofije sjemenskih kanalića sa žarištima održane spermatogeneze. Navedeni rezultati u skladu su s rezultatima istraživanja Foreste i sur., koji su prvi opisali kako histološke promjene sjemenika u bolesnika s KS nisu jednoobrazne, nego nejednolike, jer se, uz sliku SCOS, koja je prisutna u većini sjemenskih kanalića, nalaze pojedini sjemenski kanalići sa žarištima očuvane spermatogeneze. Žarišta održane spermatogeneze pružaju polovici naših bolesnika šansu za izolaciju spermija potrebnih za intracitoplazmatsku injekciju spermija (ICSI), što potvrđuje podatak o uspješnoj kirurškoj izolaciji spermija u oko 40% bolesnika s KS (35). Godine 1996. Tournaye i sur. izvjestili su o uspješnoj izolaciji spermija nakon TESE u bolesnika s KS, a nedugo zatim Schiff i sur. dokumentirali su prvu trudnoću nakon TESE bolesnika s KS i ICSI (36,37). Gotovo 25 godina kasnije, prediktivni čimbenici za uspješnu TESE kod KS su kontradiktorni: obzirom na progresivnu hijalinizaciju sjemenskih kanalića nakon puberteta bilo je preporučeno učiniti TESE što ranije kako bi se postigli što bolji rezultati, a suprotno tome, novija meta analiza Corone i sur. pokazala je da je uspješna stopa izolacije spermija neovisna o dobi, volumenu sjemenskih kanalića i vrijednostima hormona u bolesnika s KS (35,38,39).

Rezultati stereološke analize su pokazali da su ukupni volumen, ukupna površina i ukupna duljina sjemenskih kanalića najmanji u bolesnika s KS sa statistički značajnom razlikom u odnosu na MYK, mutaciju gena CFTR i kontrolnu skupinu (bolesnici s OA nenasljednog podrijetla). Ove stereološke značajke ukazuju na teške patološke promjene sjemenskih kanalića u bolesnika s KS. Sukladno dostupnoj literaturi, u našem istraživanju se prvi put opisuju stereološka obilježja sjemenskih kanalića u bolesnika s KS. Jedina stereološka analiza sjemenskih kanalića u KS učinjena je na animalnom modelu, kojom se pokazalo da je u odraslih jedinki laboratorijskih miševa s KS značajno smanjen promjer sjemenskih kanalića (29). Ipak, valja spomenuti istraživanje Banek i sur. koji su proveli stereološku analizu sjemenskih kanalića muškaraca s neplodnošću različite, nedefinirane etiologije, usporedivši ih sa sjemenskim kanalićima plodnih muškarca (kontrolna skupina). Rezultati navedenog istraživanja pokazali su da je u neplodnih muškaraca značajno smanjena ukupna duljina, ukupna zakrivljenost i ukupni volumen sjemenskih kanalića te ukupni volumen epitela sjemenskih kanalića u odnosu na kontrolnu skupinu (40). Nadalje, naši rezultati usporedivi su s rezultatima istraživanja Kleimana i sur. koji su proveli semikvantitativnu histološku morfometrijsku analizu sjemenika u bolesnika s KS i usporedili je s rezultatima u bolesnika koji su imali SCOS ili mješovitu atrofiju uz normalan kariogram. U bolesnika s KS utvrdili su značajno manju zastupljenost sjemenskih kanalića s normalnom debljinom bazalne membrane i sjemenskih kanalića s očuvanim stanicama, te značajno veću intersticijsku hijalinizaciju i intersticijsku hiperplaziju (41). Sukladno navedenom, naši bolesnici s KS imali su značajno manji

ukupni volumen, ukupnu površinu i ukupnu duljinu sjemenskih kanalića u odnosu na bolesnike s OA nenasljednog podrijetla (kontrolna skupina). Nadalje, u našem istraživanju pokazali smo da su svi ispitivani stereološki parametri sjemenskih kanalića bili značajno manji i u odnosu na bolesnike s MYK te bolesnike s mutacijom gena CFTR. Dodatno, vrijednost dijagnostičkog omjera izgleda pokazala je da svi stereološki parametri imaju izvrsnu diskriminacijsku vrijednost pri procjeni oštećenja u bolesnika s KS i MYK u odnosu na kontrolnu skupinu. Iz navedenoga proizlazi da je kvantitativna stereološka analiza sjemenskih kanalića jednostavna pretraga koja ima dijagnostičku vrijednost u obradi azoospermije.

Usporedbom rezultata stereološke analize histoloških podskupina (mješovite atrofije i SCOS) unutar skupine bolesnika s KS nije utvrđena statistički značajna razlika u stereološkim obilježjima sjemenskih kanalića između navedenih podskupina. Navedeni rezultati usporedivi su s rezultatima Kleimana i sur. koji semikvantitativnom histološkom morfometrijskom analizom sjemenskih kanalića također nisu utvrdili statistički značajne razlike u između istih podskupina bolesnika s KS (41). Iako bi se očekivalo, s obzirom na stupanj fibroze, da su kanalići u SCOS manjeg ukupnog volumena, ukupne površine i ukupne duljine u odnosu na kanaliće s mješovitom atrofijom, ovaj rezultat se može barem djelomično objasniti spoznajom kako se u bolesnika s mješovitom atrofijom može primijetiti dezorganizacija i deskvamacija epitela sjemenskih kanalića što vjerojatno potiče procese odgovorne za kontrakciju sjemenskih kanalića. Naime, zbog deskvamacije epitela unutar kanalića dolazi do smanjenja njegovog volumena što potiče mioidne (peritubularne) stanice tunike proprije na kontrakciju i skraćenje sjemenskih kanalića (40). Zaključno, rezultati ovog istraživanja pokazuju da kvantitativna stereološka analiza sjemenskih kanalića u bolesnika s KS nema, za razliku od kvalitativne histološke analize, prediktivnu vrijednost za uspješnu izolaciju spermija nakon TESE, ali ima diskriminacijsku vrijednost pri procjeni oštećenja sjemenskih kanalića u obradi bolesnika s azoospermijom.

Kvalitativna histološka analiza bioptičkih uzoraka bolesnika s MYK (AZFc) pokazala je u 15/28 (54%) slučajeva sliku mješovite atrofije sjemenskih kanalića. U 7/28 (25%) bioptičkih uzoraka kanalići su bili obloženi samo Sertolijevim stanicama, a u 6/28 (21%) bioptičkih uzoraka kanalići su imali djelomično održanu spermatogenezu koja se odvijala do razine spermatocita prvog reda ili nezrelih spermatida (spermatocitni i spermatidni „stop“), s pojedinačnim kanalićima koji su sadržavali zrele spermatide i pojedinačne spermije. Ovako šarolika histološka slika u ovih bolesnika u suglasju je s podacima iz literature. Naime, u literaturi se opisuje široki raspon histoloških promjena, od SCOS kao najteže promjene preko „maturacijskog aresta“ do hipospermatogeneze, u kojoj su stadiji spermatogeneze narušeni, ali je proizvodnja zrelih spermatida i spermija ipak održana (42). Kad je riječ o eventualnom postojanju specifičnih histoloških promjena s obzirom na tip AZF delecije, podaci su kontroverzni. Dok neki autori negiraju povezanost između histoloških promjena sjemenika i delecije u pojedinim AZF regijama, druga istraživanja ukazuju na suprotno (43-45). Naime, nekoliko istraživanja je pokazalo kako su AZFa i AZFb mikrodelecije povezane s težim histološkim promjenama sjemenika uz dominaciju histološke slike SCOS, dok AZFc mikrodelecije (koje su prisutne u svih naših bolesnika s MYK) pokazuju širok raspon promjena sjemenika, od SCOS

do hipospermatogeneze, što je u skladu s našim rezultatima (46,47). Klinički značaj ovih spoznaja jest u mogućnosti uspješne izolacije spermija nakon TESE u velikog dijela bolesnika s MYK.

Stereološka analiza ukupnog volumena, ukupne površine i ukupne duljine sjemenskih kanalića u bolesnika s MYK (AZFc) pokazala su da su svi stereološki parametri statistički značajno manji u odnosu na kontrolnu skupinu i bolesnike s mutacijom gena CFTR. S obzirom na to da do sada nisu provedena kvantitativna stereološka istraživanja sjemenskih kanalića u bolesnika s MYK, naše rezultate možemo usporediti samo s rezultatima Luetjens i sur., koji su proveli semikvantitativnu histološku morfometrijsku analizu sjemenskih kanalića u bolesnika s MYK te utvrdili kako je promjer tubula u bolesnika s MYK znatno manji u odnosu na bolesnike s mješovitom atrofijom koja nije bila povezana s MYK. Nadalje, vrijednosti ukupnog promjera kanalića, promjera njihovog lumena, debljine lamine proprije te visine sjemenskog epitela bile su veće u bolesnika s MYK nego u skupini bolesnika sa SCOS koji nije bio povezan s MYK, a manje u odnosu na ispitanike s normalnom spermatogenezom (48). Sadašnje istraživanje ukazuje da su, unatoč znatnom oštećenju spermatogeneze prouzrokovanom mikrodelecijom u odnosu na kontrolnu skupinu, vrijednosti svih ispitivanih stereoloških parametara bile statistički značajno veće nego u skupini KS. To ukazuje na veća oštećenja kod kromosomskog poremećaja u KS u odnosu na one kod MYK. Stereološka analiza histoloških podskupina (mješovita atrofija, SCOS i spermatocitni/spermatidni zastoj) unutar skupine bolesnika s MYK pokazala je statistički značajne razlike u svim stereološkim parametrima između bolesnika s MA i SCOS, dok je razlika između SS i druge dvije histološke podskupine (MA i SCOS) utvrđena samo za ukupnu duljinu, ali ne i ukupni volumen i ukupnu površinu sjemenskih kanalića. Međutim, zbog velikog raspona apsolutnih vrijednosti unutar pojedinih podskupina, navedene statističke razlike nemaju dijagnostički značaj. Ipak, usporedbom stereometrijskih parametara između podskupina KS MA (bolesnici s KS s mješovitom atrofijom) i MYK MA (bolesnici s MYK s mješovitom atrofijom) te između podskupina KS SCOS (bolesnici s KS i SCOS) i MYK SCOS (bolesnici s MYK i SCOS) u obje usporedbe su utvrđene statistički značajno manje vrijednosti ispitivanih stereoloških parametara u bolesnika s KS u odnosu na one s MYK. Dobiveni rezultati ukazuju na teža oštećenja sjemenskih kanalića u KS u odnosu na MYK. Kao i u bolesnika s KS, vrijednost dijagnostičkog omjera izgleda pokazala je da svi stereološki parametri kanalića imaju izvrsnu ili dobru diskriminacijsku vrijednost u odnosu na kontrolnu skupinu. Stoga se može zaključiti da stereološka analiza sjemenskih kanalića ima dodatnu dijagnostičku vrijednost u obradi azoospermije.

Kvalitativna histološka analiza bioptičkih uzoraka bolesnika s mutacijom CFTR gena pokazala je potpuno očuvan parenhim sjemenika. Sjemenski kanalići bili su normalne građe i promjera, a unutar svakog kanalića mogle su se vidjeti sve vrste sjemenskih stanica, uključivši zrele spermatide i spermije, što ukazuje na normalnu spermatogenezu. Istovjetan, normalan nalaz histološke analize sjemenika, uključujući i sjemenske kanaliće, utvrđen je u skupini bolesnika s OA nenasljednog podrijetla (kontrolna skupina). Ovakva histološka slika u obje skupine bolesnika očekivana je, s obzirom na činjenicu da mutacija gena CFTR u većini (98%) bolesnika uzrokuje OA zbog bilateralne (CBAVD) ili unilateralne (CUAVD) odsutnosti sjemenovoda ili urođene bilateralne opstrukcije pasjemenika s normalnim sjemenovodom, dok je, kao i kod ostalih (nenasljednih) OA, građa i funkcija sjemenika očuvana. U bolesnika s mutacijom CFTR vrlo rijetko je oštećena gametogeneza, što se nije pokazalo u naših bolesnika (10,22).

U skladu s gore navedenim podacima, rezultati stereološke analize ukupnog volumena, ukupne površine i ukupne duljine sjemenskih kanalića u bolesnika s mutacijom gena CFTR podjednaki su rezultatima bolesnika s OA nenasljednog podrijetla (kontrolna skupina), bez statistički značajne razlike u dobivenim vrijednostima.

7. ZAKLJUČCI

1. Kvalitativna histološka analiza bioptičkih uzoraka sjemenskih kanalića u bolesnika s KS i MYK pokazala je znatna oštećenja sjemenskih kanalića odnosno spermatogeneze. Pri tome su oštećenja spermatogeneze bila teža u bolesnika s KS, kod kojih je prevladavala histološka slika SCOS s mjestimično održanom spermatogenezom, dok je u bolesnika s MYK nađen širok raspon histoloških promjena, od SCOS preko spermatidnog zastoja do hipospermatogeneze.
2. Kvalitativna histološka analiza bioptičkih uzoraka sjemenskih kanalića u bolesnika s mutacijom gena CFTR i OA nenasljednog podrijetla pokazala je potpuno očuvan parenhim sjemenika odnosno normalnu spermatogenezu u obje skupine ispitanika. Navedeni nalaz ukazuje da mutacija gena CFRT uzrokuje OA bez morfološkog oštećenja tkiva sjemenika.
3. Rezultati ukazuju da u bolesnika s KS i MYK kvalitativna histološka analiza ima prediktivnu vrijednost za uspješnu izolaciju spermija nakon TESE.
4. Stereološkom analizom sjemenskih kanalića utvrđeno je da su ukupni volumen, ukupna površina i ukupna duljina sjemenskih kanalića u bolesnika s KS bili značajno manji u odnosu na MYK, a vrijednosti ispitivanih stereoloških parametara u obje navedene skupine bile su značajno manje u odnosu na bolesnike s mutacijom gena CFTR i bolesnike s OA nenasljednog podrijetla.
5. Usporedbom vrijednosti ispitivanih stereoloških parametara sjemenskih kanalića između histoloških podskupina unutar skupina bolesnika s KS i MYK, nije utvrđena razlika koja bi imala klinički značaj.
6. Rezultati stereološke analize ukazuju da su oštećenja sjemenskih kanalića najteža u bolesnika s KS, dok su u bolesnika s MYK značajno manja u odnosu na KS. Obje navedene skupine, međutim, pokazuju značajno veća oštećenja u odnosu na opstruktivnu azoospermiju (kontrolna skupina). Navedeni rezultati, uz podatak o vrijednostima dijagnostičkog omjera izgleda sjemenskih kanalića, pokazali su kako stereološka analiza kanalića ima diskriminacijsku vrijednost pri procjeni oštećenja u bolesnika s KS i MYK u odnosu na kontrolnu skupinu, a iz čega proizlazi njezina dijagnostička vrijednost u obradi neplodnosti muškarca.

8. ZAHVALE

Zahvaljujem svojem mentoru, prof. dr. sc. Davoru Ježeku, koji mi je ukazanim povjerenjem, osmišljavanjem teme te dragocjenim savjetima i ispravcima omogućio izradu ovoga rada.

9. LITERATURA

1. World Health Organization. WHO laboratory manual for the examination and processing of human semen. 5. izd. World Health Organization, Geneva, 2010.
2. Neto FTL, Bach PV, Najari BB, Li PS, Goldstein M. Genetics of Male Infertility. *Curr Urol Rep*. 2016;17(10):70.
3. Wosnitzer M, Goldstein M, Hardy MP. Review of Azoospermia. *Spermatogenesis*. 2014;4:e28218.
4. Flannigan R, Schlegel PN. Genetic diagnostics of male infertility in clinical practice. *Best Pract Res Clin Obstet Gynaecol*. 2017;44:26-37.
5. O'Flynn O'Brien KL, Varghese AC, Agarwal A. The genetic causes of male factor infertility: a review. *Fertil Steril*. 2010;93(1):1-12.
6. Klinefelter HFRE, Albright F. Syndrome characterized by gynecomastia, aspermatogenesis without A-Leydigism, and increased excretion of follicle stimulating hormone. *J Clin Endocrinol*. 1942;2:615-627.
7. Bonomi M, Rochira V, Pasquali D, Balercia G, Jannini EA, Ferlin A, i sur. Klinefelter syndrome (KS): genetics, clinical phenotype and hypogonadism. *J Endocrinol Invest*. 2017;40:123-134.
8. Bojasen A, Kristensen K, Birkebaek NH, Fedder J, Mosekilde L, Bennett P, i sur. The metabolic syndrome is frequent in Klinefelter's syndrome and is associated with abdominal obesity and hypogonadism. *Diabetes Care*. 2006;29:1591-1598.
9. Metha A, Bolyakov A, Roosma J, Schlegel PN, Paduch DA. Successful testicular sperm retrieval in adolescents with Klinefelter syndrome treated with at least 1 year of topical testosterone and aromatase inhibitor. *Fertil Steril*. 2013;100:970-974.
10. Hamada AJ, Esteves SC, Agarwal A. A comprehensive review of genetics and genetic testing in azoospermia. *Clinics*. 2013;68:39-60.
11. Walsh TJ, Pera RR, Turek PJ. The genetics of male infertility. *Semin Reprod Med*. 2009;27:124-136.
12. Colaco S, Modi D. Genetics of the human Y chromosome and its association with male infertility. *Reprod Biol Endocrinol*. 2018;16(1):14.
13. Kishi K, Uchida A, Takase HM, Suzuki H, Kurohmaru M, Tsunekawa N, i sur. Spermatogonial deubiquitinase USP9X is essential for proper spermatogenesis in mice. *Reproduction*. 2017;154(2):135-143.
14. Krausz C, Degl'Innocenti S, Nuti F, Morelli A, Felici F, Sansone M, i sur. Natural transmission of USP9Y gene mutations: a new perspective on the role of AZFa genes in male fertility. *Hum Mol Genet*. 2006;15:2673-2681.
15. Ferlin A, Moro E, Rossi A, Dallapiccola B, Foresta C. The human Y chromosome's azoospermia factor b (AZFb) region: sequence, structure, and deletion analysis in infertile men. *J Med Genet*. 2003;40:18-24.
16. Colaco S, Modi D. Consequences of Y chromosome microdeletions beyond male infertility. *J Assist Reprod Genet*. 2019;36(7):1329-1337.
17. Navarro-Costa P, Gonçalves J, Plancha CE. The AZFc region of the Y chromosome: at the crossroads between genetic diversity and male infertility. *Hum Reprod Update*. 2010;16(5):525-542.

18. Alechine E, Corach D. High-throughput screening for spermatogenesis candidate genes in the AZFc region of the Y chromosome by multiplex real time PCR followed by high resolution melting analysis. *PLoS One*. 2014;9(5):e97227.
19. Wosnitzer MS, Goldstein M. Obstructive azoospermia. *Urol Clin North Am*. 2014;41(1):83-95.
20. Bombieri C, Claustres M, De Boeck K, Derichs N, Dodge J, Girodon E, i sur. Recommendations for the classification of diseases as CFTR-related disorders. *J Cyst Fibros*. 2011;10 (Suppl 2):S86-102.
21. Mitchell MJ, Metzler-Guillemain C, Toure A, Coutton C, Arnoult C, Ray PF. Single gene defects leading to sperm quantitative anomalies. *Clin Genet*. 2017;91(2):208-216.
22. Bieth E, Hamdi SM, Mieuisset R. Genetics of the congenital absence of the vas deferens. *Hum Genet* 2020 Feb 5. [Epub ahead of print]
23. De Souza DAS, Faucz FR, Pereira-Ferrari L, Sotomaior VS, Raskin S. Congenital bilateral absence of the vas deferens as an atypical form of cystic fibrosis: reproductive implications and genetic counseling. *Andrology*. 2018;6(1):127–135.
24. Junqueira LC, Carneiro J. *Osnove histologije*. 10. am. izd. Zagreb: Školska knjiga; 2005, str. 431-447.
25. Ježek D, Knežević N, Kalanj-Bognar S, Vukelić Z, Krhen I. From testiculohamadar biopsy to human embryo. *Verh Dtsch Ges Pathol*. 2004; 88:136-143.
26. Nistal M, González-Peramato P, Serrano Á. Value of testicular biopsy in nonobstructive azoospermia. U: Nistal M, González-Peramato P, Serrano Á, ur. *Clues in the diagnosis of non-tumoral testicular pathology*. Cham: Springer International Publishing AG; 2017, str. 131-142.
27. Noorafshan A. Stereology as a valuable tool in the toolbox of testicular research. *Ann Anat*. 2014;196(1):57-66.
28. Lue Y, Rao PN, Sinha Hikim AP, Im M, Salameh WA, Yen PH, i sur. XXY male mice: an experimental model for Klinefelter syndrome. *Endocrinology*. 2001;142(4):1461-1470.
29. Holstein AF, Schulze W, Breucker H. *Histopathology of human testicular and epididymal tissue*. U: Hargreave TB, ur. *Male Infertility*. New York: Springer-Verlag; 1994, str. 105-148.
30. Foresta C, Galeazzi C, Bettella A, Marin P, Rossato M, Garolla A, i sur. Analysis of meiosis in intratesticular germ cells from subjects affected by classic Klinefelter's syndrome. *J Clin Endocrinol Metabol*. 1999;84:3807–3810.
31. Wikström AM, Raivio T, Hadziselimovic F, Wikstrom S, Tuuri T, Dunkel L. Klinefelter syndrome in adolescence: onset of puberty is associated with accelerated germ cell depletion. *J Clin Endocrinol Metab*. 2004;89:2263–2270.
32. Aksglaede L, Wikström AM, Rajpert-De Meyts E, Dunkel L, Skakkebaek NE, Juul A. Natural history of seminiferous tubule degeneration in Klinefelter syndrome. *Hum Reprod Update*. 2006;12(1):39-48.
33. Nistal M, Paniagua R, Abaurra MA, Santamaria L. Hyperplasia and the immature appearance of Sertoli cells in primary testicular disorders. *Hum Pathol*. 1982;13:3-12.

34. D'Aurora M, Ferlin A, Di Nicola M, Garolla A, De Toni L, Franchi S, et al. Deregulation of sertoli and leydig cells function in patients with Klinefelter syndrome as evidenced by testis transcriptome analysis. *BMC Genomics*. 2015;7:16:156.
35. Franik S, Hoeijmakers Y, D'Hauwers K, Braat DD, Nelen WL, Smeets D, et al. Klinefelter syndrome and fertility: sperm preservation should not be offered to children with Klinefelter syndrome. *Hum Reprod*. 2016;31(9):1952-1959.
36. Tournaye H, Liu J, Nagy PZ, Camus M, Goossens A, Silber S, et al. Correlation between testicular histology and outcome after intracytoplasmic sperm injection using testicular spermatozoa. *Hum Reprod*. 1996;11(1):127-132.
37. Schiff JD, Palermo GD, Veeck LL, Goldstein M, Rosenwaks Z, Schlegel PN. Success of testicular sperm extraction [corrected] and intracytoplasmic sperm injection in men with Klinefelter syndrome. *J Clin Endocrinol Metab*. 2005;90:6263-6267.
38. Gies I, Oates R, De Schepper J, Tournaye H. Testicular biopsy and cryopreservation for fertility preservation of prepubertal boys with Klinefelter syndrome: a pro/con debate. *Fertil Steril*. 2016;105(2):249-255.
39. Corona G, Pizzocaro A, Lanfranco F, Garolla A, Pelliccione F, Vignozzi L, et al. Sperm recovery and ICSI outcomes in Klinefelter syndrome: a systematic review and meta-analysis. *Hum Reprod Update*. 2017;23(3):265-275.
40. Banek Lj, Ježek D, Kablar B. Stereological properties of seminiferous tubules in human infertile testes. *Acta Dermatovenereol Croat*. 1994;2(4):139-147.
41. Kleiman SE, Yogev L, Lehavi O, Yavetz H, Hauser R. Distinctive pattern of expression of spermatogenic molecular markers in testes of azoospermic men with non-mosaic Klinefelter syndrome. *J Assist Reprod Genet*. 2016;33(6):807-814.
42. Atia T, Abbasa M, Ahmed AF. Azoospermia factor microdeletion in infertile men with idiopathic severe oligozoospermia or non-obstructive azoospermia. *Afr J Urol*. 2015;21(4):246-253.
43. Peterlin B, Kunej T, Sinkovec J, Gligorievska N, Zorn B. Screening for Y chromosome microdeletions in 226 Slovenian subfertile men. *Hum Reprod*. 2002;17(1):17-24.
44. Vogt PH, Edelmann A, Kirsch S, Henegariu O, Hirschmann P, Kiesewetter F, et al. Human Y chromosome azoospermia factors (AZF) mapped to different subregions in Yq11. *Hum Mol Genet*. 1996;5(7):933-943.
45. Eloualid A, Rhaissi H, Reguig A, Bounaceur S, El Houate B, Abidi O, et al. Association of spermatogenic failure with the b2/b3 partial AZFc deletion. *PLoS ONE*. 2012;7(4):e34902.
46. Brisset S, Izard V, Misrahi M, Aboura A, Madoux S, Ferlicot S, et al. Cytogenetic, molecular and testicular tissue studies in an infertile 45,X male carrying an unbalanced (Y;22) translocation: case report. *Hum Reprod*. 2005;20(8):2168-2172.
47. Kilic S, Yuksel B, Yilmaz N, Ozdemir E, Ozturk U, Ceylaner S, et al. Results of ICSI in severe oligozoospermic and azoospermic patients with AZF microdeletions. *Iran J Reprod Med*. 2009;7(2):79-84.

48. Luetjens CM, Gromoll J, Engelhardt M, Von Eckardstein S, Bergmann M, Nieschlag E, et al. Manifestation of Y-chromosomal deletions in the human testis: a morphometrical and immunohistochemical evaluation. *Hum Reprod.* 2002;17(9):2258-2266.

10. ŽIVOTOPIS

Rođen sam 29. lipnja 1998. godine u Zagrebu. Od 2005. do 2013. godine pohađao sam Osnovnu školu Remete u Zagrebu, a 2013.-2017. godine V. gimnaziju u Zagrebu. Dobitnik sam nagrade Ministarstva znanosti i obrazovanja za izniman uspjeh postignut na Državnoj maturi 2017. godine. Medicinski fakultet Sveučilišta u Zagrebu upisao sam 2017. god. Od druge godine studija demonstrator sam na Katedri za medicinsku biologiju. Dobitnik sam Dekanove nagrade za uspjeh u akad. god. 2017./2018., Rektorove nagrade za individualni znanstveni rad u akad. god. 2019./2020. te Rektorove nagrade za timski znanstveni rad u akad. god. 2021./2022. U akad. god. 2021./2022. proveo sam dva mjeseca u Universitätsklinikum Tübingen u sklopu Erasmus+ stručne prakse. Engleski jezik poznajem na razini C2, njemački jezik na razini C1, a talijanski jezik na razini B1.