

# Ultrazvuk u detekciji malignih promjena u štitnjači i vratu

---

**Pavlinac, Luka**

**Master's thesis / Diplomski rad**

**2023**

*Degree Grantor / Ustanova koja je dodijelila akademski / stručni stupanj:* **University of Zagreb, School of Medicine / Sveučilište u Zagrebu, Medicinski fakultet**

*Permanent link / Trajna poveznica:* <https://um.nsk.hr/um:nbn:hr:105:569656>

*Rights / Prava:* [In copyright](#)/[Zaštićeno autorskim pravom.](#)

*Download date / Datum preuzimanja:* **2025-03-14**



*Repository / Repozitorij:*

[Dr Med - University of Zagreb School of Medicine Digital Repository](#)



SVEUČILIŠTE U ZAGREBU  
MEDICINSKI FAKULTET

**Luka Pavlinac**

**Ultrazvuk u detekciji malignih promjena u  
štitnjači i vratu**

DIPLOMSKI RAD



Zagreb, 2023.

Ovaj diplomski rad izrađen je u Kliničkom zavodu za nuklearnu medicinu i zaštitu od zračenja Kliničkog bolničkog centra Zagreb pod vodstvom doc.dr.sc. Sanje Kusačić Kune i predan je na ocjenu u akademskoj godini 2022./2023.

## **POPIS I OBJAŠNJENJE KRATICA KORIŠTENIH U RADU**

**AACE** – engl. American Association of Clinical Endocrinologists

**CT** – kompjutorizirana tomografija (engl. computerized tomography)

**ETA** – Europsko društvo za štitnjaču (engl. European Thyroid Association)

**EU-TIRADS** – European Thyroid Imaging and Data System

**FMTC** – obiteljski medularni karcinom štitnjače (engl. Familial Medullary Thyroid Cancer)

**FNAB** – aspiracija tankom iglom (engl. Fine Needle Aspiration Biopsy)

**HPT-JT** – sindrom hiperparatireoidizma uz tumor donje čeljusti (engl. hyperparathyroidism-jaw tumor syndrome)

**L/T** – longitudinalno/transverzalni omjer (engl. longitudinal/transverse ratio)

**MEN 1** – multipla endokrina neoplazija tip 1 (engl. Multiple Endocrine Neoplasia type 1)

**MEN 2** – multipla endokrina neoplazija tip 2 (engl. Multiple Endocrine Neoplasia type 2)

**MR** – magnetska rezonanca (engl. magnetic resonance)

**PET/CT** – pozitronska emisijska tomografija/kompjutorizirana tomografija (engl. positron emission tomography/computerized tomography)

**PTH** – paratireoidni hormon

**TI-RADS** – Thyroid Imaging Reporting and Data System

**UZV** – ultrazvuk

**WHO** – Svjetska zdravstvena organizacija (engl. World Health Organisation)

## SADRŽAJ

SAŽETAK

SUMMARY

|   |    |
|---|----|
| 1. UVOD .....   | 1  |
| 2. ULTRAZVUK .....  | 2  |
| 2.1.ULTRAZVUK ŠTITNJAČE .....   | 3  |
| 2.2.ULTRAZVUK VRATA I REGIONALNIH LIMFNIH ČVOROVA .....                                       | 7  |
| 2.3.CITOLOŠKA PUNKCIJA POD KONTROLOM ULTRAZVUKA.....  | 9  |
| 3. ULTRAZVUK U DETEKCIJI KARCINOMA ŠTITNJAČE .....  | 10 |
| 3.1.PAPILARNI KARCINOM.....   | 11 |
| 3.2.FOLIKULARNI KARCINOM.....   | 13 |
| 3.3.MEDULARNI KARCINOM.....   | 14 |
| 3.4.ANAPLASTIČNI KARCINOM.....  | 15 |
| 3.5.EU-TIRADS KLASIFIKACIJA .....   | 16 |
| 4. ULTRAZVUK U DETEKCIJI OSTALIH MALIGNIH TUMORA VRATA I<br>REGIONALNIH LIMFNIH ČVOROVA ..... | 17 |
| 4.1.KARCINOM PARATIREOIDNE ŽLIJEZDE.....  | 18 |
| 4.2.TUMORI ŽLIJEZDA SLINOVNICA .....  | 20 |
| 4.3.METASTAZE.....  | 22 |
| 5. ZAHVALE .....  | 25 |
| 6. LITERATURA.....  | 26 |
| 7. ŽIVOTOPIS .....  | 31 |

## SAŽETAK

### Ultrazvuk u detekciji malignih promjena u štitnjači i vratu

Luka Pavlinac

Ultrazvuk (UZV) je dijagnostička metoda rutinski korištena u suvremenoj medicini koja daje brz i jednostavan uvid u morfologiju štitne žlijezde te drugih organa vrata. Karakterizira ju jednostavnost upotrebe, neinvazivnost te nepostojanje ionizirajućeg zračenja, a može postaviti sumnju na postojanje zloćudnih promjena u štitnjači i vratu. U štitnjači može ukazati na postojanje papilarnog, folikularnog, medularnog ili anaplastičnog karcinoma koji se najčešće prikazuju kao hipoehogeni čvorovi, nepravilnog oblika i iregularnih rubova, uz prisutne kalcifikacije. S ciljem lakše interpretacije zatečenih promjena i razlikovanja benignih od malignih pojava, Europsko udruženje za štitnjaču (ETA) predlaže korištenje European Thyroid Imaging Reporting and Data System (EU-TIRADS) klasifikacije. UZV-om je moguće uspješno detektirati i zloćudne novotvorine paratireoidne žlijezde te žlijezda slinovnica. Od posebne je važnosti pregled cervikalnih limfnih čvorova koji su često zahvaćeni metastazama obližnjih tumora. Maligno promijenjeni limfni čvorovi vrata najčešće su okruglog oblika, heterogene ehogenosti, uglavnom hipoehogeni, s često prisutnim kalcifikacijama ili cističnim promjenama. Uzdužno/poprečni omjer (L/T omjer) kod malignih promjena uglavnom iznosi  $<2$ , a nedostatak hilusa pobuđuje sumnju na potencijalnu malignost. Citološka punkcija pod kontrolom UZV-a potencijalno maligne tvorbe provodi se radi postavljanja konačne dijagnoze.

**Ključne riječi:** ultrazvuk, karcinom štitnjače, karcinom paratireoidne žlijezde, karcinomi žlijezda slinovnica, limfni čvorovi

## **SUMMARY**

### **Ultrasound in the detection of malignant changes in thyroid and neck**

Luka Pavlinac

Ultrasound is a diagnostic method routinely used in modern medicine that provides a quick and simple insight into the morphology of the thyroid gland and other neck organs. It is characterized by ease of use, non-invasiveness and non-use of ionizing radiation. It helps to distinguish benign from malignant changes in the thyroid gland as well as in the other neck region. In the thyroid, it can indicate the existence of papillary, follicular, medullary or anaplastic carcinoma. They are most often presented as a hypoechoic nodule, irregularly shaped and with irregular edges, with calcifications present. With the aim of easier interpretation of the observed changes and differentiation of benign from malignant phenomena, the European Thyroid Association (ETA) adopted the European Thyroid Imaging Reporting and Data System (EU-TIRADS) classification. With ultrasound, it is possible to successfully detect malignant neoplasms of the parathyroid gland and salivary glands. Of particular importance is the examination of the cervical lymph nodes, which are often affected by metastases from nearby tumors. Malignantly changed lymph nodes of the neck are most often round in shape and of heterogeneous echogenicity, mostly hypoechoic, with frequently present calcifications or cystic changes. The longitudinal/transverse ratio (L/T ratio) of malignant changes is generally  $<2$ , and the absence of a hilum raises suspicion of potential malignancy. Cytological puncture under ultrasound control of a potentially malignant formation is performed in order to establish a final diagnosis.

**Key words:** ultrasound, thyroid cancer, parathyroid gland cancer, salivary gland cancer, lymph nodes

## 1. UVOD

Maligne promjene u štitnjači i vratu jedne su od rjeđih pojava u odnosu na zloćudne tumore drugih organa i lokalizacija. Dobno-standardizirana stopa incidencije karcinoma štitnjače u Hrvatskoj u 2020. godini iznosila je 16.6/100 000 stanovnika prema podacima Europskog centra za informacije o raku, dok je ona za ostale maligne promjene vrata značajno manja (1). U populaciji prevalencija čvorova štitnjače na temelju ultrazvučnog pregleda iznosi 20–50%, a približno 5% čvorova u štitnjači je maligno. Tijekom proteklih desetljeća incidencija karcinoma štitnjače, uglavnom papilarnog, značajno je porasla, a vjerojatno je rezultat poboljšane dijagnostike, u prvom redu šire primjene ultrazvuka u dijagnostičke svrhe (2).

Ultrazvuk je lako dostupna, relativno jeftina i neagresivna metoda koja može detektirati maligne promjene u štitnjači i vratu bez dokazanog štetnog djelovanja tako da se može primijeniti i kada su druge metode kontraindicirane. Stoga je danas opće prihvaćena i obavezna dijagnostička metoda u bolesnika sa sumnjom na spomenute promjene. Ultrazvučna pretraga, kada se izvodi od strane iskusnog ispitivača, može koristiti za procjenu mnogih patoloških stanja u području glave i vrata (3). Neke benigne lezije u štitnjači i na vratu, poput cista, lipoma, tumora karotidnog tijela i hiperplastičnih limfnih čvorova, imaju tipičnu sonomorfologiju. Ultrazvuk ima i visoku stopu točnosti od oko 90% u procjeni stanja cervikalnih limfnih čvorova, a može prikazati i tumore žlijezda slinovnica, kao i kamence u slinovnicama. Od koristi je i primjena Color Doppler-a za procjenu vaskularizacije patoloških promjena u vratu. Za što kvalitetnije izvođenje ultrazvuka područja glave i vrata, ispitivač treba poznavati anatomiju glave i vrata, biti upućen u klinički problem te imati iskustva u interpretaciji abnormalnih nalaza ultrazvuka (4).

Većina važnih struktura vrata može se dobro prikazati ultrazvukom, a vizualiziraju se: prednja stijenka dušnika (stražnja se ne vidi radi akustične sjene), oba režnja štitnjače i istmus, arterija karotis i vena jugularis, kao i manje krvne žile, vratni mišići (*musculus sternocleidomastoideus*,



*musculus longus colli*, infrahioidni mišići i drugi), žlijezde slinovnice, a ako su povećani prikazuju se i limfni čvorovi vrata. Ultrazvuk je znatno senzitivniji nego palpacija u detekciji promjena u štitnjači kao i u detekciji eventualnih metastaza u cervikalne limfne čvorove. Ultrazvučnim pregledom vrata možemo također procijeniti opsežnost tumora, eventualnu invaziju tumora u okolne strukture vrata te odnos s velikim krvnim žilama, slijediti rezultate terapije (kirurška, kemoterapija, iradijacija), te učiniti citološku punkciju pod kontrolom ultrazvuka koja je jednostavna za izvođenje i odlikuje visokom osjetljivošću i specifičnošću (5,6).

## **2. ULTRAZVUK**

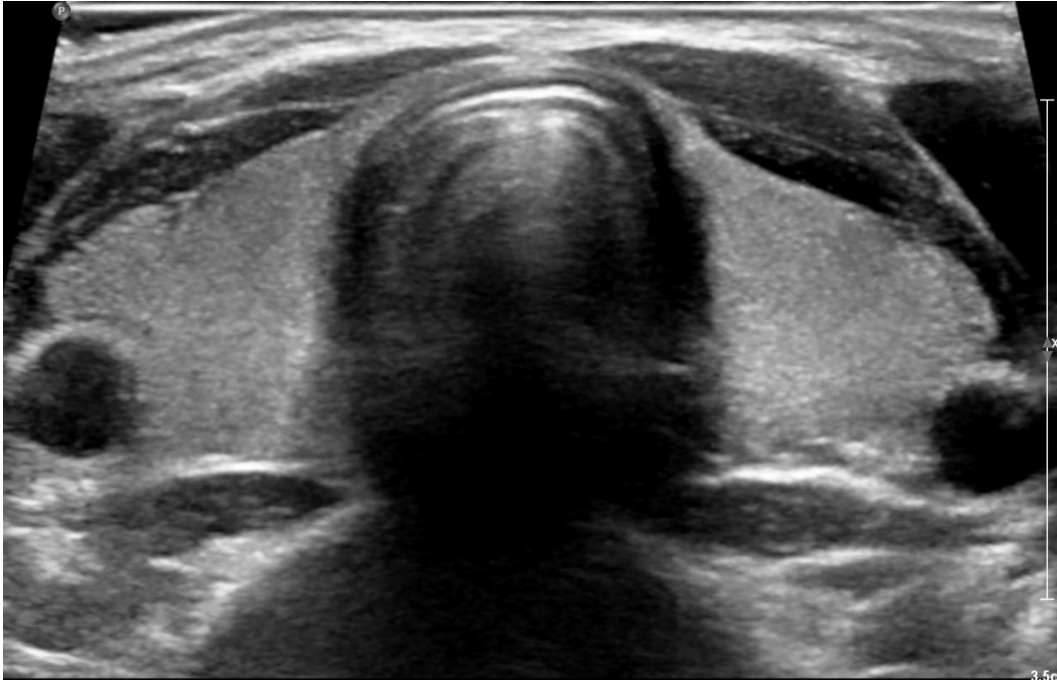Ultrazvuk (UZV) je dijagnostička slikovna metoda koja se rutinski koristi u suvremenoj medicini, a zbog dostupnosti, jednostavnog korištenja, neinvazivnosti i nepostojanja ionizirajućeg zračenja opće je prihvaćena u ocjeni morfologije organa. Prikaz u stvarnom vremenu i relativno niska cijena u usporedbi s drugim dijagnostičkim tehnikama poput kompjutorizirane tomografije (CT-a) ili magnetske rezonance (MR-a) također podupiru ovakav izbor (7, 8). Princip rada ultrazvuka temelji se na emitiranju zvučnih valova visoke frekvencije (1 MHz - 15 MHz) iz ultrazvučne sonde koja u sebi sadrži piezoelektrični kristal. Piezoelektrični kristal ima svojstvo da električnu energiju pretvara u akustičnu koja zatim biva emitirana od sonde, ali i obrnuto za vrijeme primanja zvučnih valova koji se odbijaju od promatrane površine natrag u sondu. Primljeni signal se zatim amplificira i prevodi u slikovne podatke koji se potom mogu jednostavno iščitati sa ekrana. Ultrazvuk viših frekvencija koristi se u prikazivanju organa koji su bliži površini tijela, s obzirom da tkivo bolje apsorbira akustične valove viših frekvencija, dok se za prikaz dubljih struktura i organa koristi UZV nižih frekvencija (9). Prednost ultrazvuka je dobra rezolucija slike, široka dostupnost i relativno niska cijena, a s obzirom da nema ionizirajućeg zračenja i uočenih štetnih učinaka može se

primjenjivati i kod trudnica i dojenčadi. Nedostatak ultrazvuka je ovisnost o vještini i iskustvu operatera, a ponekad i artefakti tijekom izvođenja pretrage koji mogu otežavati analizu (poput adipoziteta bolesnika), odnosno prisutnost struktura poput kortikalne površine kosti. U području glave i vrata ultrazvuk se koristi za dijagnostički prikaz štitnjače, žlijezda slinovnica, limfnih čvorova, mišića, mekih tkiva i velikih krvnih žila. Ultrazvuk se također primjenjuje u navođenju za aspiracijsku biopsiju tankom iglom (engl. fine-needle aspiration biopsy-FNAB), biopsiju širokom iglom (engl. core-biopsija) te pražnjenje cisti ili drenažu apscesa (8, 9).

## **2.1. ULTRAZVUK ŠTITNJAČE**

Ultrazvuk štitnjače je dijagnostička metoda koja daje brz i jednostavan uvid u morfologiju štitne žlijezde. Indikacije za UZV štitnjače i vrata su palpabilni čvorovi u štitnjači, multinodularna gušavost, bolesnici s visokim rizikom od zloćudne bolesti štitne žlijezde te oni s cervikalnom limfadenopatijom koja bi mogla upućivati na zloćudnu leziju. S obzirom da je sama žlijezda smještena površnije, za pregled se koriste linearne ultrazvučne sonde frekvencije raspona 10-15 MHz, a pritom je potrebno da bolesnik bude u ležećem položaju s ekstenziranom vratom (10,11,12).

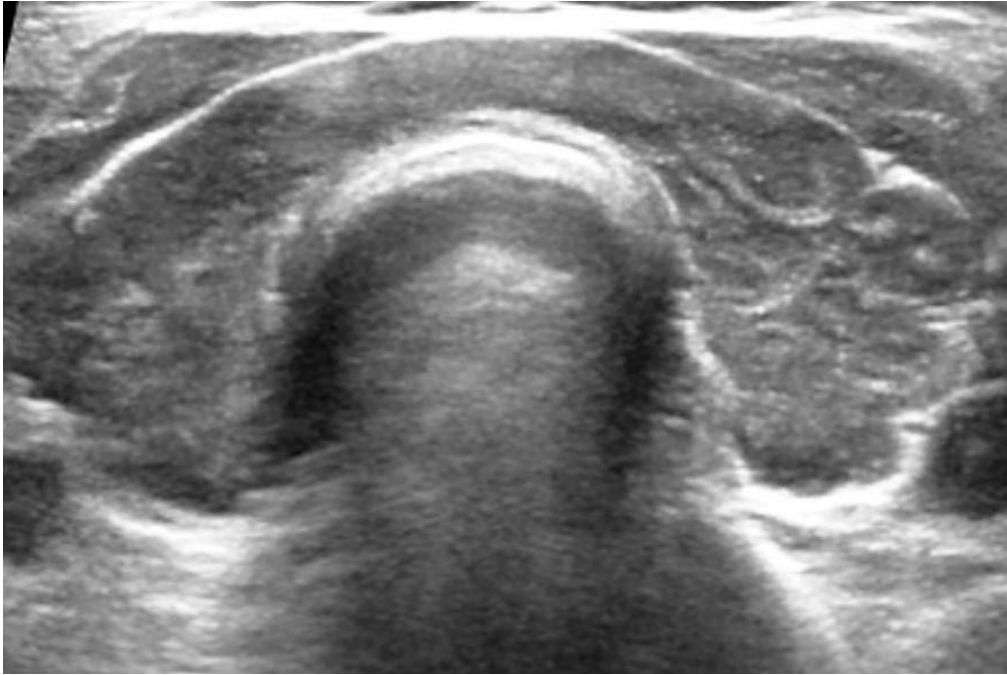
Zdrava žlijezda, tj. njena oba režnja i istmus koji ih spaja, prikazuju se u poprečnoj i uzdužnoj projekciji kao relativno ehogeni s homogenim izgledom u odnosu na susjedne strukture, a režnjevi su prosječne dužine oko 4-6 cm, debljine oko 1.5 cm te širine oko 1.5 cm. Normalna štitnjača je uniformno ehogena, tj. odjeci iz zdrave štitnjače su viših amplituda od okolnih mišića i jednoliko su raspoređeni (6,13) (slika 1).



*Slika 1. Tipični ultrazvučni prikaz štitnjače uredne ehostrukture (poprečni presjek). Klinički zavod za nuklearnu medicinu i zaštitu od zračenja KBC Zagreb*

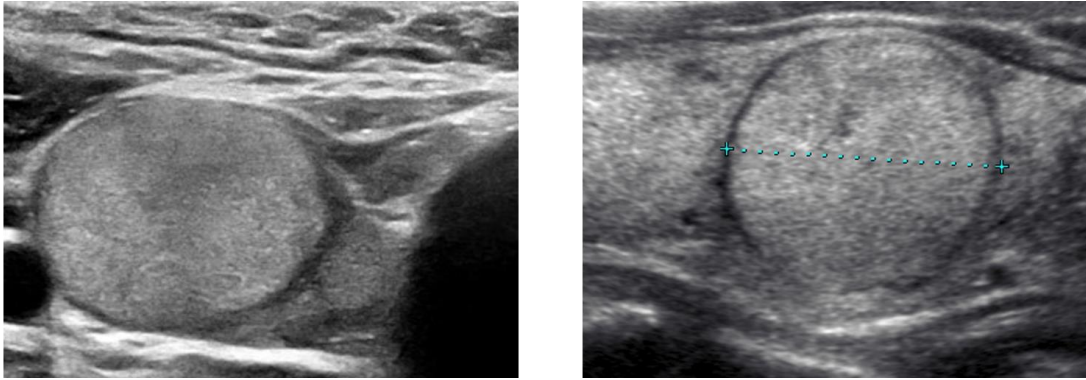
Promijeni li se histološka građa štitne žlijezde, promijenit će se i njezina ehostruktura, kao i ultrazvučni prikaz. Visina i raspored odjeka u štitnjači uvijek se uspoređuju s normalnom, zdravom štitnjačom (13).

Kod difuznih bolesti (poput autoimunih bolesti štitnjače kao Hashimoto tireoiditisa i Gravesove bolesti) u cijelosti se mijenja ehostruktura štitnjače, pa se štitnjača najčešće prikazuje u cijelosti hipoehogena, nehomogena i s tračcima veziva (6,10,13) (slika 2).

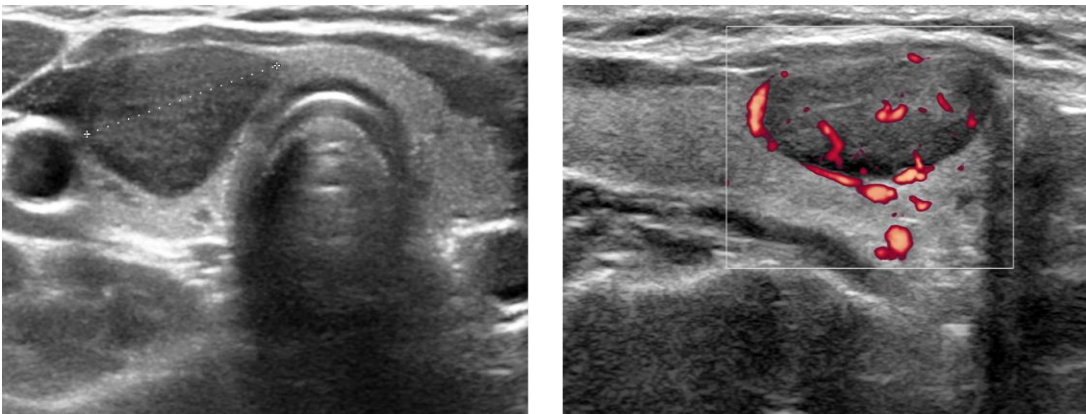


*Slika 2. Tipični ultrazvučni prikaz difuzno promijenjene ehostrukture štitnjače (poprečni presjek kod limfocitnog Hashimoto tireoiditisa). Štitnjača je u cijelosti hipoehogenog prikaza. Klinički zavod za nuklearnu medicinu i zaštitu od zračenja KBC Zagreb*

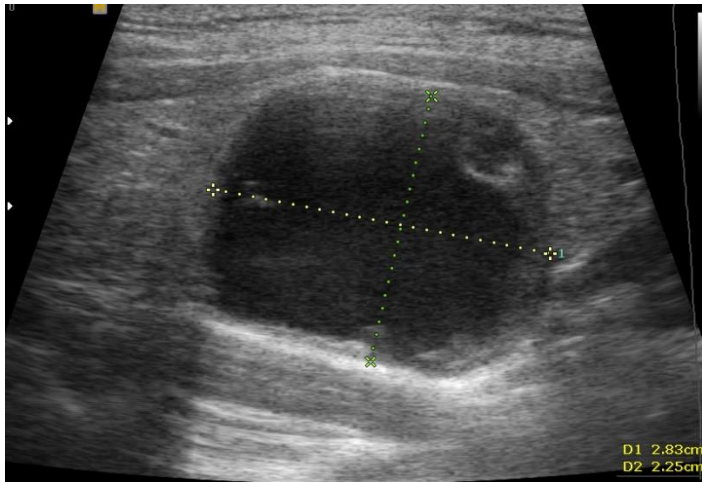
Međutim, brojne patološke promjene formiraju noduse koji se ehografski različito prikazuju, pa tako razlikujemo hiperehogene, izoehogene, hipoehogene i anehogene čvorove. Kod hiperehogenog čvora odjeci unutar čvora su viših amplituda od normalnog tkiva štitnjače, kod izoehogenog čvora su iste visine amplituda kao normalno tkivo štitnjače (slika 3). Kod hipoehogenog čvora odjeci su nižih amplituda od normalne štitnjače (slika 4), dok je anehogeni čvor struktura bez internih odjeka, a najčešće odgovara cisti (slika 5). Karcinom štitnjače se u 87% slučajeva prikazuje hipoehogeno, budući da dolazi do promjene folikularne građe u tumorsku staničnu infiltraciju (6, 13).



*Slika 3. Ehografski prikaz izoehogenog čvora u štitnjači, okruženog hipoehogenim rubom (poprečni i uzdužni presjek kroz desni režanj štitnjače). Makrofolikularni adenom. Klinički zavod za nuklearnu medicinu i zaštitu od zračenja KBC Zagreb*



*Slika 4. Ehografski prikaz hipoehogenog čvora u desnom režnju štitnjače (poprečni i uzdužni presjek kroz desni režanj štitnjače). Mikrofolikularni adenom. Klinički zavod za nuklearnu medicinu i zaštitu od zračenja KBC Zagreb*



*Slika 5. Ultrazvučni prikaz ciste u štitnjači (uzdužni presjek kroz desni režanj štitnjače). Nalazi se anehogeni čvor, sa stražnjim pojačanjem odjeka. Klinički zavod za nuklearnu medicinu i zaštitu od zračenja KBC Zagreb*

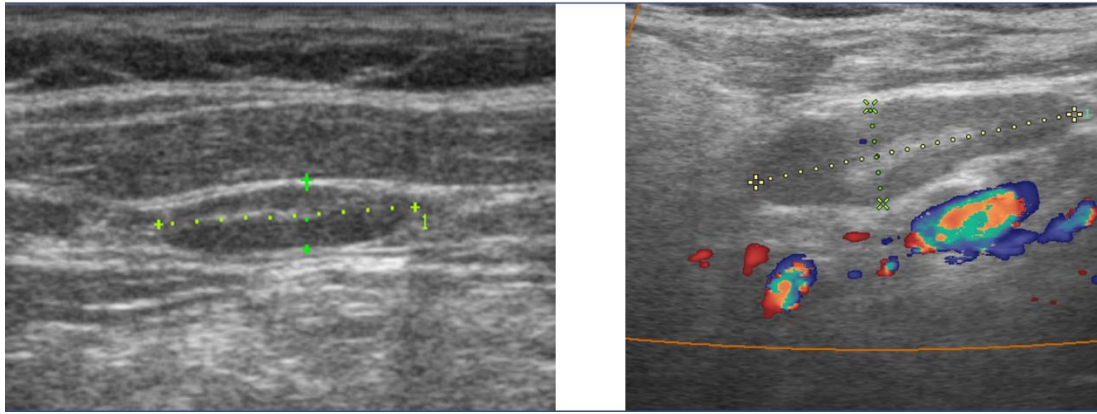
Ultrazvukom se piramidalni lobus najčešće ne prikazuje, osim ukoliko nije povećan, budući se radi o tankoj strukturi, a najčešće hiperplazira kod hipertireoze u sklopu Gravesove bolesti. Otežan je i prikaz retrosternalno smještenih struktura žlijezde zbog koštanih struktura poput prsne kosti koja atenuira prolaz ultrazvuka, a isto može biti prisutno ukoliko dođe do značajnog povećanja štitnjače (10,13).

## **2.2. ULTRAZVUK VRATA I REGIONALNIH LIMFNIH ČVOROVA**

Osim štitnjače, ultrazvuk se kao jedna od primarnih dijagnostičkih metoda koristi i kod sumnje na bilo kakvu drugu promjenu u vratu. Radi li se o normalnoj morfologiji, na poprečnoj projekciji, između dva režnja štitnjače, a iza istmusa, prikazuje se prednji dio traheje, odnosno prednji dio hrskavičnog prstena, gustim, svijetlim odjecima. Ispred štitnjače prisutno je infrahiodno mišićje, a u istoj ravnini lateralnije prikazuje se sternokleidomastoidni mišić hipoehogenih odjeka u usporedbi sa štitnom žlijezdom.

Lateralno od oba režnja štitnjače, a iza sternokleidomastoidnih mišića, nalazi se anehogeni lumen zajedničke karotidne arterije te vene jugularis, koja se dodatno može komprimirati pritiskom ultrazvučne sonde. Režnjevi štitnjače leže na dugom vratnom mišiću (*m. longus coli*), a dodatno se iza medijalnog dijela lijevog lobusa može prikazati hipoehogeni jednjak. Paratireoidne žlijezde normalne morfologije ne prikazuju se ultrazvukom, već samo ukoliko su povećane kao hipoehogeni odjeci na stražnjoj strani štitne žlijezde s hiperehogenim rubom. Obzirom da ponekad mogu biti dublje smještene, u njihovoj se detekciji može koristiti i ultrazvučna sonda od 5 MHz. Od žlijezda slinovnica, ultrazvučnom prikazu dostupne su parotidna i submandibularna žlijezda zbog svog površinskog smještaja odmah ispod kože i potkožnog tkiva na vratu. Prikazuju se ehogenošću jednakoj onoj kod štitnjače. Sublingvalne žlijezde slinovnice nije moguće prikazati ultrazvukom zbog toga što ih smještajem prekriva hioidna kost (10,14).

Prilikom ultrazvučnog pregleda štitnjače i ostalih struktura vrata, obavezno je pregledati i regionalne limfne čvorove. Nemoguće ih je razaznati od okolnog tkiva i struktura ukoliko nisu patohistološki promijenjeni. Međutim, u mnogim bolestima limfni čvorovi reagiraju hiperplazijom tj. povećanjem i tada se s lakoćom vizualiziraju, a benigni limfni čvorovi se uglavnom prikazuju kao hipoehogeni s hiperehogenim centralno smještenim hilusom, ovalnog oblika i jasnih granica (slika 6). Ultrazvukom se mogu prikazati svi limfni čvorovi vrata osim onih medijalnog retrofaringealnog područja (3,6,13)



*Slika 6. Tipični ultrazvučni prikaz označenih benignih limfnih čvorova na vratu. Hipoehogeni čvorovi duguljastog oblika s uzdužnim hiperehogenim hilusom u unutrašnjosti čvora. Klinički zavod za nuklearnu medicinu i zaštitu od zračenja KBC Zagreb*

### **2.3. CITOLOŠKA PUNKCIJA POD KONTROLOM ULTRAZVUKA**

Pod kontrolom ultrazvuka u današnje vrijeme se izvodi citološka punkcija pod kontrolom ultrazvuka (engl. FNAB: fine-needle aspiration biopsy) kao dodatna dijagnostička metoda nakon što se postavi sumnja na potencijalnu zloćudnost određenog čvora u štitnjači ili vratu. Njome se nastoji dobiti adekvatan aspiracijski sadržaj sumnjivog čvora koji se potom može lako citološki i imunocitokemijski analizirati, a ultrazvuk pritom pomaže u vizualizaciji igle prikazujući je u stvarnom vremenu na ekranu (14,15). Radi li se o dijagnostici papilarnog ili medularnog karcinoma štitnjače, citološka punkcija pod kontrolom ultrazvuka značajno je osjetljiva (90%) i visoko specifična metoda (97%), no nedovoljno ukoliko je riječ o folikularnom karcinomu. Nalaz citologije o folikularnom karcinomu uvijek upućuje na potencijalnu malignost, iako se u više od 90% slučajeva u konačnici radi o dobroćudnim adenomima (21). Ne postoji nikakva apsolutna kontraindikacija zbog koje se metoda ne bi smjela provesti, a vrlo rijetko može doći do krvarenja ili stvaranja hematoma koji se u tom slučaju jednostavno rješava kompresijom hladnim oblogom i daljnjim praćenjem stanja

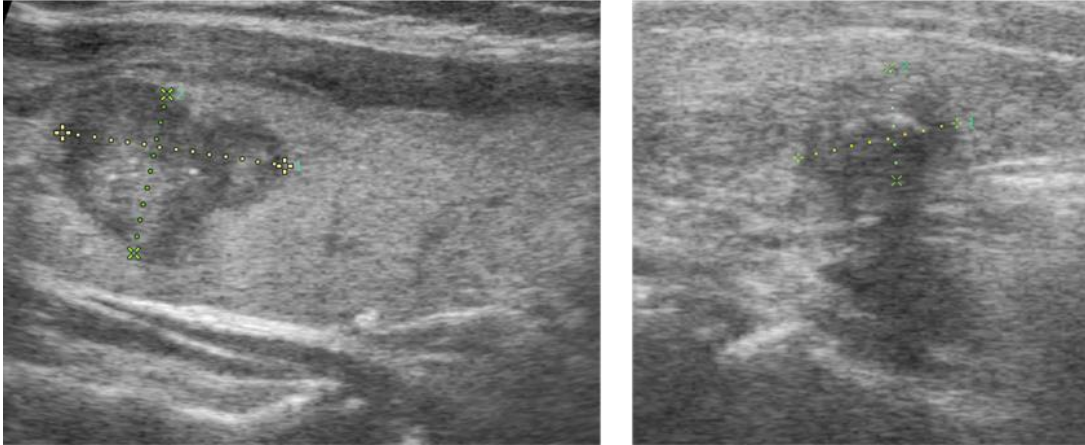


bolesnika. Najčešće nije potrebno prekidati terapiju antikoagulansima u onih koji ju uzimaju. Metoda je minimalno invazivna, ali zahtijeva određeno iskustvo dijagnostičara koji ju izvodi (15). Mogućnosti ciljane citopunkcije limitirane su uglavnom u dijagnostici folikularnog karcinoma koji može biti visoko diferenciran te ga je citološki teško razlikovati od benigne folikularne proliferacije. Mogući nedostaci ove metode su: dobivanje nedovoljno materijala (tvrđi čvorovi pri jačoj fibrozi) ili dobivanje neadekvatnog materijala za adekvatnu citološku analizu (dobivanje veće količine krvi u punktatu ili punkcijska igla nije bila na patološki promijenjenom mjestu) (16).

### **3. ULTRAZVUK U DETEKCIJI KARCINOMA ŠTITNJAČE**

Ultrazvuk je obavezna rana dijagnostička pretraga postavi li se sumnja na potencijalni novonastali zloćudni proces u području štitne žlijezde. Postoje ukupno četiri tipa karcinoma štitnjače te nekolicina njihovih podvrsta, a koji nastaju iz zloćudno promijenjenih stanica folikularnog epitela ili parafolikularnih C-stanica. Ultrazvuk visoke rezolucije (frekvencije sonde 7,5-10 MHz) najosjetljivija je metoda u procjeni čvorova štitnjače te je zlatni standard za otkrivanje promjena u njezinoj građi. U većini slučajeva ultrazvučnim se pregledom zloćudna promjena prikazuje hipoehogeno u odnosu na homogeni izgled ostatka zdrave žlijezde, s nepravilnim rubovima i mogućom prisutnošću kalcifikata (13,14) (slika 7). Hiperehogenost ili izoehogenost čvora pak daje naslutiti da se radi o čvoru koji je morfološki zadržao svoju folikularnu građu i uglavnom su benignom karaktera te se radi o adenomima ili nodularnim strumama. Sukladno ultrazvučnom prikazu, a kako bi se olakšala interpretacija sumnjivih čvorova i odabir onih pogodnih za ciljanu citološku punkciju (FNAB, engl. fine-needle aspiration biopsy), Američko društvo za radiologiju (engl. American College of Radiology, ACR) 2017. godine objavilo je Thyroid Imaging Reporting and Data System (TI-RADS)

klasifikaciju, koju je nedugo zatim Europsko udruženje za štitnjaču (engl. European Thyroid Association, ETA) iskoristilo kao temelj pri donošenju vlastitih europskih smjernica (EU-TIRADS) (17,18). Drugačiji ehografski prikaz rezultat je različitih histoloških karakteristika različitih tipova karcinoma (13,14,19).



*Slika 7. Tipični ultrazvučni prikaz papilarnog karcinoma štitnjače. Hipoehogeni čvor, nepravilnih kontura sa sitnim kalcifikatima u unutrašnjosti. Klinički zavod za nuklearnu medicinu i zaštitu od zračenja KBC Zagreb*

### **3.1. PAPILARNI KARCINOM**

Papilarni karcinom najčešće je dijagnosticiran tumor štitne žlijezde, u čak više od 85% slučajeva. Njegova incidencija u svijetu raste, ponajviše zahvaljujući rutinskom korištenju jednostavnih dijagnostičkih metoda kao što je ultrazvuk. Kao glavni čimbenik rizika spominje se ekspozicija ionizirajućem zračenju u području vrata, ali i genetika, povećani unos joda u prehrani, prethodna benigna bolest štitnjače te pretilost. Triput češće se pojavljuje u žena, najčešće između tridesete i pedesete godine života, ali se može pojaviti u bilo kojoj životnoj dobi. Uglavnom se javlja bez ikakvih simptoma, a jedina promjena koja upućuje na njega je pojava čvora ili zadebljanja na vratu u području štitne žlijezde. S obzirom

da može proći dugo vremena dok se ne dijagnosticira, papilarni karcinom nerijetko daje metastaze u regionalne limfne čvorove vrata, no, unatoč tome, ima visoku stopu preživljenja koja iznosi preko 97% (19).

Većina karcinoma štitnjače ima neke zajedničke ultrazvučne karakteristike koje daju naslutiti radi li se o zloćudnoj ili dobroćudnoj promjeni i prije postavljanja patohistološke dijagnoze. Radi li se o papilarnom karcinomu, UZV pokazuje hipoehogeni ili izoehogeni nejasno ograničen čvor, često spikuliranih rubova, promjera većeg u debljini (visini) nego u duljini čvora. Papilarni i medularni karcinom često su karakterističnog hipoehogenog prikaza u 85% slučajeva, nepravilnih kontura uz sitne kalcifikate, s diskretnim akustičnim sjenama unutar čvora ili uz rub (20, 21). Specifična je pojava mikrokalifikata. Iako postoje različite podvrste papilarnog karcinoma, po ultrazvučnim karakteristikama nije moguće točno razaznati o kojoj je riječ, osim kada se radi o difuznoj sklerozirajućoj varijanti papilarnog karcinoma koja se često nalazi kod mlađih bolesnika s bezbolnim povećanjem štitnjače i difuznim promjenama ehostrukture u smislu kroničnog tireoiditisa, a karakterizirana je difuznim sitnim grubljim odjecima, odnosno punktiformim kalcifikatima unutar zahvaćenog režnja. Citološkom punkcijom pod kontrolom UZV-a postavlja se konačna dijagnoza, a ukoliko se sumnja na ekstratireoidno širenje karcinoma, u obzir dolaze CT, MR ili PET/CT (19,20,21,22).

Papilarni karcinom liječi se kirurški, a preferira se potpuno uklanjanje štitne žlijezde ili iznimno odstranjenje samo jednog režnja ukoliko se radi o unifokalnom tumoru dimenzija manjih od 1 cm. Terapija radioaktivnim jodom 131 provodi se nakon kirurškog zahvata kako bi se uklonilo potencijalno rezidualno tkivo štitnjače, a obavezno je i dugogodišnje praćenje u vidu redovitih ultrazvučnih pregleda, laboratorijskih pretraga odnosno određivanja tireoglobulina u serumu, te eventualnog scintigrama tijela s dijagnostičkom dozom

radiojoda. Kemoterapija i radioterapija se po potrebi provodi kod bolesnika s uznapredovalim, metastatskim karcinomom refrakternim na radiojod (22).

### **3.2. FOLIKULARNI KARCINOM**

Folikularni karcinom drugi je najčešći tumor štitnjače koji se pojavljuje u 10-15% slučajeva. Češće se pojavljuje u žena starije dobi, a opaža se kao čvorasto zadebljanje u području vrata. Prognoza mu je nešto lošija od papilarnog s obzirom na češće udaljene metastaze u pluća i kosti. U okolnim limfnim čvorovima metastaze se nalaze u manje od 10% slučajeva, i to većinom kod uznapredovale bolesti. Desetogodišnje preživljenje minimalno invazivnog karcinoma iznosi 98%, dok invazivnog iznosi 80%. (23).

Ultrazvučnim pregledom prikazuje se kao hipoehogena tvorba nepravilnih rubova, ali u mnogo manjem postotku nego papilarni i medularni karcinomi (56%). Razlog leži u činjenici što morfološki često zadržava svoju folikularnu građu (21) te se zbog tog može prikazati i kao nehomogeni, izoehogeni čvor, a poput papilarnog karcinoma, i ovdje se mogu naći mikrokalifikacije (19). Mogućnosti ciljane citopunkcije limitirane su uglavnom u dijagnostici folikularnog karcinoma koji može biti visoko diferenciran te ga je citološki teško razlikovati od benigne folikularne proliferacije odnosno folikularnog adenoma. Stoga se konačna dijagnoza folikularnog karcinoma postavlja mikroskopskom potvrdom na temelju patohistološkog nalaza uz prisutnost angioinvazije ili invazije čahure čvora (24).

Minimalno invazivni karcinom odstranjuje se kirurški, može i lobektomijom. Radi li se o invazivnom tipu, odstranjuje se čitava štitna žlijezda, uz dodatno provođenje radiojodne ablacije i medikamentne supresije tireotropina. Radioterapija i kemoterapija inhibitorima tirozin-kinaza provode se ukoliko postoje dokazane metastaze refrakterne na radiojod (23).

### 3.3. MEDULARNI KARCINOM

Medularni karcinom štitnjače nastaje iz parafolikularnih stanica odgovornih za proizvodnju kalcitonina u organizmu. U 80% slučajeva javlja se sporadično, najčešće nakon 40. godine života, dok je ostatak povezan s nasljednom mutacijom u RET onkogenu u sklopu multiple endokrine neoplazije 2A i 2B (MEN 2A, MEN 2B) gdje je udružen s feokromocitomom i hiperplazijom paratireoidnih žlijezdi ili se javlja u vidu nasljedne obiteljske forme medularnog karcinoma štitnjače (FMTC) gdje se ne nalazi drugih pridruženih bolesti, a koji se pojavljuje već u drugom desetljeću života. Radi li se o sporadičnom tipu, najčešće se nalazi unilateralno, dok se nasljedni pojavljuju multicentrično. 70% karcinoma praćeno je cervikalnom limfadenopatijom, dok su udaljene metastaze prisutne u 10% slučajeva. Često je praćen pojavom nekog od paraneoplastičnih sindroma (25).

Ultrazvukom se prikazuje hipoehogena tvorba, nepravilnih rubova i oblika, uz prisustvo mikrokalifikacija. U usporedbi s papilarnim karcinomom, često je većih dimenzija i više eliptičnog oblika s manjom visinom (anteroposteriorni promjer) prema duljini (longitudinalni promjer) u odnosu na papilarni karcinom (26). Ultrazvučna pretraga je važna i u otkrivanju metastaza u cervikalne limfne čvorove, a ciljanom citološkom punkcijom može se, osim uzorka za citološku analizu, odrediti i kalcitonin iz punktata čvora koji je povišen u metastatskim lezijama što olakšava postavljanje dijagnoze (25,26).

Primarna terapija medularnog karcinoma je njegovo kirurško uklanjanje. Provodi se totalna tireoidektomija, uz bilateralnu paratrahealnu odnosno centralnu disekciju vrata (regija VI), a u slučaju citološki dokazanih metastaza u limfne čvorove lateralnih strana vrata potrebno je učiniti i neku od selektivnih disekcija. U proširenoj bolesti u obzir dolazi radioterapija te u novije vrijeme primjena inhibitora tirozin kinaza (25).

### 3.4. ANAPLASTIČNI KARCINOM

Anaplastični karcinom štitnjače nediferencirani je tip karcinoma kojeg karakterizira visoka smrtnost. Obuhvaća <1% ukupnih malignih tumora štitnjače, najčešće se pojavljuje u kasnijoj životnoj dobi odnosno sedmom desetljeću života, a čimbenik rizika za njegov nastanak je niska razina edukacije i prethodna velika struma, pa se smatra da u oko 20% slučajeva anaplastični karcinom nastaje iz prethodno diferenciranog karcinoma štitnjače koji je bio dugog trajanja. Prezentira se tvorbom u području vrata koja brzo raste i boli, a mogući su i simptomi kašlja, disfagije ili dispneje koji nastaju kao posljedica kompresije tumora na okolne strukture (27).

Pri ultrazvučnom prikazu anaplastični karcinom nema značajnih razlika od drugih tipova agresivnih karcinoma štitnjače poput slabo diferenciranog karcinoma štitnjače koji se u novije vrijeme smatra posebnim entitetom. Često se prikazuje kao nejasno ograničena masa solidnog nepravilnog izgleda, s prisutnim iregularnim rubovima različite ehogenosti. Prisutni su i kalcifikati te nekrotični sadržaj (21). U trenutku dijagnoze tumor je najčešće lokalno uznapredovao s infiltracijom okolnih struktura vrata, a nerijetke su i promjene u lokalno zahvaćenim limfnim čvorovima (28). Ultrazvuk može prikazati i infiltrativni rast u okolno tkivo i organe poput krvnih žila i mišića, ali i prisutnost metastaza.

S obzirom na često zahvaćanje okolnih struktura vrata, anaplastični karcinom nerijetko se ne može u potpunosti odstraniti. Provođi se i radio i kemoterapija, no znatniji rezultati u liječenju izostaju (27).

### 3.5. EU-TIRADS KLASIFIKACIJA

Ultrazvučnim prikazom moguće je uočiti različite promjene u građi štitne žlijezde. S ciljem lakše interpretacije zatečenih promjena i razlikovanja benignih od malignih pojava, Američko društvo za radiologiju (ACR) 2017. godine objavilo je Thyroid Imaging Reporting and Data System (TI-RADS) klasifikaciju. Bazirajući se na navedenoj klasifikaciji, ali i nekim drugim preporukama, Europsko udruženje za štitnjaču (ETA) donijelo je svoje vlastite europske smjernice (EU-TIRADS). Osim prepoznavanja i svrstavanja promjena u određene kategorije, EU-TIRADS nudi i preporuke za provođenje citološke punkcije. EU-TIRADS klasifikacija razlikuje ukupno 5 kategorija čvorova za koje procjenjuje rizik za malignitet na temelju ultrazvučnih karakteristika čvora poput ehogenosti, veličine, oblika, prisutnosti kalcifikata i cističnih promjena te vaskularizacije. *Prva* kategorija predstavlja ultrazvučno prikazanu normalnu građu štitnjače. *Druga* kategorija označava prisutnost benigne tvorbe, prikazane kao anehogena cista ili spongiforman čvor, razdvojen izoehoganim septama. Rizik maligniteta iznosi 0% te samim time nije preporuka za ciljanu citološku punkciju. *Treća* EU-TIRADS kategorija upućuje na tvorbu niskog rizika malignosti od 2-4%. Tvorbe su izo ili hiperehogene, ovalnog oblika s glatkim rubovima, a punkcija se preporuča ukoliko je tvorba veća od 20 mm. *Četvrta* kategorija govori o tvorbi srednjeg rizika malignosti od 6-17%. Tvorbe nađene ultrazvukom ovalnog su oblika i glatkih rubova, no naznačene blage hipoehogenosti. Rizik od maligniteta je manji ukoliko se oko tvorbe nalazi uski rub, cistične promjene te niža tvrdoća pri elastografiji. Prisutnost mikrokalcifikacija, centralna vaskularnost i veća tvrdoća tvorbe povećavaju rizik od malignosti, a FNA se preporuča ukoliko je tvorba veća od 15 mm. *Peta* i posljednja kategorija označava prisutnost tvorbe visokog rizika malignosti koji iznosi 26-87%. Izgled tvorbe je nepravilan, većeg promjera u visini nego širini, tvorba je hipoehogena, nepravilnih rubova, s prisutnim mikrokalcifikacijama. Svi ovakvi čvorovi, posebno veći od 10 mm

indikacija su za ciljanu citološku punkciju, a manje se može pratiti uz izvođenje punkcije ukoliko dođe do povećanja tvorbe ili zahvaćanja cervikalnih limfnih čvorova.

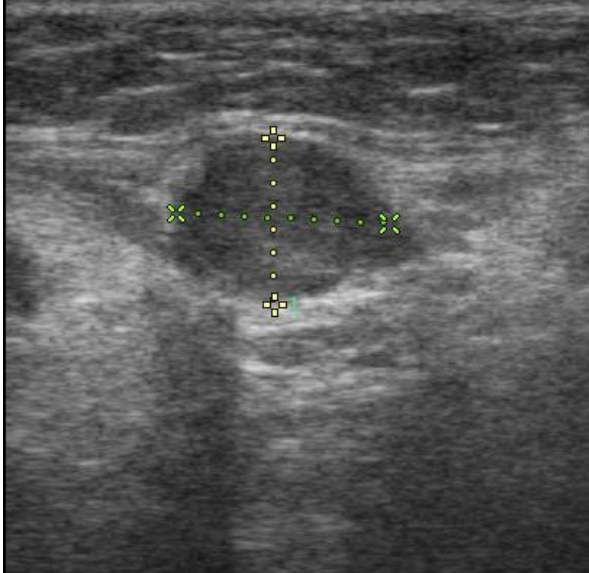
Ukoliko se ultrazvukom prikaže više čvorova u štitnjači, potrebno je analizirati njihove ehografske karakteristike te na temelju njih odabrati one koje je neophodno punktirati u cilju postavljanja dijagnoze. Uvijek je potrebno prikazati i cervikalne limfne čvorove kako bi se isključilo postojanje metastaza na vratu, pogotovo radi li se o EU-TIRADS 4 i 5 kategorije. Ekstratireoidna proširenost je pokazatelj invazivne prirode malignog procesa (17,18).

#### **4. ULTRAZVUK U DETEKCIJI OSTALIH MALIGNIH TUMORA VRATA I REGIONALNIH LIMFNIH ČVOROVA**

Osim karcinoma štitnjače koji su najčešće zloćudne tvorevine u području vrata, moguće je naći i razne druge novotvorine, iako neke iznimno rijetko. Ultrazvuk vrata se koristi za procjenu mnogih patoloških stanja u području glave i vrata, posebice patoloških stanja paratireoidnih žlijezda koje se vizualiziraju samo kada su patološki promijenjene te patoloških promjena u submandibularnim i parotidnim žlijezdama slinovnicama. Neke benigne lezije vrata poput tireoglosalnih cista, lipoma, tumora karotidnog tijela i hiperplastičnih limfnih čvorova imaju tipičnu sonomorfologiju. Potrebno je spomenuti i važnost pregleda cervikalnih limfnih čvorova koji su često zahvaćeni metastazama obližnjih tumora (posebice tumora jezika, grkljana, usne šupljine i ždrijela), a ultrazvuk je uključen u algoritam obaveznih pretraga tijekom dijagnostičkih i terapijskih postupaka kod ovih bolesnika (14). Ultrazvukom rijetko vizualiziramo normalne cervikalne limfne čvorove. U mnogim bolestima limfni čvorovi reagiraju hiperplazijom i tada se s lakoćom ultrazvučno vizualiziraju. Ovakvi čvorovi obično imaju tipični ehografski prikaz: duguljasti, ovalni oblik, jasnu ograničenost, centralni ehogeni hilus, hipoehogen prikaz i homogen raspored odjeka. Nasuprot tome, metastaze u cervikalnim



limfnim čvorovima najčešće se ehografski prikazuju kao okruglaste, nehomogenog rasporeda odjeka, različite ehogenosti, bez hiperehogenog hilusa, više ili manje jasnih granica (29) (slika 8).



*Slika 8. Ultrazvučni prikaz metastaze papilarnog karcinoma štitnjače. Hipoehogeni čvor, okruglastog oblika smješten u vratu, ekstratireoidno. Klinički zavod za nuklearnu medicinu i zaštitu od zračenja KBC Zagreb*

#### **4.1. KARCINOM PARATIREOIDNE ŽLIJEZDE**

Karcinom paratireoidne žlijezde je zloćudna novotvorina odgovorna za 0.5-5% slučajeva primarnog hiperparatireoidizma. Pogađa jednako muški i ženski spol, najčešće u petom desetljeću života. Često ga je teško dijagnosticirati zbog svojih nespecifičnih karakteristika te ostaje skriven pod dijagnozom paratireoidne hiperplazije ili adenoma dok se nakon kirurškog zahvata i patohistološke verifikacije ne potvrdi suprotno. Najčešće se javlja sporadično, rjeđe u sklopu MEN 1 i MEN 2A sindroma te sindroma hiperparatireoidizma uz tumor donje čeljusti (HPT-JT). HPT-JT sindrom karakterizira obiteljska predispozicija za razvoj karcinoma paratireoidne žlijezde, osificirajućih fibroma donje ili gornje čeljusti,

abnormalnosti bubrega te neoplazmi uterusa, kao posljedica mutacije CDC73 gena koja dovodi do gubitka njegove ekspresije, a koji kodira parafibromin, tumor supresivni protein. Većina tumora je funkcionalna, stvaraju paratireoidni hormon (PTH) i dovode do hiperkalcemije koja se očituje poliurijom, polidipsijom, povraćanjem ili konfuzijom. Ponekad je moguće palpatorno uočiti povećanu cervikalnu masu ili su prisutni simptomi nastali kao posljedica tumorske kompresije okolnih vratnih struktura. 10-godišnje preživljenje iznosi 60-70%.(30). Sumnja li se na bolest paratireoidne žlijezde, najčešće dijagnostičke metode, uz laboratorijske pretrage, su ultrazvučni pregled žlijezde i SPECT/CT scintigrafiju s tehnecij (Tc99-m) sestamibijem. Karcinom paratireoidne žlijezde se na ultrazvuku najčešće prikazuje kao hipoehogena lezija veća od 3 cm, nepravilnog oblika, s iregularnim obrubom te nejasnih granica prema okolnom tkivu. Heterogene je ehogenosti uz prisutne intranodularne kalcifikacije. Moguće su i cistične promjene unutar čvora, te povećani regionalni limfni čvorovi koji mogu odgovarati sekundarnim promjenama. U usporedbi s paratireoidnim adenomom, ponekad nema značajne razlike u međusobnoj ehogenosti te vaskularizaciji lezija pa isto može predstavljati diferencijalno-dijagnostički problem. Ukoliko postoji sumnja na karcinom, citološka punkcija lezije se ne preporuča zbog opasnosti od oštećenja njene kapsule i širenja tumorskih stanica te nemogućnosti citologije da jasno ukaže na malignitet. CT, MR i PET-CT koriste se u daljnjoj obradi bolesnika u cilju traženja metastaza i praćenja lokalnog širenja bolesti. (30,31).

Karcinom paratireoidne žlijezde uklanja se kirurški zajedno uz ipsilateralni režanj štitnjače i potencijalno zahvaćene okolne strukture, a prethodno je potrebno regulirati razinu kalcija u krvi i ispraviti metabolički disbalans. Profilaktična disekcija vrata nije nužna i njeno provođenje razlikuje se ovisno o različitim autorima, a radioterapija se u više istraživanja pokazala neučinkovitom. U kemoterapiji se sorafenib pokazao uspješnim u usporavanju napredovanja bolesti u onih s nasljednom CDC73 mutacijom (30).

## 4.2. TUMORI ŽLIJEZDA SLINOVNICA

Tumori žlijezda slinovnica uglavnom su benigne prirode (75-80%). Njih 85% nastaje u parotidnim žlijezdama, ostatak u submandibularnoj i sublingvalnim, a karakteristično je da su to sporo rastući čvorovi koji ne bole i pomični su. Dobročudni pleomorfni adenom (miješani tumor) najčešći je od njih (slika 9). Međutim, moguća je maligna transformacija koja dovodi do razvoja karcinoma u ovom tumoru. Dobročudni tumori liječe se kirurškim odstranjenjem (32).

Zloćudni su tumori rijetki, 25% ih nastaje u parotidnoj žlijezdi, a 30% u submandibularnoj. Karakterizira ih neočekivano povećanje žlijezde. Čvrste su konzistencije, nejasnih rubova, često srasli uz okolno tkivo. Sublingvalna žlijezda općenito je jako rijetko zahvaćena tumorima, a ukoliko je zahvaćena u njoj pretežno dominiraju zloćudne naspram benignih novotvorina. Danas se razlikuje niz malignih epitelnih tumora žlijezda slinovnica prema patohistološkoj klasifikaciji Svjetske zdravstvene organizacije (WHO), ali su najčešći mukopidermoidni karcinom, adenoidni cistični karcinom, karcinom acinusnih stanica te maligni pleomorfni adenom (33).

*Mukoepidermoidni karcinom* najčešći je zloćudni tumor žlijezda slinovnica koji se uglavnom javlja od tridesetih do pedesetih godina života. Parotidna žlijezda zahvaćena je u oko 45% slučajeva, ali može nastati i u malim žlijezdama slinovnicama. Neočekivan nalaz retromolarnog oteknuća upućuje na mogućnost mukoepidermoidnog karcinoma, a biopsijom se otklanja ili potvrđuje sumnja. Ultrazvučno se prikazuje kao slabo ograničena inhomogena lezija. Uklanja se kirurški ekscizijom i postoperativnim zračenjem.

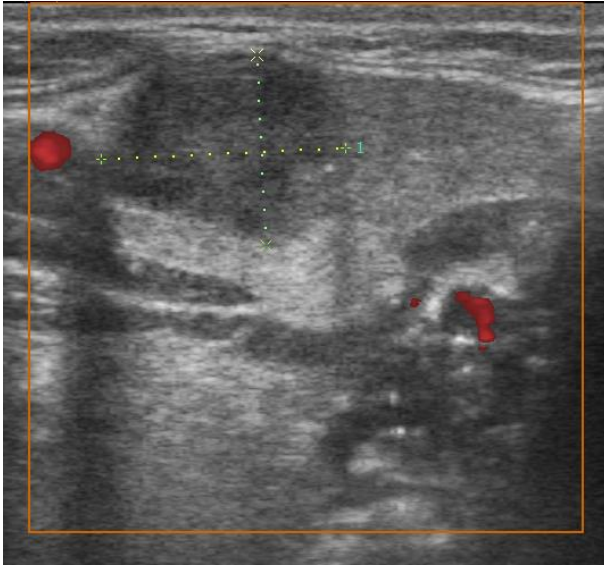
*Adenoidni cistični karcinom* u 30% slučajeva zahvaća male žlijezde slinovnice. Javlja se u četrdesetim godinama života te ga karakterizira jaka bol i nerijetko paraliza ličnog živca. Ultrazvukom se prikazuje kao djelomično neoštro ograničena tvorba, inhomogenog

hipoehogenog prikaza s naznakom infiltracije struktura u okolini. Žlijezda se uklanja kirurški zajedno s karcinomom uz provođenje radioterapije.

*Karcinom acinusnih stanica* čini 10% zloćudnih novotvorina žlijezda slinovnica, a najčešće zahvaća parotidnu žlijezdu. Ultrazvučno se prikazuje poput benignog pleomorfno adenoma, pravilnog oblika i oštro ograničen, ponekad anehogen i cistične morfologije. Uklanja se kirurški uz disekciju vrata i postoperativnu radioterapiju.

*Maligni pleomorfni adenom* je adenokarcinom koji čini 12% zloćudnih novotvorina žlijezda slinovnica, razvija se u već postojećem dobroćudnom pleomorfnom adenomu (miješanom tumoru), a metastazira samo karcinomska komponenta. Najčešće je smješten u parotidnoj žlijezdi, a ultrazvučno nalikuje benignom pleomorfnom adenomu, uz često metastatski promijenjene limfne čvorove (14, 32,33).

Kirurško odstranjenje i radioterapija dovode do izlječenja u oko 50% slučajeva kod zloćudnih tumora žlijezda slinovnica. U slučaju njihovog nepotpunog odstranjenja česti su recidivi. Tumori niskog stupnja s pretežitim zahvaćanjem žljezdanih stanica imaju stopu petogodišnjeg preživljenja od 95%, dok tumori visokog stupnja koji pretežito zahvaćaju pločaste stanice imaju stopu preživljenja od 50% (32,33).



*Slika 9. Ultrazvučni prikaz pleomorfnog adenoma u tkivu žlijezde slinovnice. Klinički zavod za nuklearnu medicinu i zaštitu od zračenja KBC Zagreb*

### **4.3. METASTAZE**

Metastaze u području vrata posljedica su rasta i širenja mnogobrojnih tumora, ponajprije onih smještenih u području glave i vrata. Najčešće su to metastaze karcinoma štitnjače, prije svega papilarnog i medularnog, ali u područje vrata metastaziraju i drugi maligni tumori poput karcinoma usne šupljine, ždrijela, grkljana i žlijezda slinovnica, kao i karcinomi drugih udaljenih sijela poput karcinoma pluća, dojke, gastrointestinalnog i genitourinarnog trakta, te limfomi i melanomi. Limfni čvorovi vrata često su nedostupni palpaciji, posebice ukoliko su smješteni iza sternokleidomastoidnih mišića, duboko paratrahealno ili iza velikih krvnih žila vrata. Međutim, ultrazvuk karakterizira visoka osjetljivost u detekciji limfadenopatije pa je zbog toga prvi izbor u algoritmu dijagnostičkih pretraga (3,13,14,21,29). Color Doppler također pomaže u prepoznavanju metastatskih čvorova s prisutnom patološkom perifernom vaskularizacijom koja vodi unutar čvora s njegova ruba. Metastatski limfni čvorovi vidljivi su ultrazvukom s obzirom na karakteristične morfološke

promjene. Veličina čvora ultrazvukom se mjeri u tri promjera: longitudinalnom, anteroposteriornom i transverzalnom. Najdulji (maksimalni) izmjereni promjer zapravo je longitudinalna duljina čvora, a promjer koji se mjeri okomito na longitudinalni presjek predstavlja najkraći (minimalni), odnosno anteroposteriorni promjer. Oblikom limfni čvorovi mogu biti ovalni ili okrugli, ovisno o vrijednostima najvećeg i najmanjeg promjera. Pritom se računa uzdužno/poprečni omjer ( $L/T$  ratio) po kojem se limfni čvorovi dijele na duguljaste ( $L/T \geq 2$ ) i okruglaste ( $L/T < 2$ ). Sama veličina čvora izražena maksimalnim promjerom nije pouzdan pokazatelj malignosti jer se na temelju istog ne može razlikovati upalni od metastatski promijenjenog limfnog čvora (naime, velika većina malignih, ali i benignih čvorova je duljine veće od 1 cm). Minimalni promjer čvora tj. poprečni presjek je bolji pokazatelj prirode čvora pa metastaze uglavnom povećavaju ovaj promjer odnosno tendiraju ka okruglastom obliku. Benigno povećani limfni čvorovi vrata, primjerice zbog hiperplazije uzrokovane upalnim procesom, prikazuju se hipoehogeno s hiperehogenim centralno smještenim hilusom, a najčešće su jasnih granica i zadržavaju ovalni oblik s  $L/T$  omjerom koji najčešće iznosi  $\geq 2$ .  $L/T$  omjer kod malignih promjena uglavnom iznosi  $< 2$  (3,21,29). Prisutnost hilusa još je jedna od sastavnica ultrazvučne analize čvora bitna za procjenu prirode čvora (3,14,21,29,34). Gubitak hilusa čvora na ultrazvuku upućuje na potencijalnu malignost. Ograničenost limfnog čvora govori o tome postoji li proboj kapsule čvora. Maligno promijenjen limfni čvor je nerijetko nepravilno ograničen što upućuje na proboj kapsule odnosno ekstrakapsularno širenje i lošiji je prognostički parametar (29,34). Maligno promijenjeni limfni čvorovi vrata su najčešće okruglog oblika, heterogene ehogenosti (izoehogeni, hipoehogeni), no s često prisutnim kalcifikacijama ili cističnim promjenama. Ukoliko se radi o diferenciranom karcinomu štitnjače iz suspektnih limfnih čvorova preporuča se odrediti i tireoglobulin (ili kalcitonin kod sumnje na medularni karcinom)

iz punktata. Visoke vrijednosti tireglobulina (ili kalcitonina) iz punktata dokaz su da se radi o metastazi pa makar citološki nalaz ponekad to ne pokazuje (14).

Metastaze u limfne čvorove vrata predstavljaju važan prognostički faktor u razvoju bolesti, te je stoga radi pravilnog odabira terapije od osobite važnosti utvrditi točno stanje limfnih čvorova vrata. Ultrazvučnom identifikacijom čvora na vratu potrebno je razmotriti njegovu veličinu, oblik, ehogenost i smještaj kako bi se mogao odabrati suspektan čvor kojeg je potrebno ciljano citološki punktirati za potvrdu sumnje. Detaljan ultrazvučni pregled vrata ultrazvukom prije, ali i nakon provedenih terapijskih postupaka zbog malignih tumora štitnjače, doštitnih žlijezda, žlijezda slinovnica, ali i malignih tumora drugih sijela kao i limfoma, je pretraga koja pruža bitne informacije o stupnju proširenosti procesa te omogućuje i bolje planiranje terapijskih postupaka (3,29,34).

## **5. ZAHVALE**

Zahvaljujem mentorici, doc.dr.sc. Sanji Kusačić Kuni, na razumijevanju, susretljivosti i stručnom vodstvu prilikom pisanja ovog rada.

Zahvaljujem roditeljima i bratu na bezuvjetnoj potpori i motivaciji tijekom studiranja.

Zahvaljujem svojim prijateljima i kolegama koji su vjerovali u mene i moj uspjeh.



## 6. LITERATURA

1. Hrvatski zavod za javno zdravstvo [Internet]. Incidencija i mortalitet od raka u EU-27 zemljama za 2020. godinu [pristupljeno 30.11.2022.]. Dostupno na: <https://www.hzjz.hr/sluzba-epidemiologija-prevencija-nezaraznih-bolesti/incidencija-i-mortalitet-od-raka-u-eu-27-zemljama-za-2020-godinu/>
2. Kusić Z, Jukić T, Dabelić N, Franceschi M. Dijagnostičke i terapijske smjernice za diferencirani karcinom štitnjače Hrvatskog društva za štitnjaču. *Liječ Vjesn* 2008; 130: 213-227.
3. Kusačić Kuna S. Ultrazvučno razlikovanje benigne i maligne limfadenopatije vrata u bolesnika s karcinomom štitnjače [magistarski rad]. Zagreb: Sveučilište u Zagrebu, Medicinski fakultet; 2002.
4. Koischwitz D, Gritzmann N. Ultrasound of the neck. *Radiol Clin North Am.* 2000; 38(5):1029-45. doi:10.1016/s0033-8389(05)70219-0. PMID: 11054967.
5. Pichler E. Pregled vrata ultrazvukom. U: Kurjak A, Fučkar Ž, Gharbi HA. *Ultrazvuk abdomena i malih organa.* Zagreb: Naprijed; 1990: str. 15.
6. Ahuja T. *Diagnostic ultrasound: Head and Neck (e-book)* 2019. Elsevier, ISBN 032362572X, 9780323625722
7. Vogl TJ, Harth M, Siebenhandl P. Different imaging techniques in the head and neck: Assets and drawbacks. *World J Radiol* 2010. 28; 2(6): 224-229. ISSN 1949-8470
8. Rozylo-Kalinowska I, Orhan K. General Considerations for Ultrasound Applications in Head and Neck. In: Orhan, K. (eds) *Ultrasonography in Dentomaxillofacial Diagnostics.* 2021: Springer, Cham; 2021: 39-50. doi:10.1007/978-3-030-62179-7\_3
9. Shriki J. Ultrasound physics. *Crit Care Clin.* 2014; 30 (1):1-24, v. doi:10.1016/j.ccc.2013.08.004. PMID: 24295839.

10. Hart JL, Lloyd C, Harvey CJ. Ultrasound of the thyroid. *Br J Hosp Med* 2008; 69 (5): 68-71. doi:10.12968/hmed.2008.69.Sup5.29373. PMID: 18557550.
11. Blum M. Ultrasonography of the Thyroid. 2020 Apr 11. In: Feingold KR, Anawalt B, Blackman MR, Boyce A, Chrousos G, Corpas E, et al., editors. *Endotext* [Internet]. South Dartmouth (MA): MDText.com, Inc.; 2000–. PMID: 25905410.
12. Lee, MK, Na DG, Joo L, Lee JY, Ha EJ, Kim JH, et al. Standardized Imaging and Reporting for Thyroid Ultrasound: Korean Society of Thyroid Radiology Consensus Statement and Recommendation. *Korean J Radiol.* 2023; 24 (1):22-30. EPUB 2023. Jan 02. doi:10.3348/kjr.2022.0894
13. Tomić-Brzac H, Bence-Žigman Z. Štitnjača. U: Kurjak A. *Ultrazvuk u kliničkoj medicini*. Zagreb: Naprijed; 1989: str. 660-671.
14. Kusačić Kuna S, Horvatić Herceg G, Huić D, ur. U: *Skripta. Ultrazvuk vratnih organa. 15. poslijediplomski tečaj trajnog usavršavanja liječnika 1. kategorije*. Zagreb 2018. Sveučilište u Zagrebu Medicinski fakultet, Klinički zavod za nuklearnu medicinu i zaštitu od zračenja KBC Zagreb.
15. Todsén T, Bennedbaek FN, Kiss K, Hegedüs L. Ultrasound-guided fine-needle aspiration biopsy of thyroid nodules. *Head Neck.* 2021; 43(3):1009-1013. doi: 10.1002/hed.26598. Epub 2020 Dec 28. PMID: 33368812
16. Goellner JR, Gharib H, Grant CS, Johnson DA. Fine needle aspiration cytology of the thyroid. *Acta Cytologica* 1987; 31(5):587-590.
17. Russ G, Bonnema S, Erdogan M, Durante C, Ngu R, Leenhardt L. European Thyroid Association Guidelines for Ultrasound Malignancy Risk Stratification of Thyroid Nodules in Adults: The EU-TIRADS, *European Thyroid Journal* 2017; 6 (5): 225-237.
18. Tessler FN, Middleton WD, Grant EG. Thyroid Imaging Reporting and Data System (TI-RADS): A User's Guide. *Radiology.* 2018; 287 (1):29-36.

doi:10.1148/radiol.2017171240. Erratum in: Radiology. 2018 Jun;287(3):1082. PMID: 29558300.

19. Clayman Thyroid Center [Internet]. Papillary Thyroid Cancer Overview [pristupljeno 15.12.2022.]. Dostupno na: <https://www.thyroidcancer.com/thyroid-cancer/papillary>
20. Baek HJ, Kim DW, Shin GW, Heo YJ, Baek JW, Lee YJ, et al. Ultrasonographic Features of Papillary Thyroid Carcinomas According to Their Subtypes. *Frontiers in Endocrinology* 2018, 9. doi:10.3389/fendo.2018.00223
21. Bence-Žigman Z, Tomić-Brzac H. Ultrazvuk štitnjače. U: Kurjak A, Fučkar Ž, Gharbi HA. Ultrazvuk abdomena i malih organa. Zagreb: Naprijed; 1990: str. 57.
22. Limaiem F, Rehman A, Anastasopoulou C, Mazzoni T. Papillary Thyroid Carcinoma. [Updated 2023 Jan 1]. In: StatPearls [Internet]. Treasure Island (FL): StatPearls Publishing; 2023 Jan-. PMID: 30725628.
23. Ashorobi D, Lopez PP. Follicular Thyroid Cancer. [Updated 2023 Feb 1]. In: StatPearls [Internet]. Treasure Island (FL): StatPearls Publishing; 2023 Jan-. Dostupno na: <https://www.ncbi.nlm.nih.gov/books/NBK539775/>
24. Kuo TC, Wu MH, Chen KY, Hsieh MS, Chen A, Chen CN. Ultrasonographic features for differentiating follicular thyroid carcinoma and follicular adenoma. *Asian Journal of Surgery* 2019: doi:10.1016/j.asjsur.2019.04.016
25. Master SR, Burns B. Medullary Thyroid Cancer. [Updated 2022 Sep 26]. In: StatPearls [Internet]. Treasure Island (FL): StatPearls Publishing; 2022 Jan-. Dostupno na: <https://www.ncbi.nlm.nih.gov/books/NBK459354/>
26. Liu MJ, Liu ZF, Hou YY, Men YM, Zhang YX, Gao LY, Liu H. Ultrasonographic characteristics of medullary thyroid carcinoma: a comparison with papillary thyroid carcinoma. *Oncotarget*. 2017 Apr 18;8(16):27520-27528. doi:10.18632/oncotarget.15897. PMID: 28460476; PMCID: PMC5432354.

27. Limaïem F, Kashyap S, Naing PT, et al. Anaplastic Thyroid Cancer. [Updated 2022 Sep 26]. In: StatPearls [Internet]. Treasure Island (FL): StatPearls Publishing; 2022 Jan-. Dostupno na: <https://www.ncbi.nlm.nih.gov/books/NBK538179/>
28. Suh HJ, Moon HJ, Kwak JY, Choi JS, Kim EK. Anaplastic thyroid cancer: ultrasonographic findings and the role of ultrasonography-guided fine needle aspiration biopsy. *Yonsei Med J.* 2013 Nov;54(6):1400-6. doi:10.3349/ymj.2013.54.6.1400. PMID: 24142644; PMCID: PMC3809886.
29. Kuna SK, Bracic I, Tesic V, Kuna K, Herceg GH, Dodig D. Ultrasonographic differentiation of benign from malignant neck lymphadenopathy in thyroid cancer. *J Ultrasound Med* 2006; 25(12):1531-7; quiz 1538-40. doi:10.7863/jum.2006.25.12.1531. PMID: 17121947.
30. Rodrigo JP, Hernandez-Prera JC, Randolph GW, Zafereo ME, Hartl DM, Silver CE, et al. Parathyroid cancer: an update. *Cancer Treat Rev* 2020; 86: 102012. doi:10.1016/j.ctrv.2020.102012. Epub 2020, Mar 19. PMID: 32247225.
31. Liu J, Zhan WW, Zhou JH, Zhou, W. Role of ultrasound in the differentiation of parathyroid carcinoma and benign parathyroid lesions. *Clinical Radiology* 2019; 75 (3): 179-184. doi:10.1016/j.crad.2019.10.004
32. Marić I. Tumori žlijezda slinovnica [Diplomski rad]. Zagreb: Sveučilište u Zagrebu, Medicinski fakultet; 2015 [pristupljeno 25.06.2023.] Dostupno na: <https://urn.nsk.hr/urn:nbn:hr:105:066410>
33. Young A, Okuyemi OT. Malignant Salivary Gland Tumors. [Updated 2023 Jan 12]. In: StatPearls [Internet]. Treasure Island (FL): StatPearls Publishing; 2023 Jan-. Dostupno na: <https://www.ncbi.nlm.nih.gov/books/NBK563022/>. PMID: 33079504.

34. Ahuja AT, Yingb M, Hoa SY, Antonioa G, Lee YP, King AD, et al. Ultrasound of malignant cervical lymph nodes. *Cancer Imaging* 2008; 8: 48-56 doi:10.1102/1470-7330.2008.0006

## **7. ŽIVOTOPIS**

Rođen sam 11. kolovoza 1998. godine u Karlovcu. 2017. završio sam opći smjer Gimnazije Karlovac. U studenom 2014. položio sam za ECCL Euroclassica certifikat. U rujnu 2016. položio sam prvu razinu Deutsches Sprachdiplom (DSD). Tijekom srednjoškolskog razdoblja trenirao sam streljaštvo. Medicinski fakultet u Zagrebu upisao sam akademske godine 2017./2018. Aktivno pišem za studentski časopis Medicinar od ožujka 2021. godine. U slobodno vrijeme crtam, a neki od mojih radova također su objavljeni u prethodno spomenutom časopisu. Od 2018. do 2020. bio sam aktivni član Studentske sekcije za promociju pravilne prehrane i zdravlja. Od 2021. aktivni sam član Studentske sekcije za radiologiju. Aktivno govorim engleski i njemački jezik. Posjedujem vozačku dozvolu B kategorije.