

# Gestacijska trofoblastična bolest

---

Potroško, Karla

Master's thesis / Diplomski rad

2023

Degree Grantor / Ustanova koja je dodijelila akademski / stručni stupanj: **University of Zagreb, School of Medicine / Sveučilište u Zagrebu, Medicinski fakultet**

Permanent link / Trajna poveznica: <https://um.nsk.hr/um:nbn:hr:105:321854>

Rights / Prava: [In copyright](#)/[Zaštićeno autorskim pravom.](#)

Download date / Datum preuzimanja: **2025-01-02**



Repository / Repozitorij:

[Dr Med - University of Zagreb School of Medicine Digital Repository](#)



**SVEUČILIŠTE U ZAGREBU  
MEDICINSKI FAKULTET**

**Karla Potroško**

# **GESTACIJSKA TROFOBLASTIČNA BOLEST**

**DIPLOMSKI RAD**



**ZAGREB 2023.**

Ovaj diplomski rad izrađen je na zavodu za Perinatalnu medicinu Klinike za ženske bolesti i porode Kliničkog bolničkog centra Zagreb, pod vodstvom doc. dr. sc. Trpimir Goluža, dr. med. i predan je na ocjenu u akademskoj godini 2022./2023.

## **POPIS KRATICA**

GTB – gestacijska trofoblastična bolest

$\beta$ -HCG – beta podjedinica humanog korionskog gonadotropina

GNT – gestacijska trofoblastična neoplazija

KOK – kombinirani oralni kontraceptivi

LH – luteinizirajući hormon

TSH – tiroidni stimulirajući hormon

FSH – folikul stimulirajući hormon

FIGO - International Federation of Gynecology and Obstetrics

SZO – svjetska zdravstvena organizacija

GOG – The Gynecology oncology group

KKS – kompletna krvna slika

PET – pozitronska emisijska tomografija

CT – kompjuterizirana tomografija

RTG – rendgenogram

# SADRŽAJ

## SAŽETAK

## SUMMARY

<b>1. UVOD</b> .....	1
<b>2. EPIDEMIOLOGIJA</b> .....	1
<b>3. ČIMBENICI RIZIKA</b> .....	2
<b>4. KLASIFIKACIJA</b> .....	3
<b>5. HIDATIFORMNA MOLA</b> .....	3
<b>5.1. Potpuna mola</b> .....	3
<b>5.2. Parcijalna mola</b> .....	6
<b>5.3. Dijagnostika</b> .....	7
<b>5.4. Liječenje</b> .....	9
5.4.1. Metode.....	9
5.4.2. Postterapijski nadzor.....	11
5.4.3. Profilaktična kemoterapija.....	13
<b>5.5. Koegzistirajući fetus</b> .....	13
<b>6. GESTACIJSKA TROFOBLASTIČNA NEOPLAZIJA</b> .....	14
<b>6. 1. Histološki tipovi GTN-a</b> .....	14
6.1.1. Invazivna mola.....	14
6.1.2. Koriokarcinom.....	14
6.1.3. Trofoblastični tumor ležišta posteljice.....	16
6.1.4. Epiteloidni trofoblastični tumor.....	17
6.2. Dijagnostika.....	18
<b>6.3. Određivanje stadija bolesti</b> .....	19
<b>6.4. Liječenje</b> .....	21
6.4.1. Kemoterapija niskorizičnog GTN-a.....	21
6.4.2. Kemoterapija visokorizičnog GTN-a.....	22
6.4.3. Kirurško liječenje.....	23
6.4.4. Postterapijski nadzor.....	23
6.4.5. Posljedice terapije.....	24
<b>7. FANTOMSKI <math>\beta</math>-hCG</b> .....	25
<b>8. ZAKLJUČAK</b> .....	25
<b>9. ZAHVALE</b> .....	26

<b>10. LITERATURA:</b> .....	27
<b>11. ŽIVOTOPIS</b> .....	29

## **SAŽETAK**

### **Gestacijska trofoblastična bolest**

Gestacijska trofoblastična bolest je skupina benignih i malignih tumora koji histološki potječu iz posteljice. Nastaje kao posljedica abnormalne trofoblastične proliferacije. Prema klasifikaciji svjetske zdravstvene organizacije, GTB se dijeli na molarnu trudnoću i na maligne trofoblastične tumore. Od molarnih trudnoća najčešća je hidatidozna mola, dok je od malignih tumora najčešći koriokarcinom. Žene koje su u povećanom riziku za razvoj GTB-a su one izrazito visoke životne dobi te također žene s anamnezom neuspjelih trudnoća i uzimanja kombiniranih oralnih kontraceptiva. Gestacijska trofoblastična bolest najčešće se dijagnosticira u prvom tromjesječju na temelju kliničke slike, abnormalnih razina  $\beta$ -HCG-a i ultrazvuka. Nakon postavljanja dijagnoze važno je što prije pristupiti liječenju koje mora biti prilagođeno pacijentici i tipu bolesti. Također, liječenje treba biti individualizirano i prema prisutnim rizičnim čimbenicima. Svim tipovima bolesti pristupa se ozbiljno budući da i benigni oblici mogu prijeći u maligne varijante. Liječenje se sastoji od širokog spektra kirurških metoda i farmakoloških lijekova ovisno o tipu bolesti. Nakon liječenja potreban je nadzor svake pacijentice koji traje minimalno 6 mjeseci. Prognoza je u većini slučajeva dobra i pacijentice su često čak i sa proširenim metastazama izliječene. Plodnost se često može očuvati, a naknadne se trudnoće mogu uspješno iznijeti do kraja. Iako je GTB rijedak i dobre prognoze, predstavlja ozbiljnu bolest koju je potrebno dobro poznavati klinički, dijagnostički i terapijski.

Ključne riječi: gestacijska trofoblastična bolest, mola, liječenje

## **SUMMARY**

### **Gestational trophoblastic disease**

Gestational trophoblastic disease is a group of benign and malignant tumors which histologically originate from the placenta. They occur as a result of abnormal trophoblastic proliferation. According to the classification of the World Health Organization, GTD is divided into molar pregnancy and malignant trophoblastic tumors. Hydatiform mole is the most common molar type of the disease and choriocarcinoma is the most common malignant type. Women with higher risk for developing GTD are the ones with pregnancies at older age, the ones with series of spontaneous abortions and the ones who were taking combined oral contraceptives. Diagnosis of gestational trophoblastic disease is based on clinical presentation, abnormal  $\beta$ -HCG levels and ultrasound and is mostly made in the first trimester of the pregnancy. When diagnosis is made it is important to immediately start the treatment which should be adjusted to the patient herself and the type of the disease. Treatment should be also adjusted according to the present risk factors. Benign types can develop into the malignant ones, so the disease requires serious approach. Treatment consists of wide spectrum surgical methods along with the pharmacological treatment. Every patient should be monitored at least for 6 months after the treatment. Prognosis is often excellent even for the patients with outspread metastases. Fertility is often preserved and later pregnancies are possible. Even though GTD is a rare condition with excellent prognosis it should be considered seriously with good clinical, diagnostic and therapy knowledge.

Key words: gestational trophoblastic disease, mole, treatment





## 1. UVOD

Gestacijska trofoblastična bolest je skupina povezanih, ali histološki različitih tumora koji potječu iz posteljice nastalih abnormalnom proliferacijom trofoblasta. Osim što su histološki različiti, različita im je i sklonost prema lokalnoj invaziji i metastaziranju. Najčešće su zastupljeni benigni tumori koji se dijele na hidatidoznu i invazivnu molu. Češća, hidatidozna mola, može biti potpuna ili parcijalna. Iako ih nazivamo benignim tumorima, smatraju se premalignim stanjima jer mogu prijeći u zloćudne varijante. Maligna skupina tumora često se naziva gestacijska trofoblastična neoplazija (GTN). Ona obuhvaća koriokarcinom, trofoblastični tumor sijela posteljice i epiteloidni trofoblastični tumor. GNT može nastati nakon bilo koje gestacije, normalne, ektopične, nakon spontanog ili namjernog abortusa, no najčešće nastaje nakon molarne trudnoće. Svi tumori dijele zajednički tumorski marker,  $\beta$ -podjedinicu humanog korionskog gonadotropina ( $\beta$ -HCG). On je dobar pokazatelj napredovanja bolesti, odgovora na terapiju, a dobar je i za dugoročno postterapijsko praćenje bolesnice.

## 2. EPIDEMIOLOGIJA

Epidemiološka su istraživanja pokazala znatnu varijabilnost u incidenciji hidatidozne mole u svijetu. Ona je najniža u Europi i Sjevernoj Americi gdje iznosi otprilike 1 – 2 slučaja na 1000 porođaja. Prema Bruceu (1), u Sjedinjenim Američkim državama, hidatidozna se mola javlja u otprilike 1 na 1500 trudnoća, a u 20% njih će nakon evakuacije mole doći do maligne transformacije koja zahtjeva kemoterapiju. Nasuprot Europi i Sjevernoj Americi, najveća incidencija GTB-a se unazad 30 godina bilježila u jugoistočnoj Aziji i Japanu, gdje je iznosila 2 slučaja na 1000 trudnoća (1). Različitost među incidencijama Europe odnosno Azije, mogla bi se pripisati diskrepanciji između prikupljanja podataka u bolnici i široj populaciji. Osim toga drugi razlog mogu biti i različiti socioekonomski uvjeti te promjene u prehrani. Učestalost je pak koriokarcinoma u SAD-u prosječno 1 slučaj na 20000 do 40000 trudnoća (1). Kao i kod hidatidoznih mola, u jugoistočnoj Aziji i Japanu se bilježi veća incidencija od 3 do 9 slučaja na 40000 trudnoća (1). No, kao što Kohorn (2) kaže, i u benignim i u malignim oblicima GTB-a bilježi se značajan pad incidencije u svim djelovima svijeta unazad 30 godina.

### 3. ČIMBENICI RIZIKA

Izrazito visoka, odnosno izrazito niska dob trudnice jedan je od rizičnih čimbenika za razvoj GTB-a, osobito kompletne hidatidozne mole. Uspoređujući s grupom žena u dobi od 21 do 35 godine, rizik razvoja kompletne hidatidozne mole je 2 puta veći u žena mlađih od 21 godine i starijih od 35 godina, te 7,5 puta veći u žena starijih od 45 godina. (2) Budući da se žena rađa sa svim svojim jajnim stanicama, objašnjenje ovakvom povećanom riziku u starijoj životnoj dobi može biti da je jajna stanica starije žene sklonija abnormalnoj oplodnji. Osim visoke dobi žene, povećan rizik od GTB-a ima i visoka dob oca. Nadalje, anamneza neuspjelih trudnoća također je rizični čimbenik za razvoj GTB-a. Prijašnji spontani pobačaj tako povećava rizik od GTB-a u sljedećoj trudnoći za najmanje 2 puta. Posebno velik rizik donosi postojeća prijašnja dijagnoza GTB-a i to deseterostruk. Ako se molarna trudnoća ponovi, ona će vjerojatno biti istog tipa kao i prethodna. Nakon 2 molarne trudnoće, rizik da će ona ponovno nastati raste s 1% na 23%. Zbog tog razloga, svaka žena s jednom dijagnosticiranim GTB-om mora biti ultrazvučno pregledana u prvom tromjesječju svake sljedeće trudnoće. Iako rijetka, nasljedna molarna trudnoća je moguća. Ona se povezuje s mutacijama u NLRP7 i KHDC3L genima. Nadalje, uzimanje kombiniranih oralnih kontraceptiva (KOK) povećava opasnost od nastanka GTB-a i to na više mogućih načina. Žene koje su ih uzimale prije trudnoće imaju udvostručen rizik, a bilo koje dulje uzimanje kontraceptiva pozitivno korelira s rizikom. Nema jasnih dokaza da rizik od GTB-a raste ako je žena uzimala KOK tijekom ciklusa u kojem je zaniжела. Unatoč tome, ako su razine  $\beta$ -HCG-a uredne, KOK nisu kontraindicirani u žena koje su preboljele GTB. Postoji i određena epidemiološka razlika među različitim tipovima GTB-a. Nedovoljan unos karotena i manjak vitamina A smatraju se rizičnim čimbenicima samo za razvoj kompletne mole, dok se specifičnim čimbenicima rizika za razvoj parcijalne mole smatraju nepravilni menstrualni ciklusi, pušenje, visoki stupanj obrazovanja i opstetričke anamneze u kojima je zabilježeno rađanje isključivo muške djece.

#### **4. KLASIFIKACIJA**

Prema modificiranoj klasifikaciji GTB-a svjetske zdravstvene organizacije, ona se dijeli na molarnu trudnoću i trofoblastične tumore koje još nazivamo i gestacijska trofoblastična neoplazija (GTN). Molarna se pak trudnoća dijeli na invazivnu i hidatidoznu molu, koja može biti potpuna i parcijalna. Trofoblastični se tumori dijele na koriokarcinome, trofoblastične tumore sijela posteljice i epiteloidne trofoblastične tumore.

#### **5. HIDATIFORMNA MOLA**

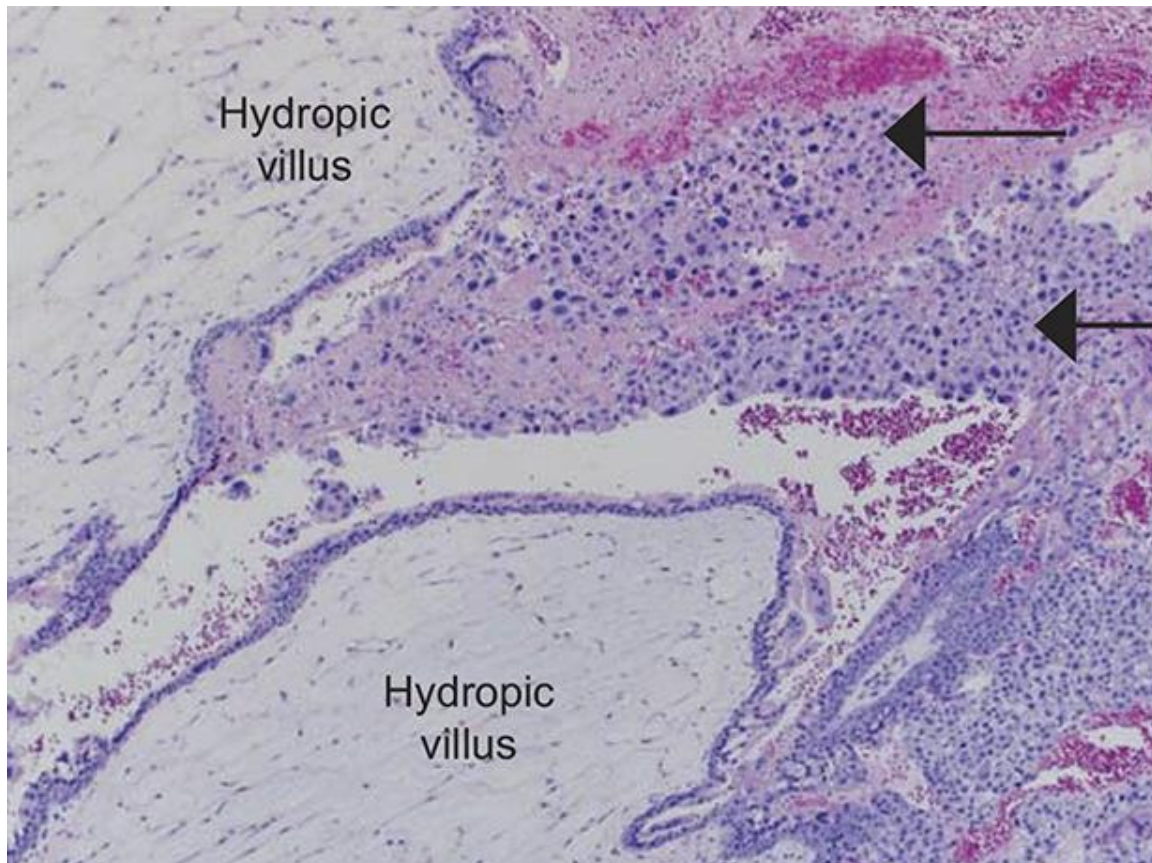
Hidatiformna mola najčešći je oblik GTB-a. Ona je zapravo edematozna nezrela posteljica koja se zbog svojih različitih svojstava dijeli na parcijalnu i kompletnu molu. Kada uspoređujemo kariotip mola, potpuna mola ima diploidan 46, XX ili 46, XY kariotip. Prema Williamsovoj ginekologiji (3) on je u 85 do 90% slučajeva 46,XX. S druge pak strane parcijalnu molu karakterizira triploidan 69,XXX ili 69,XXY kariotip. Nadalje, kada govorimo o histološkim svojstvima, potpuna mola sadrži povećane i edematozne resice te je uz to prisutna abnormalna proliferacija trofoblasta. Može biti izražena stanična atipija i mitotička aktivnost. Parcijalna mola sadrži također povećane i edematozne resice te proliferaciju trofoblasta no one se u ovom slučaju nalaze fokalno i minimalno. Patološki gledano, u potpunim je molama odsutan fetus, dok je on u parcijalnim molama prisutan.

##### **5.1. Potpuna mola**

Kao što je već spomenuto ranije, potpuna mola ima diploidan 46, XX ili 46, XY kariotip. U oba slučaja, geni jajne stanice su inaktivirani pa su zbog tog svi kromosomi isključivo očeva podrijetla te se zovu diandričnim kromosomima. Haploidni spermij kariotipa 23, X penetrira i oplođuje jajnu stanicu 23, X s inaktiviranim genima, te nakon mejoze udvostručuje svoje kromosome. Ako 2 spermija oplode jajnu stanicu (bispermijna oplodnja) oni mogu proizvesti 46, XY kariotip, no to se događa rijetko. Pretpostavlja se da su 46, YY embriji neodrživi. Ipak, unatoč tome što su kromosomi očevog podrijetla, bitno je naglasiti da mitohondrijska DNA ostaje majčina. U potpunoj su moli proliferacija trofoblasta i uvećane edematozne resice difuzne promjene i prožimaju cijelu posteljicu. Mola se zove hidatidozna jer navedene promjene izmijene makroskopski izgled korionskih resica pa one doslovno izgledaju kao nakupina grozdova, odnosno mjehurića različitih veličina. Mikroskopski se uočava izražena stanična atipija i česte mitoze. U prvom tromjesječju, prema Nganu (4), moguće je da resice ne budu uočljivo

uvećane, no zato će imati izraziti polipoidni izgled s abnormalnom stromom i blagom do umjerenom trofoblastičnom hiperplazijom. Ghassemzadeh (5) opisuje kako dolazi do periferne proliferacije i citotrofoblasta i sinciciotrofoblasta koji se formiraju u različite formacije, kružne, papilarne ili nalik čipki. Pod pojmom abnormalna stroma, u ovom se slučaju misli na rani nalaz stromalnog mucina i apoptoze (1). Vilozne kapilare kao i fetalno tkivo, u potpunosti su odsutni. Dokazano, u trofoblastičnim bolestima postoji značajni vaskularni deficit, s poremećenom angiogenezom u ranoj potpunoj moli, progresivnim nakupljanjem tekućine i posljedičnim stvaranjem cističnih prostora tj. cisterni (5). „P-57KIP2 je nuklearni protein čiji gen je paternalni imprint i maternalna ekspresija“ (3). Stoga on neće biti prisutan u potpunoj moli zbog odsustva majčine DNA, te će tako biti jedan od dijagnostičkih pokazatelja o kojoj se moli radi. Što se tiče kliničke slike kompletne mole, ona se s godinama mijenjala. Prije nego što je u praksu ušlo određivanje  $\beta$ -HCG-a i ultrazvučni pregled, evakuacija mole vršila se u 16-om ili 17-om tjednu gestacije kada su pacijentice imale već razvijene simptome. Danas se evakuacija mole radi najčešće u 12-om tjednu kada su pacijentice često asimptomatske. Znači 1960-ih i 1970-ih godina pacijentice su bile simptomatske, odnosno više od njih pola bilo je anemično, a veličina maternice bila je veća od one pretpostavljene veličine za gestacijsku dob (3). Također, kod četvrtine žena bila je prisutna hiperemeza, preeklampsija i stvaranje teka – luteinskih cisti (3). Tek – luteinske ciste nastaju zbog dugotrajne izloženosti organizma  $\beta$ -HCG-u ili luteinizirajućem hormonu (LH) te su u to vrijeme dosezale veličinu promjera 3-20 cm (3). Nakon evakuacije mole, zbog opadanja razine  $\beta$ -HCG-a, odnosno LH, spontano su regredirale, a one koje su opstale, pogotovo ako su bile obostrane, predstavljale su veći rizik od postmolarnog razvoja GTN-a (3). Neke pacijentice razvile su i hipertireoidizam koji se prezentirao tremorima i tahikardijom, te respiratornom insuficijencijom zbog plućne embolije trofoblastičnim tkivom (5). Danas je većina pacijentica asimptomatska, a one koje imaju simptome, prezentiraju se najčešće s povišenim razinama  $\beta$ -HCG-a i vaginalnim krvarenjem koje, kao što Soper (6) kaže, povremeno sadrži i tkivo mole. Do krvarenja dolazi zbog odvajanja tkiva mole od decidue, a izgledom podsjeća na sok od suhih šljiva zbog akumuliranja krvi u maternici i njezine oksidacije i likvefakcije (5). Anemija će se javiti u 10% pacijentica zbog prolongiranog i okultnog krvarenja, a nešto češća će biti pojavnost maternice koja je veća od odgovarajuće gestacijske dobi. Ona će se javiti u otprilike četvrtine pacijentica. Izrazito su rijetke trudnička hiperemeza, preeklampsija, simptomatske luteinske ciste.

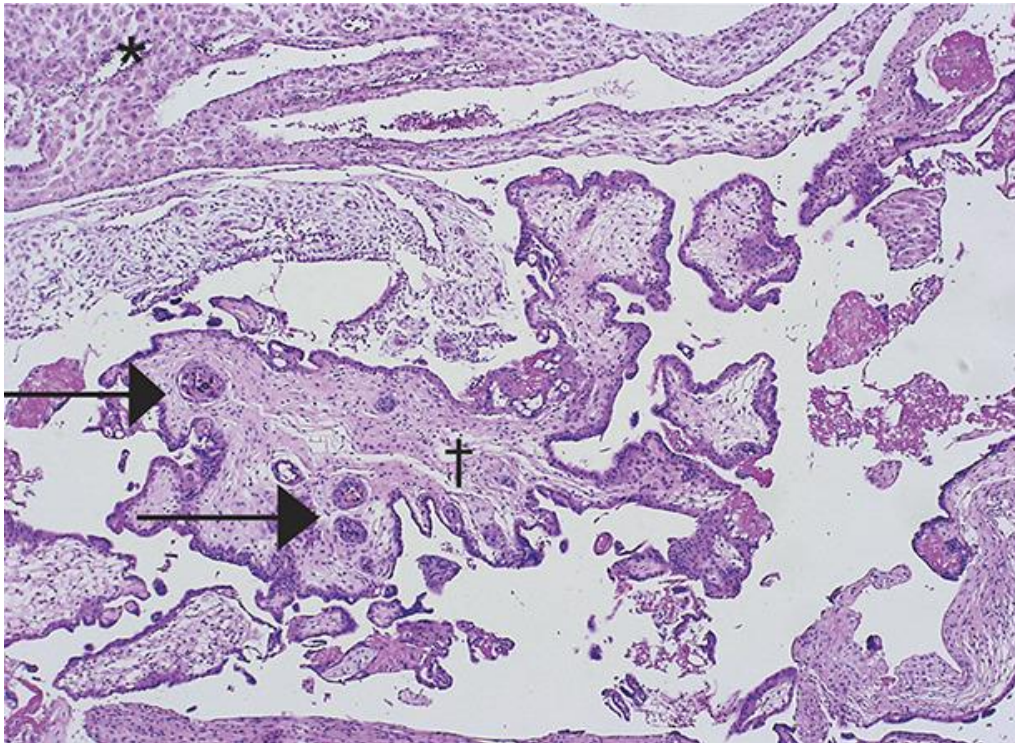
Danas se javljaju isključivo ako pacijentica nema ranu prenatalnu zaštitu i dolazi na pregled u kasnijoj gestacijskoj dobi sa znatno povišenim razinama  $\beta$ -HCG-a (3). Također, u plazmi mogu biti povišene razine tiroksina, no rijetka je klinička hipertireoza (3). Serumska razina slobodnog tiroksina je povećana zbog tireotropnog učinka  $\beta$ -HCG-a. Simptomi mogu podsjećati na one koji se javljaju u normalnoj trudnoći.



**Slika 1.** Prikaz kompletne hidatiformne mole pod svjetlosnim mikroskopom. „Hydropic villus“ označavaju edematozne avaskularne hidropične resice, a strelice pokazuju stanice trofoblasta na periferiji. Preuzeto iz: Soper. Gestational Trophoblastic Disease. Obstet Gynecol 2021. (6)

## 5.2. Parcijalna mola

Parcijalna pak mola ima triploidan kariotip jer dva haploidna spermija 23,X ili 23,Y oplode haploidnu jajnu stanicu 23, X čiji geni u ovom slučaju nisu inaktivirani. Drugi, ali znatno rjeđi način nastanka parcijalne mole je kad diploidni spermij 46,XY oplodi haploidnu jajnu stanicu. Najčešće nastaju 69, XXX ili 69, XXY kariotipi, jako rijetko drugi oblici. Parcijalna mola stoga nosi 2/3 očevih kromosoma, a jedna 1/3 je majčina. Zbog prisustva maternalne DNA, doći će i do ekspresije, odnosno pozitivnog imunohistokemijskog bojenja na p57. Histološki, ona osim tkiva posteljice sadrži i tkivo fetusa i amniona. Konkretno, na patološkom nalazu često se nalaze fetalne žile s fetalnim eritrocitima. Iako tkiva fetusa postoje, on je najčešće avitalan. Prema Ningu (7), povremeno se može pronaći malen živući fetus, a jako rijetko se rodi terminsko čedo. Što se tiče ostalih patohistoloških značajka koje su vidljive u potpunim molama, kao što su vilozni edem i proliferacija trofoblasta, oni su prisutni i u parcijalnim molama, ali njihov stupanj i razmjer su manji. Normalne korionske resice i embrionalno ili fetalno tkivo je izmješano s hidropičnim resicama. Nejasno je uzrokuje li trofoblastična transformacija vaskularnu obliteraciju i posljedično fetalnu smrt ili pak spontana fetalna smrt uzrokuje vilozni dismorfizam i trofoblastičnu proliferaciju (5). Kiretažni materijal treba biti pažljivo pregledan, pogotovo od trudnoća prvog tromjesječja i ako postoji sumnja na parcijalnu molu, potrebno je detaljno pregledati cijeli uzorak (5). Klinički, pacijentice se najčešće prezentiraju s nekompletnim ili zadržanim pobačajem. Vaginalno krvarenje je često i obilno. Za razliku od potpune mole, maternica je rijetko veća od odgovarajuće gestacijske dobi. Također, vrijednosti  $\beta$ -HCG-a su niže i često ne prelaze 100000 mIU/mL (3). Rijetke su i sve teške kliničke slike koje se viđaju u potpunoj moli, kao što su preeklampsija, teka – luteinske ciste i ostalo.



**Slika 2.** Prikaz parcijalne hidatiformne mole pod svjetlosnim mikroskopom. U gornjem desnom kutu nalazi se deciduirani endometrij (zvjezdica), s karakterističnim resicama smještenim centralno (križić). Strelice označavaju trofoblastične inkluzije. Preuzeto iz: Soper. Gestational Trophoblastic Disease. Obstet Gynecol 2021. (6)

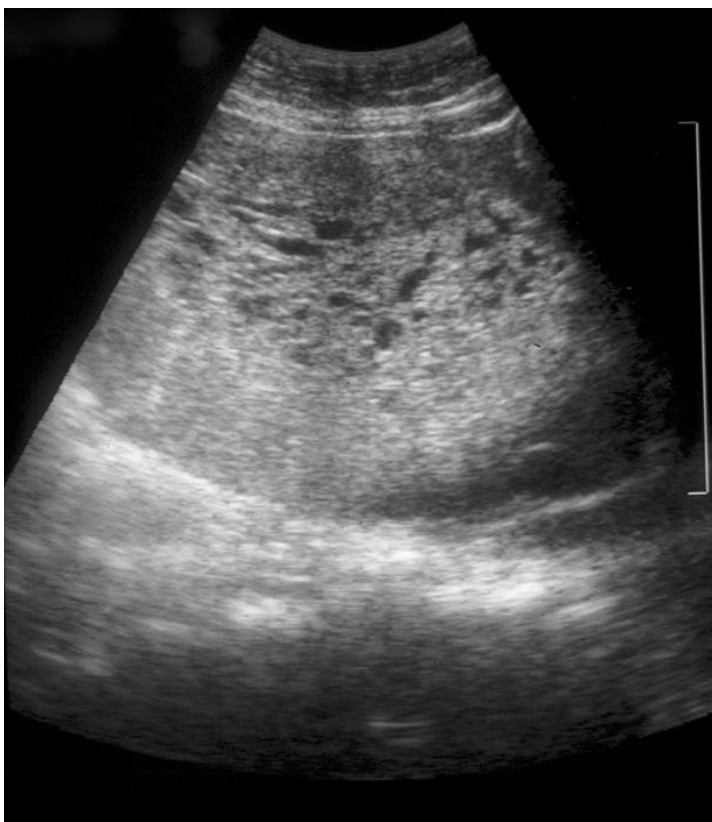### 5.3. Dijagnostika

Vaginalno krvarenje u žena reproduktivne dobi može biti znak komplikacije trudnoće prvog tromjesječja, ili pak može biti uzrokovano drugim ginekološkim razlozima. U oba slučaja indiciran je ultrazvuk koji kao neinvazivna i jeftina dijagnostička metoda prednjači pred svim drugim metodama. Njegov napredak i razvoj transvaginalnog ultrazvuka pomaknuli su vrijeme postavljanja dijagnoze mole s drugog na prvo tromjesječje. Time je omogućeno postavljanje dijagnoze prije nego su se razvili teški simptomi bolesti. Molarno se tkivo na ultrazvuku opisuje kao miješani ehogeni uzorak koji zamijenjuje posteljicu a sastoji se od resica i intrauterinih krvnih ugrušaka (7). Ovi tipični znakovi mogu biti teško uočljivi ili odsutni ako se radi o ranim stadijima kompletne mole i parcijalnoj moli. Ako se ultrazvuk radi u vrlo ranoj gestacijskoj dobi, u trenutku kada korionske resice nisu još postale vezikularne, može doći do postavljanja lažno negativne dijagnoze (3). U kohortnom istraživanju Memtsae i sur. (8), na uzorku od 295 žena, ultrazvukom je dijagnosticirano značajno ( $p < 0.001$ ) veći broj potpunih mola (74,2%) nego parcijalnih mola (40,7%). Time se pokazalo da je teže



postaviti dijagnozu parcijalne mole. Drugi značajni ultrazvučni pokazatelj potpune mole je zadebljano cistično tkivo unutar maternične šuljine bez vidljive gestacijske vreće. Na parcijalnu pak molu prema Lukinović (9) ukazuje intaktna gestacijska vreća s cističnim promjenama posteljice. Teško je procijeniti točnost ultrazvuka kao dijagnostičku metodu budući da se većina spontanih pobačaja zbrinjava konzervativno i histološka potvrda dijagnoze je moguća samo u nekolicine pacijentica. Ako je plod živ i pacijentica ga želi zadržati, a nejasno je o kakvoj se trudnoći radi, može se učiniti fetalna kariotipizacija radi potvrde fetalne triploidije, razješenja dijagnoze i daljnjeg postupanja. Prema istraživanju Kirka i sur., te Shabaan i sur., kako navodi Lukinović, stope ultrazvučnog otkrivanja potpune mole su od 80% do 95%. Za parcijalnu pak molu one su samo između 20% i 30% (9). Također, točnost ultrazvučne dijagnoze ovisi i o samom liječniku koji ga izvodi, odnosno o njegovoj tehnici i sposobnosti prepoznavanja ranih znakova molarne trudnoće. Doppler ultrazvuk ne razlikuje potpunu od parcijalne mole. Pomoćni nalaz ultrazvučnom je određivanje razine  $\beta$ -hCG-a. To je glikoproteinski hormon kojeg proizvodi trofoblast. Sastoji se od 2 podjedinice,  $\alpha$  i  $\beta$ . Alfa podjedinica jednake je strukture kao i podjedinice drugih glikoproteinskih hormona, tiroidno stimulirajućeg hormona (TSH), luteinizirajućeg hormona (LH) i folikul stimulirajućeg hormona (FSH). Jedna drugu mogu imitirati pa tako, ako je povišena razina  $\alpha$  podjedinice hCG-a, pacijentica može imati simptome hipertireoidizma.  $\beta$  je podjedinica specifična za hCG koja omogućuje proizvodnju visoko specifičnih antitijela. U zdravoj, normalnoj trudnoći dominantan je intaktni hCG protein dok su u onkoloških pacijentica prisutne razne izoforme hCG-a (9). Kombinacija ultrazvučnih nalaza i razine hCG-a u serumu i urinu veće od predviđene za odgovarajuću gestacijsku dob snažno upućuju na dijagnozu molarne trudnoće i ključni su za postavljanje same dijagnoze (6). Zbog hiperplastičnog trofoblasta, razine hCG nerijetko su veće od 100000 IU/L, no one se vide u manje od 10% pacijentica s parcijalnom molom. U ranim stadijima, molu je i teško razlikovati od hidropične trudnoće. Hidropična trudnoća normalnog je kariotipa, nastala spajanjem haploidnog spermija i jajne stanice s aktivnim genima koja jednostavno nije uspjela. „Posteljica u takvoj trudnoći pokazuje hidropsku degeneraciju u kojoj su resice edematozne i natečene te oponašaju izgled onih kod mole hidatidoze“ (3). Budući da nema konkretnih razlika između te 3 trudnoće dijagnoza se mora temeljiti na histološkim nalazima te nadopuniti tehnikama imunohistokemijske i molekularne dijagnostike. „Parcijalna mola optimalno se dijagnosticira kada su potvrđena 3 ili 4 od sljedećih kriterija: (1) dvije populacije resica;

(2) povećane nepravilne dismorfične resice s trofoblastnim inkluzijama; (3) povećane resice s kavitacijama ( $\geq 3 - 4$  mm); (4) hiperplazija ili atipija sinciciotrofoblasta.“ (3). Već spomenute imunohistokemijske metode podrazumijevaju bojenje na ekspresiju p57. Budući da je p57 protein čiji gen se ekspirira samo u majčinom DNA, njega će biti u tkivima koja sadrže majčinu DNA. Sukladno tome, protein će biti snažno izražen u posteljicama normalnih trudnoća, spontanim pobačajima s hidropičnom degeneracijom i u parcijalnim hidatiformnim molama (3). S tim rečeno, bojenje na p57 razlikovati će potpunu od parcijalne mole, no neće parcijalnu molu od normalne ili hidropične trudnoće.



**Slika 3.** UZV prikaz neevakuirane kompletne mole. Preuzeto iz: Soper. Gestational Trophoblastic Disease. Obstet Gynecol 2021. (6)

## 5.4. Liječenje

### 5.4.1. Metode

Terapija prvog izbora za žene koje žele zadržati fertilitet je dilatacija i sukcijska kiretaža. Preporuča se izvoditi u općoj anesteziji i ako je moguće pod kontrolom ultrazvuka kako bi se u potpunosti uklonilo molarno tkivo i izbjegla moguća perforacija

maternice. Može se izvoditi i u lokalnoj, odnosno regionalnoj anesteziji ako je pacijentica suradnjiva i malih veličina maternice. Prije kiretaže, potrebna je adekvatna preoperativna obrada koja uključuje mjerenje razine serumskog  $\beta$ -hCG-a, vađenja kompletne krvne slike, bubrežnih funkcija i jetrenih proba, koagulograma, hormona štitnjače, te ultrazvuk zdjelice i rentgenogram toraksa. Također je potrebno provjeriti postoje li kod pacijentice komplikacije same mole, kao na primjer tireotoksična kriza ili respiratorna insuficijencija (3). Zbog dobre prokrvljenosti posteljice i mogućih komplikacija tijekom kiretaže, potrebno je prije svake odrediti krvnu grupu pacijentice te imati pripremljene krvne preparate i uspostavljene odgovarajuće intravenske linije za infuziju. Kiretaži prethodi dilatacija cerviksa maternice plastičnom sukcijskom kanilom na veličinu od 10 do 12mm (3). Nakon toga slijedi sama aspiracija molarnog tkiva. Uz kiretažu, intravenski se daje 20 IU sintetskog oksitocina u jednoj litri kristaloida brzinom infuzije koja izaziva kontrakcije uterusa (3). Na kraju, kada je molarno tkivo evakuirano, nježno i temeljito se kiretira materišta. Nesenzibiliziranim Rh-D negativnim ženama, daje se anti D-Rh imunoglobulin nakon kiretaže, zbog rizika od parcijalne mole i prisutnosti fetalnih tkiva. Sekundarna kiretaža potrebna je, kako kaže Lurain (10) samo ako je krvarenje perzistentno. Plućne su komplikacije opažene oko vremena evakuacije u manje od 1% pacijenata ukupno, ali u više od 20% pacijenata s maternicom koja odgovara veličini većoj od 14 do 16 tjedna gestacije (6). Kada je maternica tih velikih veličina, u liječenju je vrijedno određivanje plinova arterijske krvi i saturacije kisikom (6). Ako su kod pacijentice bile prisutne komplikacije prije evakuacije mole, one bi nakon evakuacije trebale postepeno regredirati i često ne iziskuju posebnu terapiju. Na primjer, teka – luteinske ciste su povezane s hCG hiperstimulacijom jajnika i obilježava ih luteinizacija i hipertrofija unutarnjeg sloja teka – stanica. Kada padnu razine hCG-a, cista se smanjuje i rijetko je potrebna kirurška intervencija zbog ruptur ili torzije ciste. Njihova pojavnost ovisi o gestacijskoj dobi u kojoj se izvodi evakuacija. Najčešće komplikacije kiretaže su ekscesivno krvarenje, perforacija metrnice i sindrom akutnog respiratornog distresa (11). Potonje može biti uzrokovano trofoblastičnim embolusom, kongestivnim zatajenjem srca zbog anemije, hipertireoidizmom, preeklampsijom i ijtrogenim preopterećenjem tekućinom (6).

Histerektomija se primjenjuje u slučaju da pacijentica izričito želi sterilizaciju ili je blizu menopauze (3). To se pogotovo odnosi na pacijentice starije od 40 godina jer one imaju povećan rizik od postmolarnog GTN-a (9). Soper navodi broja istraživanja koja

pokazuju kako je rizik od postmolarnog GTN-a nakon dilatacije i kiretaže 15 – 20%, a histerektomija ga smanjuje na 3 – 5% (6). U većini slučajeva nije potrebna adneksetomija, čak i ako su prisutne teka – luteinske ciste (9). Profilaksa metotreksatom ili aktinomicinom D nakon kiretaže smanjuje rizik od GTN-a na 3 – 8%, no treba se koristiti samo u situacijama kad je povećan rizik za razvoj GTN-a ili kada nije moguće postevakuacijsko adekvatno praćenje razine hCG-a (4,9). Evakuacija samo lijekovima se ne preporuča zbog visokih stopa neuspjeha, povećanog rizika od krvarenja, GTN-a i maternalnog morbiditeta (6). Nakon bilo kojeg od navedenih oblika liječenja potrebno je patološki potvrditi dijagnozu.

#### 5.4.2. Postterapijski nadzor

Williams navodi razna istraživanja kojima se pokazalo kako neovisno o vremenu dijagnosticiranja abnormalnih molarnih trudnoća, u određenih pacijentica će nakon evakuacije mole doći do razvoja GTN-a i to u 15% njih koje su imale potpunu molu i samo 4 do 6% onih koje su imale parcijalnu molu (3). Najveći broj njih, čak tri četvrtine, razviti će lokalno invazivnu molu, a u preostaloj će se četvrtini pojaviti metastaze. Nakon evakuacije parcijalne mole, u 0,1% slučajeva doći će do maligne transformacije u metastatski koriokarcinom (3). Prema istraživanju Coylea i sur., ujedno i najvećem poznatom istraživanju Ujedinjenog Kraljevstva u kojem je sudjelovalo više od 20000 žena s dijagnosticiranom i evakuiranom molarnom trudnoćom, rizik od razvoja GTN-a nakon parcijalne mole jest 1:3195, a nakon potpune mole 1:416 (12). Zbog ovih razloga, a i zbog toga što su ove neoplazije karakterizirane proliferacijom trofoblasta, svakoj je pacijentici potrebno postterapijski serijski određivati  $\beta$ -hCG u serumu. Za to se koristi jedan od komercijalno dostupnih testova. Potrebno je da test ima sposobnost detektiranja baznih razina  $\beta$ -hCGa (manje od 5 mUI/mL) te da ima sposobnost detektiranja više različitih oblika hCG-a, budući da neoplazme često izlučuju abnormalne oblike hCG-a. Budući da se ni na koji način, ni klinički ni patološki ne može predvidjeti koje će pacijentice postevakuacijski razviti GTN, kvantitativno određivanje  $\beta$ -hCG postao je standard u nadzoru žena nakon molarne trudnoće. Serumski  $\beta$ -hCG određuje se tako da se nakon evakuacije titar prati u razmacima od 1 do 2 tjedna sve dok ne dođe do negativizacije (3). Nakon toga, neovisno o vrsti molarne trudnoće, titar se prati jednom mjesečno tijekom 6 mjeseci. Iako postoje rijetki slučajevi s dugim latentnim periodom koji prethodi razvoju GTN-a, većina će se njih razviti unutar 6 do 12 mjeseci nakon evakuacije (6). Treba napomenuti kako je primjećena loša suradnja

pacijentica u njihovom dugoročnom praćenju, posebno u određenim etničkim skupinama SAD-a (3). Pacijentice s evakuiranom potpunom molom kojima se razina hCG-a normalizirala nakon više od 56 dana postevakuacijski, imaju 3,8 puta veći rizik od razvoja GTN-a nakon normalizacije hCG-a (12). Zbog toga su preporučili da se pacijentice nakon parcijalne mole i prve normalne razine hCG-a više ne moraju pratiti, a one s potpunom molom da budu praćene još 6 mjeseci. Internacionalna federacija ginekologije i opstetricije (FIGO) preporuča potvrdu normalizacije hCG-a sekundarnom vrijednošću i onda prestanak praćenja za parcijalne mole, a nastavak od 6 mjeseci za potpune (4). „The National Comprehensive Cancer Network practice guidelines for gestational trophoblastic neoplasia“ preporuča praćenje s 2 hCG vrijednosti u tromjesečnim intervalima nakon 3 uzastopne normalne vrijednosti hCG-a (13). Skraćeno vrijeme praćenja omogućuje ženama da ranije pokušaju ostvariti sljedeću trudnoću. U iznimno rijetkim slučajevima, GTN se može razviti unatoč normalnim vrijednostima  $\beta$ -hCG-a i potencijalno povećava morbiditet (3). Ako pak dođe do nove trudnoće unutar 12 mjeseci od evakuacije, one su najčešće normalne (6). Budući da i normalna trudnoća povisuje razine  $\beta$ -hCG-a, može poremetiti praćenje postmolarnog hCG-a i prekriti razvoj GTN-a. Zbog toga se pacijenticama preporuča uzimanje KOK-a, za vrijeme hCG praćenja. Prema istraživanju Gynecology Oncology Group, kako navodi Soper, srednje niske doze KOK-a ne povećavaju rizik od GTN-a, a istovremeno u odnosu na mehaničku kontracepciju, značajno smanjuju vjerojatnost trudnoće u razdoblju postmolarnog nadzora (6). Ako se očekuje niska suradljivost pacijentice, moguće je primijeniti injekciju depo – preparata medroksiprogesteron – acetata (3). Tek nakon negativizacije  $\beta$ -hCG-a mogu se koristiti intrauterini ulošci, ranije postoji rizik od perforacije maternice (3). Incidencija dviju uzastopnih mola je niska i iznosi 1-2% (6). Ona se povećava sukladno s brojem molarnih trudnoća. Žene s uzastopnim molarnim trudnoćima treba potaknuti na genetičko testiranje kako bi se otkrile potencijalne mutacije u NLRP7 and KHDC3L genima (6). Ako mutacije postoje, tim ženama se preporuča daljnje trudnoće ostvarivati pomoću doniranih jajnih stanica. Drugi rizični čimbenici za razvoj postmolarnog GTN-a osim već spomenute dobi veće od 40 godina jesu: vrijednosti  $\beta$ -hCG-a prije evakuacije veće od 100000 mUI/MI, prekomjerno povećanje maternice i teka – luteinske ciste veće od 6cm (13).

#### 5.4.3. Profilaktična kemoterapija

Prema Cochrane (14) metaanalizi triju kohortnih istraživanja, kratka profilaktična terapija metotreksatom ili daktinomicinom smanjuje incidenciju postmolarnog GTN-a u odnosu na žene koje tu profilaksu nisu uzimale ([RR] 0.37, 95% CI 0.24–0.57,  $P < .001$ ). Ning kaže kako su autori su 2 od 3 proučavanih istraživanja proglasili niskokvalitetnim, pa je i snaga njihovih zaključaka limitirana lošom kvalitetom istraživanja (7). Profilaksa se stoga treba dati samo onim pacijenticama koje su sklone nesuradljivosti i u kojih je rizik od GTN-a značajno viši od prosječnog. Budući da ne postoji neka konkretna kombinacija rizičnih čimbenika koja je potvrđena kao ona u kojoj je GTN vjerojatniji u odnosu na ostale žene, profilaksa se daje ženama koje imaju kompletnu molu i još barem jedan od ostalih rizičnih čimbenika kao na primjer dob veću od 40 godina, visoke razine  $\beta$ -hCG-a neposredno prije kiretaže i pozitivnu anamnezu na molarnu trudnoću. Rijetko koja žena završi u ovoj skupini, što je dobro, jer je i dalje nejasno je li ispravno davati kemoterapiju kao profilaksu. Postoji opasnost od rezistencije na lijek, toksičnih nuspojava i također se odgađa liječenje GTN-a (7). Nadalje, postoje i anegdotalni slučajevi smrtnih ishoda nakon profilakse kemoterapijom (6). Zbog svih navedenih razloga, profilaksa se rutinski ne primjenjuje u Europi i SAD-u (3).

#### 5.5. Koegzistirajući fetus

U rijetkim slučajevima u blizanačkoj trudnoći uz hidatidoznu molu može koegzistirati fetus. To se događa u 1 : 22000 do 100000 trudnoća (3). Evidentirane su u slučajevima obje vrste mole i potpuna i parcijalna. Takve se trudnoće najčešće dijagnosticiraju antepartalno, no postoje i slučajevi kada se dijagnoza postavlja tek postpartalnim pregledom placente. Ultrazvučno se uočavaju dva tipa placente, cistično promijenjena i normalna fetalna. Česte komplikacije su rana trudnoćom inducirana hipertenzija i krvarenje koje zahtjeva prekid trudnoće. Jednako tako postoje i mnoge trudnoće koje su završile rođenjem živog djeteta. Prema retrospektivnom kohortnom istraživanju Lina i sur. (15) u Sjevernoj i Južnoj Americi, 60% vođenih trudnoća završilo je porodom živorođene djece (15). Ukupni rizik od razvoja GTN-a bio je 46%, gdje elektivni prekid trudnoće nije utjecao na razvoj GTN-a, ali potreba za prekidom trudnoće zbog komplikacija i visokih razina hCG-a je bila povezana s kasnijim razvojem GTN-a (15). Generalno je rizik od GTN-a veći u ovakvim blizanačkim trudnoćama nego u samostalnim molarnim trudnoćama, kao i rizik od metastatske bolesti i one koja zahtjeva kemoterapiju s kombinacijom lijekova (15). Nisu zabilježene velike

kongenitalne abnormalnosti u živorođene djece. Važno je ovakve blizanačke trudnoće razlikovati od one s dvije mole od kojih je jedna parcijalna s abnormalnim fetusom. Fetalna kariotipizacija se preporučuje kao metoda za potvrđivanje zdravog fetusa (3).

## **6. GESTACIJSKA TROFOBLASTIČNA NEOPLAZIJA**

Gestacijska trofoblastična neoplazija maligni je oblik gestacijske trofoblastične bolesti i ona histološki obuhvaća invazivnu mola, koriokarcinom, trofoblastični tumor ležišta posteljice i epiteloidni trofoblastični tumor. Svi oni su karakterizirani invazijom endometrija i miometrija trofoblastnim stanicama. Većina ovih neoplazija prati molarnu trudnoću, a rijetko se mogu razviti nakon porođaja ili pobačaja (3).

### **6. 1. Histološki tipovi GTN-a**

#### **6.1.1. Invazivna mola**

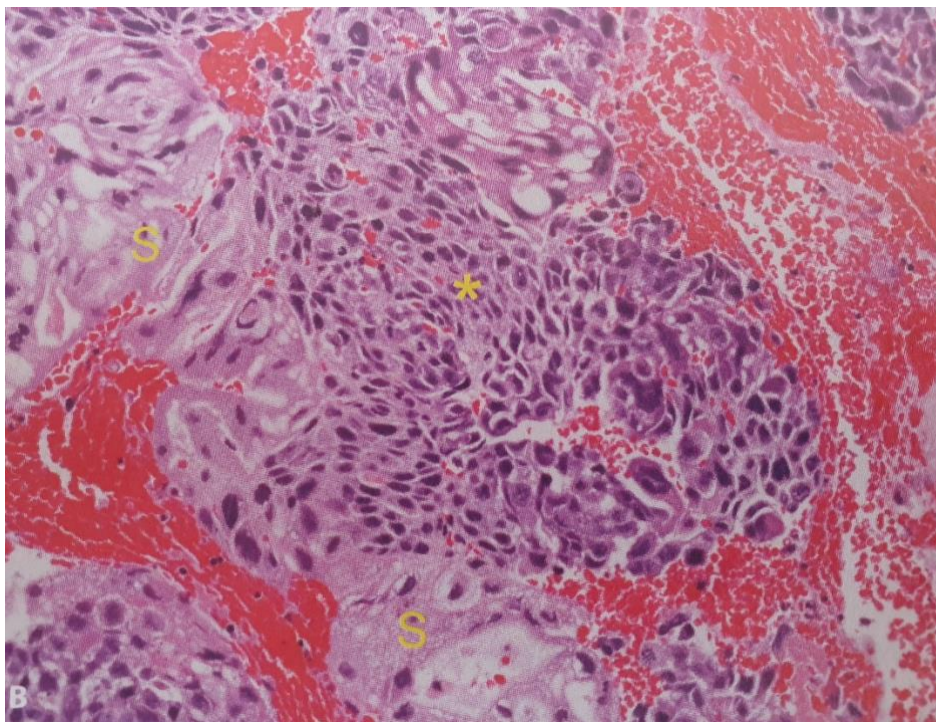
Invazivna mola gotovo isključivo nastaje nakon potpune ili parcijalne hidatidozne mole tako da duboko invadira miometrij i/ili krvne žile. Karakterizirana je cijelim korionskim resicama koje prati ekscesivno trofoblastno preraštanje i invazija (3). Katkad mogu zahvatiti peritoneum, parametrij i rodnicu (3). Kao posljedica njezine invazije, može doći do ruptуре maternice i zahvaćanja drugih organa. Dijagnoza se može potvrditi isključivo histološki nakon histerektomije, koja je danas rijetka metoda liječenja za ovaj oblik GTN-a. Naime, iako je mola lokalno invazivna, ona ne pokazuje sklonost razvoja udaljenih metastaza (3).

#### **6.1.2 Koriokarcinom**

Koriokarcinom je najčešći oblik GTN-a. „To je ekstremno zloćudni oblik tumora koji sadržava listove anaplastičnog trofoblasta praćenog izraženim krvarenjem, nekrozom i vaskularnim krvarenjem“ (3). Epitelnog je podrijetla. Osim navedenih obilježja, za njega je karakteristična odsutnost formiranih korionskih resica. Vrlo je agresivne prirode te nakon što invadira endometrij i miometrij, rano hematogeno metastazira. Metastaze se mogu javiti u plućima, jetri, slezeni, bubrezima, crijevima ili na mozgu (9). Također je često prisutna aneuploidija (6). Čak 50% svih koriokarcinoma se javlja nakon potpune mole, 25% se javlja nakon normalne trudnoće, a preostalih 25% nakon spontanog pobačaja ili ektopične trudnoće (16). Njegova incidencija u nemolarnim trudnoćama je 1:30000 (3). Od toga su dvije trećine koriokarcinoma nastale nakon terminske trudnoće, a samo jedna trećina nakon spontanog odnosno namjernog pobačaja (3). U svim populacijama, zabilježen je pad incidencije koriokarcinoma u

zadnjih 30 godina. Budući da koriokarcinomi proizvode visoke razine vaskularnih faktora rasta, imaju mogućnost preoblikovanja vaskulature maternice, te se zbog tog najčešće kao prvi simptom javlja vaginalno krvarenje. Zato, u svim slučajevima abnormalnog krvarenja koje traje dulje od 6 tjedana nakon bilo koje trudnoće treba izmjeriti razina  $\beta$ -hCGa kako bi se isključila nova trudnoća ili GTN (3). Drugi simptomi koji mogu biti pristuni su povećana maternica, kašalj, hemoptiza, glavobolja i povraćanje (7). Vaginalnim pregledom, ako je uočljiv, koriokarcinom izgleda kao čvorasta ljubičasto plava tvorba praćena asimetričnim povećanjem maternice (7). Ako je dijagnosticiran nakon porođaja živorođenog djeteta, trudnoća je najčešće imala normalan tijek sve do termina. Prema Rodabaughu i njegovoj analizi niza slučajeva koji su opisani u Williamsu, 89% takvih trudnoća je završilo živorođenošću bez ikakvih komplikacija, a u ostalih se razvio hidrops (3). Ipak, hidrops nije bio primjećen u Diverovom kohortnom istraživanju iz 2013. godine. Najčešće, zbog blage kliničke slike ovih koriokarcinoma, pacijentice budu dijagnosticirane više mjeseci nakon trudnoće. Takvi imaju višu stopu mortaliteta i visokorizična obilježja u usporedbi s GTN-om dijagnosticiranim nakon pobačaja nemolarne trudnoće, te im smrtnost iznosi od 10 do 15% (3). Osim gestacijskog koriokarcinoma, postoje i drugi negestacijski oblici koriokarcinoma. Među njima su najčešći koriokarcinomi jajnika koji nastaju iz zametnih stanica. Genetskom analizom mogu se identificirati jedinstveni očinski aleli prema kojima se razlikuje je li koriokarcinom zametnog podrijetla ili somatskog (4). Histološki ne postoji razlika između ovarijalnog i gestacijskog koriokarcinoma, nego se razlikuju prema nedostatku prethodne trudnoće.





**Slika 3.** Prikaz koriokarcinoma pod svjetlosnim mikroskopom. Bifazičan tumor obilježenim intermedijarnim trofoblastom i citotrofoblastom (zvjezdica), pomiješan s multinuklearnim sinciciotrofoblastom (S). Preuzeto iz: Williamsova ginekologija (2021.) str. 785 (3)

### 6.1.3. Trofoblastični tumor ležišta posteljice

Trofoblastični tumor ležišta posteljice rijedak je oblik GTN-a. Histološki, on sadrži intermedijarni trofoblast na maternalnoj strani posteljice uz odsustvo sinciciotrofoblasta i korionskih resica (6). Također se uočava manji broj mitozu i česta je ekstenzivna tumorska nekroza. Tumor invadira jedino maternicu, a do diseminacije dolazi kasno, u razvijenoj bolesti. Budući da nema sinciciotrofoblasta, luči se nešto manje  $\beta$ -hCGa pa se sukladno tome i mjere njegove niže razine u serumu. Tumorske su stanice nepravilnih nuklearnih membrana, hiperkromatskih jezgara i guste eozinofilne i amfofilne citoplazme (4). Tumor se najčešće pojavljuje nakon uredne, normalne, terminske trudnoće. Klinički se prezentira nepravilnim krvarenjem koje traje mjesecima i godinama nakon trudnoće. Dijagnoza se postavlja histološki, biopsijom endometrija. Tumorske stanice pozitivne su na bojanje humanim placentalnim laktogenom, no unatoč tome serumski humani placentalni laktogen nije pouzdan tumorski marker za ovaj tip GTN-a. (6). Imunohistokemijsko bojanje na Mel-CAM i citokeratin je također

pozitivno (6). Mel-CAM je membranski glikoprotein koji svoju ulogu ima u heterofilnim međustaničnim interakcijama. Iako se proizvodi manje  $\beta$ -hCGa, povisuje se razina slobodnog serumskog  $\beta$ -hCGa, te u slučaju nejasnog patohistološkog nalaza endometrija ona može služiti za razlikovanje trofoblastičnog tumora ležišta posteljice od drugih tipova GTN-a. Makroskopski, tumor je nodularna tvorba bijelo – smeđe do žute boje, prosječne veličine od 5cm koja je smještena u endometriju (4). Iako rijetko, može metastazirati te se tada ponaša slično kao i gestacijski koriokarcinom. Najčešće metastazira u pluća, jetru i rodnicu (3). Dijagnoza se postavlja biopsijom endometrija, a sam tumor može se javiti godinama nakon trudnoće koja ni ne mora biti potvrđena (3). Primarni tip liječenja nemetastatskog tumora ležišta posteljice je histerektomija zato što slabo reagira na kemoterapiju (3). U žena koje žele sačuvati fertilitet, može se pokušati liječiti poštednim operacijama, čiji uspjeh je ne samo ograničen, nego i iziskuje i pažljivo postoperativno praćenje kako bi se potvrdilo da je liječenje bilo kurativno (7). Čimbenici povezani s lošijim ishodom bolesti su dob veća od 34 godine, duboka invazija miometrija i veličina tumora (7). Metastatski tumor ima znatno lošiju prognozu ne samo u odnosu na tumore ležišta posteljice nego i na sve druge oblike GTN-a.

#### 6.1.4. Epiteloidni trofoblastični tumor

Najrjeđa varijanta GTN-a je epiteloidni trofoblastični tumor, koji se zajedno s tumorom ležišta posteljice javlja u samo 0,2 – 2% GTN-a. Unatoč njihovoj rijetkoj pojavnosti, imaju najveću stopu mortaliteta (7). Epiteloidni trofoblastični tumor je u mnogočemu sličan tumoru ležišta posteljice, pa tako kao i on nastaje kao neoplastična transformacija intermedijarnog trofoblasta, no u ovom slučaju korionskog tipa. Gotovo polovica njih se nalazi u cerviksu maternice ili pak donjem segmentu maternice, a neki se mogu pronaći u fundusu ili širokoj materničnoj svezi (9). Makroskopski je tumor nodularne građe te ekspanzivnog rasta kojim oponaša skvamozni cervikalni karcinom (9). Može oponašati i koriokarcinom nakon kemoterapije. Histološki također podsjeća na tumor ležišta posteljice, no „stanice su mu manje i pokazuju više nuklearnog pleomorfizma“ (3). Prisutni su otoci relativno uniformnih stanica intermedijarnog trofoblasta s umjerenom količinom eozinofilne do bistre citoplazme, s okruglim jezgrama koje su okružene nekrozom i podsjećaju i na matriksu nalik hijalinu (4). Tumor može koegzistirati s drugim trofoblastičnim neoplazmama. Zbog kemorezistencije, terapija izbora je histerektomija. Metastatska bolest biti će prisutna

u više od trećine pacijentica, a uz to će loš odgovor na kemoterapiju rezultirati lošom prognozom (3).

## 6.2. Dijagnostika

Na koji će se način postaviti dijagnoza ovisi o tome radi li se o postmolarnoj GTN i GTN nastaloj nakon nemolarne trudnoće. 2000. godine, FIGO je izdao dijagnostičke kriterije za GTN koji se temelje na  $\beta$ -hCGu, histologiji i drugim specifičnim nalazima.

**Tablica 1.** FIGO kriteriji za dijagnozu gestacijske trofoblastične neoplazije. Prema: Williamsova ginekologija (2021.) str. 787 (3)

Nepromjenjiva razina $\beta$ -hCGa perzistira tijekom 4 mjerenja u razdoblju od 3 tjedna ili dulje (1.,7.,14. i 21. dan)
Porast razine $\beta$ -hCGa tijekom 3 uzastopna tjedna ili dulje, u razdoblju od 2 tjedna ili više (1.,7., i 14. dan)
Razina $\beta$ -hCGa ostaje povišena tijekom 6 mjeseci ili dulje
Histološka dijagnoza koriokarcinoma

Često nije dostupno tkivo za patohistološku analizu, osim u slučajevima kada se sumnja na tumor ležita posteljice ili na negestacijski tumor pa se stoga u većini centara SAD-a, GTN dijagnosticira na temelju povećanja koncentracije ili nepromijenjivo visoke razine  $\beta$ -hCGa tijekom najmanje 3 tjedna (3). Nema točno definiranog kriterija što se to smatra nepromijenjivom razinom. Bitno je napomenuti da su dijagnostički kriteriji blaži u SAD-u nego u Europi iz razloga što im je cilj više žena zadržati u praćenju (3). Dijagnozu je teže postaviti nakon nemolarnih trudnoća budući da se takve pacijentice prezentiraju s blažim simptomima i znakovima (6). Što se tiče kliničkog postavljanja dijagnoze, svako abnormalno maternično krvarenje nakon bilo koje trudnoće, potrebno je evaluirati. Uz to, metastaze gestacijskog koriokarcinoma često će uzrokovati krvarenje s tog mjesta te mogu biti klinički znak bolesti. Blagi neurološki ispadi ili jaka intrakranijalna krvarenja javljaju se kao posljedica zahvaćanja središnjeg živčanog sustava (6). Plućne lezije mogu uzrokovati emboliju, hemoptizu ili asimptomatske plućne nodule (6). Na gestacijski koriokarcinom treba misliti kod svake premenopausalne žene s metastazama nepoznatog primarnog sijela (6). Rijetki, ali opisani simptomi su virilizacija i nefrotski sindrom (9). U trenutku kada se postavi dijagnoza GTN-a potrebno je uzeti detaljnu anamnezu, te uz kvalitetan klinički pregled,

izvaditi KKS, koagulogram, jetrene probe, parametre bubrežne funkcije, napraviti tipizaciju krvi i odrediti prijeterijsku razinu hCGa. Bitno je naglasiti kako se u obzir uzima ona razina  $\beta$ -hCGa koja je izmjerena u trenutku dijagnoze GTNa, a ne ona koja je izmjerena prije evakuacije mole. Vaginalnim se pregledom isključuje postojanje vaginalnih odnosno zdjelčnih metastaza, a ako su one prisutne, nije ih preporučeno biopsirati zbog velikog rizika od krvarenja. Ako postoji mogućnost potpune ekscizije tumora, potrebno je tkivo histološki analizirati (9). Također je potrebno snimiti CT toraksa, CT abdomena s kontrastom, a po potrebi i ultrazvuk zdjelice odnosno MR abdomena. Ako su prisutne plućne metastaze ili neurološki simptomi bilo koje vrste, potrebno je snimiti CT ili MR glave. „Pozitronska emisijska tomografija (PET) može se iskoristiti za procjenu okultnoga koriokarcinoma ili u slučaju recidiva već liječenog GTN-a kada konvencionalne metode nisu podudarne ili nisu u mogućnosti prepoznati metastatsku bolest“ (3).

### **6.3. Određivanje stadija bolesti**

Postoje dva različita sustava pomoću kojih se određuje stadij GTN-a. Oba sustava identificiraju pacijente koji su u riziku od neuspješnog liječenja. Također oba koreliraju s kliničkim ishodom bolesti. Trenutno se kao standardna klasifikacija koristi FIGO klasifikacija. Prema njoj postoje 4 stadija bolesti, koja se označavaju rimskim brojevima, a dijele se prema anatomske proširenosti bolesti. Prvi stadij je najblaži, gdje je bolest ograničena samo na maternicu, a u četvrtom je, najgorem stadiju, bolest metastatski zahvatila udaljene organe. Kao drugi sustav, koristi se modificirani prognostički sustav bodovanja SZO koji je prilagođen prema FIGO klasifikaciji. U njemu se boduje 8 različitih faktora koji su bitni za prognozu. Zbrajanjem bodova, pacijentice dijelimo na one s niskim rizikom za loš terapijski odgovor i one s visokim rizikom. Zbroj od 0 do 6 označava nizak, a zbroj veći ili jednak 7 označava visok rizik. (Umetni slike klasifikacija). Taj zbroj bodova se označava arapskim brojevima, pa sukladno tome kada opisujemo stanje pacijentice prvo se piše rimski FIGO broj, odijeli se dvotočkom i zatim se napiše arapski zbroj bodova prema SZO, primjerice stadij II : 3. Takav opis najbolje prikazuje stadij bolesti (3), pa tako pacijentice s visokim zbrojem bodova vjerojatnije imaju tumor rezistentan na monoterapiju i potrebno je odmah početi liječenje s kombiniranom terapijom. Isto tako, pacijentice s I., II., i III. stadijem imaju preživljenje blizu 100% (3).

**Tablica 2.** FIGO anatomsko stupnjevanje GTN-a. Prema: Williamsova ginekologija (2021.) str. 787 (3)

Stadij	Značajke
I	Bolest ograničena na maternicu
II	GTN proširen izvan maternice, ali ograničen na genitalne strukture (adneksa, vagina, široka veza)
III	GTN proširen na pluća, s poznatim ili bez poznatog zahvaćanja genitalnog trakta
IV	Druga sijela metastaza

**Tablica 3.** SZO-ov modificirani prognostički sustav bodovanja prilagođen prema FIGO-u. Preuzeto iz: Williamsova ginekologija (2021). str. 787 (3)

Bodovi	0	1	2	4
Dob (god.)	<40	≥40	-	-
Prethodna trudnoća	Mola	Pobačaj	Terminski porođaj	-
Vremensko razdoblje (u mjesecima) od trudnoće	<4	4 – 6	7 – 12	>12
β-hCG (mIU/mL) u serumu prije liječenja	<10 <sup>3</sup>	10 <sup>3</sup> - <10 <sup>4</sup>	10 <sup>4</sup> - <10 <sup>5</sup>	≥10 <sup>5</sup>
Veličina tumora (uključujući maternicu)	<3cm	3 – 4cm	≥5cm	-
Sijelo metastaza	-	Slezena, bubreg	Probavni sustav	Jetra, mozak
Broj metastaza	-	1 – 4	5 – 8	>8
Prethodni neuspjeli kemoterapijski protokoli	-	-	1	≥2

Nemetastatska bolest najčešće nastaje od invazivnih mola koje su nastale nakon trudnoće s kompletnom molom. Rijetki oblici nemetastatske bolesti su i epiteloidni trofoblastični tumor i tumor ležišta posteljice. Iako nemetastatski, i dalje su lokalno invazivni tumori pa se pacijentice mogu prezentirati s intraperitonealnim krvarenjem nakon prodora miometrija, vaginalnim krvarenjem ili infekcijom ako je nekrotični tumor konzumirao stijenku maternice. Unatoč mogućim kliničkim prezentacijama, prognoza svih nemetastatskih oblika GTN-a je dobra.

Metastatska bolest najčešće nastaje iz kompletne mole. Nakon evakuacije, u metastatski će se koriokarcinom razviti 3 do 4% (3) što nije običaj kod drugih nemolarnih i molarnih trudnoća. Bolest diseminira hematogeno pa tako metastazama mogu biti zahvaćeni razni udaljeni organi od kojih su najčešći pluća (80%), rodnicica (30%), zdjelica (20%), jetra (10%) i mozak (10%) (3). Mogući simptomi odgovaraju zahvaćenim organima, ali većina pacijentica je asimptomatska ili kao glavni simptom imaju obilno menstrualno krvarenje. Pacijentice će imati lošu prognozu ako razviju respiratornu insuficijenciju koja zahtijeva intubaciju i koja se javlja rano (3). Ako pak dođe do zahvaćanja jetre ili mozga, znamo da se radi o slučaju s prethodnom nemolarnom trudnoćom te da je dijagnoza postavljena kasno (3).

## **6.4. Liječenje**

### **6.4.1. Kemoterapija niskorizičnog GTN-a**

Velika većina pacijentica s niskorizičnim GTN-om može biti izliječena kemoterapeuticima. Onima koje žele sačuvati plodnost, zbog uspješnog liječenja kemoterapijom, nije potrebna histerektomija. Najveću stopu izlječenja imaju one čiji je zbroj bodova prema SZO 0 – 1. Ta stopa pada proporcionalno porastu zbroju bodova (3). Najčešća terapija izbora je monoterapija metotreksatom ili aktinomicinom D. Najveće randomizirano istraživanje ikad provedeno i završeno, izvela je „The Gynecologic Oncology Group“ (GOG) 2011. godine (17) na uzorku od 216 pacijentica. Dio njih primao je jednom tjedno intramuskularnu injekciju metotreksata 30 mg/m<sup>2</sup>, a drugi dio je dva puta tjedno dobivao intramuskularnu injekciju daktinomicina 1.25 mg/m<sup>2</sup> (17). Rezultati su pokazali da je aktinomicin statistički superiorniji u odnosu prema metotreksatu (17). Prema najnovijem Cochrane Review-u iz 2016. godine (18) u koje je bilo uključeno 667 pacijentica u 7 randomiziranih kontroliranih istraživanja, dokazano je da aktinomicin D ima veći uspjeh u postizanju primarne remisije u odnosu na metotreksat (RR 0.65; 95% CI, 0.57–0.75) uz manju vjerojatnost neuspjeha liječenja u odnosu na metotreksat (RR 3.55; 95% CI, 1.81–6.95). Osim toga, aktinomicin D je u usporedbi s metotreksatom povezan s većim rizikom od teških nuspojava (18). Isprobano je i raspisano mnogo različitih protokola liječenja, no još uvijek nije određen bolji od dva lijeka. U Europi i Sjevernoj Americi se tako preferiraju osmodnevni režim metotreksata i folne kiseline i petodnevni režim metotreksata (9). Razlog zašto je metotreksat ostao terapija prvog izbora je taj što se smatra manje toksičnim. Istraživanje Berkowitza i Goldsteina koje spominje Lukinović, pokazalo je

da monoterapija inducira remisiju u 83,5% pacijentica sa stadijem I, 80% niskorizičnih pacijentica sa stadijem II i 81,8% pacijentica s niskorizičnim stadijem III GTN-a (9). Terapijski odgovor mjeri se razinom  $\beta$ -hCGa svakih tjedan ili dva. Ako je terapija djelotvorna, razine  $\beta$ -hCGa će padati. Nakon normalizacije hCGa, primjenjuje se barem još jedan ciklus terapije. FIGO i National Comprehensive Cancer Network preporučaju 2 do 3 ciklusa konsolidacijske terapije. Ako je razina  $\beta$ -hCGa nepromijenjena nakon 3 ciklusa kemoterapije ili ako se povisila nakon 2 ciklusa, tada se smatra da se razvila rezistencija na primjenjenu terapiju (13). Rezistencija raste sa sve većim zbrojem bodova prema SZO. Ako je liječenje monoterapijom neuspješno u niskorizičnih pacijentica, započinje se liječenje drugim kemoterapeutikom. Za njih je tada potrebno i rekalkulirati bodove prema SZO. No ako je u niskorizične pacijentice liječene monoterapijom došlo do razvoja rezistencije ili relapsa bolesti, tada se započinje liječenje kombinacijom kemoterapeutika (19). GTN rezistentan na metotreksat vrlo će često dobro odgovoriti na aktinomicin D (3). Ako dođe do rezistencije na pulsnu terapiju aktinomicinom D, mogu biti uspješno liječene petodnevnim režimom aktinomicina D (3). Kao treća terapijska linija, može se koristiti i etopozid.

Metotreksat je antagonist folne kiseline koji inhibira enzim dihidrofolat reduktazu i tako uzrokuje nakupljanje folata u stanicama i inhibiciju sinteze DNA. Najčešće nuspojave su stomatitis i pleuralna bol, a rjeđe se javljaju perikarditis, peritonitis i pneumonitis (3). Aktinomicin D antineoplastični je lijek koji se veže na DNA i inhibira RNA sintezu. Nuspojave su raznolike i mogu varirati od blagih kao što su stomatitis i alopecija, do teških kao što su krvni ugrušci.

#### 6.4.2. Kemoterapija visokorizičnog GTN-a

Visokorizične pacijentice često su rezistentne na monokemoterapiju, te su liječene kombinacijom više kemoterapeutika, s ili bez popratne operacije i zračenja. Režim koji se koristi je EMA/CO i u njega su uključeni etopozid, metotreksat i aktinomicin D koji se izmjenjuju s ciklofosfamidom i vinkristinom. Taj se režim dobro podnosi i stopa kompletne remisije iznosi od 71 do 78% (3). Generalno, opća stopa preživljenja visokorizičnih pacijentica iznosi 86 – 92% (3). U slučaju da je EMA/CO režim neuspješan, druga terapija izbora je EMA/EP gdje su ciklofosfamid i vinkristin zamijenjeni etopozidom i cisplatinom. U slučaju rezistencije na EMA/CO režim ili recidiv bolesti, što se događa u otprilike četvrtine pacijentica, sekundarno liječenje uključuje kemoterapiju na temelju platine u kombinaciji s kirurškim liječenjem (3).

„Naizmjenična primjena paklitaksela s cisplatinom i paklitaksela s etopozidom pokazuje jednaku učinkovitost uz nižu toksičnost“ (3). Za razliku od niskorizičnih pacijentica, primarna histerektomija nije učinkovita u tome da smanji potrebu za kemoterapijom ili da poboljša preživljenje (6). Kao i kod niskorizičnih pacijentica, nakon normalizacije razine hCGa preporučaju se još 2 do 3 ciklusa konsolidacijske terapije. Kao ultra – visokorizične pacijentice definiraju se one čiji je zbroj bodova po modificiranoj skali SZO veći ili jednak 13. One su u velikom riziku od rane smrti koja se obično događa u prva 4 tjedna od početka liječenja. Do smrti dolazi zbog krvarenja povezanog s lizom tumora i općim kliničkim propadanjem koje je posljedica velikog opterećenja bolešću (19). Indukcija niskodoznim etopozidom i cisplatinom u tom slučaju smanjuje rizik od mortaliteta deset puta (3). Novijim je istraživanjima pokazano kako primjena imunoterapije može biti učinkovita u liječenju relapsa bolesti.

#### 6.4.3. Kirurško liječenje

Jedna od još uvijek upitnih metoda liječenja je sekundarna dilatacija i kiretaža. Prema GOG istraživanju od 60 žena s primarno dijagnosticiranim niskorizičnim GTN-om, njih 24 (40%) je nakon sekundarne kiretaže bilo u potpunosti izlječeno bez potrebe za dodatnom kemoterapijom (17). U istom istraživanju, nijedna pacijentica s hCG-om većim od 100,000 mIU/mL kao ni ona s FIGO/SZO zbrojem većim 4, nije ovom metodom izlječena. Glavni razlozi izbjegavanja ove metode su „prevencija mortaliteta i morbiditeta zbog perforacije maternice, krvarenja, infekcije, priraslica u uterusu i komplikacija tijekom anestezije“ (3). Iako se u Europi još uvijek nerijetko koristi, sekundarna dilatacija i kiretaža manje je privlačan izbor od monoterapije čak i u slabosuradljivih pacijentica. Histerektomija je puno uspješnija metoda od ponovne kiretaže. Zbog kemorezistentnosti, ona je prva metoda izbora u liječenju tumora ležišta posteljice i epiteloidnog trofoblastičnog tumora. Također, može biti i hitna metoda zbog nekontroliranog vaginalnog ili intraabdominalnog krvarenja (19). Adjuvantna histerektomija može smanjiti ukupnu dozu potrebne kemoterapije za postizanje potpune remisije u niskorizičnih pacijentica, što nije slučaj u visokorizičnih. U 3 do 5% slučajeva, GTN će perzistirati i nakon histerektomije te je takve pacijentice potrebno postoperativno nadzirati (3).

#### 6.4.4. Postterapijski nadzor

Niskorizičnim se pacijenticama od početka terapijskog liječenja, jednom tjedno mjeri razina  $\beta$ -hCGa sve dok njegova razina ne postane nemjerljiva 3 uzastopna tjedna.



Jednom kad se to postigne, hCG se mjeri i dalje tijekom 12 mjeseci, ali sada jednom mjesečno. Za visokorizične pacijentice vrijedi isti postupak, koji se razlikuje jedino u tome što njihovo praćenje traje 24 mjeseca zbog većeg rizika od kasnog recidiva. Svima se preporučuje korištenje kontracepcije u cijelokupnom razdoblju praćenja.

#### 6.4.5. Posljedice terapije

Budući da su kemoterapeutici izrazito toksični lijekovi, Savage i suradnici su proveli istraživanje u kojem su pratili 1903 pacijentice tijekom prosječno 16,9godišnjeg razdoblja kako bi procijenili rizik od razvoja sekundarnog maligniteta i rane menopauze. Rezultati su pokazali kako je ukupni rizik od maligniteta za one liječena EMA/CO režimom te metotreksat – folnom kiselinom nizak u odnosu na normalnu populaciju, no značajno je povećan rizik od razvoja oralnog karcinoma, melanoma, meningeoma i leukemije (20). Što se tiče rane menopauze, pacijentice liječene EMA/CO režimom su u 13% većem riziku od menopauze u dobi od 40 godina i 36% većem riziku od dobi od 45 godina (20). „Polikemoterapija temeljena na etopozidu povezana je s povećanim rizikom od leukemije, karcinoma kolona i dojke čak 25 godina nakon liječenja“ (3). Također, često je oštećena i reproduktivna funkcija, te su sukladno tome češći spontani pobačaji, pogotovo kod onih žena koje začnu unutar 6 mjeseci od završetka kemoterapije. Najsigurnije i preporučljivo je savjetovati pacijenticama da trudnoću odgode za punih godinu dana od završetka kemoterapije (3).

## **7. FANTOMSKI $\beta$ -hCG**

Postoje slučajevi kada se zbog perzistentne blago povišene razine  $\beta$ -hCGa mijenja terapija, a zapravo nema trofoblastične bolesti niti pravih hCG molekula. Navedeno stanje naziva se fantomski  $\beta$ -hCG i on je posljedica heterofilnih protutijela u serumu koja križno reagiraju s  $\beta$ -hCG imunotestom i daju lažno pozitivne rezultate. Ako se na to posumnja, postoji nekoliko načina pomoću kojih se može odrediti radi li se o pravom ili fantomskom hCGu. Prvi od njih je urinski test za trudnoću. Budući da se heterofilna protutijela ne filtriraju niti izlučuju iz bubrega, urinski test ih neće detektirati i pokazati će negativni nalaz. Drugi način je serijsko razrjeđivanje seruma. Ukoliko je u serumu prisutan pravi hCG on će se razrjeđivati proporcionalno serumu, a fantomski će ostati nepromijenjen. Treće, u nekim laboratorijima postoji mogućnost blokiranja protutijela pa ne mogu biti detektirana i četvrto, nekad je dovoljno primijeniti hCG test drugog proizvođača jer postoji mogućnost da protutijela križno reagiraju samo s jednim testom.

## **8. ZAKLJUČAK**

Gestacijska trofoblastična bolest rijetka je bolest podrijetlom iz posteljice koja se danas otkriva u vrlo ranim stadijima i liječi s visokim postotkom uspješnosti. Većina pacijentica je asimptomatska, no unatoč tome, razvojem ultrazvučnih pregleda, bolest se otkriva i liječi rano. Pravovremeno i uspješno liječenje molarnih trudnoća neophodno je kako bi se ne samo održale reproduktivne sposobnosti pacijentice nego i maksimalno smanjili rizici od postmolarne neoplazije. Maligni oblici bolesti, zahtijevaju individualan dijagnostički i terapijski pristup svakoj pacijentici. Zbog širokog spektra liječenja, pogotovo mnogih kemoterapeutskih opcija, opća stopa preživljenja je visoka i rizik od kasnijih komplikacija minimalan, čemu je mnogo doprinio i kvalitetan, dugoročan postterapijski nadzor.

## **9. ZAHVALE**

Od srca zahvaljujem svom mentoru doc.dr.sc. Trpimiru Goluži na strpljenju i pomoći tijekom pisanja ovog rada.

Hvala mojim roditeljima i sestrama što su me tijekom cijelog studiranja podržavali i za mene molili. Neizmjereno hvala mojem zaručniku, Stjepanu, koji je bio moje ohrabrenje, oslonac i neumorni izvor ljubavi u svakom trenutku.

Na kraju, najveća hvala Trojedinom Bogu kojemu sve moje pripada.

## 10. LITERATURA:

1. Bruce S, Sorosky J. Gestational Trophoblastic Disease. In: StatPearls. Treasure Island (FL): StatPearls Publishing; 2023.
2. Kohorn E. Practice bulletin No. 53--Diagnosis and treatment of gestational trophoblastic disease. *Obstet Gynecol.* 2004 Dec;104(6):1422; author reply 1422-1423.
3. Schorge J.O. Gestacijska trofoblastična bolest. U: Orešković S, ur. *Williamsova ginekologija*. Zagreb: Medicinska naklada; 2021. Str. 779-95.
4. Ngan HYS, Seckl MJ, Berkowitz RS, Xiang Y, Golfier F, Sekharan PK, et al. Diagnosis and management of gestational trophoblastic disease: 2021 update. *Int J Gynaecol Obstet.* 2021 Oct;155(Suppl 1):86–93.
5. Ghassemzadeh S, Farci F, Kang M. Hydatidiform Mole. In: StatPearls. Treasure Island (FL): StatPearls Publishing; 2023.
6. Soper JT. Gestational Trophoblastic Disease. *Obstet Gynecol.* 2021 Feb;137(2):355–70.
7. Ning F, Hou H, Morse AN, Lash GE. Understanding and management of gestational trophoblastic disease. *F1000Research.* 2019 Apr 10;8:F1000 Faculty Rev-428.
8. Memtsa M, Johns J, Jurkovic D, Ross JA, Sebire NJ, Jauniaux E. Diagnosis and outcome of hydatidiform moles in missed-miscarriage: a cohort-study, systematic review and meta-analysis. *Eur J Obstet Gynecol Reprod Biol.* 2020 Oct;253:206–12.
9. Lukinovic N, Malovrh EP, Takac I, Sobocan M, Knez J. Advances in Diagnostics and Management of Gestational Trophoblastic Disease. *Radiol Oncol.* 2022 Oct 27;56(4):430–9.
10. Lurain J, Seckl M, Schink J. Gestational trophoblastic disease. *Textb Uncommon Cancer.* 2017;653–62.
11. Ngu SF, Ngan HYS. Surgery including fertility-sparing treatment of GTD. *Best Pract Res Clin Obstet Gynaecol.* 2021 Jul;74:97–108.
12. Coyle C, Short D, Jackson L, Sebire NJ, Kaur B, Harvey R, et al. What is the optimal duration of human chorionic gonadotrophin surveillance following evacuation of a molar pregnancy? A retrospective analysis on over 20,000 consecutive patients. *Gynecol Oncol.* 2018 Feb 1;148(2):254–7.
13. Abu-Rustum NR, Yashar CM, Bean S, Bradley K, Campos SM, Chon HS, et al. Gestational Trophoblastic Neoplasia, Version 2.2019, NCCN Clinical Practice Guidelines in Oncology. *J Natl Compr Canc Netw [Internet].* 2019 Nov 1 [cited 2023 Jun 23];17(11):1374–91. Available from: <https://jnccn.org/view/journals/jnccn/17/11/article-p1374.xml>

14. Wang Q, Fu J, Hu L, Fang F, Xie L, Chen H, et al. Prophylactic chemotherapy for hydatidiform mole to prevent gestational trophoblastic neoplasia. *Cochrane Database Syst Rev*. 2017;(9).
15. Lin LH, Maestá I, Braga A, Sun SY, Fushida K, Francisco RPV, et al. Multiple pregnancies with complete mole and coexisting normal fetus in North and South America: A retrospective multicenter cohort and literature review. *Gynecol Oncol*. 2017 Apr;145(1):88–95.
16. Taylor S, Eisenstein K, Gildenstern V, Price H, Hingorani P, Patel A, et al. Metastatic Choriocarcinoma Masquerading as a Congenital Glabellar Hemangioma. *Pediatr Dev Pathol*. 2019 Jan 1;22(1):59–64.
17. Osborne RJ, Filiaci V, Schink JC, Mannel RS, Alvarez Secord A, Kelley JL, et al. Phase III Trial of Weekly Methotrexate or Pulsed Dactinomycin for Low-Risk Gestational Trophoblastic Neoplasia: A Gynecologic Oncology Group Study. *J Clin Oncol*. 2011 Mar 1;29(7):825–31.
18. Lawrie TA, Alazzam M, Tidy J, Hancock BW, Osborne R. First-line chemotherapy in low-risk gestational trophoblastic neoplasia. *Cochrane Database Syst Rev*. 2016 Jun 9;2016(6):CD007102.
19. Clark J, Slater S, Seckl MJ. Treatment of Gestational Trophoblastic Disease in the 2020s. *Curr Opin Obstet Gynecol*. 2021 Feb 1;33(1):7–12.
20. Savage P, Cooke R, O’Nions J, Krell J, Kwan A, Camarata M, et al. Effects of single-agent and combination chemotherapy for gestational trophoblastic tumors on risks of second malignancy and early menopause. *J Clin Oncol Off J Am Soc Clin Oncol*. 2015 Feb 10;33(5):472–8.

## **11. ŽIVOTOPIS**

Rođena sam 11. lipnja 1998. godine u Koprivnici, gdje sam i odrasla. Pohađala sam Osnovnu školu Braća Radić, a zatim sam upisala Gimnaziju Fran Galović. Tijekom 7. i 8. razreda osnovne škole te 1. razreda gimnazije, bila sam vođa školskog tima prve pomoći. Za vrijeme srednjoškolskog obrazovanja, volontirala sam u koprivničkom Crvenom Križu. Medicinski sam fakultet upisala 2017. godine. Bila sam članica Sekcije mladih Hrvatskog katoličkog liječničkog društva te članica Studentske Sekcije za hipertenziju.