

Urođene anomalije ženskih spolnih organa

Puškadija, Amalija

Master's thesis / Diplomski rad

2023

Degree Grantor / Ustanova koja je dodijelila akademski / stručni stupanj: **University of Zagreb, School of Medicine / Sveučilište u Zagrebu, Medicinski fakultet**

Permanent link / Trajna poveznica: <https://um.nsk.hr/um:nbn:hr:105:576527>

Rights / Prava: [In copyright](#)/[Zaštićeno autorskim pravom.](#)

Download date / Datum preuzimanja: **2024-11-27**



Repository / Repozitorij:

[Dr Med - University of Zagreb School of Medicine
Digital Repository](#)



SVEUČILIŠTE U ZAGREBU

MEDICINSKI FAKULTET

Amalija Puškadija

Urođene anomalije ženskih spolnih organa

DIPLOMSKI RAD



Zagreb, 2023.

Ovaj diplomski rad izrađen je na Klinici za ženske bolesti i porode Petrova KBC-a Zagreb pod vodstvom doc. dr. sc. Mate Pavića, dr. med. i predan je na ocjenu u akademskoj godini 2022./2023.

KRATICE :

ASRM – Američko društvo za reproduktivnu medicinu (engl. American Society of Reproductive Medicine)

c-KIT – receptor za čimbenik rasta matičnih stanica

DAX1 – (engl. DSS-AHC critical region on chromosome X)

ESGE – Europsko društvo za ginekološku endoskopiju (engl. European Society for Gynaecological Endoscopy)

ESHRE – Europsko društvo za humanu reprodukciju i embriologiju (engl. European Society of Human Reproduction and Embriology)

FSH – folikulstimulirajući hormon

HNF1B – (engl. hepatic nuclear factor-1 beta homeobox B)

HOXA 10 – homeobox A10

HOXA 13 – homeobox A13

HSG – histerosalpingografija

HWW – Herlyn-Werner-Wunderlich sindrom

KAH – kongenitalna adrenalna hiperplazija

LH – luteinizirajući hormon

MRI – magnetska rezonanca (engl. Magnetic Resonance Imaging)

MRKH – Mayer-Rokitansky-Kuster-Hauser sindrom

OCT3/4 – (engl. octamer-binding transcription factor 3/4)

PLAP – placentna alkalna fosfataza (engl. placental alkaline phosphatase)

SRY – (engl. sex-determining region on the Y chromosome)

TBX6 – (engl. T-Box Transcription Factor 6)

UZV – ultrazvuk

WNT4 – (engl. wingless-related MMTV integration site 4)

SADRŽAJ:

SAŽETAK

SUMMARY

1. UVOD	1
2. EMBRIONALNI RAZVOJ ŽENSKIH SPOLNIH ORGANA	2
2.1. RAZVOJ JAJNIKA.....	2
2.2. RAZVOJ SPOLNIH KANALA	2
2.3. RAZVOJ VANJSKIH SPOLNIH ORGANA.....	3
3. UROĐENE ANOMALIJE ŽENSKIH SPOLNIH ORGANA.....	4
3.1. ANOMALIJE JAJNIKA.....	4
3.1.1. Turnerov sindrom	4
3.1.2. Klinefelterov sindrom.....	5
3.2. ANOMALIJE JAJOVODA	6
3.3. ANOMALIJE MULLEROVIH KANALA.....	7
3.3.1 ETIOPATOGENEZA	7
3.3.2. KLASIFIKACIJA	8
3.3.3. PREVALENCIJA	17
3.3.4. OPTEREĆENA REPRODUKCIJSKA ANAMNEZA.....	18
3.3.5. DIJAGNOSTIKA.....	19
3.3.6. LIJEČENJE	23
3.4. ANOMALIJE U RAZVITKU VANJSKOG SPOLOVILA	25
3.4.1. ŽENSKI PSEUDOHERMAFRODITIZAM	25
3.4.2. MUŠKI PSEUDOHERMAFRODITIZAM	26
3.4.3. PRAVI HERMAFRODITI	27
4. ZAKLJUČCI	28
5. ZAHVALE	29
6. LITERATURA	30
7. ŽIVOTOPIS	36

SAŽETAK :

Urođene anomalije ženskih spolnih organa

Amalija Puškadija

Kongenitalne anomalije ženskog reproduktivnog trakta urođena su odstupanja od normalno razvijenog ženskog genitalnog sustava. Najčešći uzroci jesu embrionalna oštećenja u kombinaciji s različitim kromosomskim aberacijama. Dijelimo ih na anomalije gonada, anomalije jajovoda, anomalije u razvitku Mullerovih kanala i anomalije u razvitku vanjskih spolnih organa. Najčešći oblik gonadalne disgeneze je Turnerov sindrom koji se javlja uslijed potpunog ili djelomičnog nedostatka X kromosoma. Kongenitalne anomalije jajovoda rijetka su stanja koja su često asimptomatska i uglavnom se dijagnosticiraju prilikom laparoskopije zbog obrade na neko drugo stanje. Najčešće urođene anomalije ženskih spolnih organa jesu anomalije u razvitku Mullerovih kanala. Postoji mnogo predloženih sustava klasifikacija za navedene anomalije, a najkorištenija je klasifikacija Američkog društva za reproduktivnu medicinu iz 2021. godine. Kongenitalne anomalije Mullerovih kanala, koje se prezentiraju slikom primarne amenoreje, uključuju aplaziju Mullerovih kanala, poznatu kao Mayer-Rokitansky-Kuster-Hauser sindrom (MRKH) te cervikalne i vaginalne anomalije koje u potpunosti opstruiraju genitalni trakt. Jednoroga, dvoroga i septirana maternica povezane su s opterećenom reprodukcijom anamnezom i uzastopnim pobačajima. Simptomi navedenih anomalija su vrlo različiti, od gotovo asimptomatskih pa sve do vrlo opterećene reprodukcije anamneze, neplodnosti i uzastopnih gubitaka trudnoće. Dijagnoza anomalija postavlja se detaljnim ginekološkim pregledom, dok zlatni standard u dijagnostici urođenih anomalija ženskih spolnih organa svakako predstavlja 3D ultrazvuk, a u određenim situacijama i magnetska rezonanca. Liječenje anomalija je individualno te ovisi o uzroku i kliničkoj slici. Kod asimptomatskih oblika najčešće liječenje nije potrebno, dok se kod pacijentica s opterećenom reprodukcijom anamnezom i drugim komplikacijama svakako razmatra mogućnost kirurškoga liječenja.

Ključne riječi: genitalne anomalije, anomalije Mullerovih kanala, primarna amenoreja, uzastopni pobačaji

SUMMARY :

Congenital anomalies of the female reproductive tract

Amalija Puškadija

Congenital anomalies of the female reproductive tract are congenital deviations from the normally developed female genital system. The most common causes are embryonic damage in combination with various chromosomal aberrations. They can be classified as anomalies of the gonads, anomalies of the fallopian tubes, anomalies in the development of Mullerian ducts and anomalies in the development of external genitalia. The most common form of gonadal dysgenesis is Turner syndrome, which occurs due to the complete or partial absence of the X chromosome. Congenital anomalies of fallopian tubes are rare conditions that are often asymptomatic and are mostly diagnosed during laparoscopy performed for the treatment of other conditions. The most common congenital anomalies of the female reproductive organs are anomalies in the development of Mullerian ducts. There are many proposed classifications for these anomalies, with the most widely used being the classification of the American Society for Reproductive Medicine from 2021. Congenital anomalies of Mullerian ducts, which include aplasia of Mullerian ducts known as Mayer-Rokitansky-Kuster-Hauser syndrome (MRKH), as well as cervical and vaginal anomalies that completely obstruct the genital tract, can present as primary amenorrhea. Unicornuate, bicornuate and septate uterus are associated with a history of reproductive complications and recurrent miscarriages. The symptoms of these anomalies vary greatly, from almost asymptomatic to a heavily burdened reproductive history, infertility, and recurrent pregnancy losses. The diagnosis of anomalies is made through a detailed gynaecological examination, while the gold standard in diagnosing congenital anomalies of the female reproductive organs is definitely 3D ultrasound, and in certain situations, magnetic resonance imaging. The treatment of anomalies is individualized and depends on the cause and clinical presentation. Asymptomatic forms often do not require treatment, while in patients with a burdened reproductive history and other complications, the possibility of surgical treatment is undoubtedly considered.

Keywords: genital anomalies, Mullerian malformations, primary amenorrhea, recurrent miscarriages

1. UVOD

Anomalije ženskih spolnih organa urođena su odstupanja od normalno razvijenog ženskog genitalnog sustava. Najčešće nastaju kao posljedica različitih kromosomskih abnormalnosti i hormonskih stimulacija tijekom embrionalnog razvoja. Dijelimo ih na nekoliko razina. Prve su anomalije u razvitku ženskih spolnih žlijezda, druge su anomalije spajanja Mullerovih kanala, a treće su anomalije u razvitku vanjskog spolovila. Anomalije Mullerovih kanala najčešće su anomalije s učestalošću od 0,5 do 6,7 % u općoj populaciji te s učestalošću od 16,7 % kod žena s habitualnim pobačajima (1). Urođene anomalije ženskih spolnih organa najčešće se prezentiraju slikom primarne amenoreje, dismenoreje, boli u zdjelici i seksualnim, ali i psihičkim poteškoćama. Također, povezane su s opterećenom reprodukcijom anamnezom, odnosno smanjenom plodnošću i brojnim komplikacijama u trudnoći i za vrijeme poroda (1, 2, 3). Kongenitalne anomalije Mullerovih kanala teško je klasificirati te gotovo svaka klasifikacija do danas ima neke nedostatke i mane. Danas se najčešće koristi klasifikacija Američkog društva za reproduktivnu medicinu (ASRM) iz 2021. godine. Nažalost, postoji i ograničen broj literarnih podataka o liječenju oboljelih žena i o mogućnostima liječenja neplodnosti, odnosno boljeg reproduktivnog ishoda kod istih (2).

2. EMBRIONALNI RAZVOJ ŽENSKIH SPOLNIH ORGANA

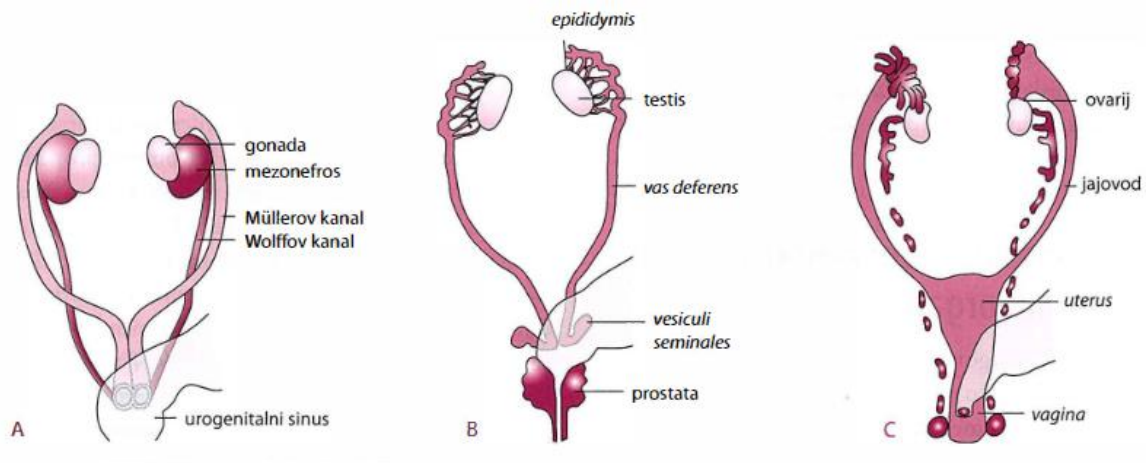
2.1. RAZVOJ JAJNIKA

Osnovu za razvoj gonada, odnosno jajnika, čine spolni nabori koji se razvijaju od intermedijarnog mezoderma. Reproductivni organi nastaju iz urogenitalnog grebena intermedijarnog mezoderma koji čini osnovu za razvoj i spolnog i mokraćnog sustava. Sve do otprilike 6. tjedna intrauterinog razvoja, nema vidljivih razlika između muškog i ženskog spola, što se naziva indiferentni stadij (3). Početkom 7. tjedna intrauterinog razvoja započinje gonadalna diferencijacija. Somatske stanice gonada koje ekspimiraju SRY gen na kratkom kraku kromosoma Y diferenciraju se u Sertolijeve stanice, dok se u odsutnosti navedenog gena diferenciraju u pregranuloza stanice (4). Kromosomski poremećaji pokazali su da je dovoljan jedan Y kromosom kako bi osoba bila muškoga spola. Uslijed delecije ili mutacije SRY gena nastaje XY žena. Također, razvoj ženskog spola aktivan je proces, a u tome vrlo važnu ulogu ima WNT4 gen koji je izražen u spolnom naboru u indiferentnom stadiju te DAX1 gen. Disfunkcija WNT4 gena rezultira poremećajima u spolnom razvoju te, bez obzira na XX kariotip, ne dolazi do razvoja jajnika (3,5). Također, osobe koje imaju podvostručenje DAX1 gena na istom kromosomu X su ženskoga spola, bez obzira na XY kariotip (3,6).

2.2. RAZVOJ SPOLNIH KANALA

Spolni kanali također prolaze kroz indiferentni stadij. U 6. tjednu intrauterinog razvoja stvorena su dva para spolnih kanala, a to su Mullerovi kanali ili *ductus paramesonephriticus* te Wolffovi kanali ili *ductus mesonephriticus* (3). U trenutku kada se spolni nabori diferenciraju u testise, odnosno jajnike, započinju i sintezu hormona. Daljnji razvoj spolnih kanala, odnosno duktalna diferencijacija ovisi o cirkulirajućim hormonima u fetusu. Anti-Mullerov hormon, kojeg luče Sertolijeve stanice, obavlja regresiju ipsilateralnih Mullerovih kanala i tako inhibira razvoj ženskih spolnih kanala. Dodatno, Leydigove stanice izlučuju testosteron koji podržava razvoj Wolffovih kanala (6). U slučaju razvoja jajnika, nema lučenja testosterona pa propadaju Wolffovi kanali, a zbog estrogena stvorenih u jajniku i nedostatka anti-Mullerova hormona ne propadaju Mullerovi kanali. Posljedično tome, kranijalni dijelovi Mullerovih kanala

razvijaju se u jajovode, a kaudalni dijelovi se spajaju i tvore maternicu i gornje 2/3 vagine (1, Slika 1).



Slika 1. Prikaz razvoja unutarnjih spolnih organa : A) indiferentni stadij, B) muški spol, C) ženski spol. Preuzeto iz Đelmiš i sur., 2014.

2.3. RAZVOJ VANJSKIH SPOLNIH ORGANA

Razvoj vanjskih spolnih organa također ima svoj indiferentni stadij koji započinje oko 7. tjedna intrauterinog razvoja. Urorektalna pregrada podijeli područje kloake na urogenitalni sinus i anorektalni kanal, a posljedično mjesto pregradnje čini osnovu međice (3). Razvoj vanjskih spolnih organa reguliran je nedostatkom androgena i prisutnošću majčinih estrogena (7). Ciljne stanice vanjskih spolnih organa moraju biti u mogućnosti prevesti testosteron u aktivni dihidrotestosteron pod utjecajem 5-alfa-reduktaze. U odsutnosti dihidrotestosterona, bipotentno vanjsko spolovilo diferencira se u žensko spolovilo. Genitalni tuberkulum diferencira se u penis pod utjecajem androgena tvoreći cjevastu mokraćnu cijev. Nasuprot tome, u žena, bez utjecaja androgena, uretralni nabori formiraju male usne, a urogenitalna brazda se ne zatvara, već čini predvorje rodnice (8). Diferencijacija ženskih vanjskih organa započinje oko 11. tjedna i završava oko 20. tjedna intrauterinog razvoja (7). Pojava fenotipskih razlika među spolovima polako označava završetak embrionalnog razdoblja i početak fetalnog razdoblja.

3. UROĐENE ANOMALIJE ŽENSKIH SPOLNIH ORGANA

3.1. ANOMALIJE JAJNIKA

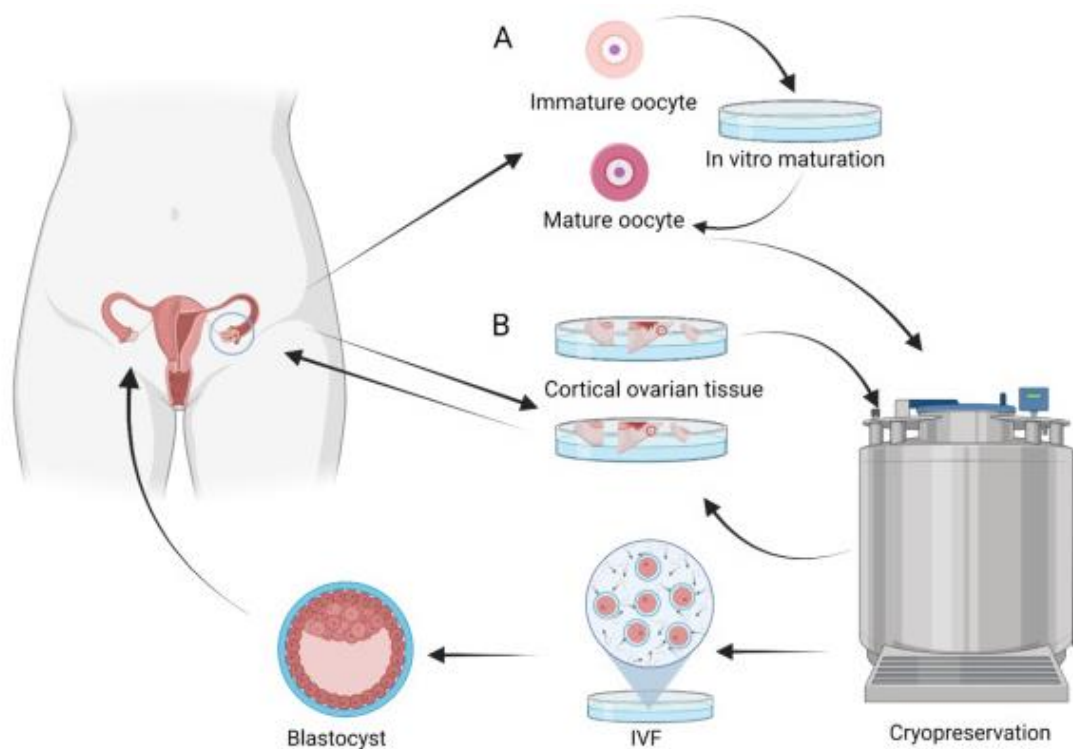
Neuspješna diferencijacija gonada ili gonadalna disgeneza rezultira primarnim hipogonadizmom. Dok disgeneza testisa dovodi do nepotpune virilizacije kao posljedica neadekvatnog lučenja testosterona i anti-Mullerova hormona, disgeneza jajnika ne utječe u tolikoj mjeri na razvoj ženskih spolnih organa (9). Gonadalna disgeneza javlja se kod kromosomskih anomalija, a označava potpuni nedostatak oogonija i njihovih razvojnih oblika u tkivu gonada te se na njihovu mjestu nalaze samo tračci vezivnoga tkiva. Neke rjeđe anomalije jajnika uključuju poremećaje u razvoju i spuštanju jajnika, akcesorni jajnik (kada uz normalni jajnik postoji jedan ili više sitnih ovarija), prekobrojni jajnik te distopiju jajnika (3, 10).

3.1.1. Turnerov sindrom

Najčešći oblik aneuploidije spolnih kromosoma jest Turnerov sindrom ili monosomija X (45 X) koji se očituje gonadalnom disgenezom, a koji pogađa približno 40 od 100 000 živorođenih žena (11). Pacijentice s navedenim sindromom prezentiraju se primarnom amenorejom i neplodnosti te sa sniženom razinom estrogena i androgena, dok su razine FSH i LH povišene. Jedinke s kariogramom 45X/46XX i drugim mozaicizmima imaju manje anomalije negoli jedinke s monosomijom X. Obilježje koje se nalazi u 95 % pacijentica s Turnerovim sindromom je hipergonadotropni hipogonadizam (12). Tako većina djevojčica s Turnerovim sindromom doživi prerano zatajenje jajnika, a disfunkcija gonada dovodi do nerazvijenih sekundarnih spolnih karakteristika. Spontana menarha prisutna je u samo 4 - 12 % žena, a nešto je češća među mozaičnim kariotipovima (12). Primarna amenoreja i neplodnost tipični su za monosomiju X pa su tako menstruacija i plodnost vrlo rijetke u ovih pacijentica. Monosomiju X dodatno karakteriziraju nizak rast, duplikatura kože vrata, niska linija rasta kose, *cubitus valgus*, limfedem šake i dorzuma stopala te spolni infantilizam (3, 13). U pacijentica su češće i autoimune bolesti, srčane mane te bubrežne abnormalnosti.

Razvoj jajnika u fetusa s Turnerovim sindromom normalan je do oko 12. tjedna trudnoće, ali je gubitak janih stanica ubrzan nakon 18. tjedna (14). Već tijekom intrauterinog rasta i razvoja ultrazvučni nalaz velikog cističnog higroma, udruženog s

generaliziranim hidropsom i srčanom manom, može pobuditi sumnju na Turnerov sindrom (3). Hormonalna terapija kod ovih pacijentica može uvjetovati normalan rast maternice, što posljedično doprinosi boljem reproduktivnom ishodu. Također, preporuča se što ranija dijagnostika sindroma i procjena rezerve jajnika. Postoji mogućnost krioprezervacije oocita i embrija kao metode očuvanja plodnosti kod navedenih pacijentica (14, Slika 2). Rizik od spontanog pobačaja, abnormalnosti fetusa, komplikacije kod majke i smrtnost dakako su veći nego kod žena s normalnim kariotipom.



Slika 2. (A) Krioprezervacija oocita i (B) kortikalna krioprezervacija. A. Krioprezervacija jajnih stanica zahtijeva hiperstimulaciju jajnika, slijedi preuzimanje jajnih stanica i krioprezervacija. B. Kod kortikalne krioprezervacije uzimaju se mali komadići korteksa jajnika. Preuzeto i prilagođeno iz Viuff i sur., 2022.

3.1.2. Klinefelterov sindrom

Klinefelterov sindrom je genetski poremećaj koji nastaje kao posljedica prisutnosti dvaju ili više X kromosoma u fenotipskih muškaraca, a procijenjena prevalencija sindroma je oko 1:500 do 1:1000 muškaraca. U više od 90 % slučajeva nalazi se kariotip 47 XXY, a rjeđe su opisani mozaični kariotipovi, poput 46 XY/47 XXY te druge

aneuploidije, poput 48XXXXY i 49 XXXXY (15). Sveukupna ozbiljnost sindroma i nalazak mentalnih poteškoća u svojevrsnoj je korelaciji s brojem dodatnih X kromosoma. Iako je sindrom relativno čest, rijetko se prepoznaje u djetinjstvu, a najčešće se dijagnosticira u slučaju prenatalne dijagnostike ili u kasnijoj dobi zbog obrade na neplodnost. Kod pacijenata s navedenim sindromom uobičajeno se nalaze mali testisi, azospermija i ginekomastija. Ubrzani rast uočava se u ranom i srednjem djetinjstvu, što rezultira pomakom centilne krivulje prema gore (16). Dodatni X kromosom dovodi do hijalinizacije testisa, njihove fibroze i hipofunkcije, što se posljedično očituje hipogonadizmom i neplodnosti (15,16). Također, sindrom je povezan s povećanim rizikom od metaboličkog sindroma, inzulinske rezistencije, pretilosti, dislipidemije i dijabetesa. Kao terapija primijenjuje se testosteron u obliku testosternih gelova te supkutane ili intramuskularne injekcije testosterona koje posljedično smanjuju količinu masnoga tkiva, povećavaju gustoću kostiju, pozitivno utječu na libido i raspoloženje, a kao najčešća zabilježena nuspojava dugotrajne terapije je policitemija (16).

3.2. ANOMALIJE JAJOVODA

Kongenitalne anomalije jajovoda rijetka su stanja koja se često dijagnosticiraju slučajno. Uglavnom se spominju i klasificiraju sporadično, ali pripadaju u razvojne anomalije Mullerovih kanala. Procijenjena incidencija je oko 0,2 do 0,4 % u općoj populaciji (17). Jajovodi predstavljaju važno mjesto u oplodnji, osiguravajući transport sperme, hvatanje i transport jajne stanice te rani razvoj embrija. Stoga, kongenitalne anomalije jajovoda mogu rezultirati smanjenom plodnošću, odnosno neplodnošću. Anomalije jajovoda često su asimptomatske, a ovisno o vrsti i težini anomalije, prvi simptomi se mogu pojaviti u pubertetu, tijekom prvog spolnog odnosa ili kada se pojavi problem s plodnošću (17).

Ageneza jajovoda uglavnom nastaje kao posljedica greške u razvoju Mullerovih kanala. Ageneza može biti totalna (bilateralna) ili jednostrana te segmentalna (proksimalna, srednjesegmentalna, distalna). Pacijentice s agenezom jajovoda uglavnom su asimptomatske te se najčešće dijagnosticiraju slučajno nakon laparoskopije zbog obrade na neko drugo stanje (17).

Akcesorni jajovod i/ili duplikatura jajovoda kongenitalne su anomalije uzrokovane bifurkacijom kranijalnih krajeva Mullerovih kanala. Obično je to cilindrična struktura koja je pričvršćena na ampularni dio normalnog jajovoda (17,18). Akcesorni jajovod doprinosi neplodnosti ako njegove fibrije uhvate oocitu umjesto normalno razvijenog jajovoda. Također, akcesorni jajovod može biti mjesto nastanka piosalpinksa, hidrosalpinksa, cistične otekline i torzije (18).

Akcesorno, odnosno dodatno ušće jajovoda još je jedna moguća anomalija u razvoju jajovoda kod koje nije pronađena značajna koleracija s neplodnošću, ali se povezuje s većom učestalošću endometrioze u takvih pacijentica (17,19).

Morgagnijeva hidatidna cista ostatak je Mullerovog kanala, a nalazi se u blizini fimbrijalnog kraja jajovoda kao pedunkularna cista. Često se pronalazi slučajno tijekom laparoskopskih operacija, a njihov doprinos neplodnosti može biti značajan te ih se preporuča laparoskopski ukloniti (17). Općenito su asimptomatske i male, obično manje od osam centimetara, no zabilježeni su i rijetki slučajevi cista velikih dimezija (20).

3.3. ANOMALIJE MULLEROVIH KANALA

3.3.1 ETIOPATOGENEZA

U normalnim uvjetima urednog intrauterinog razvoja, u osoba ženskoga spola, fuzijom Mullerovih cijevi u medijalnoj liniji nastaje jedinstveno tijelo maternice, jajovodi i gornje 2/3 rodnice. Dodatno, za razvoj rodnice potrebno je srastanje urogenitalnog sinusa s Mullerovim strukturama. Također, zbog zajedničkog mezodermalnog podrijetla genitalnog i urinarnog trakta, anomalije Mullerovih kanala mogu biti povezane s bubrežnim anomalijama (21). Kongenitalne anomalije Mullerovih kanala javljaju se kao posljedica zastoja u nekoj fazi embriogeneze, međutim većina njih još je nepoznate etiologije. Neki navode povezanost navedenih anomalija s mutacijama HOXA 13 i HOXA 10 gena (1,22), dok drugi navode utjecaj okoliša i teratogenih supstanci. Vrsta malformacije ovisi o fazi intrauterinog razvoja pri kojoj dolazi do poremećaja. Naravno, što je ta faza ranija dolazi i do ozbiljnijih anomalija. Kongenitalne anomalije Mullerovih kanala mogu nastati kao posljedica izostanka spajanja jedne ili objiju Mullerovih cijevi,

kao posljedica izostanka kanaliziranja cijevi, kao posljedica izostanka spajanja cijevi ili kao posljedica izostanka resorpcije maternične pregrade u središnjoj liniji (3).

3.3.2. KLASIFIKACIJA

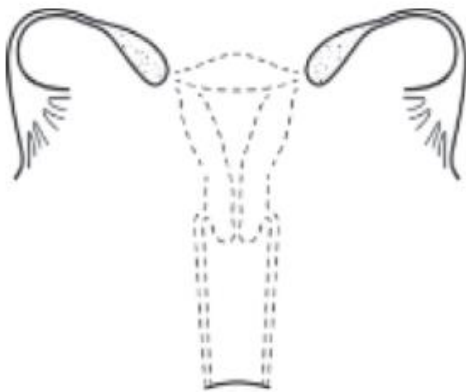
Kongenitalne anomalije Mullerovih kanala vrlo je teško klasificirati zbog njihovog međusobnog ispreplitanja te se neke anomalije pojavljuju u više od jedne kategorije. Od 19. stoljeća predloženo je nekoliko klasifikacija utemeljenih na embriologiji i razvoju Mullerovih kanala, međutim svaka je imala neuspjehe. Europsko društvo za humanu reprodukciju i embriologiju (ESHRE) i Europsko društvo za ginekološku endoskopiju (ESGE) prepoznalo je kliničku važnost anomalija Mullerovih kanala te su razvili klasifikaciju na temelju anatomskih odstupanja koja proizlaze iz istog embriološkog podrijetla (1,23). Oni su navedene anomalije Mullerovih kanala svrstali u sedam glavnih tipova. Navedena klasifikacija ima svojih mana, u prvom redu zbog precjenjivanja prevalencije septirane maternice. Danas se najviše koristi nova klasifikacija Američkog društva za reproduktivnu medicinu (ASRM) iz 2021. godine koja svrstava anomalije Mullerovih kanala u devet kategorija (24). Američko društvo za reproduktivnu medicinu (ASRM) je, na osnovi prethodnog rada Buttrama i Gibbonsa, klasificirao anomalije prema stupnju otklona od normalnog razvoja te prema sličnoj kliničkoj prezentaciji, terapijskim postupcima i mogućoj prognozi (1).

Prema navedenoj klasifikaciji, kongenitalne anomalije Mullerovih kanala svrstane su redom u devet kategorija :

AGENEZA MULLEROVIH KANALA

Ageneza Mullerovih kanala, također poznata kao Mayer – Rokitansky – Kuster – Hauserov sindrom drugi je najčešći uzrok primarne amenoreje (2,25). Riječ je o kongenitalnom poremećaju koji je karakteriziran agenezom ili aplazijom maternice i gornjih dviju trećina rodnice u žena koje imaju normalne sekundarne spolne karakteristike i normalan kariotip 46 XX (25). MRKH sindrom dodatno se klasificira u tip I kod kojeg se nalazi izolirana uterovaginalna aplazija te tip II koji je povezan s ekstragenitalnim manifestacijama (25). Ekstragenitalne malformacije koje su najčešće povezane s MRKH sindromom jesu anomalije bubrega, kostura, srca, oka i uha (21,25). Etiologija MRKH sindroma još uvijek nije u potpunosti jasna i slabo je

definirana. Obiteljski slučajevi najčešće se objašnjavaju autosomno dominantnim obrascem nasljeđivanja s varijabilnom ekspresijom, dok se u ostalim situacijama, uz genetske faktore, navodi i utjecaj faktora okoliša (26,27). Najčešće mutacije koje se dovode u vezu s MRKH sindromom pronađene se na genima WNT4, HOXA, TBX6, HNF1B (27). Bolesnice s MRKH sindromom tipično se prezentiraju s primarnom amenorejom, odnosno kod takvih pacijentica dolazi do izostanka menstruacije u dobi od 16 godina nakon normalnog razvoja sekundarnih spolnih karakteristika. Druge dodatne značajke uključuju dispareuniju, cikličku bol u trbuhu ili zdjelici te neplodnost (25,28). Također, u posljednje je vrijeme zabilježen sve veći broj leiomioma i fibroma koji se mogu razviti u ostatnim tkivima Mullerovih kanala (29).



MÜLLERIAN AGENESIS

Slika 3. Ageneza Mullerovih kanala. Preuzeto iz Pfeifer i sur., 2021.

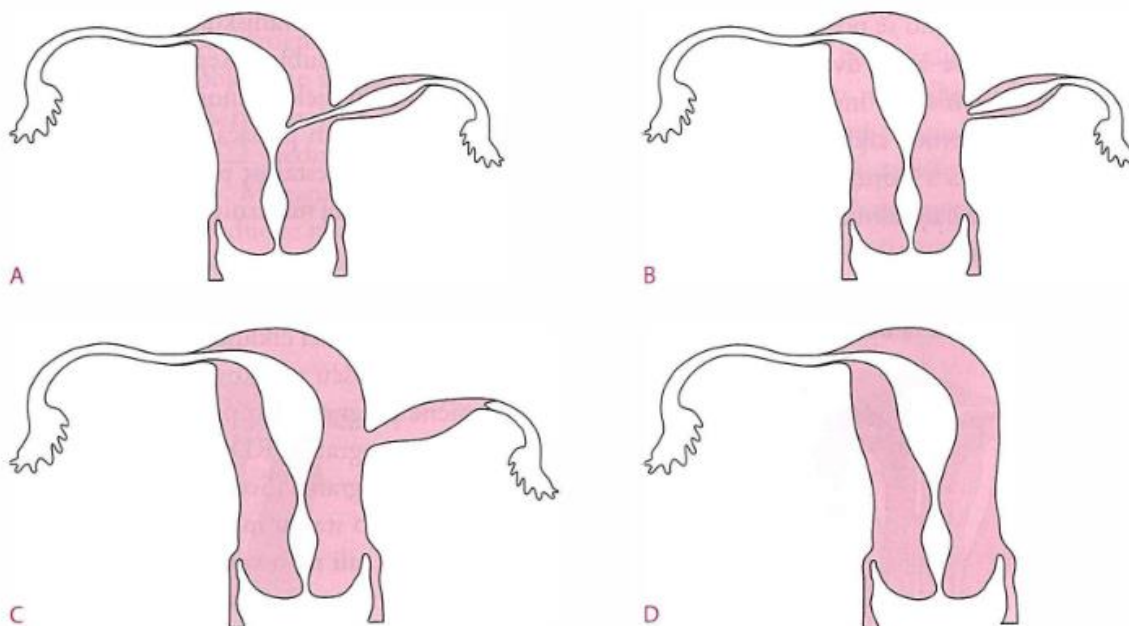
CERVIKALNA AGENEZA

Cervikalna ageneza potpuni je nedostatak cerviksa maternice (30). Kongenitalna cervikalna ageneza može se prezentirati kao potpuni izostanak razvoja cerviksa ili kao cervikalna fragmentacija gdje je cerviks fragmentiran, cervikalna fibrozna vrpca i cervikalna opstrukcija gdje je cerviks dobro oblikovan, ali nema razvijen endocervikalni kanal (31). U 50 % slučajeva povezana je s totalnom ili djelomičnom vaginalnom agenezom (30), a katkad se povezuje i s bubrežnim anomalijama (1). Svaka od malformacija na razini cerviksa ne može se lako objasniti, posebice ne u žena koje imaju normalno razvijenu rodnicu i normalno razvijeno tijelo maternice. Cervikalna ageneza predstavlja opstruktivnu anomaliju te bi na nju svakako trebalo posumnjati kod djevojčica u pubertetu s primarnom amenorejom i s pozitivnom anamnezom na

paralizirajuće cikličke abdominalne bolove (30). Kao posljedica navedene opstruktive anomalije, menstrualna krv ne može izaći van kroz cervikalni kanal i rodnicu te se nakuplja u maternici. Posljedično tome, maternica i jajovodi mogu biti ozbiljno rastegnuti i ispunjeni menstrualnom krvlju, a u neprepoznatim slučajevima može doći i do razvoja akutnog hemoragičnog abdomena (1).

UTERUS UNICORNIS

Uterus unicornis ili jednoroga maternica vrsta je anomalije kod koje je razvoj Mullerovog kanala s jedne strane normalan s normalno razvijenim endometrijem, ali s druge strane izostaje razvoj kanala. Dakle, kao posljedica različitih morfoloških stanja dolazi do djelomične ili potpune ageneze jednog od Mullerovih kanala (32). Ovisno o opsegu anomalije kategoriziran je u 4 podskupine prema najnovijoj klasifikaciji, te u ovisnosti o postojanju rudimentarnog roga (10, slika 4). Tako razlikujemo jednorogu maternicu s rudimentarnim rogom s funkcionalnim endometrijem koji komunicira s primarnom materničnom šupljinom i njega nalazimo u oko 18 % pacijentica. U oko 13 % pacijentica nalazimo rudimentarni rog s funkcionalnim endometrijem, ali koji ne komunicira s primarnom materničnom šupljinom (10, 24). Dodatno, možemo razlikovati pacijentice s rudimentarnim rogom bez funkcionalnog endometrija te pacijentice kod kojih ne postoji rudimentarni rog (24). Jednoroga maternica s razvijenim rudimentarnim rogom, a koji je nekomunicirajući, ima razvijen endometrij koji također prolazi kroz hormonsku stimulaciju. Posljedično tome, njegova šupljina progresivno raste kao posljedica nakupljanja i zadržavanja menstrualne krvi koja ne može istjecati, a što posljedično uzrokuje bolove i povećanje abdominalne mase (1). Pacijentice s jednorogom maternicom dodatno su opterećene vrlo lošom reproduktivnom prognozom i opstetričkim komplikacijama.

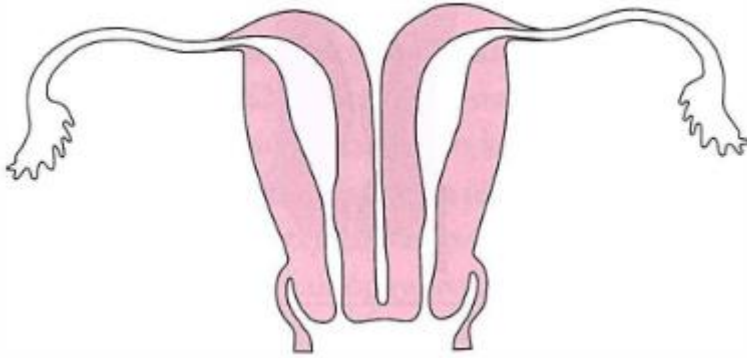


Slika 4. Uterus unicornis (jedoroga maternica) : A) s rudimentarnim rogom koji komunicira s primarnom materničnom šupljinom i funkcionalnim endometrijem, B) s rudimentarnim rogom bez komunikacije s primarnom materničnom šupljinom i funkcionalnim endometrijem, C) s rudimentarnim rogom bez funkcionalnog endometrija, D) ne postoji rudimentarni rog. Prilagođeno i preuzeto iz Đelmiš i sur., 2014.

UTERUS DIDELPHYS

Uterus didelphys kongenitalna je anomalija koja nastaje kao posljedica nepotpune bočne fuzije bilateralnih Mullerovih kanala (2,33). Posljedično dolazi do razvoja dviju odvojenih materničnih šupljina, dvaju odvojenih vratova maternice, a u određenom broju slučajeva i do razvoja dviju odvojenih rodnica (slika 5). Strukture su odvojene uzdužnim septumom promjenjive dužine. U navedenoj anomaliji normalan je protok menstrualne krvi pa je i navedena anomalija uglavnom asimptomatska. Stoga je dijagnoza *uterusa didelphysa* u većini slučajeva sporadična. Uglavnom se dijagnosticira tijekom obrade pacijentica na neplodnost ili nakon habitualnih pobačaja (2). Ponekad septum može biti kosi te uzrokovati opstrukciju desne ili lijeve rodnice, što se naziva *uterus didelphys* s opstruktivnom hemivaginom (1,24). Posljedično dolazi do zadržavanja menstrualne krvi, što uzrokuje bol u zdjelici i lumbalnom dijelu. Rijetka kongenitalna anomalija koja zahvaća urogenitalni trakt zove se Herlyn-Werner-Wunderlichov sindrom (HWW), a karakterizira ga trijas simptoma – *uterus didelphys*, opstruktivna hemivagina te ipsilateralna ageneza bubrega (1,34). HWW sindrom najčešće se dijagnosticira nakon menarhe, često uz bol, dismenoreju te uz prisutnost

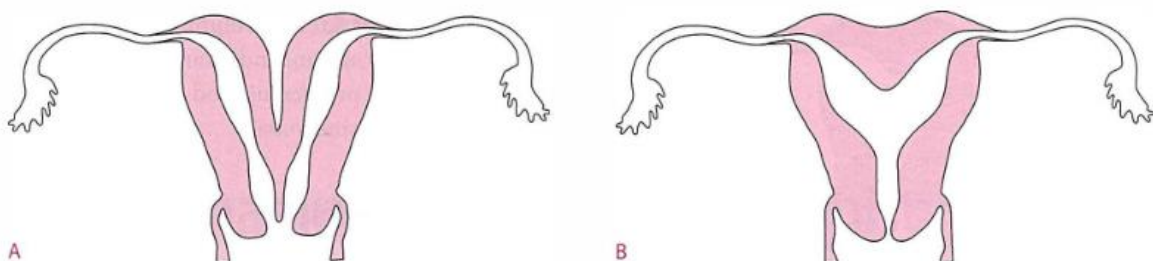
abdominalne mase koja je posljedica hematokolposa ili hematometre (34). Također, primjećeno je da su kongenitalne bubrežne abnormalnosti najčešće u žena koje imaju *uterus didelphys*, a najčešća anomalija bubrega uključivala je jednostranu agenezu bubrega (21).



Slika 5. Uterus didelphys. Preuzeto iz Đelmiš i sur., 2014.

UTERUS BICORNIS

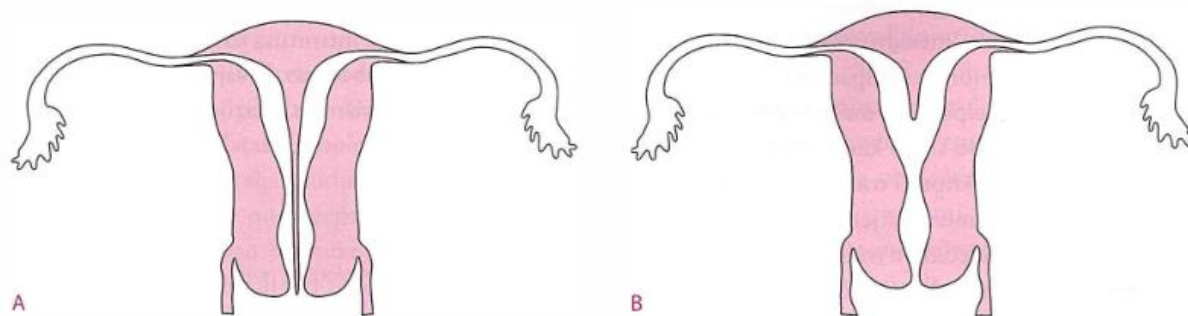
Uterus bicornis ili dvoroga maternica, kongenitalna je anomalija koja nastaje kao posljedica nepotpune fuzije Mullerovih kanala (1,35). Odvojene endometrijske šupljine većinom se zajednički otvaraju u jednu rodnicu putem jednog cerviksa (slika 6). Rijetko se odvojene šupljine maternice otvaraju u rodnicu preko odvojenih cerviksa, što se naziva *uterus bicornis bicollis* (2,35). I uz ove malformacije ponekad se susreću i anomalije urinarnog sustava. *Uterus bicornis* relativno je česta kongenitalna anomalija Mullerovih kanala koja je u većini slučajeva asimptomatska, što otežava njezinu dijagnozu. Većinom se otkrije slučajno pri pregledu, pa se nerijetko otkrije tijekom prve kontrole u trudnoći ili tijekom vaginalnog poroda, odnosno carskog reza (35).



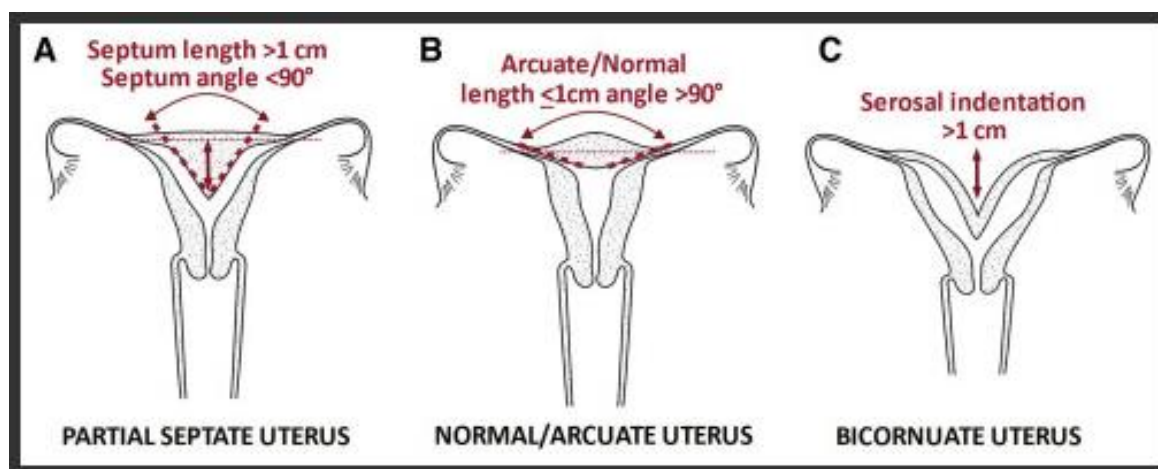
Slika 6. Dvoroga maternica (*uterus bicornis*): A - potpuna, B - djelomična. Preuzeto iz Đelmiš i sur., 2014.

UTERUS SEPTUS

Uterus septus ili pregrađena maternica, kongenitalna je anomalija koja nastaje kao posljedica izostanka resorpcije maternične pregrade u središnjoj liniji između dvaju Mullerovih kanala (36,37). Dužina maternične pregrade može varirati od potpune do djelomične pregrade pri čemu je vanjska kontura maternice gotovo uvijek normalna i očuvana. Tako razlikujemo djelomično ili potpuno septiranu maternicu gdje se septum proteže od fundusa do unutarnjeg ušća maternice. U slučaju potpuno septirane maternice sa septiranim cerviksom, maternična pregrada proteže se od fundusa do vanjskog ušća cerviksa. U posljednjem slučaju razlikujemo potpuno septiranu maternicu zajedno sa septiranim cerviksom i rođnicom (2,36, slika 7). Struktura maternične pregrade, odnosno septuma može biti mišićna ili fibrozna, što je kasnije važno za terapijske mogućnosti. *Uterus septus* najčešća je anomalija Mullerovih kanala s prevalencijom od oko 35 % od svih anomalija Mullerovih kanala (36). Pregrađena maternica povezuje se u značajnoj mjeri s prijevremenim porodima i habitualnim pobačajima, odnosno opterećenom reprodukcijom anamnezom te je jedna od malformacija s najlošijim rezultatima u odnosu na reproduktivne uspjehe. Vrlo rijetka varijanta septirane maternice s vrlo malo opisanih slučajeva je Robertova maternica koja je poznata kao asimetrično pregrađena maternica (38). Ovu malformaciju karakterizira septum maternice koji asimetrično dijeli šupljinu maternice te posljedično dolazi do razvoja nekomunicirajućeg *hemiuterusa*. Posljedično dolazi do opstrukcije menstrualnog toka u jednoj šupljini, što rezultira hematometrom (38). Prema spomenutoj klasifikaciji Američkog društva za reproduktivnu medicinu, kao podvarijanta septirane maternice navodi se i *uterus arcuatus*, odnosno lučna maternica ili slikovito maternica u obliku „srca“. Riječ je o vrlo blagoj anomaliji koja gotovo i nema utjecaj na reproduktivne ishode. Šupljina maternice blago je zakrivljena prema fundusu, dok je miometrij fundusa malo proširen (2). U navedenoj klasifikaciji istaknuto je da se dijagnoza parcijalno septirane maternice postavlja ako je dužina septuma veća od 1 cm, a kut septuma manji od 90 stupnjeva. Slijedom toga, kod arcuatne maternice dužina septuma je manja od 1 cm, a kut je veći od 90 stupnjeva (24, slika 8).



Slika 7. Uterus septus : A) potpuni, B) djelomični. Preuzeto iz Đelmiš i sur., 2014.



Slika 8. Dijagnostički kriteriji za parcijalno septiranu maternicu, arkuatnu maternicu i uterus bicornis. Preuzeto iz Pfeifer i sur., 2021.

LONGITUDINALNI VAGINALNI SEPTUM

Longitudinalni, odnosno uzdužni vaginalni septum rijetka je kongenitalna anomalija Mullerovih kanala. Septum koji pregrađuje rođnicu može biti varijabilne dužine pa tako razlikujemo opstruktivan, neopstruktivan te komunikativan tip anomalije (39). Opstruktivan i komunikativan tip mogu uzrokovati dispareuniju, dismenoreju, bolove u donjem dijelu trbuha te učestalo vaginalno krvarenje, odnosno intermenstrualno krvarenje. S druge strane, neopstruktivan tip obično je asimptomatski, katkada sa smetnjama i nemogućnošću umetanja tampona (39). Longitudinalni vaginalni septum varijabilne dužine često se nalazi u kombinaciji s *uterusom didelphysom* i s kompletno pregrađenom maternicom i cerviksom (24).

TRANSVERZALNI VAGINALNI SEPTUM

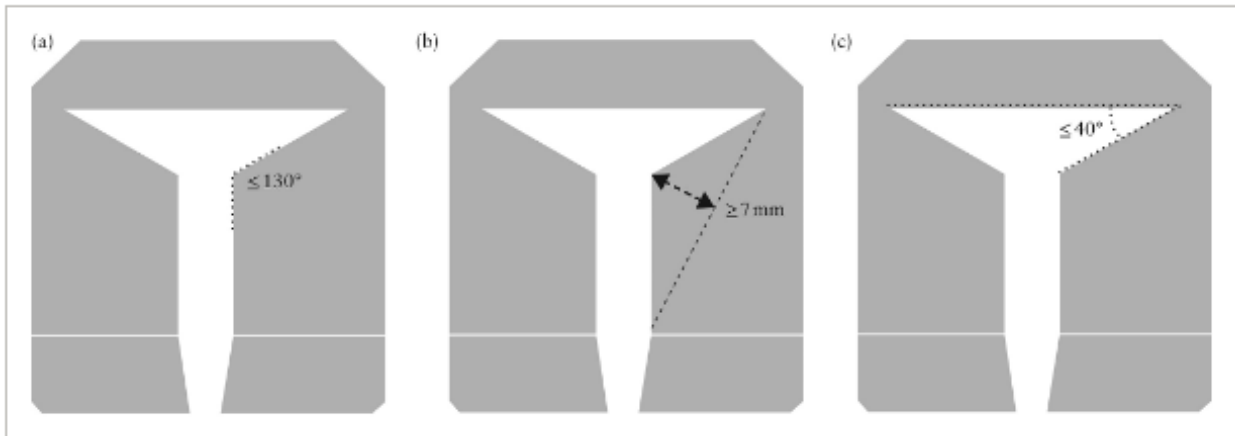
Transverzalni, odnosno poprečni vaginalni septum, rijetka je kongenitalna anomalija Mullerovih kanala koja najčešće nastaje kao posljedica neuspjeha kanaliziranja vaginalnog plaka na mjestu spajanja urogenitalnog sinusa i Mullerovih kanala (1,40). U 72 % slučajeva septum se nalazi u donjem dijelu rodnice, u 22 % slučajeva u središnjem dijelu, a u svega 6 % slučajeva u gornjoj trećini rodnice (40). Septum može biti perforiran i neperforiran te može varirati u lokalizaciji, ali i u debljini, a navedene karakteristike utječu na simptomatologiju i ishod kirurškoga liječenja. Niže smješten, tanak i perforiran septum manje je složen te se lakše tretira, za razliku od debljih i neperforiranih septuma kod kojih su češće postoperativne komplikacije, poput vaginalnih stenoza (40,41). Kod pacijentica s perforiranim septumom, dijagnoza se postavlja kasnije jer je i sama simptomatologija nespecifična uz normalna menstrualna krvarenja. Pacijentice s neperforiranim septumom prezentiraju se primarnom amenorejom, jakim i grčevitim bolovima u donjem dijelu trbuha te hematokolposom.

SLOŽENE ANOMALIJE

Složene anomalije Mullerovih kanala vrlo su rijetke anomalije i do sada su opisani samo rijetki slučajevi takvih prezentacija. Takva složena anomalija je i hipoplastična nekavitirana maternica u središnjoj liniji s dvama rudimentarnim rogovima, svaki s jedne strane (42). Pojava ove anomalije je sporadična, a etiologija i patofiziologija navedene anomalije nisu poznate. Pacijentice s ovom anomalijom nemaju razvijen endometrij te se prezentiraju slikom primarne amenoreje (42).

Dismorfna maternica ili maternica u obliku slova T kongenitalna je anomalija koja nastaje kao posljedica zatajenja u kasnijem embriološkom razvoju maternice. Karakterizira je uska maternična šupljina kao posljedica zadebljanih bočnih stijenki u odnosu 2/3 tijela maternice i 1/3 vrata maternice (43, slika 9). Sve do 1980-ih povezivala se s izloženošću dietilstilbestrolu (DES) (43,44,45). DES je sintetski estrogen koji se propisivao za sprječavanje pobačaja i prijevremenog poroda 40-ih, 50-ih i 60-ih godina prošlog stoljeća (46). No i nakon povlačenja DES-a iz upotrebe još uvijek se dijagnosticiraju navedene anomalije, a sam uzrok ostaje neshvaćen. Klasifikacija Američkog društva za reproduktivnu medicinu ovu anomaliju nije svrstala ni u jednu od kategorija, a još uvijek ne postoje usklađeni kriteriji za dijagnozu maternice u obliku slova T pa je za potrebe ovoga rada svrstana u složene anomalije.

Prevalencija navedene anomalije kreće se od oko 0,2 do 10 %, ovisno o proučavanoj populaciji (45,47). Utjecaj maternice u obliku slova T na reprodukciju još uvijek nije utvrđen, dok je kod pacijentica podvrgnutim liječenju zabilježena veća stopa neplodnosti i ponovljenih pobačaja prije kirurške korekcije (47). Također, većina pacijentica s maternicom u obliku slova T ima normalne menstrualne cikluse te se dijagnoza postavlja tek nakon opterećene reproduksijske anamneze.



Slika 9. Kriteriji za postavljanje dijagnoze materince u obliku slova T prema CUME (Congenital Uterine Malformation by Experts) metodologiji: (a) lateralni udubljeni kut manji ili jednak 130 stupnjeva, (b) lateralna dubina udubljenja veća ili jednaka 7mm, (c) T-kut manji ili jednak 40 stupnjeva. Dva od tri kriterija predstavljaju granični dismorfnu maternicu, dok samo jedan zadovoljeni kriterij predstavlja normalnu maternicu. Preuzeto i prilagođeno iz Ludwin i sur., 2020.

3.3.3. PREVALENCIJA

Kongenitalne anomalije Mullerovih kanala relativno su manje čest, ali opet značajan klinički problem s kojim se susreću specijalisti iz ginekologije i opstetricije, osobito subspecijalisti iz područja humane reprodukcije. Stvarnu incidenciju navedenih anomalija relativno je teško pouzdano utvrditi u općoj populaciji. Većina podataka dobivena je iz studija koje su provedene kod pacijentica s opterećenom reproduktivnom anamnezom, dakle kod žena s nemogućnošću začeća i onih s habitualnim pobačajima. S druge strane, nemali je broj asimptomatskih i nedijagnosticiranih žena koje su imale normalan ishod trudnoće. Također, još uvijek ne postoji usklađena klasifikacija koja bi obuhvatila i sistematizirala sve malformacije. Najkorištenija klasifikacija je klasifikacija Američkog društva za reproduktivnu medicinu (ASRM), iako je i Europsko društvo za humanu reprodukciju i embriologiju te Europsko društvo za ginekološku endoskopiju razvilo svoje klasifikacije na temelju anatomije, embriologije i stupnja malformacije (1,23).

Anomalije Mullerovih kanala kongenitalne su anomalije s prevalencijom između 4 % i 6 % u općoj populaciji te imaju značajan utjecaj na reproduktivni potencijal žena (31). Prevalencija u neplodnih žena kreće se oko 8 %, kod onih žena s habitualnim pobačajima prevalencija je oko 13,3 %, a kod žena s pozitivnom anamnezom na habitualne pobačaje i neplodnost oko 24,5 % (23). U većine istraživanja kao najčešća anomalija izdvaja se septirana maternica s učestalošću od 35 % od svih anomalija Mullerovih kanala. Sljedeći po učestalost anomalija je *uterus didelphys* s prevalencijom 5 do 10 % od svih anomalija. *Uterus bicornis* ili dvoroga maternica zajedno s *uterus arcuatus* čine sljedeće najčešće anomalije Mullerovih kanala s prevalencijom od oko 0,4 % u općoj populaciji, dok je prevalencija jednoroge maternice oko 0,1 % u općoj populaciji (2). Transverzalni i longitudinalni vaginalni septum, kao i neke od složenih anomalija maternice vrlo su rijetke, s vrlo malim brojem opisanih kliničkih slučajeva. Procijenjena prevalencija MRKH sindroma jest 1 na 5 000 živorođenih žena (25), što navedeni sindrom svrstava na relativno visoko mjesto prema učestalosti. S druge strane, cervikalna ageneza rijetka je anomalija čija se prevalencija procjenjuje na oko 1 na 80 000 do 100 000 živorođenih žena (30).

3.3.4. OPTEREĆENA REPRODUKCIJSKA ANAMNEZA

Proces reprodukcije, uključujući već sam prijenos sperme, potom oplodnju u jajovodima, a onda i implantaciju embrija, fetalni rast i razvoj te proces poroda i rađanja zajedno čine složen proces koji se oslanja na strukturno i funkcionalno normalno razvijene genitalne organe žena. Sve abnormalnosti maternice, pa tako i kongenitalne anomalije Mullerovih kanala, mogu nepovoljno utjecati na neke od ovih procesa začeća, iznošenja trudnoće te sam porod (23). Dok neke žene s anomalijama Mullerovih kanala nemaju gotovo nikakvu simptomatologiju pa ni poteškoće s reprodukcijom, neke žene, nažalost, imaju vrlo opterećene reproduksijske anamneze. Dakle, urođene anomalije Mullerovih kanala ponekad su povezane s lošijim reproduksijskim ishodom, što uključuje u prvom redu nemogućnost začeća, odnosno neplodnost. Kod takvih pacijentica povećana je i incidencija habitualnih pobačaja, odnosno gubitka dviju ili više uzastupnih trudnoća. Također, povećan je rizik prijevremenih poroda, prijevremenog prsnuća plodovih ovoja, abrupcije posteljice, fetalnog zastoja u rastu i razvoju te malpozicije fetusa (3). Iako su prirođene anomalije Mullerovih kanala povezane s neželjenim reproduksijskim ishodom, svaki tip ima drugačiji ishod trudnoće.

Prema različitim studijama prevalencija anatomskih anomalija maternice u pacijentica s habitualnim pobačajima varira od 15 do 42 % (48). Kao najčešća anomalija u kojoj dolazi do uzastopnih pobačaja spominje se *uterus septus*. Pobačaji u slučaju pregrađene maternice najvjerojatnije su posljedica neadekvatne implantacije embrija na slabije vaskularizirani septum (48), a najčešće nastaju između 8. i 16. tjedna trudnoće. Ostali kongenitalni poremećaji maternice, poput jednoroge i dvoroge maternice, prijavljeni su u 0,5 do 2 % habitualnih pobačaja (48). Kod dvoroge maternice trudnoća se može dogoditi u jednom od rogova s uredno razvijenim endometrijem. Također, kod žena s dvorogom maternicom veća je stopa prijevremenog prsnuća plodovih ovoja i abrupcije placente te posljedično rupture maternice (2). Kod pacijentica s jednorogom maternicom, trudnoća u jednoj trećini slučajeva završava živorođenjem. Patološki mehanizmi koji su uključeni u takve reproduktivne neuspjehe su neadekvatan protok krvi u maternici i placenti, insuficijencija mišića maternice te slabost cerviksa (2). Također, u žena s jednorogom maternicom opisani su slučajevi nastajanja ektopične trudnoće i to unutar

nekomunicirajućeg rudimentarnog roga. Reproductivna sposobnost žena s *uterus didelphys* relativno je manje problematična u usporedbi s drugim anomalijama. Kod takvih žena učestaliji su prijevremeni porođaji te intrauterini zastoj rasta i razvoja ploda te su, u usporebi sa drugim anomalijama, zabilježene veće stope nedonoščadi.

MRKH sindrom, kao prototip ageneze Mullerovih kanala, drugi je najčešći uzrok primarne amenoreje koji se dodatno očituje s primarnom neplodnosti (49). Nekad su takve pacijentice svoje majčinstvo mogle ostvariti isključivo pomoću surogat majke (2), a danas je sve više podataka o uspješno iznesenim trudnoćama nakon transplantacije maternice (50). Međutim, iako je ovo novi način liječenja neplodnosti, još uvijek je u eksperimentalnoj fazi.

3.3.5. DIJAGNOSTIKA

Točna dijagnoza i točna klasifikacija pomažu u odgovarajućem pronalasku žena s kongenitalnim anomalijama maternice i samim time posljedično omogućuju individualni pristup svakoj ženi s ciljem poboljšanja reproduktivnih ishoda. Većina kongenitalnih anomalija Mullerovih kanala dugo je asimptomatska, a većina ih se otkrije slučajno, zbog obrade na neko drugo stanje. Ginekološki pregled uvijek je važan i ne treba ga izostaviti, iako u mnogim slučajevima neće biti razjašnjen. Neinvazivan je, jednostavan i jeftin te pruža jedinstvene informacije u slučajevima vaginalnih i cervikalnih anomalija (51). S druge strane, postoji mnoštvo dijagnostičkih tehnika koje mogu poslužiti za točnu dijagnozu samih anomalija.

Histerosalpingogram

Histerosalpingografija (HSG) je metoda ispitivanja prohodnosti jajovoda koja se koristi kao dijagnostička metoda za ispitivanja (ne)plodnosti. U današnje vrijeme koristi se HSG pod kontrolom ultrazvuka, tzv. histerosonosalpingografija (sono HSG) koja može poslužiti kao test probira na kongenitalne anomalije maternice. Kut divergencije maternice manji od 75 stupnjeva, odnosno veći od 105 stupnjeva predložen je za daljnju dijagnostiku na septiranu i dvorogu maternicu (23,52). HGS ne može pouzdano razlikovati septiranu od dvoroge maternice zbog svojih ograničenja u procjeni vanjske konture maternice (23). Također, može propustiti dijagnosticirati slučajeve gdje postoji nekomunicirajući rudimentarni rog.

Histeroskopija

Histeroskopija uključuje umetanje krutog ili fleksibilnog histeroskopa kroz cervikalni kanal u maternicu te korištenje medija za rastezanje kako bi se omogućila vizualizacija endometrijske šupljine (53). Preporuča se vaginoskopija zbog smanjenja intraproceduralnih i postproceduralnih komplikacija i boli. Danas se histeroskopija preporuča za liječenje intrauterine patologije pa tako i za liječenje nekih anomalija Mullerovih kanala.

Laparoskopija

Laparoskopija je minimalno invazivna metoda koja ima široku primjenu u dijagnostičke i terapijske svrhe. Dijagnostička laparoskopija pomaže u donošenju odluka o liječenju, te smanjuje stopu laparotomija i nakon nje zaostaje samo mali rez na abdomenu (54). Također, laparoskopija je gotovo najpouzdanija metoda za procjenu serozne površine maternice, iako je riječ o invazivnoj metodi. Osim toga, kombinacija histeroskopije i laparoskopije zlatni je standard za razlikovanje dvoroge od septirane maternice (55).

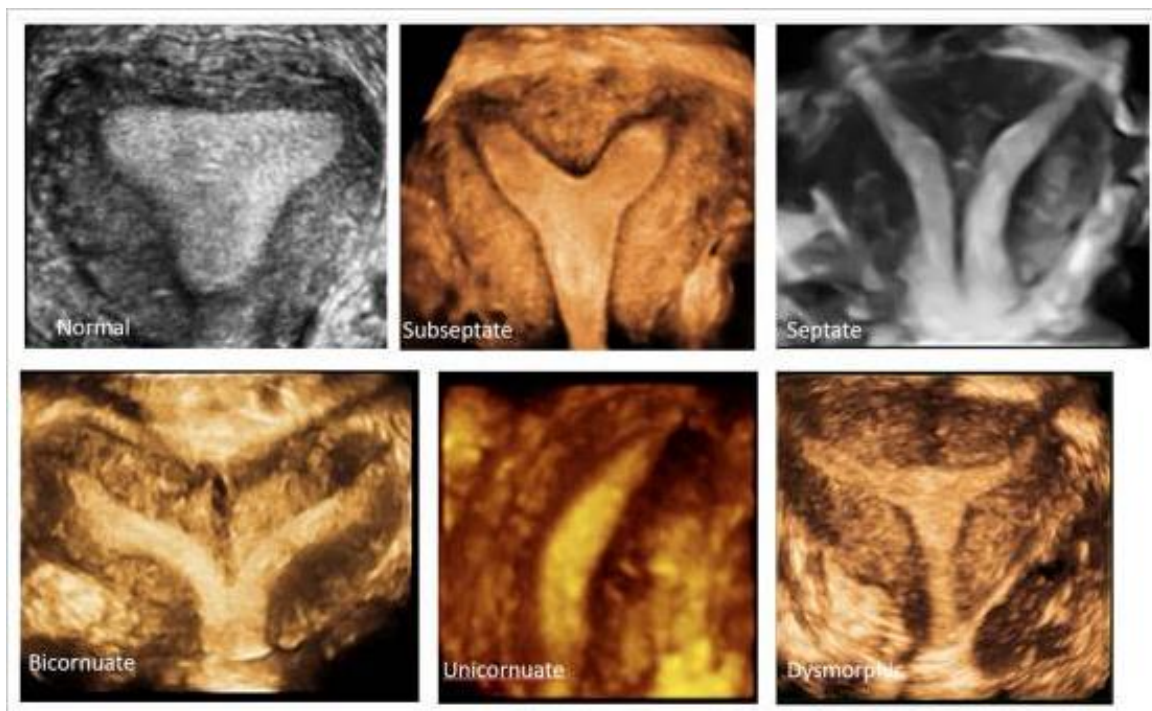
2D transvaginalni ultrazvuk

Konvencionalni 2D transvaginalni ultrazvuk minimalno je invazivan i jeftin način procjene anomalija maternice te je lako izvediv i široko dostupan, ali uvelike ovisi o iskustvu dijagnostičara (1). Utvrđena je njegova 88%-tna osjetljivost i 94%-tna specifičnost u otkrivanju urođenih anomalija Mullerovih kanala (3). Predlaže se da se ultrazvučna procjena učini u lutealnoj fazi menstrualnog ciklusa kada je endometij lakše vizualizirati (23). 2D transvaginalni ultrazvuk može pružiti pouzdane i objektivne informacije o anatomiji cerviksa, maternične šupljine te informacije o vanjskim konturama maternice. Također, može pružiti informacije o vaginalnoj šupljini, osobito u slučajevima postojanja neperforirane hemivagine (51).

3D transvaginalni ultrazvuk

Transvaginalni 3D ultrazvuk neinvazivna je tehnika koja omogućuje precizno oslikavanje maternične šupljine i vanjskih kontura maternice te je utvrđena njegova 97,6%-tna osjetljivost i 99,4%-tna specifičnost u otkrivanju anomalija Mullerovih kanala (23). Zbog navedenoga, transvaginalni 3D ultrazvuk smatra se zlatnim standardom u procjeni i dijagnostici anomalija maternice (23). Kriteriji za klasifikaciju anomalija maternice na temelju 3D ultrazvuka prvi su puta dobro opisani 2003. godine. Jedna od

najkorisnijih ravnina prikaza 3D ultrazvukom je koronarni presjek uterusa (slika 10) koji se ne može postići 2D ultrazvukom, naravno, uz prikaz sagitalne i transverzalne ravnine. Američko društvo za reproduktivnu medicinu (ASRM) je predložilo da se dijagnoza normalnog ili *uterus arcuatusa* postavi kada je udaljenost između interostijalne linije i vrha udubljenja manja od 1 cm, a kut udubljenja veći od 90 stupnjeva. Također, predložilo je da se dijagnoza pregrađene maternice postavlja kada je dubina udubljenja veća od 1,5 cm, a kut udubljenja manji od 90 stupnjeva (23,24). S druge strane, dijagnoza dvoroge maternice postavlja se kada je vanjsko udubljenje fundusa veće od 1 cm (23). Dakle, 3D transvaginalni ultrazvuk omogućuje precizna i objektivna mjerenja dimenzija maternice (51). Prikazuje cjelokupan cervikalni kanal, ocjenjuje vanjske obrise maternice, precizno prikazuje robove maternice, a koronarni presjek omogućuje analizu odnosa između endometrija i miometrija u fundalnoj regiji (3). Također, omogućuje prikupljanje i pohranu podataka te retrospektivnu obradu pohranjenih podataka. S druge strane, 3D ultrazvuk nije široko dostupan, te su za njegovo korištenje potrebniiskusni dijagnostičari.



Slika 10. 3D koronarna ravnina maternice : normalna maternica, subseptirana maternica, septirana maternica, dvoroga maternica, jednoroga maternica, dismorfna maternica (u obliku slova T). Preuzeto iz Jayaprakasan i sur., 2022.

Magnetska rezonancija (MRI)

MRI je zbog svoje sposobnosti da pokaže vanjske i unutarnje konture maternice vrlo osjetljiva i specifična metoda koja omogućuje ispravnu klasifikaciju anomalija maternice (3,23,51). Pruža uvid u morfologiju maternične pregrade i daje odgovor o građi septuma, što je značajno za planiranje kirurškog pristupa i tehnike (3). Istovremeno, daje uvid i prikazuje neke druge ginekološke lezije. Zbog skupoće i teže dostupnosti, MRI se ne preporuča rutinski raditi kod svih žena sa sumnjom na anomalije maternice, iako se ova tehnika pokazala vrlo korisnom u nekim slučajevima. U prvom redu kod pacijentica s komplekskim i rijetkim anomalijama, osobito ako postoji kombinacija cervikalnih i vaginalnih anomalija, ali isto tako vrlo je korisna u slučaju bilo kakve dijagnostičke dileme (23).

Transabdominalni ultrazvuk

UZV abdomena minimalno je invazivna i ekonomski isplativa pretraga. Lako je izvediv i široko dostupan. Kod žena s urođenim anomalijama Mullerovih kanala svakako se preporuča učiniti zbog povezanosti navedenih anomalija s kongenitalnim anomalijama urinarnog trakta. Koliki je značaj navodi činjenica da su abnormalnosti bubrega nađene u 18,8 % slučajeva kod žena s urođenim anomalijama Mullerovih kanala, od kojih je najčešća bila unilateralna ageneza bubrega s prevalencijom od oko 12,2 % (23).

3.3.6. LIJEČENJE

Napredak u slikovnoj dijagnostici omogućuje neinvazivnu i precizniju dijagnostiku urođenih anomalija, što posljedično rezultira boljim kirurškim planiranjem. Tehnološki napredak u kirurškoj opremi omogućuje minimalno invazivne postupke za ispravljanje urođenih anomalija u konačnici s boljim ishodom i s manje postoperativnih komplikacija (56). Među različitim strukturalnim vrstama anomalija maternice, septirana maternica je najčešća i povezana je s najlošijim reproduktivnim ishodom i visokim stopama spontanog pobačaja, do oko 60 % (55). S druge strane, septirana maternica je idealna za histeroskopsko liječenje. Kada se otkrije septirana maternica povezana s nepovoljnim reproduktivni ishodom svakako treba razmotriti kiruršku intervenciju. Histeroskopska incizija septuma može se izvesti pomoću mikroškara, elektrokirurugije ili optičke svjetlosne laserske energije. Određena prednost mikroškara u odnosu na druge dvije metode jest u tome što nema rizika od termičkog vaskularnog oštećenja miometrija, što bi kasnije moglo rezultirati intrauternim sinehijama (55). Preporuča se da se septum korigira što je prije moguće, poglavito u pacijentica starijih od 35 godina radi poboljšanja stope plodnosti. Neke studije navode da je histeroskopska incizija septuma učinkoviti terapijski postupak koji povećava stopu zanošenja i iznošenja trudnoća (3), a s druge strane, u određenim kohortnim studijama nije se mogla pronaći ta poveznica. Tako neki navode da resekcija septuma nije dovela do poboljšanja reproduktivnih ishoda niti povećala mogućnost živorođenja. Nasuprot tome, resekcija septuma smanjila je mogućnost malpozicije fetusa (57). Također, u žena s potpuno septiranim uterusom preporuča se poštediti cervikalnog dijela septuma. Predlaže se da se disekcija započne na razini unutarnjeg ušća kako bi se izbjegla sekundarna insuficijencija cerviksa (55).

Kod pacijentica s kongenitalnim malformacijama cerviksa krajnji cilj je da se kirurškim liječenjem olakšaju opstruktivni simptomi, da se uspostavi normalna spolna funkcija te da se očuva maternica za mogućnost ostvarenja trudnoće (58). Nažalost, kod nemalog broja pacijentica sama dijagnoza se postavlja prekasno, a sama funkcija maternice već je narušena zbog hematometre ili zbog priraslica u zdjelici, što posljedično ograničava kirurško liječenje, odnosno umanjuje njegove ishode. U slučajevima cervikalne ageneze i vaginalne aplazije kirurški pristup uključuje stvaranje neovagine, stvaranje neocerviksa te uspostavu kontinuiteta genitalnog trakta (58). U slučajevima

kada se ne nalazi vaginalna ageneza, kirurški pristup uključuje stvaranje neocerviksa i uspostavu kontinuiteta genitalnog trakta. Liječenje vaginalne ageneze može biti i nekirurško, kao što je to Frankov postupak postupne dilatacije koji se može primijeniti samo kada postoji početni dio rodnice (10).

Kod pacijentica s vaginalnom agenezom radi se vaginoplastika upotrebom transplatanta kože ili crijeva te se provodi kada nedostaje veći segment vagine (59). Najčešća kasna komplikacija vaginoplastike je postoperativna striktura rodnice koja nepovoljno utječe na spolni život, ali i trudnoću pacijentica. Kako bi se izbjeglo suženje i struktura koriste se vaginalne proteze, silikonski stentovi na napuhivanje i estrogenske masti (59).

Kod svih pacijentica s kongenitalnim anomalijama Mullerovih kanala preporuča se multidisciplinarni pristup u liječenju. Standardna skrb svih pacijentica s habitualnim pobačajima ili lošim ishodima trudnoća svakako uključuje razmatranje kirurškog zahvata. Zlatni standard u korekciji dvoroge maternice je Strassmanova metroplastika (60,61) koja podrazumijeva transverzalnu inciziju fundusu i disekciju do razine endometija. Potom se radi apozicija obaju rogova i slojevito šivanje maternice (60). Kirurška intervencija i Strassmanova metroplastika kod pacijentica s dvorogom maternicom smanjuje gubitak trudnoća za 8 do 12 % u usporedbi s pacijenticama bez kirurškog liječenja (60).

Iako se transplantacija maternice doima kao idealno rješenje za liječenje neplodnosti i zadovoljenje reproduktivnih sposobnosti žena s MRKH sindromom, još uvijek je prerano da se smatra posve sigurnim rješenjem (62). Alotransplantacija ljudske maternice pojavila se kao nova kirurška opcija koja pacijenticama s MRKH sindromom omogućuje začecje, trudnoću i rađanje genetski srodnih potomaka što je prije bilo moguće samo uz surogat majčinstvo (50).

Zbog svoje jednostavnosti i niske stope komplikacija u žena s maternicom u obliku slova T i s lošim reproduktivnim ishodima, preporuča se histeroskopska metroplastika (45,47). Ovaj minimalno invazivan postupak može poboljšati ishod trudnoće i stopu živorođenih kod pacijentica s navedenom anomalijom (45).

3.4. ANOMALIJE U RAZVITKU VANJSKOG SPOLOVILA

Kod anomalija vanjskoga spolovila već u prenatalno doba dolazi do neslaganja između genetskog spola utvrđenog primjerice amniocintezom i fetalnoga spola utvrđenog ultrazvukom (63). Genitalna dvosmislenost najčešća je prezentacija poremećaja razvoja spola i vanjskih genitalija s prevalencijom od oko 1: 4 500 (64). Ako je izgled vanjskog spolovila pri porodu dvojben, nužna je daljnja obrada. Pojam interseksualnosti označava nesklad između gonada, vanjskih i unutarnjih spolnih organa te seksualnih spolnih osobina. Tako razlikujemo ženski pseudohermafroditizam, muški pseudohermafroditizam i pravi hermafroditizam (3).

3.4.1. ŽENSKI PSEUDOHERMAFRODITIZAM

Ženski pseudohermafroditi su genotipske jedinice s normalnim ženskim kariogramom (46 XX) kod kojih je izgled vanjskih spolovila dvojben odnosno u različitoj mjeri maskuliziran (65). Najčešći uzrok maskulinizacije vanjskih genitalija djevojčica jest kongenitalna adrenalna hiperplazija (KAH) uzrokovana različitim enzimskim defektima. Riječ je o nasljednoj nesposobnosti sinteze kortizola u nadbubrežnoj žlijezdi, a 90 do 99 % slučajeva KAH-a uzrokovano je nedostatkom enzima 21-hidroksilaze (66), rjeđe je to nedostatak 11 beta-hidroksilaza i 17 alfa-hidroksilaza. Velike količine androgena uzrokuju virilizaciju vanjskog spolovila, dok Mullerovi kanali i spolne žlijezde nisu pod utjecajem androgena i posljedično nisu zahvaćeni. Kod ženske novorođenčadi uočava se hipertrofija dražice, fuzija usana, a moguća je i genitalna hiperpigmentacija (3). Dakle, zbog hipersekrecije androgena već u fetalno doba nalazimo ambivalentno vanjsko spolovilo kod ženske novorođenčadi. Hiperandrogenizam rezultira hiperandrogenim kožnim manifestacijama, poput akni, hirzuitizma i alopecije. Kao posljedica visoke razine androgena ne stvaraju se gonadotropini i u pubertetu ne dolazi do lučenja estrogena zbog čega izostaje razvoj sekundarnih spolnih obilježja i menarha. Zbog menstrualnih nepravilnosti može uzrokovati smanjenu plodnost, anovulacije, sindrom policističnih jajnika i slično (67). Liječenje je u djetinjstvu usmjereno na sprječavanje virilizacije i/ili adrenalne krize, na kontrolu i liječenje hipertenzije te na promicanje normalnog rasta i pubertetskog razvoja. U odrasloj je dobi liječenje usmjereno na prevenciju metaboličkih bolesti i osteoporoze te na poboljšanje reproduktivskih ishoda, odnosno plodnosti (68).

3.4.2. MUŠKI PSEUDOTHERMAFRODITIZAM

Muški pseudohermafroditi imaju muške gonade, muški kariotip, ali nedostatnu virilizaciju vanjskog spolovila, a kao najčešći uzroci muškog pseudohermafroditizma navode se nedostatak enzima koji sudjeluju u sintezi testosterona, ageneza Leydigovih stanica, nedostatak 5 alfa-reduktaze te sindrom potpune androgene neosjetljivosti, odnosno testikularna feminizacija (3). Sindrom potpune androgene neosjetljivosti je X-vezani recesivni genetski poremećaj. Pacijenti imaju kariogram 46 XY, normalno razvijene, ali nespuštene testise te kod njih postoji potpuna neosjetljivost ciljnih tkiva na androgene (69). Potpuna neosjetljivost na androgene neće se iskazati ambivalentnim vanjskim spolovilom, već će tek u pubertetu obrada primarne amenoreje ukazati na interseksualizam. Prevalencija 46 XY fenotipskih žena je vrlo niska, a utvrđena prevalencija je oko 6,4 na 100 000 živorođenih žena (70). Karakteristike sindroma uključuju žensko vanjsko spolovilo, nespuštene testise koji se obično nađu u abdomenu ili preponama, vaginu koja slijepo završava te nedostatak maternice i jajovoda, ali i bez razvoja struktura Wolffovih kanala (71). Nedostatak djelovanja androgena dovodi do odsutnosti ili značajnog smanjenja akni te stidnih i aksilarnih dlaka. Također, učestalost maligne preobrazbe gonada je povećana. Rizik od tumora gonada kod bolesnika sa sindromom potpune androgene neosjetljivosti raste te se procjenjuje na 3,6 % u dobi od 25 godina i na 33 % u dobi od 50 godina (71). Važno je analizirati imunohistokemijske markere poput PLAP, c-KIT, OCT3/4 biopsijom gonada jer njihova prisutnost može ukazati na rizik malignosti, što onda svakako indicira gonadektomiju. Također je povećana incidencija tumora Leydigovih stanica, tumora Sertolijevih stanica, sarkoma i limfoma (71).

S druge strane, pacijenti s nedostatkom 5 alfa-reduktaze imaju smanjenu proizvodnju DHT-a tijekom fetalnoga doba, a on je potreban za diferencijaciju vanjskog spolovila. Kod ovog poremećaja, uz uredan kariogram 46 XY i uz uredno diferencirane testise i unutarnje spolne organe, nalazimo malen penis, slijepu rodnicu te ponekad odvojeni rodnički i uretralni otvor (3). Bolest je vrlo rijetka u bijele rase, a zbog velikog broja brakova u krvnom srodstvu postoji veća prevalencija bolesti u populaciji Dominikanske Republike (71).

3.4.3. PRAVI HERMAFRODITI

Pravi hermafroditizam je rijetko stanje gdje uvijek postoji tkivo obiju gonada, i jajnika i sjemenika, bez obzira na kariotip. Stopa incidencije je 1 na 100 000 živorođene djece (72). Tkivo obiju gonada može biti prisutno u jednoj gonadi ili može biti odvojeno pa tako jajnik nalazimo na jednoj, a testis na drugoj strani. Kariogram može biti muški 46 XY, ženski 46 XX ili može biti riječ o mozaicizmu. Dijagnoza se najčešće postavlja nakon isključenja ženskog ili muškog pseudohermafroditizma (3).

4. ZAKLJUČCI

Različite urođene anomalije ženskih spolnih organa pojavljuju se u različitim oblicima i u različitim fazama života. Često puta u vrlo osjetljivo pubertetsko doba ili u vrijeme planiranja majčinstva. Pažljiva i detaljna anamneza uvijek je prvi korak, a temeljiti klinički pregled i pravodobna dijagnostika omogućuju individualni pristup svakoj ženi, a onda i najbolji odabir liječenja te pravodobnu psihološku potporu. Zbog česte povezanosti s urinarnim anomalijama, nalaz bilo koje vrste anomalije trebao bi dovesti do ispitivanja druge. Postoje brojne predložene klasifikacije za anomalije Mullerovih kanala koje su ujedno i najčešće anomalije ženskih spolnih organa. Budući da predstavljaju kontinuum razvojnih varijacija, neke anomalije Mullerovih kanala mogu se naći u više od jedne skupine, stoga svaka od klasifikacija ima svoje prednosti i nedostatke. Danas se uglavnom predlaže koristiti klasifikaciju Američkog društva za reproduktivnu medicinu (ASRM) revidiranu 2021. godine. Uz to su urođene anomalije ženskih spolnih organa povezane s neplodnošću i ponovljenim pobačajima, odnosno opterećenom reproduktivskom anamnezom. Među različitim strukturalnim vrstama anomalija maternice, septirana maternica je najčešća i povezana je s najlošijim reproduktivnim ishodom i visokim stopama spontanih pobačaja. Kada se otkrije septirana maternica povezana s nepovoljnim reproduktivnim ishodom, svakako treba razmotriti kiruršku intervenciju te mogućnost histeroskopske incizije septuma. Pacijentice s izraženijim simptomima, poput primarne amenoreje, boli u zdjelici, opstrukcije protoka menstrualne krvi i hematometre, ranije se dijagnosticiraju. Međutim, neke pacijentice možda nemaju nikakvu simptomatologiju, štoviše imaju pozitivan reproduktivni ishod i nikada ne budu otkrivene. Stoga je najvažnije da specijalisti humane reprodukcije i drugi liječnici budu upoznati s najsuvremeniji reproduktivnim tehnologijama i kirurškim intervencijama kako bi na adekvatan način pomogli svakoj pacijentici individualno.

5. ZAHVALE

Zahvaljujem svom mentoru, doc. dr. sc. Mati Paviću, na mentorstvu, uloženom trudu i susretljivosti tijekom izrade ovog diplomskog rada.

Zahvaljujem svojoj obitelji i prijateljima na neiscrpoj podršci, pomoći i na divnim uspomnama tijekom cijelog studija.

Veliko hvala Šimunu i sinu Adamu na bezuvjetnoj podršci, potpori i ljubavi kroz ovih šest godina.

6. LITERATURA :

1. Passos IMPE, Britto RL. Diagnosis and treatment of müllerian malformations. *Taiwan J Obstet Gynecol*. 2020 Mar;59(2):183-188. doi: 10.1016/j.tjog.2020.01.003.
2. Hosseinirad H, Yadegari P, Falahieh FM, Shahrestanaki JK, Karimi B, Afsharzadeh N, i sur. The impact of congenital uterine abnormalities on pregnancy and fertility: a literature review. *JBRA Assist Reprod*. 2021 Oct 4;25(4):608-616. doi: 10.5935/1518-0557.20210021.
3. Kurjak A i suradnici. *Ginekologija i perinatologija: Prvi svezak*. 3. izd. Kupešić S, ur. Varaždinske Toplice: Tonimir; 2003.
4. Garcia-Alonso L, Lorenzi V, Mazzeo CI, Alves-Lopes JP, Roberts K, Sancho-Serra C, i sur. Single-cell roadmap of human gonadal development. *Nature*. 2022 Jul;607(7919):540-547. doi:10.1038/s41586-022-04918-4.
5. Pitzer LM, Moroney MR, Nokoff NJ, Sikora MJ. WNT4 Balances Development vs Disease in Gynecologic Tissues and Women's Health. *Endocrinology*. 2021 Jul 1;162(7):bqab093. doi: 10.1210/endocr/bqab093.
6. Sinisi AA, Pasquali D, Notaro A, Bellastella A. Sexual differentiation. *J Endocrinol Invest*. 2003;26(3 Suppl):23-8.
7. P A A, Arbor TC, Krishan K. *Embryology: Sexual Development* [Internet]. Treasure Island (FL): StatPearls Publishing; 2023 [pristupljeno 18. 5. 2023.]. Dostupno na : <https://www.ncbi.nlm.nih.gov/books/NBK557601/>
8. Baskin L, Shen J, Sinclair A, Cao M, Liu X, Liu G, i sur. Development of the human penis and clitoris. *Differentiation*. 2018 Sep-Oct;103:74-85. doi: 10.1016/j.diff.2018.08.001.
9. Grinspon RP, Bergadá I, Rey RA. Male Hypogonadism and Disorders of Sex Development. *Front Endocrinol (Lausanne)*. 2020 Apr 15;11:211. doi: 10.3389/fendo.2020.00211.
10. Đelmiš J, Orešković S i suradnici. *Fetalna medicina i opstetricija*. Zagreb: Medicinska naklada; 2014. Str. 31-38.
11. Fedor I, Zold E, Barta Z. Liver Abnormalities in Turner Syndrome: The Importance of Estrogen Replacement. *J Endocr Soc*. 2022 Aug 11;6(10):bvac124. doi: 10.1210/jendso/bvac124.
12. Viuff M, Gravholt CH. Turner Syndrome and Fertility. *Ann Endocrinol (Paris)*. 2022 Aug;83(4):244-249. doi: 10.1016/j.ando.2022.06.001.
13. Abir R, Oron G, Shufaro Y. Fertility in patients with Turner syndrome. *Fertil Steril*. 2020 Jul;114(1):73-74. doi: 10.1016/j.fertnstert.2020.04.009.
14. Ye M, Yeh J, Kosteria I, Li L. Progress in Fertility Preservation Strategies in Turner Syndrome. *Front Med (Lausanne)*. 2020 Jan 24;7:3. doi: 10.3389/fmed.2020.00003.

15. Los E, Ford GA. Klinefelter Syndrome [Internet]. Treasure Island (FL): StatPearls Publishing; 2023 [pristupljeno 17. 5. 2023.]. Dostupno na : <https://www.ncbi.nlm.nih.gov/books/NBK482314/>
16. Butler G, Srirangalingam U, Faithfull J, Sangster P, Senniappan S, Mitchell R. Klinefelter syndrome: going beyond the diagnosis. *Arch Dis Child*. 2023 Mar;108(3):166-171. doi: 10.1136/archdischild-2020-320831.
17. Csöbönyeiová M, Klein M, Feitscherová C, Pavlíková L, Kachlík D, Varga I. The Overview of Anatomical Variations and Congenital Anomalies of the Uterine Tubes and Their Impact on Fertility. *Physiol Res*. 2022 Dec 27;71(Suppl 1):S35-S49. doi: 10.33549/physiolres.935035.
18. Gandhi KR, Siddiqui AU, Wabale RN, Daimi SR. The accessory fallopian tube: A rare anomaly. *J Hum Reprod Sci*. 2012 Sep;5(3):293-4. doi: 10.4103/0974-1208.106344.
19. Pereira N, Kligman I. Clinical implications of accessory fallopian tube ostium in endometriosis and primary infertility. *Womens Health (Lond)*. 2016 Jul;12(4):404-6. doi: 10.1177/1745505716658897.
20. Bhansakarya R, Subedi S. Laparoscopic Management of Large Right Paratubal Cyst: A Case Report. *JNMA J Nepal Med Assoc*. 2020 Jul 31;58(227):501-504. doi: 10.31729/jnma.4982.
21. Mooren ERM, Cleypool CGJ, de Kort LMO, Goverde AJ, Dik P. A Retrospective Analysis of Female Müllerian Duct Anomalies in Association With Congenital Renal Abnormalities. *J Pediatr Adolesc Gynecol*. 2021 Oct;34(5):681-685. doi: 10.1016/j.jpag.2021.04.013.
22. Mortlock DP, Innis JW. Mutation of HOXA13 in hand-foot-genital syndrome. *Nat Genet*. 1997 Feb;15(2):179-80. doi: 10.1038/ng0297-179.
23. Jayaprakasan K, Ojha K. Diagnosis of Congenital Uterine Abnormalities: Practical Considerations. *J Clin Med*. 2022 Feb 25;11(5):1251. doi: 10.3390/jcm11051251.
24. Pfeifer SM, Attaran M, Goldstein J, Lindheim SR, Petrozza JC, Rackow BW, i sur. ASRM müllerian anomalies classification 2021. *Fertil Steril*. 2021 Nov;116(5):1238-1252. doi: 10.1016/j.fertnstert.2021.09.025.
25. Herlin MK, Petersen MB, Brännström M. Mayer-Rokitansky-Küster-Hauser (MRKH) syndrome: a comprehensive update. *Orphanet J Rare Dis*. 2020 Aug 20;15(1):214. doi: 10.1186/s13023-020-01491-9.
26. Herlin M, Højland AT, Petersen MB. Familial occurrence of Mayer-Rokitansky-Küster-Hauser syndrome: a case report and review of the literature. *Am J Med Genet A*. 2014 Sep;164A(9):2276-86. doi: 10.1002/ajmg.a.36652.
27. Triantafyllidi VE, Mavrogianni D, Kalampalikis A, Litos M, Roidi S, Michala L. Identification of Genetic Causes in Mayer-Rokitansky-Küster-Hauser (MRKH) Syndrome: A Systematic Review of the Literature. *Children (Basel)*. 2022 Jun 27;9(7):961. doi: 10.3390/children9070961.

28. Kyei-Barffour I, Margetts M, Vash-Margita A, Pelosi E. The Embryological Landscape of Mayer-Rokitansky-Kuster-Hauser Syndrome: Genetics and Environmental Factors. *Yale J Biol Med.* 2021 Dec 29;94(4):657-672.
29. Liszewska-Kapton M, Strózik M, Kotarski Ł, Bağtaj M, Hirnle L. Mayer-Rokitansky-Küster-Hauser syndrome as an interdisciplinary problem. *Adv Clin Exp Med.* 2020 Apr;29(4):505-511. doi: 10.17219/acem/118850.
30. Mikos T, Gordts S, Grimbizis GF. Current knowledge about the management of congenital cervical malformations: a literature review. *Fertil Steril.* 2020 Apr;113(4):723-732. doi: 10.1016/j.fertnstert.2020.02.006.
31. Rock J.A.,Carpenter S.E.,Wheless C.R.,Jones H.W. The clinical management of maldevelopment of the uterine cervix. *J Pelvic Surg.* 1995; 1: 129-133.
32. Ludwin A, Lindheim SR. Unicornuate uterus and the noncommunicating functional horn: continued debate on the diagnosis, classification, and treatment. *Fertil Steril.* 2020 Apr;113(4):772-773. doi: 10.1016/j.fertnstert.2020.01.006.
33. Crowley CM, Botros K, Hegazy IF, O'Donnell E. Uterine didelphys: diagnosis, management and pregnancy outcome. *BMJ Case Rep.* 2021 Mar 29;14(3):e242233. doi: 10.1136/bcr-2021-242233.
34. Hayat AM, Yousaf KR, Chaudhary S, Amjad S. The Herlyn-Werner-Wunderlich (HWW) syndrome - A case report with radiological review. *Radiol Case Rep.* 2022 Mar 2;17(5):1435-1439. doi: 10.1016/j.radcr.2022.02.017.
35. Diaouga HS, Laurent HL, Yacouba MC, Mamane FLA, Rahamatou MG, Idi N, i sur. Bicornuate uterus and pregnancy: ambiguity diagnosis (a case report). *Pan Afr Med J.* 2022 Dec 23;43:203. doi: 10.11604/pamj.2022.43.203.32905.
36. Rousseau L, Brichant G, Timmermans M, Nisolle M, Tebache L. Daily practice management of septate uterus: reproductive outcome after septoplasty. *Facts Views Vis Obgyn.* 2021 Sep;13(3):253-259. doi: 10.52054/FVVO.13.3.032.
37. Daniilidis A, Papandreou P, Grimbizis GF. Uterine septum and reproductive outcome. From diagnosis to treatment. How, why, when? *Facts Views Vis Obgyn.* 2022 Mar;14(1):31-36. doi: 10.52054/FVVO.14.1.002.
38. Maddukuri SB, Karegowda LH, Prakashini K, Kantipudi S. Robert's uterus: a rare congenital müllerian duct anomaly causing haematometra. *BMJ Case Rep.* 2014 Oct 16;2014:bcr2014204489. doi: 10.1136/bcr-2014-204489.
39. Chu K, James D, McNamara K, Jongco B, Velcek F. Resection of Longitudinal Vaginal Septum Using a Surgical Stapler. *J Pediatr Adolesc Gynecol.* 2020 Aug;33(4):435-437. doi: 10.1016/j.jpag.2020.02.011.
40. Dogra P, Chauhan N, Soni M. Rare Transverse Vaginal Septum in an Adolescent Girl. *Cureus.* 2022 Nov 17;14(11):e31623. doi: 10.7759/cureus.31623.
41. Moegni F, Quzwain S, Rustamadji P. Transverse vaginal septum managed by simple flap surgery technique: A case report. *Int J Surg Case Rep.* 2021

Jun;83:105990. doi: 10.1016/j.ijscr.2021.105990.

42. Selvaraj K, Selvaraj P, Suganthi K. Complex Mullerian Malformation: A Rare Case of Hypoplastic Noncavitated Uterus in the Middle with Two Rudimentary Horns on Either Side. *J Hum Reprod Sci.* 2020 Jul-Sep;13(3):235-238. doi: 10.4103/jhrs.JHRS_158_19.
43. Coelho Neto MA, Ludwin A, Petraglia F, Martins WP. Definition, prevalence, clinical relevance and treatment of T-shaped uterus: systematic review. *Ultrasound Obstet Gynecol.* 2021 Mar;57(3):366-377. doi: 10.1002/uog.23108.
44. Ludwin A, Coelho Neto MA, Ludwin I, Nastri CO, Costa W, Acién M, i sur. Congenital Uterine Malformation by Experts (CUME): diagnostic criteria for T-shaped uterus. *Ultrasound Obstet Gynecol.* 2020 Jun;55(6):815-829. doi: 10.1002/uog.20845.
45. Carrera M, Alonso L, Domínguez JA, Alcázar JL, Carugno J, Moratalla E, i sur. Hysteroscopic metroplasty for the treatment of the dysmorphic uterus: A SWOT analysis. *Front Surg.* 2023 Jan 26;9:1097248. doi: 10.3389/fsurg.2022.1097248.
46. Sood A, Akhtar M. T-shaped Uterus in the 21st Century (Post DES era) - We Need to Know More! *J Hum Reprod Sci.* 2019 Oct-Dec;12(4):283-286. doi: 10.4103/jhrs.JHRS_101_19.
47. Zhang Y, Zhu Y, Ge B, Sui M, Zheng Z, Sun J. Reproductive outcome of hysteroscopic metroplasty for women with T-shaped uterus: a retrospective study. *Reprod Health.* 2022 Mar 28;19(1):78. doi: 10.1186/s12978-022-01381-2.
48. Carbonnel M, Pirtea P, de Ziegler D, Ayoubi JM. Uterine factors in recurrent pregnancy losses. *Fertil Steril.* 2021 Mar;115(3):538-545. doi: 10.1016/j.fertnstert.2020.12.003.
49. Kapczuk K, Kędzia W. Primary Amenorrhea Due to Anatomical Abnormalities of the Reproductive Tract: Molecular Insight. *Int J Mol Sci.* 2021 Oct 25;22(21):11495. doi: 10.3390/ijms222111495.
50. Fischer N, Xun H, Lossie A, Fadavi D, Darrach H, Yesantharao P, i sur. Perspectives of 281 patients with Mayer- Rokitansky-Küster-Hauser Syndrome on uterine transplantation. *Fertil Steril.* 2021 Apr;115(4):1074-1083. doi: 10.1016/j.fertnstert.2020.10.044.
51. Grimbizis GF, Di Spiezio Sardo A, Saravelos SH, Gordts S, Exacoustos C, Van Schoubroeck D, i sur. The Thessaloniki ESHRE/ESGE consensus on diagnosis of female genital anomalies. *Gynecol Surg.* 2016;13:1-16. doi: 10.1007/s10397-015-0909-1.
52. Hassan MA, Lavery SA, Trew GH. Congenital uterine anomalies and their impact on fertility. *Womens Health (Lond).* 2010 May;6(3):443-61. doi: 10.2217/whe.10.19.
53. Moore JF, Carugno J. Hysteroscopy [Internet]. Treasure Island (FL): StatPearls Publishing; 2023 [pristupljeno 26. 5. 2023.]. Dostupno na : <https://www.ncbi.nlm.nih.gov/books/NBK564345/>
54. Firat N, Mantoglu B, Akin E, Bas E, Altintoprak F. WHY DIAGNOSTIC
55. LAPAROSCOPY. *Pol Przegl Chir.* 2021 Mar 31;93(3):1-5. doi: 10.5604/01.3001.0014.8220.

56. Homer HA, Li TC, Cooke ID. The septate uterus: a review of management and reproductive outcome. *Fertil Steril.* 2000 Jan;73(1):1-14. doi: 10.1016/s0015-0282(99)00480-x.
57. Ludwin A, Pfeifer SM. Reproductive surgery for müllerian anomalies: a review of progress in the last decade. *Fertil Steril.* 2019 Sep;112(3):408-416. doi: 10.1016/j.fertnstert.2019.07.005.
58. Rikken JFW, Verhorstert KWJ, Emanuel MH, Bongers MY, Spinder T, Kuchenbecker WKH, i sur. Septum resection in women with a septate uterus: a cohort study. *Hum Reprod.* 2020 Jul 1;35(7):1578-1588. doi: 10.1093/humrep/dez284.
59. Mikos T, Gordts S, Grimbizis GF. Current knowledge about the management of congenital cervical malformations: a literature review. *Fertil Steril.* 2020 Apr;113(4):723-732. doi: 10.1016/j.fertnstert.2020.02.006.
60. Tanitame K, Tanitame N, Urayama S, Ohtsu K. Congenital anomalies causing hemato/hydrocolpos: imaging findings, treatments, and outcomes. *Jpn J Radiol.* 2021 Aug;39(8):733-740. doi: 10.1007/s11604-021-01115-7.
61. Gulavi E, Kyende Mutiso S, Mariara Muriuki C, Mukaindo Mwaniki A. Successful Pregnancy Outcome after Open Strassman Metroplasty for Bicornuate Uterus. *Case Rep Obstet Gynecol.* 2018 May 31;2018:4579736. doi: 10.1155/2018/4579736.
62. Tabatabaei F, Mohammadi Youshanloie M. Successful Delivery after Uterine Rupture with Pervious Open Strassman Metroplasty for a Bicornuate Uterus in a Twin Pregnancy. *Iran J Med Sci.* 2021 Mar;46(2):144-145. doi: 10.30476/ijms.2021.88106.1872.
63. Georgopapadacos N, Manoli A, Passia G, Skandalakis PN, Filippou D. Uterus Transplantation as a Therapy Method in Mayer-Rokitansky-Küster-Hauser Syndrome. *Cureus.* 2019 Dec 9;11(12):e6333. doi: 10.7759/cureus.6333.
64. Mallmann MR, Gembruch U. Clinical spectrum of female genital malformations in prenatal diagnosis. *Arch Gynecol Obstet.* 2022 Dec;306(6):1847-1862. doi: 10.1007/s00404-022-06441-3.
65. Khan S, Tafweez R, Haider A, Yaqoob M. Spectrum of external genital anomalies in disorders of Sex Development at Children Hospital & Institute of Child Health, Lahore, Pakistan. *Pak J Med Sci.* 2021 Jan-Feb;37(1):244-249. doi: 10.12669/pjms.37.1.2991.
66. Deshpande AV, Hazare JD. Female pseudohermaphroditism with urethral duplication: A delayed presentation in adulthood. *Indian J Urol.* 2022 Apr-Jun;38(2):151-153. doi: 10.4103/iju.iju_401_21.
67. Claahsen-van der Grinten HL, Speiser PW, Ahmed SF, Arlt W, Auchus RJ, Falhammar H, i sur. Congenital Adrenal Hyperplasia-Current Insights in Pathophysiology, Diagnostics, and Management. *Endocr Rev.* 2022 Jan 12;43(1):91-159. doi: 10.1210/endrev/bnab016.

68. Cera G, Locantore P, Novizio R, Maggio E, Ramunno V, Corsello A, i sur. Pregnancy and Prenatal Management of Congenital Adrenal Hyperplasia. *J Clin Med*. 2022 Oct 19;11(20):6156. doi: 10.3390/jcm11206156.
69. Gomes LG, Bachega TASS, Mendonca BB. Classic congenital adrenal hyperplasia and its impact on reproduction. *Fertil Steril*. 2019 Jan;111(1):7-12. doi: 10.1016/j.fertnstert.2018.11.037.
70. Lanciotti L, Cofini M, Leonardi A, Bertozzi M, Penta L, Esposito S. Different Clinical Presentations and Management in Complete Androgen Insensitivity Syndrome (CAIS). *Int J Environ Res Public Health*. 2019 Apr 9;16(7):1268. doi: 10.3390/ijerph16071268.
71. Singh S, Ilyayeva S. Androgen Insensitivity Syndrome [Internet]. Treasure Island (FL): StatPearls Publishing; 2023 [pristupljeno 29. 5. 2023.]. Dostupno na : <https://www.ncbi.nlm.nih.gov/books/NBK542206/>
72. Barros BA, Oliveira LR, Surur CRC, Barros-Filho AA, Maciel-Guerra AT, Guerra-Junior G. Complete androgen insensitivity syndrome and risk of gonadal malignancy: systematic review. *Ann Pediatr Endocrinol Metab*. 2021 Mar;26(1):19-23. doi: 10.6065/apem.2040170.085.
73. Shi S, Tang M, Li W, Wu H, Liu Y, Luo Y, i sur. True hermaphroditism with sex cord tumor with annular tubules (SCTAT): a rare case report and review of the literature. *BMC Womens Health*. 2022 Dec 27;22(1):551. doi: 10.1186/s12905-022-02137-7.

7. ŽIVOTOPIS

Rođena sam 15.10.1996. godine u Varaždinu. Pohađala sam Osnovnu školu Novi Marof i Centar izvrsnosti iz matematike u Varaždinu. Srednjoškolsko obrazovanje nastavljam u Drugoj gimnaziji Varaždin, prirodoslovno-matematički smjer. Akademске godine 2017./2018. upisala sam Medicinski fakultet u Zagrebu. Majka sam šestogodišnjeg sina.