

Keratokonus

Rupčić, Borna

Master's thesis / Diplomski rad

2023

Degree Grantor / Ustanova koja je dodijelila akademski / stručni stupanj: **University of Zagreb, School of Medicine / Sveučilište u Zagrebu, Medicinski fakultet**

Permanent link / Trajna poveznica: <https://um.nsk.hr/um:nbn:hr:105:671725>

Rights / Prava: [In copyright](#)/[Zaštićeno autorskim pravom.](#)

Download date / Datum preuzimanja: **2024-07-13**



Repository / Repozitorij:

[Dr Med - University of Zagreb School of Medicine Digital Repository](#)



**SVEUČILIŠTE U ZAGREBU
MEDICINSKI FAKULTET**

Borna Rupčić

Keratokonus

DIPLOMSKI RAD



Zagreb, 2023.

Ovaj diplomski rad izrađen je na Klinici za očne bolesti Kliničkog bolničkog centra Zagreb, pod vodstvom dr. sc. Sanje Masnec, dr. med. i predan je na ocjenu u akademskoj godini 2022./2023.

POPIS I OBJAŠNENJE KRATICA

D = dioptrija (mjerna jedinica optičke moći ili jakosti leće)

mm = milimetar

µm = mikrometar

nm = nanometar

OCT = *optical coherence tomography* (optička koherentna tomografija)

SS-OCT = *swept-source optical coherence tomography*

AI = *artificial intelligence* (umjetna inteligencija)

KC = *keratoconus* (keratokonus)

BCVA = *best-corrected visual acuity* (najveća oštrina vida koju oko može dostići korištenjem naočala ili kontaktnih leća)

CXL = *cross-linking* (križno umrežavanje rožničnog kolagena)

PRK = *photorefractive keratectomy* (fotorefrakcijska keratektomija)

TG-PRK = *topography-guided photorefractive keratectomy*

PKP = *penetrating keratoplasty* (penetranтна keratoplastika)

DALK = *deep anterior lamellar keratoplasty* (duboka prednja lamelarna keratoplastika)

IOL = *intraocular lens* (intraokularna leća)

ICL = *implantable collamer lens* (implantacijska kolamer [plastika + kolagen] leća)

RGP = *rigid gas permeable* (plinopropusne polutvrde [leće])

SADRŽAJ

SAŽETAK	I
SUMMARY	II
1. UVOD	1
2. ROŽNICA	3
2.1. Oblik i mjere rožnice	3
2.2. Građa rožnice	3
2.2.1. Epitel	4
2.2.2. Bowmanova membrana	4
2.2.3. Stroma	4
2.2.4. Descemetova membrana	5
2.2.5. Endotel	5
3. KERATOKONUS	6
3.1. Podjela i klasifikacija.....	6
3.1.1. Metode klasifikacije temeljene na morfološkim promjenama i progresiji bolesti	6
3.1.1.1. Morfološka (Buxton) klasifikacija	6
3.1.1.2. Keratometrijska klasifikacija.....	7
3.1.1.3. Homova klasifikacija	7
3.1.1.4. Amsler-Krumeich klasifikacija	8
3.1.1.5. Progresivni keratokonus	8
3.1.2. Metode klasifikacije temeljene na optičkoj i vidnoj funkciji	9
3.1.2.1. Alio-Shabayek klasifikacija	9
3.1.2.2. Keratoconus Severity Score (KSS) klasifikacija.....	9
3.1.2.3. RETICS klasifikacija	9
3.1.2.4. ABCD klasifikacija	9

3.1.3. Metode klasifikacije temeljene na indeksima	10
3.2. Epidemiologija	10
3.3. Etiologija i patogeneza	11
3.3.1. Genetika.....	12
3.3.2. Stanična biokemija	12
3.3.3. Biomehanički čimbenici.....	13
3.3.4. Faktori rizika.....	13
3.4. Patofiziologija i patohistologija.....	13
3.5. Klinička slika	15
3.5.1. Simptomi	15
3.5.2. Klinički znakovi.....	15
3.6. Dijagnostika	16
3.6.1. Ispitivanje vidne oštine	16
3.6.2. Pregled na biomikroskopu (procijepnoj svjetiljci).....	16
3.6.3. Pahimetrija	17
3.6.4. Kornealna topografija	17
3.6.5. Kornealna tomografija	18
3.6.6. Umjetna inteligencija	18
3.6.7. Diferencijalna dijagnoza	18
3.7. Liječenje	19
3.7.1. Korekcija naočalama.....	21
3.7.2. Korekcija kontaktnim lećama.....	21
3.7.2.1. Meke leće	21
3.7.2.2. Plinopropusne polutvrde leće	21
3.7.2.3. Hibridne leće.....	22
3.7.2.4. Skleralne leće	22
3.7.2.5. <i>Piggyback</i> lećni sistem	22

3.7.3. Fotorefraktivna keratektomija	23
3.7.4. Intrakornealni prstenovi	23
3.7.5. Intraokularne leće	24
3.7.6. Križno umrežavanje (<i>cross-linking</i>) kolagena rožnice	25
3.7.7. Keratoplasika	26
3.8. Prognoza	26
4. ZAKLJUČAK	28
5. ZAHVALA	29
6. LITERATURA	30
ŽIVOTOPIS	37

SAŽETAK

Keratokonus

Autor: Borna Rupčić

Keratokonus je najčešća ektatička degenerativna bolest rožnice, koja uzrokuje progresivne strukturne promjene i dovodi do postupne pojave stožastog, nepravilnog, centralnog izbočenja te progresivnog stanjenja same rožnice.

Bolest zahvaća osobe oba spola i svih etniciteta, s najvećom pojavnošću u osoba između 20. i 30. godine života, a prevalencija i incidencija bolesti pokazuju značajne varijacije diljem svijeta.

Keratokonus je bolest čija točna etiologija i mehanizam nastanka nisu u potpunosti poznati te se trenutno razumijevanje etiopatogeneze keratokonusa temelji na interakciji multifaktorijskih procesa, odnosno, kombinaciji utjecaja genetske komponente, promijenjene stanične biokemije te biomehaničkih čimbenika i različitih faktora rizika.

Klinička slika bolesti ovisi o njenom stadiju, tako da u početku simptomi mogu biti vrlo blagi, primjerice blagi pad vidne oštine ili povećana osjetljivost na odsjaje, a klinički znakovi vrlo diskretni. Međutim, progresijom bolesti simptomi postaju intenzivni, a dolazi do manifestacije mnogih kliničkih znakova, od kojih je vjerojatno najprepoznatljivije karakteristično stožasto izbočenje rožnice.

Rano dijagnosticiranje keratokonusa povezuje se s boljim ishodima bolesti, ali izazov predstavlja dijagnosticiranje ranijih, subkliničkih stadija bolesti. Dijagnoza keratokonusa zasniva se na anamnezi te kliničkom pregledu, koji uključuje ispitivanje vidne oštine, pregled na biomikroskopu, pahimetriju te metode kornealne topografije i tomografije.

Temeljne metode liječenja keratokonusa obuhvaćaju: korekciju naočalama ili kontaktnim lećama, fotorefraktivnu keratektomiju, terapiju intrakornealnim prstenovima ili intraokularnim lećama, križno umrežavanje kolagena rožnice te keratoplastiku.

Ključne riječi: keratokonus, rožnica, križno umrežavanje

SUMMARY

Keratoconus

Author: Borna Rupčić

Keratoconus is the most common ectatic degenerative disease of the cornea, which causes progressive structural changes and leads to the gradual appearance of a conical, irregular, central protrusion and progressive thinning of the cornea itself.

The disease affects people of both genders and all ethnicities, with the highest incidence in people between 20 and 30 years of age, and the prevalence and incidence of the disease show significant variations around the world.

Keratoconus is a disease whose exact etiology and mechanism of occurrence are not fully known, and the current understanding of the etiopathogenesis of keratoconus is based on the interaction of multifactorial processes, i.e., a combination of the influence of the genetic component, altered cellular biochemistry, and biomechanical factors and various risk factors.

The clinical picture of the disease depends on its stage, so initially the symptoms can be very mild, for example a slight decrease in visual acuity or increased sensitivity to glare, and the clinical signs are very discrete, however, with the progression of the disease, the symptoms become intense, and there is a manifestation of many clinical signs, the most recognizable of which is probably the characteristic conical protrusion of the cornea.

Early diagnosis of keratoconus is associated with better disease outcomes, but the diagnosis of earlier, subclinical stages of the disease poses challenge. The diagnosis of keratoconus is based on taking patient's history and performing a clinical examination, which includes a visual acuity test, a biomicroscope examination, pachymetry, and performing corneal topography and tomography.

The basic methods of treating keratoconus include: correction with glasses or contact lenses, photorefractive keratectomy, therapy with intracorneal rings or intraocular lenses, cross-linking of corneal collagen, and keratoplasty.

Key words: keratoconus, cornea, cross-linking

1. UVOD

Keratokonus je degenerativna bolest oka, koja uzrokuje strukturne promjene rožnice i dovodi do postupne pojave stožastog, nepravilnog, centralnog izbočenja te progresivnog stanjenja rožnice (1). Bolest zahvaća osobe oba spola i svih etniciteta (2), s najvećom pojavnošću u osoba između 20. i 30. godine života (3), međutim, i prevalencija i incidencija pokazuju značajne varijacije, ovisno o promatranim parametrima, tako da je procijenjena globalna prevalencija između 0,2 i 5000 oboljelih na 100000 stanovnika, a procijenjena globalna incidencija između 1,5 i 25 novooboljela na 100000 stanovnika godišnje (4).

Pojam keratokonus dolazi od grčkih riječi „*kerato*“, što znači rožnica, i „*conos*“, što znači stožac. Presentaciju i kliničke značajke keratokonusa, s manjim ili većim stupnjem preciznosti, europski su oftalmolozi opisivali još od početka 18. stoljeća, međutim, tek se 1854. godine keratokonus počinje promatrati kao samostalan entitet, izdvojen od ostalih ektatičkih distrofija rožnice, nakon što je John Nottingham demonstrirao cjelovito razumijevanje tog stanja (5).

Postoje brojne hipoteze o uzroku nastanka i patofiziologiji bolesti, međutim, etiopatogeneza keratokonusa i dalje ostaje nepotpuno razjašnjena, a samim time i točni rizični čimbenici za nastanak ove bolesti ne mogu biti precizno definirani.

Rana dijagnoza keratokonusa može dovesti do poboljšanih ishoda pacijenata i otvara mogućnost pravovremene provedbe određenih intervencija (primjerice, *cross-linking* rožničnog kolagena), koje mogu usporiti progresiju bolesti (4). Dijagnostika keratokonusa temelji se na kliničkom pregledu na procjepnoj svjetiljci, skijaskopiji, pahimetriji te kornealnoj topografiji i tomografiji (1,4), a sve veći se naglasak stavlja i na moderne tehnologije, poput različitih pristupa dijagnosticiranju keratokonusa pomoću algoritama razvijenih od strane umjetne inteligencije, koje bi u budućnosti mogle dovesti do značajno ranijeg otkrivanja bolesti i započinjanja terapije, što poboljšava prognozu progresije same bolesti (4).

Glavni ciljevi terapijskog pristupa keratokonusu jesu kontrola refrakcijskih grešaka, nastalih kao posljedice same bolesti, te sprječavanje progresije keratokonusa. Naočale i kontaktne leće predstavljaju temelj u optičkom zbrinjavanju refrakcijskih grešaka, ali ne utječu na progresiju same bolesti. S druge strane, metoda križnog umrežavanja (*cross-linking*) rožničnog kolagena, ukoliko je pravodobno izvedena, može smanjiti ili

zaustaviti progresiju keratokonusa. Konačnu stepenicu u terapiji keratokonusa predstavlja keratoplastika, koja se primjenjuje u težim i progresivnim slučajevima te, ukoliko je uspješno provedena, rezultira u visokom stupnju dugoročnog uspjeha u zaustavljanju keratokonusa (6).

2. ROŽNICA

Rožnica (lat. *cornea*) je prozirna struktura vanjske očne ovojnice koja propušta svjetlost u oko. Smještena je u prednjem dijelu oka i pokriva šarenicu (lat. *iris*), zjenicu (lat. *pupilla*) i prednju očnu sobicu (lat. *camera anterior bulbi oculi*). Vanjskom stranom rožnica graniči sa zrakom, dok ju očna vodica (lat. *humor aquosus*), koja ispunjava prednju očnu sobicu, oplakuje sa stražnje strane. S refrakcijskom moći od 43 D, rožnica ima ulogu glavnog refrakcijskog sustava oka te je njena primarna funkcija fokusiranje većine svjetla koje dopijeva u oko (1,7,8).

2.1. Oblik i mjere rožnice

Rožnica ima oblik konveksno-konkavne leće, nepravilno je okrugla uz diskretnu spljoštenost u okomitom meridijanu (1).

Prosječna veličina rožnice odrasle osobe je oko 11 mm u okomitom te oko 12 mm u vodoravnom meridijanu (1).

Vanjska i unutarnja ploha rožnice nemaju jednak stupanj zakrivljenosti – vanjska je zakrivljena po većem polumjeru, a unutarnja po manjem i zato se debljina rožnice razlikuje centralno i na periferiji rožnice, uz bjeloočnicu (lat. *sclera*) (8). Fiziološka debljina rožnice u središtu iznosi između 500 i 600 μm , a periferno između 600 i 800 μm .

Polumjer zakrivljenosti rožnice iznosi prosječno 7,5 mm, a bjeloočnice 12,5 mm i stoga je rožnica ispupčena u odnosu na okolnu vanjsku površinu oka (8).

2.2. Građa rožnice

Rožnica je histološki građena od pet slojeva, a to su: epitel, Bowmanova membrana, stroma, Descemetova membrana te endotel.

2.2.1. Epitel

Rožnični epitel histološki je sloj rožnice, čija vanjska površina predstavlja barijeru između oka i vanjskog okoliša.

Nastao je iz ektoderma, a sačinjavaju ga 4 do 6 slojeva stanica neuroženog, višeslojnog pločastog epitela, koji počivaju na bazalnoj membrani, za koju je bazalni sloj stanica povezan hemidezmosomima (9).

Rožnične epitelne stanice u prosjeku se obnavljaju svakih 7 do 10 dana (9), a smjer obnavljanja ide od dubljih slojeva epitela prema površini te od periferije rožnice, odnosno limbusa, prema njenom centru (1).

Površina rožničnog epitela posjeduje mikro-nepravilnosti – mikrovile i mikroplike, međutim, nju kompletno pokriva suzni film, što je izuzetno važno, kako za metabolizam stanica i zaštitu rožnice od štetnog djelovanja okolišnih čimbenika, tako i za refrakcijsku ulogu oka, jer suzni film, budući da tvori optički glatku površinu, omogućuje precizan lom svjetlosti te skupa s rožnicom čini dvije trećine ukupne refrakcijske moći oka (1,9).

2.2.2. Bowmanova membrana

Bowmanova membrana histološki je sloj rožnice koji se nalazi između epitela i strome. To je acelularni glatki sloj kolagenih vlakana, debljine od 14 do 18 μm , koji pomaže rožnici održati njen oblik (1,9).

U slučaju da dođe do oštećenja ovog sloja, ne dolazi do njegove regeneracije (1).

2.2.3. Stroma

Stroma rožnice histološki je sloj rožnice, koji čini od 80 do 85 posto debljine rožnice, a pruža i većinu strukturne potpore (9).

Embriološki, stroma nastaje iz ektoderma, kao rezultat drugog vala migracije stanica iz neuralnog grebena, a građena je od keratocita, kolagenih lamela i mukopolisaharidnog matriksa (1).

Stroma je iznimno prozirna i to zahvaljujući svojoj specifičnoj strukturi. Između 200 i 250 kolagenih lamela, građenih od kolagenih vlakana, postavljeno je paralelno s

površinom rožnice, a između lamela nalaze se keratociti, matriks uz rijetke leukocite te brojna nemijelinizirana živčana vlakna koja predstavljaju osjetne živčane završetke i čine rožnicu najosjetljivijim dijelom površine tijela (1).

2.2.4. Descemetova membrana

Descemetova membrana histološki je sloj rožnice koji predstavlja bazalnu membranu endotela (1), a nastaje sekrecijom stanica endotela. Debljina Descemetove membrane kreće se od 3 μm u novorođenčadi do 10 μm u odrasloj dobi (9).

Periferno se Descemetova membrana nastavlja u trabekularnu mrežu, čije su lamele obložene epitelom (1,10).

2.2.5. Endotel

Rožnični endotel histološki je sloj rožnice kojeg sačinjava jedan sloj plosnatih šesterokutnih stanica neuroektodermalnog podrijetla (1).

Nakon rođenja, stanice se endotela ne dijele i njihov se broj za života smanjuje, ali uvećanjem postojećih stanica kompenzira se taj gubitak (1). Endotelne se stanice povećavanjem svoje veličine istovremeno i zaravnjavaju pa time gube svoj početni šesterokutni oblik. U periodu od rođenja do rane odrasle dobi, debljina endotelnog sloja smanjuje se s 10 μm u novorođenčadi na otprilike 4 μm u odraslih i tada se debljina endotela stabilizira (9).

Jedna od glavnih uloga endotela jest održavanje stanja fiziološki niske razine količine vode u rožnici, odnosno deturgescencije, čime se osigurava prozirnost rožnice. Stoga, svako oštećenje endotela nosi sa sobom potencijal nastanka edema i mogućeg trajnog zamućenja rožnice (1).

3. KERATOKONUS

Keratokonus je najčešća ektatična distrofijska bolest rožnice (11), karakterizirana progresivnim strukturnim promjenama rožnice, stvaranjem stožastog, nepravilnog izbočenja rožnice te stanjenjem rožnične strome, što posljedično dovodi do pojave iregularnog astigmatizma i kratkovidnosti (lat. *myopia*) (12). Stanje uobičajeno zahvaća oba oka, a unilateralna manifestacija je rijetka (11). Ovisno o stadiju, dolazi do različitih stupnjeva degradacije kvalitete vida (12), što ukazuje na važnost sveobuhvatnog dijagnostičkog i terapijskog pristupa keratokonusu.

3.1. Podjela i klasifikacija

Zbog velike varijabilnosti u intenzitetu i vremenu nastajanja kliničkih znakova simptoma te disproporcionalnosti između intenziteta kliničke slike i stadija bolesti, klasifikacija keratokonusa predstavlja izazov (4). Iako su razvijeni različiti sistemi podjele i klasifikacije keratokonusa, ovisno o promatranim parametrima, ne postoji jedan jedinstveni, u potpunosti klinički adekvatan klasifikacijski sistem (13).

Metode podjele i klasifikacije keratokonusa mogu se podijeliti u tri podskupine – metode temeljene na morfološkim promjenama rožnice i progresiji bolesti, metode koje primarno promatraju utjecaj bolesti na optičku i vidnu funkciju te metode koje se temelje na obliku rožnice, odnosno, bazirane na indeksima (4).

3.1.1. Metode klasifikacije temeljene na morfološkim promjenama i progresiji bolesti

Najčešće korištene metode klasifikacije keratokonusa temeljene na morfološkim promjenama i progresiji bolesti su morfološka ili Buxton klasifikacija, keratometrijska klasifikacija, Homova klasifikacija te Amsler-Krumeich klasifikacija (4).

3.1.1.1. Morfološka (Buxton) klasifikacija (14)

Morfološka (Buxton) metoda klasifikacije keratokonusa dijeli bolest u tri različite kategorije, ovisno o obliku i poziciji stožastog izbočenja rožnice:

- Ovalni keratokonus – stanje u kojem stožasto izbočenje zahvaća jedan ili dva kvadranta rožnice, a inferiorni kvadrant je najčešće zahvaćen.
- Bradavičasti keratokonus – stanje u kojem stožasto izbočenje zahvaća relativno mali dio površine rožnice, s promjerom do maksimalnih 5 mm i locirano je u centralnoj ili paracentralnoj regiji rožnice.
- Globusni keratokonus – rijetko stanje u kojem stožasto izbočenje zahvaća veliku regiju anteriorne rožnice, odnosno više od 75% te površine.

3.1.1.2. Keratometrijska klasifikacija (15)

Keratometrijska metoda klasifikacije keratokonusa kategorizira bolest u četiri različite kategorije, ovisno o dioptrijskoj jakosti centralne regije rožnice:

- Blagi keratokonus – stanje u kojemu dioptrijska jakost centralne regije rožnice iznosi manje od 45 D.
- Umjereni keratokonus – stanje u kojemu dioptrijska jakost centralne regije rožnice iznosi između 46 i 52 D.
- Uznapredovali keratokonus – stanje u kojemu dioptrijska jakost centralne regije rožnice iznosi između 53 i 59 D.
- Teški keratokonus – stanje u kojemu dioptrijska jakost centralne regije rožnice iznosi više od 59 D.

3.1.1.3. Homova klasifikacija (16)

Homova klasifikacijska metoda klasificira keratokonus u četiri različite kategorije, ovisno o prisutnim kliničkim znakovima:

- Preklinički keratokonus – stanje u kojemu kliničke znakove nije moguće prepoznati.
- Blagi keratokonus – stanje u kojem dolazi do blagog stanjenja rožnice te pojave refleksa škara.
- Umjereni keratokonus – stanje u kojem dolazi do loše kvalitete vida uz stanjenje rožnice, ali bez rožničnog ožiljkavanja.

- Teški keratokonus – stanje u kojem dolazi do pojave značajnog stanjenja rožnice, uz nepouzdanu svjetlosnu refrakciju te nastanak ožiljaka na površini rožnice.

3.1.1.4. Amsler-Krumeich klasifikacija (17)

Amsler-Krumeich metoda klasifikacije dijeli bolest u četiri različita razreda, uzimajući u obzir nekolicinu faktora koji su korišteni u prethodno navedenim klasifikacijama:

- Razred I – stanje u kojem je prisutno zastrmljivanje rožnice, miopija u vrijednosti većoj od -5 D te srednja jakost centralnog dijela keratokonusne regije rožnice manja od 48 D.
- Razred II – stanje u kojem nisu prisutni ožiljci na rožnici, debljina rožnice veća je od 400 μm , prisutna miopija je u vrijednosti većoj od -8 D, a srednja jakost centralnog dijela keratokonusne regije rožnice manja je od 53 D.
- Razred III – stanje je u kojem nisu prisutni ožiljci na rožnici, debljina rožnice veća je od 300 μm , prisutna miopija je u vrijednosti većoj od -10 D, a srednja jakost centralnog dijela keratokonusne regije rožnice manja je od 55 D.
- Razred IV – stanje u kojem su prisutni ožiljci na rožnici, debljina rožnice veća je od 200 μm , refrakcija nije pouzdana, a srednja jakost centralnog dijela keratokonusne regije rožnice veća je od 55 D.

Ovaj klasifikacijski sistem, iako često korišten u kliničkoj praksi za gradaciju keratokonusa, smatran je zastarjelim, zbog neukomponiranih novih dostupnih kliničkih informacija o keratokonusu (13).

3.1.1.5. Progresivni keratokonus (18)

Neki autori izdvajaju progresivni keratokonus kao zaseban entitet, kojeg definiraju kao pojavu sljedećih promjena u vremenskom intervalu kraćem od jedne godine: povećanje astigmatizma za 1 D ili više, povećanje optičke jakosti najstrmijeg rožničnog meridijana za 1 D ili više, stanjenje rožnice za 25 μm ili više te nastanak značajnih promjena u orijentaciji refrakcijskih osi.

3.1.2. Metode klasifikacije temeljene na optičkoj i vidnoj funkciji

S obzirom na to da je keratokonus povezan s nastankom značajne degradacije vida, što uzrokuje pad kvalitete života u zahvaćenih pacijenata, razvijeni su i sustavi klasifikacije keratokonusa koji se temelje na zahvaćenosti optičke i vidne funkcije, a to su Alio-Shabayek klasifikacija, Keratoconus Severity Score (KSS) klasifikacija, RETICS klasifikacija te ABCD (Belin) klasifikacija (4).

3.1.2.1. Alio-Shabayek klasifikacija (19)

Alio-Shabayek klasifikacijski sistem temeljen je na Amsler-Krumeich klasifikaciji, ali uzima u obzir i postojanje prednjih rožničnih aberacija u kategorizaciji težine keratokonusa.

3.1.2.2. Keratoconus Severity Score (KSS) klasifikacija (20)

KSS sistem klasifikacije gradira težinu keratokonusa kategorijama od 0 do 5, pri čemu 0 označava suspektan slučaj, a 5 teški slučaj bolesti. Ovom metodom klasifikacije, keratokonus se dijeli na temelju dvaju rožničnih topografskih indeksa, topografskog uzorka keratokonusa te kliničkih znakova prisutnih na pregledu procjepnom svjetiljkom, odnosno biomikroskopom (primjerice Vogtove strije, ožiljci rožnice ili Fleischerovi prstenovi).

3.1.2.3. RETICS klasifikacija (21)

RETICS metoda klasifikacije, osim kliničkih znakova, uključuje optičke i vidne funkcijske varijable te rožnične biomehaničke parametre kako bi kategorizirala keratokonus.

3.1.2.4. ABCD klasifikacija (22)

ABCD klasifikacija predstavlja nov i moderan sustav kategorizacije keratokonusa, koji je nastao kako bi se u klasifikaciju keratokonusa ukomponirali faktori temeljeni na novim spoznajama o bolesti. Klasifikacija se temelji na četiri glavna parametra:

- A. Prednjem radijusu zakrivljenosti rožnice u zoni od 3 mm centrirano na lokaciju najtanjeg dijela rožnice
- B. Stražnjem radijusu zakrivljenosti rožnice u zoni od 3 mm centrirano na lokaciju najtanjeg dijela rožnice
- C. Debljini, pahimetrijski izmjereno, najtanjeg dijela rožnice u mikrometrima
- D. Najboljoj korigiranoj vidnoj oštrini

Pomoću tih parametara keratokonus dijelimo u pet različitih stadija od 0 do 4, pri čemu 0 predstavlja pretklinički stadij, a 4 najteži stadij bolesti.

3.1.3. Metode klasifikacije temeljene na indeksima (4)

Nekolicina sistema klasifikacije keratokonusa koji su bazirani na indeksima korišteni su u procjeni oblika rožnice. Te klasifikacije uključuju jednu ili više varijabli za detekciju keratokonusa te uobičajeno koriste tzv. *cut-off* vrijednosti kojima se diferenciraju normalna rožnica, suspektni keratokonus te klinički keratokonus.

3.2. Epidemiologija

Keratokonius je bolest koja zahvaća osobe oba spola i svih etniciteta (2), stoga je važno poznavati epidemiološku sliku bolesti te globalne razlike u incidenciji i prevalenciji bolesti.

Prve epidemiološke studije za procjenu incidencije i prevalencije keratokonusa kao temelj su koristile subjektivnu procjenu kliničkih znakova pri kliničkom pregledu, što je značilo otkrivanje keratokonusa pretežno u uznapredovalom stadiju, odnosno, to je dovelo do nepouzdatih podataka o incidenciji i prevalenciji (4).

Razvojem tehnologije i usavršavanjem softvera za detekciju, korištenjem kornealne topografije i tomografije te otkrivanjem novih spoznaja o bolesti, u recentnije vrijeme, dolazi do povećanja stopa incidencije i prevalencije keratokonusa u provedenim epidemiološkim studijama (4).

Postoje velike varijacije u stopama incidencije i prevalencije keratokonusa na globalnoj skali. Procjenjuje se da globalna prevalencija iznosi između 0,2 i 5000 oboljelih na 100000 stanovnika, a globalna incidencija između 1,5 i 25 novooboljela na 100000

stanovnika godišnje (4). Te značajne razlike pripisuju se razlikama u geografskim lokacijama i etnicitetima, nekonzistentnim dijagnostičkim kriterijima, različitim dizajnima studija, različitim starosnim skupinama promatranih kohorti (4), a uz to, zbog različitih metoda izračunavanja, same stope incidencije i prevalencije keratokonusa često je teško direktno uspoređivati između različitih studija (23).

Primjere velikih globalnih varijacija potkrepljuju i populacijske epidemiološke studije. Primjerice, u Danskoj su populacijski-temeljene epidemiološke studije izvijestile o stopi incidencije od 3,6 na 100000 osoba godišnje te stopi prevalencije od 44 na 100000 osoba (24). S druge strane, studije obavljene na području Irana izvještavaju o stopi incidencije od 22,3 na 100000 osoba godišnje (25) i stopi prevalencije između 760 i 3300 na 100000 osoba (26–28).

Etnička pozadina pojedine populacije također se dovodi u korelaciju s pojavnošću keratokonusa. Studije provedene pretežno na bjelačkim populacijama izvještavaju o stopama prevalencije ispod 1000 na 100000 osoba, dok one provedene na populacijama u azijskim i zemljama Bliskog istoka izvještavaju o stopama prevalencije između 1500 i 5000 na 100000 osoba (4).

Fokusom na dobnu strukturu pacijenata s keratokonusom može se utvrditi da skupina ljudi između 20 i 30 godina starosti ima najveće stope incidencije i prevalencije (29–31).

Pogled na spolnu strukturu pacijenata ukazuje na činjenicu da keratokonus podjednako zahvaća oba spola (4).

3.3. Etiologija i patogeneza

Keratokonus je bolest čiji točni uzroci i mehanizam nastanka nisu u potpunosti poznati te se trenutno razumijevanje etiopatogeneze keratokonusa temelji na međuodnosu multifaktorijalnih procesa (11), odnosno, interakcijama genetske komponente, promjenjene stanične biokemije te biomehaničkih čimbenika i različitih faktora rizika (4).

3.3.1. Genetika

Zbog svoje povezanosti s različitim genetskim sindromima, poput Downovog sindroma (32) ili Ehlers-Danlosovog sindroma (33), ali i statistički značajno veće pojavnosti kod monozigotnih blizanaca (34) te srodnika u prvom koljenu koji su otprije zahvaćeni bolešću (35,36), smatra se da genetička komponenta igra važnu ulogu u nastanku keratokonusa.

Iako se rizik za nastanak bolesti kod srodnika pojedinca koji ima keratokonus povećava za 15 do 67 puta u odnosu na pojedinca čija obiteljska anamneza nije opterećena keratokonusom (37), točan način nasljeđivanja nije definiran jer u nekim obiteljima prati autosomno dominantan način, dok u drugima recesivan način nasljeđivanja (38,39), ali također postoje i sporadični slučajevi koji ne prate Mendelove obrasce nasljeđivanja (40).

Mnogi su geni detaljno istraživani kao potencijalni uzroci keratokonusa, međutim sve studije su iznjedrile dvojbene ili nejasne rezultate, što dodatno podupire hipotezu o keratokonusu kao multifaktorskoj bolesti, koja potencijalno može, pod utjecajem različitih nepovoljnih utjecaja, nastati zbog mutacija nastalih na pojedinim podložnim varijantama gena koji imaju ulogu u patogenezi bolesti (4).

Nejasna genetska podloga keratokonusa dovela je i do razvoja nekih novih, zasad nepotvrđenih stajališta o keratokonusu kao patološkom entitetu. Naime, smatra se da keratokonus možda nije jedna bolest, već da je to potencijalno skupina bolesti, svaka sa svojim različitim genetskim uzrocima, a koje sve imaju slične manifestacije te kliničke slike (35).

3.3.2. Stanična biokemija

Promjena stanične biokemije opaža se u stanicama rožnice pacijenata koji boluju od keratokonusa. Te promjene temelje se na utjecaju i ekspresiji određenih proteina ili klasa proteina, zatim na povećanju oksidativnog stresa te disbalansu i povećanom djelovanju pojedinih enzima.

Preko 110 različitih tipova proteina i klasa proteina pokazali su svoj utjecaj na etiopatogenezu keratokonusa (41). Promjene u ekspresiji pojedinih rožničnih proteina dovode do posljedične pojave promjena u morfologiji i strukturnom integritetu rožnice

koji se manifestiraju mijenjanjem sastava rožničnog kolagena te apoptozom keratocita i nekrozom u stromi rožnice (42,43).

Oksidativni stres prepoznat je kao važan faktor u patogenezi keratokonusa. Dolazi do povećanja različitih markera oksidativnog stresa, osobito slobodnih kisikovih i dušikovih radikala, uz istodobno smanjenje razine antioksidansa, a sama disregulacija redoks homeostaze zahvaća suze, rožnicu, očnu vodicu pa čak i krv (4).

Povišena razina lizosomalnih enzima, prvenstveno katepsina B i G, prisutna je u stromalnim keratocitima u regiji rožnice najviše zahvaćenoj keratokonusnim promjenama te postoje hipoteze da je upravo to pojačano enzimatско djelovanje glavni faktor strukturnog oštećenja strome i Bowmanove membrane (44).

3.3.3. Biomehanički čimbenici

Promjena strukture stromalnog kolagena, potaknuta procesima poput stanjenja kolagenskih fibrila, smanjenja broja lamela te promijenjene distribucije istih, dovodi do slabljenja biomehaničke osnovice rožnice te do smanjenja čvrstoće rožnice, promjene njene zakrivljenosti i posljedičnog nastanka keratokonusa (45,46).

Biomehaničke i biokemijske promjene povezane su međusobno te uzajamno amplificiraju negativne učinke na stabilnost i strukturu rožnice.

3.3.4. Faktori rizika

Postoji nekoliko rizičnih faktora koji koreliraju s nastankom keratokonusa – alergija i atopija, trljanje očiju, pozitivna obiteljska anamneza te neke autoimune bolesti, poput Hashimotovog tiroiditisa. Potonji faktor može biti temelj teoriji da različiti sistemski upalni odgovori mogu utjecati na nastanak keratokonusa (4).

3.4. Patofiziologija i patohistologija

Patološka podloga keratokonusa temelji se na promjenama i oštećenjima koji nastaju u svim slojevima rožnice, a najkarakterističniji procesi su stanjenje strome, nastanak

pukotina u Bowmanovoj membrani te odlaganje željeza u bazalnom sloju epitela (47) i formiranje Fleischerovog prstena (48).

Još jedna karakteristika keratokonusne rožnice jest da rožnica nije jednoliko oštećena u cijelosti, već postoji gradijent oštećenja, s maksimalnom amplitudom oštećenja u centru stošca te s manjom razinom oštećenja na periferiji rožnice (4).

Histopatološke promjene u keratokonusu većinom zahvaćaju rožnični epitel, Bowmanovu membranu te stromu, dok je Descemetova membrana rjeđe zahvaćena. Endotel se, također, smatra rjeđe zahvaćenim keratokonusnim promjenama (4,47), iako je sami endotel teže vizualizirati kako bolest napreduje, a njegovu morfologiju mogu mijenjati i faktori nepovezani s keratokonusom (4).

Histološki, stanice rožničnog epitela se volumno povećavaju, dolazi do pojačane apoptoze te nepravilnog rasporeda stanica, uz stvaranje depozita feritinskih čestica između epitelnih stanica, poglavito u bazalnom sloju, čime se formiraju Fleischerovi prsteni. U Bowmanovoj membrani stvaraju se pukotine te se sloj, inače acelularan, infiltrira različitim staničnim elementima. U stromi dolazi do gubitka kolagenih lamela, smanjenja gustoće keratocita te pojave nekeratocitnih stanica (4,11,47). Na Descemetovoj membrani, iako nije obično zahvaćena keratokonusnim promjenama, u oko 8% pacijenata primijećen je nastanak nabora, u kombinaciji s pleomorfim promjenama endotelnog sloja (47).

Pukotine u Bowmanovom sloju dovode do fragmentacije tog sloja i, kako točna uloga ovog rožničnog sloja nije dokazana, ali se pretpostavlja da ima naglašenu biomehaničku stabilizacijsku ulogu, postoji hipoteza da je fragmentacija Bowmanove membrane ključni faktor nastanka, za keratokonus karakterističnog, stožastog izbočenje rožnice (11).

Stožasto izbočenje prezentira se najčešće kao dva različita tipa – ovalni i bradavičasti. Ovalni tip zahvaća jedan ili dva kvadranta rožnice, najčešće se nalazi u inferiornom kvadrantu ili inferotemporalno, elipsoidnog je oblika te mjeri 5 do 6 mm u promjeru. Bradavičasti tip stanje je u kojem stožasto izbočenje zahvaća relativno mali dio površine rožnice, s promjerom do maksimalnih 5 mm i locirano je u centralnoj ili paracentralnoj regiji rožnice te je samo izbočenje dosta strmo (14).

3.5. Klinička slika

3.5.1. Simptomi

Simptomi keratokonusa ovise o stadiju bolesti. U početnom stadiju, simptomi ne moraju postojati, ili su blagi, a uključuju povećanu osjetljivost na svjetlost i odsjaje, blagi pad vidne oštine, crvenilo očiju te blago iskrivljen vid. Progresijom bolesti simptomi se pogoršavaju te dolazi i do pojave zamućenja u vidnom polju, pojave monokularne diplopije i dodatne distorzije vida, zatim značajnije kratkovidnosti ili astigmatizma te nemogućnosti postizanja vidne oštine 6/6 (20/20) ni s korekcijom (12,49).

U rijetkim slučajevima, kada se radi o akutnom rožničnom hidropsu, rijetkoj komplikaciji keratokonusa u kojoj dolazi do naglog razvoja rožničkog edema nastalog zbog ruptуре Descemetove membrane, pacijenti mogu imati simptome naglog pogoršanja i zamagljenja vida te boli u zahvaćenom oku (12).

3.5.2. Klinički znakovi

Klinički znakovi, kao i simptomi, ovisno o stadiju bolesti, variraju u svojoj pojavnosti i intenzitetu. U subkliničkoj fazi, klinički znakovi keratokonusa uključuju asimetrično razmješteni prednji i stražnji rožnični apeks, stanjenje rožnice te gubitak njenog volumena (4). Progresijom bolesti javljaju se karakteristični klinički znakovi poput stožastog izbočenja rožnice, ožiljaka na rožnici, Fleischerovog prstena, povećanih rožničnih živaca, povećanog intenziteta kornealnog endotelnog refleksa, Vogtovih strija, Munsonovog znaka, Rizzutijevog znaka, Charleauxovog znaka te nepravilnog refleksa škara (12).

Fleischerov prsten predstavlja akumulaciju željeza u bazalnom dijelu epitela i na kliničkom pregledu izgleda kao žutosmeđi do crvenosmeđi prsten oko baze stožastog izbočenja. Vogtove strije fine su paralelne linije u stromi i Descemetovoj membrani koje mogu privremeno nestati ukoliko se izvana pritisne očna jabučica tijekom pregleda procijepnoj svjetiljci. Munsonov znak označava protruziju donje vjeđe u obliku slova „V“ tijekom pogleda prema dolje zbog pritiska stožastog rožničkog izbočenja. Rizzutijev znak definiran je ostrim fokusom svjetlosnog snopa s nazalne strane limbusa rožnice, kada se oko osvijetli izvorom svjetla s temporalne strane. Charleauxov je znak

pojava tamnog refleksa u području stožastog izbočenja kada se osvijetli rožnica u pacijenata s dilatiranom zjenicom (lat. *pupilla*) (12).

3.6 Dijagnostika

Što ranije dijagnosticiranje keratokonusa povezuje se s boljim ishodima bolesti, ali izazov predstavlja dijagnoza ranijih, subkliničkih stadija bolesti, prije razvoja svih prominentnih kliničkih znakova. Dijagnoza keratokonusa zasniva se na anamnezi te kliničkom pregledu, koji uključuje ispitivanje vidne oštine, pregled na biomikroskopu ili procijepnoj svjetiljci, pahimetriju te, metode kornealne topografije i tomografije. Također, razvijaju se nove tehnologije, temeljene na umjetnoj inteligenciji, koje će biti od značajne pomoći u dijagnostici keratokonusa u budućnosti.

3.6.1. Ispitivanje vidne oštine

Ispitivanje vidne oštine može biti subjektivna ili objektivna metoda. U objektivne metode određivanja refrakcije spadaju skijaskopija i kompjuterizirana refraktometrija. Subjektivna, češće korištena metoda je ona u kojoj se koristimo optotipovima kako bismo odredili vrijednost refrakcijske greške (1).

Kod keratokonusa najčešći je nalaz kratkovidnost (miopija) te iregularni astigmatizam. U početnim stadijima bolesti, uz te refrakcijske greške moguće je, pomoću konkavnih (za kratkovidnost) i cilindričnih leća (za astigmatizam), postići zadovoljavajuću razinu vidne oštine. U kasnijim stadijima to nije moguće postići, ponajviše zbog sve izraženijeg iregularnog astigmatizma (12).

Skijaskopijom u midrijazi može se, čak i u ranim stadijima bolesti, primijetiti nepravilan refleks škara (12).

3.6.2. Pregled na biomikroskopu (procijepnoj svjetiljci) (1,18,50)

Pregledom na biomikroskopu u ranim stadijima keratokonusa ne moraju se primijetiti nikakve promjene rožnice, osim, u određenom postotku slučajeva, Fleischerov prsten te ponekad i jače izraženi živci rožnice. Međutim, u kasnijim stadijima bolesti dolazi do

pojave karakterističnog ekscentričnog stožastog izbočenja rožnice. Uz to, vanjskim pritiskom na očni bulbus prilikom biomikroskopiranja mogu se uočiti Vogtove strije.

3.6.3. Pahimetrija

Pahimetrija je pretraga kojom se determinira debljina rožnice te je važna u dijagnostici keratokonusa, s obzirom da progresija bolesti dovodi do značajnog stanjenja debljine rožnice. Debljina rožnice može se mjeriti kontaktnim putem, primjerice ultrazvučnom pahimetrijskom metodom ili nekontaktnim metodama, primjerice uređajem za optičku koherentnu tomografiju (OCT uređaj), ili pomoću Orbscan ili Pentacam tehnologije (18,51).

Zdrava rožnica obično ima centralnu debljinu između 500 i 600 μm , a progresijom keratokonusa ta debljina se smanjuje, tako da inicijalno debljina i dalje bude iznad 400 μm , međutim, u uznapredovalim stadijima bolesti, debljina rožnice može se smanjiti i na manje od 200 μm (17).

3.6.4. Kornealna topografija

Kornealna topografija dijagnostička je metoda koja proučava površinu rožnice, njenu zakrivljenost, oblik i nepravilnosti, a bazirana je na analiziranju prikaza rožničnih refleksija Placidovih diskova. Ova metoda smatra se značajnom u ranoj dijagnostici keratokonusa i omogućuje pouzdanu, preciznu i simultanu procjenu stupnja zakrivljenosti površine rožnice mjerenog na više različitih mjesta na samoj rožnici. Ovom metodom moguće je detektirati bilo koji tip nepravilnosti koji postoji na površini rožnice (18,52).

Ova metoda stvara topografske mape površine rožnice, prikazane u različitim bojama. Površine rožnica dijele se u tri topografske grupe:

- Grupa I – simetrični uzorci, uključujući kružne, ovalne te uzorke oblika simetrične leptir-mašne.
- Grupa II – svi drugi asimetrični uzorci, osim uzorka oblika asimetrične leptir-mašne s neusklađenim hemi-meridijanima.

- Grupa III – uzorak oblika asimetrične leptir-mašne s neusklađenim hemimeridijanima; ovaj uzorak izuzetno je rijedak u populaciji bez keratokonusa ili drugih bolesti oka, međutim, uobičajen je nalaz u pacijenata s keratokonusom (53).

3.6.5. Kornealna tomografija (52)

Kornealna tomografija dijagnostička je metoda koja evaluira prednju, ali i stražnju površinu rožnice te eventualne promjene ili elevacije na njima, a uz to radi i pahimetrijska mjerenja pa se kombinacijom tih odlika ove metode značajno povećava senzitivnost i specifičnost u detektiranju rožničnih ektazija. Tehnologije koje se koriste u kornealnoj tomografiji jesu Scheimpflug, scanning slit, OCT i SS-OCT tehnologije.

Kornealna tomografija smatra se ključnom u ranoj dijagnostici keratokonusa i otkrivanju pretkliničkih stadija bolesti, kada klinički znakovi nisu vidljivi pregledom na biomikroskopu. Ranim dijagnosticiranjem keratokonusa također se povećava uspješnost terapijskog križnog umrežavanja (*cross-linking*) kolagena rožnice, jer se njegova najveća učinkovitost dostiže kad se zahvat napravi u ranim stadijima bolesti.

3.6.6. Umjetna inteligencija (4)

Proteklih se godina sve više resursa ulaže u razvoj i usavršavanje *artificial intelligence* (AI)-asistiranih metoda dijagnostike keratokonusa. Te nove metode koriste *machine* i *deep learning* algoritme koji, na temelju dostupnih parametara, diferenciraju keratokonusne od zdravih rožnica s visokim stupnjem specifičnosti i senzitivnosti, a osobito se važnim smatra potencijal za dijagnosticiranje subkliničkog (franc. *forme fruste*) keratokonusa. U budućnosti će se longitudinalni rožnični podaci koristiti za treniranje novih AI-algoritama koji će moći pomoći u predikciji progresije bolesti.

3.6.7. Diferencijalna dijagnoza

Diferencijalna dijagnoza keratokonusa uključuje druge kornealne ektatične distrofije i bolesti koje dovode do smanjenja debljine rožnice, poput pelucidne marginalne degeneracije, Terrienove marginalne degeneracije ili keratoglobusa. Posttraumatska ili

poslijeoperacijska rožnična ektazija (nakon zahvata refrakcijske kirurgije ili operacije katarakte) također spada u diferencijalnu dijagnozu keratokonusa (1,12).

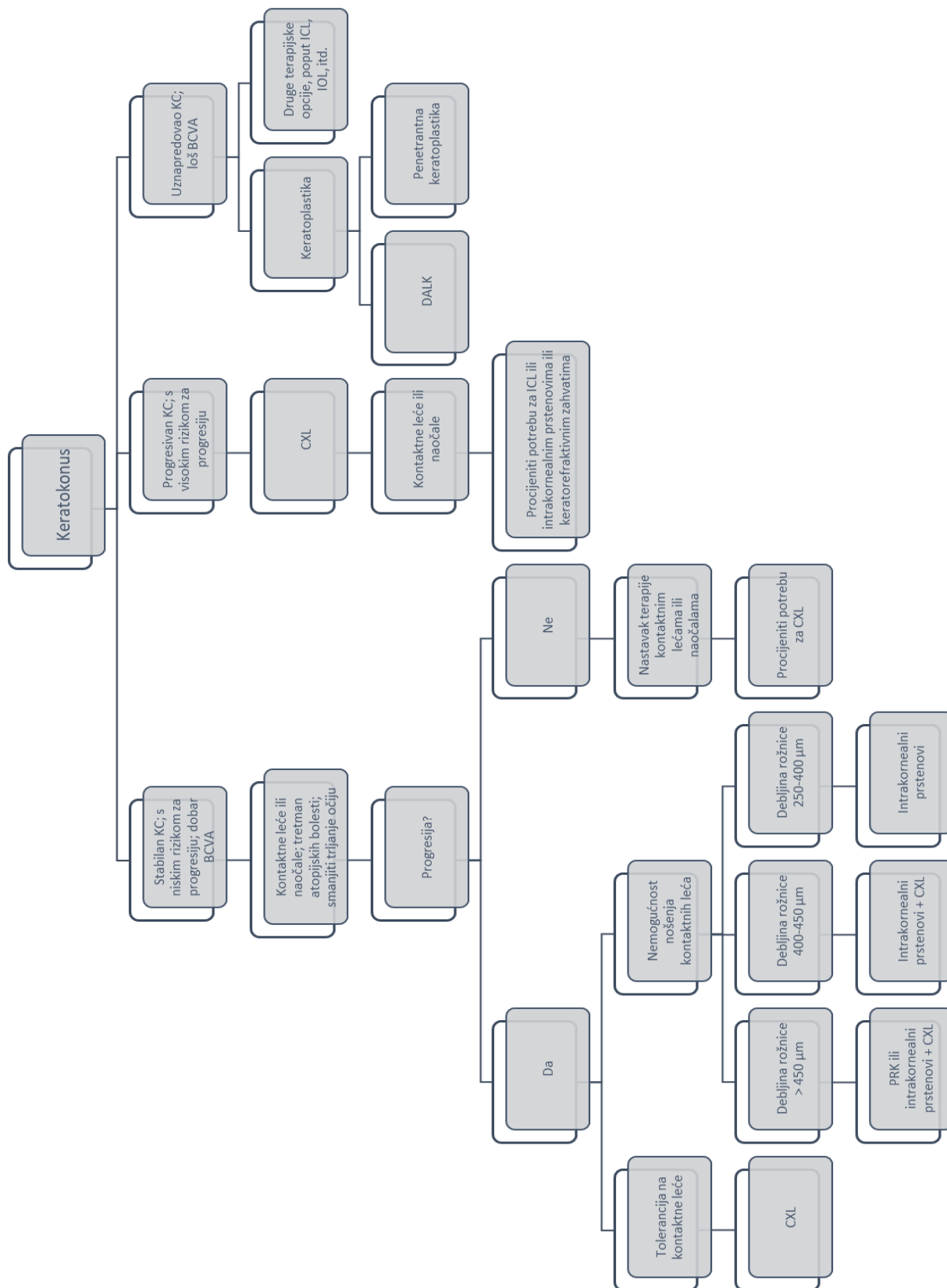
Osobito je važno diferencirati keratokonus od keratoglobusa, jer su kontaktne leće, koje su često početna metoda u terapijskom algoritmu keratokonusa, kontraindicirane u keratoglobusu, zato što i minimalna trauma može dovesti do perforacije bulbusa (1).

3.7. Liječenje

Liječenje keratokonusa temelji se na različitim metodama, a na odluku o izboru pojedine metode utječu stadij bolesti prilikom dijagnosticiranja iste, zatim, stadij progresije bolesti, subjektivne smetnje pacijenta te objektivni stupanj pogoršanja vidne oštine.

Metode tretmana keratokonusa obuhvaćaju: korekciju naočalama ili kontaktnim lećama, fotorefraktivnu keratektomiju, terapiju intrakornealnim prstenovima ili intraokularnim lećama, križno umrežavanje kolagena rožnice te keratoplastiku.

Uz te metode liječenja jako je bitno liječiti atopijske bolesti te je od osobite važnosti prestanak trljanja očiju, zato što su i atopijske bolesti, a osobito trljanje očiju faktori rizika povezani s nastankom i progresijom keratokonusa (4,6).



Slika 1. Prikaz terapijskog algoritma za keratokonus (6,18,54)

3.7.1. Korekcija naočalama (54)

U početnim stadijima bolesti, korekcija naočalama je adekvatna u pacijenata koji imaju vidnu oštrinu 0,5 ili bolju, međutim, zbog iregularnog astigmatizma, kontaktne leće obično pružaju bolju vidnu korekciju.

3.7.2. Korekcija kontaktnim lećama (18)

Kontaktne leće predstavljaju prvu terapijsku stepenicu u 90% pacijenata s nepravilnostima rožnične površine. Postoje različite vrste kontaktnih leća koje se koriste u terapiji keratokonusa: meke, polutvrde plinopropusne, hibridne te skleralne kontaktne leće i *piggyback* lećni sistem. Da bi kontaktne leće funkcionirale pravilno, odnosno precizno ispravljale refrakcijske greške, osobito u keratokonusu, ključan je *fitting* leće, odnosno proces određivanja koja optička jakost te koja vrsta leća najbolje odgovaraju pojedinom pacijentu u datom trenutku.

3.7.2.1. Meke kontaktne leće (18)

Meke kontaktne leće indicirane su u početnim stadijima keratokonusa, dok je najbolja korigirana vidna oštrina 1,0 ili blago snižena, a ostali simptomi nisu teški. Kada se odabiru meke kontaktne leće u terapiji keratokonusa, obično se koriste torične meke leće, koje kompenziraju astigmatizam nastao zbog keratokonusa. Meke kontaktne leće su udobne i daju zadovoljavajuću vidnu oštrinu ukoliko je keratokonusno stožasto izbočenje locirano blizu linije vida te ukoliko samo izbočenje nije previše strmo.

3.7.2.2. Polutvrde plinopropusne leće (engl. *rigid gas permeable* [RGP] leće) (18)

Polutvrde plinopropusne leće terapijska su metoda u pacijenata s iregularnom topografijom rožnice te više aberacija, primjerice, u slučajevima kada *fitting* mekih kontaktnih leća nije moguć, jer njihova fleksibilnost ne može u dovoljnoj mjeri maskirati nepravilnosti rožnice. RPG leće stvaraju savršenu prednju optičku površinu bez aberacija jer se nepravilnosti rožnice kompenziraju stvaranjem suznog filma između stražnje površine leće i prednje površine rožnice. *Fitting* RPG leća zahtijeva pravilan

odnos između leće i rožnice te kvalitetan suzni film i dobar suzni sustav kako bi se omogućilo uspješno prijanjanje leće te zadovoljavajuća vidna oštrina.

Mana RPG leća jest činjenica da se određeni pacijenti ne mogu naviknuti na nošenje tog tipa leća pa su stoga stvoreni alternativni tipovi leća koji omogućuju veću toleranciju i udobnost nošenja, bez žrtvovanja dobre vidne oštine – to su hibridne leće, skleralne leće te *piggyback* lećni sistem.

3.7.2.3. Hibridne leće (18)

Hibridne leće kombinacija su plinopropusne polutvrde centralne zone te perifernog hidrofilnog mekanog prstena, a na taj način kombiniraju prednosti RGP leća (korekcija iregularnog astigmatizma s vrlo dobrom vidnom oštrinom) i mekih leća (veća stabilnost, udobnost i tolerancija).

3.7.2.4. Skleralne leće (18)

Skleralne su leće dizajnirane tako da, umjesto da leže na rožnici, poput drugih vrsta leća, leže na bjeloočnici. Zbog svog oblika i šireg promjera od ostalih leća, imaju mogućnost omotati se oko rožnice, bez dodirivanja stožastog izbočenja, ostavljajući suzni spremnik između površine oka i same leće. To rezultira u poboljšanju vidne oštine, čak i u slučaju postojanja velikih područja nepravilnosti rožnice. Uz to, povećana je i udobnost prilikom nošenja, ne samo zbog smanjene iritacije, jer leća ne dodiruje rožnicu, već i zbog toga što suzni spremnik pomaže hidratizirati oko, što može biti i terapijska prednost kod pacijenata koji pate i od sindroma suhog oka.

3.7.2.5. *Piggyback* lećni sistem (18)

Piggyback lećni sistem sastoji se od meke silikon hidrogel leće koja je umetnuta između RPG leće i rožnice te na taj način poboljšavaju toleranciju i udobnost nošenja leća u nekim slučajevima keratokonusa. Iako postoje očite prednosti, ovaj sistem predstavlja izazov u *fittingu* kako bi se dobio efektivni rezultat, odnosno poboljšala vidna oštrina zbog problema u stabilnosti i interakciji između leća, a također postoje i ograničenja u obliku nemogućnosti cjelodnevnog nošenja leća te, zbog korištenja

dvaju tipova leća i, samim time, dvaju različitih sistema čišćenja leća, povećani su troškovi za pacijenta.

3.7.3. Fotorefraktivna keratektomija (PRK)

Fotorefraktivna keratektomija metoda je koja pomaže u korekciji keratokonusa na način da se zaglađivanjem površine rožnice olakša korekcija keratokonusa kontaktnim lećama, ali i naočalama, a uz to se smanjuje i stupanj kratkovidnosti i iregularnog astigmatizma (55).

Zahvat se uobičajeno izvodi u lokalnoj anesteziji i pod kontrolom automatizirane topografije (engl. *topography-guided photorefractive keratectomy* [TG-PRK]). S obzirom na to da se ovom metodom rožnica oblikuje i stanjuje laserskim djelovanjem, od izuzetne je važnosti utvrditi debljinu rožnice, poglavito njenog centralnog dijela (55).

Pacijenti u početnim stadijima keratokonusa, koji ne mogu nositi kontaktne leće, ali imaju progresiju bolesti, a uz to imaju i centralnu debljinu rožnice veću od 450 μm preoperativno ili im je procijenjena postoperativna debljina rožnice veća od 400 μm (u nekim slučajevima toleriraju se i niže vrijednosti), mogu biti razmatrani kao kandidati za TG-PRK uz koju se uobičajeno izvodi i križno umrežavanje rožničnog kolagena (CXL). Istraživanja su pokazala da izvođenje zahvata TG-PRK i CXL u istom aktu ostvaruje superiornije rezultate, u odnosu na susljedno izvođenje tih zahvata. Važnost kombinacije ovih metoda temelji se u činjenici da TG-PRK olakšava korekciju keratokonusa kontaktnim lećama i naočalama, smanjujući distorziju vida uzrokovanu keratokonusnim promjenama, dok CXL značajno usporava ili zaustavlja progresiju bolesti (56).

3.7.4. Intrakornealni prstenovi

Intrakornealni prstenovi jedna su od metoda korekcije umjerenih progresivnih do uznapredovalih stadija keratokonusa. To su zapravo 2 sintetička poluprstenasta segmentna implantata koji dolaze u paru, ugrađuju se u stromu rožnice te mogu reducirati nagib i zakošenost stožastog izbočenja rožnice, a time smanjuju iregularni astigmatizam te potencijalno poboljšavaju vidnu oštrinu. Implantacija intrastromalnih kornealnih prstenastih segmenata (ICRS) često se kombinira s CXL-om kako bi se

postigao bolji rezultat, međutim, potrebna je dovoljna debljina rožnice kako bi se zahvati mogli sigurno izvesti (55).

ICRS imaju različite debljine, od 150 do 350 μm , a o izboru veličine segmenata ovisi i kolika je minimalna debljina rožnice kao osnovni sigurnosni kriterij za uspješno izvođenje operacije. Primjerice, za sigurnu implantaciju segmenata predložene debljine 150 μm , debljina rožnice mora biti minimalno 250 μm , odnosno omjer debljine segmenta i minimalne debljine rožnice mora biti između 60 i 70%. Ukoliko se implantacija ICRS kombinira s CXL-om, sigurnosni limit minimalne debljine rožnice se povećava na minimalno 400 μm ili više (18).

Sam zahvat, nakon temeljite preoperativne obrade, izvodi se u lokalnoj anesteziji, a segmenti se implantiraju u kanal, koji se pomoću femtolasera stvara s maksimalnom dubinom samog kanala od 2/3 ukupne debljine rožnice na mjestu implantacije segmenata (18,55).

Kombinacija implantacije ICRS i CXL-a dovodi do stabilizacije bolesti, bolje korekcije vida lećama te poboljšane vidne oštine (55).

3.7.5. Intraokularne leće (IOL)

Implantacija intraokularnih leća rjeđe je primjenjivana metoda u oporavku vidne oštine bolesnika s keratokonusom, osobito onih koji imaju nemogućnost nošenja kontaktnih leća, a imaju umjeren do jak, ali stabilan keratokonus. Implantacija IOL može se izvoditi bez ekstrakcije prirodne leće (fakične leće) ili se izvodi zajedno s ekstrakcijom leće, obično kod starijih pacijenata, te dovodi do ispravljanja iregularnog astigmatizma i miopije te poboljšanja funkcije vida (57–60).

Prednosti implantacije fakičnih leća uključuju očuvanje akomodacije, stabilnost i neovisnost u odnosu na morfologiju rožnice, a negativni efekti su ubrzani gubitak endotelних stanica, ubrzani razvoj katarakte, ovalizacija pupile, rotacija leće te, u izoliranim slučajima, ablacija retine (18).

3.7.6. Križno umrežavanje (*cross-linking*) kolagena rožnice

Križno umrežavanje (*cross-linking*), ili CXL, termin je koji opisuje formaciju kemijskih mostova nakon kemijske reakcije između proteina i drugih molekula. Ti kemijski mostovi mogu se formirati kemijskim reakcijama iniciranim toplinom, pritiskom ili radijacijom na taj način da se mijenjaju fizičke osobine tog biološkog materijala. Taj proces se pojavljuje i prirodno u ljudskom tijelu u procesu starenja ili u pacijenata s diabetes mellitusom, kada molekularne promjene u proteinima i tkivima dovode do gubitka elasticiteta i čvrstoće (18). Upotreba CXL rožničnog kolagena kao metode liječenja keratokonusa započela je nakon zapažanja da pacijenti s diabetes mellitusom nemaju progresiju ektazija rožnice (61).

Osnovno načelo križnog umrežavanja je uporaba fotosenzitivne tvari (0,1% riboflavina [vitamina B2] s ili bez 20% dekstrana) koja se nanosi topikalno na površinu rožnice i njene stimulacije ultraljubičastim svjetlom tipa A (UVA) valne duljine 370 nm (62). Riboflavin je učinkovit fotoaktivator s karakterističnom UV osjetljivošću, jer, kada apsorbira UV svjetlost, pobuđuje se i dostiže stanje koje mu omogućuje interakciju s molekularnim kisikom stvarajući atomski kisik. Fotooksidacija dovodi do posljedičnog nastajanja intermedijarnih radikala koji tvore reaktivne kisikove vrste, kao što su superoksidni anion, hidroksilni radikal i vodikov peroksid. 20%-tni dekstran omogućuje osmolarnu stabilizaciju i održavanje debljine rožnice tijekom postupka. Nakon primjene UVA svjetla dolazi do fotopolimerizacije strome rožnice uslijed fotooksidacije te otpuštanja molekularnog kisika i slobodnih radikala koji omogućuju stvaranje novih kovalentnih veza unutar kolagenih vlakana, što omogućuje umrežavanje rožnice (18).

Uspješno proveden CXL zahvat dovodi do povećane biomehaničke stabilnosti i čvrstoće rožnice, što obično rezultira smanjenom brzinom ili potpunim zaustavljanjem progresije keratokonusa (4).

Kako bi se sigurno mogao provesti ovaj zahvat, dob pacijenta treba biti manja od 35 godina, debljina rožnice centralno ne bi trebala biti ispod 400 μm , a vidna oštrina treba biti manja od 0,8. Teži oblik sindroma suhog oka, zamućenje središnjeg dijela rožnice te trudnoća i dojenje spadaju u kontraindikacije za obavljanje zahvata (18).

3.7.7. Keratoplastika (4,6,55)

Keratoplastika ili presađivanje roŹnice operativni je zahvat kojim se presađivanjem odgovarajućih dijelova zdravoga roŹniĉnoga tkiva zamjenjuju oboljeli dijelovi roŹnice.

U bolesnika s uznapredovalim keratokonusom, kada su prisutna znaĉajna oštećenja i oŹiljne promjene roŹnice, a ostale mogućnosti lijećenja bolesti ne mogu dovoljno poboljšati vidnu oŹtrinu, potrebno je napraviti keratoplastiku – lamelarnu (slojevitu) ili penetrantnu (keratoplastiku pune debljine), ovisno o tome koliki je opseg oštećenja roŹnice.

Penetrantna keratoplastika (PKP), koja se sastoji od uklanjanja cijele debljine roŹnice i zamjene donorskim tkivom, jedna je od najĉešće korištenih kirurških tehnika za uznapredovali keratokonus koji se ne može uspješno kontrolirati kontaktnim lećama, tako da se 10 do 20% pacijenata s keratokonusom prije ili kasnije podvrgavaju PKP.

Duboka prednja lamelarna keratoplastika (DALK) kirurška je tehnika koja omogućuje zamjenu bolesne strome primatelja sa stromom roŹnice donora, dok se endotel roŹnice primatelja i Descemetova membrana zadržavaju. Ova tehnika čuva cjelovitost oka, dopuštajući ranije uklanjanje konaca i bržu vizualnu rehabilitaciju zbog bržeg oporavka rane i, posljediĉno, manje problema vezanih uz cijeljenje rane.

S obzirom na veliku varijabilnost dizajna razliĉitih studija koje su uspoređivale poslijeoperacijske rezultate vidne oŹtrine nakon PKP-a i DALK-a, nije moguće sa sigurnošću utvrditi superiornost jedne u odnosu na drugu metodu (63); međutim, zasigurno je utvrđeno postojanje povećanog rizika od gubitka endotelnih stanica i odbacivanja presatka s PKP metodom u usporedbi s DALK-om (64).

3.8. Prognoza (12,65)

Jednom dijagnosticiran, uobiĉajeno između 20. i 30. godina Źivota pacijenta, keratonokus može progredirati na razliĉite naĉine. Najĉešće, keratokonus poĉinje blagim iregularnim astigmatizmom i kratkovidnošću, a stupanj progresije teŹine kliniĉke slike razlikuje se od pacijenta do pacijenta. Nasreću, keratokonus ne dovodi do sljepoće.

Pravodobnim terapijskim metodama moguće je poboljšati refrakciju te usporiti ili zaustaviti progresiju bolesti, za što je danas osobito bitna metoda križnog povezivanja rožničnog kolagena. Otprilike 10% pacijenata ima oblik keratokonusa koji progredira do te mjere da je jedina terapijska opcija u tim slučajevima kornealna transplantacija (keratoplastika).

4. ZAKLJUČAK

Keratokonus je bolest čija su dijagnostika i terapijski okviri značajno napredovali posljednjih godina, međutim, etiologija bolesti i dalje ostaje nepoznata.

Razvoj novih tehnologija i njihova implementacija u dijagnostički algoritam, uz već postojeće metode, daje nadu za još ranije dijagnosticiranje keratokonusa, a mogućnost točnije procjene progresije keratokonusa omogućit će bolji terapijski ishod.

Usavršavanjem postojećih metoda liječenja, optimizirat će se terapija keratokonusa u svim stadijima bolesti, a pacijentima donijeti povećanje kvalitete života.

5. ZAHVALA

Zahvaljujem se svojoj mentorici dr. sc. Sanji Masnec na savjetima i stručnoj pomoći prilikom pisanja ovog diplomskog rada.

Zahvaljujem se svojim prijateljima na prijateljstvu i podršci, zatim se zahvaljujem svojoj obitelji na svemu što su mi omogućili, a posebno se zahvaljujem svojoj baki Anđelki na inspiraciji za život.

6. LITERATURA

1. Cerovski B, Barišić Kutija M, Jukić T, Juratovac Z, Juri Mandić J, Kalauz M, i sur. Oftalmologija i optometrija. Cerovski B, ur. Zagreb: Stega tisak; 2015.
2. Mas Tur V, MacGregor C, Jayaswal R, O'Brart D, Maycock N. A review of keratoconus: Diagnosis, pathophysiology, and genetics. *Surv Ophthalmol.* 2017 Nov-Dec;62(6):770-783. doi: 10.1016/j.survophthal.2017.06.009. Epub 2017 Jul 6. PMID: 28688894.
3. Krachmer JH, Feder RS, Belin MW. Keratoconus and related noninflammatory corneal thinning disorders. *Surv Ophthalmol.* 1984 Jan-Feb;28(4):293-322. doi: 10.1016/0039-6257(84)90094-8. PMID: 6230745.
4. Santodomingo-Rubido J, Carracedo G, Suzaki A, Villa-Collar C, Vincent SJ, Wolffsohn JS. Keratoconus: An updated review. *Cont Lens Anterior Eye.* 2022 Jun;45(3):101559. doi: 10.1016/j.clae.2021.101559. Epub 2022 Jan 4. PMID: 34991971.
5. Grzybowski A, McGhee CN. The early history of keratoconus prior to Nottingham's landmark 1854 treatise on conical cornea: a review. *Clin Exp Optom.* 2013 Mar;96(2):140-5. doi: 10.1111/cxo.12035. Epub 2013 Feb 18. PMID: 23414219.
6. McGhee CN, Kim BZ, Wilson PJ. Contemporary Treatment Paradigms in Keratoconus. *Cornea.* 2015 Oct;34 Suppl 10:S16-23. doi: 10.1097/ICO.0000000000000504. PMID: 26114829.
7. Cornea Function, Definition & Anatomy | Body Maps [Internet]. [cited 2023 May 17]. Available from: <https://www.healthline.com/human-body-maps/cornea#1>
8. Rožnica – oblik, građa, svojstva, funkcija i najčešće bolesti | Optometrija.net [Internet]. [cited 2023 May 17]. Available from: <https://www.optometrija.net/anatomija-oka/roznica/>
9. DelMonte DW, Kim T. Anatomy and physiology of the cornea. *J Cataract Refract Surg.* 2011 Mar;37(3):588-98. doi: 10.1016/j.jcrs.2010.12.037. PMID: 21333881.
10. Watsky MA, McDermott ML, Edelhauser HF. In vitro corneal endothelial permeability in rabbit and human: the effects of age, cataract surgery and

- diabetes. *Exp Eye Res.* 1989 Nov;49(5):751-67. doi: 10.1016/s0014-4835(89)80036-3. PMID: 2591492.
11. Volatier TLA, Figueiredo FC, Connon CJ. Keratoconus at a Molecular Level: A Review. *Anat Rec (Hoboken).* 2020 Jun;303(6):1680-1688. doi: 10.1002/ar.24090. Epub 2019 Mar 5. PMID: 30768862.
 12. Sanja Masnec Olujić (2012). Etiology and Clinical Presentation of Astigmatism, *Advances in Ophthalmology*, Dr Shimon Rumelt (Ed.), ISBN: 978-953-51-0248-9, InTech, Available from: <http://www.intechopen.com/books/advances-in-ophthalmology/astigmatism>
 13. Gomes JA, Tan D, Rapuano CJ, Belin MW, Ambrósio R Jr, Guell JL, i sur.; Group of Panelists for the Global Delphi Panel of Keratoconus and Ectatic Diseases. Global consensus on keratoconus and ectatic diseases. *Cornea.* 2015 Apr;34(4):359-69. doi: 10.1097/ICO.0000000000000408. PMID: 25738235.
 14. Perry HD, Buxton JN, Fine BS. Round and oval cones in keratoconus. *Ophthalmology.* 1980 Sep;87(9):905-9. doi: 10.1016/s0161-6420(80)35145-2. PMID: 7413154.
 15. Vega Estrada, A., Sanz Díez, P., Alió, J.L. (2017). Keratoconus Grading and Its Therapeutic Implications. In: Alió, J. (eds) *Keratoconus. Essentials in Ophthalmology.* Springer, Cham. doi: 10.1007/978-3-319-43881-8_15
 16. Rabinowitz YS. Keratoconus. *Surv Ophthalmol.* 1998 Jan-Feb;42(4):297-319. doi: 10.1016/s0039-6257(97)00119-7. PMID: 9493273.
 17. Amsler M. Kératocône classique et kératocône fruste; arguments unitaires [Classic keratocene and crude keratocene; Unitary arguments]. *Ophthalmologica.* 1946 Feb-Mar;111(2-3):96-101. French. doi: 10.1159/000300309. PMID: 20275788.
 18. Peña-García P, Sanz-Díez P, Durán-García ML. Keratoconus Management Guidelines. *Int J Keratoconus Ectatic Corneal Dis.* 2015 Apr;4(1):1–39.
 19. Alió JL, Shabayek MH. Corneal higher order aberrations: a method to grade keratoconus. *J Refract Surg.* 2006 Jun;22(6):539-45. doi: 10.3928/1081-597X-20060601-05. PMID: 16805116.
 20. McMahon TT, Szczotka-Flynn L, Barr JT, Anderson RJ, Slaughter ME, Lass JH, i sur.; CLEK Study Group. A new method for grading the severity of keratoconus: the Keratoconus Severity Score (KSS). *Cornea.* 2006

Aug;25(7):794-800. doi: 10.1097/01.ico.0000226359.26678.d1. PMID: 17068456.

21. Alió JL, Piñero DP, Alesón A, Teus MA, Barraquer RI, Murta J, i sur. Keratoconus-integrated characterization considering anterior corneal aberrations, internal astigmatism, and corneal biomechanics. *J Cataract Refract Surg.* 2011 Mar;37(3):552-68. doi: 10.1016/j.jcrs.2010.10.046. PMID: 21333878.
22. Belin MW, Kundu G, Shetty N, Gupta K, Mullick R, Thakur P. ABCD: A new classification for keratoconus. *Indian J Ophthalmol.* 2020 Dec;68(12):2831-2834. doi: 10.4103/ijo.IJO_2078_20. PMID: 33229658; PMCID: PMC7856970.
23. Spronk I, Korevaar JC, Poos R, Davids R, Hilderink H, Schellevis FG, i sur. Calculating incidence rates and prevalence proportions: not as simple as it seems. *BMC Public Health.* 2019 May 6;19(1):512. doi: 10.1186/s12889-019-6820-3. PMID: 31060532; PMCID: PMC6501456.
24. Bak-Nielsen S, Ramlau-Hansen CH, Ivarsen A, Plana-Ripoll O, Hjortdal J. Incidence and prevalence of keratoconus in Denmark - an update. *Acta Ophthalmol.* 2019 Dec;97(8):752-755. doi: 10.1111/aos.14082. Epub 2019 Apr 9. PMID: 30964230.
25. Ziaei H, Jafarinasab MR, Javadi MA, Karimian F, Poorsalman H, Mahdavi M, i sur. Epidemiology of keratoconus in an Iranian population. *Cornea.* 2012 Sep;31(9):1044-7. doi: 10.1097/ICO.0b013e31823f8d3c. PMID: 22710491.
26. Hashemi H, Beiranvand A, Khabazkhoob M, Asgari S, Emamian MH, Shariati M, i sur. Prevalence of keratoconus in a population-based study in Shahroud. *Cornea.* 2013 Nov;32(11):1441-5. doi: 10.1097/ICO.0b013e3182a0d014. PMID: 24042484.
27. Hashemi H, Khabazkhoob M, Fotouhi A. Topographic Keratoconus is not Rare in an Iranian population: the Tehran Eye Study. *Ophthalmic Epidemiol.* 2013 Dec;20(6):385-91. doi: 10.3109/09286586.2013.848458. Epub 2013 Oct 29. PMID: 24168025.
28. Hashemi H, Khabazkhoob M, Yazdani N, Ostadimoghaddam H, Norouzirad R, Amanzadeh K, i sur. The prevalence of keratoconus in a young population in Mashhad, Iran. *Ophthalmic Physiol Opt.* 2014 Sep;34(5):519-27. doi: 10.1111/opo.12147. Epub 2014 Aug 11. PMID: 25131846.

29. Flockerzi E, Xanthopoulou K, Goebels SC, Zemova E, Razafimino S, Hamon L, i sur. Keratoconus staging by decades: a baseline ABCD classification of 1000 patients in the Homburg Keratoconus Center. *Br J Ophthalmol*. 2021 Aug;105(8):1069-1075. doi: 10.1136/bjophthalmol-2020-316789. Epub 2020 Aug 23. PMID: 32830125.
30. Hwang S, Lim DH, Chung TY. Prevalence and Incidence of Keratoconus in South Korea: A Nationwide Population-based Study. *Am J Ophthalmol*. 2018 Aug;192:56-64. doi: 10.1016/j.ajo.2018.04.027. Epub 2018 May 8. PMID: 29750946.
31. Gordon-Shaag A, Millodot M, Shneur E, Liu Y. The genetic and environmental factors for keratoconus. *Biomed Res Int*. 2015;2015:795738. doi: 10.1155/2015/795738. Epub 2015 May 17. PMID: 26075261; PMCID: PMC4449900.
32. Mathan JJ, Gokul A, Simkin SK, Meyer JJ, Patel DV, McGhee CNJ. Topographic screening reveals keratoconus to be extremely common in Down syndrome. *Clin Exp Ophthalmol*. 2020 Dec;48(9):1160-1167. doi: 10.1111/ceo.13852. Epub 2020 Sep 8. PMID: 32876978.
33. Robertson I. Keratoconus and the Ehlers-Danlos syndrome: a new aspect of keratoconus. *Med J Aust*. 1975 May 3;1(18):571-3. doi: 10.5694/j.1326-5377.1975.tb111590.x. PMID: 1143149.
34. Tuft SJ, Hassan H, George S, Frazer DG, Willoughby CE, Liskova P. Keratoconus in 18 pairs of twins. *Acta Ophthalmol*. 2012 Sep;90(6):e482-6. doi: 10.1111/j.1755-3768.2012.02448.x. Epub 2012 Jun 8. PMID: 22682160.
35. Rabinowitz YS, Galvis V, Tello A, Rueda D, García JD. Genetics vs chronic corneal mechanical trauma in the etiology of keratoconus. *Exp Eye Res*. 2021 Jan;202:108328. doi: 10.1016/j.exer.2020.108328. Epub 2020 Oct 24. PMID: 33172608.
36. Lapeyre G, Fournie P, Vernet R, Roseng S, Malecaze F, Bouzigon E, i sur. Keratoconus Prevalence in Families: A French Study. *Cornea*. 2020 Dec;39(12):1473-1479. doi: 10.1097/ICO.0000000000002546. PMID: 32969859.
37. Wang Y, Rabinowitz YS, Rotter JI, Yang H. Genetic epidemiological study of keratoconus: evidence for major gene determination. *Am J Med Genet*. 2000 Aug 28;93(5):403-9. PMID: 10951465.

38. Bisceglia L, De Bonis P, Pizzicoli C, Fischetti L, Laborante A, Di Perna M, i sur. Linkage analysis in keratoconus: replication of locus 5q21.2 and identification of other suggestive Loci. *Invest Ophthalmol Vis Sci*. 2009 Mar;50(3):1081-6. doi: 10.1167/iovs.08-2382. Epub 2008 Oct 31. PMID: 18978346.
39. Gonzalez V, McDonnell PJ. Computer-assisted corneal topography in parents of patients with keratoconus. *Arch Ophthalmol*. 1992 Oct;110(10):1413-4. doi: 10.1001/archophth.1992.01080220074024. PMID: 1417540.
40. Kriszt A, Losonczy G, Berta A, Vereb G, Takács L. Segregation analysis suggests that keratoconus is a complex non-mendelian disease. *Acta Ophthalmol*. 2014 Nov;92(7):e562-8. doi: 10.1111/aos.12389. Epub 2014 Mar 16. PMID: 24629050.
41. Loukovitis E, Kozeis N, Gatzoufas Z, Kozei A, Tsoitridou E, Stoila M, i sur. The Proteins of Keratoconus: a Literature Review Exploring Their Contribution to the Pathophysiology of the Disease. *Adv Ther*. 2019 Sep;36(9):2205-2222. doi: 10.1007/s12325-019-01026-0. Epub 2019 Jul 30. PMID: 31363996; PMCID: PMC6822850.
42. Yam GH, Fuest M, Zhou L, Liu YC, Deng L, Chan AS, i sur. Differential epithelial and stromal protein profiles in cone and non-cone regions of keratoconus corneas. *Sci Rep*. 2019 Feb 27;9(1):2965. doi: 10.1038/s41598-019-39182-6. PMID: 30814630; PMCID: PMC6393548.
43. Srivastava OP, Chandrasekaran D, Pfister RR. Molecular changes in selected epithelial proteins in human keratoconus corneas compared to normal corneas. *Mol Vis*. 2006 Dec 20;12:1615-25. PMID: 17200661.
44. Sherwin T, Brookes NH, Loh IP, Poole CA, Clover GM. Cellular incursion into Bowman's membrane in the peripheral cone of the keratoconic cornea. *Exp Eye Res*. 2002 Apr;74(4):473-82. doi: 10.1006/exer.2001.1157. PMID: 12076091.
45. Alkanaa A, Barsotti R, Kirat O, Khan A, Almubrad T, Akhtar S. Collagen fibrils and proteoglycans of peripheral and central stroma of the keratoconus cornea - Ultrastructure and 3D transmission electron tomography. *Sci Rep*. 2019 Dec 27;9(1):19963. doi: 10.1038/s41598-019-56529-1. PMID: 31882786; PMCID: PMC6934547.
46. Götzinger E, Pircher M, Dejaco-Ruhswurm I, Kaminski S, Skorpik C, Hitzenberger CK. Imaging of birefringent properties of keratoconus corneas by

- polarization-sensitive optical coherence tomography. *Invest Ophthalmol Vis Sci.* 2007 Aug;48(8):3551-8. doi: 10.1167/iovs.06-0727. PMID: 17652723.
47. Ferrari G, Rama P. The keratoconus enigma: A review with emphasis on pathogenesis. *Ocul Surf.* 2020 Jul;18(3):363-373. doi: 10.1016/j.jtos.2020.03.006. Epub 2020 Mar 28. PMID: 32234342.
48. Pathology Outlines - Keratoconus [Internet]. [cited 2023 May 22]. Available from: <https://www.pathologyoutlines.com/topic/eyecorneakeratoconus.html>
49. Vazirani J, Basu S. Keratoconus: current perspectives. *Clin Ophthalmol.* 2013;7:2019-30. doi: 10.2147/OPTH.S50119. Epub 2013 Oct 14. PMID: 24143069; PMCID: PMC3798205.
50. Kriszt Á, Losonczy G, Berta A, Takács L. Presence of Fleischer ring and prominent corneal nerves in keratoconus relatives and normal controls. *Int J Ophthalmol.* 2015 Oct 18;8(5):922-7. doi: 10.3980/j.issn.2222-3959.2015.05.12. PMID: 26558202; PMCID: PMC4631017.
51. Pillunat KR, Waibel S, Spoerl E, Herber R, Pillunat LE. Comparison of Central Corneal Thickness Measurements Using Optical and Ultrasound Pachymetry in Glaucoma Patients and Elderly and Young Controls. *J Glaucoma.* 2019 Jun;28(6):540-545. doi: 10.1097/IJG.0000000000001231. PMID: 30855412.
52. Kanclerz P, Khoramnia R, Wang X. Current Developments in Corneal Topography and Tomography. *Diagnostics (Basel).* 2021 Aug 13;11(8):1466. doi: 10.3390/diagnostics11081466. PMID: 34441401; PMCID: PMC8392046.
53. Li X, Rabinowitz YS, Rasheed K, Yang H. Longitudinal study of the normal eyes in unilateral keratoconus patients. *Ophthalmology.* 2004 Mar;111(3):440-6. doi: 10.1016/j.ophtha.2003.06.020. PMID: 15019316.
54. Jhanji V, Sharma N, Vajpayee RB. Management of keratoconus: current scenario. *Br J Ophthalmol.* 2011 Aug;95(8):1044-50. doi: 10.1136/bjo.2010.185868. Epub 2010 Aug 7. PMID: 20693553.
55. Shetty R, Kaweri L, Pahuja N, Nagaraja H, Wadia K, Jayadev C, i sur. Current review and a simplified "five-point management algorithm" for keratoconus. *Indian J Ophthalmol.* 2015 Jan;63(1):46-53. doi: 10.4103/0301-4738.151468. PMID: 25686063; PMCID: PMC4363958.
56. Kanellopoulos AJ. Long term results of a prospective randomized bilateral eye comparison trial of higher fluence, shorter duration ultraviolet A radiation, and riboflavin collagen cross linking for progressive keratoconus. *Clin Ophthalmol.*

- 2012;6:97-101. doi: 10.2147/OPHTH.S27170. Epub 2012 Jan 11. PMID: 22275813; PMCID: PMC3261695.
57. Zvornicanin J, Cabric E, Jusufovic V, Musanovic Z, Zvornicanin E. Use of the toric intraocular lens for keratoconus treatment. *Acta Inform Med*. 2014 Apr;22(2):139-41. doi: 10.5455/aim.2014.22.139-141. PMID: 24825942; PMCID: PMC4008038.
58. CRSTG | Europe Edition | Refractive IOLs in Patients With Keratoconus [Internet]. [cited 2023 May 31]. Available from: <https://crstodayeurope.com/articles/2010-jul/refractive-iols-in-patients-with-keratoconus/>
59. Saw, V. (2019), Phakic intraocular lens implantation in Keratoconus. *Acta Ophthalmol*, 97:. doi: 10.1111/j.1755-3768.2019.8048
60. Visser N, Gast ST, Bauer NJ, Nuijts RM. Cataract surgery with toric intraocular lens implantation in keratoconus: a case report. *Cornea*. 2011 Jun;30(6):720-3. doi: 10.1097/ICO.0b013e31820009d4. PMID: 21562460.
61. Sady C, Khosrof S, Nagaraj R. Advanced Maillard reaction and crosslinking of corneal collagen in diabetes. *Biochem Biophys Res Commun*. 1995 Sep 25;214(3):793-7. doi: 10.1006/bbrc.1995.2356. PMID: 7575546.
62. Sorkin N, Varssano D. Corneal collagen crosslinking: a systematic review. *Ophthalmologica*. 2014;232(1):10-27. doi: 10.1159/000357979. Epub 2014 Apr 17. PMID: 24751584.
63. Shams M, Sharifi A, Akbari Z, Maghsoudlou A, Reza Tajali M. Penetrating Keratoplasty versus Deep Anterior Lamellar Keratoplasty for Keratoconus: A Systematic Review and Meta-analysis. *J Ophthalmic Vis Res*. 2022 Jan 21;17(1):89-107. doi: 10.18502/jovr.v17i1.10174. PMID: 35194500; PMCID: PMC8850853.
64. Keane M, Coster D, Ziaei M, Williams K. Deep anterior lamellar keratoplasty versus penetrating keratoplasty for treating keratoconus. *Cochrane Database Syst Rev*. 2014 Jul 22;(7):CD009700. doi: 10.1002/14651858.CD009700.pub2. PMID: 25055058.
65. Keratoconus - EyeWiki [Internet]. [cited 2023 May 31]. Available from: <https://eyewiki.aao.org/Keratoconus#Prognosis>

ŽIVOTOPIS

Rođen sam 30. listopada 1998. u Splitu. Srednjoškolsko obrazovanje završio sam u III. gimnaziji Split, a 2017. godine upisao Medicinski fakultet u Zagrebu. Tijekom studija bio sam demonstrator iz predmeta Fizika i biofizika te Klinička propedeutika.