

# Bubrežne parenhimske bolesti uzrokovane hematološkim neoplazmama

---

Turk, Lana

Master's thesis / Diplomski rad

2023

Degree Grantor / Ustanova koja je dodijelila akademski / stručni stupanj: **University of Zagreb, School of Medicine / Sveučilište u Zagrebu, Medicinski fakultet**

Permanent link / Trajna poveznica: <https://um.nsk.hr/um:nbn:hr:105:570750>

Rights / Prava: [In copyright](#) / [Zaštićeno autorskim pravom.](#)

Download date / Datum preuzimanja: **2024-07-28**



Repository / Repozitorij:

[Dr Med - University of Zagreb School of Medicine Digital Repository](#)



SVEUČILIŠTE U ZAGREBU

MEDICINSKI FAKULTET

Lana Turk

**Bubrežne parenhimske bolesti uzrokovane hematološkim  
neoplazmama**

Diplomski rad



Zagreb, 2023.

Ovaj diplomski rad izrađen je u Zavodu za nefrologiju i dijalizu Kliničke bolnice Dubrava, pod vodstvom mentora doc. dr. sc. Ivice Horvatića i predan je na ocjenu u akademskoj godini 2022./2023.

Popis i objašnjenje kratica korištenih u radu

AIg – amiloidoza vezana uz imunoglobuline

AOB – akutno oštećenje bubrega

AH – amiloidni teški lanac (engl. amyloid heavy chain)

aHUS – atipični oblik hemolitičko-uremijskog sindroma

AIDS – sindrom stečene imunodeficijencije (engl. acquired immunodeficiency syndrome)

AIN – akutni intersticijski nefritis

AL – amiloidni laki lanac (engl. amyloid light chain)

ANCA – anti-neutrofilna citoplazmatska protutijela (engl. anti-neutrophilic cytoplasmic antibodies)

BJP – Bence-Jones protein

BPGN – brzoprogresivni glomerulonefritis

CALR – kalretikulin

CAR-T – terapija usmjerena na kimerne antigenske T-stanične receptore (engl. chimeric antigen receptor-T cell therapy)

c-mip – c-maf-inducirajući protein (engl. c-maf-inducing protein)

CRAB – hiperkalcemija, bubrežno oštećenje, anemija, litičke koštane lezije (engl. hypercalcemia, renal injury, anemia, lytic bone lesions)

CT – kompjuterizirana tomografija (engl. computed tomography)

ECOG – bodovna ljestvica za procjenu općeg tjelesnog stanja bolesnika (engl. Eastern Cooperative Oncology Group)

eGFR – procijenjena glomerularna filtracija (engl. estimated glomerular filtration rate)

EM – elektronska mikroskopija

FDG/PET – fluorodeoksiglukoza/pozitronska emisijska tomografija

FISH – fluorescencijska in situ hibridizacija

FSGS – fokalna segmentalna glomeruloskleroza

GBM – glomerularna bazalna membrana

GN – glomerulonefritis

HCDD – bolest odlaganja teških lanaca (engl. heavy chain deposition disease)

HCV – hepatitis C virus

HIV – virus humane imunodeficijencije (engl. human immunodeficiency virus)

HL – Hodgkinov limfom

HUS – hemolitičko-uremijski sindrom

IFL – imunofluorescencija

Ig – imunoglobulin

IL – interleukin

IL-13R – interleukin-13 receptor

JAK2 – Janus kinaza 2

KBB – kronična bubrežna bolest

KDIGO – Organizacija za poboljšanje globalnih ishoda bubrežnih bolesti (engl. Kidney Disease: Improving Global Outcomes)

KKS – kompletna krvna slika

KLL – kronična limfocitna leukemija

KNL – kronična neutrofilna leukemija

LCDD – bolest odlaganja lakih lanaca (engl. light chain deposition disease)

LDH – laktatna dehidrogenaza

LHCDD – bolest odlaganja lakih i teških lanaca (engl. light and heavy chain deposition disease)

LML – limfom malih limfocita

MCUG – mikcijska cistouretrografija

MGRS – monoklonska gamopatija bubrežnog značenja (engl. monoclonal gammopathy of renal significance)

MGUS – monoklonska gamopatija neodređenog značenja (engl. monoclonal gammopathy of undetermined significance)

MIDD – bolest odlaganja monoklonskog imunoglobulina (engl. monoclonal immunoglobulin deposition disease)

MM – multipli mijelom

MN – membranska nefropatija

MPGN – membranoproliferativni glomerulonefritis

MPT – melfalan/prednizon/talidomid

MR – magnetna rezonancija

NHL – ne-Hodgkinov limfom (engl. non-Hodgkin's lymphoma)

PAS – perjodna kiselina-Schiffova reakcija (engl. periodic acid-Schiff reaction)

PGNMID – proliferativni glomerulonefritis s monoklonskim imunoglobulinskim depozitima (engl. proliferative glomerulonephritis with monoclonal immunoglobulin deposits)

PHD – patohistološka dijagnoza

POEMS – polineuropatija, organomegalija, endokrinopatija, monoklonska gamapatija, kožne promjene (engl. polyneuropathy, organomegaly, endocrinopathy, monoclonal gammopathy, skin changes)

RANKL – ligand aktivator receptora nuklearnog faktora kappi B (engl. receptor activator of nuclear factor kappa beta ligand)

Rd – lenalidomid/deksametazon

SE – sedimentacija eritrocita

sFLC – serumski slobodni laki lanci (engl. serum free light chain)

SLT – sindrom lize tumora

SM – svjetlosna mikroskopija

SZO – Svjetska zdravstvena organizacija

SŽS – središnji živčani sustav

TAFRO – trombocitopenija, anasarka, vrućica, retikulinska mijelofibroza, organomegalija (engl. thrombocytopenia, anasarca, fever, reticulin myelofibrosis, organomegaly)

TMA – trombotska mikroangiopatija

TNF-alfa – čimbenik nekroze tumora-alfa (engl. tumor necrosis factor-alfa)

TTP – trombotska trombocitopenična purpura

UZV – ultrazvuk

VAD – vinkristin/doksorubicin/deksametazon

VCD – bortezomib/ciklofosamid/deksametazon (V prema Velcade, tvorničkom nazivu bortezomiba)

VEGF-A – vaskularni endotelni čimbenik rasta-A (engl. vascular endothelial growth factor-A)

VMP – bortezomib/melfalan/prednizon (V prema Velcade, tvorničkom nazivu bortezomiba)

VRD – bortezomib/lenalidomid/deksametazon (V prema Velcade, tvorničkom nazivu bortezomiba i R prema Revlimid, tvorničkom nazivu lenalidomida)

WM – Waldenströmova makroglobulinemija

## Sadržaj

1. UVOD .....	1
1.1 Anatomija i topografija bubrega.....	1
1.2. Mikroskopska (histološka) građa .....	2
1.3. Fiziologija nefrona .....	3
2. KLINIČKA OČITOVANJA BUBREŽNIH OŠTEĆENJA .....	4
2.1. Nefrotski sindrom.....	5
2.2. Akutni i brzoprogresivni nefritički sindrom.....	5
2.3. Asimptomatska proteinurija i hematurija .....	5
2.4. Hipertenzija .....	6
2.5. Fanconijev sindrom .....	6
2.6. Akutna tubularna nekroza.....	6
2.7. Akutni intersticijski nefritis (AIN).....	7
2.8. Sindrom lize tumora .....	7
2.9. Akutno oštećenje bubrega i kronična bubrežna bolest .....	8
3. DIJAGNOSTIKA BUBREŽNIH BOLESTI.....	8
3.1. Analiza urina .....	8
3.2. Analiza krvi .....	9
3.3. Radiološke pretrage bubrega i urotrakta.....	9
3.4. Biopsija bubrega.....	9
4. PODJELA HEMATOLOŠKIH NEOPLAZMI .....	10
4.1. Klinička obilježja zloćudnih neoplazmi mijeloidne loze (granulocita i monocita).....	11
4.2. Klinička obilježja zloćudnih neoplazmi limfoidne loze .....	13
5. PATOHISTOLOŠKI OBRASCI OŠTEĆENJA BUBREŽNOG PARENHIMA .....	14
5.1. Glomerularna oštećenja .....	14
5.1.1. Bolest minimalnih promjena .....	15
5.1.2. Fokalna segmentalna glomeruloskleroza (FSGS) .....	16
5.1.3. Membranska nefropatija.....	16
5.1.4. Membranoproliferativni glomerulonefritis.....	16
5.1.5. IgA nefropatija .....	18
5.1.6. Brzoprogresivni glomerulonefritis (s upalnim celularnim polumjesecima).....	18
5.1.7. Amiloidoza bubrega .....	19
5.2. Bolesti tubulointercicija i bubrežnih krvnih žila .....	21
6. KLINIČKO-PATOLOŠKE POVEZNICE BUBREŽNIH BOLESTI.....	22
7. HEMATOLOŠKE NEOPLAZME S BUBREŽNIM MANIFESTACIJAMA.....	23
7.1. Disproteinemije .....	23

7.2. Dijagnostika monoklonskih gamopatija .....	25
7.3. Patogenetski mehanizmi bubrežnog oštećenja u disproteinemijama.....	26
7.4. Alg amiloidoza i bolest odlaganja monoklonskog imunoglobulina (MIDD).....	27
7.5. Proliferativni glomerulonefritis s monoklonskim imunoglobulinskim depozitima.....	28
7.6. Glomerulonefritis u krioglobulinemijama.....	28
7.7. C3 glomerulopatija, POEMS, Castlemanova bolest, imunotaktoidni i fibrilarni glomerulonefritis .....	29
7.8. Bubrežno oštećenje u multiplom mijelomu.....	30
7.9. Waldenstörmovi makroglobulinemija i infiltracija bubrežnog parenhima.....	32
8. NEFROPATIJA UDRUŽENA S MIJELOPROLIFERATIVNIM NEOPLAZMAMA I MIJELODISPLASTIČNIM SINDROMOM.....	34
9. B-KRONIČNA LIMFOCITNA LEUKEMIJA / LIMFOM MALIH LIMFOCITA .....	34
10. GLOMERULARNE BOLESTI UDRUŽENE S HODGKINOVIM I NE-HODGKINOVIM LIMFOMOM.....	35
11. BUBREŽNA OŠTEĆENJA UZROKOVANA KOMPLIKACIJAMA I ONKOLOŠKIM LIJEČENJEM HEMATOLOŠKIH NEOPLAZMI.....	35
12. ZAKLJUČAK .....	38
13. ZAHVALE .....	39
14. LITERATURA .....	40
15. ŽIVOTOPIS .....	43



## SAŽETAK

Diplomskog rada studentice Lane Turk, naslova

### **Bubrežne parenhimske bolesti uzrokovane hematološkim neoplazmama**

Bubreg, parni organ, mase otprilike 150 grama u zdrava odrasla čovjeka, anatomski je smješten uz kralježnicu u retroperitonealnom prostoru. Zbog složene fiziološke uloge u regulaciji volumena i sastava odjeljaka tjelesnih tekućina, protok krvi kroz oba bubrega iznosi 20-25% srčanog minutnog volumena. S tim u vezi, često je oštećen ciljani organ u pacijenata oboljelih od hematoloških neoplazmi. Postoji široki spektar bubrežnih manifestacija hematoloških neoplazmi kao i patofizioloških mehanizama nastanka istih. Povezanost između raznih entiteta zajedničkog naziva hematološke neoplazme i bubrežnog oštećenja je složena i dvosmjerna. Uz to što određeni klinički sindromi i patohistološke promjene bubrežnog parenhima mogu biti uzrokovani malignom bolešću odnosno nefrotoksičnošću kemoterapije i druge specifične onkološke terapije, također postoji povezanost obolijevanja od malignoma u osoba sa oštećenom bubrežnom funkcijom. Nadalje, prva, a u nekim slučajevima i jedina prezentacija hematološke neoplazme može biti neki stupanj bubrežnog oštećenja, koje pak može biti klinički manifestno ili se dokazuje laboratorijski, odnosno patohistološki. Upravo ta spoznaja o kompleksnoj povezanosti bubrežne funkcije i osnovne bolesti (hematološke neoplazme) iznjedrila je novu subspecijalističku granu, onkonefrologiju, sa ciljem što boljeg i sveobuhvatnog zbrinjavanja ovih pacijenata. Nužno je naglasiti, da svaki korak u pristupu, počevši od dijagnostike, a zatim i liječenja i praćenja ishoda liječenja valja biti multidisciplinarnan. U ovome su radu opisani osnovni patofiziološki mehanizmi bubrežnog oštećenja povezani sa pojedinim hematološkim neoplazmama, klinički sindromi kojima se ta oštećenja mogu prezentirati, dijagnostičko-terapijski pristup pacijentima te bubrežna funkcija nakon primjene specifičnih modaliteta onkološkog liječenja. Na koncu, stavljen je naglasak na važnost očuvanja bubrežne funkcije tijekom čitavog dijagnostičko-terapijskog procesa budući da je ona usko vezana uz tijek i sam ishod liječenja, kao i dugoročnu prognozu i kvalitetu života ovih bolesnika.

**Ključne riječi:** hematološke neoplazme, bubrežno oštećenje, multidisciplinarni pristup, paraproteinemija/disproteinemija, onkonefrologija

## SUMMARY

Of the master's thesis of student Lana Turk, entitled

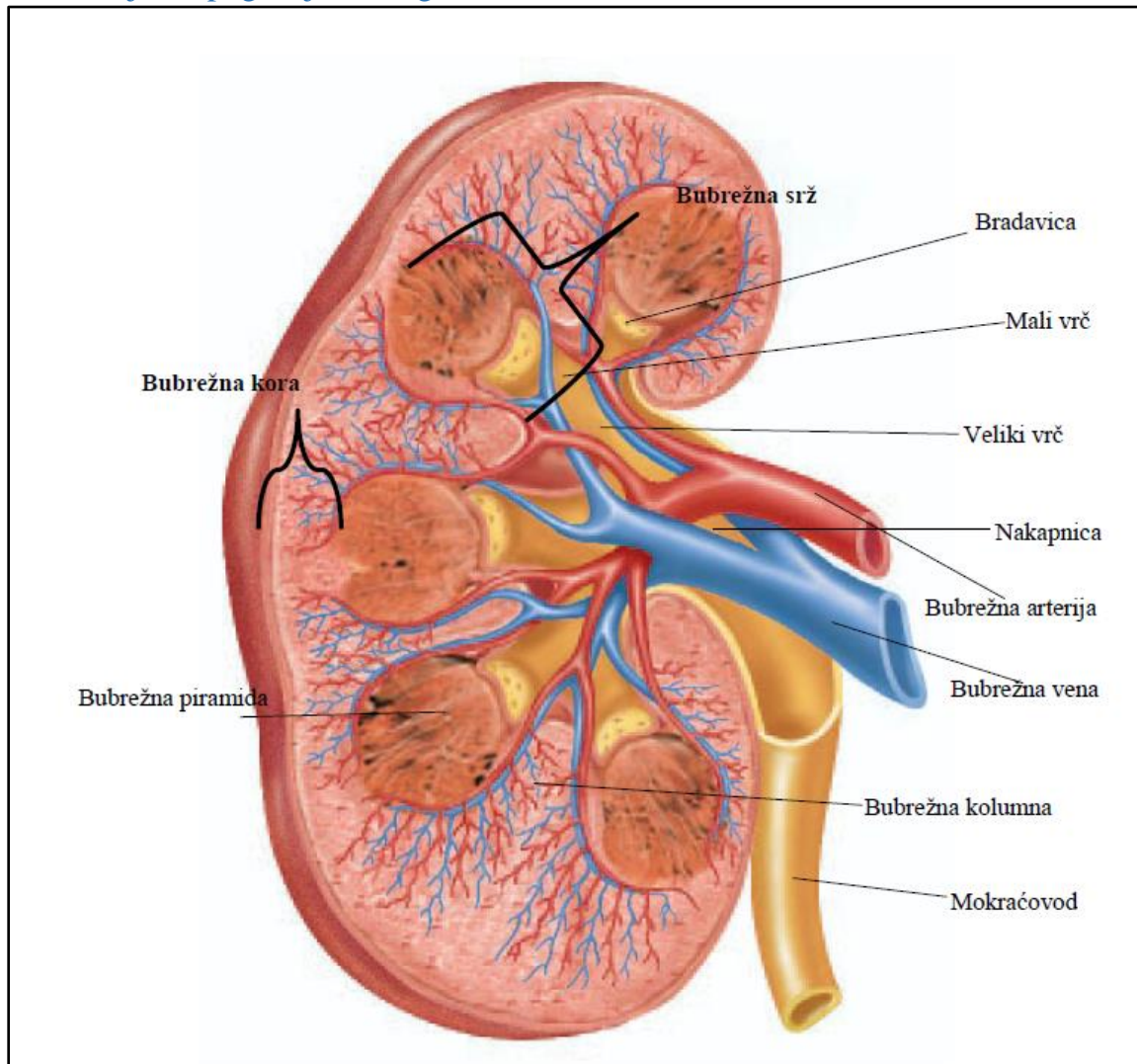
### **Renal parenchymal diseases caused by hematologic neoplasms**

The kidney is a paired organ that weighs approximately 150 grams in a healthy adult and is anatomically located next to the spine in the retroperitoneal space. Due to its complex physiological role in regulating volume and composition of the body's fluid compartments, blood flow through both kidneys account for 20-25% of total cardiac output. In this regard, this target organ is often damaged in patients with hematological neoplasms. There is a wide range of renal manifestations of hematological neoplasms as well as pathophysiological mechanisms of their occurrence. The connection between various entities under the common name of hematological neoplasms and kidney damage is complex and bidirectional. In addition to the fact that certain clinical syndromes and pathohistological changes of the renal parenchyma can be caused by the malignant disease or nephrotoxicity of chemotherapy and other specific oncological therapies, there is also a correlation between the risk of malignancies in people with impaired renal function. Furthermore, the first and in some cases the only presentation of a hematological neoplasm can be some degree of kidney damage, which can in turn be clinically apparent or can be proven by laboratory testing and/or pathohistological sampling. It was this knowledge about the complex relationship between kidney function and the underlying disease (hematological neoplasm) that gave rise to a new branch in medicine, subspeciality, onconeurology, with the aim of providing the best possible and comprehensive care for these patients. It is necessary to emphasize that every step in the approach, starting with diagnostics, and then treatment, as well as monitoring of treatment outcomes, ought to be multidisciplinary. This paper describes the basic pathophysiological mechanisms of kidney damage associated with certain hematological neoplasms, clinical syndromes in which these damages can be presented, the diagnostic and therapeutic approach to patients, and kidney function after the application of specific modalities of oncological treatment. Finally, emphasis is placed on the importance of preserving renal function during the entire diagnostic and therapeutic process, since it is closely related to the course and outcomes of oncological treatment, as well as the long-term prognosis and quality of life of these patients.

Key words: hematological neoplasms, kidney damage, multidisciplinary approach, paraproteinemia/dysproteinemia, onconeurology

# 1. UVOD

## 1.1 Anatomija i topografija bubrega

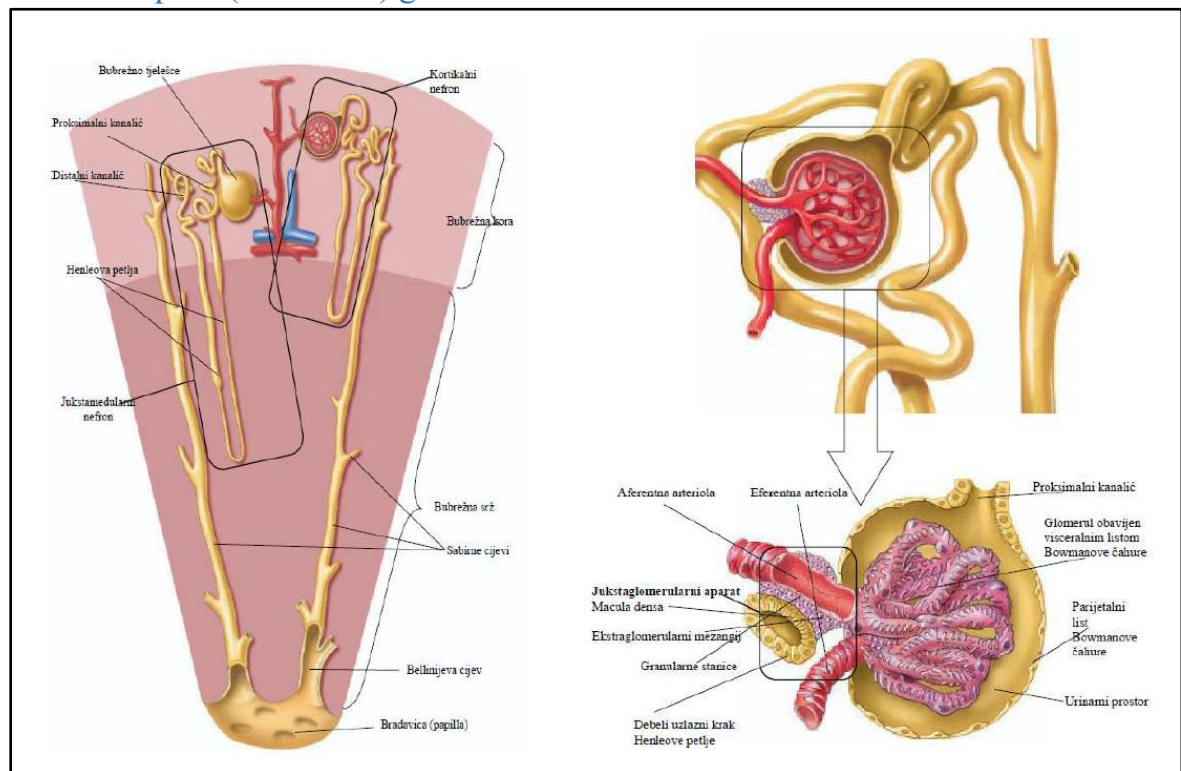


Slika 1. Frontalni presjek kroz bubreg

Bubreg (lat. *ren*), parni je organ koji zajedno s mokraćovodima, mokraćnim mjehurom i mokraćnom cijevi čini mokraćni sustav. U zdrava odrasla čovjeka svaki je bubreg duljine 11-14 cm, širine 5-6 cm te mase 120-300 g (Fritsch H, 2011). Oba bubrega leže retroperitonealno, u desnoj odnosno lijevoj lumbalnoj regiji, protežući se između dvanaestog torakalnog i trećeg lumbalnog kralješka. Izvana su obavijeni vezivnom ovojnicom, dok sloj masnog tkiva koje čini tzv. masnu ili adipoznu ovojnicu, svojim volumenom sudjeluje u održavanju stalnog položaja bubrega u lumbalnim ložama (Krmpotić-Nemanić J i Marušić A, 2007). Na prerezu bubrega, makroskopski se razlikuju vanjski blijedosmeđi dio, kora (lat. *cortex renalis*), koja okružuje središnju srž (lat. *medulla renalis*) (Slika 1). Srž je za razliku od kore, makroskopski blijede i isprugane građe i

sastavljena od 8-18 piramida (lat. *pyramides renales*). Vršci bubrežnih piramida, tzv. papile (lat. *papillae renales*), zaobljene su i glatke građe, te strše u vrčeve koji se otvaraju u bubrežnu nakapnicu. Bubrežnom nakapnicom započinju tzv. odvodni mokraćni putovi (Bulimbašić S i sur., 2017). Na bubregu se razlikuju dva pola, gornji i donji (lat. *extremitas superior et inferior*) te dva ruba, medijalni i lateralni (lat. *margo medialis et lateralis*). Na sredini medijalnog ruba otvara se bubrežni hilus (lat. *hilum renale*). Hilus je, uz bubrežnu nakapnicu koja leži u tome području, ulazno i izlazno mjesto bubrežnih žilno-živčanih struktura. U hilusu se nalaze bubrežna arterija i vena (lat. *a. renalis et v. renalis*), s pratećim živcima celijačnog spleta (lat. *plexus coeliacus*) te odgovarajućim limfnim strukturama (Fritsch H, 2011).

## 1.2. Mikroskopska (histološka) građa



Slika 2. Presjek kroz bubreg s prikazom nefrona (lijevo) i bubrežno tjelešće (desno)

Osnovna funkcionalna jedinica bubrega je nefron. Za razumijevanje glavnih mehanizama bubrežnog oštećenja uzrokovanih hematološkim neoplazmama, nužno je poznavati osnovnu morfologiju nefrona (Slika 2). Svaki bubreg sastoji se od 1 do 4 milijuna nefrona. Svaki pak nefron čine bubrežno tjelešće, proksimalni zavijeni kanalić, tanki i debeli krak Henleove petlje, distalni zavijeni kanalić te konačno sabirne cjevčice odnosno cijevi. Bubrežno tjelešće u osnovi je klupko krvnih kapilara, tzv. glomerul, koje je obavijeno

epitelnom čahurom dvostruke stijenke – Bowmanovom čahurom. Između dvaju listova Bowmanove čahure nalazi se mokraćni (interkapsularni prostor) u koji se filtrira tekućina (tzv. primarni glomerularni filtrat). Građa Bowmanove čahure važna je za razumijevanje etiopatogeneze nekih bolesti i stanja koja se klinički manifestiraju slikom tzv. nefrotskog sindroma. Naime, dok vanjski (parijetalni) list čahure čini sloj pločastog epitela, unutarnji (visceralni) list građen je od podocita (Slika 2). Podociti su stanice koje imaju primarne i sekundarne izdanke nazvane nožicama. Potonje pak obuhvaćaju kapilare glomerula i omeđuju filtracijske pukotine. Zajedno s fenestriranim endotelom glomerularnih kapilara i bazalnom membranom, stvaraju svojevrсни selektivni makromolekularni filtar, napose za negativno nabijene bjelančevine molekularne mase veće od mase albumina. Takva građa osigurava da, u fiziološkim uvjetima i uz intaktnost filtra, kemijski sastav glomerularnog filtrata nalikuje sastavu plazme, ali ne sadrži bjelančevine molekularne mase veće od otprilike 70 kDa. Konačno, između kapilarnih vijuga glomerula nalaze se mezangijske stanice. Mezangijske stanice i pripadajući mezangijski matriks zajednički čine prostor – mezangij. Bubrežno tjelešće ima dva pola – vaskularni i mokraćni. Vaskularni je pol mjesto ulaska dovodne ( aferentne) te izlaska odvodne ( eferentne) arteriole. Aferentna arteriola se potom grana sve do razine kapilara glomerularnog klupka. Mokraćni pol je područje od kojega otpočinje sustav bubrežnih tubula (Carneiro J i Junqueira LC, 2005). Sustav tubula čine sabirni i sekretorni kanalići. Potonji polaze od mokraćnog pola, pri čemu se histološki i po funkciji razlikuju već spomenuti proksimalni zavijeni kanalić, Henleova petlja i distalni zavijeni kanalić. Naposljetku, premda oskudno, bubrežni parenhim sadrži i vezivno tkivo koje se nalazi između kanalića i glomerula – bubrežni intersticij (Bulimbašić S i sur., 2017).

### 1.3. Fiziologija nefrona

Složena građa nefrona neposredno je vezana uz mnogostruke funkcije bubrega. Osim njihove ključne uloge u izlučivanju razgradnih produkata metabolizma proteina, aminokiselina, hemoglobina, hormona te mišićnog metabolizma, bubrezi eliminiraju i otpadne tvari unesene hranom, metabolite lijekova kao i većinu toksina. Nadalje, održavaju ravnotežu između unosa i izdavanja vode i elektrolita kako bi se održala homeostaza tjelesnih tekućina. To ima izravan utjecaj na funkciju raznih tjelesnih stanica, budući da im osigurava postojano mikrokruženje. Regulacijska uloga bubrega nad volumenom i sastavom odjeljaka tjelesnih tekućina postiže se trima međusobno neodvojivim procesima. To su glomerularna filtracija, tubularna reapsorpcija i tubularna sekrecija, čiji konačan rezultat jest stvaranje mokraće. Stoga, o odnosu tih procesa ovisi i kolika će količina neke

tvari biti izlučena putem mokraće, odnosno dospjeti natrag u krv. Veličina izlučivanja se razlikuje za različite plazmatske tvari te ovisi i o tjelesnim potrebama. U fiziološkim uvjetima očuvane bubrežne funkcije, kroz glomerularni filtar svakodnevno prođe oko 180 L tekućine. To omogućuje da se ukupni volumen krvne plazme, koji iznosi oko 3 L, filtrira i obrađuje više puta tijekom dana (oko 60 puta ovisno o veličini glomerularne filtracije). Većina filtrata se potom reapsorbira kroz epitel bubrežnih tubula i dospije natrag u krvni odjeljak, dok se samo manji dio filtriranog volumena izlučuje mokraćom. Dnevni volumen mokraće, koji ovisi i o unosu tekućine, iznosi oko 1,5 L. Valja naglasiti da zdravi bubrezi u različitim stanjima mogu mijenjati volumen izlučene mokraće kao i udio u mokraći otopljenih tvari. Svi su ovi procesi fiziološki regulirani i podložni utjecajima simpatičkog živčanog sustava, hormona, lokalnih vazoaktivnih tvari te bubrežnim kontrolnim mehanizmima povratne sprege. Ostale regulacijske uloge bubrega su vezane uz kratkoročnu i posebice dugoročnu kontrolu arterijskog tlaka, održavanje acidobazne ravnoteže, utjecaj na eritrocitopoezu lučenjem hormona eritropoetina, stvaranje biološki aktivnog oblika D vitamina – kalcitriola i sintezu glukoze u procesu glukoneogeneze (Guyton AC i Hall JE, 2017a, b, c).

## 2. KLINIČKA OČITOVANJA BUBREŽNIH OŠTEĆENJA

S obzirom na kompleksnu anatomsku i histološku građu bubrega, za potrebe opisa kliničkih manifestacija pojedinih oštećenja i bolesti, bubrežni je parenhim uputno podijeliti na 3 odjeljka (razine) – glomerul, tubulointercij i vaskularni odjeljak (bubrežne krvne žile). Osim te podjele, valja naglasiti razliku između primarnih i sekundarnih bubrežnih bolesti, koja ovisi o etiološkim čimbenicima. Sekundarne su one koje se pojavljuju kao izravna ili neizravna posljedica neke druge osnovne bolesti. Na koncu, budući da je bubrežni parenhim neposredno anatomski ali i funkcionalno povezan s odvodnim mokraćnim putovima, patološki procesi uretera i mokraćnog mjehura (npr. opstruktivna uropatija), mogu sekundarno oštetiti i bubrežno tkivo. Također, ovisno o vremenskom trajanju izloženosti i jačini patološkog procesa (nokse), klinička slika može se razviti akutno ili pak duže vremena biti u latentnom i kompenziranom stadiju. Klinički se poremećaji bubrežne funkcije još mogu podijeliti na pre-renalni, intrarenalni i post-renalni oblik, što je u skladu s temeljnim anatomskim odnosima i dijagnostičko-terapijskim pristupom (Kovač Z, 2018). S obzirom da su prvotno spomenuti bubrežni odjeljci zapravo neodvojivi dijelovi nefrona, promjene tubulointercija prate glomerularna oštećenja, a patološki procesi glomerula



imaju sekundarne implikacije na sustav bubrežnih kanalića i intersticijski prostor (Bulimbašić S i sur., 2017).

### 2.1. Nefrotski sindrom

Nefrotski sindrom očituje se masivnom proteinurijom u ukupnom iznosu od 3,5 g ili više u urinu skupljanom tijekom 24 sata (Bulimbašić S i sur., 2017). Uz to, karakteristike masivne proteinurije nefrotskog ranga, jesu hipoalbuminemija i posljedični edemi. Edemi su u pravilu generalizirani i tjestasti, uzrokovani akumulacijom intersticijske tekućine zbog smanjenja koloidno-osmotskog tlaka plazme. Komplikacije gubitka bjelančevina urinom i preraspodjele tekućine iz intravaskularnog u intersticijski prostor su hiperlipidemija, hiperkoagulabilnost, sklonost infekcijama te retencija natrija. Patofiziološka podloga sindroma je ili izravno oštećenje samih podocita ili oštećenje uzrokovano odlaganjem i taloženjem stranog materijala poput amiloida ili patoloških lanaca imunoglobulina (Conway B i sur., 2018).

### 2.2. Akutni i brzoprogresivni nefritički sindrom

Nefritički sindrom očituje se naglim nastupom hematurije udružene sa proteinurijom subnefrotskog ranga, hipertenzijom i smanjenjem glomerularne filtracije uz retenciju soli i vode te posljedičnom oligurijom – dnevni volumen urina manji od 400-500 mL (Conway B i sur., 2018; Bulimbašić S i sur., 2017). U kliničkoj slici uz potonje dominiraju crveno ili smeđe obojeni urin, nefritički edemi lokalizirani napose na očnim vjeđema, dijelovima lica te dorzumima šaka i stopala. Ukoliko navedeni znakovi i nalazi nastaju unutar nekoliko dana, govorimo o akutnom nefritičkom sindromu. Ukoliko pak oni nastaju nešto sporije, kroz nekoliko tjedana i mjeseci govorimo o brzoprogresivnom nefritičkom sindromu (ili brzoprogresivnom glomerulonefritisu, BPGN). Valja naglasiti da se kliničke značajke nefritičkog sindroma katkad isprepleću sa onima nefrotskog sindroma unatoč razlikama u etiopatogenezi. Naime, nefritički sindrom uzrokuju upalni, imunosni ili postinfektivni procesi koji oštećuju glomerularne kapilare odnosno endotelne stanice. U BPGN dolazi do rupture GBM sa formiranjem upalnih celularnih polumjeseca (Conway B i sur., 2018).

### 2.3. Asimptomatska proteinurija i hematurija

Zbog prethodno opisane građe glomerularne bazalne membrane, samo male količine plazmatskih bjelančevina prolaze kroz glomerularni filter. To se uglavnom odnosi na proteine male molekularne težine i tek mali udio proteina velike relativne molekularne težine. Zbog velikog reapsorpcijskog kapaciteta proksimalnih kanalića i odgovarajućih

receptora na tubularnim stanicama, bjelančevine se iz primarnog filtrata u potpunosti reapsorbiraju. Stoga, u urinu se normalno nalazi samo mala količina proteina, većinom tubularnog porijekla. Osim opisane masivne proteinurije koja je karakteristika nefrotskog sindroma i kao takva klinički evidentna u obliku generaliziranih edema, proteinurija je češće asimptomatska i subnefrotskog ranga (od 150 mg do 3,49 g/24 sata). Uglavnom je riječ o albuminuriji, no u kontekstu hematoloških oboljenja neophodno je naglasiti da se u urinu mogu detektirati i druge bjelančevine poput cijelih molekula ili slobodnih lakih lanaca imunoglobulina (Bence-Jones protein, BJP). Hematurija koja je povezana uz oštećenja bubrega može biti asimptomatska (mikroskopska) i češće je posljedica glomerularnog oštećenja, te vidljiva – makroskopska hematurija koja je češće vezana uz tumorske procese urogenitanog trakta ili urolitijazu. Takve promjene sastava mokraće, kada patološki proces zahvaća glomerule, često uključuju karakteristične dismorfične eritrocite u citološkom pregledu nativnog sedimenta urina (Conway B i sur., 2018; Guyton AC i Hall JE, 2017b).

#### 2.4. Hipertenzija

Hipertenzija osim kao posljedica glomerularnih bolesti i oštećenja, nastaje i u sklopu patoloških promjena tubulointercistija i vaskularnih bubrežnih bolesti. Upravo je zbog toga učestali, gotovo neizostavan nalaz u sklopu različitih bolesti bubrežnog parenhima. Premda to nije tema ovoga rada, valja napomenuti da i dugotrajna neliječena hipertenzija nepovratno oštećuje bubrežni parenhim. Nisu sve bubrežne bolesti uzrokom hipertenzije, odnosno neke dovode do progresivnog propadanja nefrona i zatajivanja bubrežne funkcije, ali pritom ne nužno i do razvoja arterijske hipertenzije (Guyton AC i Hall JE, 2017c).

#### 2.5. Fanconijev sindrom

Stečeni Fanconijev sindrom, kao generalizirani reapsorpcijski defekt proksimalnih bubrežnih kanalića, jedna je od bubrežnih manifestacija multiplog mijeloma. Očituje se aminoacidurijom, fosfaturijom, glukozurijom i proksimalnom (tip II) renalnom tubularnom acidozom. Do oštećenja epitela proksimalnih tubula u tom slučaju dolazi zbog odlaganja patoloških lakih lanaca imunoglobulina (Conway B i sur., 2018, Guyton AC i Hall JE, 2017c).

#### 2.6. Akutna tubularna nekroza

Akutna nekroza bubrežnih kanalića (ATN) klinički se manifestira naglo nastalim zatajenjem bubrežne funkcije zbog oštećenja tubularnog epitela. Dva su osnovna oblika



ATN-e: ishemijski i nefrotoksični tip. Prvi je patofiziološki najčešće povezan uz pad arterijskog tlaka, te samim time i perfuzijskog tlaka bubrega, dok je drugi posredovan raznim toksinima i otrovima (Bulimbašić S i sur., 2017).

### 2.7. Akutni intersticijski nefritis (AIN)

Ovaj entitet primarno zahvaća tubulointersticijski odjeljak bubrega, a etiološki može biti povezan s nizom sistemskih i infektivnih bolesti. U kontekstu bubrežnog oštećenja uzrokovanog hematološkim neoplazmama, važno je naglasiti dva etiološka čimbenika: lijekove u sastavu kemoterapijskih protokola liječenja potonjih bolesti, te patološke lake lance imunoglobulina u multiplom mijelomu. Od simptoma i znakova AIN-a, kliničku sumnju treba pobuditi neoliguričan oblik akutnog oštećenja bubrega (AOB), premda u kliničkoj slici dominiraju i ostali znakovi oštećenja bubrežne funkcije, koja se definitivno potvrđuje patohistološki (biopsijom bubrega). Osim akutnog oblika, postoji i kronični oblik intersticijskog nefritisa, koji kao takav može biti posljedica neprepoznatog i neliječenog AIN-a, ali i niza drugih nozoloških entiteta (toksini, lijekovi, infekcije, imunološki / upalni mehanizmi, metaboličke i sistemske bolesti, kongenitalne bolesti) (Bulimbašić S i sur., 2017; Conway B i sur., 2018).

### 2.8. Sindrom lize tumora

Sindrom lize tumora (SLT) nije *a priori* vezan uz bubrežnu patologiju, nego je hitno stanje u hematologiji, koje može dovesti do akutnog oštećenja bubrega. Nastaje naime, raspadom zloćudnih stanica, uglavnom kod hematoloških neoplazmi velike tumorske mase i visokog proliferacijskog indeksa, češće u bolesnika s preegzistirajućim bubrežnim bolestima. Zbog masivnog oslobađanja staničnih komponenti u krvotok – kalija, fosfata i nukleinskih kiselina, dolazi do hiperkalijemije, hiperfosfatemije, hipokalcemije, hiperuricemije i u konačnici akutnog oštećenja bubrežne funkcije. Klinička slika odraz je potonjih metaboličkih promjena zbog raspada tumorskih stanica, te biokemijskih promjena u sastavu krvi. Dominiraju loše opće stanje, umor, mučnina i povraćanje i srčane aritmije, no moguć je i razvoj tetanije, grčeva, gubitka svijesti pa i smrtni ishod. Kako bi se spriječio razvoj sindroma lize tumora, koji je najčešće precipitiran liječenjem same hematološke bolesti (kemoterapijom), važna je procjena rizika SLT-a na osnovi definiranih čimbenika rizika od strane bolesnika i karakteristika tumora (Labar B, 2017b).

## 2.9. Akutno oštećenje bubrega i kronična bubrežna bolest

Akutno oštećenje bubrega nije dijagnoza *per se*, nego stanje koje karakterizira nagli pad glomerularne filtracije koji je u većine bolesnika praćen oligurijom ili anurijom. Uz oligurični, postoji i rjeđi, neoligurični oblik akutnog oštećenja bubrega. S kliničkog gledišta, AOB se najčešće dijeli na pre-renalni, intrinzični renalni, i post-renalni oblik. Prema najnovijim KDIGO smjernicama, AOB definirana je porastom koncentracije serumskog kreatinina za 26,5 mikromola/L ili više tijekom 48 sati odnosno porastom koncentracije serumskog kreatinina za 1,5 puta u odnosu na bazalnu vrijednost tijekom prethodnih 7 dana ili diurezom manjom od 0,5 ml/kg/h tijekom 6 sati. Osim ovih kriterija za postavljanje dijagnoze AOB, KDIGO klasifikacija razlikuje i tri stadija AOB ovisno o vrijednostima koncentracije serumskog kreatinina i volumenu izlučene mokraće (Conway B, 2018; KDIGO, 2012). Kronična bubrežna bolest (KBB) predstavlja progresivno ireverzibilno oštećenje bubrežne funkcije koje obično nastaje postupno tijekom dužeg vremenskog perioda. Prema KDIGO smjernicama KBB je definirana abnormalnošću strukture ili funkcije bubrega, koja je prisutna dulje od tri mjeseca i ima implikacije na cjelokupno zdravlje. Klasificira se na temelju etiologije, procijenjene glomerularne filtracije (eGFR) i razine albuminurije. U početnim stadijima simptomi najčešće nisu jasno izraženi, odnosno bolesnici se mogu obratiti na osnovi biokemijskih nalaza krvi, no daljnjim napredovanjem, bolest iz latentnog prelazi u klinički manifestni stadij. Simptomatika je vezana uz gubitak ekskrecijske, metaboličke i endokrine funkcije bubrega (Conway B i sur., 2018; KDIGO, 2013).

## 3. DIJAGNOSTIKA BUBREŽNIH BOLESTI

### 3.1. Analiza urina

Analiza urina jedna je od prvih i osnovnih koraka u dijagnostičkom pristupu pri sumnji na moguću bubrežnu patologiju, odnosno poremećaj rada bubrega i mokraćno-spolnog sustava u cijelosti. Dijeli se na kvalitativnu i kvantitativnu. Kvalitativna analiza urina jest zapravo probirna fizikalno-kemijska pretraga koja analizira sljedeće parametre; izgled i boju, pH, relativnu gustoću (relativnu volumnu masu), proteinuriju, hematuriju (eritrocituriju), glukozuriju, prisutnost ketona te urobilinogena/bilirubina, nitrite i leukocitnu esterazu. Osim navedene biokemijske analize urina, daljnja dijagnostička obrada nalaže mikroskopski pregled sedimenta urina. Njime se može detektirati prisutnost staničnih elemenata, cilindara i/ili kristala u analiziranome uzorku mokraće. Osim pretraga koje se

provode na jednokratnim uzorcima, neke kliničke indikacije nalažu i kolekciju urina tijekom 24 sata, mikrobiološku pretragu – urinokulturu i ostale, detaljnije dijagnostičke testove koji se provode u specifičnim slučajevima. Neki od potonjih su testovi tubularne funkcije (pokus koncentracije, sposobnost acidifikacije), izračunavanje frakcija ekskrecije natrija, kalcija i fosfata, eGFR i klirens inulina (Conway B i sur., 2018; Guyton AC i Hall JE, 2017b, c).

### 3.2. Analiza krvi

Budući da su, pri bubrežnim bolestima, promjene sastava krvi gotovo neizostavne, analiza krvi je neophodna i sveobuhvatna. Uključuje analizu kompletne krvne slike (KKS), biokemijsku analizu krvi uz poseban naglasak na procjenu parametara bubrežne funkcije, ureu i kreatinin, elektroforezu serumskih bjelančevina, procjenu upalnih parametara, lipidograma, koagulograma, imunološke pretrage, nalaz tumorskih markera i određivanje acidobaznog statusa arterijske krvi. Neizostavne su i funkcionalne pretrage koje ispituju procijenjenu glomerularnu filtraciju te znatno rjeđe klirens inulina i cisteina (Conway B i sur., 2018).

### 3.3. Radiološke pretrage bubrega i urotrakta

Od radioloških slikovnih dijagnostičkih pretraga, najčešće su UZV bubrega, nativna snimka urotrakta, renalna angiografija, CT urografija, MR, mikcijska cistouretrografija (MCUG) te nuklearno-medicinske pretrage (statička i dinamička scintigrafija) (Conway B i sur., 2018).

### 3.4. Biopsija bubrega

Biopsija bubrega invazivna je dijagnostička metoda kojom se pribavlja uzorak bubrežnog parenhima, odnosno cilindri bubrežnog tkiva. Izvodi se pod kontrolom ultrazvuka, uz pomoć igle, a dobiveni uzorak se pregledava pod svjetlosnim mikroskopom, elektronsko-mikroskopski i imunofluorescentnom mikroskopijom. Adekvatno pribavljeni cilindar bubrežnog tkiva sadrži koru i dio bubrežne srži. Izvodi se, uz odsutnost apsolutnih kontraindikacija, sa svrhom postavljanja definitivne (konačne) dijagnoze i stupnja uznapredovalosti bubrežnih bolesti. Indikacije za izvođenje biopsije bubrega su prethodno navedeni klinički sindromi u sklopu bubrežnih bolesti. Budući da izravnim prikazom bubrežnog tkiva dobivamo najprecizniji uvid u narav (predmnijevanu etiologiju) i stupanj oštećenja tkiva, biopsija ima nezamjenjivu prognostičku vrijednost i važnost (Conway B i sur., 2018; Bulimbašić S i sur., 2017).

#### 4. PODJELA HEMATOLOŠKIH NEOPLAZMI

Hematološke neoplazme skupina su bolesti koje nastaju nekontroliranom proliferacijom, odnosno, izostankom apoptoze krvnih stanica. Budući da su procesi stanične proliferacije i apoptoze fiziološki procesi u organizmu čovjeka, kao takvi su i strogo regulirani i nadzirani. Ta činjenica pak nalaže da je poremećena fiziološka kontrola, zbog stečenih mutacija ključnih regulatornih gena, gledano na molekularnoj razini, inicijator nastanka klona neoplastičnih stanica (Culligan DJ i sur., 2018). Klasifikacija Svjetske zdravstvene organizacije (SZO) razlikuje neoplazme porijekla mijeloidne loze (granulocita i monocita), limfoidne loze, mastocita, histiocita i dendritičkih stanica i limfoproliferativne bolesti nakon presađivanja tkiva i organa (Tablica 1) (Alaggio R i sur., 2022, Aurer I, 2017, Khoury JD i sur., 2022, Labar B, 2017a). Budući da se neoplazme porijekla mijeloidne loze mogu prezentirati različitim kliničkim slikama, a među sobom pokazuju stanovite biološke različitosti, terapijski pristup nije jednoznačan te je specifičan za različite entitete unutar te skupine. Zbog kompleksne podjele i velikog broja entiteta u najnovijoj klasifikaciji SZO-e, dijagnostički pristup i postupak je stoga širok i složen. U pravilu obuhvaća citološki probir (citološku punkciju suspektnog čvora) uz određivanje imunofenotipa stanica protočnom citometrijom, patohistološku dijagnozu (PHD) s imunohistokemijskim bojanjem, citogenetsku i molekularnu analizu tumora. Po postavljanju točne dijagnoze bolesti, slijedi određivanje stupnja proširenosti i zahvaćanja drugih tkiva i organa. Metode koje se pritom rutinski koriste su kompjuterizirana tomografija (CT) vrata, toraksa, abdomena i zdjelice, biopsija kosti i PET-CT. Osim karakteristika tumora, za provođenje određenog terapijskog protokola, nužno je utvrditi stanje bolesnika i podobnost za liječenje. Uz kliničku procjenu općeg tjelesnog stanja pacijenta (ECOG bodovna ljestvica), prije ulaska u proces onkološkog liječenja i za predviđanje prognoze bolesti, nužna je i laboratorijska obrada i procjena te druge dijagnostičke pretrage ovisno o kliničkoj indikaciji. Jednostavnija podjela, napose kada je riječ o pristupu bubrežnim bolestima uzrokovanim hematološkim neoplazmama, jest ona koja dijeli hematološke bolesti prema vrsti stanica iz kojih nastaje tumorska masa i kliničkome tijeku koji je vezan uz lokalizaciju bolesti i stupanj malignosti (Dominis M i sur., 2017). Naime, ovdje je važno naglasiti da u skupini hematoloških neoplazmi nije primjenjiva konvencionalna podjela na isključivo benigne ili maligne neoplazme. U suštini, nema benignih hematoloških neoplazmi jer primjerice, i zdravi limfociti mogu infiltrirati pojedine, tzv. ekstralimfatičke organe. Međutim, ono po čemu se uvelike razlikuju, a o tome dakako ovisi i zahvaćenost te stupanj oštećenja drugih tkiva, uključujući i bubrežni parenhim, jest upravo stupanj malignosti. Klasična podjela u tom

smislu jest ona na indolentne, agresivne i vrlo agresivne maligne neoplazme (Culligan DJ i sur., 2018). Taj maligni potencijal tumorskih stanica i brzina rasta odražava se i u prezentaciji bolesti. To znači da će se, u pravilu, vrlo agresivne neoplazme češće klinički manifestirati općim (B) simptomima i potencijalno neposredno životno ugrožavajućim stanjem, pa je i dijagnostičko-terapijski pristup tada žustriji (Labar B, 2017a; Aurer I, 2017). Na kraju, vrijedi spomenuti i stariju podjelu koja razlikuje leukemije, nodalne limfome i ektranodalne limfome. Ta podjela se ne podudara sa biološkim ponašanjem neoplazme jer postoje stanovita preklapanja između ovih skupina i jedna neoplazma najčešće nije isključivo ograničena na koštanu srž, limfne čvorove ili ekstralimfatične organe. No ponovno, korisna je pri sagledavanju zahvaćanja npr. bubrežnog parenhima, odnosno ekstralimfatičkih tkiva i organa (Dominis M i sur., 2017).

#### 4.1. Klinička obilježja zloćudnih neoplazmi mijeloidne loze (granulocita i monocita)

Klinička obilježja ovih neoplazmi su jednako kao i sama podjela (vidi Tablicu 1) različita unutar pojedinih podskupina i ovise osim o porijeklu tumorskih stanica i o stupnju zloćudnosti. Didaktički je uputno podijeliti ove neoplazme u dvije "skupine", prvu karakteriziranu mijelodisplazijom te drugu, udruženu s mijeloproliferacijom. Ove dvije skupine služe isključivo za lakše sagledavanje kliničke slike i prezentacije bolesnika, jer su u stvarnosti sve ove neoplazme rezultat klonalnog poremećaja hematopoetske matične stanice s rizikom pretvorbe u akutnu leukemiju. Mijelodisplazija zapravo označava neefektivnu hematopoezu koja dovodi do periferne citopenije. Ovisno o zahvaćenoj lozi krvnih stanica to znači da se bolesnik može klinički prezentirati simptomima i znakovima anemije (umor, opća slabost, dispneja, intolerancija napora, glavobolja, vrtoglavica, stenokardija, bljedoća kože i sluznica, šum na srcu), neutropenije (povećana sklonost bakterijskim i oportunističkim infekcijama, vrućica s neutropenijom), trombocitopenije (hemoragična dijateza – petehijalna kožna krvarenja, krvni podljevi u sluznicama gastrointestinalnog i genitourinarnog sustava) (Dominis M i sur., 2017). Mijeloproliferativni poremećaji pak dovode do pojačanog nakupljanja stanica zahvaćene krvne loze, no valja napomenuti da je zajedničko obilježje tih stanica određeni stupanj nezrelosti. Neutrofilija ako je uzrokovana nakupljanjem nezrelih oblika (blasta) može dovesti do hiperleukocitoze i leukostaze (vrućica, dispneja, poremećaji vida, glavobolja, pospanost, konfuzija, šum u ušima) (Labar B, 2017b). Proliferacija eritrocita može se očitovati pletorom, znakovima hiperviskoznosti krvi (glavobolja, poremećaji vida, hipertenzija, tromboze). Trombocitemija može dovesti do tromboze ali i učestalih krvarenja zbog nezrelosti trombocita. Također,

zbog infiltracije koštane srži tumorskim stanicama, u kasnijim stadijima, može doći i do znakova citopenije u perifernoj krvi. U ovih bolesnika nađe se i bol u gornjem lijevom kvadrantu abdomena koja je odraz splenomegalije (aktivacije ekstramedularne hematopoeze), svrbež kao rezultat hiperuricemije te rjeđe kožne bolesti i alergijske reakcije udružene s eozinofilijom (Dominis M i sur., 2017).

Tablica 1. SZO KLASIFIKACIJA HEMATOLOŠKIH NEOPLAZMI (prema Alaggio R i sur., 2022, Aurer I, 2017, Khoury JD i sur., 2022, Labar B, 2017a)

Osnovna skupina	Podvrste	Primjeri	
MIJELOIDNE NEOPLAZME	MIJELOPROLIFERATIVNE NEOPLAZME	Kronična mijeloična leukemija, Policitemija vera, Esencijalna trombocitemija, Primarna mijelofibroza	
	MASTOCITOZA	Kožna, sustavna, sarkom mastocita	
	MIJELODISPLAZIJE		
	MIJELODISPLASTIČNE / MIJELOPROLIFERATIVNE NEOPLAZME	Kronična mijelomonocitna leukemija	
	AKUTNA MIJELOIČNA LEUKEMIJA		
	SEKUNDARNE MIJELOIDNE NEOPLAZME	Poslije citotoksične terapije	
	MIJELOIDNE / LIMFOIDNE NEOPLAZME S EOZINOFILIJOM I FUZIJOM TIROZIN-KINAZNIH GENA		
	AKUTNE LEUKEMIJE MIJEŠANE ILI NEODREĐENE LOZE		
HISTIOCITNE/ DENDRITIČKE NEOPLAZME		Proliferacije plazmacitoidnih dendritičkih stanica, Histiocitoza/sarkom Langerhansovih stanica	
LIMFOIDNE NEOPLAZME	B-STANIČNE	TUMORIMA SLIČNE LEZIJE S PREDOMINACIJOM B-STANICA	Multicentrična Castlemanova bolest
		NEZRELE(PREKURSORSKE) B-STANIČNE NEOPLAZME	B-limfoblastična leukemija/limfom
		ZRELE B-STANIČNE NEOPLAZME	Folikularni NHL, Limfom marginalne zone, Velikostanični NHL, Hodgkinov limfom

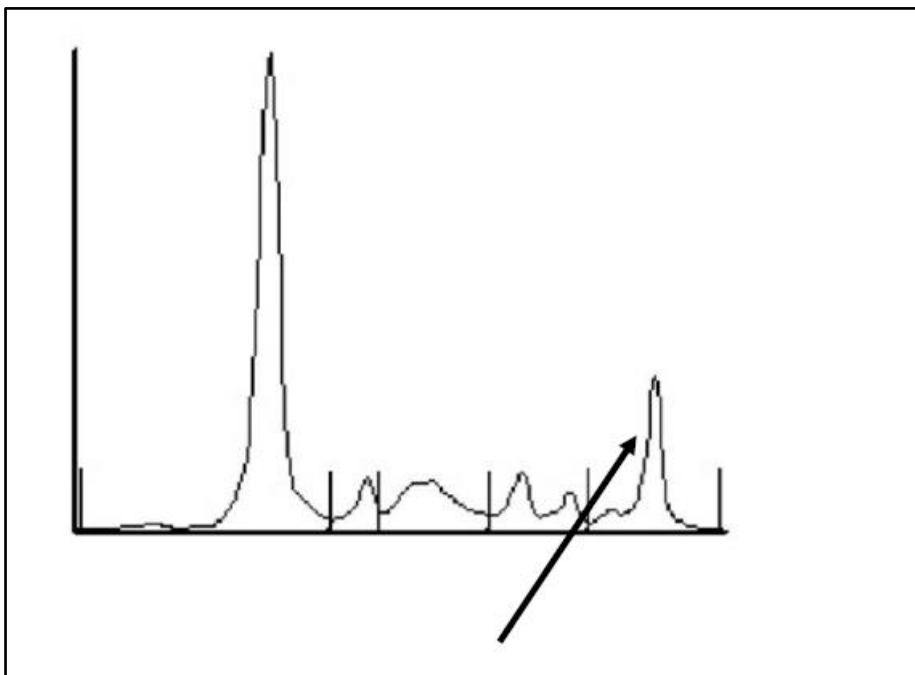
		PLAZMASTANIČNE NEOPLAZME I DRUGE BOLESTI S PARAPROTEINEMIJOM	Monoklonske gamapatije, Bolesti s odlaganjem monoklonskih Ig, Bolest teških lanaca, Ig (AL) -amiloidoza, Plazmacitom, Plazma-stanični mijelom
	T- I NK-STANIČNE	TUMORIMA SLIČNE LEZIJE S PREDOMINACIJOM T-STANICA	
		NEZRELE(PREKURSORSKE) T-STANIČNE NEOPLAZME	T-limfoblastična leukemija / limfom
		ZRELE T-STANIČNE NEOPLAZME	Primarno kožni T-stanični limfomi, Intestinalni T i NK stanični limfomi, Anaplastični velikostanični T-stanični limfomi
NEOPLAZME PORLJEKLOM STROME LIMFOIDNEOG TKIVA			Folikularni sarkom dendritičkih stanica

#### 4.2. Klinička obilježja zloćudnih neoplazmi limfoidne loze

Klinička obilježja limfocitnih neoplazmi mogu biti posljedica učinka tumorske mase, poremećaja funkcije hematopoetskog i imunskog sustava ili pak zahvaćanja ekstralimfatičnih organa. Nodalni limfomi najčešće se manifestiraju slikom limfadenopatije, posebice na vratu. Tada se klinički uglavnom opisuje nalaz tvrdih, palpatorno bezbolnih limfnih čvorova, fiksiranih za podležće tkivo i kožu te većih od 1 cm. Ovisno o biološkim karakteristikama tumora, različito je vrijeme tijekom kojeg se bilježi povećanje zahvaćenih limfnih čvorova (Aurer I, 2017). Nadalje, neke neoplazme iz ove skupine (češće Hodgkinov limfom, HL) prezentiraju se vrućicom, profuznim noćnim znojenjem, gubitkom tjelesne mase i izrazitim svrbežom koji je praćen ekzorijacijama (B simptomi) (Dominis M i sur., 2017). Ovi opći simptomi posljedica su citokinskog učinka (citokina oslobođenih iz tumorskih i/ili imunskih stanica) te imaju važan dijagnostički značaj ukoliko je vrućica viša od 38,5°C mjerena aksilarno, gubitak tjelesne mase veći od 10 % u posljednjih 6 mjeseci a noćno znojenje takvo da zahtijeva presvlačenje (Aurer I, 2017). Limfomi mogu, opstrukcijom gornje šuplje vene, dovesti do nastanka kliničke slike sindroma gornje šuplje



vene – dispneja, oteklina lica i osjećaj punoće glave, oteklina ruku, kašalj, bol u prsištu, disfagija, glavobolja, smušenost (Labar B, 2017b). Neoplazme limfocitne loze mogu kao i one porijekla mijeloidne loze, suprimirati normalnu hematopoezu i imunosti sustav. To je najčešće praćeno anemijom te učestalim infekcijama i autoimunskim poremećajima. U agresivnih neoplazmi, blasti mogu začepiti male krvne žile što ometa mikrocirkulaciju i tkivnu perfuziju (Aurer I, 2017). Plazmastične diskrazije obilježene su monoklonskom proliferacijom plazma stanica koje izlučuju imunoglobulin koji se naziva monoklonski vršak (M-protein) (Slika 3). Radi se zapravo o nizu raznih entiteta u kojima bujanje klonalnih B-stanica rezultira detekcijom homogenog monoklonskog imunoglobulina ili njegovih polipeptidnih podjedinica u serumu i/ili urinu. Zato se ovi entiteti zajednički nazivaju i paraproteinemijama ili disproteinemijama (Dominis M i sur., 2017).



Slika 3. Slika elektroforeze serumskih proteina s M-komponentom u gama-frakciji (strelica)

## 5. PATOHISTOLOŠKI OBRASCI OŠTEĆENJA BUBREŽNOG PARENHIMA

### 5.1. Glomerularna oštećenja

Glomerularna oštećenja, osim što se mogu prezentirati različitim kliničkim slikama odnosno sindromima, također imaju i razne patohistološke obrasce, ovisno o podležućoj etiologiji i patogenezi. Zajednička karakteristika koja je svojevrsno obilježje glomerularnog oštećenja jest proteinurija, premda ona nije patognomonična za glomerularnu patologiju. Dakle,



klinička slika može varirati od AOB do KBB, albuminurije do fulminantnog nefrotskog sindroma, ili biti bez simptoma (odstupanja su tada prisutna u nalazima rutinskih laboratorijskih pretraga – KKS, analiza urina) (Conway B i sur., 2018). Budući da je glomerularni kompleks građen od više različitih vrsti stanica, histološka slika glomerularnih bolesti nije jednoznačna. Naime, pojedini etiološki čimbenici zahvaćaju predominantno pojedine komponente glomerula. Zahvaćeni mogu biti endotel, podociti, glomerularna bazalna membrana (GBM), mezangij, ili više ovih komponenti istovremeno. Uzroci pak mogu biti imunosne naravi – imunoposredovane glomerularne bolesti, metabolički poremećaji, genetske bolesti, ili se radi o neimunskim mehanizmima – odlaganju abnormalnih bjelančevina iz cirkulacije u glomerularni prostor te bolestima nepoznate etiopatogeneze (idiopatske glomerularne bolesti). U skupini imunoposredovanih bolesti razlikuju se one posredovane imunokompleksima, citotoksičnim protutijelima, staničnim imunoreakcijama te aktivacijom komplementa. Abnormalne bjelančevine u glomerularnom prostoru najčešći su nalaz u bolesnika s disproteinemijama (krioglobulini, monoklonski lanci imunoglobulina) (Bulimbašić S i sur., 2017). Ono što je nužno naglasiti jest da nema jedinstvene patognomonične histološke slike koja bi ukazivala na pojedinu bubrežnu bolest. Naime, različite bubrežne bolesti mogu imati sličan histološki uzorak, odnosno, pojedina histološka slika ukazuje ne na jednu, nego najčešće na više mogućih bubrežnih bolesti (Conway B i sur., 2018). Bubrežni kanalići i intersticij također su podložni bilo primarnom oštećenju, bilo sekundarnom, prateći razne glomerularne bolesti. Disfunkcija tubulointersticija bubrega rezultira različitim simptomima, znakovima i laboratorijskim nalazima, ovisno s podležećem uzroku. Ovdje su također opisane i glavne tubulointersticijske lezije koje se etiopatogenetski mogu povezati s hematološkim neoplazmama te komplikacijama njihova liječenja u kontekstu nefrotoksičnosti primjenjene terapije kao i bolesti terminalnih krvnih žila – oštećenja mikrocirkulacije uzrokovana hematološkim malignomima upravo zbog uske povezanosti svih bubrežnih odjeljaka (Bulimbašić S i sur., 2017).

#### 5.1.1. Bolest minimalnih promjena

Bolest minimalnih promjena prototip je podocitopatije. Naime, elektronsko-mikroskopski je obilježena difuznim gubitkom nožica podocita, uz uredan prikaz na svjetlosnoj i imunofluorescentnoj mikroskopiji (Slika 4a i 4b). U odraslih je češće sekundarna – javlja se uz atopijske bolesti, infektivne bolesti, pri uzimanju nekih lijekova i uz hematološke neoplazme. Patogeneza bolesti i dalje nije u potpunosti razjašnjena, iako novija saznanja

predmnijevaju interakciju između cirkulirajućih plazmatskih čimbenika i receptora na podocitima. Klinički se manifestira slikom nefrotskog sindroma. U pravilu je reverzibilna i dobro reagira na steroidnu terapiju (Bulimbašić S i sur., 2017; Bembić M i sur., 2016).

#### 5.1.2. Fokalna segmentalna glomeruloskleroza (FSGS)

FSGS jest također podocitopatija koja je histološki obilježena djelomičnom (segmentalna) sklerozom pojedinih (fokalna) glomerula bubrega na svjetlosnoj mikroskopiji (Slika 4e). IFL nalaz je nespecifičan, a EM nalaz prikazuje difuzni gubitak nožica podocita i njihovo odvajanje od površine GBM-a. Bolest se dijeli na dva tipa: primarnu (idiopatsku) i sekundarnu (uz arterijsku hipertenziju, morbidnu pretilost, infekciju HIV-om, kao hiperperfuzijska lezija) (Conway B i sur., 2018). U drugom, genetskom obliku, bolest je posljedica mutacije gena za esencijalne stanične proteine podocita poput nefrina, podocina i alfa-aktinina (Bembić M i sur., 2016). Liječi se steroidima te drugim immunosupresivnim lijekovima – ciklosporinom, ciklofosfamidom ili mikofenolat mofetilom (Bulimbašić S i sur., 2017).

#### 5.1.3. Membranska nefropatija

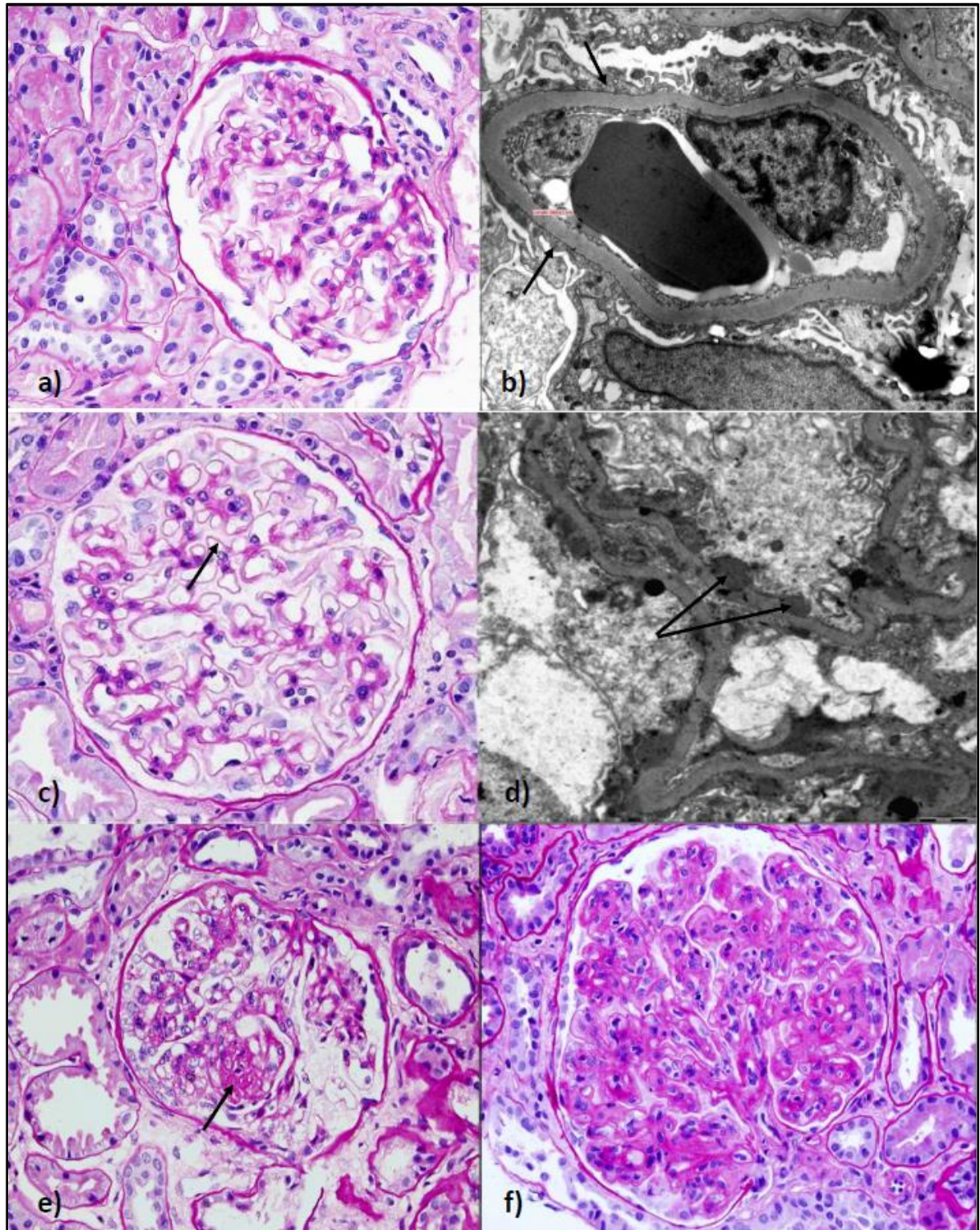
Membranska nefropatija (MN) pripada skupini imunoposredovanih glomerulonefritisa. Najčešći je uzrok masivne proteinurije nefrotskog ranga u odrasloj dobi. Histološki se na SM prikazuju difuzno zadebljane GBM-e. IFL nalaz prikazuje gusto zbijene zrnate depozite IgG-a i C3 komponentne komplemента duž GBM-a uz mezangijske depozite u sekundarnom obliku MN-a (Slika 4c i 4d). Za razliku od primarnog, idiopatskog oblika bolesti, gdje se imunokompleksi stvaraju *in situ* (najčešći su uzrok autoprotutijela na M-tip receptora za fosfolipazu-A2 na podocitima), u sekundarnom obliku se i cirkulirajući imunokompleksi mogu taložiti u glomerulima. Sekundarni oblik bolesti nalazi se uz pojedine sistemske bolesti poput infektivnih, autoimunih ili pak malignih. Primarni oblik bolesti liječi se immunosupresivnim lijekovima, a sekundarni liječenjem osnovne bolesti (Bulimbašić S i sur., 2017).

#### 5.1.4. Membranoproliferativni glomerulonefritis

MPGN entitet je karakteriziran izrazitom proliferacijom stanica u glomerulima i zadebljanjem (duplikaturama) GBM-a (Slika 4f). Etiološki može biti povezan s disregulacijom aktivacije sustava komplemента alternativnim putem (C3 glomerulopatija) te s hematološkim neoplazmama B-limfocita i plazma-stanica, zatim vezan uz infekcije ili sustavne autoimune bolesti, i tada je riječ o tzv. sekundarnom MPGN-u. Sekundarni MPGN,



patogenetski je posredovan imunokompleksima, koji, taložeći se u glomerule, aktiviraju sustav komplementa klasičnim putem, što potiče upalni odgovor i proliferaciju mezangijskih stanica. Jedan od oblika C3 glomerulopatije jest bolest gustih depozita, koji obilježava histološka slika homogenih gustih depozita unutar GBM-a (Bembić M i sur., 2016).



Slika 4. a) svjetlosno-mikroskopska slika urednog izgleda glomerula (bojenje hemalaun-eozin, povećanje 400x); b) elektronsko-mikroskopska slika dijela glomerularne kapilarne petlje, gdje se vidi potpuna fuzija (nedostatak) nožica podocita (strelice), bolest minimalnih promjena, povećanje 10000x; c) svjetlosno-mikroskopska slika glomerula s zadebljanim glomerulanim bazalnim membranama (strelice), bojenje PAS, membranska nefropatija, povećanje 400x; d) elektronsko-mikroskopska slika dijela glomerularne kapilarne petlje s prikazom subepitelnih imunodepozita (strelice), membranska nefropatija, povećanje 10000x; e) svjetlosno-mikroskopska slika glomerula s prikazom ožiljno promijenjenog dijela glomerula u FSGS (strelica), bojenje PAS, povećanje 400x; f) svjetlosno-mikroskopska slika glomerula koji pokazuje membranoproliferativnu sliku, bojenje PAS, povećanje 400x. Izvor za sve slike: Odjel za nefropatologiju i elektronsku mikroskopiju Kliničkog zavoda za patologiju i citologiju, KB Dubrava, Zagreb.

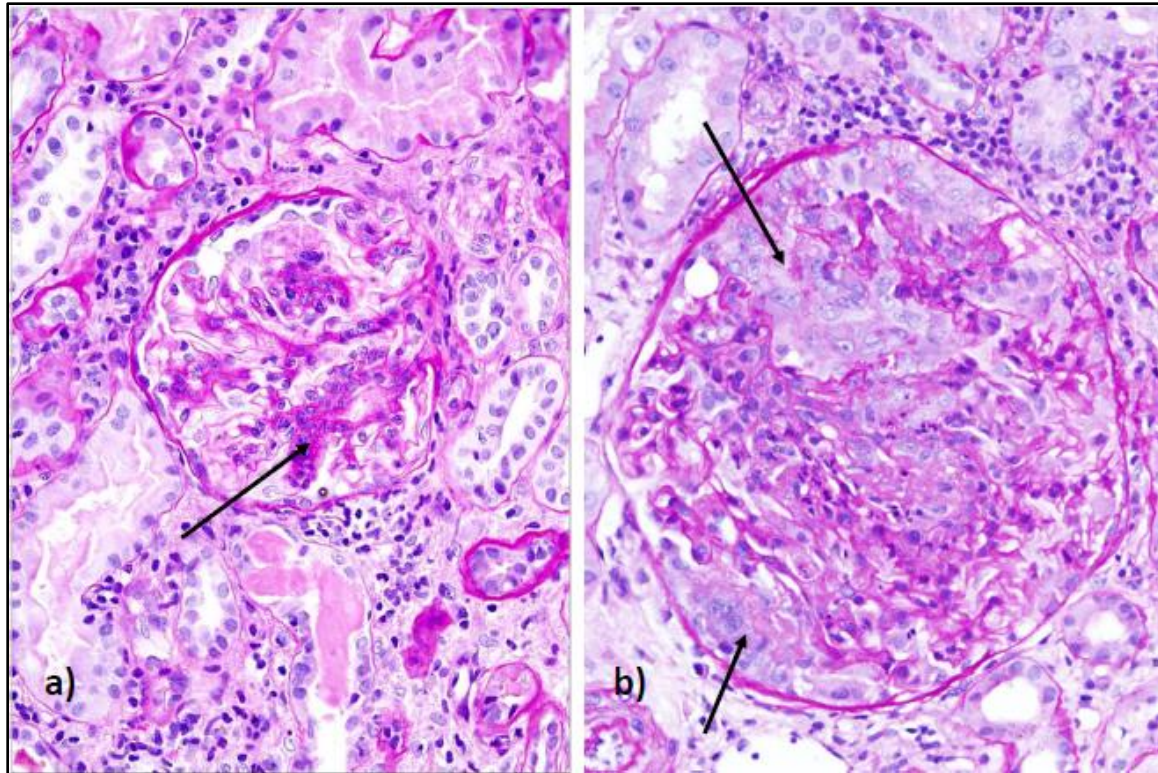
#### 5.1.5. IgA nefropatija

IgA nefropatija je najčešća glomerulopatija u svijetu te je stoga i od epidemiološke važnosti. Češća je u muškog spola i bijele rase, a vršak pojavnosti je u dobi između desete i tridesete godine života. Uzrok leži u odlaganju imunokompleksa koji sadrže hipoglikozilirane IgA1, galaktoza-deficijentne molekule IgA koje se luče u sluznici orofarinksa tijekom akutnih respiratornih infekcija i u gastrointestinalnoj sluznici. SM pregledom nalazi se proliferacija mezangijskih stanica i matriksa (mezangioproliferativni oblik) uz moguću prisutnost celularnih polumjeseca prilikom egzacerbacije bolesti (Slika 5a). IFL-om se nađu dijagnostički značajni imunodepoziti IgA i komplementa u mezangijskom prostoru. Klinička slika najčešće podrazumijeva asimptomatsku hematuriju i/ili proteinuriju te nerijetko hipertenziju. Neliječena, bolest može napredovati do bubrežne insuficijencije, a karakteristično obilježje su akutne samo-limitirajuće egzacerbacije uz vidljivu hematuriju tijekom akutnih respiratornih infekcija gornjeg dišnog sustava (Bembić M i sur., 2016).

#### 5.1.6. Brzoprogresivni glomerulonefritis (s upalnim celularnim polumjesecima)

Radi se skupini bolesti različitog uzroka i patogeneze koji su patohistološki karakterizirani teškim oštećenjem i rupturom GBM-a, uz nakupljanje fibrina i upalnih stanica u mokraćnom prostoru Bowmanove čahure, koji stvaraju celularne polumjesece (Slika 5b). Klinički je obilježen postupnim pogoršanjem kroz nekoliko tjedana, koji, ako se ne liječi, može dovesti do zatajenja bubrežne funkcije. Na temelju IFL nalaza dijeli se na anti-GBM glomerulonefritis, imunokompleksima uzrokovan BPGN te pauci-imuni GN (Bulimbašić S i sur., 2017).



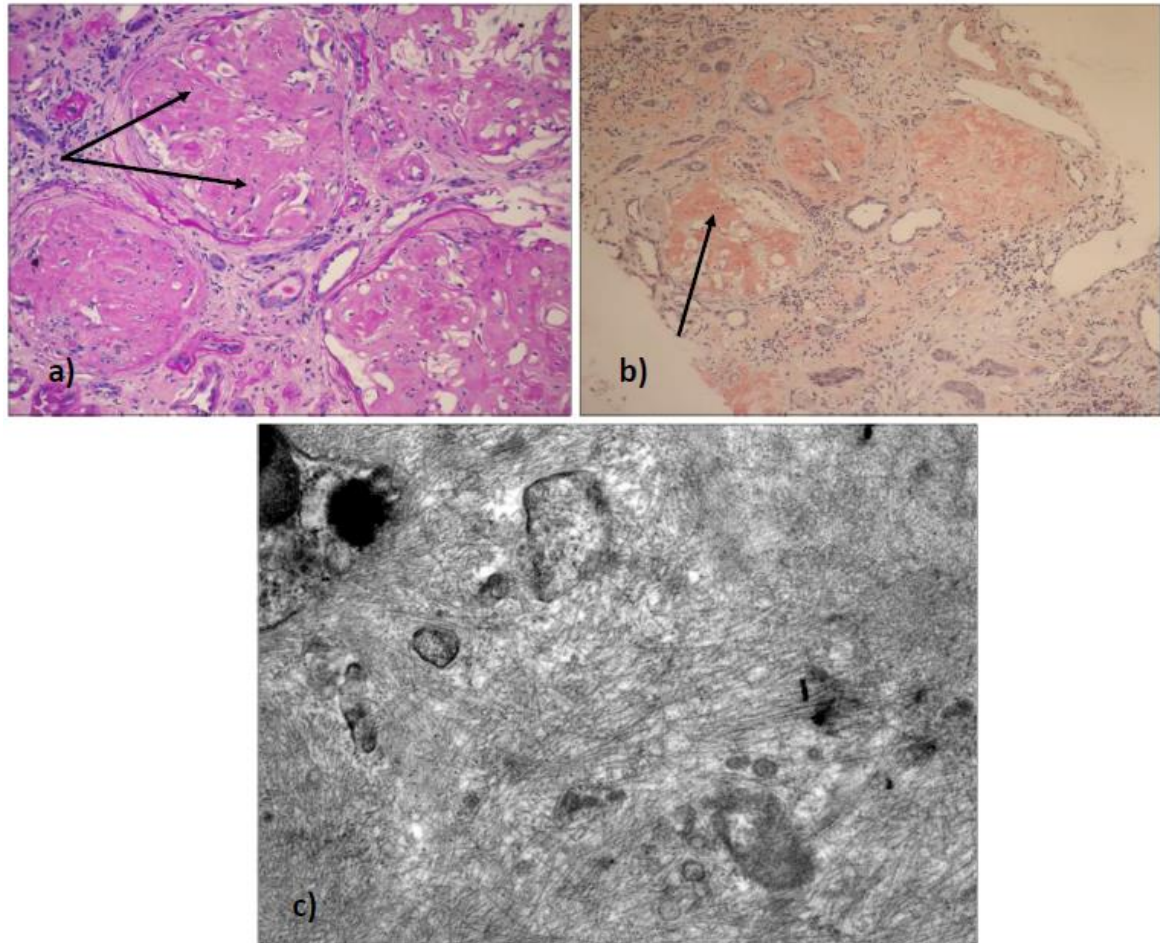


Slika 5. a) svjetlosno-mikroskopska slika glomerula u kojem se vidi mezangiproliferativni glomerulonefritis (strelica), kao u IgA nefropatiji, bojenje PAS, povećanje 400x; b) svjetlosno-mikroskopska slika glomerula u kojem se vidi proliferacija stanica izvan glomerula – polumjeseci (strelice), broprogresivni glomerulonefritis, bojenje PAS, povećanje 600x. Izvor za sve slike: Odjel za nefropatologiju i elektronsku mikroskopiju Kliničkog zavoda za patologiju i citologiju, KB Dubrava, Zagreb.

#### 5.1.7. Amiloidoza bubrega

Amiloidoza bubrega je bolest koja zahvaća čitav bubrežni parenhim – glomerule, tubulointersticij i bubrežno krvožilje. Radi se o odlaganju amiloida u bubrežni parenhim – područje mezangija, krvožilne stijenke, GBM-u i bazalnu membranu epitela bubrežnih kanalića (Slika 6a). Napredovanjem bolesti i daljnjim odlaganjem amiloida u navedene prostore, dolazi i do stenoze kapilarnih prostora koja napreduje do potpune opstrukcije kapilarnog lumena. Amiloid je naziv za biokemijski heterogenu skupinu abnormalnih bjelančevina koje se zbog poremećene razgradnje talože u izvanstaničnom prostoru oštećujući i uzrokujući u konačnici atrofiju susjednih stanica. Histološkim pregledom pod SM otkriva se eozinofilna, hijalina amorfnu tvar nataložena između stanica i unutar bazalnih membrana (Slika 6a). Za dokazivanje amiloida, preparat valja obojati Kongo-crvenilom kada se prikazuje karakterističnom ružičastom obojanošću (Slika 6b), odnosno zelenkastim

odsajem pod polariziranim svjetlom. EM-om se nađu niti (fibrili) promjera 7-13nm (Slika 6c). Klinička slika obilježena je proteinurijom, često nefrotskog ranga. Bubrežni parenhim može biti zahvaćen i u primarnoj i u sekundarnoj (reaktivnoj) amiloidozi, a radi se o taloženju AL ili AH-amiloida o čemu će detaljnije biti riječi u daljnjem tekstu (Hlupić Lj i sur., 2017).



Slika 6. a) svjetlosno-mikroskopska slika glomerula gdje se vidi obilno nakupljanje slabo PAS pozitivnog materijala (strelice), bojenje PAS, povećanje 200x; b) svjetlosno-mikroskopska slika glomerula gdje se vidi obilno nakupljanje Kongo-pozitivnog materijala (strelica), bojenje Kongo crvenilo, povećanje 200x; c) elektronsko-mikroskopska slika gdje se vidi prisutnost dobro organiziranih fibrila amiloida, debljine oko 10nm, povećanje 30000x. Izvor za sve slike: Odjel za nefropatologiju i elektronsku mikroskopiju Kliničkog zavoda za patologiju i citologiju, KB Dubrava, Zagreb.

## 5.2. Bolesti tubulointersticija i bubrežnih krvnih žila

Nekoliko se entiteta u ovoj skupini može uzročno povezati sa osnovnom hematološkom bolešću, izravno ili posljedično liječenju kemoterapeuticima, odnosno skupinom lijekova koji se skupnim imenom nazivaju ciljanom terapijom sa selektivnim djelovanjem na tumorski rast i očekivanom manjom sistemskom toksičnošću. Osim već spomenute akutne tubularne nekroze te akutnog intersticijskog nefritisa, ovdje se ubrajaju i akutna uratna nefropatija u sklopu sindroma lize tumora, kronični intersticijski nefritis, imunoreakcije na lijekove i oštećenja uzrokovana odlaganjem raznih metabolita (Conway B i sur., 2018). Od bolesti bubrežnih krvnih žila za istaknuti su tzv. trombotičke mikroangiopatije – hemolitičko-uremički sindrom (HUS) i trombotska trombocitopenična purpura (TTP). Oba entiteta su karakterizirana slikom mikroangiopatske hemolitičke anemije i trombocitopenije, dok je bubrežni parenhim češće i jače zahvaćen u HUS-u. Uzrok leži u oštećenju endotelne stanice u mikrocirkulaciji (arteriola i kapilara) čiji su rezultat intravaskularna tromboza i hemoliza, te ishemijska ozljeda ciljnih organa – bubrega i mozga (SŽS-a je dominantno i izrazitije zahvaćen u TTP-u). Uz hematološke bolesti povezan je tzv. atipični oblik HUS-a (aHUS) koji se povezuje sa urođenim ili stečenim abnormalnostima sustava komplementa i primjenom lijekova poput inhibitora kalcineurina i VEGF-A inhibitora. TTP je autoimune etiologije i uzrokovan protutijelima na molekulu ADAMTS-13. Kliničku sliku čine: trombocitopenija, mikroangiopatska hemolitička anemija, neurološke sekvele, vrućica i AOB. Simptomi odnosno znakovi zahvaćanja bubrega mogu biti AOB s oligurijom ili anurijom, proteinurija i tzv. maligna hipertenzija. Laboratorijski se nađu nalazi koji upućuju na intravaskularnu hemolizu; povišene vrijednosti nekonjugiranog bilirubina, LDH, snižene vrijednosti haptoglobina, i moguće retikulocitoza, uz već navedenu anemiju i trombocitopeniju. Osim potpunog liječenja, terapijski pristup uključuje i plazmaferezu, a kod aHUS-a i inhibitore komplementa, ekulizumab ili ravulizumab (Culligan DJ i sur., 2018).



## 6. KLINIČKO-PATOLOŠKE POVEZNICE BUBREŽNIH BOLESTI

Tablica 2. Kliničko-patološka povezanost u najčešćim glomerularnim bolestima (prema Bembić M i sur., 2016; Bulimbašić S i sur., 2017; Carniero J i Junqueira LC, 2005)

KLINIČKI SINDROM	HISTOLOŠKI UZORAK	ETIOLOGIJA	PATOGENEZA
NEFROTSKI SINDROM	Bolest minimalnih promjena	idiopatska, atopija, lijekovi, hematološke neoplazme	Oštećenje podocita cirkulirajućim čimbenicima
	FSGS	Idiopatska, infekcije, pretilost, hipertenzija, genetski čimbenici, hiperperfuzija	Povećanje propusnosti glomerula uzokovano cirkulirajućim čimbenicima uz oštećenje podocita
	MN	Idiopatska, lijekovi, infekcije, maligne bolesti, autoimune bolesti	Protutijela na antigene GBM, kompleментом posredovano oštećenje podocita
	Membranoproliferativni glomerulonefritis posredovan imunim kompleksima, C3 glomerulopatija	Idiopatska, infekcije, autoimune bolesti, monoklonalne gamapatije	Disfunkcija sustava komplementa, odlaganje cirkulirajućih ili <i>in situ</i> formiranih imunokompleksa
NEFRITIČKI SINDROM	IgA nefropatija	Idiopatska, akutne respiratorne infekcije, jetrene bolesti, celijakija	Taloženje imunokompleksa galaktoza deficijentnih IgA u mezangiju uz prateći upalni odgovor
	C3 glomerulopatija	Idiopatska, infekcije, autoimune bolesti, monoklonalne gamapatije	Disfunkcija sustava komplementa, odlaganje cirkulirajućih ili <i>in situ</i> formiranih imunokompleksa
BRZOPROGRESIVNI GLOMERULONEFRITIS	Vaskulitis malih krvnih žila posredovan ANCA protutijelima	Idiopatski, infekcije, lijekovi	ANCA protutijela uzrokuju aktivaciju i degranulaciju neutrofila te potiču upalnu reakciju
	Membranoproliferativni glomerulonefritis, C3 glomerulopatija	Idiopatski, infekcije, autoimune bolesti, monoklonalne gamapatije	Disfunkcija sustava komplementa, odlaganje cirkulirajućih ili <i>in situ</i> formiranih imunokompleksa
	Goodpastureova bolest/anti-GBM bolest	Idiopatska, infekcije, pušenje	Oštećenje glomerula autoprotutijelima na GBM



ASIMPTOMATSKA PROTEINURIJA I/ILI HEMATURIJA	IgA nefropatija	Idiopatska, akutne respiratorne infekcije, jetrene bolesti, celijakija	Taloženje imunokompleksa galaktoza deficijentnih IgA u mezangiju uz prateći upalni odgovor
---	-----------------	--	---

## 7. HEMATOLOŠKE NEOPLAZME S BUBREŽNIM MANIFESTACIJAMA

### 7.1. Disproteinemije

Pojam disproteinemije obuhvaća skupinu različitih hematoloških bolesti čije zajedničko obilježje jest (hiper)produkcija i prisutnost monoklonskog imunoglobulina u krvi. Monoklonski imunoglobulin, porijekla klona B-stanične loze ili plazma-stanične klonalne ekspanzije, patološke je strukture i kao takav može uzrokovati oštećenje ciljnih organa (npr. neuropatiju, dermopatiju, okulopatiju), uključujući i odjeljaka bubrežnog parenhima (Drosou ME i sur., 2018). Navedeno monoklonsko protutijelo još se naziva i monoklonalnim vrškom ili M-komponentom (Dominis M i sur., 2017). Poznato je nekoliko patogenetski različitih mehanizama oštećenja bubrežnog parenhima, ovisno o osnovnoj tj. podležućoj hematološkoj neoplazmi, veličini tumorske mase, titru monoklonskog Ig-a u plazmi i dijelu bubrežnog parenhima koji je dominantno zahvaćen bolešću (Alexander MP i sur., 2019). M-komponenta može biti građena od oba imunoglobulinska lanca (teški i laki lanac Ig), ili nekontrolirana monoklonska proliferacija stanica rezultira stvaranjem isključivo lakih ili rjeđe teških lanaca imunoglobulina. U suštini, svaka klonalna proliferacija B-stanične linije može producirati monoklonski Ig, odnosno stanje koje se tada naziva monoklonskom gamapatijom. Međutim, učestalost uvelike ovisi o podležućoj neoplazmi, te je monoklonska gamapatija češće prisutna u multiplom mijelomu, Waldenströmovoj makroglobulinemiji, AL amiloidozi i bolesti teških lanaca, a znatno je rjeđi entitet u kroničnoj limfocitnoj leukemiji i ne-Hodgkinovu limfomu (Drosou ME i sur., 2018). Osim navedenih bolesti, postoji i entitet pod nazivom monoklonska gamapatija neodređenog značenja (MGUS) (Alexander MP i sur., 2019). MGUS je entitet koji se primarno vezuje uz osobe starije životne dobi, te se nerijetko naziva i benignom, odnosno dobroćudnom monoklonskom gamapatijom. Razlog tome jest činjenica da, premda postoji biokemijska abnormalnost u smislu postojanja monoklonskog proteina u serumu, nisu zadovoljeni objektivni dijagnostički kriteriji za malignu bolest – multipli mijelom,

Waldenströmovu makroglobulinemiju, limfom ili AL amiloidozu. Unatoč tome, valja istaknuti da tijek bolesti nije moguće sa sigurnošću predvidjeti, te u dijela bolesnika (manjine) MGUS može prethoditi simptomatskom multiplom mijelomu. Stopa transformacije dobroćudnog MGUS-a u simptomatski multipli mijelom iznosi oko 1 % godišnje (Dominis M i sur., 2017). Kriterij za postavljanje dijagnoze MGUS-a jest isključenje ostalih bolesti koje mogu biti praćene monoklonskom gamapatijom – bolesti plazma-stanica, zloćudnih neoplazmi B-limfocita, bolesti vezivnog tkiva, infekcije virusom hepatitisa C ili HIV-om (posebice AIDS), nekih kožnih bolesti te ostalih poremećaja praćenih monoklonskom gamapatijom (KNL, stečena von Willebrandova bolest, krioglobulinemija, sindrom mijelodisplazije). Karakteristika MGUS-a jest serumska koncentracija M-proteina manja od 20 g/L (stacionarna tijekom 2-3 godine), izostanak Bence-Jonesove proteinurije, prisutnost manje od 10 % plazma-stanica u koštanoj srži, te izostanak osteolitičkih lezija i limfoproliferacije (Labar B i Matišić D, 2017). Osim MGUS-a, stanja u kojemu izostaje oštećenje ciljanih organa, prepoznato je i stanje u kojemu je prisutna bubrežna lezija odnosno bolest te koje se stoga naziva monoklonskom gamapatijom bubrežnog značenja (MGRS). Analogno prethodno navedenome, MGRS je termin koji podrazumijeva produkciju M-proteina u odsutnosti MM, limfoma, KLL, WM, no koji je, za razliku od M-proteina u sklopu MGUS-a, nefrotoksičan (Bamias A i sur., 2020). Dakle, prisutnost M-proteina je neophodna za razvitak bubrežnog oštećenja, no još uvijek nije identificiran biomarker koji bi poslužio kao svojevrsni prediktor razvitka bubrežne lezije. Patološki učinak M-proteina nije ograničen isključivo na bubrežni parenhim, nego se očituje i na drugim organskim sustavima, no najizraženiji je upravo na bubrežnom parenhimu. Nekoliko je do sada identificiranih čimbenika koji tome doprinose. To su već navedeni veliki protok krvi kroz bubrege, koji primaju veći srčani minutni volumen u odnosu na ostale periferne organe, specifično mikrookruženje, koje dodatno potencira nefrotoksičnost M-proteina i molekule na epitelu bubrežnih kanalića koje služe kao receptori koji vežu M-protein (Drosou ME i sur., 2018). Većina pacijenata s MGRS-om prezentira se proteinurijom često nefrotskog ranga i smanjenjem eGFR. Budući da se u podlozi bubrežnog oštećenja nefrotoksičnim M-proteinom nalazi mali klon stanica, liječenjem klonalne bolesti i smanjenjem koncentracije cirkulirajućeg M-proteina, oporavlja se i bubrežna funkcija (Cornell LD i sur., 2012).

## 7.2. Dijagnostika monoklonskih gamapatija

Dijagnostički pristup u identificiranju pacijenata s monoklonskom gamapatijom podrazumijeva testove probira te potom neophodne dijagnostičke testove. Budući da je osim MGUS-a, u kojemu nije prisutno oštećenje perifernih organa, monoklonska gamapatija jedna od sastavnica određenih hematoloških neoplazmi (Drosou ME i sur., 2018), postoje i testovi za procjenu veličine tumora koji su od prognostičke važnosti, testovi za otkrivanje oštećenja organa te testovi koji se koriste u posebnim okolnostima. Najprije valja istaknuti, da je, s obzirom na različitu kliničku prezentaciju i simptomatiku u pacijenata s monoklonskom gamapatijom, laboratorijska dijagnostika stup u postavljanju točne dijagnoze i definiranju procesa liječenja (Alexander MP i sur., 2019). U testove probira ubrajaju se KKS s diferencijalnom krvnom slikom i SE, biokemijska analiza krvi (ureja, kreatinin, elektroliti, kalcij, albumin, urati, imunoglobulini) te elektroforeza serumskih proteina i elektroforeza proteina urina. Elektroforezom se proteini razdvajaju u frakcije ovisno o veličini, vrsti i naboju. Karakterističan nalaz koji upućuje na prisutnost M-proteina jest vršak (spike) u području gama-globulina (rijetko i beta-globulina). Za daljnju analizu u svrhu definiranja monoklonalnosti, razreda i tipa M-proteina, koristi se test imunofiksacije, koji pripada skupini tzv. dijagnostičkih testova i veće je osjetljivosti u odnosu na elektroforezu. To je od osobite važnosti u slučajevima u kojima je M-protein građen isključivo od lakih lanaca Ig (kappa ili lambda), kada nalaz elektroforeze ne detektira nužno i u svim slučajevima tzv. vršak. Obje pretrage mogu se provesti i analizom 24-satne mokraće (uočavanje monoklonskih lakih lanaca – BJP). Dijagnostičku važnost ima i određivanje (patološkog) omjera slobodnih lakih lanaca (FLC) u serumu i urinu (Vlašić Tanasković J, 2014). Naime, u fiziološkim uvjetima slobodni laki lanci cirkuliraju u serumu u malim koncentracijama. Produkt su plazma-stanica te služe za sintezu imunoglobulina pri čemu se suvišak uklanja putem bubrega. Dakle, serumska koncentracija FLC ovisi o međuodnosu između njihove produkcije za koju su odgovorne plazma-stanica i eliminacije koja ovisi o bubrežnoj funkciji. Svaka neravnoteža tog međuodnosa, bilo zbog pojačane sinteze lakih lanaca ili pak zbog bubrežne insuficijencije, biti će praćena povišenjem koncentracije FLC. Za razlučivanje između tih dvaju uzroka, određuje se omjer kappa i lambda lakih lanaca, koji je u MM patološki zbog povišenog stvaranja isključivo jednog tipa lanca. Određivanje FLC-a je i od prognostičke vrijednosti i može služiti za kvantitativno praćenje pacijenata sa amiloidozom lakih lanaca (Alexander MP i sur., 2019). Normalizacija omjera FLC-a čimbenik je u procjeni tijeka, tj. remisije bolesti. Budući da je koncentracija M-proteina od velike važnosti za predviđanje tijeka bolesti, nužno je utvrditi

njezinu početnu koncentraciju i pratiti daljnu dinamiku. Za razliku od MGUS-a, kada je ona niska (do 20 g/L) i stacionarna te kao takva ne producira oštećenja tkiva i organa, u nekim hematološkim bolestima, koncentracija M-proteina je visoka i praćena disfunkcijom određenih organa. Prototip hematološke neoplazme obilježene visokom koncentracijom M-proteina jest multipli mijelom. Pregled koštane srži može biti citološki – aspirat koštane srži te histološki – bioptat koštane srži. Osim navedenih, provodi se imunohistokemijska analiza stanica koštane srži, imunofenotipizacija na protočnom citometru, citogenetika i FISH. U svrhu utvrđivanja oštećenja organa služe nalaz KKS s diferencijalnom krvnom slikom i biokemijska analiza krvi uz naglasak na procjenu bubrežne funkcije i radiološke pretrage skeleta. Kada postoji indikacija, mogu se provoditi MR, CT ili FDG/PET (Vlašić Tanasković J, 2014).

### 7.3. Patogenetski mehanizmi bubrežnog oštećenja u disproteinemijama

Već je ranije navedeno da svi odjeljci bubrega mogu biti patološki promijenjeni u stanjima hiperprodukcije monoklonskog proteina – glomerul, tubulointersticij i renalne krvne žile. Također su navedeni čimbenici koji na to utječu i tome doprinose. Nastanak oštećenja pojedinih dijelova bubrežnog parenhima nije uvijek jednak i isti, već ovisi o podležecem mehanizmu putem kojeg M-protein djeluje nefrotoksično. Poznati mehanizmi nastanka bubrežnog oštećenja su odlaganje, aktivacija sustava komplementa, aktivacija citokina i precipitacija. Nefrotoksični učinak taloženja odnosno odlaganja imunoglobulina obilježje je A $\beta$ g amiloidoze, bolesti nakupljanja monoklonskih imunoglobulina (MIDD), proliferativnog glomerulonefritisa s monoklonskim Ig depozitima (PGNMID) te imunotaktoidnog (engl. immunotactoid) i fibrilarnog (engl. fibrillary) GN. Depoziti pritom mogu biti organizirani ili neorganizirani. Osim bubrega, depoziti se mogu pronaći i u drugim organima. Precipitacija je osnovni mehanizam u krioglobulinemiji i tzv. nefropatiji cilindara (engl. cast nephropathy). Potonji entitet zahvaća primarno distalne bubrežne kanaliće sa stvaranjem opstruktivnih cilindara koji nastaju vezanjem FLC-a za odgovarajući receptor na tubularnom epitelu – Tamm Horsfall-ov protein odnosno uromodulin. Glomerulonefritis u krioglobulinemijama nastaje zbog začepljenja kapilara glomerularnog klupka tzv. kriočepovima (pseudotrombima). Stanja koja aktivacijom sustava komplementa i citokina oštećuju bubrege su POEMS te C3 glomerulopatija. Valja napomenuti da točan mehanizam oštećenja bubrega u POEMS-u nije jasan, budući da M-protein nije prisutan u bubrežnom tkivu, pa se sumnja na mogući mehanizam nalik na TTP (Alexander MP i sur., 2019; Drosou ME i sur., 2018).

#### 7.4. Alg amiloidoza i bolest odlaganja monoklonskog imunoglobulina (MIDD)

Osnovne činjenice o amiloidozi navedene su u prethodnom tekstu – radi se o odlaganju netopljivog proteina fibrilarne strukture u ekstracelularni prostor. Takvi proteini imaju patološku tj. poremećenu konfiguraciju te stvaraju nakupine odnosno agregate amiloidnih fibrila. U daljnjem tekstu biti će opisana amiloidoza vezana uz imunoglobuline, odnosno amiloidoza lakih i teških lanaca imunoglobulina (AL i AH amiloidoza) odnosno primarna amiloidoza (A<sub>Ig</sub>) koja se etiološki vezuje uz hematološke neoplazme (MM, bolest teških lanaca, WM). Amiloidoza može biti i nasljedna, senilna, u sklopu dugotrajnog liječenja hemodijalizom, i sekundarna (reaktivna). Simptomi su u početku bolesti opći i nespecifični, te kliničkom slikom dominiraju umor, malaksalost i gubitak na tjelesnoj masi. Budući da je uz srce, bubreg najčešće zahvaćeni organ, bolest se može prezentirati i proteinurijom te nefrotskim sindromom (Batinić J i Labar B, 2017). Radi se o bolesti koja se prezentira u dobi oko 60. godine života, češće u muškaraca. Pacijenti koji se prezentiraju s bubrežnim simptomima češće razviju i kroničnu bubrežnu bolest, te je zabilježen povrat bolesti u transplantiranom bubregu. Amiloid se odlaže duž glomerularne bazalne membrane, peritubularno i u mezangijskom prostoru. Dokazuje se biopsijom bubrega. Budući da se radi o sistemske bolesti, prognoza ovisi o zahvaćenim organima, napose srčanoj funkciji (Drosou ME i sur., 2018). Naime, manje od 10 % bolesnika zadovoljava dijagnostičke kriterije za MM te se uglavnom radi o već spomenutom MGRS-u. Terapijski pristup usmjeren je prema postizanju hematološkog odgovora visokim dozama melfalana (mijeloablativna terapija) te potom autolognom transplantacijom matičnih stanica ako pacijentovo stanje dopušta primjenu takvoga terapijskog protokola. U pacijenata kod kojih se postigne hematološki odgovor, terapijski odgovor bubrežnog parenhima može potrajati dulje vremena, a očituje se u smanjenju proteinurije. Transplantacija bubrega može se razmotriti u pacijenata u kojih je postignut zadovoljavajući hematološki odgovor na liječenje (Alexander MP i sur., 2019). Bolest odlaganja monoklonskog imunoglobulina (MIDD) može se očitovati trima različitim histološkim obrascima – odlaganjem lakih lanaca i tada se radi o bolesti odlaganja lakih lanaca (LCDD), odlaganjem teških lanaca kada je riječ o bolesti odlaganja teških lanaca (HCDD) ili pak o udruženom odlaganju lakih i teških lanaca imunoglobulina što se naziva bolešću odlaganja lakih i teških lanaca (LHCDD) (Alexander MP i sur., 2019; Drosou ME i sur., 2018). Depoziti lanaca imunoglobulina mogu se pronaći subendotelno u glomerularnom području, duž GBM-a i peritubularno. Laki odnosno teški lanci produkt su podležeće klonalne proliferacije abnormalnih plazma-stanica (Bridoux F i sur., 2021). LCDD i HCDD mogu se razlikovati

IFL pregledom. Klinički se prezentiraju proteinurijom, nefrotskim sindromom, AOB, ili pak dovode do razvoja KBB-a. U histološkoj slici prevladava nodularna mezangijalna skleroza, iako se mogu pojaviti i membranoproliferativne promjene uz fokalnu prisutnost upalnih celularnih polumjeseca. Terapijski pristup usmjeren je na podležeću klonalnu bolest (Alexander MP i sur., 2019).

#### 7.5. Proliferativni glomerulonefritis s monoklonskim imunoglobulinskim depozitima

Ovaj je entitet histološki obilježen mezangioproliferativnim i membranoproliferativnim uzorkom uz endokapilarni proliferativni glomerulonefritis. Upravo je nalaz proliferativnog glomerulonefritisa na SM razlikovni čimbenik u odnosu na LCDD i HCDD gdje je dominantni nalaz nodularna glomeruloskleroza. Ove promjene najčešće su rezultat odlaganja IgG3-kappa (50 %) te IgG3-lambda (15 %). Također, ovaj entitet nije praćen izvanbubrežnim širenjem, tj. izvanbubrežne manifestacije još nisu zabilježene. Budući da većina ovih pacijenata nema detektiranu klonalnu proliferaciju B ili plazma-stanica, terapijski pristup je složen. Empirijska terapija čija meta jest hipotetski klon stanica, može dovesti do poboljšanja bubrežne funkcije koja se očituje smanjenjem proteinurije. Bolest, osim proteinurijom, može biti praćena i hematurijom te dovesti do kronične bubrežne bolesti, a upravo zbog visoke stope povrata bolesti nakon transplantacije, ona u većini slučajeva i nije indicirana (Alexander MP i sur., 2019).

#### 7.6. Glomerulonefritis u krioglobulinemijama

Monoklonski protein koji posreduje glomerularno oštećenje prisutan je u serumu pacijenata s krioglobulinemijom tipa 1. Krioglobulinemije su stanja u kojima se u serumu nalaze i cirkuliraju krioglobulini, imunoglobulinske molekule koje stvaraju precipitate u uvjetima niske temperature. Krioglobulinemije se javljaju u sklopu infektivnih bolesti, napose uz infekciju virusom hepatitisa C (tip 2), te pri sistemskim autoimunim bolestima, a mogu biti povezane i s limfoproliferacijama i plazma-staničnim diskrazijama (tip 1) (Kardum Ž i sur., 2015). Naime, u više od 90 % pacijenata dijagnostička obrada će pronaći pridruženu hematološku bolest – MM, WM ili pak MGUS (Alexander MP i sur., 2019). U tipu 1 nalazi se isključivo jedan razred cirkulirajućih imunoglobulina, najčešće IgM, rjeđe IgG ili IgA. Tip 2 je miješana krioglobulinemija u kojoj monoklonski IgM (reumatoidni faktor), cirkulira u ulozi protutijela na vlastiti poliklonski cirkulirajući IgG. Bubrežne promjene su najizraženije u tipu 2 koji je, na globalnoj razini, etiološki najčešće uzrokovan infekcijom HCV-om. Bolest nije ograničena isključivo na bubrege, već su prisutni i izvanbubrežni znakovi bolesti u vidu vaskulitičnih lezija, artralgijska i neuropatije. Na biopsiji bubrežnog

tkiva nađe se membranoproliferativni i mezangioproliferativni uzorak s detekcijom PAS pozitivnih krioglobulina unutar lumena glomerularnih kapilara – kriočepova ili psuedotrombi (Drosou ME i sur., 2018). U kliničkoj slici dominira proteinurija uz moguću mikroskopsku hematuriju, hipertenziju i hipokomplementemiju (C4 komponente). Liječenje je usmjereno na osnovnu bolest (hematološku neoplazmu), no u slučajevima teškog bubrežnog oštećenja sa slikom brzoprogresivnog glomerulonefritisa indicirana je i plazmafereza, premda nema dovoljno podataka u literaturi koji govore o povoljnom učinku plazmafereze u zbrinjavanju ovih pacijenata (Alexander MP i sur., 2019).

### 7.7. C3 glomerulopatija, POEMS, Castlemanova bolest, imunotaktoidni i fibrilarni glomerulonefritis

Tablica 3. Kliničko-patološka povezanost u entitetima C3 glomerulopatije, POEMS i Castlemanove bolesti (prema Alexander MP i sur., 2019; Audard V i sur., 2021; Drosou ME i sur., 2018)

<b>BOLEST</b>	<b>HISTOLOŠKI UZORAK</b>	<b>ETIO-PATOGENEZA</b>	<b>KLINIČKA PREZENTACIJA</b>	<b>TERAPIJSKI PRISTUP</b>
C3 glomerulopatija	MPGN, bolest gustih depozita	aktivacija alternativnog puta komplementa posredovana M-proteinom	proteinurija, hematurija	Imunosupresivni lijekovi, kemoterapija (bortezomib)
POEMS	vaskularna hiperpermeabilnost, mezangioliza, stanična proliferacija i stanični edem, vaskularne lezije	izolirani poremećaj ili udružen sa Castelmannovom bolešću	AOB	usmjerena na podležeću bolest
Castlemanova bolest	endotelne lezije glomerula, mezangioliza, podvostručenja GBM, FSGS, TMA, kronični intersticijski nefritis, MPGN	limfoproliferativni i poremećaji (može biti udruženo sa HIV infekcijom)	nefrotski sindrom, AOB, TAFRO sindrom	kemoterapija



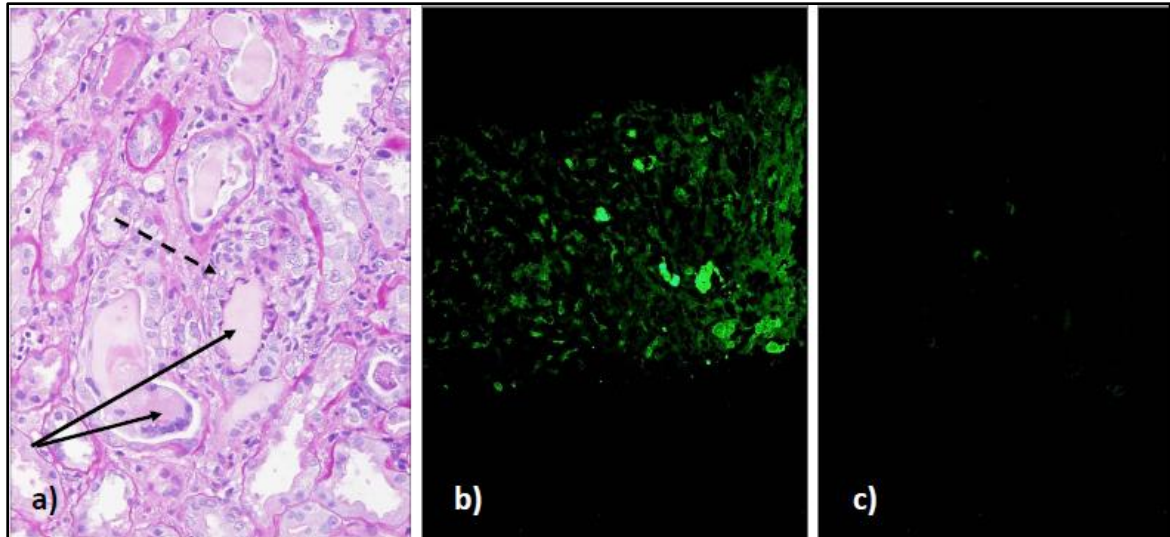
Imunotaktoidni GN	Odlaganje organiziranih fibrila debljine 30-60 nm, MPGN, endokapilarni proliferativni GN	monoklonalna gamopatija (često), KLL	proteinurija nefrotskog ranga, hematurija, hipokomplementemija	usmjerena na klonalnu bolest
Fibrilarni GN	Odlaganje organiziranih fibrila debljine 10-30 nm, mezangio-proliferativni GN	monoklonalna gamopatija (rijetko), solidni tumori, autoimune bolesti, HCV	proteinurija, mikroskopska hematurija, hipertenzija	usmjerena na klonalnu bolest

### 7.8. Bubrežno oštećenje u multiplom mijelomu

Multipli mijelom je diseminirana maligna hematološka neoplazma koju čine monoklonske plazma-stanice. Karakteristike ove bolesti poznate su pod akronimom CRAB koji označava prisutnost hiperkalcemije, bubrežnog oštećenja, anemije i litičkih koštanih lezija, napose lubanjskih kostiju. Etiologija bolesti je multifaktorijalna. Patogeneza MM je stupnjevita, te se kao predstadij simptomatske bolesti često nađe MGUS. Kao što je već navedeno, radi se o maloj populaciji staničnog klona, čiji produkt jest M-protein. Od navedenih CRAB obilježja multiplog mijeloma, ovdje će biti objašnjen nastanak bubrežnog oštećenja, premda valja napomenuti da je anemija u CRAB-u dijelom posljedica smanjene bubrežne proizvodnje hormona eritropoetina posljedično spomenutom oštećenju bubrežne funkcije. Također, osim M-proteinom posredovanog oštećenja bubrežnog parenhima, dodatni čimbenici koji pogoršavaju bubrežnu funkciju su hiperkalcemija, volumna deplecija i hiperuricemija koji su prisutni u ovih pacijenata (Labar B i Matišić D, 2017). Najčešći nalaz u pacijenata s multiplim mijelomom je začepljenje distalnih tubula M-proteinom (BJP-om). Patogenetski mehanizam kojim Bence-Jonesov protein uzrokuje začepljenje distalnih tubula jest sljedeći: vežući se za uromodulin (Tamm Horsfall-ov protein), slobodni laki lanci (FLC) formiraju opstruktivne proteinske cilindre koji potiču tubulointersticijski upalni odgovor – mijelomski bubreg ili nefropatija cilindara (engl. cast nephropathy) (Slika 7). Uz ovaj, najčešći mehanizam oštećenja, slobodni laki lanci uzrokuju patološke promjene i u proksimalnim bubrežnim kanalićima (Drosou ME i sur., 2018). Proksimalna tubulopatija je posljedica endocitoze lakih lanaca u citoplazmu epitelnih stanica proksimalnih tubula te nemogućnosti njihove razgradnje. To pak aktivira signalni put koji uključuje Janus-kinazu 2 i nuklearni faktor kappa-B s rezultirajućom akutnom tubularnom nekrozom. Premda je



najčešći nalaz u oboljelih od multiplog mijeloma, tubularna opstrukcija slobodnim lakim lancima nije patognomonična za tu bolest, već se može pronaći i u bolesnika sa Waldenströmovom makroglobulinemijom ili rjeđe kroničnom limfocitnom leukemijom. Uz tubulointersticij, patološkim zbivanjima zahvaćeni su i glomeruli. Glomerularni uzorak koji se često nađe jest AL-amiloidoza, ali se mogu javiti i pojedini oblici MIDD-a, organiziranih depozita ili proliferativnih oblika. Klinička prezentacija multiplog mijeloma korelira s visokim serumskim razinama imunoglobulinskih lakih lanaca. Kada je koncentracija cirkulirajućih FLC-a visoka, bolest se prezentira slikom AOB i ne-albuminskom proteinurijom (proteinurija zbog suviška). Ovo je važno i zbog prognoze osnovne bolesti, koja uvelike ovisi o brzom oporavku bubrežne funkcije. Promptni dijagnostičko-terapijski pristup u bolesnika s navedenom kliničkom prezentacijom i sumnjom na multipli mijelom je stoga imperativ (KKS, biokemijska analiza, elektroforeza i imunofiksacija serumskih proteina, kappa/lambda omjer FLC, serumska koncentracija BJP-a, analiza urina, slikovna obrada). Iako je definitivna dijagnostička metoda pri sumnji na bubrežnu bolest uzrokovanu FLC-om i proteinskim cilindrima biopsija bubrega, ona može biti kontraindicirana, ovisno o stanju bolesnika i pridruženim bolestima. Histološki pregled koštane srži otkriva maligne plazma-stanice uz dodatnu karakterizaciju imunohistokemijskim metodama bojanja i imunofenotipizacijom. Liječenje se sastoji od kemoterapije multiplog mijeloma i adekvatnog potpornog liječenja. Više je kemoterapijskih protokola kojima se može pristupiti (VCD, VRD, VMP, Rd, VAD, MPT), a izbor ovisi o karakteristikama bolesti i stanju bolesnika (Labar B i Matišić D, 2017). Hemato-onkološka terapija usmjerena na tumorske stanice posredno smanjuje serumsku koncentraciju lakih lanaca, što se uz potpurnu terapiju pokazalo izrazito važnim za oporavak bubrežne funkcije. Dok se to ne postigne, važno je održavati obilnu diurezu i izbjegavati primjenu nefrotoksičnih lijekova i diuretika Henleove petlje. Navedenim se mjerama smanjuje taloženje lakih lanaca u bubrežnom parenhimu. Također valja alkalinizirati urin, reducirati razinu kalcija i urične kiseline u krvi. U pacijenata s teškim oštećenjem bubrega nužno je pristupiti i hemodijalizi. Ako stanje progredira u kroničnu bubrežnu bolest, bolesnici postaju mogućim kandidatima za transplantaciju bubrega (Bridoux F i sur., 2021).



Slika 7. a) svjetlosno-mikroskopska slika bubrežnih kanalića u kojima se vidi prisutnost PAS-negativnih cilindara (pune strelice) s okolnom upalnom reakcijom (isprekidana strelica) – mijelomski bubreg, bojenje PAS, povećanje 400x; b) imunofluorescentno-mikroskopska slika koja prikazuje pozitivnu reakciju na lamda lance; c) imunofluorescentno-mikroskopska slika u istom preparatu koja pokazuje negativnu reakciju na kappa lance; Izvor za sve slike: Odjel za nefropatologiju i elektronsku mikroskopiju Kliničkog zavoda za patologiju i citologiju, KB Dubrava, Zagreb.

### 7.9. Waldenstörmovi makroglobulinemija i infiltracija bubrežnog parenhima

Waldenströмова makroglobulinemija (WM) pripada skupini limfoproliferativnih poremećaja koju karakteriziraju maligne stanice koje proizvode monoklonalni IgM protein. Zloćudne stanice nose biljege B-limfocita i plazma-stanica. Bolest je rijetka, a glavna joj je značajka makroglobulinemija. Makroglobulin može biti i krioglobulin i stvarati krioprecipitate (vidi ranije). S tim u vezi, bolest može rezultirati slikom krioglobulinemičnog glomerulonefritisa s prisutnim okluzivnim endokapilarnim pseudotrombima. Drugi nalazi mogu uključivati intrakapilarne depozite IgM-a, sliku TMA, Fanconijev sindrom, proksimalnu tubulopatiju zbog lakih lanaca ili pak AIG amiloidozu. Međutim, najčešći uzorak nađen u ovoj bolesti jest limfomatozna infiltracija bubrežnog parenhima (Bridoux F i sur., 2021). WM svojim kliničkim tijekom nalikuje na indolentni limfom (Labar B i Matišić D, 2017). Na biopsiji bubrega nađe se difuzna infiltracija uglavnom bubrežnog intersticija praćena makroskopskim (radiološkim) uvećanjem oba bubrega. Premda nalikuje indolentnom limfomu, takva infiltracija bubrežnog tubulointersticija negativni je prognostički čimbenik, odnosno negativni prediktivni

čimbenik oporavka bubrežne funkcije. Kada je prožimanje bubrega tumorskim stanicama obostrano i difuzno, može prouzročiti sliku AOB. Ona je precipitirana kompresivnim učinkom tumorskih stanica na okolni parenhim – kanaliće i peritubularne krvne žile i tubularnom opstrukcijom. Dodatni čimbenik je posljedični porast vaskularne rezistencije nizvodno od glomerula (Bridoux F i sur., 2021). Osim već spomenutog tubulointersticijskog obrasca infiltracije bubrežnog tkiva, zabilježen je i tzv. intraglomerularni tip infiltracije bubrega tumorskim stanicama. Radi se o nalazu limfomskih stanica u lumenu glomerularnih i peritubularnih kapilara uz poštedu intersticijskog prostora. Najčešće se nalazi u bolesnika s difuznim B-velikostaničnim limfomom u uznapredovalom stadiju. Presentacija je tada u vidu masivne proteinurije, nefrotskog sindroma i moguće hematurije, pri čemu bubrezi radiološki nisu uvećani. Također, intraglomerularni tip infiltracije rjeđi je od intersticijskog tipa i rjeđe je etiološki povezan s AOB. Osim WM, u kojoj se u intersticiju nađu tumorske stanice, neke su hematološke neoplazme praćene intersticijskim reaktivnim infiltratima (klasični Hodgkinov limfom). Definitivna metoda razlučivanja i dokazivanja prisutnosti tumorskih stanica u intersticijskom infiltratu u tom slučaju je imunohistokemijska analiza. Također treba istaknuti da indolentni limfomi pri infiltraciji bubrega uglavnom zaobilaze tubule i ne uzrokuju tubulitis koji je uz upalni stanični infiltrat u intersticiju obilježje AIN-a. Diferencijalno-dijagnostičku poteškoću može stvarati intraglomerularni infiltrat limfoma, koji se može krivo proglasiti proliferativnim glomerulonefritisom. Tu dvojbu konačno rješava patohistološki pregled parenhima s odgovarajućim imunohistokemijskim metodama bojanja uz EM pregled cilindara bubrežnog tkiva. Kada se u podlozi bubrežne bolesti pronade hematološka neoplazma te nakon kompletne dijagnostičke obrade primijeni odgovarajuća onkološka terapija, uglavnom dolazi do oporavka bubrežne funkcije. U postizanju toga ključna je pravovremena točna dijagnoza i što raniji početak liječenja. Kao što je prethodno naglašeno, definitivna dijagnostička metoda za otkrivanje bubrežne lezije je biopsija, uz dodatne radiološku i nuklearno-medicinsku obradu (FDG / PET-CT). Nalaz analize urina je u slučajevima infiltracije intersticija uglavnom uredan i neupadljiv (Audard V i sur., 2021).

## 8. NEFROPATIJA UDRUŽENA S MIJELOPROLIFERATIVNIM NEOPLAZMAMA I MIJELODISPLASTIČNIM SINDROMOM

Mijeloproliferativne neoplazme su skupina zloćudnih bolesti hematopoetske matične stanice koje rezultiraju prisutnošću atipičnih stanica mijeloidne loze u koštanoj srži, krvi i u perifernim tkivima. Ovisno o tome koja loza je zahvaćena klonalnom proliferacijom, razlikuju se kronična mijeloična leukemija (KML), policitemija vera (PV), esencijalna trombocitemija (ET) i primarna mijelofibroza (PMF). Značajke ovih entiteta su mutacije gena JAK2, CALR i MPL, odnosno stvaranje fuzijskog gena BCR/ABL koji je onkogenog potencijala (Ilić I i Labar B, 2017). Patološke implikacije ovih neoplazmi na bubrege su rijetkost. Nađene su FSGS, difuzna mezangijalna skleroza, TMA, MPGN i podocitopatije. Glomerulopatija povezana sa MPGN uključuje sljedeće patohistološke karakteristike: hipercelularnost i sklerotične promjene mezangijskog prostora, segmentalnu sklerozu, lezije kompatibilne sa TMA te intrakapilarne tumorske infiltrate. Simptomatika je uglavnom tada u vidu proteinurije (Audard V i sur., 2021). Mijelodisplazija, svojevrsni predstadij leukemije, zapravo je stanje nefunkcionalne hematopoeze s posljedičnom (pan)citopenijom u perifernoj krvi (Dominis M i sur., 2017). Bubrežno zahvaćanje je različito i zahvaćeni mogu biti svi odjeljci. Uzorci oštećenja mogu biti mezangioproliferativni GN, IgA nefropatija, FSGS, bolest minimalnih promjena, MN te C3 glomerulopatija (Audard V i sur., 2021).

## 9. B-KRONIČNA LIMFOCITNA LEUKEMIJA / LIMFOM MALIH LIMFOCITA

Radi se o kroničnom limfoproliferativnom malignom tumoru koji se ovisno o stadiju bolesti može prezentirati u koštanoj srži i perifernoj krvi – KLL, ili pak limfnom tkivu – LML. Od epidemiološkog je značaja, budući da je najčešća leukemija u pripadnika bijele rase. Češća je u muškaraca srednje i starije dobi i kroničnog je kliničkog tijeka (Bašić-Kinda S i Labar B, 2017). Biopsija bubrega može otkriti limfocitne infiltrate s granulomatoznom reakcijom, krioglobulinemijski GN i bolest minimalnih promjena, MPGN, MN ili pak amiloidozu bubrega (Drosou ME i sur., 2018).

## 10. GLOMERULARNE BOLESTI UDRUŽENE S HODGKINOVIM I NE-HODGKINOVIM LIMFOMOM

Hodgkinov limfom jest hematološka neoplazma limfnog tkiva koju karakterizira prisutnost multinuklearnih Reed-Sternbergovih, odnosno mononuklearnih Hodgkinovih stanica. Ove zloćudne stanice čine manji udio, a okružene su brojnijim upalnim stanicama. Maligne su stanice B-limfocitnog podrijetla, no imunofenotipski se zbog stečenih mutacija značajno razlikuju od normalnih B-limfocita te eksprimiraju markere koji nisu uobičajno prisutni na površini zrelih B-limfocita. Zbog razlika u morfologiji i kliničkoj prezentaciji, HL dijeli se na 2 glavne varijante – nodularnu limfocitnu predominaciju HL i klasični HL. Najčešći histološki podtip klasičnog HL je nodularna skleroza. Bubrežna simptomatologija nije dominantna u kliničkoj slici HL, već se bolest obično očituje općim (B) simptomima (Dominis M i sur., 2017). No bubrezi mogu biti zahvaćeni bolešću u vidu glomerulonefritisa. Najučestaliji obrasci pri tome su bolest minimalnih promjena ili amiloidoza bubrega. U prvome slučaju – bolesti minimalnih promjena, radi se o paraneoplastičnoj glomerulopatiji (Audard V i sur., 2021). Ova paraneoplastična glomerulopatija zapravo je bubrežna manifestacija skupine poremećaja koji nisu izravna posljedica veličine tumorske mase ili udaljenih metastaza, već lučenja biološki aktivnih molekula iz tumorskih stanica koje dopijevaju u krvotok i mogu zahvatiti razne organske sustave (Damjanov I i sur., 2017). Konkretno, u navedenoj glomerulopatiji uzrokom se smatra IL-13 kojega luče tumorske stanice, a koji se veže za odgovarajući receptor IL-13R na površini podocita. Druge hipoteze razmatraju ulogu TNF-alfa i c-mip-a. Klinički se očituje masivnom proteinurijom i nefrotskim sindromom. Kada se postigne odgovor HL na odgovarajuću onkološku terapiju, dolazi i do remisije bubrežne bolesti, što neizravno također govori u prilog tomu da je bolest minimalnih promjena u pacijenata sa HL paraneoplastična glomerulopatija. Nađeni su i MN, FSGS i MPGN. Bubrezi su zahvaćeni i u pacijenata s ne-Hodgkinovim limfomima. Najčešće se radi o MPGN, bolesti minimalnih promjena i GN s upalnim celularnim polumjesecima (Audard V i sur., 2021).

## 11. BUBREŽNA OŠTEĆENJA UZROKOVANA KOMPLIKACIJAMA I ONKOLOŠKIM LIJEČENJEM HEMATOLOŠKIH NEOPLAZMI

Osim prethodno opisanih mehanizama nastanka patoloških promjena bubrežne morfologije i funkcije, isti mogu biti i posljedica metaboličkih promjena u pacijenata oboljelih od

hematoloških neoplazmi, nefrotoksičnog djelovanja onkoloških lijekova ili transplantacije krvotvornih matičnih stanica (Bridoux F i sur., 2021). Hiperkalcemija, dio CRAB kriterija, najčešća je u pacijenata s MM, no nije rijetka niti u oboljelih od HL i NHL (Drosou ME i sur., 2018). Ona može nastati uslijed litičkih lezija kosti, odnosno resorpcije koštanog tkiva, kao očitovanje paraneoplastičnog lučenja proteina nalik na paratireoidni hormon iz tumorskih stanica (Damjanov I i sur., 2017) ili pojačanom aktivacijom vitamina D putem makrofaga pridruženih tumoru. Neovisno o podležećem mehanizmu nastanka, hiperkalcemija može biti uzrokom bubrežnog oštećenja, te biti i životno ugrožavajuće stanje. Stoga zahtijeva i hitno liječenje. U bubrežnom parenhimu posreduje snažnu vazokonstrikciju i posljedično smanjenje eGFR (Bridoux F i sur., 2021). Dodatno uzrokuje poliuriju i volumnu depleciju čime pogoršava pre-renalnu azotemiju. Osim liječenja usmjerenog na uzrok i osnovnu bolest, nužna je i potporna terapija u smislu održavanja diureze i nadoknade cirkulirajućeg volumena, odnosno održavanja adekvatne perfuzije bubrega. Uz infuzije fiziološke otopine za volumnu nadoknadu, treba primijeniti i bisfosfonate (pamidronat, zolendroničnu kiselinu) i kalcitonin, odnosno denosumab (monoklonsko protutijelo na RANKL) za supresiju aktivnosti osteoklasta (Labar B i Matišić D, 2017). Kortikosteroidi se primjenjuju onda kada je dominantan uzrok hiperkalcemije prekomjerna aktivacija D vitamina u njegovu biološki aktivnu formu (Gagel RF i Seymour JF, 1993). Ako je pak bubrežna funkcija teško narušena, treba učiniti dijalizu (Labar B i Matišić D, 2017). Hiperuricemija kao dio sindroma lize tumora, može znatno narušiti bubrežnu funkciju i dovesti do naglog zatajenja bubrega. Ono je tada posljedica precipitacije mokraćne kiseline u bubrežnim kanalicima, a njemu doprinose i druge metaboličke abnormalnosti u SLT-u poput hiperfosfatemije, hiperkalijemije i ksantinske nefropatije. Hiperfosfatemija se liječi primjenom lijekova koji vežu fosfate ili dijalizom, hiperkalijemiju smanjuju kalcijev glukonat, inzulin (s glukozom) te inhalacije beta-2-agonista. Lijekovi koji smanjuju razinu mokraćne kiseline su alopurinol, febuksostat i rasburikaza. Tijekom liječenja neophodno je održavati dostatnu perfuziju bubrega intravenskom primjenom izotoničnih (kristaloidnih) otopina (Grković L i sur., 2017). Trombotska mikroangiopatija ranije je spomenuta u kontekstu osnovne bolesti i stvaranja (pseudo) tromba unutar mikrocirkulacije – kriočepova. No, TMA može nastati i tijekom procesa liječenja hematološke neoplazme i tada se uzrokom smatraju anti-neoplastični lijekovi (Aurer I i sur., 2017). Dva su prepoznata patofiziološka mehanizma povezana sa razvojem TMA. To su izravni toksični učinak kemoterapeutika na endotel bubrežnih krvnih žila i neizravni učinak putem aktivacije sustava komplementa. Lijekovi



koji se dovode u etiološku vezu s TMA su anti-VEGF lijekovi, mTOR inhibitori, spojevi platine i noviji lijekovi poput bortezumiba (inhibitor proteasoma). Osim prekida uzimanja inkriminiranog lijeka, terapijski se primjenjuju kortikosteroidi, plazmafereza i rituksimab. Fanconijev sindrom, rijetka je komplikacija koja prati hematološke neoplazme. Uzrokovan je monoklonskom gamapatijom odnosno nemogućnošću razgradnje lakih lanaca unutar tubularnog epitela. To pak dovodi do stvaranja inkluzija u epitelu koje narušavaju njegovu apsorpcijsku funkciju. Radi se o disfunkciji proksimalnih tubula i gubitku glukoze, aminokiselina, bikarbonata, fosfata i niskomolekularnih proteina. Ti gubici pak dovode do niza metaboličkih bolesti poput osteomalacije, opće slabosti, umora i kronične bubrežne bolesti (Bridoux F i sur., 2021). Danas postoji nekoliko osnovnih modaliteta liječenja hematoloških neoplazmi. To su liječenje citostaticima, monoklonskim protutijelima, radioterapijom i ciljanom antitumorskom terapijom. Svi ovi modaliteti mogu uzrokovati, odnosno katalizirati napredovanje bubrežne bolesti. Također, transplantacija krvotvornih matičnih stanica sa svojim ranim i kasnim komplikacijama može prouzročiti neželjene poremećaje bubrežne funkcije (Grković L i sur., 2017). Konvencionalni citostatici, budući da farmakodinamski remete stanični ciklus i staničnu diobu, nisu selektivni isključivo za tumorske stanice, već djeluju toksično i na ostala tkiva i organe. Taj se učinak nastoji umanjiti kombinacijom citostatika – polikemoterapijom. Izravan toksični učinak na stanice bubrežnog parenhima imaju spojevi platine, napose cisplatina koja može imati snažan nefrotoksični učinak kada se primjenjuje u visokim kumulativnim dozama. Profilaksa nefrotoksičnog djelovanja cisplatine sastoji se u primjerenom hidraciji pacijenta i održavanju adekvatne diureze (Aurer I i sur., 2017). Metotreksat koji se ubraja u skupinu antimetabolita može biti izrazito nefrotoksičan u pacijenata s prethodno oštećenom bubrežnom funkcijom, bilo izravnim djelovanjem na tubularne epitelne stanice, bilo taloženjem i posljedičnom proksimalnom tubularnom opstrukcijom. Pri primjeni citostatika u bolesnika s hematološkim malignomima visokog proliferacijskog indeksa, napose u visokim dozama, može doći do razvoja sindroma lize tumora. Imunoterapija novijim lijekovima (bortezumib, icksazomib) može dovesti do oštećenja svih bubrežnih odjeljaka te se etiološki povezuje sa AIN-om, tubularnom nekrozom i glomerularnim lezijama. Liječenjem ciljanim antitumorskim lijekovima nastoji se smanjiti oštećenja drugih tkiva i organa koji nastaju u sklopu konvencionalnih kemoterapijskih protokola liječenja (Bridoux F i sur., 2021). U ciljanu antitumorsku terapiju ubrajaju se sljedeći lijekovi: inhibitori proteasoma (bortezumib, icksazomib), monoklonska protutijela (daratumumab, elotuzumab) te inhibitori tirozin-kinaze (imatinib, nilotinib, dasatinib).

Obećavajući rezultati postižu se i novijim oblikom liječenja – terapijom CAR-T-stanicama – staničnom imunoterapijom koja se temelji na genskoj modifikaciji i aktivaciji T-stanica usmjerenih prema antigenima tumorskih stanica (Anderson KC i sur., 2017).

## 12. ZAKLJUČAK

Zbog svega navedenog u prethodnom tekstu, može se zaključiti da je bubreg često oštećeni organ u bolesnika oboljelih od hematoloških neoplazmi. Budući da o bubrežnoj funkciji indirektno ovisi i ishod hematoloških bolesti, postoji složena povezanost između liječenja tih bolesti i očuvanja bubrežne funkcije po završetku terapijskog protokola. Stoga su nužna daljnja istraživanja koja bi pružila nove spoznaje o učincima onkološke terapije na bubrežni parenhim te odgovarajućim mjerama kojima bi se takvi neželjeni učinci mogli reducirati bez da se naruši učinkovitost lijekova na ciljane maligne stanice. Te su spoznaje nužne kliničarima s obje strane spektra – nefrolozima i hematolozima (onkolozima), u svrhu sveobuhvatnog zbrinjavanja ovih bolesnika.

## 13. ZAHVALE

Zahvaljujem se svome mentoru doc. dr. sc. Ivicu Horvatiću na stručnosti i uloženoj trudu, strpljenju, usmjeravanju i pomoći pri izradi ovoga rada. Također se zahvaljujem članovima povjerenstva doc. dr. sc. Zdravku Mitroviću i doc. dr. sc. Ivani Vuković-Brinar na uloženom vremenu u ocjenjivanje ovoga rada.

Hvala mojoj obitelji, posebice majci Nadi, koja je bila iznimna i nezamjenjiva podrška tijekom cijelog studija i podržavala me od samog početka te ocu Krešimiru, bratu Josipu i sestrični Ivi.

Hvala svim mojim prijateljima koji su svojom prisutnošću olakšali ovaj ponekad težak i dug šestogodišnji put, posebice mojoj najboljoj prijateljici Hani koja je bila uz mene kad god je to bilo potrebno.

Zahvaljujem se svim nastavnicima na prenesenom znanju i pomoći u savladavanju gradiva.

I najveće hvala dragom Bogu koji me pratio na ovome putu i blagoslivljao sve moje korake i odluke.

## 14. LITERATURA

- Alaggio R, Amador C, Anagnostopoulos I, i sur. (2022). The 5th edition of the World Health Organization Classification of Haematolymphoid Tumours: Lymphoid Neoplasms. *Leukemia*. 36(7):1720-1748
- Alexander MP, Hogan JJ, Leung N (2019). Dysproteinemia and the Kidney: Core Curriculum 2019. *Am J Kidney Dis*. 74(6):822-836.
- Anderson KC, Duin MV, Gay F, Kumar SK, Kyle RA, Mateos MV, Rajkumar V, Sonneveld P (2017). Multiple myeloma. *Nat Rev Dis Primers*. (3):17046. doi: 10.1038/nrdp.2017.46. PMID: 28726797
- Audard V, Meuleman MS, Moktefi A, Morel A (2021) Renal Diseases Associated with Hematologic Malignancies and Thymoma in the Absence of Renal Monoclonal Immunoglobulin Deposits. *Diagnostics (Basel)*. 11(4):710.
- Aurer I (2017). Limfomi – opći dio. U: Labar B. *Hematologija*. Zagreb: Školska knjiga. str. 353-363.
- Aurer I, Labar B, Krajina Z, Perić Z, Šantek F, Vrhovac R (2017). Načela terapije zloćudnih tumora. U: Labar B. *Hematologija*. Zagreb: Školska knjiga. str. 545-572.
- Bamias A, Cheung M, Danesh FR, Debska-Slizien A, Gallieni M, Gertz MA, Kielstein JT, Małyszko J, Porta C, Tesarova P, Wheeler DC, Winkelmayr WC, Wong G (2020) KDIGO Controversies Conference on onco-nephrology: kidney disease in hematological malignancies and the burden of cancer after kidney transplantation. *Kidney Int*. 98(6):1407-1418.
- Bašić-Kinda S, Labar B (2017). Zreli B-stanični zloćudni tumori – B-stanične leukemije/limfomi. U: Labar B. *Hematologija*. Zagreb: Školska knjiga. str. 365-380.
- Batinić J, Labar B (2017). Amiloidoza. U: Labar B. *Hematologija*. Zagreb: Školska knjiga. str. 471-473.
- Bembić M, Borovac B, Đorđević G, Štifter S (2016). Bolesti glomerula: pregled literature i osvrt na epidemiologiju bioptički dokazanih glomerularnih oboljenja KBC-a Rijeka. *Medicina Fluminensis*. 52 (3):272-282.
- Bridoux F, Cockwell P, Glezerman I, Gutgarts V, Hogan JJ, Jhaveri KD, Joly F, Leung N, Nasr SH, Sawinski D (2021) Kidney injury and disease in patients with hematological malignancies. *Nat Rev Nephrol*. 17(6):386-401.
- Bulimbašić S, Ćorić M, Damjanov I, Galešić Ljubanović D. (2017) Bolesti bubrega i mokraćnog sustava. U: Damjanov I, Jukić S, Nola M, Seiwerth S. *Patologija* 5. izd. Zagreb: Medicinska naklada. str. 529-570.

- Carniero J, Junqueira LC (2005) Mokraćni sustav. U: Bradamante Ž, Kostović-Knežević Lj. Osnove histologije 10. izd. Zagreb: Školska knjiga. str. 383-399.
- Conway B, Phelan PJ, Stewart GD. (2018) Nephrology and urology. U: Hobson RP, Penman ID, Ralston SH, Strachan MWJ. Davidson's Principles and Practice of Medicine 23. izd. Edinbrugh: Elsevier. str. 382-440.
- Cornell LD, D'Agati VD, Fidler ME, Leung N, Nasr SH, Sethi S, Valeri AM (2012). Renal monoclonal immunoglobulin deposition disease: a report of 64 patients from a single institution. Clin J Am Soc Nephrol. 7(2):231-9.
- Culligan DJ, Manson LM, Watson HG (2018). Haematology and transfusion medicine. U: Hobson RP, Penman ID, Ralston SH, Strachan MWJ. Davidson's Principles and Practice of Medicine 23. izd. Edinbrugh: Elsevier. str. 912-975.
- Damjanov I, Gatalica Z, Jukić S, Nola M, Seiwerth S (2017). Novotvorine. U: Damjanov I, Jukić S, Nola M, Seiwerth S. Patologija 5. izd. Zagreb: Medicinska naklada. str. 149-191.
- Dominis M, Dotlić S, Gašparov S, Ilić I, Nola M, Škrtić A, Torlaković EE (2017). Bolesti krvotvornih organa i limfnih čvorova. U: Damjanov I, Jukić S, Nola M, Seiwerth S. Patologija 5. izd. Zagreb: Medicinska naklada. str. 303-351.
- Drosou ME, Leung N, Nasr SH (2018). Dysproteinemias and Glomerular Disease. Clin J Am Soc Nephrol. 13(1):128-139.
- Fritsch H (2011) Odvodni mokraćni kanali. U: Vinter I, ur. Priručni anatomski atlas, drugi svezak 10. izd. Zagreb: Medicinska naklada. str. 230-244.
- Gagel RF, Seymour JF (1993). Calcitriol: the major humoral mediator of hypercalcemia in Hodgkin's disease and non-Hodgkin's lymphomas. Blood. 82(5):1383-94.
- Grković L, Labar B, Serventi Seiwerth R (2017). Transplantacija krvotvornih matičnih stanica. U: Labar B. Hematologija. Zagreb: Školska knjiga; 2017. Str. 581-597.
- Guyton AC, Hall JE (2017a) Mokraćni sustav: funkcijska anatomija i stvaranje mokraće u bubrezima. U: Andreis I, Kukolja Taradi S, Taradi M. Medicinska fiziologija 13. izd. Zagreb: Medicinska naklada. str. 323-331.
- Guyton AC, Hall JE (2017b). Glomerularna filtracija, bubrežni protok krvi i njihova kontrola. U: Andreis I, Kukolja Taradi S, Taradi M. Medicinska fiziologija 13. izd. Zagreb: Medicinska naklada. str. 335-342.
- Guyton AC, Hall JE (2017c). Diuretici, bubrežne bolesti. U: Andreis I, Kukolja Taradi S, Taradi M. Medicinska fiziologija 13. izd. Zagreb: Medicinska naklada. str. 427-441.
- Hlupić Lj, Kos M, Zamolo-Končar G (2017). Poremećaji imunskog sustava. U: Damjanov I, Jukić S, Nola M, Seiwerth S. Patologija 5. izd. Zagreb: Medicinska naklada. str. 85-114.

Ilić I, Labar B (2017). Mijeloproliferativni zloćudni tumori – uvod. U: Labar B. Hematologija. Zagreb: Školska knjiga. str. 197-201.

Kardum Ž, Kovačević I, Milas-Ahić J, Prus V, Šustić N, Višević R (2015). Krioglobulinemični vaskulitis kao manifestacija paraneoplastičkog sindroma – Prikaz bolesnika. Reumatizam. 62(1): 27-30. <https://hrcak.srce.hr/182714>

Khoury JD, Solary E, Abala O, i sur (2022). The 5th edition of the World Health Organization Classification of Haematolymphoid Tumours: Myeloid and Histiocytic/Dendritic Neoplasms. Leukemia. 36(7):1703-1719

Kidney Disease: Improving Global Outcomes (KDIGO) Acute Kidney Injury Work Group. KDIGO Clinical Practice Guideline for Acute Kidney Injury. Kidney inter., Suppl. 2012; 2: 1–138. [KI\\_SuppCover\\_2.1.indd \(kdigo.org\)](#)

Kidney Disease: Improving Global Outcomes (KDIGO) CKD Work Group. KDIGO 2012 Clinical Practice Guideline for the Evaluation and Management of Chronic Kidney Disease. Kidney inter., Suppl. 2013; 3: 1–150. [3b2b\\_npg\\_kisup\\_3\\_1\\_fmiii\\_3..3 \(kdigo.org\)](#)

Kovač Z (2018). Patofiziologija bubrežno-mokraćnog sustava. U: Gamulin S, Kovač Z, Marušić M. Patofiziologija 8. izd. Zagreb: Medicinska naklada. str. 1008-1049.

Krmpotić-Nemanić J, Marušić A (2007) Mokraćni sustav. U: Krmpotić-Nemanić J, Marušić A. Anatomija čovjeka 2. izd. Zagreb: Medicinska naklada. str. 353-363.

Labar B (2017a). Podjela mijeloproliferativnih zloćudnih tumora. U: Labar B. Hematologija. Zagreb: Školska knjiga. str. 195-197.

Labar B (2017b). Hitna stanja u hematologiji. U: Labar B. Hematologija. Zagreb: Školska knjiga. str. 531-539.

Labar B, Matišić D (2017). Plazmastični zloćudni tumori. U: Labar B. Hematologija. Zagreb: Školska knjiga. str. 445-462.

Vlašić Tanasković J (2014). Laboratorijska dijagnostika monoklonskih gamopatija. Glasnik pulske bolnice. 11(11): 14-19. [205863 \(srce.hr\)](#)



## 15. ŽIVOTOPIS

Rođena sam 31. kolovoza 1998. godine u Zagrebu. Živim u Velikoj Gorici s majkom i mlađim bratom.

Završila sam Osnovnu školu Eugena Kumičića u Velikoj Gorici. Tijekom tog razdoblja završila sam Osnovnu glazbenu školu Franje Lučića gdje sam svirala klavir. Pohađala sam i školu stranih jezika POUVG, od prvog razreda do kraja osnovno-školskog obrazovanja, učeći engleski jezik 8 godina te talijanski jezik 3 godine. Nakon završetka osnovne škole, školovanje sam nastavila u Zagrebu, u 5. gimnaziji, koju sam završila sa odličnim uspjehom. U 3. razredu gimnazije otišla sam na dugoročnu učeničku razmjenu preko Rotary kluba gdje sam školsku godinu 2015./2016. provela u saveznoj državi Michigan (SAD). Ondje sam kao učenik na razmjeni predstavljala Hrvatsku pohađajući Leland Public School u kojoj sam maturirala s odličnim uspjehom.

Nakon završetka gimnazije upisala sam Medicinski fakultet u Zagrebu 2017. godine. Tijekom studija sudjelovala sam u pisanju preglednog rada za medicinski časopis *Medicus* pod nazivom COVID-19 i pneumonija (2020), dobila Dekanovu nagradu za postignut uspjeh u akademskoj godini 2020./2021. te bila demonstrator na kolegiju Klinička propedeutika u akademskoj godini 2022./2023.