

Ileus uzrokovan žučnim kamencem

Verić, Vedrana

Master's thesis / Diplomski rad

2023

Degree Grantor / Ustanova koja je dodijelila akademski / stručni stupanj: **University of Zagreb, School of Medicine / Sveučilište u Zagrebu, Medicinski fakultet**

Permanent link / Trajna poveznica: <https://um.nsk.hr/um:nbn:hr:105:371293>

Rights / Prava: [In copyright](#)/[Zaštićeno autorskim pravom.](#)

Download date / Datum preuzimanja: **2024-07-26**



Repository / Repozitorij:

[Dr Med - University of Zagreb School of Medicine Digital Repository](#)



**SVEUČILIŠTE U ZAGREBU
MEDICINSKI FAKULTET**

Vedrana Verić

Ileus uzrokovan žučnim kamencem

DIPLOMSKI RAD



Zagreb, 2023.

Ovaj diplomski rad izrađen je na Klinici za kirurgiju Kliničkog bolničkog centra Zagreb pod vodstvom izv. prof. dr. sc. Gorana Augustina i predan je na ocjenu u akademskoj godini 2022./2023.

Kratice

cm - centimetar

CRP – C - reaktivni protein

CT – kompjutorizirana tomografija (eng. computerised tomography)

EGD – ezofagogastroduodenoskopija

ERCP - endoskopska retrogradna kolangiopankreatografija (eng. endoscopic retrograde cholangiopancreatography)

ESWL – ekstrakorporalna litotripsija udarnim valovima (eng. extracorporeal shockwave lithotripsy)

GI - gastrointestinalni

MR – magnetska rezonancija

MRCP –magnetnarezonantna kolangiopankreatografija (eng. magnetic resonance cholangiopancreatography)

RTG – radiografija

YAG – itrij - aluminij granat

SADRŽAJ:

Sažetak

Summary

| | |
|---|-----------|
| 1. Uvod..... | 1 |
| 2. Anatomija i fiziologija bilijarnog sustava..... | 2 |
| 2.1. Anatomija bilijarnog sustava..... | 2 |
| 2.2. Patofiziologija bilijarnog sustava..... | 3 |
| 3. Povijesni pregled..... | 5 |
| 4. Epidemiologija..... | 6 |
| 5. Klinička slika..... | 8 |
| 5.1. Klinička slika Mirizzijevog sindroma..... | 8 |
| 5.2. Klinička slika Bouveretova sindroma..... | 10 |
| 5.3. Klinička slika gallstone ileusa tankog crijeva..... | 12 |
| 5.4. Klinička slika gallstone ileusa debelog crijeva..... | 13 |
| 6. Diferencijalna dijagnoza..... | 14 |
| 6.1. Intusescepcija..... | 14 |
| 6.2. Volvulus..... | 15 |
| 6.3. Hernije..... | 16 |
| 7. Dijagnostika..... | 17 |
| 7.1. RTG abdomena..... | 17 |
| 7.2. Ultrazvuk abdomena (UZV)..... | 19 |
| 7.3. Kompjutorizirana tomografija (CT) abdomena..... | 20 |

| | |
|---|-----------|
| 7.4. Ezofagogastroduodenoskopija (EGD)..... | 24 |
| 7.5. Magnetska rezonancija (MR) i MRCP..... | 24 |
| 8. Liječenje..... | 26 |
| 8.1. Neoperativno liječenje..... | 26 |
| 8.2. Operativno liječenje i prognoza..... | 27 |
| 9. Zaključak..... | 32 |
| 10. Zahvale..... | 33 |
| 11. Literatura..... | 34 |
| 12. Životopis..... | 41 |

SAŽETAK

Ileus uzrokovan žučnim kamencem

Vedrana Verić

Ileus uzrokovan žučnim kamencem rijetka je komplikacija bilijarne bolesti definirana kao mehanička opstrukcija dijela gastrointestinalnog sustava žučnim konkrementom s najčešćom lokalizacijom u ileocekalnoj valvuli i/ili terminalnom ileumu. Obično se javlja u starijoj životnoj dobi, a sklonije su mu žene nego muškaraci te osobe s određenim pridruženim bolestima poput *diabetesa mellitusa* i/ili divertikularne bolesti kolona. Simptomi kao što su bol u abdomenu, nadutost, mučnina i/ili povraćanje, opstipacija ili proljev te opći simptomi poput blago povišene temperature i malaksalosti u prosjeku traju 4-8 dana prije javljanja liječniku. Radiološki na ovo stanje ukazuju tri karakteristična znaka koja uključuju pneumobiliju, distendirani abdomen i ektopični kamenac, tzv. Riglerova trijada. Od slikovnih metoda u dijagnostici prednost ima kompjutorizirana tomografija (CT) koja daje važne podatke o broju, veličini te mjestu impakcije konkrementa i razini intestinalne opstrukcije čime pomaže pri donošenju odluka o daljnjim terapijskim modalitetima. Pristup liječenju može biti neoperativan ili operativan, ovisno o razini opstrukcije, veličini konkrementa te općem stanju bolesnika. Od neoperativnih metoda koristi se endoskopska litotripsija i evakuacija konkrementa te endoskopska litotripsija udarnim valovima (ESWL). Operativni zahvat uključuje ekstrakciju konkrementa otvorenom ili laparoskopskom enterolitotomijom uz kolecistektomiju u istom aktu ili u odgođenoj operaciji. Ileus uzrokovan žučnim kamencem, iako rijetko stanje, svakako treba biti u diferencijalnoj dijagnozi intestinalne opstrukcije, posebice u onih bez prethodnih abdominalnih operacija, kako bi se pravovremeno postavila dijagnoza te provelo adekvatno liječenje.

Ključne riječi: žučni kamenci, ileus, intestinalna opstrukcija, Riglerova trijada

SUMMARY

Gallstone ileus

Vedrana Verić

Gallstone ileus is a rare complication of biliary disease defined as a mechanical obstruction of a part of the gastrointestinal system by a gallstone, with the most common localization in the ileocecal valve and/or terminal ileum. It usually occurs at an older age, and women are more prone to it than men and people with certain associated diseases such as diabetes mellitus and/or diverticular disease of the colon. Symptoms such as abdominal pain, bloating, nausea and/or vomiting, constipation or diarrhea, and general symptoms such as a slightly elevated temperature and malaise last on average 4-8 days before reporting to a doctor. Radiologically, this condition is indicated by three characteristic signs: pneumobilia, a distended abdomen, and an ectopic stone, the so-called Rigler's triad. Computerized tomography (CT) is the preferred diagnostic imaging method, which provides important data on the number, size, and location of impaction of concretions and the level of intestinal obstruction, which helps in making decisions about further therapeutic modalities. The approach to treatment can be non-operative or operative, depending on the level of obstruction, the size of the concretion, and the general condition of the patient. Endoscopic lithotripsy and evacuation of concretions and endoscopic shock wave lithotripsy (ESWL) have been described as non-operative methods. The operative procedure includes the extraction of concretions by open or laparoscopic enterolithotomy with cholecystectomy in the same act or a delayed operation. Gallstone ileus, although a rare condition, should definitely be taken into consideration in the differential diagnosis of intestinal obstruction, especially in those without previous abdominal operations, to make a timely diagnosis and provide adequate treatment.

Key words: gallstones, ileus, intestinal obstruction, Rigler's triad

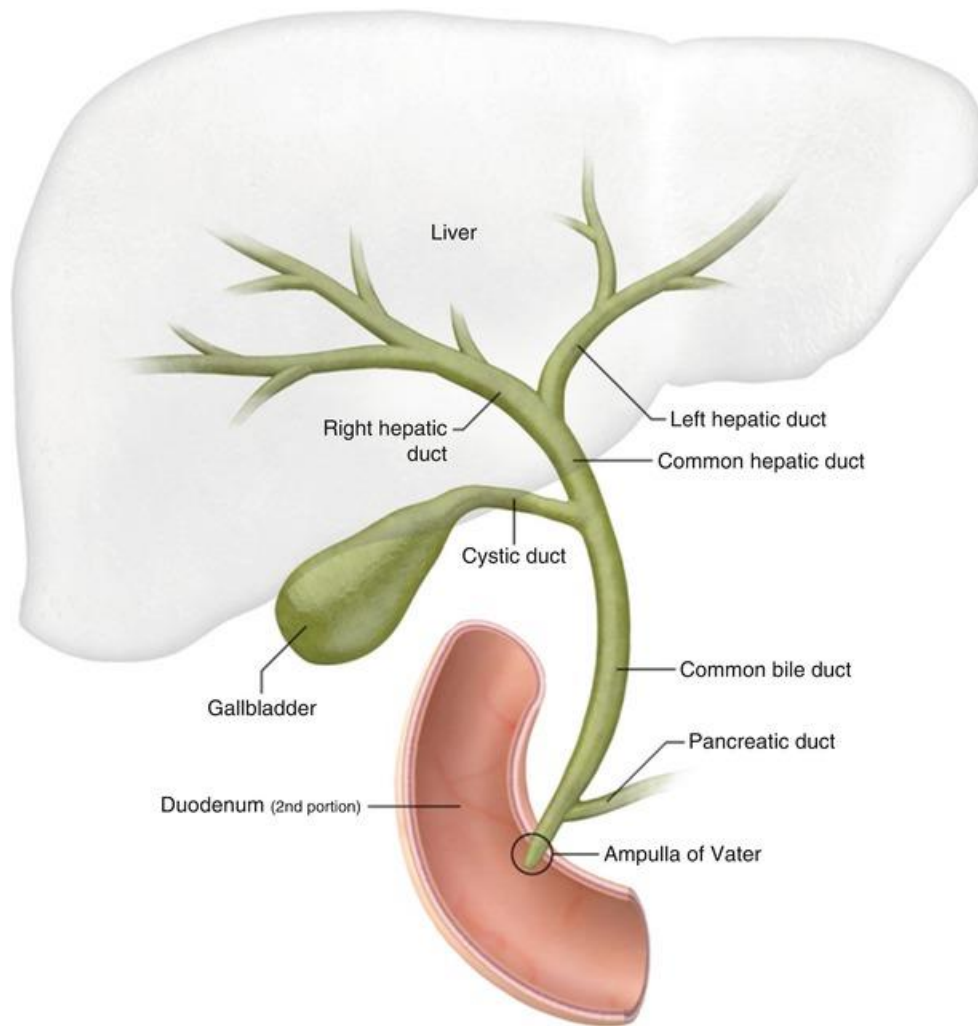
1. UVOD

Ileus uzrokovan žučnim kamencem (eng. *gallstone ileus*) rijedak je klinički entitet koji nastaje kao komplikacija bilijarne bolesti. Radi se o mehaničkoj opstrukciji dijela gastroenterološkog sustava žučnim konkrementom koja može nastati na razini pilorusa pa sve do rektuma. Najčešća lokalizacija je ileocekalna valvula i/ili terminalni ileum zbog suženja lumena i slabije peristaltike u tom dijelu. Karakteristično se javlja u starijoj životnoj dobi, pretežito u žena i u osoba s brojnim komorbiditetima, primjerice anamneza žučnih kamenaca, dijabetes i/ili kardiovaskularne bolesti (1). Postoje brojni čimbenici rizika koji mogu dovesti do nastanka ove bolesti i bit će navedeni u daljnjem tekstu. Klinički se prezentira simptomima opstrukcije crijeva ovisno o razini na kojoj je konkrement stao. Naime, simptomi nisu specifični i lako se zanemari mogućnost dijagnoze *gallstone ileusa*. Prema nekim istraživanjima, simptomi u prosjeku traju 4-8 dana prije javljanja liječniku, a to su bol u abdomenu, nadutost, mučnina i/ili povraćanje, opstipacija ili proljev te opći simptomi poput blago povišene temperature i malaksalosti. Simptomi bilijarne etiologije poput žutice i žučnih kolika su rijetki (2). U laboratorijskim nalazima mogu se naći povišeni upalni parametri i znakovi dehidracije. Dijagnoza se postavlja na temelju anamneze, kliničke slike i kompjutorizirane tomografije (CT) kao optimalne radiološke metode, ali može se učiniti i nativni RTG abdomena. Terapija može biti kirurška ili nekirurška, ovisno o razini opstrukcije, veličini konkrementa te općem stanju bolesnika. Osim *gallstone ileusa*, zbog žučnih kamenaca mogu nastati još dva klinička entiteta, a to su Mirizzijev sindrom i Bouveretov sindrom koji imaju nešto drugačiju kliničku sliku, dijagnostičke i terapijske mogućnosti. Budući da su simptomi nespecifični, a bolesnici često u poodmakloj dobi i u rizičnim skupinama, mortalitet je relativno visok (3). Zbog toga je kod pregleda važno uključiti ovo stanje u diferencijalnu dijagnozu kako bi se preoperativno postavila dijagnoza te provelo optimalno liječenje.

2. ANATOMIJA I FIZIOLOGIJA BILIJARNOG SUSTAVA

2.1. Anatomija bilijarnog sustava

Bilijarni sustav čine žučni mjehur i žučni vodovi. Žučni mjehur je smješten na inferiornoj strani jetre unutar *fossae vesicae biliaris* koja se, prema Couinaudovoj podjeli, nalazi između jetrenih segmenata IV i V te kroz njenu sredinu prolazi Cantlijeva linija. Cantlijeva linija je granica lijevog i desnog režnja jetre. Ona prolazi anteriorno od *fossae vesicae biliaris* prema posteriorno do donje šuplje vene. Žučni mjehur je duljine 7 do 10 cm, volumena 30 do 50 ml, a može se distendirati do 300mL. Anatomski je građen od fundusa, tijela, infundibuluma i vrata. Fundus fiziološki prelazi donji rub jetre za 1-2 cm te je prekriven serozom koja se nastavlja sa gornje plohe jetre. Tijelo mjehura zauzima cijelu površinu *fossae* te je u dodiru sa superiornim i descendentnim anatomskim segmentom duodenuma. Infundibulum se nalazi između vrata i mjesta ulaska cistične arterije te se može proširiti kada u njemu zaostane žučni kamen. Tada se naziva *Hartmann's pouch*. Krvna opskrba dolazi od cistične arterije, ogranka *a. hepaticae propriae*. Žučni vodovi se dijele na intrahepatične i ekstrahepatične. Ekstrahepatični su lijevi i desni jetreni vod koji se spajaju u zajednički jetreni vod, zatim cistični vod koji sa zajedničkim jetrenim vodom stvara zajednički žučni vod odnosno *ductus choledocus*. Zajednički jetreni vod promjera 4 mm može se proširiti do 1-4 cm. *Ductus choledocus* završava insercijom u duodenum na mjestu Vaterove papile gdje ga okružuje sloj glatkih mišića zvan Oddijev sfinkter koji kontrolira protok žuči (4).



Slika 1. Anatomija bilijarnog sustava. Preuzeto sa: <https://radiologykey.com/the-biliary-tree/>

2.2 Patofiziologija bilijarnog sustava

Funkcija žučnog mjehura, zajedno sa žučnim vodovima i Oddijevim sfinkterom, je regulacija protoka žuči u tijeku probave. Žuč se kontinuirano otpušta te se skladišti i koncentrira u mjehuru i ekstrahepatičnim vodovima, a prema potrebi ispušta u duodenum. Odrasla osoba stvori i izluči 500 do 1000 mL žuči dnevno. Glavni regulatorni mehanizmi su vagus, splahnhični živci i hormon kolecistokinin. Tijekom gladovanja Oddijev sfinkter je kontrahiran i onemogućuje protok u duodenum što uzrokuje nakupljanje žuči u vodovima i mjehuru, dok nakon jela dolazi do aktivacije neurohumoralnog regulatornog mehanizma te relaksiranja sfinktera i kontrahiranja mjehura što potiče otpuštanje žuči u duodenum. Jedna od češćih

patologija bilijarnog sustava je formacija žučnih kamenaca. Prema nekim istraživanjima smatra se da 10 do 15% odraslih ima žučne kamence (5). Temeljni uzrok nastanka kamenaca je hipersaturacija žuči te nakupljanje kolesterola. Žučni kamenci se prema svom sastavu dijele na kolesterolske, koji predstavljaju dominantnu cjelinu, i bilirubinske (pigmentne) kamence. U razvijenim zemljama više od 80% kamenaca su kolesterolski, oko 20% su pigmentni (6). Pigmentni kamenci uglavnom se sastoje od bilirubinskih soli, a razlikujemo crne i smeđe. Crni pigmentni kamenci mogu biti uzrokovani kroničnom hemolizom, dok se smeđi pigmentni kamenci obično razvijaju u začepjenim i inficiranim žučnim kanalima. Crni kamenci obično su multipli veličinom ne prelazeći 1 centimetar u promjeru. Nastaju u sterilnoj žuči u žučnom mjehuru te su zbog primjese kalcijeva karbonata i fosfata uglavnom vidljivi pri rentgenskom pregledu. Smeđi pigmentni kamenci sastoje se od čistog kalcijeva bilirubinata te primjesa kolesterola i kalcijevih soli masnih kiselina, mekane konzistencije, neuočljivi na rentgenogramu. Komplikacije koje mogu nastati zbog kamenaca su akutni kolecistitis, kolangitis, pankreatitis, ileus uzrokovan žučnim kamencem, itd (7, 8).

3. POVIJESNI PREGLED

Bartholin je 1654. godine prilikom obdukcije uočio i opisao kolecistointestinalnu fistulu sa žučnim kamencem u gastrointestinalnom traktu te tako prvi imenovao ileus uzrokovan žučnim kamencem. Definirao ga je kao mehaničku opstrukciju uslijed impakcije jednoga ili više velikih žučnih kamenaca unutar gastrointestinalnog trakta. Pritiskom žučnog kamena na bilijarnu stijenku razvija se nekroza, a zatim dolazi do erozije i stvaranje fistule. Kroz fistulu između upaljenog, najčešće gangrenoznog žučnog mjehura i GI trakta žučni kamenac može dospjeti u GI trakt (9). Prvi članak ovakve tematike nije objavljen sve do 1890. godine kada Courvoisier analizira 131 slučaj sa stopom kirurške smrtnosti koja je dosegala 50% (10). Ono što danas poznajemo pod nazivom Bouveretov sindrom, odnosno sindrom opstrukcije pilorusa želuca uzrokovan impaktiranim žučnim kamencem u bulbusu dvanaesnika nakon migracije kroz kolecistoduodenalnu ili koledohoduodenalnu fistulu, prvi je opisao Beaussier 1770., zatim Bonnet 1841., a kasnije Bouveret 1896. godine (11). Godine 1932. Henry Hubert Turner opisuje opstrukciju transverzalnog kolona impaktiranim žučnim kamencem (12, 13). Leo George Rigler 1941. definira kombinaciju radioloških nalaza specifičnih za crijevnu opstrukciju žučnim kamencima koja je po njemu nazvana Riglerova trijada. Trijada obuhvaća mehaničku opstrukciju, pneumobiliju i ektopični žučni kamenac unutar lumena crijeva (14).

4. EPIDEMIOLOGIJA

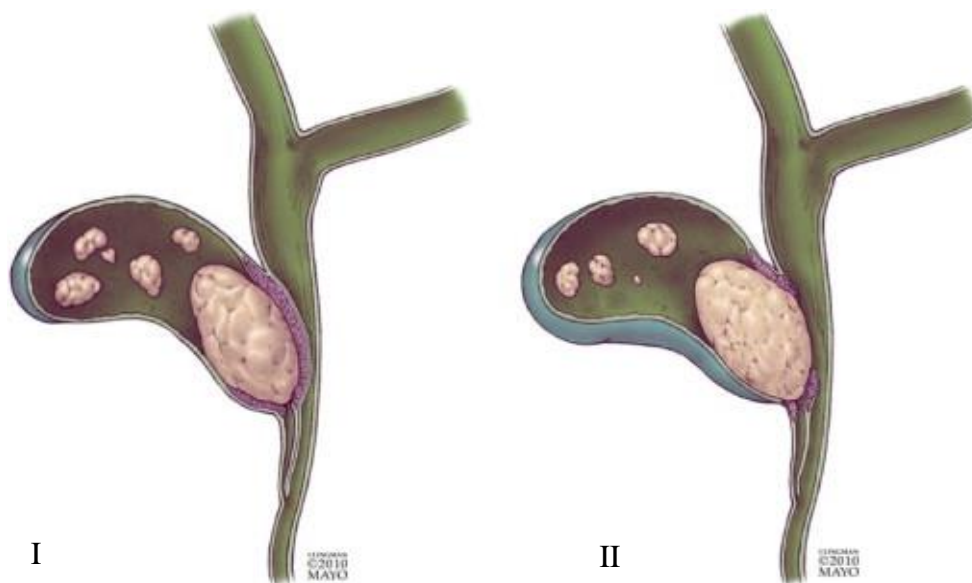
Ileus uzrokovan žučnim kamencem je rijetka komplikacija koja se razvija u 0,3% do 0,5% bolesnika s bilijarnom litijazom, a kao etiologija opstrukcije nalazi se u 1 do 4% bolesnika s intestinalnom opstrukcijom (2, 15). Obično se javlja u starijih osoba u dobi između 60 i 84 godine, a sklonije su mu žene nego muškarci s omjerom od 3,5 do 4,5:1. Osim žena, osobe s određenim pridruženim bolestima poput *diabetesa mellitusa* i/ili divertikularne bolesti kolona također su podložnije razvoju ove komplikacije (15, 16). Prosječna veličina žučnih kamenaca koji dovode do opstrukcije je 4 cm s terminalnim ileumom (60,5%) kao najčešćim mjestom impakcije (2, 17). U slučaju postojanja upalnih i/ili malignih bolesti koje smanjuju lumen crijeva, do djelomične ili potpune opstrukcije može dovesti i kamenac manjeg promjera. Podatci iz literature pokazuju da žučni kamenci manji od kritične veličine, koji se duže vrijeme zadržavaju u probavnom traktu, također mogu biti razlog bilijarnog ileusa jer su svojevrsni nidusi za akumulaciju sadržaja iz lumena crijeva, pri čemu mogu dosegnuti veličinu dovoljnu za opstrukciju (18). U 15% slučajeva ileus nastaje kao posljedica opstrukcije sa više žučnih kamenaca istovremeno (2). Žučni kamenci mogu ući u crijevo kroz fistulu između žučnog mjehura i dvanaesnika, želudca ili debelog crijeva. Također mogu ući u dvanaesnik nakon endoskopske retrogradne kolangiopankreatografije (ERCP) i endoskopske sfinkterotomije (19). Reisner i Cohen u pregledu 1001 slučaja ileusa uzrokovanog žučnim kamencem navode terminalni ileum i ileocekalnu valvulu kao najčešća mjesta impakcije žučnog kamena zbog anatomske malog promjera i manje aktivne peristaltike. Druge rijetke lokacije impakcije uključuju jejunum, Treitzov ligament, želudac, a mnogo rjeđe duodenum i debelo crijevo (3). Na proksimalnu opstrukciju pilorusa ili duodenuma, poznatu kao Bouveretov sindrom otpada približno 1-3% slučajeva *gallstone ileusa* (20). Prolaskom kroz ileocekalnu valvulu ili izravno kroz kolecistokoloničnu fistulu kamenci dospijevaju u kolon te tako mogu uzrokovati

opstrukciju kolona (4%), najčešće sigmoidnog, a zatim transverzalnog. Ukoliko bolesnici imaju striktore debelog crijeva zbog upale ili divertikulitisa učestalost opstrukcije raste (3).

5. KLINIČKA SLIKA

5.1. Klinička slika Mirizzijevog sindroma

Mirizzijev sindrom rijetka je komplikacija kolecistitisa i kronične kolelitijaze, uzrokovana vanjskom kompresijom zajedničkog žučnog voda ili zajedničkog jetrenog kanala impaktiranim žučnim kamencima u duktusu cistikusu ili Hartmanovoj vrećici što rezultira djelomičnim ili potpunim začepljenjem zajedničkog jetrenog kanala (21, 22). Patofiziološki proces koji vodi do različitih stadija Mirizzijevog sindroma, objašnjen je kao upalni fenomen sekundarno izazvan pritiskom žučnog kamenca u infundibulumu žučnog mjehura. Impaktirani žučni kamenac zajedno s upalnim odgovorom, prvo uzrokuje vanjsku opstrukciju žučnog voda, a daljnjom progresijom erodira u žučni kanal razvijajući se u kolecistokoledohalnu ili kolecistohepatičnu fistulu s različitim stupnjevima komunikacije između žučnog mjehura i žučnog kanala (23). McSherry i suradnici klasificirali su Mirizzijev sindrom u dva tipa na temelju nalaza endoskopske retrogradne kolangiopankreatografije (ERCP): tip I kada postoji ekstrinzična kompresija zajedničkog jetrenog voda i tip II kada žučni kamenci nagrizaju stijenkiju zajedničkog jetrenog voda, što rezultira kolecistokoledohalnom fistulom (24). Prema klasifikaciji Csendesa i suradnika Mirizzijev sindrom dijeli se u četiri vrste ovisno o veličini destrukcije zajedničkog žučnog voda (25). Godine 2007. toj klasifikaciji dodan je još jedan tip V koji uključuje i prisutnost kolecistoenterične fistule (26). Iako je klinička slika Mirizzijevog sindroma nespecifična, bolesnici se najčešće prezentiraju opstruktivnom žuticom (60%-100%) praćenom bolovima u gornjem desnom abdominalnom kvadrantu (50%-100%) te vrućicom. Najčešći laboratorijski nalaz kod ovih bolesnika je hiperbilirubinemija. Često se bolesnici s Mirizzijevim sindromom javljaju u sklopu akutnog kolecistitisa, akutnog kolangitisa ili akutnog pankreatitisa prilikom kojih su prisutne druge laboratorijske abnormalnosti kao što je leukocitoza i povišene razine aminotransferaza. Mirizzijev sindrom opisan je također u sklopu *gallstone ileusa* i potvrđen kao još jedna klinička slika koju bi kirurzi trebali imati na umu (23).



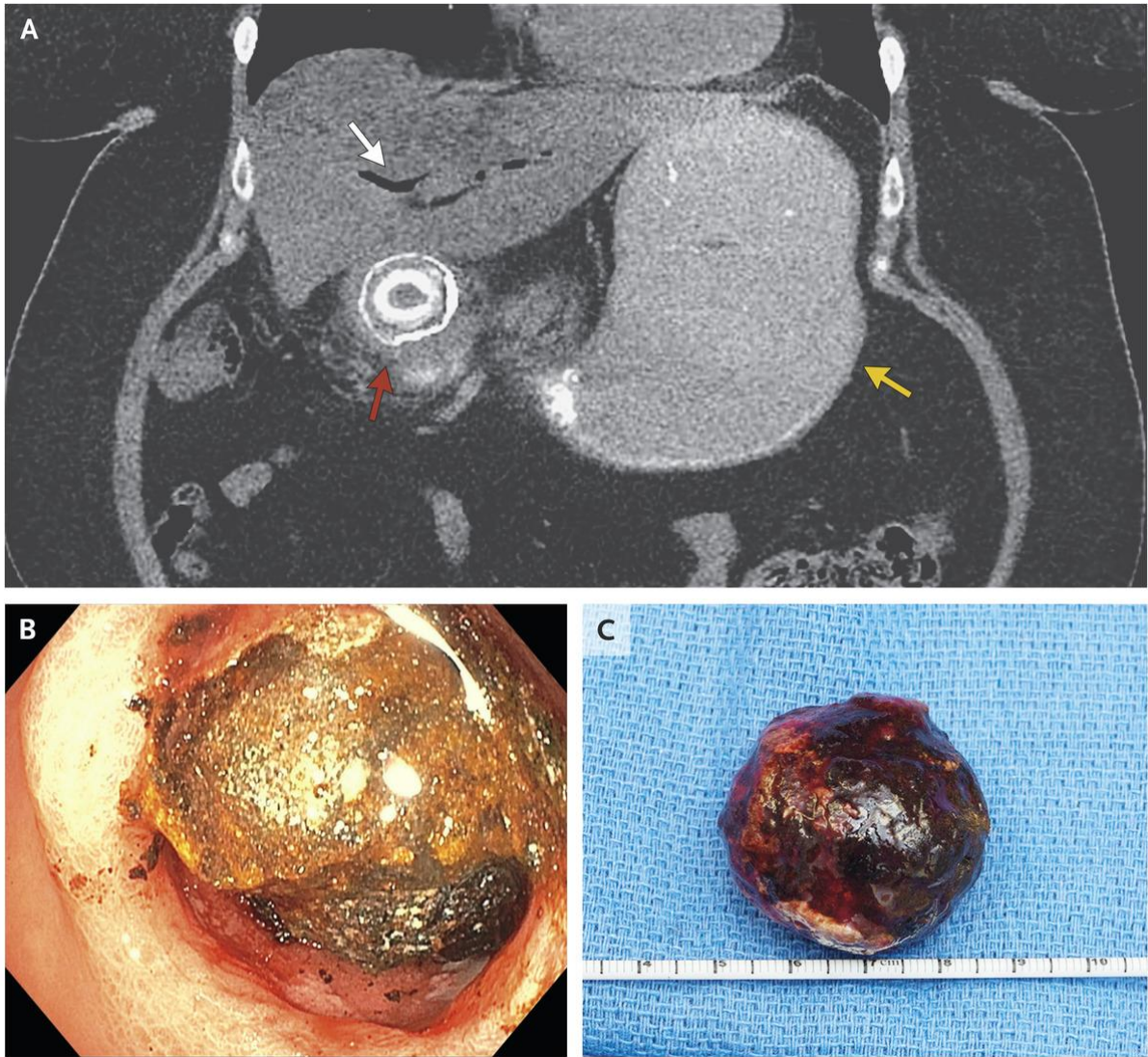
Slika 2. McSherry klasifikacija Mirizzijevog sindroma na tip I i tip II. Preuzeto iz: Erben Y, Benavente-Chenhalls LA, Donohue JM, Que FG, Kendrick ML, Reid-Lombardo KM et al. Diagnosis and Treatment of Mirizzi Syndrome: 23-Year Mayo Clinic Experience. *Journal of the American College of Surgeons*. 2011; 213(1), 114–119.

| | | |
|-----|--|--|
| I | | vanjska kompresija bez razvijene fistule |
| II | | fistula zauzima manje od 1/3 zajedničkoga žučnog voda |
| III | | fistula zauzima između 1/3 i 2/3 zajedničkoga žučnog voda |
| IV | | destrukcija cijele stijenke zajedničkoga žučnog voda |
| V | | kolecistoenterična fistula zajedno s bilo kojom drugom vrstom MS-a |

Slika 3. Csendes klasifikacija Mirizzijevog sindroma: Prema: Czerwonko, M., de Santibañes, M., & de Santibañes, E. (2018). *Rare Problems: Mirizzi Syndrome, Fistula and Gallstone Ileus. The Management of Gallstone Disease*, 181–197.

5.2. Klinička slika Bouveretova sindroma

Bouveretov sindrom rijedak je oblik *gallstone ileusa* koji nastaje sekundarno zbog formiranja fistule između žučnog mjehura i dvanaesnika ili želudca. Migracijom kroz bilioduodenalnu ili biliogastričnu fistulu kamenac dospijeva u gastrointestinalni sustav i uzrokuje opstrukciju pilorusa (27). Iako je obično uzrokovana jednim velikim kamencem, opstrukciju može uzrokovati više manjih kamenaca ako je lumen duodenuma uzak (28). Bouveretov sindrom obično se manifestira nespecifičnim simptomima, najčešće trijasom simptoma koji uključuje mučninu, povraćanje i bolove u epigastriju (29, 30). Navedeno potvrđuju Cappell i Davis u pregledu 128 slučajeva Bouveretovog sindroma u kojem se više od 85% bolesnika prezentiralo mučninom i povraćanjem te 70% bolovima u trbuhu (31). Ovi simptomi ukazuju na proksimalnu opstrukciju u usporedbi sa simptomima klasičnog distalnog *gallstone ileusa* koji se manifestira sličnim znakovima i simptomima, ali je prezentacija češće subakutna i epizodična, zbog recidivirajuće i remitentne prirode opstrukcije prilikom migracije kamena kroz crijevo (11). Također se može očitovati krvarenjem iz gornjeg dijela probavnog sustava, vrućicom, gubitkom težine i anoreksijom. Prilikom fizikalnog pregleda obično su prisutni znakovi dehidracije, tahikardija, smanjena produkcija urina, distenzija te osjetljivost abdomena (29). Iako je Bouveretov sindrom rijetko stanje, treba ga uzeti u obzir kako bi se izbjegla prolongacija u dijagnostici, osobito u starijih bolesnika s kroničnim kolecistitisom u anamnezi i simptomima opstrukcije pilorusa. Pristup dijagnozi i liječenju usporediv je onome prilikom detekcije *gallstone ileusa* s iznimkom popularizacije endoskopske terapije poput endoskopske litotomije, ekstrakorporalne litotripsije udarnim valom (ESWL) te perkutane laserske litotripsije (27, 28).



Slika 4. CT abdomena prikazuje pneumobiliju (bijela strelica), distendirani želudac (žuta strelica) i žučni kamenac koji opstruira proksimalni duodenum (crvena strelica).

Preuzeto iz: Ramos GP, Chiang N-E. *Bouveret's Syndrome*. *New England Journal of Medicine*, 2018;378(14), 1335–1335.

5.3. Klinička slika gallstone ileusa tankog crijeva

Gallstone ileus tankog crijeva prema Beuranu i suradnicima može se prezentirati akutno (klasični *gallstone ileus*), subakutno, odnosno s parcijalnom opstrukcijom crijeva, i naposljetku kronično, kao stanje poznato pod nazivom Karewskyjev sindrom, u kojem bolesnik razvija ponavljajuće epizode bola u abdomenu zbog prolaska žučnih kamenaca kroz crijevo, zajedno s asimptomatskim razdobljima, što dovodi do razvoja potpune opstrukcije u nekoliko faza (12, 32). Parcijalna opstrukcija crijeva, također poznata kao „*tumbling*” fenomen, odgovorna je za pojačavanje i slabljenje simptoma što može uzrokovati značajnu odgodu u postavljanju dijagnoze jer bolesnici možda neće potražiti liječničku pomoć ili liječnik može biti prevaren naizgled benignim fizikalnim pregledom (1).

Simptomi *gallstone ileusa* tankog crijeva u podlozi imaju opstrukciju tankog crijeva i uključuju grčevite bolove u abdomenu i povraćanje dok dugotrajna opstrukcija i distenzija crijeva mogu inhibirati motilitet, rezultirajući manjim grčevima (33). Na dijagnozu treba posumnjati kod starijeg bolesnika koji se prezentira Mordorovim trijasom (anamneza žučnih kamenaca, znakovi akutnog kolecistitisa i iznenadna pojava intestinalne opstrukcije) (12). Opstipacija i izostanak vjetrova su neophodni simptomi opstrukcije crijeva, iako treba zapamtiti da kod parcijalne opstrukcije ti simptomi mogu izostati (32). U nekim slučajevima duodenalna erozija uzrokovana migracijom žučnog kamenca može rezultirati hematemezom. Anamnestički se u polovine bolesnika nalaze otprije poznati žučni kamenci (12). Žutica i bol u gornjem desnom kvadrantu mogu biti odsutni u do jedne trećine bolesnika te je sama žutica neuobičajena i nalazi se u samo 15% bolesnika. Fizikalni pregled obično je nespecifičan. Često se vide znakovi akutne bolesti, dehidracije i crijevne opstrukcije. Između napadaja pregled može biti potpuno normalan (1). Vrućica i peritonitis razvit će se ukoliko je žučni kamenac doveo do perforacije crijeva (19).

5.4. Klinička slika gallstone ileusa debelog crijeva

Kolon je najrjeđa lokacija *gallstone ileusa* koji se očituje uglavnom u žena starijih od 70 godina, sa žučnim kamencem većim od 2 cm, pretežno u sigmoidnom kolonu. Više od 4/5 bolesnika ima divertikularnu bolest, koja može uzrokovati suženje lumena. U tim slučajevima i manji žučni kamenac može uzrokovati ileus. Anamneza bilijarne bolesti mnogo je zastupljenija nego kod *gallstone ileusa* drugih lokacija. Glavni simptomi su bolovi u abdomenu, distenzija abdomena, opstipacija i povraćanje, a nastaju zbog djelomične opstrukcije debelog crijeva. Bolovi mogu biti difuzni ili lokalizirani, a kod nekih bolesnika i stalno prisutni. Najčešći simptomi su distenzija abdomena i opstipacija, a medijan trajanja simptoma iznosi 4 dana (35). Ukoliko su simptomi trajali dulje, to se može objasniti „*tumbling*” fenomenom koji rezultira povremenim ublažavanjem simptoma što odgađa medicinsku pomoć (3).

Također je moguća prezentacija nakon kolecistektomije kada žučni kamenac „miruje“ u lumenu debelog crijeva prije no što se manifestira znakovima opstrukcije. Taloženjem fecesa na površinu kamenca, kamenac može rasti i s vremenom opstruirati lumen (35). S obzirom da se radi o vrlo rijetkom stanju atipične simptomatologije u starije populacije s pridruženim komorbiditetima, za postavljanje dijagnoze potreban je visok indeks sumnje.

6. DIFERENCIJALNA DIJAGNOZA

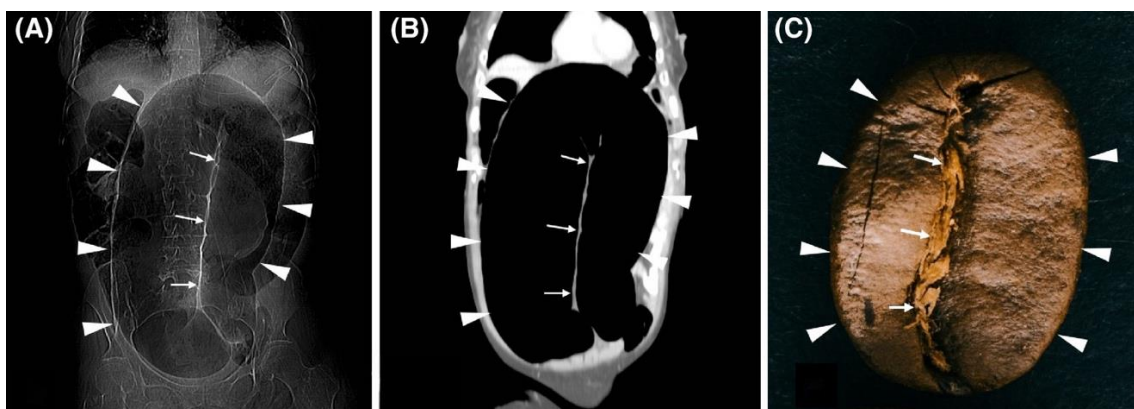
Diferencijalna dijagnoza ileusa uzrokovanog žučnim kamencem obuhvaća stanja koja mogu dovesti do opstrukcije crijeva, a uključuje intususcepciju, volvulus, hernije, unutarnje inkarceracije, malignome, adhezije kod bolesnika s anamnezom abdominalnih zahvata, mezenterijsku trombozu, divertikulitis kolona (32).

6.1. Intususcepcija

Intususcepcija ili invaginacija označava uvlačenje oralnog segmenta crijeva u susjedni, aboralni dio crijeva (36). U odraslih klinička prezentacija invaginacije može biti nespecifična, rijetko se manifestirajući klasičnim trijasom koji uključuje bol u abdomenu, palpabilnu masu i krvave stolice (37 – 39). Umjesto toga, manifestira se simptomima opstrukcije tankog ili debelog crijeva. Najčešći simptom koji se javlja je bol u abdomenu s pridruženim simptomima koji su u skladu s djelomičnom opstrukcijom: mučnina, povraćanje, opstipacija, gastrointestinalno krvarenje, promjena u crijevnim navikama ili nadutost (39, 41). Wang i suradnici navode grčevite bolove u abdomenu kao vodeći simptom kod gotovo 80% bolesnika. Palpabilna abdominalna masa, međutim, pronađena je u manje od 9% (42). Početak i trajanje kliničkih simptoma značajno je dulji u debelom crijevu nego kod zahvaćenosti tankog crijeva (40). Fizikalnim pregledom nalazi se distendiran abdomen, s osjetljivošću u rasponu od blage do jake boli, peristaltika može biti smanjena ili odsutna (41). Laboratorijske pretrage obično otkrivaju povišeni broj bijelih krvnih stanica i nespecifične upalne markere/reaktante akutne faze kao što su trombocitoza i povišen C-reaktivni protein (44).

6.2. Volvulus

Volvulus nastaje uvijanjem crijevnih vijuga oko svoje osi i mezenterija koji ih podupire, uzrokujući intestinalnu opstrukciju (45). Znakovi i simptomi volvulusa uključuju abdominalnu bol, distenziju, povraćanje, opstipaciju, hematoheziju, groznicu (46). Iako većina bolesnika ima akutni početak simptoma, gotovo jedna trećina može imati podmuklu prezentaciju. Bolesnici koji se nakon značajnog vremenskog perioda javljaju u bolnicu mogu imati značajke kao što su difuzna osjetljivost, defans i rigidnost stijenke što ukazuje na perforacijski peritonitis. U prisutnosti teške abdominalne distenzije, bolesnici često razvijaju hemodinamsku nestabilnost i pogoršanje respiratorne funkcije. Bolesnici sa sigmoidnim volvulusom obično su stariji muškarci s poviješću kronične konstipacije. Nativni rentgenogram abdomena je prva pretraga koju treba obaviti. Za sigmoidni volvulus karakterističan je znak „zrna kave“ (45).



Slika 5. Prikaz CT skenograma (A) i koronarnog presjeka (B) koji prikazuje sliku zrna kave (C). Dva dijela zrna kave predstavljaju segmente proširenog crijeva ispunjene plinom (vrhovi strelica), dok središnji rascjep zrna kave predstavlja dvostruku debljinu suprotnih stijenki crijeva (strelice). Preuzeto iz: Stavride E, Plakias C. Coffee bean sign: Its meaning and importance. *Clin Case Rep.* 2020;00:1–2.

6.3. Hernije

Jedno od hitnih stanja u općoj kirurgiji je inkarcerirana ingvinalna hernija. Gotovo 5–15 % operiranih ingvinalnih hernija su inkarcerirane hernije (47). Inkarceracija se odnosi na stanje u kojem se sadržaj hernije zaglavi unutar hernijske vrećice i nemoguće ga je vratiti natrag u abdomen. S obzirom da povećava rizik od strangulacije i opstrukcije, inkarceracija je stanje koje je potrebno što prije zbrinuti (48). Intestinalna opstrukcija zbog unutarnje hernije crijeva rijedak je klinički entitet koji se često zanemaruje u diferencijalnoj dijagnozi bolesnika s bolovima u trbuhu koji u anamnezi nisu imali abdominalne operacije (49). Unutarnje hernije definirane su protruzijom trbušnih organa kroz normalni ili abnormalni peritonealni ili mezenterični otvor unutar granica peritonealne šupljine, a može dovesti do strangulacije ili inkarceracije (50). Kongenitalne unutarnje trbušne hernije su retroperitonealne ili nastaju od kongenitalnih anomalnih otvora bez prave peritonealne vrećice (51). Ozbiljnost simptoma odnosi se na trajanje i reduktivnost kile te prisutnost ili odsutnost inkarceracije i strangulacije (52). Simptomi intestinalne opstrukcije kod kongenitalnih unutarnjih hernija u odraslih slični su simptomima uzrokovanim drugim uzrocima intestinalne opstrukcije s akutnom pojavom abdominalne boli, osjetljivosti, mučnine, povraćanja i abnormalnih crijevnih zvukova. Klinička slika je nespecifična što predstavlja dijagnostički izazov. To naposljetku može dovesti do kašnjenja u dijagnostici i rezultirajućeg povećanja stope ishemije, gangrene i resekcije crijeva (51).

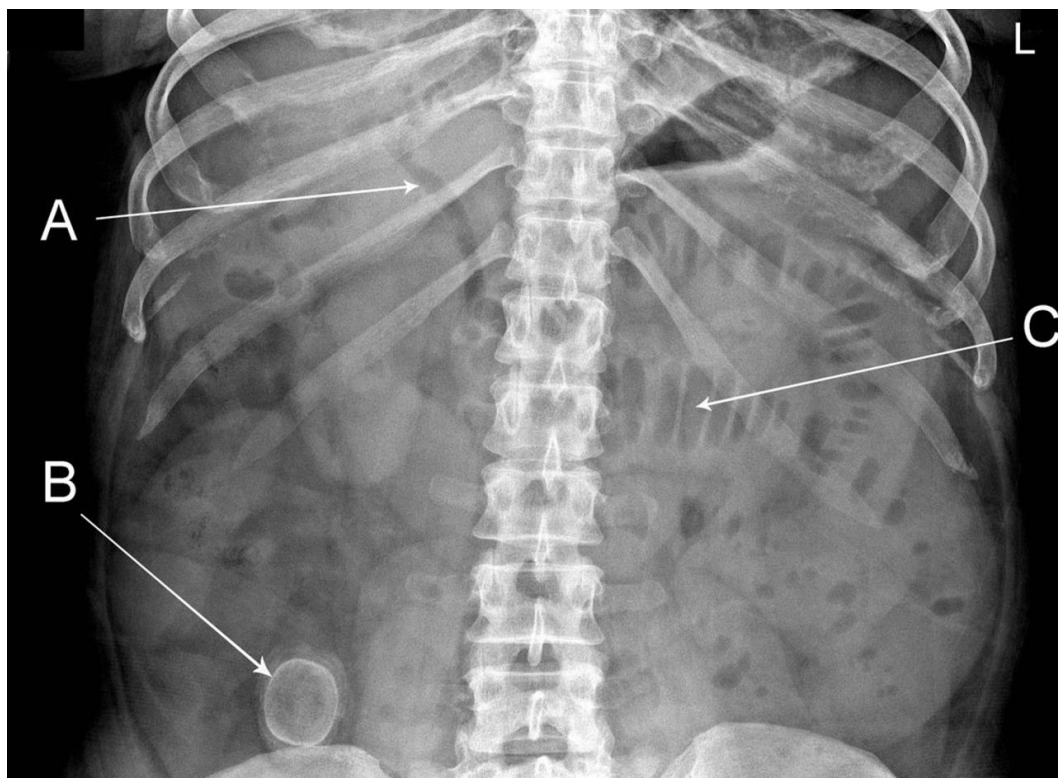
7. DIJAGNOSTIKA

7.1. RTG abdomena

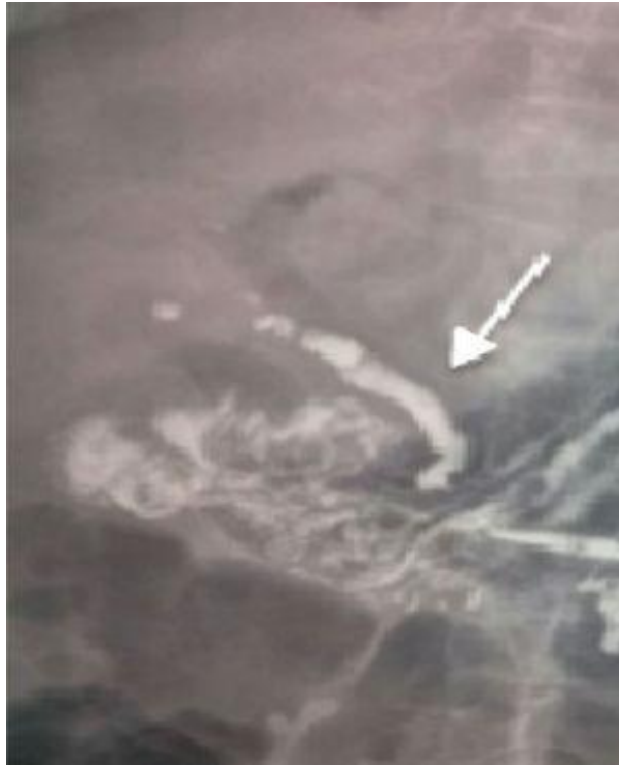Slikovne metode ključne su za dijagnozu ileusa uzrokovanog žučnim kamencem. Godine 1941. Rigler je opisao trijadu radioloških znakova na nativnom rentgenogramu koja uključuje prisutnost ektopičnog kalkulusa (javlja se u manje od 10% slučajeva), pneumobiliju (Gottamenschlerov znak) i dilatirane crijevne vijuge, a upućuje na dijagnozu *gallstone ileusa*. Prisutnost najmanje dva od tri znaka je dijagnostička. Dokaz o promjeni položaja konkrementa na drugom rentgenogramu abdomena poznat je kao Riglerova tetrađa (32, 53). Nadalje, Balthazar i Schechter opisali su peti radiološki znak koji se sastoji od dvaju susjednih aerolikvidnih nivoa u desnom gornjem kvadrantu. Središnja kolekcija odgovara bulbusu dvanaesnika, a lateralno se nalazi žučni mjehur (54, 55). Valja napomenuti da pneumobilija nije patognomonična za ileus uzrokovan žučnim kamencem jer se može pojaviti nakon kirurških ili endoskopskih bilijarnih zahvata, kao i u slučajevima inkompetentnosti Oddijeva sfinktera, osim toga često je suptilan radiološki znak i liječnik ga može propustiti (56). U slučaju opstrukcije tankog crijeva, RTG abdomena u ležećem položaju prikazuje multiple vijuge dilatiranog tankog crijeva (u uspravnom položaju postoji više razina zračne tekućine unutar dilatiranog crijeva) s nedostatkom zraka u debelom crijevu i/ili rektumu. U slučaju opstrukcije na razini debelog crijeva, debelo crijevo je prošireno, a ovisno o kompetentnosti ileocekalne valvule, tanko crijevo može biti dekomprimirano (57). U rijetkim slučajevima Bouveretovog sindroma opstrukcije pilorusa želuca, RTG abdomena ponekad može pokazati istaknutu želučanu sjenu (58).

Žučne kamence teško je vizualizirati na nativnom rentgenogramu, jer samo 10-20% kamenaca sadrži dovoljno kalcija da budu uočljivi (59, 60). Od onih kamenaca koji se ne vizualiziraju, velika većina je radiolucentna (obično povezana s kolesterolskim kamencima), ali određeni broj može biti prikriven pretilošću, koštanim strukturama ili crijevima ispunjenim tekućinom

(61). Kada se primijeni oralni kontrast topljiv u vodi mogu se vidjeti *Forchetov* i *Petrenov znak*, kao još jedan od radioloških obilježja *gallstone ileusa*. *Forchetov znak* predstavlja prepoznatljivo obilježje poznato kao „*zmijska glava*“ koji se vidi kao posljedica začepjenja lumena crijeva zbog žučnog mjehura, jer kontrastno sredstvo ne može proći kamenac i tamo se nakuplja (12). *Petrenov znak* nastaje pri ulasku kontrastnog sredstva iz trakta fistule u žučni mjehur nakon davanja oralnog kontrasta (62). Međutim, oralni ili rektalni kontrast ne bi se smio rutinski koristiti kod sumnje na ileus žučnog kamenca. U slučajevima perforacije, ektravazacija kontrastnog materijala može uzrokovati potencijalno fatalan upalni odgovor s barijevim peritonitisom, stoga se kod sumnje na moguću perforaciju kao kontrast koristi gastrografin. Osim toga, prekomjerni oralni unos tekućine može pogoršati simptome crijevne opstrukcije uključujući povraćanje s visokim rizikom od aspiracije kontrasta. Nadalje, CT je danas metoda izbora pri dijagnostici ileusa uzrokovanog žučnim kamencem, negirajući potrebu za oralnim kontrastnim rentgenogramima abdomena (63 – 66).



Slika 6. Nativni RTG abdomena. Riglerova trijada. Pneumobilija (A), ektopični žučni kamenac (B) i dilatirane crijevne vijuge (C) Preuzeto iz: Iordache A, Young P. (2016). *Losing a marble*.



Slika 7. *Petrenov znak.* Preuzeto iz: Ploneda-Valencia CF, Gallo-Morales M, Richon C, et al. Gallstone ileus: an overview of the literature. *Rev Gastroenterol Mex.* 2017;82:248–254.

6.2. Ultrazvuk abdomena (UZV)

U slučaju intestinalne opstrukcije ultrazvuk abdomena nije vrlo koristan, uz to, radi se o tehnički teškom pregledu zbog nelagode bolesnika i distenzije crijeva plinom ili tekućinom (12, 67). Unatoč tome, što se tiče ileusa uzrokovanog žučnim kamencem, u rukama iskusnog radiologa, ultrazvuk može otkriti rezidualnu kolelitijazu, prisutnost bilioenterične fistule, mjesto impakcije kamen u lumenu crijeva i aerobiliju što značajno doprinosi postavljanju preoperativne dijagnoze (12, 56). Nadalje, korištenje nativnog rentgenograma abdomena u kombinaciji s ultrazvukom može povećati osjetljivost potonjeg na 74% identificiranjem znakova kao što je pneumobilija (68).

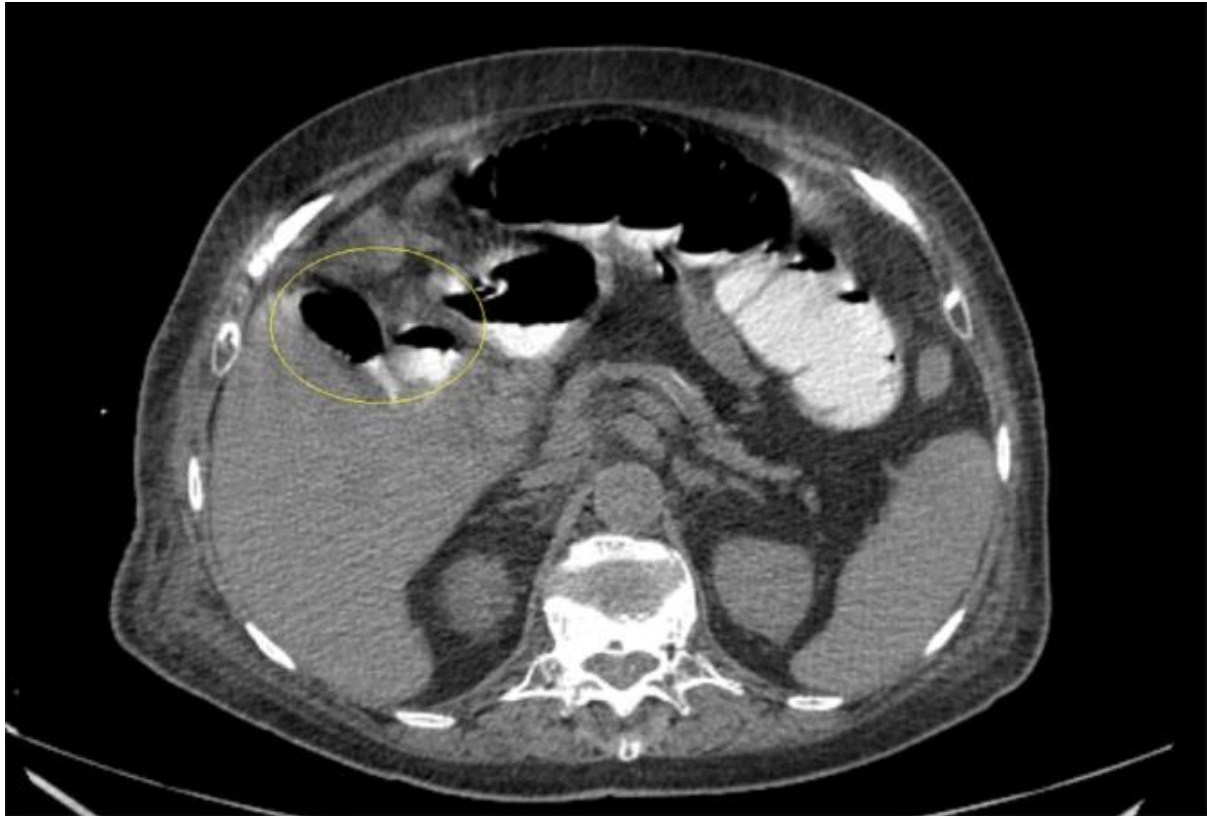
6.3. Kompjutorizirana tomografija (CT) abdomena

Kompjutorizirana tomografija (CT) široko je prihvaćena kao pretraga izbora kod opstrukcije crijeva, relativno je brza i postaje sve dostupnija (12, 53, 69). CT abdomena pruža izvrsne anatomske pojedinosti koje ne pruža RTG abdomena, uključujući abnormalne fistulozne spojeve, promjene na stijenci žučnog mjehura u sklopu kroničnog kolecistitisa, anatomiju žučnog mjehura pa čak i male kamence, odnosno talog žučnih kamenaca u žučnom mjehuru, bilijarnom stablu ili ektopične kamence drugdje u gastrointestinalnom traktu (70). Dijagnostičke znakove ileusa uzrokovanog žučnim kamencem na CT snimci definirali su Yu i suradnici 2005. godine: znakovi intestinalne opstrukcije, ektopični žučni kamenac, abnormalnosti žučnoga mjehura, npr. kolekcija zraka, prisutnost aerolikvidnih razina ili nakupljanje tekućine unutar nepravilne stijenke (71). Međutim, CT s kontrastom smatra se najboljom metodom za dijagnozu *gallstone ileusa*. Ovo je potvrđeno retrospektivnom studijom koju su razvili Lassandro i suradnici, otkrivajući da je Riglerov trijas prisutan u 14,8% na rentgenogramu abdomena, 11,11% prilikom ultrazvučnog pregleda abdomena i u 77,78% na CT-u abdomena (72). Kontrastni CT pregled ima 93% osjetljivost, 100% specifičnost i 99% točnost za dijagnozu ileusa uzrokovanog žučnim kamencem (71). CT skeniranje daje važne podatke o broju, veličini te mjestu impakcije kamenca i razini intestinalne opstrukcije (usmjeravanje operativnog liječenja) ili izravno vizualizira bilijarno-enterične fistule i pomaže kliničarima u donošenju odluka o daljnjim terapijskim postupcima (73). Štoviše, CT s kontrastom neprocjenjiv je u otkrivanju edema crijeva, upale i ishemije, čime pridonosi u prepoznavanju potencijalnih komplikacija bilijarnog ileusa, kao i u identificiranju alternativnih uzroka simptoma bolesnika (74).

Kontrast se u kompjutoriziranoj tomografiji može primijeniti kao intravenski (i.v.) ili oralni pripravak. Oralni kontrast može se koristiti za bolju procjenu anatomije crijeva, prisutnosti i stupnja opstrukcije (lokacija prijelazne zone ili defekt punjenja ektopičnog žučnog kamenca),

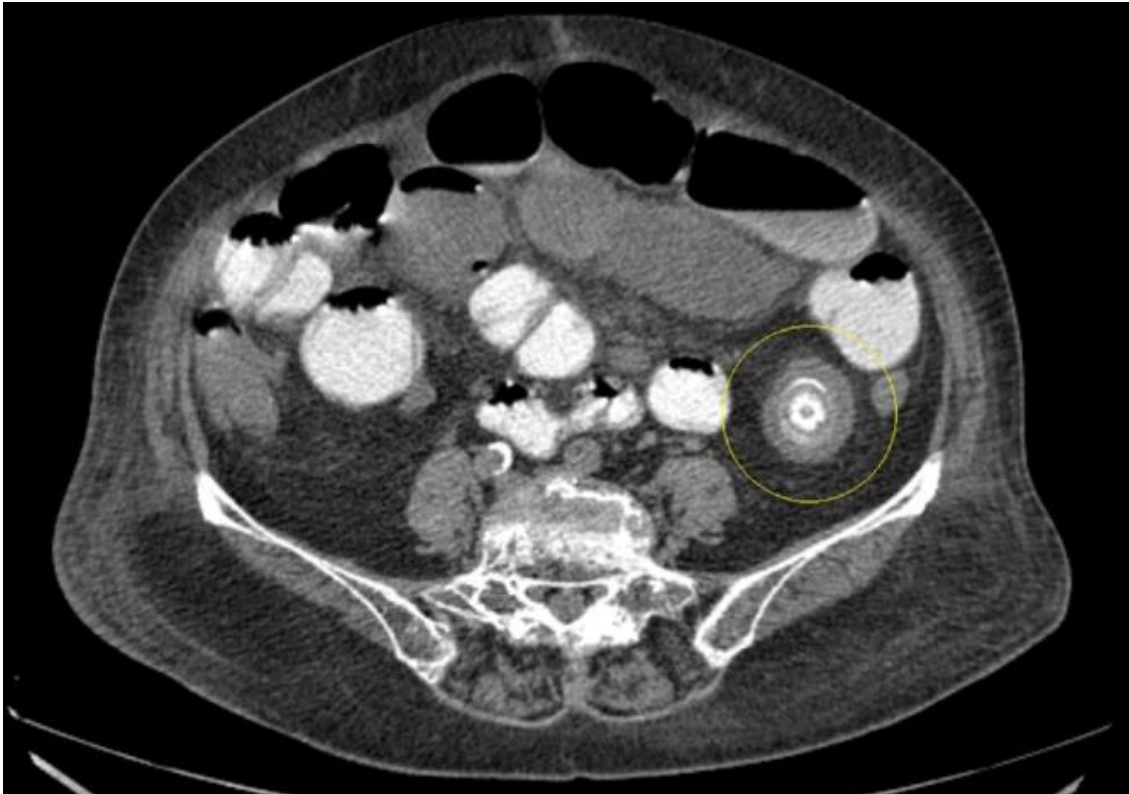
također može vizualizirati fistulozne veze između žučnog mjehura i crijeva kroz nakupljanje kontrasta unutar žučnog mjehura (71, 75). Međutim, intravenski kontrast bolje prikazuje crijeva kao i druge trbušne organe, što može omogućiti isključivanje diferencijalnih dijagnoza. Prekomjerni unos tekućine u obliku oralnog kontrasta kod opstrukcije crijeva može dovesti do pogoršanja simptoma i potencijalnog rizika od aspiracije. Nadalje, postojeća crijeva tekućina i plinovi unutar opstruiranog crijeva predstavljaju prirodni negativni kontrast (71). Primjena oralnog kontrasta kod akutne crijevne opstrukcije uzrokuje odgodu CT snimanja jer mora proći određeno vrijeme od vremena uzimanja kontrasta da kontrast prođe kroz crijevo (75). Standardni protokol za CT skeniranje kod sumnje na opstrukciju crijeva je intravenski kontrast sa korištenjem portalne venske faze (76).

Postoji nekoliko izvješća o podcjenjivanju veličine žučnog konkrementa CT snimanjem (77). Primjerice, u tankom crijevu ispunjenom kontrastom, rubno kalcificirani kamenci mogu proći nedijagnosticirani s obzirom na njihovu veliku sličnost s tako ispunjenim tankim crijevom (radiolucentno središte kamenca nalikuje lumenu crijeva). Kalcifikacija takvih kamenaca može biti u punom opsegu (okružujući kamenac) ili u obliku luka, a javljaju se u približno 22% slučajeva *gallstone ileusa* (78).



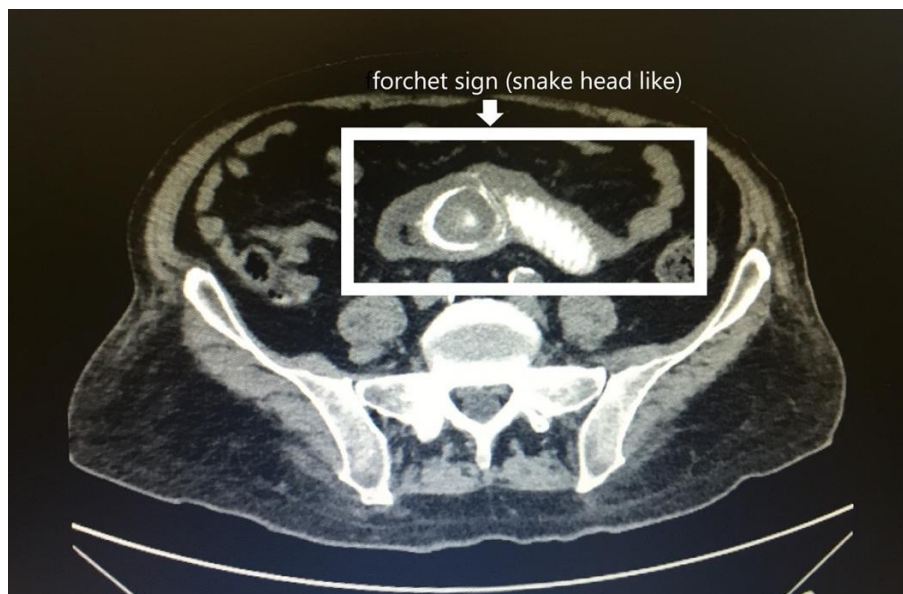
Slika 8. CT abdomena prikazuje kolocistoduodenalnu fistulu sa zrakom i gastrografinom unutar žučnog mjehura.

Preuzeto iz: Sahsamani G, Maltezos K, Dimas P, Tassos A, Mouchasiris C. Bowel obstruction and perforation due to a large gallstone. A case report. *International Journal of Surgery Case Reports*. 2016; 26, 193



Slika 9. CT abdomena prikazuje distenziju crijeva i kalcificirani žučni kamenac promjera 2 cm unutar lumena tankog crijeva.

Preuzeto iz: Sahsamaniš G, Maltezos K, Dimas P, Tassos A, Mouchasiris C. Bowel obstruction and perforation due to a large gallstone. A case report. *International Journal of Surgery Case Reports*. 2016; 26, 193



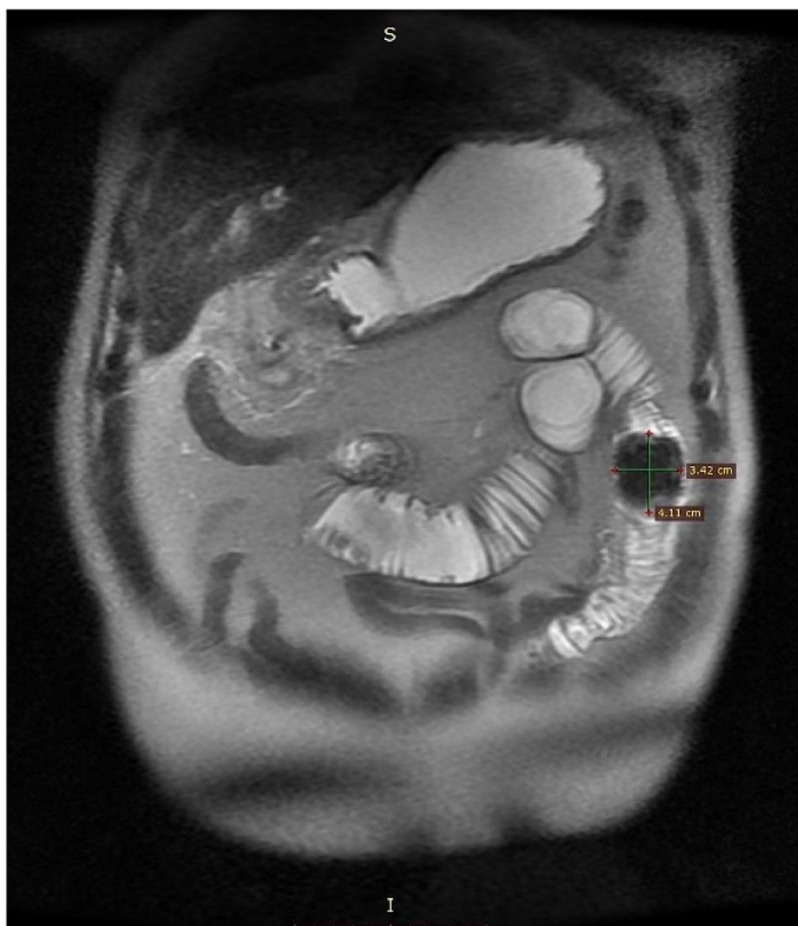Slika 10. Forchetov znak. Preuzeto iz: Özer, N. (2019). *Gallstone ileus with evident forchet sign: case report. International Journal of Surgery Case Reports*.

6.4. Ezofagogastroduodenoskopija (EGD)

Ukoliko se bolesnik prezentira hematemezom obično će biti podvrgnuti ezofagogastroduodenoskopiji radi dijagnoze ili liječenja. Kao što je slučaj i kod drugih uzroka krvarenja iz gornjeg dijela probavnog sustava, aktivno krvarenje ili stari krvni ugrušci u želudcu ili dvanaesniku mogu ometati vizualizaciju otežavajući endoskopsku dijagnozu (79). U pregledu kliničkih slučajeva, gotovo svim endoskopijama potvrđena je opstrukcija, međutim, žučni kamenac vizualiziran je u otprilike dvije trećine slučajeva (31).

6.5. Magnetska rezonancija (MR) i MRCP

Magnetska rezonancija (MR) je metoda vizualizacije bilijarnog stabla koja otkriva čak i male žučne kamence poput mikrokamenaca (< 3 mm promjera) propuštene ultrazvučnim pregledom ili radiolucetne i izoatenuirajuće kamence propuštene abdominalnim rentgenogramom ili CT skeniranjem (74, 80). MRCP, pružajući izvrsne anatomske detalje bilijarnog stabla uz osjetljivost u dijagnostici žučnih kamenaca od 97,7% može se koristiti umjesto CT-a za procjenu opstrukcije crijeva ako bolesnik ima kontraindikacije za CT snimanje (19, 80). Iako MR može pokazati Riglerov trijas u gotovo 100% slučajeva u usporedbi sa 77,8% kod CT skeniranja, ono ne igra ulogu u akutnoj situaciji budući da oduzima više vremena i manje je dostupno od CT-a, osim toga, ako je dijagnoza potvrđena kompjutoriziranom tomografijom, nema potrebe za dodatnim snimanjem (19, 74).



Slika 11. MRCP prikaz žučnog kamenca.

Preuzeto iz: Martínez S, Pérez Sánchez A, Sesman Bernal MP, Pérez Burguete AC. *Gallstone ileus after recent cholecystectomy. Case report and review of the literature. International Journal of Surgery Case Reports.* 2021; 79, 470–474.

8. LIJEČENJE

Liječenje ileusa uzrokovanog žučnim kamencem može biti neoperativno i operativno. Od neoperativnih metoda opisana je endoskopska litotripsija i evakuacija konkrementa te endoskopska litotripsija udarnim valovima (ESWL), a operativni zahvati su otvorena ili laparoskopska enterolitotomija. Uz ekstrakciju konkrementa može se učiniti i kolecistektomija u istom aktu ili u odgođenoj operaciji (16, 81).

8.1. Neoperativno liječenje

Endoskopska ekstrakcija se obično izvodi u bolesnika s kamencem impaktiranim u duodenumu ili debelom crijevu, ali postiže nisku stopu uspjeha. Litotripsiju možemo klasificirati u različite vrste: mehanička, elektrohidraulička, ekstrakorporalna litotripsija udarnim valom (ESWL) i ona koja koristi itrij-aluminij granat (YAG) laser (82 – 85). Litotripsija s ESWL-om pokazala je loš učinak u bolesnika s pretilošću i crijevnim vijugama ispunjenim plinom (86). U liječenju Bouveretovog sindroma implementirani su endoskopski pristupi. Iako postoji nekoliko velikih serija, stopa je uspješne rezolucije nakon endoskopskog liječenja niska, u rasponu od 9 do 11 % (28, 31). Kolonoskopska mehanička litotripsija preporučuje se kao prva linija u liječenju bilijarnog ileusa debelog crijeva osim ako nije prisutna perforacija debelog crijeva ili segmentalna ishemija debelog crijeva s peritonitisom. Od drugih neinvazivnih postupak, posebno u kombinaciji sa kolonoskopijom, efikasan je ESWL jer se fragmentirani kamenac mnogo lakše ekstrahira transanalno nego cijeli kamenac. Međutim, kolonoskopska mehanička litotripsija i ESWL, iako ublažavaju opstrukciju debelog crijeva, ne rješavaju problem kolecistokolične fistule ili žučne kamence u žučnom mjehuru (35).

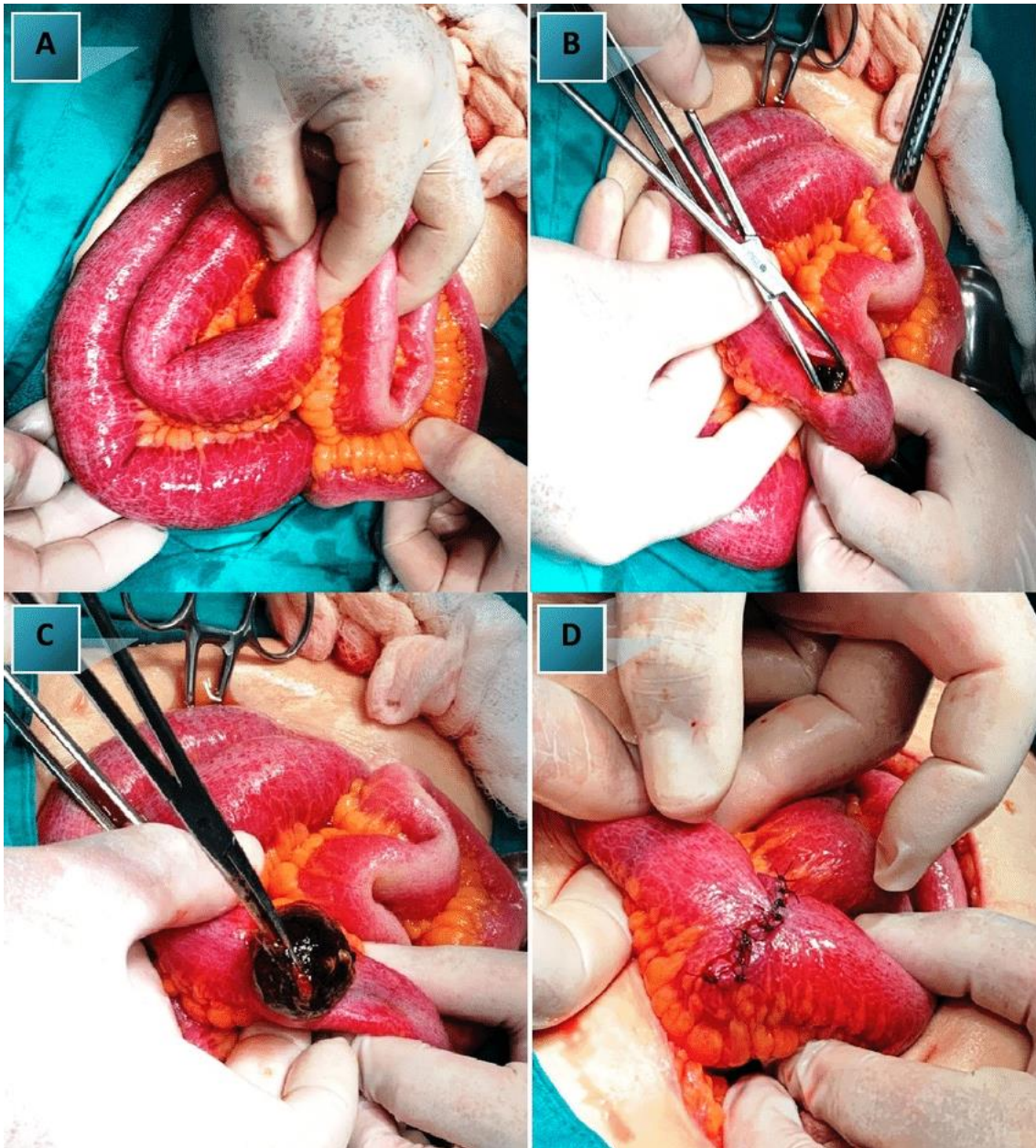
Endoskopske metode, iako mogu predstavljati tehnički izazov i često zahtijevaju kombinaciju endoskopskih uređaja za izvođenje, privlačne su zbog svog niskog morbiditeta i mortaliteta

(11). S obzirom na slučajeve ponovne impakcije fragmenata kamenca kod bolesnika podvrgnutih litotripsiji, endoskopsko liječenje iako manje invazivno, manje je pouzdano i učinkovito od operativnog liječenja. Unatoč tome, endoskopski modalitet smatra se opcijom liječenja koju bi trebalo razmotriti kod starijih bolesnika ili onih za koje se procjenjuje da bi upuštanje u operativni zahvat predstavljalo prevelik rizik (84, 87).

8.2. Operativno liječenje i prognoza

Budući da se prirodna ekstrakcija kamenca događa u niskoj stopi od približno 1,3%, ekspektativan stav nema opravdanja, stoga je u liječenju bilijarnog ileusa indicirana operacija koja uključuje odstranjenje kamenca, kako bi se riješila mehanička opstrukcija konkrementom, i zatvaranje fistule (3). Kirurško liječenje ileusa uzrokovanog žučnim kamencem provodi se kao rezultat prijeoperacijske dijagnoze ili kao intraoperacijski nalaz prilikom eksploracije abdomena uslijed opstrukcije nepoznatog uzroka. Pristup može biti enterolitotomija, kao samostalna procedura ili u sklopu kirurškog zahvata u jednome ili u dva akta što ujedno predstavlja i sporno pitanje (53).

Enterolitotomija je ekstrakcija kamenca kroz enterotomiju, bez provođenja procedura za zatvaranje fistule ili odstranjenje žučnog mjehura. Ovom tehnikom postiže se primarni cilj liječenja, a da se bolesnika ne izlaže dugotrajnijoj i kompliciranijoj operaciji. Stoga je enterolitotomija dobar pristup za visokorizične bolesnike sa značajnim komorbiditetima i hemodinamskom nestabilnošću kod kojih zahtjevniji kirurški zahvat nosi brojne rizike (88, 89). Na temelju studije iz 1994., Reisner i Cohen ukazali su da unatoč stopi smrtnosti od 11,7% kod jednostavne enterolitotomije, kirurški zahvat izveden u jednom aktu pokazuje veću stopu smrtnosti od 16,9% s višom razinom invazivnosti (3).



Slika 12. (A) Impaktirani žučni kamenac. (B, C) Enterotomija tankog crijeva. (D) Enterotomija je poprečno zatvorena. Preuzeto iz: Tchabashvili L, Kehagias D, Kaplanis C, et al. Gallstone ileus: a rare cause of small intestine obstruction. *Authorea*. 2021.

Za slučajeve s impakcijom na razini tankog crijeva preporučuje se kirurški zahvat u dva akta, dok se za slučajeve s impakcijom na drugim mjestima preporučuje obaviti sve tijekom jednog kirurškog zahvata. Kirurški zahvat u jednome aktu uključuje kolecistektomiju ili kolecistostomiju, sa zatvaranjem fistule i enterolitotomijom. Rodríguez-Sanjuán i suradnici uspoređivali su rezultate enterolitotomije s operacijom u jednome aktu i otkrili da, iako su

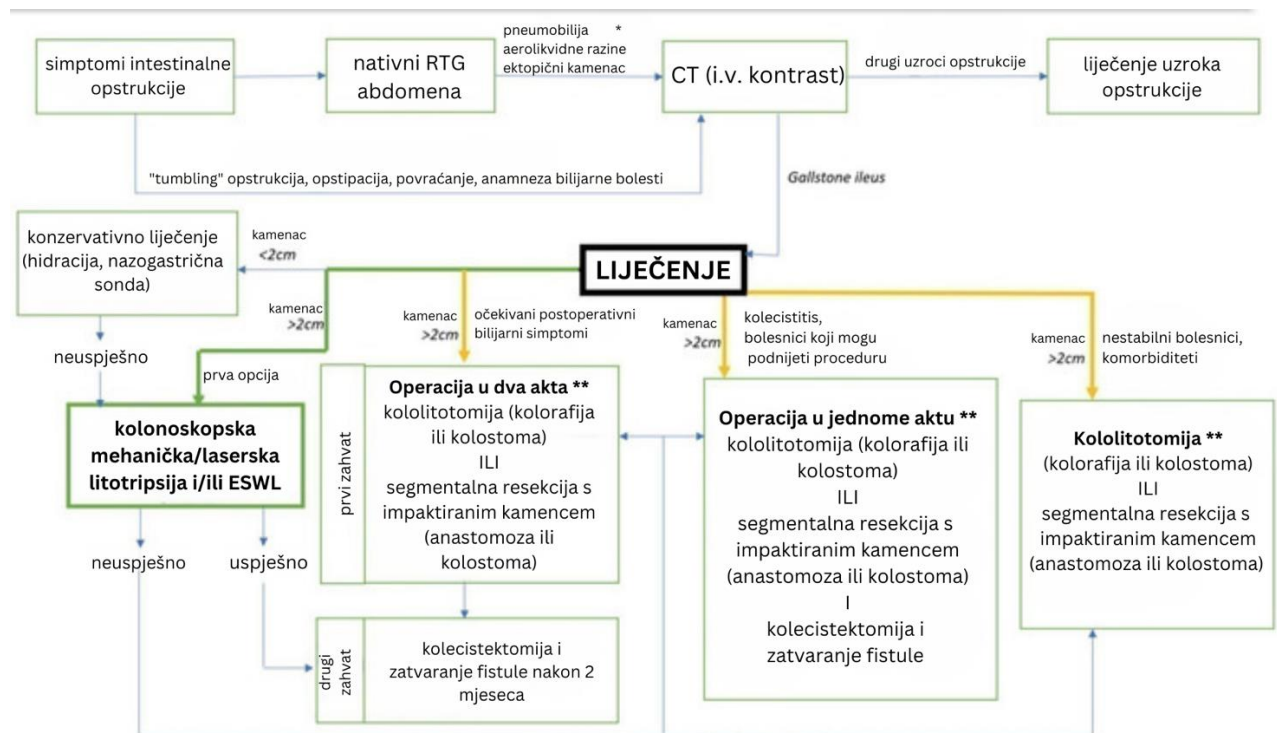
potonji imali veći morbiditet, mortalitet između skupina bio je sličan (opće zdravstveno stanje bolesnika podvrgnutih enterolitotomiji bilo je lošije) na temelju čega su zaključili da bi to mogao biti prihvatljiv zahvat kod bolesnika s niskim rizikom (90). Riaz i suradnici pronašli su slične rezultate, zaključivši da je izbor kirurškog zahvata određen kliničkim statusom bolesnika. U hemodinamski stabilnih bolesnika obavljali su kirurški zahvat u jednome aktu, dok se kod nestabilnih bolesnika sama enterolitotomija smatrala dovoljnom (91). U skladu s prethodnim navodima, zahvat u kojem se sve obavlja odjednom, trebao bi se ponuditi samo bolesnicima koji su bili adekvatno stabilizirani u prijeoperativnom razdoblju te kada opće stanje bolesnika i postoperativna intenzivna njega omogućuju dulji kirurški zahvat kojemu bolesnik treba biti podvrgnut (49).

Kirurški zahvat u dva akta predložen je u mlađih bolesnika s rizikom od žučnih komplikacija. Razmak između prve i druge operacije kreće se od četiri do šest tjedana nakon prve operacije (92). Resekcija intestinalnog segmenta je indicirana kada postoji ireverzibilna vaskularna povreda ili perforacija crijeva (32).

Početni postupak u kirurškom zahvatu koji se izvodi u dva akta uključuje enterolitotomiju, odnosno jednostavno vađenje kamenca, nakon čega slijedi zatvaranje fistule koje se izvodi zasebno. Međutim, nedostaci opisanog kirurškog zahvata povezuju se s rizikom od recidiva, retrogradnog kolecistitisa i razvoja raka zbog preostale kolecistointestinalne fistule. Kirurzi bi, između ostalog, trebali razmotriti navedene nedostatke prilikom donošenja odluke o zahvatu te procijeniti izvedivost takvog kirurškog zahvata na temelju općeg stanja bolesnika (93).

Liječenje ileusa debelog crijeva impaktiranim žučnim konkrementom, poput kirurških intervencija na tankom crijevu, uključuje operacije u jednom ili u dva akta, odnosno kololitotomiju ili segmentalnu resekciju sa ili bez kolecistektomije. Međutim, samo trajanje

simptoma značajno je povezano s vrstom liječenja iz čega proizlazi da je vjerojatnije da će se akutna prezentacija liječiti kirurški nego kronična ili subakutna prezentacija (35).



Slika 13. Algoritam liječenja *gallstone ileusa* debelog crijeva. Prema: Augustin G, Bruketa T, Kunjko K, Romić I, Mikus M, Vrbanic A, et al. Colonic gallstone ileus: a systematic literature review with a diagnostic-therapeutic algorithm. *Updates Surg* (2023).

Bouveretov sindrom zahtijeva kirurško liječenje u do 91 % slučajeva, iako optimalno kirurško liječenje još uvijek ostaje predmet rasprave (25). Kirurški zahvat u jednom aktu s enterolitotomijom, kolecistektomijom i zatvaranjem kolecistoduodenalne fistule teoretski je idealan tretman, ali malo bolesnika s ovom bolešću može tolerirati tako invazivan i visokorizičan zahvat. Prednost ove tehnike je prevencija daljnjih komplikacija kojima pogoduje perzistentna fistula no bolesnici mogu godinama ostati asimptomatski s kolecistoduodenalnom fistulom i ne zahtijevaju daljnje intervencije. Druga dominantna tehnika je jednostavna enterolitotomija, koja je povezana s manjim morbiditetom i mortalitetom u usporedbi sa zahvatom kojim se sve obavlja u jednome aktu (31, 94, 95).

U konačnici, odluka o vrsti kirurškog zahvata kojemu će se podvrgnuti bolesnici s bilijarnim ileusom, trebala bi se temeljiti na mjestu impakcije konkrementa kao i općem stanju bolesnika, uzimajući u obzir sve potencijalne rizike i komplikacije.

9. ZAKLJUČAK

Iako se rijetko susreće u kirurškoj praksi, ileus uzrokovan žučnim kamencem treba uzeti u obzir u diferencijalnoj dijagnozi intestinalne opstrukcije osobito kod bolesnika bez prethodnih abdominalnih operacija s anamnezom bilijarne bolesti i prisutnošću pojedinih radioloških karakteristika. Dijagnostiku otežava klinički varijabilna prezentacija uz nespecifične simptome koji se razlikuju ovisno o mjestu opstrukcije i veličini žučnog kamena. CT abdomena prevladava kao najbolja slikovna metoda u dijagnostici ovoga stanja. S obzirom da bolesnici često imaju disbalans u vidu poremećaja tekućine, elektrolita i metabolizma koji pogoršavaju komorbiditete, pravovremeno i adekvatno liječenje temelji se na uspostavi kliničke stabilnosti i kirurškom zahvatu. Kod stabilnih bolesnika treba pokušati operaciju u jednome aktu. Enterolitotomija, bez istovremene ili odgođene kolecistektomije, predstavlja bolju opciju u slučajevima s pridruženim komorbiditetima. Uzimajući u obzir da stariji i visokorizični čine većinu bolesnika s bilijarnim ileusom, endoskopsko liječenje treba razmotriti kao alternativni pristup.

10. ZAHVALE

Zahvaljujem se mentoru, izv. prof. dr. sc. Goranu Augustinu na danim savjetima, pomoći i potpori prilikom pisanja ovog diplomskog rada.

Zahvaljujem se svojoj obitelji na podršci, razumijevanju, strpljenju i motivaciji.

Hvala svim prijateljima i kolegama koji su mi uljepšali ovih šest godina.

11. LITERATURA

1. Abou-Saif A, Al-Kawas FH. Complications of gallstone disease: Mirizzi syndrome, cholecystocholedochal fistula, and gallstone ileus. *Am J Gastroenterol* 2002; 97: 249-254
2. Clavien PA, Richon J, Burgan S, Rohner A. Gallstone ileus. *Br. J. Surg.* 1990;77, 737–742
3. Reisner RM, Cohen JR. Gallstone ileus: A review of 1001 reported cases. *Am Surg* 1994; 60:441–4
4. Charles J. Yeon et al. - Shackelford's Surgery of the Alimentary Tract-Elsevier (2018).pdf
5. Stinton LM, Shaffer EA. Epidemiology of gallbladder disease: cholelithiasis and cancer. *Gut Liver*. 2012; 6(2):172-187
6. Brunnicardi F, Andersen DK, Billiar TR, Dunn DL, Kao LS, Hunter JG, Matthews JB, Pollock RE.(Eds.), (2019). *Schwartz's Principles of Surgery*, 11e. McGraw-Hill
7. Ha BJ, Park S. Classification of gallstones using Fourier-transform infrared spectroscopy and photography. *Biomaterials Research*. 2018; 22(1).
8. Acalovschi M. Gallstones in patients with liver cirrhosis: Incidence, etiology, clinical and therapeutical aspects. *World Journal of Gastroenterology*. 2014; 20(23), 7277.
9. Abich E, Glotzer D, Murphy E. Gallstone Ileus: An Unlikely Cause of Mechanical Small Bowel Obstruction Case Rep *Gastroenterol*. 2017; 11(2): 389–395.
10. Courvoisier LG (1890) *Casuistisch-statistische Beiträge zur Pathologie und Chirurgie der Gallenwege*. Vogel
11. Reinhardt SW, Jin LX, Pitt SC, Earl TM, Chapman WC, Doyle MB. Bouveret's Syndrome Complicated by Classic Gallstone Ileus: Progression of Disease or Iatrogenic? *Journal of Gastrointestinal Surgery*. 2013; 17(11), 2020–2024
12. Beuran M, Ivanov I, Venter MD. Gallstone ileus - clinical and therapeutic aspects *J Med Life*. 2010; 3:365–371.
13. Noriega–Maldonado O, Bernal–Mendoza LM, Rivera–Nava JC, Guevarra–Torres L. Ileo biliar. *Cir. Ciruj*. 2005; 73:443–448.
14. Sahsamannis G, Maltezos K, Dimas P, Tassos A, Mouchasiris C. Bowel obstruction and perforation due to a large gallstone. A case report. *International Journal of Surgery Case Reports*. 2016; 26, 193–196

15. Halabi WJ, Kang CY, Ketana N, Lafaro KJ, Nguyen VQ, Stamos MJ i sur. Surgery for gallstone ileus: a nationwide comparison of trends and outcomes. *Ann Surg*. 2014 Feb; 259(2):329–35.
16. Inukai K, Uehara S, Miyai H, Takashima N, Yamamoto M, Kobayashi K i sur. Sigmoid gallstone ileus: A case report and literature review in Japan. *Int J Surg Case Rep*. 2018; 49:51–4.
17. Ayantunde AA, Agrawal A. Gallstone ileus: diagnosis and management. *World J Surg* 2007; 31(6):1292–7.
18. Wittman DH, Eggert A. Zur pathogenese des gallensteinileus. *Chirurg* 1977; 48: 678-80.
19. Alemi F, Seiser N, Ayloo S. Gallstone Disease. *Surgical Clinics of North America*. 2019; 99(2), 231–244.
20. Qasaimeh GR, Bakkar S, Jadallah K. Bouveret’s syndrome: an over- looked diagnosis. A case report and review of literature. *Int Surg*. 2014; 99(6):819–823.
21. Jones MW, Ferguson T, Mirizzi syndrome. 2021; Treasure Island (FL), StatPearls Publishing
22. Valderrama-Treviño AI, Granados-Romero JJ, Espejel-Deloiza M. Updates in Mirizzi syndrome: *Hepatobiliary Surg Nutr*, 2017; 6(3); 170-78
23. Beltrán, MA. Mirizzi syndrome: History, current knowledge and proposal of a simplified classification. *World Journal of Gastroenterology*. 2012; 18(34), 4639
24. McSherry CK, Ferstenberg H, Calhoun WF, Lahman E, Virshup M. The natural history of diagnosed gallstone disease in symptomatic and asymptomatic patients. *Ann Surg*. 1985; 202(1):59–63.
25. Csendes A, Diaz JC, Burdiles P, Maluenda F, Nava O. Mirizzi syndrome and cholecystobiliary fistula: a unifying classification. *Br J Surg*. 1989; 76(11):1139–1143.
26. Csendes A, Muñoz CAM. Síndrome de Mirizzi—fistula colecistobiliar, una nueva clasificacion. *Rev Chil Cir*. 2007;59:63–4.
27. Caldwell KM, Lee S, Leggett PL, Bajwa KS, Mehta SS, Shah SK. Bouveret syndrome: current management strategies. *Clinical and Experimental Gastroenterology*, Volume 11, 2018; 69–75
28. Lowe AS, Stephenson S, Kay CL, May J. Duodenal Obstruction by Gallstones (Bouveret’s Syndrome): a Review of the Literature. *Endoscopy*. 2005; 37(1), 82–87.
29. Haddad FG, Mansour W, Deeb L. Bouveret’s Syndrome: Literature Review. *Cureus* 2018

30. Brennan GB, Rosenberg RD, Arora S. Bouveret Syndrome. *RadioGraphics*. 2004; 24(4), 1171–1175)
31. Cappell MS, Davis M. Characterization of Bouveret's Syndrome: A Comprehensive Review of 128 Cases. *The American Journal of Gastroenterology*. 2006; 101(9), 2139–2146
32. Lourenco S, Pereira AM, Reis J, Guimarães M, Nora M. Gallstone Ileus: An Improbable Cause of Mechanical Small Bowel Obstruction *Cureus*. 2020 Nov; 12(11): e11460.
33. Piedad OH, Wels PB. Spontaneous internal biliary fistula, obstructive and nonobstructive types. Twenty year review of 55 cases. *Ann Surg* 1972; 175:75– 80.
34. Turrange RH, Bergen PC. Intestinal obstruction and ileus. In: Feldman M, Scharschmidt BF, Sleisenger MH, eds. *Sleisenger and Fordtran's gastrointestinal and liver disease*, 6th ed. Philadelphia: WB Saunders, 1998; 1799 – 807.
35. Augustin G, Bruketa T, Kunjko K, Romić I, Mikus M, Vrbanic A, et al. Colonic gallstone ileus: a systematic literature review with a diagnostic-therapeutic algorithm. *Updates Surg* (2023).
36. Marsicovetere P, Ivatury S, White B, Holubar S. Intestinal Intussusception: Etiology, Diagnosis, and Treatment. *Clinics in Colon and Rectal Surgery*. 2016; 30(01), 030–039.
37. Elm'hadi C, Tarchouli M, Khmamouche MR, et al. Intestinal intussusception in a young women: unusual cause and specific management. *World J Surg Oncol* 2015; 13:252
38. Mrak K. Uncommon conditions in surgical oncology: acute abdomen caused by ileocolic intussusception. *J Gastrointest Oncol* 2014; 5(4):E75–E79
39. McKay R. Ileocecal intussusception in an adult: the laparoscopic approach. *JSLs* 2006; 10(2):250–253
40. Voore N, Weisner L. Unusual cause of intussusception. *BMJ Case Rep* 2015.
41. Sarma D, Prabhu R, Rodrigues G. Adult intussusception: a six-year experience at a single center. *Ann Gastroenterol* 2012;25(2):128–132
42. Wang LT, Wu CC, Yu JC, Hsiao CW, Hsu CC, Jao SW. Clinical entity and treatment strategies for adult intussusceptions: 20 years' experience. *Dis Colon Rectum* 2007;50(11):1941–1949
43. Chiang JM, Lin YS. Tumor spectrum of adult intussusception. *J Surg Oncol* 2008;98(6):444–447
44. Guillén Paredes MP, Campillo Soto A, Martín Lorenzo JG, et al. Adult intussusception - 14 case reports and their outcomes. *Rev Esp Enferm Dig* 2010;102(1):32–40

45. Le CK, Nahirniak P, Anand S, et al. Volvulus. [Updated 2022 Sep 12]. In: StatPearls [Internet]. Treasure Island (FL): StatPearls Publishing; 2023 Jan
46. Atamanalp SS. Comments on Contemporary Management of Sigmoid Volvulus. *J Gastrointest Surg.* 2019 Feb;23(2):391-392.
47. Kulah B, Kulacoglu IH, Oruc MT, Duzgun AP, Moran M, Ozmen MM, et al. Presentation and outcome of incarcerated external hernias in adults. *Am. J. Surg.* 2001; 181(2):101–104.
48. Devlin H. In: Management of Abdominal Hernias. 1st edition. Devlin H.B., editor. Butterworth; London: 1988. Principles in hernia surgery.
49. Bandara PKBSC, Viraj Rohana AM Pathirana A. Intestinal obstruction due to small bowel herniation through foramen of Winslow: a case report. *J Med Case Reports* **15**, 10 (2021).
50. Martin LC, Merkle EM, Thompson WM. Review of internal hernias: radiographic and clinical findings. *Am J Roentgenol* 2006; : 703–717.
51. Kar S, Mohapatra V, Rath PK. A Rare Type of Primary Internal Hernia Causing Small Intestinal Obstruction. *Case Reports in Surgery.* 2016; 1–3.
52. Narjis Y, Finech B. Primitive internal hernia in adult: a report on 6 cases. *Surgery: Current Research.* 2015;5, 235.
53. Ploneda-Valencia CF, Gallo-Morales M, Richon C, et al. Gallstone ileus: an overview of the literature. *Rev Gastroenterol Mex.* 2017;82:248–254.
54. Balthazar E, Schechter L. (1978). Air in gallbladder: a frequent finding in gallstone ileus. *American Journal of Roentgenology*, 131(2), 219–222.
55. Dunphy L, Al-Shoek I. Gallstone ileus managed with enterolithotomy. *BMJ Case Reports.* 2019; 12(10), e231581.
56. Beuran M, Venter MD, Ivanov I, Smarandache R, Ifimie-Nastase I, Venter DP. Gallstone ileus—still a problem with heart. *Annals of Academy of Romanian Scientists: Medical sciences.* 2012;3(1):5–28.
57. Jackson PG, Raiji MT. Evaluation and management of intestinal obstruction. *Am Fam Physician* 2011;83(2):159–165
58. Turner AR, Bhimji SS. *Bouveret Syndrome.* Treasure Island (FL): StatPearls Publishing, 2018.
59. Chuah PS, Curtis J, Misra N, Hikmat D, Chawla S. Pictorial review: the pearls and pitfalls of the radiological manifestations of gallstone ileus. *Abdom Radiol (NY)* 2017;42(4):1169–1175.

60. Bortoff GA, Chen MY, Ott DJ, Wolfman NT, Routh WD. Gallbladder stones: imaging and intervention. *Radiographics* 2000;20(3):751–766.
61. Salemans PB, Vles GF, Franssen S, Vliegen R, Sosef MN. Gallstone ileus of the colon: leave no stone unturned. *Case Rep Surg* 2013;359871–359875.
62. Rodríguez-Hermosa JI, Codina-Cazador A, Gironés-Vilá J, et al. Íleo biliar: resultados del análisis de una serie de 40 casos. *Gastroenterol Hepatol*. 2001;24:489-94.
63. Chang L, Chang M, Chang HM *et al*. Clinical and radiological diagnosis of gallstone ileus: a mini review. *Emerg Radiol* 2018; 25, 189–196
64. Muthukumarasamy G, Venkata SP, Shaikh IA, et al. Gallstone ileus: Surgical strategies and clinical outcome. *J Dig Dis*. 2008;9:156-61.
65. Di Saverio S, Coccolini F, Galati M, et al. Bologna guide- lines for diagnosis and management of adhesive small bowel obstruction (ASBO): 2013 update of the evidence-based guidelines from the world society of emergency surgery ASBO working group. *World J Emerg Surg*. 2013;8: 42.
66. Gans SL, Stoker J, Boermeester MA. Plain abdominal radio- graphy in acute abdominal pain; past, present, and future. *Int J Gen Med*. 2012;5:525-33.
67. Ravikumar R, Williams JG. The operative management of gallstone ileus. *Ann R Coll Surg Engl*. 2010; 92:279-81.
68. Ripollés T, Miguel-Dasit A, Errando J, Morote V, Gómez-Abril SA, Richart J (2001) Gallstone ileus: increased diagnostic sensitivity by combining plain film and ultrasound. *Abdom Imaging* 26(4):401–405.
69. O'Brien JW, Webb LA, Evans L, Speakman C, Shaikh I. Gallstone ileus caused by cholecystocolonic fistula and gallstone impaction in the sigmoid colon: review of the literature and novel surgical treatment with trephine loop colostomy. *Case Rep Gastroenterol* 2017;11(1):95–102.
70. Martín-Pérez J, Delgado-Plasencia L, Bravo-Gutiérrez A, Burillo-Putze G, Martínez-Riera A, Alarcó-Hernández A, et al. Gallstone ileus as a cause of acute abdomen. Importance of early diagnosis for surgical treatment. *Cir Esp* 2013;91(8):485–489.
71. CY Y, Lin CC, Shyu RY, Hsieh CB, HS W, Tyan YS et al. Value of CT in the diagnosis and management of gallstone ileus. *World J Gastroenterol* 2005;11(14):2142–2147
72. Lassandro F, Gagliardi N, Scuderi M, et al. Gallstone ileus analysis of radiologic findings in 27 patients. *Eur J Radiol*. 2004;50:23–29.
73. Lassandro F, Romano S, Ragozzino A, et al. Role of helical CT in diagnosis of gallstone ileus and related conditions. *Am J Roentgenol* . 2005;185:1159–1165.

74. Liang X, Li W, Zhao B, Zhang L, Cheng Y. Comparative analysis of MDCT and MRI in diagnosing chronic gallstone perforation and ileus. *Eur J Radiol* 2015;84(10):1835–1842.
75. Furukawa A, Yamasaki M, Furuichi K, Yokoyama K, Nagata T, Takahashi M, Murata K, Sakamoto T. Helical CT in the diagnosis of small bowel obstruction. *Radiographics* 2001;21(2):341–355.
76. Chuah PS, Curtis J, Misra N, Hikmat D, Chawla S. Pictorial review: the pearls and pitfalls of the radiological manifestations of gallstone ileus. *Abdom Radiol (NY)* 2017;42(4):1169–1175.
77. Gan S, Roy-Choudhury S, Agrawal S, Kumar H, Pallan A, Super P et al. More than meets the eye: subtle but important CT findings in Bouveret’s syndrome. *AJR Am J Roentgenol.* 2008;191(1):182–185.
78. Pearce T, Humphreys L, Longman R, Callaway M. An 85-year-old male with abdominal pain and previous gastric surgery. *Br J Radiol.* 2013;86(1022):20110647.
79. Jones TA, Davis ME, Glantz AI. Bouveret’s syndrome presenting as upper gastrointestinal hemorrhage without hematemesis. *Am Surg.* 2001;67(8):786–789.
80. Calvo MM, Bujanda L, Heras I, Calderon A, Cabriada JL, Orive V et al. Magnetic resonance cholangiography versus ultrasound in the evaluation of the gallbladder. *J Clin Gastroenterol.* 2002; 34(3):233–236.
81. Meyenberger C, Michel C, Metzger U, Koelz HR. Gallstone ileus treated by extracorporeal shockwave lithotripsy. *Gastro intest Endosc.* 1996 May;43(5):508–11.
82. Zielinski MD, Ferreira LE, Baron TH. Successful endoscopic treatment of colonic gallstone ileus using electrohydraulic lithotripsy. *World J Gastroenterol* 2010;16:1533–6.
83. Huebner ES, DuBois S, Lee SD, et al. Successful endoscopic treatment of Bouveret’s syndrome with intracorporeal electrohydraulic lithotripsy. *Gastrointestinal Endoscopy.* 2007; 66(1), 183–184.
84. Dumonceau JM, Delhaye M, Devière J, et al. Endoscopic treatment of gastric outlet obstruction caused by a gallstone (Bouveret’s syndrome) after extracorporeal shock-wave lithotripsy. *Endoscopy* 1997;29:319–21.
85. Goldstein EB, Savel RH, Pachter HL, et al. Successful treatment of Bouveret syndrome using holmium: YAG laser lithotripsy. *Am Surg* 2005;71:882–5.

86. Gemmel C, Weickert U, Eickhoff A, et al. Successful treatment of gallstone ileus (Bouveret's syndrome) by using extracorporeal shock wave lithotripsy and argon plasma coagulation. *Gastrointest Endosc* 2007;65:173–5.
87. Alsolaiman MM, Reitz C, Nawras AT, et al. Bouveret's syndrome complicated by distal gallstone ileus after laser lithotripsy using holmium: YAG laser. *BMC Gastroenterol* 2002;2:15.
88. Nuño-Guzmán CM, Arróniz-Jáuregui J, Moreno-Pérez PA, et al. Gallstone ileus: One-stage surgery in a patient with intermittent obstruction. *World J Gastrointest Surg.* 2010;2:172-6.
89. Shioi Y, Kawamura S, Kanno K, et al. A case of gallstone ileus displaying spontaneous closure of cholecystoduodenal fistula after enterolithotomy. *Int J Surg Case Rep.* 2012;3:12-5.
90. Rodríguez-Sanjuán JC, Casado F, Fernández MJ, et al. Cholecystectomy and fistula closure versus enterolithotomy alone in gallstone ileus. *Br J Surg.* 1997;84:634-7.
91. Riaz N, Khan MR, Tayeb M. Gallstone ileus: retrospective review of a single centre's experience using two surgical procedures. *Singapore Med J.* 2008;49:624-6.
92. Hayes N, Saha S. Recurrent gallstone ileus. *Clin Med Res.* 2012;10:236–239.
93. Inukai, K. Gallstone ileus: a review. *BMJ Open Gastroenterology.* 2019; 6(1), e000344.
94. Fancellu A, Niolu P, Scanu AM, et al. A rare variant of gallstone ileus: Bouveret's syndrome. *J Gastrointest Surg.* 2010;14(4):753–5.
95. Sica GS, Sileri P, Gaspari AL. Laparoscopic treatment of Bouveret's syndrome presenting as acute pancreatitis. *JLS.* 2005;9(4):472–5.

12. ŽIVOTOPIS

Rođena sam 7.4.1999. u Šibeniku. Pohađala sam Osnovnu školu Jurja Dalmatinca nakon koje sam upisala opći smjer Gimnazije Antuna Vrančića u Šibeniku. Medicinski fakultet Sveučilišta u Zagrebu upisala sam u akademskoj godini 2017./2018. Tijekom studija bila sam član Studentske sekcije za kirurgiju i demonstrator na kolegiju Kirurgija u akademskoj godini 2022./2023. Sudjelovala sam na studentskim i stručnim kongresima. U rujnu 2022. godine odradila sam praksu u trajanju od mjesec dana na odjelu vaskularne kirurgije u „Universitätsklinikum Augsburg“ u Njemačkoj. Aktivno se služim engleskim i njemačkim jezikom.