

Radiološka dijagnostika intrakranijskih vaskularnih malformacija

Vukić, Karlo Josip

Master's thesis / Diplomski rad

2023

Degree Grantor / Ustanova koja je dodijelila akademski / stručni stupanj: **University of Zagreb, School of Medicine / Sveučilište u Zagrebu, Medicinski fakultet**

Permanent link / Trajna poveznica: <https://um.nsk.hr/um:nbn:hr:105:410758>

Rights / Prava: [In copyright](#) / [Zaštićeno autorskim pravom.](#)

Download date / Datum preuzimanja: **2024-07-18**



Repository / Repozitorij:

[Dr Med - University of Zagreb School of Medicine Digital Repository](#)



SVEUČILIŠTE U ZAGREBU
MEDICINSKI FAKULTET

Karlo Josip Vukić

RADIOLOŠKA DIJAGNOSTIKA INTRAKRANIJSKIH
VASKULARNIH MALFORMACIJA



DIPLOMSKI RAD

Zagreb, 2023.

Sadržaj

POPIS KRATICA

SAŽETAK

SUMMARY

1. UVOD.....	1
2. RADIOLOŠKE METODE.....	3
3. KAPILARNE TELANGIEKTAZIJE	5
3.1. Definicija i etiologija	5
3.2. Epidemiologija.....	5
3.3. Klinički prikaz.....	5
3.4. Radiološki prikaz	5
3.5. Liječenje	6
4. RAZVOJNE VENSKE ANOMALIJE	8
4.1. Definicija i etiologija	8
4.2. Epidemiologija.....	8
4.3. Klinički prikaz.....	8
4.4. Radiološki prikaz	9
4.5. Liječenje	9
5. KAVERNOZNE MALFORMACIJE	11
5.1. Definicija i etiologija.....	11
5.2. Epidemiologija.....	11
5.3. Klinički prikaz.....	11
5.4. Radiološki prikaz	12
5.5. Liječenje	12
6. ARTERIOVENSKE MALFORMACIJE.....	14
6.1. Definicija i etiologija.....	14
6.2. Epidemiologija.....	15
6.3. Klinički prikaz.....	15
6.4. Radiološki prikaz	16
6.5. Liječenje	17
7. DURALNE ARTERIOVENSKE FISTULE.....	19
7.1. Definicija i etiologija.....	19
7.2. Epidemiologija.....	20

7.3.	Klinički prikaz.....	20
7.4.	Radiološki prikaz	21
7.5.	Liječenje	21
8.	ZAKLJUČAK	24
	ZAHVALE.....	26
	LITERATURA.....	27
	ŽIVOTOPIS	31

Ovaj rad izrađen je u Kliničkom zavodu za dijagnostičku i intervencijsku neuroradiologiju KBC Zagreb, Medicinskog fakulteta Sveučilišta u Zagrebu, pod vodstvom doc.dr.sc. Davida Ozretića, te je predan na ocjenjivanje u akademskoj godini 2022./2023.

POPIS KRATICA

IVM – intrakranijske vaskularne malformacije

ISSVA – *engl. International Society for the Study of Vascular Anomalies*

AVM – arteriovenska malformacija

DAVF – duralna arteriovenska fistula

BCT – kapilarna telangiektazija (*engl. brain capillary telangiectasia*)

CM – kavernoza malformacija (*engl. cavernous malformation*)

DVA – razvojna venska anomalija (*engl. developmental venous anomaly*)

CT – kompjutorizirana tomografija

CTA – angiografija kompjutoriziranom tomografijom

MR – magnetska rezonancija

MRA – angiografija magnetskom rezonancijom

US – ultrazvuk (*eng. ultrasound*)

RTG – rendgen

DSA – digitalna subtrakcijska angiografija

DWI – *engl. diffusion weighted imaging*

PWI – *engl. perfusion weighted imaging*

SWI – *engl. susceptibility weighted imaging*

TOF-MRA – *engl. time-of-flight magnetic resonance angiography*

PC-MRA – *engl. phase contrast magnetic resonance angiography*

TCD – transkranijski dopler ultrazvuk

T1WI – *engl. T1 weighted imaging*

T2WI – *engl. T2 weighted imaging*

FLAIR – *engl. fluid-attenuated inversion recovery*

GRE – *engl. gradient echo*

MIP – *engl. maximum intensity projection*

SAŽETAK

Naslov: Radiološka dijagnostika intrakranijskih vaskularnih malformacija

Autor: Karlo Josip Vukić

Intrakranijske vaskularne malformacije predstavljaju posebnu skupinu vaskularnih anomalija s različitom etiologijom, patofiziologijom i kliničkim tijekom. Za razliku od pravih vaskularnih neoplazmi poput hemangioma, vaskularne malformacije su kongenitalne tvorbe u kojima nije prisutan tumorski rast endotelnih stanica, već nastaju disregulacijom normalne angiogeneze tijekom embriološkog razdoblja. IVM u nekih ljudi mogu dugo ostati u stanju mirovanja prije nego što ih mehanički i hormonalni utjecaji potaknu na rast. Tada se mogu prezentirati raznim nespecifičnim simptomima, od kojih je svakako najopasnije intrakranijsko krvarenje, koje prati visoki morbiditet i mortalitet. Morfološki se razlikuje 5 entiteta intrakranijskih vaskularnih malformacija: kapilarne telangiektazije, razvojne venske anomalije, kavernoze malformacije, arteriovenske malformacije te duralne arteriovenske fistule. Dobro poznavanje odgovarajućih slikovnih pretraga od iznimne je važnosti za uspješnu dijagnozu ovih lezija te određivanje pravilnog plana liječenja. U velikom broju slučajeva neinvazivne tehnike snimanja poput CT-a i MR-a omogućuju valjan prikaz intrakranijskih vaskularnih malformacija i njima pridruženih edema i krvarenja. Međutim, angiografija ostaje nezaobilazna metoda snimanja za određivanje točne anatomije i hemodinamike lezije te za planiranje endovaskularnog liječenja. Daljnjim razvojem modernih neuroradioloških pretraga specijalisti neurolozi, neuroradiolozi i neurokirurzi su dužni neprestano iznova učiti i širiti svoje znanje o intrakranijskim vaskularnim malformacijama i različitim radiološkim metodama koje se koriste u njihovoj dijagnozi.

Ključne riječi: vaskularne malformacije, intrakranijsko krvarenje, neuroradiologija, angiografija

SUMMARY

Title: Radiological Diagnosis of Intracranial Vascular Malformations

Author: Karlo Josip Vukić

Intracranial vascular malformations represent a special group of vascular anomalies with different etiology, pathophysiology and clinical course. In contrast to true vascular neoplasms such as hemangiomas, vascular malformations are congenital anomalies in which there is no tumor growth of endothelial cells, but rather they arise from the dysregulation of normal angiogenesis during the embryological period. In some people IVMs can remain dormant for many years before mechanical and hormonal influences stimulate them to grow. Then, they can present with various non-specific symptoms, the most dangerous of which is certainly intracranial hemorrhage, which is accompanied by high morbidity and mortality. Morphologically, there are 5 entities of intracranial vascular malformations: capillary telangiectasias, developmental venous anomalies, cavernous malformations, arteriovenous malformations and dural arteriovenous fistulas. A thorough knowledge of appropriate imaging techniques is extremely important for the successful diagnosis of these lesions and the determination of the correct treatment plan. In a large number of cases, non-invasive imaging methods such as CT and MRI enable valid visualization of intracranial vascular malformations and associated edema and hemorrhage. However, angiography remains an indispensable imaging method to determine the exact anatomy and hemodynamics of the lesion and to plan endovascular treatment. With further development of modern neuroradiological examinations neurologists, neuroradiologists and neurosurgeons are obliged to continue learning and expanding their knowledge about intracranial vascular malformations and different radiological methods used in their diagnosis.

Key words: vascular malformations, intracranial hemorrhage, neuroradiology, angiography

1. UVOD

Vaskularne anomalije središnjeg živčanog sustava obuhvaćaju široki spektar patologije krvožilnog sustava. Prema Međunarodnom društvu za proučavanje vaskularnih anomalija („International Society for the Study of Vascular Anomalies“; ISSVA), vaskularne anomalije se dijele u dvije veće podskupine: vaskularne tumore (hemangiomi) i vaskularne malformacije (1). Vaskularni tumori su prave neoplastičke tvorbe koje nastaju tumorskim rastom endotelnih stanica krvnih žila te se stoga etiološki, morfološki i molekularno razlikuju od malformacija (2). Zbog toga što vaskularni tumori zahtijevaju drugačiji pristup i liječenje te se često spominju u diferencijalnoj dijagnozi vaskularnih malformacija, potrebno je znati klinički razlikovati ova dva entiteta (2,3). Za razliku od tumora koji ne moraju biti prisutni odmah nakon rođenja te se mogu razviti u prvih nekoliko tjedana života, vaskularne malformacije su uvijek prisutne pri rođenju (čak i ako su asimptomatske) i nikada se spontano ne povlače. One rastu proporcionalno s rastom djeteta. Vaskularne malformacije mogu dugo vrijeme biti u stanju mirovanja prije nego što ih mehanički i hormonalni utjecaji potaknu na rast. S povećanjem veličine, one mogu biti uzrok glavobolje, intrakranijskog krvarenja te raznih funkcionalnih poremećaja od kojih su najčešći epileptični napadaji i fokalni neurološki deficiti (4–6). Unatoč velikom napretku znanstvenog istraživanja postoje oprečna mišljenja što se tiče etiološkog razvoja ovih tvorbi. Danas se smatra da su vaskularne malformacije kongenitalne tvorbe koje predstavljaju strukturne abnormalnosti krvožilnog sustava u kojima nije prisutna proliferacija endotelnih stanica kao u vaskularnim tumorima. One nastaju disregulacijom normalne angiogeneze tijekom embriološkog razvoja, iako najnovija istraživanja opisuju i *de novo* pojave ovakvih tvorbi (2,7–9). Prema ISSVA klasifikaciji objavljenoj 2018. godine, vaskularne malformacije se dijele u 4 skupine: jednostavne, miješane, anomalije velikih krvnih žila te malformacije udružene s ostalim anomalijama (10,11). Jednostavne malformacije se dalje dijele na temelju vrste krvnih žila na kapilarne, limfne, venske i arteriovenske malformacije. U miješanom tipu, dvije ili više jednostavnih malformacija nalaze se u jednoj vaskularnoj leziji. Malformacije velikih krvnih žila odnose se na abnormalnosti u ishodištu, tijeku, broju, dužini i promjeru glavnih krvnih žila. Malformacije povezane s drugim anomalijama uključuju sindrome u kojima su vaskularne malformacije komplicirane simptomima koji nisu vaskularne etiologije, kao što su razne abnormalnosti mekog ili koštanog tkiva (Klippel-Trenaunayev sindrom; Sturge-Weberov sindrom) (12). Nadalje, vaskularne malformacije središnjeg živčanog sustava mogu se klasificirati na temelju njihovih različitih značajki kao što su anatomski položaj, klinička slika,

radiološke karakteristike, histopatološki nalazi ili hemodinamski status (13). Podjela s obzirom na anatomske položaje svakako je jedna od češćih koje se spominju u literaturi pa tako razlikujemo intrakranijske i ekstrakranijske (uključujući i spinalne) vaskularne malformacije (14). Ipak, najčešće korištena klasifikacija je ona histopatološkog i morfološkog tipa, pa se tako u kliničkom radu spominje 5 osnovnih cerebrovaskularnih malformacija: arteriovenske malformacije (AVM – *engl. arteriovenous malformations*), duralne arteriovenske fistule (DAVF – *engl. dural arteriovenous fistulas*), kapilarne telangiektazije (BCT – *engl. brain capillary telangiectasias*), kavernoze malformacije (CM – *engl. cavernous malformations*) i razvojne venske anomalije (DVA – *engl. developmental venous anomalies*) (9,15–17). Iako se duralne arteriovenske fistule u nekim izvorima spominju kao podvrsta arteriovenskih malformacija (18), to su etiološki različiti entiteti jer se duralne arteriovenske fistule smatraju stečenim lezijama, dok su ostale vrste malformacija kongenitalne (9,19). Konačno, malformacije možemo razlikovati i po tome postoji li „*shunt*“ između arterijskog i venskog dijela te hemodinamski po brzini protoka krvi. Intrakranijske vaskularne malformacije (IVM) bez arteriovenskog šanta su kapilarne telangiektazije, razvojne venske anomalije i kavernoze malformacije te se one smatraju malformacijama niskog protoka krvi (*low-flow*). Arteriovenski šant je prisutan kod arteriovenskih malformacija i fistula te njih nazivamo malformacijama brzog protoka krvi (*high-flow*) (13,15,20). Takva podjela je posebno korisna u neuroradiološkoj dijagnostici i liječenju, gdje omogućuje postavljanje točne dijagnoze i olakšava donošenje odluke o načinu liječenja.

2. RADIOLOŠKE METODE

Korištenje odgovarajućih slikovnih pretraga ključno je za dijagnozu intrakranijskih vaskularnih malformacija i usmjeravanje plana liječenja takvih pacijenata. Kako se radiološke metode nastavljaju razvijati velikom brzinom, radiolozi, neurolozi i neurokirurzi moraju biti upoznati sa suvremenim slikovnim modalitetima koji su ključni za preciznu dijagnozu i liječenje. Danas najčešće korištene radiološke pretrage čine ultrazvuk (US), konvencionalna radiografija (rendgen; RTG), kompjutorizirana tomografija (CT), magnetska rezonancija (MR) te digitalna subtrakcijska angiografija (DSA). Konvencionalna radiografija ima sve manju ulogu u neuroradiologiji upravo zbog svoje nemogućnosti detaljnijeg prikaza moždanog i vaskularnog tkiva (21). Kompjutorizirana tomografija (CT) uobičajena je inicijalna slikovna pretraga za akutnu procjenu pacijenata sa znakovima i simptomima intrakranijske patologije te se ona smatra najbržom i najefikasnijom pretragom za probir pacijenata s traumom glave (19,22). CT pouzdano identificira akutno intrakranijsko krvarenje i povezane komplikacije krvarenja (npr. hidrocefalus) i može ukazati na podležeću vaskularnu patologiju (23). CT angiografija (CTA) s intravenski primijenjenim kontrastom dobro prikazuje arterije i vene te je uvelike zamijenila konvencionalnu angiografiju kao primarnu dijagnostičku metodu pri analizi krvnih žila u mozgu i vratu (21). CT angiografija (CTA) pruža visoku kvalitetu snimanja velikih krvnih žila dok slabije prikazuje male intrakranijske žile i složenu vaskularnu anatomiju (kao što je AVM), što je rezultat relativno niske prostorne rezolucije (~1 mm maksimalno) i nedostatka selektivnog snimanja krvnih žila (24). Magnetska rezonancija ostaje najpouzdanija metoda za dijagnozu najvećeg broja patoloških lezija središnjeg živčanog sustava. Magnetska rezonancija (MR) ima veću kontrastnu rezoluciju od CT-a, što znači da se različite vrste tkiva i patološke promjene mogu bolje razlikovati (19). Također, MR koristi elektromagnetsko neionizirajuće zračenje kako bi stvorila sliku određenog dijela tijela, za razliku od štetnog ionizacijskog zračenja prisutnog kod oslikavanja rendgenom i CT-om. U dijagnostici cerebrovaskularnih bolesti koriste se razni modaliteti snimanja MR-om kao što su DWI (*engl. diffusion-weighted imaging*), PWI (*engl. perfusion-weighted imaging*) i SWI (*engl. susceptibility-weighted imaging*) (25,26). MR angiografija (MRA) je tehnika izbora za prikaz vaskularnih patologija kao što su aneurizme, stenoze, okluzije i malformacije. MRA se može izvoditi s kontrastom i bez kontrasta (21,25). Najčešće tehnike snimanja bez kontrasta obuhvaćaju TOF (*engl. time-of-flight*) i fazno kontrastno snimanje (*engl. PC - phase contrast*), dok se u kontrastnom snimanju koriste gadolinijevi kontrasti (27,28). Digitalna subtrakcijska angiografija

(DSA) invazivan je dijagnostički i intervencijski postupak koji se provodi intraarterijskim injiciranjem jodnog kontrastnog sredstva nakon uvođenja katetera kroz femoralnu arteriju Seldingerovom metodom. DSA je bolja od neinvazivnih CTA i MRA za detaljniji prikaz malih distalnih cerebralnih i spinalnih arterija te i dalje ostaje zlatni standard za konačnu evaluaciju cerebrovaskularnih malformacija i odlučivanje o indikaciji i vrsti liječenja (21,29). DSA je posebno korisna u dijagnostici vaskularnih malformacija visokog protoka. Procjena dinamike protoka te terapijski postupci poput embolizacije i trombektomije mogu se jednostavno izvesti ovom intervencijskom metodom. Zbog štetnog ionizirajućeg zračenja DSA ne bi trebala biti prva pretraga provedena u dijagnostici i liječenju malformacija, već CT ili MR angiografija trebaju prethoditi angiogramu (2). Radiološka pretraga koja se najmanje koristi u dijagnostici intrakranijskih vaskularnih malformacija jest transkranijски dopler ultrazvuk (TCD). To je neinvazivna tehnika koja uključuje upotrebu sonde koja emitira ultrazvučne valove kroz lubanju koji se onda reflektiraju od crvenih krvnih stanica unutar moždanih krvnih žila. TCD se može koristiti za istraživanje intrakranijske hemodinamike, za dijagnosticiranje stenookluzivnih bolesti te otkrivanje embolijskih signala unutar moždanih krvnih žila. Zbog zvučne barijere koju predstavlja lubanja odrasle osobe, TCD se najčešće koristi u dijagnosticiranju cerebrovaskularnih bolesti novorođenčadi (kroz prednju i stražnju fontanelu) te u operacijskoj sali tijekom raznih operativnih zahvata (19,30).

3. KAPILARNE TELANGIEKTAZIJE

3.1. Definicija i etiologija

Kapilarne telangiektazije (*engl. BCT – brain capillary telangiectasia*) su vaskularne malformacije koje se sastoje od više dilatiranih kapilara između kojih se nalazi normalno živčano tkivo. Poslije razvojnih venskih anomalija (DVA), one su druge najčešće vaskularne malformacije viđene u kliničkoj praksi. Mikroskopski nalaz pokazuje jedan sloj endotelnih stanica koji čini mrežu dilatiranih žila tanke kapilarne stijenke, bez prisutnosti glatkog vaskularnog mišićja i elastične lamine. Gliozna, hemosideroza i kalcifikacije nisu tipično obilježje ovih malformacija. Makroskopski, na svježem prerezu mozga, kapilarne telangiektazije se prikazuju kao svjetloružičaste točke nalik na petehijalna krvarenja, najčešće promjera manjeg od 2 centimetra. Etiološki telangiektazije mogu biti kongenitalne prirode ili stečene malformacije (9,21,31–33).

3.2. Epidemiologija

Točna prevalencija kapilarnih telangiektazija nije poznata, upravo zato što su one često slučajan nalaz na obdukciji i radiološkim snimkama. Prema trenutno dostupnoj literaturi prevalencija im iznosi 0,4-0,7% te one čine 4-20% svih intrakranijskih vaskularnih malformacija. Najčešće mjesto lezije je u ponsu moždanog debla, zatim slijede mali mozak (*cerebellum*) i međumozak (*mesencephalon*) (9,31,33,34).

3.3. Klinički prikaz

BCT su u najvećem broju slučajeva asimptomatske lezije, te se slučajno pronađu na MR snimkama glave učinjenih najčešće zbog nekih drugih razloga. U metaanalizi u kojoj se pratilo 203 pacijenata s kapilarnim telangiektazijama, samo 6 % slučajeva je imalo simptome, od kojih su najčešće spominjani glavobolja, mučnina i epileptični napadaji (9,15,35).

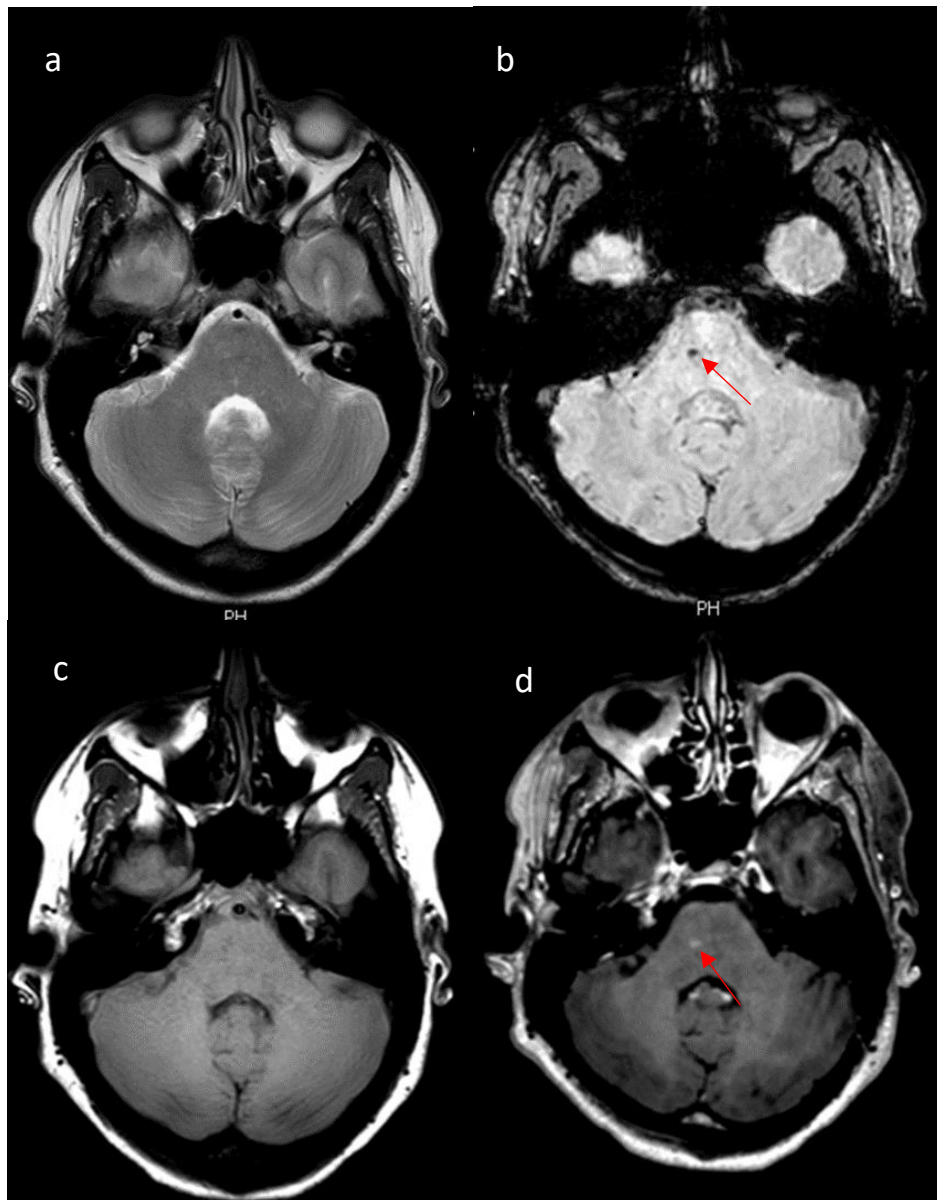
3.4. Radiološki prikaz

Ove lezije je teško dijagnosticirati jer velika većina njih ne pokazuje znakove krvarenja i njemu pridruženih karakteristika. Kapilarne telangiektazije su „angiografski okultne“ lezije što znači da se ne prikazuju standardnom cerebralnom angiografijom. Također, CT nalaz je najčešće normalan te on služi za isključivanje postojanja kalcifikacija koje pomažu u razlučivanju ovih malformacija

od kavernoznih angioma. Magnetska rezonancija je izbor snimanja te je nužna za pravilnu dijagnozu ovih lezija. T1WI i T2WI sekvencije bez kontrasta često znaju davati normalan slikovni nalaz, stoga je potrebno napraviti snimanje s kontrastom, kada je vidljiv nodularni hiperintenzitet na mjestu lezije, najčešće u ponsu. Velike telangiektazije se često zamijene za gliome niskog gradusa. Međutim, odsutnost efekta mase i hiperintenziteta na T2WI i FLAIR sekvencijama karakterističnih za gliome govori protiv takve dijagnoze. Kapilarne telangiektazije su jedina skupina IVM u kojima se nalazi stagnirajuća krv s deoksihemoglobinom. Zbog toga je korisno u dijagnostici napraviti snimanje GRE i SWI sekvencijama kojima se lezija prikazuje hipointenzivno. (9,15,33).

3.5. Liječenje

Male, asimptomatske telangiektazije se ne liječe upravo zato što nema rizika od spontanog krvarenja. Međutim, u slučajevima velikih i simptomatskih lezija kirurški pristup se može razmotriti kako bi se spriječila daljnja progresija simptoma, pogotovo kod lezija agresivnog tijeka. Neuroradiologija ima veliku ulogu u dijagnostici kako bi se diferencijalno dijagnostički isključile druge moždane patologije te na taj način izbjeglo invazivno liječenje (15,33).



Slika 1. Kapilarna telangiektazija – MR pregled. Poprečni T2 (a), SWI (b), T1 bez kontrasta (c) i postkontrastni T1 (d) presjeci. Mali hipointenzitet vidi se u desnoj polovini ponsa u SWI tehnici i blijedo se imbibira kontrastom. Standardni T1 i T2 presjeci na tom mjestu ne pokazuju promjenu intenziteta signala.

4. RAZVOJNE VENSKE ANOMALIJE

4.1. Definicija i etiologija

Razvojne venske anomalije (*engl. DVA - developmental venous anomalies*), u literaturi poznate još kao venske malformacije ili venski angiomi, su najčešće intrakranijske vaskularne malformacije koje se nađu u obdukcijama te su čest slučajni nalaz na radiološkim snimkama. One se sastoje od mreže radijarno postavljenih dilatiranih medularnih vena koje konvergiraju u veću sabirnu venu, dajući leziji tipičan izgled „*caput medusae*“ na radiološkim snimkama. Sabirna vena se potom spaja s površinskim ili dubinskim venskim sustavom mozga, drenirajući zdravo moždano tkivo. To je važna karakteristika ovih lezija jer njihovo kirurško odstranjenje znači gubitak normalne venske drenaže za pripadajući dio mozga, što treba imati na umu prilikom dijagnostike venskih angioma (19). Postoje mnoge teorije o nastanku venskih angioma, no ipak je uvriježeno mišljenje kako su to kongenitalne anomalije koje nastaju abnormalnim razvojem venskog sustava tijekom intrauterinog razvoja (36). Histološki, stijenke vena su fibrozno zadebljane i hijalinizirane, s odsustvom elastičnog tkiva i glatkog mišićja (37).

4.2. Epidemiologija

Prevalencija DVA je relativno visoka uspoređujući s ostalim IVM. Prema obdukcijama istraživanjima vjeruje se da zahvaćaju 2,6-3% sveukupnog stanovništva te da čine 60% svih intrakranijskih vaskularnih malformacija. Dijagnoza se tipično postavlja između trećeg i četvrtog desetljeća života, s jednakom prevalencijom u žena i muškaraca (9,15). Venski angiomi su najčešće solitarne lezije, iako mogu biti udružene s ostalim vaskularnim malformacijama, najčešće s kavernomima. U takvim slučajevima mogu biti prisutni simptomi poput krvarenja, glavobolja i napadaja. Supratentorijski se najčešće nalaze u frontalnom režnju, dok je infratentorijski predilekcijsko mjesto mali mozak (37).

4.3. Klinički prikaz

DVA rijetko uzrokuju simptome i često se dijagnosticiraju kao slučajni radiološki nalazi. Mogu se smatrati simptomatskima kada se radiološki i kirurški isključi bilo koji drugi mogući uzrok. Simptomi se javljaju idiopatski, zbog mehaničkih uzroka ili uzroka povezanih s protokom. Jedan takav slučaj je tromboza drenažne vene koja može dovesti do infarkta i krvarenja. U slučaju

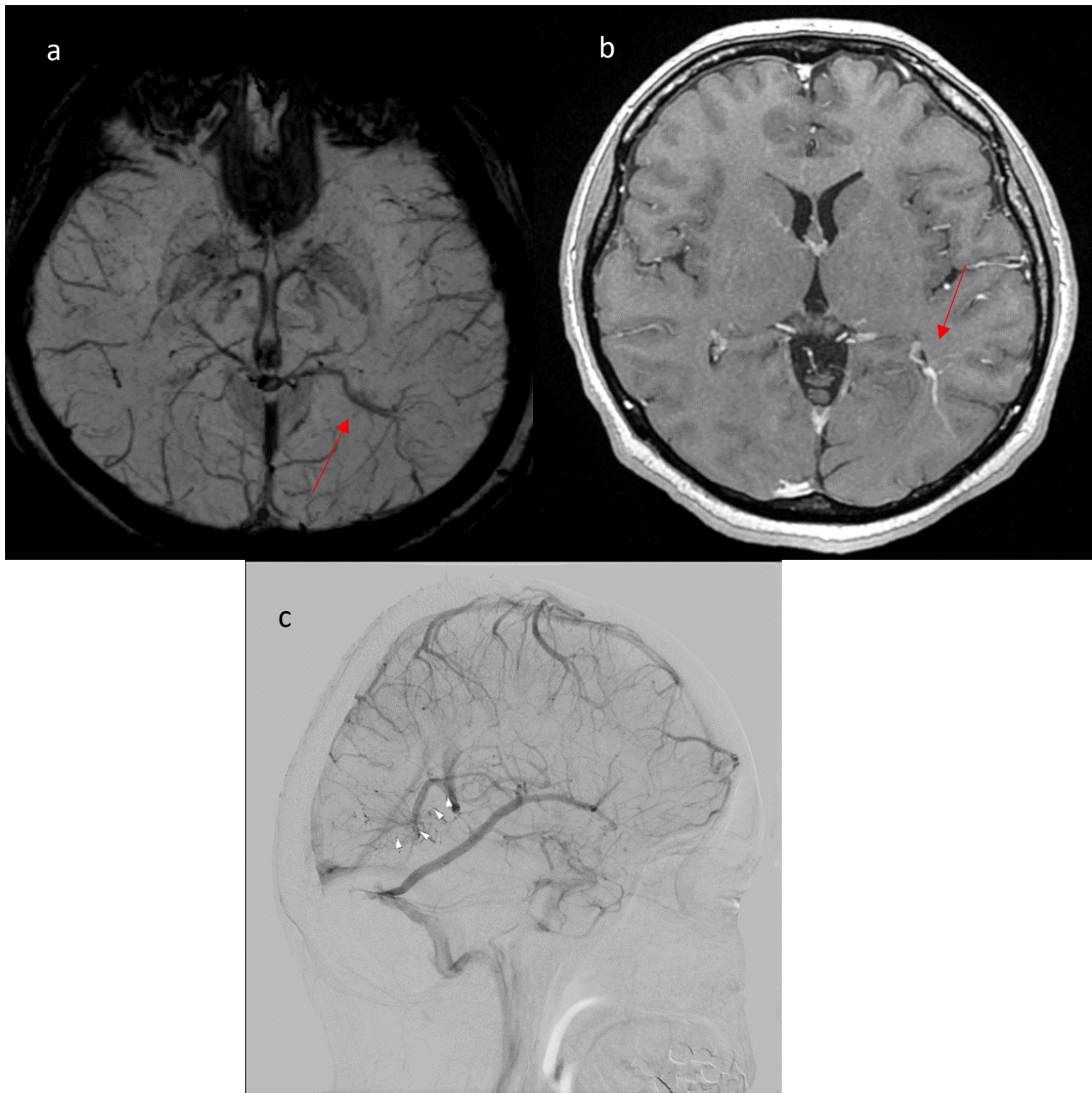
krvarenja, generalno se smatra da je uzrok tome pridružena patologija, kao na primjer kavernom (9).

4.4. Radiološki prikaz

Razvojne venske anomalije rijetko se dijagnosticiraju bez kontrastnih slikovnih pretraga, stoga su one uvijek izbor radiološkog snimanja kako bi se postavila definitivna dijagnoza ovih malformacija. Na CT-u i MR-u s primjenjenim kontrastom lako se može uočiti hiperintenzitet signala prema tipu „*caput medusae*“ („glava meduze“), odnosno radijalni hiperintenzitet signala krvnih žila koje se dreniraju u sabirnu venu. CT bez kontrasta uglavnom je negativan, iako se sabirna vena može prikazati izodenzno ili blago hiperdenzno u odnosu na korteks ako je velika, dok izraziti hiperdenzni signal može biti vidljiv u slučaju akutne tromboze vene. CT bez kontrasta je koristan kako bi se isključilo pridruženo krvarenje i kalcifikacije u drenažnom području (37). Beskontrastno snimanje T1 i T2 sekvenci MR-a može pokazati područja bez signala (*flow voids*) i artefakt faznog pomaka koji stvara sabirna vena DVA. Također, FLAIR tehnikom snimanja može biti prisutan hiperintenzivni signal koji je indikativan za krvarenje, ishemiju ili gliozu. Kavernozi angiomi često znaju biti udruženi s DVA, stoga u dijagnostici također trebaju biti uključene sekvence osjetljive na hemosiderin i deoksihemoglobin, kao što su GRE i SWI (37,38). DSA obično nije potrebna pretraga jer je MR s kontrastom dovoljan za postavljanje dijagnoze, iako se ona koristi kako bi se isključile druge vaskularne patologije poput AVM-ova. Tijekom arterijske i kapilarne faze nalaz je normalan, dok je u kasnoj venskoj fazi prisutno punjenje koje se prikazuje kao znak „glave meduze“.

4.5. Liječenje

Razvojne venske anomalije se u velikoj većini slučajeva liječe konzervativno, primarno ublažavajući najčešće simptome kao što su glavobolja i epileptički napadaji. Invazivno liječenje se mora razmotriti u rijetkih bolesnika s krvarenjem ili napadajima rezistentnim na terapiju. Međutim, pošto ovaj tip malformacija drenira zdravo moždano tkivo, invazivno liječenje može uzrokovati teške venske infarkte dreniranog područja (9).



Slika 2. Razvojna venska anomalija. Poprečni MR presjek u SWI tehnici (a), postkontrastni T1 mjereni presjek (b) i lateralna snimka cerebralne DSA u venskoj fazi nakon selektivne kateterizacije lijeve ACI (c) pokazuju tipičan nalaz “*caput medusae*” i kolektorske vene smještene uz trigonum lijeve lateralne komore.

5. KAVERNOZNE MALFORMACIJE

5.1. Definicija i etiologija

Kavernozne malformacije (*engl. CM - cavernous malformations*) su dobro ograničene, multilobulirane lezije koje su histološki karakterizirane nedostatkom zrelih vaskularnih struktura i moždanog parenhima među njima. U literaturi su još poznate kao kavernomi, kavernozi angiomi i kavernozi hemangiomi. One pripadaju u skupinu malformacija niskog protoka (*low-flow*) i kao takve se ne prikazuju na cerebralnoj angiografiji, stoga se nazivaju još i angiografski okultne lezije. Prije se smatralo da sve kavernoze malformacije nastaju kongenitalno. Međutim, danas postoje dokazi i o *de novo* nastanku ovih lezija čiji uzročni čimbenici mogu biti zračenje, genetika u obiteljskim slučajevima, virusi te hormonalni utjecaji (39). Makroskopski, CM imaju karakterističan izgled „duda“ ili „kokica“ (*engl. mulberry/popcorn*), dok im je promjer između 2 mm i nekoliko centimetara. Na mikroskopskom pregledu kavernomi se sastoje od sinusoidalnih vaskularnih kanala (kaverni) obloženih jednostavnim endotelom, bez prisutnih elastičnih vlakana i sloja glatkog mišićja. Odsutnost moždanog parenhima između kaverni je patološko obilježje ovih malformacija koje ih razlikuje od kapilarnih telangiektazija. Okolno moždano tkivo pokazuje tragove prijašnjih krvarenja u obliku hemosiderinskih naslaga i glioze (9).

5.2. Epidemiologija

CM čine 10-15% svih intrakranijskih vaskularnih malformacija. S prevalencijom između 0,4 i 0,8 % oni su treća najčešća malformacija, iza DVA i kapilarnih telangiektazija. Ne pokazuju spolnu predilekciju, a najčešće se dijagnosticiraju u trećem i četvrtom desetljeću života. Mogu se pojaviti u bilo kojem dijelu središnjeg živčanog sustava, a najčešće supratentorijski, zatim slijede moždano deblo i kralježnična moždina (9).

5.3. Klinički prikaz

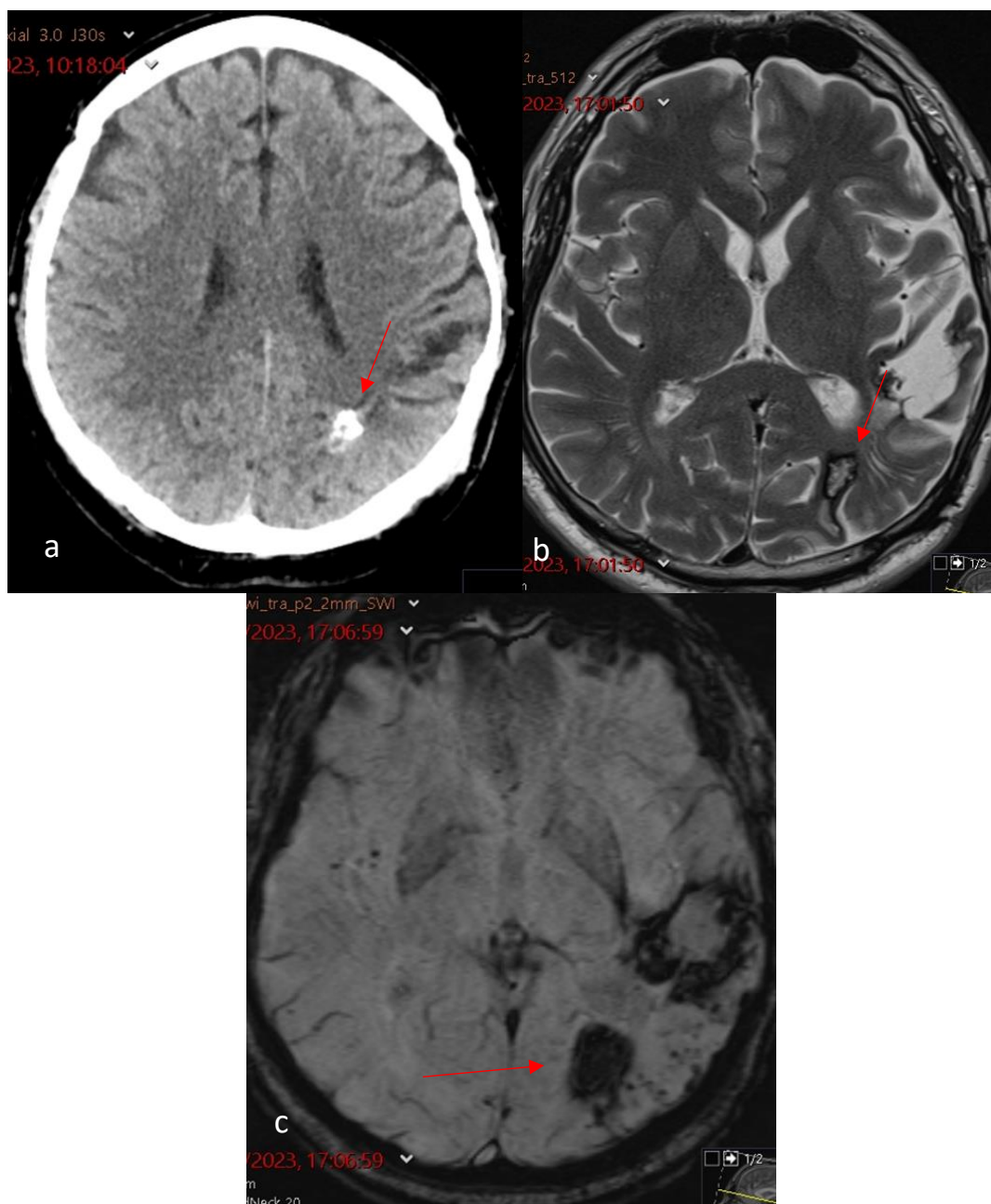
Klinički prikaz ovisi o mjestu lezije i o tome postoji li krvarenje ili ne. Intrakranijsko krvarenje najteža je komplikacija kavernozi malformacija, obično s akutnim početkom glavobolja, epileptičnih napadaja i promjenom stanja svijesti. Lezije u moždanom deblu posebno su opasne zbog velikog broja jezgri i neuroloških puteva u ovom području, stoga njihova klinička slika može biti puno teža i ozbiljnija od lezija smještenih u velikom mozgu. Unatoč tome, asimptomatski kavernomi slučajno otkriveni na MR-u čine 20-50% svih kavernozi malformacija (15).

5.4. Radiološki prikaz

Na CT-u bez kontrasta kavernoze malformacije se često prikazuju kao nespecifična, okrugla ili nepravilna hiperdenzna područja unutar mozga, gdje hiperdenzitet predstavlja kalcifikaciju ili krvarenje. Primjenom kontrastnog sredstva minimalno se imbibiraju, međutim takav nalaz je varijabilan i nespecifičan. Diferencijalna dijagnoza na CT-u uključuje kalcificirane neoplazme, krvarenja i druge vaskularne malformacije. Kada se na CT-u sumnja na kavernom, pretraga koja slijedi mora biti magnetska rezonancija jer je ona najosjetljivija radiološka pretraga za otkrivanje i karakterizaciju ovakvih lezija. Na MR snimkama kavernomi se prikazuju kao dobro definirane lezije oblika "duda" ili „kokica“, s jezgrom mješovitog intenziteta signala okruženom hipointenzivnim prstenom (9). Mješoviti intenzitet signala prisutan na T1 i T2 sekvencama odraz je kalcifikacije, tromboze i krvi unutar kaverni, dok okolni hipointenzitet predstavlja hemosiderin nastao zbog prijašnjeg, kroničnog krvarenja lezije. Hiperintenzivni signal na T1 i T2 koji okružuje kavernom govori u prilog svježem krvarenju te može biti od pomoći u diferencijalnoj dijagnozi nekih hemoragičnih tumora (15). GRE i SWI su preporučene sekvence snimanja za bolju procjenu kavernoma te su superiornije od T1 i T2 snimki u prikazu razgradnih produkata krvarenja (hemosiderinski prsten). Međutim, kod tih vrsta snimanja može doći do pojave „*blooming*“ efekta, kojim se lezije prikazuju većim nego što jesu. Zbog toga je uz GRE i SWI potrebno napraviti i konvencionalne T1 i T2 snimke kako bi se odredile točne dimenzije (40). Kavernoze malformacije su angiografski okultne lezije i angiografski nalaz je gotovo uvijek negativan, stoga se DSA ne preporučuje kao dijagnostička metoda ovih lezija osim u slučaju pridruženih venskih anomalija ili u slučaju sumnje na AVM (9,41).

5.5. Liječenje

Danas se kavernoze malformacije pretežno liječe konzervativno. Kirurško liječenje se obično preporučuje za simptomatske i lako dostupne lezije, te one koje su prethodno krvarile. Kirurški rizik ovisi o lokaciji i može utjecati na odluku kirurga.



Slika 3. Kavernom. a) Nativni CT pregled pokazuje ovalni, supkortikalno smješteni, parcijalno kalcificirani hiperdenzitet u kaudalnom dijelu lijevog parijetalnog režnja. b) Tipična “popcorn” lezija s hemosiderinskim prstenom na poprečnom MR presjeku u T2 mjenom vremenu. c) Ista lezija na presjeku u SWI tehnici pokazuje široki ispad signala. Anterolateralnije se nalazi zona malacije s rubnim rezidualnim hemosiderinom nakon operativnog odstranjenja drugog kavernoma.

6. ARTERIOVENSKE MALFORMACIJE

6.1. Definicija i etiologija

Intrakranijske arteriovenske malformacije (AVM) su složene vaskularne anomalije visokog protoka (*high-flow*) koje se sastoje od dilatiranih i displastičnih fistuloznih veza između dovodnih arterija hranilica (*arterial feeders*) i odvodnih drenažnih vena, bez kapilarnog sustava. Karakteristično obilježje ovih malformacija je postojanje takozvanog „nidusa“ koji se sastoji od brojnih arteriovenskih šantova (*AV-shunts*) tankih stijenki, koji se histološki najbolje mogu opisati kao arterijalizirane vene (42). Upravo zbog spomenutih šantova visoki tlak iz arterija neprekinuto prelazi u vene, što u konačnici dovodi do zadebljanja stijenki vena te im daje robustan i vijugav izgled. Općenito se za AVM-ove smatra da nastaju kongenitalno, poremećajem u fetalnom razvoju moždanih krvnih žila. Međutim, u literaturi su opisani i brojni slučajevi de novo stvaranja ovih malformacija, tako da točna etiologija i danas ostaje nerazjašnjena (43). Nekoliko je klasifikacija predloženo za detaljnije opisivanje arteriovenskih malformacija i rizika u njihovom liječenju. Najpoznatija i najčešće korištena u praksi je Spetzler-Martin klasifikacija koja opisuje rizik od kirurškog uklanjanja AVM na temelju njihove veličine, lokacije unutar mozga i prisutnosti duboke venske drenaže te im se na osnovi tih karakteristika dodjeljuju bodovi. U takvom sustavu AVM-ovi su rangirani od stupnja 1 do 5, gdje veći broj označava veći rizik za kirurški morbiditet i neurološki deficit (9).

Tablica 3. Spetzler – Martinova klasifikacija kategorizira AVM u 5 stupnjeva; najmanji broj bodova je 1, a najveći 5. *Tablica preuzeta i modificirana iz Biscoito L. (15)*

KLASIFIKACIJSKA SKALA PO SPETZLERU & MARTINU	
Veličina AVM (cm)	Ukupno bodova
mala (<3 cm)	1
srednja (3-6 cm)	2
velika (>6 cm)	3
Smještaj	
Neelokventno područje	0
Elokventno područje*	1
Duboka venska drenaža	
nije prisutna	0
prisutna	1

*Elokventna područja mozga: senzorimotorni, govorni i vidni korteks, hipotalamus, talamus, kapsula interna, moždano deblo, cerebelarni pedunkuli i duboke jezgre malog mozga.

6.2. Epidemiologija

Intrakranijske AVM su rijetke lezije. Javljaju se u otprilike 0,1% opće populacije, što je jedna desetina učestalosti intrakranijalnih aneurizmi. 90% lezija smješteno je supratentorijski, a ostatak u stražnjoj jami. Obično se javljaju kao pojedinačne lezije, ali mogu biti i višestruke, a kao takve se najčešće javljaju u sklopu sindroma hereditarne hemoragične telangiektazije. AVM su vodeći uzrok netraumatskog intracerebralnog krvarenja u osoba mlađih od 35 godina.

6.3. Klinički prikaz

Klinički prikaz AVM može se podijeliti u 5 kategorija, ovisno o vrsti prisutnih simptoma: intracerebralno krvarenje, epileptički napadaji, neurološki deficit, glavobolje ili asimptomatske lezije. Intracerebralno krvarenje ostaje najčešća i najopasnija prezentacija ovih lezija. Godišnja incidencija krvarenja nerupturiranih i neliječenih malformacija iznosi 2% do 4%, pri čemu 38% do 71% pacijenata s AVM mozga ima intrakranijsko krvarenje. Drugi najčešći simptom su epileptički napadaji, koji se bez prisutnog krvarenja javljaju u 30-50% slučajeva. Fokalni

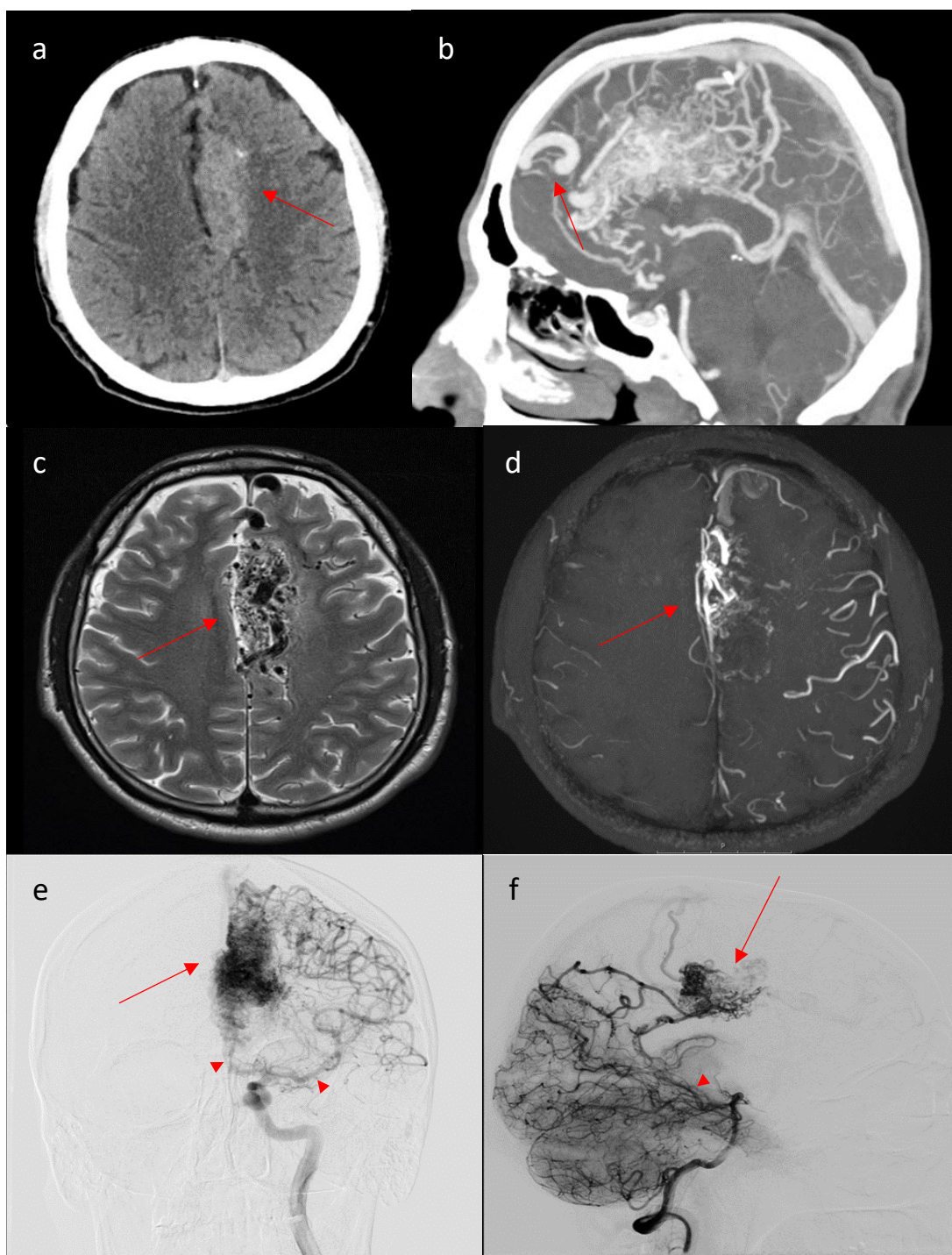
neurološki deficit se rijetko viđa kao simptom ovih lezija, a ako je prisutan vjeruje se da je uzrokovan fenomenom vaskularne „krađe“, gdje malformacija krade krvnu opskrbu od okolnog zdravog tkiva. Glavobolja je najnespecifičniji simptom, može biti bilo koje vrste i javlja se u 5-14% slučajeva (9,44).

6.4. Radiološki prikaz

CT i MR su tipična početna radiološka snimanja koja se izvode na pacijentima s AVM, budući da klinička slika s kojom se prezentiraju nije specifična za AVM-ove. CT bez kontrasta dobro prikazuje prisutnost akutnog krvarenja, kalcifikacije i efekt mase, što već u početku može pomoći s diferencijalnom dijagnozom. Budući da krvne žile lezije na beskontrastnom CT-u mogu biti izodenzne moždanom tkivu i kao takve teško uočljive, potrebno je učiniti i snimanje s kontrastom, u kojem se dilatirane krvne žile dobro imbibiraju i prikazuju kao hiperdenzne, serpiginozne strukture. Nakon toga, ako se sumnja na vaskularnu malformaciju, potrebno je učiniti i CT angiografiju (CTA). CTA pokazat će postojanje nidusa i drenažnih vena, međutim nemoguće je procijeniti dinamiku protoka kao pomoću cerebralne angiografije. Magnetska rezonancija superiornija je od CT-a u prikazu detaljne angioarhitekture i točne anatomske lokacije arteriovenske malformacije, što je prijeko potrebno za plan liječenja. AVM se na T1 i T2 sekvencama tipično prikazuje kao „sačasto“ („*honeycomb*“) područje bez signala (*signal flow voids*). Na T2, kao i na FLAIR-u, moguće je vidjeti punktiformne, hiperintenzivne signale koji upućuju na postojanje tromboze ili gliotičnih promjena u okolnom tkivu lezije. Gliozna oko malformacije je prisutna zbog ishemijskog fenomena „krađe“ cirkulacije iz zdravog moždanog tkiva u leziju. MRA s kontrastom može se snimiti za još bolju vizualizaciju nidusa, drenažnih vena i dovodnih arterija. Digitalna subtrakcijska angiografija (DSA) se još uvijek smatra „zlatnim standardom“ u dijagnostici i evaluaciji arteriovenskih malformacija. DSA najtočnije pokazuje anatomske i hemodinamske stanje te vaskularnu konfiguraciju lezije, što je ključno za kirurško ili endovaskularno liječenje. Tipičan DSA nalaz prikazuje punjenje vena u arterijskoj fazi snimanja zbog ubrzanog protoka, što je dokaz postojanja arteriovenskog šanta (23,42,44).

6.5. Liječenje

Pristup liječenju AVM kod svakog pacijenta mora biti individualiziran. Mikrokirurška intervencija često je izbor liječenja kod pacijenata s AVM-ovima mozga koji su povezani s niskim rizikom postoperativnog morbiditeta, što korelira sa Spetzler-Martinovim gradusom 1 ili 2 lezija, pri čemu se stereotaktička radiokirurgija i embolizacija koristi kao alternativa te je također preferirana za male lezije ocjene 3. Velike lezije gradusa 3 koje uključuju „elokventne“ dijelove korteksa imaju visoki kirurški morbiditet, stoga kod njih treba liječnički tim procijeniti da li je potrebna intervencija ili konzervativno liječenje. Konzervativni pristup najčešći je modalitet liječenja kod lezija gradusa 4 i 5, iako neki pacijenti s takvim lezijama mogu imati koristi od endovaskularne embolizacije pridruženih aneurizmi u nidusu (15).



Slika 4. Arteriovenska malformacija. a) Nativni CT presjek pokazuje nepravilnu hiperdenznu, mjestimično kalcificiranu tvorbu u medijalnom dijelu lijevog frontalnog režnja. b) MIP prikaz sagitalne reformacije CT angiografije pokazuje veliki nidus arteriovenske malformacije u lijevom cingularnom girusu. c) “Void”-ovi dovodnih arterija, nidusa i drenažnih vena na poprečnom MR presjeku u T2 mjerenom vremenu. d) MIP prikaz poprečne reformacije MR angiografije učinjene ToF tehnikom pokazuje nidus AVM. Frontalni prikaz cerebralne DSA nakon selektivne kateterizacije lijeve ACI (e) i lateralni prikaz nakon kateterizacije lijeve vertebralne arterije (f) pokazuju vaskularizaciju nidusa ograncima prednje, srednje i stražnje cerebralne arterije.

7. DURALNE ARTERIOVENSKE FISTULE

7.1. Definicija i etiologija

Duralne arteriovenske fistule (DAVF) su vaskularne malformacije koje se sastoje od arteriovenskih šantova između duralnih arterija i duralnih venskih sinusa, meningealnih ili kortikalnih vena. Mogu se pojaviti na bilo kojem dijelu dure, ali najčešće zahvaćaju kavernoze, transversalne i sigmoidne sinuse. DAVF su u nekim izvorima i danas smatrane podvrstom arteriovenskih malformacija. Međutim, zbog toga što su DAVF stečene lezije te samim time imaju drugačiju etiologiju od AVM, mnogi ih danas smatraju zasebnim entitetom. Vjeruje se da je glavni uzročnik nastanka ovih lezija tromboza cerebralnih vena ili venskih sinusa i time povišeni venski tlak, što za posljedicu ima rekanalizaciju i razvoj kolateralne krvožilne mreže koja spoji duralni arterijski sustav i venske sinuse. DAVF čine 10-15% cerebralnih arteriovenskih malformacija te 1% svih intrakranijskih vaskularnih malformacija. One su veoma dinamične lezije i njihova se krvožilna konfiguracija s vremenom može mijenjati, upravo zbog ponavljajućih tromboza i rekanalizacija prisutnih u malformaciji. Intrakranijalne DAVF klasificiraju se primarno po tipu venske drenaže. Način i smjer venske drenaže diktira više ili manje agresivno ponašanje duralne fistule u pogledu nastanka edema, rizika od krvarenja i kliničke slike. Najpoznatije klasifikacije ovih malformacija dali su Borden i Cognard, koje se i danas koriste (9).

Tablica 1. Klasifikacija duralnih AV fistula po Cognardu. *Tablica preuzeta i modificirana iz Biscoito L. (15).*

COGNARDOVA KLASIFIKACIJA	
I	Venska drenaža u duralni venski sinus s anterogradnim tokom
IIA	Venska drenaža u sinus s retrogradnim tokom u sinus
IIB	Venska drenaža u sinus s retrogradnim tokom u kortikalne vene
IIA+B	Venska drenaža u sinus s retrogradnim tokom u sinus i kortikalne vene
III	Direktna venska drenaža u kortikalne vene bez venske ektazije
IV	Direktna venska drenaža u kortikalne vene s prisutnom venskom ektazijom
V	Venska drenaža u spinalne perimedularne vene

Tablica 2. Klasifikacija duralnih AV fistula po Bordenu. *Tablica preuzeta i modificirana iz Biscoito L. (15)*

BORDENOVA KLASIFIKACIJA	
I	Venska drenaža direktno u duralni venski sinus
II	Venska drenaža u sinus s retrogradnim tokom u sinus i subarahnoidalne vene
III	Venska drenaža direktno u subarahnoidalne vene

7.2. Epidemiologija

Točna prevalencija DAVF nije poznata jer lezija može biti asimptomatska godinama. Prosječna incidencija lezije prilagođena za dob i spol iznosi 0,17 na 100000 ljudi u jednoj godini. Međutim, istraživanje napravljeno na Japanskoj populaciji pokazalo je incidenciju od 0,29, što može govoriti u prilog rasnim razlikama u pojavi ove bolesti (45). DAVF čine 10-15% svih intrakranijskih vaskularnih malformacija i najčešće se prezentiraju između 50. i 60. godine života. One su najčešće solitarne vaskularne lezije, premda se u 8% slučajeva mogu naći multiple fistule. DAVF ne pokazuju spolnu predominaciju, međutim neka istraživanja su pokazala veću incidenciju krvarenja ovih lezija u muškaraca (46).

7.3. Klinički prikaz

Klinički nalaz i tijek pacijenata s DAVF je veoma varijabilan. Neki imaju blage simptome godinama ili ih uopće nemaju, a lezija je incidentalan nalaz na angiogramu rađenom zbog nekog drugog razloga. S druge strane, neke lezije mogu biti veoma agresivnog i opasnog tijeka. Klinički tijeka ovih lezija uglavnom ovisi o njenoj lokaciji, vrsti venske drenaže i količini protoka krvi. U simptomatskim slučajevima DAVF možemo podijeliti na hemoragijske i nehemoragijske. U hemoragijskih lezija krvarenje može biti intraparenhimsko, subarahnoidno ili subduralno. Krvarenje je početni simptom duralnih fistula u 34% slučajeva. Veći rizik od krvarenja postoji kada je prisutan retrogradni tok krvi iz jednog duralnog sinusa u drugi ili u kortikalne vene (15). U nehemoragijskih lezija, simptomi ovise o anatomskoj lokaciji fistule. U pacijenata s DAVF-om transverzalnog/sigmoidnog sinusa obično je prisutan pulsatilni tinitus zbog prisutnosti šanta u neposrednoj blizini slušnog aparata, dok fistule u području kavernoznog sinusa arterijaliziraju

oftalmičke vene i stoga mogu uzrokovati egzoftalmus, kemozu i gubitak vida zbog povećanog intraokularnog tlaka (47). Ostale manifestacije uključuju neurološke deficite i glavobolju.

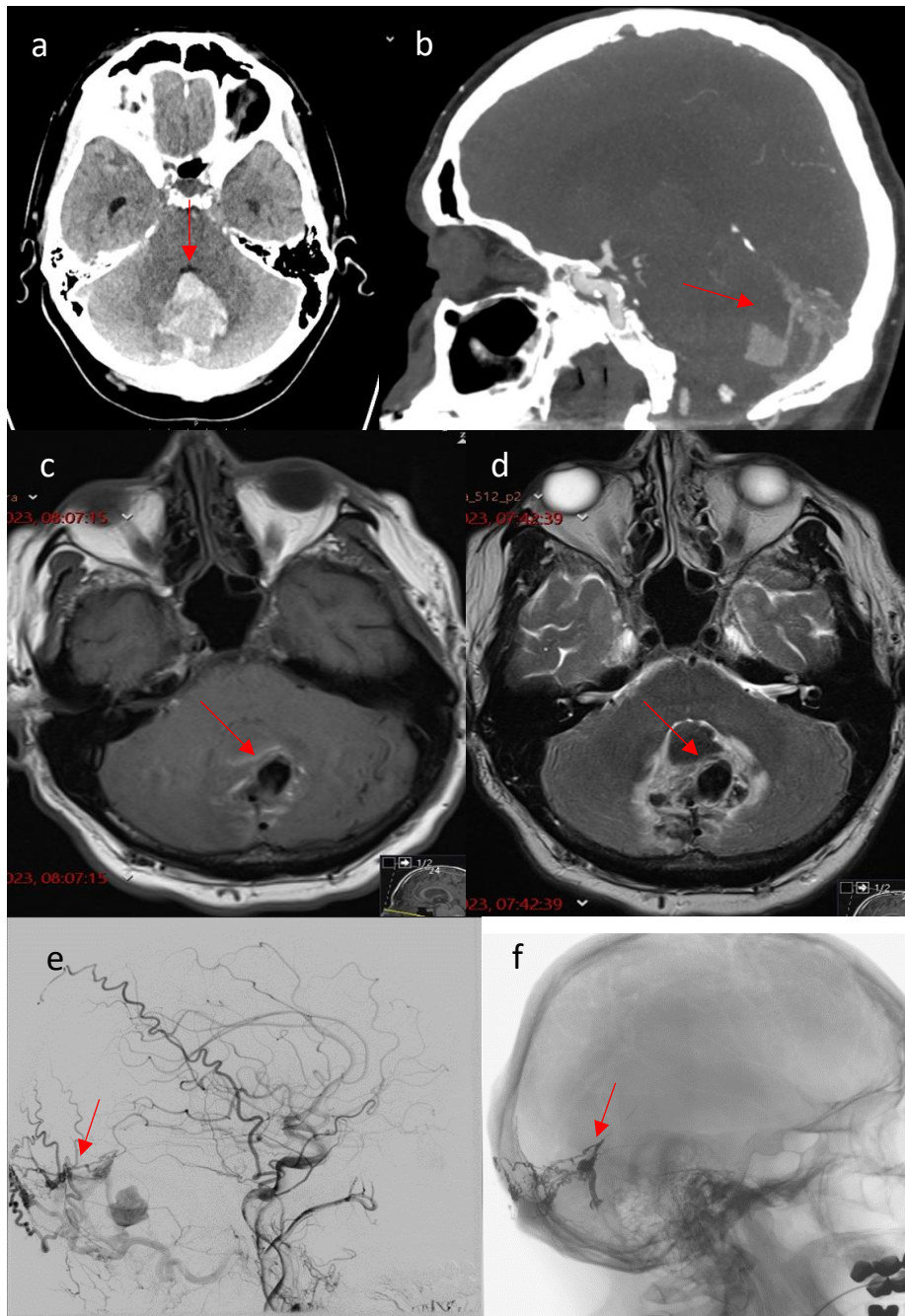
7.4. Radiološki prikaz

Uobičajena inicijalna snimanja CT-om i MR-om često znaju dati normalne nalaze u pacijenata s DAVF. Beskontrastni CT prikazati će komplikacije duralnih fistula, kao što su subarahnoidno, subduralno ili intraparenhimno krvarenje te edem bijele tvari moždanog tkiva kao posljedica venske hipertenzije. Na CT snimanju s kontrastom mogu se uočiti serpiginozne (zmijolike), dilatirane, hiperdenzne strukture s mogućim pridruženim kalcifikacijama koje daju sumnju na postojanje vaskularne abnormalnosti. CT angiografija može biti korisna u preoperativnom planu liječenja, jer dobro prikazuje odnose fistule i pripadajućih krvnih žila s koštanom anatomijom glave. Magnetska rezonancija korisna je za bolje očitavanje anatomije DAVF s obzirom na njenu superiorniju rezoluciju mekih tkiva i sposobnost definiranja okolnih neuroloških struktura. Proširene drenažne i kortikalne vene prikazuju se kao područja bez signala na T1 i T2 snimkama, a nakon primjene kontrasta se imbibiraju. Hiperintenzivni signali na FLAIR-u i T2 snimkama upućuju na vazogeni edem zbog venske hipertenzije. TOF MRA također može omogućiti vizualizaciju specifičnih anatomskih značajki DAVF, kao što su povećane hranidbene arterije i proširene drenažne vene, ali ne daje informacije o hemodinamici lezije. SWI sekvenca dobro prikazuje ekstravaskularnu krv kao i vene koje nose deoksigeniranu krv, stoga se na snimkama kortikalne vene mogu prikazati hiperintenzivno. Kao i kod AVM, zlatni standard za dijagnozu i postavljanje plana liječenja DAVF je cerebralna angiografija. DSA najbolje može razlučiti detalje o arterijskoj opskrbi i venskoj drenaži, te daje hemodinamske informacije o leziji. Kontrast je potrebno dati bilateralno u vertebralnu, unutarnju i vanjsku karotidnu arteriju (*6-vessel arteriogram*) jer u slučaju konvencionalne pretrage DAVF može promaknuti. Kada se izvodi DSA, važno je analizirati vrstu venske drenaže fistule jer njome klasificiramo leziju prema riziku od krvarenja i određujemo daljni plan liječenja. Isto tako, važno je i razlučiti normalnu vensku drenažu zdravog moždanog tkiva. Karakterističan znak na angiografiji je rani prikaz punjenja venskog sinusa ili kortikalnih vena u arterijskoj fazi snimanja (33,48,49).

7.5. Liječenje

Pri planiranju liječenja DAVF, lezije se mogu podijeliti u 2 glavne skupine: DAVF bez kortikalne venske drenaže i DAVF s kortikalnom venskom drenažom. U prvoj skupini primarni cilj je liječiti

fistulu kako bi izliječili simptome koje pacijent ima, kao na primjer tinitus, smetnje vida ili glavobolju. Druga skupina lezija pokazuje veći rizik od krvarenja, stoga će fokus biti liječenje fistule u svrhu sprječavanja krvarenja i drugih agresivnih simptoma. Cilj liječenja je okludirati šantove i fistulu te uspostaviti normalan gradijent tlaka u venskom sustavu. Ako nije moguće u potpunosti napraviti okluziju fistule, savjetuje se maksimalno moguće smanjiti krvni protok. Pristupi mogu biti kirurški ili endovaskularni. Danas se većina slučajeva liječi endovaskularnom embolizacijom jer je to učinkovita i manje invazivna tehnika (15).



Slika 5. Duralna arteriovenska fistula. a) Nativni CT pregled pokazuje akutni hematoma u vermisu cerebeluma. b) Na MIP prikazu sagitalne reformacije CT angiografije vidi se nakupina proširenih arterija u području hvatišta tentorija s ekstatičnim drenažnim venama. Poprečni MR presjek u T1 (c) i T2 (d) mjerenom vremenu pokazuje akutni hematoma oko “void”-a izrazito proširene drenažne vene u vermisu cerebeluma. e) Profilna snimka cerebralne DSA nakon injiciranja kontrasta u desnu zajedničku karotidnu arteriju potvrđuje postojanje DAVF koja je dominantno vaskularizirana hipertrofičnom okcipitalnom arterijom. f) Snimka DSA bez suptrakcije pokazuje embolizacijsko sredstvo u dovodnim arterijama i drenažnim venama nakon endovaskularne okluzije fistule.

8. ZAKLJUČAK

Intrakranijske vaskularne malformacije (IVM) se sve češće dijagnosticiraju u kliničkoj praksi, primarno zbog brzog razvoja modernih radioloških tehnika snimanja te njihove sve učestalije primjene. Zbog velikog broja asimptomatskih slučajeva koji dugo ostaju neprepoznati, točnu incidenciju i prevalenciju ovih lezija nije moguće znati. Smatra se da IVM pokazuju 1/7 učestalosti intrakranijskih sakularnih aneurizmi, dok je prema populacijskoj studiji rađenoj između 1965. i 1992. godine u Minnesoti ukupna incidencija IVM iznosila 1,84 na 100 000 ljudi godišnje (17). intrakranijske vaskularne malformacije predstavljaju skupinu iznimno kompleksnih vaskularnih anomalija s različitom etiologijom, fiziologijom i kliničkim tijekom, stoga se takve lezije u praksi nerijetko previde ili pogrešno dijagnosticiraju kao hemangiomi ili neka druga vrsta vaskularne lezije središnjeg živčanog sustava. Simptomi intrakranijskih vaskularnih malformacija variraju ovisno o vrsti, veličini, smještaju i karakteristikama malformacije. Pacijenti sa simptomatskim lezijama se najčešće prezentiraju s netipičnim glavoboljama, neurološkim ispadima, krvarenjima i epileptičnim napadajima, stoga se IVM svakako moraju nalaziti u diferencijalnoj dijagnozi intrakranijskih neoplazmi, cerebrovaskularnih inzulta te infektivnih bolesti mozga. Upravo zbog tako varijabilnog i nespecifičnog kliničkog prikaza bolesti, klinička neuroradiologija ima važnu ulogu u pravilnom identificiranju vaskularnih malformacija. Specijalisti neuroradiolozi, neurokirurzi i intervencijski neuroradiolozi moraju biti dobro upoznati s radiološkim karakteristikama IVM i radiološkim tehnikama snimanja koje se koriste u kliničkoj praksi kako bi što prije mogli postaviti točnu dijagnozu i odrediti najbolji pristup liječenju. Jedan od najčešćih i svakako najopasniji simptom kojim se pacijenti s intrakranijskim vaskularnim malformacijama mogu prezentirati jest intraparenhimno krvarenje mozga. Česta pitanja koja muče liječnike u hitnim službama jest kako detaljno i efikasno istražiti pacijente koji se prezentiraju s hemoragičnim moždanim udarom te kada posumnjati na vaskularnu malformaciju kao podležeći uzrok moždanog krvarenja. U većine pacijenata koji se prezentiraju sa subarahnoidalnim krvarenjem uzrok će biti ruptura aneurizme, međutim u 15% slučajeva uzrok takvom stanju biti će krvarenje iz arteriovenske malformacije (23). CT i dalje ostaje najefikasnija i prva metoda izbora za inicijalnu evaluaciju bolesnika s akutnim intrakranijalnim krvarenjem. Također, visoka osjetljivost CT-a za prikaz kalcificiranih struktura pomaže u dijagnostičkoj obradi angiografski okultnih vaskularnih malformacija u kojih su često prisutne kalcifikacije, kao što su kavernozne malformacije (50). ako se nakon CT snimke posumnja na vaskularnu malformaciju, korisno je napraviti snimanje CTA s

kontrastom kako bi se bolje prikazali arterijski i venski dijelovi lezije. Općenito, CTA i MRA u velikom broju slučajeva jako dobro prikazuju vaskularne malformacije i njihovu anatomiju te često mogu dati konačnu dijagnozu i bez snimanja DSA. Unatoč navedenim koristima CT snimanja, za detaljniju dijagnostičku obradu svih IVM i određivanje plana liječenja nužno je napraviti snimanje MR-om. MR snimanje pokazuje veći mekotkivni kontrast od CT-a, što znači da se različita intrakranijska tkiva i njihove patologije mogu puno bolje prikazati. Također, velika prednost MR nad CT-om jest što u snimanju ne koristi štetno radijacijsko zračenje. Konvencionalne MR sekvencije koje se rutinski koriste u dijagnostici IVM su T1WI i T2WI (sa i bez kontrasta), GRE, SWI, FLAIR i DWI. DWI se koristi u otkrivanju akutne ishemijske, dok GRE i SWI sekvencije prikazuju razgradne produkte kroničnih krvarenja kao što su hemosiderin i deoksihemoglobin (20,25). Te sekvencije su od posebnog značenja za prikaz kavernoznih malformacija i kapilarnih telangiektazija, koje se ne prikazuju na angiografskom snimanju. Za razliku od njih, DVA, DAVF i AVM su malformacije koje se dobro prikazuju angiografskim metodama, te je njihova dijagnoza bez učinjene DSA nezamisliva. DSA omogućuje detaljan prikaz anatomije i hemodinamike ovih lezija, pogotovo DAVF i AVM zbog prisutnosti šanta i visokog krvnog protoka. Kod takvih „*high-flow*“ vaskularnih malformacija DSA se mora snimiti kako bi se točno identificirala patologija i odredio daljnji plan liječenja. U slučajevima malformacija niskog protoka DSA se može snimiti kako bi se isključila sumnja na AVM, iako nije nužna pretraga za postavljanje dijagnoze (15). Zaključno, treba naglasiti kako se intrakranijske vaskularne malformacije sve češće susreću u kliničkoj praksi, stoga je bolje poznavanje njihove patologije i radiološkog prikaza od velike važnosti za liječenje i bolju prognozu pacijenata. Daljnjim razvojem modernih slikovnih metoda specijalisti neuroradiolozi i neurokirurzi su dužni neprestano iznova učiti i širiti svoje znanje o intrakranijskim vaskularnim malformacijama i različitim radiološkim metodama koje se koriste u njihovoj dijagnozi.

ZAHVALE

Zahvaljujem svom mentoru, doc. dr. sc. Davidu Ozreću na pomoći, savjetima, trudu i strpljenju pri izradi ovog diplomskog rada.

Zahvaljujem se i svojoj obitelji, djevojci i prijateljima na svesrdnoj podršci i razumijevanju tijekom svih 6 godina studiranja.

LITERATURA

1. Mulligan PR, Prajapati HJS, Martin LG, Patel TH. Vascular anomalies: classification, imaging characteristics and implications for interventional radiology treatment approaches. *Br J Radiol.* 2014 Mar;87(1035):20130392.
2. Bertino F, Trofimova AV, Gilyard SN, Hawkins CM. Vascular anomalies of the head and neck: diagnosis and treatment. *Pediatr Radiol.* 2021 Jun;51(7):1162–84.
3. Eivazi B, Wiegand S, Pfützner W, Neff A, Kureck I, Roessler M, et al. [Differential diagnosis of vascular malformations of the upper aerodigestive tract]. *Laryngorhinootologie.* 2009 Nov;88(11):700–8.
4. Kolokythas A. Vascular Malformations and Their Treatment in the Growing Patient. *Oral Maxillofac Surg Clin N Am.* 2016 Feb;28(1):91–104.
5. Sadick M, Müller-Wille R, Wildgruber M, Wohlgemuth WA. Vascular Anomalies (Part I): Classification and Diagnostics of Vascular Anomalies. *ROFO Fortschr Geb Rontgenstr Nuklearmed.* 2018 Sep;190(9):825–35.
6. Bhat V, Salins PC, Bhat V. Imaging spectrum of hemangioma and vascular malformations of the head and neck in children and adolescents. *J Clin Imaging Sci.* 2014;4:31.
7. Mullan S, Mojtahedi S, Johnson DL, Macdonald RL. Embryological basis of some aspects of cerebral vascular fistulas and malformations. *J Neurosurg.* 1996 Jul;85(1):1–8.
8. Pascual-Castroviejo I, Pascual-Pascual SI. Congenital vascular malformations in childhood. *Semin Pediatr Neurol.* 2002 Dec;9(4):254–73.
9. H. Richard Winn. Youmans and Winn Neurological Surgery. 7 th. Vol. 4. Philadelphia, PA: Elsevier; 2017.
10. Monroe EJ. Brief Description of ISSVA Classification for Radiologists. *Tech Vasc Interv Radiol.* 2019 Dec;22(4):100628.
11. Wassef M, Blei F, Adams D, Alomari A, Baselga E, Berenstein A, et al. Vascular Anomalies Classification: Recommendations From the International Society for the Study of Vascular Anomalies. *Pediatrics.* 2015 Jul;136(1):e203-214.
12. Kunimoto K, Yamamoto Y, Jinnin M. ISSVA Classification of Vascular Anomalies and Molecular Biology. *Int J Mol Sci.* 2022 Feb 21;23(4):2358.
13. Sabayan B, Lineback C, Viswanathan A, Leslie-Mazwi TM, Shaibani A. Central nervous system vascular malformations: A clinical review. *Ann Clin Transl Neurol.* 2021 Feb;8(2):504–22.
14. Jellinger K. Vascular malformations of the central nervous system: a morphological overview. *Neurosurg Rev.* 1986;9(3):177–216.

15. Biscoito L. Intracranial Vascular Malformations: Imaging and Management (Mentor poslao).
16. Krings T, Geibprasert S, Terbrugge K. Classification and endovascular management of pediatric cerebral vascular malformations. *Neurosurg Clin N Am*. 2010 Jul;21(3):463–82.
17. Brown RD, Flemming KD, Meyer FB, Cloft HJ, Pollock BE, Link ML. Natural history, evaluation, and management of intracranial vascular malformations. *Mayo Clin Proc*. 2005 Feb;80(2):269–81.
18. Barreau X, Marnat G, Gariel F, Dousset V. Intracranial arteriovenous malformations. *Diagn Interv Imaging*. 2014 Dec;95(12):1175–86.
19. Grossman RI, Yousem DM. *Neuroradiology, The Requisites*. 3rd ed. St. Louis, Missouri: Mosby - Year Book, Inc.; 1994.
20. Martín-Noguerol T, Concepción-Aramendia L, Lim CT, Santos-Armentia E, Cabrera-Zubizarreta A, Luna A. Conventional and advanced MRI evaluation of brain vascular malformations. *J Neuroimaging Off J Am Soc Neuroimaging*. 2021 May;31(3):428–45.
21. Larsson EM, Wikström J. Overview of neuroradiology. *Handb Clin Neurol*. 2017;145:579–99.
22. Dainer HM, Smirniotopoulos JG. Neuroimaging of hemorrhage and vascular malformations. *Semin Neurol*. 2008 Sep;28(4):533–47.
23. Byrne JV. Cerebrovascular malformations. *Eur Radiol*. 2005 Mar;15(3):448–52.
24. Srinivasan VM, Schafer S, Ghali MGZ, Arthur A, Duckworth EAM. Cone-beam CT angiography (Dyna CT) for intraoperative localization of cerebral arteriovenous malformations. *J Neurointerventional Surg*. 2016 Jan;8(1):69–74.
25. Laviña B. Brain Vascular Imaging Techniques. *Int J Mol Sci*. 2016 Dec 30;18(1):70.
26. Runge VM. *Imaging of Cerebrovascular Disease: A Practical Guide*.
27. Lanzman RS, Schmitt P, Kröpil P, Blondin D. [Nonenhanced MR angiography techniques]. *ROFO Fortschr Geb Rontgenstr Nuklearmed*. 2011 Oct;183(10):913–24.
28. MacDonald ME, Frayne R. Cerebrovascular MRI: a review of state-of-the-art approaches, methods and techniques. *NMR Biomed*. 2015 Jul;28(7):767–91.
29. Weinstein MA, Modic MT, Furlan AJ, Pavlicek W, Little JR. Digital subtraction angiography in the evaluation of intracranial and extracranial vascular disease. *Cardiovasc Intervent Radiol*. 1983;6(4–6):187–96.
30. Purkayastha S, Sorond F. Transcranial Doppler ultrasound: technique and application. *Semin Neurol*. 2012 Sep;32(4):411–20.

31. Sayama CM, Osborn AG, Chin SS, Couldwell WT. Capillary telangiectasias: clinical, radiographic, and histopathological features. Clinical article. *J Neurosurg.* 2010 Oct;113(4):709–14.
32. Tang SC, Jeng JS, Liu HM, Yip PK. Diffuse capillary telangiectasia of the brain manifested as a slowly progressive course. *Cerebrovasc Dis Basel Switz.* 2003;15(1–2):140–2.
33. Zafar A, Fiani B, Hadi H, Arshad M, Cathel A, Naeem M, et al. Cerebral vascular malformations and their imaging modalities. *Neurol Sci Off J Ital Neurol Soc Ital Soc Clin Neurophysiol.* 2020 Sep;41(9):2407–21.
34. Larson AS, Flemming KD, Lanzino G, Brinjikji W. Brain capillary telangiectasias: from normal variants to disease. *Acta Neurochir (Wien).* 2020 May;162(5):1101–13.
35. Gross BA, Puri AS, Popp AJ, Du R. Cerebral capillary telangiectasias: a meta-analysis and review of the literature. *Neurosurg Rev.* 2013 Apr;36(2):187–93; discussion 194.
36. Mooney MA, Zabramski JM. Developmental venous anomalies. *Handb Clin Neurol.* 2017;143:279–82.
37. San Millán Ruíz D, Gailloud P. Cerebral developmental venous anomalies. *Childs Nerv Syst ChNS Off J Int Soc Pediatr Neurosurg.* 2010 Oct;26(10):1395–406.
38. Rammos SK, Maina R, Lanzino G. Developmental venous anomalies: current concepts and implications for management. *Neurosurgery.* 2009 Jul;65(1):20–9; discussion 29-30.
39. Rivera PP, Willinsky RA, Porter PJ. Intracranial cavernous malformations. *Neuroimaging Clin N Am.* 2003 Feb;13(1):27–40.
40. Mokin M, Agazzi S, Dawson L, Primiani CT. Neuroimaging of Cavernous Malformations. *Curr Pain Headache Rep.* 2017 Oct 13;21(12):47.
41. Wang KY, Idowu OR, Lin DDM. Radiology and imaging for cavernous malformations. *Handb Clin Neurol.* 2017;143:249–66.
42. Mossa-Basha M, Chen J, Gandhi D. Imaging of cerebral arteriovenous malformations and dural arteriovenous fistulas. *Neurosurg Clin N Am.* 2012 Jan;23(1):27–42.
43. Dalton A, Dobson G, Prasad M, Mukerji N. De novo intracerebral arteriovenous malformations and a review of the theories of their formation. *Br J Neurosurg.* 2018 Jun;32(3):305–11.
44. Ajiboye N, Chalouhi N, Starke RM, Zanaty M, Bell R. Cerebral arteriovenous malformations: evaluation and management. *ScientificWorldJournal.* 2014;2014:649036.
45. Satomi J, Satoh K. [Epidemiology and etiology of dural arteriovenous fistula]. *Brain Nerve Shinkei Kenkyu No Shinpo.* 2008 Aug;60(8):883–6.
46. Chaichana KL, Coon AL, Tamargo RJ, Huang J. Dural arteriovenous fistulas: epidemiology and clinical presentation. *Neurosurg Clin N Am.* 2012 Jan;23(1):7–13.

47. Elhammady MS, Ambekar S, Heros RC. Epidemiology, clinical presentation, diagnostic evaluation, and prognosis of cerebral dural arteriovenous fistulas. *Handb Clin Neurol*. 2017;143:99–105.
48. Reynolds MR, Lanzino G, Zipfel GJ. Intracranial Dural Arteriovenous Fistulae. *Stroke*. 2017 May;48(5):1424–31.
49. Tsai LK, Liu HM, Jeng JS. Diagnosis and management of intracranial dural arteriovenous fistulas. *Expert Rev Neurother*. 2016;16(3):307–18.
50. Kucharczyk W, Lemme-Pleghos L, Uske A, Brant-Zawadzki M, Doms G, Norman D. Intracranial vascular malformations: MR and CT imaging. *Radiology*. 1985 Aug;156(2):383–9.

ŽIVOTOPIS

Rođen sam 22. prosinca 1998. godine u Zagrebu. Od 2005. do 2013. godine pohađao sam Osnovnu školu Pavleka Miškine. Glazbenu školu Blagoja Berse završio sam 2013. godine. Iste godine upisao sam V. gimnaziju u Zagrebu te 2017. maturirao u istoj školi. Tijekom osnovnoškolskog obrazovanja sudjelovao sam na županijskim natjecanjima iz talijanskog jezika i kemije. 2017. godine položio sam prijemni ispit i upisao Medicinski fakultet Sveučilišta u Zagrebu. Od akademske godine 2018./2019. do 2021./2022. bio sam demonstrator iz predmeta Anatomija. Od druge godine fakultetskog obrazovanja bavim se istraživačkim radom pri Zavodu za anatomiju koji je dosad rezultirao s nekoliko izlaganja na međunarodnim kongresima i publikacijama u znanstvenim časopisima. Tijekom srednjoškolskog obrazovanja položio sam DSD II program (Deutsches Sprachdiplom II). Engleski i njemački jezik poznajem na razini C1, a talijanski na razini B2.