

Indikacije i značaj port katetera kod onkoloških bolesnica

Kos, Mia

Master's thesis / Diplomski rad

2022

Degree Grantor / Ustanova koja je dodijelila akademski / stručni stupanj: **University of Zagreb, School of Medicine / Sveučilište u Zagrebu, Medicinski fakultet**

Permanent link / Trajna poveznica: <https://um.nsk.hr/um:nbn:hr:105:306004>

Rights / Prava: [In copyright](#)/[Zaštićeno autorskim pravom.](#)

Download date / Datum preuzimanja: **2024-07-14**



Repository / Repozitorij:

[Dr Med - University of Zagreb School of Medicine Digital Repository](#)



**SVEUČILIŠTE U ZAGREBU
MEDICINSKI FAKULTET
SVEUČILIŠNI DIPLOMSKI STUDIJ SESTRINSTVA**

Mia Kos

**Indikacije i značaj port katetera kod onkoloških
bolesnica**

DIPLOMSKI RAD



Zagreb, 2022.

SVEUČILIŠTE U ZAGREBU
MEDICINSKI FAKULTET
SVEUČILIŠNI DIPLOMSKI STUDIJ SESTRINSTVA

Mia Kos

**Indikacije i značaj port katetera kod onkoloških
bolesnica**

DIPLOMSKI RAD

Zagreb, 2022.

Ovaj diplomski rad izrađen je na KBC-u Zagreb, u Klinici za ženske bolesti i porode, na Zavodu za ginekološku onkologiju pod vodstvom doc. dr. sc. Gorana Vujića i predan je na ocjenjivanje u akademskoj godini 2021/2022.

POPIS KRATICA

IV - Intravenozno

CT- Računalna tomografija

MR- Magnetna rezonanca

CINAHL - The Cumulative Index to Nursing and Allied Health

EMBASE - Excerpta Medica dataBASE

WoS - Web of Science

KKS - Kompletna krvna slika

KOPB - Kronična opstruktivna pljučna bolešt

CVK - Centralni venski kateter

PICC - Peripherally inserted central venous catheter

SADRŽAJ

Popis kratica	IV
SADRŽAJ	V
1. Sažetak	1
2. Summary	2
3. Uvod.....	3
4. Metode.....	4
5. Centralni venski kateteri (cvk)	5
5. 1. PICC kateter	5
5. 2. BROVIAC kateter	7
6. Centralni venski port kateter	9
6. 1. Sastav port katetera	10
7. Indikacije za postavljanje port katetera kod onkoloških bolesnica	12
8. Ugradnja port katetera	13
8. 1. Priprema bolesnice za zahvat ugradnje port katetera	13
8. 2. Postupak ugradnje port katetera	13
8. 3. Oporavak bolesnice nakon ugradnje port katetera	14
9. Mogući rizici tokom i nakon ugradnje port katetera	15
10. Značaj ugradnje port katetera kod onkoloških bolesnica	16
11. Uloga medicinske sestre kod uspostavljanja venskog puta i njega port katetera.....	17
11. 1. Postupak uvođenja igle.....	17
12. Zaključak	21
Literatura	22
PRILOZI.....	24
ZAHVALE	25
ŽIVOTOPIS	26

1. SAŽETAK

Ovaj rad naslova “Indikacije i značaj port katetera kod onkoloških bolesnica”, autora studentice diplomskog studija sestrinstva Mie Kos, sadržava najznačajnije općenite informacije o centralnom venskom port kateteru, o indikacijama za njegovo postavljanje, te o značaju koji ima na onkološke bolesnice. Medicinske sestre posebno su educirane za rukovođenje port kateterom. Opisane su definicije port katetera, sastav koji ga čini, postupak ugradnje kod onkološke bolesnice, pripreme za zahvat ugradnje, oporavak nakon postavljanja, te objašnjene su indikacije za samu ugradnju. Jedan od glavnih fokusa u radu je značaj ugradnje porta za kvalitetu života bolesnice oboljele od maligne bolesti, te također značaj u samom pristupu liječenja takve bolesnice. Nadalje opisani su i rizici koji mogu nastupiti prilikom ugradnje ili korištenja port katetera u svrhu liječenja. U radu se također objašnjava značaj posebno educirane medicinske sestre (velikim dijelom su to onkološke medicinske sestre), te njezine uloge u liječenju bolesnice sa ugrađenim port kateterom. Objašnjava se uspostavljanje venskog puta, administracija lijekova i drugih potrebnih tekućina, postupak njege katetera do edukacije same bolesnice o svakodnevnom životu sa port kateterom.

Ključne riječi korištene u radu su: kemoterapija, port kateter, onkologija, maligna bolest.

2. SUMMARY

Indications and importance of port catheters in oncology patients

This paper entitled "Indications and importance of port catheters in cancer patients", authored by Mia Kos, a graduate student of nursing, contains the most important general information about the central venous port catheter, indications for its placement, and its importance to cancer patients and nurses specially trained in port catheter management. Each section describes one part that comprehensively represents the port catheter. It is described from the very definition of the port catheter, the composition that makes it up, the installation procedure in an oncology patient, preparations for the installation procedure, recovery after installation, and the indications for the installation itself are explained. One of the main focuses in the paper is the importance of installing a port for the life expectancy of a patient with malignant disease, and also the importance in the approach to the treatment of such a patient. The risks that may occur when installing or using a port catheter for therapeutic purposes are also described. The paper also explains the importance of a specially trained nurse (mostly oncology nurses), and her role in a patient with an implanted port catheter. It is explained from the establishment of the venous route, the administration of drugs and other necessary fluids, the procedure of catheter care to the education of the patient about everyday life with a port catheter.

The keywords used in the paper are chemotherapy, port catheter, oncology, and malignant disease.

3. UVOD

Čovjekov krvožilni sustav sastoji se od krvi, krvnih žila i srca. Njegova najvažnija uloga je opskrbljivanje organizma kisikom i hranjivim tvarima. To je zatvoreni sustav u kojemu krv nikada ne izlazi iz srca i krvnih žila. U medicinskoj praksi, mnogo puta je neophodno uspostaviti pristup krvožilnom sustavu, najčešće zbog uzimanja uzoraka ili primjene razne terapije. Postavljanjem katetera u venu otvaramo venski put. Najčešće korišteni kateteri su plastične ili silikonske cjevčice kojima se može otvoriti centralni ili periferni venski put. Kod liječenja se više primjenjuje periferni venski pristup koji podrazumijeva postavljanje kanile u perifernu venu udaljenu od srca. Uobičajno se postavlja na ruci. Periferni venski put je brzo i jednostavno ali kratkotrajno rješenje, a izvode ga medicinske sestre. Zbog svoje kratkotrajnosti nije prikladno za dugotrajno liječenje bolesnica s malignom bolešću. Centralni venski kateteri su od iznimne važnosti za dugotrajno liječenje maligne bolesti. Postavljaju se u jednu od velikih vena na vratu ili prsištu, tako da se vrh katetera nalazi u desnoj pretkljetci srca. Pristup centralnoj veni nam omogućava često uzimanje uzoraka za laboratorijske pretrage, primjenu citostatika, antibiotika, krvnih pripravaka, infuzije i drugih lijekova. Navedeni postupci ostvaruju se bez ponovnog traumatiziranja bolesnice zbog mnogobrojnih venepunkcija. Razlikujemo nekoliko vrsta centralnih venskih katetera. Primarno ih dijelimo na dugotrajne i kratkotrajne. Centralni venski kateteri namijenjena za dugotrajnu uporabu se nadalje dijele na katetere koji se postavljaju putem periferne vene poput PICC katetera (engl. *peripherally inserted central catheter*), katetere koji mogu biti tunelirani ili netunelirani, te unutarnje, tj. implantirane katetere. Za onkološke bolesnice prikladniji je vanjski tunelirani i unutarnji implantirani centralni venski kateteri (1).

4. METODE

Za potrebe izrade ovog diplomskog rada korišteni su udžbenici iz područja onkologije, ginekološke onkologije, hematologije, te intervencijske radiologije. Korištena je i literatura dostupna iz bibliografske baze Medline (Medical Literature Analysis and Retrieval SystemOnline ili MEDLARS online) kroz mrežne stranice: PubMed, Scopus, CINAHL, EMBASE, WoS. Ključne riječi u bibliografskoj bazi podataka definirane su putem MeSH (Medical Subject Headings) tezaurusa na engleskom jeziku. Ključne riječi preko kojih je izvršeno pretraživanje bibliografskih baza podataka su: “Chemoteraphy” (“Kemoterapija”), “Port-a-Cath” (“Port kateter), “Cancer patients” (“Onkološki bolesnici”), “Gynecological tumors” (“Ginekološki tumori”), “Oncology” (“Onkologija”), “Nurse” (“Medicinska sestra”), “Catheters” (“Kateteri”), “IV catheter” (“ IV kateter”), “Hematology” (“Hematologija”), “CVK”, “PICC catheter” (“PICC kateter”), “BROVIAC catheter” (“BROVIAC kateter”), “Central venous catheters” (“Centralni venski kateteri”) . Rad opisuje literaturu, pregled vrste katetera koji se koriste u liječenju onkoloških bolesnica, indikacije, metode implantacije, te dobrobiti za bolesnicu.

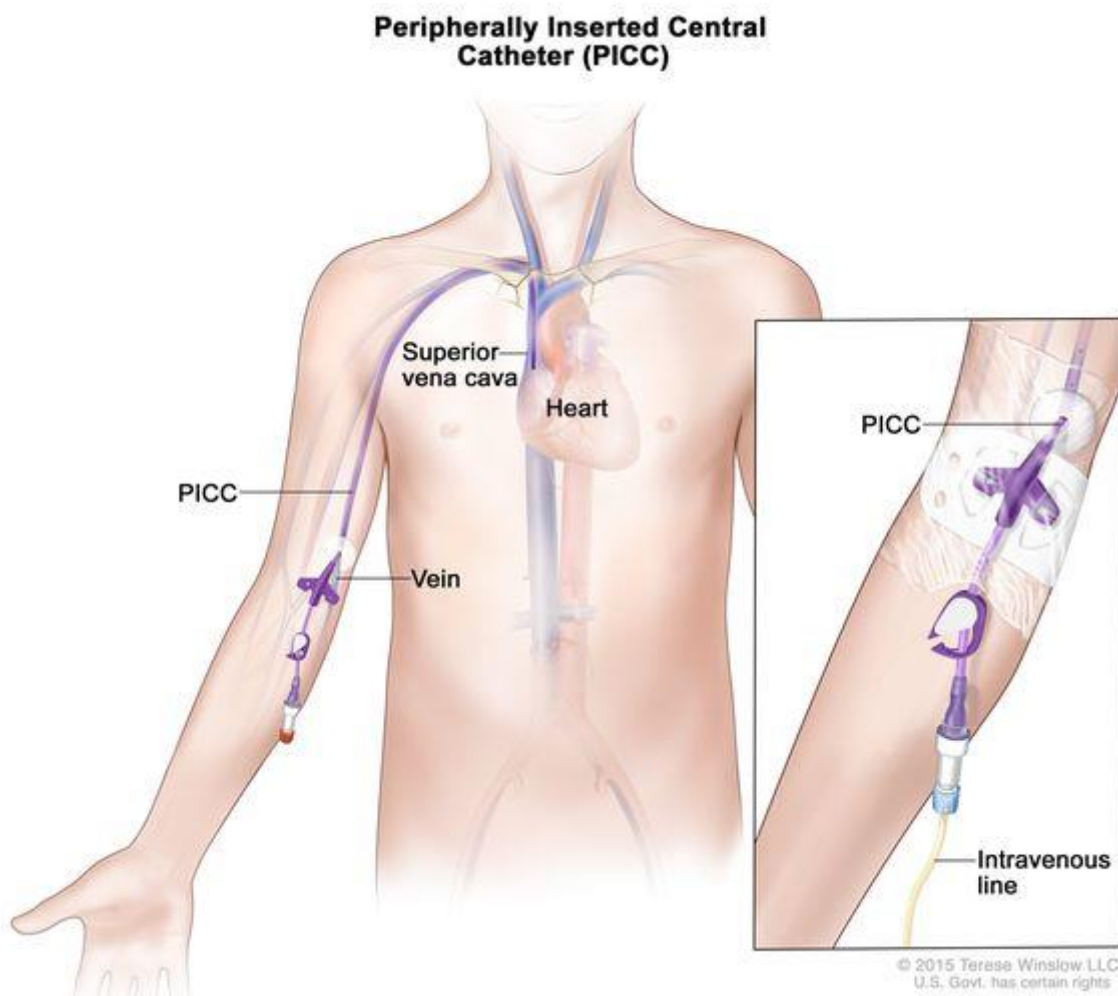
5. CENTRALNI VENSKI KATETERI (CVK)

“Od pedesetih godina prošlog stoljeća postavljanje centralnih venskih katetera (CVK) je postalo uobičajeni postupak kojim se omogućuje sigurna primjena intravenske terapije, hemodinamsko praćenje bolesnika te uzimanje uzoraka krvi posebno u bolesnika s neadekvatnim pristupom perifernim krvnim žilama.” (2). Kod bolesnika sa pristunom zloćudnom bolešću, ovisno protokolu liječenja i tipu neoplazme, nerijetko je indicirano produljeno liječenje višednevnom kemoterapijom, velike količine parenteralne hidracije, svakodnevno uzimanje krvi za laboratorijske pretrage i česta primjena trasfuzije. Da bi to bilo izvedivo uza što manje trauma i rizika za bolesnice, kod većine bolesnica indiciran je stabilan i trajni venski put, tj. postavljanje trajnog ili privremenog centralnog venskog katetera (CVK). Centralni venski kateter je tanka cjevčica koje se postavlja u veliku venu, tako da joj se vrh nalazi u desnoj pretkljetci srca, odnosno blizu ulaska u srce. Mjesto postavljanja je najčešće ruka, vrat ili prsni koš. Razlikujemo četiri vrste CVK-a: netunelirani (standarni CVK, najčešće uveden u unutarnju jugularnu venu ili venu subklaviju), tunelirani (Hickmanov kateter, Broviac kateter), implatirani kateter (Port kateter), te periferno uvedeni centralni venski kateter (PICC kateter). Prednosti i nedostatke ima svaka vrsta katetera, iz tog razloga izbor CVK-a ovisi o dobi bolesnice, vrsti bolesti, očekivanoj duljini liječenja, mogućnostima ustanove, te edukaciji zdravstvenog osoblja (3).

5. 1. PICC kateter

PICC kateter (engl. *peripherally-inserted central catheter*), je vrsta centralnog venskog katetera koji se uvodi u većini slučajeva kroz periferne vene nadlaktice (v. basilica, v. cephalica ili v. brachialis), te potključne i aksilarne vene. Istaknuta prednost PICC katetera ispred standarnih CVK-a jest mogućnost upotrebe tijekom nekoliko mjeseci u ambulantnim ili bolničkim uvjetima. Također njegovo postavljanje je osjetno jednostavnije, s manje komplikacija, pogotovo u odnosu na tunelirane ili implatirane katetere. PICC kateter se postavlja pod kontrolom UZV-a, u gore navedene najčešće vene nadlaktice, mora se jednom tjedno održavati tj. sterilno previti, te pratiti s fiziološkom otopinom uz konzerviranje s 1000 i.j. Heparina i 0,8 ml fiziološke otopine, primijeniti betadinski tupfer, promijeniti zaštitnu antibakterijsku podlogu, te zamijeniti zaštitnu valvulu. Uz propiranje jednom tjedno važno je da se jednom mjesečno obavi promjena naljepnice ili fiksatora. Potrebno je educirati bolesnicu da sama vodi brigu o kateteru, redovito dolazi na propiranja i previjanje, izbjegava

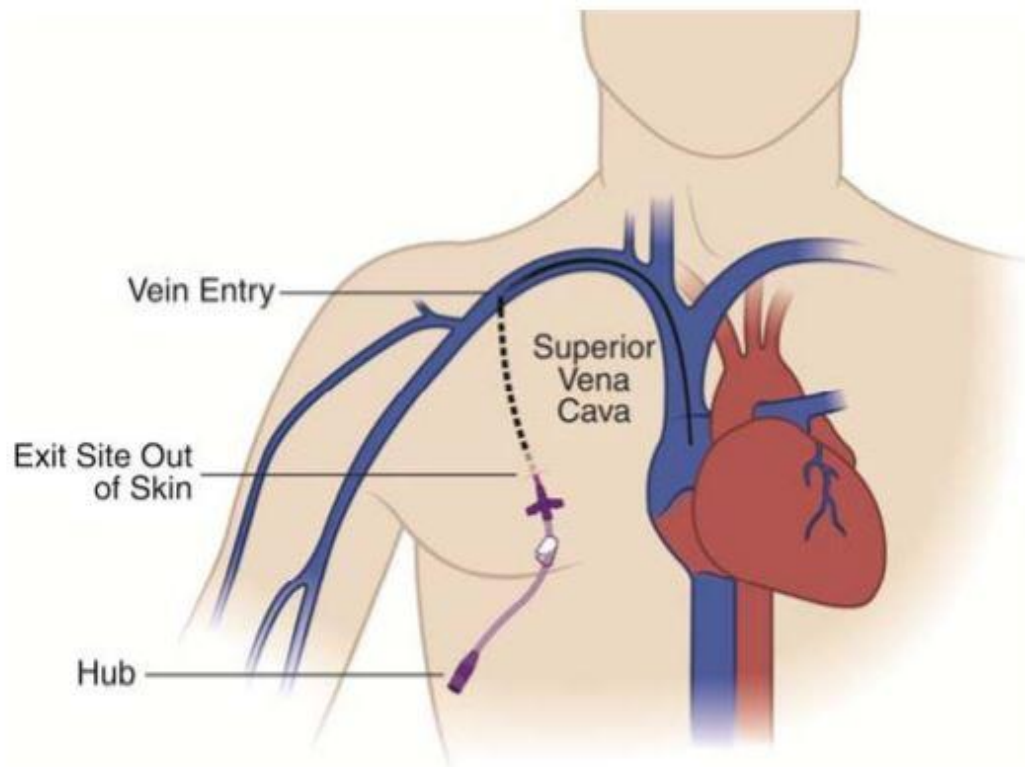
naprezanja i dizanja ruke u kojoj se nalazi kateter. Od mogućih komplikacija povezane su infekcije i veske tromboze, dok prilikom samog postavljanja može doći do krvarenja, embolije ili malpozicije. Ukoliko dođe do pojave simptoma poput povišene tjelesne temperature, boli, edema, crvenila, indicirano je hitno javljanje nadležnom liječniku. Od samog postavljanja PICC katetera do upotrebe, te njege vodi se službena medicinska evidencija praćenja PICC katetera (3).



Slika 1 - PICC kateter (Slika preuzeta s interneta, izvor: <https://www.cancer.gov/publications/dictionaries/cancer-terms/def/picc>)

5. 2. BROVIAC kateter

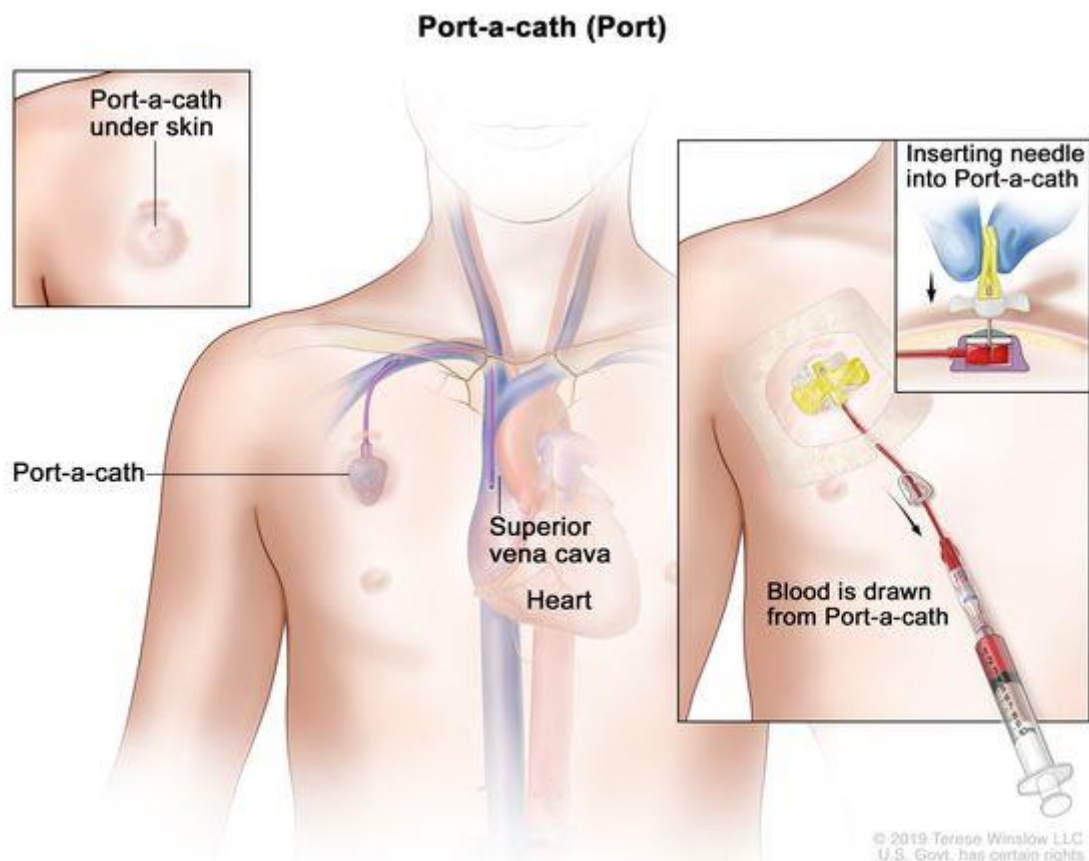
Broviac kateter jedan je od vanjskih tuneliranih centralnih venski katetera za dugotrajnu uporabu. Broviac kateter sačinjava se od duge mekane cjevčice napravljene od silikonskog materijala. Jedan njegov kraj nalazi se u velikoj veni dok je drugi kraj slobodan na prsištu (1). Kod njega razlikujemo tri dijela: vidljivi vanjski dio koji izlazi iz kože i slobodno pada tj. visi na prsima, drugi ne vidljivi tunelirani dio koji se proteže ispod kože, te ulazi u veliku venu pozicioniranu ispod ključne kosti, te treći dio koji se nalazi u krvožilnom sustavu, odnosno u velikoj krvnoj žili. Vrh samog katetra uvijek se nalazi u desnoj pretkljetci srca. Za razliku od PICC katetera, Broviac se postavlja na prsni koš bolesnice. Dio katetera koji se nalazi ispod kože služi za sprječavanje infekcija, tome doprinosi i mali nabor s vanjske strane samog katetera koji se nalazi jedan do dva centimetara unutar potkožnog kanala. Tijekom perioda od četiri do šest mjeseci od indiciranog postavljanja katetera okolno tkivo urasta u navedeni nabor, stvara prepreku za širenje bakterija, te također sudjeluje u stabilnosti samog katetera. Broviac na svom slobodnom odnosno vanjskom dijelu ima jedan do dva otvora koji služe za razne medicinske postupke. Slobodni kraj ne smije ostati otvoren jer u tom slučaju kroz njega u krvožilni sustav može doći do ulaska zraka što dovodi do zračne embolije. Zbog toga Broviac na svome slobodnome dijelu ima sigurnosnu kopču uz pomoć koje se zatvara. Prije korištenja katetera medicinsko osoblje postupa po načelima asepse i antiseptice. Ukoliko dođe do pojave simptoma poput crvenila, otoka na mjestu postavljenog katetera ili vlaženja indicirano je hitno javljanje nadležnom liječniku. Kao i kod PICC katetera, Broviac se uvodi najčešće u lokalnoj anesteziji pod kontrolom UZV-a, također se vodi službena medicinska evidencija praćenja katetera, te se isto tako propire fiziološkom otopinom i razrjeđenjem nekog od konzervansa. Previja se jednom na tjedan (1).



Slika 2 Broviac kateter (Slika preuzeta s internet, izvor: <https://lavascular.com/broviac-catheter-broviac-line/>)

6. CENTRALNI VENSKI PORT KATETER

Centralni venski port kateter ili skraćeno port kateter je mala medicinska naprava koja pruža direktni pristup centralnoj veni bolesnice. On omogućuje višekratnu i dugotrajnu primjenu lijekova, parenteralne prehrane, infuzijskih otopina, transfuzije, kemoterapije, imunoterapije, te služi i za vađenje laboratorijskih pretraga bez ponovnih punkcija perifernih vena (4). Ponavljane punkcije površinskih vena na rukama uzrokuju brojne probleme kao što su oštećenje, upala, bol i tromboza vena (5). Port kateter je smješten potpuno ispod kože bolesnice te omogućuje normalne životne aktivnosti poput kupanja, tuširanja, lagane tjelovježbe itd. Najčešće mjesto ugrađivanja port katetera je prsni koš, dok se rijeđe ugrađuje i u nadlakticu ruke ispod pazušne jame u pazušnu venu (v.brachialis) (6). Kod ugrađivanja porta u prsni koš bolesnice prvi izbor je desna jugularna vena, potom slijedi lijeva jugularna vena, te desna pa lijeva subklavikularna vena, rijetko femoralna vena (7).



Slika 3 PORT kateter (Slika preuzeta s interneta, izvor:

<https://www.cancer.gov/publications/dictionaries/cancer-terms/def/port-a-cath>)

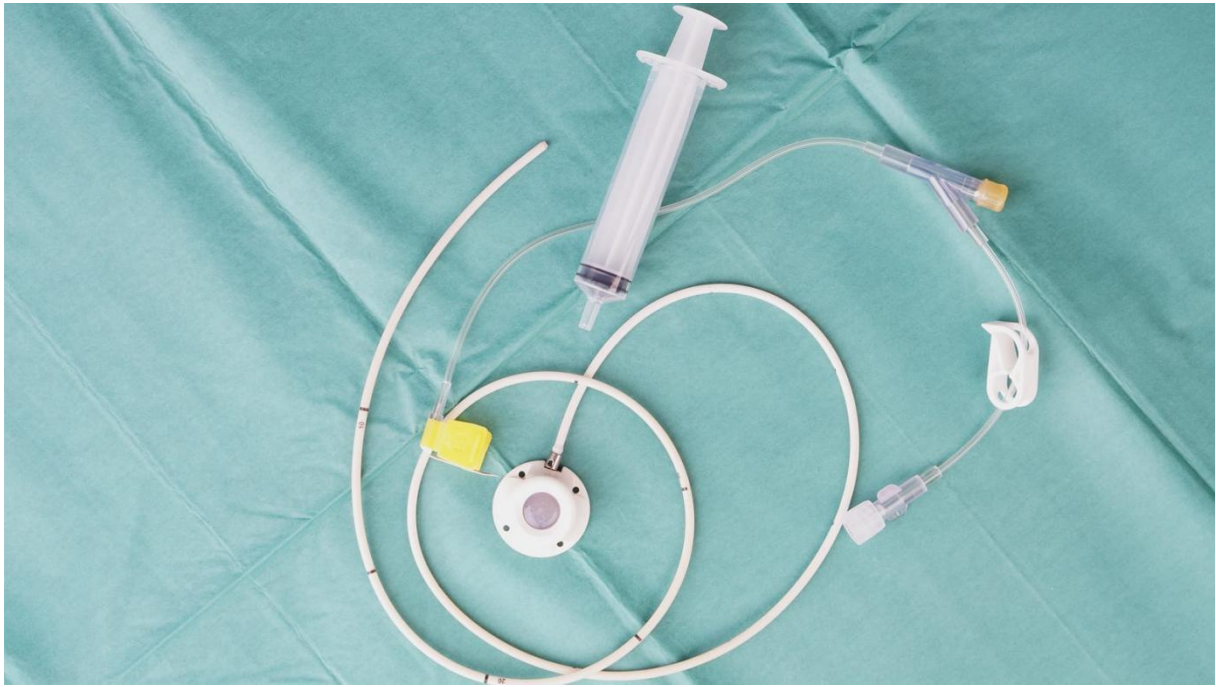6. 1. Sastav port katetera

Port kateter se sastoji od dva dijela, komore (porta) i cijevi (intravenoznog katetera). Komora port katetera je oblika kruga i najčešće je napravljena od kirurškog čelika ili titana i iznosi od 2,5cm do 4cm u promjeru komore (4). Površina ili membrana komore port katetera napravljena je od poliuretana ili posebne silikonske gume koja se nakon punkcije komore sama zatvara. Pričvršćena na komoru nalazi se fleksibilna cijev (kateter) koja se pozicionira u veliku venu koja se nalazi u blizini srca. Uzevši u obzir materijal od kojeg je načinjena komora, može se izvesti i do 2000 punkcija što iznosi oko 5 godina trajanja katetera. Portovi koji se ugrađuju u nadlakticu ruke obično su manjeg promjera, te podnose i manje punkcija (oko 1000) (8).

Postoje jednokomorni i dvokomorni portovi. Dvokomorni port kateteri omogućavaju istovremenu primjenu različitih vrsta terapije ali se rijetko ugrađuju.

Port kateteri se punktiraju posebnim iglama specifično napravljenim za to. Iгла je savinuta pod kutem od 90°, te ima posebno oblikovan vrh, takve igle nazivamo Gripper ili Hubber igle. Igle se mijenjaju ovisno o proizvođaču porta, te vrsti porta (9). Nakon ugradnje samog porta, bolesnica dobiva identifikacijsku karticu o port kateteru na kojemu su navedeni svi podatci o proizvođaču, te i o izboru igle (10).

Kod onkoloških bolesnica ukoliko je to moguće ugrađuje se poseban port kateter koji podnosi veću primjenu tlaka, te primjenu kontrastnih sredstava za dijagnostičke svrhe poput snimanja CT-a ili MR. To su npr. : PowerPort, B.Braun Celesite Saftey, SmartPort (11).



Slika 4 Sastav port katetera (Slika preuzeta s interneta, izvor: <https://rethinkbreastcancer.com/5-things-you-need-to-know-about-ports/>)

7. INDIKACIJE ZA POSTAVLJANJE PORT KATETERA KOD ONKOLOŠKIH BOLESNICA

Efektivni i pouzdani venski pristup je jedan od temeljnih stvari moderne medicinske terapije u onkologiji. Liječenje bolesnica oboljelih od malignih bolesti zahtjeva stabilan i pouzdan venski pristup koji se koristi za širok spektar osnovnih bolesti uključujući primjenu kemoterapije, transfuzije, antibiotika, te nadoknadu tekućine putem primjene infuzijskih otopina. Periferno ugrađeni centralni venski kateteri poput port katetera pružaju pouzdan i siguran intavenozni pristup za stanja u onkologiji (12).

Neke od indikacija za ugradnju port katetera:

1. Dužina trajanja potrebe za liječenjem onkološke bolesti
2. Tip liječenja onkološke bolesti
3. Narkomania
4. Tripanofobija
5. Hematofobija
6. Mnogobrojne bezuspješne venepunkcije
7. Primjena terapije u kućnim uvjetima
8. Primjena kontinuirane parenteralne prehrane
9. Primjena kontinuirane nadoknade tekućinama
10. Plazmafereza
11. Česta vađenja krvi za laboratorijske pretrage
12. Ekstravazacija u okolno tkivo (13)

8. UGRADNJA PORT KATETERA

8. 1. Priprema bolesnice za zahvat ugradnje port katetera

Prvenstveno bolesnicu je potrebno pripremiti za planirani zahvat, uputiti ju u kompletan postupak, te joj omogućiti postavljanje pitanja. Provjeriti alergije na lijekove, te alergije na jodno kontrastno sredstvo (jodno kontrastno sredstvo nije neophodno za ugradnju port katetera). Bolesnica potpisuje informirani pristanak za zahvat, te dobiva pismene i usmene upute kojih se mora pridržavati prije pa tako i nakon same ugradnje. Protokol upisivanja bolesnice u bolnicu ovisi o mjestu stanovanja. Ako je stanovanje u gradu gdje se nalazi i bolnica u kojoj se ugrađuje port kateter, onda je potrebna D2 uputnica primarnog ginekologa za upis u dnevnu bolnicu, interna uputnica od strane njenog onkologa koja upućuje na ugradnju port katetera, svježi nalazi koagulograma, KKS-a, te nalazi biokemije (ne stariji od 3 dana), a ako je bolesnica van mjesta stanovanja gdje se ugrađuje port kateter, potrebna joj je B2 uputnica primarnog ginekologa za bolničko liječenje, te se bolesnica hospitalizira. Bolesnica na dan zahvata mora biti natašte, te ako u svojoj redovnoj terapiji uzima nešto od antikoagulansa (Martefarin, Aspirin, Heparin) potrebno je u dogovoru sa svojim liječnikom vidjeti da li se mogu lijekovi prekinuti piti tri dana prije ugradnje, te nastaviti dan nakon ugradnje port katetra (14,15). Kontraindikacije za ugradnju port katetera su:

1. Alergije na materijal od kojeg je napravljen port kateter
2. Akutna lokalna ili sistemska infekcija
3. Prethodno zračenje područja predviđenog za ugradnju port katetera
4. KOPB
5. Tromboza
6. Provedeni vaskularni zahvat na području predviđenom za ugradnju
7. Lokalni faktori poput tjelesne građe i debljine tkiva koji ne osiguravaju stabilnu ugradnju ili pristup port kateteru (16)

8. 2. Postupak ugradnje port katetera

Postupak ugradnje port katetra izvodi se pod lokalnom anestezijom, rijetko u općoj anesteziji gdje je bolesnica pri svijesti tokom cijelog postupka ugradnje. Liječnik radiolog izvodi postupak pod kontrolom ultrazvuka i rendgenskog uređaja, te cijeli zahvat traje oko sat vremena. Ugradnja se može izvesti u području gornjeg dijela prsnog koša (ispod ključne

kosti), te u području donjeg dijela vrata. Nakon ultrazvučnog pregleda izabranog područja, koža se dezinficira. Lokalni anestetik se aplicira pod kožu, te se izvodi rez od nekoliko milimetara na koži, te se iglom ulazi u izabranu venu pod kontrolom ultrazvuka. Nakon postavljanja igle u veni, kroz iglu se uvede žica vodilja, igla se izvadi te se uvodi se dilatator kroz koji će se postaviti venski kateter. Dodatno se anestezira područje ispod ključne kosti, te se napravi rez duljine dva do četiri centimetara kroz koji se prstima formira džep za komoru port sistema. Venski kateter se spoji na instrument za tuneliranje te se probije tunel od mjesta gdje je napravljena incizija za džep do mjesta postavljenog dilatatora. Kroz dilatator se uvede kateter koji prolazi do donje šuplje vene. Kada je venski kateter pozicioniran, s druge strane instrument za tuneliranje se ukloni te se kateter spoji na komoru koja se prije umetanja u podkožni džep provjerava s 10 mililitarskom špricom unaprijed punjenom fiziološkom otopinom se te traži povrat krvi. Nakon provjere povrata krvi, komora se postavlja u potkožni džep. Prije zatvaranja kože potkožnim samorazgradivim šavovima, položaj i pohodnost port katetera se još jednom provjeri putem primjene vodotopivog kontrastnog sredstava koje sadržava jod, a sve to se izvodi pod kontrolom rendgenskog uređaja. Nakon postavljanja šavova, preko reza postave se samoljepljive sterilne trake, te sterilna gaza. S obzirom da port sistem može ostati trajno ili privremeno pod kožom, ako se radi o privremenom korištenju, port sistem se vadi sličnim zahvatom poput ugradnje u lokalnoj anesteziji (7,17).

8. 3. Oporavak bolesnice nakon ugradnje port katetera

Bolesnica nakon zahvata ugradnje port katetera ostaje dva sata na promatranju, dobiva upute za oporavak nakon zahvata, upute za njegu port katetera, te se otpušta kući. Poslije ugradnje je potrebno izbjegavati podizanje tereta ili veći fizički napor tri dana, savjetuje se s obzirom s koje strane je ugrađen port da se ta ruka ne podiže iznad glave zbog mogućeg pomicanja svježeg ugrađenog porta ili pucanja postavljenjih potkožnih šavova. Ukoliko je bolesnica na antikoagulantnoj terapiji (poput Aspirina, Martefarina, Heparina, te čak i ibuprofena) nije preporučljivo uzimati te lijekove također naredna tri dana. Vjerojatna je pojava hematoma na mjestu ugradnje porta, te na mjestu venepunkcije i pojava otoka te boli. Zavojni materijal se može ukloniti nakon 48 sati od ugradnje, dok se sterilne samoljepljive trake uklanjaju 5-7 dana nakon, poželjno od strane posebno educirane medicinske sestre. Tuširanje je moguće također nakon 48 sati, međutim kupanje tek nakon 7-10 dana, odnosno nakon zacjeljivanja rane (17). Nadalje potkožni šavovi se samorazgrađuju oko 10 dana nakon samog postavljanja. Kod onkoloških bolesnica se kemoterapija može primjeniti već prvi postoperativni dan.

9. MOGUĆI RIZICI TOKOM I NAKON UGRADNJE PORT KATETERA

Komplikacije vezane u port sistem se mogu pojaviti tokom ili nakon ugradnje samog katetra.

Neke od mogućih komplikacija su:

- Pneumotoraks, hematoraks, hidrotoraks
- Tromboembolija, zračna embolija
- Tromboza vene
- Krvarenje
- Začepljenje katetera
- Alergijska reakcija
- Pomak komore ispod kože
- Promjena položaja vrha katetera
- Aritmija, ednokarditis
- Embolija kateterom ili dijelovima sustava za uvođenje (17)

Rizici su uobičajni za kirurški zahvat, postoperativni postupak ili lokalnu anesteziju.

Prilikom pregleda postavljenog port katetera s jodnim kontrastnim sredstvom, tijekom 24 sata od primjene može se javiti idiosinkrazija ili alergijska reakcija koja se manifestira u obliku svrbeža, kožnih osipa, otežanog disanja i mučnine. Izuzetno rijetko je primjećeno da nastupaju ozbiljne životno ugrožavajuće alergijske reakcije poput anafilatičkog šoka nakon primjene kontrastnog sredstva .

Komplikacije koje zahtijevaju hitnu intervenciju nakon ugradnje port sustava su:

- Jače krvarenje
- Bol u prsima
- Poremećaj rada srca
- Povišena tjelesna temperatura
- Smetnje disanja
- Promjena svijesti (17)

10. ZNAČAJ UGRADNJE PORT KATETERA KOD ONKOLOŠKIH BOLESNICA

Centralni venski kateter, u ovome slučaju port kateter omogućuju olakšani pristup liječenju onkoloških bolesnica. Postavljanjem port katetra oslobađamo bolesnice traume i boli, te nam omogućuje bezbolnu i lašku primjenu terapije. Njihova ugradnja postala je uobičajni postupak kod liječenja malignih bolesti. (18). Sami benefit ugradnje je smanjeni broj venepunkcija, primjena terapije duže od 24 sata (postavljena igla može stajati do 7 dana), u slučaju dvokomornog port katetera, može se primjeniti istodobno dva lijeka, vađenje krvnih pretraga na bezbolan način, te primjena kemoterapije i parenteralne prehrane. Kod umirućeg pacijenta ili u hitnim stanjima, imamo lako i brzo dostupan venski put (13). Jako važno za istaknuti da port kateter bolesnicama pruža pozitivan psihički faktor u borbi s malignom bolešću, zbog svoje lake dostupnosti, uspostavljanja venkog puta i vađenja laboratorijskih pretraga, do toga da je svakodnevica bolesnice ne ometana ugradnjom port katetera. Još jedan od pozitivnih značaja port katetera je što ne mijenja body image bolesnice, nije upečatljiv, te se lako pokrije i sakrije odjećom.

11. ULOGA MEDICINSKE SESTRE KOD USPOSTAVLJANJA VENSKOG PUTA I NJEGA PORT KATETERA

Medicinske sestre u suradnji s liječnicima kod bolesnica oboljelih od malignih bolesti sudjeluju u odlučivanju postavljanja port katetera. Prije same ugradnje, medicinska sestra pruža informacije oko potrebe ugrađivanja port katetera. Nakon ugradnje, bolesnica dobiva identifikacijsku iskaznicu port katetera koju mora u bilo kojem trenutku imati uza sebe, ona sadrži lot broj port katetera, ime i prezime bolesnice, ime i prezime liječnika koji je ugradio port, datum ugradnje i mjesto u kojem je ugrađen. Uz iskaznicu bolesnica dobiva nalaz intervencijskog radiologa o provedenom zahvatu. Medicinska sestra otvara listu praćenja koja sačinjava:

1. Datum ugradnje
2. Praćenje boli, otoka, crvenila, prohodnosti katetera
3. Prisutnost povrata krvi, postavljeni šavovi
4. Korištenje konzervansa
5. Potpis medicinske sestre (10)

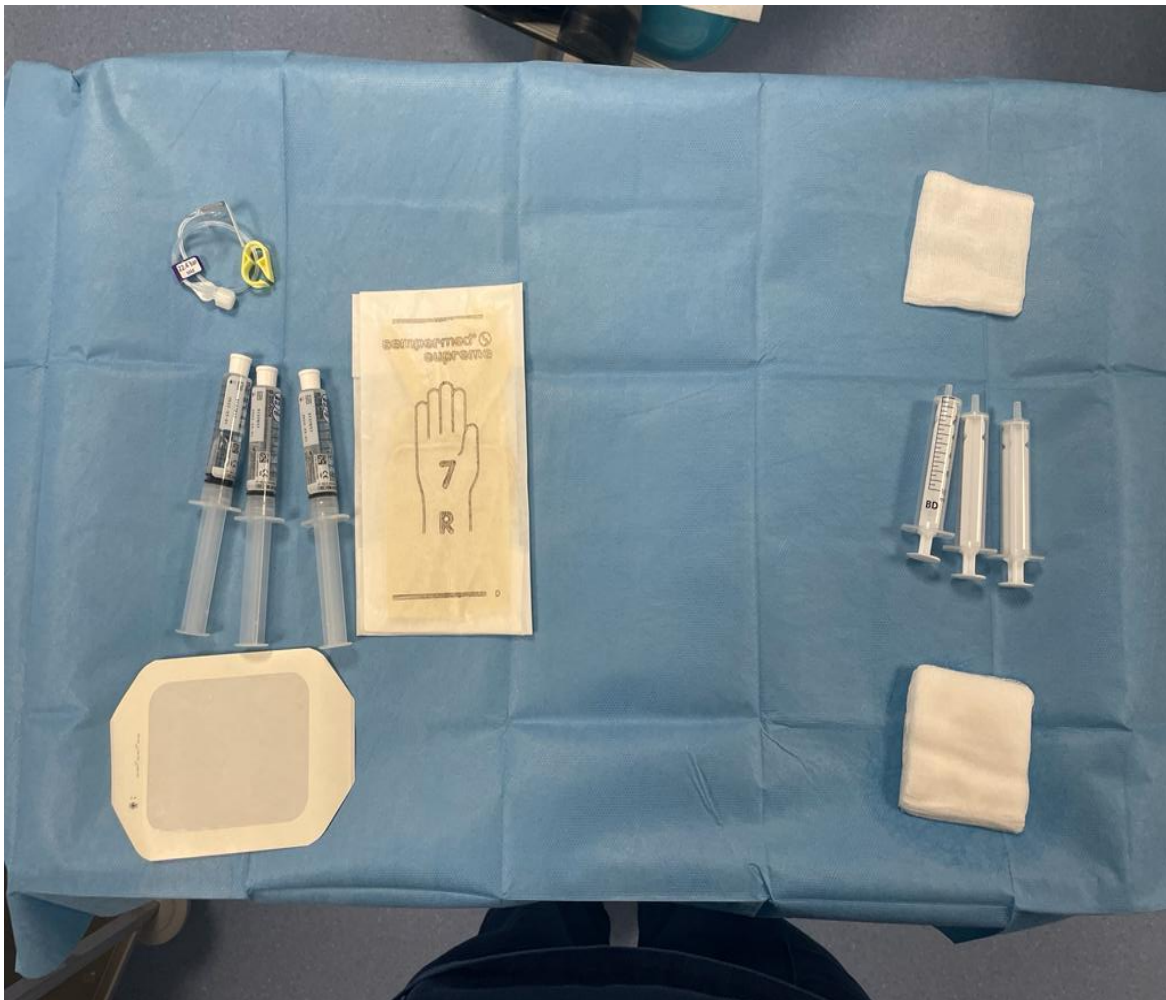
11. 1. Postupak uvođenja igle

Uvođenje igle odrađuje se u sterilnim uvjetima. Potrebne su dvije medicinske sestre (jedna sterilna, druga nesterilna). Prvo je potrebno provesti načela asepse i antiseptičke, te temeljito oprati ruke. Nesterilna medicinska sestra dezinficira kožu oko komore porta, te samo mjesto uboda. Sterilna medicinska sestra oblači sterilne rukavice te priprema potreban pribor za uvođenje igle.

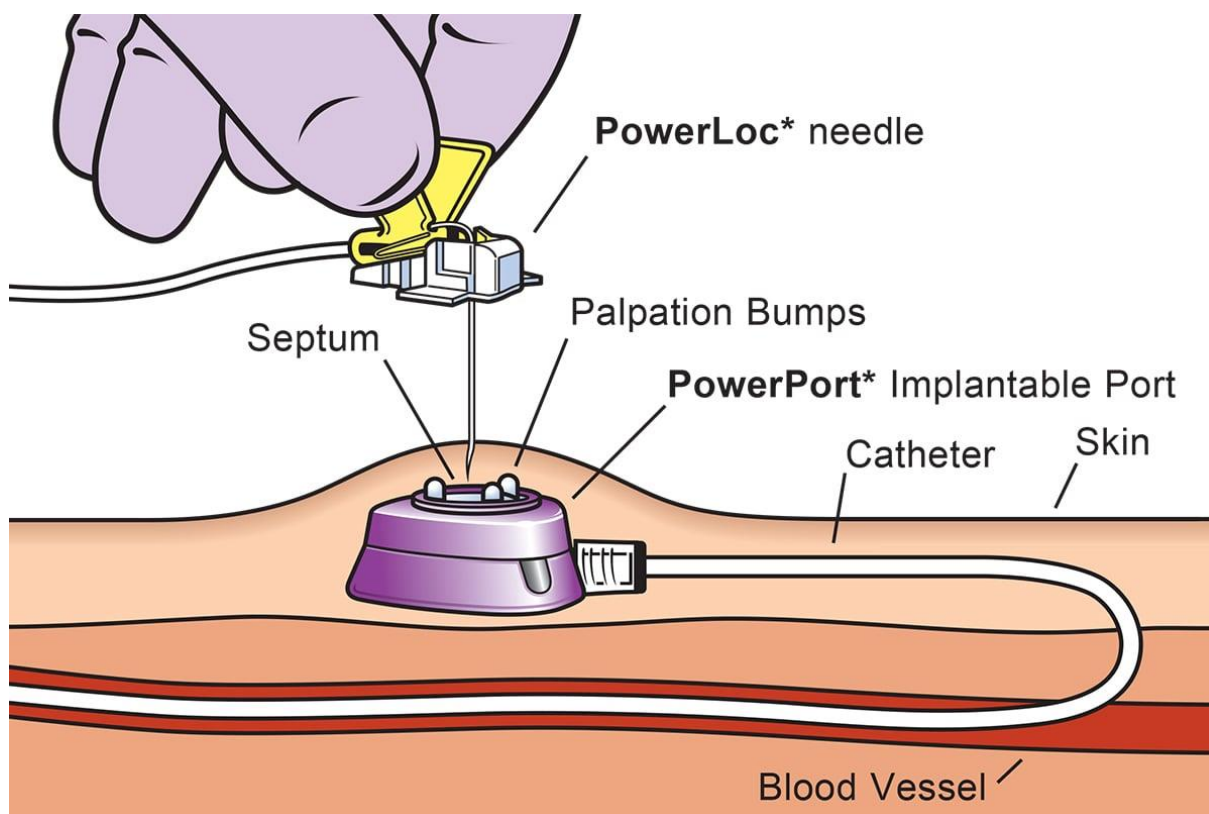
Pribor sadrži:

1. Sterilnu igla za port
2. Sterilni tupfer
3. Sterilne prazne šprice od 10 ml
4. Sterilno punjene fiziološkom otopinom šprice od 10 ml
5. Sterilna prozirnica za fiksiranje igle
6. Po potrebi sterilni dvokraki nastavak

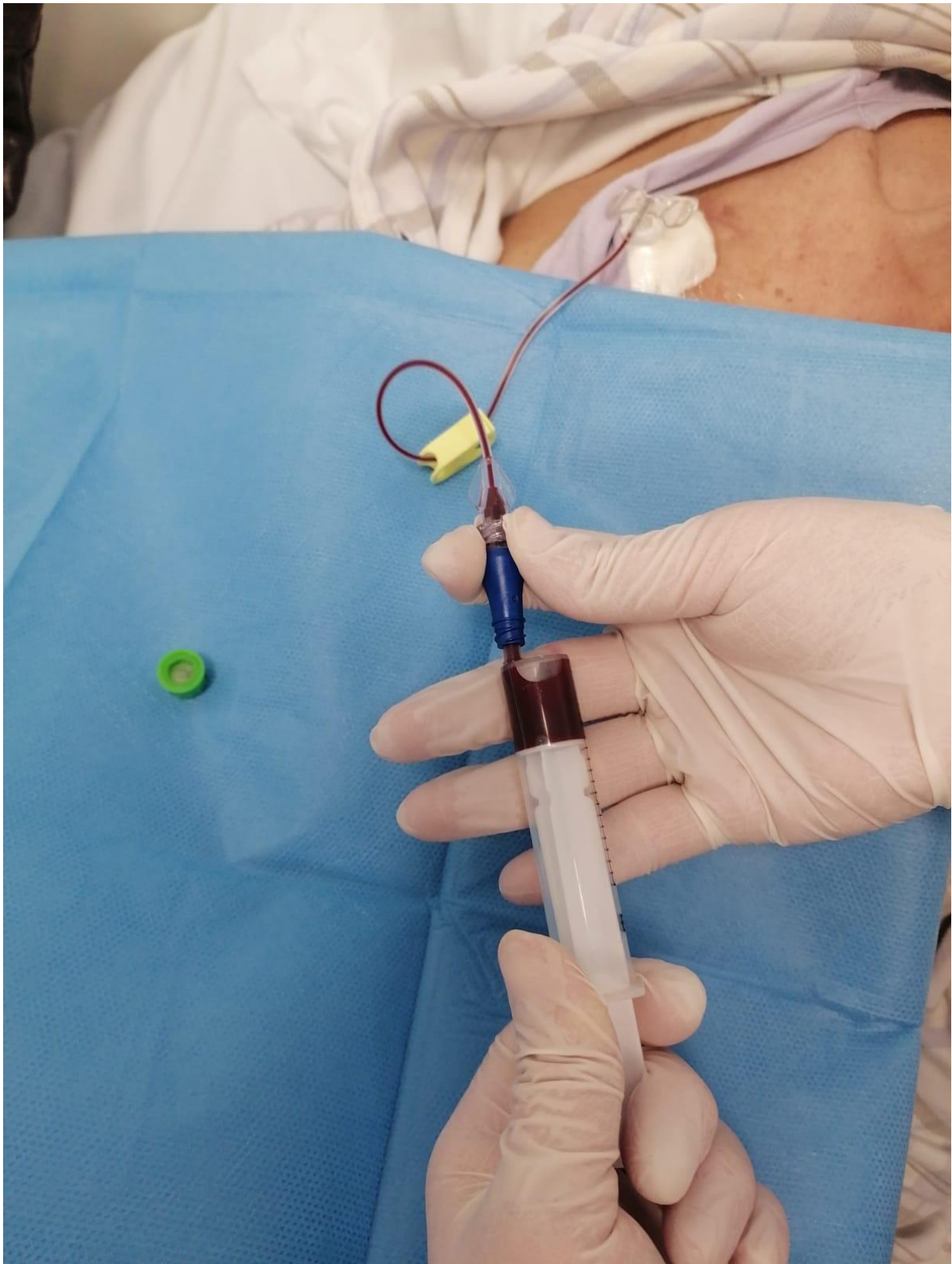
Nakon što je koža dezinficirana, igla se uvodi pod kutom od 90 stupnjeva gledajući u odnosu na kožu, tj. komoru katetera, igla se uvodi sve do dna komore. Zatim se špricom spojenom na iglu traži povrat krvi kako bi se ustanovilo da li je igla pravilno postavljena, da li je kateter pravilno pozicioniran, te da se povuče heparinska otopina ako je port već korišten. Izvlačimo minimalno ako je moguće 8-10 ml povrata krvi, nakon toga se ispere fiziološkom otopinom, te je port kateter spreman za upotrebu. Nakon završetka primjene terapije na kateter, on se ispere fiziološkom otopinom, te se propere sa Heparinom ili drugom antikoagulantnom otopinom za centralne venske katetere. Heparin ili druga antikoagulantna otopina sprječava nastanak ugruška, odnosno začepljenja katetra. Nakon provedenog postupka, izvadi se igla isto pod kutom od 90 stupnjeva, te se ubodno mjesto prekrije sterilnom gazom radi eventualnog malog krvarenja. (19).



Slika 5 Pripremljeni pribor sterilno otvoren za uvođenje igle u port kateter (Izvor: autorska slika)



Slika 6 Prikaz postupka uvođenja igle u komoru port katetera (Slika preuzeta s interneta, izvor: <https://www.hagleyvascular.com.au/services/vascular-access/portacath-insertion>)



Slika 7 Povrat krvi dobiven na port kateter - prikaz uloge medicinske sestre (Izvor: autorska slika)

12. ZAKLJUČAK

Područje medicine napreduje iz dana u dan, sukladno tome i liječenje malignih bolesti. U današnje vrijeme maligna bolest se počela smatrati kao oblik kronične bolesti, a ne smrtonosne ne izlječive bolesti. Uzevši u obzir sami proces liječenja maligne bolesti, centralni venski kateteri su od iznimne važnosti za bolesnice kojima je potrebno dugotrajno liječenje. Kod liječenja onkoloških bolesnica pokušavamo liječenje omogućiti na najlakši i najbezbolniji način. S obzirom da liječenje u većini slučajeva zahtijeva primjenu različitih intravenoznih tekućina u većini slučajeva dolazi do traume bolesnica uzrokovane mnogobrojnim venepunkcijama. Kako bi se olakšao pristup krvožilnom sustavu bolesnice, sami posao zdravstvenim djelatnicima kod uspostavljanja venskog puta, te olakšala trauma psihička i fizička od mnogobrojnih venepunkcija, postavljamo centralni venski port kateter. Port kateter je jedna od novijih pristupa u liječenju maligne bolesti. On je dugotrajan, implantiran pod kožu. Omogućava normalan život, ne narušava body image bolesnice, te omogućava brzi i jednostavan intravenozni pristup za administraciju lijekova, te ostalih potrebnih suplemenata.

LITERATURA

1. Roganović J., Ković I., Centralni Venski Kateteri vodič za roditelje. PloS One [Internet]. Klinički bolnički centar Rijeka, Zavod za dječje bolesti, Odjel za hematologiju i onkologiju [Pristupljeno 13.01.2022.]. Dostupno na: <http://www.palijativna-skrb.hr/down/centralni-kateter.pdf>
2. Premužić V, Tomašević B, Eržen G, Makar K, Gavranić BB, Francetić I, i sur. Primjena trajnih i privremenih centralnih venskih katetera za hemodijalizu. Acta Med Croatica 2014; 68;167-174.
3. Mitrović Z, Komljenović I, Jakšić O, Prka Ž, Crnek ŠS, Stojšavljević AR, i sur. Upotreba periferno uvedenoga centralnog venskog katetera (PICC) u bolesnika sa zloćudnim hematološkim bolestima - prikaz vlastitih iskustava. Liječ Vjesn 2014;136;136-140.
4. British Porphyria Association. Factsheet. Protacaths. [Internet] Durham; 2016 [Pristupljeno: 24.02.2022.]. Dostupno na: <http://www.porphyrria.org.uk/wp-content/uploads/2017/01/Factsheet-Portacaths-Issued-Feb-2016.pdf>
5. Cancer Research UK. Portacaths. [Interent] Cancer Research UK; 2020 [Pristupljeno 22.12.2021.] Dostupno na: <https://www.cancerresearchuk.org/about-cancer/cancer-in-general/treatment/chemotherapy/how-you-have/into-your-vein/portacath>
6. Kent Vascular Access. Arm Port Insertion. Patient Information Leaflet. [Internet] United Kingdom, KIMS Hospital; 2018 [Pristupljeno: 24.02.2022.]. Dostupno na: <https://www.kentvascularaccess.co.uk/wp-content/uploads/2018/08/arm-port-insertion-patient-information-leaflet-aug2018.pdf>
7. Ahmed M M Gomaa. Research Article: Use of Port-a-Cath in Cancer Patients: A Single Surgeon Experience. International Journal of Current Research. Jan 2020;12;pp9519-9523.doi:https://doi.org/10.24941/ijert.37606.01.2020
8. Smy Holland. Port-a-Cath Fact Sheet [Internet]. National MPS Society. 2006/2014 [Pristupljeno 01.03.2022]. Dostupno na: <https://mpssociety.org/wp-content/uploads/2017/04/Port-a-Cath-Fact-Sheet-10-2014.pdf>
9. Brittany Hamstra. Port-a-Cath 101: How To Access The Port. Nurse.org. PloS One [Internet].2018 Mar 12 [Pristupljeno 28.01.2022] Dostupno na: <https://nurse.org/articles/what-is-a-port-a-cath/>
10. Smiths Medical. Patient Information : Port-a-Cath (Implantable Venous Access Systems. [Internet] Amitha Medical [Pristupljeno: 13.01.2012.]. Dostupno na: https://www.smiths-medical.com/~media/M/Smiths-medical_com/Files/VA192009EN-042012_LR.pdf
11. Cardiovascular and Interventional Radiological Society of Europe. CIRSE infromacije za pacijente [Internet] 2021. Cardiovascular and Interventional Radiological Society of Europe; 2021 [Pristupljeno 15.01.2022.]. Dostupno na: https://www.cirse.org/wp-content/uploads/2021/07/cirse_PIB_2021_venous_ports_HR.pdf

12. Madabhavi I, Patel A, Sarkar M, Anand A, Panchal H, Parikh S. A Study of Use of “PORT” Catheter in Patients with Cancer: A Single-Center Experience. *Clinical Medicine Insights: Oncology*. 2017; 1-6; doi:10.1177/1179554917691031
13. American Society of Clinical Oncology. Cancer.Net. Catheters and Ports in Cancer Treatment. [Internet] American Society of Clinical Oncology; 2005-2022 [Pristupljeno 13.01.2022.]. Dostupno na: <https://www.cancer.net/navigating-cancer-care/how-cancer-treated/chemotherapy/catheters-and-ports-cancer-treatment>
14. Guy's and St Thomas' NHS Foundation Trust. Having a Port-a-Cath insertion in the interventional radiology department. Sussex: Guy's and St Thomas' NHS Foundation Trust; 2020 [Pristupljeno: 12.02.2022.]. Dostupno na: <https://www.esht.nhs.uk/wp-content/uploads/2020/05/0798.pdf>
15. Toronto General. What to Expect When Getting an Implanted Port: Informations for Patients and Family. [Internet] Toronto; Toronto General; 2020 [Pristupljeno: 14.02.2022.]. Dostupno na: https://www.uhn.ca/PatientsFamilies/Health_Information/Health_Topics/Documents/What_to_Expect_When_Getting_Port-a-Cath.pdf
16. Yartsev A. Indications, Contraindications and Complications of CVC insertion. *PloS One* [Internet]. 2015 Jul 13 [Pristupljeno: 14.02.2022.] Dostupno na: <https://derangedphysiology.com/main/required-reading/equipment-and-procedures/Chapter%202.1.4/indications-contraindications-and-complications-cvc-insertion>
17. KBC Zagreb, Klinički zavod za dijagnostičku i intervencijsku radiologiju. Obavijest pacijenta o dijagnostičko odnosno terapijskom postupku: Predmet: Postavljanje port sustava. Zagreb: KBC Zagreb.
18. Žganjer M, Čizmić, Butković D, Matolić M, Ilić KM, Stepan J. Central Venous Catheters for Chemotherapy of Solid Tumors - Our Results in the Last 5 Years. *Coll. Antrapol*. 2008; 32 (3): 767-770
19. Rauche znanstveni magazin. Zdravstvena njega centralnog venskog katetera. [Internet] Rauche znanstveni magazin. 2015; ISSN 2303-6907 [Pristupljeno: 15.02.2022.]. Dostupno na: <https://www.rauche.net/izdanja/broj-2-3/zdravstvena-njega-centralnog-venskog-katetera/#more-390>

PRILOZI

POPIS SLIKA

Slika 1 - PICC kateter (Slika preuzeta s interneta, izvor: https://www.cancer.gov/publications/dictionaries/cancer-terms/def/picc)	6
Slika 2 Broviac kateter (Slika preuzeta s internet, izvor: https://lavascular.com/broviac-catheter-broviac-line/)	8
Slika 3 PORT kateter (Slika preuzeta s interneta, izvor:.....	9
Slika 4 Sastav port katetera (Slika preuzeta s interneta, izvor: https://rethinkbreastcancer.com/5-things-you-need-to-know-about-ports/)	11
Slika 5 Pripremljeni pribor sterilno otvoren za uvođenje igle u port kateter (Izvor: autorska slika)	18
Slika 6 Prikaz postupka uvođenja igle u komoru port katetera (Slika preuzeta s interneta, izvor: https://www.hagleyvascular.com.au/services/vascular-access/portacath-insertion).....	19
Slika 7 Povrat krvi dobiven na port kateter - prikaz uloge medicinske sestre (Izvor: autorska slika)	20

ZAHVALE

U svoje ime zahvaljujem se KBC-u Zagreb, klinici za ženske bolesti i porode, Zavodu za ginekološku onkologiju na mogućnosti da ovaj rad bude ostvaren. Zahvaljujem se mentoru, doc.dr.sc. Goranu Vujiću, te članovima stručnog povjerenstva prof.dr.sc.Vesni Elvedi-Gašparović i doc.dr.sc. Jošku Lešinu na stručnoj pomoći prilikom izrade ovog rada, te se zahvaljujem svima svojim bližnjima na bezuvjetnoj ljubavi, motivaciji i podršci.

ŽIVOTOPIS

Mia Kos, rođena 23.09.1996 godine u Zagrebu. Nakon završenog osnovnoškolskog obrazovanja, upisuje Školu za primalje, Vinogradska u Zagrebu. 2015. godine upisuje Medicinski fakultet u Osijeku, Sveučilište Josip Juraj Strossmayer u Osijeku, preddiplomski sveučilišni studij sestrinstva. Nakon završenog sveučilišnog preddiplomskog studija sestrinstva, 2019. godine upisuje Medicinski fakultet u Zagrebu, Sveučilište u Zagrebu, diplomski sveučilišni studij sestrinstva.

Od 2019. godine zaposlena na KBC-u Zagreb, Klinici za ženske bolesti i porode, Zavod za ginekološku onkologiju, Odjel za kemoterapiju i radioterapiju kao prvostupnica sestrinstva. Član Hrvatske komore medicinskih sestara, član Hrvatskog strukovnog sindikata medicinskih sestara - medicinskih tehničara, član Hrvatskog društva medicinskih sestara - tehničara i primalja, te član Hrvatskog društva onkoloških medicinskih sestara i tehničara.