

Specifičnosti zbrinjavanja i njege bolesnika s vanjskom drenažom moždanih klijetki

Ćirić, Nives

Master's thesis / Diplomski rad

2022

Degree Grantor / Ustanova koja je dodijelila akademski / stručni stupanj: **University of Zagreb, School of Medicine / Sveučilište u Zagrebu, Medicinski fakultet**

Permanent link / Trajna poveznica: <https://um.nsk.hr/um:nbn:hr:105:672773>

Rights / Prava: [In copyright](#) / [Zaštićeno autorskim pravom.](#)

Download date / Datum preuzimanja: **2024-09-08**



Repository / Repozitorij:

[Dr Med - University of Zagreb School of Medicine Digital Repository](#)



**SVEUČILIŠTE U ZAGREBU
MEDICINSKI FAKULTET
SVEUČILIŠNI DIPLOMSKI STUDIJ SESTRINSTVA**

Nives Ćirić

**Specifičnosti zbrinjavanja i njege
bolesnika s vanjskom drenažom
moždanih klijetki**

DIPLOMSKI RAD



Zagreb, 2022

**SVEUČILIŠTE U ZAGREBU
MEDICINSKI FAKULTET
SVEUČILIŠNI DIPLOMSKI STUDIJ SESTRINSTVA**

Nives Ćirić

**Specifičnosti zbrinjavanja i njege
bolesnika s vanjskom drenažom
moždanih klijetki**

DIPLOMSKI RAD



Zagreb, 2022

Ovaj diplomski rad izrađen je na Klinici za neurologiju, Referentnom centru Ministarstva zdravstva RH za intenzivnu neurologiju i endovaskularno liječenje moždanog udara i krvožilnih malformacija središnjeg živčanog sustava, Kliničkog bolničkog centra Zagreb, pod vodstvom prof. dr. sc. Zdravke Poljaković-Skurić, dr. med. i predan je na ocjenu u akademskoj godini 2021./2022.

POPIS KRATICA

EVD	External Ventricular Drainage Vanjski ventrikularni odvod
CSF	Cerebrospinal fluid Cerebrospinalna tekućina
ICP	Intracranial pressure Intrakranijalni tlak
IVH	Intraventricular hemorrhage Intraventrikularno krvarenje
SAH	Subarachnoid hemorrhage Subarahnoidalno krvarenje
LP	Lumbar puncture Lumbalna punkcija
IH	Intracranial hypertension Intrakranijska hipertenzija
MR	Magnetska rezonanca
CT	Computed Tomography Kompjuterizirana tomografija
ICH	Intracerebral hemorrhage Intracerebralno krvarenje
AVM	Arteriovenous malformation Arteriovenske malformacije
CVI	Cerebrovascular insult Cerebrovaskularni inzult
VAD	Ventricular access device Ventrikularni rezervoar
VGS	Ventriculosubgaleal shunt Ventrikulo-subgalealni šant

SPECIFIČNOSTI ZBRINJAVANJA I NJEGE BOLESNIKA S VANJSKOM DRENAŽOM MOŽDANIH KLIJETKI

Nives Ćirić

SAŽETAK

Vanjski ventrikularni odvod (EVD) je privremeni sustav, koji uz pomoć gravitacije omogućava odvod cerebrospinalne tekućine (CSF) iz ventrikula, u vanjski zatvoreni sustav. Postavljanje katetera (ventrikulostomija) izvodi se kroz trepanacijski otvor, na mjestu Kocherove točke, najčešće u treći ventrikul. Kada je drenaža privremena, nazivamo je vanjskom ventrikularnom drenažom (EVD), a ukoliko je trajna govorimo o postavljanju šanta. Ventrikularni šantovi nazivaju se prema mjestu gdje drenažni kateter završava, tako npr. šant može biti peritonealni, jer završava u peritonealnoj šupljini. Primarna indikacija za postavljanje EVD-a je terapijska, odnosno drenaža likvora ili krvi, s ciljem da se snizi intrakranijski tlak. Povišen intrakranijski tlak često je udružen sa tri čimbenika: edemom mozga, intrakranijskom hipertenzijom i hidrocefalusom. Akutni opstruktivni hidrocefalus je česta komplikacija nakon aneurizme subarahnoidalnog krvarenja, gdje dolazi do naglog povećanja ICP-a, što može dovesti do brzog gubitka svijesti, pa čak i do smrti bolesnika. Povišen ICP se medicinski može kontrolirati analgosedacijom bolesnika i osmotskim diureticima, međutim takvo liječenje često nije dovoljno, već je potrebno hitno pristupiti neurokirurškom liječenju, tj. postavljanju EVD-a. Nakon što neurokirurg postavi EVD, bolesnik se smješta u neurološku ili neurokiruršku jedinicu intenzivnog liječenja, gdje održavanje i rješavanje problema EVD-a postaje odgovornost medicinske sestre. Cilj ovog rada je napraviti cjelovit prikaz teme EVD-a, od osnovnih anatomskih i fizioloških postulata o cerebrospinalnoj tekućini, njenoj patofiziologiji, opisati komplikacije koje nastaju kao rezultat opstrukcije protoka likvora, te prikazati složenost i ozbiljnost poslova koje provode medicinske sestre u neurološkoj jedinici intenzivne njege. Ukazati na potrebe dodatne edukacije medicinskih sestara, kako bi se mogla osigurati sigurna i kvalitetna zdravstvena skrb bolesnika sa EVD-om.

Ključne riječi: vanjska ventrikularna drenaža, cerebrospinalna tekućina, intrakranijski tlak, hidrocefalus.

SPECIFICITY OF MENAGEMNT AND MEDICAL CARE OF PATIENTS WITH EXTERNAL VENTRICULAR DRAINAGE

Nives Ciric

SUMMARY

The external ventricular drain (EVD) is a temporary system, which with the help of gravity enables the drainage of cerebrospinal fluid (CSF) from the ventricle to the outside closed system. Catheter placement (ventriculostomy) is performed through Trepanation opening, at the Kocher point, usually in the third ventricle. When the drainage is temporary, we call it external ventricular drainage (EVD), and if it is permanent, we are talking about placing a shunt. Ventricular shunts are called according to the place where the drainage catheter ends, so for example the shunt can be peritoneal, because it ends in the peritoneal cavity. The primary indication for EVD placement is therapeutic, that is, drainage of cerebrospinal fluid or blood, with the aim of lowering intracranial pressure. Raised intracranial pressure is often associated with three factors: brain edema, intracranial hypertension and hydrocephalus. Acute obstructive hydrocephalus is a frequent complication after aneurysm of subarachnoid hemorrhage, where there is a sudden increase in ICP, which can lead to rapid loss of consciousness and even death of the patient. Elevated ICP can be medically controlled by analgosedation of the patient and osmotic diuretics, however, such treatment is often not enough, and it is urgently needed to proceed to neurosurgical treatment, i.e. placement of EVD. After the neurosurgeon place an EVD, the patient is placed to the neurological or neurosurgical intensive care unit treatment, where maintaining and solving the EVD problem becomes a responsibility of nurses. The aim of this work is to make a complete presentation of the subject of EVD, from basic anatomical and physiological postulates about cerebrospinal fluid, its pathophysiology, to describe the complications that arise as a result of cerebrospinal fluid flow obstruction, and show the complexity and seriousness of the work carried out by nurses in neurological intensive care unit. Point out the need for additional education of nurses, in order to be able to ensure safe and quality health care for patients with EVD.

Key words: *external ventricular drainage, cerebrospinal fluid, intracranial pressure, hydrocephalus*

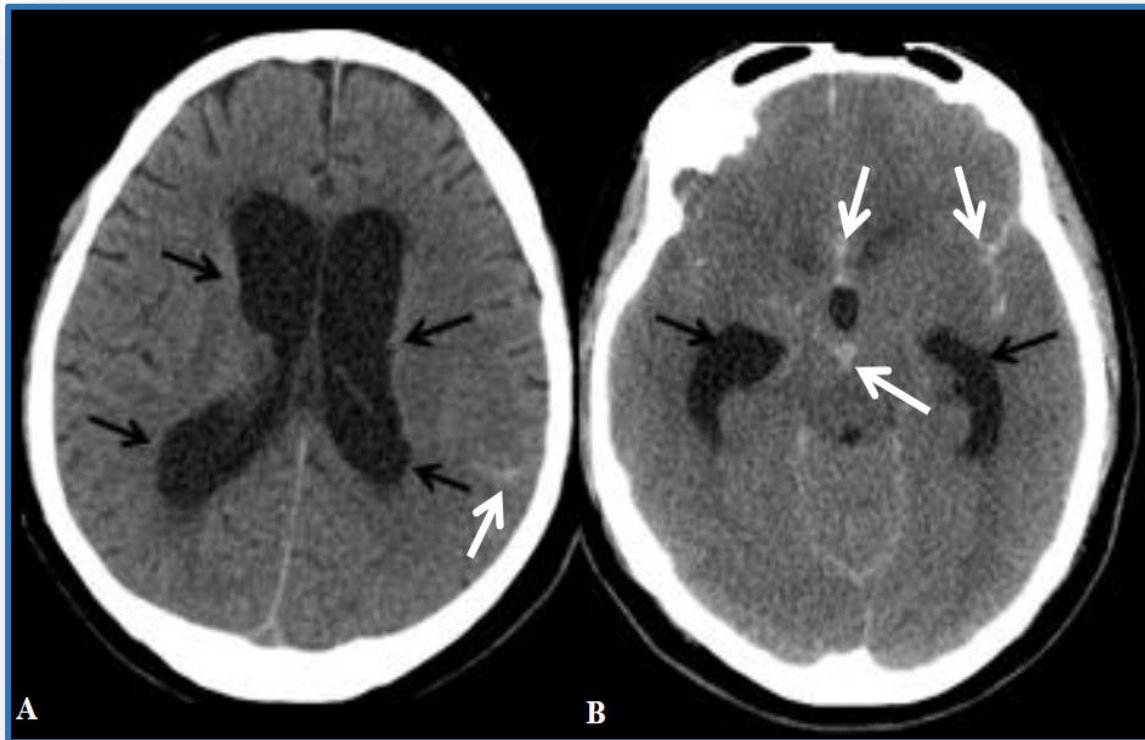
SADRŽAJ

1. UVOD.....	1
2. ANATOMIJA I PATOFIZIOLOGIJA LIKVORA.....	3
2.1. Sekrecija/gibanje likvora.....	4
2.2. Cirkulacija.....	5
2.3. Apsorpcija.....	6
3. UZROCI NASTANKA HIDROCEFALUSA.....	6
4. KLINIČKA SLIKA POVIŠENOG INTRAKRANIJSKOG TLAKA.....	8
5. DIJAGNOZA I LIJEČENJE HIDROCEFALUSA.....	11
5.1. Dijagnoza hidrocefalusa.....	11
5.2. Liječenje hidrocefalus.....	12
5.2.1. Privremene metode drenaže.....	12
5.2.2. Trajne metode drenaže.....	14
6. ZBRINJAVANJE I ZDRAVSTVENA NJEGA BOLESNIKA SA POSTAVLJENOM VANJSKOM VENTRIKULARNOM DRENAŽOM.....	15
7. MJERENJE INTRAKRANIJSKOG TLAKA KOD BOLESNIKA SA VANJSKOM VENTRIKULARNOM DRENAŽOM.....	20
8. KOMPLIKACIJE VANJSKE VENTRIKULARNE DRENAŽE I NJIHOVO ZBRINJAVANJE.....	22
9. ZAKLJUČAK.....	25
10. ZAHVALE.....	26
11. LITERATURA.....	27
12. ŽIVOTOPIS.....	35

1. UVOD

Vanjski ventrikularni odvod (*EVD – engleski External Ventricular Drainage*) je privremeni sustav, koji omogućava drenažu cerebrospinalnog likvora iz lateralnih moždanih komora. EVD je zatvoreni sustav i bilo kakvo oštećenje EVD sustava povećava rizik od kontaminacije mozga, te se stoga zdravstveni djelatnici koji manipuliraju sustavom moraju pridržavati stroge asepse [1]. Postavljanje samog katetera je jednostavno. Kroz trepanacijski otvor, na mjestu Kocherove točke (frontalno), uvodi se kateter najčešće u treći ventrikul. EVD ima višenamjensku funkciju. Osnovna funkcija je terapijska, odnosno drenaža cerebrospinalnog likvora (*CSF – engleski Cerebrospinal fluid*) ili krvi, s ciljem snižavanja ICP-a. Koristimo ga paralelno i kao sustav za kontinuirano mjerenje intrakranijskog tlaka (*ICP - engleski intracranial pressure*) [2]. Hidrocefalus je rezultat poremećaja fiziologije CSF, a predstavlja abnormalno proširenje moždanih komora [3]. To je hitno medicinsko stanje koje zahtjeva i hitno liječenje, što uključuje postavljanje vanjskog ventrikularnog drena u jednu od bočnih komora, i na taj način uklanjanje viška cerebrospinalnog likvora. Razvoj hidrocefalusa pogoršava prognozu ishoda bolesti, te povećava rizik smrtnog ili lošeg ishoda unutar 90 dana. Taj podatak ukazuje kliničarima na ozbiljnost stanja i potrebu za brzim donošenjem odluke u svezi liječenja [4]. Uzroci hidrocefalusa su razni poput: intraventrikularnog krvarenja (*IVH – engleski intraventricular hemorrhage*), subarahnoidalnog krvarenja (*SAH – engleski subarachnoid hemorrhage*), tumora u blizini treće i četvrte komore, meningitisa i encefalitisa, genetskih poremećaja (stenoza akvedukta, Arnold-Chiarijeva malformacija, Dandy-Walkerova malformacija), ili tumora koroidnog plexusa [5]. Kod bolesnika sa subarahnoidalnim krvarenjem prisutna je visoka stopa smrtnosti i loš klinički ishod, a razlog toga je i dominantna povezanost s razvojem hidrocefalusa. Prema različitim istraživanjima rizik za razvoj hidrocefalusa nakon aneurizmatškog subarahnoidalnog krvarenja iznosi 6 do 67%, prema većini studija kreće se između 20 i 30 %. Akutni hidrocefalus razvija se unutar prva tri dana, subakutni nakon 4-14 dana, a kronični nakon dva tjedna. Bez obzira u kojem je vremenskom periodu došlo do nastanka hidrocefalusa kao i o provedenom liječenju aneurizme, razvoj hidrocefalusa dovodi do neurološkog pogoršanja stanja bolesnika i lošijeg kliničkog ishoda. Već kod samog prijema bolesnika u bolnicu može

biti prisutan akutni hidrocefalus ili se može razviti tijekom prva tri dana boravka u bolnici (Slika 1.) [6].



Slika 1. CT pregled bolesnika s akutnim SAH-om. A) Umjereno izraženi hidrocefalus s proširenim lateralnim komorama (crne strelice). Mala količina SAH-a u sulkusima lijeve cerebralne hemisfere (bijela strelica). B) Izraženo proširenje temporalnih rogova tipično za hidrocefalus (crne strelice). SAH u interhemisferičnoj i Sylvijevim fisurama te u interpedukularnoj cisterni (bijele strelice) [6].

Izvor:

<https://repositorij.mef.unizg.hr/en/islandora/object/mef%3A3833/datastream/PDF/view>

Akutni opstruktivni hidrocefalus nakon IVH i SAH-a, koji uzrokuje visok ICP, može dovesti do značajnog morbiditeta i mortaliteta. Iako se ICP može medicinski kontrolirati sedacijom i osmotskim diureticima, takvo liječenje često nije dovoljno za smanjenje ICP-a i te postavke zahtijevaju postavljanje EVD-a [7]. Nakon što neurokirurg ili neurointenzivista postavi EVD, praćenje infekcija, krvarenja, održavanje i rješavanje problema EVD-a, kao i dokumentiranje aspekata drenažnog sustava, postaje odgovornost medicinske sestre.

2. ANATOMIJA I PATOFIZIOLOGIJA LIKVORA

Cerebrospinalni likvor (CSF) je bistra, bezbojna tekućina, sastavljena je najvećim dijelom od vode (99%), koja po svom sastavu je jako slična plazmi, razlika je jedino u tome što se u CSF nalazi značajno manje proteina, manje kalija i glukoze, a nešto više klorida [8]. (Tablica 1.) prikazuje točne razlike u sastavu CSF i plazme [9] [10].

Tablica 1. Prikaz razlike u sastavu koncentracije tvari između plazme i CSF (mEq/kg). Prema: Davson H, Segal MB. *Physiology of the CSF and Blood-Brain Barriers*. Boca Raton, FL: CRC Press, 1996.

*Omjer = koncentracija tvari u CSF / koncentracija tvari u plazmi

Izvor: <https://urn.nsk.hr/urn:nbn:hr:105:713019>

TVAR	PLAZMA	CSF	OMJER*
Na+	150.0	147.0	0.98
K+	4.63	2.86	0.62
Mg ²⁺	1.61	2.23	1.39
Ca ²⁺	4.70	2.28	0.49
Cl ⁻	99.0	113.0	1.14
HCO ₃ ⁻	26.8	23.3	0.87
aminokiseline	2.62	0.72	0.27
Proteini(mg/dl)	6987.2	39.2	0.0056
Glukoza (mg/dl)	96.2	59.7	0.62
Osmolalnost (mOsm/kg)	289.0	289.0	1.00
ph	7.397	7.300	-
pCO ₂ (mmHg)	41.1	50.5	-

Likvor ima funkciju hidromehaničke zaštite središnjeg živčanog sustava. Održava mozak plutajućim, smanjujući njegovu gustoću. Tako npr. mozak odrasle osobe čija je prosječna masa 1400-1500 g, uronjen u likvor gubi na težini 30-50 puta, te mu težina iznosi svega 25-50 g. [8]. Likvor ima važnu ulogu u razvoju mozga i regulaciji homeostaze moždane intersticijske tekućine, što utječe na funkcioniranje neurona. Homeostazu omogućava isporukom važnih tvari poput kisika, hormona i hranjivih tvari u moždane stanice, a odstranjuje razgradne produkte koji su posljedica moždanog metabolizma. Važnu ulogu igra i u prevenciji ishemije mozga. Smanjenjem količine likvora u ograničenom prostoru unutar lubanje, ICP se smanjuje, a perfuzija mozga poboljšava [5] [11]. Kao što je već navedeno, u lubanji odrasle osobe stalno je prisutno oko 200-250 ml CSF. *Odstupanja su prisutna u slučajevima kada imamo:*

- 1) Poremećaj stvaranja CSF (hiperlikvoreja, hipolikvoreja, alikvoreja)
- 2) Poremećaj cirkulacije CSF (najčešći poremećaj, kod začepljenja uskih otvora, cirkulacija se zaustavlja, ICP se povisi, u dijelu u kojem je nemoguća evakuacija CSF. Povećanje ICP-a dovodi do ispada pojedinih funkcija, a ako su zahvaćeni vitalni centri do smrti. Svako povećanje količine CSF koje dovodi do proširenja moždanih komora nazivamo hidrocefalus).
- 3) Poremećaj resorpcije CSF (tromboza venskog sinusa, uslijed abnormalnosti koštanog razvoja) [15].

2.1. SEKRECIJA

Likvor se nalazi u ventrikularnom sustavu i subarahnoidalnom prostoru, te središnjem spinalnom kanalu. Proizvode ga uglavnom koroidni pleksusi ventrikularnog sustava (resičaste tvorbe s dosta krvnih žila). Kapilare, ependima i moždana intersticijska tekućina, imaju slabiju ulogu u lučenju CSF. Volumen šupljeg prostora u kojem se nalazi mozak i leđna moždina iznosi 1650 ml, od toga likvor zauzima 150 ml [12]. Kod odraslih ljudi ukupan volumen likvora iznosi 120-150 ml [13]. Srednji volumen CSF je 150 ml, od čega se 25 ml nalazi u klijetkama i 125 ml u subarahnoidnim prostorima [9]. Noviji rezultati istraživanja dobiveni volumetrijskom analizom MR snimaka, govore da je ukupni volumen u odraslih ljudi ipak veći nego što se mislilo, te iznosi 200-250 ml [8]. Tijekom 24 sata cjelokupni likvor izmjeni se 4 do 5 puta [9]. Tijekom starenja dolazi do smanjenja brzine izmjene likvora, što posljedično

dovodi do nakupljanja katabolita u likvoru i mozgu što se opaža kod nekih neurodegenerativnih bolesti. Molekularni sastojci CSF uglavnom potječu iz krvi, njih 80%, dok je 20% intratekalno proizvedeno. [14]. Smatra se da se 60-70% likvora proizvede u koroidnom pleksusu, a preostali dio iz stanica ependima koje oblažu komore. Koroidni pleksusi sastoje se od čuperkastih kapilara, koji su smješteni unutar komornog sustava mozga. Koroidalna sekrecija cerebrospinalne tekućine prema „**klasičnoj hipotezi**“ sastoji se od dva koraka.

- Prvi korak: filtrirana plazma iz koroidnih kapilara pomiče se u intersticijski prostor prema gradijentu tlaka (razlici tlaka između krvi u kapilarama i intersticijske tekućine).
- Drugi korak: aktivni transport natrija, kalija, klora stvara osmotski tlak i tako navlači vodu u likvor. Voda i ugljični dioksid iz intersticijske tekućine odlaze u epitelne stanice, gdje se karboanhidrazom pretvaraju u bikarbonantne ione i ione vodika, koji se na površini stanica zamjenjuju za ione natrija i klora. Natrij, klor, bikarbonati i kalij izlučuju se u ventrikularni lumen, stvara se osmotski tlak koji privlači vodu u CSF. Ioni klora (negativno nabijeni), zajedno s ionima natrija (pozitivno nabijeni), kreću se zajedno i zadržavaju elektroneutralnost, dok se kalij i bikarbonati transportiraju izvan likvora [8] [14].

S obzirom da se sekrecija likvora pripisuje aktivnom transportu, smatra se da sekrecija likvora ne ovisi o ICP-u. Kroz povijest se veličina sekrecije likvora pokušavala odrediti različitim metodama, danas se jedinom znanstveno prihvatljivom metodom smatra ventrikulo-cisternalna perfuzija, kojom je određena vrijednost sekrecije od 0,35 ml/min, tj. dnevno se secernira 500 ml likvora [8].

2.2. CIRKULACIJA/GIBANJE LIKVORA

Cirkulacija, odnosno gibanje likvora od mjesta sekrecije pa do mjesta resorpcije ovisi o arterijskom pulsnom valu. Tlak likvora određuje intrakranijski tlak s fiziološkim vrijednostima u rasponu između 3 i 4 mmHg prije navršene prve godine života, dok kod odraslih su vrijednosti između 10 i 15 mmHg. Na samu dinamiku protoka i tlak likvora također utječu i faktori poput fizičkog napora, jugularni venski tlak, respiratorni valovi [9]. Prema klasičnoj hipotezi CSF teče u jednom smjeru od mjesta sekrecije tj. stvaranja (moždane komore), do mjesta resorpcije [8]. Likvor nastao u lateralnim

komorama prolazi kroz Monroove otvore u treću komoru, gdje se miješa CSF koji se tu stvorio. Zatim likvor prolazi kroz Silvijev akvedukt u četvrtu komoru, gdje se također stvara likvor. Potom se kroz dva lateralna Lushkina otvora i Magendijev otvor ulijeva u cisternu magnu iz koje oko tri četvrtine količine likvora odlazi putem ostalih bazalnih cisterni prema subarahnoidnom prostoru cerebralnih hemisfera, a jedna četvrtina silazi u spinalni prostor [12].

2.3. APSORPCIJA

Nakon što CSF stigne u subarahnoidni prostor, apsorbira se u duralne venske sinuse preko arahnoidnih granulacija. Ta izbočenja arahnoidne djeluju kao jednosmjerni ventilni mehanizam. Prema tome apsorpcija je pasivni proces kroz stjenku resica i nastaje zbog razlike hidrostatskog tlaka između likvora i krvi [8].

- Prema „*novoj hipotezi*“ glavno mjesto produkcije i apsorpcije CSF su cerebralne kapilare [10]. Osmotske i hidrostatske sile djeluju između kapilara i intersticija preko kontaktne površine i ključne su u regulaciji volumena CSF [8].

3. UZROCI NASTANKA HIDROCEFALUSA

Hidrocefalus je komplicirano patološko stanje s brojnim uzrocima, kod kojeg dolazi do prekomjernog nakupljanja cerebrospinalnog likvora u šupljinama ili komorama mozga [12] [16]. Veliki broj dokaza govori nam da genetski čimbenici imaju važnu ulogu u patogenezi hidrocefalusa. Razumijevanje genetskih komponenti može nam dati uvid u molekularnu etiologiju poremećenog razvoja mozga i nakupljanja cerebrospinalnog likvora u komorama mozga, tijekom patogeneze hidrocefalusa. Genetske studije na životinjskim modelima nude odgovore za razumijevanje temeljne patologije hidrocefalusa. Do danas je u životinjskim modelima identificirano 9 gena povezanih s hidrocefalusom, dok je kod ljudi identificiran samo jedan takav gen [17]. Uzroci hidrocefalusa su vjerojatno multifaktorijalni, jer se ne mogu sa sigurnošću utvrditi [8]. Do nakupljanja likvora dolazi zbog poremećaja tijeka, sekrecije ili

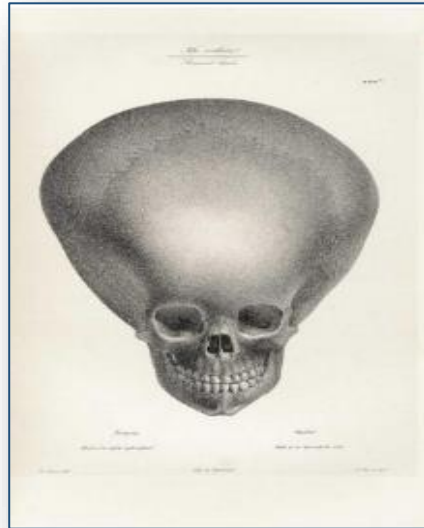
apsorpcije likvora [12]. Najčešći uzrok prekomjernog nakupljanja likvora je opstrukcija koja onemogućava pravilnu drenažu tekućine. Višak tekućine širi moždane klijetke i tako se stvara pritisak na moždano tkivo [17]. S obzirom da hidrocefalus obuhvaća različita kliničko-patološka stanja poremećene cerebrospinalne cirkulacije, podjela je često otežana i zbunjujuća [16]. Danas postoji veliki broj klasifikacijskih kategorija, prema različitim parametrima i kriterijima kojima se predlažu vrste hidrocefalusa. Akutni hidrocefalus manifestira se povišenim *ICP-om*, dok se kronični očituje normalnim tlakom, jer se volumen likvora sporo povećava i dovodi do kompresivne deformacije mozga bez povećanja ICP-a [18]. Ta podjela hidrocefalusa prema tlaku unutar lubanje naziva se i „normotenzivni“ i „hipertenzivni“ hidrocefalus. Hidrocefalus može biti prirođeni (kongenitalni) i stečeni. Uzroci prirođenog hidrocefalusa mogu biti različite razvojne anomalije poput Dandy Walker malformacija, mijelomeningokela, dok stečeni hidrocefalus mogu uzrokovati infekcije, traume, tumori, posthemoragijsko stanje [12]. Hidrocefalus dijelimo i na unutarnji (*latinski hydrocephalus internus*) i vanjski (*latinski hydrocephalus externus*). Unutarnji hidrocefalus očituje se proširenjem moždanih komora, a vanjski proširenjem subarahnoidalnog prostora. Unutarnji se javlja češće, dok se vanjski javlja kao zaseban entitet uglavnom u dojenačkoj dobi, te se proširenje subarahnoidalnog prostora postupno smanjuje i nestaje tijekom narednih godina života. Nastanak benignog vanjskog hidrocefalusa povezuje sa zakašnjelom maturacijom arahnoidalnih resica [12] [19]. Kompenzirani hidrocefalus je asimptomatsko stanje, kod kojeg je produkcija i apsorpcija CSL-a u ravnoteži i zbog toga ne dolazi do proširenja ventrikula [20]. Najčešće prihvaćena klasifikacija je Walter Dandyjeva podjela hidrocefalusa na komunicirajući i nekomunicirajući hidrocefalus, koja je nastala 1913. godine. Dandy je otkrio da u koroidnom pleksusu dolazi do nakupljanja cerebrospinalne tekućine. U ispitivanjima je koristio model na životinjama kojima je u lateralni ventrikul ubrizgao supravitalnu boju, i potom izveo lumbalnu punkciju (LP). Ovisno o prisutnosti ili odsutnosti boje na LP, predložio je klasifikaciju hidrocefalusa na opstruktivni (boja nije dosegla spinalni subarahnoidalni prostor) i neopstruktivni ili komunicirajući (boja se detektira u spinalnom subarahnoidalnom prostoru) [21] [22]. Komunicirajući hidrocefalus nastaje kada postoji smetnja protoka likvora nakon njegova izlaska iz ventrikula. Uzrok ove vrste hidrocefalusa može biti zadebljanje arahnoidne ovojnice oko baze mozga, što dovodi do opstrukcije likvora iz spinalnog u kortikalne subarahnoidalne prostore.

Likvor inače neograničeno teče kroz ventrikule i u subarahnoidalni prostor, međutim ukoliko dođe do zadebljanja arahnoidnog sloja oko vanjskog dijela mozga, dolazi do sprječavanja slobodnog protoka likvora. Sama riječ „komuniciranje“ se odnosi na to da likvor još uvijek može teći između ventrikula koji su otvoreni. Nekomunicirajući hidrocefalus kojeg još nazivamo i opstruktivni hidrocefalus, nastaje kada je blokiran protok likvora duž jednog ili više prolaza koji povezuju ventrikule. Najčešći uzrok toga je akveduktalna stenoza, suženje Sylviusovog akvadukta (mali prolaz između treće i četvrte klijetke) [23]. Hydrocephalus ex-vacuo je oblik pseudohidrocefalusa koji nastaje kao posljedica oštećenja mozga zbog moždanog udara ili ozljede glave, gdje dolazi do smanjenja moždanog parenhima oko klijetki, te se likvor nakuplja u klijetkama da ispuni nastale šupljine. To dovodi do povećanja klijetki, ali ICP ostaje normalan [19]. Neovisno o klasifikaciji, hidrocefalus uvijek nastaje kao posljedica nerazmjera između stvaranja i apsorpcije cerebrospinalnog likvora, što posljedično dovodi do akumulacije likvora u intrakranijski sustav mozga, te proširenja ventrikula.

4. KLINIČKA SLIKA POVIŠENOG INTRAKRANIJSKOG TLAKA

Intrakranijalna hipertenzija (IH) je kliničko stanje, s kojim se zdravstveni djelatnici u neurološkoj jedinici intenzivne njege svakodnevno susreću. Povišen ICP često je udružen s tri čimbenika: edemom mozga, hidrocefalusom i intrakranijskom hipertenzijom. Središnji fokus je održavanje normalnog ICP-a i perfuzijskog tlaka, a sve sa ciljem da se spriječi sekundarna ozljeda mozga. Cerebralni **perfuzijski tlak** može se izračunati pomoću formule na temelju podataka dobivenih EVD-om i sustavnog krvnog tlaka. Srednji arterijski tlak (**MAP**) mora biti dostupan tj. bolesnik mora imati invanzivno mjerenje RR-a preko arterijske kanile i monitora. **FORMULA CPP = MAP – ICP**. Za odrasle ljude gornja granica ICP-a iznosi 15-20 mmHg, iako uobičajeni raspon iznosi 5-10 mmHg. Fiziološke promjene poput kihanja i kašljanja podižu ICP iznad 30-50 mmHg, međutim tlak se nakon prestanka brzo vraća na početnu razinu. Poznavanje etiologije omogućava nam razumijevanje patofizioloških mehanizama koji dovode do razvoja bolesti. Klinička slika primarno, ovisi o dobi

bolesnika i brzini razvoja hidrocefalusa. Kod djece mlađe od dvije godine, povećan opseg glave je najprepoznatljiviji znak. U staroj egipatskoj medicinskoj literaturi 2500 godina prije Krista, pronađen je prvi opis djeteta s hidrocefaličnom glavom (Slika 2.) [8].



Slika 2. Prikaz lubanje djeteta sa hidrocefalusom

Izvor:

<https://repositorij.mef.unizg.hr/islandora/object/mef%3A3418/datastream/PDF/view>

Intrakranijalna hipertenzija javlja se kao rezultat primarne lezije središnjeg živčanog sustava ili kao komplikacija već postojeće sistemske bolesti, i zahtjeva hitno liječenje. Uzrokovana je nizom stanja koji se na temelju patološkog mehanizma, mogu podijeliti u više kategorija (Tablica 2.). Kliničke manifestacije intrakranijske hipertenzije nisu specifične i njihova težina nije u korelaciji sa stupnjem intrakranijalne hipertenzije (Tablica 3.) [25]. Intrakranijalna hipertenzija dijeli se na primarnu ili idiopatsku (nema poznatog uzroka) i sekundarnu (posljedica poznatog stanja). **Idiopatska IH** može zahvatiti sve dobne i spolne skupine svih rasa, ipak najčešće se javlja kod pretilih žena fertile dobi. Kod njih je rizik od obolijevanja do 20 puta veći od opće populacije. U općoj populaciji incidencija se kreće 1:100000, dok se kod spomenute rizične skupine kreće oko 19:100000. Kod odraslih muškaraca javlja se rijetko, svega 9% oboljelih [26]. Kod **sekundarne IH** uzroci se dijele na ekstrakranijalne i intrakranijalne koji su češći i teži, koje sam navela dolje u prikazanoj tablici.

Tablica 2. Prikaz uzroka intrakranijalne hipertenzije na temelju njihovog patološkog mehanizma

Izvor: (prilagođeno) <https://www.ncbi.nlm.nih.gov/pmc/articles/PMC7241587/>

MEHANIZAM	ETIOLOGIJA
Venska opstrukcija	Tromboza sinusa ili jugularne vene
Povećan volumen mozga	Tumor mozga, apsces, empijem, ICH
Povećan volumen krvi	Hiperkapnija, anoksija, teška anemija, hiperfuzijski sindrom, AVM, AV fistula
Učinak mase- edem mozga	Subduralni hematoma, epiduralni hematoma, empijem, tenzijski pneumocefalus
Citotoksični	CVI, anoksična encefalopatija, fulminantno zatajenje jetre
Vazogeni	Hipertenzivna encefalopatija, tumor mozga, apsces, encefalitis
Transependimalni	SAH, meningitis, idiopatska intrakranijalna hipertenzija
Osmotski	Hiponatremija, dijabetička ketoacidoza, povratni učinak osmoterapije

Tablica 3. Prikaz kliničke manifestacije intrakranijalne hipertenzije

Izvor: (prilagođeno) <https://www.ncbi.nlm.nih.gov/pmc/articles/PMC7241587/>

SIMPTOMI I ZNAKOVI	
Glavobolja	Opisuje se kao pulsirajuća ili pucajuća, pogoršana kašljanjem, kihanjem
Mučnina i povraćanje	Koja se ne ublažava lijekovima
Diplopija	Rezultat paralize VI živca
Smanjena razina svijesti	Zbunjenost, pospanost do kome
Edem papile	Pouzdan znak, ali se može razviti nakon nekoliko dana povišenog ICP-a
Dilatacija zjenica	Zbog paralize III kranijalnog živca
Devijacija očiju prema dolje	Zbog disfunkcije mezencefaličkog centra vertikalnog pogleda Kasni, zloslutni znak kompresije moždanog debla
Cushingov trijas simptoma	Hemodinamski poremećaji
Teška hipertenzija	
Bradikardija	Zbog zahvaćenosti medule
Nepravilno disanje	Kompresija debla

5. DIJAGNOZA I LIJEČENJE HIDROCEFALUSA

Dijagnoza hidrocefalusa se postavlja na temelju simptoma, međutim ključnu ulogu u postavljanju dijagnoze, diferencijalne dijagnoze i planiranju liječenja imaju slikovne pretrage.

5.1. DIJAGNOZA HIDROCEFALUSA

Dijagnoza hidrocefalusa postavlja se na temelju kliničkih simptoma i znakova. Koriste se još i laboratorijske pretrage koje su korisne samo kod određenih tipova hidrocefalusa. Kod posthemoragijskog ili postinfektivnog hidrocefalusa u CSF prisutna je krv ili su povišeni proteini. Kod X- vezanog hidrocefalusa, provodi se genska analiza [21]. Zbog otvorenosti fontanela kod novorođenčadi i dojenčadi, ultrazvuk je glavna dijagnostička pretraga, a nakon zatvaranja fontanela, dijagnoza se postavlja magnetskom rezonancijom (MR) ili kompjutoriziranom tomografijom (CT) mozga [12]. Preoperativno kako bi se razjasnila etiologija, komorbiditet i planirao operativni zahvat poželjna je MR mozga. Postoperativno preporuka je CT ili MR (uvijek nakon endoskopskih postupaka).

Klinički simptomi hidrocefalusa i SAH-a su dosta slični, stoga je postavljanje kliničke dijagnoze samim time otežano. Tipični simptomi za akutni hidrocefalus su: mučnina, glavobolja i poremećaj stanja svijesti, ali su to također i simptomi koji se javljaju kod povišenog ICP-a kod rupture aneurizme, te se iz tog razloga dijagnoza temelji na kliničkoj slici, koja se potvrđuje CT pregledom. Na slici se vidi proširenje ventrikularnog sustava. MR je metoda izbora u dijagnostici hidrocefalusa, zbog toga što daje najviše i najdetaljnije podatke o anatomiji ventrikularnog prostora i patomorfološkim promjenama zbog kojih nastaje hidrocefalus, kao i o protoku CSF. Kod očitavanja važno je i iskustvo neuroradiologa, njegov vizualni dojam o proširenju ventrikularnog sustava, stupnju edema moždanog parenhima i redukciji likvorskih prostora [10] [27].

5.2. LIJEČENJE HIDROCEFALUSA

Liječenje hidrocefalusa do danas je ostao veliki izazov u neurokirurgiji zbog komplicirane i uvijek promjenjive patofiziologije. Hidrocefalus se liječi ovisno o uzroku. Dok je problem nakupljanja likvora izlječiv, sam uzrok nastanka hidrocefalusa nije uvijek izlječiv [12]. Ukoliko bolesnik nema simptoma, već samo morfološki promijenjen nalaz MSCT-a, ili MR endokranija, kirurško liječenje hidrocefalusa nužno se ne izvodi. Uobičajena terapija kod hidrocefalusa uključuje hiperosmolarne otopine (terapija edema mozga) kao što je manitol uz acetazolamid, iako višegodišnja klinička praksa pokazuje da lijekovi ne smanjuju vjerojatnost naknadne kirurške drenaže. Cilj kirurškog liječenja je zapravo da poboljša neurofunkciju, što se postiže preusmjeravanjem protoka CSF, a ne vraćanje izvorne cerebralne strukture [28]. Liječenje obuhvaća dreniranje likvora iz komora, gdje se nalazi nakupljeni CSF, koji na tkivo mozga djeluje hipertenzivno i izaziva kliničke smetnje. Kod bolesnika sa produbljenim stanjem svijesti, pristupa se hitnom, neodgodivom neurokirurškom zahvatu, jer se bez operacije ne očekuje povoljan rezultat liječenja, odnosno ne postoji alternativa kirurškom zahvatu. Koja će se metoda neurokirurškog liječenja odabrati, ovisi o uzroku hidrocefalusa, dobi bolesnika, njegovom kliničkom stanju, kao i o udruženim bolestima koje bolesnik možda ima. Neurokirurške postupke dijelimo na vanjske i unutarnje, tj. na privremene i trajne metode, ovisno o tome da li se CSF drenira u neku tjelesnu šupljinu (peritonealnu, pleuralnu) ili van tijela [10].

5.2.1. PRIVREMENE METODE DRENAŽE

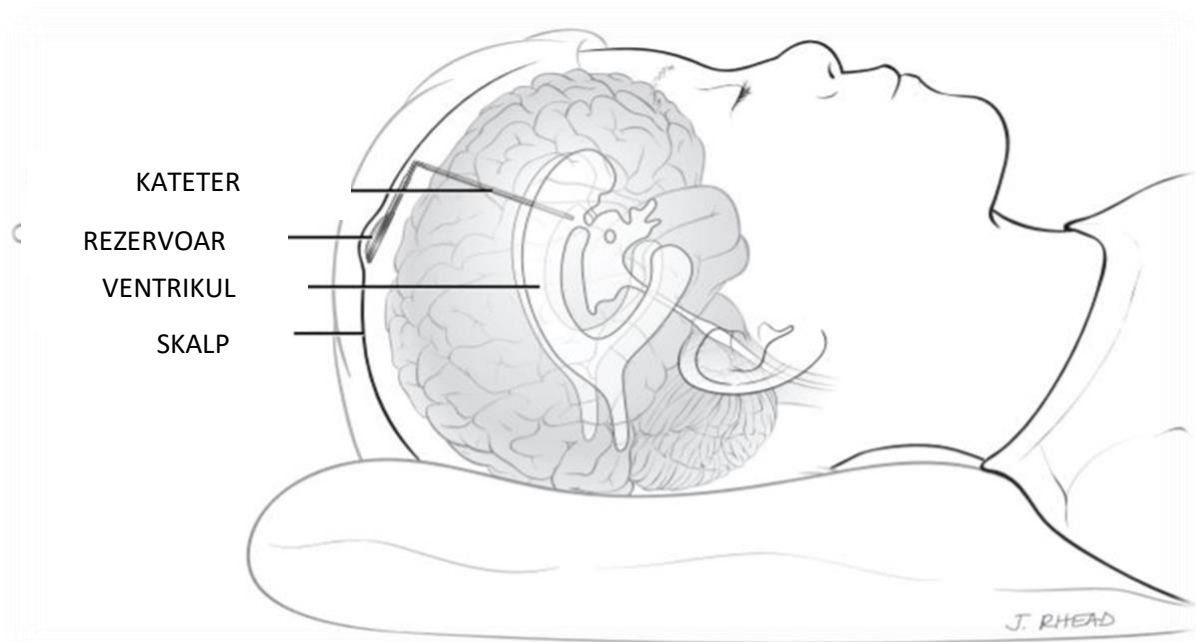
- ***vanjska ventrikularna drenaža (EVD)***

Vanjski ventrikularni odvod (EVD), je privremeni sustav koji omogućava odvodnju cerebrospinalne tekućine iz ventrikula u vanjski zatvoreni sustav. Koristi se za hitno liječenje hidrocefalusa i kada nije moguće postaviti trajnu drenažu. Kateter se postavlja u frontalni ili okcipitalni rog lateralnog ventrikula, kroz trepanacijski otvor na mjestu Kocherove točke [29]. Koristi se kao privremena terapijska metoda kako bi se smanjio naglo rastući ICP i preveniralo oštećenje moždanog tkiva. Glavna indikacija za umetanje EVD-a je akutni posthemoragijski hidrocefalus. Ostale indikacije su:

prisustvo postojeće infekcije, koja bi se mogla proširiti na šant, infekcija ili disfunkcija šanta kojeg je potrebno ukloniti, akutni hidrocefalus gdje je uzrok lezija, te upotreba EVD-a kod intratekalne primjene antibiotika, kemoterapije [30].

- **ventrikularni rezervoar (VAD)**

Sastoji se od rezervoara koji je postavljen ispod skalpa i ventrikularnog katetera, koji je povezan s lateralnom mozgovnom klijetkom. Omogućava perkutanu intermitentnu drenažu likvora aspiracijom iz rezervoara. VAD (Slika 3.) također omogućava drenažu CSF i smanjenje ICP-a [29].



Slika 3. Prikaz ventrikularnog rezervoara

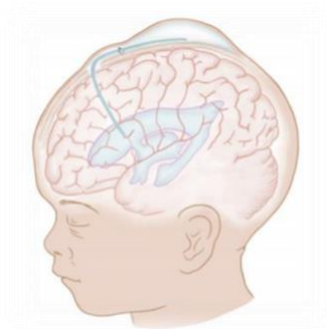Izvor: javno dostupno na (prilagođeno)

<http://hcrn.org/hydrochat-treating-hydrocephalus-in-ivh-of-prematurity/reservoir/>

- **ventrikulo-subgalealni šant (VGS)**

Metoda privremene, unutarnje odvodnje cerebrospinalnog likvora, najčešće se koristi kod posthemoragijskog hidrocefalusa, rjeđe kod hidrocefalusa gdje je uzrok tumor, subduralni ili subarahnoidalni hematoma. VGS omogućava kontinuiranu unutarnju odvodnju CSF, bez mehaničkog uklanjanja, i bez gubitka tekućine i elektrolita. Kateter je fiksiran za tvrdu moždanu ovojnicu (Slika 4). Najčešća komplikacija VGS-a je infekcija, preventivno preporuka je profilaksa cefazolinom uz primjenu slijedeća tri

dana nakon zahvata [10].



Slika 4. Prikaz ventrikulo-subgealealnog šanta

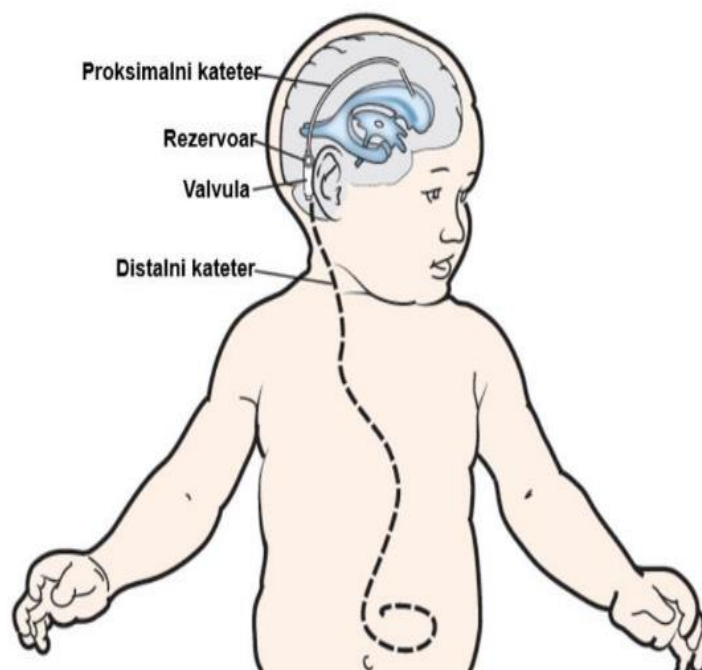
Izvor:

<https://repozitorij.mef.unizg.hr/islandora/object/mef%3A3009/datastream/PDF/view>

5.2.2. TRAJNE METODE DRENAŽE

- **ventrikulo-peritonealni šant**

(Slika 5.) Najčešće se koristi u liječenju hidrocefalusa. Kateter je silikonski, fleksibilan, biokompatibilan i otporan na oštećenja, često ipregniran s antibiotikom, da se smanji rizik od infekcije. Prije zahvata provodi se profilaksa cefotaksimom [32].



Slika 5. Prikaz ventrikuloperitonealnog šanta

Izvor: <https://repozitorij.mef.unizg.hr/islandora/object/mef%3A3009/datastream/PDF/view>

- ***ventrikulo-atrijalni šant***

Koristi se isključivo ukoliko postoji kontraindikacija za ugradnju ventrikuloperitonealnog šanta (stanja koja povećavaju rizik od infekcije poput: peritonitisa, abdominalnih operacija, nekrotizirajućeg enterokolitisa) [33].

- ***ventrikulo-pleuralni šant***

Rijetko se koristi, samo ukoliko postojeće stanje bolesnika onemogućava drenažu CSF u peritonealnu šupljinu ili atrij [34].

- ***endoskopska treća ventrikulostomija***

Trajna drenaža koja se primarno koristi kod liječenja opstruktivnog hidrocefalusa. Ova metoda se razlikuje od svih ostalih koje su nabrojane, po tome što se stvara komunikacija trećeg ventrikula sa subarahnoidalnim prostorom i tako se potpomaže prirodna resorpcija CSF [35]. Najčešće se primjenjuje u liječenju nekomunicirajućeg hidrocefalusa uzrokovan stenozom Silvijevog akvedukta koji je odgovoran za 5-40% hidrocefalusa kod odraslih ljudi, a kod djece 6-66% [36]

6. ZBRINJAVANJE I ZDRAVSTVENA NJEGA BOLESNIKA SA POSTAVLJENOM VANJSKOM VENTRIKULARNOM DRENAŽOM

Jedan od najčešćih i najvažnijih postupaka u spašavanju života bolesnika u neurološkoj jedinici intenzivne njege je postavljanje vanjske ventrikularne drenaže.

EVD postavlja neurokirurg u operacijskoj sali, a ponekad i u samom JIL-u tj. uz krevet bolesnika (iako se to rjeđe radi zbog većeg rizika od infekcija). S obzirom da se radi o vitalno ugroženim bolesnicima, prilikom transporta u salu, u pratnji je uz medicinsku sestru obavezno prisutan i liječnik (neurolog intenzivista). Bolesnik je obavezno priključen na monitor, često intubiran i na mehaničkoj ventilaciji. Bez obzira da li je bolesnik hemodinamski stabilan, medicinska sestra će za transport osigurati sve potrebne lijekove, poput arterenola, sufentanila, esmerona kao i ponijeti kofer u kojem

se nalaze svi potrebni lijekovi za reanimaciju. Ako je bolesniku liječnik već nešto od navedenog uveo u terapiju, a obično su to lijekovi koji se u tom slučaju primjenjuju u kontinuitetu poput analgosedacije, tada će medicinska sestra osigurati i perfuzor, pazeći pri tom da baterija aparata bude dovoljno napunjena. Medicinska sestra će prije transporta provjeriti da li na transportnom oksilogu u boci ima dovoljno kisika, i neovisno o tome da li je bolesnik intubiran ponijet će i AMBU s maskom, jer endotrahealni tubus u transportu nehотиčno može ispasti. Tijekom transporta u salu i po povratku, medicinska sestra će neprekidno pratiti vitalne funkcije : arterijski krvni tlak, puls i saturaciju. Za vrijeme transporta bolesnika EVD je uvijek zatvoren.

Kada se bolesnik iz operacijske sale vrati u JIL, zadaci medicinska sestre su:

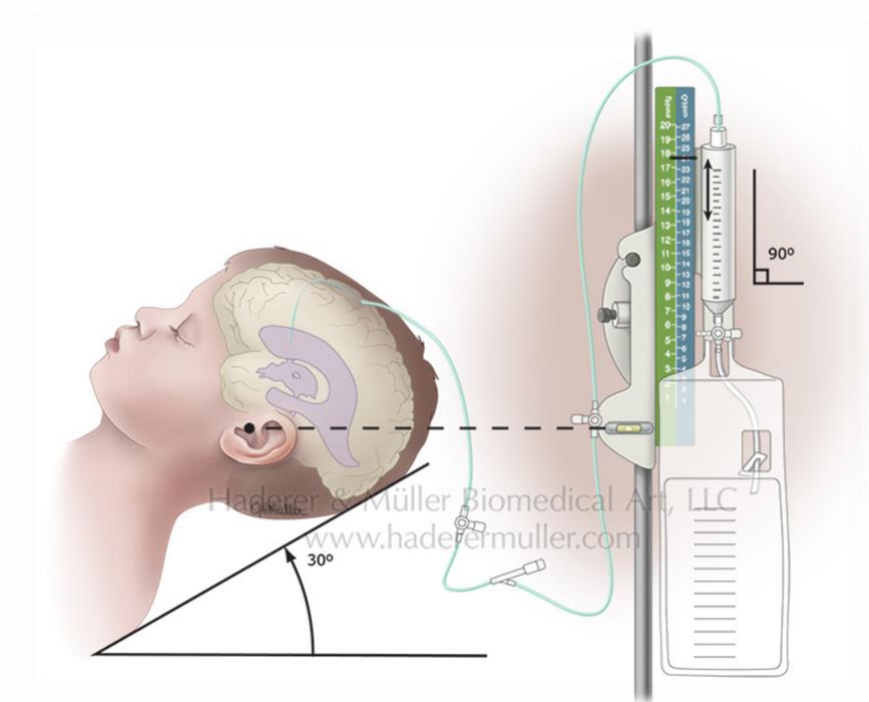
1. Učvrstiti EVD za stalak od infuzije
2. Podesiti odgovarajuću visinu (točka preljeva prema uputi neurokirurga ili neurologa intenziviste)
**izravnavanje EVD-a na zadanu razinu tlaka osnova je za dreniranje likvora.*
Hidrostatski tlak diktira odvodnju likvora.
3. Spojiti drenažni sustav sa jednim krajem od sistema gdje se nalazi senzor za mjerenje ICP-a (sistem sa senzorm prethodno ispuniti s fiziološkom otopinom 0.9% NaCl), potom drugi kraj sistema spojiti sa monitorom
4. Kalibrirati tj. nulirati monitor i hemomed (ukoliko postoji)
5. Izmjeriti ICP
6. Dokumentirati vrijednosti
7. Pratiti drenažni sadržaj (da li je CSF krvav, sukrvav, kakve je boje, da li ima primjesa mozgovine , da li je krv svježija ili se radi o staroj krvi)
8. Kod visokih vrijednosti ICP-a će odmah obavjestiti liječnika, i u dogovoru s njim primijeniti antiedematoznu terapiju (3% NaCl ili 20% Manitol).
9. Pratiti kojom brzinom se likvor drenira
10. Redovito prazniti menzuru i zabilježiti količinu izdreniranog CSF
11. Pratiti prohodnost EVD-a (poput mjerenja arterijskog tlaka kada krv u sistemu/cijevi pulsira, tako i u ovom slučaju se vidi pulsiranje likvora)
12. Kod aspiriranja bolesnika zatvoriti drenažu, jer se nakašljavanjem dreniraju velike količine likvora
13. Pratiti u kakvom su stanju gaze tj. zavoj na glavi kojim je prekriveno ubodno mjesto, da li je mokro, da li na jastuku ima tragova likvora, i o svim promjenama

obavijestiti liječnik (možda je potrebno staviti dodatni šav).

14. Bolesnici kod kojih je rađena dekompresija mozga, dodatno paziti na položaj glave, naznačiti gdje je odstranjena kost, pri tom ne zanemariti EVD (paziti da kateter nije presavijen)

- **položaj bolesnika u odnosu na EVD**

Senzor tlaka je u liniji s Monrovim foramenom, koji pada na razinu vanjskog slušnog kanala u ležećem položaju (Slika 6.) i na srednjoj sagitalnoj liniji (između obrva) u bočnom položaju. Alati poput stolarske libele ili laserskog uređaja za niveliranje koriste se za nuliranje odvoda na ovoj razini i osiguravanje točnosti postavljanja, s obzirom da je niveliranje samo na temelju vizualnih provjera često netočno. [37]. Svaka promjena položaja bolesnika, zahtjeva ponovno poravnavanje EVD-a.



Slika 6. Prikaz položaja bolesnikove glave u odnosu na EVD

Izvor: <http://www.haderermuller.com/portfolio-item/external-ventricular-device/>

- ***promjena EVD drenažne vrećice*** [1].

Vrećicu za skupljanje potrebno je promijeniti : Kada je $\frac{3}{4}$ puna

1. Pod strogom aseptičnom tehnikom
2. Samo od strane educiranog osoblja

Procedura:

1. Stavite pregaću
2. Operite ruke i kolica
3. Provjerite je li valjkasta stezaljka iznad drenažne stezaljke zatvorena
4. Isključite trosmjernu stezaljku na pacijentu, razmislite o naočalama
5. Operite ruke, osušite ih, stavite sterilne rukavice
6. Strogom aseptičnom tehnikom očistite konektor vrećice klorheksidinom, 30 sekundi neka se suši
7. Uklonite vrećicu i pričvrstite čep na sadržaj brtve
8. Stavite novu vrećicu
9. Otvorite trosmjernu skretnicu

- ***uzorkovanje likvora iz EVD-a***

Provodi se u aseptičnim higijenskim postupcima u radu, svaka 24 sata ili po uputi liječnika. Medicinska sestra mora imati adekvatno znanje i iskustvo. Prije uzimanja uzorka poželjno je zatvoriti drenažu 10-15 minuta, ICP će se na taj način povećavati i omogućiti lakše uzimanje uzorka (zbog sigurnosti bolesnika, medicinska sestra će se prethodno o tome dogovoriti sa liječnikom). Uzorci se ne bi smjeli uzimati iz vrećice za prikupljanje CSF, jer stanične komponente brzo degradiraju [38]. Uzorak likvora se uzima kroz proksimalni otvor, tj. iz skretnice koja je najbliža glavi, mogu se uzeti i iz distalnog otvora, ali broj leukocita i kulture često nisu točni [38] [39]. Pregledom literature može se zaključiti da se uzorak treba jako pažljivo uzeti, prema kliničkim smjernicama Kraljevske dječje bolnice u Melbourneu „The Royal Children's Hospital Melbourne“, preporuka je da se CSF uopće ne uzima aspiracijom, već treba pustiti da kapljice iscure u sterilnu epruvetu, zbog rizika aspiracije moždanog tkiva [40], prema ostaloj literaturi likvor se uzima sporom aspiracijom ne više od 1 ml/min. Ukoliko postoji otpor, postupak se odmah treba prekinuti i liječnik se o tome mora obavijestiti [39] [41]. Pristupni čvor iz kojeg se likvor uzima tj. skretnicu je potrebno prethodno

dezinficirati 0,5% klorheksidinom u 70 % otopini alkohola kao i koristiti sterilne rukavice. Uzima se najmanje 1 ml ili 10 kapi likvora [40]. Nakon uzimanja, potrebno je na skretnicu staviti novi sterilni čep. Potom treba otvoriti drenažu i provjeriti da li je u funkciji. Uzorak obavezno označiti i osigurati pravilan transport do laboratorija. Preporuka je da se uzorak odmah nakon uzimanja odnese u laboratorij. Nosi se u ruci kako bi se održali tjelesni uvjeti temperature.

- ***primjena lijeka intratekalno putem EVD-a***

Provodi se u aseptičnim higijenskim postupcima u radu. Kod uvođenja lijekova čija je primjena putem EVD-a poput tkivnog aktivatora plazminogena kod intraventrikularnog krvarenja ili antibiotika kod ventrikulitisa. EVD se zatvara na sat vremena nakon aplikacije lijeka [38][42]. Medicinska sestra nakon toga ne smije zaboraviti otvoriti drenažu.

- ***Vađenje EVD-a***

Kod bolesnika koji su predviđeni za vađenje EVD-a, drenaža se prethodno zatvara na 24h, medicinska sestra će neprekidno pratiti stanje svijesti (ukoliko se bolesnikovo stanje pogoršava, pospaniji je, povraća, ima jaku glavobolju, treba odmah obavijestiti liječnika). Dok je drenaža zatvorena u smislu da se sadržaj ne drenira, ICP se i dalje može kontinuirano mjeriti. Kod pogoršanja kliničkog statusa bolesnika, liječnik odlučuje da li će se bolesniku raditi hitni CT-mozga ili će se EVD odmah otvoriti.

Nakon što neurokirurg izvadi EVD, stavi šav na ubodno mjesto i previje glavu bolesnika, medicinska sestra će redovito pratiti da li su zavoji suhi i čisti, da li je jastuk suh, ukoliko primijeti da likvor curi, obavijestit će odmah liječnika (postavlja se dodatni šav). Vrh katetera nakon što se izvadi potrebno je poslati u mikrobiološki laboratorij. Na kraju propisno zbrinuti sav biomedicinski otpad.

7. MJERENJE INTRAKRANIJSKOG TLAKA KOD BOLESNIKA SA VANJSKOM VENTRIKULARNOM DRENAŽOM

Intrakranijski tlak engl. (*intracranial pressure – ICP*), je tlak cerebrospinalne tekućine, i može se mjeriti isključivo invanzivnom tehnikom [8]. Nazivamo ga intrakranijskim zbog mjesta mjerenja. Kod ležećeg položaja, tlak cerebrospinalne tekućine trebao bi biti isti u svim likvorskim odjeljcima, s obzirom da ne postoji hidrostatska razlika među njima. Kad se tijelo vertikalizira, tlak se mijenja u različitim likvorskim odjeljcima [8]. Smatra se da su normalne vrijednosti ICP-a kod odraslih ljudi 7-15 mmHg [8] [44]. Ljudsko tijelo različitim mehanizmima održava stabilan ICP. Prema klasičnoj hipotezi, smatra se da važnu ulogu imaju stvaranje i apsorpcija CSF. Promjene intratorakalnog i intraabdominalnog tlaka, promjena položaja tijela i disanje imaju veliki utjecaj na ICP. Prema Monro-Kellijevoj doktrini ICP, odnosno tlak CSF ovisi o interakciji tri volumena unutar lubanjske šupljine. Ta tri volumena su: volumen moždanog parenhima (80%), volumen krvi (10%), i volumen cerebrospinalne tekućine (10%) [45]. Kod patoloških stanja pojavljuje se i četvrti volumen npr. intrakranijsko krvarenje ili tumor, što dovodi do tzv. „mass“ učinka. Ako se bilo koji od tih volumena poveća, dolazi do kompenzacijskog smanjenja ostalih volumena. Martin Smith u svom radu „Praćenje intrakranijskog tlaka kod traumatske ozljede mozga“ navodi kako bi ICP trebalo pratiti kod intracerebralnog krvarenja, subarahnoidalnog krvarenja, moždanog udara, edema mozga, hidrocefalusa, infekcija središnjeg živčanog sustava i hepatičke encefalopatije [46]. Razlikujemo invanzivne i neinvanzivne metode mjerenja ICP-a. Invanzivne metode su daleko najpreciznije, ali su povezane sa brojnim komplikacijama kao što su infekcija, krvarenje, neurološki deficit, nešto više o tome pisat ću u slijedećem poglavlju. Invanzivnom metodom tlak se može mjeriti intraventrikularno, intraparenhimno, subduralno, epiduralno i subarahnoidno. ICP se prati pomoću privremeno uvedenih uređaja koji omogućavaju mjerenje i bilježenje intrakranijskog tlaka. U kliničko bolničkim centrima u neurološkom ili neurokirurškom JIL-u ICP se mjeri pomoću: monitora s optičkim vlaknima (**Codman mikrosenzor**) i pomoću vanjskog ventrikularnog sustava (**EVD-a**).

Ventrikularni kateter je „zlatni standard“ u mjerenju ICP-a.

- **Codman mikrosenzor EVD set**

Postavlja se na površinu mozga ili u mozak. Codman mikrosenzor mjeri ICP preko mikročipa (mjerač naprežanja) koji se nalazi na vrhu katetera. Tlak se odražava kao električni napon, koji se prenosi do proksimalnog kraja katetera kroz najlonske inkapsulirane bakrene žice. Proksimalni kraj katetera spojen je s Codman monitorom koji pokazuje vrijednosti ICP-a. Tlak se mjeri neovisno o bilo kojem kanalu ispunjenom tekućinom. *Postoje dvije različite vrste Codman ICP mikrosenzora.* Oba mikrosenzora su postavljena na nulu i jednako se spajaju na Codman express monitor.

1. Codmanov intraparenhimski kateter

Tanki kateter koji se stavlja u parenhim neposredno ispod razine dure i koristi se „*samo za praćenje*“ ICP-a. Ne sadrži nikakvu drenažu niti lumen ispunjen tekućinom.

2. Codman EVD mikrosenzor

Kateter koji je sličan konvencionalnom ventrikularnom kateteru koji je ispunjen tekućinom. Umeće se u ventrikul i ima drenažni lumen, pa se time i likvor može ukloniti, i ukoliko Codman express monitor nije dostupan, može se spojiti i sa sustavom za praćenje tlaka koji je ispunjen tekućinom. Razlika između ovog katetera i standardnog drenažnog katetera koji je ispunjen tekućinom je što i ovaj kateter ima Codman mikrosenzor koji se nalazi na vrhu katetera i ima istu tehnologiju mjerenja kao i intraparenhimski model [48].

- **EVD zatvoreni sterilni sustav**

Standardni sustav, najčešće korišten u neurološkom JIL-u. Omogućava drenažu likvora putem silikonskog katetera. Vrh katetera umeće se u ventrikul, Postupak spajanja sa senzorom za mjerenje ICP-a opisala sam u poglavlju sa rednim brojem 6.

- **očitanje ICP-a**

Prije očitavanja ICP-a, medicinska sestra mora provjeriti: da li je drenažni sustav dobro pričvršćen za stalak. Uzglavlje kreveta podignuto na 30 °, nula na skali i senzor u razini srednjeg uha, kalibrirati/nulirati monitor (kod kalibracije, skretnicu otvoriti prema

atmosferi, mora biti zatvoren put prema glavi bolesnika), na monitoru pritisnuti „zero“, nakon čega će biti potvrđeno da je prihvaćeno nuliranje. **Kontinuirana drenaža likvora i ICP se ne mogu istovremeno mjeriti** [40]. Kad se krivilja na monitoru ustabili, otprilike nakon 1 min. medicinska sestra će tek tada očitati i dokumentirati vrijednosti ICP-a.

Normalni raspon ICP-a je 0-15 mmHg, povišeni ICP 15 mmHg [47].

8. KOMPLIKACIJE VANJSKE VENTRIKULARNE DRENAŽE I NJIHOVO ZBRINJAVANJE

Postavljanje EVD-a je invazivan postupak i ponekad je nemoguće izbjeći komplikacije, koje mogu biti izazvane zbog samog postavljanja drena. Preporuka je da se EVD ostavi do 7 dana, osim kod refraktornih hipertenzija gdje se produžuje na 10-12 dana, svako produljenje dovodi do većeg rizika od infekcija [49]. Komplikacije EVD-a mogu biti:

1) Mehaničke

Malpozicija, ako se vrh katetera ne postavi u bočnu ili treću klijetku. Ukoliko kateter prođe do kritičnih dijelova mozga poput moždane kapsule, dolazi i do pojave simptoma. Pogrešno postavljanje katetera javlja se u 40% slučajeva, kada se kateter postavlja slobodnom tehnikom. To je ujedno i jedan od glavnih uzroka disfunkcije EVD-a. Stefan Wanderer i suradnici u svojoj retrospektivnoj analizi, postavljanja katetera uz pomoć intraoperativne kompjuterizirane tomografije (N= 48) i dvoslojne fluoroskopije (N=57), i sa kontrolnom skupinom (N=47) koja nije imala intraoperativno snimanje pratili su točnost postavljanja katetera na ukupno 152 bolesnika. Postavljanje ventrikularnog katetera bilo je točno u 24/48 bolesnika s iCT-om i 45/57 bolesnika s fluoroskopijom, te u 23/47 bolesnika u kontrolnoj skupini. Nakon intraoperativne revizije, 4 katetera bila su pogrešno postavljena u iCT skupini, dok skupina fluoroskopije nije imala nijedan. Dva od ova 4 katetera revidirana su postopertavno [50] [51].

Opstrukcija je vodeći uzrok (50-80%) disfunkcije novoumetnutih EVD-a. Glavni čimbenik je povezan sa karakteristikama protoka drena unutar hidrocefaličnog mozga [52]. Nastaje zbog začepljenja EVD-a ugruškom ili nakupina tkiva, proteina, a ponekad slučajnog pregiba cijevi. Prvo se propire distalni dio katetera. U cijevi su vidljivi komadići ugruška krvi ili mozgovine, medicinska sestra će sa fiziološkom otopinom isprati cijevi. Ukoliko drenaža i dalje ne funkcionira i pretpostavlja se da je vrh drena tj. proksimalni dio neprohodan, u tom slučaju će liječnik sa fiziološkom do 2 ml otopine proprati dren i pokušati ga na taj način osposobiti. Ako je drenaža i dalje u disfunkciji bolesnik ide na ponovno umetanje drena [41].

Migracija drena – nakon postavljanja EVD-a, odvod se tunelira supkutano, nakon toga šiva za kožu, tijekom šivanja EVD se može pomaknuti ili migrirati. Vrh odvoda se odmakne od ciljanog položaja što rezultira netočnim mjerenjem ICP-a, ili dovodi do začepljenja drena, u tom slučaju će medicinska sestra obavijestiti liječnika. Bolesniku se može napraviti kontrolni CT-mozga, gdje se može vidjeti pozicija drena, i donijeti odluka o ponovnom umetanju EVD-a.

Slučajno uklanjanje EVD-a može se desiti kod manipulacije s bolesnikom, prilikom provođenja zdravstvene njege bolesnika (kupanja, presvlačenja, promjene položaja), ili ako je bolesnik nemiran, dezorijentiran. U tom slučaju ubodno mjesto treba pritisnuti sa sterilnom gazom i pozvati liječnika. Prevencija: Medicinska sestra u dogovoru s liječnikom će humano fiksirati bolesnika, voditi evidenciju o integritetu kože na mjestu fiksacije, i po potrebi primijeniti ordinirani sedativ.

2) Infekcija

Infekcija koja je povezana s ventrikulostomijom je teška komplikacija koja se javlja u 5% do 23% bolesnika [53]. Može se komplicirati sa **ventrikulitisom, meningitisom, subduralnim empijemom ili apscesom**. Postupci i indikacije za postavljanje EVD-a su jasno definirani i visoko standardizirani, za razliku od liječenja ventrikulitisa [54]. Rizični čimbenici povezani sa ventrikulostomijom su: često uzimanje uzoraka likvora, curenje likvora kroz ubodno mjesto, sistemske infekcije, ispiranje katetera, produljenje dana od kateterizacije ili višestruke kirurške revizije [41]. Potrebno je provoditi profilaksu antibioticima, u tu svrhu daje se cefazolin 10 - 15 mg/kg svakih 8 sati sve dok se EVD ne ukloni. Profilaksa se također provodi i upotrebom katetera koji su

impregnirani sa antibioticima. Intervencije medicinska sestre su: promatranje bolesnika, praćenje izgleda ubodnog mjesta, redovito mjerenje tjelesne temperature, kontrola eksudata (kakve je boje). Sve nastale promjene, medicinska sestra treba dokumentirati i o tome obavijestiti liječnika. Primjenom strogih aseptičnih i higijenskih postupaka tijekom rada, osobito kod uzimanja uzorka likvora, medicinska sestra značajno će doprinijeti u suzbijanju i kontroli infekcija. **Dijagnoza** se postavlja na temelju mikrobiološkog nalaza kulture likvora. Pleocitoza likvora, s pozitivnom kulturom i prisutnost simptoma (glavobolja, mučnina, vrućica, letargija, promijenjen mentalni status) ukazuju na infekciju koja je povezana sa ventrikulostomijom. **Liječenje** Za ventrikulitis i meningitis empirijski se uvodi Vankomicin ([55]).

3) Krvarenje

Rizični čimbenici su : podmakla dob, antikoagulacijska i antikoagulantna terapija. Do krvarenja može doći i ako trepanacija nije bila uspješna. Neurokirurg može oštetiti duru i tako stvoriti sekundarno krvarenje (epiduralno ili subduralno). Ukupna stopa hemoragijskih komplikacija koje su uzrokovane od strane kirurga je oko 7%, stopa značajnog krvarenja 0,8% [56].

4) Neurološke komplikacije

Moguća je povezanost lošijeg neurološkog statusa sa pogrešnim smještajem katetera. npr. EVD umetnut preduboko u četvrtu komoru. Prvi put u literaturi u svom izvješću Feng Yih Chai prikazao je slučaj kome bolesnika, izazvan pogrešno postavljenim EVD-om. Nakon prilagodbe katetera, svijest bolesnika se poboljšala [57].

5) Prekomjerna drenaža CSF

Može dovesti do kolapsa ventrikula, subduralnog krvarenja. Medicinska sestra će u slučaju da primijeti pogoršanje stanja o tome uvijek obavijestiti liječnika. U nekim slučajevima se drenaža može povremeno zatvoriti. Uzrok prekomjernog dreniranja može biti aspiriranje bolesnika, kašljanje, promjena položaja, povraćanje, povišen ICP.

6) Curenje likvora

Kod ubodnog mjesta, pored katetera likvor može istjecati. Medicinska sestra najčešće to primijeti kod zdravstvene njege bolesnika (kupanja ili promjene položaja), najčešće je mokr jastuk ili zavoj. Obavijestiti će liječnika, te će se staviti dodatni šav i na taj način spriječiti rizik od infekcije i nekontroliranog dreniranja CSF.

9. ZAKLJUČAK

Medicinske sestre u neurološkoj jedinici intenzivne njege, gdje leže najteži neurološki bolesnici, provode zahtjevnu i složenu zdravstvenu njegu. Akutni hidrocefalus je česta komplikacija nakon subarahnoidalnog krvarenja, koji uzrokuje visok ICP, što može dovesti do značajnog morbiditeta i mortaliteta. Povišen ICP medicinski se može kontrolirati sedacijom i osmotskim diureticima, međutim takvo liječenje ponekad nije dovoljno za smanjenje ICP-a, zbog čega je potrebna hitna kirurška intervencija, koja podrazumijeva postavljanje vanjske ventrikularne drenaže. Nakon što neurokirurg postavi EVD, praćenje infekcija, održavanje i rješavanje problema EVD-a, mjerenje ICP-a, kao i dokumentiranje aspekata drenažnog sustava, postaju odgovornost medicinske sestre. Samo educirana medicinska sestra, sa odgovarajućim iskustvom, koja zna na vrijeme prepoznati simptome pogoršanja, rukovati sa medicinskom opremom, i EVD-om, te primijeniti ordiniranu terapiju, može preuzeti skrb o takvom bolesniku i uspješno surađivati sa liječnicima, i na taj način doprinijeti poboljšanju neurološkog ishoda bolesnika.

10. ZAHVALE

Ovaj rad posvećujem svojim roditeljima i bratu Mariu. Hvala što ste uvijek uz mene, što ste odrađivali većinu mojih obaveza kod kuće, i tako mi omogućili da dobijem vrijeme za pisanje ovog rada.

Veliku zahvalnost u prvom redu, dugujem svojoj mentorici prof. dr. sc. Zdravki Poljaković-Skurić, koja mi je pomogla svojim stručnim vodstvom, susretljivošću, brzim odgovorima, i značajno mi olakšala izradu ovog diplomskog rada. Profesorice hvala Vam od srca.

Hvala mojoj „neurološkoj grupi“ s Medicinskog fakulteta, Donaldu, Sanji, Aniti i Patriciji, na dobroj suradnji tijekom studiranja i veselim sastancima preko “Zoom aplikacije”.

11. LITERATURA

1. NHSGGC Paediatrics for Health Professionals, Extra Ventricular Device guideline (EVD); Dostupno na:
<https://www.clinicalguidelines.scot.nhs.uk/nhsggc-guidelines/nhsggc-guidelines/intensive-and-critical-care/extra-ventricular-device-guideline-evd/>
[pristupljeno 06.09.2022.]
2. Terze P. Uzroci, dijagnostika i terapija povišenog intrakranijskog tlaka [Diplomski rad]. Zagreb: Sveučilište u Zagrebu, Medicinski fakultet; 2018 [pristupljeno 29.08.2022.]
Dostupno na: <https://urn.nsk.hr/urn:nbn:hr:105:583162>
3. Kahle KT, Kulkarni AV, Limbrick DD Jr, Warf BC. Hydrocephalus in children. Lancet.[Internet]2016.[pristupljeno29.08.2022.];20;387(10020):78899.doi:10.1016/S01406736(15)60694-8. Epub 2015 Aug 6. PMID: 26256071.Dostupno na: <https://pubmed.ncbi.nlm.nih.gov/26256071/>
4. Yang WS, Shen YQ, Zhang XD, Zhao LB, Wei X, Xiong X, Xie XF, Li R, Deng L, Li XH, Lv XN, Lv FJ, Li Q, Xie P. Hydrocephalus Growth: Definition, Prevalence, Association with Poor Outcome in Acute Intracerebral Hemorrhage. Neurocrit Care [Internet]. 2021[pristupljeno29.08.2022.]; 35(1):62-71. doi: 10.1007/s12028-020-01140-w. Epub 2020 Nov 10. PMID: 33174150. Dostupno na : <https://pubmed.ncbi.nlm.nih.gov/33174150/>
5. Humphrey E. Caring for neurosurgical patients with external ventricular drains. Nursing Times [internet]. 2018 [pristupljeno 06.09.2022]; 114: 4, 52-56. Dostupno na: <https://www.nursingtimes.net/clinical-archive/neurology/caring-for-neurosurgical-patients-with-external-ventricular-drains-26-03-2018/>
6. Jovanović I. Prediktori razvoja hidrocefalusa kod endovaskularno emboliziranih rupturiranih intrakranijskih aneurizmi [Disertacija]. Zagreb: Sveučilište u Zagrebu, Medicinski fakultet; 2021 [pristupljeno 29.08.2022.] Dostupno na: <https://urn.nsk.hr/urn:nbn:hr:105:899464>
7. Dey M, Jaffe J, Stadnik A, Awad IA. External ventricular drainage for intraventricular hemorrhage. Curr Neurol Neurosci Rep. [Internet] 2012. [pristupljeno 07.09.2022.];12(1):24-33. doi: 10.1007/s11910-011-0231-x. PMID:

22002766; PMID: PMC6777952. Dostupno na:
<https://www.ncbi.nlm.nih.gov/pmc/articles/PMC6777952/>

8. Kudelić N. Utjecaj položaja tijela na tlak cerebrospinalne tekućine u bolesnika s normotenzivnim hidrocefalusom [Disertacija]. Zagreb: Sveučilište u Zagrebu, Medicinski fakultet; 2021 [pristupljeno 29.08.2022.] Dostupno na:
<https://urn.nsk.hr/urn:nbn:hr:105:188548>
9. Sakka L, Coll G, Chazal J. Anatomy and physiology of cerebrospinal fluid. Eur Ann Otorhinolaryngol Head Neck Dis. [Internet].2011 [pristupljeno 13.08.2022.];128(6):309-16. doi: 10.1016/j.anorl.2011.03.002. Epub 2011 Nov 18. PMID: 22100360. Dostupno: <https://doi.org/10.1016/j.anorl.2011.03.002>
10. Karuc D. Suvremene mogućnosti liječenja hidrocefalusa dječje dobi [Diplomski rad]. Zagreb: Sveučilište u Zagrebu, Medicinski fakultet; 2020 [pristupljeno 08.09.2022.] Dostupno na: <https://urn.nsk.hr/urn:nbn:hr:105:713019>
11. Wright BLC, Lai JTF, Sinclair AJ. Cerebrospinal fluid and lumbar puncture: a practical review. J Neurol [Internet]. 2012 [pristupljeno 22.09.2022.]; 26;259(8):1530–45. Dostupno na: <http://link.springer.com/10.1007/s00415-012-6413-x>
12. Gavranić A, Šimić H, Vukas D, Stanković B, Bajek G, Kolić Z. Neurokirurški postupci liječenja hidrocefalusa. Medicina Fluminensis [Internet]. 2011 [pristupljeno 15.08.2022.];47(2):180-184. Dostupno na:
<https://hrcak.srce.hr/70135>
13. Manji H, Connolly S, Kitchen N, Lambert C, Mehta A. Hydrocephalus. Oxford Handbook of Neurology. 2. izd. New York: Oxford University Press; 2014. str. 470–2
14. Tumani H, Huss A, Bachhuber F. The cerebrospinal fluid and barriers - anatomic and physiologic considerations. Handb Clin Neurol. [Internet] 2017 [pristupljeno 08.09.2022.];146:21-32.doi:10.1016/B978-0-12-804279-3.00002-2. PMID: 29110772. Dostupno na: <https://pubmed.ncbi.nlm.nih.gov/29110772/>
15. Medicina zdravstveni portal. Dostupno na:
<https://zdravlje.eu/2011/07/15/poremecaji-dinamike-cerbrospinalnog-likvora/>
Pristupljeno: 09.09.2022.
16. Agarwal A, Bathla G, Kanekar S. Imaging of Communicating Hydrocephalus. Semin Ultrasound CT MR [Internet]. 2016 [pristupljeno 24.08.2022.];

- 37(2):100-8. doi: 10.1053/j.sult.2016.02.007. Epub 2016 Feb 23.
PMID:27063660. Dostupno
na:<https://www.sciencedirect.com/science/article/abs/pii/S0887217116000196?via%3Dihub>
17. Zhang J, Williams MA, Rigamonti D. Genetics of human hydrocephalus. *J Neurol* [Internet]. 2006 [pristupljeno 07.09.2022.]; 253(10):1255-66. doi: 10.1007/s00415-006-0245-5. Epub 2006 Jun 13. PMID: 16773266; PMCID: PMC1705504.
Dostupno na: <https://www.ncbi.nlm.nih.gov/pmc/articles/PMC1705504/>
18. Cleveland Clinic, Hydrocephalus; Dostupno dostupno na:
https://my.clevelandclinic.org/health/diseases/17334_hydrocephalus.
Pristupljeno: 17.08.2022.
19. Dostupno na: <https://www.medicalnewstoday.com/articles/18172> Pristupljeno
17.08.2022.
20. Yamada S. [Hydrocephalus]. *No Shinkei Geka* [Internet]. 2021 Mar [pristupljeno 17.08.2022.]; 49(2):317-327. Japanese. doi:10.11477/mf.1436204393. PMID: 33762452. Dostupno na:
<https://pubmed.ncbi.nlm.nih.gov/33762452/>
21. Zahl SM, Egge A, Helseth E, Wester K. Benign external hydrocephalus: a review, with emphasis on management. *Neurosurg Rev*. 2011 Oct;34(4):417-32. doi: 10.1007/s10143-011-0327-4. Epub 2011 Jun 7. PMID: 21647596; PMCID: PMC3171652. Dostupno na:
<https://pubmed.ncbi.nlm.nih.gov/21647596/>
22. Di Rocco F, Garnett M, Roujeau T, Puget S, Renier D, Zerangue M, et al. Hydrocephalus. U: Lumenta CB, Di Rocco C, Haase J, Mooij JJA, ur. *Neurosurgery*. Berlin: Springer; 2010. str. 539–43
23. OI, Shizuo, et al. *Journal of Hydrocephalus* [Internet]. 2009 [pristupljeno 17.08.2022.]. Dostupno na:
<http://wah.kenkyuukai.jp/images/sys%5Cinformation%5C20110209175033-F0F3F14F73D3A12D6DDE0FBFD6E8922601E082C6443314C34FBB740322D59038.pdf>
24. Rekate HL. The definition and classification of hydrocephalus: a personal recommendation to stimulate debate. *Fluids Barriers CNS* 5, 2 [Internet]. 2008.

- [pristupljeno 17.08.2022.]; Dostupno: <https://doi.org/10.1186/1743-8454-5-2>
25. Hydrocephalus Association, Communicating and Non-Communicating Hydrocephalus; Dostupno: <https://www.hydroassoc.org/communicating-non-communicating-hydrocephalus/> Pristupljeno 06.09.2022.
26. Schizodimos T, Soulountsi V, Iasonidou C, Kapravelos N. An overview of management of intracranial hypertension in the intensive care unit. *J Anesth* [Internet]. 2020 Oct;34(5):741-757. doi: 10.1007/s00540-020-02795-7. Epub 2020 [pristupljeno 10.09.2022.]; 21. PMID: 32440802; PMCID: PMC7241587. Dostupno na <https://www.ncbi.nlm.nih.gov/pmc/articles/PMC7241587/>
27. Bruce BB, Kedar S, Van Stavern GP, Monaghan D, Acierno MD, Braswell RA, Preechawat P, Corbett JJ, Newman NJ, Biousse V. Idiopathic intracranial hypertension in men. *Neurology*. [Internet]. 2009 [pristupljeno 10.09.2022.]; 72(4):304-9. doi: 10.1212/01.wnl.0000333254.84120.f5. Epub 2008 Oct 15. PMID: 18923135; PMCID: PMC2677502. Dostupno na: <https://www.ncbi.nlm.nih.gov/pmc/articles/PMC2677502/?report=reader>
28. Jartti P, Karttunen A, Jartti A, Ukkola V, Sajanti J, Pyhtinen J. Factors related to acute hydrocephalus after subarachnoid hemorrhage. *Acta Radiol*. [Internet]. 2004 [pristupljeno 10.09.2022.]; May;45(3):333-9. doi:10.1080/02841850410004274. PMID: 15239431. Dostupno na: <https://journals.sagepub.com/doi/10.1080/02841850410004274>
29. Kuo M-F. Surgical management of intraventricular hemorrhage and posthemorrhagic hydrocephalus in premature infants. *Biomed J*. [Internet]. 2020. [pristupljeno 12.09.2022.]; Dostupno na: <https://doi.org/10.1016/j.bj.2020.03.006>
30. Ngo QN, Ranger A, Singh RN, Kornecki A, Seabrook JA, Fraser DD. External ventricular drains in pediatric patients. *Pediatr Crit Care Med*. [Internet]. 2009 [pristupljeno 12.09.2022.]; 10(3):346-51. doi:10.1097/PCC.0b013e3181a320cd. PMID: 19325503. Dostupno na <https://pubmed.ncbi.nlm.nih.gov/19325503/>
31. Enchev Y, Oi S. Historical trends of neuroendoscopic surgical techniques in the treatment of hydrocephalus. *Neurosurg Rev*. [Internet]. 2008 [pristupljeno 17.08.2022.]; 31(3):249-62. doi: 10.1007/s10143-008-0131-y. Epub 2008 May 8. PMID: 18463909. Dostupno na: <https://pubmed.ncbi.nlm.nih.gov/18463909/>
32. Lam HP, Heilman CB. Ventricular access device versus ventriculosubgaleal

- shunt in post hemorrhagic hydrocephalus associated with prematurity. *J Matern - Fetal Neonatal Med.* 2009.;22(11):1097–101 Dostupno na: <https://pubmed.ncbi.nlm.nih.gov/19900052/>
33. Yousaf J, Parlato SR. Hydrocephalus. U: Losty PD, Flake AW, Rintala RJ, Hutson JM, Lwai N, ur. *Rickham's Neonatal Surgery*. London: Springer-Verlag London; 2018. str. 931–56.
 34. Frassanito P, Bianchi F, Tamburrini G. How to Perform a Ventriculo-Atrial CSF Shunt. U: Di Rocco C, Pang D, Rutka J, ur. *Textbook of Pediatric Neurosurgery*. 1. izd. New York: Springer International Publishing; 2018. str. 1–9.
 35. Matsushita S. How to Perform a Ventriculopleural Shunt. U: Di Rocco C, Pang D, Rutka J, ur. *Textbook of Pediatric Neurosurgery*. 1. izd. New York: Springer International Publishing; 2018. str. 1–8.
 36. Feng Z, Li Q, Gu J, Shen W. Update on Endoscopic Third Ventriculostomy in Children. *Pediatr Neurosurg.* [Internet]. 2018 [pristupljeno 11.09.2022.]; 53(6):367–70. Dostupno na: <https://pubmed.ncbi.nlm.nih.gov/30110690/>
 37. Bisnaire D, Robinson L. Accuracy of levelling intraventricular collection drainage systems. *J Neurosci Nurs.* [Internet]. 1997 [pristupljeno 11.09.2022.]; 29(4):261-8. doi: 10.1097/01376517-199708000-00008. PMID: 9307930. Dostupno na: <https://pubmed.ncbi.nlm.nih.gov/9307930/>
 38. Dey M, Jaffe J, Stadnik A, Awad IA. External ventricular drainage for intraventricular hemorrhage. *Curr Neurol Neurosci Rep* [Internet]. 2012 [pristupljeno 12.09.2022.]; 12(1):24-33. doi: 10.1007/s11910-011-0231-x. PMID: 22002766; PMCID: PMC6777952. Dostupno na: <https://pubmed.ncbi.nlm.nih.gov/22002766/>
 39. Wong FW. Cerebrospinal fluid collection: a comparison of different collection sites on the external ventricular drain. *Dynamics* [Internet]. 2011 [pristupljeno 12.09.2022.]; 22(3):19-24. PMID: 21941814 Dostupno na: <https://pubmed.ncbi.nlm.nih.gov/21941814/>
 40. The Royal Childrens Hospital. Dostupno na: https://www.rch.org.au/rchcpg/hospital_clinical_guideline_index/External_ventricular_drains_and_intracranial_pressure_monitoring/ [pristupljeno 12.09.2022.]
 41. Muralidharan R. External ventricular drains: Management and complications. *Surg Neurol Int.* [Internet]. 2015 [pristupljeno 12.09.2022.]; 6(Suppl 6):S271-4.

- doi: 10.4103/2152-7806.157620. PMID: 26069848; PMCID: PMC4450504.
Dostupno na : <https://pubmed.ncbi.nlm.nih.gov/26069848/>
42. Olson DM, Zomorodi M, Britz GW, Zomorodi AR, Amato A, Graffagnino C. Continuous cerebral spinal fluid drainage associated with complications in patients admitted with subarachnoid hemorrhage. *J Neurosurg.* [Internet]. 2013 [pristupljeno 13.09.2022.];119(4):974-80. doi: 10.3171/2013.6.JNS122403. Epub 2013 Aug 20. PMID: 23957382. Dostupno na: <https://pubmed.ncbi.nlm.nih.gov/23957382/>
43. Klarica M, Radoš M, Erceg G, Petošić A, Jurjević I, et al; The Influence of Body Position on Cerebrospinal Fluid Pressure Gradient and Movement in Cats with Normal and Impaired Craniospinal Communication.[Internet].2014.[pristupljeno 13.09.2022.]:Plos one 9(4): e95229.
Dostupno na: <https://doi.org/10.1371/journal.pone.0095229>
44. Steiner LA, Andrews PJD. Monitoring the injured brain: ICP and CBF. Vol. 97, *British Journal of Anaesthesia.* 2006. p. 26–38.
45. Kukreti V, Mohseni-Bod H, Drake J. Management of raised intracranial pressure in children with traumatic brain injury. *J Pediatr Neurosci* [Internet] 2014.[pristupljeno 13.09.2022.]; 9(3):207–15. doi:10.4103/1817-1745.147572. Dostupno na: <https://www.ncbi.nlm.nih.gov/pmc/articles/PMC4302538/>
46. Smith M. Monitoring intracranial pressure in traumatic brain injury. *Anesth Analg.*[Internet]. 2008 [pristupljeno 13.09.2022.]; Jan;106(1):240-8. doi: 10.1213/01.ane.0000297296.52006.8e. PMID: 18165584. Dostupno na: <https://pubmed.ncbi.nlm.nih.gov/18165584/>
47. Bales JW, Bonow RH, Buckley RT, Barber J, Temkin N, Chesnut RM. Primary External Ventricular Drainage Catheter Versus Intraparenchymal ICP Monitoring: Outcome Analysis. *Neurocrit Care.*[Internet]. 2019[pristupljeno 14.09.2022.] Aug;31(1):11-21. doi: 10.1007/s12028-019-00712-9. PMID: 31037639 Dostupno na: <https://pubmed.ncbi.nlm.nih.gov/31037639/>
48. London Health Sciences Centre, Critical Care Trauma Centre; Dostupno na: <https://www.lhsc.on.ca/critical-care-trauma-centre/procedure-setup-and-use-of-codman-eds-3-external-ventricular-drainage> [pristupljeno 13.09.2022.]
49. Jukić M, Gašparović V, Husedžinović I, Majerić Kogler V, Perić M, Žurić J.

- Intenzivna medicina. Zagreb: Medicinska naklada; 2008
50. Wanderer S, Coluccia D, Añon J, Fandino J, Berkman S. Intraoperative Computed Tomography Versus Fluoroscopy for Ventriculoperitoneal Shunt Placement. *World Neurosurg.*[Internet]. 2019 [pristupljeno 14.09.2022.];Jan 11:S1878-8750(19)30034-8. doi: 10.1016/j.wneu.2019.01.002. Epub ahead of print. PMID: 30639491. Dostupno na: <https://pubmed.ncbi.nlm.nih.gov/30639491/>
51. Operative Neurosurgery, Ventricular catheter misplacement; Dostupno na: https://operativeneurosurgery.com/doku.php?id=ventricular_catheter_misplacement Pristupljeno 14.09.2022.
52. Galarza M, Giménez Á, Valero J, Pellicer OP, Amigó JM. Computational fluid dynamics of ventricular catheters used for the treatment of hydrocephalus: a 3D analysis. *Childs Nerv Syst.*[Internet]. 2014[pristupljeno 14.09.2022.] Jan;30(1):105-16. doi: 10.1007/s00381-013-2226-1. Epub 2013 Jul 24. PMID: 23881424. Dostupno na: <https://pubmed.ncbi.nlm.nih.gov/23881424/>
53. Lozier AP, Sciacca RR, Romagnoli MF, Connolly ES Jr. Ventriculostomy-related infections: a critical review of the literature. *Neurosurgery.*[Internet]. 2002[pristupljeno 14.09.2022.] ;51(1):170-81; discussion 181-2. doi: 10.1097/00006123-200207000-00024. PMID: 12182415. Dostupno na: <https://pubmed.ncbi.nlm.nih.gov/12182415/>
54. von Spreckelsen N, Jung N, Telentschak S, Hampl J, Goldbrunner R, Grau S. Current treatment concepts for iatrogenic ventriculitis: a nationwide survey in Germany. *Acta Neurochir (Wien)* [Internet]. 2018[pristupljeno];160(3):505-508. doi: 10.1007/s00701-017-3393-8. Epub 2017 Nov 9. PMID: 29124451. Dostupno na: <https://pubmed.ncbi.nlm.nih.gov/29124451/>
55. Tunkel AR, Hasbun R, Bhimraj A, Byers K, Kaplan SL, Scheld WM, van de Beek D, Bleck TP, Garton HJL, Zunt JR. 2017 Infectious Diseases Society of America's Clinical Practice Guidelines for Healthcare-Associated Ventriculitis and Meningitis. *Clin Infect Dis.*[Internet]. 2017[pristupljeno 14.09.2022.] 15;64(6):e34-e65. doi: 10.1093/cid/ciw861 .PMID:28203777; PMCID: PMC5848239. Dostupno na: <https://pubmed.ncbi.nlm.nih.gov/28203777/>
56. Bauer DF, Razdan SN, Bartolucci AA, Markert JM. Meta-analysis of hemorrhagic complications from ventriculostomy placement by neurosurgeons.

Neurosurgery [Internet]. 2011 [pristupljeno15.09.2022.]; 69(2):255-60.doi: 10.1227/NEU.0b013e31821a45ba. PMID: 21471831. Dostupno na: <https://pubmed.ncbi.nlm.nih.gov/21471831/>

57. Chai FY, Farizal F, Jegan T. Coma due to malplaced external ventricular drain. Turk Neurosurg [Internet].2013 [pristupljeno15.09.2022.];23(4):561-3. doi: 10.5137/1019-5149.JTN.5724-12.1. PMID: 24101284.Dostupno na: <https://pubmed.ncbi.nlm.nih.gov/24101284/>

12. ŽIVOTOPIS

Nives Ćirić rođena je 05.02.1973. godine u Zagrebu. Završila je Osnovnu školu Ivan Mećar (Vukomerec) u Zagrebu. Srednju medicinsku školu završila je u Vinogradskoj u Zagrebu, smjer medicinska sestra/medicinski tehničar općeg smjera. Nakon završene srednje škole, 1994. godine zaposlila se u KBC Zagreb, na Rebru na intenzivnoj neurologiji gdje radi sve do danas. Zbog svog dugogodišnjeg rada na intenzivnoj njezi, 2015. godine Ministarstvo zdravlja RH joj priznaje status „*specijalista u djelatnosti intenzivne njege*“, te je kao takva upisana u registar Hrvatske komore medicinskih sestara (HKMS). Preddiplomski studij sestrinstva završila je na Sveučilištu Sjever u Varaždinu 2018. godine. Članica je Udruge medicinskih sestara i tehničara Hrvatske za neurologiju (UMSTHN). Akademске godine 2020/21. upisala je diplomski studij sestrinstva na Medicinskom fakultetu u Zagrebu. U privatnom životu jako voli cvijeće i životinje, osobito mačke.