

# Hiperbarična oksigenacija u liječenju Crohnove bolesti

---

Krstulović, Jure

Professional thesis / Završni specijalistički

2023

Degree Grantor / Ustanova koja je dodijelila akademski / stručni stupanj: **University of Zagreb, School of Medicine / Sveučilište u Zagrebu, Medicinski fakultet**

Permanent link / Trajna poveznica: <https://um.nsk.hr/um:nbn:hr:105:894743>

Rights / Prava: [In copyright](#)/[Zaštićeno autorskim pravom.](#)

Download date / Datum preuzimanja: **2024-09-14**



Repository / Repozitorij:

[Dr Med - University of Zagreb School of Medicine Digital Repository](#)



**SVEUČILIŠTE U ZAGREBU  
MEDICINSKI FAKULTET**

**Jure Krstulović**

**HIPERBARIČNA OKSIGENACIJA U  
LIJEČENJU CROHNOVE BOLESTI**

**Završni specijalistički rad**

**Split, rujan 2023. godine**

Rad je izrađen u Kliničkom bolničkom centru Split te u suradnji sa Zavodom za pomorsku medicinu Split

Voditelj rada: doc. dr. sc. Hrvoje Silovski

*Hvala kolegama koji su bili podrška i pomoć.*

*Hvala mojoj obitelji na neprestanom ohrabrenju i razumijevanju.*

*Hvala mentoru kojem sam se uvijek mogao obratiti i koji je uvijek imao  
vremena i razumijevanja.*

*Hvala profesoru emeritusu Nikici Družijaniću čije vodstvo, strpljenje i stručnost su  
bili neophodni.*

# SADRŽAJ

<b>1. POPIS OZNAKA I KRATICA.....</b>	<b>5</b>
<b>2. UVOD I SVRHA RADA .....</b>	<b>6</b>
<b>3. CILJ RADA.....</b>	<b>13</b>
<b>4. METODE I ISPITANICI.....</b>	<b>14</b>
<b>5. REZULTATI.....</b>	<b>16</b>
<b>6. RASPRAVA.....</b>	<b>25</b>
<b>7. ZAKLJUČAK.....</b>	<b>29</b>
<b>8. KRATKI SADRŽAJ NA HRVATSKOM JEZIKU.....</b>	<b>30</b>
<b>9. KRATKI SADRŽAJ I NASLOV NA ENGLESKOM JEZIKU.....</b>	<b>31</b>
<b>10. POPIS LITERATURE.....</b>	<b>32</b>
<b>11. KRATKI ŽIVOTOPIS.....</b>	<b>36</b>

## 1. POPIS OZNAKA I KRATICA

**ANCA** – antineutrofilna citoplazmatska antitijela (pANCA) (engl. *Anti-neutrophil cytoplasmic antibody*)

**ASCA** – antitijela antisaccharomyces cerevisiae (engl. *Anti-Saccharomyces cerevisiae antibodies*)

**ASA** - Američko društvo anesteziologa (engl. *American Society of Anesthesiologists*)

**CDAI** - Indeks aktivnosti Crohnove bolesti (engl. *Crohn's Disease Activity Index*)

**CT** - Kompjutorizirana tomografija (engl. *Computerized tomography*)

**CTE**- Kompjutorizirana tomografska enterografija (engl. *Computerized tomography enterography*)

**HBOT** - Hiperbarična oksigenoterapija (engl. *Hyperbaric Oxygen Therapy*)

**IBD** – Upalne bolesti crijeva (engl. *Inflammatory Bowel Diseases*)

**ITM** - Indeks tjelesne mase (engl. *Body Mass Index*, BMI)

**MR** – Magnetska rezonancija (engl. *Magnetic Resonance*)

**MRE** – enterografija magnetskom rezonancijom (engl. *Magnetic Resonance enterography*)

**TNF** – Tumorski faktor nekroze (engl. *Tumor necrosis factor*)

**UHMS** - Društvo za pomorsku i hiperbaričnu medicinu (engl. *Undersea and Hyperbaric Medical Society*)

## 2. UVOD I SVRHA RADA

Upalne bolesti crijeva (engl. *Inflammatory Bowel Diseases*, IBD) su kronične relapsirajuće bolesti karakterizirane rekurentnim upalama gastrointestinalnog trakta, krvavim proljevima, bolovima u trbuhu i nespecifičnim simptomima poput vrućice i gubitka težine (1-3). Jedan podtip IBD-a je Crohnova bolest koja je kronična, transmuralna, nespecifična, granulomatozna upalna bolest još nerazjašnjene etiologije i patogeneze, a time i teško predvidivog tijeka i prognoze (4). Iako bolest obično zahvaća terminalni ileum i desno debelo crijevo, upala može zahvatiti čitav gastrointestinalni trakt (5).

Crohnova bolest je izvorno opisana 1932. godine, a broj prijavljenih slučajeva od tada uvelike je porastao. Učestalost Crohnove bolesti, prema današnjim procjenama, u Sjedinjenim Američkim Državama iznosi oko 4 nova slučaja godišnje na svakih 100.000 osoba. Crohnova bolest se najčešće javlja između 15. i 25. godine života te je nešto češća pojavnost bolesti u žena u odnosu na muškarace (4,6).

Etiologija ove bolesti nije utvrđena, a neka istraživanja ukazuju na to da je bolest uzrokovana neravnotežom između proupalnih i protuupalnih čimbenika kao posljedica interakcije genetike, slabog imunološkog odgovora i okolišnih čimbenika (2-4,7). Pretpostavlja se da genetska predispozicija ima veliku ulogu u etiologiji Crohnove bolesti, ali distribucija same bolesti unutar obitelji je složena i ne može se klasificirati jednostavnim Mendelovim zakonima nasljeđivanja (6). Novija istraživanja, uz navedeno, ističu utjecaj disregulacije crijevne barijere i promjene u crijevnoj flori na patofiziologiju Crohnove bolesti. Čini se da aktivirani makrofagi igraju ključnu ulogu u procesu bolesti i proizvode proupalne citokine, uključujući TNF- $\alpha$  i interleukine (IL-6 i IL-8). Razine intestinalnog dušikovog oksida (NO) također su povećane u nekih bolesnika s IBD-om što može dovesti do povećanog oštećenja crijevnog tkiva. Neki istraživači su izvijestili da određene infekcije kao što je *Mycobacterium avium* subspecies *paratuberculosis* također mogu igrati ulogu u patofiziologiji IBD-a (8). Iako prilagodba prehrane može ublažiti simptome, nijedan prehrambeni čimbenik nije izravno povezan s Crohnovom bolešću. Istraživanja su pokazala da pušači imaju znatno veći rizik obolijevanja u odnosu na nepušače (6,9-11).

Bolesnici s Crohnovom bolesti često imaju heterogene kliničke manifestacije koje variraju od bolova u trbuhu, proljeva, crijevne opstrukcije do drugih parenteralnih manifestacija poput vrućice i poremećaja prehrane (3,5). Klinička obilježja same bolesti su vrlo varijabilna i uvelike ovise o segmentu gastrointestinalnog trakta koji je zahvaćen Crohnovom bolešću. Početak simptoma je

podmukao. Bolest zahvaća tanko crijevo u 80% slučajeva i debelo crijevo u samo 20% slučajeva. Većina bolesnika ima zahvaćen ileocekalni segment, kada govorimo o onima s bolešću tankog crijeva. Izolirana perinealna i anorektalna bolest javlja se u 5% do 10% oboljelih. Procjenjuje se da će jedna četvrtina svih bolesnika s Crohnovom bolešću imati izvanintestinalne manifestacije bolesti (2,9).

Najranije manifestacije Crohnove bolesti su razvoj malih ulceracija sluznice. Prezentiraju se kao crvene mrlje ili žarišna udubljenja sluznice. Kako upala napreduje, ulkusi se povećavaju, pri čemu se spajaju kako bi na koncu formirali uzdužne ulceracije sluznice. Daljnjom progresijom sluznica crijeva poprima tipičan izgled „kaldrme”, a predstavlja otoke edematozne sluznice okružene mrežom ulceracija. Prodorom kroz submukozu, ulceracije mogu stvoriti intramuralne kanale koji potom formiraju sinuse, apscese ili fistule. Upala u Crohnovoj bolesti se napretkom proteže kroz sve slojeve stijenke crijeva. U akutnoj fazi upale, stijenka crijeva je hiperemična, dok kroničnu fazu obilježava fibroza s razvojem ožiljaka, a pri tom stijenka crijeva postaje teksturom kožasta i zadebljala. Histopatološki pregled Crohnove bolesti obično pokazuje transmuralnu upalu karakteriziranu višestrukim limfoidnim nakupinama u zadebljaloj submukozi. Nekazeozni granulomi su vrijedno dijagnostičko obilježje Crohnove bolesti, ali se vide samo u polovici reseciranih uzoraka. Crohnova bolest može se kategorizirati u 3 opće manifestacije: strikturirajuća bolest, perforirajuća bolest i upalna bolest (6). Druga klasifikacija prema Greensteinu dijeli bolest u dvije skupine: perforirajući (P) tip koji je karakteriziran razvojem fistula, apscesa ili perforacije; te neperforirajući (NP) tip kojeg prate intestinalna opstrukcija, intraktabilna hemoragija, toksična dilatacija bez perforacije i maligna alteracija. Ova je podjela je korisna u odabiru operacijskog liječenja i predviđanju poslijeoperacijskog tijeka i prognoze bolesti(2,4,6,12).

Dijagnoza se obično postavlja endoskopijom, a za postavljanje dijagnoze Crohnove bolesti potrebno je uzeti u obzir simptome, znakove i dijagnostičke testove kao što su akutna ili kronična bol u trbuhu, osobito lokalizirana u donjem desnom kvadrantu, kronični proljevi, radiografski ili endoskopski nalaz crijevne upale, crijevne fistule ili strikture te patohistološki dokaz granuloma odnosno upale. Ipak, nijedan pojedinačni simptom, znak ili dijagnostički test ne utvrđuje dijagnozu Crohnove bolesti. Dijagnoza se temelji na potpunoj procjeni kliničke slike s potvrdnim radiografskim, endoskopskim i patohistološkim nalazima (9).

Kolonoskopija uz intubaciju terminalnog ileuma glavno je dijagnostičko sredstvo te može otkriti žarišne ulceracije uz područja normalne sluznice zajedno s polipoznim promjenama sluznice koje



daju “izgled kaldrme.” Preskakajuće lezije su tipičan nalaz u Crohnovoj bolesti, a predstavljaju segmente crijeva zahvaćene bolešću isprekidane dijelovima zdrave sluznice crijeva. Pseudopolipi su često prisutan nalaz u Crohnovoj bolesti (9). Radiološke slikovne metode, uključujući kompjutoriziranu tomografiju, magnetsku rezonancu i ultrasonografiju, došle su u prvi plan u liječenju Crohnove bolesti. One nadopunjuju endoskopiju jer mogu identificirati ekstraluminalnu patologiju i pregledati gastrointestinalni trakt koji nije dostupan endoskopskim postupcima, a iznimno su korisne za postavljanje početne dijagnoze, praćenje aktivnosti bolesti i prepoznavanje komplikacija (npr. fistula, apscesa). CT enterografija (engl. *CT enterography*, CTE) i MR enterografija (engl. *MR enterography*, MRE) postale su standard u dijagnostici i procjeni Crohnove bolesti (13-15).

U bolesnika s Crohnovom bolesti identificirano je nekoliko protutijela koje mogu biti od dijagnostičke vrijednosti. Najčešće testirana antitijela su antineutrofilna citoplazmatska antitijela (engl. *Anti-neutrophil cytoplasmic antibody*, pANCA) i antitijela antisaccharomyces cerevisiae (engl. *Anti-Saccharomyces cerevisiae antibodies* ASCA). Prisutnost ASCA uz odsutnost ANCA povezano je s dijagnozom Crohnove bolesti. Preostali testovi za identifikaciju crijevne upale i postavljanje dijagnoze Crohnove bolesti uključuju fekalni kalprotektin ili laktoferin, ali se nažalost u kliničkoj praksi ne primjenjuju rutinski (9).

S obzirom na činjenicu da upalna bolest crijeva nije klinički izlječivo stanje, dostupna terapija ima za cilj poboljšati kvalitetu života, ublažiti simptome, smanjiti pojavnost komplikacija te usporiti napredovanje same bolesti (4,5,16). Liječenje Crohnove bolesti obično je farmakološko, temeljeno na steroidima, imunomodulatorima i biološkim agensima. Cilj medikamentozne terapije je postizanje kliničke remisije i cijeljenja sluznice. Anti-TNF- $\alpha$  agensi su se pokazali učinkovitom terapijom u izazivanju i održavanju remisije, postizanju endoskopskog cijeljenja i smanjenju hospitalizacije i operacije. Uz dokaze da je terapija učinkovitija kod bolesti kraćeg trajanja, postoji trend prema korištenju anti-TNF- $\alpha$  već u ranijoj fazi Crohnove bolesti. Rana primjena anti-TNF- $\alpha$  pokazala je bolje rezultate u usporedbi s "konvencionalnim" pristupom sekvencijalne terapije (steroidi, nakon čega slijedi imunomodulatori, a zatim anti-TNF lijekovi) (16).

Polovica bolesnika s Crohnovom bolesti ipak zahtijeva neku vrstu kirurškog zahvata tijekom životnog vijeka (2-4,17,18). Kirurški pristup u liječenju Crohnove bolesti je indiciran za komplikacije kao što su opstrukcija, slobodna perforacija, apscesi, simptomatske fistule i karcinomi (2-4,17-19).

Tijekom posljednjih nekoliko desetljeća, liječenje IBD-a je postiglo veliki napredak od konvencionalnih kliničkih tretmana, uključujući aminosalicilate, oralne imunomodulatore i kortikosteroide, do uporabe inhibitora čimbenika nekroze tumora (engl. *Tumor necrosis factor*, TNF) kao što su infliksimab, adalimumab i golimumab (3). Međutim, negativne posljedice imunomodulatora na imunološku funkciju i štetni događaji dugotrajne uporabe kortikosteroida, zajedno s činjenicom da više od 40% oboljelih ne reagira na TNF inhibitore ili pak razvije kasnu rezistenciju na lijekove, još uvijek postoji mnogo prostora za napredak u prevenciji i liječenju IBD-a, a posebice njegovih komplikacija (3,4,6).

Nadalje, lijekove obično prate nuspojave koje je potrebno temeljito procijeniti prije donošenja bilo kakve odluke o liječenju (4). Stoga, posljednjih desetljeća su se pojavili noviji nefarmakološki pristupi liječenju upalne bolesti crijeva, a jedan od njih je i hiperbarična terapija kisikom (8,9,16). Prema definiciji Društva za pomorsku i hiperbaričnu medicinu (engl. *Undersea and Hyperbaric Medical Society*, UHMS), hiperbarična terapija kisikom (engl. *Hyperbaric Oxygen Therapy*, HBOT) je postupak udisanja 100% kisika iznad 1 apsolutne atmosfere (minimalno 1.4) u terapijske svrhe (10,20,21). Jednostavnije gledano, HBOT uključuje bolesnika koji leži u zatvorenoj komori i udiše kisik pod atmosferskim tlakom od 2.4–3.0 apsolutne atmosfere (11,20-23). Time se povećava sadržaj kisika otopljenog u plazmi i tkivu (11,16,21,24,25). HBOT rezultira arterijskim tlakom kisika iznad 2000 mmHg i tlakom kisika u tkivu od gotovo 400 mmHg. Takve razine kisika u tkivima imaju niz korisnih biokemijskih, staničnih i fizioloških učinaka (20-22).

Prva barokomora je konstruirana 1834. godine pod direktivnom doktora Junoda u svrhu liječenja plućne bolesti pod tlakom od 2 do 4 atmosfere, ali suvremena hiperbarična medicina svoje korijene ima od 1937. godine, kada se HBOT počeo koristiti za liječenje dekompresijske bolesti. Od 1955. godine HBOT se koristi i za liječenje drugih bolesti poput kroničnih rana ili karcinoma (23).

U Hrvatskoj se HBOT koristi u Institutu pomorske medicine u Splitu od 1969. godine koji predstavlja znanstvenu i istraživačku ustanovu (Slika 1). Institut je kasnije preimenovan u Zavod za pomorsku medicinu od 2008. godine i otada više nije u sastavu Hrvatske ratne mornarice već spada u Zapovjedništvo za potporu. Baromedicina postaje i specijalizacija te subspecijalizacija u vojnoj medicini, a tijekom neprijateljske oružane agresije na domovinu Hrvatsku, brojni ranjenici uspješno su liječeni u barokomori što je doprinijelo velikom iskustvu hrvatskih liječnika s navedenom metodom gledano i u svjetskim razmjerima. Posljedično, u Splitu postoji kontinuirano stručno i

znanstveno djelovanje usmjereno na baromedicinu te djelovanje u sklopu radnih skupina i nacionalnih i internacionalnih kongresa.

**Slika 1.** Barokomora Zavoda za pomorsku medicinu Split



Hrvatski zavod za zdravstveno osiguranje je u srpnju 2008. utvrdio službenu listu indikacija za hiperbaričnu oksigenaciju koja je osim dekompresijske bolesti, uključivala brojna druga stanja iz područja hitne medicine, otorinolaringologije, oftalmologije, interne medicine, neruologije i kirurgije uključujući i Crohnovu bolest.

Učinci se HBOTa u liječenju Crohnove bolesti temelje na poboljšanju stanja mikrocirkulacije na mjestu lezije, antimikrobnom i antiedematoznom djelovanju, smanjenoj distenziji crijeva, ubrzanom sintezi kolagena i reparaciji tkiva, protuupalnom i imunosupresijskom djelovanju, manjoj mogućnosti mikrotromboza zbog umanjene agregabilnosti trombocita, smanjenoj viskoznosti krvi te bržom uspostavi poslijeoperacijske peristaltike (26).

Smatra se da je hipoksija ključan čimbenik za pojavu, ali i održavanje same upale (3,16,21). Zbog brzog povećanja koncentracije kisika u krvi koja dopire do hipoksičnog tkiva, HBOT se pokazao kao prigodna metoda u liječenju ishemijskih bolesti i hipoksičnih stanja (11,21,25,27).

Nekoliko studija provedenih u različitim kirurškim zahvatima, kao što su abdominoplastika i pankreatikoduodenektomija, izvijestilo je o nižim stopama postoperativnih komplikacija i smanjenom trajanju boravka na jedinici intenzivne njege nakon preoperativne HBOTa (7,10,20).

Prema Desetoj europskoj konsenzusnoj konferenciji o hiperbaričnoj medicini, prihvaćene indikacije za HBOT uključuju dekompresijsku bolest, plinsku emboliju, trovanje ugljičnim monoksidom i ozljedu mozga uključujući akutnu i kroničnu traumatsku ozljedu mozga, kronični moždani udar i postanoksičnu encefalopatiju (9,17). Nadalje, HBOT se pokazala kao učinkovita i sigurna metoda za niz drugih stanja kao što su kronične rane, ulkusi koji slabo ili ne cijele, presađivanje kože, refrakternu upalnu bolest crijeva, trovanje cijanidom, akutne ishemijske ozljede te radijacijske ozljede (10,11,21).

Posljednjih nekoliko godina njegova primjena je pronašla svrhu u zacjeljivanju rana, borbi protiv infekcija i zbrinjavanju ozljeda mozga kroz antioksidativni učinak i poticanja neovaskularizacije (10,23,28). Nadalje, pokazalo se da HBOT mijenja signalne putove, kao što su to putevi faktora inducibilnog hipoksije (HIF) i heme-oksigenaze (HO), uključene u odgovor tkiva na hipoksiju i zacjeljivanje rana. HBOT potiskuje proizvodnju proupalnih citokina i kemokina (IL-1, IL-6, TNF- $\alpha$ ) odgovornih za metabolički stres nastao tijekom aktivne upale (9,21,22).

Opisani signalni putevi i upalni citokini imaju značajnu ulogu za crijevnom mikrookruženju u procesu aktivacije upale u sklopu IBD-a (1,3).

HBOT kao pomoćna terapija u liječenju Crohnove bolesti prvi put je opisana 1989. godine pri čemu je postignuto potpuno zacjeljenje oštećenja crijevne sluznice (8). O uspješnosti terapije u liječenju teške perinealne Crohnove bolesti izvijestili su Brady i suradnici čime se sve veća pozornost skreće na ulogu HBOT-a u liječenju Crohnove bolesti, a posebice komplikacija iste (8,9). Istraživanja su pokazala da postoje i druge komplikacije Crohnove bolesti, pyoderma gangrenosumom i enterokutane fistule, u kojima se ispoljio pozitivan utjecaj HBOT-a u liječenju navedenih komplikacija (11,21,22).

Studije su posljednjih godina pokazale da uporaba višestruke kombinirane terapije koja sadrži HBOT može imati zadovoljavajuće terapijske učinke. Štoviše, smatra se da bi kombinacija HBOT-a s lokalnim kirurškim zahvatima mogla biti atraktivan način liječenja perinealne Crohnove bolesti zbog savršene stope zacjeljivanja. Nadalje, postoje studije u kojima je opisan 100 % učinak postignut u liječenju perianalne fistule kao komplikacije Crohnove bolesti kombinacijom infliksimaba, anti-MAP-a i HBOT-a (2,3,23,24).

Mehanizmi na kojima se temelji terapijski učinak HBOT-a u liječenju upalne bolesti crijeva sažeti su kako slijedi (7,10,23):

- HBOT može povećati razine kisika u tkivu debelog crijeva i koncentraciju kisika u krvi mezenterijalnih žila;
- HBOT može inhibirati upalni odgovor inhibicijom otpuštanja proupalnih citokina kao što su IL-1, IL-6 i TNF- $\alpha$ ;
- HBOT može potaknuti diferencijaciju matičnih stanica debelog crijeva i regrutirati stanice uključene u proces popravka;
- HBOT može poboljšati antioksidativni sustav i smanjiti agregaciju neutrofila u tkivu debelog crijeva

Svrha ovog rada je stručni prikaz iskustva jednog centra s HBOTom kao dodatnom metodom u liječenju komplikacija Crohnove bolesti te pregled literature o razvoju HBOTa općenito i upotrebi ove metode kod upalnih bolesti crijeva uz poseban osvrt na ulogu HBOTa u ranom poslijeoperacijskom periodu.

### **3. CILJ RADA**

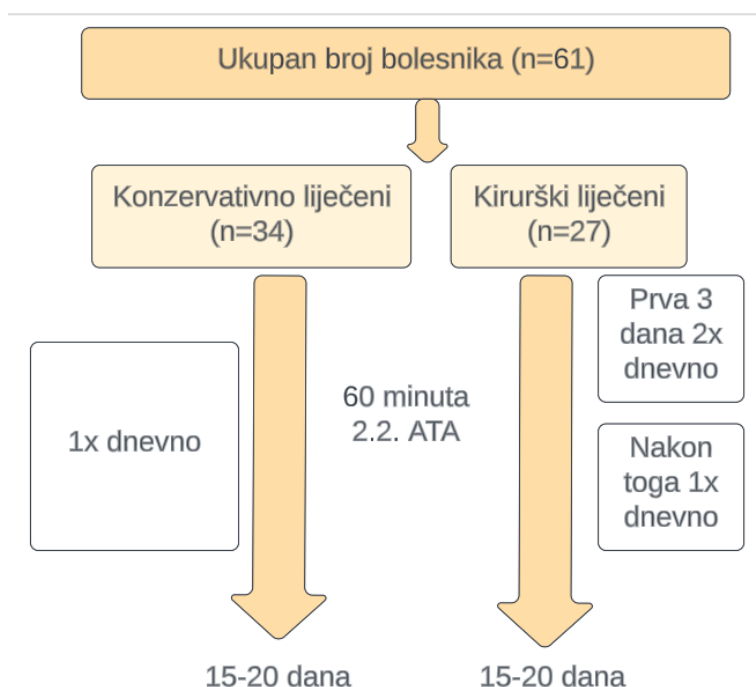
Primarni cilj ovog stručnog rada je prikazati rezultate liječenja komplikacija Crohnove bolesti HBOTom u našoj ustanovi. Sekundarni ciljevi su analiza ishoda liječenja između konzervativne i kirurške skupine dodatno liječenih HBOTom te usporedba bolesnika s HBOTom i kohorte bolesnika iz prethodnog 5-godišnjeg perioda koji nisu tretirani HBOTom.

## 4. METODE I ISPITANICI

Rad je dizajniran kao stručni rad retrospektivnog tipa koji prikazuje primjenu HBOTa u liječenju bolesnika KBCa Split hospitaliziranih zbog komplikacija Crohnove bolesti, a postupak HBOT proveden je u suradnji sa Zavodom za pomorsku medicinu, Split. HBOT je primijenjen u periodu od 2015-2020. godine uz suglasnost bolesnika i Etičkog povjerenstva kod bolesnika hospitaliziranih zbog komplikacija Crohnove bolesti. Komplikacije aktivne Crohnove bolesti definirane su kao: pojava perianalne fistulirajuće bolesti s apscesima, enterokutane fistule, intraabdominalnog apscesa, terminalnog ileitisa, opstrukcije, stenozе ili perforacije tankog/debelog crijeva te intestinalnog krvarenja. Uključeni su i kirurški i konzervativno liječeni bolesnici, dok su kirurški podijeljeni na one s perforirajućim i neperforirajućim tipom prema Greensteinovoj klasifikaciji.

Hiperbarična se oksigenacija provodila 15-20 dana i to u trajanju od 60 minuta pod 2.2 ATA. Konzervativno liječeni bolesnici su imali jedan tretman dnevno, a kirurški liječeni bolesnici su prva tri poslijeoperacijska dana imali dva tretmana dnevno, a nakon toga po jedan tretman dnevno tako da se provodilo 15-25 tretmana po bolesniku (Slika 2).

**Slika 2.** Protokol provedbe HBOTa u terapiji Crohnove bolesti



Uključeni su samo punoljetni bolesnici, a bolesnici s ulceroznim kolitisom te oni koji su zahtijevali respiratori ili intenzivno liječenje u prva tri postoperativna dana, nisu uključeni u terapiju HBOTom. Svi bolesnici praćeni su najmanje 12 mjeseci nakon liječenja.

Podaci su prikupljeni iz bolničkog informacijskog sustava, a obuhvaćali su demografske podatke te kliničke karakteristike: dužinu trajanja bolesti, dosadašnju terapiju te aktivnost bolesti prema „Crohn disease activity index“ (CDAI) te prema van Hees indeksu, vrijednost CRPa i ASA skor. Primarni analizirani ishodi bili su: stopa komplikacija prema Clavien-Dindo klasifikaciji, stopa infekcija kirurške rane kod operiranih bolesnika te promjena indeksa aktivnosti bolesti (CDAI i van Hees). Sekundarni ishodi uključivali su: trajanje hospitalizacije, stopu potrebe za operacijom kod inicijalno konzervativno liječenih bolesnika i vrijeme do pojave peristaltike crijeva. Dodatno, kod konzervativno liječenih bolesnika bilježio se uspjeh liječenja analizom laboratorijskih nalaza te radioloških nalaza koji ukazuju na regresiju karakterističnih znakova Crohnove bolesti na reljefu sluznice, smanjenje mezenterijalnog infiltrata, uspostavljanje pasaže te neprikazivanje interintestinalnih fistula. U svrhu procijene korisnosti HBOTa, rezultati su uspoređeni s bolesnicima iz prethodnog petogodišnjeg perioda iz KBCa Split (n=76) liječenih radi istih indikacija.

Kategorične varijable su prikazane kao omjeri i postotci te su uspoređivani koristeći Hi-kvadrat test. Kontinuirane varijable prezentirane su kao srednja vrijednost sa standardnom devijacijom (za parametrijske) te medijan i interkvartilni raspon (za neparametrijske vrijednosti) te su uspoređivane koristeći t-test ili Mann–Whitney U test. P vrijednost <0.05 smatrana je statistički značajnom. Svi podaci su analizirani koristeći SPSS v27® (IBM, Armonk, NY, USA).



## 5. REZULTATI

### Bolesnici liječeni HBOT terapijom

U petogodišnjem periodu smo hiperbaričnom smo oksigenacijom liječili ukupno 61 bolesnika s Crohnovom bolesti. Od toga je bilo 28 muškaraca (45,9%) i 33 žene (54,1%). Prosječna životna dob bolesnika je bila 32,7 godina (raspon 19-67). Konzervativno je liječeno 34 (55.7%), a kirurški 27 (44.3%) bolesnika (Tablica 1). Kod svih je bolesnika od ranije bila poznata i dokazana Crohnova bolest te su bili liječeni po gastroenterologu. Kod 9 (14%) bolesnika je ranije učinjen neki od kirurških zahvata radi Crohnove bolesti. Svi su prije prijema liječeni standardnim konzervativnim ili medikamentoznim mjerama (aminosalicilati, metronidazol, dijetetske mjere). Nije bilo značajne razlike u antropometrijskim značajkama kao niti u ASA skor u te broju prethodnih kirurških zahvata.

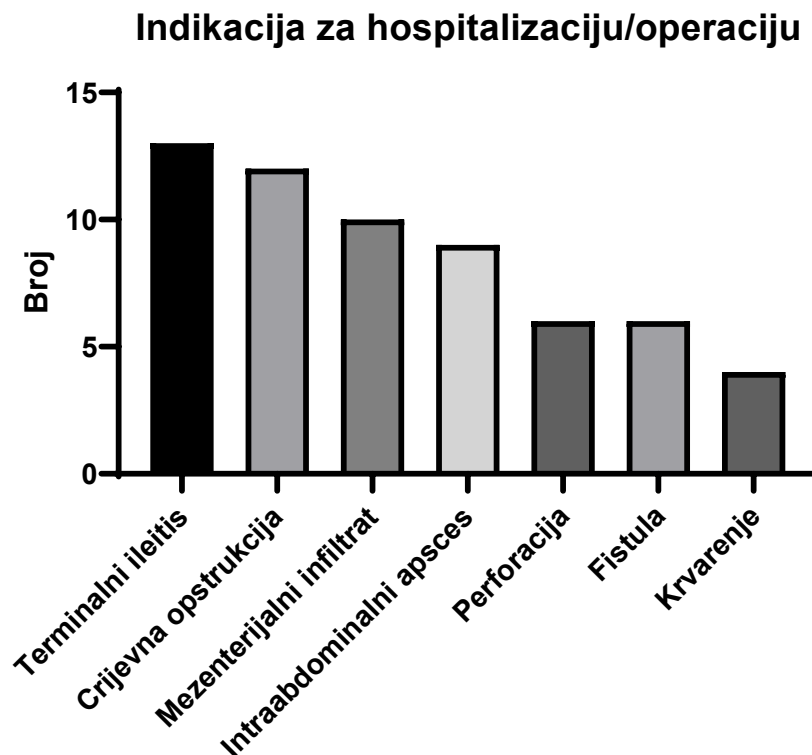
Tijekom liječenja hiperbaričnom oksigenacijom, od specifične terapije za Crohnovu bolest bolesnici su primali samo Metronidazol u doziranju od 3x500mg dnevno. Kod kirurških liječenih bolesnika P tip bolesti je imalo 12 (44.4%), dok je kod konzervativno liječenih bilo samo 6 (17.6%) bolesnika s P tipom što je činilo statistički značajnu razliku.

Indikacije za hospitalizaciju odnosno operativni zahvat prikazane su na Slici 3 te su se očekivano razlikovale između skupina (Tablica 1). Kod konzervativno liječenih bolesnika najčešća indikacije je bila terminalni ileitis (35%) i mezenterijalni infiltrat (29%) dok je kod kirurške skupine, glavna indikacija za operaciju bila opstrukcija tankog crijeva (29.6%) i perforacija šupljeg organa (22.2%).

**Tablica 1.** Demografske i kliničke značajke bolesnika liječenih HBOTom

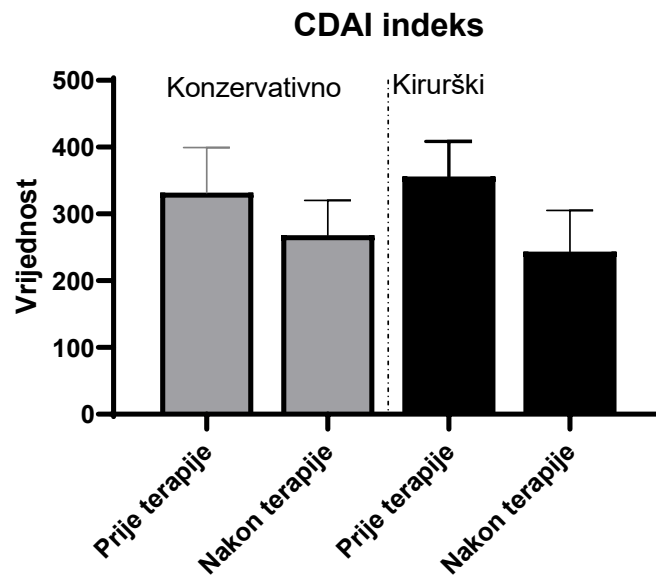
Kategorija	Ukupno n= 61	Konzervati- vno n= 34	Kirurški n=27	p-vrijed- nost
<b>Dob, srednja vrijednost(± SD)</b>	<b>32.7±2.3</b>	31.6±2.7	33.2±2.9	0.86
<b>Muški spol (n,%)</b>	28 (45.9)	15(44.1)	13 (44.8)	0.69
<b>ITM, kg/m<sup>2</sup>, srednja vrijednost(± SD)</b>	23.7 ± 4.8	23.9 ± 5.8	23.6 ± 4.2	0.92
<b>Tip bolesti po Greensteinu</b>				
▪ Perforirajući	18 (29.5%)	6 (17.6%)	12 (44.4%)	<0.005
▪ Neperforirajući	43 (70.5%)	28 (82.4%)	15 (55.6%)	
<b>Dosadašnji kirurški zahvati</b>				
▪ Da	9 (14.7%)	4 (11.7%)	5 (18.5%)	0.90
▪ Ne	52 (85.2%)	30 (88.3%)	22 (81.5%)	
<b>ASA skor</b>				
▪ I-II	55 (90.2%)	32 (94.1%)	23 (85.1%)	0.92
▪ III	6 (9.8%)	2 (5.9%)	4 (14.9%)	
<b>Indikacija za hospitalizaciju/operaciju</b>				
▪ Terminalni ileitis	13	12	1	-
▪ Interintestinalna fistula	6	4	2	
▪ Mezenterijalni infiltrat	10	8	2	
▪ Opstrukcija tankog crijeva	12	4	8	
▪ Intestinalno krvarenje	4	1	3	
▪ Perforacija	6	0	6	
▪ Intraabdominalni apsces	9	4	5	

Slika 3. Indikacije za hospitalizaciju/operaciju

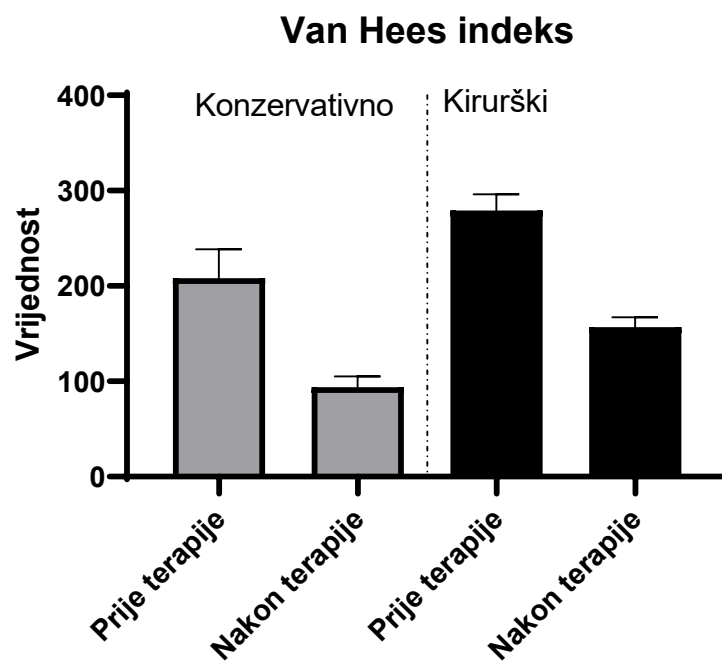


Tablica 2 prikazuje kliničke ishode bolesnika. U skupini konzervativno liječenih bolesnika kod njih 32 (94.1%) došlo je do remisije bolesti i uspostave crijevne pasaže dok je dvoje njih operirano radi komplikacija (crijevna opstrukcija i intraabdominalni apsces). Kod bolesnika s mezenterijalnim infiltratom došlo je do značajnog smanjenja infiltrata verificiranog bilo enteroklizom, CT-om ili ultrazvukom u postoperativnom periodu. Kod bolesnika s interintestinalnom fistulom poslije HBO tretmana iste se nisu prikazivale enteroklizom. Kao što Slike 4 i 5 prikazuju, došlo je do značajnog smanjenja CDA te van Hees indeksa za obje skupine bolesnika.

Slika 4. CDA indeks prije i nakon terapije



Slika 5. Van Hees indeks prije i nakon terapije

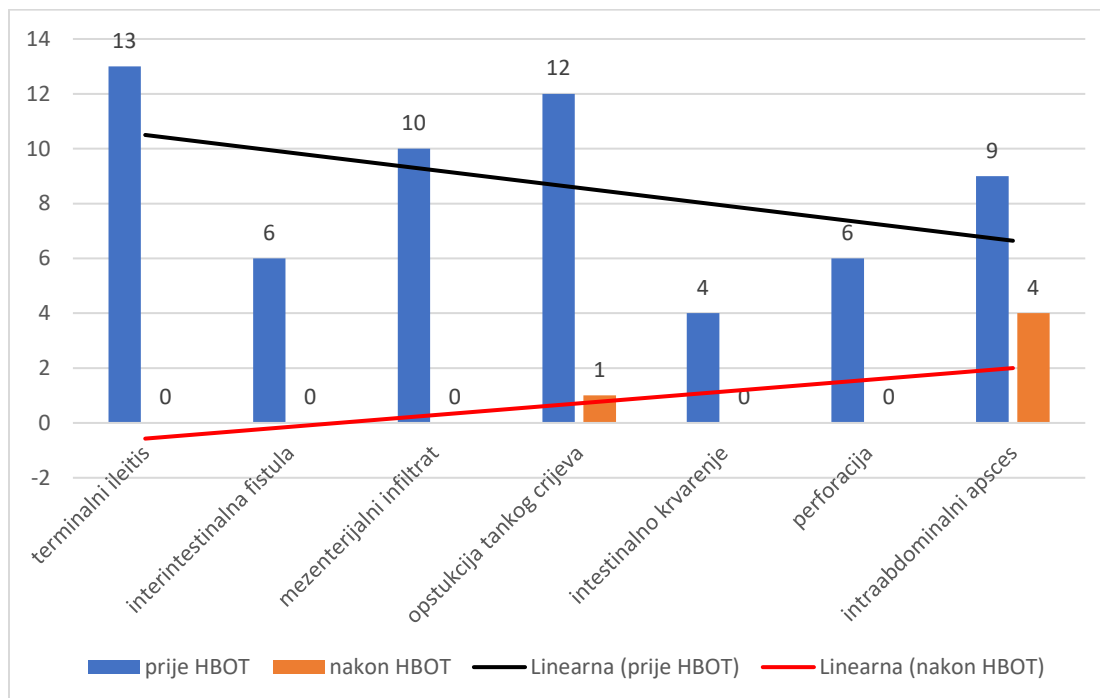


Kirurški liječeni bolesnici su tretirani po načelima "minimalne kirurgije" i standardiziranim indikacijama. Peristaltika se kod većine operiranih bolesnika javljala već nakon prva dva HBO tretmana (85.1%). Od ranih poslijeoperacijskih komplikacija je zabilježena jedna infekcija operacijske rane i jedna bronhopneumonija što je zbrinuto konzervativno dok su dva bolesnika zahtijevala kiruršku reviziju radi intraabdominalnog apscesa. Nije bilo drugih komplikacija Crohnove bolesti poput poslijeoperacijskih fistula, krvarenja ili intestinalne opstrukcije. Na Slici 6 dijagramom su prikazani učinak HBOT-a na pojavnost komplikacija Crohnove bolesti. Letalni ishod nije zabilježen u postoperativnom tijeku kao niti u daljnjem 6-mjesečnom periodu. U promatranom je razdoblju 16 (26,2%) bolesnika ponovno liječeno hiperbaričnom oksigenacijom zbog relapsa bolesti, a 4 (6,5%) bolesnika su bila liječena dva ili više puta.

**Tablica 2.** Primarni i sekundarni ishodi bolesnika

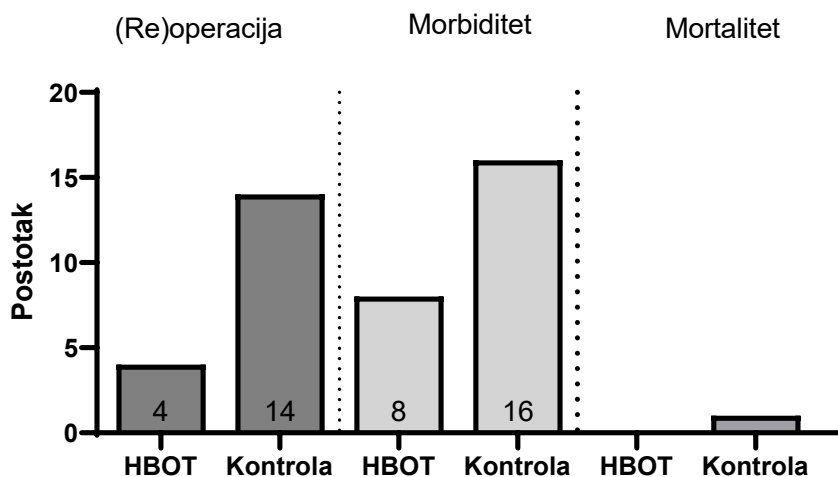
<b>Kategorija</b>	<b>Konzervativno n= 34</b>	<b>Kirurški n= 27</b>	<b>p-vrijednost</b>
Trajanje hospitalizacije, medijan (raspon)	9 (3-25)	12 (6-42)	<b>0.014</b>
Morbiditet, n (%)	3 (8.8%)	5 (14.8%)	0.31
Mortalitet, n (%)	0	0	-
Vrijeme uspostave crijevne pasaže, medijan (raspon)	2 (1-5)	3 (1-8)	0.56
Potreba za (re)operacijom nakon HBOT tretmana, n (%)	2 (5.8)	2 (7.4)	0.9

**Slika 6.** Indikacija za hospitalizaciju i/ili reoperaciju prije i nakon HBOT-a



U daljnjoj analizi provedena je usporedba demografskih i kliničkih parametara te ishoda liječenja između gore opisane skupine liječenih HBOTom te bolesnika iz petogodišnjeg perioda (2020-2015) koji nisu liječeni HBOTom. Skupine se nisu značajno razlikovale prema kliničkim karakteristikama dok su bolesnici liječeni HBOTom imali značajno brži oporavak crijevne peristaltike i značajnije smanjenje indeksa aktivnosti bolesti u odnosu na HBOTom netretirane bolesnike. Ostali rezultati prikazani su u Tablici 3 i Slici 7.

Slika 7. Primarni ishodi između HBOTom tretirane i netretirane skupine

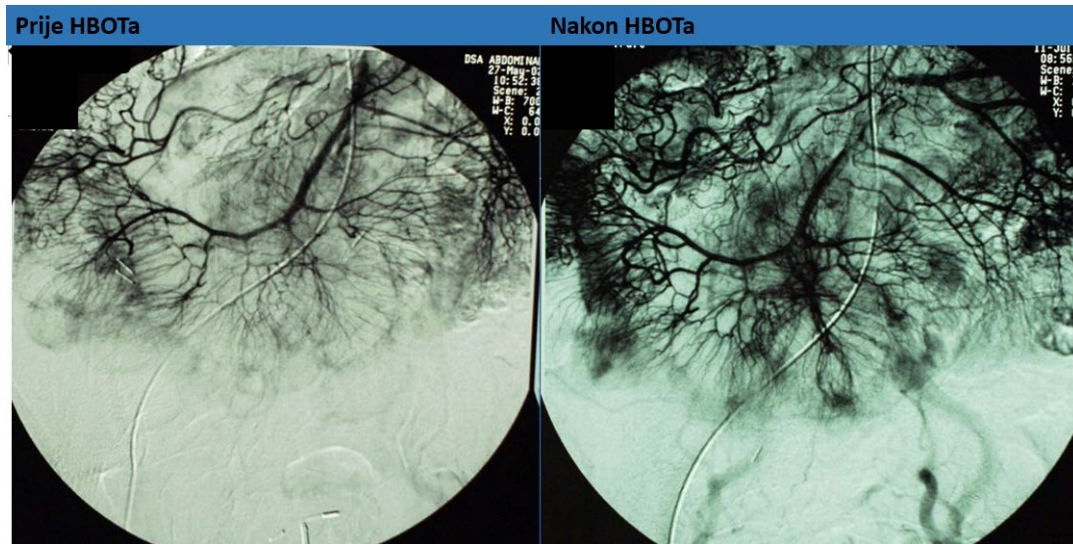


Tablica 3. Usporedba s bolesnicima iz prethodnog petogodišnjeg razdoblja liječenih bez HBOTa

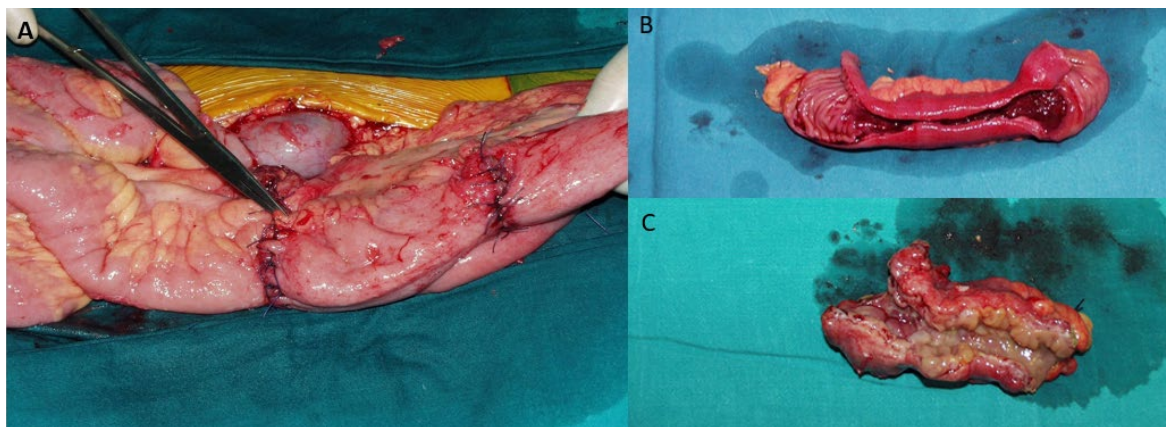
Kategorija	HBOT (n= 61)	Bez HBOTa (n= 76)	p-vrijednost
<b>Dob, srednja vrijednost (± SD)</b>	32.7±2.3	31.3±2.6	0.81
<b>Muški spol (n,%)</b>	28 (45.9)	37 (48.8)	0.72
<b>ITM, kg/m<sup>2</sup>, srednja vrijednost (± SD)</b>	23.7 ± 4.8	24.2 ± 4.4	0.54
<b>Tip bolesti po Greensteinu</b>			
▪ Perforirajući	18	28	0.36
▪ Neperforirajući	43	48	
<b>ASA skor</b>			
▪ I-II	55	64	0.73
▪ III	6	12	
<b>CRP (mg/L), srednja vrijednost (± SD)</b>	67 ± 32.2	94 ± 53	<0.05
<b>Mortalitet</b>	0	1	-
<b>Potreba za (re)operacijom, n (%)</b>	4 (6.5)	14 (18.4)	0.04
<b>Trajanje hospitalizacije, medijan (raspon)</b>	11 (3-42)	16 (6-62)	p<0.05
<b>Morbiditet (&gt;3a)*</b>	8 (13.1%)	16 (21.0%)	0.22
<b>Vrijeme do uspostave crijevne pasaže</b>	2 (1-8)	4 (2-11)	p<0.05
<b>Prosječno smanjenje CDAI</b>	63.5 ± 32.8	51.6 ± 24.2	p<0.05
<b>Prosječno smanjenje van Hees indeksa</b>	112.2 ± 41.4	97.6 ± 39.2	p<0.05

Kod pojedinih bolesnika smo i uz kliničke pokazatelje regresije bolesti, pokazali isto i različitim radiološkim metodama pa Slika 8 pokazuje angiografiju ileocekalnih krvnih žile prije i nakon terapije HBOTom kod konzervativno liječenog bolesnika s terminalnim ileitisom koje pokazuje poboljšanje cirkulacije nakon liječenja.

**Slika 8.** Digitalna subtrakcijska angiografija ileocekalne regije



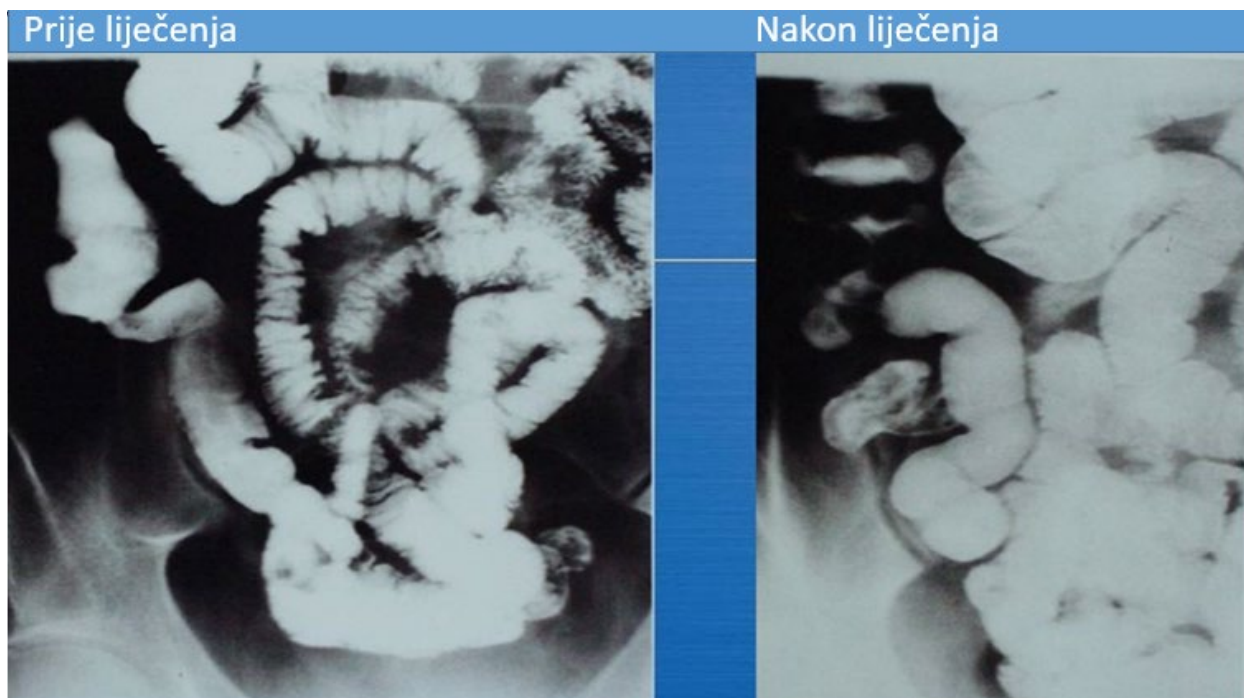**Slika 9.** Strikturoplastika (A); resecirani dio ileuma sa strikturama (B i C)



Slika 9 pokazuje stanje nakon strikturoplastike (A) i resecirane uzorke tankog crijeva kod bolesnika sa strikturirajućom bolesti (B i C), a slika 10 kod istog bolesnika prikazuje pre i postoperativnu pasažu tankog crijeva.



**Slika 10.** Pasaža tankog crijeva prije i nakon kirurškog liječenja uz HBOT kod istog bolesnika



## 6. RASPRAVA

Od 1813. godine kada su Combe i Saunders prvi puta opisali promjene u području ileuma u sklopu Crohnove bolesti, kliničke manifestacije ove bolesti su detaljno istraživane, ali i dalje je ostala nedefinirana njena etiologija i patogeneza (29). Crohn, Ginzburg i Oppenheimer objavili su povijesni rad 1993, i otada su se principi liječenja mijenjali više puta (30). Najznačajnije su se promjene dogodile u kirurškom pristupu ovoj bolesti, te razvoju učinkovitijih protuupalnih lijekova (2,5,6). Današnji stav o liječenju Crohnove bolesti temelji se na konzervativnoj terapiji dok je kirurško liječenje rezervirano samo za komplikacije. Također, kirurško liječenje treba pratiti principe tzv, “minimalne kirurgije” kako bi se izbjegle prekomjerne resekcije crijeva (engl. overtreatment) i kirurgija ostavila za kasnije, uznapredovale faze bolesti (4,6,12,17,18,31).

Principi minimalne kirurgije temelje se na sljedećim spoznajama:

- Crohnova bolest, mikroskopski, segmentalno zahvaća čitav probavni sustav, ponajviše mjesta slabije vaskularizacije, a obilježena je intermitentnom aktivnošću i potencijalnim fokalnim egzacerbacijama tijekom života.
- nemoguće je izliječiti resekcijom makroskopskih promijenjenog segmenta, stoga se kirurški trebaju otkloniti samo komplikacije,
- operacijski treba samo razriješiti segment koji je doveo do komplikacije,
- suženi dio treba pokušati razriješiti bez resekcije, a ako se ona mora uraditi resekcija treba biti što poštenija (3,12,17,18,30,31)

Brojni autori zagovaraju ovakav stav jer nema statistički značajnih razlika u pojavi recidiva i učestalijih reintervencija (1,2,4,17,18). S druge strane, zamijećen je i brži poslijeoperacijski oporavak, veći dobitak na težini, poboljšanje laboratorijskih nalaza (albumina, ukupnih proteina i serumskog željeza) kod bolesnika kojima je urađen operacijski zahvat po navedenom principu (5,12,31).

Funnayama i suradnici su ukazali histometrijskim mjerenjima arterija i arteriola da atrofijske promjene određenog sloja žila (tunica media) dovode do posljedične tromboze, ishemije i fibrozacije. Ovo saznanje čini opravdanim primjenu HBOTa u liječenju Crohnove bolesti (32). Jasno, pri tome ne očekujemo izlječenje, jer još ne znamo uzrok promjena na terminalnim

ograncima krvnih žila crijeva te nije moguće spasiti ireverzibilna oštećenja crijeva. Buduća klinička i bazična istraživanja Crohnove bolesti nastojat će unaprijediti liječenje bolesti, prevenirati egzacerbacije i maksimalno odgoditi eventualnu potrebu za resekcijom tankog crijeva. Jedna od terapija koja bi mogla pomoći u postizanju ovih ciljeva, definitivno je i HBOT koji je primjenjivan i u mnogim drugim bolestima i stanjima gdje je već dokazana sigurnost i efikasnost ove metode (8-11,16,20-24,26,28,33).

U ovome istraživanju, objavili smo iskustva s HBOTom kao dodatne terapijske metode u liječenju bolesnika hospitaliziranih radi akutnih komplikacija Crohnove bolesti. KBC Split ima tu sreću da u suradnji s Pomorskim institutom ima na raspolaganju mogućnost liječenja svojih bolesnika u barokomori. Naša ustanova je provodila HBOT i kod konzervativno i kod kirurški liječenih bolesnika oslanjajući se na rezultate studija iz svijeta koja su ukazivala na korist kod liječenja drugih upalnih stanja i komplikacija upalnih bolesti crijeva.

Bitno je za istaknuti da su svi bolesnici bili suradljivi i da su uspješno provedene sve organizacijske mjere kako bi se proveo HBOT kod svih konsekutivnih bolesnika u istraživanom periodu. Nije bilo komplikacija vezanih za sam postupak HBOTa i nitko od bolesnika nije odustao prije ili za vrijeme HBOT protokola.

Kirurški bolesnici su očekivano imali nešto izraženiju bolest prema standardiziranim indeksima (CDAI i van Hees indeks) u odnosu na konzervativno liječene bolesnike. Međutim, kontrolna skupina iz prethodnog petogodišnjeg razdoblja nije se značajno razlikovala prema dobi, spolu, tipu i težini komplikacija Crohnove bolesti. To nam je omogućilo pouzdanu komparativnu analizu između ove dvije skupine. Najbitniji učinak HBOTa bio je vezan za smanjenje trajanja hospitalizacije i smanjenje potrebe za kirurškim postupkom ili reoperacijom kod inicijalno kirurški liječenih bolesnika.

Ovo je izrazito bitno jer kako je već navedeno, kod liječenja komplikacija Crohnove bolesti, uvijek se nastoje izbjeći kirurške resekcije tankog crijeva s obzirom na potencijalnu opasnost razvoja sindroma kratkog u budućnosti. U skladu s time, konzervativna i medikamentozna terapija predstavlja osnovu u liječenju Crohnove bolesti i njenih komplikacija, a izbjegavanje odnosno odgađanje kirurškog postupka je bitan čimbenik za uspješniju kontrolu bolesti.

Naši rezultati pokazuju korist HBOTa kod konzervativno, ali još više i kod kirurški liječenih bolesnika. Smanjenje trajanja hospitalizacije i stope komplikacija te jasan pozitivni utjecaj na

aktivnost bolesti daju nam pravi da HBOT postane standardna dodatna terapija kod bolesnika s akutnim komplikacijama Crohnove bolesti.

Stopa postoperativnog morbiditeta je bila manja kod bolesnika s HBOTom (13.1% prema 21.0% u skupini bez HBOTa) što je bitna, iako ne statistički značajna, razlika. Sam mortalitet nije mogao biti predmet statističke analize s obzirom da je stopa smrtnosti kod ovih bolesnika generalno vrlo niska pa je primijećen tek jedan smrtni slučaj u ranijoj grupu bolesnika uslijed multiplih komorbiditeta i septičkih komplikacija.

Nadalje, iz našeg rada imamo i pojedinačne primjere bolesnika s kliničkim i radiološkim znacima subokluzije koji nakon opetovanog tretmana HBO dolaze u fazu uredne crijevne pasaže i peroralne prehrane. Kod jednog bolesnika sa interintestinalnom fistulom je 13 dana nakon tretmana došlo do jasnog kliničkog poboljšanja, a enteroklizom se verificirala odsutnost fistule. Ovi primjeri ukazuju na to da i neke dosadašnje kirurške indikacije mogu biti zbrinite konzervativno uz upotrebu HBOTa. Utjecaj HBOTa na crijevu pasažu je predmet posebnog interesa za kirurge jer postoji pretpostavka da HBOT može pridonijeti neoperativnom liječenju adhezivne crijevne opstrukcije što je idealno posebno za pacijente koji su nedavno bili podvrgnuti operaciji za ublažavanje istog stanja. Izravan učinak visokog tlaka okoliša na zatvorenu crijevu petlju koja sadrži zrak prvi je opisao Fontaine. Otkrio je da hiperbarični tlak smanjuje dilataciju crijeva u skladu s Boyleovim zakonom što sugerira da ova terapija može poboljšati postoperativni paralitički ileus i adhezivnu crijevu opstrukciju (22). U našoj studiji se peristaltika se kod operiranih bolesnika javljala u njoh preko 80% već u prva dva postoperativna dana.

Stoga nam se čini opravdanim i korisnim primjena HBO u terapiji Crohnove bolesti kao adjuvantna metoda za konzervativno liječene bolesnike, ali i kao potporna terapija u ranom poslijeoperacijskom razdoblju. Ipak, neophodna su daljnja prospektivna klinička istraživanja na većem brojem bolesnika koja će u obzir uzimati i druge parametre poput crijevne apsorpcije, drugih laboratorijske parametre te histokemijske i imunohistokemijske nalaze. Veliki izazov predstavlja i dostupnost komore za HBOT te smatramo da bi svaka veća medicinska institucija trebala imati pristup barokomori u svrhu liječenja bolesnika s upalnim bolestima crijeva kao i ostalih vaskularnih, neuroloških i dermatoloških bolesti.

Postoji nekoliko ograničenja u našem istraživanju. Prvo, radi se o retrospektivnoj studiji i time nije bila moguća randomizacija bolesnika, ali pogreška u odabiru (engl. *selection bias*) smanjena je jasnim definiranjem ključnih kriterija. Drugo, postoji relativno malen uzorak bolesnika u, što je

u pojedinim analizama otežavalo dobivanje statistički značajnih razlika. Treće, s obzirom da je u komparativnom dijelu studije kontrolna skupina činila bolesnika iz ranijeg perioda, moguće je i da su drugi napreci u liječenju doveli do boljeg ishoda kod bolesnika iz kasnijeg perioda.

## **7. ZAKLJUČAK**

Hiperbarična oksigenacija kao dodatna metoda u liječenju komplikacije Crohnove bolesti pokazala se sigurnom i efikasnom u ubrzanju oporavka, prevencije potrebe za kirurškim zahvatom i skraćivanju hospitalizacije. Buduća randomizirana istraživanja potrebna su kako bi se detaljnije istražio HBOT u ovoj patologiji, ali dosadašnje iskustvo s HBOTom temeljeno na provedenom istraživanju te rezultati iz svjetske literature opravdavaju upotrebu HBOTa i kod upalnih bolesti crijeva.

## **8. KRATKI SAŽETAK NA HRVATSKOM JEZIKU**

### **Hiperbarična oksigenacija u liječenju Crohnove bolesti**

Crohnova bolest je kronična, panintestinalna, transmuralna, nespecifična, granulomatozna upalna bolest još nerazjašnjene etiologije i patogeneze te teško predvidivog tijeka i prognoze. U svjetskoj se literaturi hiperbarična oksigenoterapija (HBOT) kao dodatna terapija u liječenju ove bolesti prvi puta spominje 1962. godine, te danas postoji više značajnih istraživanja o korisnosti HBO-a u liječenju Crohnove bolesti. Učinci HBOTa temelje se na poboljšanju mikrocirkulacije, antimikrobnom i antiedematoznom djelovanju. Naš stručni rad opisuje primjenu hiperbarične oksigenacije kao dodatne terapije u konzervativnom liječenju kod Crohnove bolesti, kao i korist primjene HBOTa u ranom poslijeoperacijskom razdoblju s ciljem prevencije kirurških infekcija, te pospješivanja gastrointestinalnog motiliteta. Rad opisuje ishode liječenja kod 61 uzastopnog bolesnika bolesnika s Crohnovom bolesti tankog i debelog crijeva u petogodišnjem periodu. Svi su bolesnici liječeni i hiperbaričnom oksigenacijom (HBOT) kao potpunom metodom. Rezultati su uspoređeni s bolesnicima iz prethodnog razdoblja kod kojih nije korištena HBOT. Naše iskustvo pokazuje da je HBOT korisna u odlaganju ili izbjegavanju operacijskog liječenja, a kod operiranih bolesnika ubrzava poslijeoperacijski oporavak i smanjuje mogućnost pojave poslijeoperacijskih komplikacija. Iako postoji već nekoliko preglednih radova s meta analizama vezanih za HBOT u terapiju upalnih bolesti crijeva, a za potpuno vrednovanje metode kod Crohnove bolesti nužna su daljnja prospektivna i randomizirana klinička istraživanja na većem broju ispitanika.

## **9. KRATKI SAŽETAK I NASLOV NA ENGLESKOM JEZIKU**

### **Hyperbaric oxygenation in the treatment of Crohn's disease**

Crohn's disease is a chronic, panintestinal, transmural, nonspecific, granulomatous inflammatory disease with still unexplained etiology and pathogenesis and it is difficult to predict the course and prognosis of the disease. In the literature, hyperbaric oxygen therapy (HBOT) as an additional therapy in the treatment of this disease was first mentioned in 1962, and today there are several significant studies on the usefulness of HBO in the treatment of Crohn's disease. The effects of HBOT are based on the facilitation of microcirculation, antimicrobial and antiedematous effects. Our study describes the use of hyperbaric oxygenation as an additional therapy in conservative treatment of Crohn's disease, as well as the benefit of using HBOT in the early postoperative period with the aim of preventing surgical complications and improvement of gastrointestinal motility. Study describes the results of treatment in 61 consecutive patients with Crohn's disease of the small and large intestine over a five-year period. All patients were treated with hyperbaric oxygenation (HBOT) as a supportive method. The results were compared with patients from the previous period in whom HBOT was not used. Our experience shows that HBOT is useful in postponing or avoiding surgical treatment, and in operated patients it improves postoperative recovery and reduces the rate of postoperative complications. Although there are already several review papers with meta-analyses related to HBOT in the treatment of inflammatory bowel diseases, further prospective and randomized clinical studies on a larger number of patients are required for a proper evaluation of the method in the treatment of Crohn's disease.



## 10. POPIS LITERATURE

1. Lavy A, Weisz G, Crohn's disease. *J Clin Gastroenterol.* 1994;19:202-205.
2. Williams JL, Shaffer VO. Modern Management of Perianal Crohn's Disease: A Review. *Am Surg.* 2021;87:1361-67.
3. Petagna L, Antonelli A, Ganini C. Pathophysiology of Crohn's disease inflammation and recurrence. *Biol Direct.* 2020;15:23.
4. Cushing K, Higgins PDR. Management of Crohn Disease: A Review. *JAMA.* 2021;325:69-80.
5. Loftus EV Jr. Crohn's Disease: Etiology, Complications, Assessment, Therapy, and Management. *Gastroenterol Clin North Am.* 2017;46:xiii-xv.
6. Yeo H, Fichera A, Hurst RD, Michelassi F. Crohn's Disease. U: Zinner MJ, urednici. *Maingot's abdominal operations.* Trinaesto izdanje. New York: McGraw-Hill Education; 2019. str. 1973-2052.
7. Alenazi N, Alsaeed H, Alsulami A, Alanzi T. A Review of Hyperbaric Oxygen Therapy for Inflammatory Bowel Disease. *Int J Gen Med.* 2021;14:7099-105.
8. Rossignol DA. Hyperbaric oxygen treatment for inflammatory bowel disease: a systematic review and analysis. *Med Gas Res.* 2012;2:6.
9. Tavakkoli A, Ashley SW, Zinner MJ. Small Intestine. U: Brunnicardi FC, urednici. *Schwartz's principles of surgery,* Jedanaesto izdanje. New York: McGraw-Hill Education; 2019. str. 1235-40.
10. Wu X, Liang TY, Wang Z, Chen G. The role of hyperbaric oxygen therapy in inflammatory bowel disease: a narrative review. *Med Gas Res.* 2021;11:66-71.
11. Hasan B, Yim Y, Ur Rashid M, Khalid RA, Sarvepalli D, Castaneda D, i sur. Hyperbaric Oxygen Therapy in Chronic Inflammatory Conditions of the Pouch. *Inflamm Bowel Dis.* 2021;27:965-70.

12. Yamamoto T, Watanabe T. Surgery for luminal Crohn's disease. *World J Gastroenterol*. 2014 Jan 7;20:78-90.
13. Feuerstein JD, Cheifetz AS. Crohn Disease: Epidemiology, Diagnosis, and Management. *Mayo Clin Proc*. 2017;92:1088-103.
14. Gajendran M, Loganathan P, Catinella AP, Hashash JG. A comprehensive review and update on Crohn's disease. *Dis Mon*. 2018;64:20-57.
15. Veauthier B, Hornecker JR. Crohn's Disease: Diagnosis and Management. *Am Fam Physician*. 2018;98:661-69.
16. Messaris E, Dassopoulos T. Concepts in inflammatory bowel disease management. U: Yeo CJ, urednici. Shackelford's surgery of the alimentary tract, Osmo izdanje. Philadelphia: Elsevier; 2019. str. 1888-1918.
17. Worsey MJ, Hull T, Ryland L, Fazio V. Strictureplasty is an effective option in the operative management of duodenal Crohn's disease. *Dis Colon Rectum*. 1999;42:596-600.
18. Taschieri AM, Cristaldi M, Elli M, Danelli PG, Molteni B, Rovati M, i sur. Description of new "bowel-sparing" techniques for long strictures of Crohn's disease. *Am J Surg*. 1997;173:509-12.
19. Boscá MM, Alós R, Maroto N, Gisbert JP, Beltrán B, Chaparro M, et al. Recommendations of the Crohn's Disease and Ulcerative Colitis Spanish Working Group (GETECCU) for the treatment of perianal fistulas of Crohn's disease. *Gastroenterol Hepatol*. 2020;43:155-68.
20. Chan XH, Koh CE, Glover M, Bryson P, Travis SP, Mortensen NJ. Healing under pressure: hyperbaric oxygen and myocutaneous flap repair for extreme persistent perineal sinus after proctectomy for inflammatory bowel disease. *Colorectal Dis*. 2014;16:186-90.
21. McCurdy J, Siw KCK, Kandel R, Larrigan S, Rosenfeld G, Boet S. The Effectiveness and Safety of Hyperbaric Oxygen Therapy in Various Phenotypes of Inflammatory Bowel Disease: Systematic Review With Meta-analysis. *Inflamm Bowel Dis*. 2022;28:611-21.

22. Ambiru S, Furuyama N, Kimura F, Shimizu H, Yoshidome H, Miyazaki M, i sur. Hyperbaric oxygen therapy as a prophylactic and treatment against ileus and recurrent intestinal obstruction soon after surgery to relieve adhesive intestinal obstruction. *J Gastroenterol Hepatol*. 2008;23:e379-83.
23. Allan R.N. Aethiopathology and natural history. In: Kumar D., Alexander-Williams J. *Crohn's disease and ulcerative colitis – surgical management*. London: Springer-Verlag, 1993: 15-23.
24. Banic M, Andric D, Juric Banai S, Urek M, Babic Z, Ziga S. Potencijal hiperbarične oksigeneroterapije u bolesnika s upalnim bolestima crijeva: imamo li dovoljno dokaza? *Medix*. 2020;26:br.144/145
25. You JH, Jiang JL, He WB, Ma H, Zhou M, Chen XX, i sur. Addition of hyperbaric oxygen therapy versus usual care alone for inflammatory bowel disease: A systematic review and meta-analysis. *Heliyon*. 2022;8:e11007.
26. De Wolde SD, Hulskes RH, Weenink RP, Hollmann MW, Van Hulst RA. The Effects of Hyperbaric Oxygenation on Oxidative Stress, Inflammation and Angiogenesis. *Biomolecules*. 2021;11:1210.
27. Kante B, Sahu P, Kedia S, Vuyyuru SK, Soni K, Singhal M, et al. Efficacy and tolerability of hyperbaric oxygen therapy in small bowel stricturing Crohn's disease: a pilot study. *Intest Res*. 2022;20:231-39.
28. Feitosa MR, Parra RS, Machado VF. Adjunctive Hyperbaric Oxygen Therapy in Refractory Crohn's Disease: An Observational Study. *Gastroenterol Res Pract*. 2021;2021:6628142.
29. Myren J. Introductory remarks on Crohn's disease. Observations from the OMGE studies. *Ann Gastroenterol Hepatol (Paris)*. 1985;21:185-89.
30. Harmer M. Crohn's disease--a misnomer? *Bristol Med Chir J*. 1988;103:9-10.
31. Alexander-Williams J, Haynes IG. Up-to-date management of small-bowel Crohn's disease. *Adv Surg*. 1987;20:245–64.

32. Funayama Y, Takahashi K, Sasaki I. Surgical management in intestinal Crohn's disease. *Clin J Gastroenterol.* 2010;3:1-5.

33. Dulai PS, Gleeson MW, Taylor D, Holubar SD, Buckey JC, Siegel CA. Systematic review: The safety and efficacy of hyperbaric oxygen therapy for inflammatory bowel disease. *Aliment Pharmacol Ther.* 2014;39:1266-75.

## **11. KRATKI ŽIVOTOPIS AUTORA**

Jure Krstulović rođen je 1983. godine u Splitu, Hrvatska gdje je završio osnovno i srednje školovanje, a 2009. godine završava Medicinski fakultet u Splitu. Nakon studija, obavio je jednogodišnji pripravnički staž u Splitu nakon čega radi od 2011-2014 u Farmaceutskoj industriji. Potom 2014. godine polaže državni ispit te započinje specijalizaciju iz abdominalne kirurgije u KBCu Split koju završava 2020. godine. Otada radi na Zavodi za kirurgiju iste bolnice, a od 2021. do danas je zaposlen i u Odjelu za osiguranje i unapređenje kvalitete zdravstvene zaštite. Za vrijeme specijalizacije završava i postdiplomski specijalistički studij iz Abdominalne kirurgije. Uključen je u mnogobrojna znanstvena istraživanja i domaće tečajeve i kongrese te je uključen u različite projekte iz područja organizacije zdravstva i zdravstvene administracije.