

Razvojna reorganizacija amigdaloidne jezgre u čovjeka

Mulc, Damir

Doctoral thesis / Disertacija

2024

Degree Grantor / Ustanova koja je dodijelila akademski / stručni stupanj: **University of Zagreb, School of Medicine / Sveučilište u Zagrebu, Medicinski fakultet**

Permanent link / Trajna poveznica: <https://um.nsk.hr/um:nbn:hr:105:836078>

Rights / Prava: [In copyright](#)/[Zaštićeno autorskim pravom.](#)

Download date / Datum preuzimanja: **2025-03-22**



Repository / Repozitorij:

[Dr Med - University of Zagreb School of Medicine Digital Repository](#)



**SVEUČILIŠTE U ZAGREBU
MEDICINSKI FAKULTET**

Damir Mulc

**Razvojna reorganizacija amigdalojne
jezgre u čovjeka**

DISERTACIJA



Zagreb, 2024.

SVEUČILIŠTE U ZAGREBU
MEDICINSKI FAKULTET

Damir Mulc

**Razvojna reorganizacija amigdaloidne
jezgre u čovjeka**

DISERTACIJA

Zagreb, 2024.

Disertacija je izrađena u Laboratoriju za neurohistologiju i kemijsku neuroanatomiju Hrvatskog instituta za istraživanje mozga Medicinskog fakulteta Sveučilišta u Zagrebu, a u sklopu projekta “Histološka, MRI i analiza genske ekspresije reorganizacijskih procesa u medijalnom (limbičkom) zidu ljudskog mozga tijekom razvitka” (voditelj projekta: prof.dr.sc. Mario Vukšić), financiranog od strane Hrvatske zaklade za znanost (projekt IP-2013-11-7379).



Voditelj rada: prof. dr. sc. Mario Vukšić

Zahvalio bih mentoru, prof. Mariju Vukšiću, na vođenju i svesrdnoj podršci bez koje ovaj rad ne bi bio napravljen. Nadalje bih zahvalio Vinki, Dinku, Mihaeli, Janji i Alisi na kolegijalnosti i pomoći oko prikupljanja materijala, kao i laboratorijskim tehničarkama Božici i Maji na njihovoj dostupnosti. Najveću zahvalu moram uputiti Kristini, na podršci i strpljenju.

SADRŽAJ

1.	UVOD I SVRHA RADA.....	1
1.1.	Anatomija amigdaloidne jezgre u čovjeka	2
1.1.1.	Citoarhitektonsko ustrojstvo amigdaloidne jezgre u čovjeka.....	4
1.1.2.	Aferentne i eferentne veze amigdala	12
1.2.	Razvoj mozga u čovjeka.....	24
1.2.1.	Embrionalni razvoj živčanog sustava u čovjeka	25
1.2.2.	Razvoj bazalnih ganglija u čovjeka	32
1.2.3.	Razvoj amigdala u čovjeka	33
2.	HIPOTEZA	38
3.	CILJEVI RADA	39
3.1.	Opći cilj	39
3.2.	Specifični ciljevi	39
4.	MATERIJALI I METODE	40
4.1.	Materijali	40
4.2.	Metode	43
4.2.1.	Klasične histološke metode	43
4.2.2.	Imunohistokemijske metode	46
4.2.3.	MRI	49
4.2.4.	Analiza ekspresije gena.....	52
5.	REZULTATI.....	56
5.1.	Prostorni i vremenski parametri razvitka ljudskih amigdala	56
5.1.1.	Embrionalno razdoblje: do 9. tjedna nakon začeća	57
5.1.2.	Rano fetalno razdoblje: 9. – 12. tjedna nakon začeća	57
5.1.3.	Srednje fetalno razdoblje: 13. – 24. tjedna nakon začeća	64
5.1.4.	Kasno fetalno razdoblje: 25. – 34. tjedna nakon začeća.....	84
5.1.5.	Perinatalno razdoblje: 35. – 38. tjedna nakon začeća	92
5.2.	MRI volumetrijska analiza.....	99
5.2.1.	Volumeni ljudskih amigdala mjereni na <i>in vitro</i> MRI	99
5.3.	Analiza ekspresije gena u ljudskim amigdalama	102
5.3.1.	Općenito o DLX-6	103
5.3.2.	Ekspresija DLX-6 u fetalnim amigdalama	104
6.	RASPRAVA.....	108
7.	ZAKLJUČCI.....	126
8.	SAŽETAK.....	127
9.	SUMMARY	128
10.	POPIS LITERATURE.....	129
11.	ŽIVOTOPIS.....	150

POPIS KRATICA

AChE	engl. <i>acetylcholinesterase</i> , acetil-kolin esteraza
CA	lat. <i>cornu ammonis</i>
CGE	engl. <i>caudal ganglionic eminence</i> , kaudalni ganglijski brežuljak
CRL	engl. <i>crown-rump length</i> , dužina tjeme – zadak
DTI	engl. <i>diffusion tensor imaging</i> , difuzno oslikavanje
ECM	engl. <i>extracellular matrix</i> , izvanstanični matriks
EEG	elektroencefalogram
GABA	engl. <i>gamma-aminobutyric acid</i> , gama-aminomaslačna kiselina
GAD	engl. <i>glutamic acid decarboxylase</i> , dekarboksilaza glutaminske kiseline
GFAP	engl. <i>glial fibrilar acidic protein</i> , glijalni fibrilarni kiseli protein
HIIM	Hrvatski institut za istraživanje mozga
IZ	intermedijarna zona
LGE	engl. <i>lateral ganglionic eminence</i> , lateralni ganglijski brežuljak
LMS	engl. <i>lateral migratory stream</i> , lateralni migratorni put
MFB	engl. <i>medial forebrain bundle</i> , lat. <i>fasciculus medialis telencephali</i>
MZ	marginalna zona
MGE	engl. <i>medial ganglionic eminence</i> , medijalni ganglijski brežuljak
MRI	engl. <i>magnetic resonance imaging</i> , oslikavanje magnetskom rezonancom
MSN	engl. <i>medium spiny neurons</i> , mali trnasti neuroni
NIST	lat. <i>nucleus interstitialis striae terminalis</i>
OFC	engl. <i>orbitofrontal cortex</i> , orbitofrontalni korteks
PAS-Alc	engl. <i>Periodic Acid Schiff–Alcian blue</i>
PAG	engl. <i>periacqueductal gray</i> , periakveduktalna siva tvar
PFC	engl. <i>prefrontal cortex</i> , agranularni frontalni korteks
PPL	engl. <i>preplate layer</i> , pred-ploča
SP	subplate zona
SVZ	subventrikularna zona
SŽS	središnji živčani sustav
TH	tirozin hidroksilaza
TNZ	tjedan nakon začeca
VZ	ventrikularna zona

1. UVOD I SVRHA RADA

Amigdala ili *corpus amygdaloideum* predstavljaju bazalnu jezgru smještenu u ventromedijalnom dijelu sljepoočnog režnja velikog mozga, odnosno radi se o više skupina jezgara u razmjerno bliskom anatomskom i funkcionalnom odnosu. Budući da su amigdala heterogena atomska struktura, ne čudi što je tijekom povijesti bilo različitih pokušaja grupiranja jezgara koje ih sačinjavaju, a podjela koja se s vremenom ustalila dijeli amigdala na površinsku (kortikomedijalna - kortikalna, središnja, medijalna jezgra, jezgra lateralnog njušnog puta) i duboku (bazolateralna - lateralna, bazalna, pomoćna bazalna, paralaminarna jezgra) skupinu jezgara. Svaka od opisanih jezgara može se dodatno podijeliti s obzirom na histološka svojstva i funkciju, a pritom najjasnije uloge možemo pripisati lateralnoj i središnjoj jezgri. Lateralna jezgra prima glavninu aferentnih vlakana, dok iz središnje jezgre odlazi većina eferentnih projekcija koje potom reguliraju autonomne odgovore i ponašanje. Amigdala su uglavnom recipročno povezana s mnogobrojnim strukturama mozga putem različitih snopova vlakana od kojih se ističu ventralna i dorzalna (*stria terminalis*) amigdalofugalna vlakna. Takva raznolika i snažna povezanost omogućava amigdalama ključnu ulogu u emocionalnim reakcijama djelujući na motorički, autonomni i endokrini sustav. Budući da amigdala posredno ili neposredno sudjeluju i u drugim funkcijama mozga, primjerice, modulaciji stupnja pobuđenosti i pozornosti, nagonima i motivacijskim stanjima, odnosno socijalnim i ostalim složenijim oblicima ponašanja, njihov je razvoj duboko isprepleten s razvojem središnjeg živčanog sustava te čini biološku osovinu psihološkog razvitka čovjeka. Unatoč važnoj ulozi, do sada je objavljeno samo nekoliko sveobuhvatnijih radova vezanih uz razvitak amigdala kod čovjeka, a neka od niza neodgovorenih pitanja tema su ove doktorske disertacije.

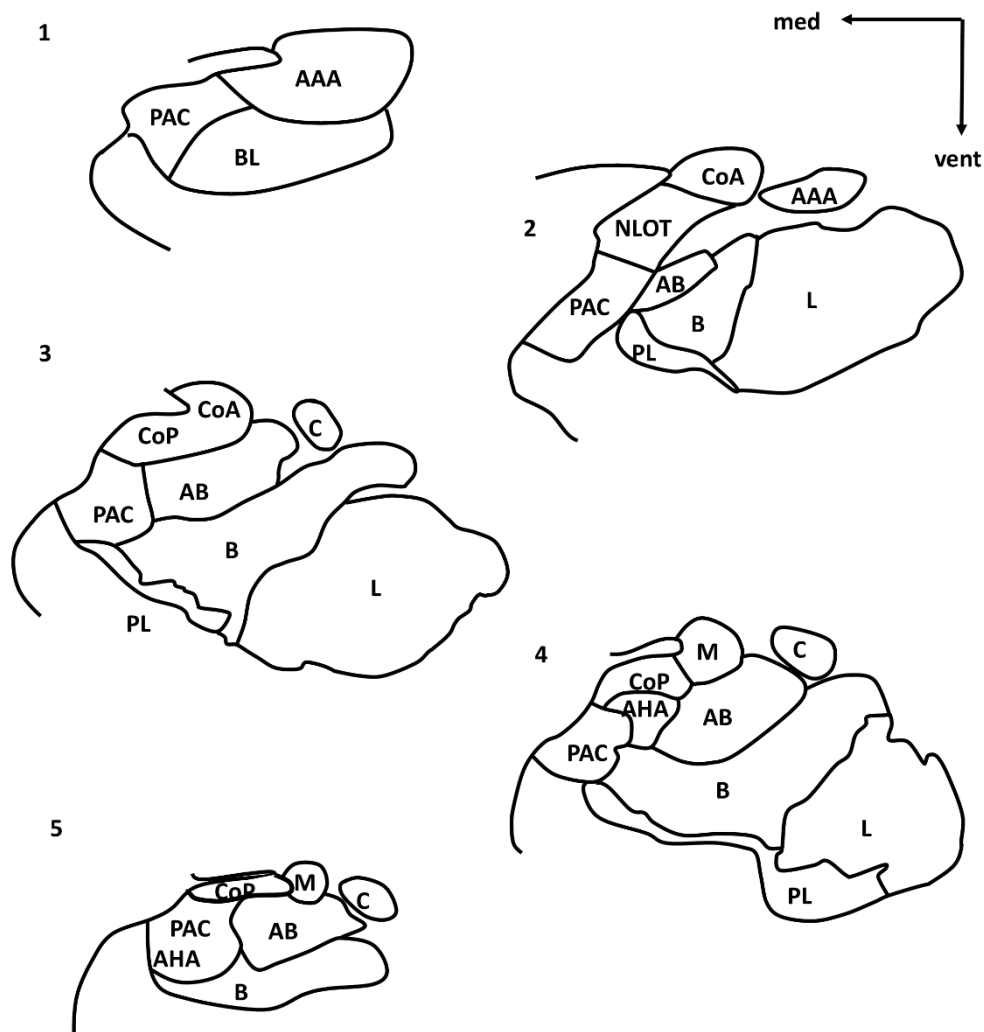1.1. Anatomija amigdaloidne jezgre u čovjeka

Njemački liječnik i anatom Karl Friedrich Burdach je 1819. godine prvi opisao amigdala, a naziv im je nadijenuo prema latinskoj riječi *amygdala*, izvedenici starogrčke riječi za badem, ἀμυγδαλή (*amygdalē*). Iako se pojam odnosi na jedinstvenu strukturu, neki autori ne isključuju mogućnost da se amigdala odnosi na svojevrsni skup struktura koje potječu iz drugih regija mozga (1). U svakom slučaju, amigdala (ili *arhistriatum* u vrsta koje nisu sisavci) su po definiciji bazalni ganglij smješten u anteromedijalnom dijelu sljepoočnih režnjeva velikog mozga.

U odraslome mozgu, amigdala se nalaze ispred glave hipokampusa, od koje su dijelom odijeljena džepom donjega roga lateralne moždane komore. Lateralna komora kaudalno stvara i dio ventralne granice amigdala, dok je u rostralnijim dijelovima bijela tvar granica amigdala. Prema ventromedijalno nalazi se entorinalna moždana kora, također odijeljena tankim slojem bijele tvari, a na mjestima gdje kora priliježe na amigdala nalazi se periamigdaloidna moždana kora. Dorzolateralnu granicu čini *claustrum* dok je dorzalno odijeljena od *nucleus caudatus* i *putamen* bezimenom bijelom tvari, *substantia innominata*, kao i vlaknima prednje komisure (2).

Kod primata se najčešće dijeli na 13 jezgara i kortikalnih polja (3-5) (Slika 1). Podjela amigdala mijenjala se kroz povijest, pri čemu je prema Brockhaus-u opisano čak 30 različitih jezgara (6), dok je vjerojatno najpraktičniju podjelu predložio Johnston (7), koju je kasnije slijedila većina autora (8-10). Između njih postoji suglasje da jezgre amigdala možemo promatrati u skupinama s obzirom da postoje međusobne anatomske i funkcionalne sličnosti. Duboka ili bazolateralna skupina jezgara odnosi se na: lateralnu, bazalnu, pomoćnu bazalnu, a pribraja im se i paralaminarna jezgra. Površinska ili kortikomedijalna skupina uključuje: kortikalnu jezgru koja je u dodiru s razmjerno tankim periamigdaloidnim paleokorteksom, središnju i medijalnu jezgru te jezgru lateralnog njušnog trakta, koju neki autori niti ne uključuju u amigdala. Toj

skupini možemo pridodati i intersticijske jezgre strije terminalis, koje većina autora ipak ne smatra dijelom amigdala u užem smislu (11). Potrebno je napomenuti da središnja jezgra amigdala ima istaknutiju ulogu i veze, pa ju se po nekim autorima može promatrati i zasebno (12). Ostale opisane jezgre uključuju: prednje amigdaloidno područje, amigdalohipokampalno područje i skupine interkaliranih (umetnutih) živčanih stanica.



Slika 1. Shematski prikaz odnosa jezgara amigdala u rostokaudalnom smjeru, u koronalnoj ravnini (1 – najrostralnije, 5 – najkaudalnije). AAA – (eng. anterior amygdaloid area) prednje amigdaloidno područje; AHA – (eng. amygdalohippocampal area) amigdalohipokampalno područje; AB - (eng. accessory basal nucleus) pomoćna

bazalna jezgra; B – (eng. *basal nucleus*) bazalna jezgra; C - (eng. *central nucleus*) središnja jezgra; Co(A/P) – (eng. *cortical nucleus (anterior/posterior)*) - kortikalna jezgra (prednja/stražnja); L – (eng. *lateral nucleus*) lateralna jezgra; M – (eng. *medial nucleus*) medijalna jezgra; PAC – (eng. *periamygdaloid cortex*) periamigdaloidni korteks; PL – (eng. *paralaminar nucleus*) paralaminarska jezgra.

1.1.1. Citoarhitektonsko ustrojstvo amigdaloidne jezgre čovjeka

Lateralna jezgra je najveća jezgra amigdala (13) s velikom gustoćom živčanih stanica (14), koji su srednji do veliki u odnosu na veličinu stanica drugih jezgara, ali nešto manji od onih koji se nalaze u bazalnoj jezgri, što čini osnovu za njihovo histološko prepoznavanje (10). Prostire se uzduž ventrolateralnog ruba amigdala, s medijalne strane joj se nalazi *lamina medularis interna* koja ju odvaja od bazalne jezgre. Lateralna jezgra čovjeka se može podijeliti prema citoarhitektonskim značajkama, reaktivnosti na kolin-esterazu i parvalbumin na medijalni i lateralni dio (15). Na koronalnim presjecima lateralni dio jezgre pokazuje prugasti izgled, koji nastaje zbog prolaska brojnih vlakana (*fasciculus uncinatus*, *tractus occipitofrontalis inferior*, *capsula externa*, ventrolateralna kortikonuklearna vlakna) koja je odvajaju od *claustruma*. Iznimno je dobro povezana s drugim jezgrama od čega se ističu veze s bazalnom jezgrom (16,17). Slabije recipročne projekcije iz ostalih jezgara prima većinom iz bazalne, pomoćne bazalne ili središnje jezgre (18). Specifičnost lateralne jezgre je u tome da je glavna aferentna jezgra amigdala, a u tome smislu prima topografske projekcije iz različitih neokortikalnih polja (19). Signale potom prosljeđuje u druge jezgre amigdala, ali i prema svojim ventralnim dijelovima (18-20).

Bazalna jezgra nalazi se medijalno od lateralne većim rostkoudalnim dijelom amigdala. Prema medijalno *lamina medullaris intermediaris* odvaja bazalnu jezgru od pomoćne bazalne jezgre. Bazalna jezgra se histološki ističe svojim velikim neuronima

(4), a može se od dorzolateralno prema ventromedijalno podijeliti na magnocelularni i parvocelularni dio između kojih je prijelazni, intermedijarni segment (4,15,21). Magnocelularni se od parvocelularnog dijela razlikuje po većim neuronima koji se intenzivnije prikazuju Nisslovom metodom bojanja, a pokazuju i izrazitu imunoreaktivnost na parvalbumin (23). Osim toga, postoji i veća gustoća serotoninergičkih vlakana u tom segmentu bazalne jezgre (22). Neuronima bazalne jezgre svojim morfološkim obilježjima i imunohistokemijskim profilom pokazuju dosta sličnosti s neuronima moždane kore (24). Najveće živčane stanice bazalne jezgre šalju projekcije prema moždanoj kori i prema mediodorzalnoj jezgri talamusa. Svojom morfologijom odgovaraju piramidnim živčanim stanicama s apikalnim dendritima, velikim brojem dendritičkih trnova i brojnim aksonskim kolateralama. Druga dva, od triju opisanih histoloških tipova, manje su živčane stanice zvjezdastog oblika i s manjim brojem dendritičkih trnova, vjerojatno uključene u lokalne neuronske krugove. Kao i kod lateralne jezgre, intrinzičke projekcije uglavnom polaze iz dorzalnih dijelova prema ventralnima. Od vanjskih projekcija najsnažnije prima one iz lateralne jezgre dok svoje uglavnom šalje u središnju i medijalnu jezgru (16,18). Bazalna jezgra šalje projekcije i u brojna kortikalna područja koja se inače projiciraju u lateralnu jezgru (25).

Najmedijalnija od dubokih jezgara je **pomoćna bazalna jezgra**. Jasno je odvojena intermedijarnom medularnom laminom od bazalne jezgre, a medijalno se granica prema dubokim slojevima kortikalne, odnosno medijalne jezgre, teže može odrediti. Prema dorzolateralno se nalazi centralna jezgra. Kod čovjeka se može podijeliti na medijalni i lateralni dio (8), ali je učestalija podjela na magnocelularni, parvocelularni i ventromedijalni dio, većinom prema reaktivnosti na enzim kolinesterazu i protein parvalbumin (4,15). Živčane stanice uglavnom podsjećaju na one u bazalnoj jezgri i amigdalohipokampalnom području (24). Magnocelularni dio se sastoji od srednjih do velikih živčanih stanica koje su većinom pozitivne na acetyl-kolin

esterazu (AChE). Parvocelularni dio se nalazi uzduž cijele jezgre, a u njemu se nalaze manje, gušće zbijene živčane stanice koje su slabo reaktivne na AChE. Ventromedijalni, odnosno najmedijalniji dio pomoćne bazalne jezgre nalazi se uglavnom u njezinom središnjem dijelu u odnosu na rostrokaudalnu os, a prema kaudalno prelazi u amigdalohipokampalno područje. Sastoji se od izduženih, gusto zbijenih živčanih stanica pozitivnih na AChE (3,4). Magnocelularni i parvocelularni dijelovi međusobno su povezani, a projekcije uglavnom primaju iz lateralne jezgre, iako su dokazane projekcije i iz drugih jezgara (16,18). U najvećoj se mjeri projicira u središnju jezgru, napose njezin medijalni dio (26). Ova jezgra je bolje razvijena kod čovjeka u odnosu na druge sisavce (8).

Amigdalohipokampalno područje nalazi se u kaudalnom području amigdala, rostralno od glave hipokampusu, a neposredno u blizini kortikalne jezgre, od koje se može razlučiti po nešto manjim i tamnijim živčanim stanicama koji su difuzno usmjereni i ne oblikuju slojeve. Pokazuje visoku reaktivnost na acetylcholinesterazu i parvalbumin (15). To područje prima projekcije iz većine jezgara amigdala (16,18,26), ali se njegova eferentna vlakna teško mogu razlučiti zbog tehničkih ograničenja, s obzirom da su zbog tehničkih ograničenja u istraživanjima vjerojatno bila uključena i projekcijska područja posteriorne kortikalne jezgre (27).

Prednje amigdaloidno područje slabo je razvijeno kod primata, pa tako i kod čovjeka. Smješteno je ispred svih područja amigdala i sadrži male do srednje živčane stanice koji se prikazuju tamno pomoću Nisslove metode bojanja, rahlog su rasporeda i raznoliko usmjerene, pritom ne stvarajući kompaktnu strukturu. U svom prednjem dijelu područje je smješteno mediodorzalno od otočića bazalne i lateralne jezgre, potom se smješta dorzalno od bazalne jezgre dok se u svom najkaudalnijem dijelu na njega nastavljaju medijalna i centralna jezgra. U njemu završavaju projekcije iz lateralne i

središnje jezgre (16,18), a do sada nisu zabilježene značajne projekcije koje polaze iz ovoga područja.

Paralaminarnu jezgru čini pojas gušće zbijenih živčanih stanica uzduž tri četvrtine ventralne i rostralne granice amigdala, većinom uz bazalnu jezgru od čijeg se parvocelularnog dijela razlikuje po još većoj gustoći i jačem bojanju živčanih stanica. Prema lateralno oblikuje nakupine, a stanice svojim oblikom podsjećaju na glija stanice, odnosno nepiramidne neurone (24,28,29). Aferentna vlakna prima uglavnom iz lateralne jezgre (16), a projicira se u bazalnu jezgru (17,27).

Umetnute (interkalirane) stanice formiraju razmjerno male jezgrome koje se nalaze u intranuklearnim fibrilarnim područjima, naznačenije u rostralnim dijelovima bazolateralne skupine jezgara. Uglavnom je riječ o interneuronima čiji je neurotransmiter gama-aminomaslačna kiselina (GABA, eng. gamma-aminobutyric acid) (29). Primaju izravne projekcije iz orbitofrontalne moždane kore, lateralne i bazalne jezgre amigdala, a projiciraju se u središnju jezgru (30).

Medijalna jezgra može se promatrati zajedno s kortikalnom jezgrom s kojom dijeli histološku građu, odnosno sa središnjom jezgrom zbog funkcionalnih sličnosti. Prema naprijed se nastavlja u prednju kortikalnu jezgru, dok se stražnja kortikalna jezgra nalazi u njenom medijalnom kontinuitetu. Histološki je manje izražene slojevite građe nego kortikalne jezgre, a obilježava je istaknutiji sloj II neurona, te manje gusti raspored i tanji sloj živčanih u sloju III. Većinu stanica medijalne jezgre čine GABA-ergički neuroni (31). Najobilnije projekcije medijalna jezgra prima iz lateralne jezgre (16). Eferentna vlakna medijalne jezgre projiciraju se u prednju kortikalnu i središnju jezgru, amigdalohipokampalno područje i periamigdaloidnu moždanu koru (18).

Kortikalna jezgra pripada površinskoj skupini jezgara i potrebno ju je razlikovati od susjedne periamigdaloidne i piriformne moždane kore. Kortikalna se jezgra može podijeliti na prednju i stražnju (15). Prema kaudalno prednja jezgra se

nastavlja u medijalnu, a u toj razini se prema medijalno pojavi i stražnja jezgra čime su tada obje u bliskom međusobnom kontaktu. Budući da obje jezgre imaju slojevitou građu, često ih se promatra u sklopu kortikomedijalne skupine jezgara, iako kortikalnu jezgru neki autori radi kontinuiteta s pomoćnom bazalnom jezgrom svrstavaju i u bazolateralnu skupinu (10). Troslojnu građu čine površinski molekularni sloj koji je gotovo bez stanica, zatim deblji sloj sačinjen uglavnom od piramidnih živčanih stanica koji prema dubini nejasno prelazi u sloj raspršenih multiformnih i piramidnih živčanih stanica. Piriformni korteks i medijalna jezgra imaju istaknutiji sloj II od prednje kortikalne jezgre, po čemu se one mogu međusobno razlikovati. Prednja kortikalna jezgra prima projekcije iz lateralne, pomoćne bazalne i središnje jezgre (4,16,17). Stražnja kortikalna jezgra proteže se kroz kaudalne dvije trećine amigdala i sadrži srednje velike živčane stanice koje su poredane u jedan tanki i drugi, nešto deblji, sloj stanica. Sloj I je jako tanak, s malo stanica. Sloj II sadrži velike i tamne živčane stanice, usmjerene okomito na površinu. Sloj III je neoštro ograničen, a prema kaudalno se slojevi stanjuju i stapaju. Prema kaudalno su neuroni ovalnog oblika usmjereni okomito prema pijalnoj površini. Kortikalna je jezgra, kao i cijela površinska skupina jezgara, izravno povezana s njušnim sustavom te sudjeluje u obradi signala tog modaliteta (32).

Jezgra lateralnog njušnog puta nalazi se u rostralnoj trećini amigdala uz lateralni olfaktorni tračak (*tractus olfactorius lateralis*). U primata ta jezgra ima manji volumen nego u glodavaca i drugih sisavaca, građena je od tri sloja, baš kao i druge jezgre površinske skupine u koju se često svrstava (32,33). Opisana je i mogućnost da je kod čovjeka sastavljena od dvije podjezgre (8). Čini se da je slabo povezana s drugim jezgrama, a glavna joj je uloga obrada njušnih informacija (34).

Periamigdaloidna moždana kora nalazi se na medijalnoj površini amigdala, a topografski odgovara semilunarnom girusu. Budući da je dvojbeno pripada li to područje amigdalama, a graniči s piriformnim odnosno entorinalnim korteksom,

ponekad se koristi termin *kortikoamigdaloidno prijelazno područje*. Periamigdaloidna moždana kora je heterogeno peripaleokortikalno područje stoga ne čudi da je opisano više načina podjele (4,32,34). Histološka građa pokazuje sličnu slojevituu građu kao i ostale kortikomedijalne jezgre: površni molekularni i dva sloja živčanih stanica različite gustoće. Opisane su četiri različite regije kod čovjeka (15). Oralni dio (PACo) najrostralniji je dio te se pojavljuje između temporalnog piriformnog i oralnog entorinalnog korteksa. Sloj I gotovo da nema stanica, dok slojevi II i III oblikuju "otočiće". PAC1 se pojavljuje između PACo i piriformnog korteksa, a obilježavaju ga tanki slojevi I i II, dok je sloj III širi nekoliko puta. Sulkalni dio (PACs) pojavljuje se između PACo i PAC1, a nalazi se ispod semianularnog sulkusa, pa graniči s pomoćnom bazalnom jezgrom i amigdalohipokampalnim područjem prema ventrolateralno. Neuronu ovog područja su lepezasto poredani u nejasnom i širokom sloju. PAC3 se lateralno nastavlja na PACs. Periamigdaloidni korteks se općenito projicira u lateralnu jezgru, a prima slabe intramigdaloidne projekcije iz pomoćne bazalne, medijalne i središnje jezgre (4,26,35). Živčane stanice sloja II uglavnom primaju njušne projekcije izravno iz njušne lukovice (*bulbus olfactorius*), ali također na njihove apikalne dendrite dolaze i posredne njušne projekcije iz piriformne moždane kore (32,36).

Središnja jezgra nalazi se u kaudalnom dijelu amigdala. Glavna je eferentna jezgra amigdala te pokazuje dosta morfoloških sličnosti sa *striatumom* (1). Uobičajeno se histološki dijeli na medijalni i lateralni dio⁴. Medijalni dio sadrži heterogeniju skupinu malih trnastih živčanih stanica, koji su uglavnom GABA-ergički (31,37). U lateralnom su dijelu živčane stanice manje i gusto poredane, sferičnog oblika te morfološki homogenije. Budući da je središnja jezgra glavna eferentna struktura, nije neobično da je kao takva i glavni primatelj intramigdaloidnih veza (38). Prima obilne projekcije iz bazalne i pomoćne bazalne jezgre (4,16,18,35). Od projekcija iz velikog mozga

specifičnije su one iz intersticijske jezgre strije terminalis (NIST - *nucleus interstitialis striae terminalis*) i kolinergičkih jezgara. Od hipotalamičkih područja središnja se jezgra obilno projicira u dorzomedijalnu i mamilarnu jezgru hipotalamusa te lateralni hipotalamus, a u području talamusa u nespecifične jezgre: intralaminarne i jezgre središnje linije. U području mezencefalona središnja jezgra se projicira u peripedunkularnu i kuneiformnu jezgru, a kaudalnije u parabrahijalnu jezgru, kao i *substantia grisea centralis* (eng. periaqueductal gray, PAG) mosta i produžene moždine (39). Osim toga, ta jezgra šalje projekcije u monoaminergičke jezgre: *locus coeruleus et subcoeruleus*, *substantia nigra* i *area tegmentalis ventralis*, *nuclei raphes* moždanog debla te u jezgre X. moždanog živca (*nervus vagus*) (26,39,40,41).

Zbog navedenih citoarhitektonskih značajki u vidu heterogenosti anatomskih sastavnica do sada je učinjeno više različitih podjela amigdala, a one najznačajnije su prikazane u Tablici 1. Svaka dosadašnja podjela ima svoje prednosti i nedostatke. Iz nekoliko jednostavnih razloga se čini da je podjela po Sorvari i suradnicima (15) najadekvatnija za ovo istraživanje. Temelji se na široko korištenoj podjeli Crosby i Humphrey (8), odnosno kasnijoj varijaciji prema Amaral (3) primijenjenoj na mozgu primata, s razlikom što je izdvojen periamigdaoidni korteks i što je prilagođena za mozak čovjeka. Podjela prema De Olmos (40) je češće korištena u funkcionalnim studijama na glodavcima, ali nije smatrana odgovarajućom za ovo istraživanje. Sims i Williams (41) su predložili podjelu koja je jednostavnija od Crosby i Humphrey (8), dok je s druge strane ona Brockhausova (6) prekompleksna i nepraktična za ovo istraživanje. Ding i suradnici (42), te Mai i suradnici (43) predlažu slične podjele koje smo uzeli u obzir. Budući da se razlike nalaze većinom u definiranju kortikomedijalne grupe jezgara i periamigdaloidnog korteksa, čini se da moguće pogreške nastale zbog nedovoljno preciznog anatomskog označavanja ne bi trebale značajnije utjecati na interpretaciju rezultata.

Tablica 1. Sažetak prijašnjih nomenklatura različitih autora za približnu citoarhitektonsku podjelu amigdala u odraslome mozgu čovjeka. Daljnje podjele na podjezgre nisu navedene. AHA – (eng. *amygdalohipocampal area*) amigdalohipokampalno područje, APTA – (eng. *amygdalopiriform transition area*) amigdalopiriformno prijelazno područje, CATA – (eng. *corticoamygdaloid transition area*) kortikoamigdaloidno prijelazno područje, PAC (o,1,3) – (eng. *periamygdaloid cortex*) periamigdaloidni korteks (oralni,1,3), PEA – (eng. *piriform-entorhinal-amygdaloid area*) piriformno-entorinalno-amigdaloidno područje.

Brockhaus (6)	Crosby i Humphrey (8)	Sims i Williams (41)	De Olmos (42)	Sorvari i sur. (15)	Mai i sur. (43)	Ding i sur. (42)
Amygdaleum profundum laterale	Lateralna jezgra	Lateralna jezgra	Lateralna jezgra	Lateralna jezgra	Lateralna jezgra	Lateralna jezgra
Amygdaleum profundum intermedium	Bazalna jezgra	Bazalna jezgra	Bazolateralna jezgra	Bazalna jezgra	Bazolateralna jezgra	Bazolateralna jezgra
Amygdaleum profundum ventrale	Bazalna jezgra	Bazalna jezgra	Bazolateralna jezgra	Paralaminarna jezgra	Bazolateralna jezgra, ventromedijalni dio	Paralaminarna jezgra
Amygdaleum profundum mediale	Pomoćna bazalna jezgra	Pomoćna bazalna jezgra	Bazomedijalna jezgra	Pomoćna bazalna jezgra	Bazomedijalna jezgra	Bazomedijalna jezgra
Area perisupra-amygdaloidia	Medijalna jezgra	Medijalna jezgra	Prednja kortikalna jezgra	Prednja kortikalna jezgra	Prednja kortikalna jezgra	Prednja kortikalna jezgra / medijalna jezgra (rostralna)
Area perisupra-amygdaloidia	Medijalna jezgra	Medijalna jezgra	Medijalna jezgra	Medijalna jezgra	Medijalna jezgra + medijalno područje PAC	Medijalna jezgra (kaudalna)
Area periamygdaloidia	Kortikalna jezgra	Kortikalna jezgra / AHA	Kortikalna jezgra	Posteriorna kortikalna jezgra	Kortikalna jezgra + kortikalni PAC	Posteriorna kortikalna jezgra

Amygdaleum superficiale	Kortikalna jezgra	Kortikalna jezgra	AHA / Caudal cortical nucleus	AHA	Prednje područje + anteromedijalni PAC	AHA / Posteriorna kortikalna jezgra
Area periamygdaloidea oralis ventralis + intermedium	Kortikalna jezgra	Kortikalna jezgra	Ventralna kortikalna jezgra	PAC3	Kortikalna jezgra + kortikalni PAC	PEA
Area periamygdaloidea oralis ventralis	Kortikalna jezgra / CATA	Kortikalna jezgra / CATA	APTA	PACs	Kortikalna jezgra + kortikalni PAC	CATA
Claustocortex periamygdaloideus	Kortikalna jezgra	Piriformni korteks / Kortikalna jezgra	APTA	PAC1	APTA	PEA
Claustocortex periamygdaloideus	CATA / Piriformni korteks	Piriformni korteks	APTA	PACo	APTA	PEA
Clastrum preamygdaleum	Prednje područje	Prednje područje	/	Prednje područje	Prednje područje + anteromedijalni PAC	Prednje područje
Clastrum preamygdaleum	Interkalirane jezgre	Interkalirane jezgre	Interkalirane jezgre	Interkalirane jezgre	Amigdoklastralno prijelazno područje/ periamygdaloidni klastrum/ endopiriformna jezgra	Interkalirane jezgre
Griseum supraamygdaloideum	Središnja jezgra	Središnja jezgra	Središnja jezgra	Središnja jezgra	Središnja jezgra	Središnja jezgra

1.1.2. Aferentne i eferentne veze amigdala

Amigdala je recipročno povezana s mnogobrojnim kortikalnim i subkortikalnim strukturama mozga, a veze formiraju:

- amigdaloseptalna vlakna,

- amigdalotalamička vlakna,
- amigdalohipototalamička vlakna,
- *stria terminalis*,
- *stria olfactoria lateralis* i
- *commisura anterior*.

Amigdaloseptalna i amigdalohipototalamička vlakna formiraju ventralni amigdalofugalni put i pripajaju se *ansa peduncularis* (zajedno sa amigdalotalamičkim vlaknima i *ansa lenticularis*), dok dorzalna amigdalofugalna vlakna predstavljaju *stria terminalis*. Ventralni amigdalofugalni put i *stria terminalis* predstavljaju glavne aferentne i eferentne veze amigdala.

Subkortikalne veze amigdala

Amigdala su povezana s brojnim subkortikalnim strukturama putem kojih dolaze informacije iz okoline i organizma. Integracijom tako dobivenih informacija sudjeluju u posredovanju eferentnih motoričkih i visceralnih odgovora organizma (Slike 2 i 3).

U primata je ***bulbus olfactorius*** bilateralno povezan s površinskim jezgrama amigdala, što uključuje prednju kortikalnu jezgru, jezgru lateralnog njušnog tračka i periamigdaloidni korteks (38,44). Piriformna moždana kora projicira se u ista područja kao i njušna lukovica (3,45).

Striatum se ne projicira u amigdala, dok amigdala šalje značajnu projekciju u *n. caudatus*, *putamen* i *n. accumbens septi*. Pri tome većinu topografskih projekcija šalju bazalna i pomoćna bazalna jezgra amigdala (46-48).

Kolinergičke jezgre bazalnog telencefalona, prvenstveno *Meynertova* jezgra, daju obilne projekcije u amigdala (49,50), poglavito u magnocelularni dio bazalne jezgre (21,51). Brojne jezgre amigdala se projiciraju u bazalni telencefalon, a uglavnom

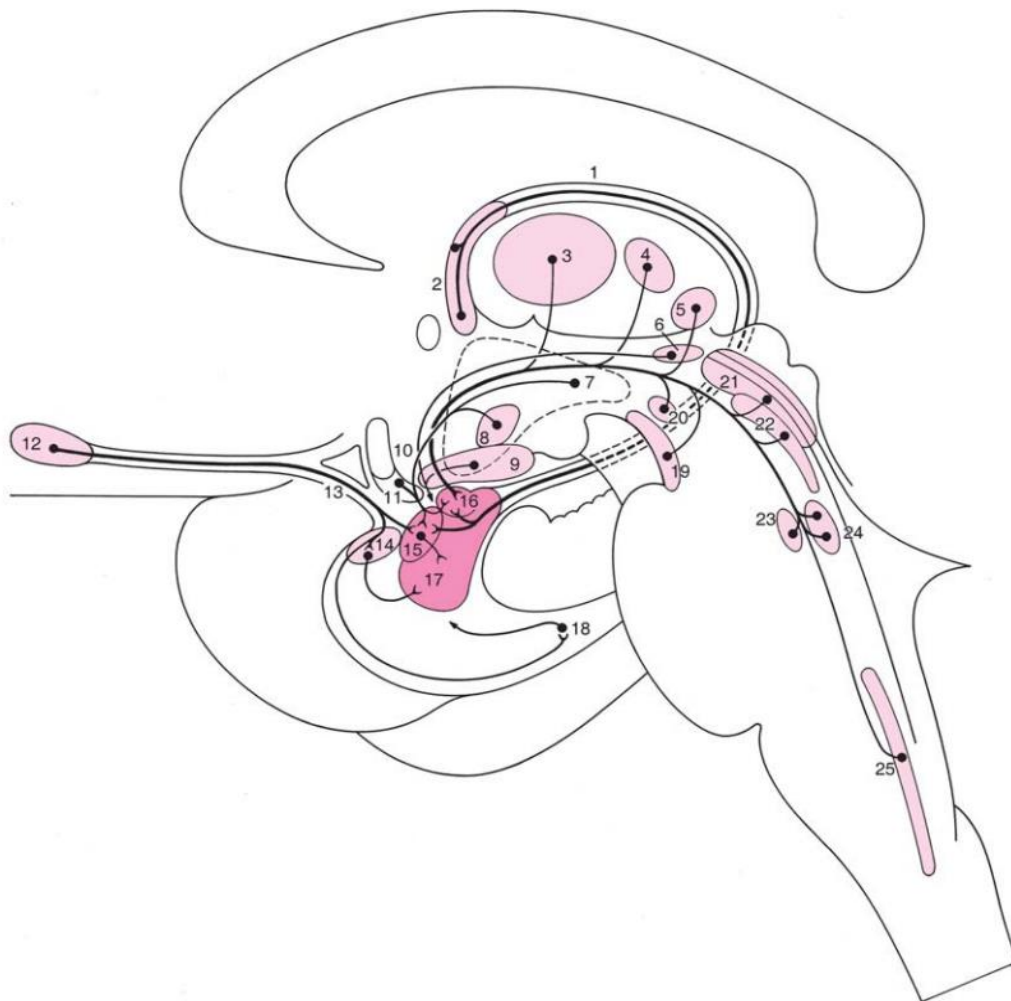
se radi o pomoćnoj bazalnoj, bazalnoj i središnjoj jezgri. Većinu projekcija dobivaju vodoravni dio jezgre dijagonalnog tračka (Ch2, *nucleus diagonalis horizontalis*) i bazalna Meynertova jezgra (27,52,46,53).

Projekcije u **talamus** dolaze putem donjeg talamičkog pedunkula, a polaze od praktički svih jezgara amigdala i nisu topografski odijeljene. Najistaknutije su one iz parvocelularnog dijela bazalne jezgre koje završavaju u magnocelularnom dijelu mediodorzalne jezgre talamusa (54,55), a potom daljnje projekcije završavaju u istim regijama prefrontalnog korteksa kao i izravne projekcije iz amigdala (56). Druge projekcije koje je potrebno spomenuti su one iz središnje i medijalne jezgre amigdala u jezgre središnje sive tvari talamusa i pulvinar (26,54). Nespecifične jezgre talamusa, intralaminarne i one središnje sive tvari, šalju projekcije u magnocelularni dio bazalne jezgre, medijalnu i središnju jezgru (49,57). Lateralno koljenasto tijelo (*corpus geniculatum laterale*) šalje projekcije u lateralnu jezgru amigdala (3,57), dok su projekcije iz medijalnog koljenastog tijela izraženije kod nižih vrsta. Projekcije šalje i medijalna jezgra pulvinara (58,59).

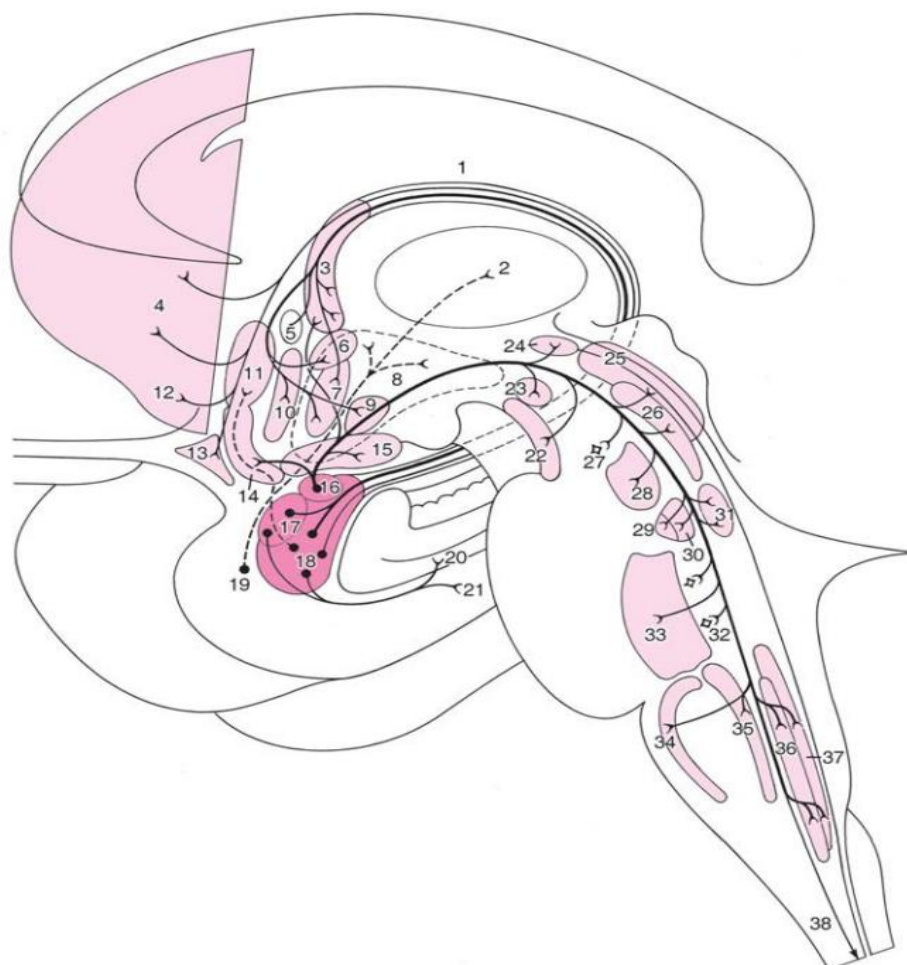
Amigdala su povezana s **hipotalamusom** putem strije terminalis i ventralnog amigdalofugalnog puta što im omogućava posredni utjecaj na autonomni živčani i endokrini sustav odnosno upravljanje visceralnim komponentama ponašanja. Opsežnije projekcije polaze iz kaudalnih dijelova hipotalamusa, a najistaknutije su iz ventromedijalne hipotalamičke jezgre u središnju i medijalnu jezgru amigdala (60,61). Važno je spomenuti i cijelo lateralno hipotalamičko područje koje je također povezano s amigdalama (49,57,60,62). Zabilježene su i projekcije primarno iz centromedijalne grupe jezgara amigdala u posteriornu, dorzomedijalnu i premamilarnu jezgru hipotalamusa (4,26,48,63).

Amigdala su povezana i sa strukturama **moždanog debla**, a kao njihova najznačajnija eferentna struktura se pritom izdvaja središnja jezgra. Veze s

monoaminergičkim jezgrama moždanog debla impliciraju međusobni utjecaj neuromodulatornih sustava i amigdala. Zabilježene su veze s dopaminergičkim jezgrama iz *pars compacta substantiae nigrae* te *area tegmentalis ventralis* koje se projiciraju u bazolateralnu skupinu i središnju jezgru (57,64,65,66), dok projekcije u navedena područja polaze iz središnje jezgre (26). Projekcije polaze i prema serotoninskim *raphe* jezgrama, ali su značajnije suprotne projekcije koje inerviraju većinu jezgara amigdala, a najviše centralnu, interkalirane i paralaminarnu jezgru (22,66,67). Jednako tako su difuzne i projekcije koje dolaze iz noradrenergičkih jezgra *locus coeruleus* i *subcoeruleus*, iako se središnja i bazolateralna skupina jezgara mogu izdvojiti kao ciljevi tih projekcija (26,57,68). U području mezencefalona i ponsa važne su i veze s *formatio reticularis* (4,26,69) i *PAG* (69), te *nuclei parabrachialis* (57) preko kojih amigdala utječu na autonomne reakcije organizma. Osobito su važne i visceralne informacije koje amigdala dobivaju iz *nuclei parabrachialis* (70). Utjecaj na obrasce motoričkih komponenti ponašanja i ekstrapiramidni sustav se veže uz projekcije koje završavaju u mezencefaličkoj motoričkoj regiji: *peripedunkularnoj* i *kuneiformnoj jezgri* (26). Amigdala uglavnom preko središnje jezgre ostvaruje značajne veze i s kaudalnijim strukturama: *medulla oblongata* i *medulla spinalis* (71). Osim spomenutih projekcija u retikularnu formaciju i *PAG*, projekcije koje završavaju u jezgrama moždanih živaca: *nucleus ambiguus* i posebno u *nucleus dorsalis nervi vagi* i *nucleus tractus solitarii* (26,72,73), omogućuju amigdalama kontrolu više u obliku organizacije ili orkestriranja eferentnog visceralnog odgovora.



Slika 2. Shematski prikaz aferentnih subkortikalnih veza amigdala. Preuzeto i prilagođeno iz Niuwenhuys i sur (74). 1 - strija terminalis; 2 - NIST; 3 – središnje jezgre talamusa; parafascikularna jezgra; 5 – medijalno genikulatno tijelo; 6 – peripedunkularna jezgra; 7 – lateralno hipotalamičko područje; 8 – ventromedijalna hipotalamička jezgra; 9 – substantia innominata; 10 – ventralna amigdalofugalna vlakna; 11 – jezgra dijagonalnog tračka; 12 – bulbus olfactorius; 13 – strija olfactoria lateralis; 14 – perpiriformni korteks; 15 – medijalna i kortikalna jezgra amigdala; 16 – središnja jezgra amigdala; 17 – bazalna i lateralna jezgra amigdala; 18 – entorinalni korteks; 19 – substantia nigra pars compacta; 20 – ventralno tegmentalno područje; 21 – središnja siva tvar mezencefalona; 22 – n. raphe dorsalis; 23 – locus coeruleus; 24 – n. parabrachialis; 25 – n. solitarius.



Slika 3. Eferentne subkortikalne veze amigdala. Preuzeto i prilagođeno iz Niuwenhuys i sur (74). 1 - stria terminalis; 2 – MD jezgra talamusa; 3 – NIST; 4 – striatum; 5 –prednja komisura; 6 – paraventrikularna jezgra; 7 – anteriorna jezgra hipotalamusa; 8 – lateralno hipotalamičko područje; 9 – ventromedijalna jezgra hipotalamusa; 10 – preoptička jezgra; 11 – preoptičke jezgre i jezgra dijagonalnog tračka, dorzalni dio; 12 – n. accumbens; 13 – tuberculum olfactorium; 14 – jezgra dijagonalnog tračka, ventralni dio; 15 – substantia innominata; 16 – središnja jezgra amigdala; 17 – medijalna i kortikalna jezgra amigdala; 18 – bazalna i lateralna jezgra amigdala; 19 – periamigdaloidni korteks; 20 – subikulum; 21 – entorinalni korteks; 22 – substantia nigra pars compacta; 23 – ventralno tegmentalno područje; 24 – peripedunkularna jezgra; 25 – središnja siva tvar mezencefalona; 26 - n. raphe dorsalis; 27 – kuneiformna jezgra; 28 – centralna superiorna jezgra; 29 -n. subcoeruleus; 30 – locus coeruleus; 31 - n. parabrachialis; 32 – retikularna formacija; 33 – n. raphe magnus; 34 – n. raphe pallidus; 35 – n. raphe obscurus; 36 – n. dorsalis nervi vagi; 37 – n. solitarius; 38 – amigdalospinalna vlakna.

Kortikalne veze amigdala

Amigdala je značajno povezana sa **subkortikalnim** strukturama preko kojih je uključena u važne aspekte podsvjesnog djelovanja, prije svega sa strukturama njušnog sustava te hipokampalne formacije (Slike 4 i 5).

Amigdala je povezana s **njušnim sustavom**, iako ta veza nije tako izražena kao u drugih primata. Naime, kod čovjeka su drugi modaliteti osjeta, a ne njušni, dobili na većoj funkcionalnoj važnosti tijekom evolucije emocionalnog doživljavanja. *Bulbus olfactorius* šalje izravne projekcije prema prednjoj kortikalnoj jezgri, jezgri lateralnog njušnog tračka i periamigdaloidnom korteksu (38). U suprotnom smjeru jezgre lateralnog njušnog tračka i periamigdaloidna moždana kora šalju projekcije u njušnu lukovicu (3). Piriformna se moždana kora projicira u ista područja kao i njušna lukovica (3), ali je razlika u tome što već djelomično obrađene informacije o mirisima što dolaze iz primarne njušne moždane kore stvaraju sinapse u dubljim slojevima periamigdaloidnog korteksa i prednje kortikalne jezgre amigdala, vjerojatno bliže tijelima živčanih stanica II i III sloja, dok manje obrađene informacije iz njušne lukovice to čine u molekularnom sloju (32).

Amigdaloidni skup jezgara povezan je sa svim dijelovima **hipokampalne formacije** (*fascia dentata*; *cornu ammonis* i *subiculum*) kao i entorinalnom moždanom korom (75,76). Amigdala na dva načina utječu na hipokampalnu formaciju: preko neposrednih veza s hipokampusom te posredno preko entorinalne moždane kore. Projekcije iz bazalne jezgre nalazimo cijelom rostrokaudalnom dužinom CA1, CA2 i CA3 polja (*cornu ammonis*) u sloju *stratum lacunosum moleculare* (77,78,79). Hipokampoamigdaloidne projekcije su slabije nego amigdalohipokampalne i uglavnom polaze iz rostralnijih dijelova hipokampususa. Ishodište su im piramidne stanice polja CA1, a one se projiciraju najviše u pomoćnu bazalnu, ali i bazalnu, paralaminaru i kortikalnu jezgru (76,77,79). Molekularni i piramidalni sloj subikuluma povezan je

obilnim recipročnim vezama s parvocelularnim dijelom bazalne jezgre (77,79). Međusobna povezanost amigdala i entorinalne moždane kore drugi je način kako amigdala utječe na djelovanje hipokampalne formacije budući da entorinalna moždana kora inervira nazubljenu vijugu (*gyrus dentatus*) putem perforantnog puta. Projekcije uglavnom polaze iz lateralne jezgre, no i druge jezgre šalju svoja vlakna prema površinskim slojevima (II i III) entorinalne moždane kore, dok u dubokim slojevima završavaju aksoni piramidnih neurona subikuluma (77-81).

Entorinalna moždana kora inervira amigdala vlaknima koji polaze iz njezinih površinskih slojeva (19,77,82). Peririnalni korteks (Brodmann-ova polja 35 i 36) projicira se u lateralnu i pomoćnu bazalnu jezgru, parvocelularni dio bazalne jezgre te lateralnu središnju jezgru (83).

Amigdala primaju projekcije iz kortikalnih polja čeonog, tjemenog i sljepoočnog režnja te inzularnog i cingularnog korteksa (27), a jednako tako šalju svoje projekcije u mnogobrojna područja moždane kore (84).

Općenito su projekcije iz **zrnatog dijela prefrontalne moždane kore** (*eng. prefrontal cortex, PFC*) u amigdala ustrojene rostrokaudalno na način da se rostralnija područja PFC-a slabo projiciraju u lateralnu, bazalnu i pomoćnu bazalnu jezgru, dok se obilnije projekcije iz kaudalnih dijelova difuznije projiciraju (19,85,86). Projekcije dolaze uglavnom iz orbitalnog i medijalnog dijela PFC-a (19,27,49,85,86,87,88). Poblje gledano, rostralni dijelovi orbitofrontalnog korteksa (*eng. orbitofrontal cortex, OFC*) šalju slabe projekcije uglavnom u magnocelularni dio bazalne jezgre (19,27,86,87), a kaudalni u jezgru lateralnog njušnog tračka, prednje amigdaloidno područje i interkalirane jezgre. Medijalni PFC projicira se u amigdalohipokampalno područje (19,27,49,86,87). Većina projekcija PFC-a polazi iz površinskih piramidnih slojeva, ali projekcije iz OFC-a potječu od projekcijskih piramidnih neurona sloja V (49,85).

Amigdala šalju projekcije u velik dio granularne moždane kore čeonog režnja, a te su projekcije obilnije i uključuju veći broj jezgara nego one povratne (89,90). Orbitalna (Brodmann-ova polja 11 i 13, kao i dijelovi polja 10, 12, 14 i 24) te medijalna moždana kora PFC-a (Brodmannova polja 12 i 25) su mjesta glavnih projekcija, dok slabije projekcije idu u dorzolateralni PFC (84,86,87,90,91) i premotorički korteks (92). Većina projekcija prema orbitofrontalnom i medijalnom PFC-u potječe iz bazalne jezgre, a završavaju između slojeva I i II, odnosno V i VI (90-93). Bazalna jezgra šalje vrlo slabe projekcije u površinske slojeve dorzolateralnog PFC-a (84,86,90).

Gotovo sve jezgre amigdala i moždana kora **inzule** su opsežno međusobno povezani, što i ne čudi, uzimajući u obzir njihovu blisku povezanost u obradi emocionalnih i motivacijskih stanja, odnosno ključnu ulogu inzularnog korteksa u interoceptiji. Najgušće i najsnažnije projekcije iz inzule polaze iz II. i III. Sloja prednjih dijelova agranularne anteriorne inzule, a završavaju u intermedijalnom dijelu lateralne jezgre, parvocelularnom dijelu bazalne jezgre te središnjoj jezgri (19,27,49,85,94,95). Projekcije iz disgranularne, kaudalne granularne inzule su slabije i završavaju u lateralnoj i središnjoj jezgri amigdala (19,27,49,85,94,95). Većina eferentnih projekcija amigdala polazi uglavnom od lateralne, bazalne i pomoćne bazalne jezgre (84,87,94,95), koje su također recipročno povezane s periinzularnom moždanom korom i korom frontoparijetalnog operkuluma (37,84).

Amigdala šalje obilne projekcije u površinske (I. i II.) slojeve cingularne moždane kore (Brodmann-ova polja 24 i 25), dok projekcije u arne kore nisu opisane. Projekcije uglavnom polaze iz bazalne jezgre (56,84,96). Povratne projekcije polaze iz istih polja i završavaju uglavnom u magnocelularnom dijelu bazalne jezgre (19,27,37,85,97). Nisu opisane projekcije iz kaudalnih područja cinguluma u amigdala (19,27,37,85,97).

Nema dokaza o izravnim projekcijama u amigdala iz primarnih **somatosenzoričkih polja** (Brodmann-ova polja 3a, 3b, 1 i 2) (19,44,49,85). S druge strane, slaba projekcija iz bazalne i pomoćne bazalne jezgre završava u Brodmann-ovom polju 7 (84). Heteromodalna polja 5 i 7 prenose interoceptivne informacije u središnju i bazolateralnu skupinu jezgara amigdala samo posredno, putem ranije opisanih projekcija iz kore inzule (98,99).

Amigdala su povezana s unimodalnim, a osobito opsežno s heteromodalnim kortikalnim **poljima sljepoočnog režnja** mozga. Upotrebljena terminologija kortikalnih polja majmuna (vrste *Macaca mulatta*) je temeljena na ranijoj podjeli (100).

Od heteromodalnog donjeg dijela sljepoočne moždane kore, koji je uključen u vidni put za prepoznavanje objekata, polaze snažne projekcije prema lateralnoj jezgri amigdala, a dijelom i prema bazalnoj te pomoćnoj bazalnoj jezgri (19,27,44,49,86,101-106).

Polisenzoričko područje gornje sljepoočne vijuge i dorzalni dio moždane kore u gornjoj sljepoočnoj brazdi, koji integrira dinamičke vidne i slušne informacije, projiciraju se u lateralnu i bazalnu jezgru (19,27,37,44,49,85,86,101).

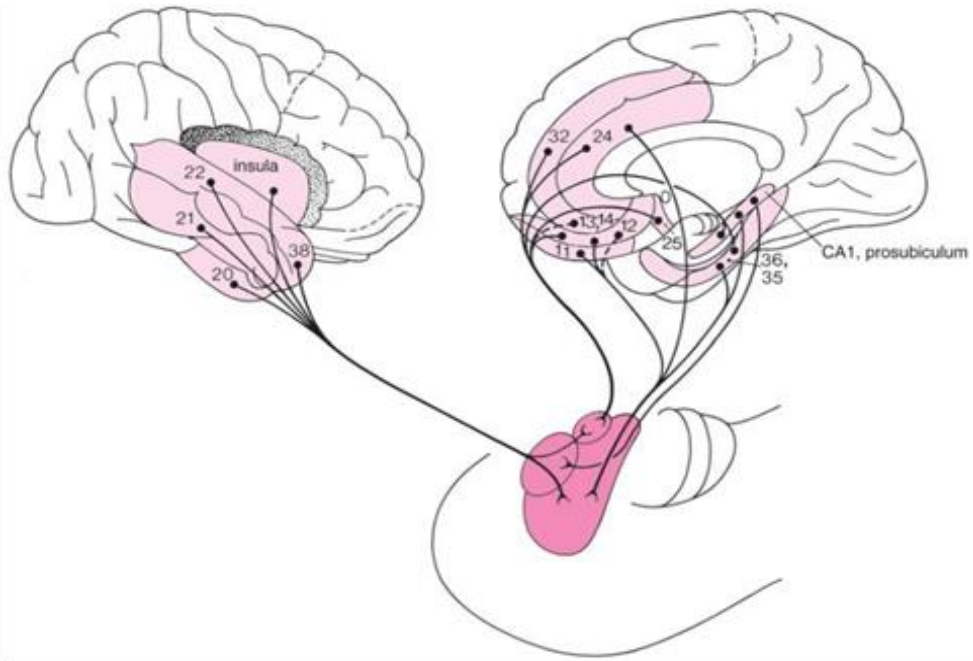
Rostralni dijelovi heteromodalne slušne moždane kore (kod majmuna su to TAI i TAr) projiciraju se u lateralnu jezgru. Iz primarnog slušnog polja nema izravnih projekcija, a ulogu detektora opasnosti preuzimaju projekcije iz medijalnog koljenastog tijela u lateralni dio središnje jezgre (107,108).

Od ostalih područja sljepoočnog režnja važno je napomenuti da i područja peririnalne i parahipokampalne moždane kore šalju slabe projekcije u amigdala (83,103).

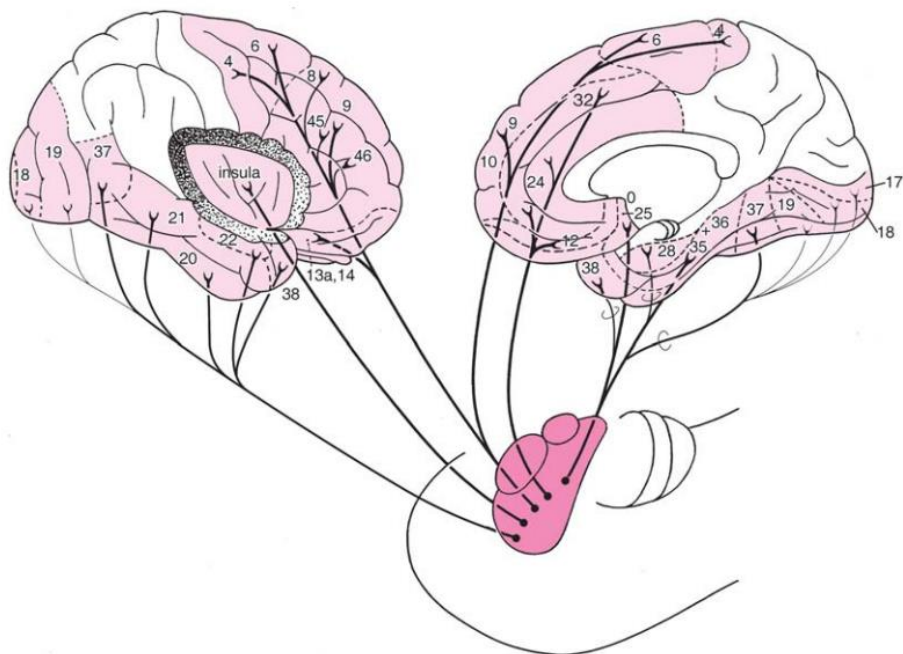
Magnocelularno i intermedijarno područje bazalne jezgre šalju projekcije u temporalno TE područje (84,106,109), kao i slabe projekcije u inferotemporalno TEO područje (84,102,106,109).

Jezgre bazolateralne skupine se projiciraju u prednje slušno područje TA (108), pri čemu magnocelularni i intermedijarni dio bazalne jezgre šalju projekcije u kaudalnija, primarna slušna područja (84,110,111). Projekcije u peririnalnu moždanu koru polaze uglavnom iz lateralne, bazalne, pomoćne bazalne jezgre te periamigdaloidne moždane kore (83,84,102,112). Vlakna magnocelularnog dijela bazalne jezgre završavaju u prednjim dijelovima parahipokampalne moždane kore (83,84).

Za sada ne postoji dokaz o izravnim projekcijama u amigdala iz **zatiljnog režnja mozga** (44,49,102). Bazalna jezgra inervira moždanu koru zatiljnog režnja, točnije, magnocelularni dio šalje vlakna u primarna vidna polja V1, V2, V3, V4 i srednje sljepoočno područje V5, dok se parvocelularni dio projicira u rostralna heteromodalna polja ventralnog vidnog puta koji se nalazi u sljepoočnom režnju mozga(84,113-116). Projekcije u vidna polja moždane kore uglavnom završavaju u slojevima I/II i V/VI (84), što omogućava amigdalama modulacijsku ulogu u obradi vidnih informacija (118).



Slika 4. Shematski prikaz aferentnih kortikalnih veze amigdala. Preuzeto iz Niuwenhuys i sur (74).



Slika 5. Shematski prikaz eferentnih kortikalnih veza amigdala. Preuzeto iz Niuwenhuys i sur (74).

1.2. Razvoj mozga u čovjeka

Rast i razvoj ljudskog živčanog sustava, a samim time i mozga, započinje u trećem tjednu nakon začeća i traje do kraja trećeg desetljeća života (119,120,121), stoga nije neobično da mozak tijekom razvitka prolazi značajnu morfološku i funkcionalnu reorganizaciju (preobrazbu). Osobito tijekom prenatalnog i ranog postnatalnog razvoja, pojavljuju se prolazne anatomske strukture koje su posljedica histogenetskih procesa proliferacije, migracije i diferencijacije morfološkog fenotipa živčanih stanica, ali i onog kemijskog, praćenog razvojem sinapsi. Važno je napomenuti da navedene prolazne strukture odražavaju temeljne promjene i strukture i funkcije, dakle obilježje razvoja koji u svojoj prirodi nije jednosmjernan nego uključuje i, primjerice, procese apoptoze, retrakcije aksona i smanjivanja broja sinapsi. Takve procese nazivamo procesima razvojne reorganizacije, a osim živčanih stanica uključuju i makrogliju.

Razdoblja razvoja s obzirom na porod možemo podijeliti na prenatalni i postnatalni period. Prenatalni period potom možemo podijeliti u embrionalno i fetalno razdoblje. Embrionalno počinje začećem i traje do 8. tjedna nakon začeća (TNZ), kada počinje fetalno razdoblje koje se proteže do rođenja. Nadalje, na temelju morfologije embrija, embrionalni razvoj možemo podijeliti u 23 *Carnegie* stadija (122,123). Svaki stadij traje 2 do 3 dana i najčešće je definiran pojavom određene anatomske strukture. Zbog nedostatka čvrsto utvrđenih morfoloških pokazatelja razvoja, za fetalno razdoblje ovakav sustav nije ustanovljen. U ovoj disertaciji fetalno razdoblje podijelili smo na pet perioda koristeći podjelu predloženu od strane Kostovića i suradnika (119,124,125), unatoč tome što se ta podjela nije posebno odnosila na amigdala; rana fetalna faza (9. – 12. TNZ), srednja fetalna faza (13. – 24. TNZ), kasna fetalna faza (25. – 34. TNZ), perinatalna faza (35. – 38. TNZ).

1.2.1. Embrionalni razvoj živčanog sustava u čovjeka

Kod embrija čovjeka i drugih kralježnjaka procesom gastrulacije se razvijaju tri zametna listića od kojih je vanjski sloj stanica, ektoderm, osnova razvoja živčanog sustava. Diferenciranjem i proliferacijom ektoderma u diferenciranije neuroektodermalno tkivo i njegovim posljedičnim zadebljanjem razvija se neuralna ploča, 23. dan nakon oplodnje (*Carnegie* stadij 8). Neuralna ploča se proteže obostrano paramedijano u odnosu na ranije uspostavljenu kraniokaudalnu os embrija. Procesom primarne neurulacije ploča se nabiranjem savije u neuralni žlijeb, koji se potom na kraju spoji oblikujući neuralnu cijev, pri čemu se odvoje stanice rubnih nabora neuralnog žlijeba, nazvane stanicama neuralnog grebena (126,127). Iz neuroepitelnih matičnih stanica neuralne cijevi razvit će se sve stanice središnjeg živčanog sustava (SŽS-a), a od stanica neuralnog grebena većina stanica perifernog živčanog sustava (126,127). Daljnjim rastom rostralni dio neuralne cijevi oblikuje tri mjehurića: *prosencephalon*, *mesencephalon* i *rhombencephalon* (*Carnegie* stadij 9) koji čine razvojne osnove za strukture velikog mozga, međumozga te moždanog debla i maloga mozga. Od kaudalnoga dijela neuralne cijevi razvija se kralježnička moždina. Slijedi zatvaranje rostralnog (*Carnegie* stadij 11), a zatim i kaudalnog neuralnog otvora (*Carnegie* stadij 12), kojeg slijedi proces sekundarne neurulacije.

Embrionalni razvoj velikog mozga u čovjeka

Daljnim povećanjem *prosencephalona* oblikuju se dva mjehurića; mjehurić budućeg krajnjeg mozga, *telencephalon*, i kaudalniji mjehurić budućega međumozga, *diencephalon*. *Telencephalon* u 5. TNZ čine dva postranična mjehurića povezana neparnim središnjim dijelom, *telencephalon impar*, koji čini buduću prednju stijenku treće moždane komore (*lamina terminalis*). Većinu stijenke moždanih polutki čini tanki *pallium* koji svojim rastom kao plašt počinje prekrivati međumozak i moždano deblo, a

bazalno se nalazi *subpallium*, dio telencefalona koji zadeblja (*Carnegie* stadij 14). Pallium krajem 5. TNZ možemo podijeliti na njegov medijalni dio, archipallium, zatim veliki dorzalni neopallium te lateralni i ventralni paleopallium (*Carnegie* stadij 16).

Stijenku telencefalona u početku izgrađuju neuroepitelne stanice oblikujući pseudostratificirani sloj (128) koji se naziva ventrikularna zona (VZ). Neuroepitelne stanice su izduljene i bipolarne morfologije tako da ostvaruju kontakt i s pijalnom i ventrikularnom površinom. Prvotno se ti prekursori, progenitorne stanice s odlikama matičnih stanica, dijele simetričnim diobama i na taj način povećavaju brojnost, a time i površinu i debljinu ventrikularne zone (129). Prekursorske stanice se s vremenom transformiraju i produciraju stanice radijalne glije koje zadržavaju slična obilježja te predstavljaju ključne stanice u razvoju moždane kore (130). Tijela stanica radijalne glije nalaze se također u VZ, a izdužena morfologija im omogućava ključnu ulogu u radijalnoj migraciji po kojoj će se uspinjati novonastali neuroni. Otprilike 33. dan nakon začeca, najprije u lateralnom telencefaličkom zidu (131), započinje asimetrična dioba radijalne glije (130) iz koje nastaje jedna nova progenitorna stanica i jedna postmitotička stanica (132). Postmitotička stanica je diferenciranija i može daljnjim sazrijevanjem postati neuron ili glija stanica te njezin nastanak označava početak procesa neurogeneze. Novonastali se neuroni potom uspinju apikalnim nastavkom radijalne glija stanice do svojeg konačnog položaja u moždanoj kori.

Rano u ventrolateralnom telencefaličkom zidu, 31. dan nakon oplodnje mogu se, samo kod čovjeka (131), pronaći tangencijalno usmjerene bipolarne stanice u prostoru između VZ i pijalne površine. Te stanice tangencijalnom migracijom dolaze iz subpalliuma prije dolaska drugih stanica mozga (131), ali i prije početka neurogeneze, a nazivaju se *prastanicama* (eng. *predecessor cells*). Daljnjim umnažanjem stanica VZ zadeblja, međutim, ispod pijalne površine nalazi se heterogena skupina stanica koje migriraju iz ekstrakortikalnih regija i lokalne VZ, a koje uz pripadajući neuropil (128)

čine tzv. *pred-ploču* (PPL, eng. *preplate layer*). U PPL se stanice, njihovo ustrojstvo i ostvarene veze neprestano mijenjaju, a oko 40. dana nakon oplodnje mogu se pronaći *Cajal-Retzius*-ove stanice, heterogena populacija stanica koja luči *reelin*, glikoprotein koji regulira proces neuronske migracije. *Cajal-Retzius*ove stanice su dijelom plod lokalne VZ (131,133), a dijelom tangencijalno migriraju iz ekstrakortikalnih izvora (134). Osim navedenih, u PPL su pronađene i živčane stanice pozitivne na MAP 2, kao i na biljege interneurona kao što su kalbindin, kalretinin i GABA (133, 135). Prije dolaska prvih neurona koji će sada oblikovati kortikalnu ploču, 50. dan nakon oplodnje pristižu GAD pozitivni interneuroni iz bazalnog telencefalona (136). Važno je napomenuti da mreža stanica koji sačinjavaju PPL međusobno ostvaruje i sinaptičke kontakte koji odgovaraju modelima spontanosti u neuronskim krugovima, te prema tome oblikuju ranu kortikalnu aktivnost koja ne ovisi o osjetnim podražajima, moduliranu monoaminergičkim i kolinergičkim aferentnim vlaknima (137-139). Neposredno prije oblikovanja kortikalne ploče, *Cajal-Retzius*ove stanice premještaju se subpikalno u buduću marginalnu zonu (131,133). Pri tome ih *reelin* odvaja od heterogene skupine ostalih *reelin*-negativnih stanica, koje nakon pojave kortikalne ploče ostaju ispod nje i postaju dio *presubplate zone* (133). Potrebno je nadodati da neke populacije stanica kćeri radijalne glije postaju intermedijarne progenitrone stanice ili stanice vanjske radijalne glije koje zadržavaju progenitornu sposobnost te oblikuju tijekom 7. TNZ još jednu proliferativnu zonu, subventrikularnu (SVZ) (128), u kojoj se uglavnom rađaju živčane stanice budućih gornjih kortikalnih slojeva (140,141).

Fetalni razvoj velikog mozga u čovjeka

Migrirajući nezreli neuroni se grupiraju oblikujući kortikalnu ploču (CP, eng. cortical plate) te podijele PPL u *marginalnu* (MZ) i *presubplate* zonu (PSP). Kortikalna se ploča pojavljuje u 8. TNZ, a prema *hipotezi radijalne jedinice* (129,142) nezreli neuroni migriraju od proliferativne jedinice uzduž radijalne glije prema pikalnoj površini,

međusobno okomito poredani u embrionalne ili ontogenetske kolumne, tako nazvane s obzirom da su svi neuroni iste proliferativne jedinice klon progenitorne *stanice majke* (142). Konačan položaj neurona određen je vremenom njegova nastanka, jer se neuroni smještaju po načelu *iznutra prema van*, što znači da mlađi neuroni moraju migrirati kroz sloj starijih, ranije prispjelih neurona kako bi se u konačnici smjestili iznad njih (119,143).

Osnovu budućeg neokorteksa čine tri sloja: marginalna zona (MZ), kortikalna ploča (CP) i presubplate (PSP) (119). Ispod neokortikalne osnove nalazi se intermedijarna zona (IZ) bogata vlaknima i migratornim stanicama, a pod njom se nalaze proliferativne zone: subventrikularna (SVZ) i ventrikularna (VZ). Tijekom razvoja se u IZ nalaze aferentna vlakna koja dolaze iz monoaminergičkih jezgara moždanog debla, kolinergičkih jezgri bazalnog telencefalona (144), zatim talamokortikalna vlakna te eferentni aksoni neurona CP i SP (119). Nedugo nakon oblikovanja navedenih slojeva već je moguće zabilježiti značajne regionalne razlike u *palliumu*, tako da je paleokortikalna ploča tanja od neokortikalne, s kompaktnim slojem stanica (145). S druge strane, važna značajka arhikorteksa ovoga razdoblja jest zakrivljen oblik i značajno zadebljanje MZ, dok *subpallium* nema razvijenu CP (119).

Tijekom ranog fetalnog razdoblja (8. – 13. TNZ) dolazi do značajne proliferacije u VZ i SVZ, te posljedično masivne migracije neurona radijalno kroz IZ. U navedenom razdoblju mogu se i pronaći sinapse, ali su one sada raspodijeljene iznad i ispod CP, dakle u MZ i u PSP sloju (119,138,146). U razdoblju između 12. i 14. TNZ neuroni dubokog sloja CP postaju rahlo organizirani te se sloj pretvara u sinapsama bogatu *subplate* (SP) zonu (147,148).

Tijekom srednjeg fetalnog razdoblja (14. – 24. TNZ) možemo jasno vidjeti slojevit organizaciju stijenke fetalnog telencefalona u kojoj su najznačajniji događaji daljnja proliferacija i masivna radijalna migracija neurona, te rast aksona (119). SP zona je u

ovom razdoblju četiri puta deblja od CP te bogata hidrofiličnim izvanstaničnim matriksom, što olakšava njeno uočavanje i praćenje uporabom magnetske rezonancije (149,150). Ona se sastoji od migratornih i postmigratornih neurona, glija stanica i aksona koji urastaju ili izrastaju iz kortikalne osnove. Budući da u SP pristižu aferentni aksoni koji tek trebaju oblikovati trajne sinaptičke kontakte s neuronima buduće moždane kore, u ovoj fazi razvoja SP predstavlja čekaonicu prvenstveno za talamokortikalna, ali i za komisurna i asocijativna vlakna (119,151). SP je glavno mjesto kortikalne sinaptogeneze, koja se događa prvenstveno na dendritima postmigratornih neurona (152). U odnosu na neokortikalnu osnovu, arhikortikalna, hipokampalna CP je tanja, dok je MZ deblja, a mogu se zamijetiti i prijelazne odlike kod cingularnog i entorinalnog korteksa. Treba napomenuti da se hipokampus i entorinalna moždana kora razvijaju brže nego neokortikalna područja (144).

Prvi dio kasnog fetalnog razdoblja (25. – 32. TNZ) obilježen je započinjanjem raslojavanja CP kao posljedice urastanja talamokortikalnih vlakana između 24. i 26. TNZ. S druge strane, u ovom razdoblju smanjuje se proliferacija i migracija stanica što dovodi do smanjenja VZ i SVZ, iako se glija stanice i dalje obilno stvaraju. Ključan događaj predstavlja urastanje talamokortikalnih vlakana u sloj duboke dvije trećine kortikalne ploče osjetnih i asocijativnih kortikalnih polja te uspostavljanje akso-dendritičkih sinapsi na neuronima sloja IV (153,154). Urastanje talamokortikalnih vlakana u CP omogućava utjecaj egzogenih čimbenika na razvoj kore, kao i neurobiološku podlogu za kortikalnu obradu osjetih informacija, uključujući klinički važan aspekt percepcije osjeta boli (150). Daljnjim rastom i razvojem moždane kore dolazi do stvaranja vijuga, zatim stvaranja giralne bijele tvari te citoarhitektonske podjele na šest slojeva u poljima budućeg neokorteksa, što je posljedica razvoja ranije opisanih talamokortikalnih sinapsi i rasta bazalnih dendrita projekcijskih neurona slojeva III i V (151). S funkcionalnog aspekta, u ovom razdoblju je moguće izazvati

evocirane potencijale (155), zabilježiti desinkroniziranu aktivnost u elektroencefalogramu (156), a uspostavljena je i osnova za razvoj konektoma (157). Arealna diferencijacija omogućuje razlikovanje primarnih od asocijativnih neokortikalnih područja (146,158).

Drugi dio kasnog fetalnog razdoblja (33. – 36. TNZ) obilježava rast bijele tvari primarno zbog obilnog razvoja kortiko-kortikalnih veza i stanjivanja SP zone. Dio izrastajućih kalozalnih vlakana se povlači i nikada ne uspije doći do CP suprotne hemisfere, dok oni koji uspiju provode određeno vrijeme u SP zoni čekajući urastanje, slično po principu po kojem to čine talamokortikalna vlakna (159). Ona u ovom razoblju čine većinu vlakana *corona radiata*, koja se tada može uočiti. Moguće je raspoznati šestoslojnu organizaciju neokorteksa, a pojavljuje se i radijalno orijentirana neokortikalna bijela tvar. U SP zoni se smanjuje količina i sastav izvanstaničnog matriksa (ECM), posebice glikozaminoglikan hondroitin-sulfat, te se ona postupno stanjuje, iako s određenim arealnim razlikama tako da je u asocijacijskim poljima ona najdulje prisutna (150). SP zaostaje i ispod neokorteksa u području girusa (eng. SP *remnant*). Nakon nestajanja SP zone, nema urastanja dugih kortiko-kortikalnih puteva. Također, proces mijelinizacije postaje značajan, a nastavlja se do razdoblja kasne adolescencije (160,161). U ovome razoblju završava i neurogeneza, osim u *girus dentatusu* hipokampusu i SVZ lateralnih ventrikula (162). U vanjskoj morfologiji mozga se oblikuju sekundarni girusi i sulkusi. U funkcionalnom smislu se uspostavljaju ritmovi stanja budnosti i spavanja (163), EEG se sinkronizira (164), a konektom se organizira i sada povezuje centralna čvorišta s lokalnim kortikalnim vezama (165,166).

U terminskom razoblju (37. – 40. TNZ), moždana kora je još uvijek nezrela, što je citoarhitektonski vidljivo na primjeru postojanja razmjerno velikog broja dobro diferenciranih Cajal-Retziusovih neurona, zatim gusto poredanih neurona slojeva II i III (167), a u budućoj agranularnoj motoričkoj kori je i dalje prisutan sloj IV (168). Sloj VI

nije jasno razgraničen u odnosu na *SP remnant* koji gubi hondroitin-sulfat (169). Unutar bijele tvari nalaze se brojni intersticijski neuroni (170). Volumen SVZ i VZ se i dalje smanjuje (171). Piramidni neuroni supragranularnog sloja, pogotovo sloja II, imaju slabo razvijeno dendritičko stablo s tek pokojim dendritičkim trnom. Osim toga, *double bouquet* i *košarasti* interneuroni morfološki sazrijevaju no još uvijek nisu potpuno razvijeni (152). Neurotransmiter GABA počinje djelovati inhibitorno (172).

Postnatalni razvoj velikog mozga u čovjeka

Postnatalne studije pokazuju da morfološki rast i razvitak uglavnom završavaju do druge godine života, nakon čega prevladavaju procesi funkcionalne organizacije i finog podešavanja ranije uspostavljenih veza i sustava. Cjelokupni volumen mozga se udvostruči u razdoblju prve godine života, pri čemu kortikalna i subkortikalna siva tvar udvostruče svoj volumen, dok bijela tvar raste nešto sporijim tempom. Subplate zona najdulje je prisutna u prefrontalnom korteksu gdje nestaje šest mjeseci nakon termina (147). Kortikalna debljina i površina te girifikacija dosežu zrele vrijednosti do druge godine života (173). Dendritičko grananje, odnosno morfološko sazrijevanje piramidnih neurona, doseže zrelost između druge i četvrte godine života, s time da neuroni sloja III dulje sazrijevaju od onih u sloju V (174,175). Proces sinaptogeneze se nastavlja intenzivno odvijati te se sinapse počinju sve više stvarati na dendritičkim trnovima, a maksimalna sinaptička gustoća se ranije postiže u unimodalnim nego polimodalnim poljima, otprilike u dobi od godine dana života (176). Usporedno s tim procesom odvija se i selektivno uklanjanje prekobrojno stvorenih sinapsi, što u konačnici smanjuje njihovu ukupnu gustoću do odraslih vrijednosti u trećem desetljeću života (121). U prvoj se godini života ranije započet proces mijelinizacije odvija ubrzano i po načelu da se osjetna polja, projekcijska vlakna i stražnje regije ranije mijeliniziraju (161,177,178). Proces sazrijevanja bijele tvari, u prvom redu mijelinizacija, isprepleteni su s

postnatalnim razvitkom funkcionalnih mreža, od kojih mreža temeljnog načina rada (*eng. default mode network*) prva postiže sinkronizaciju (179).

1.2.1. Razvoj bazalnih ganglija u čovjeka

Na koronalnom presjeku u dijelu telencefalona koji odgovara subpalliumu možemo obostrano uočiti dvije mase koje se izbočuju u ventrikularne šupljine (Slika 6). Radi se o proširenju ventrikularne i subventrikularne zone koje čini tzv. ganglijske brežuljke (*engl. ganglionic eminence*). Možemo razlikovati medijalni (MGE) i lateralni (LGE) koji se prema kaudalno spaja u kaudalni ganglijski brežuljak (CGE). To su prolazne fetalne strukture koje imaju značajnu ulogu u razvoju mozga, a nestaju otprilike pred porod. Većina kortikalnih nepiramidalnih interneurona rađa se u ganglijskim brežuljcima, najviše u MGE (180), a potom tangencijalno migrira kroz intermedijarnu zonu prema moždanoj kori (181). Subpopulacija tih neurona eksprimira kalretinin, a morfološki nalikuju na migratorne stanice (180,181). Neuroni ganglijskih brežuljaka, posebno CGE, obilno migriraju i prema mediodorzalnoj, kognitivnoj jezgri talamusa i pulvinaru te oblikuju prolaznu fetalnu strukturu (*eng. gangliothalamic body*), specifičnu za razvoj ljudskoga mozga (182). Na jednak način se može vrlo jasno na koronalnim presjecima prepoznati i lateralni migratorni put (*eng. LMS, lateral migratory stream*) kojim neuroni migriraju vlaknima radijalne glije iz LGE prema piriformnom korteksu, njušnoj lukovici (misliš na njušnu lukovicu, odnosno *bulbus olfactorius*) i amigdalama. Ganglijski brežuljci imaju i ulogu u navođenju talamokortikalnih i kortikotalamičkih vlakana tijekom njihova izrastanja, jer se nalaze na njihovom putu prema moždanoj kori, odnosno talamusu (183). Osim toga, ganglijski brežuljak predstavlja i važan izvor glijalnih stanica tijekom druge polovice gestacije (180). Postoje i naznake da lateralni ganglijski brežuljak sudjeluje u postnatalnom stvaranju živčanih stanica *bulbus olfactorius*-a (184).

Lateralni se ganglijski brežuljak smatra telencefaličkom strukturom, dok se medijalni smatra diencefaličkom (126). U LGE se stvaraju stanice koje će oblikovati *tuberculum olfactorium*, *nucleus accumbens septi*, *claustrum* te glavne stanice *striatum*-a, (eng. *medium spiny neurons*), dok od MGE potječu neuroni *globus pallidus*, septuma, *nucleus basalis* odnosno interneuroni *striatum*-a. Vrlo rano, sa oko 6 TNZ, zamjećuje se osnova budućeg *nucleus subthalamicus*-a (126). Osnova *striatum*-a vidljiva je već u 7. TNZ, a vlakna *capsula interna* ga podijele na *nucleus caudatus* i *putamen* u 8. TNZ, dok se *globus pallidus* može prepoznati u 9. TNZ (126).

Vrlo rano u razvoju, s 4,5 TNZ, možemo u *tegmentum*-u moždanog debla pronaći neuroblaste pozitivne na tirozin hidroksilazu (144), koji predstavljaju buduće noradrenergičke i dopaminergičke centre, ali i one koji migriraju u buduću strukture, npr. *substantia nigra* (185). U embrionalnom i ranom fetalnom razdoblju, dakle razmjerno rano u razvoju, bazalni gangliji primaju katekolaminergičke, dakle tirozin-hidroksilaza pozitivne projekcije, kasnije priključene MFB snopu (eng. *medial forebrain bundle*) (144), koji se može raspoznati već u 6. TNZ (126). Kolinergička vlakna opisana su nešto kasnije u razvitku, a njihova je inervacija bazalnih ganglija važna za razvoj kognitivnih funkcija. S 18 TNZ uspostavljaju kontakte i to prvenstveno sa subplate zonom odnosno priključuju se *Lancisijevom snopu* preko kojega su povezane s limbičkim strukturama (186). Čak do 22. TNZ možemo prepoznati migrirajuće neurone koji putuju u *striatum*, kao i kortikostrijatalna, centrostrijatalna i nigrostrijatalna vlakna koja urastaju u *striatum* te stvaraju sinaptičke kontakte. *Striatum* se dijeli u striosome koji su okruženi matriksom, a u 25. TNZ doseže svoju histološku zrelost (126).

1.2.2. Razvoj amigdala u čovjeka

Amigdala nisu homogena struktura, a s obzirom da dijelom histološki nalikuju moždanoj kori a dijelom bazalnim ganglijima, tijekom povijesti se istraživači nisu u

potpunosti mogli usuglasili oko njihove podjele i razvoja. Neslaganja potječu još od studije Johnstona (7) u kojoj je na temelju vlastitih anatomskih zapažanja i filogenetskih pretpostavki podijelio jezgre amigdala u dvije skupine: „primitivnu“ i „filogenetski mlađu“, te pretpostavio da amigdala nastaju nabiranjem korteksa. Drugo povijesno značajno istraživanje je ono Macchia (187) koji je podijelio amigdala na centromedijalni i bazolateralni kompleks, a izdvojio je prednje amigdaloidno područje, kortikalnu i intralaminarne jezgre, dok jezgru lateralnog njušnog tračka nije prepoznao niti uvrstio u amigdala. Crosby i Humphrey (8) podijelili su jezgre amigdala u kortikomedijalni i bazolateralni kompleks te prednje amigdaloidno područje. Stephan i Andy su izdvojili centromedijalni kompleks, a bazolateralnom kompleksu pridodali su i kortikalnu jezgru (10). Iz navedenog je jasno da samo na temelju histoloških i filogenetskih zapažanja nije moguće postići suglasje.

Embrionalni razvoj amigdala u čovjeka

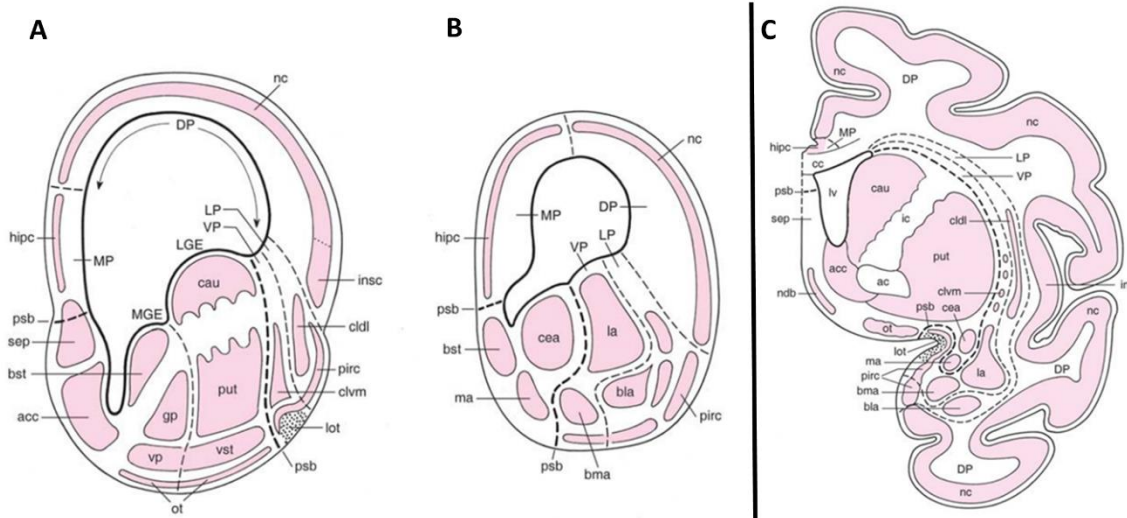
Najranije opisane stanice koje oblikuju nakupine za koje se može tvrditi da pripadaju budućem amigdaloidnom kompleksu mogu se kod čovjeka vidjeti već s 5,5 TNZ (9). Tada se gotovo istodobno prepoznaju različite skupina jezgara: kortikomedijalna, bazolateralna i prednje amigdaloidno područje (9,126,187-189). U bliskom anatomskom odnosu s primordijalnim nakupinama stanica budućih amigdala je i arhikorteks hipokampusa, koji takav položaj zadržava tijekom daljnjeg razvitka. U dobi od 6,5 tjedana, ranije prepoznate nakupine stanica su veće, ali i dalje bez nekih jasnih daljnjih razdiobi, a mogu se prepoznati i prvi snopovi vlakana. Vlakna MFB-a koja se protežu od tegmentuma moždanog debla do *bulbus olfactorius* i prefrontalnog korteksa prolaze dorzomedijalno od amigdala i donose tirozin hidroksilaza pozitivna (katekolaminska) vlakna iz moždanog debla u područje hipotalamusa i bazalnih ganglija, ne i izričito u amigdale. U tom razdoblju uočena su i vlakna u sklopu buduće *striae terminalis* (144), dok kroz prednje amigdaloidno područje prolaze aksonalna

vlakna koja povezuju amigdala s olfaktornim tuberkulom i općenito olfaktornim regijama (126). Prednje amigdaloidno područje je u tom trenutku duljinom gotovo jednako ostatku amigdaloidnog kompleksa, međutim, relativna veličina se daljnjim razvojem smanjuje budući da po svemu sudeći ranije doseže konačnu veličinu. Medijalna jezgra se može razaznati i povezana je s olfaktornim regijama. Bazolateralni kompleks je i dalje jedinstvena cjelina koja je u bliskom neuroanatomskom odnosu s primordijalnim neostrijatumom, a oblikuje se i paleokortikalna piriformna moždana kora (126). Neuroblasti koji čine kortikalnu jezgru nisu brojni, a nalaze se raštrkani po površinskom dijelu bazolateralnog kompleksa. U ovom razdoblju se stvaraju veze s epitalamusom. Kako je ranije rečeno, početkom 7. TNZ se identificira glavna komunikacija s hipotalamusom, *stria terminalis*, a počinju se razvijati i veze s kolinergičkim jezgrama obližnjeg proptičkog područja, ali i s hipokampusom i diencefaličkim strukturama. Ubrzo je moguće razaznati bazalnu i lateralnu jezgru. U 8. TNZ značajno se razvija putamen koji potiskuje amigdala prema lateralno. Krajem embrionalnog razdoblja se diferencira i središnja jezgra.

Fetalni i postnatalni razvoj amigdala u čovjeka

Početkom fetalnog razdoblja moguće je raspoznati glavne jezgre amigdala. Daljnjim razvojem amigdala u čovjeka dolazi do promjene relativnih položaja njenih jezgara, odnosno svojevrsne rotacije strukture koja je vjerojatno posljedica razvoja temporalnog režnja. U tim promjenama položaj medijalne jezgre se može koristiti kao os oko koje se rotiraju sve ostale jezgre (189). Filogenetski i ontogenetski, medijalna jezgra se najmanje mijenja, dok lateralna značajno povećava svoj volumen i položaj, kako filogenetski tako i ontogenetski, najvjerojatnije jer je lateralna jezgra glavna aferentna struktura amigdala (13). S obzirom da filogenetski razvitak pokazuje tendenciju povećanja površine kore velikog mozga, evolucijski povećana površina kore mozga čovjeka najviše se odrazila na povećanje volumena glavne jezgre amigdala

zadužene za prihvatanje informacija iz okoline. U razdoblju oko 12 TNZ, dolazi do razvitka specifičnih za čovjeka, prolaznih jajolikih struktura, napose u lateralnoj jezgri amigdala (190,191). U sljedećem razdoblju dolazi do naglog višestrukog povećanja volumena amigdala uslijed proliferacije, migracije i diferencijacije živčanih stanica. Taj proces traje do oko 20. TNZ, kada prolazne jajolike strukture postupno nestaju, a povećanje volumena se donekle usporava. U srednjem fetalnom razdoblju dolazi do ponovnog porasta volumena, vjerojatno posljedice uspostavljanja frontolimbickih veza s moždanom korom (192). U tom razdoblju dolazi do izraženije sinaptogeneze, vidljive kao točkasta GAP-43 imunoreaktivnost, u središnjoj i medijalnoj jezgri koja se kasnije širi i na bazolateralnu skupinu u sedmom mjesecu trudnoće (190). Amigdala u kasnom fetalnom razdoblju prolazi daljnje promjene koje su posljedica mijelinizacije i drugih procesa sazrijevanja. Daljnje perinatalne i postnatalne razvojne promjene amigdala povezane su s uspostavom strukturnih i funkcionalnih okvira sve do dobi od oko 2. godine života (178), a nakon toga je razvitak amigdala uglavnom obilježen drugim oblicima promjena, prije svega plastičnim preoblikovanjem do tada već uspostavljenih neuronskih krugova (193,194).



Slika 6. Shema razvojnih odnosa u telencefalonu sisavaca, prikaz u razini ganglijskih brežuljaka (A) i kaudalnije (B), prenatalno razdoblje. Shematski prikaz u razini amigdala kod primata (C), raspored. Preuzeto i prilagođeno iz Niuwenhuys i sur (74).

ac – prednja komisura; acc – n. accumbens; bla – bazolateralna jezgra amigdala; bma – bazomedijalna jezgra amigdala; bst – NIST; cau – n. caudatus; cc – corpus callosum; cea – središnja jezgra amigdala; cldl – *claustrum*, dorzolateralni; clvm – *claustrum* ventromedijalni; DP – dorzalni pallium; gp – globus pallidus; hipc – hipokampalna; ic – *capusla interna*; ins – inzula; insc – inzularni korteks; isCal – otočići Callej-a (ventralni strijatum); la – lateralna jezgra amigdala; LGE – lateralni ganglijski brežuljak; lot – lateralni olfaktorni trakt; lv – lateralni ventrikul; LP lateralni pallium; ma – medijalna jezgra amigdala; MGE – medijalni ganglijski brežuljak; MP – medijalni pallium; nc – neokorteks; ndb – jezgra dijagonalnog tračka; ot – olfaktorni tuberkul; pirc – piriformni korteks; psb – palijalno-subpalijalna granica; put – putamen; sep – spetum; VP – ventralni pallium; vp – ventralni pallidum; vst – ventralni strijatum.

2. HIPOTEZA

Prostorne i vremenske razlike u modularnoj organizaciji i neurogenetskim zbivanjima tijekom prenatalnog i ranog postnatalnog razvitka ljudske amigdaloidne jezgre predstavljaju neurobiološku podlogu pojave i razvitka njenih važnih funkcija u regulaciji emocionalnog ponašanja u kasnijem životu, a one se mogu uspješno pratiti usporednom primjenom histoloških, genetskih i MRI-parametara.

3. CILJEVI RADA

3.1. Opći cilj

Cilj ovog rada je istražiti razvojnu reorganizaciju glavnih staničnih i izvanstaničnih komponenti u amigdaloidnom kompleksu mozga čovjeka tijekom prenatalnog razvitka, točnije, u razdoblju od 10. TNZ do 6.5 godina, koristeći tehnike imunohistokemije, *in situ* hibridizacije, transkriptomске i *in vitro* MRI analize.

3.2. Specifični ciljevi

1. Utvrditi normalne prostorne i vremenske okvire razvitka ljudskih amigdala u zadanom razdoblju,

2. Istražiti razvojne razlike u staničnoj i izvanstaničnoj građi amigdaloidnog kompleksa tijekom zadanog razdoblja,

3. Utvrditi koji se geni specifično eksprimiraju u amigdalama tijekom zadanog razdoblja,

4. Istražiti proces razvitka veza i mijelinizacije puteva u amigdalama u zadanom razdoblju,

5. Na osnovi dobivenih morfoloških podataka predvidjeti razdoblja povećane vulnerabilnosti amigdaloidnog kompleksa.

4. MATERIJALI I METODE

Hipoteza je testirana na postmortalnom tkivu ljudskog mozga. Analizirani su uzorci u dobi između 7. i 38. TNZ, a postnatalni materijal nije korišten zbog nedostupnosti odgovarajućih uzoraka. Histološki preparati obrađeni su klasičnim histološkim i imunohistokemijskim metodama, zatim su metodom magnetske rezonancije učinjene *in vitro* snimke, te je učinjena ekspresija gena i metoda dvostrukog bojenja imunofluorescencijom. Promatrani period podijeljen je na pet razvojnih razdoblja: rano fetalno razdoblje (9. – 12. TNZ), srednje fetalno razdoblje (13. – 24. TNZ), kasno fetalno razdoblje (25. – 34. TNZ) i perinatalno (35. – 38. TNZ). Koristili smo podjelu amigdala predloženu od strane Sorvari i suradnika (15).

4.1. Materijali

Analizirali smo postmortalno tkivo 60 ljudskih mozgova (Tablica 2) u dobi između 7. i 38. TNZ, koji su dio Zagrebačke neuroembriološke zbirke (195). Dob embrija i fetusa procijenjena je na temelju duljine tjeme-zadak (CRL, engl. *crown-rump length*), kliničkih podataka o trajanju amenoreje i makroskopskih obilježja mozga (196,197). Dob je izražena u tjednima nakon začeća (TNZ). Materijal je dobiven tijekom redovitih obdukcija nakon spontanih ili medicinski opravdanih pobačaja prema hrvatskim zakonskim propisima i uz dozvolu Etičkog povjerenstva Medicinskog fakulteta Sveučilišta u Zagrebu. Analizirani su samo uzorci uzeti iz mozgova bez vidljivih makroskopskih i mikroskopskih neuropatoloških promjena, uzevši u obzir dostupne anamnestičke podatke o mogućim genetičkim poremećajima.

Tablica 2. Pregled materijala i metoda korištenih iz Zagrebačke neuroembriološke zbirke.

Razvoj- na faza	Histološki uzorak moždanog tkiva	Starost (TNZ)	Spol	Post- mortalno vrijeme	Metoda
Embrio- nalna do 9. TNZ	Uzorak 1	7	/	/	Histologija
Rana fetalna 9. – 13. TNZ	Uzorak 2	10	/	M	histologija/imunohistokemija
	Uzorak 3	10	/	/	histologija/imunohistokemija
	Uzorak 4	10	/	/	Histologija
	Uzorak 5	11	/	/	histologija/imunohistokemija
	Uzorak 6	11	/	/	MRI
	Uzorak 7	11	M	/	histologija (Gallyas)
	Uzorak 8	11	/	/	histologija (Golgi)
	Uzorak 9	12		/	Histologija
Srednja fetalna 14. – 24. TNZ	Uzorak 10	12	/	/	histologija/imunohistokemija
	Uzorak 11	14	/	/	Histologija
	Uzorak 12	15	M	40 h	MRI
	Uzorak 13	16	/	/	Histologija
	Uzorak 14	17	/	/	histologija/imunohistokemija
	Uzorak 15	17	/	/	Histologija
	Uzorak 16	17	/	/	Histologija
	Uzorak 17	18	/	/	MRI
	Uzorak 18	18	/	/	Histologija
	Uzorak 19	18	/	/	histologija/imunohistokemija
	Uzorak 20	18	Ž	21 h	histologija/imunohistokemija
	Uzorak 21	18	M	16h	histologija/imunohistokemija
	Uzorak 22	18	/	/	Histologija
	Uzorak 23	19	Ž	24 h	MRI
	Uzorak 24	19	/	/	Histologija
	Uzorak 25	19	Ž	/	MRI
	Uzorak 26	19	/	/	histologija/imunohistokemija
	Uzorak 27	20	/	/	Histologija
	Uzorak 28	20	/	/	MRI
	Uzorak 29	20	/	/	histologija/imunohistokemija; MRI
	Uzorak 30	20	/	/	histologija/imunohistokemija
	Uzorak 31	21	M	/	histologija/imunohistokemija; MRI
	Uzorak 32	21	M	13 h	MRI
	Uzorak 33	22	M	12 h	MRI
	Uzorak 34	22	/	/	Histologija
	Uzorak 35	22	/	/	Histologija
	Uzorak 36	22	/	/	Histologija
	Uzorak 37	22	M	15 h	histologija/imunohistokemija
	Uzorak 38	37	Ž	10 h	MRI
	Uzorak 39	23	/	/	histologija/imunohistokemija

	Uzorak 40	23	/	/	histologija/imunohistokemija
	Uzorak 41	24	/	/	histologija/imunohistokemija
	Uzorak 42	24	M	/	MRI
Kasna fetalna 25. – 34. TNZ	Uzorak 43	24/25	Ž	20 h	histologija/imunohistokemija
	Uzorak 44	25	Ž	2 h	MRI
	Uzorak 45	25/26	/	13 h	MRI
	Uzorak 46	26	M	24 h	MRI
	Uzorak 47	26	M	/	histologija/imunohistokemija
	Uzorak 48	26	M	/	histologija/imunohistokemija
	Uzorak 49	27	/	/	MRI
	Uzorak 50	27	Ž	20 h	histologija/imunohistokemija
	Uzorak 51	30	/	19 h	MRI
	Uzorak 52	30	/	/	histologija/imunohistokemija
	Uzorak 53	30/31	/	5.5 h	histologija
	Uzorak 54	33	/	/	histologija
	Uzorak 55	33	/	/	histologija/imunohistokemija
	Uzorak 56	36	/	/	histologija/imunohistokemija
Peritalna 35. – 38. TNZ	Uzorak 57	37	/	/	MRI
	Uzorak 58	38	M	8 h	MRI
	Uzorak 59	38	/	/	histologija/imunohistokemija
	Uzorak 60	38	M	17 h	histologija/imunohistokemija; MRI

4.2. Metode

Cijeli mozgovi fiksirani su u 4% puferiranoj otopini paraformaldehida (0.1 M fosfatni pufer; pH=7,4). Potpuno fiksirani mozgovi serijski su izrezani na manje blokove. Blokovi namijenjeni za krioprezervaciju stavljeni su u 10% otopinu saharoze, a blokovi namijenjeni za parafinsko uklapanje u 70% otopinu etanola. Postupak krioprotekcije se provodio na sljedeći način: nakon potpunog potonuća blokova u 10% otopini saharoze, mozgovi su premješteni u 20% otopinu saharoze. Nakon potonuća blokova u 20% otopini saharoze blokovi su zaleđeni na suhom ledu te pohranjeni za trajno čuvanje na -80 °C. Blokovi namijenjeni za parafinsko uklapanje su prošli postupak dehidracije kroz seriju etanola kako slijedi: 70%, 90%, 95% i 100% etanol. Nakon toga blokovi su uklopljeni u parafin i pohranjeni na sobnoj temperaturi. Nakon uklapanja mozgovi su rezani u koronalnoj ravnini na debljinu od 20 µm. Nakon obrade različitim metodama histološki rezovi su digitalizirani koristeći visoko rezolucijski digitalni skener NanoZoomer 2.0RS (Hamamatsu, Japan), a dobivene slike obrađene koristeći Microsoft Photoshop® i Microsoft Publisher® programe.

2.1.1. Klasične histološke metode

Parafinski rezovi tkiva obrađeni su u skladu sa standardiziranim protokolima za histološku obradu moždanog tkiva u laboratorijima Hrvatskog instituta za istraživanje mozga (HIIM), kako slijedi: klasične citoarhitektonske i mijeloarhitektonske metode, zatim metoda po Golgi-ju i metoda srebrne impregnacije po Gallyas-u; te histološka metoda za prikaz sulfatiranih glikozaminoglikana PAS–Alc (Periodic Acid Schiff–Alcian blue).

2.1.1.1. Nissl metoda

Radi utvrđivanja citoarhitektonskih granica i prolaznih fetalnih zona svaki 10. rez je obojan histološkom metodom po Nisslu (krezil-violet).

Rezovi moždanog tkiva prvo su prošli kroz proces deparafinizacije u ksilolu (dva puta po 10 min) pa zatim po 5 min u alkoholima s padajućim postotkom etanola (dva puta u 100%, dva puta u 96%, 70%). Nakon kratkog ispiranja u destiliranoj vodi, rezovi su stavljeni u boju krezil-violet. Stakalca smo držali do obojenja. Nakon bojanja slijedi ispiranje viška boje u destiliranoj vodi, a zatim u 70% alkoholu kojem je dodano 10% octene kiseline. Rezovi su zatim uronjeni u seriju alkohola s povećavajućom koncentracijom etanola (70%, dva puta u 96%, dva puta u 100%). Za kraj su rezovi još dva puta isprani u *Histo-Clear-u* te pokriveni *Histomount-om* i pokrovnim stakalcem.

2.1.1.2. Gallyas metoda

Gallyas metoda impregniranog srebra korištena je za oslikavanje tankih vlakana u fazama prije mijelinizacije i rane mijelinizacije u fetalnom mozgu.

Koristili smo sljedeći protokol za parafinske rezove:

1. Deparafinizacija.
2. Ispiranje u destiliranoj vodi – 3 x 5 min.
3. Inkubacija u otopini amonij-srebrovog nitrata 30 min u mraku.

Otopina amonij-srebrovog nitrata – 0,1 g amonijeva nitrata + 0,1 g srebrovog nitrata + 0,3 mL 4% NaOH u 100 mL destilirane vode

4. Ispiranje u 0,5% octenoj kiselini – 3 x 3 min.
5. Inkubacija u otopini za razvijanje kroz 5 do 30 min kontrolirajući napredovanje smeđeg obojenja pod mikroskopom. Otopinu za razvijanje napravili smo neposredno prije razvijanja od A, B i C otopina, pohranjenih u tamnim bocama na sobnoj

temperaturi.

Otopina A – 1000 mL destilirane vode + 50 g bezvodnog natrijevog karbonata

Otopina B – 1000 mL destilirane vode + 2 g amonijeva nitrata + 2g srebrovog nitrata + 10g wolframosilicijeve kiseline

Otopina C – 1000 mL destilirane vode + 2 g amonijeva nitrata + 2g srebrovog nitrata + 10g wolframosilicijeve kiseline + 7,3 mL 37% formalina

6. Ispiranje u tekućoj vodi.

7. Inkubaciju u otopini za izbjeljivanje i fiksiranje kontrolira se pod mikroskopom. Izbjeljivanje je gotovo kada se pod mikroskopom vide crna vlakna na potpuno blijedoj ili malo žućkastoj pozadini.

Otopina za izbjeljivanje i fiksiranje – 30 g kalijevog karbonata + 55 g AEDTA Na₂ + 25 g kristala željezovog (III) klorida + 120 g natrijevog trisulfata + 20 g kalijevog bromida + 1000 mL destilirane vode

8. Ispiranje u 0,5 % octenoj kiselini – 2 x.

9. Ispiranje u tekućoj vodi.

10. Dehidracija i pokrivanje.

2.1.1.3. PAS-Alc metoda

PAS-Alc bojanje je klasična histološka metoda koja boji glikozaminoglikane u izvanstaničnom matriksu (198). U fetalnom telencefalonu *Alcian blue* specifično boji SP i MZ i tijekom razvoja nestaje. Kostović i suradnici pokazali su da PAS-Alc bojanje dobro korelira sa prikazom SP zone na *post mortem* MRI snimkama (150).

Koristili smo sljedeći protokol:

1. Deparafinizacija.
2. Ispiranje u destiliranoj vodi – 5 min.
3. Inkubacija u *Alcian blue* otopini kroz 30 min.
4. Ispiranje u vodi – 5 min.
5. Oksidiranje 10 min u 1% periodnoj kiselini.
6. Ispiranje u tekućoj vodi – 5 min.
7. Inkubacija u *Schiffovom* reagensu 10 – 40 min.
8. Ispiranje u sulfitnoj kupki – 3 x 1 min.
9. Ispiranje u tekućoj vodi.
10. Dehidracija i pokrivanje.

2.1.2. Imunohistokemijske metode

U imunohistokemijskom dijelu istraživanja analizirani su smještaj i regionalna raspodjela elemenata živčanih i glija stanica te molekula ECM-a. U tu svrhu korištena su primarna protutijela povezana uz sinaptičke biljege (sinaptofizin, SNAP-25), aksone (NF200, SMI312, GAP-43), molekule ECM-a (fibronektin, reelin, NCAN, CS-56, tenascin C), te druge elemente vizualizacije živčanih (MAP 2, NPY, NeuN, kalretinin, parvalbumin) i glija stanica (GFAP, vimentin), odnosno procesa mijelinizacije (MBP). U okviru analize ekspresije gena u amigdalama korištena su protutijela za transkripcijske faktore DLX-6 i Tbr-1. Za detalje o vrsti protutijela i korištenoj koncentraciji vidi Tablicu 3.

Tablica 3. Primarna protutijela korištena u imunohistokemijskim bojanjima.

Protutijelo	Klonalnost	Razrjeđenje	Proizvođač	Biljeg
NeuN	poliklonalno	1:1000	Abcam ab104225	postmigratorni neuroni
kalretinin	monoklonalno	1:2000	Swant 6B3	interneuroni
parvalbumin	poliklonalno	1:2000	Abcam ab11427	interneuroni
MAP 2	monoklonalno	1:1000	Sigma M 4403	zreli neuroni
NPY	poliklonalno	1:2000	Abcam ab10980	interneuroni
NF 200	monoklonalno	1:250	Sigma N 0142	mijelinizacija
SMI 312	monoklonalno	1:1000	BioLegend 837901	rast aksona
MBP	monoklonalno	1:1000	BioLegend 808401	mijelinizacija
GAP 43	poliklonalno	1:2000	Novus Biologicals NB300-143	rast aksona
SNAP 25	monoklonalno	1:1000	BioLegend 836304	sinaptogeneza
sinaptofizin	monoklonalno	1:100	Dako M 7315	sinaptogeneza
fibronektin	poliklonalno	1:400	Sigma F 3648	ECM
NCAM	poliklonalno	1:600	Sigma Aldrich HPA036814	ECM
tenascin-C	monoklonalno	1:400	Abcam ab86182	ECM
CS-56	monoklonalno	1:200	Sigma Aldrich C8035	ECM
reelin	monoklonalno	1:500	Millipore MAB 5366	ECM
GFAP	poliklonalno	1:1000	Dako Z 0334	glija stanice
vimentin	monoklonalno	1:100	Dako M 7020	glija stanice
DLX-6	poliklonalno	1:200	Sigma Aldrich HPA030608	transkripcijski čimbenik
Tbr-1	monoklonalno	1:400	Abcam Ab31940	transkripcijski čimbenik

Korišten je imunohistokemijski protokol za tkiva uklopljena u parafin:

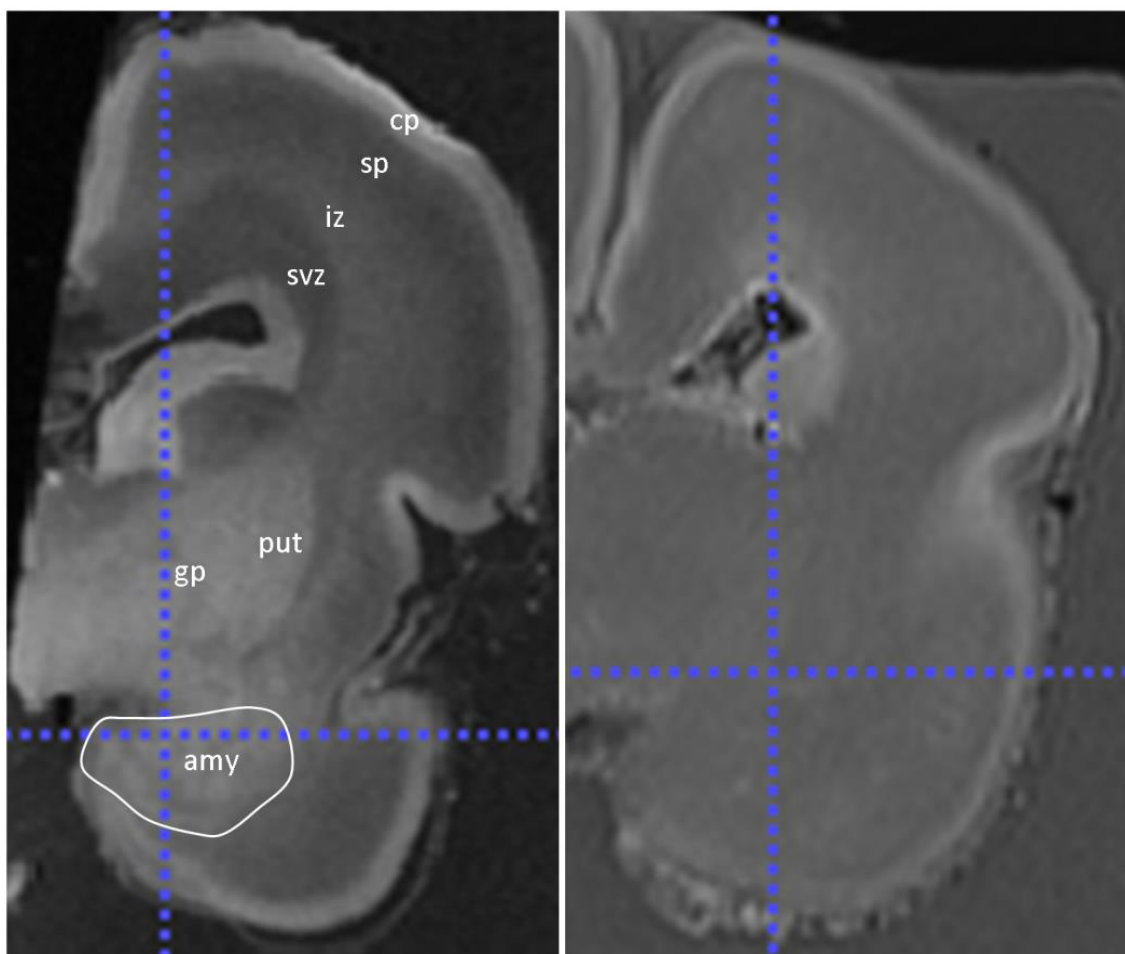
1. Deparafinizacija.
2. Ispiranje u PBS-puferu – 10 min.
3. Otvaranje antigenskih mjesta zagrijavanjem u mikrovalnoj pećnici, u citratnom puferu, pH = 6.0.
4. Ispiranje u PBS-puferu – 3 x 10 min.
5. Predtretman na sobnoj temperaturi u otopini metanol peroksida (75 mL metanola + 25 mL vode + 75 µL 30 % vodikovog peroksida) – 30 min.
6. Ispiranje u PBS-puferu – 3 x 10 min.
7. Blokiranje u otopini 5% BSA i 0.5% Tritona X-100 pripremljenoj u PBS-u na sobnoj temperaturi – 1 sat.
8. Inkubacija u primarnom protutijelu na +4° preko noći.
9. Ispiranje u PBS-puferu – 3 x 10 min.
10. Inkubacija u sekundarnom protutijelu na sobnoj temperaturi – 1 sat.
11. Ispiranje u PBS-puferu – 3 x 10 min.
12. Inkubacija u tercijarnom protutijelu na sobnoj temperaturi – 1 sat.
13. Ispiranje u PBS-puferu – 3 x 10 min.
14. Razvijanje preparata s pomoću DAB kompleksa (*Sigma fast DAB with metal enhancer set*) – prema potrebi.
15. Ispiranje u PBS-puferu – 3 x 10 min.
16. Sušenje preparata na sobnoj temperaturi i pokrivanje sredstvom *Histomount*.

2.1.3. MRI

2.1.3.1. *In vitro* MRI protokol

20 različitih mozгова odnosno hemisfera u dobi od 13 do 38 TNZ (Tablica 2) snimljeno je tijekom fiksacije uređajem za magnetsku rezonanciju snage polja 3 T (Magnetom TrioTim i Magnetom PrismaFit, Simens, Njemačka), visokorezolucijskom VIBE (eng. *volumetric interpolated breath-hold examination*) T1 sekvencom (TR = 1900 ms, TE = 2.52 ms, veličina voksel = 0,5 x 0,5 x 0,5 mm) prema standardiziranom protokolu Odsjeka za slikovni prikaz mozga HIIM-a. Svi mozgov i snimljeni su uz pomoć male osmokanalne površinske zavojnice za snimanje zapešća, u otopini fiksativa. Mozgov i su fiksirani u 4% puferiranoj otopini paraformaldehida (0.1M fosfatni pufer; pH = 7,4). Razdoblje fiksacije iznosilo je od nekoliko tjedana do nekoliko godina. U ovom radu dijelom su korištene MR snimke fetalnih mozgov i snimljene za doktorsku disertaciju dr. sc. Lane Vasung (199).

Za kvantitativnu analizu MR snimaka amigdala (volumetrija) izabrano je 10 mozgov i, a 10 mozgov i je isključeno iz istraživanja zbog nedovoljne kvalitete materijala ili snimke. Isključni kriteriji su se temeljili na vizualnoj inspekciji snimaka. Za segmentaciju nisu korištene snimke mozgov i/hemisfera na kojima se nije moglo razaznati druge dijelove telencefaličke stijenke osim CP, odnosno one na kojima se nisu mogle jasno razaznati glavne subkortikalne strukture (Slika 7).



Slika 7. Prikazani su koronalni presjeci MRI snimke mozga starosti 22 TNZ (lijevo) i 23 TNZ (desno). Na slici lijevo možemo uočiti osnovne pokazatelje građe mozga u navedenom razdoblju, dok oni nisu jasno vidljivi na slici desno, stoga MR snimka mozga prikazanog na slici desno nije korištena prilikom segmentacije amigdala. Amy – amigdala; cp – (eng. *cortical plate*) kortikalna ploča; iz – intermedijarna zona; gp – *globus pallidus*; put – *putamen*; sp – *subplate* zona; svz – subventrikularna zona.

2.1.3.2. Mjerenje volumena amigdala

Segmentacija amigdala na *in vitro* MR snimkama fetalnih mozgova izvedena je ručno pomoću programa ITK-SNAP Version 3.6 (201). Segmentaciju je uvijek radio samo jedan istraživač (D.M.).

Anatomske granice korištene za segmentaciju fetalnih amigdala temeljene su na predviđenim anatomskim granicama i odnosima s drugim strukturama prilagođenima za pojedino fetalno razdoblje (202-205). Ranije učinjene segmentacije na amigdala u ranom postnatalnom razdoblju (6) ili u odrasloj dobi (207-211) su uzete u obzir, jer su određeni neuroanatomski odnosi i granice stalni tijekom razvoja. Segmentacija bi bila započeta na koronalnom presjeku u središnjem dijelu amigdala u odnosu na anterioposteriornu os, jer je na taj način najlakše odrediti njihovu granicu oslanjajući se na referentne izvore. Prema anteriorno amigdala od korteksa dijeli bijela tvar, a anteromedijalno periamigdaloidni korteks dodiruje vanjsku površinu temporalnog režnja. Važno je nadodati da je prema anteriorno moguće pronaći manje skupine stanice koje putuju prema *bulbus olfactorius* (212) i prema kori sljepoočnog režnja, u ranijim razdobljima u kojima se sljepoočni režanj nije dovoljno proširio, a koje mogu pridonositi MR signalu u bijeloj tvari temporalnog režnja. Prema kaudalno amigdala se protežu dorzalno od donjeg roga lateralne komore, a važno je pri tome ne uključiti u analizu germinativnu zonu sljepoočnog režnja koja se nalazi u neposrednoj blizini. Prema dorzolateralno se amigdala nalaze u bliskom odnosu s putamenom. Nakon početne segmentacije u koronalnoj ravnini, segmentacijski protokol se nastavljao u aksijalnoj i završio bi u sagitalnoj ravnini.

2.1.4. Analiza ekspresije gena

Cilj ovoga dijela istraživanja bio je pretražiti bazu podataka nastalu istraživanjem transkriptoma (Kang et al. 2011) (214) te dobiti popis gena čiji transkripti imaju specifično sniženu ili povišenu ekspresiju u amigdalama od 19. TNZ-a do 6. postnatalnog mjeseca. Da bi se neki transkript proglasio značajno povišenim u jednom području u odnosu na drugo uvjeti su bili sljedeći: 1) p - vrijednost manja od 0,01 i 2) razlika u ekspresiji (engl. *fold change*) veća ili manja od 2.

Koristeći *Partek Genomic Suite 6.5* (Partek Incorporated, St. Louis, MO, Sjedinjene Američke Države), dobiven je popis transkripata gena u amigdalama koji su sniženi ili povišeni u odnosu na druga kortikalna područja, druga područja limbičkog sustava te sva druga istraživana područja u mozgu.

Pretraživanjem baze *PubMed* (uključujući RefSeq), GeneCards, OMIM® (Online Mendelian Inheritance in Men®) i javno dostupnih proteomičkih baza podataka izdvojeni su transkripti gena koji su, uz povišenu ekspresiju u odnosu na druga područja, kandidati za daljnje istraživanje (na razini proteina) na temelju dosad poznatih činjenica o njima (dokazanih uloga u neurogenezi, sinaptogenezi, navođenju aksona i ostalim razvojnim procesima).

Za istraživanje odnosa između strukturnih promjena mozga i vremensko-prostorne ekspresije gena koji se specifično eksprimiraju u amigdalama tijekom razvitka analizirali smo javno dostupnu bazu genske ekspresije. Podaci su analizirani koristeći *Partek Genomic Suite 6.6* (Partek Inc.).

Između 21757 gena eksprimiranih u cijelome mozgu, izabrali smo 114 gena koji su dva puta više ili dva puta manje eksprimirani u amigdalama u odnosu na ostala područja. Pregledom literature između tih gena izabrali smo 5 za daljnju imunohistokemijsku analizu. Kriteriji prema kojima su geni uključeni u studiju:

- dva puta veća ekspresija gena u amigdalama nego u neokorteksu
- korigirana p vrijednost na 0.01
- informacije iz literature o povezanosti određenog gena s amigdalama
- dostupnost i postojanje razvijenog humanog protutijela

Izabrani su geni za transkripcijske faktore C1QL2, MOXD1, PDYN, DLX-6 te TFAP2D. Transkripcijski faktor DLX-6 na temelju uspješnog nuklearnog imunohistokemijskog bojanja specifično prisutnog u amigdalama tijekom fetalnog razdoblja odabran je za daljnju analizu.

Kako bi dodatno odredili prostorno-vremensku raspodjelu ekspresije proteina proveli smo imunohistokemijsku analizu na tkivu od 17 i 20 TNZ (metodologija opisana ranije). Zbog uspješnosti navedene metode i ostvarivanja ciljeva istraživanja, *in situ* hibridizaciju nije bilo potrebno učiniti.

Metoda dvostrukog bojanja imunofluorescencijom

Kako bi pokazali u kojim stanicama se nalazi protein gena DLX-6 koristili smo metodu dvostrukog bojanja imunofluorescencijom. Kombinacije korištenih primarnih protutijela i njihove koncentracije prikazane su u Tablici 4. Rezultati su zabilježeni konfokalnim mikroskopom Zeiss LSM 510 META, a korištena su sekundarna protutijela *Alexa fluor dyes 488 & 546*, dok su valne duljine fluorescence iznosile su 405 nm (DAPI), 488 nm (zeleno) i 546 nm (crveno).

Tablica 4. Kombinacije primarnih protutijela korištenih u imunofluorescentnom dvostrukom bojanju.

Kombinacije primarnih protutijela	Koncentracije primarnih protutijela	Ciljne stanice
NeuN / DLX-6	1:500 / 1:200	Postmitotički neuroni
GAD 67 / DLX-6	1:2000 / 1:200	GABA neuroni
GFAP / DLX-6	1:500 / 1:200	glija stanice

Korišten je protokol za tkiva uklopljena u parafin:

1. Deparafinizacija.
2. Ispiranje u PBS-puferu – 10 min.
3. Otvaranje antigenskih mjesta zagrijavanjem u mikrovalnoj pećnici, u citratnom puferu, pH = 6.0.
4. Hlađenje u puferu na sobnoj temperaturi kroz 30 min.
5. Ispiranje u PBS-puferu – 3 x 10 min.
6. Blokiranje u otopini 1% BSA i 0.5% Tritona X-100 pripremljenoj u PBS-u na

sobnoj temperaturi – 1 sat.

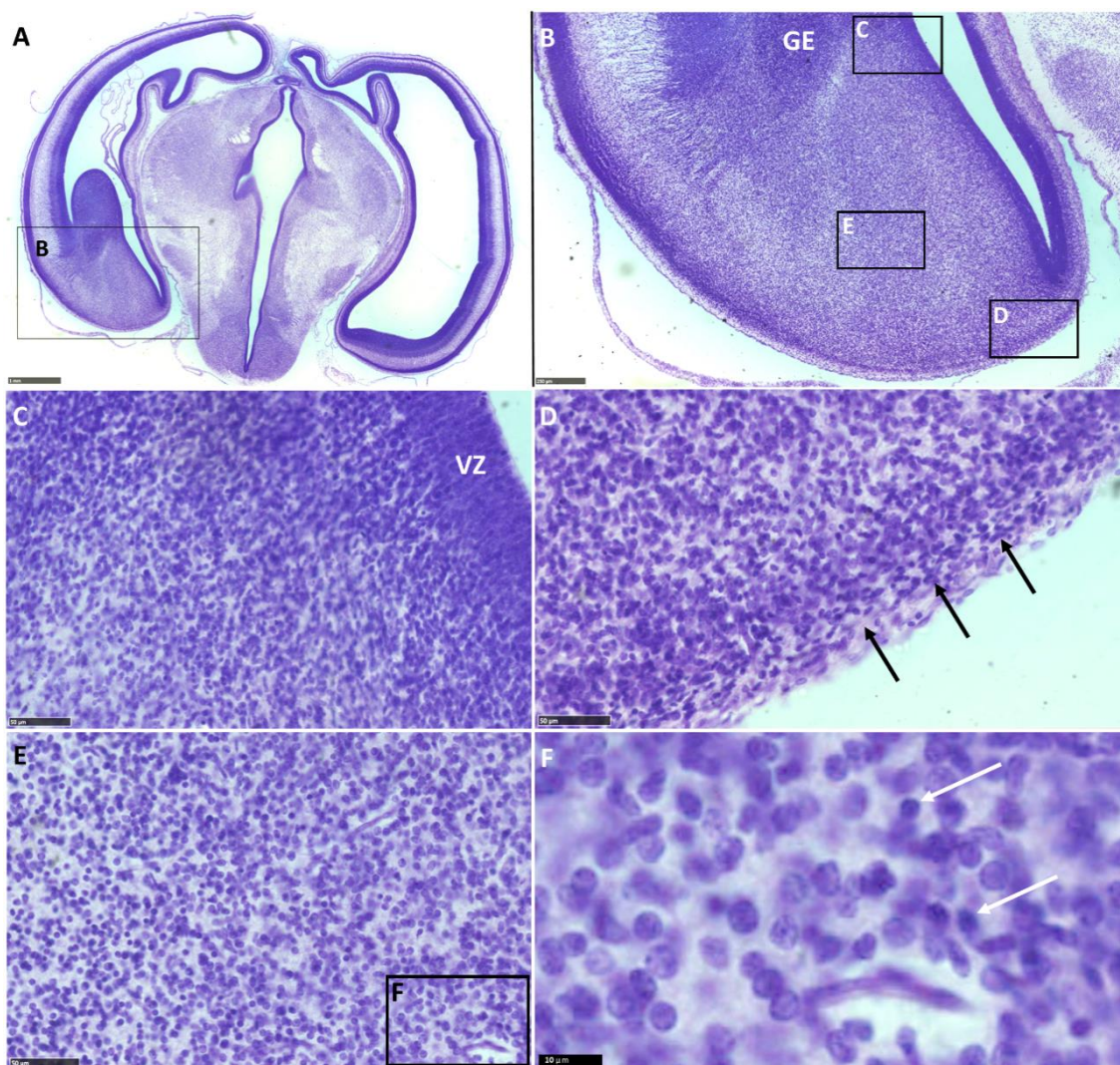
7. Inkubacija u primarnim protutijelima na +4° preko noći.
8. Ispiranje u PBS-puferu – 3 x 10 min.
9. Inkubacija u otopini blokinga i fluorescentnih sekundarnih protutijela na sobnoj temperaturi u mraku – 1 sat.
10. Ispiranje u PBS-puferu u mraku – 3 x 10 min.
11. Za skidanje autofluorescencije inkubacija u 1 x TrueBlack Lipofuscin Autofluorescence Quencher – 1 min.
12. Ispiranje u PBS-puferu u mraku – 3 x 10 min.
13. Pokrivanje preparata sa pokrivalom za imunofluorescenciju koje sadrži DAPI (Vectashield).

5. REZULTATI

5.1. Prostorni i vremenski parametri razvitka ljudskih amigdala

5.1.1. Embrionalno razdoblje: do 9. tjedna nakon začeća

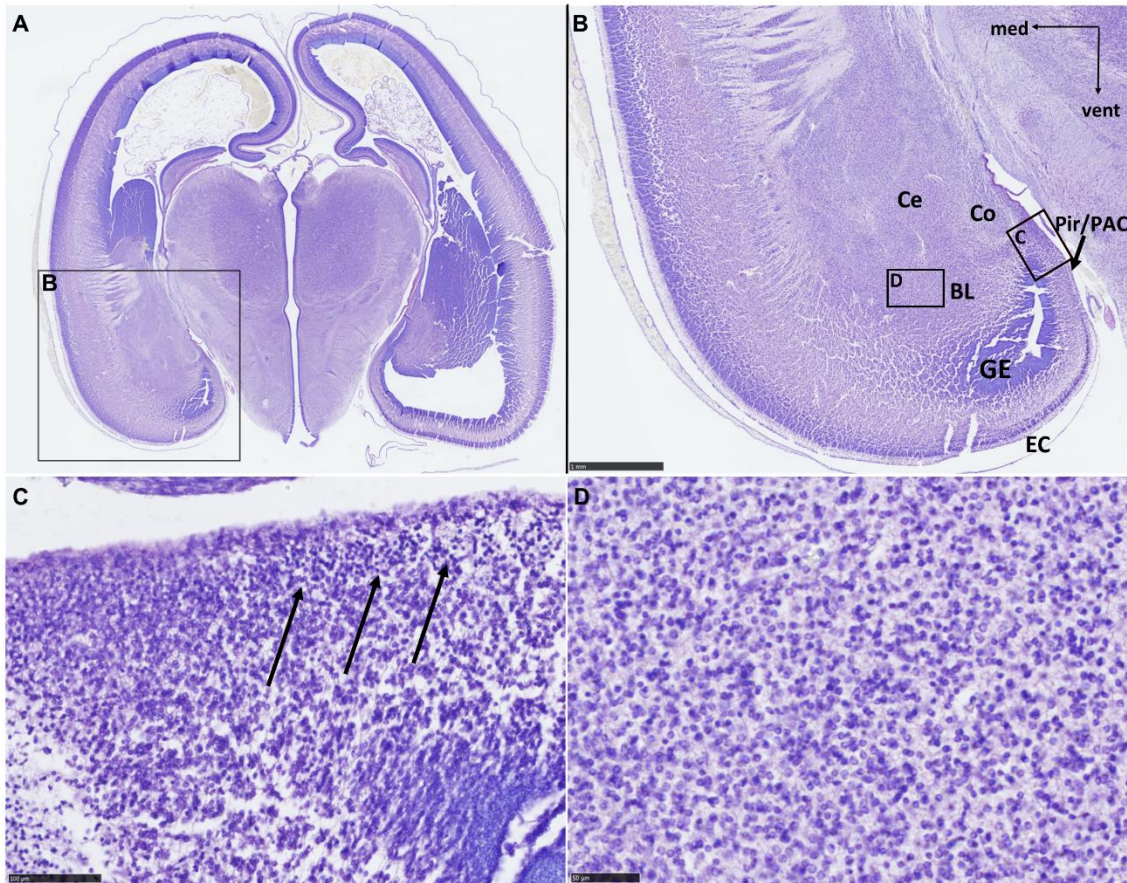
Raspoznajemo ganglijske brežuljke i ventrikularnu zonu *subpallium*-a (Slika 8A), za koju se pretpostavlja da rađa stanice amigdala. Stanice migriraju prema pijačnoj površini (Slika 8C), a amigdala se ne mogu razaznati (Slika 8B). Većina stanica je morfološki nezrela (SD3 ili SD4, prema Rakiću i suradnicima (213)) (Slike 8E i F), uz određenu raznolikost njihova stadija zrelosti. Moguće je uočiti i drugačije stvaranje alokorteksa buduće kore sljepoočnog režnja (u odnosu na neokorteks) (Slika 8D).



Slika 8. Koronalni presjek mozga starosti 7 TNZ Prikazan metodom po Nisslu (A). Mjerke: 1mm u A; 250 μ m u B; 50 μ m u C, D i E; 10 μ m u F. EC – budući entorinalni korteks; GE – (eng. *ganglionic eminence*) ganglijski brežuljak; VZ – ventrikularna zona. Strelice na D pokazuju sloj neuroblasta u budućem arhikorteksu. Strelice na slici F pokazuju nediferencirane stanice kojih je razmjerno manje u odnosu na one morfološki zrelije.

5.1.2. Rano fetalno razdoblje: 9. – 12. tjedana nakon začeća

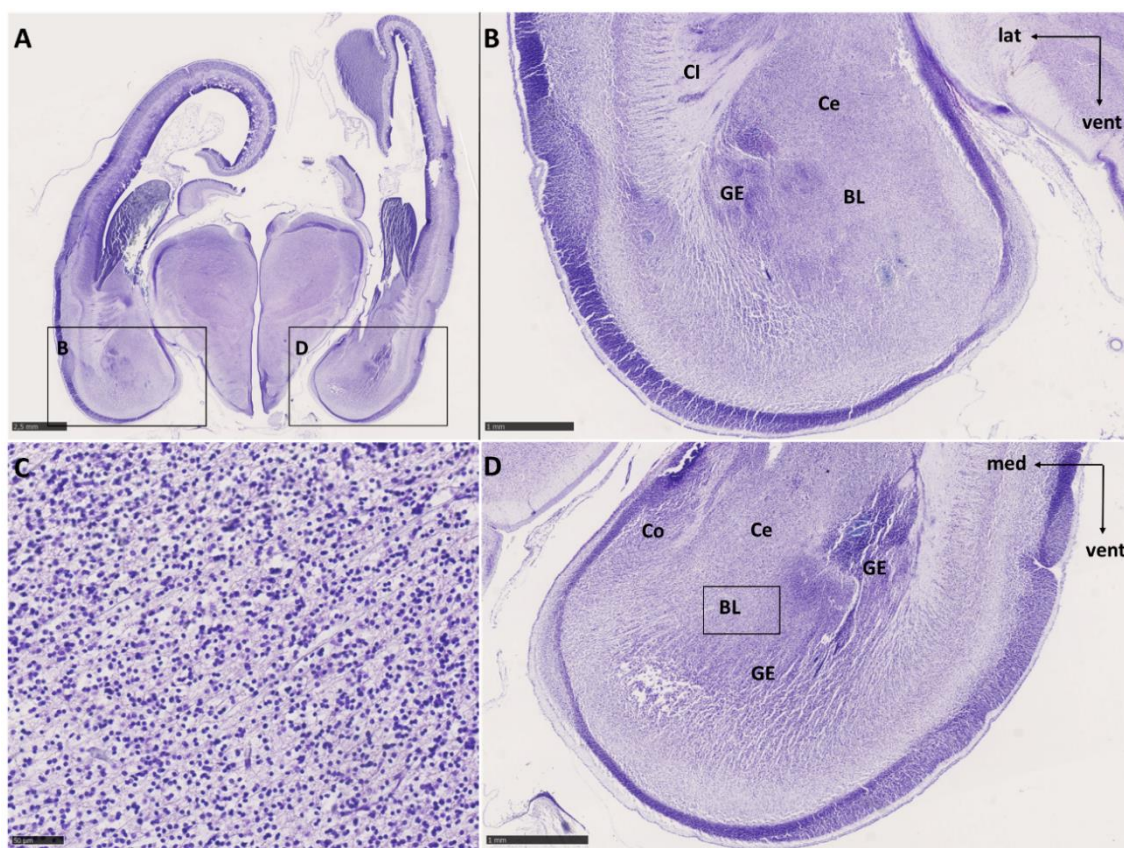
U najranijem fetalnom razdoblju amigdala se mogu prepoznati u ventromedijalnom dijelu budućeg sljepoočnog režnja, a na dostupnim uzorcima možemo pretpostaviti njihov smještaj (Slika 9A), kao i poziciju nediferenciranih grupa jezgara (Slika 9B). Prema dorzalno se nalazi *striatum*, čija se granica ne može jasno definirati, a uočljiva je i dobro razvijena unutarnja kapsula čija vlakna prolaze kroz *putamen*. Citoarhitektonsko ustrojstvo amigdala je poprilično homogeno u svakoj od opisanih skupina jezgara i sadrži ravnomjerno raspoređene neuroblaste različitog stupnja diferencijacije (Slika 9D). U budućem piriformnom i periamigdaloidnom korteksu, koji bi predstavljao medijalnu sljepoočnu moždanu koru na dostupnom uzorku, nisu vidljivi slojevi, ali se formira kortikalna ploča (Slika 9C). Jasno je uočljiv i proliferativni (germinativni) epitel, točnije, ventrikularna zona sljepoočnog režnja, iz koje, budući da se nalazi na samom vrhu ventrikla, stanice migriraju prema kori anteriornog dijela sljepoočnog režnja u sve tri dimenzije.



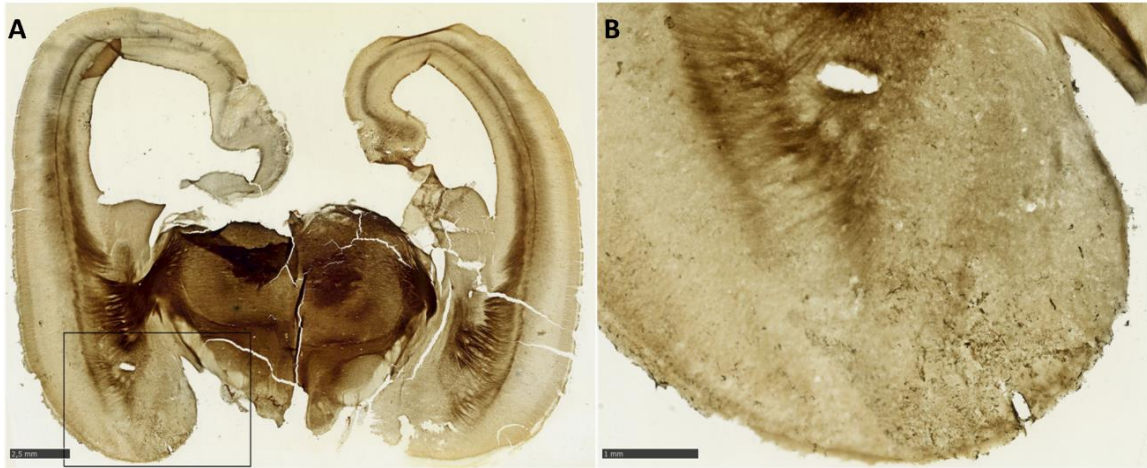Slika 9. Koronalni presjek mozga starosti 10 TNZ prikazan metodom po Nisslu (A). Obilježene su glavne anatomske strukture. Mjerke: 1mm u B; 100 μ m u C; 50 μ m u D. BL – bazolateralni kompleks jezgara; Ce – centralna jezgra; Co – kortikalna jezgra; EC – budući entorinalni korteks; GE – germinativni (proliferativni) epitel (ventrikularna zona lateralnog ventrikla i kaudalni ganglijski brežuljak); Pir/PAC – budući piriformni korteks/budući periamigdaloidni korteks. Strelice u C pokazuju nezrele neurone koji formiraju kortikalnu ploču arhikorteksa.

Na samome početku ranog fetalnog razdoblja zamjećuje se povećanje koronalnog presjeka amigdala. Na temelju lokalizacije moguće je raspoznati nakupine stanica koje pripadaju bazolateralnoj grupi, centralnoj jezgri i kortikomedijalnoj grupi. Granica amigdala nisu jasno određene, stoga je bazolateralna grupa nejasno ograničena od bijele tvari sljepoočnoga režnja. Dorzalna granica centralne jezgre

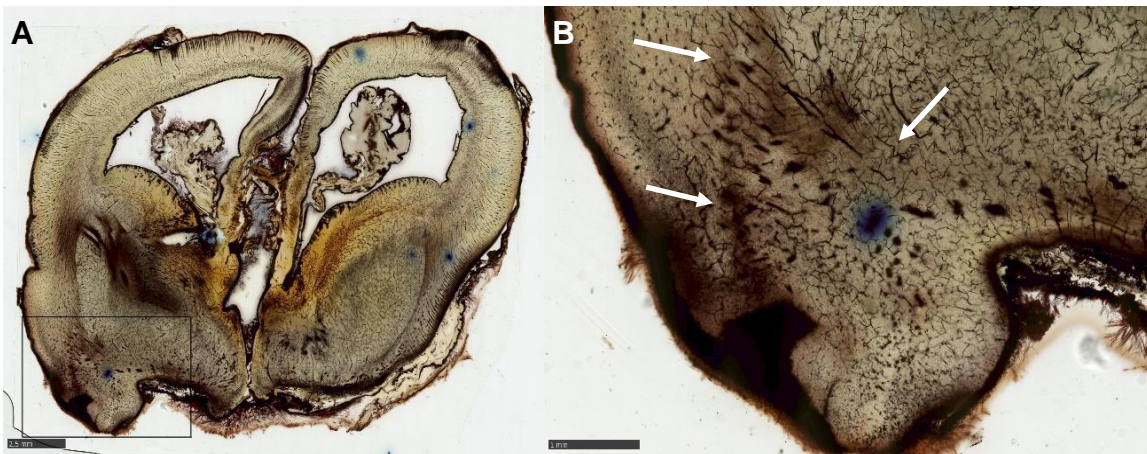prema budućoj lentikularnoj jezgri nije jasna. Sada je jasno vidljiva zona bez stanica (molekularni sloj) na području periamigdaloidne odnosno piriformne moždane kore (Slike 10B i D). Zamjetno je da neuroblasti u bazolateralnom kompleksu odgovaraju mahom nezreljim morfološkim stadijima SD2, SD3 i SD4 (Slika 10C). Striatum je jasno vidljiv i ispresjecan vlaknima unutarnje kapsule, lateralno od bazolateralne grupe je vanjska kapsula, dok u području amigdala ne vidimo vlakna (Slika 11). Na uzorku bojanom metodom po Golgiju možemo prepoznati vlakna koja čine lateralni migratorni put (Slika 12).



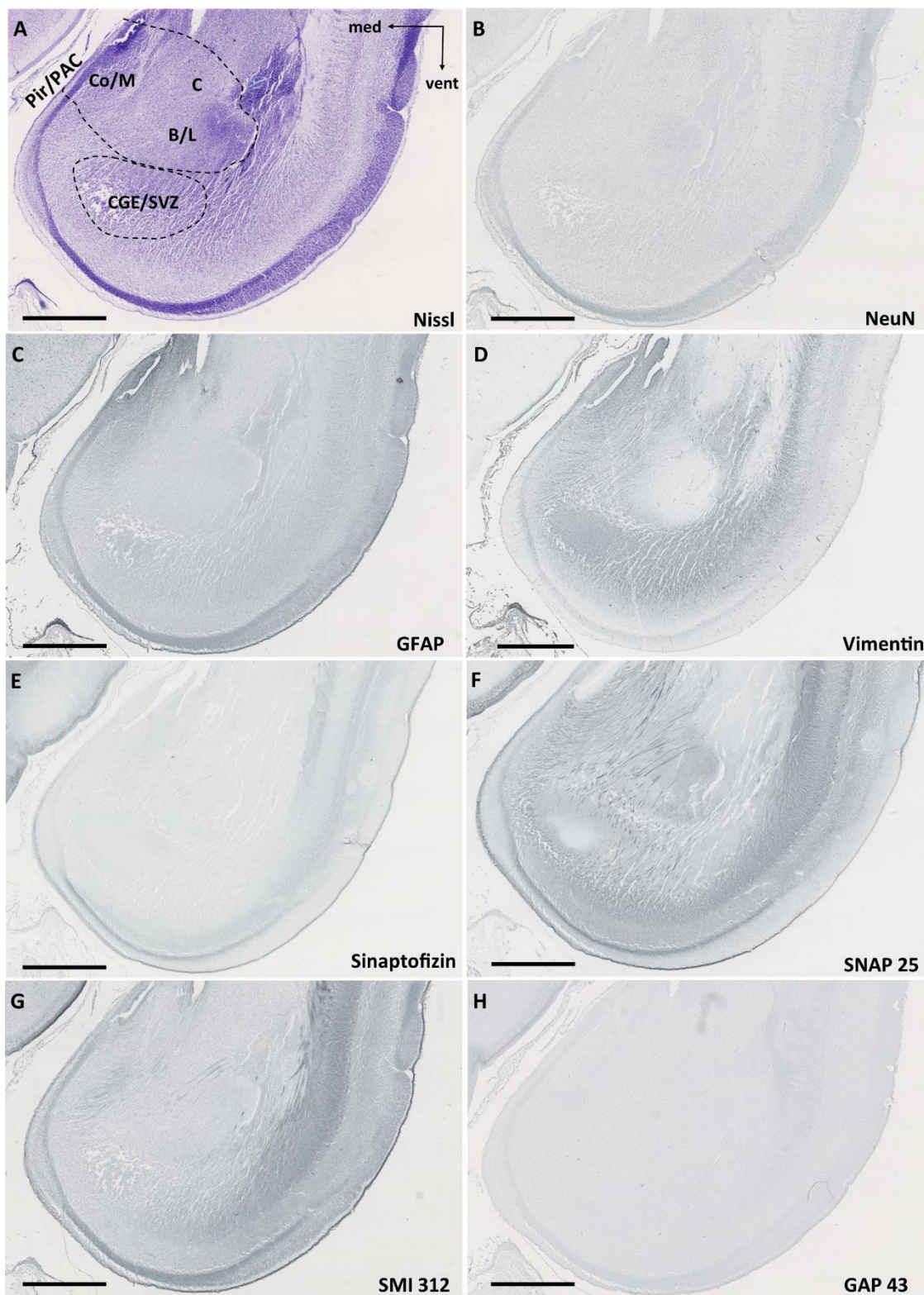
Slika 10. Koronalni presjek amigdala u 12 TNZ prikazan metodom po Nisslu. Obilježene su glavne anatomske strukture. Područje omeđeno kvadratom na slici D je prikazano uvećano na slici C. Mjerka: 2.5 mm u A; 1 mm u B i D; 50 μ m u C. Ce – centralna jezgra, CI - (lat. *capsula interna*) unutarnja kapsula; Co – kortikalna jezgra, BL – bazolateralna skupina jezgara, GE – germinativni (proliferativni) epitel.



Slika 11. Koronalni presjek amigdala u 11 TNZ prikazan metodom srebrne impregnacije po Gallyas-u. Područje omeđeno kvadratom na slici A je prikazano uvećano na slici B. Mjerka: 2.5 mm u A; 1 mm u B.



Slika 12. Koronalni presjek amigdala u 11 TNZ prikazan metodom po Golgiju. Područje omeđeno kvadratom na slici A je prikazano uvećano na slici B. Mjerka: 2.5 mm u A; 1 mm u B. Strelice ukazuju na lateralni migratorni put (eng. *lateral migratory stream*, LMS).



Slika 13. Na panelu su prikazani koronalni presjeci amigdala u dobi od 12 TNZ, prethodno prikazani na Slici 10D, bojani različitim imunohistokemijskim metodama. Obilježene su glavne anatomske strukture amigdala. Mjerke: 1 mm. C – centralna

jezgra, Co/M – kortikalna jezgra/medijalna jezgra, B/L – bazalna i lateralna jezgara, CGE/SVZ – kaudalni ganglijski brežuljak/subventrikularna zona lateralnog ventrikula.

Biljezi staničnih elemenata

Biljeg postmigratornih zrelih neurona **NeuN** pokazuje homogenu raspodjelu pozitivnih stanica u amigdalama, nespecifičnu u odnosu na druge subkortikalne strukture, a svakako manje izraženu nego u kortikalnoj ploči u ovome razdoblju (Slika 13B).

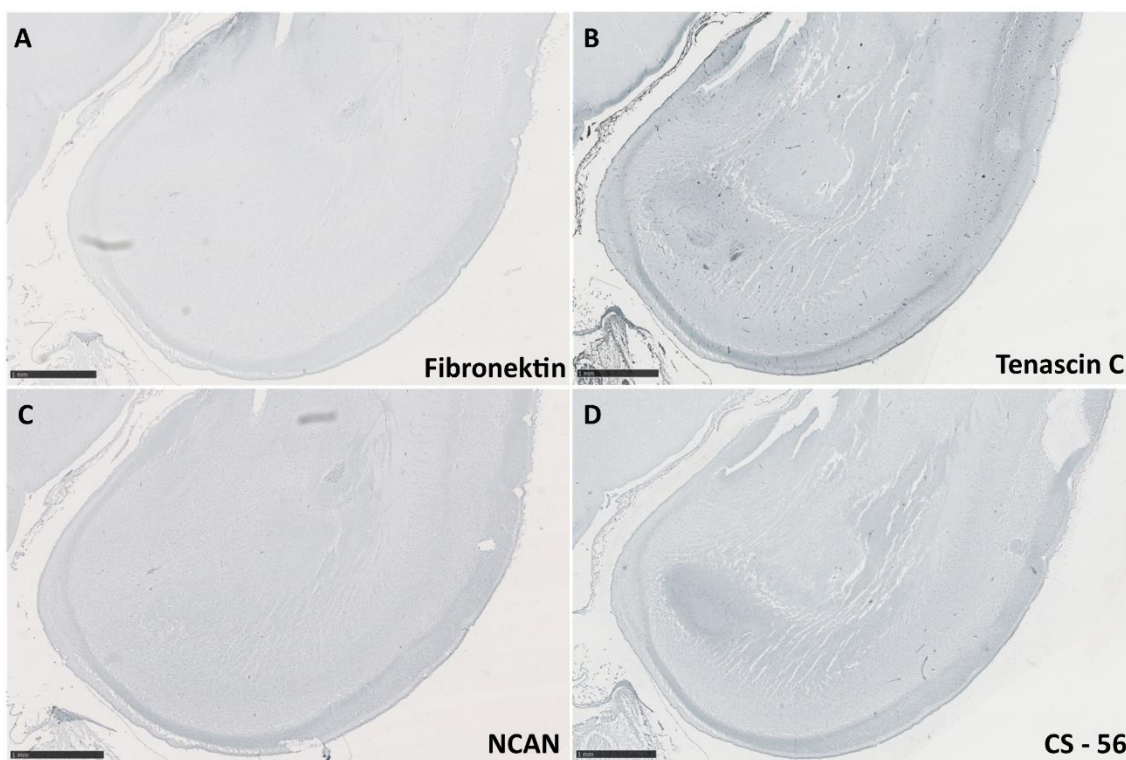
GFAP (eng. *glial fibrilar acidic protein*) je specifičan biljeg zrelih astrocita koji ne nalazimo pozitivnim u amigdalama u ovoj dobi, štoviše, reaktivnost je i manja nego u okolnim područjima. Radijalna glija se ne može raspoznati, a nema niti pozitivnih protoplazmatskih astrocita kao u nekim diencefaličkim strukturama na istome uzorku (Slika 13C). **Vimentin** je specifičan biljeg intermedijarnih citoskeletnih proteina radijalne glije, koji kao i GFAP ne pokazuje pozitivnost u bazolateralnoj jezgri (Slike 13D).

Biljezi sinaptičkih elemenata i aksona

Biljeg proteina funkcionalnih sinapsi **sinaptofizin** oskudno je pozitivan u amigdalama u ovome razdoblju (Slika 13E). Biljeg presinaptičkog proteina **SNAP25**, pokazuje razmjerno slabiju točkastu reaktivnost u svim jezgrama amigdala (Slika 13F), a nalazi se i u aksonalnim vlaknima koja izlaze iz kore medijalnog temporalnog režnja. **SMI-312**, biljeg epitopa aksonalnih neurofilamenta, zrelih aksona, u ovome stadiju ne pokazuje reaktivnost u amigdalama (Slika 13G), nego tek osrednju aktivnost u IZ uz pozitiviziranje nekih aksona, ranije pokazanih sa SNAP 25. Biljeg rastućih aksona, točnije čunjića rasta odnosno sinaptogeneze, **GAP 43**, ne pokazuje aktivnost u ovome razdoblju u amigdalama (Slika 13H).

Biljezi izvanstaničnog matriksa

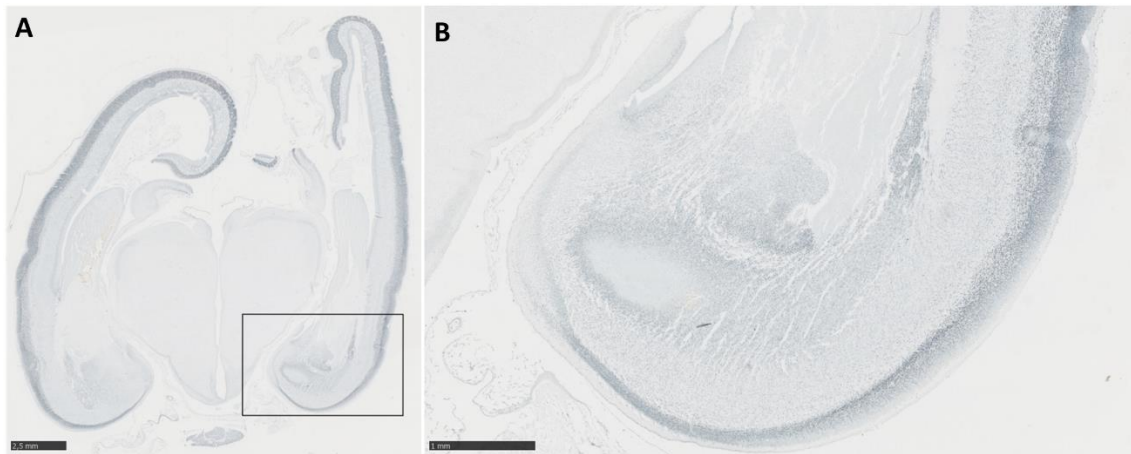
Biljeg **fibronektina** (Slika 14A), multifunkcionalnog glikoproteina ECM-a, koji sudjeluje u migraciji i diferencijaciji neurona te navigaciji aksona, zatim biljeg na glikoprotein **tenascin-C** (Slika 14B), koji je uključen u navigaciju migrirajućih neurona i aksona, te mehanizme plastičnosti, kao niti drugi biljezi ECM-a: **NCAN** (Slika 14C), uključen u adheziju stanica i migraciju te biljeg na hondroitin-sulfat, **CS-56** (Slika 14D), nisu specifično pozitivni u amigdalama (Slika 14).



Slika 14. Na panelu su prikazana amigdala obilježena biljezima izvanstaničnog matriksa: fibronektin, tenascin C, NCAN, CS - 56. Mjerke: 1mm.

Specifično pozitivni biljezi

Biljeg postmigratornih projekcijskih neurona kore telencefalona, **Tbr-1**, pozitivan je u bazolateralnoj jezgri amigdala (Slika 15A i B).

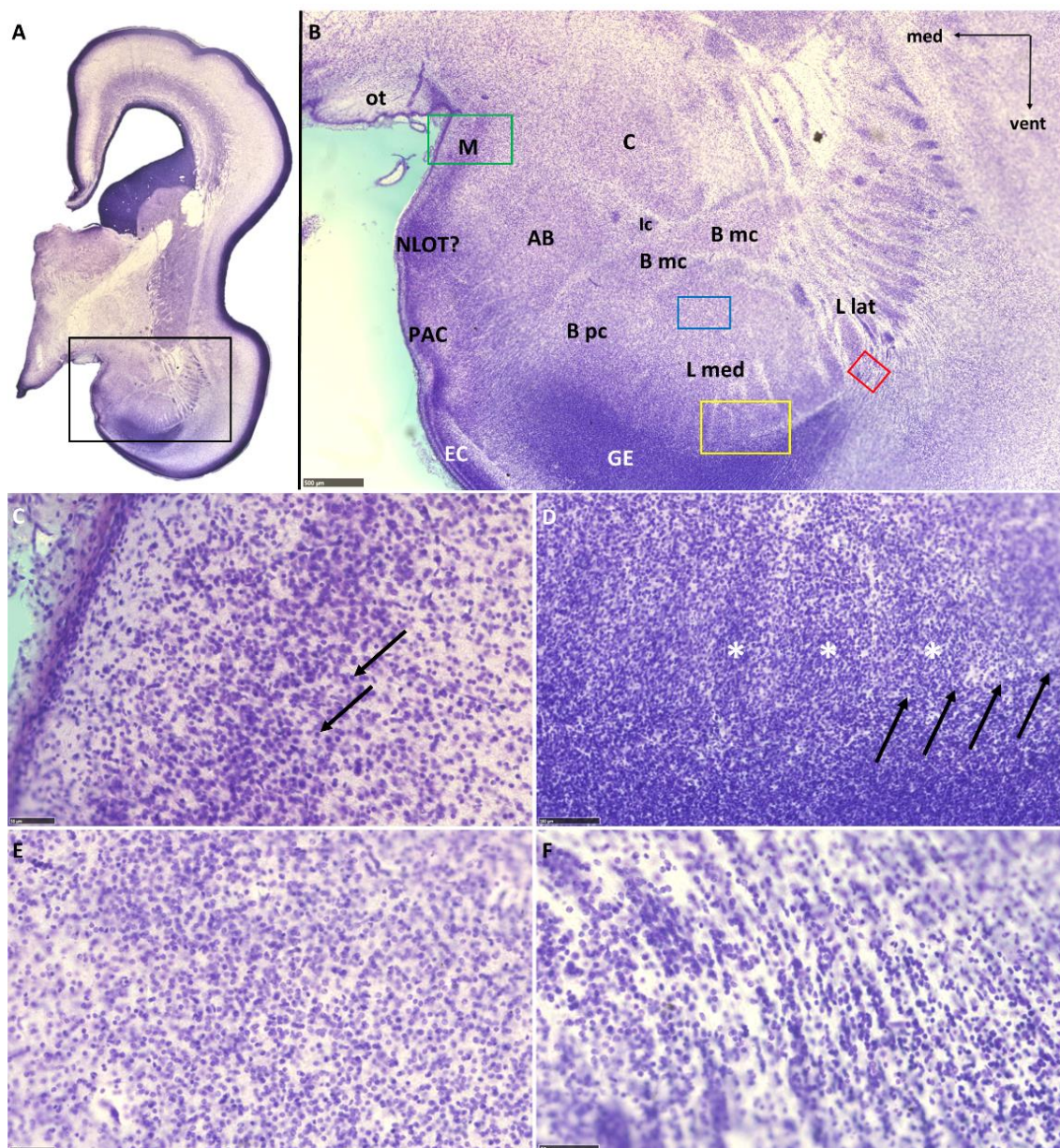


Slika 15. Koronalni presjek kroz srednju razinu amigdala u fetalnom mozgu starosti 12 TNZ, imunhistokemijski prikazan biljegom postmigratornih projekcijskih neurona Tbr-1. Kvadrat omeđen u A prikazan je u B. Mjerke: 2.5 mm u A, 1 mm u B.

5.1.3. Srednje fetalno razdoblje: 13. – 24. tjedana nakon začeća

Amigdala u dobi od **15 TNZ** (Slika 16A) poprimaju citoarhitektonski poprilično zreo izgled budući da je moguće uočiti daljnje podjele građe bazolateralne i kortikomedijalne grupe (Slika 16B). Zamjetno je povećanje razmjernog koronalnog presjeka bazolateralne grupe jezgara u odnosu na centralnu i medijalnu jezgru, koje je sada moguće zasebno raspoznati, kao i periamigdaloidni korteks. Pri tome središnju jezgru ne možemo na osnovi histoloških obilježja dodatno podijeliti, dok medijalnu čine dva homogena sloja stanica, površinski rjeđi i unutanji gušći, u kojemu se nalazi i veći broj slabije diferenciranih stanica (strelice na Slici 16C). Periamigdaloidni korteks je sada također diferenciraniji i možemo jasno raspoznati njegovu troslojnu građu. Jasno se mogu omeđiti bazalna, pomoćna bazalna i lateralna jezgra, međusobno sličnih dimenzija na koronalnom presjeku. Bazalna i pomoćna bazalna jezgra pokazuju i regionalne razlike u gustoći rasporeda stanica. Medijalni dio lateralne jezgre pokazuje početno grupiranje stanica u stupiće (na koronalnom rezu) na svojoj ventralnoj površini (zvjezdice na Slici 16D), a zamjetna je i granica prema proliferativnom epitelu koja se prema medijalno gubi (strelice na Slici 16D). Histološke razlike u morfologiji stanica

nisu jasno uočljive u ovoj dobi (Slika 16E). U lateralnom dijelu lateralne jezgre nalaze se brojne stanice međusobno odijeljene vlaknima koja tuda prolaze zavijajući oko lateralne jezgre prema dorzomedijalno (Slika 16F). Stanice lateralnog dijela lateralne jezgre formiraju otočiće koji se prema dorzolateralno nastavljaju u *claustrum* stvarajući time prugasti izgled (Slika 16B).

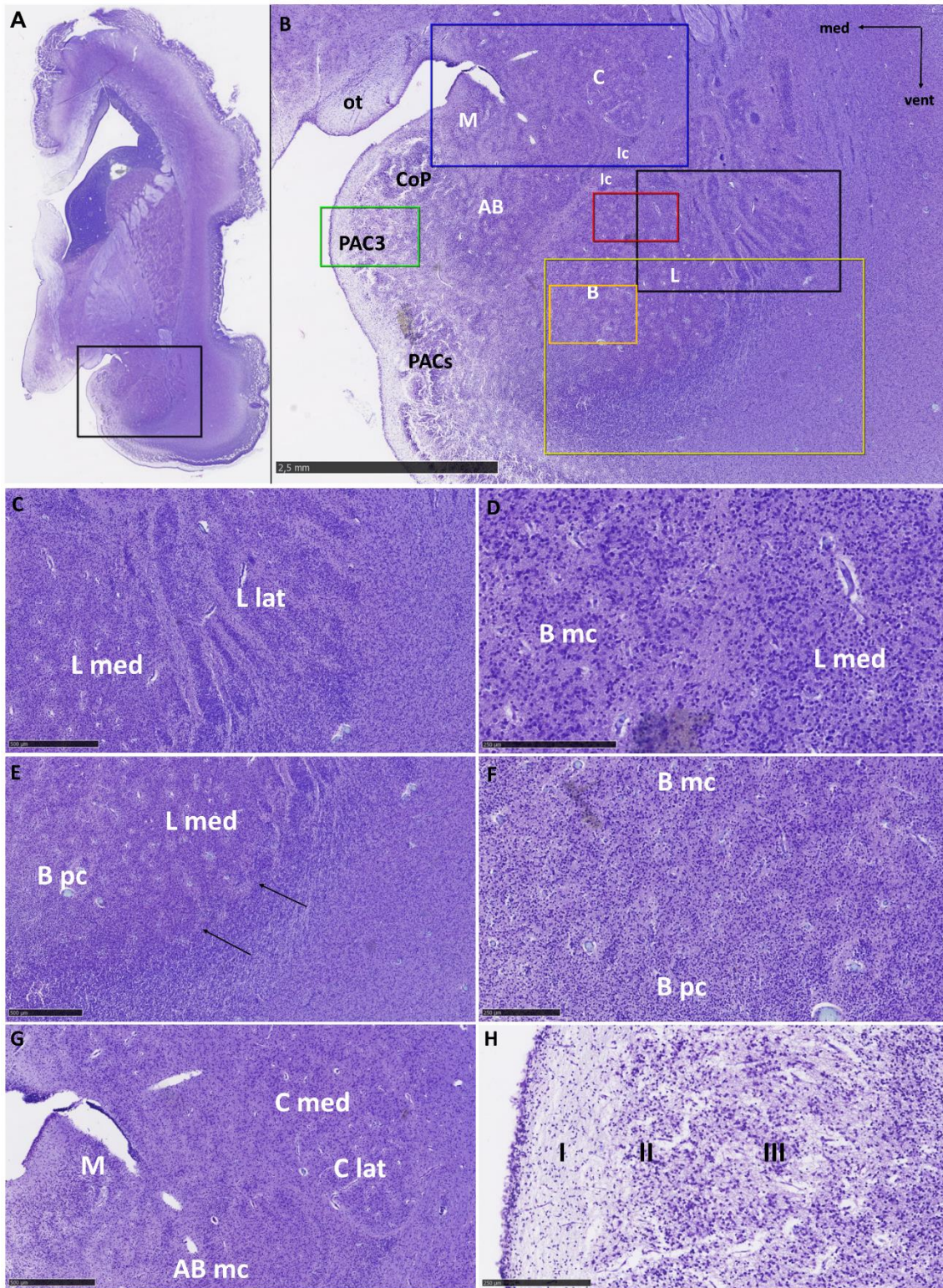


Slika 16. Koronalni presjek mozga fetusa starosti 15 TNZ prikazan metodom po Nisslu (A). Pravokutnikom je označeno područje na A prikazano je na slici B. Obilježene su glavne anatomske strukture, a različitim bojama su označena područja koja su

prikazana na slikama od C do F (zeleno - C, žuto - D, plavo - E, crveno - F). Mjerke: 500 μm u B; 100 μm u D; 50 μm u F; 10 μm u C i E. AB - (eng. *accessory basal nucleus*) - pomoćna bazalna jezgra; B - (eng. *basal nucleus*) - bazalna jezgra; B mc - magnocelularni dio bazalne jezgre; B pc - parvocelularni dio bazalne jezgre; C - (eng. *central nucleus*) - središnja jezgra; EC - entorinalni korteks; GE - germinativni (proliferativni) epitel; Ic - interkalirane jezgre; NLOT - (eng. *nucleus of lateral olfactory tract*) - jezgra lateralnog olfaktornog puta; L - (eng. *lateral nucleus*) - lateralna jezgra; L lat - lateralni (strijatalni) dio lateralne jezgre; L med - medijalni (kompaktni) dio lateralne jezgre; M - (eng. *medial nucleus*) - medijalna jezgra; ot - (eng. *optic tract*) - optički trakt; PAC - (eng. *periamygdaloid cortex*) - periamigdaloidni korteks. Strelice u C pokazuju neurone u nižem stupnju diferencijacije koji su brojniji u dubljem sloju. Strelice u D ukazuju na granicu između amigdala i germinativnog epitela, zvjezdice pokazuju stupove stanica između septi.

Na temelju citoarhitektonske i histološke građe jezgrara amigdala u dobi od **18 TNZ** se mogu dodatno podijeliti na manje sastavnice (Slika 17). Lateralnu jezgru sada možemo podijeliti na medijalni i lateralni dio (Slika 17C). Lateralni dio je prugastog izgleda, budući da između nakupina stanica prolaze snopovi aksona, a dalje lateralno možemo pronaći manje otočiće stanica koji se zbog morfološke heterogenosti ne mogu pribrojiti lateralnoj jezgri. Stanice medijalnog i lateralnog dijela lateralne jezgre su morfološki slične, a radi se o malim do srednje velikim, okruglim stanicama, koje se prikazuju tamnije obojane na Nissl preparatima. Osim temeljem morfologije, lateralnu jezgru od susjedne bazalne je moguće razlikovati i na temelju gustoće rasporeda stanica, budući su one rjeđe raspoređene u bazalnoj jezgri (Slika 17D). Ventrolateralna granica medijalnog dijela lateralne jezgre je valovitog izgleda, te je ona odijeljena područjem s manjom gustoćom stanica od susjednog zgusnutijeg sloja stanica. Na

koronalnom rezu se to područje manje gustoće mjestimično proteže i okomito prema lateralnoj jezgri oblikujući tako nekoliko usporednih košarastih odjeljaka u obliku slova „U“ (Slika 17E). Okomite zone s manjom gustoćom stanica možemo nazvati kao ranije Kostović i Nikolić (191) *septe (pregrade)*, a međusobno su poredane na ventrolateralnoj granici te su na dostupnom materijalu njihovi međusobni razmaci od oko 150 do 300 μm . U bazalnoj jezgri možemo uočiti magnocelularni dio koji prema ventralno prelazi u parvocelularni (Slika 17F). U dorzalnom, magnocelularnom dijelu, su stanice rjeđe raspoređene nego one u parvocelularnom dijelu ili lateralnoj jezgri, a prevladavaju velike svijetle stanice na uzorcima bojenim Nisslom. Prema parvocelularnom dijelu smanjuje se udio velikih stanica, a one više nalikuju onima u lateralnoj jezgri, uz nešto manju gustoću rasporeda. Medijalno se u parvocelularnom dijelu ne uočava jasna granica prema pomoćnoj bazalnoj jezgri. Pomoćna bazalna jezgra je najmedijalnija od dubokih jezgara i sastoji se od izmiješanih manjih tamnih i velikih svijetlih stanica. Prema medijalno se ne može uočiti granica s dubokim slojem periamigdaloidnog korteksa, iako se može opaziti razlika u citoarhitektonskoj građi. Prema dorzalno se uočavaju medijalna i centralna jezgra. Medijalna jezgra je tankom zonom bez stanica odvojena od pijalne površine, a sastoji se od gusto zbijenih polimorfnih neurona srednje veličine koji oblikuju razmjerno homogenu skupinu. Centralna jezgra nalazi se najdorzalnije od navedenih jezgara, sastoji se od manjih i tamnijih te velikih i svijetlijih stanica. Nadalje, mogu se uočiti i male nakupine interkaliranih jezgara koje se nalaze između bazolateralne skupine jezgara. Dobro je uočljiva i stražnja kortikalna jezgra u svom prednjem dijelu, koja je jajolikog izgleda s gusto zbijenim neuronima koji su usmjereni okomito na pijalnu površinu. Prema medijalno ona prelazi u periamigdaloidni korteks koji se sastoji od tri sloja: sloja siromašnog stanicama, zatim sloja gusto zbijenih stanica koji se stapa s najdubljim slojem u kojem se nalaze rjeđe raštrkane stanice (Slika 17H). Vidljiva je i jasna granica prema entorinalnom korteksu (Slika 17B).



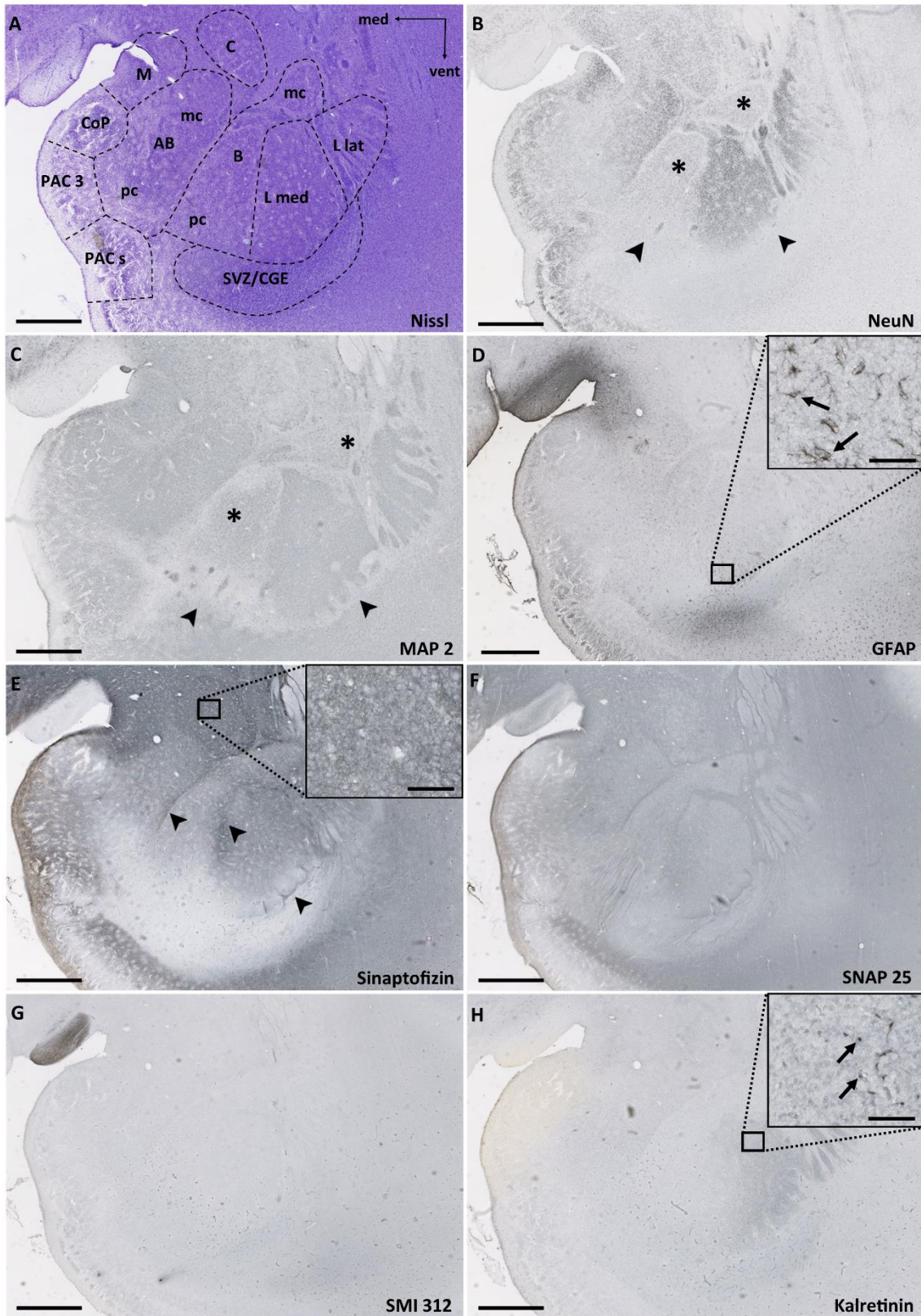
Slika 17. Koronalni presjek mozga fetusa starosti 18 TNZ prikazan metodom po Nisslu (A). Pravokutnikom je označeno područje koje je prikazano na slici B. Obilježene su glavne anatomske strukture, a različitim bojama su označena područja koja su prikazana na slikama od C do H (crno - C, crveno - D, žuto - E, narančasto - F, plavo -

G, zeleno - H). Strelice na slici E pokazuju septa u medijalnoj lateralnoj jezgri. Mjerke: 2.5 mm u B; 500 μ m u C, E i G; 250 μ m u D, F i H. AB - (eng. *accessory basal nucleus*) pomoćna bazalna jezgra; AB mc - magnocelularni dio pomoćne bazalne jezgre; B - bazalna jezgra; B mc - magnocelularni dio bazalne jezgre; B pc - parvocelularni dio bazalne jezgre; C - (eng. *central nucleus*) središnja jezgra; C lat – lateralni dio centralne jezgre; C med – medijalna centralna jezgra; Co(P) – (eng. *cortical nucleus (posterior)*) - kortikalna jezgra (stražnja); Ic - interkalirane jezgre; L – lateralna jezgra; L lat - lateralni (strijatalni) dio lateralne jezgre; L med - medijalni (kompaktni) dio lateralne jezgre, M – medijalna jezgra; ot - optički trakt; PAC (3 i s) - periamigdaloidni korteks (3 i sulkalni).

Biljezi staničnih elemenata

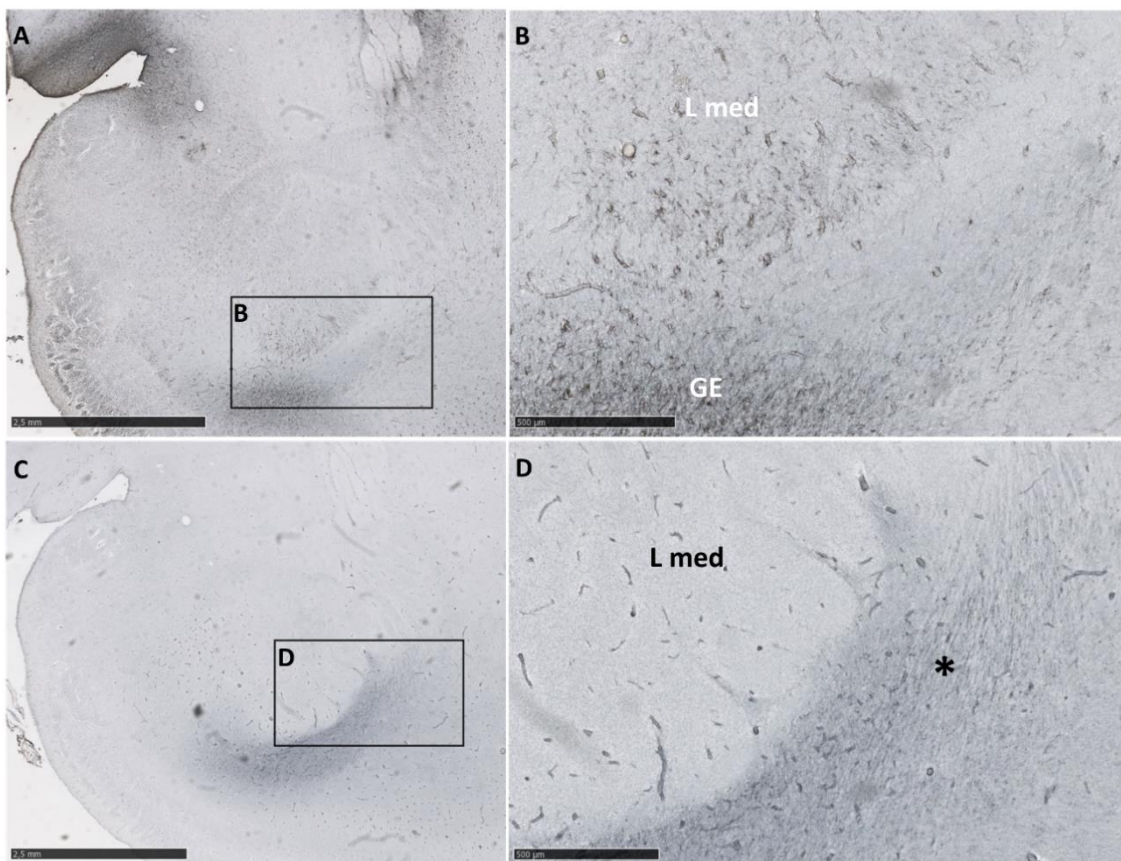
Koristeći biljeg za zrele postmitotičke neurone **NeuN** uočili smo brojne pozitivne stanice u lateralnoj jezgri, iako u ventralnim dijelovima lateralnog i medijalnog segmenta postoje područja s manje NeuN pozitivnih stanica (strelice, Slika 18B). U bazalnoj jezgri uočen je manji broj NeuN pozitivnih stanica, dok je područje u parvocelularnom dijelu bazalne jezgre bilo gotovo potpuno imuno-negativno (zvjezdice, slika 18B). Uočava se i kako u magnocelularnom dijelu pomoćne bazalne jezgre postoji veća koncentracija NeuN-pozitivnih neurona nego prema dubokim slojevima površinske skupine jezgara, čiji neuroni pokazuju i nešto jaču reaktivnost. Sličan nalaz možemo vijediti i promatranjem **MAP 2** biljega, koji je poprilično ujednačen u svim područjima amigdala uz iznimku smanjene reaktivnosti na ventralnoj granici medijalnog dijela lateralne jezgre oko septi i parvocelularnog dijela bazalne jezgre (strelice, Slika 18C). Jednako tako, bazalna jezgra općenito pokazuje jasan manjak živčanih stanica koje su pozitivne na MAP 2 (zvjezdice, Slika 18C). Nadalje, u središnjoj jezgri uočavamo neravnomjernu prisutnost zrelih živčanih stanica, a u periamigdaloidnom

korteksu zamjećujemo pozitivne velike stanice u sloju II, kao i ravnomjernu raspodjelu pozitivnih stanica u sloju III (Slike 18 B i C).



Slika 18. Na panelu su prikazani koronalni presjeci amigdala u dobi od 18 TNZ prikazani na Slici 12, bojani različitim imunohistokemijskim metodama. AB mc - magnocelularni dio pomoćne bazalne jezgre; AB pc - parvocelularni dio pomoćne bazalne jezgre; B mc - magnocelularni dio bazalne jezgre; B pc - parvocelularni dio bazalne jezgre; Ce - središnja jezgra; Co(P) – (stražnja) kortikalna jezgra; Ic - interkalirane jezgre; L l - lateralni (strijatalni) dio lateralne jezgre; L m - medijalni (kompaktni) dio lateralne jezgre, M – medijalna jezgra; ot - optički trakt; PAC(s/3) - periamigdaloidni korteks (sulkalni/3); CalR- kalretinin. Mjerke: 2.5mm; mjerke u uvećanim kvadratima: 50 μ m.

GFAP pozitivne stanice smo uočili u većem broju u ventralnom dijelu medijalne lateralne jezgre (strelice, Slika 18C; Slike 19A i B) i u medijalnoj jezgri. Pojedinačno se GFAP-pozitivne stanice mogu uočiti u magnocelularnim dijelovima bazalne i pomoćne bazalne jezgre te u slojevima stanica entorinalnog i periamigdaloidnog korteksa (Slike 18C i 19A,B). **Vimentin**-pozitivna vlakna su iz proliferativnog epitela tangencijalno usmjerena u odnosu na ventralnu granicu amigdala, zavijaju oko lateralne jezgre, a prema ventromedijalnoj granici i pomoćnoj bazalnoj jezgri amigdala se nejasno gube (Slike 18D i 19 C,D). Od biljega interneurona važno je izdvojiti da smo uočili i prve **kalretinin**-pozitivne stanice u lateralnoj jezgri (strelice, Slika 18H).



Slika 19. Amigdala u dobi od 18 TNZ imunohistokemijski prikazana biljezima za glija stanice: GFAP (A i B) i vimentinom (C i D). Mjerke: 2.5 mm u A i C; 500 μ m u B i D. L med - medijalni (kompaktni) dio lateralne jezgre; GE – germinativni (proliferativni) epitel. Zvezdica pokazuje vimentin pozitivna vlakna usporedno s površinom bazolateralne jezgre.

Biljezi sinaptičkih elemenata i aksona

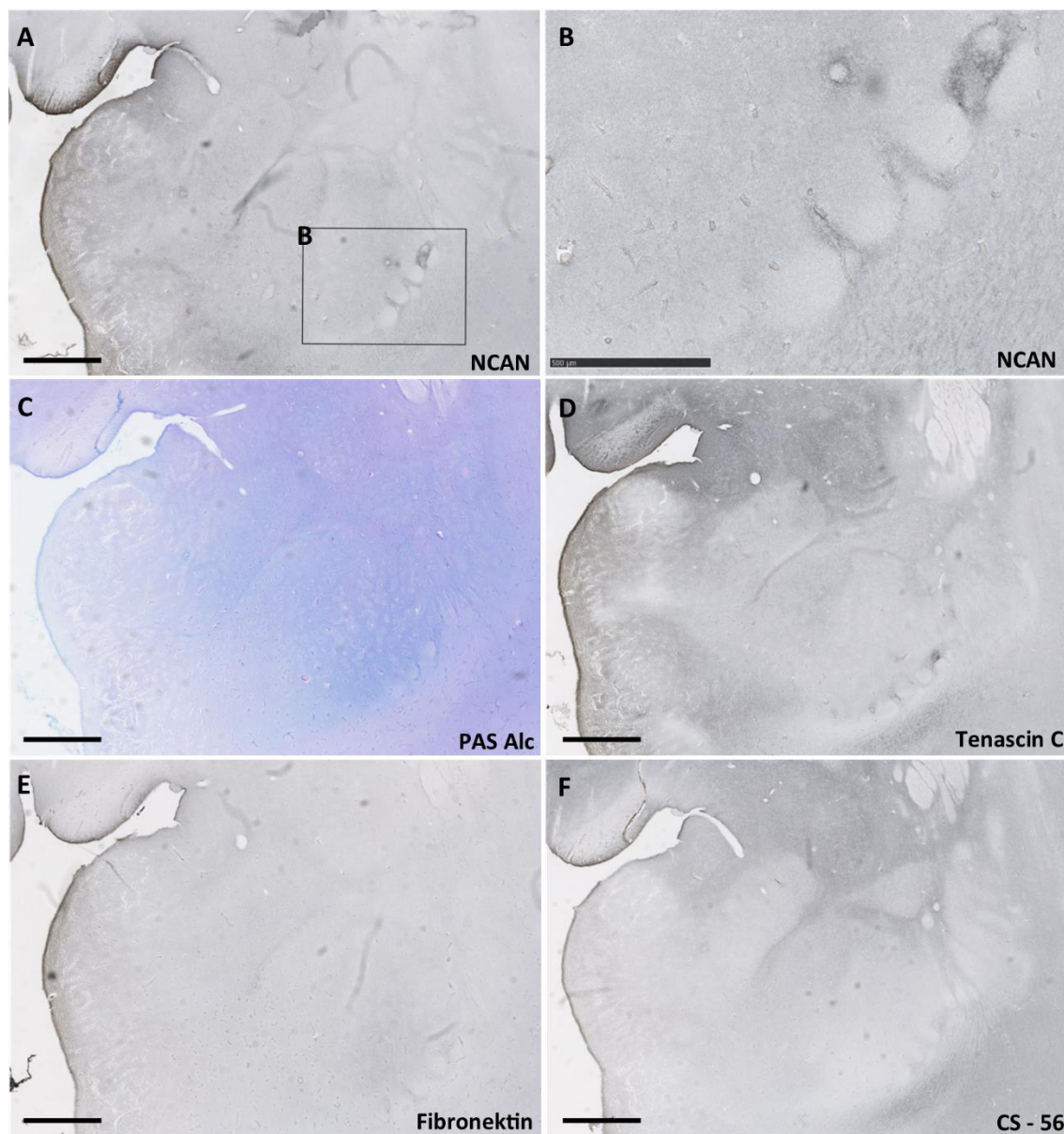
Sinaptički biljeg **sinaptofizin** pokazuje reaktivnost u oba segmenta lateralne jezgre, a ona je pri tome postupno slabije izražena prema ventrolateralnoj granici dok je izraženo reaktivna u prostorima septi (Slika 18E). Reaktivnost je prisutna i u internukleranim fibrilarnim područjima između jezgara bazolateralne skupine (strelice, Slika 18E). Slično kao i kod lateralne jezgre, parvocelularni segmenti bazalne i pomoćne bazalne jezgre su slabo reaktivni, dok magnocelularni pokazuju umjerenu

reaktivnost. Osim toga, reaktivnost pokazuje molekularni sloj periamigdaloidnog korteksa, a nešto slabiju njegovi duboki slojevi (Slika 18E). Kortikalna jezgra je slabo reaktivna, dok medijalna i središnja jezgra pokazuju najvišu razinu reaktivnosti od svih jezgara amigdala (uvećanje, Slika 18E). Sinaptički biljeg **SNAP 25** pokazuje najveću reaktivnost u internuklearnim područjima (Slika 18F). Nešto manje izraženija reaktivnost prisutna je u parvocelularnom dijelu pomoćne bazalne jezgre, odnosno središnjoj i medijalnoj jezgri. Lateralna jezgra pokazuje općenito nešto slabiju reaktivnost, ali je ona izražena u područjima *septi* (Slika 18F). U prostoru između medijalnog dijela germinativnog sloja i bazalne, odnosno, pomoćne bazalne jezgre nalaze se uski i dugački tračci imuno-reaktivnosti koji predstavljaju aksonalna vlakna (Slika 18F). Periamigdaloidni korteks pokazuje značajnu reaktivnost u molekularnom sloju, a ponešto slabiju i u slojevima II i III (Slika 18F). Specifičan biljeg zrelih aksona **SMI 312** ne pokazuje specifičnu reaktivnost u amigdalama u ovome razdoblju (Slika 18G).

Biljezi izvanstaničnog matriksa

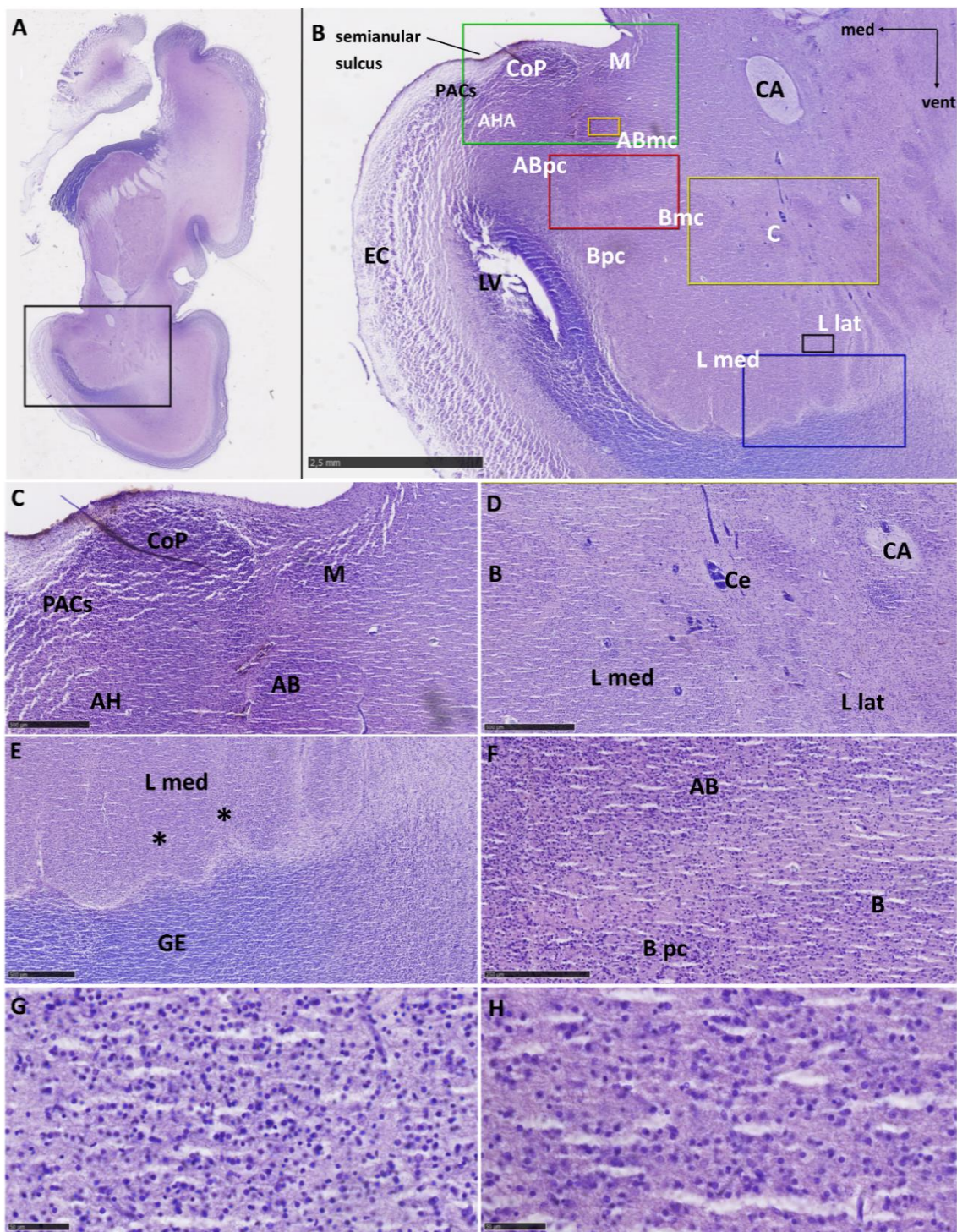
Biljeg izvanstaničnog matriksa **NCAN** pozitivan je u internuklearnim područjima te u molekularnom sloju periamigdaloidnog korteksa. U medijalnom dijelu lateralne jezgre pokazuje pojačanu reaktivnost koja odgovara *septima* (Slika 20A i B). **PAS-A1c** naglašenija reaktivnost je u lateralnoj jezgri, ali ona slabi prema dorzalno. Periamigdaloidni korteks je slabije reaktivan (Slika 20C). Biljeg izvanstaničnog matriksa **tenascin C** pokazuje reaktivnost u molekularnom sloju periamigdaloidnog korteksa, medijalnoj i centralnoj jezgri. Naglašenija reaktivnost je također uočena u područjima ventralno od medijalnog dijela lateralne jezgre, *septima* (Slika 20D). Biljeg izvanstaničnog matriksa **fibronektin** pokazuje nešto jaču reaktivnost u molekularnom sloju periamigdaloidne jezgre i u medijalnom segmentu lateralne jezgre, te nešto

slabiju u dorzalnim dijelovima jezgre (Slika 20E). Biljeg izvanstaničnog matriksa **CS-56** pokazuje reaktivnost u centralnoj i medijalnoj jezgri, te u prostorima između jezgara (Slika 20F).



Slika 20. Amigdala u dobi od 18 TNZ imunohistokemijski prikazana biljezima izvanstaničnog matriksa: NCAN, PAS-Alc, tenascin C, fibronectin, CS - 56. Mjerke: 2.5 mm A; 0.5 mm B.

Na temelju histoloških obilježja u dobi od **22 TNZ** amigdala pokazuje zreo izgled (Slika 21B). U medijalnome dijelu lateralne jezgre uočljiva je valovita ventrolateralna granica, odvojena zonom oskudnom stanicama od stanica germinativnog epitela, točnije od migrirajućih neurona koje polaze od ventrikularne zone lateralnog ventrikla (Slika 21E). Ta zona manje gustoće stanica na dostupnom materijalu ne oblikuje segmente okomite na površinu lateralne jezgre, *septa*, koje su bile vidljive u ranijem razdoblju. Lateralna jezgra se citoarhitektonski razlikuje prema bazalnoj jezgri, jer pokazuje veću gustoću manjih stanica i tek poneku veliku svijetlu stanicu na Nisslu preparatu (Slika 21G), što nije slučaj u bazalnoj jezgri (Slika 21H). Na dostupnim preparatima možemo razlikovati parvocelularni od magnocelularnoga dijela bazalne jezgre, kao i kontinuitet parvocelularnog dijela s onim pomoćne bazalne jezgre koja se nalazi medijalnije (Slika 21F). Pomoćnu bazalnu jezgru se teže dijeli na temelju histoloških obilježja. Ta jezgra u svom ventromedijalnom dijelu nejasno prelazi u amigdalohipokampalno područje, koje je pak nejasno ograničeno prema dubokom sloju sulkalnog periamigdaloidnog korteksa, prisutnog u semianularnom sulkusu. U ovom razdoblju možemo uočiti i posteriornu kortikalnu jezgru koja je homogenijeg i zbijenog izgleda na presjeku, odvojena uskom zonom bez stanica od pijačne površine i u bliskom odnosu s medijalnom jezgrom. Nije moguće raspoznati različite slojeve kortikalne jezgre (Slika 21C). Medijalna jezgra je manje uočljiva od kortikalne, vjerojatno zbog manje gustoće stanica u njoj, deblja je od kortikalne te je raspršena prema pomoćnoj bazalnoj jezgri, a njenu slojevituu građu se teže raspoznaje (Slika 21C). Središnja jezgra je na opisanom uzorku ispresjecanog kontinuiteta uslijed prolaska krvnih žila, te se ne mogu uočiti pojedinačni segmenti niti homogenost u njenoj građi (Slika 21D). Na serijskim rezovima kroz sljepoočni režanj mozga moguće ju je jasno raspoznati.



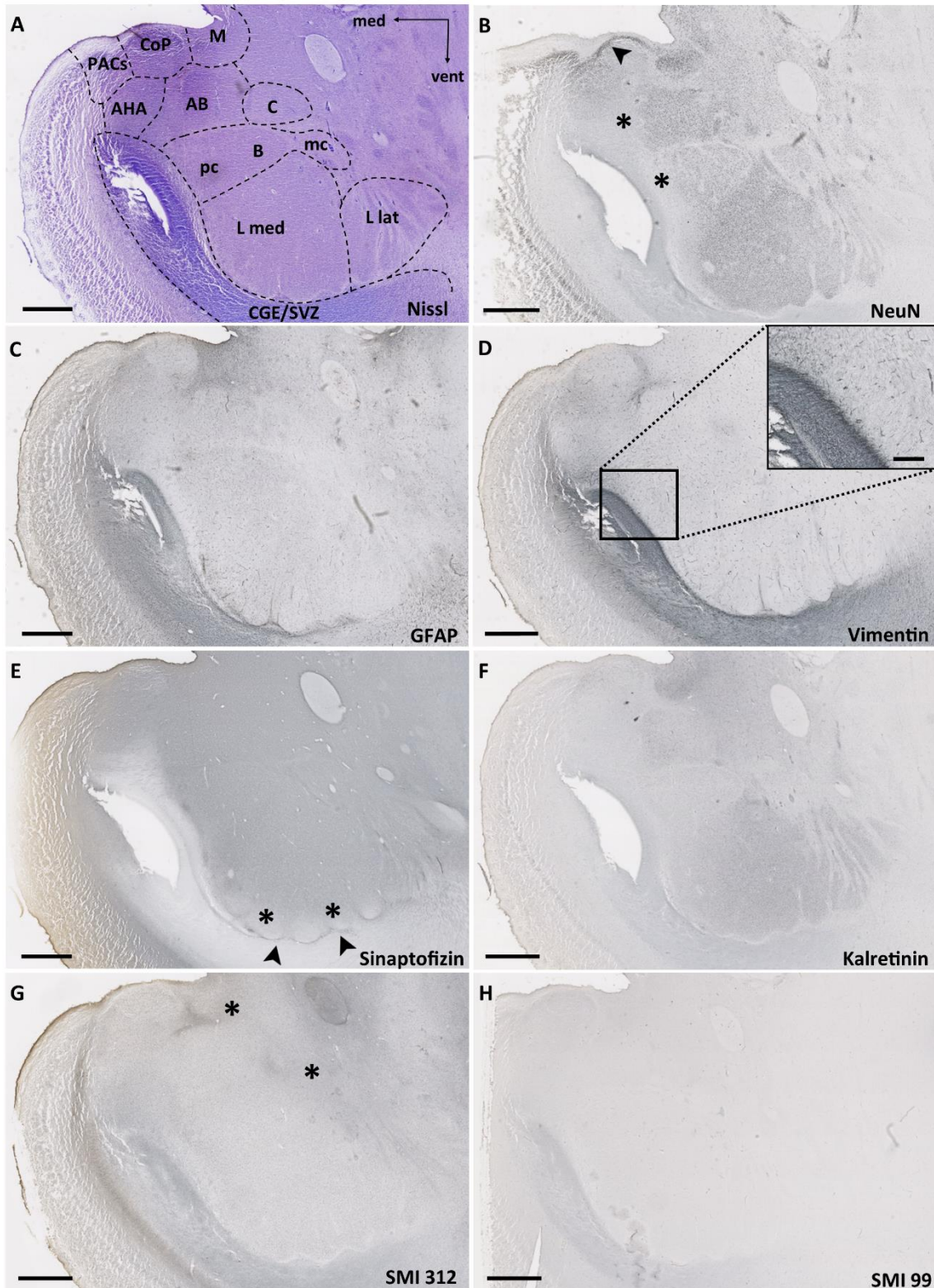
Slika 21. Koronalni presjek mozga fetusa starosti 22 TNZ prikazan metodom po Nisslu (A). Pravokutnikom je obuhvaćeno područje koje je prikazuje amigdala (B), u njihovoj središnjoj rostrokaudalnoj trećini. Obilježene su glavne anatomske strukture, a različitim bojama su označena područja koja su prikazana na slikama od C do H (zeleno - C, žuto - D, plavo - E, crveno - F, crno - G, narančasto - H). Mjerke: 2.5 mm u

B; 500 µm u C, D i E; 250 µm u F; 50 µm u G i H. AB - pomoćna bazalna jezgra; AH - amigdalohipokampalno područje; B - bazalna jezgra; B mc - magnocelularni dio bazalne jezgre; B pc - parvocelularni dio bazalne jezgre; CA – prednja komisura; Ce - središnja jezgra; Co(P) - (stražnja) kortikalna jezgra; EC - entorinalni korteks; GE – germinativni (proliferativni) epitel; L - lateralna jezgra; L lat - lateralni (strijatalni) dio lateralne jezgre; L med - medijalni (kompaktni) dio lateralne jezgre, LV - lateralni ventrikul; M - medijalna jezgra; PAC(s) - periamigdaloidni korteks (sulkalni). Zvezdice na slici E pokazuju područja gdje se pretpostavljaju područja manje gustoće stanica, septe, opisane u ranijim razdobljima.

Biljezi staničnih elemenata

NeuN postmigratorni neuroni su sada homogeno raspoređeni u lateralnoj jezgri, dok još uvijek postoji njihov rjeđi raspored u parvocelularnom dijelu bazalne i pomoćne bazalne jezgre (zvezdice, Slika 22B) u odnosu na dorzalne, magnocelularne dijelove. Reaktivnost na NeuN pokazuju i neuroni sloja II periamigdaloidnog korteksa odnosno sloj II /III u medijalnoj jezgri (strelica, Slika 22B).

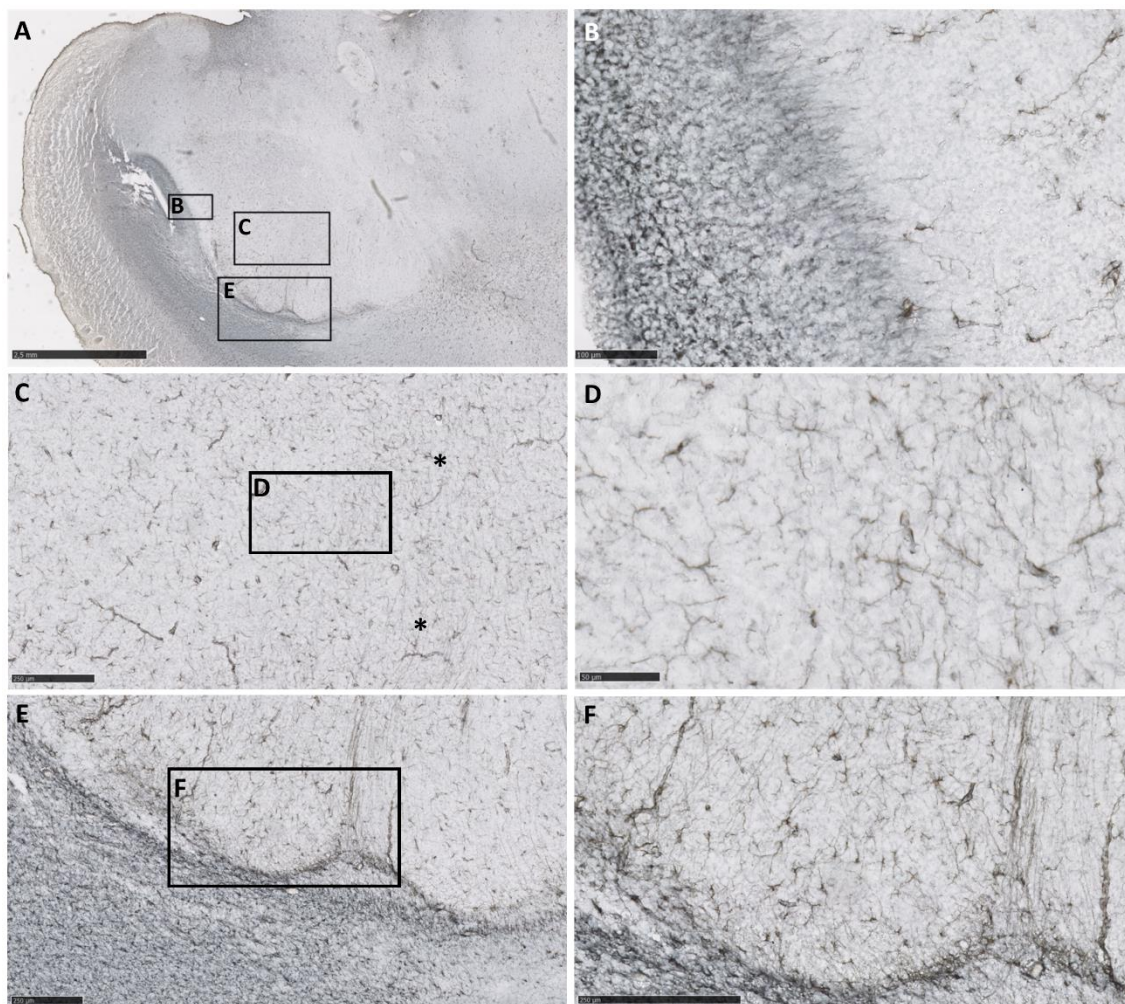
GFAP pozitivne stanice pronalazimo u jezgrama centromedijalne grupe, dok se na njihov nešto rjeđi raspored nailazi u jezgrama bazolateralne grupe (Slika 22C). Uzduž ventralne granice lateralne jezgre uočili smo GFAP pozitivna vlakna koja radijalno ulaze u amigdala (Slika 23B), paralelno su poredana (Slika 23C i D), a najbolje se mogu uočiti u *septima* (Slika 23F). Vlakna su pozitivna i na **vimentin** (Slika 22D), tako da nalazimo kako se ventralne strane ulaze u amigdala (Slika 24C), izraženije u prostorima septi (Slika 24D), a kroz bazolateralnu grupu jezgara su paralelno usmjerena te mjestimično konfluiraju čineći tako uočljivija područja (Slika 22B).



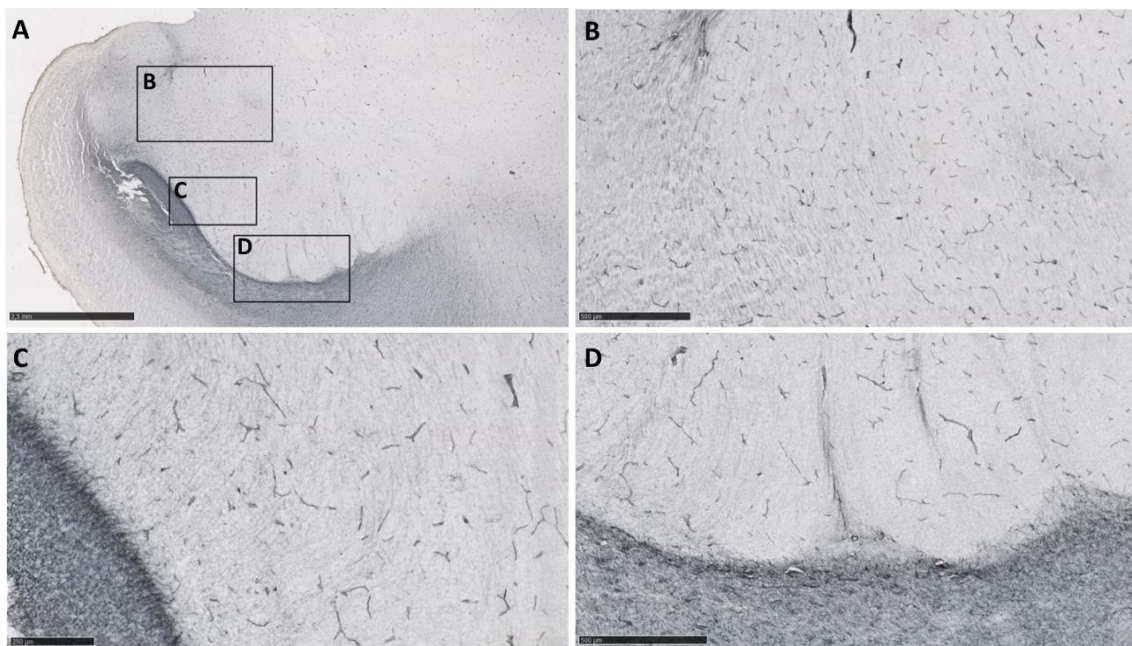
Slika 22. Prikazani su koronalni presjeci amigdala u dobi od 22 TNZ. Mjerka: 2.5mm.

AB - pomoćna bazalna jezgra; AHA – (eng. *amygdalohipocampal area*) - amigdalohipokampalno područje; B mc - magnocelularni dio bazalne jezgre; B pc - parvocelularni dio bazalne jezgre; CA - *commisura anterior*; C - središnja jezgra; Co(P)

- (stražnja) kortikalna jezgra; EC - entorinalni korteks; L lat - lateralni (strijatalni) dio lateralne jezgre; L med - medijalni (kompaktni) dio lateralne jezgre, LV - lateralni ventrikul; M - medijalna jezgra; PAC(s) - periamigdaloidni korteks (sulkalni).

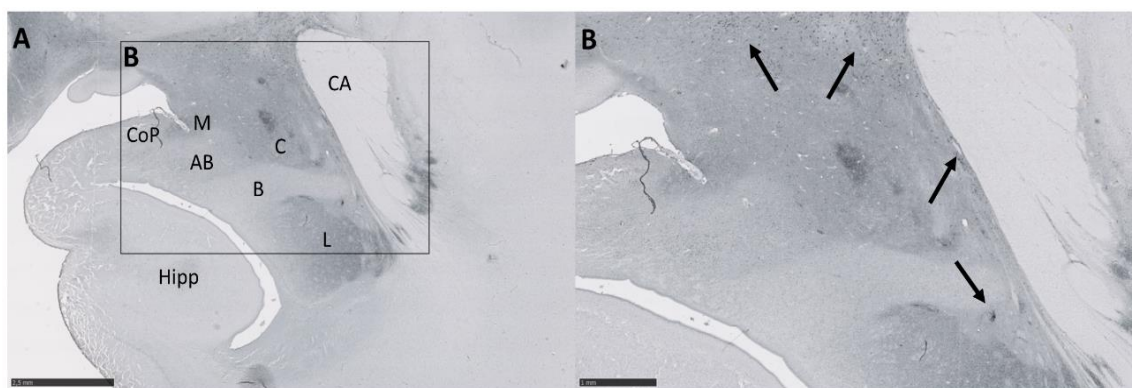


Slika 23. Amigdala u dobi od 22 TNZ imunohistokemijski prikazana biljegom glija stanica, GFAP. Prikazana su amigdala u cjelosti (A), a područja omeđena pravokutnicima prikazana su C i E. Područja omeđena pravokutnicima na slikama C i E su prikazana s njihove desne strane. Mjerke: 2.5 mm u A; 250 μ m u C, E i F; 100 μ m u B i 50 μ m u D. Zvezdice na slici C pokazuju područje gdje se lakše uočavaju usporedna GFAP pozitivna vlakna.



Slika 24. Amigdala u dobi od 22 TNZ imunohistokemijski je prikazana biljekom radialnih glija stanica, vimentinom. Na slici gore lijevo su prikazana amigdala u cjelosti, a područja omeđena pravokutnicima prikazana su na slikama B, C i D. Mjerke: 2.5 mm A; 500 μm u B i D; 250 μm u C.

U ovom razdoblju **kalretinin** - pozitivne stanice dosta su brojne u medijalnoj i lateralnoj jezgri, a zamjetno manji broj pozitivnih stanica nalazimo u bazalnoj jezgri. Pomoćna bazalna jezgra pokazuje osrednji broj pozitivnih stanica (Slika 22F). Moguće je uočiti kalretinin pozitivne stanice uzduž lateralnog migratornog puta (strelice, Slika 25B).



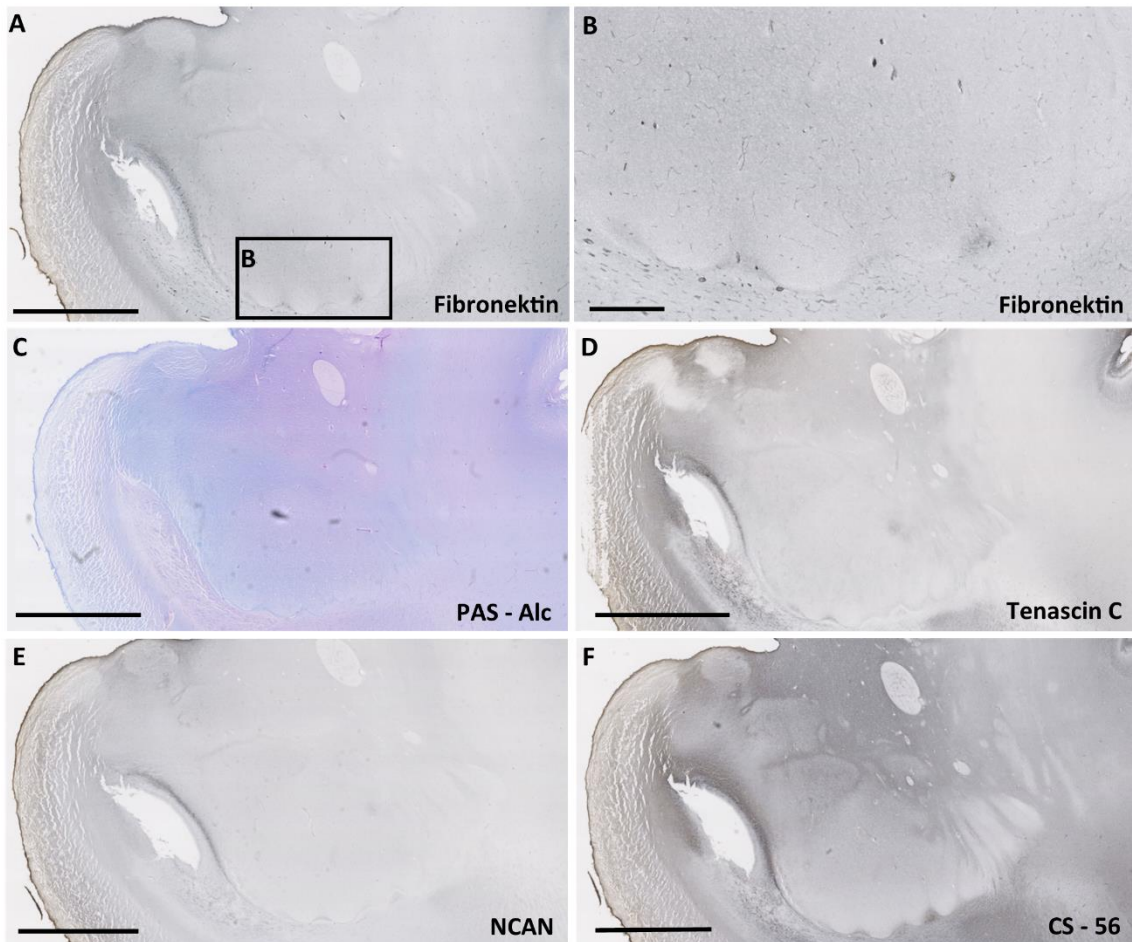
Slika 25. Amigdala u dobi od 24 TNZ imunohistokemijski prikazana biljegom interneurona, kalretininom. Pravokutnik označen u A prikazan je u B. Strelice ukazuju na kalretininske neurone uzduž LMS-a. Mjerke: 2.5 mm A, 1 mm B.

Biljezi komponenti sinapsi i aksona

U ovom razvojnem razdoblju **sinaptofizin** reaktivnost prisutna je homogeno u cijelim amigdalama (Slika 22E), sada i u ventralnom dijelu medijalne lateralne jezgre (zvjezdice, Slika 22E), dok je ventrolateralni rub naglašeno pozitivan (strelice, Slika 22E). U ovome razdoblju specifični biljeg aksona **SMI312** pokazuje reaktivnost u amigdalama, izraženije dorzalno (zvjezdica, Slika 22G) i u internuklearnim područjima. Biljeg mijelnizacije **SMI99** ne pokazuje reaktivnost amigdalama (Slika 22H).

Biljezi izvanstaničnog matriksa

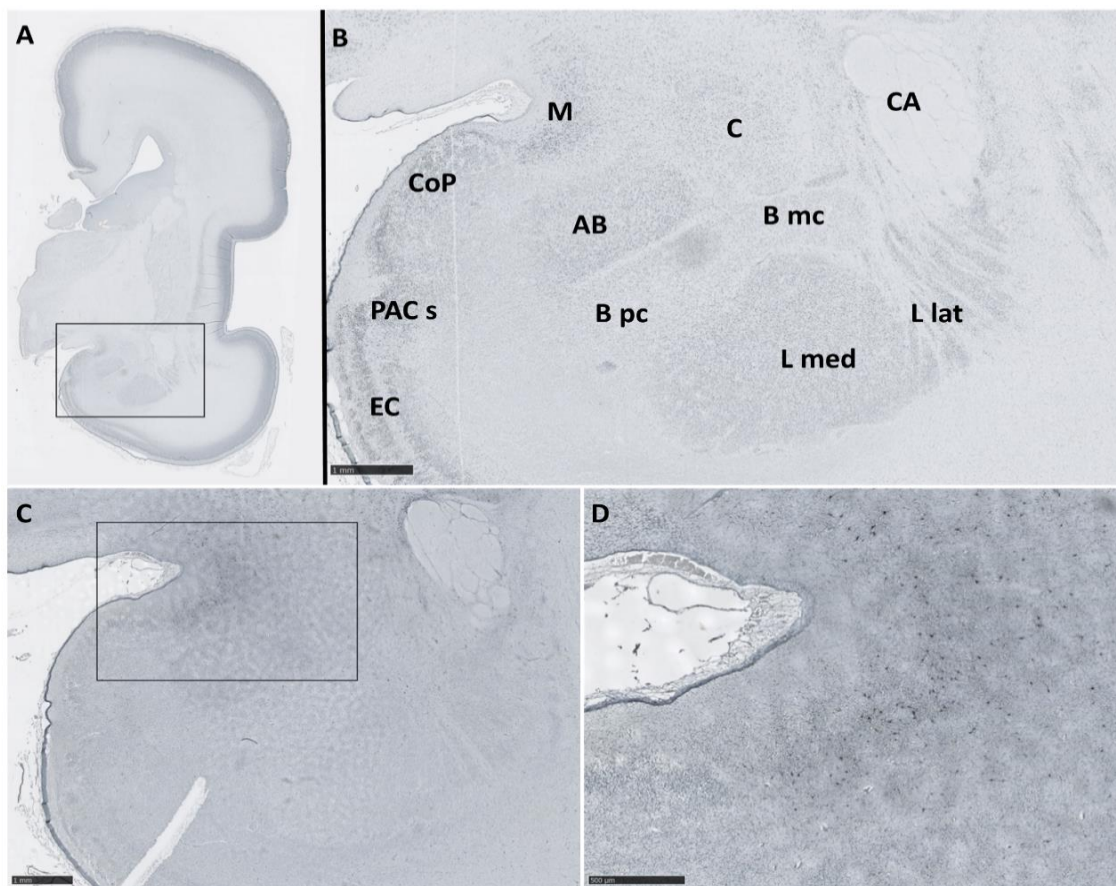
Izrazito intenzivnu reaktivnost na **fibronektin** nalazimo u molekularnom sloju periamigdaloidne jezgre i medijalnom segmentu lateralne jezgre, a nešto oslabljeniju u vrhovima undulirane granice (Slika 26A i B). Biljeg izvanstanične tvari **PAS-A1c** prisutan je jednakim intenzitetom u cijelim amigdalama, te je nešto slabija reaktivnost duž ventralne granice amigdala i u stražnjoj kortikalnoj jezgri (Slika 26C). Naglašenija reaktivnost na **tenascin-C** se uočava u molekularnom sloju periamigdaloidnog korteksa, medijalnoj i središnjoj jezgri, te također u područjima *septi* (Slika 26D). **NCAN** je slabije prisutan u internuklearnim područjima te u sloju I stražnje kortikalne jezgre. U ostatku amigdala je homogeno slabog intenziteta (Slika 26E). Reaktivnost na **CS-56** nalazimo u središnjoj i medijalnoj jezgri, te u prostorima između jezgara (Slika 26F).



Slika 26. Amigdala u dobi od 22 TNZ imunhistokemijski prikazana biljezima izvanstaničnog matriksa: NCAN, PAS-Alc, tenascin C, fibronektin, CS – 56. Pravokutnik označen u A prikazan je u B. Mjerke: 2.5 mm A; 0.5 mm B.

Specifično pozitivni biljezi

Neuropeptid Y je pozitivan u nekim stanicama dubokog sloja medijalne jezgre amigdala (Slike 27C i D).

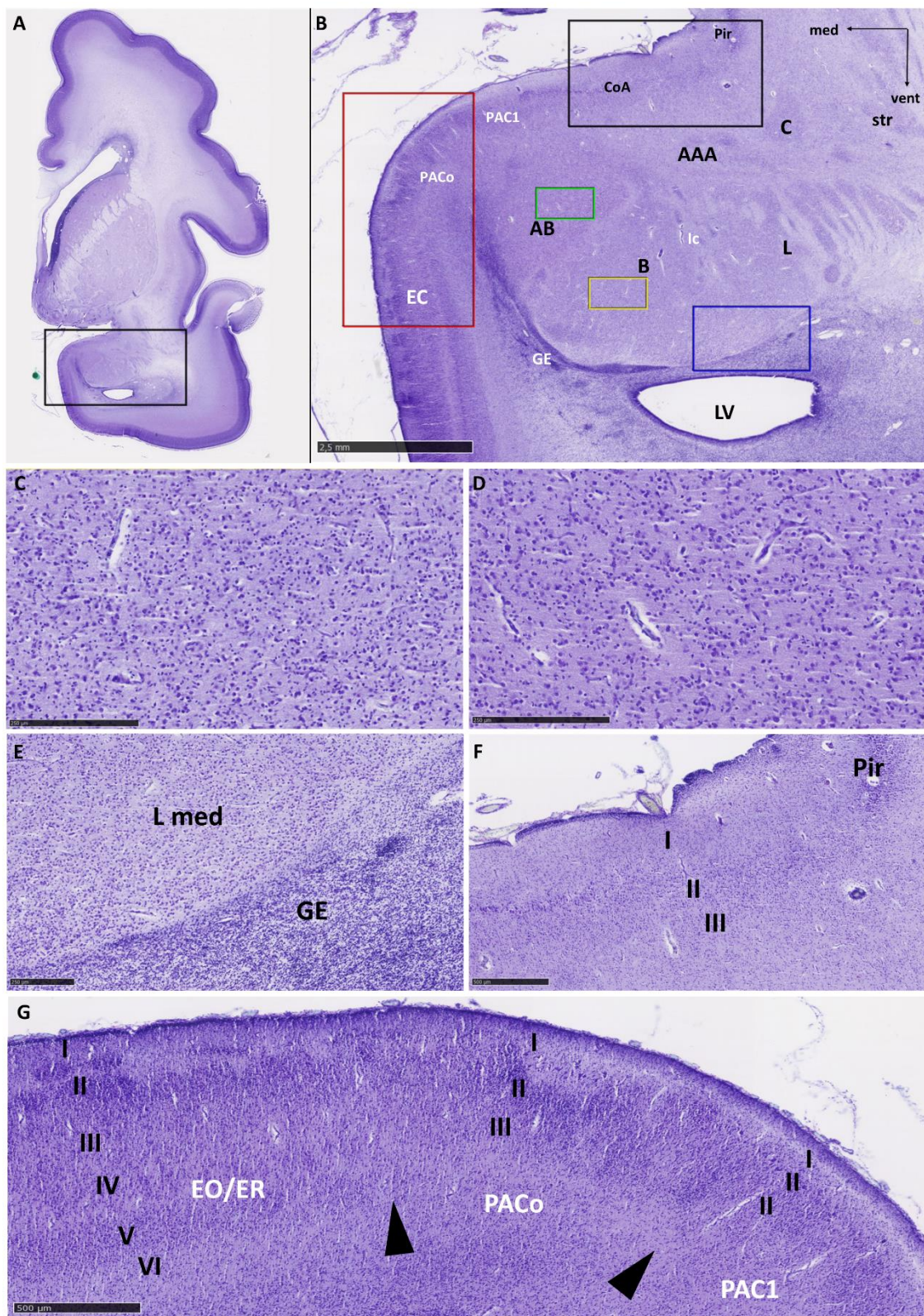


Slika 27. Koronalni presjek amigdala u dobi od 21 TNZ prikazan sa NeuN (A i B) i NPY (C i D). Na slici B obilježene su glavne strukture amigdala. Mjerke: 1mm u B i C, 500 μ m u D. AB – pomoćna bazalna jezgra; B mc – magnocelularni dio bazalne jezgre; B pc – parvocelularni dio bazalne jezgre; CA – *commisura anterior*; C – središnja jezgra; Co(P) – kortikalna jezgra (stražnja); EC – entorinalni korteks; L – lateralna jezgra; L lat – lateralni (strijatalni) dio lateralne jezgre; L med – medijalni (kompaktni) dio lateralne jezgre, LV – lateralni ventrikul; M – medijalna jezgra; PAC(s) – periamigdaloidni korteks (sulkalni).

5.1.4. Kasno fetalno razdoblje: 25. – 34. tjedana nakon začeca

Amigdala se u dobi od 26 TNZ mogu jasno uočiti na koronalnom presjeku mozga, prvenstveno jer na ventrolateralnoj granici nailazimo na diskretnu zonu s manje stanica koja označava vanjski rub amigdala (Slike 28B i E). Duboke jezgre dominiraju površinom na koronalnom presjeku i sada možemo jasnije raspoznati njihove histološke razlike. Lateralna jezgra se može podijeliti na medijalni i lateralni dio, sa većinom uniformnim srednjim do velikim stanicama. Bazalna sadrži male i srednje velike stanice, raznolikog oblika, koje se intenzivno bojaju Nissl metodom, a izmješane su s većim, svijetlijim i okruglim stanicama (Slika 28C). Pomoćna bazalna jezgra može se jasno raspoznati po jasnoj granici prema bazalnoj jezgri, a u histološkom smislu sadrži veći udio velikih, okruglih i svijetlih stanica, koje su nešto rjeđe raspoređene nego u bazalnoj jezgri (Slika 28D). Pomoćna bazalna jezgra prema dorzalno nejasno prelazi u duboke slojeve periamigdaloidnog korteksa. Prema medijalno se nalazi prijelaz prema stanicama germinativnog epitela koje se preklapaju u odnosu prema površini sljepoočnog režnja. Mogu se zamjetiti i interkalirane jezgre u prostoru između bazalne i lateralne jezgre kao male, guste skupine manjih, okruglih, tamno obojanih stanica Nissl-ovom metodom (Slika 28B). Entorinalni korteks sadrži šest slojeva, a u području amigdala prelazi u troslojni periamigdaloidni korteks (Slika 28G). Na prijelazu se može uočiti gubitak dubokih slojeva, a u svom rostralnom dijelu se entorinalni korteks može klasificirati kao rostralni ili olfaktorni. Oralni dio periamigdaloidnog korteks se nastavlja na entorinalni, a obilježavaju ga stanice sloja I i II koje oblikuju nakupine. Jasnije pojavljivanje slojeva i gubitak nakupina te tanji slojevi I i II upućuju na to da se vjerojatno radi o PAC1 regiji. Ona se prema lateralno nastavlja u prednju kortikalnu jezgru, s raspršenim slojem III (Slika 28F). Prednja kortikalna jezgra se potom nastavlja na piriformni korteks koji pokazuje stanice koje su gušće raspoređene i koje se jače bojaju Nisslovom metodom. Prednje amigdaloidno područje nejasno je definirano

područje i u svom posteriornom dijelu se nalazi između kortikalne, središnje i bazolateralne skupine jezgara.



Slika 28. Koronalni presjek mozga fetusa starosti 26 TNZ prikazan metodom po Nisslu (A). Pravokutnikom je obuhvaćeno područje koje je prikazuje amigdala (B), u njihovoj središnjoj rostrokaudalnoj trećini. Obilježene su glavne anatomske strukture, a različitim bojama su označena područja koja su prikazana na slikama od C do H (žuto – C, zeleno – D, plavo – E, crno – F, crveno – G). Strelice na slici G pokazuju pretpostavljeni prijelaz između kortikalnih polja. Mjerke: 2.5 mm u B; 500 µm u F i G; 250 µm u C, D i E. AAA – (eng. *Anterior amygdaloid area*) – prednje amigdaloidno područje; AB – pomoćna bazalna jezgra; B – bazalna jezgra; C – središnja jezgra; CoA – (eng. *Anterior cortical nucleus*) - prednja kortikalna jezgra; EC – entorinalni korteks; EO – olfaktorni dio entorinalnog korteksa; ER – rostralni dio entorinalnog korteksa; GE – germinativni (proliferativni) epitel; Ic – interkalirane jezgre; L – lateralna jezgra; L med – medijalni dio lateralne jezgre; LV – lateralni ventrikul; PAC (o/1) – periamigdaloidni korteks (oralni/1); Pir – piriformni korteks, str – striatum.

Biljezi staničnih komponenti

NeuN pozitivne stanice nalaze se podjednako u svim slojevima entorinalnog i periamigdaloidnog korteksa te u području prednje kortikalne jezgre. Lateralna i bazalna jezgra pokazuju ujednačenu reaktivnost, dok pomoćna bazalna i središnja jezgra ne sadrže mnogo NeuN pozitivnih stanica (Slika 29B). **Kalretinin** pozitivne stanice se sada mogu uočiti u većem broju u bazalnoj i lateralnoj jezgri, a mjestimično i u ostalim jezgrama (Slika 29F).

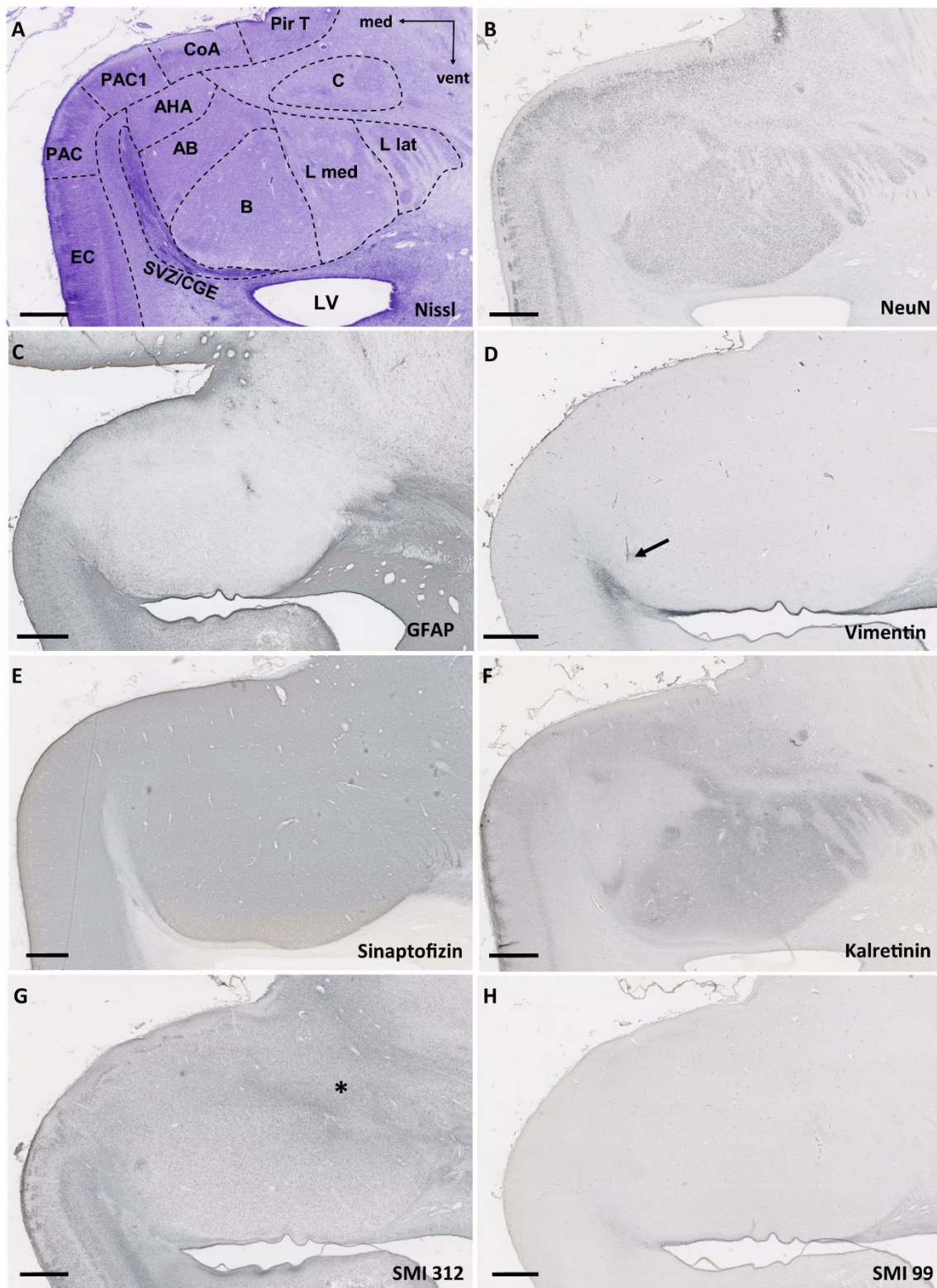
GFAP-pozitivne glija stanice nalazimo ravnomjerno raspoređene u amigdalama, a osobito su uočljive u kortikomedijalnoj grupi jezgara (Slika 29C). Također, GFAP-pozitivna vlakna ulaze u amigdala, što je očito u medijalnom dijelu bazolateralne grupe jezgara. Vlakna su pozitivna i na **vimentin**, koji pokazuje oskudnu reaktivnost u samoj amigdaloidnoj jezgri, ali se može uočiti kako se navedena

vimentin-pozitivna vlakna protežu od germinativnog epitela prema medijalnoj sljepoočnoj moždanoj kori, usporedno s ventralnom granicom amigdala u koja, kako je već opisano, ulaze (strelica, Slika 29D).

Biljezi elemenata sinapsi i mijelinizacije

Imunoreaktivnost na **sinaptofizin** pokazuje ujednačenu prisutnost u cijelim amigdalama (Slika 29E), a ventralna granica je i dalje jasno naznačena.

Biljeg **SMI312** pokazuje reaktivnost ponajprije u vlaknima dorzalno od bazolateralne jezgre (Slika 29G), ali se reaktivnost vidi i ventralno od bazolateralne grupe jezgara amigdala. U ovome razdoblju nema specifične reaktivnosti na biljeg mijelinizacije **SMI 99** u samim jezgrama amigdala (Slika 29H), a diskretnu reaktivnost nailazimo ventralno i u intranuklearnim područjima.

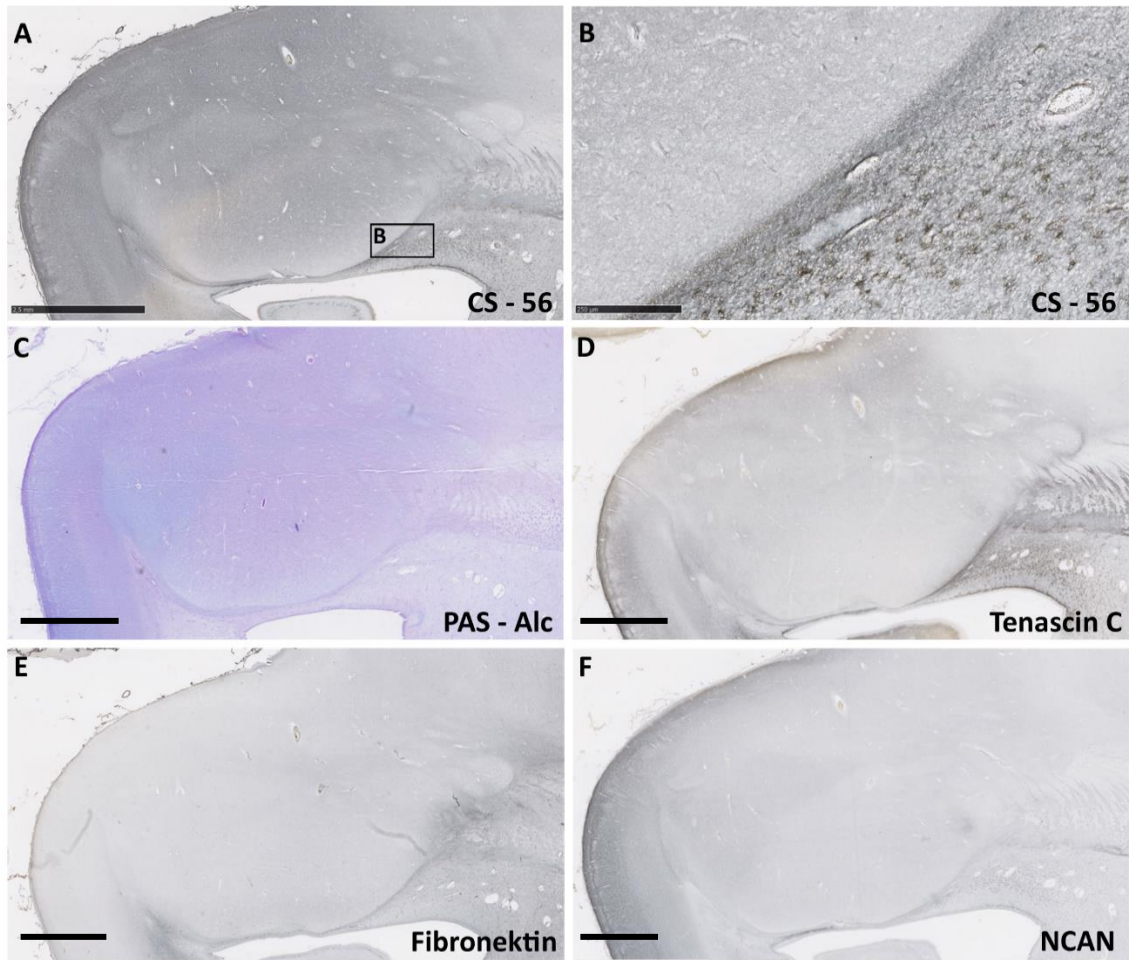


Slika 29. Prikazani su koronalni presjeci amigdala u dobi od 26 TNZ. A prikazuje presjek prikazan na slici 5. AAA – prednje amigdaloidno područje; AB – pomoćna bazalna jezgra; B – bazalna jezgra; C – središnja jezgra; CoA – prednja kortikalna

jezgra; EO/ER – olfaktorni/rostralni dio entorinalnog korteksa; L – lateralna jezgra; PAC(o/1) – periamigdaloidni korteks (oralni/1); Pir – piriformni korteks. Mjerka: 2.5 mm.

Biljezi izvanstaničnog matriksa

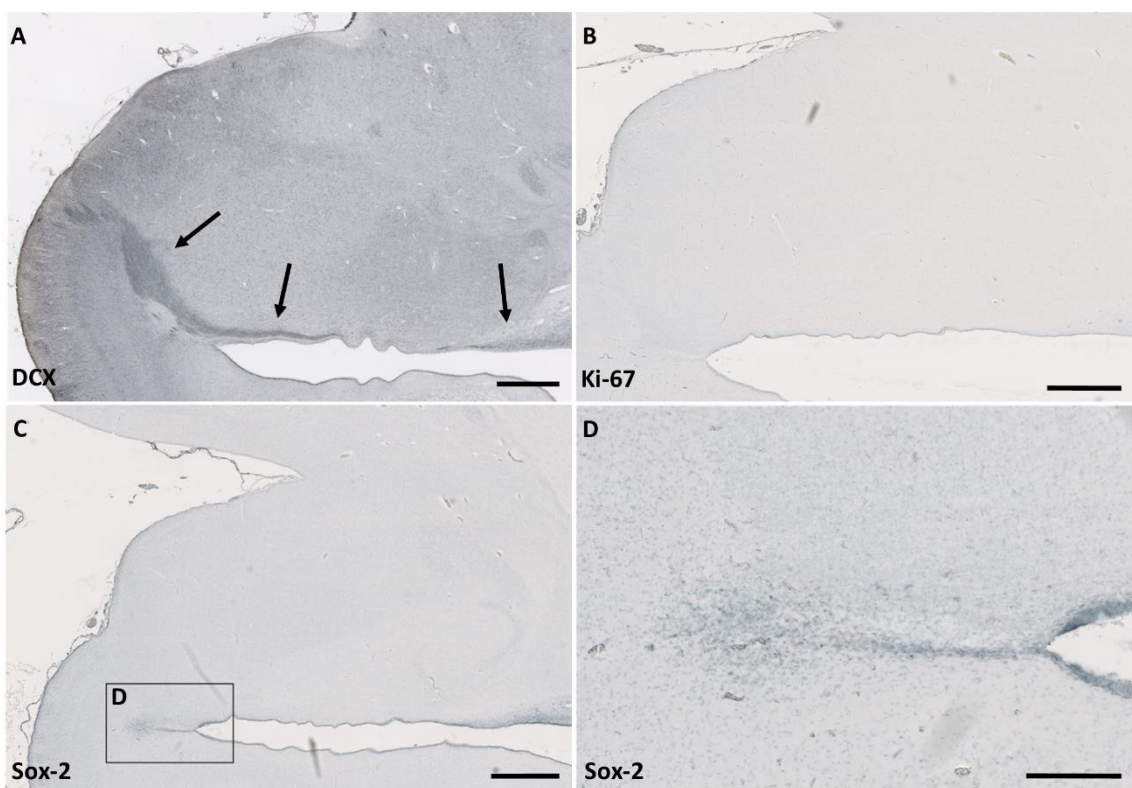
Jasnu reaktivnost na **CS-56** nalazimo izraženu u molekularnom sloju (I) kortikomedijale grupe jezgara, dok je ostatak amigdala slabo reaktivan (Slika 30A). Uočava se jača reaktivnost ventralno od amigdala (Slika 30B). Intenzitet **PAS-Alc** histokemijskog bojanja je izraženiji u kortikomedijalnoj grupi stanica i pomoćnoj bazalnoj jezgri, dok je slab u bazalnoj i lateralnoj jezgri (Slika 30C). Reaktivnost na **tenascin-C** se uočava u molekularnom sloju periamigdaloidnog korteksa, te u intranuklearnim prostorima dorzalno od bazolateralne jezgre (Slika 30D). Imunoreaktivnost na **fibronektin** diskretno je prisutna u prostorima između pojedinačnih jezgara (Slika 30E). **NCAN** je umjereno pozitivan u intranuklearnim područjima te u sloju I prednje kortikalne jezgre, a diskretno jaču reaktivnost pokazuje u pomoćnoj bazalnoj jezgri. U ostatku amigdala je homogenog i slabijeg intenziteta (Slika 30F).



Slika 30. Amigdala u dobi od 26 TNZ imunhistokemijski prikazana biljezima izvanstaničnog matriksa: NCAN, PAS – Alc, tenascin C, fibronektin, CS – 56. Pravokutnik označen A prikazan je B. Mjerke: 2.5 mm A,C,D,E i F; 0.5 mm B.

Specifično pozitivni biljezi

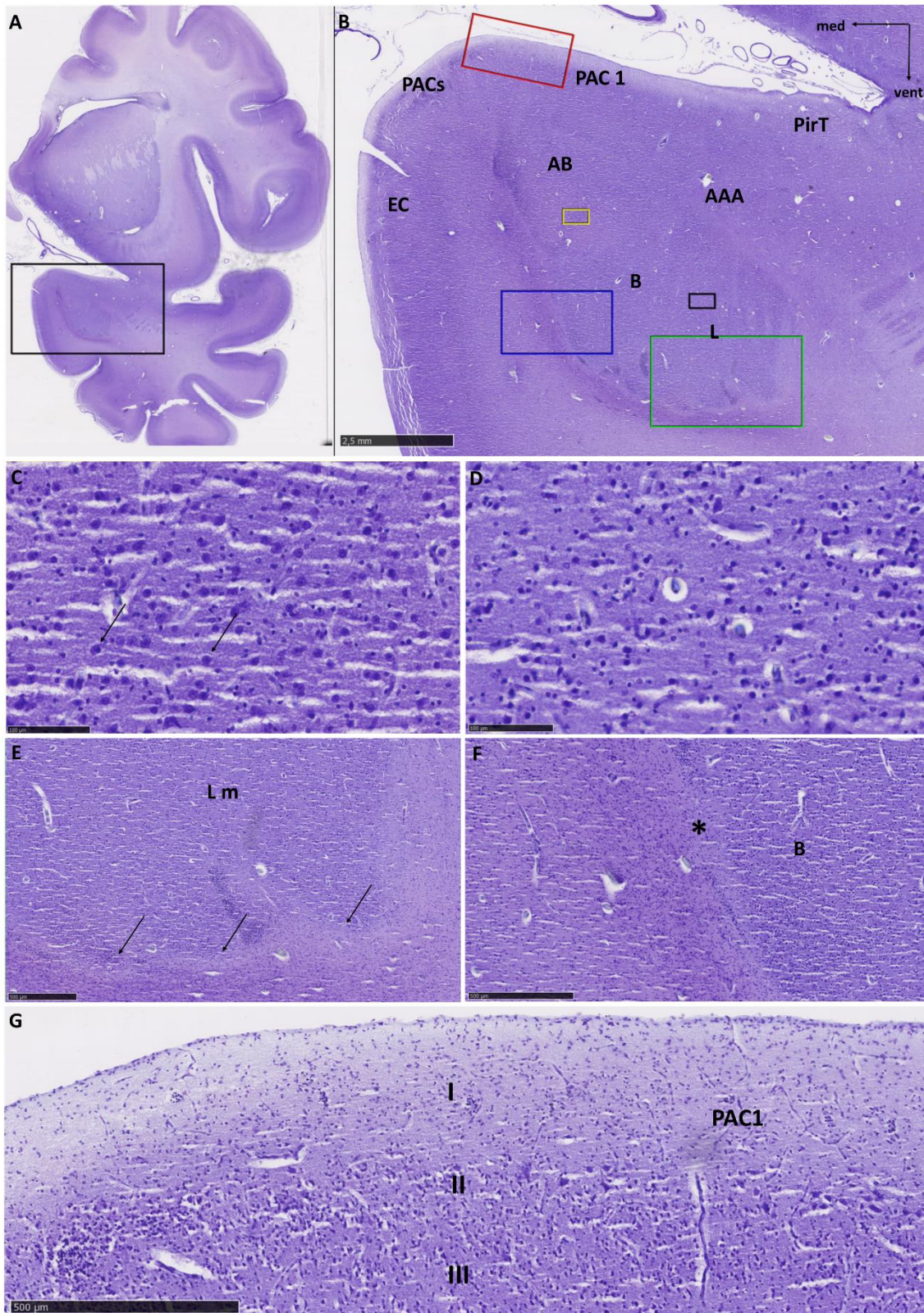
Ventralno od bazolateralne jezgre nailazimo na pozitivan tračak odnosno na stanice pozitivne na biljeg migrirajućih neurona, **doublecortin** (DCX) (Slika 31A). Stanice su negativne na biljeg proliferacije **Ki-67** (Slika 31B) . Unatoč tome, nailazimo na stanice pozitivne na **SOX 2** protutijela, koja se specifično vežu za transkripcijski faktor ključan za staničnu pluripotentnost i najčešće eksprimiran u matičnim stanicama (Slika 31C i D).



Slika 31. Amigdala u dobi od 26 TNZ imunohistokemijski prikazana biljegom migrirajućih neurona doublecortinom (A), biljegom proliferacije Ki-67 (B) i biljegom matičnih stanica SOX-2 (C i D). Pravokutnik označen u C prikazan je u D. Mjerke: 2.5 mm u A, B i C; 0.5 mm u D.

5.1.5. Perinatalno razdoblje: 35. – 38. tjedana nakon začeća

Amigdala su jasno uočljiva u medijalnom temporalnom režnju mozga u dobi od 38 TNZ (Slika 32A). Lateralna jezgra može se podijeliti na dva segmenta, a histološki nalikuje bazalnoj jezgri iako sadrži manji broj velikih neurona (Slika 32D). Ventralna granica medijalnog dijela lateralne jezgre je valovita i jasno odvojena zonom bez stanica od zaostatnog sloja migrirajućih stanica (Slika 32E), koji je u ovoj fazi razvoja slabije istaknut duž cijele ventromedijalne granice amigdala. Bazalna jezgra je u bliskom odnosu sa lateralnom, ali se prema mediodorzalno jasno odvaja od pomoćne bazalne jezgre. Između bazalne jezgre i podležećih stanica germinativnog epitela prvo se nalazi sloj koji je gotovo bez stanica, a zatim se može uočiti sloj stanica poredanih u tangencijalno orijentirane nizove u odnosu na površinu amigdala (Slika 32F). U pomoćnoj bazalnoj jezgri su stanice rijede poredane, a udio velikih, svijetlih stanica je veći (Slika 32C). Može se podijeliti na magnocelularni i parvocelularni dio s obzirom na histološku građu. Nejasno prelazi prema dubokim slojevima periamigdaloidnog korteksa. Na medijalnoj površini temporalnog korteksa entorinalni korteks prelazi u sulkalni periamigdaloidni u kojemu su raznoliko orijentirani neuroni slabo izražene laminacije. Sulkalni je periamigdaloidni korteks izbočen, a nastavlja se u periamigdaloidni korteks 1, sa jasnim slojem I, velikim stanicama sloja II i raspršenim slojem III (Slika 32G). Prema lateralno prelazi u piriformni korteks temporalnog režnja. Nejasno uočljivo područje osrednje gustoće stanica između periamigdaloidnog korteksa i bazolateralnih jezgara možemo promatrati kao nastavak prednjeg amigdaloidnog područja. Neuroni su mali do srednji i nepravilno orijentirani.

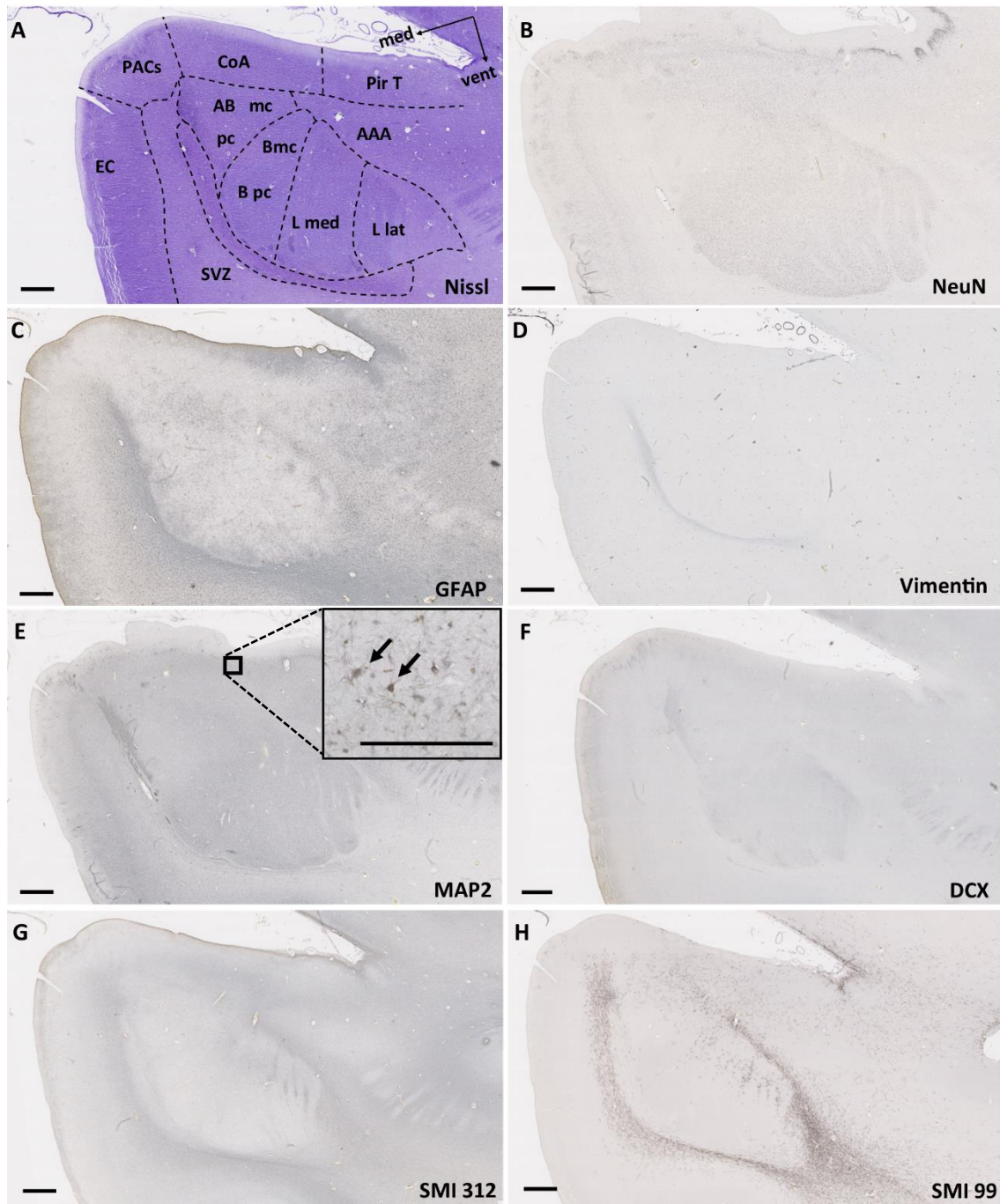


Slika 32. Koronalni presjek mozga fetusa starosti 38 TNZ bojan metodom po Nisslu (A). Pravokutnikom je obuhvaćeno područje koje prikazuje amigdala (B), u njihovoj anteriornoj rostrokaudalnoj trećini. Obilježene su glavne anatomske strukture, a

različitim bojama su označena područja koja su prikazana na slikama od C do G (žuto - C, crno - D, zeleno - E, plavo - F, crveno - G). Strelice na slici c označavaju velike stanice vidljive u pomoćnoj bazalnoj jezgri. Strelice na slici e označuju granicu medijalnog dijela lateralne jezgre. Zvezdica na slici F nalazi se na granici između bazalne jezgre i zaostatnog sloja migrirajućih stanica germinativnog epitela. Mjerke: 2.5 mm u B; 500 μ m u E, F i G; 50 μ m u C i D. AAA - prednje amigdaloidno područje; AB - pomoćna bazalna jezgra; B - bazalna jezgra; EC - entorinalni korteks; L - lateralna jezgra; L med - medijalni dio lateralne jezgre; PAC(s/1) – sulkalni/1 periamigdaloidni korteks; PirT – temporalni piriformni korteks.

Biljezi staničnih elemenata

NeuN pozitivni neuroni su podjednako prisutni u svim segmentima amigdala, a nešto slabije u pomoćnoj bazalnoj jezgri i prednjem amigdaloidnom području. Granica amigdala je jasna, odnosno ventralna granica bazolateralne jezgre je oštro ograničena zonom bez stanica (Slika 33B). **MAP 2** reaktivne stanice se nalaze u svim jezgrama, ali je u kortikomedijalnoj grupi jezgara stanična morfologija vidljiva bojenjem ovim biljegom mikrotubula (strelice, Slika 33E). **GFAP** reaktivne glija stanice se nalaze u ostatku germinativnog epitela, periamigdaloidnom korteksu i u nakupinama u bazolateralnim jezgrama. Jasno povećan broj je uz ventralni rub (Slika 33C). **Vimentin** pokazuje oskudnu reaktivnost u zaostatnom germinativnom epitelu, uzduž ventromedijalne granice amigdala (Slika 33D). **DCX** pozitivne stanice mogu se pronaći u bazalnoj i lateralnoj jezgri i uz ventralni rub amigdala (Slika 33F).

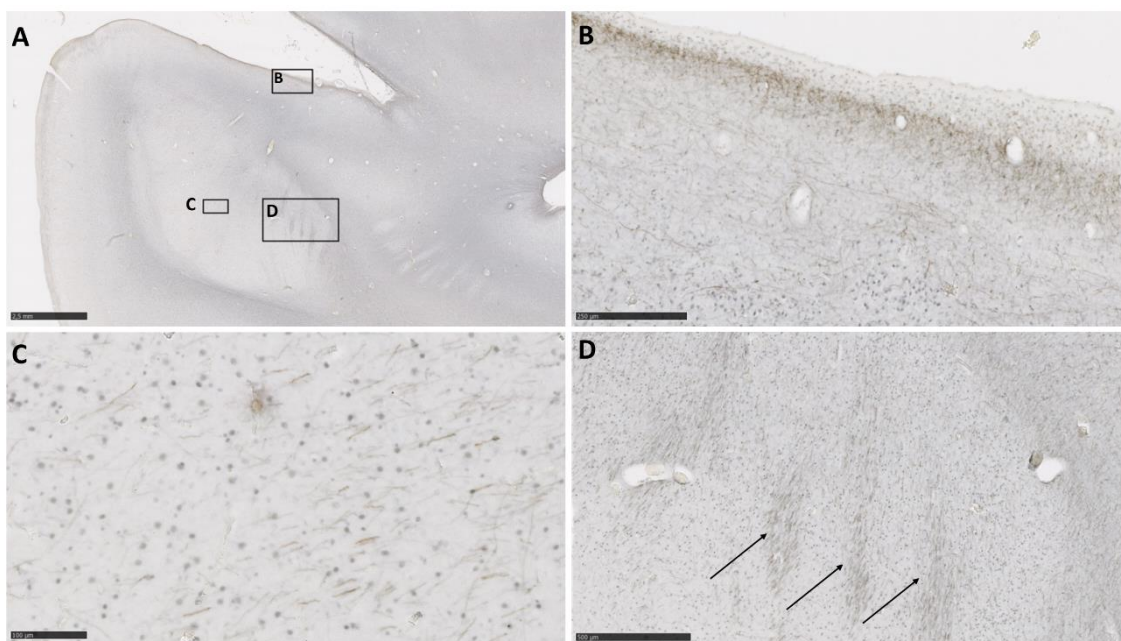


Slika 33. Na panelu su prikazani koronalni presjeci amigdala u dobi od 38 TNZ. Najgornji red lijevo prikazuje presjek prikazan na Slici 35. AAA - prednje amigdaloidno područje; AB - pomoćna bazalna jezgra; AB mc - pomoćna bazalna jezgra, magnocelularni dio; AB pc - pomoćna bazalna jezgra, parvocelularni dio; B - bazalna jezgra; EC - entorinalni korteks; L med - medijalni dio lateralne jezgre; L l – lateralni dio

lateralne jezgre; PAC(s/1) – sulkalni/1 periamigdaloidni korteks; PirT – temporalni piriformni korteks. Mjerka: 2.5 mm.

Biljezi aksona

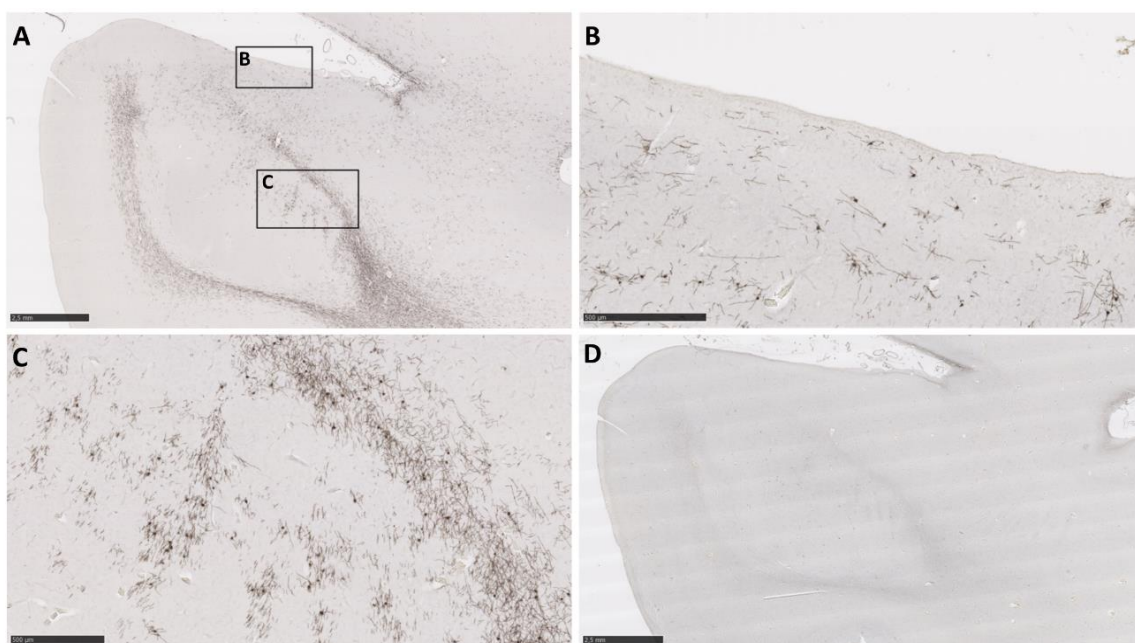
SMI 312 pozitivna vlakna se nalaze u gušćem rasporedu u prostoru koji omeđuje bazolateralnu grupu jezgara, dorzalno u amigdalama i u molekularnom sloju stanica entorinalnog, periamigdaloidnog i piriformnog korteksa (Slike 33G i 34B). U bazalnoj i lateralnoj jezgri se nalaze rijetko raspoređena pozitivna vlakna (Slike 33G i 34C), međusobno razmjerno paralelno usmjerena, dok su dorzalno od bazalne jezgre vlakna usmjerena u svim smjerovima. Aksoni koji prolaze kroz lateralni dio lateralne jezgre su također pozitivna i međusobno usporedno položena (Slike 33G i 34D).



Slika 34. Amigdala u dobi od 38 TNZ imunohistokemijski bojana pan-aksonalnim biljegom SMI312. U A su prikazana amigdala u cjelosti, a područja omeđena pravokutnicima, prikazana su na B, C i D. Mjerke: 2.5 mm u A; 500 μ m u D; 250 μ m u B; 100 μ m u C. Strelice pokazuju SMI 312 pozitivna vlakna u lateralnom dijelu lateralne jezgre.

Biljezi mijelinizacije

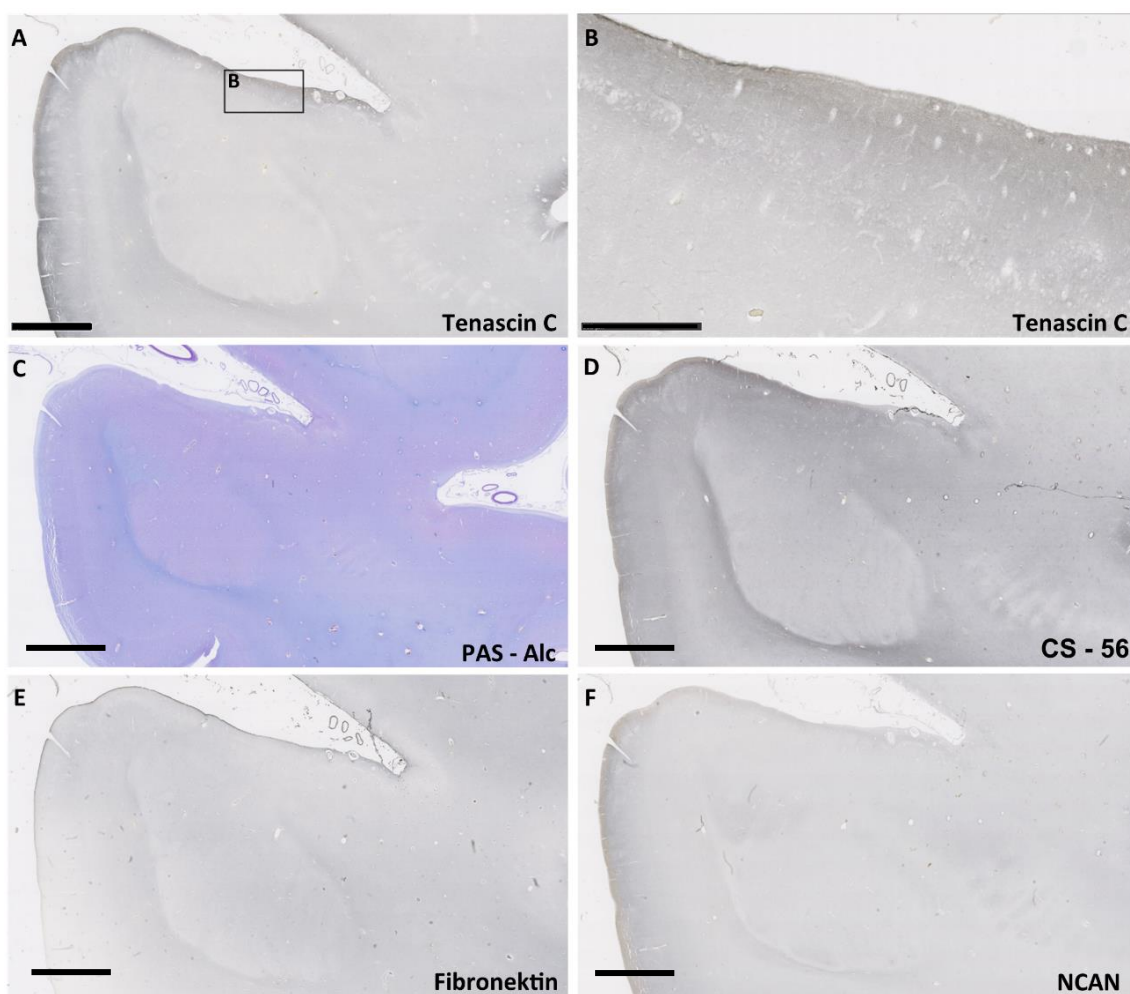
SMI 99 pokazuje reaktivnost u području koje omeđuje bazolateralnu grupu (Slika 35A), gdje su pronađena i aksonalna vlakna. Periamigdaloidni korteks pokazuje nespecifičnu pozitivnost, srednje gusto raspoređene oligodendrocite (Slika 35B). Područja koja su pozitivna na SMI99 unutar jezgara amigdala mogu se razabrati (Slika 35C). Također, **NF 200**, biljeg dugačkih mijeliniziranih A β vlakana, pokazuje reaktivnost oko bazolateralne grupe jezgara, kao i raniji biljeg aksona (Slika 35D).



Slika 35. Amigdala u dobi od 38 TNZ imunohistokemijski bojana biljezima mijelinizacije: SMI99 (A, B i C) i NF 200 (D). Na slikama A i D prikazana su amigdala u cjelosti, a područja omeđena pravokutnicima su prikazana na slikama B i C. Mjerke: 2.5 mm u A i D; 500 μ m u B i C.

Biljezi izvanstaničnog matriksa

Biljezi izvanstaničnog matriksa **tenascin C** (Slike A i B), **CS – 56** (Slika D), **NCAN** (Slika F) i **fibronektin** (Slika E), u ovome razdoblju pokazuju sličnu regionalnu reaktivnost, pri čemu je ona naglašenija u molekularnom (I) sloju periamigdaloidnog korteksa i ventralno od amigdala uz aksonalna vlakna. Intenzitet **PAS - Alc** histološkog bojanja je slabiji u bazalnoj i lateralnoj jezgri, a naglašeniji u pomoćnoj bazalnoj jezgri i ventralno uzduž aksonalnih vlakana (Slika C).

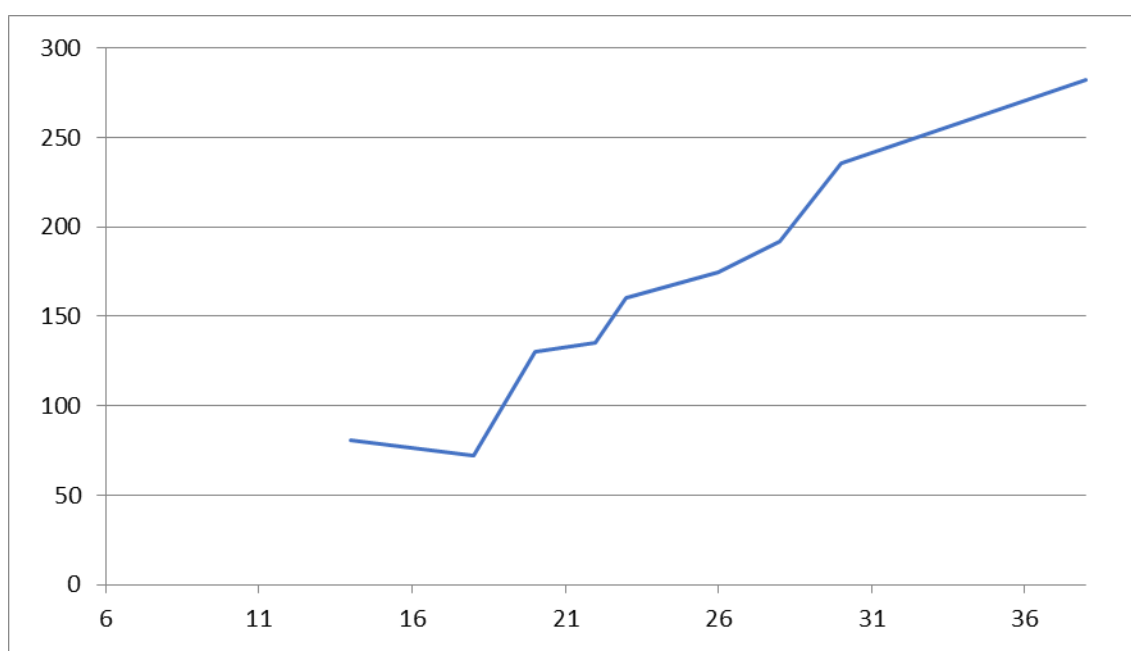


Slika 36. Amigdala u dobi od 40 TNZ imunohistokemijski bojana biljezima izvanstaničnog matriksa: Tenascin C, NCAN, PAS-Alc, fibronektin, CS - 56. Područje omeđeno na slici A prikazano je uvećano u B. Mjerka: 2.5 mm u A,C,D,E i F; 0.5 mm u B.

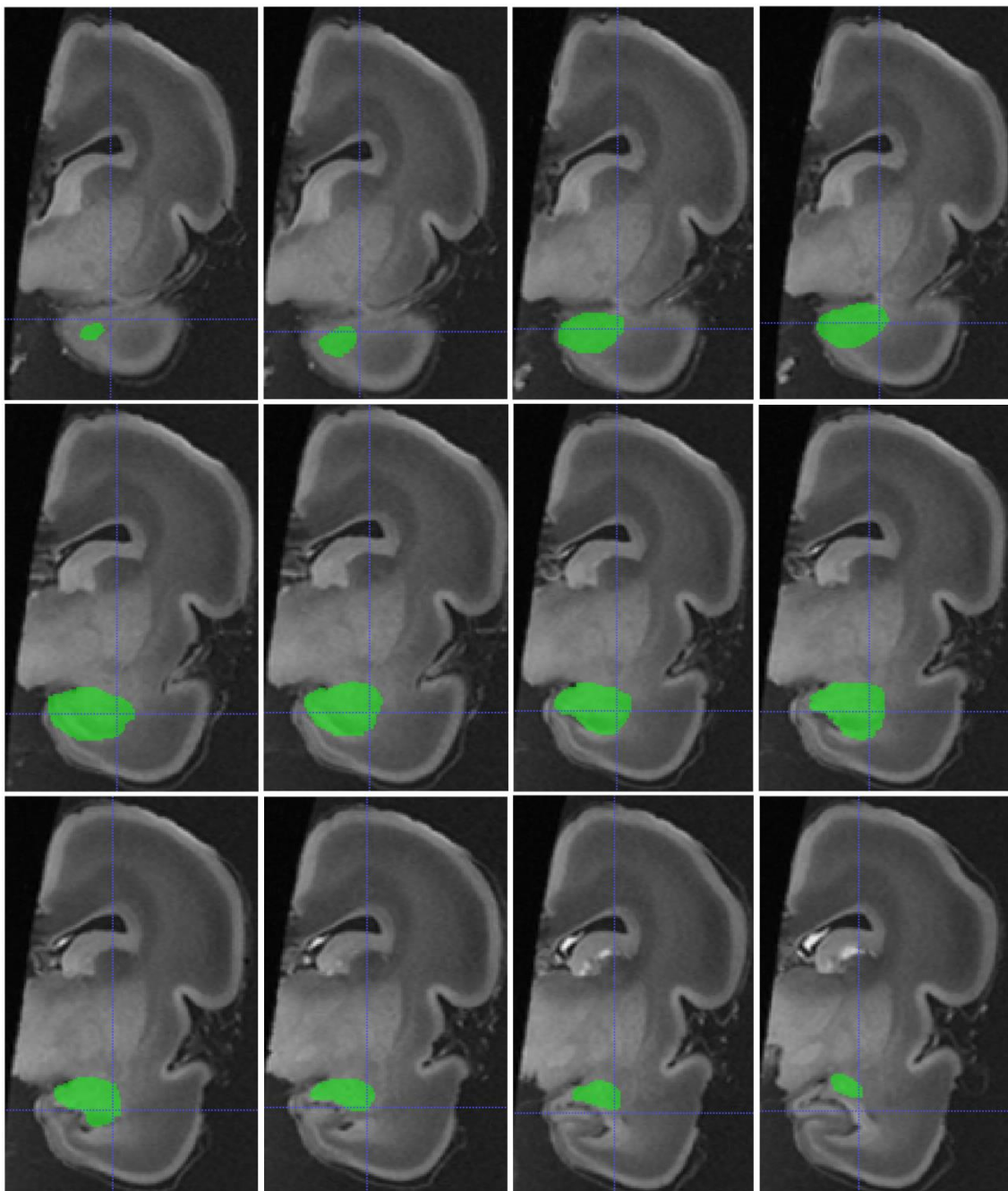
5.2. MRI volumetrijska analiza

5.2.1. Volumeni ljudskih amigdala mjereni na *in vitro* MRI

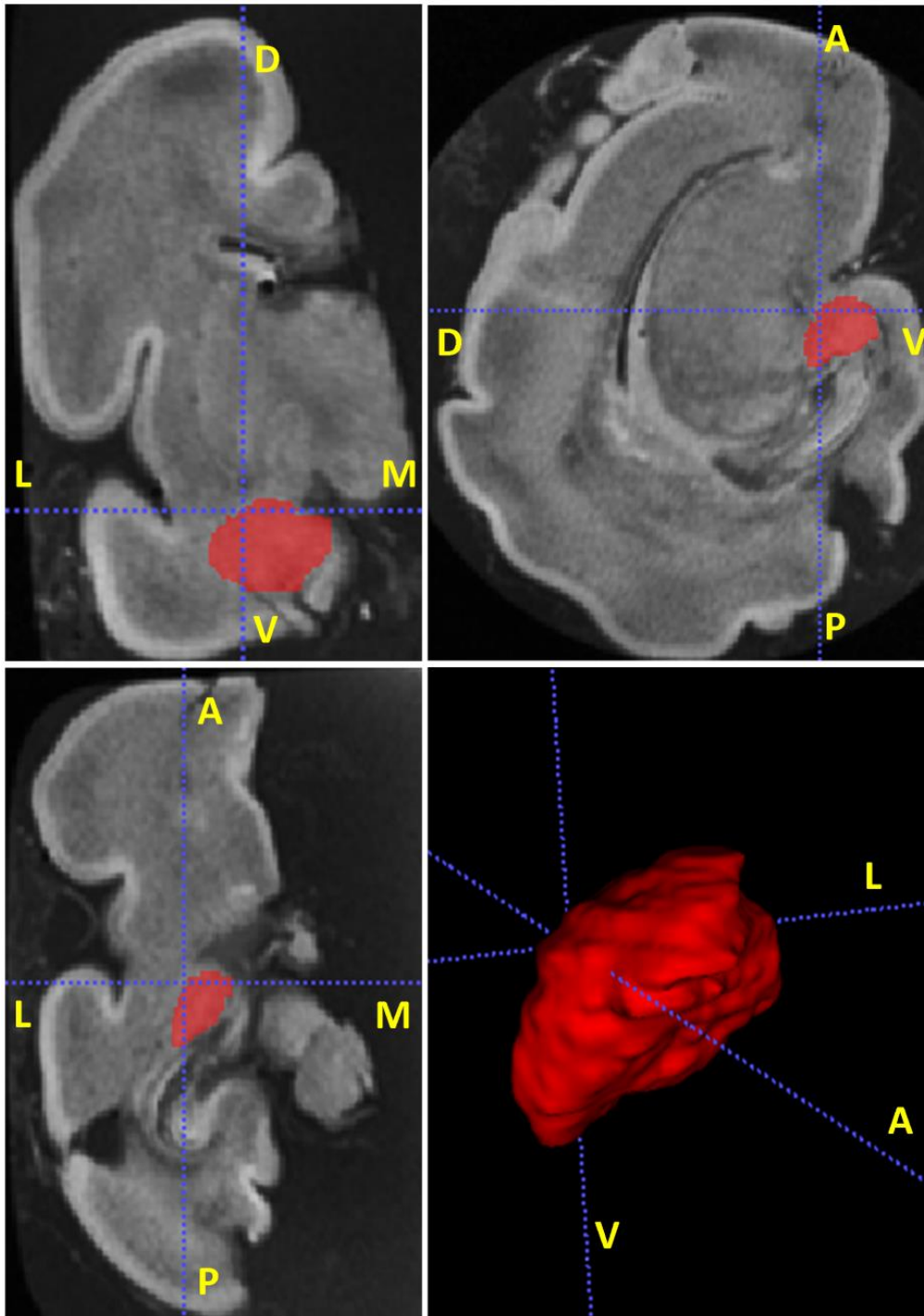
Deset *in vitro* snimljenih fetalnih mozгова Zagrebačke neuroembriološke zbirke u dobi između 13 i 38 TNZ izabrano je za segmentaciju i volumetrijsku analizu amigdala (Slike 38 i 39). Apsolutni volumen amigdala povećava se s povećanjem gestacijske dobi (Slika 37).



Slika 37. Prikaz porasta mjenog apsolutnog volumena amigdala izražen u mm³ (y-os) u odnosu na gestacijsku dob izraženu u TNZ (x-os). Vrijednosti na y-osi počinju sa 6 TNZ, najranije kada su opisana amigdala po Müller i O'Rahilly (189).



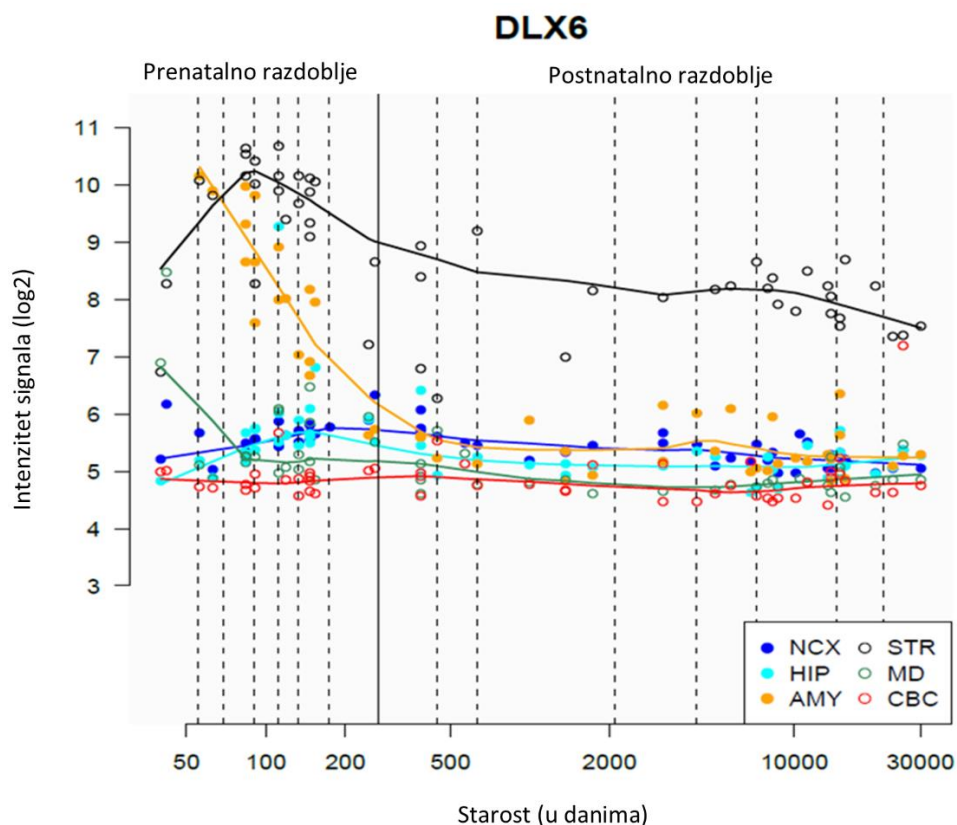
Slika 38. *In vitro* T1 MRI snimka fetalnog mozga u dobi od 22 TNZ. Primjer pokazuje izvršen postupak segmentacije amigdala u više presjeka u koronalnoj ravnini.



Slika 39. *In vitro* T1 MRI snimka fetalnog mozga u dobi od 30 TNZ. Amigdala su označena crvenom bojom u 3 anatomske ravnine: koronalne (gore lijevo), sagitalne (gore desno) i aksijalne (dolje lijevo). Dolje desno je prikazana trodimenzionalna rekonstrukcija amigdala. A – anteriorno, P – posteriorno, L – lateralno, M – medijalno, V –ventralno, D – dorzalno.

5.3. Analiza ekspresije gena u ljudskim amigdalama

Koristeći javno dostupnu bazu podataka genske ekspresije u ljudskome mozgu (Kang 2011) pronašli smo gen specifično eksprimiran u amigdalama i strijatumu. Transkripcijski faktor DLX-6 pokazuje višestruko veću ekspresiju u amigdalama tijekom prenatalnog razvoja u odnosu na neokorteks i druge strukture SŽS (slika 59). Posnatalno se ekspresija ovoga gena smanjuje, što implicira ulogu u fetalnom razvoju.



Slika 40. Intenzitet signala ekspresije gena DLX-6 u različitim regijama ljudskog mozga tijekom prenatalnog i postnatalnog perioda. Vidljiva je visoka ekspresija gena (žuto obojano) u amigdalama i strijatumu tijekom prenatalnog razdoblja, a u odnosu na druge regije mozga. Intenzitet signala prikazan je na ordinati kao njegov binarni logaritam. NCX-neokorteks, HIP – hipokampus, AMY – amigdala, STR - strijatum, MD – mediodorzalna jezgra talamusa, CBC – cerebelarni korteks. Preuzeto i prilagođeno sa javno dostupne baze podataka: <https://hbatlas.org/pages/hbtd>.

5.3.1. DLX-6 u razvoju mozga

DLX geni obuhvaćaju obitelj homeotičnih (eng. *homeobox*) gena čija je uloga evolucijski očuvana, a imaju mnogo sličnosti sa *Distal-less* (*Dll*) genima koji sudjeluju u embrionalnom razvoju vinske mušice (lat. *Drosophila melanogaster*). Radi se o transkripcijskim faktorima koji su eksprimirani po jasnim prostorno-vremenskim obrascima prilikom razvoja u kraniofacijalnom primordiju, bazalnom telencefalonu i diencefalonu, te u ekstremitetima i genitalnom pupoljku. Kod sisavaca je šest *DLX* gena raspoređeno u tri para usko povezanih transkripcijskih jedinica: *DLX-1/DLX-2*, *DLX-3/DLX-4* i *DLX-5/DLX-6* (215). Većina ih je eksprimirana tijekom morfogeneze osjetnih organa i osteoblasta (213), a imaju i važnu ulogu u migraciji i diferencijaciji određenih populacija subpalijalnih prekursorskih stanica koje se kasnije diferenciraju u različite tipove GABA-ergičkih interneurona (214).

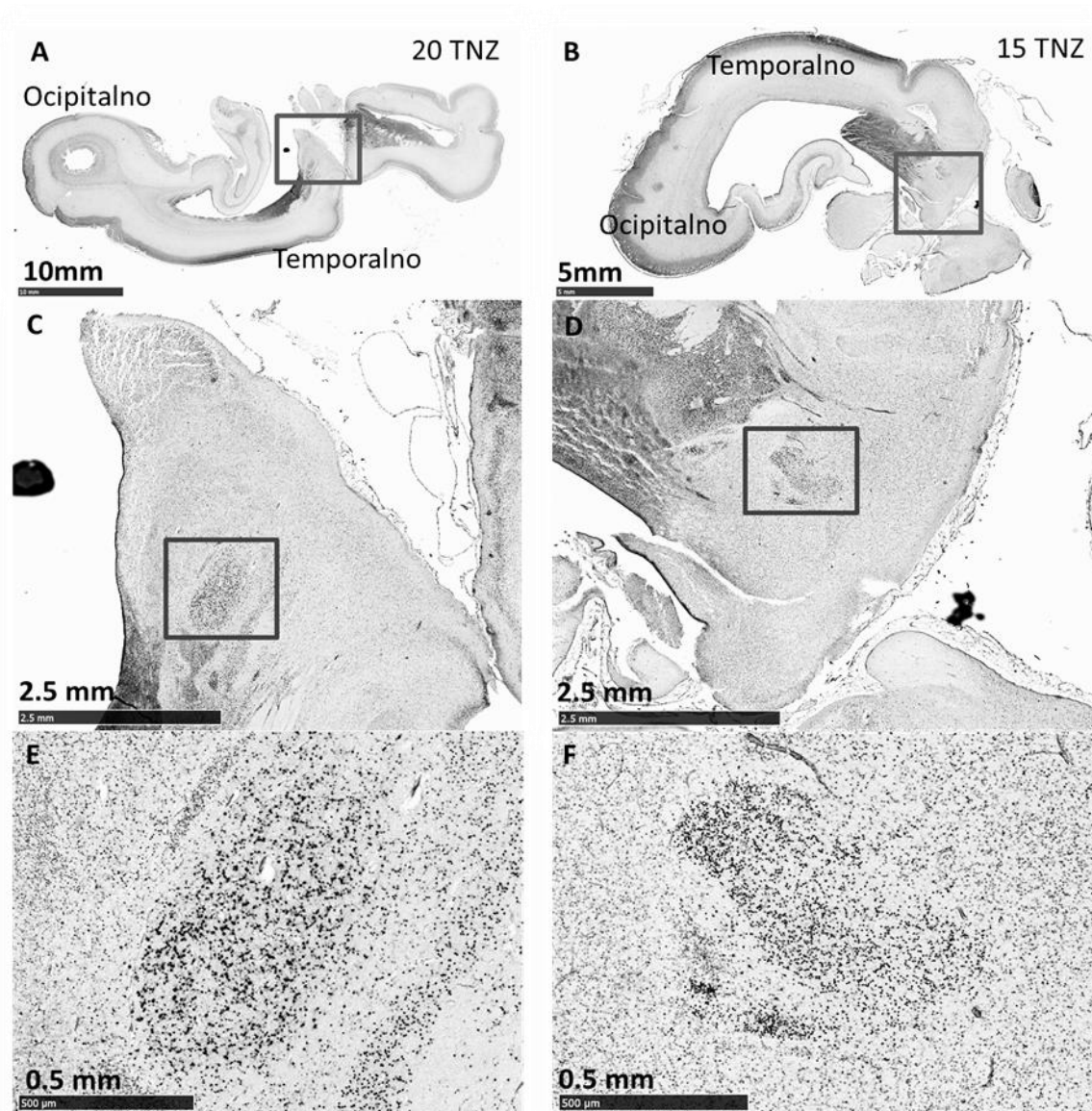
Istraživanja na mišjim modelima su pokazala da njihova ekspresija prati vremenski, prostorni i funkcionalni slijed u VZ/SVZ embrionalnih ganglijskih brežuljaka, a svaki *DLX* gen može igrati specifičnu ulogu u diferencijaciji različitih tipova stanica u različitim regijama mozga. Pri tome se *DLX-1* i *DLX-2* uglavnom nalaze u neuroepitelnim stanicama VZ, dok je *DLX-5* uglavnom izražen u stanicama SVZ-a i migrirajućim neuroblastima (216). Jednako tako je pokazano i da su *DLX-5* i *DLX-6* regulatori razvoja parvalbuminskih interneurona (217,218), a *DLX-5* se eksprimira u interkaliranim jezgrama amigdala i strijatuma, dovodeći ih u embriogenetsku i filogenetsku vezu (219). Za *DLX-6* je pokazano da sudjeluje razvoju u *nucleus accumbens*, *tuberculum olfactorium* i središnje jezgre amigdala u mozga miša (220-222).

5.3.2. Ekspresija DLX-6 u fetalnim amigdalama

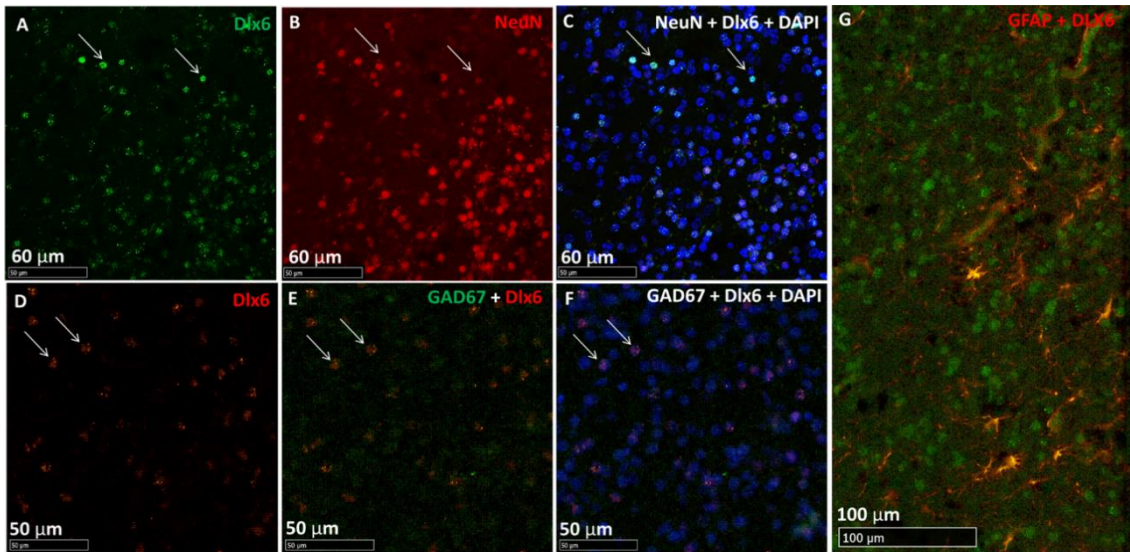
Primjenom imunohistokemijskog bojanja prikazali smo DLX-6-pozitivne stanice na mozgovima starosti 17 i 20 TNZ. Pozitivne stanice dominantno se nalaze u ganglijskim brežuljcima i području buduće kore, međutim, vidljiva je i jasna ekspresija u središnjoj jezgri amigdala, koja se na horizontalnim rezovima nalazi najdorzalnije u području koje odgovara amigdalama (Slika 41).

Kako bi pobliže odredili o kojim se stanicama radi, koristili smo metodu dvostruke imunofluorescencije pri čemu smo uz obilježavanje DLX-6 stanica koristili i neuralne (NeuN i GAD67) i glijalni biljeg (GFAP).

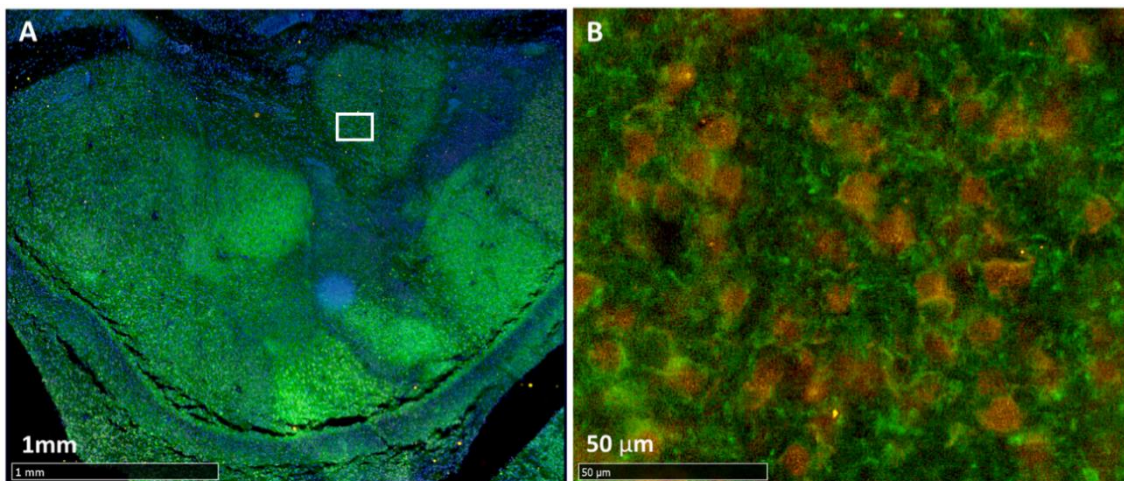
NeuN je biljeg zrelih postmigratornih neurona koji u većini stanica kolokalizira sa DLX-6 biljegom. Dvostruka imunofluorescencija je pokazala i da GAD-67 pozitivne stanice ekspimiraju DLX-6. Od biljega za glija stanice koristili smo GFAP, a DLX-6 pozitivne stanice ne poklapaju se s glijalnim biljegom GFAP. Sveukupna saznanja navode na zaključak da se DLX-6 ekspirira u GAD pozitivnim neuronima u ranom fetalnom razdoblju (Slike 42 i 43).



Slika 41. Imunohistokemijsko bojenje transkripcijskog faktora *DLX-6* na horizontalnom presjeku fetalnog mozga čovjeka starosti 20 (slike A,C,E) i 15 (slike B,D,F) TNZ. Na slikama A i B prikazani su presjeci fetalnih mozgova, a kvadratom je označeno područje na kojemu se nalaze amigdala. Obilježeno područje je uvećano na slikama C i D, a crnim je kvadratom označena centralna jezgra amigdala. Na slikama E i F vidljivo je intenzivno bojanje stanica.



Slika 42. Horizontalni presjeci kroz središnju jezgru amigdala, 20 TNZ (A, B, C). Biljezi su označeni različitim bojama na slikama: DLX (A, zeleno), NeuN (B, crveno) i DAPI (C, plavo). Neke stanice koje eksprimiraju NeuN kolokaliraju sa DLX-6 (C, strelice), a vidljivo je da GFAP pozitivne stanice ne kolokaliraju sa DLX-6-pozitivnim stanicama (G). Koronalni rez kroz središnju jezgru amigdala, 17 TNZ (D, E i F). Prikazan je dio središnje jezgre, a biljezi su označeni različitim bojama na slikama: DLX-6 (D, crveno), GAD67 (E, zeleno) i DAPI (F, plavo). Neke od GAD67 pozitivnih stanica kolokaliraju sa DLX-6 (slika F, strelice).



Slika 43. Horizontalni presjeci kroz središnju jezgru amigdala fetalnog mozga starosti 17 TNZ. Kvadrat na slici A prikazan je uvećan na slici B. Prikazani su dijelovi središnje jezgre, a biljezi su označeni različitim bojama na slikama: MAP 2 (A i B, zeleno), NeuN (B, crveno) i DAPI (A, plavo).

6. RASPRAVA

Amigdala se formiraju na granici između *palliuma* i *subpalliuma* i sastoje se od više grupa jezgara koje sadrže više različitih tipova stanica, pa je s obzirom na takvu heterogenost za očekivati i njihovo složeno razvojno podrijetlo. Većina autora koji su proučavali razvoj amigdala iz anatomske i citoarhitektonske perspektive smatra kako su amigdala subpallijalnog podrijetla, odnosno kako stanice migriraju iz medijalnog i lateralnog ganglijskog brežuljka, pa im se mišljenja razlikuju prvenstveno u tome koji ganglijski brežuljak prednjači kao izvor stanica. Prema većini (9, 223, 224), buduće stanice amigdala migriraju uglavnom iz LGE, što su potkrijepili prikazivanjem manjih grupa stanica za koje su smatrali da su u procesu migracije prema amigdalama. U jednom od razmjerno novijih istraživanja, Muller i O'Rahilly (189) pretpostavljaju kako se jezgre primordijalnih amigdala u embrionalnom razdoblju pronalaze isključivo u području MGE, izuzev kortikalne jezgre koja se proteže i u područje LGE, pa su na temelju toga zaključili kako dominantno dolazi do migracije stanica iz susjednog MGE. Svakako su daljnji dokazi o genezi amigdala s vremenom nadograđeni praćenjem specifične ekspresije transkripcijskih faktora i gena koji reguliraju razvoj mozga u glodavaca, tako da postoje pokazatelji kako neuroni amigdala potječu i iz *palliuma* (ventralnog i lateralnog, na granici sa subpallijumom) (225,226). Nadalje, prepoznate su i razlike u podrijetlu s obzirom na vrstu stanica tako da je pretpostavljeno da se neuroni koji eksprimiraju palijalne biljege diferenciraju u ekscitacijske projekcijske neurone (227,228,229), dok bi GABA–ergički interneuroni bili iz *subpalliuma*-a (227,230,231,232). Većina jezgara ima više različitih tipova živčanih stanica, stoga je s obzirom na prevladavajući tip stanica u pojedinoj jezgri uočeno da su bazolateralna grupa i kortikalna jezgra većinom palijalnog podrijetla, dok se prednja, centralna i medijalna jezgra te interkalirane jezgre mogu uglavnom smatrati izvedenicama *subpalliuma*-a (229,232,233). Većina neurona *subpalliuma*-a su GABA-ergički, što se potvrđuje ekspresijom Mash i DLX 1/2/5 regulatornih gena (234). Strijatalni dio *subpalliuma*-a

(LGE) karakteriziran je ekspresijom DLX 1/2/5 gena u VZ, te nedostatkom ekspresije Nkx 2.1, a takve odlike nalazimo u neuronima centralne jezgre i u interkaliranim jezgrama (227,231). Drugi dio *subpallium*-a, palidalni ili MGE, specifično eksplicira regulatorne gene Nkx2.1 i Lhx 6 u VZ i moguće je da se tamo rađa većina neurona medijalne jezgre (231,232). Čini se da medijalna jezgra ima razvojno najheterogenije populacije neurona u amigdalama i pretpostavlja se da dio neurona medijalne jezgre potječe i iz preoptičkog dijela *subpallium*-a (228,231,232), a dio dijeli razvojno podrijetlo i sa oksitocinskim i vazopresinskim neuronima, na koje pritom nailazimo i u NIST (232,235).

U ovome istraživanju su korištena dva imunohistokemijska biljega koja se odnose na podrijetlo neurona u amigdalama čovjeka. Imunohistokemijsko bojenje na Tbr-1, transkripcijski faktor koji je fundamentalan za diferencijaciju kortikalnih projekcijskih neurona, pokazuje kako bazolateralna grupa sadrži neurone pozitivne na taj biljeg, a vjerojatno se radi o projekcijskim neuronima koje su Braak i Braak (24) opisali, koji bi prema tome bili palijalnog podrijetla (228). Nasuprot tomu, pronalazak transkripcijskog faktora DLX-6 u GABA-ergičkim neuronima centralne jezgre govori o njihovom vjerojatnom subpalijalnom podrijetlu, koje je u skladu sa dosadašnjim pretpostavkama o podrijetlu centralne jezgre iz strijatalne podjedinice *subpalliuma*, LGE (227,231). U skladu s tim su i činjenice da je DLX-2 karakteristično ekspimiran u neuronima mišjeg *subpallium*-a (236) te da transkripcijske faktore DLX-1 i 2, te 5 i 6 nalazimo višestruko ekspimirane u fetalnim amigdalama i strijatumu čovjeka (214). Također se može nadodati i da u prilog tezi o podrijetlu tih neurona iz LGE ide i njihova morfologija, jer nalikuju na MSN (eng. *medium spiny neurons*), karakteristične neurone strijatuma. Ukoliko zaključimo da je određena populacija neurona centralne jezgre iz LGE, logično je pretpostaviti da oni migriraju duž vlakana radijalne glije putem LMS, budući da on završava u centromedijalnom dijelu amigdala (237).

Osim MGE i LGE, u kontekstu zasebnog izvora stanica amigdala se spominje i kaudalni ganglijski brežuljak (CGE). Do sada je za ovaj nastavak medijalnog i lateralnog ganglijskog brežuljka, koji prati lateralni ventrikul, opisano kako sudjeluje u rađanju nekih populacija interneurona centralne i bazomedijalne jezgre u miša (230,238), koji migriraju prema anteriorno dijelom tzv. kaudalnog migratornog puta do područja amigdala (230,236,239). Kaudalni migratorni put, uz medijalni i lateralni, predstavlja migracijski put za stanice u amigdala miša, koji se formira nakon udaljavanja amigdala od bliskog anatomskog položaja s proliferativnim epitelom koji producira stanice (240). Nadalje, u razmjerno nedavnom su radu Garcia-Callero i suradnici (241) razradili sveukupan koncept migracije stanica u amigdalama sisavaca tako da je postavljena hipoteza kako stanice migriraju putem zasebnih „histogenetskih jedinica“ po nastavcima radijalne glije, od ventrikularne zone prema pijačnoj površini, i potom se zaustavljaju u određenom položaju, tj. određenoj jezgri kao što se to događa kod razvoja kore. Na navedenu migraciju se nadovezuje tangencijalna migracija tako da je sveukupno migriranje stanica u amigdalama složen proces u više različitih smjerova, s više tipova stanica i njihovih putanja. Analogno tome kod čovjeka dolazi do migracije stanica iz proliferativnih zona prilikom čega se oni u jednom trenutku odvoje od radijalne glije i krenu s daljnjom diferencijacijom. Stanice u početku migriraju u susjedna područja iz ganglijskih brežuljaka, a kasnije, kada su udaljenosti od proliferativnih zona prema amigdalama veće, one mogu pratiti migracijske rute (143,242), primjerice, LMS koji prolazi lateralnom površinom putamena i spušta se prema ventromedijalno u amigdala. Potrebno je nadodati i da kaudalni i medijalni migratorni putevi opisani u glodavaca nisu opisani u kontekstu migracije stanica u područje amigdala u čovjeka (212). Druge stanice koje su su palijalno podrijetla migriraju iz VZ lateralnog temporalnog režnja prema pijačnoj površini i pripadaju lateralnom i ventralnom palijumu (243). Ulfing (190) je prikazao stanice koje migriraju uzduž vimentin pozitivnih vlakana iz VZ temporalnog režnja prema ventralnoj granici

amigdala. Pretpostavio je da vlakna polaze od CGE, iako ona među sobom moraju sadržavati i vlakna iz VZ temporalnog režnja (244) koja pripadaju *pallium*-u i polaze u pripadajuću koru sljepoočnog režnja. Vimentin-pozitivna vlakana su primjećena i u ovome radu, dakle, nastavci radijalne glijе polaze od ventrikularne zone lateralnog ventrikla, uzduž kojih, prema dosadašnjim saznanjima i pretpostavkama, migriraju stanice podrijetlom iz palijalne VZ i subpalijalne CGE prema kori anteriornog temporalnog režnja, amigdalama, ali i drugim strukturama.

Nedugo nakon prepoznavanja neuroblasta koji pripadaju amigdalama, u embrionalnom razdoblju dolazi do značajnog povećanja strukture i ubrzo postaje najrazvijenija struktura u hemisferi. Stanice migriraju prema pijalnoj površini iz ganglijskih brežuljaka i iz palijalne ventrikularne zone i raspoznavanje bilo kojeg bazalnog ganglija je u ovoj fazi razvoja otežano, međutim, formiranje kore je zamjetnije i u paleokorteksu se stvara zamjetan sloj mladih živčanih stanica. Paleokortikalna ploča, koja će formirati i budući periamigdaloidni korteks, se razmjerno rano sastoji od zbijenog sloja neuroblasta, što je u skladu s tvrdnjom da se razvija najranije od svih kortikalnih regija *pallium*-a (145).

U kasnijem embrionalnom razdoblju prepoznaju se osnovne grupe jezgara koje se diferenciraju na temelju smještaja: centralna, bazolateralna i kortikomedijalna grupa. Približnih su površina na koronalnom presjeku, a budući da nema razvijenih intranuklearnih kapsula, pojedinačni raspored jezgara se ne može jasno utvrditi. Potrebno je nadodati da su raniji autori (189,9) koristili serijske rezove i da su vjerojatno radi toga mogli identificirati pojedinačne grupe već sa 5 i pol TNZ: prednje amigdaloidno područje, zatim kortikomedijalnu i bazolateralnu grupu jezgara, koje se prema njima pojavljuju istovremeno. Također su istaknuli i da se centralna jezgra pojavljuje istovremeno s diferencijacijom kortikomedijalnog i bazolateralnog kompleksa, što nije primjećeno. Nisu pronađeni niti dokazi koji bi upućivali na urastanje kore koje je

opisao Johnston (7), ali koje su i opovrgnuli kasniji autori (9,189). Krajem embrionalnog razdoblja vlakna unutarnje kapsule prelaze područje ganglijskih brežuljaka i dijele amigdala od talamusa i kaudatusa, dok u području amigdala ne nailazimo na aksonalna vlakna osim lateralno smještena vlakna vanjske kapsule.

Važno je ne izostaviti i usporedni razvoj monoaminergičkog sustava koji je povezan s razvojem amigdala, budući da uz njušna područja stvara neke od prvih veza s amigdalama. Razmjerno rano u razvoju SŽS, u dobi od oko 5 TNZ, se mogu prepoznati serotoninske i katekolaminske grupe jezgara (245,246), a TH+ vlakna iz katekolaminskih jezgara (*locus ceruelus* i ventralno tegmentalno područje) sudjeluju u formiranju MFB snopa, kojega se može identificirati već sa 6 TNZ (144,247). MFB je jedna od glavnih komunikacija unutar limbičkog sustava i povezuje bazalni telencefalon sa tegmentumom, a od početka razvoja se nalazi u bliskom anatomskom odnosu s amigdaloidnim područjem, međutim, potrebno je nadodati da Verney (144) nije opisala direktna TH+ vlakna koja ulaze u amigdaloidno područje, nego vlakna koja oko 7. do 8. TNZ invadiraju bazalne glangije (144), dok su Muller i O'Rahilly (189,247) opisali kako vlakna MFB snopa invadiraju amigdaloidnu regiju sa 6 TNZ. Serotoninska vlakna nisu izričito opisana u smislu rane inervacije amigdaloidnog područja, ali je opisano kako iz *raphe* jezgara aksoni prate MFB snop u jednakim vremenskim okvirima kao i katekolaminska vlakna (245,248), pa se može pretpostaviti da je to i put inervacije amigdala. U kaudalnom nastavku MFB snopa se sa 6 TNZ odvaja i *tractus solitarius*, jedna od centralnih struktura središnje autonomne mreže s važnom viscerosenzornom ulogom, a prepoznaje se i interpedunkularna jezgra (247). Od ostalih veza se najranije formiraju one s njušnim sustavom, pri čemu se *tuberculum olfactorium* povezuje s područjem amigdala već sa 6 TNZ, a direktna vlakna iz *bulbus olfactorius* putem *stria olfactoria lateralis* sa 7 TNZ (247), stvarajući time osnovu za prvi osjetni modalitet koji inervira kortikomedijalnu grupu jezgara amigdala. Kolinergička vlakna nisu opisana da u ovome ranom razdoblju inerviraju amigdala, ali je opisano kako se približavaju

medijalnome limbičkome korteksu iz kolinergičkih jezgara bazalnog telencefalona direktno kroz prekomisurni septum (186). Eferentna vlakna iz amigdala u vidu strije terminalis, kao i rane veze s talamusom i lateralnim habenularnim jezgrama se mogu prepoznati također sa 7 TNZ (247). Iz svega navedenoga možemo zaključiti kako su amigdala najkasnije sa 7 TNZ sigurno značajno povezana s većinom glavnih struktura limbičkog sustava, i uz ranu inervaciju od strane monoaminergičkog sustava.

Ulaskom u fetalno razdoblje zamjetno je povećanje volumena amigdala, ali još uvijek nisu razvijene intranuklearne lamine pa se jezgre ne mogu jasno opcrtati. Nalazimo i na razmjerno rijetku reaktivnost neurona na protutijelo protiv NeuN, biljega postmigratornih neurona (249), što može ukazivati na prisutnost nezrelih neurona koji su vjerojatno još u procesu migracije. Živčane stanice su slabo reaktivne i na MAP 2 (250), što govori i o aktualnom sazrijevanju živčanih stanica u ovoj fazi razvoja. U amigdalama ne nailazimo na GFAP pozitivne glija stanice, a vimentin pozitivna vlakna radijalne glije su puno rjeđe raspoređena u amigdalama i ostalim bazalnim ganglijima nego u proliferativnim zonama, moguće radi višestrukih migracijskih pravaca odnosno istovremene tangencijalne migracije u tim područjima. Važno je napomenuti da u ovome razdoblju nema značajnih razina zrelih sinapsi kao primjerice u nekim diencefaličkim regijama, što potvrđuje izostanak reaktivnosti sinaptofizina, dok biljeg aksonalnih čunjića rasta (GAP 43) ne pokazuje reaktivnost. Prema navedenome možemo zaključiti kako ne dolazi masivnijeg uspostavljanja novih sinaptičkih veza ili urastanja aksona u ovome razdoblju. Važno je nadodati i kako drugi biljeg presinaptičkih elemenata zrelih sinapsi SNAP 25 pokazuje ravnomjernu, ali diskretnu aktivnost, međutim, on boji i aksonalna vlakna (251) koja se mogu prepoznati i imunohistokemijskim bojanjem sa SMI 312. Posebno se mogu razaznati aksoni koji izvire ispod kortikalne ploče medijalnog sljepoočnog režnja i praktično „prelaze“ preko područja amigdala te se ne doima da prate glavne kortikalne aksonalne snopove, pa je moguće i da se radi o kortikotalamičkim aksonima s obzirom na difuzno kortikalno

izviranje iz kore sljepoočnog režnja i njihovu usmjerenost. Osim tih aksona, ocrtavaju se i aksoni intermedijarne zone telencefalona. Daljnja značajka ovoga razdoblja uključuje stvaranje molekularnog sloja u paleokorteksu koji sadrži i prve GFAP pozitivne astrocite (145). Oni se uobičajeno prvo počinju pojavljivati sa 15 TNZ u peripaleokortikalnoj kori inzule (253), što govori o ranoj histološkoj maturaciji paleokorteksa (187). U ovome razdoblju su uz pomoć DTI (eng. *diffusion tensor imaging*) neuroslikovne metode opisana i vlakna koja povezuju amigdala sa temporalnom i orbitalnom korom frontalnog režnja, pretpostavljajući tako razmjerno rano uspostavljene veze između amigdala i moždane kore (192), međutim, određeni nesrazmjer postoji s obzirom na nešto ranije opisana limbička aksonalna vlakna u odnosu na primijećene uspostavljene sinaptičke kontakte u amigdalama na nama dostupnim uzorcima. Iz tog razloga možemo pretpostaviti kako vjerojatno postoje veze između navedenih struktura, ali da one nisu masivne i time jasno prepoznate na uzorcima u kojima su korišteni imunohistokemijski biljezi sinapsi. Prema tome bi daljnje urastanje aksona bilo moguće prateći te rane veze, ali i aksonalna vlakna uočena pomoću DTI metode mogu predstavljati i masivnije, tek rastuće aksone.

Tijekom daljnjeg razvoja dolazi do pojavljivanja intranuklearnih kapsula i amigdala počinju dobivati zreliji izgled. Bazolateralni kompleks se jasno podijeli na lateralnu, bazalnu i pomoćnu bazalnu jezgru, koje su podjednake površine na koronalnim presjecima. Dolazi i do povećanja površine kore sljepoočnog režnja što može utjecati na sveukupnu rotaciju amigdala (189). Može se raspoznati i ventralna granica amigdala koja je zamjetnija u lateralnom dijelu, iako za sada nije odijeljena zonom bez stanica kao što je to opisano u nešto kasnijim razdobljima (190). Granica medijalnog dijela lateralne jezgre je valovita (undulirana), što odgovara ranijim opisima (189, 191), pri čemu većina vlakana radijalne glije prolazi od proliferativnog sloja tangencijalno pokraj lateralne jezgre, tako da je omeđen *pars striatalis* jasno ograničen. Iz ovih nalaza stoga možda možemo pretpostaviti i brži odnosno veći rast

bazolateralne grupe jezgara, s obzirom da osnovnoj migraciji iz MGE i LGE možemo pridodati i ranije opisanu ventralnu migraciju iz proliferativnog sloja lateralnog ventrikla i CGE. U svakom slučaju takav brži rast sigurno utječe na opaženu rotaciju amigdala i njihovo „odvajanje“ od okolnog neuropila. Vlakna radijalne glije koja su ranije bila usmjerena prema bazolateralnoj jezgri u ranom fetalnom razdoblju sada radi rotacije amigdala sve izraženije zavijaju oko lateralne jezgre. Važno je nadodati i da se pretpostavljena migracija stanica iz ventrikularne zone lateralnog ventrikla samo manjim dijelom odvija prema amigdalama, a drugim, većim dijelom se odvija prema moždanoj kori sljepoočnog režnja i ostalim strukturama, tako da u konačnici većina vlakana radijalne glije koja se nalazi uz amigdala ne ulazi u nju. Također je važno nadodati i da su na dostupnim materijalima prikazani samo presjeci stvarne trodimenzionalne migracije, pri čemu su vlakna radijalne glije presejčena više ili manje okomito. S druge strane, u rastu kortikomedijalne grupe jezgara je uočljivo citoarhitektonsko sazrijevanje, jer medijalna jezgra i periamigdaloidni korteks imaju formiranu troslojnu građu, dok je centralna jezgra sada jasno vidljiva. Nadalje, pojavljuju se interkalirane jezgre u fibrilarnim vlaknima između jezgara, najviše između bazalne, lateralne i centralne jezgre. Jezgru lateralnog njušnog tračka je teško identificirati, što je u suglasju s ranijim nalazima da je njena lokacija varijabilna (189). U ovome razdoblju možemo uspješno opcertati amigdala na *in vitro* MRI snimkama jakosti polja 3T uz korištenje *VIBE* sekvence.

Stanice amigdala u dobi od 18 TNZ sazrijevaju što potvrđuje veći broj pozitivnih NeuN postmigratornih neurona. Važno je izdvojiti da je uočen manji broj pozitivnih stanica i to prvenstveno u bazalnoj jezgri, a zatim i u ventralnim dijelovima lateralne i (parvocelularnom dijelu) pomoćne bazalne jezgre. U kombinaciji s MAP 2, koji u bazalnoj jezgri boji razmjerno malen broj neurona, možemo zaključiti da postoji određeni dorzoventralni raspon gustoće tih biljega i da su to područja u kojima se možda najduže odvijaju histogenetski procesi. Osim tih regija možemo uočiti i da slične

karakteristike pokazuje centralna jezgra. Jednako tako, moguće je uočiti i prve glija stanice pozitivne na GFAP u amigdalama, koje se nalaze u medijalnoj i jednim dijelom u ventralnom dijelu lateralne jezgre. Opisano je da se tijekom razvoja GFAP pozitivne stanice pojavljuju sa 16 TNZ oko velikih aksonalnih vlakana, a navedene jezgre sadrže veliki broj zrelih astrocita u svim slojevima, što upućuje na njihovo rano sazrijevanje (253). U ovome razdoblju se u lateralnoj jezgri počinju prikazivati i neuroni pozitivni na kalretinin, što se samo djelomično poklapa s dosadašnjim istraživanjima, budući da veća koncentracija kalretinin pozitivnih neurona u centralnoj i medijalnoj jezgri nije uočena. Setzer i Ulfing (254) su opisali kalretininske neurone u 5. gestacijskom mjesecu i to ponajviše u medijalnoj i centralnoj jezgri, čemu odgovara i pronalazak u amigdalama u odraslome mozgu (255). Budući da je poznato da u ranom fetalnom periodu produkcija kalretininskih interneurona potječe iz CGE (256), a tek kasnije se samo dio neurona predodređenih za koru prefrontalnog režnja stvara u vanjskoj ventrikularnoj zoni *pallium*-a (257), možemo pretpostaviti da neki kalretininski neuroni u amigdalama potječu iz CGE (244), iako smo ih opazili kako vjerojatno migriraju prema lateralnoj jezgri amigdala duž LMS. Općenito su među interneuronima amigdala opisani morfološki raznoliki nepiramidni neuroni, aspinozni ili rijetko spinozni interneuroni, koji podsjećaju na kortikalne zvjezdaste neurone i za koje se pretpostavlja da su uključeni u lokalne neuronske krugove (255). Najvažnija je specifičnost uočena u ovoj fazi razvoja izražena sinaptogeneza u medijalnoj i centralnoj jezgri te u svim slojevima periamigdaloidnog korteksa. Biljezi funkcionalnih sinapsi sinaptofizin i SNAP 25 su sada jasno pozitivni u navedenim regijama, a podjednaku raspodjelu reaktivnosti prate i biljezi izvanstaničnog matriksa (258): prvenstveno tenascin C (258) i NCAN (260), inače uključeni u migraciju i navođenje stanica i aksona. Budući da su rane konekcije između kortikomedijalne grupe jezgara i drugih struktura limbičkog sustava uspostavljene još u embrionalnom i ranom fetalnom razdoblju, vjerojatno se radi o masivnijem uspostavljanju veza koristeći prethodno ustanovljene veze kao okvir, po

ranije opisanom pretpostavljenom modelu. Ovdje je važno spomenuti i da su u ovome razdoblju, točnije od 16. do 20. TNZ, opisana i limbička kolinergička vlakna koja od jezgara bazalnog telencefalona suprakalozalno dolaze do parahipokampalnog girusa i inerviraju područje amigdala (186). Osim opažene pozitivnosti sinaptičkih biljega i razvojnog izvanstaničnog matriksa u kortikomedijalnoj grupi jezgara, potrebno je spomenuti za kasniji dio diskusije i da su ti biljezi izraženije pozitivni i u intranuklearnim laminama, kao i u područjima *septi*. Naime, u ovome razdoblju, specifično za razvoj čovjeka, u medijalnom dijelu lateralne jezgre jasno se vide područja veće gustoće stanica koja su odjeljena zonama bez stanica, sličnih dimenzija opisanih u ranijem radu Nikolića i Kostovića (191). Takva organizacija nije pronađena u pomoćnoj bazalnoj jezgri, kako tvrdi Ulfing (190), iako je spomenuo da je potrebno koristiti rezove veće od 20 μm kako se ne bi previdjeli diskretni prostori *septi*. Nikolić i Kostović (191) su pretpostavili da je takva organizacija posljedica urastanja kortikalnih aksona, dok Ulfing i suradnici (190) pretpostavljaju da vlakana radijalne glije mjestimično polaze iz proliferativnog epitela i pravocrtno se nastavljaju u amigdala. U ovome razdoblju je to teško osporiti na medijalnoj površini koja graniči sa pomoćnom bazalnom jezgrom, međutim, na prostoru lateralne jezgre granicu između amigdala i radijalne glije jasno uočavamo. Kako bi objasnili ovu specifičnu organizaciju Ulfing i suradnici su pretpostavili da su vlakna već u početku postavljena u stupiće, međusobno odjeljene prostorima bez stanica, ali se s vremenom vlakna radijalne glije u lateralnoj jezgri postupno povuku i nekako premjeste u susjedne prostore koji do tada nisu sadržavali vlakna radijalne glije, dakle u prostore *septi*. Zatim se ta vlakna iz zona *septi* međusobno povežu i „vodoravno/tangencijalno“ (dakle na ventralnoj površini amigdala), te tako u konačnici formiraju košaraste oblike zona bez stanica u kojima se nalaze vimentin pozitivna vlakna radijalne glije. Daljnjim rastom propadaju sva vlakna, a ostaje samo ventralna zona bez stanica koja dijeli amigdala od priležećeg neuropila teporalnog režnja. U ovome radu je uočeno da se vlakna radijalne glije zaista nalaze „položena“ na

ventralnoj površini amigdala, a mogu se i pratiti kako ulaze u bazolateralni kompleks, s napomenom da su ona brojnija (gušće raspoređena) u područjima septi, koje radi toga imaju i opaženi manjak stanica. Također je uočeno da većina vlakana radijalne glije u ovoj fazi razvoja ne ulazi direktno u amigdala nego ih tangencijalno zaobilazi, vjerojatno prema drugim strukturama, kako je ranije spomenuto. Zbog svega navedenog možemo pretpostaviti kako vlakna radijalne glije ulaze u amigdala, a posljedična rotacija strukture dovodi do odvajanja jezgre od okolnog neuropila sljepoočnog režnja, prvo u lateralnim dijelovima, a kasnije i u medijalnim, tako da se čini da vlakna izravnije ulaze u medijalni dio, odnosno pomoćnu bazalnu jezgru, a zavijaju oko lateralne. Vlakna se nabiru u snopove kako dolazi do postupnog „rasta“ amigdala prema lateralno, pri čemu se lateralnije nalaze deblji snopovi. Budući da je uočeno kako su u prostorima u blizini *septi* i ventralno manje zreli neuroni, postavlja se hipoteza kako neki neuroblasti migriraju stanicama radijalne glije, a nedugo nakon „ulaska“ u lateralnu jezgru putem *septi*, napuštaju radijalnu gliju i smještaju se u ventralni dio bazolateralne grupe jezgara. U prilog iznesenoj tezi ide i rad Kordowera i suradnika (261) koji su na prenatalnim uzorcima mozga *Rezus* majmuna prikazali u prvoj trećini gestacije veću populaciju novostvorenih neurona u dorzalnim dijelovima amigdala, a zatim se veće populacije novonastalih neurona počinju nalaziti ventralno, po gradijentu koji ne ovisi o anatomskoj parcelaciji pojedinačnih jezgara. Prema tome se u amigdalama prvotno pretežito odvijaju migracije u dorzalne dijelove, a potom u fetalnom razdoblju počinje prednjačiti migracija stanica u ventralne dijelove amigdala, vjerojatno iz VZ temporalnog ventrikla koja rađa palijalne projekcijske neurone i CGE kojim je moguće da migriraju subpopulacije interneurona. Budući da je prema tome u ovome razdoblju amigdala i dalje mjesto migracije stanica i uspostavljanja veza, logično je i zamjećeno pozitivno bojanje cijelih amigdala na PAS – Alc, histološko bojanje koji inače boji mukopolisaharide i glikozaminoglikane u rahlom izvanstaničnom matriksu SP i MZ (148,150). Nadalje pretpostavljamo da stanice na jednak način

migriraju prema pomoćnoj bazalnoj i bazalnoj jezgri koje također pokazuju tendenciju manjeg broja postmigratornih, zrelih neurona u svojim ventralnim dijelovima. Moguće je da je uzrok opažanju da bazalna jezgra gotovo do terminskog razdoblja zadržava razmjerno nisku koncentraciju zrelih, postmigratornih neurona nalazi u njenom sudjelovanju u neuronskim krugovima između lateralne jezgre i kortikalnih regija za čije usklađivanje je potrebno više vremena. Ulfig (190) nadalje nadodaje kako ne može isključiti mogućnost da su stanice radijalne glije možda potrebne i u navođenju aksona. Sukladno s tom tvrdnjom, ponavljamo kako su elementi razvojnog izvanstaničnog matriksa (tenascin-c (259), NCAN (260) i fibronektin (262)) izraženi u prostorima *septi* i intranuklearnih lamina. Opažanje upućuje na mogući rahli put za migraciju stanica, ali i rasta aksona (258,262). Unatoč tome, protutijela na biljege epitopa aksona, SMI 312, nisu pozitivna na ventralnoj granici amigdala, no potrebno je nadodati da su ona u ovoj razmjerno ranoj fazi razvoja pozitivna samo u masivnijim aksonalnim snopovima, primjerice u optičkom putu. U kasnijoj fazi razvoja aksonalna vlakna postaju jasno vidljiva na anti-SMI 312 bojenju, a prema tome i na ventralnoj granici amigdala. Ovdje je potrebno nadodati ranije spomenutu pozitivnost internuklearnih lamina i ventralnog ruba amigdala na biljege funkcionalnih sinapsi, posebno SNAP 25, koji se može nalaziti u tim ranim aksonalnim vlaknima koja se ne opažaju drugim bojenjima. Opaženo možemo objasniti činjenicom kako je pozitivnost na sinaptičke biljege posljedica njihove prisutnosti u rastućim aksonalnim vlaknima putem *septi* i intranuklearnih lamina, koja još nisu dovoljno zrela za SMI 312 pozitivnost.

Sljedeća pretpostavka Ulfiga i suradnika (190) je da stanice radijalne glije izgube svoje nastavke, migriraju u amigdala i diferenciraju se u zrele astrocite u sedmom gestacijskom mjesecu, što je puno kasnije nego što je opisao Kostović (190) i što je pronađeno na dostupnim uzorcima gdje se takva organizacija više ne može uočiti nakon 22 TNZ, iako se pojedine GFAP pozitivne stanice mogu pronaći u ventralnom dijelu medijalne lateralne jezgre sa 18 TNZ. Važan pronalazak su i neuroni pozitivni na

neuropeptid Y, u kortikalnoj i centralnoj te posebno u medijalnoj jezgri. Ranije je pokazano kako su amigdala jedno od područja s najvećom koncentracijom neuropeptida Y u mozgu (263), uključenog u patofiziologiju anksioznosti (264). Zatim je pokazano kako NPY neuroni povezuju centralnu jezgru amigdala sa intersticijskom jezgrom strije terminalis u mozgu miša, a u intersticijskoj jezgri strije terminalis odraslih ljudskih mozgova pronađene su velike koncentracije neuropeptida Y (265). Iz navedenog i istraživanja projekcija medijalne jezgre, možemo valjano zaključiti kako se NPY pozitivni neuroni pojavljuju u toku ranog fetalnog razdoblja u sloju III medijalne jezgre, te su vjerojatno na neki način povezani sa intersticijskim jezgrama strije terminalis i mogućeg su podrijetla iz MGE (231).

Daljnijim razvojem stanice u amigdalama postaju zrelije i koncentracija NeuN pozitivnih neurona postaje ujednačena u većini jezgara, osim i dalje u bazalnoj jezgri. Važno je pritom nadodati da je uočena jasna redukcija *septi* na Nissl bojenju, a biljezi zrelih neurona MAP 2 i NeuN prate tu redukciju označavajući zrele neurone sada bliže ventralnoj površini. Na spomenutom ventralnom rubu amigdala, i u internuklearnim laminama, i dalje je naglašena uska zona pozitivna na biljege sinapsi (SNAP 25 i sinaptofizin). Amigdala su sada gotovo homogeno pozitivna na biljege zrelih sinapsi, uključujući i bazolateralnu grupu jezgara, ali usprkos tome u ventralnom dijelu bazolateralnih jezgara nailazimo na oslabljenu reaktivnost što ide u prilog pretpostavci da se tu nalaze mladi neuroni koji još nisu otpočeli uspostavljati sinaptičke kontakte. Jednako tako možemo pretpostaviti i da opisani pozitivni ventralni rub i intranuklearne lamine na biljege sinaptogeneze, ali i ECM, možda predstavljaju i mjesto uspostavljanja privremenih veza između urastajućih aksona i neurona amigdala, po uzoru na SP zonu. Potrebno je ostaviti mogućnost i da su aksoni iz drugih regija mozga izmiješani s vlaknima radijalne glije pa tim putem dospijevaju do amigdala i obrnuto, da izrastajući aksoni uspostavljaju kontakte s vlaknima radijalne glije koji im služe kao osnova po

kojoj migriraju (266, 267). Oskudnije vidljiva aksonalna vlakna nalaze se u dijelovima dorzalno od bazolateralne grupe i predstavljaju glavne veze amigdala.

Amigdala u ovome razdoblju progresivno povećavaju volumen, što je uočljivo iz rezultata volumetrije, vjerojatno zbog daljnje migracije stanica, i sada mogućeg značajnijeg urastanja aksona. I dalje pristupi razvojni ekstracelularni matriks je reduciran na intranuklearne prostore i molekularni sloj kortikalne jezgre odnosno periamigdaloidne kore, a pritom je nešto naglašeniji biljeg ECM-a CS-56, što i ne čudi jer je opisano da se nalazi u i oko GFAP pozitivnih stanica (268), u ovom slučaju radijalne glije. Glija stanice su sada jače pozitivne na GFAP, a jasna je razlika između radijalne glije i zrelih astrocita koji pripadaju amigdalama, budući da su jasno odvojeni na ventralnoj površini. Kalretinin pozitivni neuroni se mogu pronaći i u bazalnoj, pomoćnoj bazalnoj i medijalnoj jezgri, što se samo djelomično poklapa s ranijim istraživanjima u kojima su oni pronađeni prvenstveno u centralnoj i medijalnoj jezgri (254,255). Ipak, pronađeni su kalretininski neuroni duž lateralnog migratornog puta koji se nalaze se u blizini lateralne odnosno centralne i medijalne jezgre, ali iz dostupnog materijala nije poznato migriraju li prema navedenim jezgrama. Od drugih interneurona važno je nadodati i slabu reaktivnost nekih stanica na parvalbumin, što je također opisano u ljudskim amigdalama u odrasloj dobi (15), a literatura vezana uz fetalni razvoj je ograničena uglavnom na mozak glodavaca (269). Vidljiva su i vlakna pozitivna na SMI 312, koja s obzirom na lokalizaciju između centralne i medijalne jezgre mogu odgovarati i vlaknima *stria terminalis*, ali u svakom slučaju su dobro diferencirana u ovoj fazi unatoč slabo izraženim procesima mijelinizacije. Vidljivo je i da su vlakna prednje komisure sada dobro formirana i zrelošću ne zaostaju mnogo za unutarnjom kapsulom, čime se ostvaruje mogućnost za uspješnu interhemisferičnu komunikaciju između dvaju amigdala.

Ulaskom u kasno fetalno razdoblje se uspostavlja citoarhitektonsko ustrojstvo, odnosno amigdala poprimaju histološku građu nalik na onu u odraslome mozgu. Prije svega, definitivno više ne možemo zamijetiti prostore septi, a biljeg GFAP ne boji nastavke radijalne glije koji se protežu duž ventralnog ruba amigdala, već se uz površinu sada nalaze diferencirani astrociti. Na medijalnom području bazolateralne grupe jezgara i dalje zaostaju vlakna radijalne glije, sugerirajući produljenu migraciju. Nailazimo i na općenito slabiju reaktivnost biljega na sastavnice razvojnog ECM-a, izuzev spomenutog područja. Jednako tako i histološko bojanje sa PAS-Alc je nešto intenzivnije u tom području, gdje je i dalje upadno manja gustoća NeuN pozitivnih stanica. Sveukupni nalazi govore u prilog tome da ovo područje zadnje sazrijeva u amigdalama, što nije iznenađujuće kada uzmemo u obzir da se neuronski krugovi u koje je uključena pomoćna bazalna jezgra odnose na kompleksna kognitivna, socijalna i emocionalna ponašanja (270), ključna u dugoročnoj otpornosti na psihološki stres (271) i karakterizirana visokim razinama neuroplastičnosti (272) zbog potrebe za produljenim ugađanjem. Nadalje, ventralno se sada zamjećuje i uzak pojas vimentinskih vlakana, nastavaka radijalne glije zametnog epitela, koja se protežu cijelom širinom amigdala i nalaze između bazolateralne jezgre i lateralnog ventrikla. Taj pojas vlakana vodi prema granici periamigdaloidnog i entorinalnog korteksa i u njoj se nailazi na izražene biljege ECM-a: CS-56 i NCAN, kao i DCX i djelomično SOX-2 pozitivne stanice, sugerirajući da se radi o migratornom putu kakav su opisali Nascimento i suradnici (244). Prema saznanjima toga istraživanja stanice polaze od CGE i migriraju prema granici entorinalnog i pririformnog korteksa, međutim, pronađen je i manji broj nezrelih živčanih stanica sličnog profila u bazolateralnim jezgrama amigdala. Usprkos tome što se može zaključiti da je općenita migracija stanica prema amigdalama sada oskudna i vjerojatno ograničena samo na područje pomoćne bazalne jezgre, razvojni i reorganizacijski procesi povezani s uspostavljanjem veza su puno izraženiji u ovoj fazi. Nailazimo na homogenu reaktivnost na biljege zrelih sinapsi

u cijeloj bazolateralnoj grupi, ali i ostalim područjima amigdala. Također, iako su bili vidljivi i nešto ranije, sada su jasna neorganizirana aksonalna vlakna koja se nalaze dorzalno te predstavljaju glavni put za kortikalne i subkortikalne veze. S time na umu, važno je spomenuti da je u ovome razdoblju općenito u tijeku proces urastanja talamokortikalnih aksona u kortikalnu ploču, pa se analogan proces urastanja aksona iz talamusa ili kore u amigdala ne može neposredno ustvrditi, odnosno, možemo ga radije povezati s nešto ranijim razdobljem u kojem postoje neizravne naznake za takva događanja. Navedena hipoteza o uspostavljenim značajnijim talamičkim i kortikalnim vezama s amigdalama prije otprilike 26 TNZ može imati značaj zbog složenijih funkcija u kojima takve veze sudjeluju, ali i onih jednostavnijih, primjerice fetalne reakcije na vibroakustične podražaje (273). Nasuprot tomu, raniji procesi uspostavljanja sinaptičkih veza sa kortikomedijalnom grupom jezgara i centralnom jezgrom sa oko 18 TNZ se više odnose na eferentne, odnosno visceromotorne i endokrine funkcije amigdala. U svakome slučaju, sinapse u bazolateralnu jezgru potječu i od neokortikalnih neurona i od onih talamičkih, kako je opisao LeDoux (274). U ovome razdoblju je moguće da dolazi do elaboracije već uspostavljenih sinapsi, dakle moguće je da je proces urastanja aksona bio nešto ranije (i to primarno dorzalnim putem), premda se ne može isključiti niti ranije spominjan ventralni put urastanja putem prostora *septi*. Od regija amigdala koje su prve postigle svoju histološku zrelost izdvajaju se periamigdaloidni korteks i kortikalna jezgra, jer se mogu prepoznati jasno definirani slojevi i stanična morfologija. Navedeno je u suglasju s ranijim istraživanjem prema kojemu su u dobi od 30 TNZ završeni procesi migracije i citoarhitektonskog ustrojavanja u navedenim regijama (145).

U terminskom razdoblju nailazimo na minimalne promjene u histološkoj građi u odnosu na kasno fetalno razdoblje. Biljeg neurona MAP 2 sada odlično pokazuje neurone u amigdalama, što je govori u prilog njihovoj zrelosti, ali je važno nadodati da su oni kortikalne i medijalne jezgre, kao i periamigdaloidnog korteksa, zrelijeg izgleda

od onih koji se nalaze u bazolateralnoj jezgri, odnosno moguće je raspoznati i njihove dendrite. Potrebno je izdvojiti i velike neurone u navedenim regijama, iako prisutne još u ranijim razdobljima, njihova se morfologija sada jasno ocrtava. Prisutna je i pozitivnost neurona na kalretinin u bazalnoj i lateralnoj jezgri, a bilježi se i manji broj parvalbumin pozitivnih stanica. Citoarhitektonsko sazrijevanje amigdala se vidi i u tome što su i GFAP pozitivni astrociti sada bolje diferencirani, s razrađenim nastavcima i nalaze se u svim regijama amigdala, doduše, ne homogeno nego formirajući grupe oko vlakana. Drugim riječima dobar dio GFAP – pozitivnih stanica su vjerojatno oligodendrociti. Pozitivan je i biljeg migratornih neurona *doublecortin*, koji se nalazi diskretno jače eksprimiran u ventralnom dijelu lateralne jezgre, što također govori u prilog nezrelih neurona u tom području koji možda dolaze iz CGE ranije opisanim migratornim putem (244). Istraživanja na primatima (275) su pokazala da je ventralno područje bazolateralne jezgre, točnije paralaminarna jezgra (276) (koju je na dostupnim uzorcima bilo teško identificirati ali bi možebitno odgovarala navedenoj regiji) opetovano isticano u kontekstu produljene neurogeneze i moguće je da ostaci navedenog puta (244) sudjeluju u toj produljenoj neurogenezi u amigdalama, za koju se pretpostavlja da bi mogla biti jednako obilna u odraslom razdoblju kao i u hipokampusu (277). U ovome je razdoblju zabilježen i snažan proces mijelinizacije, tj. vidljivi su jasno formirani oligodendrociti pozitivni na SMI 99, koji okružuju amigdala i na taj način ukazuju na mijelinizirane snopove aksona koji su inače vidljivi i pomoću SMI 312 odnosno NF 200 biljega. Obrnut se proces odvija s vlaknima radijalne glije, koja se više ne vide i ostaju samo u tračcima uz ventralni rub amigdala. Uočava se da su mijelinska vlakna u ventralnom dijelu priključena vlaknima radijalne glije, što govori u prilog ranije spomenutoj tvrdnji da je takvim oblikom aksonalnog rasta, uz pomoć radijalne glije, bila moguća aksonalna invazija u bazolateralnu jezgru amigdala. Jednako tako su sada vidljivi i snopovi vlakana koji s dorzalne strane ulaze u prostor bazolateralne grupe jezgara, što je i očekivano budući da važan dio vlakana koji tuda

polazi formira ventralni amigdalofugalni put. Nadalje, u ovome razdoblju pada koncentracija razvojnog izvanstaničnog matriksa, koji praktično i izostaje na području amigdala, međutim, jasno se očitava u područjima u kojima zaostaju vlakna, pri čemu je najznačajniji tenascin C, inače uključen u mehanizme plastičnosti i navođenje aksona (258). Reaktivnost sinapsi je i dalje prisutna u cijelim amigdalama, što je dosljedan nalaz neovisno o upotrebljenom biljegu, međutim, to i ne čudi s obzirom da dolazi do istovremenog razvoja i propadanja sinapsi u ovome razdoblju. Vlakna koja se vežu uz amigdala su sastavni dio mreže uključene u više kognitivne funkcije koje se pripisuju kori prefrontalnog režnja u primata (278): donošenje odluka i učenje povezano s nagrađivanjem (279-281), kao i socijalno i kompleksnije emocionalno ponašanje (282, 283). Prethodno opisani procesi mijelinizacije ukazuju na to da je strukturna povezanost amigdala sazrela, dok cjelokupni razvojni procesi mozga u terminskom razdoblju uključuju prvenstveno stvaranje kortikokortikalnih asocijativnih putova (284), osiguravajući okvir za međuhemisfernu sinkronizaciju (285). Funkcionalno sazrijevanje sada prevladava procese migracije i diferencijacije, pri čemu je prvenstveno naglasak na interhemisferičnoj kortikalnoj sinhronizaciji, pa možemo pretpostaviti da u amigdalama dolazi do sinkronizacije s kortikalnim i subkortikalnim vezama. Podržavajući snažnu korelaciju između strukturalne i funkcionalne povezanosti, te se funkcionalne mreže razvijaju rano u razvoju mozga i nastavljaju jačati tijekom postnatalnog razdoblja (286,287).

7. ZAKLJUČCI

- u ranom srednjem fetalnom razdoblju dolazi do citoarhitektonskog sazrijevanja i rotacije amigdala odnosno stvaranja prolazne citoarhitektonske organizacije u medijalnom dijelu lateralne jezgre;
- biljezi sinaptičkih komponenti (SNAP 25 i sinaptofizin) prvotno su pozitivni u centralnoj i kortikomedijalnoj grupi jezgara, otkrivajući time prostorno-vremenski obrazac uspostavljanja funkcionalnih veza u amigdalama
- aksonalni biljeg SMI312, ali i biljezi razvojnog izvanstaničnog matriksa (CS-56, tenascinC, NCAN, fibronektin), prvotno su pozitivni dorzalno i u septalnim prostorima, što je osnova za pretpostavku puteva rasta aksona
- stanice pozitivne na biljege interneurona pojavljuju se u amigdalama u srednjem fetalnom razdoblju, a ekspresijom se ističu NPY pozitivne stanice u medijalnoj jezgri i kalretininski interneuroni;
- kortikomedijalna skupina jezgara pokazuje citoarhitektonski zreo izgled u kasnom fetalnom razdoblju, pri čemu su neuroni jasnije dendritičke morfologije nego oni u bazolateralnoj skupini jezgara na temelju ekspresije biljega MAP2
- pomoćna bazalna jezgra pokazuje produljeno histološko sazrijevanje temeljem povišenih razina razvojnog izvanstaničnog matriksa (PAS-Alc), većeg broja nezrelih stanica (NeuN negativnih) i zaostatnih priležućih vlakana radijalne glije
- kasno fetalno razdoblje karakterizira produljeni proces migracije stanica dokazan prisutnošću DCX i SOX-2 imunoreaktivnosti ventralno od bazolateralne grupe
- biljezi aksona (SMI312, NF 200) i mijelina (SMI99) u terminskom razdoblju pokazuju znatno izraženiju pozitivnost u putevima vezanima uz amigdale, čime se naglašava napredna strukturalna osnova za funkcionalno sazrijevanje

8. SAŽETAK

Amigdala su heterogena struktura koja nastaje od ventralnog i lateralnog dijela *pallium*-a te ganglijskih brežuljaka *subpallium*-a. U embrionalnom razdoblju istovremeno nastaje više skupina jezgara, koje se oblikuju složenom migracijom različitih tipova stanica iz više izvora. Smatra se da *pallium* stvara uglavnom projekcijske neurone, dok su interneuroni podrijetlom iz *subpallium*-a. Amigdala su do kraja embrionalnog razdoblja povezana s glavnim strukturama limbičkog sustava i uspostavljaju rane veze s monoaminskim jezgrama moždanog debla. U ranom fetalnom razdoblju intenzivno se odvijaju procesi migracije stanica, a pojedinačne jezgre amigdala se tada još ne mogu razlikovati. Rano u srednjem fetalnom razdoblju dolazi do razvoja citoarhitektonskog ustrojstva amigdala koje je specifično za čovjeka. U ovome radu se postavljena je hipoteza da *septe* predstavljaju zaostale snopove radijalne glije kojima migriraju neuroni iz proliferativnih zona lateralnog ventrikla i kaudalnog ganglijskog brežuljka u bazolateralnu grupu jezgara. Pretpostavlja se i da je urastanje i izrastanje aksonalnih vlakana primarno dorzalno i to kroz internuklearne lamine, a ventralno putem navedenih vlakna radijalne glije. Nadalje, sinaptogeneza započinje u ranom srednjem fetalnom razdoblju u kortikomedijalnoj grupi jezgara i centralnoj jezgri, a potom se u kasnijem fetalnom razdoblju imunohistokemijska reaktivnost na sinaptičke biljege raspoznaje u cijelim amigdalama. U kasnijem fetalnom razdoblju je vidljiv i migratorni put iz proliferativnog epitela prema entorinalnom korteksu, koji je prisutan do terminskog razdoblja, a potencijalno je uključen u produljena neurogenetska zbivanja. U terminskom razdoblju je izražen proces mijelinizacije, koji predstavlja osnovu za napredniju funkcionalnu maturaciju amigdala u postnatalnom razvoju.

9. SUMMARY

Developmental reorganization of the human amygdaloid nucleus (2024.)

Damir Mulc, MD

The amygdala is a heterogeneous structure that arises from the ventral and lateral parts of the pallium and the ganglionic eminences of the subpallium. During the embryonic period, several distinct groups of nuclei form simultaneously, resulting from a complex migration of different cell types from different sources. It is generally assumed that the pallium mainly produces projection neurons, while interneurons originate from the subpallium. Towards the end of the embryonic period, the amygdala is connected to the most important structures of the limbic system and establishes the first connections to the monoamine nuclei of the brain stem. In the early fetal period, the processes of cell migration dominate and the individual nuclei of the amygdala cannot be differentiated. In the middle fetal period, a cytoarchitectonic organization specific to humans develops. In this article it is hypothesized that the septa represent bundles of radial glia through which cells migrate from the germinal zone to the basolateral group of nuclei. We also assume that the ingrowth and outgrowth of axonal fibers occurs mainly dorsally through the internuclear laminae and ventrally through the septa. Synaptogenesis begins in the early midfetal period in the central and corticomедial group of nuclei, and in the late fetal period positivity for synaptic markers is found throughout the amygdala. In the late fetal period, a migration pathway from the proliferative epithelium to the entorhinal cortex is also evident, which persists until birth and is probably involved in protracted neurogenic events. The term period expresses the advanced process of myelination, thus forming the base for more advanced functional maturation in postnatal amygdala development.

10. POPIS LITERATURE

1. Swanson LW, Petrovich GD. What is the amygdala? *Trends Neurosci.* 1998;21(8): 323-31.
2. Heimer L, De Olmos JS, Alheid GF, Pearson J, Sakamoto N, Shinoda K, i sur. *Handbook of chemical neuroanatomy.* U: Bloom FE, Björklund A, Hökfelt T, ur. *The human basal forebrain: Part II.* 15. izd. Amsterdam: Elsevier; 1999. Str. 57-226.
3. Amaral DG, Price JL, Pitkänen A, Carmichael ST. Anatomical organization of the primate amygdaloid complex. U: J. P. Aggelton, ur. *The amygdala: Neurobiological aspects of emotion, memory, and mental dysfunction.* New York: Wiley-Liss; 1990. Str. 1–66.
4. Price JL, Russchen FT, Amaral DG. The limbic region II: The amygdaloid complex. U: Björklund A, Hökfelt T, Swanson LW, ur. *Integrated systems of the CNS,* 1. dio. 5. izd. Amsterdam: Elsevier; 1987. Str. 279-388.
5. Gloor P. The amygdaloid system. U: Gloor P, ur. *The temporal lobe and limbic system.* New York: Oxford University Press; 1997. Str. 591–721.
6. Brockhaus H. Zur normalen und pathologischen Anatomie des Mandelkerngebietes. *Journal für Psychologie und Neurologie.* 1938;49: 1-136.
7. Johnston JB. Further contributions to the study of the evolution of the forebrain. *J. Comp. Neurol.* 1923;35: 337–481.
8. Crosby EC, T Humphrey. Studies of the vertebrate telencephalon. II. The nuclear pattern of the anterior olfactory nucleus, tuberculum olfactorium and the amygdaloid complex in adult man. *J Comp Neurol.* 1941;74: 309-305.
9. Humphrey T. The development of the human amygdala during early embryonic life. *J Comp Neurol.* 1968;132(1):135-65.
10. Stephan H, Andy OJ. Quantitative comparison of the amygdala in insectivores and primates. *Cells Tissues Organs.* 1977;98(2): 130-53.
11. Walker DL, Miles LA, Davis M. Selective participation of the bed nucleus of the stria terminalis and CRF in sustained anxiety-like versus phasic fear-like responses. *Progress in Neuro-Psychopharmacology and Biological Psychiatry.* 2009;33(8):1291-308.
12. Fadok JP, Markovic M, Tovote P, Lüthi A. New perspectives on central amygdala function. *Current opinion in neurobiology.* 2018;49:141-7.
13. Barger N, Stefanacci L, Schumann CM, Sherwood CC, Annese J, Allman JM, i sur. Neuronal populations in the basolateral nuclei of the amygdala are differentially increased in humans compared with apes: a stereological study. *J Comp Neurol.* 2012;520(13):3035-54.
14. Schumann CM, Amaral DG. Stereological estimation of the number of neurons in the human amygdaloid complex. *J Comp Neurol.* 2005;491: 320–329.

15. Sorvari H, Soininen H, Paljärvi L, Karkola K, Pitkänen A. Distribution of parvalbumin-immunoreactive cells and fibers in the human amygdaloid complex. *J Comp Neurol.* 1995;360(2): 185-212.
16. Pitkänen A, Amaral DG. Organization of the intrinsic connections of the monkey amygdaloid complex: Projections originating in the lateral nucleus. *J Comp Neurol.* 1998;398: 431–458.
17. Pitkänen A, Amaral DG. Demonstration of projections from the lateral nucleus to the basal nucleus of the amygdala: a PHA-L study in the monkey. *Exp Brain Res.* 1991;83(3): 465-70.
18. Aggleton JP. A description of intra-amygdaloid connections in Old World monkeys. *Exp Brain Res.* 1985;57: 390–399.
19. Stefanacci L, Amaral DG. Topographic organization of cortical inputs to the lateral nucleus of the macaque monkey amygdala: a retrograde tracing study. *J Comp Neurol.* 2000;421(1):52-79.
20. Pitkänen A, Kempainen S. Comparison of the distribution of calcium-binding proteins and intrinsic connectivity in the lateral nucleus of the rat, monkey, and human amygdala. *Pharmacology Biochemistry and Behavior.* 2002;71: 369–377.
21. Amaral DG, Bassett JL. Cholinergic innervation of the monkey amygdala: An immunohistochemical analysis with antisera to choline acetyltransferase. *J Comp Neurol.* 1989;281(3): 337–361.
22. Bauman MD, Amaral DG. The distribution of serotonergic fibers in the macaque monkey amygdala: An immunohistochemical study using antisera to 5-hydroxytryptamine. *Neuroscience.* 2005;136: 193–203.
23. Pitkänen A, Amaral DG. Distribution of parvalbumin-immunoreactive cells and fibers in the monkey temporal lobe: The amygdaloid complex. *J Comp Neurol.* 1993;331: 14–36.
24. Braak H, Braak E. Neuronal types in the basolateral amygdaloid nuclei of man. *Brain Res Bull.* 1983;11(3):349-65.
25. McDonald AJ. Projection neurons of the basolateral amygdala: a correlative Golgi and retrograde tract tracing study. *Brain Res Bull.* 1992;28(2):179-85.
26. Price JL, Amaral DG. An autoradiographic study of the projections of the central nucleus of the monkey amygdala. *J Neurosci.* 1981;1: 1242–1259.
27. Amaral DG, Insausti R. Retrograde transport of d-[3H]-aspartate injected into the monkey amygdaloid complex. *Exp Brain Res.* 1992;88: 375–388.
28. Kawaguchi Y, Aosaki T, Kubota Y. Cholinergic and GABAergic interneurons in the striatum. *Nihon Shinkei Seishin Yakurigaku Zasshi.* 1997;17(2):87-90.
29. de Campo DM, Fudge JL. Where and what is the paralaminar nucleus?: A review on a unique and frequently overlooked area of the primate amygdala. *Neuroscience and Biobehavioral Reviews.* 2012;36: 520–535.

30. Millhouse OE. The intercalated cells of the amygdala. *J Comp Neurol.* 1986;247: 246–271.
31. McDonald AJ, Augustine JR. Localization of GABA-like immunoreactivity in the monkey amygdala. *Neuroscience.* 1993;52(2):281-94.
32. Carmichael ST, Clugnet MC, Price JL. Central olfactory connections in the macaque monkey. *J Comp Neurol.* 1994;346(3): 403-34.
33. Millhouse OE, Uemura-Sumi M. The structure of the nucleus of the lateral olfactory tract. *J Comp Neurol.* 1985;233(4): 517-52.
34. Zald D, Pardo J. Emotion, olfaction, and the human amygdala: Amygdala activation during aversive olfactory stimulation. *Proc Natl Acad Sci U S A.* 1997 Apr 15; 94(8): 4119–4124.
35. Amaral DG, Insausti R. Hippocampal Formation. U: Paxinos G, ur. *The Human Nervous System.* 1. izd. San Diego: Academic Press; 1990. Str. 711–55.
36. Van Hoesen G. The differential distribution, diversity and sprouting of cortical projections to the amygdala in the rhesus monkey. U: Ben-Ari Y, ur. *The amygdaloid complex.* Amsterdam: Elsevier; 1981. Str. 77-90.
37. Turner BH, Gupta KC, Mishkin M. The locus and cytoarchitecture of the projection areas of the olfactory bulb in *Macaca mulatta*. *J Comp Neurol.* 1978;177(3): 381–396.
38. Jongen-Rêlo AL, Amaral DG. Evidence for a GABAergic projection from the central nucleus of the amygdala to the brainstem of the macaque monkey: a combined retrograde tracing and in situ hybridization study. *Eur J Neurosci.* 1998;10(9): 2924-33.
39. Fudge JL, Tucker T. Amygdala projections to central amygdaloid nucleus subdivisions and transition zones in the primate. *Neuroscience.* 2009;159(2):819-41.
40. Sims KS, Williams RS. The human amygdaloid complex: a cytologic and histochemical atlas using Nissl, myelin, acetylcholinesterase and nicotinamide adenine dinucleotide phosphate diaphorase staining. *Neuroscience.* 1990;36(2):449-72.
41. de Olmos. Amygdaloid nuclear gray complex. *The human nervous system.* San Diego: Academic; 1990. Str. 584-710.
42. Ding SL, Royall JJ, Sunkin SM, Ng L, Facer BA, Lesnar P, i sur. *Comprehensive cellular-resolution atlas of the adult human brain.* *J Comp Neurol.* 2016;524(16): 3127-481.
43. Mai JK, Majtanik M, Paxinos G. *Atlas of the human brain.* U: Mai JK, Majtanik M, Paxinos G, ur. 4. izd. San Diego: Academic Press/Elsevier; 2016.
44. Tanabe T, Yarita H, Iino M, Ooshima Y, Takagi SF. An olfactory projection area in orbitofrontal cortex of the monkey. *J Neurophysiol.* 1975;38(5): 1269-83.

45. Turner BH, Mishkin M, Knapp M. Organization of the amygdalopetal projections from modality-specific cortical association areas in the monkey. *J Comp Neurol.* 1980;191: 515–543.
46. Fudge JL, Kunishio K, Walsh P, Richard C, Haber SN. Amygdaloid projections to ventromedial striatal subterritories in the primate. *Neuroscience.* 2002 Mar 12;110(2): 257-75.
47. Russchen FT, Bakst I, Amaral DG, Price JL. The amygdalostriatal projections in the monkey. An anterograde tracing study. *Brain Res.* 1985 Mar 11;329(1-2): 241-57.
48. Price JL. Subcortical projections from the amygdaloid complex. *Advances in Experimental Medicine and Biology.* 1986;203: 19–33.
49. Aggleton JP, Burton MJ, Passingham RE. Cortical and subcortical afferents to the amygdala of the rhesus monkey (*Macaca mulatta*). *Brain Research.* 1980;190: 347–368.
50. Mesulam MM, Mufson EJ, Levey AI, Wainer BH. Cholinergic innervation of cortex by the basal forebrain: cytochemistry and cortical connections of the septal area, diagonal band nuclei, nucleus basalis (substantia innominata), and hypothalamus in the rhesus monkey. *J Comp Neurol.* 1983;214(2): 170-97.
51. Carlsen J, Záborszky L, Heimer L. Cholinergic projections from the basal forebrain to the basolateral amygdaloid complex: a combined retrograde fluorescent and immunohistochemical study. *J Comp Neurol.* 1985;234(2): 155-67.
52. Russchen FT, Amaral DG, Price JL. The afferent connections of the substantia innominata in the monkey, *Macaca fascicularis*. *J Comp Neurol.* 1985;242: 1–27.
53. Jones EG, Burton H, Saper CB, Swanson LW. Midbrain, diencephalic and cortical relationships of the basal nucleus of Meynert and associated structures in primates. *J Comp Neurol.* 1976;167: 385–419.
54. Aggleton JP, Mishkin M. Projections of the amygdala to the thalamus in the cynomolgus monkey. *J Comp Neurol.* 1984;222(1): 56-68.
55. Russchen FT, Amaral DG, Price JL. The afferent input to the magnocellular division of the mediodorsal thalamic nucleus in the monkey, *Macaca fascicularis*. *J Comp Neurol.* 1987;256(2): 175-210.
56. Porrino LJ, Crane AM, Goldman-Rakic PS. Direct and indirect pathways from the amygdala to the frontal lobe in rhesus monkeys. *J Comp Neurol.* 1981;198(1): 121-36.
57. Mehler WR. Subcortical afferent connections of the amygdala in the monkey. *J Comp Neurol.* 1980;190(4): 733-62.
58. Shinonaga Y, Takada M, Mizuno N. Direct projections from the non-laminated divisions of the medial geniculate nucleus to the temporal polar cortex and amygdala in the cat. *J Comp Neurol.* 1994;340(3): 405-26.

59. Jones EG, Burton H. A projection from the medial pulvinar to the amygdala in primates. *Brain Res.* 1976;104(1): 142-7.60.
60. Amaral DG, Veazey RB, Cowan WM. Some observations on hypothalamo-amygdaloid connections in the monkey. *Brain Research.* 1982;252: 13-27.
61. Ottersen OP. Afferent connections to the amygdaloid complex of the rat and cat: II. Afferents from the hypothalamus and the basal telencephalon. *J Comp Neurol.* 1980;194(1): 267-89.
62. Krettek JE, Price JL. Amygdaloid projections to subcortical structures within the basal forebrain and brainstem in the rat and cat. *J Comp Neurol.* 1978;178(2): 225-53.
63. Cavdar S, Onat F, Aker R, Şehirli Ü, Şan T, Yananlı HR. The afferent connections of the posterior hypothalamic nucleus in the rat using horseradish peroxidase. *J Anat.* 2001;198(4): 463-72.
64. Norita M, Kawamura K. Subcortical afferents to the monkey amygdala: an HRP study. *Brain Research.* 1980;190(1): 225-30.
65. Cho YT, Fudge JL. Heterogeneous dopamine populations project to specific subregions of the primate amygdala. *Neuroscience.* 2010;165(4): 1501-18.
66. Sadikot AF, Parent A. The monoaminergic innervation of the amygdala in the squirrel monkey: an immunohistochemical study. *Neuroscience.* 1990;36(2): 431-47.
67. O'Rourke H, Fudge JL. Distribution of serotonin transporter labeled fibers in amygdaloid subregions: implications for mood disorders. *Biological psychiatry.* 2006;60(5): 479-90.
68. Fallon JH, Koziell DA, Moore RY. Catecholamine innervation of the basal forebrain II. Amygdala, suprarhinal cortex and entorhinal cortex. *J Comp Neurol.* 1978;180(3): 509-31.
69. Hopkins DA. Amygdalotegmental projections in the rat, cat and rhesus monkey. *Neurosci Lett.* 1975;1(5): 263-70.
70. Pritchard TC, Hamilton RB, Norgren R. Projections of the parabrachial nucleus in the old world monkey. *Exp Neurol.* 2000;165(1): 101-17.
71. Mizuno N, Takahashi O, Satoda T, Matsushima R. Amygdalospinal projections in the macaque monkey. *Neurosci Lett.* 1985;53(3): 327-30.
72. Schwaber JS, Kapp BS, Higgins G. The origin and extent of direct amygdala projections to the region of the dorsal motor nucleus of the vagus and the nucleus of the solitary tract. *Neurosci Lett.* 1980;20(1): 15-20.
73. Veening JG, Swanson LW, Sawchenko PE. The organization of projections from the central nucleus of the amygdala to brainstem sites involved in central autonomic regulation: a combined retrograde transport-immunohistochemical study. *Brain research.* 1984;303(2): 337-57.

74. Nieuwenhuys R, Voogd J, Van Huijzen C. The human central nervous system: a synopsis and atlas. 4. izd. Berlin – Heidelberg – New York: Springer; 2007.
75. Amaral DG, Cowan WM. Subcortical afferents to the hippocampal formation in the monkey. *J Comp Neurol.* 1980;189(4): 573-91.
76. Rosene DL, Van Hoesen GW. Hippocampal efferents reach widespread areas of cerebral cortex and amygdala in the rhesus monkey. *Science.* 1977;198: 315–317.
77. Aggleton JP. A description of the amygdalo–hippocampal interconnections in the macaque monkey. *Experimental Brain Research.* 1986;64: 515 –526.
78. Amaral DG. Amygdalohippocampal and amygdalocortical projections in the primate brain. *Adv Exp Med Biol.* 1986;203: 3-17.
79. Saunders RC, Rosene DL, Van Hoesen GW. Comparison of the efferents of the amygdala and the hippocampal formation in the rhesus monkey: II. Reciprocal and non-reciprocal connections. *J Comp Neurol.* 1988;271(2): 185-207.
80. Insausti R, Amaral DG, Cowan WM. The entorhinal cortex of the monkey: III. Subcortical afferents. *J Comp Neurol.* 1987;264(3): 396-408.
81. Pitkänen A, Kelly, JL, Amaral DG. Projections from the lateral, basal, and accessory basal nuclei of the amygdala to the entorhinal cortex in the macaque monkey. *Hippocampus.* 2002;12(2): 186–205.
82. Witter MP, Amaral DG. Entorhinal cortex of the monkey: V. Projections to the dentate gyrus, hippocampus, and subicular complex. *J Comp Neurol.* 1991;307: 437–459.
83. Stefanacci L, Suzuki WA, Amaral DG. Organization of connections between the amygdaloid complex and the perirhinal and parahippocampal cortices in macaque monkeys. *J Comp Neurol.* 1996;375(4): 552-82.
84. Amaral DG, Price JL. Amygdalo-cortical projections in the monkey (*Macaca fascicularis*). *J Comp Neurol.* 1984;230(4): 465-96.
85. Stefanacci L, Amaral DG. Some observations on cortical inputs to the macaque monkey amygdala: An anterograde tracing study. *J Comp Neurol.* 2002;451: 301–323.
86. Ghashghaei HT, Barbas H. Pathways for emotion: interactions of prefrontal and anterior temporal pathways in the amygdala of the rhesus monkey. *Neuroscience.* 2002;115(4): 1261-79.
87. Carmichael ST, Price JL. Lymbic connections of the orbital and medial prefrontal cortex in macaque monkeys. *J Comp Neurol.* 1995;363(4): 615-641.
88. Leichnetz GR, Povlishock JT, Astruc J. A prefronto-amygdaloid projection in the monkey: light and electron microscopic evidence. *Neurosci Lett.* 1976;2(5): 261-5.

89. Cavada C, Compañy T, Tejedor J, Cruz-Rizzolo RJ, Reinoso-Suárez F. The anatomical connections of the macaque monkey orbitofrontal cortex. A review. *Cerebral cortex*. 2000;10(3): 220-42.
90. Barbas H, De Olmos J. Projections from the amygdala to basoventral and mediodorsal prefrontal regions in the rhesus monkey. *J Comp Neurol*. 1990;300(4): 549-71.
91. Morecraft RJ, Geula C, Mesulam MM. Cytoarchitecture and neural afferents of orbitofrontal cortex in the brain of the monkey. *J Comp Neurol*. 1992;323(3): 341-58.
92. Avendaño C, Price JL, Amaral DG. Evidence for an amygdaloid projection to premotor cortex but not to motor cortex in the monkey. *Brain Res*. 1983;264(1): 111-7
93. Baylis LL, Rolls ET, Baylis GC. Afferent connections of the caudolateral orbitofrontal cortex taste area of the primate. *Neuroscience*. 1995;64(3):801-12.
94. Mufson EJ, Mesulam MM, Pandya DN. Insular interconnections with the amygdala in the rhesus monkey. *Neuroscience*. 1981;6: 1231–1248.
95. Mesulam MM, Mufson EJ. Insula of the old world monkey. III: Efferent cortical output and comments on function. *J Comp Neurol*. 1982;212(1):38-52.
96. Vogt BA, Pandya DN. Cingulate cortex of the rhesus monkey: II. Cortical afferents. *J Comp Neurol*. 1987;262: 271–289.
97. Pandya DN, Van Hoesen GW, Domesick VB. A cingulo-amygdaloid projection in the rhesus monkey. *Brain Research*. 1973;61: 369–373.
98. Friedman DP, Murray EA, O'Neill JB, Mishkin M. Cortical connections of the somatosensory fields of the lateral sulcus of macaques: evidence for a corticolimbic pathway for touch. *J Comp Neurol*. 1986;252(3): 323-47.
99. Tigges J, Walker LC, Tigges M. Subcortical projections to the occipital and parietal lobes of the chimpanzee brain. *J Comp Neurol*. 1983;220: 106–115.
100. Von Bonin G, Bailey P. *The neocortex of Macaca mulatta*. Urbana: University of Illinois Press; 1947.
101. Herzog AG, Van Hoesen GW. Temporal neocortical afferent connections to the amygdala in the rhesus monkey. *Brain Research*. 1976;115: 57–69.
102. Iwai E, Yukie M. Amygdalofugal and amygdalopetal connections with modality-specific visual cortical areas in macaques (*Macaca fuscata*, *M. mulatta*, and *M. fascicularis*). *J Comp Neurol*. 1987;261(3): 362-87.
103. Iwai E, Yukie M, Suyama H, Shirakawa S. Amygdalar connections with middle and inferior temporal gyri of the monkey. *Neurosci Lett*. 1987;83(1-2): 25-9.
104. Cheng K, Saleem KS, Tanaka K. Organization of corticostriatal and corticoamygdalar projections arising from the anterior inferotemporal area TE of the macaque monkey: A Phaseolus vulgaris leucoagglutinin study. *Journal of Neuroscience*. 1997;17: 7902–7925.

105. Van Hoesen G, Pandya DN. Some connections of the entorhinal (area 28) and perirhinal (area 35) cortices of the rhesus monkey. I. Temporal lobe afferents. *Brain Res.* 1975;95(1): 1-24.
106. Webster MJ, Ungerleider LG, Bachevalier J. Connections of inferior temporal areas TE and TEO with medial temporal-lobe structures in infant and adult monkeys. *Journal of Neuroscience*, 1991;11: 1095–1116.
107. Kosmal A, Malinowska M, Kowalska DM. Thalamic and amygdaloid connections of the auditory association cortex of the superior temporal gyrus in rhesus monkey (*Macaca mulatta*). *Acta Neurobiologiae Experimentalis (Warsaw)*, 1997;57: 165–188.
108. Yukie M. Connections between the amygdala and auditory cortical areas in the macaque monkey. *Neurosci Res.* 2002;42(3): 219-29.
109. Freese JL, Amaral DG. The organization of projections from the amygdala to visual cortical areas TE and V1 in the macaque monkey. *J Comp Neurol.* 2005;486: 295–317.
110. Kosmal A, Malinowska M, Kowalska DM. Thalamic and amygdaloid connections of the auditory association cortex of the superior temporal gyrus in rhesus monkey (*Macaca mulatta*). *Acta Neurobiologiae Experimentalis (Warsaw)*, 1997;57: 165–188.
111. Yukie M. Connections between the amygdala and auditory cortical areas in the macaque monkey. *Neurosci Res.* 2002;42(3): 219-29.
112. Morán MA, Mufson EJ, Mesulam MM. Neural inputs into the temporopolar cortex of the rhesus monkey. *J Comp Neurol.* 1987;256: 88–103.
113. Iwai E, Yukie M. Amygdalofugal and amygdalopetal connections with modality-specific visual cortical areas in macaques (*Macaca fuscata*, *M. mulatta*, and *M. fascicularis*). *J Comp Neurol.* 1987;261(3):362-87.
114. Freese JL, Amaral DG. The organization of projections from the amygdala to visual cortical areas TE and V1 in the macaque monkey. *J Comp Neurol.* 2005;486: 295–317.
115. Tigges J, Tigges M, Cross NA, McBride RL, Letbetter WD, Ansel S. Subcortical structures projecting to visual cortical areas in squirrel monkey. *J Comp Neurol.* 1982;209(1):29-40.
116. Tigges J, Walker LC, Tigges M. Subcortical projections to the occipital and parietal lobes of the chimpanzee brain. *J Comp Neurol.* 1983;220:106–115.
117. Amaral DG, Behniea H, Kelly JL. Topographic organization of projections from the amygdala to the visual cortex in the macaque monkey. *Neuroscience.* 2003;118(4):1099-120.
118. Furl N, Henson RN, Friston KJ, Calder AJ. Top-down control of visual responses to fear by the amygdala. *Journal of Neuroscience.* 2013;33(44):17435-43.

119. Kostović I, Judaš M. Embryonic and Fetal Development U: Toga AW, ur. Brain Mapping of the Human Cerebral Cortex.: An Encyclopedic Reference. 2. izd. Elsevier; 2015. Str. 167–75.
120. Kostović I, Sedmak G, Judaš M. Neural histology and neurogenesis of the human fetal and infant brain. *Neuroimage*. 2019;188:743–73.
121. Petanjek Z, Judaš M, Šimić G, Rašin MR, Uylings HB, Rakic P, i sur. Extraordinary neoteny of synaptic spines in the human prefrontal cortex. *Proceedings of the National Academy of Sciences*. 2011;108(32):13281-6.
122. O’Rahilly R, Müller F. Developmental stages in human embryos: Revised and new measurements. *Cells Tissues Organs*. 2010;192(2):73–84.
123. O’Rahilly R, Müller F, Streeter GL. Developmental stages in human embryos : including a revision of Streeter’s “Horizons” and a survey of the Carnegie collection. Washington, D.C.: Carnegie Institution of Washington; 1987.
124. Kostovic I. Zentralnervensystem. U: Hinrichsen KV, ur. Humanembryologie - Lehrbuch und Atlas der vorgeburtlichen Entwicklung des Menschen. Berlin - Heidelberg - New York: Springer-Verlag; 1990. Str. 381–448.
125. Kostović I. Structural and histochemical reorganization of the human prefrontal cortex during perinatal and postnatal life. U: Uylings HBM, Eden CG Van, Bruin JPC De, Corner MA, Feenstra MGP, ur. The Prefrontal Cortex: Its Structure, Function and Pathology. Amsterdam - New York – Oxford: Elsevier; 1991. Str. 223–40.
126. O’Rahilly R, Müller F. The Embryonic Human Brain. An atlas of Developmental Stages. 3. izd. Hoboken, NJ: Wiley-Liss; 2006.
127. Hans J, Yamada S, Shiota K, van der Vliet T. Overview of the development of the human brain and spinal cord. U: ten Donkelaar HJ, Lammens M, Hori A, ur. Clinical neuroembryology. 2. izd. Berlin, Heidelberg: Springer; 2014 Str. 1-52.
128. Bystron I, Blakemore C, Rakic P. Development of the human cerebral cortex: Boulder Committee revisited. *Nat Rev Neurosci*. 2008;9(2):110–22.
129. Rakic P. A small step for the cell, a giant leap for mankind: a hypothesis of neocortical expansion during evolution. *Trends Neurosci*. 1995;18(9):383–8.
130. Alvarez-Buylla A, García-Verdugo JM, Tramontin AD. A unified hypothesis on the lineage of neural stem cells. *Nature Reviews Neuroscience*. 2001;2(4):287-93.
131. Bystron I, Rakic P, Molnar Z, Blakemore C. The first neurons of the human cerebral cortex. *Nat Neurosci*. 2006;9(7):880–6.
132. Takahashi T, Nowakowski RS, Caviness VSJ. Early ontogeny of the secondary proliferative population of the embryonic murine cerebral wall. *J Neurosci*. 1995;15(9):6058–68.
133. Meyer G, Schaaps JP, Moreau L, Goffinet AM. Embryonic and early fetal development of the human neocortex. *J Neurosci*. 2000;20(5):1858–68.

134. Bielle F, Griveau A, Narboux-Neme N, Vigneau S, Sigrist M, Arber S, i sur. Multiple origins of Cajal-Retzius cells at the borders of the developing pallium. *Nat Neurosci.* 2005;8(8):1002–12.
135. Rakic S, Zecevic N. Emerging complexity of layer I in human cerebral cortex. *Cereb Cortex.* 2003;13(10):1072–83.
136. Lavdas AA, Grigoriou M, Pachnis V, Parnavelas JG. The medial ganglionic eminence gives rise to a population of early neurons in the developing cerebral cortex. *Journal of Neuroscience.* 1999;19(18):7881-8.
137. Penn AA, Shatz CJ. Brain waves and brain wiring: the role of endogenous and sensory-driven neural activity in development. *Pediatric research.* 1999;45(4):447-58.
138. Super H, Soriano E, Uylings HB. The functions of the preplate in development and evolution of the neocortex and hippocampus. *Brain Res Brain Res Rev.* 1998;27(1):40–64.
139. Zecevic N. Synaptogenesis in layer I of the human cerebral cortex in the first half of gestation. *Cerebral cortex.* 1998;8(3):245-52.
140. Zecevic N, Chen Y, Filipovic R. Contributions of cortical subventricular zone to the development of the human cerebral cortex. *J Comp Neurol.* 2005;491(2):109–22.
141. Pollen AA, Nowakowski TJ, Chen J, Retallack H, Sandoval-Espinosa C, Nicholas CR, i sur. Molecular identity of human outer radial glia during cortical development. *Cell.* 2015;163(1):55-67.
142. Pasko R. Specification of Cerebral Cortical Areas. *Science.* 1988;241(4862):170–6.
143. Molnár Z, Clowry GJ, Šestan N, Alzu'bi A, Bakken T, Hevner RF, i sur. New insights into the development of the human cerebral cortex. *Journal of anatomy.* 2019;235(3):432-51.
144. Zecevic N, Verney C. Development of the catecholamine neurons in human embryos and fetuses, with special emphasis on the innervation of the cerebral cortex. *J Comp Neurol.* 1995;351(4):509–35.
145. Kharlamova AS, Godovalova OS, Junemann OI, Saveliev SV. Developmental dynamics of prepiriform cortex in prenatal human ontogenesis. *Journal of Chemical Neuroanatomy.* 2018;92:61-70.
146. Molliver ME, Kostović I, Van Der Loos H. The development of synapses in cerebral cortex of the human fetus. *Brain Res.* 1973;50(2):403–7.
147. Kostovic I, Rakic P. Developmental history of the transient subplate zone in the visual and somatosensory cortex of the macaque monkey and human brain. *J Comp Neurol.* 1990;297(3):441–70.
148. Kostović I, Jovanov-Milošević N, Radoš M, Sedmak G, Benjak V, Kostović-Srzić M, i sur. Perinatal and early postnatal reorganization of the subplate and related cellular compartments in the human cerebral wall as revealed by

- histological and MRI approaches. *Brain Structure and Function*. 2014;219(1):231-53.
149. Radoš M, Judaš M, Kostović I. In vitro MRI of brain development. *European journal of radiology*. 2006;57(2):187-98.
 150. Kostović I, Judaš M, Radoš M, Hrabač P. Laminar organization of the human fetal cerebrum revealed by histochemical biljugs and magnetic resonance imaging. *Cerebral cortex*. 2002;12(5):536-44.
 151. Kostović I, Judaš M. The development of the subplate and thalamocortical connections in the human foetal brain. *Acta Paediatr Int J Paediatr*. 2010;99(8):1119–27.
 152. Mrzljak L, Uylings HB, Kostovic I, van Eden CG. Prenatal development of neurons in the human prefrontal cortex: I. A qualitative Golgi study. *J Comp Neurol*. 1988;271(3):355-86.
 153. Kostović I, Jovanov-Milosević N. The development of cerebral connections during the first 20-45 weeks' gestation. *Semin Fetal Neonatal Med*. 2006;11(6):415-22.
 154. Kostovic I, Goldman-Rakic PS. Transient cholinesterase staining in the mediodorsal nucleus of the thalamus and its connections in the developing human and monkey brain. *J Comp Neurol*. 1983;219(4):431-47.
 155. Hrbek A, Karlberg P, Olsson T. Development of visual and somatosensory evoked responses in pre-term newborn infants. *Electroencephalography and clinical neurophysiology*. 1973;34(3):225-32.
 156. Dreyfus-Brisac C. Ontogenesis of brain bioelectrical activity and sleep organization in neonates and infants. U: Tanner JM, Falkner F, ur. *Human growth*. 3. izd. Boston, MA: Springer; 1979. Str. 157-182.
 157. Ball G, Aljabar P, Zebari S, Tusor N, Arichi T, Merchant N, i sur. Rich-club organization of the newborn human brain. *Proceedings of the National Academy of Sciences*. 2014;111(20):7456-61.
 158. Kostovic IV, Rakic P. Development of prestriate visual projections in the monkey and human fetal cerebrum revealed by transient cholinesterase staining. *Journal of Neuroscience*. 1984;4(1):25-42.
 159. Innocenti GM, Price DJ. Exuberance in the development of cortical networks. *Nature Reviews Neuroscience*. 2005;6(12):955-65.
 160. Miller DJ, Duka T, Stimpson CD, Schapiro SJ, Baze WB, McArthur MJ, i sur. Prolonged myelination in human neocortical evolution. *Proceedings of the National Academy of Sciences*. 2012;109(41):16480-5.
 161. Hasegawa M, Houdou S, Mito T, Takashima S, Asanuma K, Ohno T. Development of myelination in the human fetal and infant cerebrum: a myelin basic protein immunohistochemical study. *Brain and Development*.;14(1):1-6.

162. Dennis CV, Suh LS, Rodriguez ML, Kril JJ, Sutherland GT. Human adult neurogenesis across the ages: an immunohistochemical study. *Neuropathology and applied neurobiology*. 2016;42(7):621-38.
163. Mirmiran M, Maas YG, Ariagno RL. Development of fetal and neonatal sleep and circadian rhythms. *Sleep medicine reviews*. 2003;7(4):321-34.
164. Arichi T, Whitehead K, Barone G, Pressler R, Padormo F, Edwards AD, i sur. Localization of spontaneous bursting neuronal activity in the preterm human brain with simultaneous EEG-fMRI. *Elife*. 2017;6:e27814.
165. Cao M, Huang H, Peng Y, Dong Q, He Y. Toward developmental connectomics of the human brain. *Frontiers in neuroanatomy*. 2016;10:25.
166. Van Den Heuvel MP, Kersbergen KJ, De Reus MA, Keunen K, Kahn RS, Groenendaal F i sur. The neonatal connectome during preterm brain development. *Cerebral cortex*. 2015;25(9):3000-13.
167. Kostović I, Išasegi IŽ, Krsnik Ž. Sublaminar organization of the human subplate: developmental changes in the distribution of neurons, glia, growing axons and extracellular matrix. *Journal of anatomy*. 2019;235(3):481-506.
168. Marin-Padilla M. Prenatal and early postnatal ontogenesis of the human motor cortex: a Golgi study. I. The sequential development of the cortical layers. *Brain research*. 1970;23(2):167-83.
169. Kostović I, Jovanov-Milošević N, Radoš M, Sedmak G, Benjak V, Kostović-Srzić M, i sur. Perinatal and early postnatal reorganization of the subplate and related cellular compartments in the human cerebral wall as revealed by histological and MRI approaches. *Brain Structure and Function*. 2014;219(1):231-53.
170. Kostovic I, Rakic P. Cytology and time of origin of interstitial neurons in the white matter in infant and adult human and monkey telencephalon. *J Neurocytol*. 1980;9(2):219–42.
171. Vasung L, Lepage C, Radoš M, Pletikos M, Goldman JS, Richiardi J, i sur. Quantitative and qualitative analysis of transient fetal compartments during prenatal human brain development. *Frontiers in neuroanatomy*. 2016;10:11.
172. Ben-Ari Y, Khalilov I, Kahle KT, Cherubini E. The GABA excitatory/inhibitory shift in brain maturation and neurological disorders. *The Neuroscientist*. 2012;18(5):467-86.
173. Mills KL, Goddings AL, Herting MM, Meuwese R, Blakemore SJ, Crone EA, i sur. Structural brain development between childhood and adulthood: Convergence across four longitudinal samples. *Neuroimage*. 2016;141:273-81.
174. Koenderink MT, Uylings HB, Mrzljak L. Postnatal maturation of the layer III pyramidal neurons in the human prefrontal cortex: a quantitative Golgi analysis. *Brain research*. 1994;653(1-2):173-82.

175. Petanjek Z, Judaš M, Kostović I, Uylings HB. Lifespan alterations of basal dendritic trees of pyramidal neurons in the human prefrontal cortex: a layer-specific pattern. *Cerebral cortex*. 2008;18(4):915-29.
176. Huttenlocher PR, Dabholkar AS. Regional differences in synaptogenesis in human cerebral cortex. *J Comp Neurol*. 1997;387(2):167-78.
177. Kinney HC, Brody BA, Kloman AS, Gilles FH. Sequence of central nervous system myelination in human infancy: II. Patterns of myelination in autopsied infants. *Journal of Neuropathology & Experimental Neurology*. 1988;47(3):217-34.
178. Gilmore JH, Knickmeyer RC, Gao W. Imaging structural and functional brain development in early childhood. *Nature Reviews Neuroscience*. 2018;19(3):123-37.
179. Gao W, Alcauter S, Elton A, Hernandez-Castillo CR, Smith JK, Ramirez J, i sur. Functional network development during the first year: relative sequence and socioeconomic correlations. *Cerebral cortex*. 2015;25(9):2919-28.
180. Ulfing N. Ganglionic eminence of the human fetal brain—new vistas. *The Anatomical Record: An Official Publication of the American Association of Anatomists*. 2002;267(3):191-5.
181. Hansen DV, Lui JH, Flandin P, Yoshikawa K, Rubenstein JL, Alvarez-Buylla A, i sur. Non-epithelial stem cells and cortical interneuron production in the human ganglionic eminences. *Nature neuroscience*. 2013;16(11):1576-87.
182. Letinic K, Rakic P. Telencephalic origin of human thalamic GABAergic neurons. *Nature neuroscience*. 2001;4(9):931-6.
183. López-Bendito G, Molnár Z. Thalamocortical development: how are we going to get there?. *Nature Reviews Neuroscience*. 2003;4(4):276-89.
184. Stenman J, Toresson H, Campbell K. Identification of two distinct progenitor populations in the lateral ganglionic eminence: implications for striatal and olfactory bulb neurogenesis. *Journal of Neuroscience*. 2003;23(1):167-74.
185. Sailaja K, Gopinath G. Developing substantia nigra in human: a qualitative study. *Developmental neuroscience*. 1994;16(1-2):44-52.
186. Kostović I. Prenatal development of nucleus basalis complex and related fiber systems in man: a histochemical study. *Neuroscience*. 1986;17(4):1047-77.
187. Macchi G. The ontogenic development of the olfactory telencephalon in man. *J Comp Neurol*. 1951;95(2):245-305.
188. Ulfing N, Setzer M, Bohl J. Ontogeny of the human amygdala. *Annals of the New York Academy of Sciences*. 2003;985: 22–33.
189. Müller F, O’Rahilly R. The amygdaloid complex and the medial and lateral ventricular eminences in staged human embryos. *Journal of Anatomy*. 2006;208: 547–564.

190. Ulfing N, Setzer M, Bohl J. Transient architectonic features in the basolateral amygdala of the human fetal brain. *Acta Anatomica (Basel)*, 1998;163: 99–112.
191. Nikolić I, Kostović I. Development of the lateral amygdaloid nucleus in the human fetus: transient presence of discrete cytoarchitectonic units. *Anat Embryol (Berl)*. 1986;174(3):355-60.
192. Vasung L, Huang H, Jovanov-Milošević N, Pletikos M, Mori S, Kostović I. Development of axonal pathways in the human fetal fronto-limbic brain: histochemical characterization and diffusion tensor imaging. *J Anat*. 2010;217(4):400-17.
193. Saygin ZM, Osher DE, Koldewyn K, Martin RE, Finn A, Saxe R, i sur. Structural connectivity of the developing human amygdala. *PLoS One*. 2015;10(4): e0125170.
194. Gabard-Durnam LJ, Flannery J, Goff B, Gee DG, Humphreys KL, Telzer E, i sur. The development of human amygdala functional connectivity at rest from 4 to 23 years: A cross-sectional study. *NeuroImage*. 2014;95: 193–207.
195. Judaš M, Šimić G, Petanjek Z, Jovanov-Milošević N, Pletikos M, Vasung L, i sur. The Zagreb Collection of human brains: a unique, versatile, but underexploited resource for the neuroscience community. *Annals of the New York Academy of Sciences*. 2011;1225(S1):E105-30.
196. Serag A, Aljabar P, Ball G, Counsell SJ, Boardman JP, Rutherford MA, i sur. Construction of a consistent high-definition spatio-temporal atlas of the developing brain using adaptive kernel regression. *Neuroimage*. 2012;59(3):2255-65.
197. Krnjevic K, Silver A. A histochemical study of cholinergic fibres in the cerebral cortex. *J Anat*. 1965;99(4):711–59.
198. Vacca LL, Hobbs J, Hogan M. Effects of hydrogen ion dissociation and concentration on the reactivity of dichromate-fixed tissue components to the pas procedure: recommendations for reducing undesirable background staining. *Stain technology*. 1978;53(2):107-12.
199. Vasung L. Analiza kvantitativnih i kvalitativnih promjena fetalnih zona, prikazanih magnetskom rezonancijom, kao pokazatelja glavnih histogenetskih događaja u normalnom razvoju ljudskog mozga [disertacija]. Zagreb: Sveučilište u Zagrebu, Medicinski fakultet; 2013.
200. Rousseau F, Oubel E, Pontabry J, Schweitzer M, Studholme C, Koob M, i sur. BTK: An open-source toolkit for fetal brain MR image processing. *Comput Methods Programs Biomed*. 2013;109(1):65–73.
201. Serag A, Aljabar P, Ball G, Counsell SJ, Boardman JP, Rutherford MA, i sur. Construction of a consistent high-definition spatio-temporal atlas of the developing brain using adaptive kernel regression. *Neuroimage*. 2012;59(3):2255-65.

202. Yushkevich PA, Piven J, Hazlett HC, Smith RG, Ho S, Gee JC, i sur. User-guided 3D active contour segmentation of anatomical structures: significantly improved efficiency and reliability. *Neuroimage*. 2006;31(3):1116-28.
203. Griffiths PD, Morris J, Larroche JC, Reeves M. Atlas of fetal and postnatal brain MR. 1. izd. Philadelphia: Elsevier Health Sciences; 2009.
204. Bayer SA, Altman J. The human brain during the late first trimester. Boca Raton: CRC Press; 2006.
205. Bayer SA, Altman J. The human brain during the second trimester. Boca Raton: CRC Press; 2005.
206. Bayer SA, Altman J. The human brain during the third trimester. Boca Raton: CRC Press; 2004.
207. Hashempour N, Tuulari JJ, Merisaari H, Lidauer K, Luukkonen I, Saunavaara J, i sur. A novel approach for manual segmentation of the amygdala and hippocampus in neonate MRI. *Frontiers in neuroscience*. 2019;13:1025.
208. Tyszka JM, Pauli WM. In vivo delineation of subdivisions of the human amygdaloid complex in a high-resolution group template. *Human brain mapping*. 2016;37(11):3979-98.
209. Amunts K, Kedo O, Kindler M, Pieperhoff P, Mohlberg H, Shah NJ, i sur. Cytoarchitectonic mapping of the human amygdala, hippocampal region and entorhinal cortex: intersubject variability and probability maps. *Anatomy and embryology*. 2005;210(5-6):343-52.
210. Solano-Castiella E, Schäfer A, Reimer E, Türke E, Pröger T, Lohmann G, i sur. Parcellation of human amygdala in vivo using ultra high field structural MRI. *Neuroimage*. 2011 ;58(3):741-8.
211. Entis JJ, Doerga P, Barrett LF, Dickerson BC. A reliable protocol for the manual segmentation of the human amygdala and its subregions using ultra-high resolution MRI. *Neuroimage*. 2012;60(2):1226-35.
212. Sanai N, Nguyen T, Ihrle RA, Mirzadeh Z, Tsai HH, Wong M, i sur. Corridors of migrating neurons in the human brain and their decline during infancy. *Nature*. 2011 ;478(7369):382-6.
213. Rakić P. Studies of the processes of proliferation, migration, and differentiation of neuroblasts during mammalian neurogenesis [disertacija]. Beograd: Univerzitet u Beogradu, Medicinski fakultet; 1968.
214. Kang HJ, Kawasawa YI, Cheng F, Zhu Y, Xu X, Li M, i sur. Spatio-temporal transcriptome of the human brain. *Nature*. 2011 ;478(7370):483-9.
215. Chen X, Li X, Wang W, Lufkin T. DLX5 and DLX6: an evolutionary conserved pair of murine homeobox genes expressed in the embryonic skeleton. *Annals of the New York Academy of Sciences*. 1996;785(1):38-47.
216. Merlo GR, Zerega BA, Paleari LA, Trombino SO, Mantero ST, Levi GI. Multiple functions of DLX genes. *International Journal of Developmental Biology*. 2004;44(6):619-26.

217. Anderson SA, Eisenstat DD, Shi L, Rubenstein JL. Interneuron migration from basal forebrain to neocortex: dependence on DLX genes. *Science*. 1997;278(5337):474-6.
218. Eisenstat DD, Liu JK, Mione M, Zhong W, Yu G, Anderson SA, i sur. DLX1, DLX2, and DLX5 expression define distinct stages of basal forebrain differentiation. *J Comp Neurol*. 1999;414(2):217-37.
219. Wang Y, Dye CA, Sohal V, Long JE, Estrada RC, Roztocil T, i sur. DLX5 and DLX6 regulate the development of parvalbumin-expressing cortical interneurons. *Journal of Neuroscience*. 2010;30(15):5334-45.
220. de Lombares C, Heude E, Alfama G, Fontaine A, Hassouna R, Vernochet C, i sur. DLX5 and DLX6 expression in GABAergic neurons controls behavior, metabolism, healthy aging and lifespan. *Aging (Albany NY)*. 2019;11(17):6638.
221. Kaoru T, Liu FC, Ishida M, Oishi T, Hayashi M, Kitagawa M, i sur. Molecular characterization of the intercalated cell masses of the amygdala: implications for the relationship with the striatum. *Neuroscience*. 2010;166(1):220-30.
222. Wang B, Lufkin T, Rubenstein JL. DLX6 regulates molecular properties of the striatum and central nucleus of the amygdala. *J Comp Neurol*. 2011;519(12):2320-34.
223. Hewitt W. The development of the human caudate and amygdaloid nuclei. *Journal of Anatomy*. 1958;92(Pt 3):377.
224. Lammers GJ. On the development of the strio-amygdaloid complex in the Chinese hamster, *Cricetulus griseus* [disertacija]. Nizozemska, Nijmegen: Sveučilište Radboud; 1976.
225. Puelles L, Medina L, Borello U, Legaz I, Teissier A, Pierani A, i sur. Radial derivatives of the mouse ventral pallidum traced with Dbx1-LacZ reporters. *Journal of Chemical Neuroanatomy*. 2016;75:2-19.
226. Gorski JA, Talley T, Qiu M, Puelles L, Rubenstein JL, Jones KR. Cortical excitatory neurons and glia, but not GABAergic neurons, are produced in the Emx1-expressing lineage. *Journal of Neuroscience*. 2002;22(15):6309-14.
227. Medina L, Bupesh M, Abellán A. Contribution of genoarchitecture to understanding forebrain evolution and development, with particular emphasis on the amygdala. *Brain, behavior and evolution*. 2011;78(3):216-36.
228. Hirata T, Li P, Lanuza GM, Cocas LA, Huntsman MM, Corbin JG. Identification of distinct telencephalic progenitor pools for neuronal diversity in the amygdala. *Nature neuroscience*. 2009;12(2):141-9.
229. Waclaw RR, Ehrman LA, Pierani A, Campbell K. Developmental origin of the neuronal subtypes that comprise the amygdalar fear circuit in the mouse. *Journal of Neuroscience*. 2010;30(20):6944-53.
230. Nery S, Fishell G, Corbin JG. The caudal ganglionic eminence is a source of distinct cortical and subcortical cell populations. *Nature neuroscience*. 2002;5(12):1279-87.

231. García-López M, Abellán A, Legaz I, Rubenstein JL, Puelles L, Medina L. Histogenetic compartments of the mouse centromedial and extended amygdala based on gene expression patterns during development. *J Comp Neurol*. 2008;506(1):46-74.
232. Bupesh M, Abellán A, Medina L. Genetic and experimental evidence supports the continuum of the central extended amygdala and a multiple embryonic origin of its principal neurons. *J Comp Neurol*. 2011;519(17):3507-31.
233. Soma M, Aizawa H, Ito Y, Maekawa M, Osumi N, Nakahira E, i sur. Development of the mouse amygdala as revealed by enhanced green fluorescent protein gene transfer by means of in utero electroporation. *J Comp Neurol*. 2009;513(1):113-28.
234. Long JE, Cobos I, Potter GB, Rubenstein JL. DLX1&2 and Mash1 transcription factors control MGE and CGE patterning and differentiation through parallel and overlapping pathways. *Cerebral cortex*. 2009;19(suppl 1):S96-106.
235. García-Moreno F, Pedraza M, Di Giovannantonio LG, Di Salvio M, López-Mascaraque L, Simeone A, i sur. A neuronal migratory pathway crossing from diencephalon to telencephalon populates amygdala nuclei. *Nature neuroscience*. 2010;13(6):680-9.
236. Puelles L, Kuwana E, Puelles E, Bulfone A, Shimamura K, Keleher J, i sur. Pallial and subpallial derivatives in the embryonic chick and mouse telencephalon, traced by the expression of the genes DLX-2, Emx-1, Nkx-2.1, Pax-6, and Tbr-1. *J Comp Neurol*. 2000;424(3):409-38.
237. Ashwel WS, Mai J. Fetal development of the central nervous system. U: Mai JK, Paxinos G, ur. *The Human Nervous System*. 3. izd. San Diego: Academic Press; 2011. Str. 31–81.
238. Tang K, Rubenstein JL, Tsai SY, Tsai MJ. COUP-TFII controls amygdala patterning by regulating neuropilin expression. *Development*. 2012;139(9):1630-9.
239. Yozu M, Tabata H, Nakajima K. The caudal migratory stream: a novel migratory stream of interneurons derived from the caudal ganglionic eminence in the developing mouse forebrain. *Journal of Neuroscience*. 2005;25(31):7268-77.
240. Touzot A, Ruiz-Reig N, Vitalis T, Studer M. Molecular control of two novel migratory paths for CGE-derived interneurons in the developing mouse brain. *Development*. 2016;143(10):1753-65.
241. Garcia-Calero E, Martínez-de-la-Torre M, Puelles L. A radial histogenetic model of the mouse pallial amygdala. *Brain Structure and Function*. 2020;225(7):1921-56.
242. Kolasinski J, Takahashi E, Stevens AA, Benner T, Fischl B, Zöllei L, i sur. Radial and tangential neuronal migration pathways in the human fetal brain: anatomically distinct patterns of diffusion MRI coherence. *Neuroimage*. 2013;79:412-22.

243. Binks D, Watson C, Puelles L. A re-evaluation of the anatomy of the claustrum in rodents and primates—Analyzing the effect of pallial expansion. *Frontiers in Neuroanatomy*. 2019;13:34.
244. Nascimento MA, Biagiotti S, Herranz-Pérez V, Santiago S, Bueno R, Ye CJ, Abel TJ, Zhang Z, Rubio-Moll JS, Kriegstein AR, Yang Z. Protracted neuronal recruitment in the temporal lobe of young children. *Nature*. 2023:1-3.
245. Olson L, Boreus LO, Seiger Å. Histochemical demonstration and mapping of 5-hydroxytryptamine-and catecholamine-containing neuron systems in the human fetal brain. *Zeitschrift für Anatomie und Entwicklungsgeschichte*. 1973;139(3):259-82.
246. Verney C, Zecevic N, Nikolic B, Alvarez C, Berger B. Early evidence of catecholaminergic cell groups in 5-and 6-week-old human embryos using tyrosine hydroxylase and dopamine- β -hydroxylase immunocytochemistry. *Neuroscience letters*. 1991;131(1):121-4.
247. Müller F, O'Rahilly R. Olfactory structures in staged human embryos. *Cells Tissues Organs*. 2004;178(2):93-116.
248. Verney C, Lebrand C, Gaspar P. Changing distribution of monoaminergic biljugs in the developing human cerebral cortex with special emphasis on the serotonin transporter. *The Anatomical Record: An Official Publication of the American Association of Anatomists*. 2002;267(2):87-93.
249. Mullen RJ, Buck CR, Smith AM. NeuN, a neuronal specific nuclear protein in vertebrates. *Development*. 1992;116(1):201-11.
250. Riederer B, Matus A. Differential expression of distinct microtubule-associated proteins during brain development. *Proceedings of the National Academy of Sciences*. 1985;82(17):6006-9.
251. Ulfing N, Setzer M, Neudörfer F, Bohl J. Distribution of SNAP-25 in transient neuronal circuitries of the developing human forebrain. *Neuroreport*. 2000;11(6):1259-63.
252. Roessmann U, Gambetti P. Astrocytes in the developing human brain. *Acta neuropathologica*. 1986;70(3):308-13.
253. Holst CB, Brøchner CB, Vitting-Seerup K, Møllgård K. Astroglialogenesis in human fetal brain: complex spatiotemporal immunoreactivity patterns of GFAP, S100, AQP 4 and YKL-40. *Journal of Anatomy*. 2019;235(3):590-615.
254. Setzer M, Ulfing N. Differential expression of calbindin and calretinin in the human fetal amygdala. *Microscopy Research and Technique*. 1999;46(1):1-7.
255. Sorvari H, Soininen H, Pitkänen A. Calretinin-immunoreactive cells and fibers in the human amygdaloid complex. *J Comp Neurol*. 1996;369(2):188-208.
256. Džaja D, Hladnik A, Bičanić I, Baković M, Petanjek Z. Neocortical calretinin neurons in primates: increase in proportion and microcircuitry structure. *Frontiers in neuroanatomy*. 2014;8:103.

257. Petanjek Z, Kostović I. Epigenetic regulation of fetal brain development and neurocognitive outcome. *Proceedings of the National Academy of Sciences*. 2012;109(28):11062-3.
258. Pearlman AL, Sheppard AM. Extracellular matrix in early cortical development. *Progress in brain research*. 1996;108:119-34.
259. Šekeljić V, Andjus PR. Tenascin-C and its functions in neuronal plasticity. *The international journal of biochemistry & cell biology*. 2012;44(6):825-9.
260. Rauch U, Feng K, Zhou XH. Neurocan: a brain chondroitin sulfate proteoglycan. *Cellular and Molecular Life Sciences CMLS*. 2001;58(12):1842-56.
261. Kordower JH, Piecinski P, Rakic P. Neurogenesis of the amygdaloid nuclear complex in the rhesus monkey. *Developmental brain research*. 1992;68(1):9-15.
262. Tom VJ, Doller CM, Malouf AT, Silver J. Astrocyte-associated fibronectin is critical for axonal regeneration in adult white matter. *Journal of Neuroscience*. 2004;24(42):9282-90.
263. Adrian TE, Allen JM, Bloom SR, Ghatei MA, Rossor MN, Roberts GW, i sur. Neuropeptide Y distribution in human brain. *Nature*. 1983;306(5943):584-6.
264. Wood J, Verma D, Lach G, Bonaventure P, Herzog H, Sperk G i sur. Structure and function of the amygdaloid NPY system: NPY Y2 receptors regulate excitatory and inhibitory synaptic transmission in the centromedial amygdala. *Brain Structure and Function*. 2016;221(7):3373-91.
265. Walter A, Mai JK, Lanta L, Görcs T. Differential distribution of immunohistochemical biljugs in the bed nucleus of the stria terminalis in the human brain. *Journal of chemical neuroanatomy*. 1991;4(4):281-98.
266. Norris CR, Kalil K. Guidance of callosal axons by radial glia in the developing cerebral cortex. *Journal of Neuroscience*. 1991;11(11):3481-92.
267. Ulfing N. The ganglionic eminence—a putative intermediate target of amygdaloid connections. *Developmental brain research*. 2002 Dec 15;139(2):313-8.
268. Pantazopoulos H, Markota M, Jaquet F, Ghosh D, Wallin A, Santos A, i sur. Aggrecan and chondroitin-6-sulfate abnormalities in schizophrenia and bipolar disorder: a postmortem study on the amygdala. *Translational psychiatry*. 2015;5(1):e496-.
269. Berdel B, Moryś J. Expression of calbindin-D28k and parvalbumin during development of rat's basolateral amygdaloid complex. *International Journal of Developmental Neuroscience*. 2000;18(6):501-13.
270. Ghashghaei HT, Hilgetag CC, Barbas H. Sequence of information processing for emotions based on the anatomic dialogue between prefrontal cortex and amygdala. *Neuroimage*. 2007;34(3):905-23.
271. Arruda-Carvalho M, Wu WC, Cummings KA, Clem RL. Optogenetic examination of prefrontal-amygdala synaptic development. *Journal of Neuroscience*. 2017;37(11):2976-85.

272. Hegde A, Suresh S, Mitra R. Early-life short-term environmental enrichment counteracts the effects of stress on anxiety-like behavior, brain-derived neurotrophic factor and nuclear translocation of glucocorticoid receptors in the basolateral amygdala. *Scientific reports*. 2020;10(1):14053.
273. Grant-Beuttler M, Glynn LM, Salisbury AL, Davis EP, Holliday C, Sandman CA. Development of fetal movement between 26 and 36-weeks' gestation in response to vibro-acoustic stimulation. *Frontiers in psychology*. 2011;2:350.
274. LeDoux JE, Farb CR, Romanski LM. Overlapping projections to the amygdala and striatum from auditory processing areas of the thalamus and cortex. *Neuroscience letters*. 1991;134(1):139-44.
275. Bernier PJ, Bédard A, Vinet J, Lévesque M, Parent A. Newly generated neurons in the amygdala and adjoining cortex of adult primates. *Proceedings of the national academy of sciences*. 2002;99(17):11464-9.
276. Sorrells SF, Paredes MF, Velmeshev D, Herranz-Pérez V, Sandoval K, Mayer S, i sur. Immature excitatory neurons develop during adolescence in the human amygdala. *Nature communications*. 2019;10(1):1-5.
277. Roeder SS, Burkardt P, Rost F, Rode J, Bruschi L, Coras R, i sur. Evidence for postnatal neurogenesis in the human amygdala. *Communications biology*. 2022;5(1):1-8.
278. Barbas H. Connections underlying the synthesis of cognition, memory, and emotion in primate prefrontal cortices. *Brain research bulletin*. 2000;52(5):319-30.
279. Hunt LT, Hayden BY. A distributed, hierarchical and recurrent framework for reward-based choice. *Nature Reviews Neuroscience*. 2017;18(3):172-82.
280. De Martino B, Kumaran D, Seymour B, Dolan RJ. Frames, biases, and rational decision-making in the human brain. *Science*. 2006;313(5787):684-7.
281. Morrison SE, Salzman CD. Re-valuing the amygdala. *Current opinion in neurobiology*. 2010;20(2):221-30.
282. Rudebeck PH, Murray EA. The orbitofrontal oracle: cortical mechanisms for the prediction and evaluation of specific behavioral outcomes. *Neuron*. 2014;84(6):1143-56.
283. Berboth S, Morawetz C. Amygdala-prefrontal connectivity during emotion regulation: A meta-analysis of psychophysiological interactions. *Neuropsychologia*. 2021;153:107767.
284. Weiskrantz L. Behavioral changes associated with ablation of the amygdaloid complex in monkeys. *Journal of comparative and physiological psychology*. 1956;49(4):381.
285. Kostović I, Radoš M, Kostović-Srzić M, Krsnik Ž. Fundamentals of the development of connectivity in the human fetal brain in late gestation: from 24 weeks gestational age to term. *Journal of Neuropathology & Experimental Neurology*. 2021;80(5):393-414.

286. Taymourtash A, Schwartz E, Nenning KH, Sobotka D, Licandro R, Glatter S, i sur. Fetal development of functional thalamocortical and cortico–cortical connectivity. *Cerebral Cortex*. 2023;33(9):5613-24.
287. Oldham S, Fulcher BD, Aquino K, Arnatkevičiūtė A, Paquola C, Shishegar R, i sur. Modeling spatial, developmental, physiological, and topological constraints on human brain connectivity. *Science advances*. 2022;8(22):eabm6127.
288. Van den Heuvel MI, Thomason ME. Functional connectivity of the human brain in utero. *Trends in cognitive sciences*. 2016;20(12):931-9.

11. ŽIVOTOPIS

Damir Mulc rođen je u Zagrebu 31.12.1989. godine. Osnovnu školu i gimnaziju pohađao je u Zadru. 2014. godine diplomira na Medicinskom fakultetu Sveučilišta u Zagrebu. Obavezan pripravnički staž odrađuje pri Domu zdravlja Zagreb-centar, nakon čega završava Temeljnu časničku izobrazbu pri Oružanim snagama Republike Hrvatske čime stječe čin poručnika, te se raspoređuje kao časnik zdravstvene službe. 2018. godine dobiva specijalizaciju iz psihijatrije na Klinici za psihijatriju Vrapče, a 2023. godine polaže specijalistički ispit. Do veljače 2024. godine autor je i koautor na pet znanstvenih radova, četrnaest sažetaka na domaćim i međunarodnim skupovima i jednog poglavlja u knjizi. Sudjelovao je na tri domaća znanstvena projekta. Član je Hrvatske liječničke komore, Hrvatskog društva za neuroznanost, Federation of European Neuroscience Societies (FENS) i European College of Neuropsychopharmacology (ECNP). Tajnik je Hrvatskog psihijatrijskog društva. Služi se engleskim i njemačkim jezikom.