

Stentiranje diseciranih karotidnih arterija kao minimalno invazivna metoda liječenja

Vidjak, Vinko; Krnić, Anton; Novačić, Karlo; Slavica, Marko; Lovrenčić-Huzjan, Arijana; Demarin, Vida

Source / Izvornik: **Liječnički vjesnik, 2012, 134, 12 - 19**

Journal article, Published version

Rad u časopisu, Objavljena verzija rada (izdavačev PDF)

Permanent link / Trajna poveznica: <https://um.nsk.hr/um:nbn:hr:105:360618>

Rights / Prava: [In copyright](#)/[Zaštićeno autorskim pravom](#).

Download date / Datum preuzimanja: **2024-11-26**



Repository / Repozitorij:

[Dr Med - University of Zagreb School of Medicine Digital Repository](#)



Važno je napomenuti kako, u teoriji, postoji strah da će preemptivna transplantacija povećati potrebu za donorima budući da bolesnici neće u cijelosti iskoristiti potencijal svoje bubrežne funkcije. Međutim preživljenje presatka, koje je kod preemptivne transplantacije dulje nego kod uobičajene transplantacije, smanjit će potrebu za donorima u slučaju potrebe ponovne transplantacije, što uz ekonomski aspekt govori u prilog preemptivnoj transplantaciji.

Zaključno, naši su rezultati sukladni s podacima objavljenima u drugim studijama te smo imali minimalan broj komplikacija. Članstvo Hrvatske u Eurotransplantu uz dodatno informiranje liječnika i bolesnika o ovoj metodi trebalo bi povećati broj preemptivnih transplantacija. S medicinskog i socioekonomskog stajališta preemptivna transplantacija možda je metoda izbora u liječenju kronične bolesti bubrega u djece. Za potvrdu rezultata potrebne su daljnje studije s duljim praćenjem bolesnika kojima je preemptivno učinjena transplantacija.

LITERATURA

- Groothoff JW, Grootenhuys M, Dommerholt A, Gruppen MP, Offringa M, Heymans HS. Impaired cognition and schooling in adults with end stage renal disease since childhood. *Arch Dis Child* 2002;87:380–5.
- Groothoff JW, Gruppen MP, Offringa M i sur. Mortality and causes of death of end-stage renal disease in children: a Dutch cohort study. *Kidney Int* 2002;61:621–9.
- Abou Ayache R, Bridoux F, Pessione F i sur. Preemptive renal transplantation in adults. *Transplant Proc* 2005;37:2817–8.
- Debska-Slizien A, Wolyniec W, Chamienia A i sur. A single center experience in preemptive kidney transplantation. *Transplant Proc* 2006;38:49–52.
- Innocenti GR, Wadei HM, Prieto M i sur. Preemptive living donor kidney transplantation: do the benefits extend to all recipients? *Transplantation* 2007;83:144–9.
- Perez-Flores I, Sanchez-Fructuoso A, Calvo N i sur. Preemptive kidney transplant from deceased donors: an advantage in relation to reduced waiting list. *Transplant Proc* 2007;39:2123–4.
- van Heurn E, de Vries EE. Kidney transplantation and donation in children. *Pediatr Surg Int* 2009;25:385–93.
- Girndt M, Sester M, Sester U, Kaul H, Kohler H. Molecular aspects of T- and B-cell function in uremia. *Kidney Int Suppl* 2001;78:S206–11.
- Roake JA, Cahill AP, Gray CM, Gray DW, Morris PJ. Preemptive cadaveric renal transplantation – clinical outcome. *Transplantation* 1996;62:1411–6.
- Ishikawa N, Yagisawa T, Sakuma Y i sur. Preemptive kidney transplantation of living related or unrelated donor-recipient combinations. *Transplant Proc* 2008;40:2294–6.
- Hutchings RH, Hickman R, Scribner BH. Chronic hemodialysis in a pre-adolescent. *Pediatrics* 1966;37:68–73.
- Fine RN, Ho M, Tejani A. The contribution of renal transplantation to final adult height: a report of the North American Pediatric Renal Transplant Cooperative Study (NAPRTCS). *Pediatr Nephrol* 2001;16:951–6.
- Harambat J, Cochat P. Growth after renal transplantation. *Pediatr Nephrol* 2009;24:1297–306.
- Davis ID, Bunchman TE, Grimm PC i sur. Pediatric renal transplantation: indications and special considerations. A position paper from the Pediatric Committee of the American Society of Transplant Physicians. *Pediatr Transplant* 1998;2:117–29.
- Groothoff JW, Grootenhuys MA, Offringa M, Gruppen MP, Korevaar JC, Heymans HS. Quality of life in adults with end-stage renal disease since childhood is only partially impaired. *Nephrol Dial Transplant* 2003;18:310–7.
- Katz SM, Kerman RH, Golden D i sur. Preemptive transplantation – an analysis of benefits and hazards in 85 cases. *Transplantation* 1991;51:351–5.
- Brownbridge G, Fielding DM. Psychosocial adjustment to end-stage renal failure: comparing haemodialysis, continuous ambulatory peritoneal dialysis and transplantation. *Pediatr Nephrol* 1991;5:612–6.
- Cole BR. The psychosocial implications of pre-emptive transplantation. *Pediatr Nephrol* 1991;5:158–61.
- Cransberg K, Smits JM, Offner G, Nauta J, Persijn GG. Kidney transplantation without prior dialysis in children: the Eurotransplant experience. *Am J Transplant* 2006;6:1858–64.
- Salvatierra O, Jr., Millan M, Concepcion W. Pediatric renal transplantation with considerations for successful outcomes. *Semin Pediatr Surg* 2006;15:208–17.
- Kasike BL, Cohen D, Lucey MR, Neylan JF. Payment for immunosuppression after organ transplantation. *American Society of Transplantation. JAMA* 2000;283:2445–50.

STENTIRANJE DISECIRANIH KAROTIDNIH ARTERIJA KAO MINIMALNO INVAZIVNA METODA LIJEČENJA

STENTING OF DISSECTED CAROTID ARTERIES AS A MINIMALLY INVASIVE TREATMENT MODALITY

VINKO VIDJAK, ANTON KRNIĆ, KARLO NOVAČIĆ, MARKO SLAVICA,
ARIJANA LOVRENIČIĆ-HUZJAN, VIDA DEMARIN*

Deskriptori: Disekcija unutarnje karotidne arterije – etiologija, dijagnoza, kirurgija; Zajednička karotidna arterija – kirurgija; Unutarnja karotidna arterija – kirurgija; Minimalno invazivni kirurški zahvati – metode; Stentovi; Ishod liječenja

Sažetak. Svrha rada: Namjena je ovog rada iznijeti naša iskustva u stentiranju karotidnih arterija kod liječenja disekcija tih arterija. **Metode:** U razdoblju od 1. 6. 2006. do 31. 4. 2009. liječili smo 6 bolesnika koji su imali ukupno 6 disekcija karotidnih arterija postavljanjem samoširećih stentova (4 disekcije unutarnjih i 2 disekcije zajedničkih karotidnih arterija). Dvije su disekcije bile spontanog, dvije traumatskog, a dvije ijtrogenog uzroka. Rabili smo selektivno cerebralna zaštitna

* Klinički zavod za dijagnostičku i intervencijsku radiologiju, KB »Merkur«, Zagreb (doc. dr. sc. Vinko Vidjak, dr. med.; Karlo Novačić, dr. med.; Marko Slavica, dr. med.), Zavod za radiologiju, KB »Sveti Duh«, Zagreb (dr. sc. Anton Krnić, dr. med.), Klinika za neurologiju, KBC »Sestre milosrdnice«, Zagreb (prof. dr. sc. Arijana Lovrenčić-Huzjan, dr. med.; akademkinja Vida Demarin, dr. med.)

Adresa za dopisivanje: Doc. dr. sc. V. Vidjak, Klinički zavod za dijagnostičku i intervencijsku radiologiju, KB »Merkur«, Zajčeva 19, Zagreb, e-mail: vinko.vidjak@zg.t-com.hr

Primljeno 10. siječnja 2011., prihvaćeno 30. studenoga 2011.

sredstva (kod 3 bolesnika), ovisno o morfologiji lezije. Bolesnike smo pratili klinički i obojenim doplerom tijekom 12 mjeseci. **Rezultati:** Primarni je tehnički uspjeh zahvata bio 100%-tan. U periodu praćenja nismo zabilježili kliničke i morfološke znakove neuspjeha liječenja. Ni kod jednog bolesnika nismo uočili komplikacije (cerebrovaskularni inzulti, tranzitorne ishemijske atake, stenozе ili okluzije u području stenta). **Zaključak:** Karotidno stentiranje, uz selektivnu upotrebu cerebralne protekcije, uspješna je, minimalno invazivna i niskorizična metoda liječenja disekcije karotidnih arterija u bolesnika kod kojih konzervativno liječenje ne rezultira boljitkom lokalnog nalaza, odnosno općeg stanja.

Descriptors: Carotid artery, internal, dissection – etiology, diagnosis, surgery; Carotid artery, common – surgery; Carotid artery, internal – surgery; Surgical procedures, minimally invasive – methods; Stents; Treatment outcome

Summary. Aim: The purpose of this paper is to present our experiences with carotid artery stenting in the treatment of dissected carotid arteries, by means of self-expandable stents and selective employment of cerebral protection devices. **Methods:** In the period from June 1, 2006 to April 31, 2009, 6 patients with 6 dissected carotid arteries were treated with self-expandable stents (4 internal carotid artery dissections and 2 common carotid artery dissections). Two dissections were of spontaneous origin, 2 were traumatic, and 2 were iatrogenic. We applied cerebral protection filters selectively in 3 patients, based on morphological appearance of lesions. The criterion for the usage of protection devices was caudally oriented opening of the false lumen in order to prevent the possible migration of a thrombus from the false lumen during cranio-caudal deployment of self-expandable stents. We followed-up patients clinically and by means of duplex scanning throughout 12 months. **Results:** Primary technical success was 100%. During the 12-month follow-up period no clinical or morphological signs of treatment failure were recorded. None of the patients suffered any complication (cerebral vascular insult, transitory ischemic attack, in-stent stenosis or occlusion). **Conclusion:** Carotid stenting, with selective employment of cerebral protection devices, is a successful, minimally invasive, and low risk procedure in the treatment of carotid dissections in cases when conservative treatment does not bring improvement to local finding or patients' general condition.

Liječ Vjesn 2012;134:12–19

Akutna disekcija karotidne arterije (DKA) rijetko je stanje obilježeno oštećenjem intime ili subadventicijskog sloja stijenke arterije, a može nastati spontano ili kao posljedica traume.¹⁻⁶ Pojava cerebralne ishemijske simptomatologije javlja se u 30% do 80% registriranih bolesnika, a uzrokovana je stenozom ili okluzijom karotidne arterije s posljedičnom hemodinamskom insuficijencijom ili embolizacijom iz područja tromba u diseciranoj dijelu lumena karotidne arterije.¹⁻⁶

Liječenje bolesnika s DKA još je uvijek kontroverzno budući da ne postoje randomizirane prospektivne studije o pojedinim metodama liječenja.^{1,2} U osnovi je antikoagulantna i antiagregacijska terapija kao metoda liječenja prvog izbora u svrhu sprečavanja tromboembolijskih komplikacija.⁷ Intervencijske radiološke (perkutane, odnosno endovaskularne) i kirurške metode liječenja alternativa su konzervativnoj medikamentnoj terapiji kod selektiranih bolesnika.^{1-3,8,9}

Endovaskularno liječenje stentiranjem karotidne arterije (stentiranje karotidne arterije – KAS) manje je invazivno nego klasično kirurško liječenje. Stoga u posljednje vrijeme postoji sve veći interes za stentiranje karotidne arterije.^{1-3,8-18}

S obzirom na navedeno, namjena je ovog članka iznijeti naše iskustvo u endovaskularnom liječenju 6 bolesnika s ekstrakranijalnom subakutnom i kroničnom DKA, s obzirom na indikacije zahvata, primaran uspjeh zahvata te na kratkoročne i srednjoročne rezultate praćenja. Budući da ne postoji standardiziran protokol o uporabi cerebralnih zaštitnih sredstava (CZS) pri stentiranju karotidne arterije kod DKA, posebno smo se osvrnuli na svoj pristup u njihovoj uporabi.

Materijali i metode

U studiju je uključeno 6 bolesnika liječenih zbog ekstrakranijalne DKA u razdoblju od 1. lipnja 2006. do 31. travnja 2009.: dva bolesnika s disekcijom lijeve unutarnje karotidne arterije, dva s disekcijom desne unutarnje karotidne arterije te dva s disekcijom lijeve zajedničke karotidne arterije. Srednja je dob bolesnika bila 57,5 ± 9,18 godina i omjer

zastupljenosti muškaraca prema ženama bio je 3:3 (tablica 1). Za KAS su odabrani bolesnici s DKA kod kojih je tijekom kliničkog praćenja i praćenja obojenim doplerom (*color Doppler* – CD) utvrđena progresija stenozе arterije uzrokovane disekcijom te bolesnici s iatrogenom, odnosno traumatskom disekcijom arterije i formiranom pseudoaneurizmom.^{1-3,10}

Kod prve je bolesnice doplerom utvrđena disekcija i pseudoaneurizma lijeve unutarnje karotidne arterije, uočena 3 godine nakon trzajne ozljede vrata (*whiplash*-ozljede) (slika 1). Druga je bolesnica zadobila disekciju zajedničke karotidne arterije (utvrđenu doplerom) nakon gubitka svijesti i udara glavom o tlo. U sljedećeg je bolesnika disekcija utvrđena angiografski u sklopu dijagnostičke obrade ishemijskog inzulta (slika 2). Četvrti bolesnik zadobio je DKA arterije prilikom karotidne endarterektomije (KEA) uz uporabu *shunta*, a koja je utvrđena CD-om (slika 3), dok je peti bolesnik zadobio DKA, utvrđenu CD-om, nakon KEA, ali izvedenu bez upotrebe *shunta* (slika 4). U posljednjeg je bolesnika DKA utvrđena slučajnim pregledom CD-om (slika 5; tablica 1). Demografski podaci bolesnika s disekcijom karotidne arterije, etiologija disekcije, kao i razlog stentiranja prikazani su u tablici 1.

Ultrazvučni (doplerski) kriteriji za stenozu visokog stupnja bili su: *peak systolic velocity* (PSV) >300 cm/s, *end diastolic velocity* (EDV) >125 cm/s i omjer između brzine u području disekcije i brzine u proksimalnome, zdravom segmentu zajedničke karotidne arterije (*PSV ratio*) >4.¹ Angiografski kriteriji za stenozu visokog stupnja bila je 70%-tna ili veća redukcija širine lumena karotidne arterije na mjestu disekcije u odnosu prema distalnom zdravom segmentu arterije. Navedeni su kriteriji upotrijebljeni kod digitalne suptrakcijske angiografije (DSA), angiografije pomoću višeslojne kompjutorizirane tomografije (MSCTA), kao i kod angiografije upotrebom magnetske rezonancije (MRA).¹⁻³

Opis procedure:

Nakon DKA dijagnosticirane neinvazivnom obradom (CD / MSCTA / MRA) uz očitu progresiju neurološkoga patološkog nalaza i/ili lokalnoga morfološkog nalaza, bole-

Tablica 1. Podaci o bolesnicima, etiologiji disekcije, razlozima stentiranja, te korištenim stentovima i cerebralnim zaštitnim filterima kod 6 bolesnika kod kojih je stentirana disekcija karotidne arterije. Kod svih bolesnika postignut je 100%-tni primarni uspjeh zahvata i 100%-tni uspjeh kontrolom kroz 12 mjeseci.

Table 1. Information about patients, etiology of disease, reasons for carotid stenting, and stent and cerebral protection devices types in 6 patients who were stented due to carotid artery dissection, in all patients primary technical success was 100%, as well as after 12-month follow-up period.

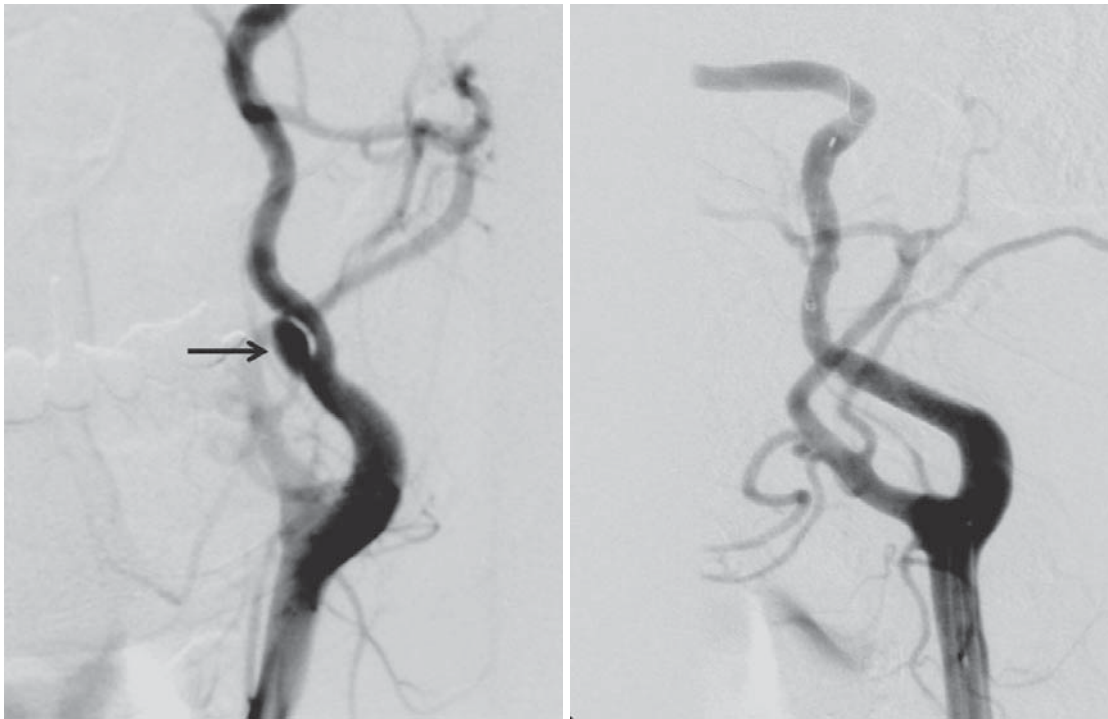
	I	II	III	IV	V	VI
Spol, dob /Gender, age	Žensko/Female 43	Žensko/Female 60	Muško/Male 52	Žensko/Female 69	Muško/Male 64	Muško/Male 75
Zahvaćena krvna žila/Affected blood vessel	Lijeva unutarnja karotidna arterija /Left internal carotid artery	Desna unutarnja karotidna arterija /Right internal carotid artery	Desna unutarnja karotidna arterija /Right internal carotid artery	Lijeva unutarnja karotidna arterija /Left internal carotid artery	Lijeva zajednička karotidna arterija /Left common carotid artery	Lijeva zajednička karotidna arterija /Left common carotid artery
Etiologija /Etiology	Traumatska- tržajna ozljeda /Traumatic- whiplash injury	Traumatska – pad, udarac u glavu /Traumatic, head-injury	Spontana /Spontaneous	Jatrogena – nakon karotidne endarterektomije /Iatrogenic – after carotid endarterectomy	Jatrogena – nakon karotidne endarterektomije /Iatrogenic – after carotid endarterectomy	Progresija stenozе /Stenosis progression
Indikacija za stentiranje/ Indication for stenting	Pseudoaneurizma/ Pseudoaneurysm	Progresija stenozе /Stenosis progression	Progresija stenozе /Stenosis progression	Jatrogena disekcija, progresija stenozе /Iatrogenic dissection, stenosis progression	Jatrogena disekcija, progresija stenozе /Iatrogenic dissection, stenosis progression	Progresija stenozе /Stenosis progression
Neurološki status /Neurological status	–	–	Cerebrovasku- larni infarkt /Cerebral vascular infarkt	Cerebrovaskularni infarkt prije karotidne endarterektomije /Cerebral vascular infarkt before endarterectomy	Cerebrovaskularni infarkt prije karotidne endarterektomije, tranzitorna ishemijska ataka nakon karotidne endarterektomije /Cerebral vascular infarkt before endarterectomy, and transitory ischemic attack after endarterectomy	–
Dijagnoza /Diagnosis	Digitalna subtraksijska angiografija /Digital subtraction angiography	Obojeni dopler, digitalna subtraksijska angiografija /Duplex scanning, digital subtraction angiography	Digitalna subtraksijska angiografija /Digital subtraction angiography	Digitalna subtraksijska angiografija /Digital subtraction angiography	Obojeni dopler, digitalna subtraksijska angiografija /Duplex scanning, digital subtraction angiography	Obojeni dopler, digitalna subtraksijska angiografija /Duplex scanning, digital subtraction angiography
Tip stenta /Stent type	Precise 6×20 mm	Wallstent 8×30	Wallstent 7×40 mm	Wallstent 8×30	Wallstent 8×30	Wallstent 8×40 mm
Vrsta cerebralnog zaštitnog filtra/ Cerebral protection device type	Emboshield	–	Spider RX	–	Emboshield	–

Pojašnjenje rimskih brojeva/Explanation of Roman numbers: I – pacijent broj 1/patient number 1; II – pacijent broj 2/patient number 2; III – pacijent broj 3/patient number 3; IV – pacijent broj 4/patient number 4; V – pacijent broj 5/patient number 5; VI – pacijent broj 6/patient number 6

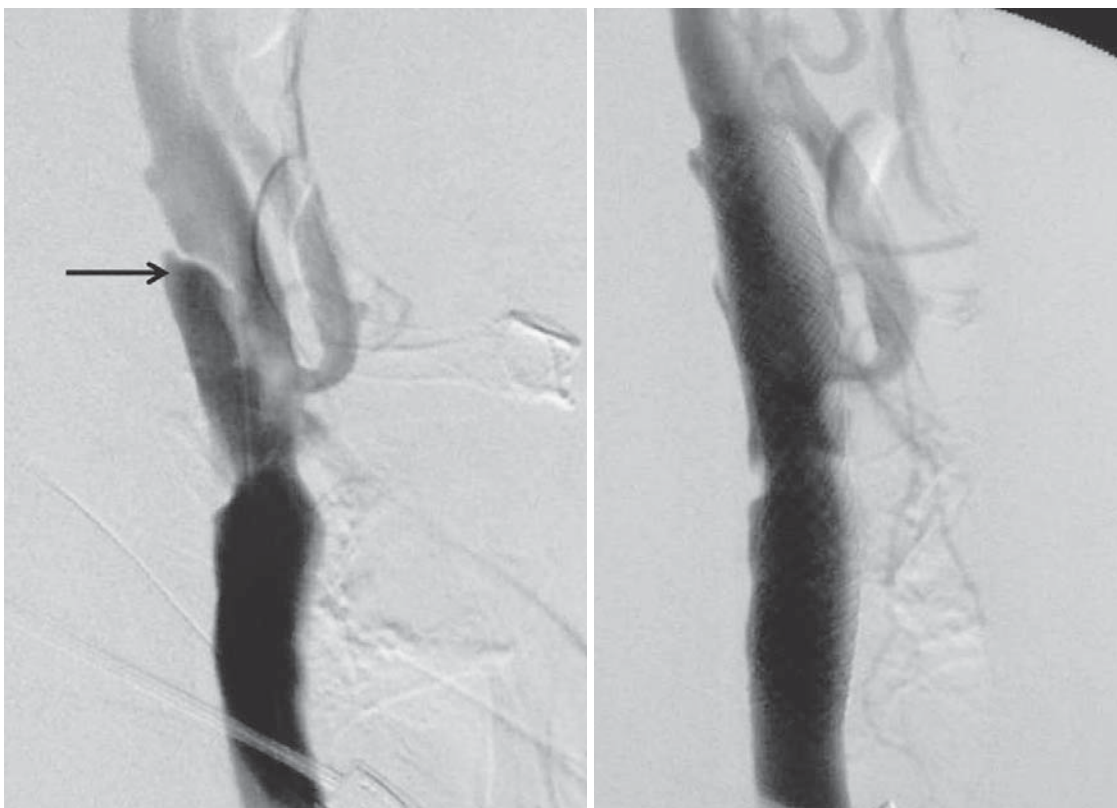
snicima se preproceduralno tijekom 3 dana ordinirala dvojnana antiagregacijska terapija: klopidogrel 75 mg na dan i acetilsalicilna kiselina 100 mg na dan. Seldingerovim pristupom iz bedrene arterije (*a. femoralis communis*) učinjena je DSA luka aorte i obiju zajedničkih karotidnih arterija u vratnom i intrakranijalnom dijelu. Tijekom intervencije svi su bolesnici primili opću intraarterijsku heparinizaciju s 5000 i.j. heparina u bolusu. Stvarna širina te odnos pravog i lažnog lumena arterije izmjereni su i prikazani posebnim programima, iz više projekcijskih angiograma (pri DSA). Prilikom zahvata rabljeni su vodeći (*guiding*) kateteri od 8F te dugačke uvodnice od 6F. Potrebe za »predilatacijom« arterije nije bilo. Kod postavljanja vodećeg katetera ili dugačke uvodnice, a za potrebe stentiranja i istodobne vizualizacije karotidnih arterija koristili smo se dvjema tehnikama: a) uporabom čvrste (*stiff*) žice vodilice, nakon selektivnog pristupa kateterom u ACC, a čiji je vrh bio smješten u vanjskoj karotidnoj arteriji radi sigurnog uvođenja vodećeg katetera do područja karotidne bifurkacije; b) teleskopskom tehnikom – istodobnom uporabom žice vodilice (0,035 *incha*), dijagnostičkog katetera i vodećeg kate-

tera. U 2 slučaja (slike 1, 5) koristili smo se CZS-om tipa *Emboshield* (*Abott*), a u jednom slučaju (slika 2) CZS-om tipa *SpiderRX* (*Ev3*). U preostalim slučajevima zahvat je izveden bez uporabe CZS-a (slike 3, 4; tablica 1).

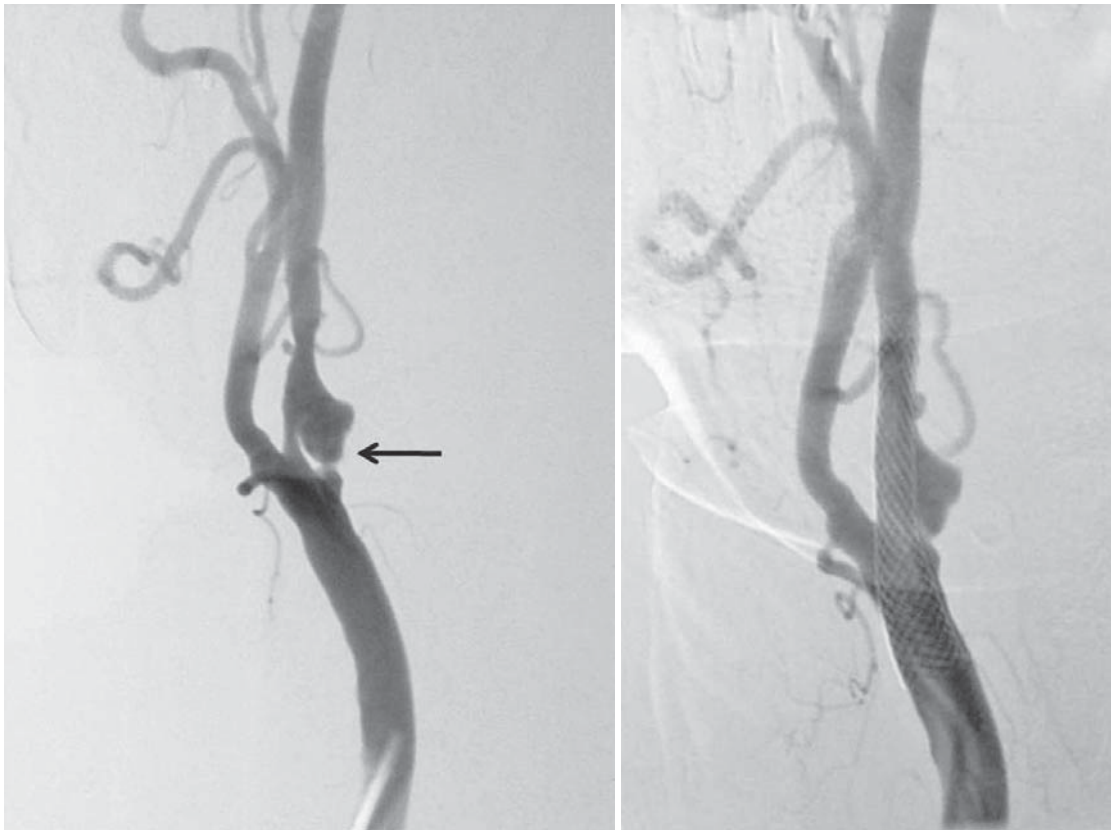
Budući da se CZS-i rabe tek u malom broju slučajeva stentiranja DKA i kako ne postoji standardiziran protokol o njihovoj uporabi pri toj indikaciji, odlučili smo se koristiti CZS-om u slučajevima kada je intimalni zalistak (*flap*) disekcije otvoren prema proksimalno, to jest prema luku aorte (tablica 1; slike 1, 2, 5), nasuprot situacijama u kojima je intimalni *flap* disekcije bio otvoren prema distalno kada nismo rabili CZS (tablica 1; slike 3, 4). Objašnjenje ovakvog pristupa leži u činjenici da se samošireći stentovi otvaraju od distalno prema proksimalno pri čemu potiskuju materijal iz lažnog lumena u smjeru otvaranja stenta. Kod disekcija koje otvorom »zjape« prema proksimalno (slike 1, 2, 5) postoji veća mogućnost istiskivanja sadržaja stentom iz diseciranih lumena, a time i eventualne centralne embolizacije. Kod disekcija otvorenih prema distalno (slike 3, 4) mogućnost centralne embolizacije otvaranjem stenta gotovo je isključena jer se neposrednim otvaranjem stenta odmah



Slika 1. Pacijentica s disekcijom lijeve unutarnje karotidne arterije i pseudoaneurizmom uzrokovanom trzajnom ozljedom prije i nakon stentiranja, uz uporabu Precise stenta 6×20 mm i Emboshield cerebralnoga zaštitnog filtra (mjesto lezije prije stentiranja označeno je na slici strelicom).
 Figure 1. A patient with left internal carotid artery dissection and pseudoaneurysm caused by whiplash injury before and after stenting by means of Precise stent 6×20 mm and Emboshield cerebral protection filter (the lesion before stent placement is marked with an arrow).



Slika 2. Pacijentica s disekcijom desne unutarnje karotidne arterije, spontano nastalom, prije i nakon stentiranja upotrebom Wallstenta protežnosti 7×40 mm, uz uporabu SpiderRX zaštitnog filtra (mjesto lezije prije stentiranja označeno je na slici strelicom).
 Figure 2. A patient with right internal carotid artery dissection of spontaneous origin, before and after stenting by means of Wallstent 7×40 mm and SpiderRX cerebral protection filter (the lesion before stent placement is marked with an arrow).



Slika 3. Pacijentica s disekcijom lijeve unutarnje karotidne arterije, uzrokovanom iatrogeno (karotidna endarterektomija) prije i nakon stentiranja uporabom Wallstenta protežnosti 8×30 mm, bez uporabe cerebralne protekcije (mjesto lezije prije stentiranja označeno je na slici strelicom).

Figure 3. A patient with left internal carotid artery dissection of iatrogenic origin (carotid endarterectomy) before and after stenting by means of Wallstent 8×30 mm, without employment of cerebral protection (the lesion before stent placement is marked with an arrow).

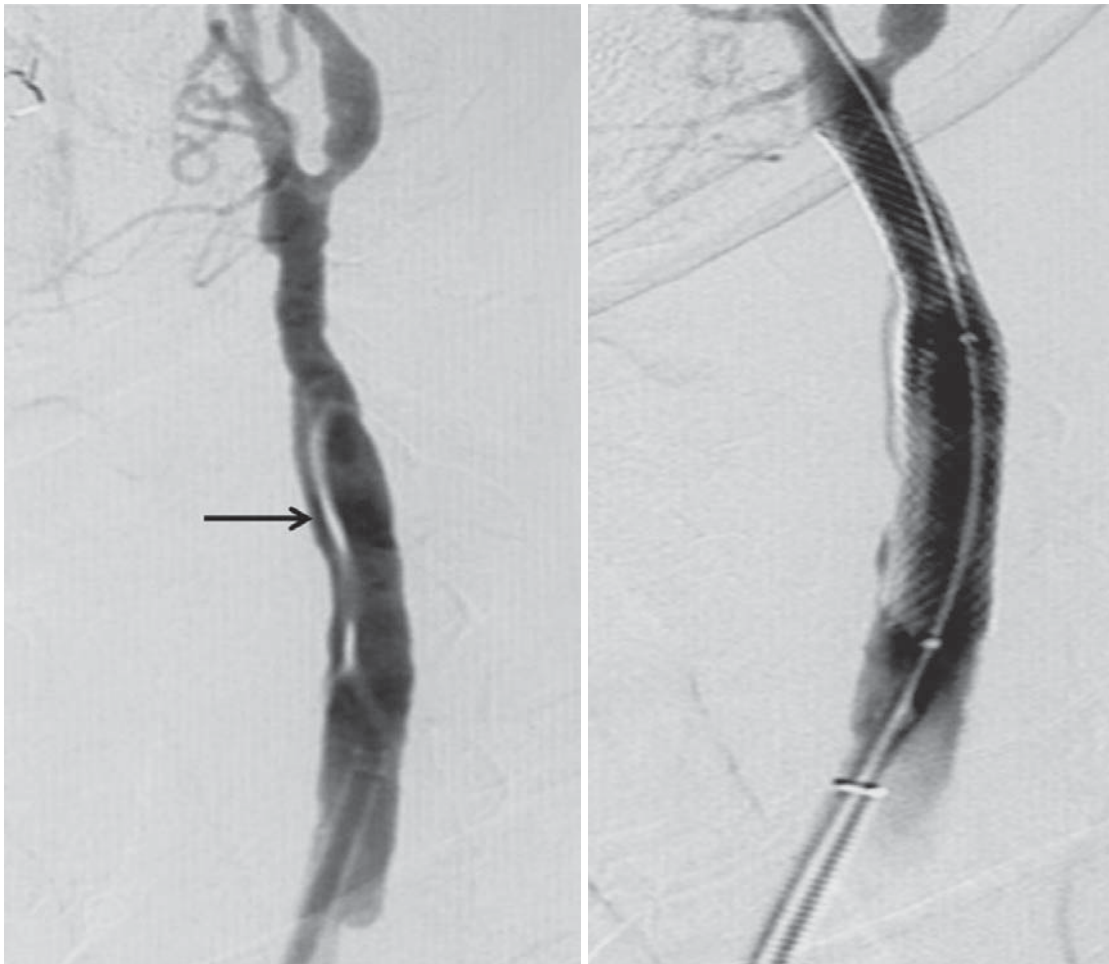prekriva otvor lažnog lumena arterije. Potrebno je naglasiti da u odabiru vrste CZS-a (proksimalna okluzija ili distalni filter) važnu ulogu ima anatomija aortalnog luka (tip 1–3), unutarnje karotidne arterije od bifurkacije prema intrakranijalnom dijelu (jaka angulacija na bifurkaciji, tortuozitet, *coiling*), širina arterije te prisutnost i opsežnost aterosklerotskih promjena (prisutnost kalcija, ulkusa u stijenci, nalaz svježih trombotskih naslaga). DKA pretpostavlja i vulnerabilnost stijenke pa je i tu činjenicu potrebno uzeti u obzir pri odabiru CZS-a jer kod takvih slučajeva rizik od uporabe zaštitnog sredstva može biti veći od njegove koristi. Odluku o uporabi i vrsti CZS-a potrebno je, dakle, donijeti nakon adekvatne procjene svih navedenih činjenica i individualno za svakog pacijenta. Mjesto lezije stentirano je upotrebom samorastegljivih nitinoljskih stentova protežnosti 8×30 mm (*Wallstent*, *Boston Scientific* – 5 bolesnika) (slike 2–5) i dimenzija 6×20 mm (*Precise Stent*, *Cordis-Johnson & Johnson* – 1 bolesnik) (slika 1). Prema potrebi (nedostatna prilagodba stenta stijenci arterije, zaostala stenozna arterije) učinjena je i »postdilatacija« stenta balonskim kateterima. Dimenzije i vrste stentova te odabir balona za angioplastiku (PTA) prilagođeni su širini i duljini lezije arterije te sigurnom pozicioniranju i tehnici rada (tablica 1). Odabir vrste stenta kod DKA ovisi i o anatomiji unutarnje karotidne arterije i morfologiji lezije. Najčešći odabir kod naših pacijenata bio je *Wallstent* koji je samorastegljiv stent napravljen od višestruko isprepletenih čeličnih niti koje čine gustu mrežu (zatvoreni dizajn), a odlikuje ga jaka radijalna sila. Upravo je ta karakteristika stenta važna jer do zatvaranja

disekcije dolazi gotovo trenutačno nakon otpuštanja stenta te često nema potrebe za uporabom balonske »postdilatacije« sa svrhom adaptacije stenta uz arterijsku stijenkicu. Nitinoljski stent *PRECISE* (otvoreni dizajn) rabili smo kod 1 pacijenta zbog jake angulacije i zavoja unutarnje karotidne arterije. Otvoreni dizajn stenta pogodan je za takvu vrstu anatomije jer se adaptira uz stijenkicu i prati njezin tijek (značajno manja radijalna sila u odnosu prema *Wallstentu*). Postavljanje stenta zatvorenog dizajna i jake radijalne snage kod takvih bi pacijenata, osim tehničkih teškoća, dovelo do izravnjanja arterije i stvaranja novog zavoja ili angulacije distalno s mogućim komplikacijama u smislu formiranja jake stenozne te disekcije stijenke, koje u konačnici mogu značajno poremetiti hemodinamiku protoka i dovesti do okluzije arterije.

Nakon intervencije nastavljena je dvojna peroralna antiagregacijska terapija klopidogrelom 75 mg na dan te acetilsalicilnom kiselinom 100 mg na dan tijekom 3 mjeseca. Bolesnici su nakon intervencije kontrolirani CD-om i kliničkim praćenjem nakon 1, 3, 6 i 12 mjeseci u svrhu uočavanja mogućih novih lokalnih morfoloških promjena stijenke, odnosno neuroloških smetnja. Registrirani rizik od postoperativnih neuroloških i morfoloških komplikacija povezanih sa samim stentom opravdava dugotrajnije (dulje) kliničko i radiološko praćenje bolesnika.^{1–3}

Rezultati

Uvođenje i postavljanje stenta bilo je tehnički uspješno kod svih bolesnika (6/6, 100%). Nije se registrirala pojava



Slika 4. Pacijentica s disekcijom lijeve zajedničke karotidne arterije, spontanog karaktera, prije i nakon stentiranja upotrebom Wallstenta protežnosti 8×40 mm, bez uporabe cerebralne protekcije (mjesto lezije prije stentiranja označeno je na slici strelicom).

Figure 4. A patient with left common carotid artery dissection of spontaneous origin before and after stenting by means of Wallstent 8×40 mm, without cerebral protection (the lesion before stent placement is marked with an arrow).

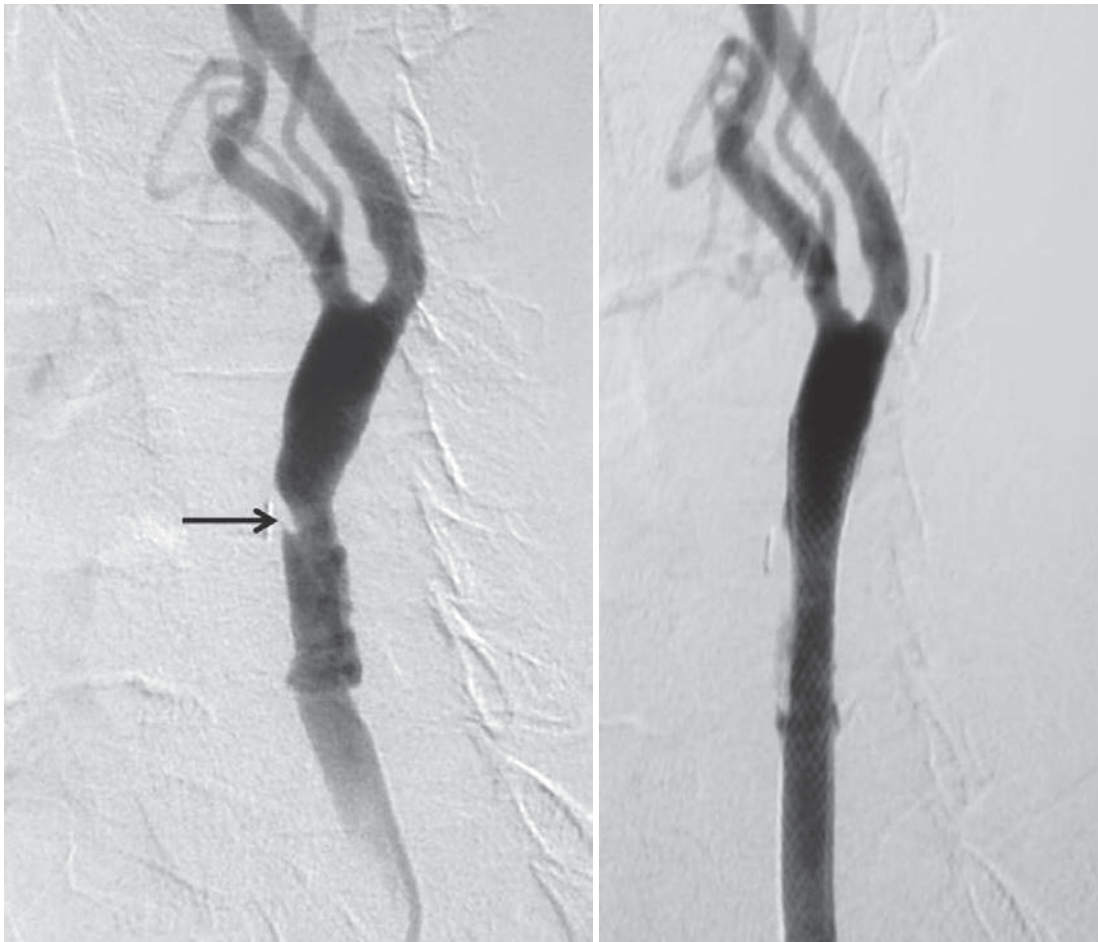cerebralne hemisferalne ili retinalne ishemijske simptomatologije. Tijekom ultrazvučnog (CD-om) i kliničkog praćenja 1, 3, 6 i 12 mjeseci nakon zahvata utvrđeni su dobar izgled, pozicija i prohodnost stenta te stabilan, asimptomatski neurološki status. Nisu se registrirali znakovi miointimalne hiperplazije i pojava restenoze. Nije zabilježen slučaj lezije kranijalnih živaca. Nismo zabilježili ni druge, manje, lokalne komplikacije na mjestu punkcije arterije (infekcije, hematom, pseudoaneurizma).

Rasprava i zaključci

Naša iskustva sa 6 bolesnika s DKA pokazala su da je moguće liječenje disekcija primjenom KAS-a u bolesnika kod kojih postoji indikacija za tu vrstu liječenja. U akutnoj fazi liječenja DKA primjenjuje se antikoagulantna, a zatim antikoagulantna ili antiagregacijska terapija. Takvim liječenjem brzo dolazi do regresije simptoma i poboljšanja stanja. Kod dijela bolesnika može perzistirati recidivirajuća ishemijska simptomatologija i/ili progresija stenotičkih promjena karotidne arterije i tada se može razmotriti postavljanje stenta, što je i učinjeno u naših bolesnika. Odsutnost ateroskleroze ili kalcificiranih lezija stijenke arterije čini ovu pogodnom za balonsku dilataciju i postavljanje stenta. Uloga je stenta zatvaranje komunikacije lažnog i pravog lume-

na, a svojom mehaničkom potporom stent sprečava daljnju subintimalnu disekciju i ujedno uklanja mogućnost distalne embolizacije.¹ U literaturi se opisuje i postavljanje stenta kod ijtrogenih disekcija te u bolesnika kod kojih je došlo do formiranja pseudoaneurizme,^{1,3,9,10} što je bila indikacija i u naših bolesnika. Kirurški je moguće liječenje tehnikom ligacije proksimalne karotidne arterije postavljanjem premosnice i KEA-om.¹⁻³

Svi su naši bolesnici liječeni postavljanjem stenta, tehnikom istovjetnom onoj koja se rabi kod aterosklerotske stenozе karotidne arterije (tablica 1; slike 1–5).⁸ U svojoj smo studiji rabili samošireće stentove budući da su u usporedbi sa stentovima rastegljivim balonom fleksibilniji, bolje se mogu prilagoditi stijenci arterije i uspješno se odupiru kompresiji.¹ Oni odmiču intimalni flap iz lumena i dovode do zadovoljavajuće restauracije arterijske stijenke. Među povoljne aspekte endovaskularnog liječenja spada i mogućnost istodobnog rješavanja eventualne konkomitantne pseudoaneurizme (kod pacijenata sa pseudoaneurizmom velikog promjera) uz upotrebu zavojnica – *coila*, koje se implantiraju tehnikom postavljanja *coila* kroz očiце stenta, odnosno postavljanjem *stent-grafta*, a u novije vrijeme i postavljanjem »troslojnih stentova«.¹⁻³ U periodu kliničkog i doplerskog praćenja od 12 mjeseci svi su bolesnici bili neurološki



Slika 5. Pacijentica s disekcijom lijeve zajedničke karotidne arterije, uzrokovanom ijtrogeno (karotidna endarterektomija) prije i nakon stentiranja uporabom Wallstenta protežnosti 8×30 mm, uz uporabu cerebralne protekcije u obliku Embolshield filtra (mjesto lezije prije stentiranja označeno je na slici strelicom).

Figure 5. A patient with left common carotid artery dissection of iatrogenic origin (carotid endarterectomy) before and after stenting by means of Wallstent 8×30 and Embolshield cerebral protection filter (the lesion before stent placement is marked with an arrow).

stabilni te ni kod jednog bolesnika nije dokazana značajna stenozna tretiranih segmenata.

Slično našoj studiji, i druge nedavno publicirane studije o endovaskularnom liječenju daju afirmativne rezultate, uz odličnu stopu prohodnosti karotidne arterije i malu učestalost komplikacija, kao što su distalna migracija tromba i embolizacija, ruptura žile za vrijeme postavljanja stenta, rana trombotska okluzija ili kasna stenozna stenta zbog neointimalne hiperplazije.^{1-3,10-18} Naši primarni i srednjoročni (nakon 12 mjeseci) rezultati praćenja potvrđuju izvanrednu uspješnost stentiranja DKA traumatskog, ijtrogenog ili spontanog uzroka upotrebom samoširećih stentova. Također, morfološka analiza same disekcije sugerira strategiju za primjenu CZS-a kod izvođenja stentiranja (tablica 1; slike 1-5).

Liu i sur. opisali su 1999. god. 7 bolesnika s disekcijom karotidne arterije – dvije traumatske, dvije ijtrogene, dvije spontane te jedna zbog fibromuskularne displazije. Kod 4 pacijenta bile su prisutne pseudoaneurizme, a dvije su stenozne bile preokluzivne. Nakon 18 mjeseci radiološkog praćenja utvrđena je prohodnost stentiranih segmenata kod 6 od 7 bolesnika, dok je kod jednog bolesnika nastupila okluzija u stentu 3 mjeseca nakon zahvata. Klinička je stabilnost nakon zahvata utvrđena kod svih bolesnika u periodu praćenja od 43 mjeseca.¹⁰

Malek i sur. opisali su 2000. god. disekcije karotidnih arterija kod 10 bolesnika (5 spontanih, 3 traumatske i 2 ijtrogene) te su utvrdili značajno poboljšanje stupnja stenozne uz uspješno rekanaliziranje i dvije okluzivne disekcije. Kod 4 bolesnika upotrijebljeni su višestruki stentovi u istoj krvnoj žili uz klinički značajno poboljšanje prema Rankinovu zbroju i Barthelovu indeksu.¹¹

U literaturi se opisuje primjer disekcije, koja je progredirala u petrozni segment unutarnje karotidne arterije i koja je uspješno riješena endovaskularnim stentiranjem i postavljanjem *coila* u pseudoaneurizmu, kao i slučajevi istodobnih pseudoaneurizama i stenozna (6 bolesnika) liječenih *stent-graftom* s politetrafluoroetilenom (PTFE).^{12,13} Kod tretiranih bolesnika nisu registrirane naknadne teže neurološke ili druge komplikacije.¹³

Studiju o endovaskularnom liječenju objavili su 2005. godine Kadkhodayan i sur. Studija je obuhvatila 26 bolesnika – 9 spontanih, 8 traumatskih i 9 ijtrogenih disekcija. U tehničkom je smislu uspjeh bio postignut kod 20 (od 21) bolesnika sa značajnom stenozom lumena arterije, ali je kod još 2 bolesnika došlo do naknadne okluzije tretiranih arterija i konačnog smrtnog ishoda. Kod ostalih je bolesnika zabilježena niska učestalost ishemijskih komplikacija – uglavnom se radilo o tranzitornim ishemijskim atakama perioroperativno.¹⁴

Više autora navodi slučajeve uspješno tretiranoga diseciranog supraklinoidnog segmenta unutarnje karotidne arterije, ali i pojavu postoperativne intrakranijalne hemoragije.^{15,16} Nerijetko je DKA praćena i okluzijom arterije pa je nakon postavljanja stenta potrebno obaviti transkatetersku intrakranijalnu trombolizu.^{17,18}

Schulte i suradnici iznose 2008. godine rezultate stentiranja 7 bolesnika sa simptomatskom disekcijom ekstrakranijalnih segmenata karotidnih arterija. Od toga su dvije disekcije nastale kao posljedica KEA, dvije nakon KAS-a, a dvije nakon traume. U liječenju su se, osim samorastegljivih stentova, upotrebljavali i stentovi rastegljivi balonom, što je bilo praćeno dobrim primarnim tehničkim uspjehom, kliničkom stabilnošću i luminalnom protočnom arterije nakon srednjeg perioda praćenja od 22,4 mjeseca. Ovi se autori u svom radu osvrću na uporabu CZS-a za vrijeme stentiranja te smatraju da ih je potrebno rabiti samo u slučajevima kad postoji prethodna aterosklerotska promjena krvne žile.¹

Pregledni članak (Donas i suradnici), objavljen 2008. godine, analizira rezultate 13 objavljenih studija, s ukupno 62 uključena bolesnika i 63 ekstrakranijalne karotidne disekcije, kod kojih je izvedeno endovaskularno liječenje. Prosječno praćenje rezultata rada je 15,7±8,7 mjeseci. DKA je nastala u 45% bolesnika zbog tupe traume vrata, 37% bilo je spontanih, a 17% jatrogenih – za vrijeme invazivnih radioloških procedura (angiografija, angioplastika, stentiranje). Tehnička je uspješnost zahvata bila 100%-tna (63/63), 100%-tna je bila prohodnost i nakon godine dana. Od teških komplikacija uočeno je 7 moždanih udara (11%) s ukupnim mortalitetom 0%.²

Analizom rezultata spomenutih serija, nerijetko s nevelikim brojem bolesnika, slično kao i u našoj seriji bolesnika, nalazimo dobar tehnički rezultat KAS-a kod DKA. Očito je da ovakav način rada (endoluminalni pristup) ne prate značajne komplikacije. Vjerujemo da je njihov izostanak rezultat pravilnog pristupa u liječenju, odnosno dobre preoperativne medikamentne terapije, tehnike rada, ali i upotrebe prikladnog materijala. Napose je tako ako se promatraju rezultati nakon 12 mjeseci s obzirom na izostanak klinički uočljivoga neurološkog ekscesa. Pristup u liječenju, s obzirom na poziciju otvora lažnog lumena (distalno nasuprot proksimalnomu), kao i saznanje o prisutnosti ili odsutnosti aterosklerotskih promjena arterije važni su u prognozi uspjeha zahvata.

Prema literaturi, rizik od razvoja ishemijskog, tromboembolijskog incidenta u kroničnoj fazi disekcije karotidne arterije nizak je ako pacijenti, ovisno o svojim karakteristikama i etiologiji disekcije, uzimaju dvostruku antiagregacijsku ili antikoagulantnu terapiju ili njihovu kombinaciju. Kod pacijenata na antikoagulantnoj terapiji postoji latentan rizik od razvoja intrakranijalnog krvarenja, a kod određenog broja pacijenata, unatoč poduzetim mjerama terapije, dolazi do progresije suženja arterije i formiranja pseudoaneurizme s rizikom od distalne embolizacije. Taj je rizik relativno nizak i ne opravdava uporabu stentiranja kao metode primarnog liječenja disekcije.¹¹ Odluka za stentiranje u našoj seriji pacijenata donesena je zbog progresije suženja arterije i razvijanja pseudoaneurizme unatoč svim poduzetim mjerama konzervativnog liječenja.

Zaključak

Stentiranje zajedničke i unutrašnje karotidne arterije uspješna je, minimalno rizična, perkutana, odnosno endo-

vaskularna metoda liječenja DKA. Upravo dobar tehnički uspjeh, dobri rezultati prohodnosti stenta tijekom 12 mjeseci i minimalna invazivnost čine ovu metodu najboljim izborom kod potrebe za aktivnim liječenjem DKA u bolesnika kod kojih konzervativno liječenje nije uspješno. Rezultati KAS-a u našoj seriji bolesnika s DKA, kao i rezultati drugih kolega, nadasve su ohrabrujući i poticajni. Neosporno je da iskustvo tima i odabir adekvatnog načina rada i materijala značajno pridonose rezultatu zahvata. Naš model selektivne uporabe CZS-a baziran na morfološkoj analizi mjesta disekcije arterije moguć je pristup kod protokola stentiranja.

Kako su naša i neke publicirane serije obuhvatile malen uzorak bolesnika, držimo da su potrebne šire, to jest opsežnije studije radi točnog pojašnjavanja indikacija za uporabu CZS-a kod stentiranja DKA. Budući da dio autora opisuje uspješne pionirske pothvate u stentiranju intrakranijalnih segmenata diseciranih karotidnih arterija upotrebom jednog ili više stentova^{11,12,15} te s obzirom na to da je dio autora opisao nove, hibridne metode liječenja, kao što je tromboliza potpomognuta stentom kod tandemске okluzije unutarnje karotidne i srednje moždane arterije,^{17,18} očito je da daljnje bavljenje ovim područjem, i praktično i znanstveno-publicističko, treba dodatno rasvijetliti raspon mogućnosti endovaskularnog liječenja disekcije karotidnih arterija i njezinih posljedica.

LITERATURA

- Schulte S, Donas KP, Pitoulias GA, Horsch S. Endovascular treatment of iatrogenic and traumatic carotid artery dissection. *Cardiovasc Intervent Radiol* 2008;31:870–4.
- Donas KP, Mayer D, Guber I, Baumgartner R, Genoni M, Lachat M. Endovascular repair of extracranial carotid artery dissection: current status and level of evidence. *J Vasc Interv Radiol* 2008;19:1693–8.
- Fava M, Meneses L, Loyola S, Tevah J, Bertoni H, Huete I. Carotid artery dissection: endovascular treatment. Report of 12 patients. *Catheter Cardiovasc Interv* 2008;71:694–700.
- Schievink WI. Spontaneous dissection of the carotid and vertebral arteries. *N Engl J Med* 2001;344:898–906.
- Redekop GJ. Extracranial carotid and vertebral artery dissection: a review. *Can J Neurol Sci* 2008;35:146–52.
- Goyal MS, Derdeyn CP. The diagnosis and management of supraaortic arterial dissections. *Curr Opin Neurol* 2009;22:80–9.
- Cothren CC, Moore EE, Biffl WL, Ciesla DJ, Ray CE Jr, Johnson JL. Anticoagulation is the gold standard therapy for blunt carotid injuries to reduce stroke rate. *Arch Surg* 2004;139:540–5.
- Liu AY, Paulsen RD, Marcellus ML, Steinberg GK, Marks MP. Long-term outcomes after carotid stent placement treatment of carotid artery dissection. *Neurosurgery* 1999;45:1368–73.
- Malek AM, Higashida RT, Phatouros CC i sur. Endovascular management of extracranial carotid artery dissection achieved using stent angioplasty. *AJNR Am J Neuroradiol* 2000;21(7):1280–92.
- Biggs KL, Chiou AC, Hagino RT, Klucznik RP. Endovascular repair of a spontaneous carotid artery dissection with carotid stent and coils. *J Vasc Surg* 2004;40:170–3.
- Assadian A, Senekowitsch C, Rotter R, Zöls C, Strassegger J, Hagmüller GW. Long-term results of covered stent repair of internal carotid artery dissections. *J Vasc Surg* 2004;40:484–7.
- Kadkhodayan Y, Jeck DT, Moran CJ, Derdeyn CP, Cross DT 3rd. Angioplasty and stenting in carotid dissection with or without associated pseudoaneurysm. *Am J Neuroradiol* 2005;26:2328–35.
- Biondi A, Katz JM, Vallabh J, Segal AZ, Gobin YP. Progressive symptomatic carotid dissection treated with multiple stents. *Stroke* 2005;36:e80–2.
- Edgell RC, Abou-Chebl A, Yadav JS. Endovascular management of spontaneous carotid artery dissection. *J Vasc Surg* 2005;42:854–60.
- Lavallée PC, Mazighi M, Saint-Maurice JP i sur. Stent-assisted endovascular thrombolysis versus intravenous thrombolysis in internal carotid artery dissection with tandem internal carotid and middlecerebral artery occlusion. *Stroke* 2007;38:2270–4.
- Mourand I, Brunel H, Vendrell JF, Thouvenot E, Bonafé A. Endovascular stent-assisted thrombolysis in acute occlusive carotid artery dissection. *Neuroradiology* 2010;52:135–40.